

LEHRBUCH UND ATLAS  
DER  
SPALTLAMPENMIKROSKOPIE  
DES LEBENDEN AUGES

MIT ANLEITUNG ZUR TECHNIK UND METHODIK  
DER UNTERSUCHUNG

VON

DR. ALFRED VOGT

O. Ö. PROFESSOR UND DIREKTOR DER  
UNIVERSITÄTS-AUGENKLINIK ZÜRICH

IN DREI TEILEN

ZUGLEICH ZWEITE AUFLAGE DES  
„ATLAS DER SPALTLAMPENMIKROSKOPIE“

ZWEITER TEIL

LINSE UND ZONULA

MIT 815 ZUM GRÖSSTEN TEIL FARBIGEN ABBILDUNGEN  
AUF 163 TAFELN



BERLIN  
VERLAG VON JULIUS SPRINGER

1931

ISBN-13: 978-3-540-01152-1 e-ISBN-13: 978-3-642-92500-9  
DOI: 10.1007/978-3-642-92500-9

ALLE RECHTE, INSBESONDERE DAS DER ÜBERSETZUNG  
IN FREMDE SPRACHEN, VORBEHALTEN.  
COPYRIGHT 1931 BY JULIUS SPRINGER IN BERLIN.  
Softcover reprint of the hardcover 2nd edition 1931

## Vorbemerkungen.

Das Material dieses zweiten Bandes, der Linse und Zonula umfaßt, ist, wie schon das des ersten, das Ergebnis 10jähriger Sammlung und Sichtung. Die Linsenbefunde haben sich dadurch gegenüber der I. Auflage des Atlas der Spaltlampenmikroskopie<sup>247)</sup> vervielfacht. Eine Reihe neuer Krankheitsbilder sind hinzugetreten, ich nenne nur die Vorderkapselabschilferung und das Kapselglaukom, die Lamellenablösung des Feuerarbeiters, die weißen Subkapsulärflecken bei akutem Glaukom, den vererbten kongenitalen Kernstar, die erbliche Spießkatarakt, die Sphaerophakia hereditaria, die Befunde bei Kupferintoxikation und bei Strahlenstar. Die Spaltlampenforschung der Linse und Zonula ist im Fortschreiten begriffen und der vorliegende Band erhebt keineswegs Anspruch darauf, die Krankheitstypen zu erschöpfen. Die hier mitzuteilenden Befunde sollen in erster Linie die für die Linse besonders bedeutungsvolle *verfeinerte Technik des dünnen optischen Schnittes*, die Beobachtung im regredienten Licht und im Spiegelbezirk zur Anschauung bringen. Wer über die Geschichte der Spaltlampenmikroskopie orientiert ist, weiß, daß die optische Zerlegung der Linse und damit das vorliegende Buch ohne diese von mir<sup>15, 100, 157)</sup> vor 12 Jahren eingeführte Schnittmethodik undenkbar wären. Brachte doch die Zeit vorher (von der Erfindung der Lampe 1911 bis 1918) lediglich Flächenbilder, noch keine Schnitte. Der Zweck des Buches ist erreicht, wenn es davon überzeugt, daß die Spaltlampenmikroskopie *in ihrer heutigen Form* für den Augenarzt nicht weniger wichtig ist, als der Augenspiegel.

Für ein scheinbar homogenes Organ, dessen ganze klinische Morphologie sich in wenigen Bildern erschöpfte, bietet heute die Linse im optischen Schnitt eine Bereicherung der ophthalmologischen Diagnostik, die auch GULLSTRAND, der geniale Erfinder, nach eigener Äußerung nicht vorausgeahnt hatte.

Dem Verständnis der zum Teil neuartigen physiologischen und pathologischen Bilder (Alterskernrelief, Embryonalkern, lamelläre Zerklüftung, Nahtpunktierung, der verschiedenen Formen der Embryonaltrübungen, der exogenen Erkrankungen) hatte die Durchdringung der *feineren Anatomie* voranzugehen. Es kann als wichtigste normalanatomische Leistung des optischen Schnittes die Aufdeckung der gesetzmäßigen Diskontinuitätszonen (1917 und 1918)<sup>49, 27, 157, 200)</sup> und ihrer Nahtsysteme gelten. Durch sie wurde der konzentrisch-radiäre Bau und die pathogene Bedeutung der die Linse radiär segmentierenden Nahtflächen an den Tag gebracht. An Stelle des früheren Zwiebschalenaufbaus, welcher durch die RABLSche Radiärlamellenlehre verdrängt schien, trat die Kombination beider. Beide Systeme schneiden sich senkrecht. Erst durch diese Feststellung erklärten sich tagtägliche Krankheitsbilder, wie die lamelläre Zerklüftung, die konzentrische und die meridionale Wasserspaltenbildung und die damit zusammenhängenden Trübungsformen. Zum wesentlichen, was sich (1921 und 1922) aus der Tektur aus konzentrischen Zonen und den ihnen zugehörigen spezifischen Nahtsystemen ergab, gehört die Erkenntnis, daß erstens bestimmte

Trübungsformen bestimmten Zonen zugeordnet sind und daß zweitens, wie aus dieser Zuordnung folgte, aus der *Lage* der Trübung bis zu einem gewissen Grade auf deren *zeitliche Genese* geschlossen werden kann. Es sind diese Deduktionen, in ihren Anfängen 1921—1922 veröffentlicht<sup>248</sup>), im nachstehenden an Hand von Abbildungen veranschaulicht.

Die Differenziertheit des das ganze Leben hindurch wachsenden Organs zeigt sich gegenüber verschiedenartigen äußeren Einflüssen darin, daß diese keineswegs einheitliche Bilder hervorrufen. Ich erinnere an die verschiedenartigen Äußerungen der *Cataracta complicata*, deren Entstehungsformen sich vielfach nach der Art der Schädigung richten, an die spezifischen *Bilder* der einzelnen Schädigungsgruppen (Katarakt durch *Iridocyclitis*, durch *Amotio retinae*, *Retinitis pigmentosa*, degenerative Myopie, als eine erste Gruppe — Diabetes und Tetanie, als eine zweite — myotonische Dystrophie, subkapsuläre Erkrankung bei akutem Glaukom, *Cataracta per contusionem et perforationem*, Katarakt durch *Siderosis*, *Chalkosis*, durch strahlende Energie usw. als weitere Gruppen), alles Krankheitsbilder, die erst im optischen Schnitt ihre Umgrenzung erfuhren.

Noch mehr als dies bei der Hornhaut der Fall war, kommt schließlich die *biologische* Bedeutung der Linse in ihren *Erbgenen* zum Ausdruck, die durch einen überraschenden Reichtum an pathologischen Bildern dokumentiert werden, die die verschiedenen Linsenschichten betreffen. Kaum ein zweites Organ läßt eine ähnliche Zahl differenter Erbmerkmale zutage treten, die bald kongenital, bald im kindlichen, bald im mittleren und nicht zum wenigsten im höheren Alter in Erscheinung treten. Klar und durchsichtig, in abgeschlossener Hülle, gleichsam unberührt, sind sie der mikroskopischen Betrachtung am lebenden Auge zugänglich und sprechen daher biologisch eine deutlichere Sprache, als Erbvorgänge an irgendeinem anderen Organ. In groben Zügen zeigt uns schon die Phylogenese, von der starren Kugellinse der Teleostier bis zur höchstentwickelten Linse der Primaten, wie endlos die Evolution an diesem optischen Wunderwerkzeug gebaut und gefeilt hat.

Wie exogene Schädigungen, welche zu Linsentrübungen führen, dem Starbilde ihren besonderen Stempel aufdrücken, so gewinnt umgekehrt dieses letztere Bild *diagnostische* Bedeutung. Wir schließen aus der Art der Trübung auf Diabetes oder Tetanie, auf myotonische Dystrophie, auf überstandenes akutes Glaukom, auf intraokularen Kupfersplitter oder Eisensplitter, auf Schädigungen durch Strahlung usw.

Mehr noch leistet das Spaltlampenbild bei der Diagnose und der Prognosestellung einer der häufigsten und wichtigsten Krankheiten, des *Altersstars*. Der optische Schnitt erst lehrte uns die vielgestaltigen Typen dieses Stars, seine Prognose hinsichtlich *Verlaufsdauer* und seine *operative* Prognose kennen. In ähnlicher Art setzt die moderne *Unfallophtalmologie* nicht nur die Beherrschung des optischen Schnittes, sondern auch die Kenntnis aller spaltlampenmikroskopischen Bilder voraus.

Die Bedeutung der Methode liegt demnach nicht nur in der Forschung, sondern sie erstreckt sich in das tägliche Arbeitsgebiet des *praktischen Augenarztes*, in seine Tätigkeit als Diagnostiker und Chirurg, und kommt so unmittelbar der leidenden Menschheit zugute.

Wenn die Reproduktion der Bilder des vorliegenden Buches eine möglichst naturgetreue ist, so danken wir das auch diesmal dem unermüdlichen Entgegenkommen des Verlages, und ich bin insbesondere der Opferwilligkeit des Herrn Dr. h. c. FERDINAND SPRINGER zu stetem Danke verpflichtet.

Ebenso bin ich der Württembergischen Kunstanstalt GUSTAV DREHER G. m. b. H. in Stuttgart und der Universitätsdruckerei H. STÜRTZ A. G. in Würzburg für ihre treffliche Arbeit dankbar.

Für ihre Mitwirkung, insbesondere bei den Korrekturen, danke ich auch diesmal den Herren Dr. K. REHSTEINER, Dr. H. SCHLAEPFER, Frl. Dr. M. ROHNER, Herrn Dr. P. WIESLI und ganz besonders Frl. Dr. LINA PETER, herzlich, sowie Herrn Kunstmaler BREGENZER, der unter meiner Leitung wiederum den größten Teil der noch nicht veröffentlichten Bilder anfertigte.

An die nicht unbeträchtlichen Leistungen an Patienten, die zum Zwecke der Beobachtungen uns aufsuchen mußten und an die Kosten bei der Herstellung der Bilder, leisteten die Stiftung für wissenschaftliche Forschung der Universität Zürich und die „Hermann Kurz-Stiftung“ Beiträge, die ich bestens verdanke. Ganz besonders auch bin ich für seine lebenswürdige Unterstützung einem alten Freund und Gönner der Klinik, Herrn BENJAMIN STERN in New York zu Dank verpflichtet.

Hinsichtlich *Darstellung* sei bemerkt, daß wir, wie schon im ersten und zweiten Abschnitt, nicht alle einzelnen in der Literatur niedergelegten Spaltlampenbefunde berücksichtigen konnten, sondern vornehmlich nur solche, die *methodisch* von Belang schienen. Wie wir schon im ersten Abschnitt manche wertvollen Ergebnisse anderer Autoren bei Krankheitsbildern, mit denen wir uns nicht befaßten (z. B. bei Trachom, verschiedenen seltenen Hornhautkrankheiten) unberücksichtigt lassen mußten, so gilt das auch für die vorliegenden Abschnitte. Es kann die erschöpfende Zusammenfassung *aller* bis jetzt mitgeteilten Spaltlampenbefunde nicht die Aufgabe eines Werkes sein, das in erster Linie die *Methodik* zur Anschauung bringen will.

Dagegen trat der Verfasser auch diesmal auf Fragen und Probleme allgemeinmedizinischer und biologischer Art da ein, wo ihm die Ergebnisse der Spaltlampenmikroskopie neue Gesichtspunkte und Ausblicke zu eröffnen schienen. So auf dem Gebiete der Erbbiologie, speziell der senilen Augenveränderungen, und auf dem Gebiete der Augenschädigungen durch die strahlende Energie.

Der Ausdruck „subkapsulär“ wurde vielfach synonym mit „subepithelial“ verwendet, mit Rücksicht darauf, daß eine Differenzierung nicht immer möglich war.

Bei Visusangaben bedeutet „Gln“ Gläser bessern nicht. Die Axenbezeichnung bei Astigmatismus geschah nach dem internationalen System. Um die Prüfungsdistanz wiederzugeben, ist die Sehschärfe größtenteils in echten Brüchen ausgedrückt.

Zürich, im März 1931.

A. VOGT.

# Inhaltsverzeichnis.

## Dritter Abschnitt.

### Die Linse.

	Seite
I. Übersicht der Erscheinungen . . . . .	315
1. Funktion und Form . . . . .	315
2. Der anatomische Bau der Linse . . . . .	318
Macerationsversuche . . . . .	321
3. Die entwicklungsmechanischen Beziehungen zwischen Nahtsystem und Abplattung. Die periphere Divergenz der Diskontinuitätszonen und ihre Abhängigkeit vom Nahtsystem . . . . .	321
4. Bemerkungen zum GULLSTRANDSchen intrakapsulären Akkommodationsmecha- nismus . . . . .	322
5. Übersicht der Krankheitstypen . . . . .	325
6. Bemerkungen zur Untersuchungsmethodik der Linse . . . . .	329
II. Befunde an der normalen Linse . . . . .	331
1. Die normale Linse und die Besonderheiten ihres konzentrisch-radiären Aufbaues	331
Das normale vordere Linsenspiegelbild des Menschen . . . . .	332
Normales hinteres Linsenbild (Nitalampe) . . . . .	336
Schematische Darstellung der konzentrischen Zonen im breiten Büschel . . . . .	337
Sagittaler optischer Meridionalschnitt der Linse . . . . .	337
Die Spiegelbezirke der Diskontinuitätsflächen . . . . .	341
Die Verlaufsrichtung der Diskontinuitätszonen . . . . .	342
Dickenermittlungen an der Linse . . . . .	344
Vergleichende Dickenmessungen an Linsen verschiedener Personen. Patho- genetische Bedeutung der Zunahme der Linsendicke . . . . .	344
Vergleichende Messungen von Sagittaldistanzen innerhalb der Linse . . . . .	345
Mikrophotographien der RABLSchen Radiärlamellen . . . . .	351
Die Linsennähte von Säugern . . . . .	351
Die Nahtsysteme des Menschen. Anhaltspunkte für das Alter von Linsen- trübungen . . . . .	353
Abhängigkeit der Faserbreite vom Nahtsystem. Bedeutung des Nahtsystems für die Linsenabplattung und die periphere Divergenz der Diskontinuitätszonen	358
2. Die Zunahme der diffusen inneren Linsenreflexion (Opazität) . . . . .	364
3. Die Zunahme der Gelbfärbung der Linse im Alter . . . . .	364
4. Beobachtungen über die Fluoreszenz der Linse . . . . .	366
5. Physiologische Reste der fetalen Tunica vasculosa lentis und der Ansatzstelle der Arteria hyaloidea . . . . .	367
a) Die Tunica vasculosa anterior und ihre Reste . . . . .	367
b) Die Tunica vasculosa posterior und ihre physiologischen Reste . . . . .	374
c) Die den postembryonalen Hyaloideaansatz normalerweise umziehende weiße Bogenlinie (Ansatzstelle des fetalen Canalis hyaloideus) . . . . .	378
III. Befunde an der kranken Linse . . . . .	384
1. Pathologische Auflagerungen der Linsenoberfläche . . . . .	384
a) Entzündliche Auflagerungen der Linsenvorderfläche . . . . .	384
b) Entzündliche Auflagerungen der Linsenrückfläche . . . . .	390

	Seite
<b>2. Angeborene und früherworbene Linsenveränderungen</b> . . . . .	<b>395</b>
a) Frühe vordere Polstare und frühe Kapselstare . . . . .	395
b) Aplasia und Hypoplasia lentis (vielleicht zufolge Störung in der Abschnürung des Linsenbläschens) . . . . .	413
c) Frühe hintere Polstarformen . . . . .	417
d) Erkrankungen im Bereich der embryonalen Nahtfiguren. Die vordere axiale Embryonalkatarakt (Vogt) . . . . .	420
e) Die Cataracta stellata anterior et posterior . . . . .	426
f) Der Schichtstar . . . . .	428
Dem Schichtstar nahestehende frühzeitige Trübungsformen (Punktstar des Embryonalkerns, Zentralstar usw.) . . . . .	433
g) Cataracta centralis pulverulenta (Vogt) . . . . .	438
h) Hereditäre fisch- bis flossenähnliche juvenile Bänderkatarakt. Cataracta pisciformis . . . . .	441
i) Spießkatarakt (Vogt) . . . . .	444
k) Cataracta nuclearis diffusa congenita hereditaria . . . . .	448
l) Lentiglobus (Lenticonus) posterior . . . . .	449
<b>3. Progrediente Stare Jugendlicher und jugendlicher Erwachsener. Übergangs- formen zur Cataracta praesenilis et senilis</b> . . . . .	<b>455</b>
a) Coronaria . . . . .	455
b) Wasserspalten . . . . .	464
Die Bewegungen von Vakuolenkomplexen der Wasserspalten und von anderen Medientrübungen beim intrakapsulären Akkommodationsmechanismus . . . . .	474
c) Vordere Starrinde mit unregelmäßigen Rißlinien, bei reifem bis überreifem Altersstar („Erdrisse“) . . . . .	482
d) Cataracta cuneiformis plana peripherica (flächenhafte periphere Keiltrübung) . . . . .	483
e) Die lamelläre Zerklüftung. Dissociatio lamellosa (Vogt) . . . . .	485
f) Präsenile und senile Punkttrübungen verschiedener Art . . . . .	492
g) Periphere konzentrische Schichttrübung der senilen Linse (Vogt) . . . . .	493
h) Die vordere axiale Rindennahtpunktierung . . . . .	494
Andere feine Vakuolenformen der vorderen Rinde . . . . .	496
i) Vordere Schalenkatarakt . . . . .	497
k) Hintere Schalenkatarakt . . . . .	498
Beziehungen hinterer Schalenkatarakt zu totaler Linsensklerose und ihre Operationsprognose . . . . .	499
l) Cataracta hypermatura . . . . .	503
Vorderkapselalten . . . . .	503
Cholesterinkristalle . . . . .	504
Durch Resorption kataraktöser Rinde bedingte Iritis toxica? . . . . .	506
Kapselstarflecken mit chagrinfreiem Hof als Symptom von Cataracta hyper- matura . . . . .	508
m) Seltene senile Linsenveränderungen . . . . .	509
n) Der Alterskernstar . . . . .	510
o) Der Kernstar der Linse mit doppeltem Brennpunkt . . . . .	511
p) Cataracta nigra und ihre Vorläufer . . . . .	518
q) Gleichzeitiges Vorkommen einer Reihe verschiedener seniler Trübungstypen in derselben Linse . . . . .	521
<b>4. Die Spezifität angeborener und erworbener Starformen für die einzelnen Linsen- zonen. Rückschlüsse auf die zeitliche Genese der Trübungen</b> . . . . .	<b>521</b>
Die Spezifität der Trübungsform für eine bestimmte Linsenzone . . . . .	522
Beziehungen von Form und Lage der Trübungen zur zeitlichen Entstehung . . . . .	526
<b>5. Das Altern des Auges</b> . . . . .	<b>528</b>
<b>6. Die Cataracta complicata</b> . . . . .	<b>536</b>
a) Der HORNERSCHE Symptomenkomplex (CLAUDE-BERNARD) und der Altersstar . . . . .	537
b) Cataracta complicata bei schleichender Iridocyclitis, Chorioiditis, Retinitis pigmentosa . . . . .	538
c) Hintere Cataracta complicata bei Myopia degenerativa . . . . .	544
d) Cataracta complicata bei Amotio retinae . . . . .	544

	Seite
e) Cataracta diabetica . . . . .	547
f) Linsenbefunde bei diabetischer Myopie und Hyperopie. . . . .	551
g) Cataracta tetanica . . . . .	553
h) Cataracta dermatogenes . . . . .	556
i) Komplizierte Stare unsicheren Ursprungs . . . . .	558
k) Die Katarakt bei myotonischer Dystrophie . . . . .	559
l) Cataracta disseminata subepithelialis glaucomatosa acuta (VOGT). (Weiße Glaukomflecken der Linse). . . . .	565
7. Deformierungen der Linse durch lokalen Druck . . . . .	570
8. Linsenluxation und -Subluxation . . . . .	571
9. Die Pathologie der Linsenkapsel . . . . .	572
a) Oberflächliche Abschilferung der Linsenvorderkapsel und Kapselglaukom. (Exfoliatio superficialis capsulae anterioris und Glaucoma capsulare) (VOGT)	572
Ursprüngliche Kasuistik . . . . .	577
Epikrise . . . . .	579
Text zu den Abbildungen und weitere Kasuistik . . . . .	583
b) Anatomische Befunde bei Linsenkapselglaukom und Bemerkungen zu der Häufigkeit dieser Glaukomform . . . . .	591
Nachträgliche weitere anatomische Befunde bei Exfoliatio capsulae lentis . . . .	592
10. Die Verletzungen der Linse . . . . .	593
a) Die Kontusionsverletzungen . . . . .	593
Vossiusche Ringtrübung . . . . .	596
Theorie derselben . . . . .	597
Die Abdrängung subkapsulärer Kontusionstrübungen nach der Tiefe (Remotio cataractae). Die traumatische Spätrosette . . . . .	603
Zusammenfassung der Beobachtungen für Abdrängung (Remotio) subkapsulärer traumatischer Trübungen zufolge Apposition junger Substanz . . . . .	611
Provokation von Alterstrübung der Linse durch Kontusion . . . . .	619
b) Perforatio lentis traumatica . . . . .	620
Die traumatische hintere Rosettenkatarakt . . . . .	620
c) Bemerkungen zum Verhalten und zur Therapie von Linsenkapselwunden . . . . .	629
d) Traumatische Kapselalten . . . . .	630
e) Linsenverdünnung und -Verdickung . . . . .	632
f) Seltene Befunde . . . . .	634
g) Siderosis lentis (Verrostung der Linse) . . . . .	637
h) Chalkosis lentis („Verkupferung“ der Linse) . . . . .	645
i) Kupferstar durch Autointoxikation bei Pseudoklerose . . . . .	663
k) Olivfarbener bis bronzegelber Sonnenblumenstar unbekannter Ätiologie (viel- leicht Autointoxikation durch Kupfer) . . . . .	663
l) Verhalten der Linse gegenüber künstlich implantierten Fadenpilzen . . . . .	664
11. Schädigungen der Linse durch die strahlende Energie . . . . .	665
Allgemeiner Überblick über die Schädigungen des Auges durch die strahlende Energie . . . . .	665
Beteiligt sich das Ultraviolett an der Starbildung des Glasmachers? . . . . .	679
Spezielles zur Morphologie und Genese des Ultrarotstars des normalen und des albinotischen Kaninchens . . . . .	681
a) Der experimentelle Ultrarotstar beim Tier. Ultrarotstar beim Menschen. . . . .	683
Der experimentelle Ultrarotstar des normal pigmentierten Kaninchens . . . . .	683
Der experimentelle Ultrarotkatarakt beim albinotischen Kaninchen . . . . .	688
Federförmige und streifige angeborene Trübungen der axialen Hinternaht, speziell der hinteren Embryonalnaht des Kaninchens . . . . .	693
Wirkung fraktionierter Ultrarotdosen auf die menschliche Linse . . . . .	694
b) Der Ultrarotstar der Glasmacher, Schmiede und Gießer. Die flächenhafte Loslösung der superfiziellen Vorderkapsellamelle . . . . .	696
1. Die Morphologie des Glasmacherstars . . . . .	696
2. Die Loslösung der Oberflächenlamelle bei Glasmacher-, Schmiede- und Gießerstar. „Feuerlamelle“. (Solutio laminae superficialis). . . . .	697
Histologischer Befund bei Ablösung der Vorderkapsellamelle (Feuerlamelle, Solutio laminae capsulae ant.) des Schmiede- und Glasmacherstars . . . . .	701



	Seite
c) Der Röntgen- und Radiumstar . . . . .	709
1. Experimenteller Röntgenstar beim Tier . . . . .	709
2. Röntgenstar beim Menschen . . . . .	712
12. Der Nachstar (Cataracta secundaria) . . . . .	714

## Vierter Abschnitt.

**Die Zonula Zinnii des Menschen.**

I. Die normale Zonula und ihr Verlauf . . . . .	723
Der Zonulafaserverlauf, photographisch aufgenommen vom Linsenäquator bis zur Ora serrata. Abhängigkeit der Deutlichkeit der Zonula von ihrem Spiegelbezirk . . . . .	728
II. Die Pathologie der Zonula . . . . .	729
1. Die Zonula bei Iris- und Linsenkobom . . . . .	732
2. Vererbte Kugellinse (Sphaerophakia hereditaria, Lens rotunda, Mikrophakie) zufolge partieller Zonulaaplasie . . . . .	735
3. Sphärophakie, Ektopia lentis und Arachnodaktylie . . . . .	744
4. Die Zonulaveränderungen durch Iridocyclitis und durch Linsenschrumpfung . . . . .	746
5. Die Zonula bei kongenitaler Linsenektopie . . . . .	748
6. Luxation der Linse in die Vorderkammer . . . . .	749
7. Die Zonulalamelle und die Zonulaveränderungen bei hereditärer spontaner Luxation . . . . .	750
8. Die traumatisch bedingten Veränderungen der Zonulagegend . . . . .	753
<b>Literaturverzeichnis . . . . .</b>	<b>756</b>
<b>Sachverzeichnis . . . . .</b>	<b>761</b>

Dritter Abschnitt.

## Die Linse.

### I. Übersicht der Erscheinungen.

#### 1. Funktion und Form.

Die Linse, das zweite brechende Medium, ist im lebenden Zustand die eigentliche Domäne der Spaltlampe. War vor deren Einführung die normale Linse unsichtbar, so läßt sie sich heute im optischen Schnitt bis in alle Einzelheiten durchmustern und topographisch zerlegen.

Im Vergleich zu Hornhaut plus Kammerwasser ist ihre optische Aufgabe spezialisierter: Jene garantieren die stationäre, die Linse die *variable Refraktion*. Die Linse ist dementsprechend optisch der kompliziertere Apparat, und zwar sowohl nach Funktion, wie nach Entwicklung, und die Kenntnis der letzteren ist für das Verständnis physiologischer Spaltlampenbefunde — wie der Nahtdifferenzierung, der peripheren Divergenz der Diskontinuitätszonen — Voraussetzung.

Die Veränderlichkeit der Linsenform fordert Weichheit des *Gewebes*\*. Der hierdurch gegebene zarte, lädierbare Bau der Linse rechtfertigt die Verlegung in die geschützte Tiefe, hinter die Front der stabilen Cornea.

Die Grundverschiedenheit der Funktion von Hornhaut und Linse bedingt den verschiedenen Bau, damit aber auch die Verschiedenheit der *Störungen*. Stetig veränderlich ist die Linse nicht nur in der Form, sondern auch in der *Struktur*. Der Abschluß des Körperwachstums ist für die Linse keineswegs, wie für die anderen Gewebe des Auges, die Wachstumsgrenze. Wie ganz allgemein die epidermoidalen Gebilde — die Epidermis, die Haare, die Zähne — wächst die Linse kontinuierlich das ganze Leben hindurch weiter. Aber während die anderen Epithelialgebilde das abgenützte Material nach außen abstoßen, fehlt der Linse, die ringsum eingeschlossen ist, diese Möglichkeit. Um nicht ein bedrohliches Volumen zu erreichen, dichtet sie die ältesten, zentralen Fasern sukzessive ein. *Diese Änderung des Linsenbaues dauert von der Geburt bis ins höchste Alter*. Die Linse nimmt hierin unter allen Organen eine Sonderstellung ein.

Die Lösung des Problems der Formänderung, der wichtigsten Linsenfunktion, ist heute noch nicht restlos vollendet. Das Spaltlampenmikroskop erscheint aber, wie wir sehen werden, berufen, manche Einzelheiten aufzuklären.

Entwicklungsgeschichtlich ist, wie kaum bei einem Organ, eine Evolution erkennbar. In der Wirbeltierreihe, zunächst bei Fischen, ein angenähert kugelig, stabiler Brechapparat, stationär ähnlich der Hornhaut, löst die Natur das Problem

---

\* Bei den Teleostiern ist die Linse hart. Weichheit hätte hier, wo die Akkommodation durch mechanische Linsenverschiebung geschieht, keinen Sinn. Am weichsten ist die Linse bei Vögeln, entsprechend ihrer zum Teil exzessiven Akkommodationsleistung. Die Säuger nehmen eine Mittelstellung ein.

der Brechungsänderung auf dieser Stufe auf primitiv mechanische Weise durch *Ortverschiebung*. Der schräg sagittalwirkende Retractor lentis verwandelt das kurz-sichtig eingestellte Auge des Teleostiers vorübergehend in ein fernsichtiges\*. Diese niedere mit geringer Bildschärfe sich begnügende Entwicklungsstufe wird mit dem Luftleben überwunden und macht der weit ingeniöseren Lösung des Akkommodationsproblems Platz: der Verlagerung der Brechungsänderung hinein *in das Organ selber*. Das harte, stabile Organ des Fisches wird zum weichen, deformierbaren des Sauropsiden und Säugers. Komplizierte Apparate erzielen die Gestaltänderung. Der Ruhezustand einer mit gleichmäßig weicher Masse prall gefüllten Blase, mit weich-elastischer Hülle, ist kugelig (Abb. 693a). Die akkommodative Deformierung dieser Kugel geschieht entweder durch zirkuläre Kompression (Abb. 693b), verwirklicht bei Sauropsiden, besonders Vögeln (am weitgehendsten bei Tauchern, z. B. dem Kormoran, wo durch die Kompression Refraktionsänderungen von über 40 D erzielt werden), oder aber durch *Abplattung* mittels Distraktion (HELMHOLTZscher Akkommodationsmechanismus) bei Säugern bis hinauf zum Menschen (Abb. 693c und d). Auch hier, beim Säuger, arbeitete die Natur stufenweise, vom Einfachen zum Höheren emporsteigend, terminal weniger auf extreme Werte abzielend, als auf vollkommene Abbildung\*\*. Wie sie dieses Problem im Laufe der Stammesgeschichte entwicklungsmechanisch löst, das abklären zu helfen kann das Spaltlampenmikroskop beitragen, nachdem vergleichend anatomische Untersuchungen, besonders RABLS<sup>54</sup>), vorgebaut haben.

Beim erstgenannten Deformierungstypus (Sauropsiden, Vögel) ist die *Kugelform* (Abb. 693a) der akkommodationslose, ruhende Zustand. Die Deformierung (Abb. 693b) vollbringt die Refraktionszunahme. Umgekehrt ist beim HELMHOLTZschen Mechanismus die labile Form, die durch Anspannung erhaltene *Abplattung* der Ruhezustand (Abb. 693c), die Refraktionsleistung wird hier durch das Zurückgleiten in den erstgenannten stabilen Zustand (Abb. 693d) erzielt. Entscheidend ist demnach in beiden Fällen die äußere Formänderung. (Extrakapsulärer Akkommodationsvorgang, im Gegensatz zum GULLSTRANDschen, intrakapsulären Mechanismus, s. unten\*\*\*.)

Mit dieser ephemeren Formänderung steht im Zusammenhang, daß sich die Säugerlinse in aufsteigender Reihe *dauernd* abplattet. Hand in Hand mit dieser Abplattung geht die Höherdifferenzierung des Linsennahtsystems. Noch fast kugelig ist die Linse des Nagers (Abb. 694a), und es ist dies an der lebenden Kaninchen- und Rattenlinse mittels Spaltlampe leicht erkennbar. Dementsprechend fand ich die Diskontinuitätszonen (s. u.) dieser Linse noch nahezu parallel (Abb. 694a). Die Naht erscheint als einfache, leicht geknickte Fläche (s. die Nahtlinie Abb. 718a—d<sub>1</sub>

\* Bei Cephalopoden wird umgekehrt (nach C. v. HESS) das emmetrope Auge durch Verschieben der Linse für die Nähe eingestellt.

\*\* A priori scheint mir eine Kompression der Linse durch Einschnürung (Schildkröte, Vögel, unter den Säugern der Fischotter) der Feinheit der optischen Leistung weniger günstig zu sein, als die einfache Entspannung, *welche die Oberfläche der Linse unberührt läßt*. Die Akkommodationsbreite der Sauropsiden mag daher diejenige der Primaten erheblich übertreffen, deren Abbildungsschärfe dürfte sie kaum erreichen.

\*\*\* Beim Akkommodationsmechanismus des Menschen verkürzt sich der Radius der axialen Linsenvorderfläche von etwa 10 mm auf fast die Hälfte (HELMHOLTZ<sup>251</sup>), TSCHERNING<sup>258</sup>), GULLSTRAND), während derjenige der axialen Hinterfläche sich anscheinend wenig verändert. Nach GULLSTRANDs Berechnungen (im HELMHOLTZschen Lehrbuch der physiologischen Optik, Bd. 1. 1911) verschieben sich bei der Akkommodation die in der Äquatorialebene gelegenen Faserteile in axipetaler Richtung um so mehr, je näher sie der Axe gelegen sind, und der vordere Linsenpol dürfte dabei nach GULLSTRAND um 0,3—0,4 mm nach vorn rücken. Die Verdickung der Linse in sagittaler Richtung betrifft nach demselben Forscher wahrscheinlich fast ausschließlich die vordere Linsenhälfte.

des Kaninchens). *Die Formänderung und damit die Akkommodationsleistung einer derartigen Kugellinse kann nur eine minimale sein.*

Schon eine dreistrahlige Nahtfläche (Abb. 718e und f und Abb. 718g—k) und stärkere Abplattung als beim Kaninchen fand ich beim erwachsenen Schwein (Sagittalschnitt Abb. 694b) und Rind (Sagittalschnitt Abb. 694c), ferner bei Katze und Hund. Die Nahtflächen fand ich bei diesen erwachsenen Tieren, mehr noch beim Pferd, schon ebensoweit entwickelt, wie bei neugeborenen Menschen (letztere siehe Abb. 724). Insbesondere kann die Hinternaht dieser Tiere bereits Verzweigungen aufweisen (Abb. 718f und k). Ähnliches konnte ich hinsichtlich der Diskontinuitätszonen feststellen: Äquatorwärts ist bereits eine deutliche Divergenz derselben nachweisbar (s. Abb. 694b und c). Am meisten nähert sich jedoch der menschlichen Linse hinsichtlich Abplattung und Nahtsystem diejenige der Primaten (Abb. 718l—n Naht bei erwachsenem Rhesus). Das Nahtsystem ist beim erwachsenen Rhesus ähnlich reich verzweigt, wie bei einem Kinde (Abb. 721—724). Die kräftige Divergenz der Diskontinuitätszonen gibt Abb. 694d wieder. *Das Maximum der dorsoventralen Abplattung zeigt aber, wie schon RABL<sup>54</sup>) erkannt hat, die erwachsene Menschenlinse.*

Die Wiederholung der Phylogenese in der Ontogenese läßt sich kaum irgendwo anschaulicher gestalten, als an der Linse: Beim menschlichen Feten und Neonatus finden wir die angenäherte Kugelform der niedrigen Säugerlinse mit der dreistrahligen Naht und den wenig divergenten Diskontinuitätszonen.

Übertrifft beim Neonatus der Querdurchmesser mit etwa 6 mm nur wenig die sagittale Dicke (etwa 4 mm), so betragen die betreffenden Maße beim Erwachsenen 9 und 5 mm. Der Querdurchmesser hat sich also verdoppelt, *der Sagittaldurchmesser ist sozusagen stationär geblieben\**. Gewissermaßen graphisch registriert wird diese Entwicklung im optischen Schnitt der erwachsenen Linse (Schema Abb. 714). Die zentrale, stark gekrümmte Diskontinuitätszone III entspricht einem Jugendstadium. Die kapselwärts folgenden Zonen (vorn und hinten) zeigen sukzessive eine flachere Wölbung, den Abschluß bildet die Kapsel mit dem größten Radius (VOGT<sup>247</sup>).

Diese Entwicklung von der mehr kugeligen zur platten Form ist für den Totalindex der Linse bedeutungsvoll. Ist doch die *Form* der Zonen gleicher optischer Dichte für den Gesamtindex entscheidend. Dieser wäre kleiner bei zur Oberfläche parallelem oder gar äquatorwärts konvergentem Verlauf der Diskontinuitätsflächen.

Die Abplattung ist von Bedeutung für das *Ausmaß der Akkommodationsbreite*. Fehlt die Abplattung, so ist eine Akkommodation nicht möglich. Besonders deutlich wird das bei *Sphaerophakie* (s. Abschnitt Zonula<sup>\*\*</sup>). Die Fälle von Sphaerophakie lehren uns gleichzeitig die Abplattung als Effekt des Zonulazuges erkennen. Daß die Abplattung entwicklungsmechanisch außerdem eng mit der Differenzierung des Nahtsystems verknüpft ist, wird weiter unten gezeigt werden.

Die *Komplikation* des Akkommodationsproblems, die auch in die Linsenpathologie hineinspielt, ist die obenerwähnte physiologische Eindickung oder Sklerose, gegeben durch die Eigentümlichkeit des Epithels, das ganze Leben hindurch sich zu vermehren (PRIESTLEY SMITH<sup>\*\*\*</sup>). Die Sklerose *ist schon lange da, bevor es eine Akkommodation der Linse durch Formänderung gibt, nämlich schon bei Fischen* (wo

\* Genaue Messungen fehlen. Sie scheitern an der akkommodativen Veränderlichkeit der Linse. Die frisch dem Bulbus entnommene Linse befindet sich im Zustande der Entspannung. Ihre Werte weichen, besonders in der Jugend, von denjenigen im Zustand der Ruhe (id est Anspannung) ab.

\*\* Daß die Akkommodationsleistung beim Menschen und den Primaten unter den Säugern am größten ist, zeigten C. v. HESS und HEINE [Graefes Arch. 46, 243 (1898)].

\*\*\* PRIESTLEY SMITH: Trans. ophthalm. Soc. U. Kingd. 1883, 79.

sie nicht stört, s. Fußnote S. 315). Beim Säuger dickt sie die alten zentralen Fasern ein, und verhütet damit die ungehemmte Volumenzunahme des Gesamtorgans. Aber ihre Starre wirkt mit fortschreitendem Alter dem Akkommodationsmechanismus entgegen, und sie würde die Akkommodationsbreite noch stärker reduzieren, *wenn nicht progrediente Abplattung kompensierend entgegenarbeitete*. Die Abplattung schafft nämlich der weichen Rinde, trotz Sklerose des Kerns, den nötigen Spielraum. Der morphologische Ausdruck dieser Abplattung ist die von mir mit Spaltlampenmikroskop gefundene periphere Divergenz der Diskontinuitätszonen (vgl. Abb. 710, 714) (VOGT<sup>247</sup>).

Anscheinend ist die Sklerose, wenn wir von der Funktionsstörung absehen, nicht so unzweckmäßig und nutzlos, wie dies auf den ersten Blick der Fall zu sein scheint. Sie ist vielmehr für die Erhaltung der Luzidität der Linsensubstanz von Bedeutung, indem durch sie das verbrauchte älteste Fasermaterial dem Zerfall entgeht, während die frisch gebildete weiche Fasermasse, die, sich ewig erneuernd, die mechanische Aufgabe der intrakapsulären Deformationen besorgt, weit lädierbarer ist, und, trotz ihres geringen Alters, nicht selten sich trübt und schließlich zu undurchsichtigem Brei zerfallen kann. Demgegenüber können die sklerosierten Kernmassen zwar opaker werden, aber sie zerfallen nicht.

Der reduzierenden Wirkung der Sklerose auf die Akkommodation steht somit hier ein Vorteil gegenüber: Die „Fixierung“ der ältesten verbrauchten Fasersubstanz, somit auch der aus fetaler Zeit stammenden Linsenmassen, sichert die Luzidität des Kerns und damit des Großteils der Linse im späteren Leben\*.

Die Sklerose erfaßt die Linse anscheinend nicht in ihrer akkommodativen, sondern in ihrer abgeplatteten ruhenden Gestalt. Eine Ausnahme bilden die Fälle von Kugellinse zufolge Aplasie und Hypoplasie der Zonula (s. Abschnitt Zonula). Hier wird die Linse in Kugelform sklerosiert (s. Text zu Abb. 1489).

## 2. Der anatomische Bau der Linse.

Die Kompliziertheit des Faser- und Nahtverlaufes ist eine wesentliche Ursache des jahrzehntelangen Widerstreites der Meinungen über den Aufbau der Linse. Der ursprünglichen Auffassung von dem Aufbau aus konzentrischen Lamellen trat mit gewichtigem vergleichend-anatomischem Material im Jahre 1900 RABL entgegen, der den Aufbau aus *Radiärlamellen* (s. Photos, Abb. 717a und b) histologisch nachwies, und die Lehre von der konzentrischen Schichtung mit aller Schärfe verwarf\*\*.

In Wirklichkeit läßt sich jedoch mittels anatomisch-histologischen Methoden *allein* die Frage des Aufbaus nicht eindeutig beantworten. Weder der gebogene Faserverlauf, noch der gesetzmäßig wechselnde Faserquerschnitt, noch der schräg-sagittale Verlauf der Nahtflächen, die in gotischen Bogen zusammenstoßen und deren Lage in der vorderen und hinteren Rinde alterniert, noch endlich die peripher

\* Sog. Speichen, einmal in die sklerosierte Partie eingeschlossen, pflegen nach meinen Beobachtungen nicht mehr fortzuschreiten.

\*\* „Statt des Bildes der Zwiebel erhält man das einer Apfelsine“, RABL: Über Bau und Entwicklung der Linse, S. 24, Leipzig, Engelmann 1900.

Schon bei KOELLIKER finde ich den Aufbau aus Radiärlamellen ausgesprochen (Mikroskopische Anatomie, Bd. 2, S. 705), ohne daß er aber, ein halbes Jahrhundert vor RABL, die konzentrische Schichtung übersieht. Nach Äußerungen über die letztere sagt er:

„ferner, was physiologisch von größerer Wichtigkeit sein möchte, daß die Linsenelemente in der Richtung der Dicke eigentlich noch regelmäßiger angeordnet sind, so daß sie durch die ganze Linse hindurch einander decken und dieselbe auch als aus sehr vielen radiären Segmenten von der Breite einer einzigen Linsenfaser bestehend gedacht werden kann“. A. v. KOELLIKER hat also die Radiärlamellenstruktur der Linse als erster erkannt.

divergenten (konzentrischen) Diskontinuitätszonen sind in histologischen Schnitten zu fassen, oder an Serienschnitten irgendwie verfolgbar\*. Schneidet man die Linse nach RABLs Vorbild mehr oder weniger senkrecht zur Faserrichtung, also parallel zum Äquator, so erhält man die von ihm gefundene Radiärlamellenstruktur in mehr oder weniger natürlicher Form, reiner bei primitiven Linsen (Selachier, niedrige Säuger), als bei der durch das Nahtsystem viel komplizierteren Linse der Primaten und des Menschen.

Trotz dieser Radiärlamellenstruktur wäre es einseitig, den auf *Meridional-schnitten* zutage tretenden Aufbau aus *konzentrisch geschichteten Zonen* zu übersehen.

Topographisch orientieren über den letzteren Aufbau der Linse einerseits die *Maceration* (KOELLIKER, BECKER u. a., neuerdings VOGT, ERNST A. MEIER<sup>75</sup>), andererseits die Durchmusterung der gesunden und kranken *lebenden* Linse mittels des *optischen Schnittes der Spaltlampe*.

Die Maceration (s. Abb. 694e Pferdlinse, f Menschenlinse) läßt die Linse durch Platzen der Nähte in Sektoren zerfallen (RABLscher Aufbau der Linse nach dem Typus der Apfelsine), die Sektoren selber aber zerfallen in *konzentrische Blätter* (konzentrische Schichtung, Zwiebelschichtung (Abb. 694e, f), welche den alternierenden Faserverlauf wiedergeben. Die Versuche bestätigen die Radiärlamellenstruktur KOELLIKERS und RABLs, *aber auch den Aufbau der Linse aus konzentrischen Schichten*.

Dieser letztere Aufbau wird durch die *Spaltlampe* gewissermaßen graphisch veranschaulicht (Abb. 709, 710), durch das Sichtbarwerden der Diskontinuitätszonen.

Die Linse baut sich somit aus konzentrischen Faserschichten auf. Fasern gleichen Alters formen eine Schicht, die durch noch oberflächlicher sich bildende neue Schichten in die Tiefe abgedrängt wird. Diese im Laufe des Lebens kontinuierlich vor sich gehende Abdrängung durch konzentrische Schichten läßt sich, wie wir sehen werden, *intra vitam* an Trübungen verfolgen, die subkapsulär entstehen (Ultrarotstar, traumatische Trübungen, Glaukomflecken usw.). Die zunächst subkapsulär liegende Trübung wird durch die neu sich bildenden Faserschichten sukzessive in die Tiefe abgedrängt.

An dem Aufbau der Linse aus konzentrischen Schichten kann somit, trotz RABLs ablehnender Stellungnahme, nicht gezweifelt werden. Übrigens stehen RABLs Befunde keineswegs, wie er annimmt, mit der konzentrischen Schichtung im Widerspruch: Sie ergänzen lediglich das Bild, indem sie die Struktur in *radiärer* Richtung charakterisieren, in der Faser auf Faser aufgelagert erscheint, s. Abb. 717a und b. Es ist aber klar, daß eine derartige Radiärlagerung selbständig neben der konzentrischen Schichtung bestehen kann. Beide, Radiärschichtung und konzentrische Schichtung beteiligen sich an dem im Alter nicht seltenen, von mir gefundenen Spaltlampenbilde der „lamellären Zerklüftung“ (VOGT<sup>247</sup>, s. Abb. 1074—1080).

Hinsichtlich der Beziehungen der Fasern zu den Nähten ergeben sich folgende, am bequemsten an der Fetenlinse oder an Tierlinsen mit einfach-dreistrahliger Naht (Schwein, Rind usw.) zu studierende Verhältnisse: Die vordere Naht ist ein aufrechtes, die hintere ein umgekehrtes Ypsilon. Vorderer und hinterer Dreistrahl

\* Das Substrat des Schnittmaterials ist viel zu einförmig, als daß die stetige Richtungs- und Formänderung in drei Dimensionen in Schnittserien kontrolliert werden könnten. Hier, wie an der Zonula (s. Abschnitt Zonula), wo die einseitige histologische Schnittmethodik hinsichtlich Verlauf und Ansatz der Fasern ebenfalls zu irrigen Vorstellungen führte, ist die mikroskopisch-stereoskopische Betrachtung des in *Kontinuität* und *in situ* befindlichen Organs von ähnlicher Bedeutung, wie in der makroskopischen Morphologie die topographische Anatomie.

stehen alternierend, Abb. 693e. In dieser Abbildung ist die *vordere* Y-Naht schwarz ausgezogen, die *hintere* schwarz punktiert. Sie stehen zueinander in Winkeln von 60 Grad. Die Fasern sind rot gezeichnet, und zwar sind die Fasern der Vorderfläche rot ausgezogen, die der Hinterfläche rot punktiert (man beachte auch die Abb. 693f). Die Fasern einer und derselben konzentrischen Zone sind *alle gleich lang*. Dies wird (Abb. 693e) dadurch erreicht, daß eine Faser, welche z. B. vom *vorderen Nahtzentrum* C ausgeht, am *hinteren Nahtende* Eh mündet. Eine Faser, welche vom *vorderen Nahtende* Ev ausgeht, mündet am *hinteren Nahtzentrum*. Alle anderen Fasern beginnen, bzw. enden zwischen diesen beiden Extremen. Z. B. wird die Faser, die von der Mitte Mv einer Vordernaht entspringt, in der Mitte Mh einer Hinternaht endigen. Die Faser, die im peripheren Drittel Nv der vorderen Naht entspringt, endigt im axialen Drittel der zugehörigen Hinternaht. Weniger übersichtlich, aber in gleicher Art gesetzmäßig ist der Verlauf bei dem weit komplizierteren Nahtsystem des erwachsenen Menschen.

Wie wir RABL die Aufdeckung der Radiärlamellenstruktur *in der gesamten Wirbeltierreihe* verdanken \*, so ist auch das, was wir über die Phylogenese der *Linsenform* der Wirbeltierreihe wissen, in der Hauptsache auf RABL zurückzuführen. Ist die Linse niedriger Wirbeltiere, zum Teil auch der Säuger, noch mehr oder weniger rundlich, so plattet sie sich bei den höheren Formen sukzessive dorsoventral ab und wird gleichzeitig relativ kleiner. „Die relativ kleinsten Linsen besitzen die Primaten und unter ihnen wieder die kleinsten der Mensch. Zugleich sind die Linsen des Menschen die flachsten von allen. Es gibt ja immerhin Säugerlinsen, die vorn noch mehr abgeflacht sind, als sie, aber nirgends ist die Wölbung *beider* Flächen so gering, als bei ihnen“ (RABL, l. c., S. 214).

RABL ist auch nahezu der einzige, der seine Aufmerksamkeit der Entwicklung des *Nahtsystems* geschenkt hat. Wenigstens befaßt er sich mit demjenigen der *niedrigen Säuger*. Er beschreibt die einfach lineare Naht des Kaninchens, vorn schräg senkrecht, hinten schräg horizontal (s. Photos Abb. 718a und b) und stellt in Schnittserien fest, daß die dreistrahlige Naht des Schweins schon in früher Embryonalzeit aus einer einfach linearen Naht durch Knickung der letzteren und Zweigbildung an der Knickungsstelle hervorgeht, wobei sich die Hinternaht erheblich früher bildet, als die Vordernaht.

Dagegen ist die durch die Nahtentwicklung gegebene *Änderung des Faserquerschnittes* (s. u.) RABL noch entgangen, wie ihm auch die Beziehungen der Nahtentwicklung zur dorsoventralen Abplattung unbekannt blieben. Noch wesentlich geringere Aufmerksamkeit schenkte dem Nahtsystem bis vor kurzem die Ophthalmologie. C. v. HESS<sup>20)</sup> widmet ihm in seiner ausführlichen „Pathologie des Linsensystems“ 1911 nur wenige Sätze, deren Inhalt zum Teil mit den heute bekannten Tatsachen in Widerspruch steht.

Die Weiterentwicklung des Nahtsystems vom einfachen Dreistrahl des Fetus und Neonatus zum viel verzweigteren System des Erwachsenen geschieht, wie ich am Spaltlampenmikroskop fand, durch Abknickung des Nahtstrahls (vorn zunächst des unteren, z. B. Abb. 725, 728b und f, 729d usw.). Aus der Abknickung bricht die neue Naht hervor, um sich im Laufe sukzessiver Faserapposition zur sagittal orientierten Nahtfläche auszubilden.

*Die sagittale Ausdehnung jeder Nahtfläche erstreckt sich demnach von der Oberfläche aus um so mehr in die Tiefe, je näher sie der Linsenachse liegt. Am kürzesten ist sie im Bereiche der Endzweige.*

\* Die allerdings nur die spätfetale und postfetale Linsenentwicklung beherrscht und bei der rudimentären, auf früher Stufe stehen gebliebenen Linse des Maulwurfs fehlt, sonst aber alle bis jetzt untersuchten Wirbeltierlinsen auszeichnet.

### Macerationsversuche.

*Abb. 694e. Pferdlinse nach 10tägiger Maceration in Wasser. Plasticinmodell photographiert.*

Aufblättern der konzentrischen Schichten nach Platzen der Kapsel\*.

*Abb. 694f. Seit 8 Tagen macerierte Linse des erwachsenen Menschen.*

Zerfall in konzentrisch geschichtete Blätter, nach Platzen der Kapsel. Radiärspaltung in der Nahtichtung. Dieses halbschematische Bild umfaßt innere Rinde und Kern, die stark zerfallene äußere Rinde ist weggelassen (mit ERNST ALBERT MEIER durchgeführte Macerationsversuche, l. c.).

Bis zu einem gewissen Grade können die Zerfallsvorgänge beim *Altersstar* mit solchen Macerationsvorgängen verglichen werden. Auch dort Aufblättern und Zerfall in konzentrischer und in radiärer Richtung, die zu lamellärer Zerklüftung und zur Wasserspaltenbildung führen.

Der *Kern* leistet bei der Maceration größeren Widerstand als die Rinde. Wir sehen zwar die Nahtspalten in ihn eindringen, doch kommt es gewöhnlich zu *keiner Segmentierung*. Meist zeigen nur die oberflächlichen Partien konzentrische Lamellierung\*\*.

Nach unseren Beobachtungen zeigt der Kern die merkwürdige Neigung, sich bei der Maceration in der Äquatorialebene (oder in einer dazu parallelen Ebene) in zwei Hälften, eine vordere und eine hintere, zu trennen. In einer Reihe von Versuchen beobachteten wir diesen Zerfall dreimal (bei Linsen 55, 58 und 78jähriger)\*\*\*.

Diese Erscheinungen geben uns wohl eine Erklärung für die Tatsache, daß wiederholt bei der Staroperation *zwei Linsenkerne* gefunden wurden. C. v. HESS† erwähnt solche Beobachtungen A. v. GRAEFES und ERWINS. Die Kerne waren einander kongruent und stellten zwei äquatorial getrennte Hälften dar. Eine ähnliche Beobachtung lieferte 1922 MARQUEZ††. Die Linse seines Falles war in zwei plankonvexe Halblinsen getrennt. Vereinzelt konnte ich bei Kernstar älterer Personen eine im luziden Intervall gelegene wasserklare Vertikalspalte (die später weiß wurde) beobachten. So z. B. während etwa 5 Jahren bei dem jetzt 70jährigen Prof. Men. Eine ähnliche vertikale Spalte, etwas *vor* dem zentralen Intervall, in der vorderen Y-Naht, zeigt der Kernstar der 66jährigen Frau Aeb.-Si. Demnach scheint es, daß die Gegend des zentralen Intervalls den *locus minoris resistentiae* für die Kernzerteilung darstellt.

### 3. Die entwicklungsmechanischen Beziehungen zwischen Nahtsystem und Abplattung. Die periphere Divergenz der Diskontinuitätszonen und ihre Abhängigkeit vom Nahtsystem.

Wie aus dem Vorstehenden folgt, wäre ohne dorsoventrale Abplattung die Akkommodationsleistung gleich Null. Es war somit ein kompliziertes Problem der

\* Nach gemeinsam mit ERNST ALBERT MEIER durchgeführten Versuchen. Z. f. Aghk. 39, 284 (1918).

\*\* Ähnliches hatten schon MERKEL und KALLIUS bei Macerationsversuchen hinsichtlich des Kerns gefunden, in „Makroskopische Anatomie des Auges“. Handbuch GRAEFE-SAEMISCH 2. Aufl.

\*\*\* Ausführliches s. Dissertation ERNST ALBERT MEIER, Basel 1918 und Z. f. Aghk. l. c. 1918.

† HESS, C. v.: Pathologie des Linsensystems. Handbuch GRAEFE-SAEMISCH S. 78. 1911.

†† MARQUEZ: Klin. Mbl. Augenheilk. 68, 305.



Evolution, den Spielraum der Akkommodation durch fortschreitende Abplattung zu erweitern. Dieses Problem der dorsoventralen Abplattung wurde keineswegs etwa einzig in der primitiven mechanischen Art gelöst, daß die Zonula die Linse durch kontinuierliches Angespanntsein mehr und mehr abzuplatten hatte. Schon der Umstand, daß der Grad der Anspannung ein wechselnder ist, müßte einem gleichmäßigen Ergebnis im Wege stehen, ganz abgesehen davon, daß die normale Entwicklung Probleme des Wachstums nicht durch einfachen mechanischen Druck oder Zug löst.

Gewiß erscheint die Zonula an der Abplattung beteiligt, aber im wesentlichen ist ihre Funktion sekundärer Natur. Der Umformung liegt vielmehr eine organische Strukturänderung zugrunde. Wie ich gezeigt habe (Näheres S. 343 und S. 358), geschieht die Lösung des Problems zunächst durch eine steigende Verlängerung der *Nahtstrecken*. Die notwendige Folge dieser Verlängerung ist eine dorsoventrale Abplattung der Fasern im Nahtgebiet (s. S. 343), woraus eine dorsoventrale Abplattung der *Gesamtlinse* resultiert.

Die in radiärer Richtung relativ dicken Fasern des *Äquatorialgebiets* bedingen hier ein Auseinanderrücken der Diskontinuitätszonen. *Die optisch so wichtige periphere Divergenz dieser Zonen ist somit eine direkte Folge der Differenzierung des Nahtsystems* (Ausführliches s. u. S. 343). Je länger die Nahtstrecken, um so größer die periphere Divergenz der Diskontinuitätszonen. Dementsprechend ist diese Divergenz phylogenetisch und ontogenetisch am geringsten, je kürzer die Nahtstrecke ist.

Die Hilfsrolle bei diesen Wachstumsvorgängen spielt die *Zonula*. Die breite weiche Rinde ist von der elastischen Kapsel umschlossen, welche ohne Zug der Zonula das Bestreben hat, Kugelgestalt anzunehmen. Ohne den Zug der Zonula wäre somit eine aktive Gestaltsänderung der weichen Rinde unmöglich. Das lehren uns die Fälle von Aplasie und Hypoplasie der Zonula. Die Linse verhartet in diesen Fällen im Zustand dauernder *extremer Akkommodation* (s. Abschnitt Zonula).

#### 4. Bemerkungen zum GULLSTRANDschen intrakapsulären Akkommodationsmechanismus.

Auf Grund mathematischer Berechnungen und Überlegungen hält GULLSTRAND für einwandfrei erwiesen, daß beim Akkommodationsvorgang die Linsenfasern sich gegeneinander verschieben. Nach GULLSTRAND ist die Verschiebung der in der Äquatorialebene gelegenen Faserteile in axipetaler Richtung um so stärker, je näher sie der Achse gelegen sind. GULLSTRAND gelangt zur Forderung einer Verschiebung der Fasern gegeneinander und zwischeneinander hinein\* aus verschiedenen Gründen. Er sagt: „Da wegen der Schnelligkeit, mit welcher die Akkommodation stattfindet, eine Flüssigkeitsströmung durch die Wände der Linsenfasern ausgeschlossen ist, und da die Linsensubstanz, wovon man sich leicht überzeugen kann, der Elastizität entbehrt, so ist es einleuchtend, daß jede Linsenfaser bei der akkommodativen Formveränderung der Linse ihr Volumen unverändert beibehalten muß, und daß die Formveränderung nur dadurch zustande kommen kann, daß die Linsenfasern sich gegeneinander verschieben. An den beiden Endpunkten sind aber die Fasern mit der nächsten Umgebung fest verbunden. Man ersieht schon hieraus, daß es somit einen bestimmten intrakapsulären Akkommodationsmechanismus geben muß“\*\*.

\* GULLSTRAND, A.: In HELMHOLTZ, Physiologische Optik, 3. Aufl., Bd. 1, S. 333. 1909 und anderen Stellen, ferner Arch. Augenheilk. 72, 170 (1912).

\*\* GULLSTRAND, A.: Wie ich den intrakapsulären Akkommodationsmechanismus fand, Nobelvortrag. Arch. Augenheilk. 72, 170 (1912).

Dieser GULLSTRANDSchen Auffassung gegenüber scheint mir jedoch eine *zweite Möglichkeit* des intrakapsulären Akkommodationsmechanismus zu bestehen, daß nämlich nicht die Fasern selber sich gegeneinander verschieben, sondern daß die *Faserform* sich ändert. Die Formänderung der Gesamtlinse käme demnach durch Änderung der Fasergestalt zustande, d. h. durch Verteilungsänderung des *Faserinhalts*.

Eine derartige Verschiebung des *Faserinhalts* scheint nicht von vorneherein ablehnbar. Histologisch ist zwischen den Fasern eine feine Kittsubstanz festgestellt, die mit derjenigen der Nähte identisch ist. Eine Verschiebung der Fasern neben- und durcheinander, wie sie GULLSTRAND als sicher hinstellt, ist daher nicht ohne weiteres anzunehmen. Zweifellos ist ferner die Faser von einer resistenteren Grenzschicht umschlossen (von SCHULTZE<sup>68</sup>) als „Crusta“ bezeichnet, vgl. auch SALZMANN<sup>259</sup>) u. a.), die einen weicheren Inhalt abgrenzt. Ohne eine derartige Grenzschicht wäre eine Selbständigkeit der Faser im Verbands nicht denkbar: Die Fasern müßten ineinander zerfließen. Es erscheint daher die ursprüngliche Auffassung der Morphologen (z. B. KOELLIKER<sup>s</sup>) durch die moderne Histologie bestätigt, daß die Faser eine Art Röhrrchen mit flüssigem Inhalt darstellt. Zu dieser Auffassung kamen die Autoren namentlich durch die Beobachtung, daß nach Zerschneiden und Zerreißen lebensfrischer Fasern Flüssigkeitstropfen aus den Reißenden austraten. Auf jeden Fall steht der Annahme einer Verschieblichkeit des *Faserinhalts* um so weniger im Wege, als eine solche Verschiebung des Inhalts (und nicht der Faser) für die *quer-gestreifte Muskulatur* längst festgestellt ist. Auch hier verschieben sich nicht die Fasern gegeneinander, sondern es verschiebt sich lediglich der *Faserinhalt*, er allein nimmt eine Verteilungsänderung vor.

Die Dicke der Muskelfibrillen variiert zwischen 10 und 100 Mikra, die Länge beträgt mehrere Zentimeter. Die Länge der Linsenfasern bemißt sich nur in Millimetern, ihre Breite beträgt in der Rinde 10—12 Mikra, ihre Dicke 2—5 Mikra. Auch sind die Fasern der mittleren Rinde erheblich dicker [s. Abb. 716, 717]. Allerdings handelt es sich in der Linse nicht um eine contractile Substanz, ihre Formveränderung würde vielmehr passiv geschehen. Der mechanische Vorgang: *Formänderung ohne gegenseitige Verschiebung der Fasern* braucht aber deswegen in beiden Fällen nicht ein verschiedener zu sein.

Aus Gründen der *Erhaltung der Luzidität* erscheint eine Verschiebung des *Faserinhalts* wahrscheinlicher als eine Verschiebung der Fasern selber gegeneinander. Letztere müßte doch besonders leicht zu Störungen führen, sofern nicht das Aneinandervorbeigleiten durch Zwischenschaltung einer Flüssigkeitsschicht erleichtert würde. Eine solche Schicht ist aber weder morphologisch noch optisch gesehen worden. Aber auch die geregelte Ordnung wenigstens der superfiziellen Rindenfasern in Radiärlamellen (Abb. 717) spricht eher gegen die gegenseitige, von GULLSTRAND geforderte Verschieblichkeit, die ja nicht nur in der Längsrichtung, sondern auch in der Querrichtung der Faser stattfinden müßte, und da sie ungleichmäßig wäre, ganz unregelmäßige Gruppierungen der Fasern zur Folge haben müßte.

Wohl mit Recht ist von RABL und späteren Autoren (z. B. PÜTTER\*) die *Polymorphie der Faserquerschnitte*, wie sie am ausgesprochensten die Primaten und der Mensch aufweisen (s. Abb. 717), mit der Akkommodation in Beziehung gebracht worden. *Zeigen doch die stärkste Polymorphie der Querschnitte diejenigen Säuger, welche über die größte Akkommodationsbreite verfügen*, während umgekehrt die Querschnitte der akkommodationsarmen, relativ runden Linsen sich durch große

\* PÜTTER: Organologie des Auges. Handbuch GRAEFE-SÄEMISCH, 3. Aufl. Leipzig 1912.

Einförmigkeit hervortun. Die Polymorphie liegt bei den Primaten und dem Menschen, wie ich stets fand, nicht dicht superfiziell, *sondern in der mittleren und tiefen Rinde.*

Käme es bei der Akkommodation auf *Verschiebungen* der Fasern gegeneinander und durcheinander an, so wären diese kolossalen Differenzen in den Faserquerschnitten, die doch offenbar auf eine Modulierbarkeit hinweisen, kaum denkbar. Oder ist es ein Zufall, daß diese Plastibilität parallel mit der Akkommodationsleistung geht und gerade die tiefen Rindenzonen betrifft, die bei der Akkommodation die größten Umformungen erleiden? Die Dicke und Vielgestaltigkeit dieser Fasern, deren Formgenese noch in Dunkel gehüllt ist\*, legt es nahe, *sie als Hauptträger der akkommodativen Volumenverschiebungen aufzufassen.*

Weniger gezwungen erscheint mir aus allen diesen Gründen die Annahme, daß die akkommodative Dickenzunahme der Linse in der Richtung der Linsenachse und die gleichzeitige Verkürzung in der Äquatorialrichtung durch Verschiebung des weichflüssigen Faserinhaltes zustande kommt, in der Weise, daß unter dem Druck der entspannten Kapsel der Inhalt der äquatorialen Faserteile mehr axialwärts gleitet, wodurch die äquatorialen Faserteile in radiärer Richtung sich abplatteten, während ihre axialen Abschnitte an Dicke gewinnen. Das umgekehrte tritt ein, wenn die Akkommodation nachläßt, die Vorder- und Hinterkapsel sich somit unter dem Zuge der Zonula abplatteten, wodurch ein Druck auf die Kapsel in axialer Richtung entsteht, unter gleichzeitiger Zugwirkung der Zonula (also Ansaugewirkung) im Äquator.

Es erscheint mir aus diesen Gründen der GULLSTRANDSche Schluß\*\* „Durch das Hineindrängen einzelner Fasern zwischen andere kann eine geringe Indexerhöhung an einem Punkte entstehen“ usw. nicht zwingend. Auch seine morphologische Angabe (S. 332—333 ebenda), die er dem intrakapsulären Akkommodationsmechanismus zugrunde legt, daß nämlich die hinteren Fasern durchschnittlich mehr peripherwärts an der vorderen, mehr zentralwärts an der hinteren Fläche befestigt seien, während sich die vorderen Fasern umgekehrt verhalten, erscheint mir nicht haltbar. Wie ein Vergleich der Photographien der hinteren und vorderen Naht (z. B. Abb. 718 e und f oder 718 l und m) ergibt, und wie die Ansatzstellen (Abb. 747, 748) der Fasern an den Nähten zeigen, liegt anatomisch kein Anhaltspunkt für eine verschiedene Befestigungsweise oder Ansatzverteilung vorne und hinten vor. Was vorne axial inseriert, inseriert hinten peripher und umgekehrt. Die übrigen Fasern bilden die Übergänge. Es sind daher auch die Schlußfolgerungen, die GULLSTRAND (S. 316) hinsichtlich des intrakapsulären Akkommodationsmechanismus auf seine anatomischen Angaben aufbaut, durch die tatsächlichen Verhältnisse nicht gestützt.

Beteiligt sich am intrakapsulären Akkommodationsmechanismus auch das *Nahtsystem*? Es ist darüber bis heute nichts verlautet. A. GULLSTRAND erwähnt das Nahtsystem überhaupt nicht. Doch kann meines Erachtens kaum zweifelhaft sein, daß die Nähte bei Anspannung der Zonula in Richtung der letzteren eine Streckung, bei Entspannung eine Verkürzung erleiden. Denn dehnt sich die Kapsel durch Anspannung, so wird sie schwerlich über das Epithel oder mit diesem über die Fasern hinweggleiten — was eine Leere bzw. Flüssigkeitsansammlung irgendwo zur Folge haben müßte — sondern es wird diese Dehnung, so gut wie der Faserinhalt sich ihr anpaßt, auch die *Naht* mitmachen, und diese somit eine Streckung erfahren.

Aber auch in sagittaler Richtung muß das System der Nahtflächen beim Akkommodationsvorgang notgedrungenenerweise Formveränderungen erleiden. Denn die Linse wird bei der Akkommodation sagittal dicker, was eine sagittale Streckung der Nahtflächen zur Folge haben muß, der bei der Anspannung ein Zusammendrücken, eine

\* Zweifellos hatten sie ursprünglich die reguläre Form der (viel dünneren) Oberflächenfasern. Entsteht ihr größerer, irregulär gestalteter Querschnitt durch Verschmelzungen oder aber durch Quellung? Wir wissen darüber nichts.

\*\* HELMHOLTZ, Physiologische Optik, 3. Aufl., 1909. S. 333.

Verkürzung folgt. Es läßt sich denken, daß diese letztere durch gesetzmäßige Knickungen, noch wahrscheinlicher durch *Vermehrung* schon im Akkommodationszustand vorhandener, durch die Wachstumsart der Nahtflächen gegebener Knickungen erreicht wird.

In bezug auf einen angeblich für die kindliche Linse typischen „kleinen axialen Spalt“, der durch eine Zeichnung von BABUCHIN aus früherer Zeit erläutert wird, bemerkt GULLSTRAND (l. c. S. 334), daß dieser Spalt „bei der Spannung der Zonula verkürzt werden und der meridionale Durchschnitt desselben entweder die Gestalt eines Kreuzes oder eines radiären Spaltes annehmen muß“. Daß an dieser Vorstellung von einem axialen, auf die Kinderlinse beschränkten Spalt heute nicht mehr festgehalten werden kann, daß vielmehr die Linse das ganze Leben hindurch von einem komplizierten, am intrakapsulären Mechanismus beteiligten Nahtsystem durchsetzt ist, geht aus den obigen Darlegungen hervor.

Mit steigender Wasserarmut der zentralen Fasern mindert sich die Verschieblichkeit ihres Inhalts, und die vom Zentrum aus kapselwärts fortschreitende Sklerose setzt mit zunehmendem Alter mehr und mehr der Formveränderlichkeit der Gesamtlinse ein Ziel.

Daß bei *zertrümmerter* Fasersubstanz die intrakapsulären Verschiebungen am Spaltlampenmikroskop verfolgt werden können, wird in Abb. 1025 a und b veranschaulicht werden.

## 5. Übersicht der Krankheitstypen.

Der Aufbau der Linse aus rein epithelalem Gewebe, ihre Gefäßlosigkeit, das Fehlen von Bindegewebszellen lassen ein weniger mannigfaltiges Bild der Krankheitsformen erwarten, als es die Hornhaut bietet. Die entzündlichen Veränderungen, die zelligen Infiltrationen, alle die Krankheiten, welche die Hornhaut nicht nur als optischen Apparat, sondern auch als Schutz- und Stützgewebe betreffen, fallen an der Linse weg. Letztere hat rein optische Funktion\*, und fast alle ihre Störungen betreffen degenerativen Zerfall. Dieser schafft optisch heterogenes Material und damit Trübung.

Trotzdem sind Struktur und Genese des Linsensystems kompliziert genug, um im Lichte der überragenden neuen Technik eine fast unübersehbare Fülle differenter Krankheitsbilder erstehen zu lassen, da wo nach alter Methodik Übereinstimmung zu herrschen schien. Heute noch fördert die Spaltlampenmikroskopie stetig neue Bilder zutage.

Vor allem sind es *Erbkrankheiten*, zu denen letzten Endes auch noch die regressiven Altersveränderungen zu rechnen sind, welche die Störungen des Linsensystems beherrschen. Die Ergebnisse der Erbforschung seit der Wiederentdeckung der Mendelgesetze haben auch die Linsenerkrankungen dem Verständnis näher gebracht und ihre Genese vielfach aus dem Gebiete phantastischer Hypothesen auf naturwissenschaftlichen Boden abgerückt.

Erbkrankheiten zeigt die Linse in weit reicherer Fülle als die Hornhaut. Sie sind mit einer Exaktheit weitergeleitet, die an diejenige chemischer Vorgänge erinnert.

So einheitlich die Strukturierung der Linse aus gleichgebauten Fasern erscheint, so sehr überrascht uns die erbliche Gebundenheit und Veränderlichkeit *ganz bestimmter Fasergruppen*. Als Beispiele beachte man die staunenswerte Genauigkeit und Konstanz der Vererbung der Cataracta centralis pulverulenta (Abb. 968, 969), der Spießkatarakt (Abb. 990—994), der Cataracta coronaria (Abb. 1005), verschiedener Formen des vorderen Polstars (Abb. 847—851), des congenitalen Kernstars (Abb. 995),

\* Vgl. jedoch die Wachstumsbeziehungen der Linse zum Bulbus, im Text zu Abb. 963—965.

ganz wie auch des Altersstars, welche Starformen alle in bestimmter Gestalt und zu bestimmter *Zeit* (Cataracta coronaria, Abb. 1005, Cataracta senilis) nach erblichem Gesetz auftreten. Wir stehen vor einem Rätsel vitalen Geschehens, das uns einstweilen keine mechanistische Hypothese erklären kann. *Scheinbar gleichbeschaffene Fasergebiete sind vital differenziert.* Keimplasmatisch ist ihr früherer oder späterer Zerfall vorausbestimmt und wird von Generation zu Generation weitergeleitet.

Angeborene und vererbte Stare können stationär oder progredient sein.

Unter den angeborenen und gleichzeitig vererbten *stationären* Starformen steht hinsichtlich Häufigkeit an erster Stelle die vordere axiale Embryonalkatarakt (Abb. 893 bis 919), die ich bei etwa 20% aller Gesunden fand.

Unter den homochron auftretenden, progredienten Erbstaren ist am häufigsten die Coronarkatarakt (Abb. 1005), jener oft harmlose, in der Pubertät einsetzende, aus radiären Keulen, runden Scheiben und Ringen sich zusammensetzende, retroiridal in der tiefen vorderen und hinteren Rinde beginnende Kranzstar, der später gelegentlich sich mit Wasserspalten und Speichen kombiniert. Auch er dürfte nach unseren Statistiken mehr als 20% aller Erwachsenen betreffen.

Unter den spät auftretenden Erbstaren herrschen Wasserspalten- und Speichenkatarakt, lamelläre Zerklüftung, hintere Schalenkatarakt, Kernstar vor. Auch bei den *senilen* Staren sind die *einzelnen Typen* erblich gebunden, wie ich an einer ganzen Reihe von Beobachtungen zu zeigen in der Lage bin. Nicht nur der Star als solcher wird also vererbt, sondern auch seine *spezielle Form*. Eine in der Keimesanlage gegebene Schalenkatarakt ist beim Descendenten wieder Schalenkatarakt und nicht etwa Speichenstar usw. (VOGT<sup>166, 249</sup>).

Hinsichtlich der Starätiologie sind diese Feststellungen von grundlegender Bedeutung.

In bezug auf die *Erforschung des Erbtypus seniler Merkmale*, also auch des Altersstars, bieten sich insofern Schwierigkeiten, als es dem einzelnen Beobachter meist unmöglich ist, mehr als die Vertreter einer Generation persönlich zu untersuchen, und es sind daher Angaben über den Startypus zweier Generationen selten erhältlich\*. Am ehesten noch ist dies möglich bei relativ früh auftretenden Staren, wie dem Coronarspeichenstar (beachte die S. 457, 458 mitgeteilten Beispiele von präsenilem Erbstar in zwei Generationen, sowie bei Geschwistern).

Wir sind zufolge der genannten Schwierigkeit fast ausschließlich auf die Beobachtungen bei Geschwistern angewiesen. So wiesen der 77jährige Johann T. und sein 60jähriger Neffe Emil T. (dessen Vater ebenfalls an Star operiert war) beidseits rotbraunen Kernstar auf. Bei beiden extrahierte ich die Katarakt beiderseits. Kernstar mit hinterer Schalenentrübung an beiden Augen zeigten die 1866 geborene Frau Ga.-B. und ihre 1868 geborene Schwester Frau B.-B., die erstere wurde beiderseits, die letztere einseitig operiert.

Totalsklerose mit frühzeitigen vorderen weißen Starflecken und vorderer und hinterer subkapsulärer Schichttrübung zeigten die beiden Brüder Lu. Heinrich 1861 und Lu. Jakob 1866, von denen ich den ersteren einseitig, den letzteren beidseitig operierte. (Ein dritter Bruder, 1862, ist auswärts an Star operiert worden.) Eine ganz ähnliche Starform wie diese beiden Brüder zeigten die zwei Schwestern Frau Spo. und Frau Ma., die ich beide staroperierte. Deren Mutter, Frau Ho., hatte wegen Star jahrelang in Beobachtung gestanden. Reinen Kernstar (Linse mit doppeltem

\* Diese Schwierigkeit fällt bei relativ kurzlebigen Tierarten (Kaninchen, Maus, Hund, Katze usw.) weg. Doch fehlen bis jetzt systematische Studien über die Vererbung seniler Veränderungen bei Tieren, wiewohl sie für die allgemeine Pathologie und die Vererbungsforschung wichtig wären.

Brennpunkt) mit progredienter Linsenmyopie haben die beiden Schwestern Frau Hag.-Vo., 68 J., und Frl. Mathilde Vo., 64 J., von denen ich die erstere beiderseits staroperierte.

Die gleiche Coronaria-Coerulea mit Speichen weisen die 70jährige Frau Aeber., die ich beiderseits staroperierte, und ihre 46jährige Tochter Frau Pfi.-Aeb. auf, letztere mit noch brauchbarem Sehvermögen.

Weitere Beispiele finden sich im Text zu den einzelnen Bildern.

Ich kann mich keines Falles entsinnen, in denen Geschwister mit Star differente Starformen aufwiesen. Und doch müssen solche bei gleichzeitiger Übertragung der Anlage durch *beide* Eltern vorkommen.

Von ganz besonderer Bedeutung wird auch auf diesem Gebiete die *Durchforschung eineiiger Zwillinge* werden. Sie wird ergeben, was am Altersstar (wie auch an den übrigen Erbstarren) vererbt und was exogen erworben ist. Bekommen doch eineiige Zwillinge identische Erbmassen mit.

Eine interessante *Koppelung* von *einseitigem* Altersstar mit einseitigem Ergrauen des Kopfhaares sei hier angeschlossen. Frau Klara J. in St., geb. 1875, hat rechts dichte Speichenkatarakt der mittleren und tiefen Rinde, linke Linse annähernd klar,  $RS = 5/24$ ,  $LS = 1$ . *Rechtes* vorderes Haupthaar stark präsenil ergraut, symmetrische linke Partie nahezu schwarz. Ihre 75jährige Mutter zeigt angeblich dieselbe Erscheinung. Rechtes Kopfgaar schon früh auffällig stark ergraut. Seit Jahren nur auf dieser Seite erblindet durch grauen Star, links angeblich normales Sehvermögen. (Ich konnte die Mutter nicht selber untersuchen.)

Im allgemeinen vollzieht sich der *senile Zerfall der Linse* kaum rascher (wohl aber vollständiger) als der der Hornhaut (Gerontoxon, senile Opazität des Gewebes, Descemetiwarzenbildung usw.). Jahre und oft viele Jahrzehnte verstreichen bis zum Eintritt von Sehstörungen, und die totale Trübung erlebt der Betreffende oft nicht. Allen anderen senilen Veränderungen, dem Ergrauen der Haare, den Altersveränderungen der Haut, der Zähne, Knochen usw. reiht sich die Alterstrübung der Linse als biologisches Merkmal ungezwungen an die Seite, und wir fanden in unseren Untersuchungen bei Personen von 7 Jahrzehnten so wenig jemals die Linse, als die Hornhaut, Bindehaut, oder Iris von der Altersdegeneration verschont.

Wieweit Linsen dieses Alters und ganz allgemein getrübe Linsen als „normal“ zu gelten haben, wurde bereits im ersten Abschnitt S. 43 erörtert.

Die *Spaltlampe* läßt an der Linse typische Zerfallsbilder erkennen, deren Form von der normalen anatomischen Struktur beherrscht ist: Wasserspalten und Speichen im Bereiche der Nähte und zwischen Fasern derselben Schicht, Flächentrübungen und Wasserspalten zwischen konzentrischen Schichten, lamelläre Zerklüftung in konzentrischer und radiärer Richtung usw. Ausgedehnte subkapsuläre Trübungsflächen können die Totalsklerose auszeichnen (hintere Schalenkatarakt).

Besondere Krankheitsbilder ergeben sich aus der Gestalt der *Nähte verschiedenalteriger Zonen* (z. B. *Cataracta stellata*), aus der Differenz in der *Konsistenz* der Linsen-substanz (Kernstar und Rindenstar), aus der (physiologischen) *Gelbfärbung*. Letztere kann unter gleichzeitiger Veränderung des Gewebes in Orange, Rot, Rotbraun bis Schwarz sich verdichten (*Cataracta rubra, brunescens, nigra*). Auch die physiologische *Indexdifferenz* zentraler und peripherer Partien kann unter Opazitätszunahme des Gewebes sich krankhaft steigern (Linse mit doppeltem Brennpunkt, Kernstar mit Intervall).

Den in der Erbanlage, bzw. im Senium gegebenen Veränderungen steht die große Gruppe der *exogen bedingten Stare* gegenüber (*Cataracta complicata*). Noxen aller Art, denen gegenüber die *Cornea* als resistenteres optisches Medium indifferent

bleibt, können die Linsensubstanz schädigen, ja abtöten und so Zerfall und Trübung verursachen. Die Gruppe dieser exogenen Katarakte wird als „Cataracta complicata“ zusammengefaßt. Schon dem *Trauma* steht die Linse als weit empfindlicherer Brechapparat gegenüber, als die Hornhaut. Setzt die umschriebene Läsion in der letzteren lediglich eine ebenso umschriebene Narbe, so führt sie in der Linse meist zur Totaltrübung. Die Verletzung der Kapsel — wenigstens der elastischen, im Ruhezustand angespannten des Menschen — führt zu deren ausgedehnten Zerreißen und Klaffung, wodurch die freigelegten Linsenpartien sich mit Kammerwasser imbibieren.

(Derartiger Gefahr weniger exponiert ist die Linse niedriger Säuger, z. B. des Kaninchens, mit geringerer Akkommodationsbreite, oder die *luxierte* Linse des Menschen: umschriebene Läsionen führen hier lediglich zu lokalen Trübungen, mangels Retraktion der wenig gespannten Kapsel.)

Gegenüber der *strahlenden Energie* ist die Linse relativ empfindlich. So trübt sie sich durch Konvektionswärme und durch fortgesetzte Absorption kurzwelliger ultraroter Strahlen (Ultrarotstar der Glasmacher und Gießler). Röntgenstrahlen bedingen in schon geringen Dosen (etwa 550 R genügen beim Kaninchen) *Spätstar*.

*Stoffwechselstörungen* bei Diabetes mellitus reichen aus, in disponierten Linsen Indexänderungen oder Trübungen hervorzurufen. Ähnliches vermögen gewisse hormonale Störungen (Tetaniekatarakt bei Wegfall der Epithelkörperchenfunktion, Schichtstar des Kindes bei rachitischer Eklampsie). Auch Gifte (Naphthalin und andere Stoffe) vermögen die Linse zu schädigen.

Die Hauptursache der Cataracta complicata liegt aber in *schweren Erkrankungen des Auges selber* begründet, die zu Ernährungsstörungen oder toxischen Wirkungen führen (Iridocyclitis, Retinitis pigmentosa, Amotio retinae usw.).

Diagnostisch wichtig für die ganze Gruppe der Cataracta complicata ist ihr *im dünnen optischen Schnitt nachweisbarer Beginn dicht unter der Kapsel*, also da, wo die Noxe zuerst einwirkt.

Bevorzugt ist die hintere polare Rinde, von wo aus die Trübung mit Vorliebe den Nähten folgt. Als typisch für die Struktur der Complicata ergab sich (VOGT)\* am Spaltlampenmikroskop tuffsteinartige poröse Beschaffenheit unregelmäßig in die tiefe Rinde vordringender wolkiger Trübungsherde, bei auffälligem Farbenschillern\*\* des zugehörigen hinteren Spiegelbezirks. Mehr flächenhaft subkapsulär ist die Trübung bei Diabetes und Tetanie, bei oft gleichzeitiger Totalsklerose.

Für die Differentialdiagnose seniler und exogener Schädigung ist somit die Spaltlampenmikroskopie von Bedeutung geworden.

Es bedarf keiner Betonung, daß auch in der Linsenpathologie Senium und exogene Noxe häufig *gemeinsam* wirken, wie ich das auf dem Gebiete der Hornhaut in Beispielen von provoziertem Gerontoxon und provozierter seniler Hornhautlinie (S. 68 und S. 78) dargetan habe. Beispiele dieser Art aus dem Gebiete der Linsenpathologie werden unten mitgeteilt.

In neuerer Zeit ist im Lichte der Spaltlampenmikroskopie auch die *Linsenkapsel* in den Bereich der Linsenpathologie gerückt. Als fast einziges krankhaftes Symptom der Membran hatte bisher ihre Verdickung im Senium und bei Katarakt gegolten. Schon frühere Autoren [KOELLIKER (1854)\*\*\*, BERGER (1882)†, SCHIRMER

\* VOGT: Klin. Mbl. Augenheilk. 62, 593 (1919).

\*\* VOGT: Klin. Mbl. Augenheilk. 62, 582 (1919).

\*\*\* KOELLIKER: Mikroskopische Anatomie des Menschen 1854.

† BERGER: Hirschbergs Zbl. 1882, 2 und Graefes Arch. 28, II 28 (1882).

(1889)\*, VOGT (1914)\*\*] hatten als Ergebnis der Maceration eine *lamelläre Struktur* der Kapsel nachgewiesen. Durch Messungen festgelegt war ferner ihre verschiedene *Dicke* in bestimmten Abschnitten. Am dünnsten ist sie am hinteren Pol, und auf frühzeitige abnorme Dünneheit zufolge Entwicklungshemmung darf vielleicht der *Lenticonus* bezogen werden.

Die wichtigsten Spaltlampenbefunde der neueren Zeit betreffen vor allem die senile Abschlüpfung der Vorderkapsellamelle (*Exfoliatio capsulae senilis*, VOGT<sup>254</sup>), die häufig zu Altersglaukom führt (*Glaukoma capsulare*), dann ferner die von ELSCHNIG<sup>255</sup>) und KRAUPA<sup>260</sup>) fast gleichzeitig gefundene flächenhafte Loslösung der Vorderkapsellamelle (bei Ultrarotschädigung der Glasbläser und Schmiede, ELSCHNIG, und wie F. W. SCHNYDER<sup>256</sup>) zeigte, bei derselben Schädigung der Gießer).

Die Linsenkapsel, die aus elastischem, chemisch schwer angreifbarem Material besteht, muß somit heute, im Zeitalter der Spaltlampenmikroskopie, als hochdifferenzierter Organteil gelten, nicht nur von Bedeutung für die Ernährung der Linse und den Akkommodationsvorgang, sondern auch für die Pathogenese einer Form des Altersglaukoms und die Diagnostik des Ultrarotstars des Menschen.

## 6. Bemerkungen zur Untersuchungsmethodik der Linse.

Normale und pathologische Histologie haben auf dem Gebiete der Linsenforschung, vor allem des Altersstars, in den letzten Jahrzehnten kaum Neues zutage gefördert. Der Grund hierfür liegt nicht etwa darin, daß die Histologie der normalen und kranken Linse erschöpft ist, im Gegenteil, die anatomische Untersuchung hat uns über wichtigste Fragen, z. B. den Aufbau der verschiedenen Altersstartypen, die Art und Weise ihres Beginns, Verlaufs und Ausgangs entweder gar keinen, oder nur mangelhaften Aufschluß gegeben. Die Ursache hierfür bilden vielmehr die außergewöhnlichen technischen Schwierigkeiten, welche der Verarbeitung, besonders seniler Linsen, entgegenstehen.

Einmal eignet sich zur anatomischen Untersuchung nur ganz frisches, und daher schwer erhältliches Linsenmaterial. Vakuolenbildungen, Flüssigkeitsansammlungen in den Nähten und unter der Kapsel, Faserveränderungen treten schon kurze Zeit post mortem auf, so rasch, daß ursprünglich derartige Leichenerscheinungen für normal gehalten wurden\*\*\*. Wer die normal-anatomischen Bilder der siebziger und achtziger Jahre des vorigen Jahrhunderts durchgeht, wird sich oft von solchen postmortalen Veränderungen überzeugen.

Dann aber bekommen die Linsen älterer Personen durch die Fixierung und Härtung eine derartige hornige bis steinharte Konsistenz, daß sie, wenn wir etwa von den Rindenpartien absehen, mikrotomisch nicht verarbeitbar sind.

Wie schon die Schule PETERS<sup>†</sup> hervorhob, sind fixierte *normale* Fasern und Epithelien keineswegs immer von pathologisch veränderten zu unterscheiden, wieder eine Wirkung des Konservierungsprozesses.

In der Rinde zerstört ferner derselbe Prozeß einen Teil jener Veränderungen, welche das klinische Bild des Altersstars ausmachen. Vor allem sind es die Myelin-

\* SCHIRMER: Graefes Arch. 35, I 220 (1889).

\*\* VOGT: Graefes Arch. 88, 329 (1914).

\*\*\* So ist z. B. zur Darstellung der *axialen* Teile der menschlichen Linsennähte und derjenigen der Primaten mittels *Argentum nitricum* nur Material brauchbar, das wenige Minuten post mortem dem Auge entnommen ist. Schon eine halbe Stunde nach dem Tode pflegen ausgetretene Myelintropfen das axiale Nahtbild zu stören.

† HIKIDA: Dissert. Rostock 1905. Ferner Arch. Augenheilk. 56, 184 (1906).



tröpfchen, aus welchen ja die Hauptmasse der trüben Partien besteht, die zur unförmlichen Masse zusammenschrumpfen, wodurch die Struktur der Trübung verloren geht. Auch Flüssigkeitsschichten, wie die sog. Wasserspalten, welche Fasern und Nähte auseinanderdrängen, und die Erscheinungen der lamellären Zerklüftung, sind trotz ihrer großen Häufigkeit und des sehr auffälligen Bildes, das sie hervorrufen, anatomisch (außer an der frischen unpräparierten Leichenlinse) noch nicht beobachtet oder irgendwie nachgewiesen worden. Es stellen aber gerade diese Veränderungen wichtigste Vorgänge der Starbildung dar.

Was die Fasern und ihre Veränderungen anbelangt, so zeigten mir vergleichende Untersuchungen, daß zu ihrer Darstellung noch am ehesten die RABLSche Sublimatplatinchloridmethode geeignet ist, vorausgesetzt, daß die Linse in situ fixiert werden kann.

Doch wird man auch bei dieser Methode mit der Deutung von „Quellung“, „Verbiegung“ usw. von Fasern gerade der menschlichen Linse vorsichtig sein müssen, hat doch schon RABL auf die Mannigfaltigkeit der Morphologie gerade des menschlichen Linsenfaserquerschnittes hingewiesen. Wir selber haben seine Befunde beim Menschen bestätigt und erweitert (vgl. die Abb. 101 und 102 meines Atlas der Spaltlampenmikroskopie vom Jahre 1921 und den zugehörigen Text, siehe auch Abb. 717 dieses Buches).

Gegenüber der anatomischen Untersuchung bietet die klinische seit Schaffung der verfeinerten Spaltlampenmikroskopie mannigfache Vorteile. Für das Studium mancher feinerer Linsenveränderungen übertrifft sie die histologisch-anatomische Untersuchung weit. Nicht gesagt sei damit, daß die letztere vernachlässigt werden soll. Im Gegenteil, die beiden Methoden werden sich nach wie vor ergänzen und gegenseitig befruchten.

Im dünnen optischen Schnitt treten Vorder- und Hinterfläche, die klinisch bisher nicht sichtbar waren, nicht weniger scharf als im anatomischen Präparat zutage (Abb. 710). Das für die *innere Linsentopographie* Entscheidende sind aber die im optischen Schnitt auftauchenden *inneren Diskontinuitätszonen*. Es sind das die schon S. 322 erwähnten, mehr oder weniger konzentrischen, peripher jedoch divergenten Maxima innerer Linsenreflexion, auftretend an Stellen diskontinuierlicher Indexänderung (Abb. 710).

Ich fand sie schon in Feten- und Neonatuslinsen, sowie das ganze Kindesalter hindurch, als spiegelnde optische Grenzflächen, wodurch die Unhaltbarkeit der bisherigen Annahme von der kontinuierlichen Indexvariation der Kindeslinse dargetan ist.

Die Diskontinuitätsflächen bieten Anhaltspunkte für die Lokalisierung von Veränderungen innerhalb der Linsensubstanz und gestatten außerdem, wie hier gezeigt werden wird, Rückschlüsse auf das *Alter* bzw. die Entstehungszeit der Trübungen.

Für die Einstellung der Diskontinuitätszonen und die Tiefenlokalisierung ist die strenge Fokussierung Bedingung. Der Anfänger übe sich vor allem in der scharfen Einstellung der vorderen und hinteren Abspaltungsflächen, sowie der vorderen und hinteren embryonalen Ypsilon-nähte. Er fokussiere abwechselnd auf axiale und periphere Rinde und überzeuge sich von dem Dickerwerden der letzteren, sowohl vorn wie hinten, nach der Peripherie hin. Er übe die Einstellung des vorderen und hinteren Spiegelbezirks, und zwar sowohl desjenigen der Linsenoberfläche, *wie auch der Alterskernflächen*. Als Kriterium des technischen Könnens kann auch das mühelose Auffinden des in jedem Auge nachweisbaren Hyaloidearests und der hinteren Bogenlinie gelten\*.

\* Die Bedeutung einer *ausreichenden Brennweite der Beleuchtungslinse* (10 cm) macht sich an der Linse (zufolge ihrer Dicke) noch mehr als an der Hornhaut geltend. Erleichterung bei Durchmusterung bietet der Linsenhalter von ARRUGA.

## II. Befunde an der normalen Linse.

### 1. Die normale Linse und die Besonderheiten ihres konzentrisch-radiären Aufbaues.

*Abb. 693a und b. Schema der Akkommodation des Sauropsidenauges. a Ruhezustand, b Vermehrung der Vorderflächenkrümmung durch Einschnürung in der Pfeilrichtung.*

*Abb. 693c und d. Schema des HELMHOLTZschen Akkommodationsmechanismus. c Ruhezustand, d Akkommodationszustand.*

*Abb. 693e. Schema des Faserverlaufs beim menschlichen Neonatus (siehe S. 319/320).*

Dreistrahlige Vordernaht schwarz ausgezogen, Hinternaht schwarz gestrichelt. Ein vorderer und ein hinterer Nahtstrahl bilden zusammen je einen Winkel von  $60^{\circ}$ . Die Fasern sind rot gezeichnet, die vorderen ausgezogen, die hinteren gestrichelt. Alle Fasern sind gleich lang. Eine Faser, die vom hinteren Nahtende E h ausgeht, endet im vorderen Nahtzentrum C. Eine Faser, die von der vorderen Nahtmitte M v ausgeht, endet in der hinteren Nahtmitte M h. Eine Faser, die vom vorderen äußeren Drittel N v einer Naht ausgeht, endet im hinteren inneren Drittel N h usw.

*Abb. 693f. Photographie des äquatorialen Abschnittes eines von mir gefertigten Gipsmodells der Säugerslinse mit dreistrahligem Nahtsystem, zur Darstellung des Linsenfaserverlaufs.*

Das Modell veranschaulicht den S-förmigen Verlauf der je zwei Nähte der Vorder- und Rückfläche verbindenden Fasern (vgl. die Projektion auf die Äquatorialebene in Abb. 693e, z. B. die Faser N v N h oder M v M h). Diese S-Krümmung ist, wie aus Abb. 693f ersichtlich, um so geringer, je näher die Faser dem Nahtanfang oder Nahtende liegt. Am stärksten ausgeprägt ist sie somit bei jenen Fasern, die von der Mitte der Nahtstrecke ausgehen.

*Abb. 694a<sub>1</sub>. Sagittalschnitt durch die Kaninchenlinse, junges Tier.*

Man beachte die große Dicke (fast runde Form). Der Form entspricht eine geringe Akkommodationsbreite. Die Abspaltungszone A ist die einzige deutliche Diskontinuitätszone. Ihre periphere Divergenz zur Kapsel ist gering. V vordere, H hintere Kapsel. N Naht.

*Abb. 694a<sub>2</sub>. Sagittalschnitt durch die Linse eines älteren Kaninchens (französischer Widder).*

2 $\frac{1}{2}$ jähriger (albinotischer) Kaninchenbock.

Die Diskontinuitätszonen sind ähnlich zahlreich wie beim Menschen, stehen aber zueinander nahezu parallel. Sie zeigen ähnlichen *Glanz* wie beim Menschen. (In den zentralen bis hinteren Linsenpartien war außerdem beidseits Farbenschillern zu beobachten. Die Abspaltungszonen sind in der Abbildung weggelassen.) Der Kern ist leicht gelblich.

Man beachte die enorme Dicke nicht nur der Gesamtlinse, sondern vor allem des Kerns.

H Cornea, L Linse, A Vorderkapselstreifen, P Hinterkapselstreifen.

Wie aus Abb. 694a<sub>2</sub> ersichtlich, besteht Parallelität der vorderen Diskontinuitätszonen nicht nur untereinander, sondern (angenähert) auch mit der Cornea. Die Linsenvorderfläche des Kaninchens ragt infolgedessen (besonders deutlich bei Mydriasis) stark in die Vorderkammer vor und erinnert in dieser Hinsicht an die *Kugellinse* (Sphaerophakie) des Menschen (siehe Abschnitt Zonula).

Die hintere Naht dieses (albinotischen) Tiers ist in Abb. 718d<sub>1</sub> wiedergegeben.

Im Lupenspiegel beiderseits Linse mit dreifachem Brennpunkt.

*Bei allen von mir untersuchten Säugern fand ich die Diskontinuitätszonen um so stärker ausgeprägt, je älter die Tiere waren.*

Senkrecht zur Kapsel stehen die vordere und hintere Nahtfläche N.

*Abb. 694b. Sagittalschnitt durch die Schweinslinse.*

Linse etwas flacher als die vorige. Periphere Divergenz von Kapsel- und Abspaltungsfläche etwas deutlicher. Auch hier sind die Nahtflächen N im Sagittalschnitt getroffen. A Abspaltungszone. V vordere, H hintere Kapsel.

*Abb. 694c. Rinderlinse im Sagittalschnitt.*

Außer der Abspaltungszone A, die zur Kapsel V und H deutliche periphere Divergenz zeigt, ist noch eine unscharfe zentrale Diskontinuitätszone zu sehen.

*Abb. 694d. Linse eines annähernd erwachsenen Affen (Rhesus) im Sagittalschnitt.*

Es fällt der scharfe Unterschied in der Krümmung der vorderen und hinteren Fläche auf. Der Form nach nähert sich die Linse sehr derjenigen des Menschen. Ähnlich auch das Nahtsystem (s. Abb. 718l und m).

*Abb. 694e und f. Maceration der tierischen und menschlichen Linse, s. S. 319, 321.*


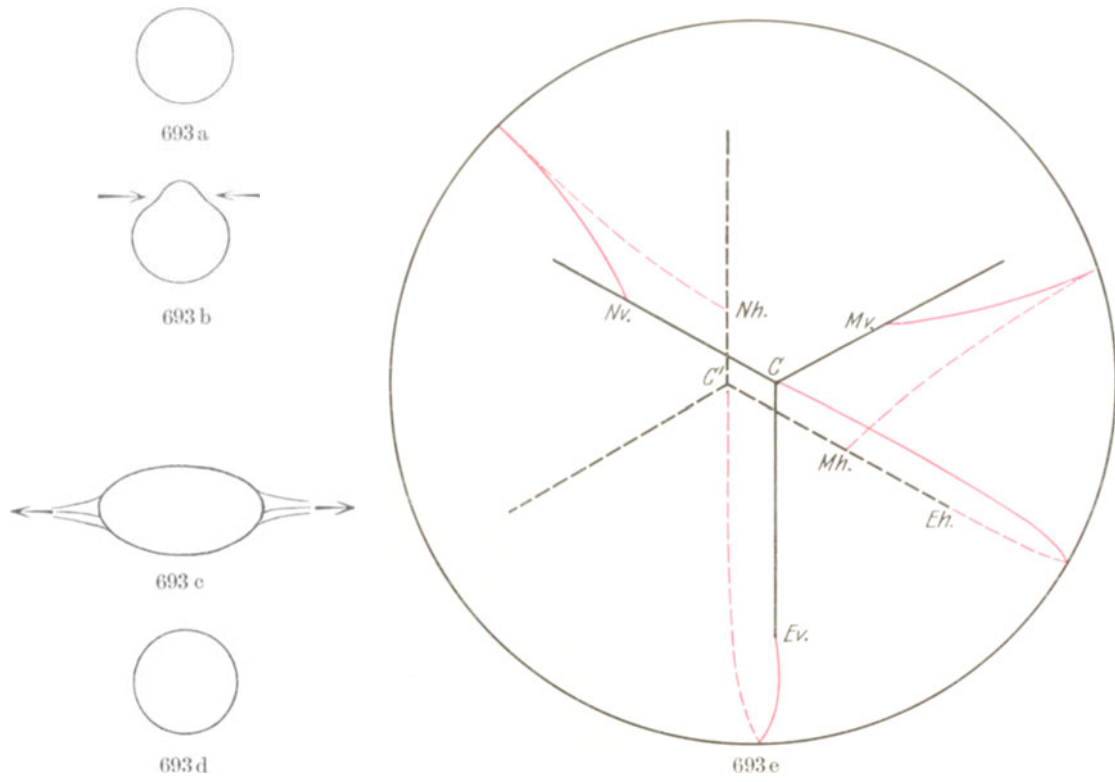
#### Das normale vordere Linsenspiegelbild des Menschen.

Es ist unscharf begrenzt, was wohl daran liegt, daß sich an seinem Zustandekommen nicht nur Kapseloberfläche, sondern auch Kapselepithel und Rindenoberfläche beteiligen. Seine scheinbare Lage hat dieses aufrechte virtuelle Bild beim Menschen im *vorderen Glaskörper*. Im normalen Auge ist es mittels Spaltlampenmikroskop nicht einstellbar.



*Abb. 695a und b. Der normale vordere Linsenspiegelbezirk eines jungen Mannes (die vordere Linsenchagriniierung). FRIDENBERG<sup>144</sup>), TSCHERNING<sup>143</sup>), C. v. HESS<sup>45</sup>).*

*Abb. 695a. Ok. 2, Obj. F 55, Abb. 695b. Ok. 2, Obj. A 3.*


Entsprechend dem Krümmungsradius ist der Spiegelbezirk der Linsenvorderfläche verhältnismäßig groß. Man vgl. ihn mit dem bedeutend kleineren hinteren Bezirk




693 f




694 a<sub>2</sub>



694 b



694 c



694 d



694 e

(Abb. 705a und b)\*. Das Linsenepithel ist nicht so leicht zu sehen wie das Endothel der Hornhauthinterfläche, und es ist jeweilen innerhalb des Spiegelbezirks nur in einem begrenzten mittleren Abschnitt scharf. Am deutlichsten sind die Epithelgrenzen *vor Wasserspalten*. Der relativ dunkle Grund, den die Spalte erzeugt, läßt die Epithelgrenze schärfer hervortreten. (*Unschärfe* Einstellung des *Hornhautendothels* ergibt ein Chagrinbild, das sich mit dem des vorderen Linsenchagrins ungefähr deckt.)

Deutlicher als im Nernstlicht sind die Epithelgrenzen im Nitra- und Mikrobogenlicht, in welchem man felderweise die Zellgrenzen bei 24—37facher Vergrößerung deutlich erkennt. Die beste Beleuchtung bietet dabei das Lochbüschel (S. 17, achromatische Optik ist empfehlenswert), aber auch die Nitraspalte genügt. Bei Jugendlichen sind die Epithelgrenzen schärfer.

Die ohne weiteres sichtbare grobe Felderung, die ähnlich wie beim Hornhautendothel schon bei schwächsten Vergrößerungen zu sehen und vielleicht als Diffraktionsphänomen aufzufassen ist (Abb. 695a und b), darf man nicht etwa mit Epithelzellen verwechseln\*\*. Letztere sind wesentlich kleiner. Manchmal erscheinen die groben Felder als Vertiefungen (vgl. Abb. 696, 697), dann wieder als Prominenzen.

Bei N (Abb. 695a und b) je eine Naht, daran anschließend die Faseroberfläche. Besonders bei Beobachtung der peripheren Partien wird eine Anordnung der Chagriniierung in der Faserrichtung auffällig (VOGT<sup>46</sup>), so daß Furchen und Firten in der Richtung der Faserung auftreten (Abb. 695a, bei Ch.). Axial tritt dagegen meist mehr die Höckerung und Felderung hervor, wie sie Abb. 696 und 697 naturgetreu vom Schwein wiedergeben.

Das Sichtbarwerden der dunklen Nahtlinien und der Faserzeichnung im Bereiche des chagrinierten Feldes beweist, daß sich am vorderen Chagrinnbilde nicht nur das Epithel, sondern auch Faseroberfläche und Nahtsystem beteiligen\*\*\*<sup>46</sup>.

Das Epithel ist wohl *deshalb* in seinen Umrissen so viel schwerer zu sehen, als das Hornhautendothel, weil die stärker reflektierende Kapsel dicht vor ihm liegt. Durch das von der Kapsel reflektierte Licht wird die Epithelzeichnung verschleiert. Auch die Indexdifferenz zwischen Epithel und Kapsel, sowie zwischen Epithel und Rinde scheint eine geringere zu sein, als zwischen Hornhaut und Kammerwasser.

Schon im Atlas der Spaltlampenmikroskopie 1921 wurde S. 57, Abb. 92b, erwähnt, daß die Chagriniierung unter Umständen mit Nahtlinien scharf abschneidet. Die Chagriningrenze fällt also in solchen Fällen mit einer Nahtlinie zusammen. Es werden dadurch Nahtfirten der Linsenvorderfläche vorgetäuscht, die etwa an die Firten eines Regenschirmdaches gemahnen (Abb. 695a). Die Erklärung für diese Erscheinung ist wohl folgende: An der Chagriniierung beteiligen sich nicht nur Kapsel

\* Bei Tieren mit kleinerem Krümmungsradius der Vorderfläche ist der Bezirk entsprechend kleiner, vgl. Abb. 696.

Durch Pilocarpin-Eserin konnte ich Verkleinerung des Chagrinfeldes erzielen (am besten zu beobachten bei Iriskolobom). So ist es bei der 58jährigen Frau Berta Ammann, die ich vor 4 Jahren beiderseits wegen Glaukoma acutum operierte (Fall der Abb. 1198—1203) und die unter Pilocarpin-Eserin steht, kaum größer als das eines Kaninchens (Entspannung der Zonula durch Krampf des Akkommodationsmuskels, Zunahme der Krümmung der Vorderfläche). Bei nicht Iridektomierten gestalten sich solche Beobachtungen schwieriger.

Trotz Atropin stark verkleinert sah ich am 25. 7. 25 das Chagrinfeld bei der 16jährigen Fr. Wismer, mit Hypotonie und Reizung nach frischer Perforation der Sklera durch einen Kupfersplitter (Fall der Abb. 1253).

\*\* Vgl. auch VOGT: Klin. Mbl. Augenheilk. 61, 102 (1918).

\*\*\* Besonders bei Nitra- und Bogenlicht vermochte ich manchmal das oberflächliche Nahtfasersystem auch außerhalb des chagrinierten Bezirkes zu sehen.

und Epithelien, sondern, wie die Naht- und Faserzeichnung beweisen, auch die Faseroberfläche. Die Fasern zu beiden Seiten einer Naht weisen aber eine symmetrische Anordnung auf, woraus folgt, daß bei Belichtung von einer Seite her die Reflexion der beiden symmetrischen Nahtpartien für das Beobachteraue keine identische ist. Die Naht N bildet aber die Grenzlinie dieses differenten optischen Verhaltens und wird daher als Reflexionsgrenzlinie zutage treten müssen. Daß diese Erklärung zutrifft, geht daraus hervor, daß in den hierauf untersuchten Fällen der an die Nahtlinie grenzende Spiegelbezirk nicht nur relativ lichtschwach ist (zufolge Reflexion vorwiegend nur der Faserfläche), sondern auch besonders deutliche Faserzeichnung erkennen läßt (Abb. 695a).

Der Umstand, daß sowohl Kapseldicke als Epithelhöhe zwischen Pol und Äquator stetig sich ändern, muß zur Folge haben, daß der aus verschiedenen Komponenten resultierende Chagrin in seinen verschiedenen Abschnitten eine verschiedene Zusammensetzung hat. In der Tat ist die Zeichnung des vorderen Linsenspiegelbezirks von der Einfall- und Beobachterraichtung abhängig. So zeigen die lichtschwächeren Randpartien unter Umständen Faserzeichnung, wo eine solche in den übrigen Bezirken fehlt. Für das Sichtbarwerden der oben erwähnten scheinbaren Firstbildung müssen aber naturgemäß *dann* die günstigen Bedingungen vorhanden sein, wenn das gespiegelte Licht mehrheitlich von der Faseroberfläche stammt.

Durch Beobachtung des Chagrinfeldes vermochte ich festzustellen, daß der Pupillarpigmentsaum dadurch, daß er auf der Vorderkapsel aufruhet, gelegentlich bei Jugendlichen eine (minimale!) *Impression der Vorderkapsel* hervorruft. Stellt man nämlich das Chagrinfeld so ein, daß es das Randgebiet der Pupillarscheibe trifft, so *folgt es der Pupille nicht selten* als zur Linsenmitte *konkaver*, der Pupille paralleler *Streifen* auf beträchtliche Strecken, womit bewiesen ist, daß die Kapsel entlang dem Pupillarsaum eine besondere Wölbung zeigt, die nur eine Eindellung sein kann. Diese Beobachtung gelang mir bei älteren Personen nicht. Voraussetzung ist offenbar eine gewisse Dünne und Nachgiebigkeit der Kapsel und der darunterliegenden Faserschicht.

An die besondere Weichheit könnten vielleicht gewisse Krankheitsbilder geknüpft sein, die wir vornehmlich bei Jugendlichen finden (Vossiusche Ringtrübung, traumatische Spätrose).

Hinsichtlich der Darstellung des Chagrins ist noch zu bemerken, daß er bei Verwendung des fokalen Büschelabschnitts als scharf begrenzter Streifen erscheint (z. B. Abb. 696). Bei nicht scharf begrenztem Büschel verliert sich der Chagrin allmählich in der Umgebung (Abb. 697).

Über die Technik der Einstellung der vorderen Chagriniierung vgl. die Anleitung S. 35, I. Abschnitt. Haben wir beispielweise nach der letzteren den Bezirk axial eingestellt, so lassen wir den Untersuchten etwas mehr temporal blicken, wenn wir den nasalen Bezirk sehen wollen und umgekehrt.

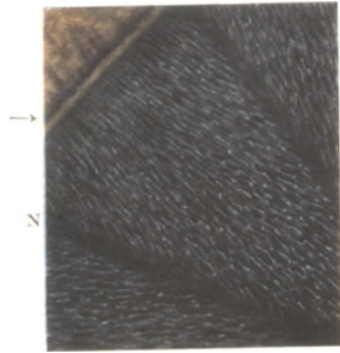
Die geschilderte Epithel- und Faserzeichnung ist normalerweise nur im Bereiche des Spiegelbezirks zu sehen. Wir können daher hier wie an der Cornea einen spiegelnden und einen diffus reflektierenden (nicht chagrinierten) Abschnitt der Linsenvorderfläche unterscheiden. Letzterer (D Abb. 696) erscheint normalerweise grau.

*Abb. 696, 697. Normale vordere Chagriniierung einer Schweinslinse, die sich in situ in einem frisch enucleierten Auge befindet.*

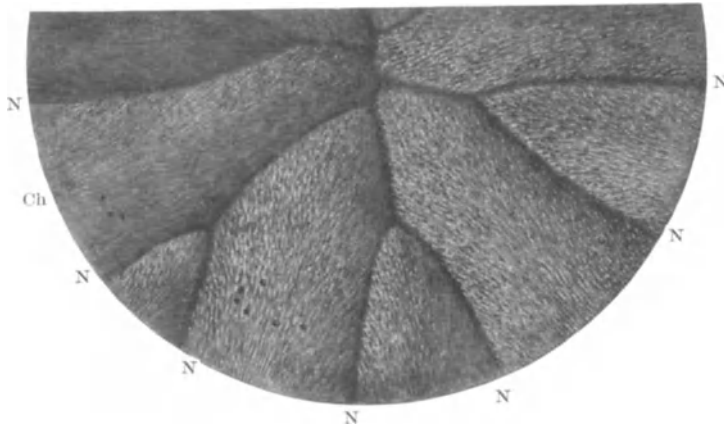
Die groben Felder entsprechen nicht etwa einzelnen Zellen! Letztere sind viel kleiner und nur stellenweise als feine Punkte angedeutet.



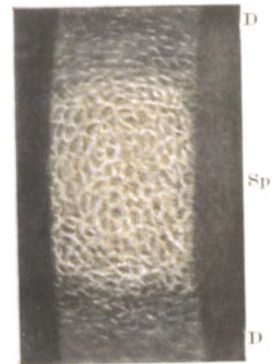
694f



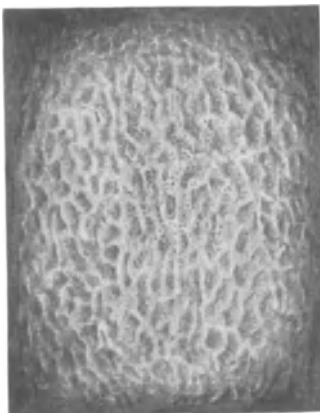
695 b



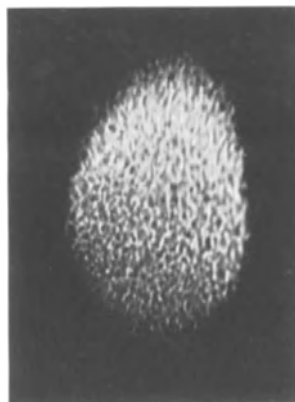
695 a



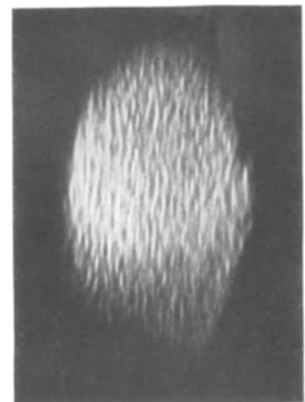
696



697



698 a



698 b



Abb. 696 stellt den Bezirk bei 24facher, Abb. 697 bei 68facher Linearvergrößerung dar. In Abb. 696 sieht man bei D den Streifen diffuser Reflexion, bei Sp den Spiegelbezirk.

*Abb. 698a und b. Mikrophotographische Aufnahme des vorderen Chagrins vom Rind.*

16fache Vergrößerung, Spaltlampenbelichtung. Vgl. den Text der Abb. 696 und 697. Die Einzelzellen sind nicht sichtbar. In Abb. 698a ist mehr die Epithelchagriniierung, in Abb. 698b mehr die Faserchagriniierung zu sehen.

*Abb. 699. Leichte Ausprägung des Farbenschillerns des vorderen Spiegelbezirks.*

Bei Einstellung der vorderen Chagriniierung der Linse beobachtete ich<sup>24)26)</sup> bei Personen *mittleren* oder *höheren* Alters rötliche, oft auch schwach grünliche und andere Töne im hellsten Abschnitt des reflektierenden Bezirks (Abb. 699). Daß es sich nicht um Farben handelt, welche zufolge chromatischer Aberration oder durch Diffraktion im Beleuchtungsapparat zustande kommen, erweist man dadurch, daß man an Stelle des Auges eine weiße Porzellanplatte bringt. Man sieht dann auf dieser Platte nur die durch chromatische Aberration bzw. Beugung in der Apparatur entstehenden farbigen Säume. Diese sind von dem Farbenschillern des Chagrins durch ihre Lage im Randgebiete des Lichtbüschels wohl zu unterscheiden. Das Farbenschillern des Chagrins dürfte auf Interferenz einer dünnsten Schicht (weniger als 0,2 Mikra) von besonderem Index beruhen. Befunde, die ich bei *Cataracta traumatica* erhob (siehe diese!), lassen daran denken, daß diese Schicht aus Flüssigkeit besteht.

Dieses leichte Farbenschillern darf nicht mit dem viel intensiveren bei intraokularem Kupfersplitter verwechselt werden (Abb. 1364). Beim letzteren besteht außerdem charakteristischer Sonnenblumenstar. Es wird dieses Farbenschillern bei Verkupferung durch eine feine kupferhaltige *subkapsuläre* Schicht (JESS) hervorgerufen.

*Abb. 700—703. Vereinzelt Chagrinkugeln im Bereiche des vorderen Spiegelbezirks.*

Als „*Chagrinkugeln*“ sind von mir<sup>22)</sup> Gebilde von runder bis rundlicher Form und von etwa 20—60 Mikra Durchmesser beschrieben worden, welche im vorderen Chagrin sitzen und nur bei Einstellung des letzteren sichtbar sind. Das Substrat dieser Gebilde ist noch nicht klar.

Die Kugeln bevorzugen eine periphere Zone, welche bei maximaler Pupillenweite etwa an der Grenze zwischen mittlerem und äußerem Drittel des Radius der übersehbaren Linsenfläche liegt (Abb. 695a, 700, 703). Doch sind sie gelegentlich auch über den axialen Linsenabschnitt verstreut.

Abb. 695a zeigt ganz vereinzelt derartige Kugeln bei einem 25jährigen. Abb. 700 und 703 zeigen sie in größerer Zahl, Abb. 701 und 702 bei starker Vergrößerung (Obj. a 4, Ok. 3).

Die Chagrinkugeln sind bei Kindern selten, im Alter häufig, besonders oft findet man sie bei Katarakt (vgl. die Zusammenstellung von JOSEF SCHÜRMAN<sup>23)</sup> aus meinem Institut).

Bei der Einstellung der Chagriniierung erscheinen die Kugeln wie schwarze, aus dem belichteten Feld ausgestanzte Löcher. Bei Dunkelfeldbeleuchtung (in der Nähe und am Rande des Spiegelbezirks) beobachtet man innerhalb dieser scheinbaren Löcher einen scharfen Spiegelreflex, der die Körperlichkeit verrät. Die Oberfläche der Gebilde erscheint oft höckerig.

Mit Lupenspiegel sind sie nicht zu sehen. Wer sie auffinden will, verwende nicht ein zu kräftiges Lichtbüschel. Durch ein solches werden die feineren Einzelheiten übertönt, sie gehen im Kapselreflex unter. Man verwende vielmehr ein möglichst breites lichtschwaches Büschel. Dadurch treten die Umrisse der Gebilde deutlicher hervor.

In Abb. 701 sind die Kugeln relativ klein und ungleich. In Abb. 702 sind sie verhältnismäßig groß und rund.

Abb. 701 stellt die Kugeln bei dem 65jährigen Frl. C. H. dar, mit Coronarkatarakt, Farbenschillern der vorderen Chagrinierung und beginnenden Speichen. Visus =  $\frac{1}{2}$ .

Ungewöhnlich lebhaftes pathologisches Farbenschillern zeigen die Kugeln im Falle der Abb. 1098.

#### Normales hinteres Linsenbild (Nitalampe).

*Abb. 704.* Es ist viel schärfer begrenzt als das vordere, und hat beim Menschen seine Lage als umgekehrtes reelles Bild in der vorderen Linse, hinter der Pupille. Der Linsenfarbe entsprechend, ist es gelb gefärbt (im Gegensatz zum vorderen Bild). Blasser gelb ist es in der Jugend, intensiver gelb im Alter.

*Abb. 705a und b.* Der normale hintere Spiegelbezirk der Linse. (Ok. 2, Obj. a 2.)

Auch der (ebenfalls gelbliche) hintere Spiegelbezirk Sp Abb. 705a zeigt eine Chagrinierung. Diese ist wesentlich feiner als vorn. Im Bereich des hinteren Linsenpols sind es unregelmäßige, meist längliche, oft schlangenhähnlich gebogene Feldchen (Abb. 705a).

Stellen wir dagegen einen peripher gelegenen Bezirk ein (Abb. 705b und 706), so erkennen wir eine feine Faserstreifung, welche der hinteren Linsenfaseroberfläche die Entstehung verdankt\*. Nasal und temporal ist die Faserrichtung dementsprechend eine horizontale, nach oben und unten eine vertikale usw.

Dabei pflegen die mittleren Partien des Bezirks oft noch die (unregelmäßige) Chagrinierung zu zeigen, welche sich aber nach oben und unten in die Faserzeichnung fortsetzt (Abb. 705b). Namentlich peripher sind auch die Nähte der hinteren Faseroberfläche, zu denen die Fasern hinstrahlen, deutlich (Abb. 706).

Auflagerungen der hinteren Linsenkapsel erzeugen analog wie an der Hornhaut-hinterfläche eine Unterbrechung der Spiegelung, erscheinen daher dunkel auf hellem Grunde. Solche Unreinigkeiten — meist Reste der fetalen Tunica vasculosa — sind in Abb. 705a und 705b als dunkle Punkte, Flecken und Striche zu sehen.

Auch subkapsuläre Einlagerungen machen sich in Form von dunklen und farbigen Punkten, Flecken oder Flächen (s. u.) im Spiegelbezirk geltend.

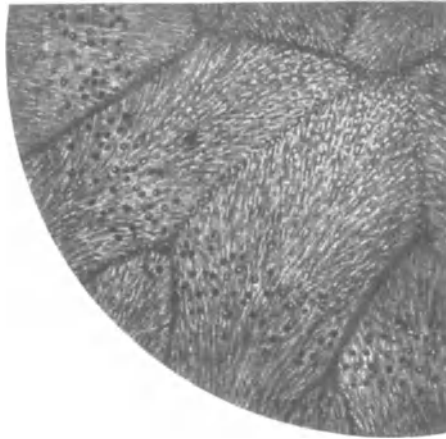
Außerhalb der Spiegelbezirke Sp Abb. 705a und b ist die diffus reflektierende hintere Linsenoberfläche dargestellt (D), innerhalb welcher umgekehrt die genannten Unreinigkeiten hell auf dunklerem Grunde sich abheben (als im fokalen Licht betrachtete Stellen der stärkeren Reflexion).

Die Technik der Einstellung ist eine leichte. Man stelle zuerst auf das ohne weiteres sichtbare im vorderen Linsenabschnitt gelegene gelbe hintere Linsenbild (Abb. 704) ein, dann auf den zugehörigen Spiegelbezirk der Linsenhinterfläche. Will man den Bezirk des nasalen Abschnittes sehen, so läßt man nasal blicken usw.

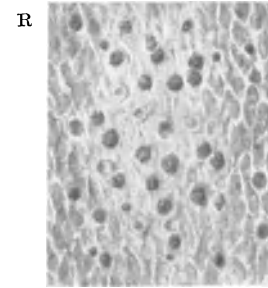
\* Zum Teil ist sie astigmatische Verziehung (Astigmatismus schiefer Büschel).



699



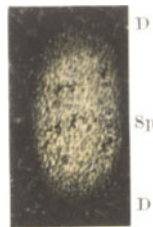
700



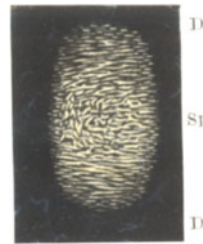701



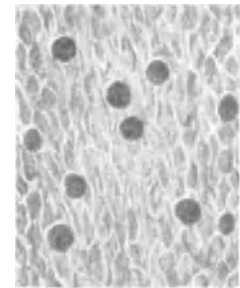
703



705a




705b



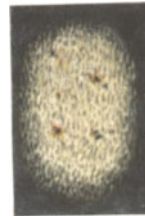
702



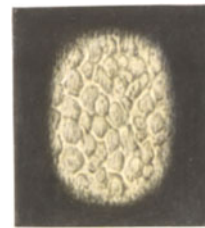
704



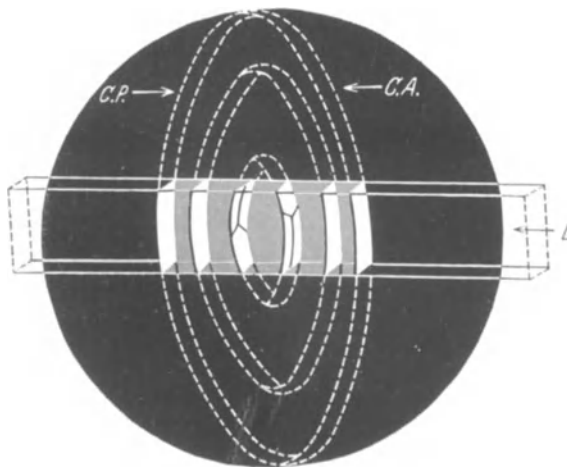
706



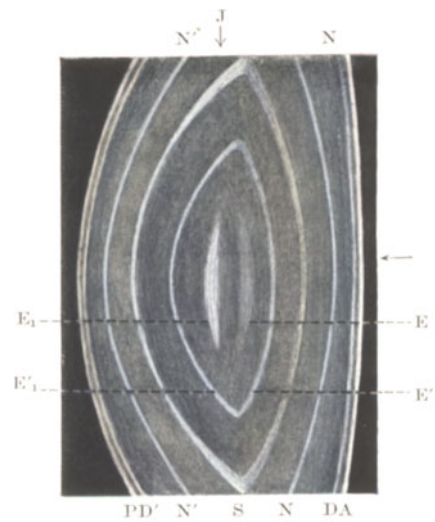
707



708



709



710

*Abb. 706. Hinterer Spiegelbezirk mit Naht.*

Jüngling Schw., 17 Jahre.

Temporaler oberer Linsenabschnitt. Die hellen Streifen entsprechen den sich an die dunkle Naht (N) anschließenden Faserzügen. Ok. 2, Obj. a 3.

*Abb. 707. Leichtes Farbenschillern des hinteren Spiegelbezirks.*

Noch etwas lebhafter und bunter als im vorderen Chagrin kann gelegentlich bei Personen mittleren und höheren Alters das Farbenschillern des hinteren Chagrins aussehen (Abb. 707). Doch findet es sich in solchen Fällen meist nur im Bereiche des hinteren Linsenpols, besonders oft bei Altersstar. Entsprechend dem Spiegelbezirk ist der farbige Bezirk kleiner als vorn. Hochgradige Steigerung erfährt dieses Farbenschillern oft bei *Cataracta complicata* (Abb. 1156, 1158) und besonders bei *Chalkosis lentis* (Abb. 1364).

*Abb. 708. Mosaikfelderung des hinteren Spiegelbezirks bei dem 65jährigen Lehrer A. mit fortgeschrittenem Glaukoma simplex.*

Eine derartige, aus hellen Linien gebildete Felderung sah ich außer im vorliegenden in einzelnen zum Teil jugendlichen Augen, wenn auch hier die Felder weniger deutlich waren.

Immer lag die Felderung in der Nähe und im Bereich des hinteren Linsenscheitels. Ich hatte geglaubt, die Felderung bei meiner ersten Beobachtung (Glaukom) auf Epithel beziehen zu müssen, das unter die hintere Kapsel gewuchert sei. Dagegen sprachen aber die Größe der Felder (bis zu 60 Mikra und mehr) und meine späteren Beobachtungen bei Gesunden.

Mit den von HENLE<sup>47)</sup>, BARABASCHEW<sup>48)</sup> u. a. beschriebenen Faserabdrücken der Hinterkapsel kann diese (vielleicht ebenfalls durch Diffraktion gegebene) Felderung schon ihrer Form wegen in keiner Beziehung stehen.

**Schematische Darstellung der konzentrischen Zonen im breiten Büschel.**

*Abb. 709.* Der Sagittalschnitt ist schräg von vorn betrachtet, Lichtquelle rechts vom Beobachter. Ein Lichtbüschel L von prismatischem Querschnitt durchsetzt die Linse in der Pfeilrichtung und trifft auf sechs als weiße Bänder aufleuchtende Diskontinuitätsflächen. Dazwischen sieht man die dunklen Intervalle. In den beiden mittleren der hellen Bänder sind die embryonalen Y-Nähte dargestellt. CA vordere, CP hintere Kapsel.

Ich stelle hier die Diskontinuitätszonen als dünnste Schichten dar (in Wirklichkeit haben sie eine gewisse sagittale Dicke), um der bei Anfängern häufig vorhandenen irrigen Auffassung vorzubeugen, daß die Zonen in sagittaler Richtung verlaufen, statt, wie es der Fall ist, in konzentrischer. In sagittaler Richtung breiten sich lediglich die Nahtflächen aus, welche zu den Diskontinuitätszonen senkrecht stehen.

**Sagittaler optischer Meridionalschnitt der Linse.**

*Abb. 710.* Die normale Linse im dünnen optischen Sagittalschnitt beim Erwachsenen. Die optischen Diskontinuitätszonen.

Man beachte die stärkere Wölbung der Linsenrückfläche im Vergleich zur vorderen. Innerhalb des opaken Linsengewebes treten Maxima der inneren Linsenreflexion zutage in Form der *Diskontinuitätszonen*.

Unter diesen sind sichtbar: Die Vorderkapselfläche A, Hinterkapselfläche P. Die vorderen und hinteren Abspaltungszonen D D', die vorderen und hinteren Alterskernzonen N N', die Zone S (nicht konstant), die vordere und hintere äußere Embryonalkernzone E' und E<sub>1</sub>', und die innere vordere und hintere Embryonalkernzone E und E<sub>1</sub>, zwischen letzteren das dunkle (relativ luzide) *zentrale Intervall*.

Am leichtesten sichtbar zu machen sind die Zonen D (Abspaltungszone), N (Alterskernzone) und E<sub>1</sub> und E (innere Embryonalkernzone). N, E und E<sub>1</sub> konnte ich bei älteren Personen schon 1914 ohne Spaltlampe, lediglich mit Hilfe einer grellen kleinen Lichtquelle nachweisen. Regelmäßig finden und genauer verfolgen konnte ich sie sodann mittels Spaltlampe. Man beachte die ausgesprochene *periphere Divergenz* der Zonen A, D, N, S.

Die vordere Alterskernfläche (N in vorderer Rinde Abb. 710) hat zuerst GULLSTRAND<sup>128</sup>) erwähnt\*. Die übrigen Diskontinuitätszonen sind 1917 und 1918 von mir beschrieben worden (VOGT<sup>49, 27, 53</sup>)\*\*. Im einzelnen ergibt sich folgendes:

Schon vor etwa vier Jahrzehnten machten verschiedene Autoren, L. MÜLLER\*\*\*, DEMICHERI-TSCHERNING †, A. v. SZILY sen.<sup>50</sup>), auf ein unscharfes Bildchen aufmerksam, welches unter besonderen Umständen in der Nähe des vorderen und hinteren PURKINJE-SANSONSchen Linsenbildchens beobachtet und zutreffend auf die Kernoberfläche bezogen wurde. C. v. HESS hat dieses Bildchen mittels verbesserter Methodik als physiologisch und typisch für das mittlere und höhere Alter erkannt und als vorderes und hinteres Kernbildchen bezeichnet.

Daß diese „Kernbildchen“ uns jedoch ungenauen Aufschluß über Zahl, Form, Distanz und Lichtstärke der Diskontinuitätsflächen geben, lehrt die Spaltlampe<sup>2</sup>)<sup>27</sup>).

Es gelingt durch Bewegung des Leuchtarmes nicht nur, die Gestalt der Linsenoberfläche „abzutasten“, sondern auch diejenige der (vorher nicht bekannten) Diskontinuitätsflächen. Nicht zwei Flächen (wie man bisher geschlossen hatte) sind es, welche zu den „Kernbildchen“ Anlaß geben, sondern eine ganze Anzahl.

Man beachte in Abb. 710 das lichtschwache zentrale Intervall J zwischen E und E<sub>1</sub>. Es scheidet die vordere von der hinteren Linsenpartie. An seiner vorderen Grenze fand ich<sup>52</sup>) bei etwa 25% aller Personen eine nicht bekannte feine typische (angeborene) Katarakt („vordere axiale Embryonalkatarakt“), vgl. Abb. 893—920.

Das *zentrale Intervall* wird nach vorn und hinten von je einer Diskontinuitätszone E und E<sub>1</sub> begrenzt, deren Form derart ist, daß ein sagittaler Schnitt durch diese mittlere Linsenpartie Semmel- oder Kaffeebohnenform ergibt (Abb. 710) ††.

\* GULLSTRAND, A.: Einführung in die Methoden der Dioptrik des Auges des Menschen, 1911, S. 91. GULLSTRAND sah innerhalb der Linse eine vordere und hintere Diskontinuitätsfläche, auf die er die HESSschen Kernbildchen bezog. Nach seiner Beschreibung entspricht jedoch das hintere der beiden von ihm beobachteten Maxima nicht, wie er meint, der zur vorderen homologen hinteren (Alterskern-)Fläche (N' in Abb. 710), sondern der von mir beschriebenen, stets besonders lichtstarken hinteren inneren Embryonalkernfläche (E<sub>1</sub> in Abb. 710). Denn GULLSTRAND sagt: „Der Abstand dieses zweiten Maximums von der hinteren Linsenfläche ist scheinbar das Doppelte oder Dreifache des Abstandes des ersten Maximums von der vorderen“. Heute ist ferner wahrscheinlich, daß auch das hintere der HESSschen Kernbildchen zur Hauptsache der hinteren Embryonalkernfläche, von der HESS noch nichts wußte, die Entstehung verdankt. Denn diese ist meistens von allen hinteren Diskontinuitätszonen die lichtstärkste.

Die Verwechslung mußte bei GULLSTRAND dadurch entstehen, daß ihm das Prinzip der Büschelverschmälerung und die Kombination der Spaltlampe mit dem Mikroskop noch nicht bekannt waren. C. v. HESS hatte die Diskontinuitätszonen als solche überhaupt noch nicht gesehen.

\*\* Siehe auch GEBHARD MEYER: Dissertation Basel 1920.

\*\*\* MÜLLER, L.: Klin. Mbl. Augenheilk. **32**, 178 (1894).

† DEMICHERI-TSCHERNING: Annales d'Ocul. **113**, 93 (1895).

†† Die Form ist bei allen Individuen eine annähernd übereinstimmende. Eine pathologische Wölbung der hinteren zentralen Embryonalkernfläche ist in Abb. 1150 wiedergegeben.

Diese beiden Diskontinuitätszonen (Abb. 710 E und  $E_1$ ) zeigen die embryonalen Nähte: vorn ein aufrechtes, hinten ein umgekehrtes Y (Abb. 743).

Die hintere (umgekehrt stehende) Y-Naht ist *wesentlich lichtstärker* als die vordere und im Gegensatz zu der letzteren bei jedermann leicht zu finden. Ihre Zone ist in jüngeren Augen die lichtstärkste Diskontinuitätszone.

Auch die Faserzeichnung, die von dieser hinteren Naht ausgeht, ist regelmäßig zu sehen (s. Abb. 741). Die hintere Naht ist endwärts dichotomisch verzweigt (meist einfach). Doch ist der obere Strahl in der Regel unverzweigt. An der vorderen Naht zeigt höchstens der untere Strahl eine Verzweigung.

Oft stehen die beiden Y-Nähte etwas schräg, in der Regel so zwar, daß der vordere untere und der hintere obere Strahl zueinander parallel (also in der gleichen Sagittalebene) bleiben.

Diese beiden Diskontinuitätszonen Abb. 710 E und  $E_1$  konnte ich schon bei kleinsten Kindern, ja schon bei Neugeborenen und Feten nachweisen.

Nach vorn und hinten schließen sich bei den meisten Personen zwei Flächen  $E'$  und  $E'_1$  ungefähr konzentrisch an, die wir im Gegensatz zu den soeben geschilderten „inneren oder zentralen“, als äußere oder periphere Embryonalkernflächen bezeichnet haben (Abb. 710, 743). Auch diese Flächen weisen noch sehr einfache Nahtsysteme auf, welche wohl der embryonalen Zeit oder vielleicht der Zeit etwa der Geburt angehören.

Die nächstfolgende Zone S ist nicht konstant.

Es folgen dann die *Alterskernflächen* (Abb. 710 N und  $N'$ ) mit ihrem reich verzweigten Nahtsystem, die ich schon um das 10. Jahr, meist auch schon früher nachweisen konnte. Mit zunehmendem Alter werden sie ganz allgemein lichtstärker. Ihr Abstand von der Linsenoberfläche nimmt peripher zu. Im Alter zeigen sie axial eine charakteristische *Reliefbildung* (Abb. 749—754b).

Zwischen Alterskernfläche und Linsenoberfläche liegt endlich die (von mir<sup>27</sup>) vorläufig so bezeichnete *Abspaltungsfläche*, die vorn und hinten leicht zu finden ist (Abb. 710, D und  $D'$ ). Wie dies auch von der Alterskernfläche gilt, ist ihre Distanz von der *Linsenoberfläche* (Abb. 710 A und P) axial wesentlich geringer als peripher, d. h. ihr Krümmungsradius ist kleiner als derjenige der Linsenoberfläche. Es besteht also *periphere Divergenz* aller dieser Flächen. Bisweilen scheinen die beiden Flächen axial zu verschmelzen. Verengern wir jedoch die Spalte des Apparats, so lassen sie sich stets deutlich trennen.

Mit der senilen Steigerung der inneren Linsenreflexion, sowie bei gewissen Starformen wird die Abspaltungsfläche oft weniger leicht einstellbar, im Gegensatz zu den übrigen Diskontinuitätsflächen. Ihr Fehlen kann gewisse pathologische Prozesse auszeichnen. So vermißte ich sie in einzelnen Fällen von myotonischer und von tetanischer Katarakt, ebenso vereinzelt bei Glasbläserstar.

Aus Abb. 710 ist ersichtlich, daß von den aufgezählten Flächen *äquatorial* je-weilen die vordere und zugehörige hintere ineinander übergehen. Doch ist dieser Übergang bei den embryonalen Flächen, besonders in der Jugend, vielfach nicht deutlich.

Wenn wir von den Abspaltungsflächen absehen, so nimmt im allgemeinen mit zunehmendem Alter die Lichtstärke der Diskontinuitätszonen zu. Besonders lichtstark wird die hintere Embryonalkernfläche  $E'_1$  bzw.  $E_1$  samt ihrer Faserung (Abb. 741), welche letztere im späten Alter vereinzelt ein gewelltes bis gekräuseltes Aussehen gewinnen kann.

So gestattet die Spaltlampe noch im höchsten Alter die Linse der ersten Fetalmonate samt ihrer ursprünglichen Nahtbildung unmittelbar zu sehen.

Genau betrachtet sind die geschilderten Zonen nicht konzentrisch. Man kann sagen: je kapselnäher die Zone, um so größer der Radius ihrer axialen Partie, um so deutlicher die „periphere Divergenz“ (Abb. 710). Dies bedeutet nichts anderes als den Beweis, daß sich die Linse im Laufe ihrer Entwicklung abplattete. Die Spaltlampe stellt diesen Entwicklungsgang gewissermaßen graphisch dar.

Nicht nur ontogenetisch, auch phylogenetisch läßt sich eine solche Abplattung innerhalb der Säugerreihe dartun (s. o. S. 317).

*Die Diskontinuitätszonen gestatten zum erstenmal eine topographische Orientierung innerhalb der Linsensubstanz. Sie sind daher für die Erforschung der Linse durch die Spaltlampe von grundlegender Bedeutung.*

Die Indexmessungen FREYTAGS<sup>252</sup>) mit dem ABBESchen Refraktometer, die als besonders einwandfrei zu gelten haben, ergeben einen Brechungsindex der Rinde von 1,387 (vorderer Pol) bis 1,385 (hinterer Pol) und einen solchen der äquatorialen Rinde von 1,375. Es geht also aus diesen Messungen mit Wahrscheinlichkeit hervor, daß die Rinde wasserreicher ist am Äquator als an den Polen\*.

Als besonders bemerkenswertes Resultat dieser FREYTAGSchen und auch früherer Untersuchungen darf gelten, daß es eine optische Homogenität auch der jugendlichen Linse nicht gibt. Schon beim Fetus und beim Neugeborenen besteht vielmehr eine beträchtliche Indexdifferenz zwischen Rinde und Zentrum, indem als Index des letzteren beim Neugeborenen 1,4026, beim Greise 1,4094 zu gelten hat. GULLSTRAND nimmt auf Grund dieser Befunde als Index der Rinde 1,386, als solchen der „äquivalenten Kernlinse“ 1,406 an. Die Indexerhöhung des Zentrums an sich braucht noch keine Erhöhung des Gesamtindex zur Folge zu haben. Die Gestalt der Grenzflächen der Zonen mit erhöhtem Index ist für den Gesamtindex entscheidend. Diese ist aber, wie wir heute wissen, und wie zum erstenmal die Spaltlampe am lebenden Auge veranschaulichte\*\*, durch Diskontinuitätszonen gegeben, deren Krümmungsradius kleiner ist als der der Linsenoberfläche. Dadurch ist eine Steigerung des Gesamtindex gewährleistet.

*Die bisherige Anschauung, daß die Indizialkurve der menschlichen Linse im Laufe des Lebens eine Änderung im Sinne eines mehr sprungweisen Ansteigens im Bereiche einer einzigen Diskontinuitätszone erfahre, erscheint nach meinen Spaltlampenbefunden nicht mehr haltbar. Ebenso wenig Gültigkeit hat die Annahme (MATTHIESSEN<sup>261</sup>), GULLSTRAND<sup>262</sup>), die Linse sei — wenigstens in der Jugend — ein heterogenes Medium mit stetig variablem Brechungsindex. Dies trifft nach meinen Untersuchungen nie zu, nicht einmal beim Feten. Schon in der Linse des kleinen Kindes und des Neugeborenen konnte ich mehrere optische Diskontinuitätszonen finden. Aber auch beim Erwachsenen fand ich statt der bisher angenommenen einzigen (vorderen und hinteren) Diskontinuitätszone eine ganze Reihe solcher. Untersuchte ich letztere in der Weise, daß der Krümmungsradius der beobachteten Stelle mit Einfalls- und Beobachterichtung gleiche und in derselben Ebene liegende Winkel bildete, so ergab sich ein*

\* FREYTAG pflegte die Linsenproben mit einem Löffelchen zu entnehmen. Da nun, wie unsere Spaltlampenuntersuchungen ergaben, die Diskontinuitätszonen der äußeren Linsenschichten axial wesentlich näher beieinander liegen als äquatorial, so folgt, daß mit der FREYTAGSchen Methode axial und äquatorial nicht gleichwertiges Material geholt werden konnte. Am Pol mußten tiefere Zonen mitkommen als am Äquator. Es geht also aus den FREYTAGSchen Untersuchungen nicht hervor, daß ein und dieselbe Zone axial und äquatorial einen verschiedenen Index aufweist. Es ist daher die Annahme MATTHIESSENS, daß die oberflächlichste Schicht der Linse an allen Stellen gleichbrechend sei, noch nicht, wie FREYTAG annimmt, widerlegt (FREYTAG l. c. S. 43), und es sind auch die anderen Deduktionen FREYTAGS unter den hier gegebenen neuen Gesichtspunkten zu beurteilen.

\*\* VOGT: Atlas der Spaltlampenmikroskopie, 1921, Abb. 100 b.

Maximum der Reflexion, das oft durch einen deutlichen *Glanz* i. e. Spiegelbezirk zum Ausdruck kam (Abb. 711—713). Diese Eigenschaft beweist das Vorhandensein der sprungweisen optischen Diskontinuität. Die früheren (mit Hilfe der Kernbildchen gewonnenen) Anschauungen wurden durch diese Befunde hinfällig.

Auch schon an Linsen von frischen Feten, die ich der Güte des Herrn P. D. Dr. P. HÜSSY verdanke, konnte ich mittels Spaltlampe diese sprungweise Indexänderung nachweisen.

### Die Spiegelbezirke der Diskontinuitätsflächen.

(Abb. 711—713.)

Sie sind matter als der vordere und hintere Kapsel Spiegelbezirk. Speziell die hintere Alterskernfläche spiegelt im höheren Alter nicht selten in gelblichroter Farbe (Abb. 712, 713). Da die Krümmung der vorderen Alterskernfläche eine stärkere ist, als diejenige der vorderen Linsenoberfläche, so sind Spiegelbezirke dieser beiden Flächen vielfach für dieselbe Beobachterraichtung nicht gleichzeitig erhältlich. Haben wir z. B. (Abb. 711a) bei temporaler Lampenstellung den vorderen Spiegelbezirk der temporalen Linsenpartie eingestellt, so müssen wir den Untersuchten den Blick ein wenig weiter temporal wenden lassen, um den Spiegelbezirk der Alterskernoberfläche zu sehen.

Es tritt dann schon bei relativ jungen Personen die für den Unkundigen verblüffende Erscheinung auf, daß der *Alterskernstreifen heller erscheint, als der gleichzeitig sichtbare Oberflächenstreifen*. Diese Erscheinung rührt davon her, daß ersterer jetzt den Spiegelbezirk zeigt, letzterer nicht (VOGT<sup>247</sup>).

Oder: Bei binokularer Betrachtung sehen wir durch das eine Okular den Spiegelbezirk nur der Linsenoberfläche C, durch das andere nur denjenigen der Kernoberfläche S (vgl. Abb. 711a), L einfallendes Licht, Ch von der Linsenvorderfläche reflektiertes Licht, N von der Alterskernvorderfläche reflektiertes Licht, R Radius von C, r Radius von S. Ein Auge, das in der Richtung Ch beobachtet, wird nur den Spiegelbezirk der Linsenoberfläche (id est den Chagrin) sehen, ein Auge in der Richtung N nur den Spiegelbezirk der Kernvorderfläche.

*Abb. 711a. Geometrisch-optische Darstellung der Spiegelbezirke von vorderer Kapsel-  
fläche und vorderer Alterskernfläche.*

L Lichteinfall, Ch von der Kapsel-  
fläche C, N von der Alterskernfläche S reflektiertes Licht, R Radius der Kapsel-  
fläche, r Radius der Alterskernfläche.

*Abb. 711b. Spiegelbezirk („Glanz“) der vorderen Alterskernzone.*

Etwa 50jähriger. V vorderer Linsenchagrin, leicht farbenschillernd, A Spiegelbezirk der vorderen Alterskernfläche, etwas kleiner als der Chagrinbezirk, gemäß dem kleineren Krümmungsradius der Fläche. Der Spiegelbezirk dieser vorderen Alterskernfläche ist gelbweißlich, derjenige der zugehörigen hinteren Fläche gelblich, gemäß der gelben Linsenfarbe.

*Abb. 712, 713. Gelber, bis orangegelber Spiegelbezirk der hinteren Alterskernfläche bei  
2 Personen des Seniums.*

Abb. 712 und 713 betreffen senile Linsen (Abb. 712, 72jähriger Herr Am., linkes Auge. Abb. 713, 67jähriges Fräulein Ant. Mey., linkes Auge). In beiden Fällen ist der Spiegelbezirk der hinteren Alterskernoberfläche *rotgelb*, im ersteren Fall, den ich



längere Zeit beobachtete, sogar feuerrot. Derjenige der hinteren Linsenoberfläche ist dagegen *blaßgelb* bis *weißgelb* (ein Verhalten, das ich seit 10 Jahren kenne und in zahlreichen Fällen bestätigen konnte, vgl. auch die Abb. 1133, 1127). Es ist evident, daß der *rotgelbe* Farbenton des Alterskernreflexes nicht allein durch die (physiologische) stärkere Gelbfärbung des Alterskerns zustande kommen kann, denn sonst müßte dieselbe Farbe auch im hinteren Kapselreflex zu sehen sein. Wird doch das Licht dieses letzteren ebenso durch den gelben Kern gefiltert, wie dasjenige des Alterskernreflexes (es passiert in beiden Fällen die Linse zweimal). Vielmehr ist die Differenz in der Intensität der Reflexion von Bedeutung. Dann aber auch die besondere physikalische Struktur der Diskontinuitätszone, die eine selektive Reflexion begünstigt. Aus den gleichen optischen Gründen ist (Abb. 711 b) der *vordere* Spiegelbezirk der Alterskernfläche stets gelblich.

In den abgebildeten Fällen besteht sowohl vorn wie hinten ein kräftiges Alterskernrelief. Wiederholt fand ich in solchen Fällen Kernmyopie.

Diese Spiegelbezirke der Diskontinuitätszonen sind in jeder Altersstufe nachweisbar und zeigen uns, daß die Bezirke verschiedener Indices nicht allmählich, sondern sprungweise ineinander übergehen.

#### Die Verlaufsrichtung der Diskontinuitätszonen.

Das Verhalten der Zonen nach ihrer Verlaufsrichtung, sowie auch nach ihrer Dickenausdehnung, wie es sich im stark verschmälerten Nitra- und Mikrobogenbüschel darstellt, soll hier kurz erörtert werden\*.

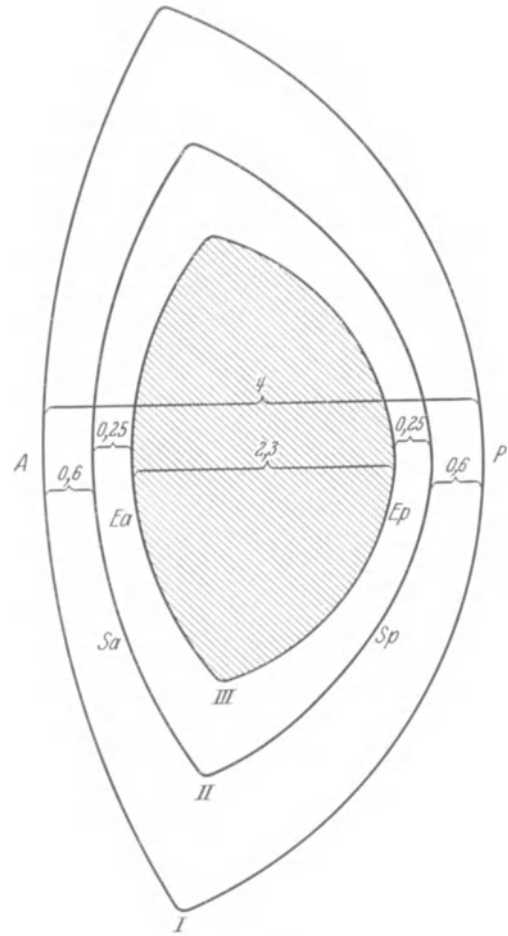
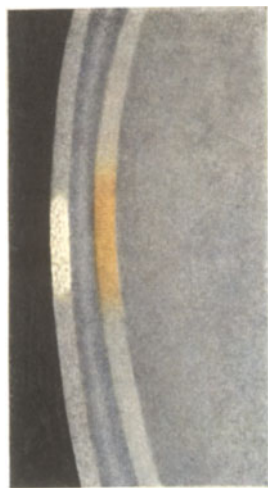
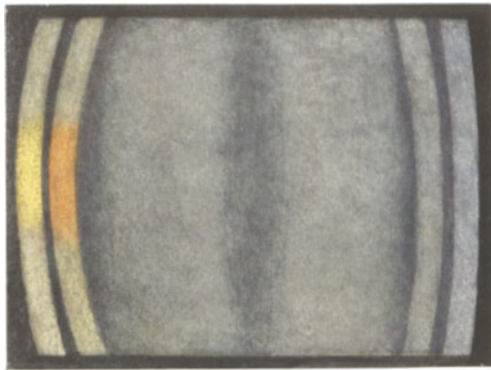
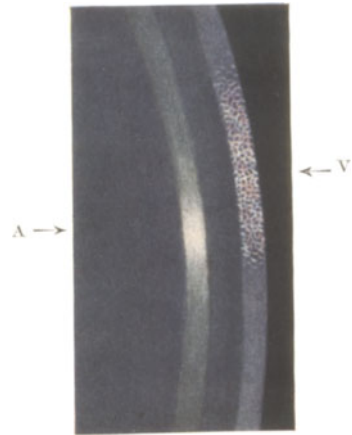
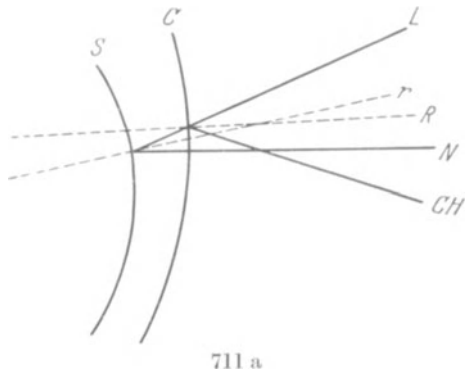
Unter Diskontinuitätszone darf nicht eine einzige Trennungsfäche im optischen Sinne verstanden werden. Die Zonen, die uns als Reflexmaxima imponieren, besitzen vielmehr eine gewisse Dicke, worunter wir ihre sagittale (oder, vom Linsenzentrum aus betrachtet, radiäre) Ausdehnung verstehen, wie sie bei meridionaler Durchleuchtung zutage tritt. Häufig ist schon makroskopisch erkennbar, daß diese Dicke keine einheitliche ist, und daß sie in jeder Zone sukzessive von der Axe nach der Peripherie sich ändert. Eine Verdickung nach der Peripherie hin ist z. B. im Bereiche der Alterskernzone konstant nachweisbar (vgl. Abb. 710 bei S und Abb. 715 e, N—Sp Alterskernzone, vgl. auch S. 345). Gelegentlich gelingt es, im peripheren Abschnitt dieser Zone zwei oder mehrere Maxima zu erkennen, welche, wie die Zonen selber, unter sich peripherewärts divergieren\*\*. Diese periphere Divergenz ist, wie wir sehen werden, ganz allgemein der Ausdruck einer Linsenabplattung in sagittaler Richtung, welche Abplattung somit in der Alterskernzone ganz besonders kräftig zum Ausdruck gelangt.

In bezug auf die *Dickenänderung* verhalten sich die verschiedenen Zonen nicht gleich. Und zwar nehmen die das zentrale Intervall vorn und hinten begrenzenden Embryonalkernzonen (Abb. 710 E E<sub>1</sub>) eine Ausnahmestellung ein. Sie sind axial am dicksten, während für alle übrigen Zonen das Umgekehrte gilt.

Nun die *Verlaufsrichtung*. Sie ist in Abb. 710, wie sie am Auge des Erwachsenen schon makroskopisch erkennbar ist (verschmälertes Büschel und spezifisch helle Lichtquelle vorausgesetzt!), dargestellt. Man beachte die periphere Divergenz aller

\* Bei derartigen Beobachtungen stellte ich wiederholt fest, daß (irregulärer) Hornhautastigmatismus Verbiegungen der Diskontinuitätszonen vortäuscht (vgl. Abb. 1119).

\*\* Wie Abb. 715 e zeigt, schiebt sich in den äquatorialen Teil der Alterskernzone das (luzide) zentrale Intervall J ein, ein häufiger Befund. Es entsteht dadurch eine Art Spaltung Sp—N = Alterskernzone (vgl. ferner S. 345).



mit Ausnahme der bereits erwähnten zentralen Zonen. Nur im letzteren, ältesten Teil der fetalen Linse kommt eine Divergenz nicht zum Ausdruck. Hier bilden zentrales Intervall und vorderer und hinterer Embryonalkernstreifen E und  $E_1$  eine kaffeebohnenähnliche Figur, die an jeder normalen Linse in charakteristischer Weise erkennbar ist. Die Konfiguration des Zentrums ist somit durch die konkavkonvexe Gestalt der embryonalen Diskontinuitätszonen bedingt\*.

Auf diese Embryonalkernzonen E und  $E_1$  folgt vorn wie hinten eine stärker gewölbte Zone (vorn  $E'$  und hinten  $E'_1$ ), so daß von einer peripheren Konvergenz der das Zentrum umgebenden Zonen gesprochen werden kann, indem peripherewärts E sich  $E'$ ,  $E_1$  sich  $E'_1$  nähert.

Vielleicht dürfen wir sowohl in dieser Konvergenz als auch in der konkavkonvexen Form der Embryonalkernzonen (Abb. 710) den Ausdruck für ein stärkeres Dickenwachstum der Linse in früher embryonaler Zeit erblicken. Machen wir nämlich die wahrscheinliche Annahme, daß die konvexen Oberflächen aller Zonen, also auch der Embryonalkernzonen E und  $E_1$  in einem bestimmten Lebensabschnitt subkapsulär lagen\*\*, in einer späteren Zeit dagegen die Zonen  $E'$  und  $E'_1$ , so ergibt sich für den zwischenliegenden Zeitabschnitt ein relativ starkes Dickenwachstum, eine vermehrte Volumzunahme in sagittaler Richtung (s. u.). Alle übrigen, also die außerhalb dieses zentralen Abschnittes gelegenen Diskontinuitätszonen zeigen das Symptom der peripheren Divergenz (Abb. 710  $E'_1$ ,  $E'$  zu S, zu N, zu D, zu P und A).

Aus Abb. 710, welche die Verhältnisse bei einem 70jährigen wiedergibt, ist ohne weiteres erkennbar, daß Zone S einen größeren Radius besitzt als Zone  $E'$   $E'_1$ , Zone N einen größeren als S usw., während der größte Radius der Kapseloberfläche A und P zukommt.

Lag somit jede der genannten Zonen einmal dicht unter der Kapsel, repräsentierte sie also für einen bestimmten Zeitpunkt die äußere Form der Linse, so veranschaulicht uns die periphere Divergenz eine *fortschreitende Abplattung* der Linse. Die Divergenz bleibt das ganze Leben hindurch gewissermaßen der graphische Ausdruck für diese Abplattung.

*Entwicklungsmechanisch* ist die periphere Divergenz auf die fortschreitende Differenzierung des Nahtsystems (Verlängerung der Nahtstrecken) zu beziehen (s. oben S. 322, ferner S. 323). Die Verlängerung der Nahtstrecken bedingt Abplattung der axialen Faserenden und damit Zurückbleiben der axialen Schichten im Dickenwachstum. Die äquatoriale Schichtdicke muß demnach die axiale um so stärker übertreffen, je länger die Nahtstrecke ist. Dementsprechend zeigt die Frühzeit runde Form, entsprechend der kurzen oder gar fehlenden Naht. Ja wir finden im Embryonalkern, wie oben erwähnt, sogar periphere Konvergenz (Abb. 710,  $E_1$  und  $E'_1$ ).

Die optisch so wirksame Divergenz der Diskontinuitätszonen wird also durch das Auswachsen des Nahtsystems erreicht.

---

\* Nach den vorliegenden Indexmessungen ist der Index im Kernzentrum am größten und nimmt kapselwärts ab (vgl. z. B. FREYTAG l. c.). Daraus, daß die hintere embryonale Diskontinuitätszone stets wesentlich lebhafter reflektiert, als die vordere (Verf. Atlas der Spaltlampenmikroskopie 1921, Abb. 125), darf wohl geschlossen werden, daß die *Indexänderung im homologen vorderen und hinteren Embryonalkerngebiet keine identische ist.*

\*\* Diese Annahme, daß jede Diskontinuitätszone in ihrer ganzen Ausdehnung einmal subkapsulär lag, also die Oberfläche der Linse bildete, erscheint durch die weiter unten mitzuteilenden Beobachtungen über Verlagerung traumatischer Trübungen nach der Tiefe wenigstens für die oberflächlicheren Zonen hinreichend erwiesen. Wir sehen, daß diese trüben Zonen sich in bezug auf ihren Verlauf wie Diskontinuitätszonen verhalten, bzw. mit solchen zusammenfallen.

### Dickenermittlungen an der Linse.

(S. Abb. 14—16 im Kapitel „Prinzip der Lampe“ S. 9 und VOGT<sup>161)</sup>162).

#### Vergleichende Dickenmessungen an Linsen verschiedener Personen. Pathogenetische Bedeutung der Zunahme der Linsendicke.

Bei der Ermittlung der Linsendicke verschiedener Personen nach der S. 9 angegebenen Methode kann es sich lediglich um *Vergleichswerte* handeln, deren Genauigkeit selber wieder unter Fehlerquellen verschiedener Art leidet. Größere Unterschiede können aber mit ähnlicher Sicherheit und Genauigkeit erkannt werden, mit der wir Unterschiede der Vorderkammertiefe verschiedener Personen mittels Spaltbüschel abschätzen können. Schon der simultane Vergleich mit der Hornhautdicke gibt, ähnlich wie für die Vorderkammertiefe, wertvolle Anhaltspunkte für die Abschätzung der sagittalen Linsendicke. Genauere Werte liefert die S. 9 angegebene Methodik.

Die dortige Abb. 14 gibt die durchschnittliche sagittale Dicke der Linse eines Erwachsenen wieder (40jähriger Herr Sch.), Abb. 15 die Dicke der Linse einer 70jährigen Frau, mit durch Iridektomie und Trepanation geheiltem Glaukom. Die letztere Linse ist erheblich *verdickt*. Nach meinen Beobachtungen scheint die Linsendicke bei gewissen Fällen von Altersglaukom beträchtlich erhöht zu sein, offenbar im Zusammenhang mit seniler Wasseraufnahme der Linse, wie sie manchen Formen von Altersstar zugrunde liegt (Wasserspaltbildung, lamelläre Zerklüftung, Cataracta intumescens). S. auch S. 634.

Daß Linsenverdickung ein akutes Glaukom hervorrufen kann, zeigen am anschaulichsten und unzweifelhaftesten die Fälle von akutem und subakutem Glaukom durch Cataracta *intumescens*. Hier engen sich Vorderkammer und Kammerwinkel relativ akut ein, auch im äquatorialen Linsengebiet dürften Raumbengungen entstehen. In der Literatur sind diese Fälle bekannt und oft mitgeteilt. An der Züricher Klinik kamen im verflossenen halben Jahre zwei solcher Fälle zur Beobachtung. In dem ersten Fall (Maria Gu., 82 J.), plötzliche Cataracta intumescens rechts, betrug die rechte Vorderkammertiefe axial nur noch zwei Hornhautdicken (also nur noch 1 mm), ganz peripher ergab der dünne optische Schnitt Aufhebung der Kammer. Am linken Auge, mit wenig trüber Linse, betrug die Kammertiefe axial 5—6 Corneadicken, also etwa 2,5—3 mm.

Gewiß kann die Einengung der Vorderkammer im Alter auch durch Wasseraufnahme und Quellung des Glaskörpers zustande kommen (s. die Arbeiten von BAURMANN<sup>263</sup>, u. a.). Doch ist eine derartige Wasseraufnahme nicht so sicher nachgewiesen, wie bei der Linse, wo sie mittels Spaltlampenmikroskop, speziell mittels optischen Schnittes, unmittelbar gesehen werden kann (vgl. z. B. die optischen Schnitte durch Wasserspalt, Abb. 1030, 1032, 1034—1043 usw.).

Wie die Cataracta intumescens akutes und subakutes Glaukom unzweifelhaft hervorrufen kann, so ist denkbar, daß geringergradige und langsamer auftretende Linsenschwellungen leichtere und mehr schleichende Drucksteigerungen hervorrufen können. Ich glaube zwei Fälle beobachtet zu haben, in denen solche Linsenschwellungen nach einer Reihe von Jahren geringer wurden, die Kammerverhältnisse wurden bessere, die Tension, die früher nur mit großen Dosen von Mioticis auf normale oder annähernd normale Werte zu bringen war, erreichte dauernd mittlere bis niedrige Werte. In dem einen der beiden Fälle handelte es sich um beiderseitige Mikrocornea und H 5,0 D (40jähriger mit abgeflachter Vorderkammer). Daß derartige Augen die Volumenzunahme der Linse am schlechtesten vertragen, hat bekanntlich schon PRIESTLEY SMITH hervorgehoben.

Leider ist Ermittlung von Dickenvergleichswerten gerade an Linsen Glaukomatöser dadurch erschwert oder verunmöglicht, daß die Pupille nicht erweitert werden kann. Um so leichter ist sie bei (genügend breitem) Iriskolobom, oder bei glaukomatös gelähmter Pupille.

Vergleichende Untersuchungen über die Dickenwerte bei *Cataracta incipiens* liegen bis jetzt nicht vor. Sie wären aus theoretischen und praktischen Gründen wünschbar.

Erheblich einwandfreier als vergleichende Dickenmessungen an Linsen *verschiedener* Personen sind solche an ein und derselben Linse, wie im folgenden gezeigt werden soll.

#### Vergleichende Messungen von Sagittaldistanzen innerhalb der Linse<sup>248) 162)</sup>.

*Abb. 714. Schema der Distanzen der wichtigeren Diskontinuitätszonen des Erwachsenen.*

Die Distanzen entsprechen den von mir bei jugendlichen Erwachsenen (20. bis 40. Lebensjahr) ermittelten Durchschnittswerten (vgl. S. 348). A Vorderkapsel, P Hinterkapsel, Sa vordere, Sp hintere Alterskernfläche, Ea vordere, Ep hintere äußere Embryonalkernfläche. Es ist eine Gesamtdicke von 4 mm angenommen. Davon fallen auf die axiale Rinde je 0,6, auf den Alterskern 2,8, auf den Embryonalkern 2,3 mm. Die axiale Rindendicke beträgt im genannten Alter etwa  $\frac{1}{7}$  (jüngere Personen) bis  $\frac{1}{6}$  (ältere Personen) der Gesamtdicke (vgl. S. 348).

*Abb. 715a—d. Messende Untersuchungen über die Tiefenlage der Alterskernoberfläche in verschiedenen Lebensaltern.*

*Abb. 715a. Periphere Divergenz der (äußeren) Diskontinuitätszonen bei einem 21jährigen. Text S. 346.*

*Abb. 715b. Periphere Divergenz der (äußeren) Diskontinuitätszonen bei einem 77jährigen. Text S. 346.*

*Abb. 715c. Schema der Distanzenermittlung der Diskontinuitätszonen. ac Lichtbüschel, ab Frontale, auf welche die Schnittwerte ac, ed, dc projiziert werden, bc Beobachterraichtung.*

*Abb. 715d. Zwei vordere Diskontinuitätsflächen A und B s. S. 347.*

*Abb. 715e. Periphere Divergenz der Diskontinuitätszonen bei einem 53jährigen J. Sch.*

N Alterskernzone, peripher sich verdickend, im Äquator spitz zulaufend (bei Sp.). (Dieses spitze Zulaufen des Kernäquators ist nach meinen Beobachtungen — s. Abschnitt Zonula — Effekt des Zonulazuges.) Durch Einschiebung des zentralen Intervalls J ist die Spitze Sp zum Teil gespalten. S. Text S. 342, Fußnote.

Beobachtungen über Abdrängung von oberflächlichen Linsentrübungen nach der Tiefe, zufolge subkapsulärer Apposition junger Linsensubstanz (s. S. 319), führten mich zu der Frage, ob eine derartige Abdrängung auch die Diskontinuitätszonen erleiden. Darauf gerichtete messende Untersuchungen ergaben, daß eine Abrückung der Alterskernoberfläche nach der Tiefe im Laufe des Lebens tatsächlich stattfindet. Vergleichende Messungen an Personen des zweiten bis achten Jahrzehnts hatten zunächst das Ergebnis, daß die axiale Rindendicke (d. h. die Distanz zwischen Kapsel- und Kernpol) sowohl vorn wie hinten *im Verhältnis zur Gesamtdicke der Linse* mit dem Alter zunimmt. Dann aber konnte ich auch eine *absolute* Zunahme der Rindendicke feststellen.

Die nachstehend mitgeteilten Vergleichswerte wurden am verschmälerten Büschel gewonnen, welches bei gerader Blickrichtung des Untersuchten in einem Winkel zur mittleren Mikroskopachse von gewöhnlich  $35^\circ$  die Linse so durchdrang, daß die Mitte des zentralen Intervalls getroffen wurde (Abb. 715c). Das Okularmikrometer befand sich bei temporaler Lampenstellung in dem nasalen Mikroskop. Die Fehlerquelle, die sich bei dem schrägen Durchtritt durch die Divergenz (s. u.) der Diskontinuitätsflächen ergibt, ist nicht groß genug, um wesentlich ins Gewicht zu fallen. Eine Änderung des Einfallwinkels um  $5^\circ$  nach der einen oder anderen Richtung ändert die Verhältniswerte nicht merklich. — Die Vergrößerungsänderung in dorsoventraler Richtung konnte ebenfalls vernachlässigt werden, nachdem sich ergeben hatte, daß die Linse sagittal durchsetzende prismatische Schlagschatten, wie sie Pigmentaflagerungen der Vorderkapsel erzeugen, ihre scheinbare Dicke bis gegen die Hinterkapsel hin nicht wesentlich änderten.

Die Bedeutung der peripheren Divergenz der (äußeren) Diskontinuitätszonen als Fehlerquelle für unsere Messungen ist im Alter um ein wenig größer als in der Jugend, entsprechend der im Alter stärkeren Divergenz der in Betracht kommenden Flächen.

Abb. 715a zeigt diese Divergenz bei einem 21jährigen, Abb. 715b diejenige bei einem 77jährigen. Besonders bei Jugendlichen (z. B. im Falle Abb. 715a) verliert sich die Alterskernfläche peripherwärts nicht selten in einer nach dem Äquator hin an Dicke zunehmenden Zone vermehrter diffuser Reflexion (in Abb. 715a die Zone D, vgl. auch Abb. 715e), so daß sie in dieser Zone häufig nicht mehr als Fläche unterscheidbar ist. Eine bessere Orientierung gibt in solchen Fällen ein spezifisch lichtstarkes, dünnes Büschel, das man möglichst schräg durchfallen läßt. — Ganz allgemein sind die Diskontinuitätszonen axial besser differenziert als peripher, insofern als eine regelmäßige Reflexion, die sich als Glanz kundgibt, hauptsächlich axial nachweisbar ist (Abb. 711—713) und die Zone hier vielfach als eine einzige optische Grenzfläche imponiert (vgl. auch das fast ausschließlich axial nachweisbare Kernrelief). Dieser sprungweise Indexübergang gerade in den optisch wichtigsten, axialen Gebieten liegt zweifellos im Interesse einer regelmäßigen Brechung. In den optisch weniger in Betracht fallenden, peripheren Abschnitten ist der Übergang ein mehr allmählicher, und die reflektierende Fläche ist durch die genannte diffus verwaschene Zone ersetzt.

Wahrscheinlich hängt das Dickerwerden der Zonen in der Peripherie mit dem *Zonulazug* zusammen. Denn, wie ich gefunden habe (vgl. z. B. Abb. 1478, 1479, 1489) *fehlt dieses Dickerwerden, wenn der Zonulazug dauernd fehlt*, also bei der Sphaerophakie. Gleichzeitig fehlt auch ein anderes Phänomen, das ich als Merkmal der normalen Linse kennen lernte, nämlich das in Abb. 715e zu sehende *spitze Zulaufen des Kernäquators*. Es ist dieses spitze Zulaufen offenbar ebenfalls Zonulazugeffekt, ganz wie auch die periphere Abflachung der vorderen und hinteren Linsenkapsel im Ruhezustand der normalen Linse. Das „konkav gespitzte“ Zulaufen des Kernäquators (z. B. Abb. 995b, beim Erwachsenen ausgeprägter als beim Kinde 995a) ist nicht in jedem Falle gleich deutlich ausgeprägt. Es hängt sein Grad auch von der Schnittlage ab.

In Abb. 715c ist ac das Büschel. Die Schnittwerte ac, ed, dc usw. werden auf die Frontale ab projiziert. Wir messen diese Projektionen (was bei 10facher Linearvergrößerung Ok. 2, Obj. F 55 geschieht), und ihr Verhältnis ist gleich dem gesuchten Verhältnis der Schnittwerte. Die gewöhnliche Beleuchtungslinse wird zur Steigerung der Bildtiefe durch eine solche mit größerer Brennweite ersetzt. Die verwendbare fokale Strecke wird dadurch verlängert.

Zu derartigen Messungen gehört eine gewisse Übung. Sie müssen sehr rasch vorgenommen werden, da das Objekt niemals vollkommen ruhig ist. Man hat dafür zu sorgen, daß eine bestimmte Ziffer der Skala z. B. 0, 10, 20 auf die nasale Kante (temporale Lampenstellung) der Eintritts- bzw. Austrittsfläche des Büschels zu liegen kommt, und man vermag dann fast gleichzeitig den betreffenden Schnittwert abzulesen. Bei Ermittlung des (scheinbaren) Gesamtdickenwertes ist gleichzeitig mit der einen Hand zu fokussieren. Unmittelbar nach dem Ablesen kontrolliere man die veränderte Stellung. Aus einer Reihe von Messungen zieht man den Mittelwert. Man berücksichtige stets die Büscheldicke! Diese betrug bei unseren Beobachtungen durchschnittlich 0,1 mm. Hat man z. B. den Abstand der beiden Diskontinuitätszonen A und B zu messen (Abb. 715d), so bestimme man die Distanz zwischen a und c (nicht etwa zwischen a und d oder b und c!).

Aus einem dünnen Nitrabüschel hebt sich die Mikrometerskala weniger deutlich ab, wodurch die Promptheit der Ablesung erschwert wird. Bei Jugendlichen ist die durch die Büschelverdünnung bedingte Lichtschwäche wesentlich größer als bei Greisen, zufolge der geringeren inneren Linsenreflexion in der Jugend. Die Deutlichkeit der Skala (bei konstanter Büscheldicke) stellt so einen Indicator für die Intensität der inneren Linsenreflexion dar. Zu beachten ist, daß die Alterskernzone vor der Pubertätszeit meist sehr lichtschwach und nicht sicher von anderen Diskontinuitätszonen zu unterscheiden ist.

Beispiel (Fall Abb. 715e): 53jähriger J. Sch., N = Alterskernzone, peripher sich verdickend, äquatorial durch Einschiebung des zentralen Intervalls J zum Teil gespalten = Sp: Für das Gesamtbüschel (Strecke ac, Abb. 715e) ergibt sich der Wert 41, für die axiale Rinde der Wert 7,5. Die axiale Rinde mißt somit  $7,5/41 = 0,18$  der Gesamtdicke 1. Auf den Kern entfällt der Wert 0,64, da vordere und hintere Rinde dieselbe Dicke aufweisen.

Die untenstehende Tabelle gibt eine Übersicht über Messungen bei 19 verschieden-alterigen Personen (nach VOGT<sup>248</sup>).

Die in den Stäben der Tabelle enthaltenen Dezimalen beziehen sich auf eine Gesamtdicke = 1. Die Alterskernzone weist im vorstehenden Beispiel (Abb. 715e) eine namhafte Dicke auf, und zwar auch axial. In solchen Fällen wurde die der Kapsel zugewandte Fläche als Kernindexgrenze angenommen.

Die Beobachtung der in der Tabelle mitgeteilten Fälle geschah meist bei Homatropin-Cocain-Mydriasis, zum Teil auch bei Cocainmydriasis oder ohne solche\*. Außer der axialen Rindendicke sind gleichzeitig noch einige andere Maße notiert. So z. B. die Kerndicke, die zum Teil direkt gemessen, zum Teil durch Subtraktion der Rindendicken vom Gesamtwert berechnet wurde.

A = axiale Distanz zwischen Vorderkapsel und vorderer Alterskernoberfläche (vordere axiale Rindendicke).

P = Distanz zwischen Hinterkapsel und hinterer Alterskernfläche (hintere axiale Rindendicke).

E = axialer Abstand der äußeren vorderen Embryonalkernzone von der Vorderkapsel.

K = axialer Abstand der vorderen (inneren) axialen Embryonalzone von der Vorderkapsel.

N = axiale Kerndicke.

\* Soweit vorläufige Untersuchungen ergeben, ändert das Mydriaticum an den Dickenverhältnissen axial nichts, was im Hinblick darauf, daß der Untersuchte nicht akkommodiert, verständlich ist. Unsere Versuche, die Zunahme der Linsendicke bei der Akkommodation zu ermitteln, scheiterten übrigens bisher an der Schwierigkeit des beweglichen Objekts.

C = Distanz der hinteren (inneren) Embryonalnaht (Y-Naht) von der Hinterkapsel.

Name	Jahre	A	P	E	K	N	C	Name	Jahre	A	P	E	K	N	C
J. W. ♂	12	0,08	0,08	0,18		0,84		R. J. ♂	40	0,125			0,37	0,7	0,375
W. F. ♂	13	0,078				0,84		F. P. ♂	40	0,14	0,15			0,71	0,45
M. S. ♀	14	0,056				0,88		O. R. ♀	41	0,11		(Cat. coronar.)			
S. R. ♀	15			unsicher				Ch. M.	42	0,14				0,84	0,38
Sp. A. ♂	17	0,066				0,86	0,36	R. G.	43	0,12	0,13			0,75	0,44
Sp. R. ♀	18	0,09			0,34	0,81		B. A.	45	0,17				0,66	
Sch. W. ♂	18	0,078				0,84		A. R.	46	0,146				0,68	
Sd. M. ♀	19½	0,09				0,81		D. ♀	47	0,11				0,74	
Sd. E. ♀	21	0,107				0,79	0,36	St. ♂	50	0,14				0,72	
Sch. E. ♀	23	0,08				0,84		W. M. ♀	52	0,14				0,66	
G. D. ♀	24	0,09			0,28	0,81		Sch. J. ♂	53	0,18				0,64	
E. M. ♀	25	0,11		0,16		0,74		M. A. ♂	58	0,18	0,18			0,64	
A. H. ♀	26	0,11				0,77		K. A. ♂	61	0,166				0,66	
W. E. ♀	27	0,09	0,08			0,82		M. B. ♂	65	0,175	0,162			0,67	
E. K. ♀	28½	0,1	0,1			0,8		N. ♀	67	0,175				0,65	
L. K. ♀	31			unsicher				(Cat. coronar.)	69	0,186				0,6	
R. K. ♂	33	0,09				0,8	0,4	K. ♂	70	0,18	0,21			0,59	0,4
P. F. ♂	35	0,106				0,75		K. K.	77	0,20	0,19			0,62	
Sd. ♂	38	0,17				0,68		W. G.							

Aus der mitgeteilten Tabelle ist ersichtlich, daß die axiale Distanz zwischen Vorderkapsel und Alterskernoberfläche (axiale Rindendicke) am Ende der zweiten und in der dritten Dekade einen wesentlich kleineren Abschnitt der gesamten Linsendicke einnimmt, als in den folgenden Dekaden, und daß diese axiale Rindendicke (sowohl die vordere wie die hintere) bis ins hohe Alter zunimmt. Beträgt sie z. B. in der Mitte der zweiten Dekade  $\frac{1}{14}$ , in der dritten  $\frac{1}{10}$  der Gesamtdicke, so ist sie in der achten auf  $\frac{1}{5}$  der letzteren gestiegen.

Gleichzeitig hat sich die Kerndicke (N) im Verhältnis zur Gesamtdicke verringert. Sie beträgt in der zweiten Dekade über  $\frac{4}{5}$ , im 70. bis 80. Jahr dagegen nur noch etwa  $\frac{2}{3}$  der Gesamtdicke!



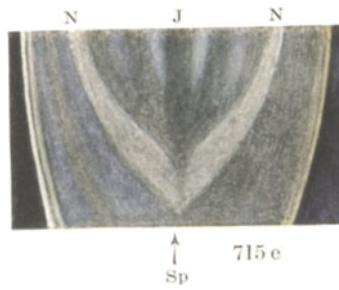
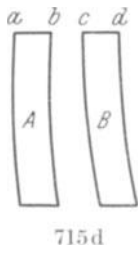
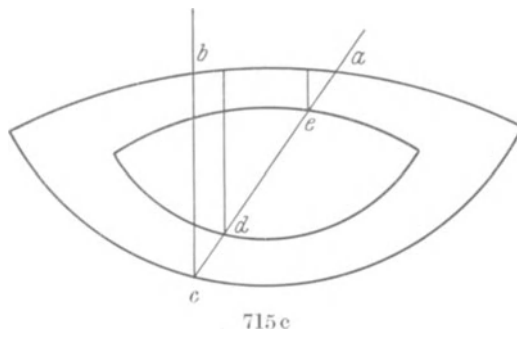
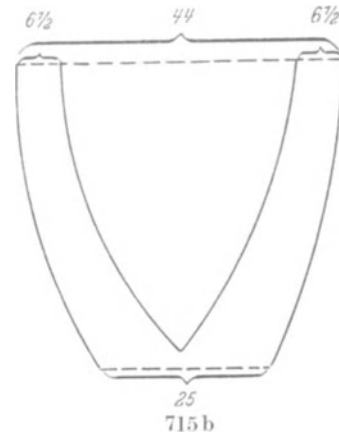
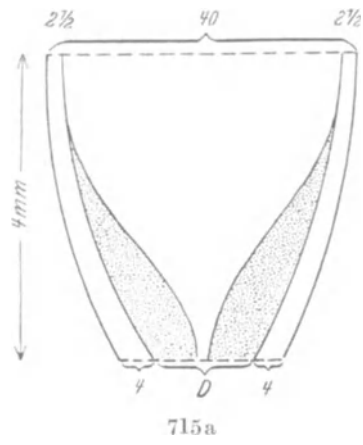
Den einzelnen Altersstufen geht somit die relative Abnahme der Kerndicke parallel, wobei nicht größere Unregelmäßigkeiten vorzukommen scheinen, als wir sie bei anderen physiologischen Altersveränderungen, z. B. der Akkommodationsabnahme, anzutreffen pflegen.

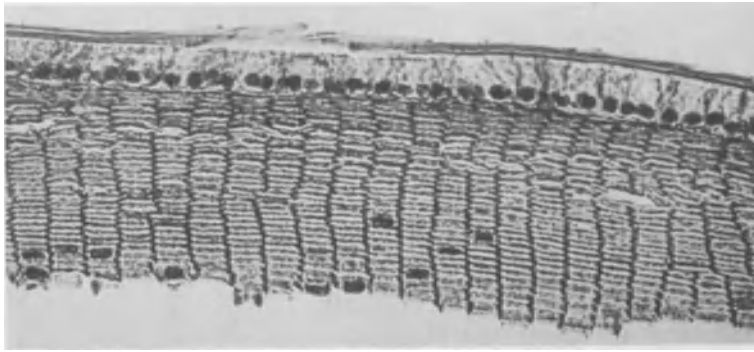
Es ist also erwiesen, daß die Alterskerndicke nach Abschluß des Körperwachstums im Verhältnis zur Gesamtdicke der Linse fortschreitend abnimmt, während die Rindendicke wächst.

Ich konnte in diesen vergleichenden Untersuchungen außerdem zeigen, daß die Dickenzunahme der Rinde nicht nur eine relative, sondern auch eine absolute ist. Dieser Nachweis geschieht durch Vergleich mit der Hornhautdicke, welche nach unseren Beobachtungen nach Abschluß des Wachstums als konstant oder doch annähernd konstant gelten kann. Erreicht die Rindendicke in der Jugend kaum die Hornhautdicke, so beträgt sie im höheren Alter das zwei- bis dreifache derselben. Wiederum bilden die dazwischenliegenden Altersabschnitte Übergangsstufen.

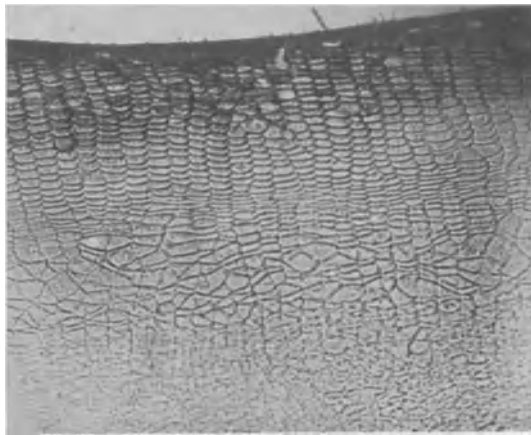
Die hier gefundenen Tatsachen mögen auf den ersten Blick paradox erscheinen. Hat man sich doch durch anatomische Beobachtungen und durch die Erfahrungen bei der Staroperation an die Vorstellung von einem Dicker- und Größerwerden des „Kerns“ mit fortschreitendem Alter gewöhnt. Es ist eine feststehende Tatsache.



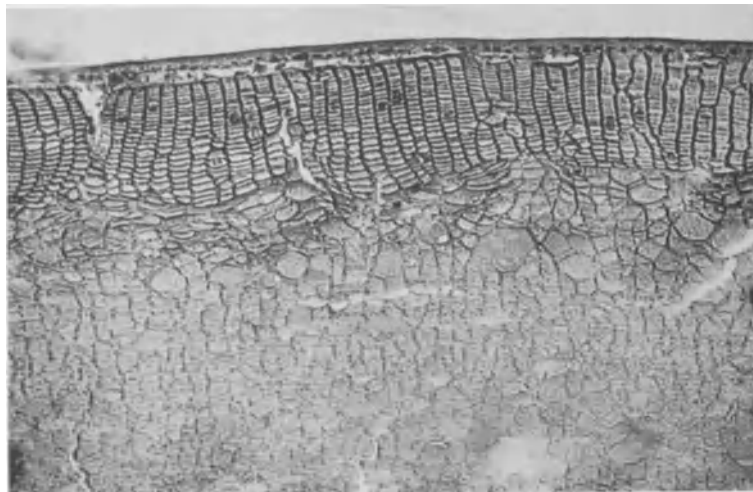




716 c



717 a



717 b

daß im höheren Alter die Sklerose bis unter die Kapsel reichen kann, so daß sich nach Zerreißen der letzteren die Linse kompakt und in toto entfernen läßt. Eine andere Frage ist jedoch die, was wir unter „Alterskern“ zu verstehen haben.

Wie die obigen Untersuchungen zeigen, ist der am Spaltlampenmikroskop nachweisbare Kern nicht mit dem von der Staroperation her geläufigen Begriff des sklerotischen „Kerns“ identisch. Als Alterskern im Sinne der Spaltlampenmikroskopie hat vielmehr die von der kräftig reflektierenden Alterskernfläche umschlossene, mit der Spaltlampe von der Pubertätszeit an das ganze Leben hindurch verfolgbare Linsenpartie zu gelten. Fassen wir unrichtigerweise, wie das heute zu geschehen pflegt, diesen optisch nachweisbaren „Kern“ als identisch mit der sklerotischen Linsen-substanz auf, so sind wir gezwungen, in den Fällen von Totalsklerose die ganze Linse als „Kern“ zu bezeichnen:

Erinnern wir uns dieser unhaltbaren Auffassung gegenüber an die von FREYTAG\* nachgewiesene Tatsache, daß Indexerhöhung und Sklerosierung in weitem Maße voneinander unabhängig sind. Es bestehen in der vollkommen weichen, in bezug auf die Konsistenz scheinbar homogenen Neugeborenen- und Fetenlinse fast ebenso große Indexdifferenzen (zwischen Linsenzentrum und Rinde), als sie im Alter zwischen Rinde und sklerotischem Kernzentrum vorhanden sind. Ja, die Indexdifferenz zwischen Zentrum und Rinde der völlig weichen Neugeborenenlinse ist wesentlich größer, als diejenige zwischen dem Linsenzentrum eines Neugeborenen und demjenigen eines 80jährigen.

Die Alterskernfläche ist aber nichts anderes, als die Grenzfläche zwischen zwei Medien von verschiedenem Index. Sie reflektiert, sie spiegelt, und zwar auch noch im hohen Alter, zu einer Zeit, zu welcher die Sklerose die Rinde bereits ergriffen, also die spiegelnde Grenzfläche überschritten hat. In diesem optischen Sinne spreche ich von einem mittels Spaltlampe aufgedeckten Alterskern, der sich, wie hier gezeigt wurde, mit fortschreitendem Alter mehr und mehr durch Apposition junger Faser-substanz, also durch Rindenverdickung von der Kapsel entfernt.

Die vorstehenden Beobachtungen einer Abdrängung der Alterskernfläche nach der Tiefe zu reihen sich an die unten mitzuteilenden Beobachtungen über Abdrängung traumatischer Flächentrübungen von der Kapsel weg — an. Hier wie dort Zunahme der Abdrängung mit steigendem Alter, gleichzeitig auch Zunahme der peripheren Divergenz (s. u.) oberflächlicherer und tieferer Zonen, entsprechend der flacheren Form der ersteren. Letztere Zunahme veranschaulichen die Zeichnungen Abb. 714, 715a und b. Abb. 715e gibt die Verhältnisse bei einem 53jährigen wieder.

Aus der Tabelle ist ersichtlich, daß bei *Cataracta coronaria* (mehr noch bei *coerulea*) der Nachweis der Alterskernzone nicht immer gelang, anscheinend wegen der Lichtschwäche der letzteren. Die Ursache bilden nicht etwa Trübungen. Im Gegenteil, die axialen Linsenpartien können von solchen ganz frei sein. Am ehesten noch war die Zone durch die Einstellung des Spiegelbezirks erhältlich.

#### *Gedanken über das Substrat der Diskontinuitätszonen.*

Ich habe versucht, ein anatomisches Substrat der Diskontinuitätszonen zu ermitteln und zu diesem Zwecke die frischen, in situ belassenen Linsen eines 6monatigen Fetus, eines 2- und eines 5jährigen Kindes, sowie eines 29- und eines 31jährigen Mannes nach RABL<sup>54</sup>) behandelt und untersucht (VOGT<sup>247</sup>).

\* FREYTAG, GUSTAV: Die Brechungsindices der Linse und der flüssigen Augenmedien des Menschen und höherer Tiere in verschiedenen Lebensaltern in vergleichenden Untersuchungen. Habilitationsschrift. Wiesbaden: J. F. Bergmann 1907, S. 58.

Schon RABL<sup>54)</sup> war aufgefallen, daß bei den hohen Säugern, insbesondere den Primaten, der Linsenfaserquerschnitt ein außerordentlich variierender ist, wenn ihm auch besondere „Zonen“ noch nicht auffielen.

Die Untersuchung der genannten frisch gewonnenen und nach RABL behandelten Linsen zeigte mir, daß diese Variabilität an konzentrische Zonen gebunden ist.

Die Fasern bestimmter konzentrischer Zonen zeigen nämlich einen übereinstimmenden oder ähnlichen Querschnittstypus. So sind die Fasern unter dem Epithel bzw. der Linsenkapsel stets von regelmäßig platter sechseckiger Form (s. Abb. 717). Dies gilt nach unseren Untersuchungen sowohl für die Linse des Feten und des Neugeborenen, als auch für diejenige des späteren Alters.

An Schnitten parallel zum Äquator erkennt man beim Feten, wie beim Kinde und Erwachsenen eine 15 und mehr Faserquerschnitte dicke reguläre superfizielle Zone. Es folgt eine Zone etwas dickerer Fasern, die in eine solche großer Unregelmäßigkeit übergeht (polygone Zone). Hier finden sich Faserquerschnitte, die das Vielfache der subkapsulären betragen und mannigfaltige Formen zeigen (s. Mikrophotographie Abb. 716 a bis c\* und 717\*\*). Auf diese Zone folgt eine solche von regelmäßigem dünnem Fasertypus, dann eine solche etwas dickerer Fasern, deren Grenzen etwas mehr verwaschen sind. Diese führt aber in die ausgedehnte amorphe Zone, in der die Fasergrenzen schwer erkennbar werden. Beim Fetus (Abb. 716) führt sie in eine zentrale Zone großer Polygone über.

Diese verschiedenen Schichtentypen können nicht Kunstprodukte sein, denn sie finden sich bei Verwendung verschiedener Fixierungs- und Härtungsmethoden, und sie finden sich nicht an Linsen gewisser niedriger Wirbeltiere, konstant aber bei den Primaten, besonders beim Menschen (vgl. auch „intrakapsulärer Akkommodationsmechanismus“, S. 322).

Weitere, insbesondere messende Untersuchungen müssen ergeben, ob derartige Zonenbildungen die anatomische Grundlage der Diskontinuitätszonen bilden.

Nicht nur anatomisch, sondern auch klinisch fand ich diese Zonenbildung schon beim Feten.

Eine solche Auffassung würde auch besonders dadurch eine Stütze erhalten, daß die Krümmungsradien der Diskontinuitätszonen sich wahrscheinlich gleich oder ähnlich verhalten, wie diejenigen der genannten Faserquerschnittszonen. Da alle Fasern ursprünglich subkapsulär lagen und einen normalen (regulären) Querschnitt aufwiesen, folgt aus unseren Beobachtungen, daß die Fasern, nachdem sie in die Tiefe gerückt sind, zu einem bestimmten Zeitpunkte bestimmte Veränderungen erleiden, welche für die Fasern gleichen Alters ähnliche sind.

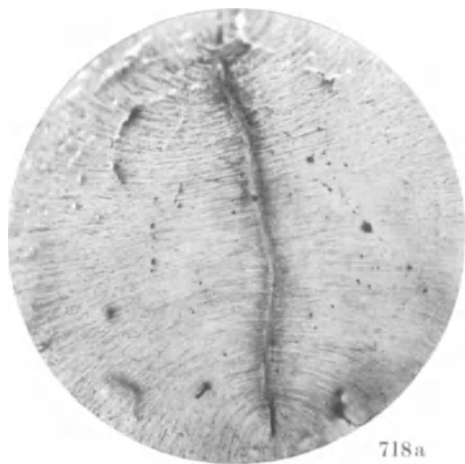Wertvolles Material zum Studium dieser Fragen werden vielleicht auch die Linsen mancher Säuger liefern können. Ich fand nämlich die optischen Diskontinuitätszonen in guter Ausprägung bei älteren Exemplaren von Hund, Katze, Rind, beim Schwein und Kaninchen\*\*\*.

Wenn wir im folgenden von „Alterskern“ und „Alterskernfläche“ sprechen, so ist darunter die in der Regel auf die Abspaltungsfläche folgende, zweite kräftige

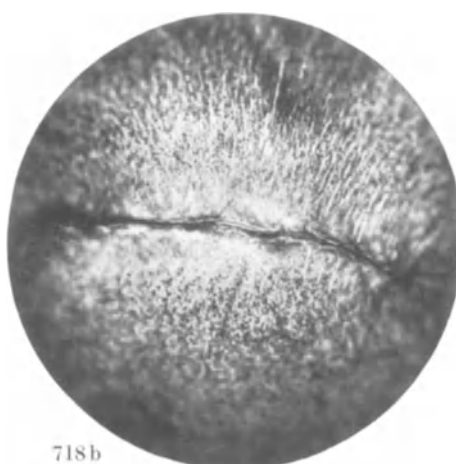
\* Linse eines menschlichen ausgetragenen Fetus.

\*\* Abb. 717 a Linse eines 30jährigen Mannes, Abb. 717 b Linse einer 72jährigen Frau.

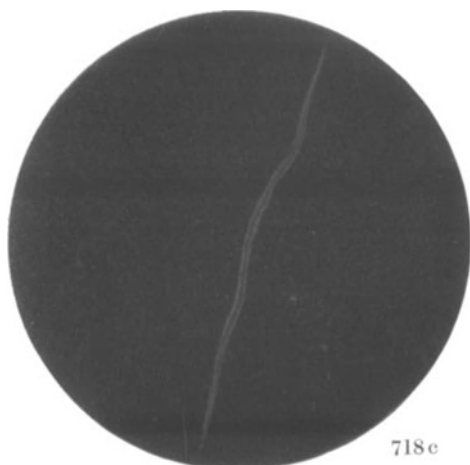
\*\*\* Nach GOLDMANN'S Annahme (Graefes Arch. 122, 198) sollen die Diskontinuitätszonen Folgen von Wachstumshemmungen, bedingt z. B. durch Schädigungen, darstellen. Nach meinen früheren und neueren Beobachtungen können durch Schädigungen verschiedener Art (Trauma, Ultrarot) zwar konzentrische Schichttrübungen entstehen, die sich ihrem Verlauf nach ganz wie Diskontinuitätszonen verhalten, mangels eines optischen Beweises jedoch nicht mit letzteren identifiziert werden können.



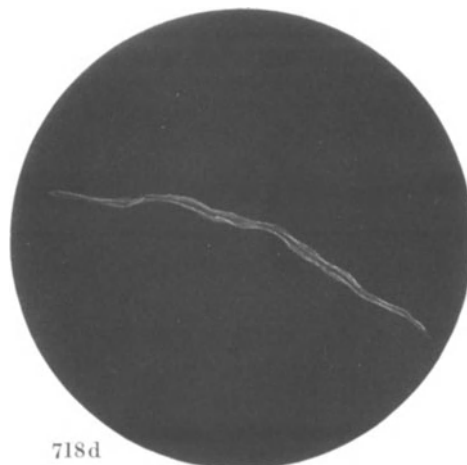718a




718b



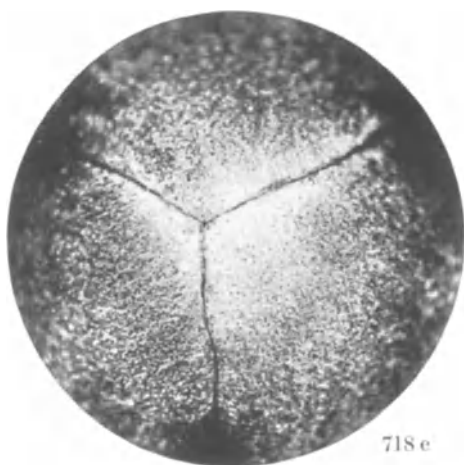718c



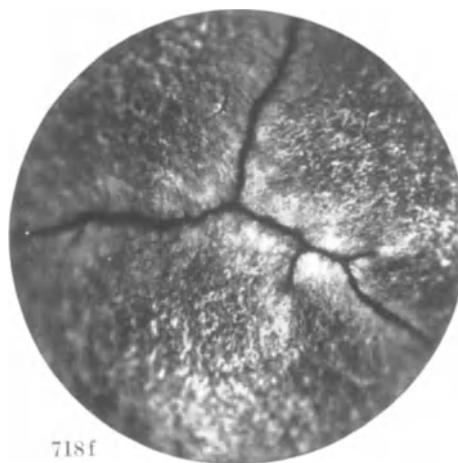
718d



718d<sub>1</sub>



718e



718f

Diskontinuitätszone verstanden (Abb. 710, 715 e). Während deren Unterscheidung von anderen Zonen im Alter gewöhnlich keine Schwierigkeiten bietet — sie unterscheidet sich von jenen durch ihre Lichtstärke, ihre Lage zwischen Linsenoberfläche und vorderer Embryonalnaht (im Alter ersterer etwas näher gerückt), ihre senile Reliefbildung — so kann die Entscheidung in seltenen (meist pathologischen) Fällen schwieriger sein, sofern nämlich mehrere Flächen zwischen Embryonalkern und Kapsel nachweisbar sind. Wir werden unter diesen Flächen die lichtstärkste als Alterskernoberfläche wählen.

Auch bei Kindern bezeichnen wir die der Abspaltungsfläche folgende Zone als „Alterskernfläche“, trotzdem keineswegs nachgewiesen ist, daß diese bei Kindern nicht immer gleich deutlich nachweisbare Zone identisch ist mit der „Alterskernzone“ des Erwachsenen\*. Systematische Untersuchungen an großem Material werden hier wohl Aufklärung bringen.

Eine Beobachtung, die ich an dem frisch enucleierten Gliomaugue der *13monatigen* Marg. Utzinger machte, sei hier mitgeteilt. An der Linse fällt die große Dicke auf. Vordere und hintere Abspaltungszone in gewohnter Distanz von der Kapsel. Die der Alterskernfläche des Erwachsenen der Lage nach entsprechende Zone unterscheidet sich von letzterer *durch ihre starke Wölbung*. Axial beträgt ihre Distanz von der Kapsel  $\frac{1}{6}$ — $\frac{1}{7}$  der Gesamtdicke. Sie dürfte also mit Wahrscheinlichkeit nicht der späteren Alterskernzone, sondern eher der zweiten Embryonalkernzone entsprechen.

Durchschnittlich sind alle Zonen beim Kind lichtschwächer als beim Erwachsenen, ein Befund, den ich auch bei den Säugern, vom Kaninchen bis zu den Primaten, erhob.

Eine systematische Durchmusterung der Diskontinuitätszonen des Kindes steht leider noch aus.

#### Mikrophotographien der RABLschen Radiärlamellen\*\*.

*Abb. 716a bis 717b.* Abb. 716a und b Äquatorialschnitte durch die Linse eines ausgetragenen menschlichen Fetus, Abb. 717a eines 30jährigen Mannes, Abb. 717b einer 72jährigen Frau (im letzteren Fall da und dort Zeichen beginnender Verschmelzung von Fasern und beginnenden senilen Zerfalls). Abb. 716a Äquatorialschnitt dicht hinter der Faserbildungszone, subkapsuläre Partie. Man beachte, daß die plattesten Fasern dicht subkapsulär liegen, s. Abb 716c starke Vergrößerung. Die jüngsten Fasern sind also von allen die plattesten. Etwas tiefer Kerne des Kernwirbels. Abb. 716b gibt die mittlere und tiefere Rinde dieses Neonatus wieder, mit seiner interessanten Verschmelzungspartie L der Lamellen, offenbar im Bereiche einer Naht.

#### Die Linsennähte von Säugern.

*Abb. 718a.* Mikrophotographie der vorderen, mit  $\text{AgNO}_3$  behandelten Naht eines  $1\frac{1}{2}$ jährigen Kaninchens, linkes Auge.

Die Linsenfasern verlaufen senkrecht zur Naht.

*Abb. 718b.* Hintere Naht desselben Tieres, rechtes Auge.

Die Linsenfasern verlaufen senkrecht zur Naht. *Sie verschmälern sich nach der Ansatzstelle hin.*

\* Der Nachweis dieser Fläche gelingt am leichtesten, wenn wir uns in der Hauptausfallrichtung des von der Zone reflektierten Lichtes befinden (Spiegelbezirk).

\*\* Ich fixierte die *frischen* Leichenbulbi mit Sublimatplatinchlorid, Paraffinschnittmethode nach RABL.

*Abb. 718c und d. Zeichnung der rechten Vorder- und Hinternaht einer lebenden Kaninchenlinse.*

Die Nähte sind leicht gewellt, die hintere schräg horizontale zeigt eine scharfe Biegung, konkav nach unten. Diese Biegung ist nicht zufällig. Die unteren beiden Arme der *dreistrahligen* Naht etwas höherer Säuger zeigen dieselbe Konkavität (Abb. 718f), aus dem mittleren Teil der Biegung entspringt die (stammesgeschichtlich jüngere) obere Vertikalnaht.

*Abb. 718d<sub>1</sub>. Verzweigte Hinternaht eines 2<sup>1</sup>/<sub>2</sub>jährigen Kaninchens (französischer Widder, 5 kg schwer).*

Wie auch Abb. 718d<sub>1</sub> lehrt, die ebenfalls von einem älteren Kaninchen stammt, kann die hintere Naht bei älteren Tieren Verzweigungen zeigen. Diese sind in vorliegendem Falle besonders stark ausgeprägt. Die vordere Naht ist unverzweigt. Sagittalschnitt der Linse dieses Tieres s. Abb. 694a<sub>2</sub>. Vordere Naht unverzweigt.

*Abb. 718e und f. Mikrophotographien der vorderen (Abb. 718e) und hinteren (Abb. 718f) Ypsilonht des Schweins. AgNO<sub>3</sub>-Behandlung.*

Man erkennt die Faserrichtung, hintere Naht weiter entwickelt als vordere, sie zeigt Krümmungen und an einem Arm bereits Verzweigungen.

Wie RABL beim Schwein *histologisch* nachgewiesen hat, entwickelt sich die hintere Naht früher als die vordere. Nach meinen Beobachtungen gilt dies auch für die Linsen der übrigen Säuger und des Menschen. Beim Neonatus (s. u.) fand ich die hintere Naht ausnahmslos weiter entwickelt als die vordere.

*Abb. 718g und h. Vordernaht (718g) und Hinternaht (718h) des Kalbes.*

Auch hier ist die Hinternaht in der Entwicklung voraus. Sie zeigt Knickungen, aus denen später Zweige hervorgehen (Abb. k).

*Abb. 718i und k. Vordernaht (718i) und Hinternaht (718k) des erwachsenen Rindes.*

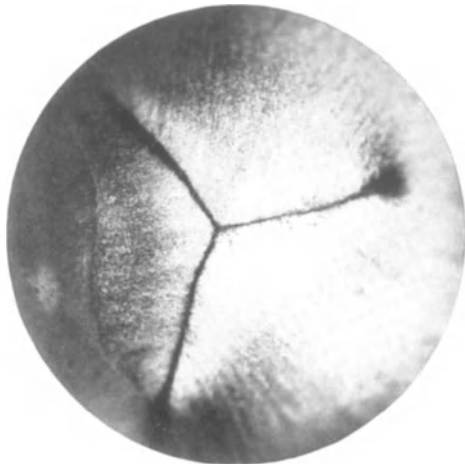An der Hinternaht haben sich Zweige gebildet, und zwar an den phylogenetisch älteren, unteren Armen, die der Horizontalnaht des Kaninchens (Abb. 718d) entsprechen. Der obere, phylogenetisch jüngere Arm ist noch frei. Im Bereiche der Vordernaht (Abb. 718i) beginnt sich der phylogenetisch ältere, vertikale Teil zu knicken. Die Knickung ist Vorläufer der Verzweigung. Letztere entsteht an der Knickungsstelle.

Die hier wiedergegebene Stellung des Nahtsystems vom Kaninchen, Schwein, Kalb, Rind habe ich durch Beobachtung *in situ* am toten Tier (beim Kaninchen auch am lebenden Auge) ermittelt (zum Teil 1918 gemeinsam mit ERNST A. MEIER, später mit G. WILDI\*). Es sind dadurch unzutreffende Angaben der Literatur richtiggestellt worden.

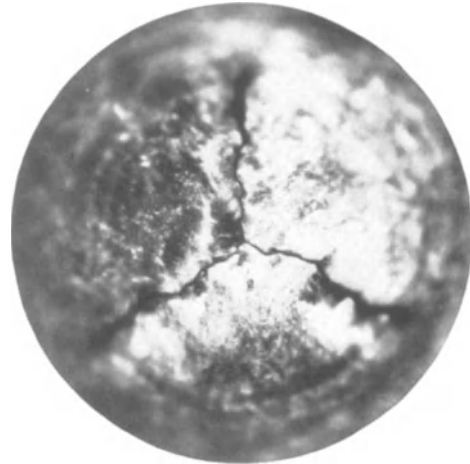
*Abb. 718l und m. Mikrophotographien der Vordernaht (Abb. 718l) und Hinternaht (Abb. 718m) der Linse eines erwachsenen Affen (Rhesus).*

Es sind sowohl vorn wie hinten 11 periphere Nahtenden zu zählen. Doch liegen die Verzweigungen der Hinternaht mehr axial, die der Vordernaht mehr peripher. Daraus resultiert für die Hinternaht eine etwas größere Gesamtnahtstrecke als für die Vordernaht. Ähnliche Differenzen fand ich gelegentlich, *doch nicht immer*, beim

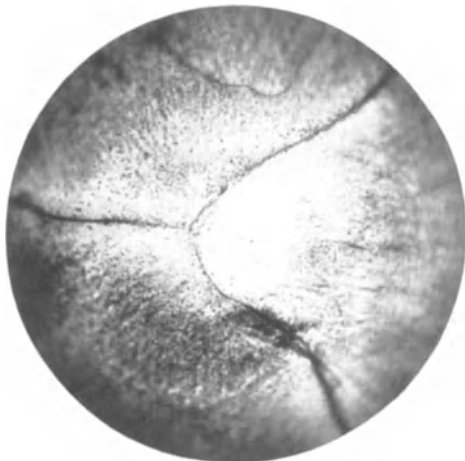
\* WILDI, G.: Graefes Arch. 114, 101 u. Dissertation Zürich 1924.



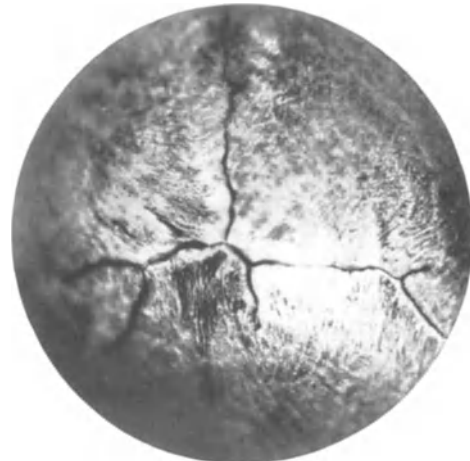
718 g



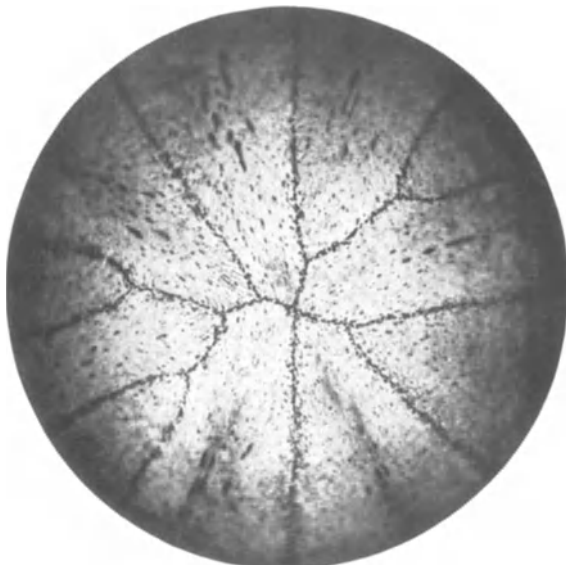
718 h



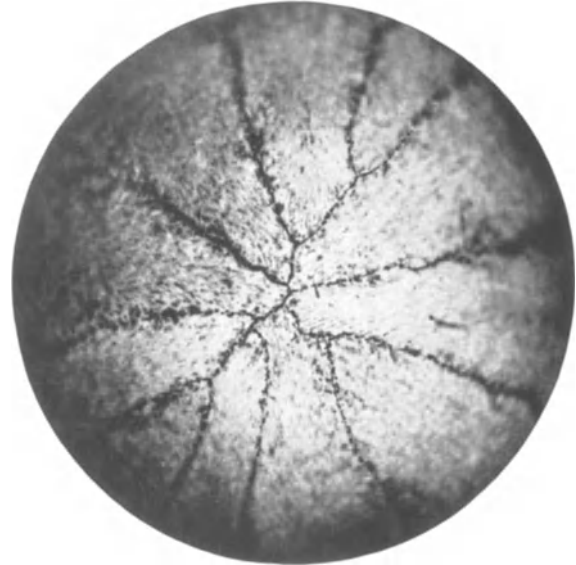
718 i



718 k



718 l



718 m



Menschen, sowohl beim Neonatus als beim Erwachsenen. Es liegt hier eine Erscheinung vor, die schon in den Knickungen und Verzweigungen der Hinternaht niedriger Säuger zum Ausdruck kommt (Abb. 718f, h, k).

Man beachte in Abb. 718 den charakteristischen Ansatz und Verlauf der (da und dort angedeuteten) Linsenfaserung.

*Abb. 718n. Zeichnung der Vordernaht der Linse eines erwachsenen Rhesusaffen zur Veranschaulichung des Faseransatzes: Die Fasern verbreitern sich nach den Nähten hin. (Umgekehrtes Verhalten wie beim Kaninchen, s. o.)*

#### Die Nahtsysteme des Menschen. Anhaltspunkte für das Alter von Linsentrübungen.

*Abb. 719—727. Die Nahtsysteme der normalen menschlichen Linse und die Linsenfaserzeichnung.*

Mit der morphologischen und entwicklungsmechanischen Bedeutung des Nahtsystems haben sich die bisherigen Linsenforscher wenig befaßt (s. o. S. 320). Auch die pathogenetische Rolle ist im wesentlichen erst durch die Spaltlampenmikroskopie\* zutage getreten. Erst letztere, welche die Nahtsysteme der oberflächlicheren und tieferen Schichten in vivo zu sehen gestattet, beseitigte vage und unrichtige Vorstellungen und lehrte die gesetzmäßige Entwicklung des Systems kennen.

Nicht nur charakterisieren bestimmte Nahtsysteme bestimmte Diskontinuitätszonen und lassen damit letztere rubrizieren, sondern sie bieten dadurch, daß sie bei Erkrankungen einen locus minoris resistentiae darstellen, *Anhaltspunkte für das Alter von Linsentrübungen*.

Wie wir ferner sahen (S. 358), stehen Nahtsystem und Faserquerschnitt in inniger Korrelation, indem die Faserform sich als Funktion des Nahtsystems erweist<sup>46</sup>). Zum Verständnis dieses Zusammenhanges ist es unerlässlich, die Entwicklung des Nahtsystems zu berücksichtigen.

J. ARNOLD<sup>56</sup>) hatte nachgewiesen, daß beim Rindsembryo die Nähte einen einfachen Dreistrahl bilden und daß der vordere ein umgekehrtes, der hintere ein aufrechtes Y darstellt\*\*. Diese unrichtige Angabe ist anscheinend von späteren Autoren auch auf die menschliche Linse übertragen worden, und wir finden in den Lehr- und Handbüchern, die sich über die Naht äußern (z. B. bei C. v. HESS)<sup>\*\*\*</sup> die Notiz, daß die vordere Ypsilonht des Neugeborenen ein umgekehrtes, die hintere ein aufrechtes Y repräsentiert. Richtig ist das Gegenteil.

Bei manchen Ophthalmologen ist der Ausdruck „vorderer und hinterer Sternstrahl“ üblich (z. B. bei C. v. HESS), worunter offenbar das Nahtsystem verstanden ist. Dem Ausdruck liegt die unzutreffende ursprüngliche Auffassung zugrunde, daß die Nähte der menschlichen Linse axial in einem Punkte sich treffen (so auch BABUCHIN †). Richtiger ist es, statt von „Sternstrahlen“, von Nähten und Nahtsystemen zu sprechen.

Nicht nur beim Fetus und beim Neugeborenen (vgl. unten die Mikrophotographien von Feten- und Neugeborenenlinsen, in denen die Nähte mit Argentum

\* VOGT, A.: Atlas der Spaltlampenmikroskopie 1921, ferner A. VOGT: Weitere Ergebnisse der Spaltlampenmikroskopie usw. Graefes Arch. III.—IV. Mitt., 107—109 (1922).

\*\* Über die Entwicklung der Naht beim Schwein vgl. RABL<sup>54</sup>).

\*\*\* HESS, C. v.: Pathologie des Linsensystems 1905 u. 1911, S. 3.

† BABUCHIN: STRICKLERS Handbuch der Lehre von den Geweben, 1871, S. 1085. Schon A. KOELLIKER (Mikroskopische Anatomie des Menschen 1852) spricht von „Strahlen“ und „Linsensternen“. Er läßt die Nähte vorsichtigerweise axial nicht in einem Punkt zusammen-treten, sondern sich in einem Komplex von Trübungen verlieren, den postmortal ausgetretenen Myelinkugeln.

nitricum dargestellt sind), sondern auch während des postembryonalen Lebens stellt der vordere embryonale Dreistrahl ein aufrechtes, der hintere ein umgekehrtes Y dar (Abb. 741—743).

Es gelingt nämlich nach meinen Beobachtungen\* an der Spaltlampe, diese Nähte bis ins höchste Alter zu sehen (vgl. Abb. 741—743).

*Die Embryonalnaht selber (wie übrigens jede Naht) haben wir uns als den optischen Querschnitt einer „Nahtfläche“ vorzustellen, welche letztere mehr oder weniger senkrecht zur Äquatorialebene steht\*\*.* Die Nahtfläche jedes Nahtsystems ist in sagittaler Richtung um so länger, je näher sie der Achse liegt, um so kürzer, je mehr sie sich den Endzweigen nähert (s. S. 320). Das Verhalten der Nahtflächen in der Nähe des Linsenzentrums ist heute noch nicht ermittelt. Doch konnte ich immer wieder feststellen, daß dem zentralen Intervall (dem ältesten Teil der Linse) jede Andeutung eines Nahtsystems fehlt.

Die Nahtfläche (die durch Maceration zur Darstellung gebracht werden kann) reflektiert nicht überall gleich stark. Einer oder mehrere Querschnitte weisen ein Maximum der Reflexion auf, und diese Querschnitte, die *Diskontinuitätszonen*, zeigen eine bestimmte Nahtfigur. (Soweit unsere Beobachtungen reichen, zeigen dieses Verhalten auch die Linsen verschiedener Säuger, z. B. fanden wir es besonders ausgesprochen, oft noch deutlicher als beim Menschen, bei erwachsenem Rind, Katze, Hund.)

*Makroskopisch* und ohne Spaltlampe, lediglich bei fokaler Beleuchtung, macht sich der radiäre Verlauf der Nähte der meisten Linsen mehr oder weniger deutlich durch helle, unscharfe, ziemlich breite Radiärstreifen bemerkbar, welche oft eine lebhaft weiße Sternfigur vortäuschen, deren Strahlen bei Änderung von Einfall- und Beobachterichtung etwas wandern. Bei einer Reihe von Personen habe ich mich am Spaltlampenmikroskop überzeugt, daß diese hellen Streifen durch die Reflexion im Alter lebhafter werden. Da nun nach meinen Untersuchungen die Nahtflächen mehr oder weniger senkrecht zur Äquatorialebene stehen, so wird auch die erwähnte scheinbare Wanderung verständlich. Sie ist eine Erscheinung der Parallaxe.

Stets sind die hintere *Embryonalnaht* und ihre Faserung viel deutlicher ausgeprägt als die vordere. Auch ist der Charakter der Zeichnung dieser Naht vorn und hinten ein verschiedener. Die vordere Naht ist nicht nur lichtschwächer, sondern auch breiter und gestreckter als die hintere. Die vordere ist gewöhnlich nicht verzweigt, oder doch nur in ihrem unteren Aste (Abb. 720 und 722). Die hintere zeigt endwärts Gabelung, doch ist der obere Ast gewöhnlich unverzweigt. Nicht selten besteht leichte, selten starke Schrägstellung der vorderen und hinteren Naht. *Die hintere Naht ist von Anfang an die fortgeschrittenere.* (Wir fanden dieses Verhalten nicht nur beim Menschen, sondern auch bei Affen, beim Pferd, Rind, Schwein usw., siehe oben. Schon RABL hatte beim Schweinsembryo die hintere Linsen-naht erheblich früher entwickelt gefunden, als die vordere.\*\*\*)

Beim Neugeborenen und später das ganze Leben hindurch liegt der hintere embryonale Nahtmittelpunkt ziemlich genau in der Linsenachse, was für die

\* VOGT, A.: Ein embryonaler Kern der menschlichen Linse. Korresp.bl. Schweiz. Ärzte 1917, Nr 40. — Der Embryonalkern der menschlichen Linse und seine Beziehungen zum Alterskern. Klin. Mbl. Augenheilk. 59, 452 (1917), ferner Ber. Heidelberg 1918.

\*\* Die „Nahtflächen“, die später wieder in Vergessenheit gerieten, kannten schon BOWMAN (Central planes) und KOELLIKER (Mikroskopische Anatomie 1854, S. 706).

\*\*\* Auch beim Menschen ist, wie bei den übrigen Säugern, vorn der vertikale, hinten der horizontale Hauptast der *primäre*, was sich auch darin kund gibt, daß er sich als *erster* verzweigt.

Der menschliche Fetus scheint ein Stadium durchzumachen (Ende des 2. Monats), in dem, wie beim Kaninchen, lediglich eine hintere horizontale und eine vordere vertikale Nahtlinie vorhanden sind. Wenigstens scheint dies ein Befund von BACH (im Atlas BACH und SEEFELDER) darzutun.

Orientierung innerhalb der Linsensubstanz und für die Ermittlung des hinteren Linsenscheitels von Bedeutung ist.

Hinsichtlich Nahtverlauf und Verzweigung ergab sich noch folgendes:

Fast stets geschieht die Verzweigung dichotomisch. Regelmäßig bilden die beiden Zweige einen gotischen Spitzbogen (Abb. 695, 739, 746 usw.).

Ontogenetisch setzt die Verzweigung mit einer Abknickung ein (vgl. z. B. die Mikrophotographie Abb. 722, ferner Abb. 732c usw.).

Durch diese Abknickung kommt Hirschgeweihform (Abb. 729a, c, 731a, b, c usw.) zustande.

Was die Beobachtung des vorderen Oberflächennahtsystems betrifft, so haben uns fortgesetzte vergleichende Untersuchungen die außerordentliche individuelle Verschiedenheit in der *Deutlichkeit* desselben am normalen Auge ergeben. Jugendliche Individuen zeigen häufig das System in jeder nur wünschenswerten Schärfe und zwar vornehmlich bei Einstellung der Chagrinierung. Doch sind die Fälle nicht so selten, wo auch ohne die letztere die oberflächliche Nahtfigur gut zutage tritt.

*Abb. 719—740. Mikrophotographien und Skizzen der Nähte von Linsen verschiedenen Alters.*

*Abb. 719. Menschlicher Fetus des 4. bis 5. Monats, hintere Naht (Arg. nitricum).*

Zufolge leichter Maceration der Linse erscheint die Naht verbreitert und unscharf. Eventuelle feine Verzweigungen wären infolgedessen nicht zu sehen.

*Abb. 720. Vordere Naht eines menschlichen Fetus des 4. bis 5. Monats.*

Scharfe unverzweigte Naht, Linsenfaserung deutlich.

*Abb. 721. 7. Monat, hintere Naht.*

Rechter unterer Strahl einfach verzweigt, der linke untere zeigt eine Knickung. (Die Verzweigung wird nach meinen Beobachtungen regelmäßig durch eine derartige Knickung vorbereitet, d. h. sie kommt an den sich über der Knickung apponierenden Fasern zur Entwicklung.)

*Abb. 722. 6. Monat, vordere Naht, unverzweigt.*

Die untere Naht zeigt jene Knickung, welche die Verzweigung vorbereitet. Linsenfaserung deutlich.

*Abb. 723. 7. bis 8. Monat. Ungewöhnlich stark verzweigte hintere Naht, der rechte untere Strahl ist doppelt verzweigt.*

In dieser, wie auch in anderen Abbildungen liegt das Nahtzentrum zufolge etwas exzentrischer Aufnahme nicht genau in der Mitte des Bildes.

*Abb. 724. Hintere Naht bei Neonatus.*

Es handelt sich um einen körperlich stark entwickelten neugeborenen Anencephalus. Rechte untere Naht doppelt verzweigt.

*Abb. 725. Vordere Naht desselben Neonatus.*

Nur untere Naht verzweigt, wie das für das vordere Nahtsystem des Neugeborenen typisch ist. Nach oben wird zufolge stärkerer Imbibition zwischen Fasern eine Vertikalnaht vorgetäuscht (Macerationserscheinung). Am Faserverlauf ist ohne weiteres erkennbar, daß hier keine Naht vorliegt.

*Abb. 726 und 727. Nahtsystem und Tunica vasculosa posterior bei zwei Feten des 4. und 6. Monats, welche längere Zeit im dünnen Sprit gelegen hatten.*

Der Glaskörper entleerte sich bei der äquatorialen Durchtrennung als wässrig-flockige Flüssigkeit, worauf die Linsen für eine Viertelstunde in 1<sup>0</sup>/<sub>100</sub> AgNO<sub>3</sub>-Lösung gebracht wurden. Man beachte den Eintritt der Arteria hyaloidea außerhalb des Nahtmittelpunktes.

*Abb. 728—737. Beobachtung der Nähte von frischen Leichenlinsen mit Spaltlampe und Corneamikroskop, schwache Vergrößerung.*

Imprägnierung der Naht mit 1<sup>0</sup>/<sub>100</sub> AgNO<sub>3</sub>-Lösung. Meistens war es nicht möglich, die Stellung des Nahtsystems in situ zu ermitteln und es ist infolgedessen die von uns gewählte Stellung eine mehr oder weniger willkürliche.

Das Verhältnis von Nahtlänge und Äquatorialradius wurde ebenfalls nur in einzelnen Fällen genauer ermittelt. Der Radius des nahthaltigen Bezirkes beträgt etwa  $\frac{3}{4}$  des Äquatorialradius. Doch reichen im Alter die Nähte weiter peripher als in der Jugend. Auch ist in dieser Hinsicht gelegentlich ein verschiedenes Verhalten des vorderen und hinteren Nahtsystems zu beobachten.

*Abb. 728a—f. Oberflächennähte von zwei Feten der 27. und 28. Woche, a, c, e hinten, b, d, f vorn.*

*Abb. 729a—d. Oberflächennähte eines ausgetragenen Neonatus, a, c hinten, b, d vorn.*

*Abb. 730a—f. Oberflächennähte bei zwei Neugeborenen des 1. und 3. Tages, a, c, e hinten, b, d, f vorn.*

*Abb. 731a—c. Oberflächennähte eines 11tägigen Knaben, a, b hinten, c vorn.*

*Abb. 732a—f. Oberflächennähte von drei 7—8wöchigen Kindern, a, d hinten, b, c, e, f vorn.*

Man beachte, wie in Abb. 732f die Verzweigungen der Vordernaht auf einen einzigen Strahl (wahrscheinlich den unteren) beschränkt sind. Dieser vordere untere Nahtstrahl (Abb. 722, 725, 728b, 729d, 730d, 730f, 732b, 732c, 732f) pflegt, wie oben erwähnt, stets die ersten Verzweigungen des vorderen Systems zu zeigen und dürfte die Grundlage für die vertikale Nahtfirst des vorderen Alterskernreliefs abgeben (Abb. 753—754b).

*Abb. 733a—g. Oberflächennähte von 2 Kindern des 9. und 10. Monats.*

Die Verzweigung, besonders des vorderen Nahtsystems, ist stark fortgeschritten, a, c, e hinten, b, d, f, g vorn.

*Abb. 734a—d. Oberflächennähte eines Kindes von 2 $\frac{3}{4}$  Jahren (a und b) und eines solchen von 3 Jahren (c und d), a, c hinten, b, d vorn.*

*Abb. 735a—d. Oberflächennähte eines Kindes von 3 $\frac{3}{4}$  Jahren (a), eines solchen von 5 Jahren (b,c) und eines solchen von 7 Jahren (d), a hinten b, c, d vorn.*

*Abb. 736a und b. Vordere Oberflächennähte eines 16jährigen (a) und eines 60jährigen (b).*

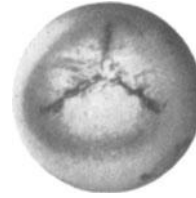
*Abb. 737a und b. Oberflächennähte eines 78jährigen, a vorn, b hinten.*

*Abb. 738. Vordere Kernoberflächennaht der 63jährigen Frau T.*

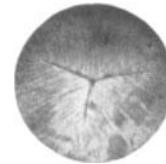
Mit Spaltlampe und Mikroskop nach dem Leben gezeichnet.



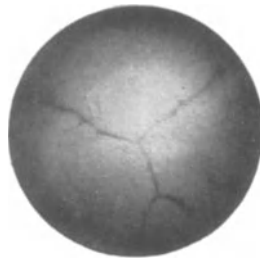
718 n



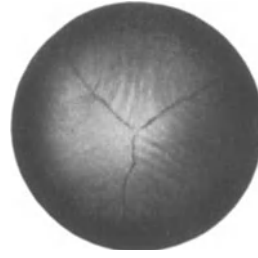
719



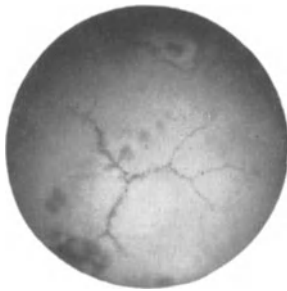
720



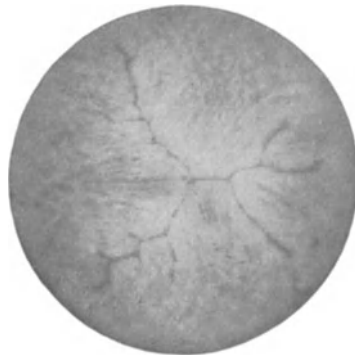
721



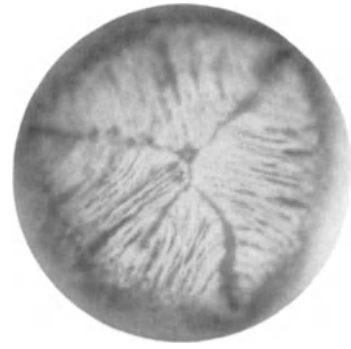722



723



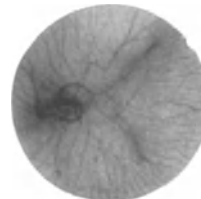
724



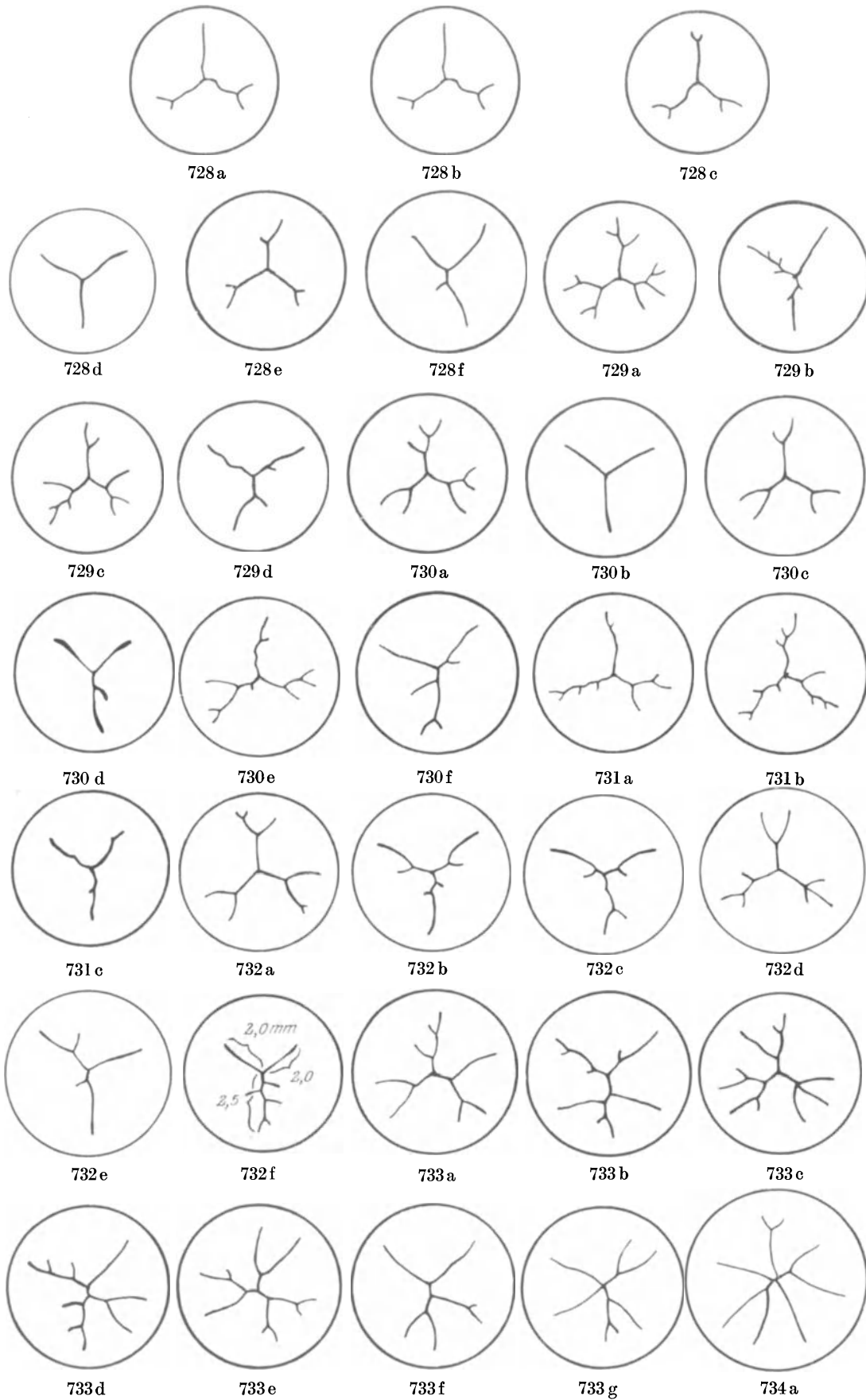
725



726



727



*Abb. 739. Mikrophotographie des vorderen Nahtsystems eines 50jährigen.*

Nach Imprägnierung der Nähte der frischen in situ befindlichen Linse mit  $1\frac{0}{100}$  AgNO<sub>3</sub>-Lösung.

*Abb. 740. Wie Abb. 739, jedoch vordere Naht eines 60jährigen.*

Die Zahl der Hauptzweige variiert beim Erwachsenen zwischen etwa 6 und 10. Die der Nebenzweige schwankt zwischen etwa 10 und 16.

(Die von uns benützten Leichenlinsen stammten meist aus der pathologisch-anatomischen Anstalt [Vorsteher Prof. HEDINGER sel.] der Universität Basel.)

*Abb. 741—742. Hintere und vordere Embryonalnaht bei einem 20jährigen. Ok. 2, Obj. a 2.*

Die von der hinteren Naht ausstrahlenden Linsenfasern sind gestreckt. Dichotomische Verzweigung der beiden hinteren unteren Strahlen.

Man beachte die gerade und spitz zulaufende Form der vorderen Strahlen und im Gegensatz dazu die etwas geknickte der hinteren. Die hintere Naht ist fast ausnahmslos viel lichtstärker und leichter sichtbar als die vordere. In der Jugend erscheint sie hell auf dunklem, im Alter dunkel auf hellem Grunde.

Eine größere Anzahl von Messungen ergab mir für die Strahlen der hinteren Naht (bis zur Verzweigungsstelle) eine scheinbare Länge von  $1\frac{1}{4}$ — $1\frac{1}{2}$ , und für die vorderen unteren Strahlen eine solche von  $1\frac{1}{2}$ — $1\frac{3}{4}$  mm. Die Zweige der Seitenäste des hinteren Strahls bestimmte ich in einigen Fällen zu  $\frac{1}{2}$ — $\frac{3}{4}$  mm.

Soweit meine eigenen Befunde reichen, entsprechen diese Maße der Zeit etwa des 6. bis 8. Fetalmonats.

Die Zeit der Rückbildung der Tunica vasculosa bliebe demnach durch eine Diskontinuitätszone, welche in gewissem Sinne eine Art Jahresring darstellt, zeit- lebens in der Linse markiert.

*Abb. 743. Hintere und vordere Embryonalnaht beim Kinde. Ok. 2, Obj. a 2.*

Man beachte die hellen Nahtlinien auf dunklem Grunde. Die Embryonalnähte erscheinen im höheren Alter gewöhnlich umgekehrt dunkel auf hellem Grunde, doch gilt für den Kernstar meist das entgegengesetzte (vgl. Abb. 1126).

Beim Neugeborenen stellte ich fest, daß die Distanz zwischen vorderer und hinterer Embryonalkernfläche einen relativ viel größeren Betrag der gesamten Linsendicke ausmacht als beim Erwachsenen. Auch noch bei einem 2monatigen Kind (Fall der Abb. 913—914) traf dies zu.

Da nun aber die Linse des Greises kaum viel dicker ist als die Linse des Neonatus trotz der zahllosen Linsenfasern, die sich seit Geburt apponiert haben, so dürfen wir daraus schließen, daß der Embryonalkern das Leben hindurch eine ganz wesentliche Verkleinerung durch Schrumpfung erfährt.

*Abb. 695a. Vorderes Nahtsystem der Rindenoberfläche eines 20jährigen.*

Durch Einstellung der vorderen Linsenchagrinerung (vgl. S. 332) tritt das Nahtsystem der vorderen Linsenoberfläche zutage. Die Deutlichkeit ist individuell etwas wechselnd. Bei Jugendlichen ist dieses Nahtsystem leichter zu sehen als bei älteren Personen. Besonders lebhaft tritt es in gewissen Fällen von traumatischer Katarakt hervor.

Das hintere Oberflächennahtsystem ist wegen der Kleinheit des hinteren Spiegelbezirks nur stückweise und meist nur peripher zu sehen (vgl. Abb. 706).

**Abhängigkeit der Faserbreite vom Nahtsystem<sup>46)</sup>. Bedeutung des Nahtsystems für die Linsenabplattung und die periphere Divergenz der Diskontinuitätszonen.**

(Vgl. Text S. 321, Abb. 744—748.)

*Abb. 744. Geometrische Darstellung der Beziehungen der Nahtlänge zur Faserbreite.*

Ein Blick auf Abb. 744 gibt über diese, so weit ich sehe, bis jetzt von keinem Autor beachtete Abhängigkeit Aufschluß. In dem gleichschenkligen Dreieck, dessen Basis durch  $x$ , dessen Seiten durch  $a$  und  $b$  gebildet werden, stellen die Seiten  $a$  und  $b$  zwei Nähte dar. Die an ihnen inserierenden Fasern müssen, da sie alle in derselben Fläche liegen, sämtlich die Strecke  $x$  passieren. Die Länge von  $a$  sei z. B. gleich  $2x$ . In diesem Falle ist  $a + b = 4x$ , oder: die Ansatzbreite jeder Faser ist viermal größer als die Breite dieser Faser innerhalb  $x$ .

Diese Differenzen in der Faserbreite müssen um so größer werden, je größer die Differenz der Summe von  $a + b$  gegenüber  $x$ , je zahlreicher und länger also die Nähte im Vergleich zu der Distanz ihrer Enden sind. Errichten wir z. B. im Mittelpunkt  $n$  von  $x$  die Senkrechte  $c$ , welche wiederum eine Naht darstelle, so ist die Ansatzstrecke jeder Faser durchschnittlich achtmal größer, als die Faserbreite in der Verbindungslinie zwischen den Nahtenden beträgt.

Dies gilt für die Annahme, daß die zwischen den Nähten liegende Fläche als plan gelten könne. Würde man die tatsächlich vorhandene Wölbung\* der Linsenoberfläche berücksichtigen, so würde dadurch an den genannten Verhältnissen nichts wesentlich geändert.

*Abb. 745. Schema des Zusammenstoßens der Fasern im Nahtbereich.*

*Abb. 746. Mikrophotographie der Vordernaht einer älteren Frau. Darstellung des Faseransatzes.*

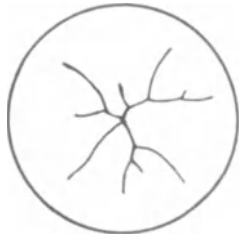Die Mikrophotographie, Abb. 746, welche das vordere Oberflächennahtsystem und die durch Argentinum nitricum deutlich gemachten Fasergrenzen der Linse einer älteren Frau darstellt, zeigt überzeugend, daß die Länge der Nähte (z. B.  $a$  und  $b$ ) das Vielfache der Strecke ( $a$ ,  $b$ ) darstellt (die Nahtstrecke übertrifft hier die Passage  $a$ ,  $b$  um etwa das Viereinhalbfache), welche die peripherwärts ziehenden Fasern zwischen den Nahtenden zu durchqueren haben und daß sich daher notwendigerweise die Fasern nach den Nähten hin ganz bedeutend verbreitern müssen, wie das aus Abb. 744 folgt.

*Abb. 747 und 748. Mikrophotographien der Ansätze von Fasern an die Nähte von Linsen Erwachsener.*

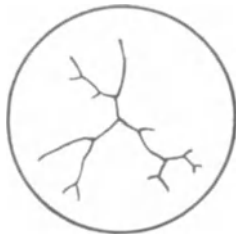Abb. 747 und 748, in welchen ich Mikrophotographien der Oberfläche normaler frischer Linsen Erwachsener wiedergebe, illustrieren diese tatsächlich zu erwartende Verbreiterung der Faserenden (auch hier imprägnierte ich mittels  $\text{AgNO}_3$ ). Daß diese Verbreiterung bis jetzt übersehen wurde (man findet nur hie und da die Angabe, daß die Linsenfasern an ihren Enden manchmal „kolbig verdickt“ seien), ist wohl darauf zurückzuführen, daß man nur Schnittserien untersuchte. Durch solche kann das wirkliche Verhalten nicht hinreichend veranschaulicht werden, wie ich das an einer Reihe von Schnittserien von nach RABL behandelten menschlichen Linsen feststellen konnte\*.

\* Einzig bei KOELLIKER finde ich die Notiz (Mikroskopische Anatomie des Auges, Bd. 2, S. 710. 1852): „Allein an den Endigungen finde ich die Fasern fast ohne Ausnahme verbreitert, was auch gar nicht anders sein kann, wenn man bedenkt, wie zahlreich und lang die Strahlen der Linsensterne sind, an welche die Fasern sich ansetzen.“ Die Beobachtung geschah an Zupfpräparaten. Umgekehrt hatte BABUCHIN (l. c.) bei niedrigen Säugern bereits die oben abgebildete *Verschmälerung* der Fasern nach der Naht hin gesehen (Abb. 718a und b).

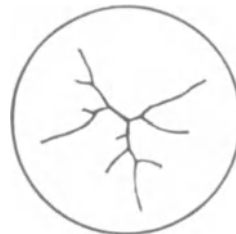



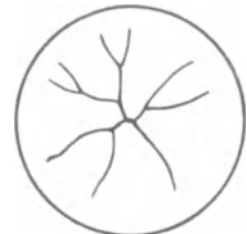734 b



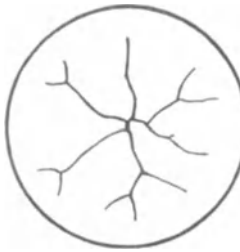
734 c



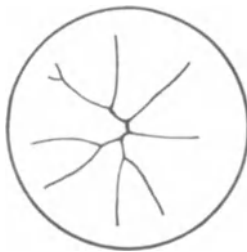
734 d



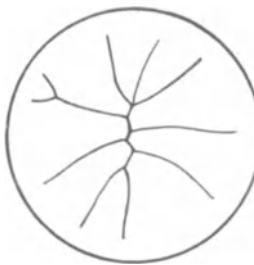
735 a



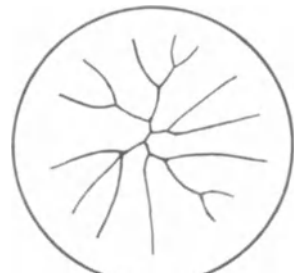
735 b



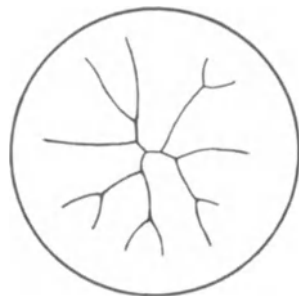
735 c



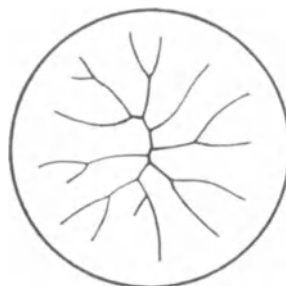
735 d



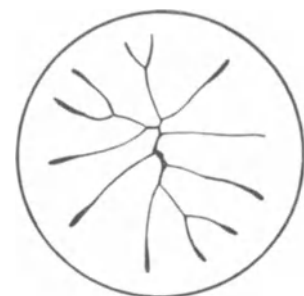
736 a



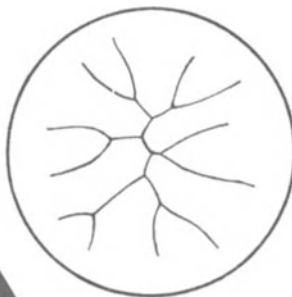
736 b



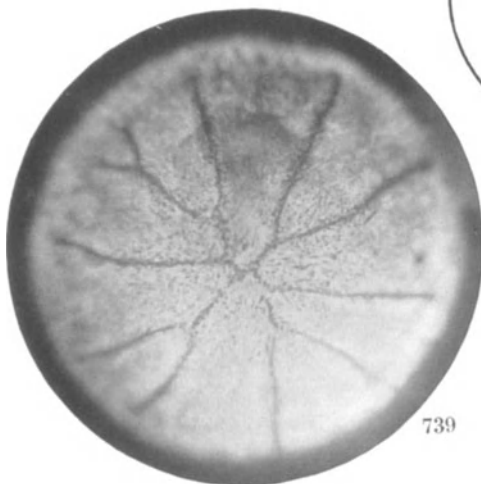
737 a



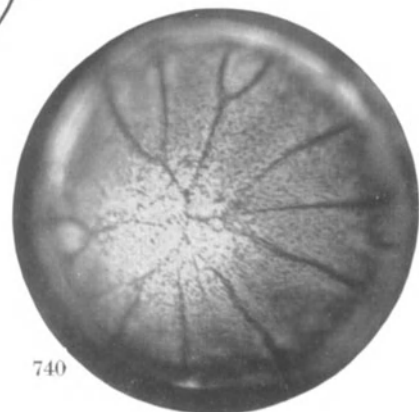
737 b



738



739



740

Das Experimentum crucis ergab die Untersuchung von Kaninchen- und Schweinslinsen (Abb. 718 a—f), also von Linsen mit *kurzen* Nahtstrecken: Hier fehlt die Verbreiterung. Im Gegenteil, ich konnte beim Kaninchen eine Verschmälerung nach der Naht hin photographisch und an der Spaltlampe nachweisen (s. Abb. 718 a und b). Bei der Kürze der Nahtstrecke war diese Verschmälerung zu erwarten. Am breitesten sind also die Fasern der Kaninchenlinse, ähnlich den Scheiben einer Apfelsine, *im Äquator*. Der kurzen Nahtstrecke entsprechend nähern sich diese Linsen der Kugelgestalt.

In Abb. 747 sieht man die zu einer Naht strebenden, daher gebogenen Faserenden, wie sie die frische Leichenlinse eines Erwachsenen bei stärkerer Vergrößerung an der Oberfläche zeigte.

Abb. 748 zeigt die Faseroberfläche nach Argentum nitricum-Behandlung.

Recht instruktive Bilder erhielt ich auch dadurch, daß ich zunächst mit Arg. nitricum leicht imprägnierte, dann nach kurzer Härtung im Alkohol die Rinde abschabte. Die Kapsel zeigt dann die *Abdrücke* von Faserenden in großer Schärfe.

Da ferner die Äquatoriallinie der Linse größer ist als diejenige Äquatoriallinie, die man sich durch die peripheren Nahtenden gelegt denken kann, so folgt, daß die Faserbreite im Äquator etwas größer ist als zwischen den Nahtenden. (Eine gewisse Kompensation bietet die stärkere Linsenwölbung nach dem Äquator hin.) Bei einem 5jährigen Knaben fand ich ein Verhältnis der Breite der zwischen den Nahtenden gelegenen Fasern zu denen im Äquator von 3 : 4 (genauer 13,5 : 18).

Es kann nun aber nicht zufällig sein, daß die stärkere Entwicklung des Nahtsystems sowohl phylogenetisch als ontogenetisch parallel geht einer stärkeren Abplattung der Linse in dorsoventraler Richtung. Worin liegt die Erklärung dieser merkwürdigen Koinzidenz? Besteht vielleicht ein Kausalzusammenhang, etwa in dem Sinne, daß die Abplattung durch das Nahtsystem verursacht wird, oder vielleicht umgekehrt das Nahtsystem durch die Abplattung? Der Zweck der Abplattung darf als feststehend gelten (s. o. S. 321). Sie garantiert die Akkommodationsbreite (eine runde Linse leistet keine Akkommodation). Unklar aber ist bis jetzt die Bedeutung des Nahtsystems.

Folgende Deutung scheint nahe zu liegen: Wenn wir von der wahrscheinlichen Annahme ausgehen, daß der *Querschnittsinhalt* der einzelnen Linsenfaser auf der ganzen Strecke gleichgroß ist, so muß die Verbreiterung der Faserenden von einer Faserabplattung, d. h. Verdünnung in dorsoventraler Richtung, begleitet sein. Da aber die Faserenden dem axialen Linsengebiet, nie dem Äquator angehören, *so muß daraus eine Abnahme der Dicke der ganzen Linse in dorsoventraler Richtung resultieren*. In der Tat zeigt ein Meridionalschnitt durch die Linse des Erwachsenen, daß die Fasern im Äquator in radiärer Richtung dicker sind als axial. Aber auch Schnitte, welche die Faser quer treffen, erweisen dies, und im Vorstehenden habe ich die Verbreiterung durch photographische Aufnahme *der Faser in situ wieder gegeben* (Abb. 747, 748)\*.

*Die fortschreitende Differenzierung des Nahtsystems löst somit anscheinend entwicklungsmechanisch das Problem der Abplattung.*

Wir verstehen nun die ständige Koinzidenz von Abplattung mit Verlängerung des Nahtsystems, die uns in der Phylogenese und Ontogenese der Linse entgegentrat, nachdem bereits RABL<sup>54</sup>), was die Abplattung betrifft, auf diese Progredienz in der Säugerreihe hingewiesen hatte. In der Evolution der Stammesreihe, wie auch des

\* Daß die *Faserkerne* für die Abplattung der Linse im Alter verantwortlich seien, wie ein Autor meint, kann schon deshalb nicht zutreffen, weil sich in der Tierreihe die Kerne ja auch in nicht abgeplatteten Linsen finden.

einzelnen Individuums (z. B. des Menschen) gilt als Gesetz: Mit fortschreitender Entwicklung fortschreitende Differenzierung des Nahtsystems und fortschreitende Abplattung der Linse. Je länger und zahlreicher die Nähte, um so größer die Differenzen der Faserbreite zwischen äquatorialem und Nahtgebiet, und um so größer entsprechend die dorsoventrale Abplattung der Gesamtlinse.

Daß sich die *periphere Divergenz der Diskontinuitätszonen* von dem Auswachsen des Nahtsystems ableiten läßt, wurde weiter oben erörtert (vgl. S. 319 und 322). War doch jede Diskontinuitätszone einmal Subkapsulärfläche, also zufolge Nahtverlängerung der dorsoventralen Abflachung unterworfen, die mit Zunahme der Nahtstrahlen wachsen mußte.

Die *Zonula* spielte während diesen Wachstumsvorgängen, *wenigstens in der Zeit der Akkommodationsruhe*, die Rolle des Tensors der Linsenkapsel. Ohne ihren Zug wäre eine Änderung der Linsengestalt nicht denkbar (s. o. S. 322). Sie verhinderte das Zurückgleiten in einen starren Zustand von Dauerakkommodation (Belege hierfür siehe im Abschnitt *Zonula*).

Mit dieser entwicklungsmechanischen Rolle erschöpft sich die physiologische Bedeutung des Nahtsystems vielleicht nicht. Manches läßt an die Möglichkeit denken, daß die Nahtflächen nutritiven Zwecken dienen. Genaueres über die Rollen der Nahtflächen beim sog. inneren Akkommodationsmechanismus wissen wir nicht (s. o. S. 322).

Über die *pathologische* Bedeutung der Linsennähte wird unten zu reden sein.

#### *Abb. 749–755. Das Alterskernrelief.*

Im Jahre 1913 gelang es mir<sup>46, 2, 57, 27</sup>), bei den meisten Personen jenseits des 40. Jahres eine Reliefbildung der vorderen axialen Alterskernoberfläche nachzuweisen.

Ausgeprägte Fälle von Relief vermochte ich bei guter seitlicher Beleuchtung schon mit HARTNACKScher Lupe zu sehen. Die Beobachtung ist aber für den Anfänger keine leichte, und selbst C. v. HESS<sup>286</sup>) hat noch 1918 die Existenz des Reliefs auf das Entschiedenste bestritten. Heute sind die Befunde allgemein anerkannt.

Mit Spaltlampe und Corneamikroskop (Ok. 2, Obj. a 2) betrachtet, zeigt das Relief Formen, wie sie Abb. 749–755 wiedergeben.

In anderen Fällen ist die Reliefbildung mehr verwaschen. Man erkennt dann entweder nur Nahtfirsten oder es fehlen auch diese, und die Nähte imponieren als dunkle Linien auf einer im allgemeinen glatten Fläche.

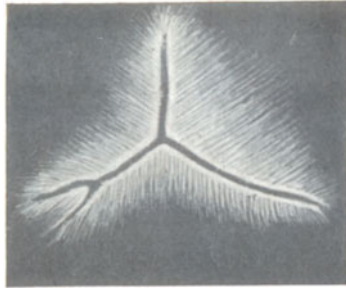
Gewöhnlich ist das Relief der vorderen Alterskernfläche schärfer ausgeprägt als das der hinteren. Das hintere Relief ist naturgemäß schwieriger zu sehen als das vordere.

Das vordere Relief besteht aus Höckern, Firsten und Wällen, welche zu den Nähten und Fasern orientiert sind. Die Nähte sind in Firsten verwandelt (z. B. Abb. 751). Oft ist Faserzeichnung erkennbar (Abb. 751, 752, 754 b). Bezeichnenderweise zeigt die Reliefoberfläche meist mehr oder weniger deutlichen *Glanz* als Ausdruck schroffer Indexdifferenz. Eine *vertikale Nahtfirst\** in der axialen Gegend ist im vorderen Relief besonders typisch (z. B. Abb. 753, 754 b; vgl. auch Text zu Abb. 732).


Nicht so selten sind zarte, konvex nach vorn gebogene Faserbüschel, locker durchscheinend zu einem gestreckten Wall geordnet. Die Nahtwälle sind dann solid gedrehten Seilen vergleichbar, feine Faserstruktur erkennen lassend, alles Erscheinungen, die auf einen Schrumpfungsprozeß hinweisen.

Das hintere Relief (Abb. 754a) zeigt etwa dasjenige Bild, welches das vordere, von hinten her betrachtet, ergeben würde: Prominenz erscheinen als Vertiefungen,

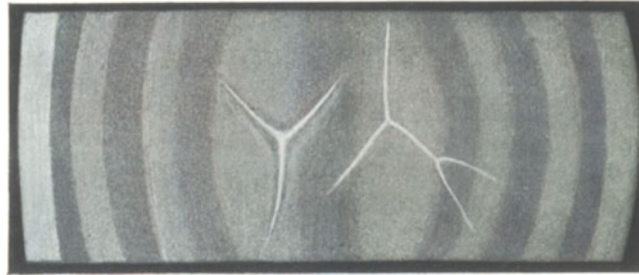
\* Der phylogenetisch älteste Ast der Vordernaht.



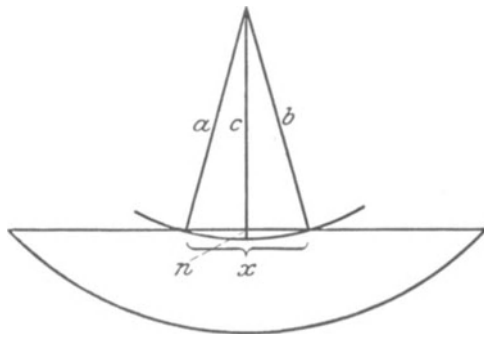
741



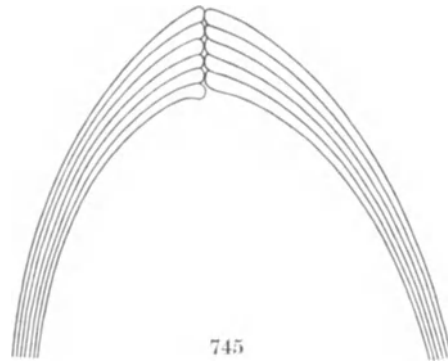
742



743



744



745

und umgekehrt. Dies läßt sich, bei Berücksichtigung der Stellung der Lichtquelle, an Hand der Verteilung von Licht und Schatten leicht ermitteln.

Axial ist das Relief immer lebhafter gegliedert und schärfer ausgeprägt als peripher, ja vielfach ist es nur im mittleren Drittel vorhanden.

*Pathologische* Bildungen sind runde scharf umschriebene Kuppen (Abb. 749, 753). Sie sind den runden Köpfen von Schuhnägeln vergleichbar und kommen durch *Vakuolen*, die sich dicht unter der Kernoberfläche bilden, zustande. Wir trafen dieselben sowohl am vorderen als am hinteren Relief<sup>58</sup>). Im regredienten Licht sind sie als Vakuolen zu erkennen. In seltenen Fällen sah ich sie zu radiären Reihen geordnet.

Im regredienten Licht ist vom normalen Relief nichts zu sehen. Die Sehschärfe wird durch die Reliefbildung nicht merklich beeinflußt. Stark ausgeprägte Fälle können in Augen mit Visus = 1,5 vorhanden sein.

Sichere Beziehungen zu Katarakt konnte ich nicht finden. Nur in vereinzelt Fällen sah ich Übergänge zu der lamellären Zerklüftung\*.

Man kann die vordere Reliefbildung besonders gut schon bei enger Pupille beobachten. Der Pupillenrand und die so häufigen physiologischen Auflagerungen der vorderen Linsenkapsel (Abb. 755 usw., Reste der Pupillarmembran) oder zufällige Rindentrübungen werfen bei Belichtung mit Spaltlampe auf das Relief ihren Schlag-schatten und geben mit seinen Einzelheiten Parallaxe.

Das Relief unterscheidet sich von Linsentrübungen ohne weiteres

1. dadurch, daß es im regredienten Licht unsichtbar ist;
2. durch seine charakteristische Form. Wer diese Bildung einmal gesehen hat, wird sie nicht mehr verwechseln;
3. durch die axiale Lage und durch die Lage in der Alterskernfläche, sowohl in der vorderen, als in der hinteren.
4. durch die Beteiligung der Nähte in der Form von Firsten;
5. durch die Kontinuität der Bildung. Die Reliefbildung breitet sich kontinuierlich (lückenlos) nach allen Richtungen gleichmäßig aus, in der Peripherie sich abflachend und allmählich verlierend\*\*.

Vereinzelt fand ich die Reliefbildung in der vorderen Embryonalkernfläche (z. B. Abb. 754b<sup>27, 58</sup>).

Beide Reliefformen, das der Alterskern- und das der Embryonalkernfläche, können nebeneinander bestehen.

Wiewohl die Reliefbildung im allgemeinen eine Alterserscheinung ist, so kann sie doch auch gelegentlich schon jüngere Personen auszeichnen. Vor dem 30. Jahre ist ausgeprägte Reliefbildung selten.

Gelegentlich der Besprechung der Kontusionskatarakte (z. B. Abb. 1263—1284) werde ich dartun, daß die Ausbildung des Alterskernreliefs durch schwere Kontusion *verhindert* werden kann. Es wird durch die betreffenden Beobachtungen auch die ungefähre *Entstehungszeit der Faserschicht, die zum Relief Anlaß gibt, nachgewiesen*.

\* In seltenen Fällen sah ich Cholesterinkristalle über das Relief verstreut. In wieder anderen Fällen hatte die Opazität des Reliefs derart zugenommen, daß von einer beginnenden Trübung gesprochen werden konnte.

Vereinzelt bekam ich den Eindruck, daß eine schwere Bulbuserkrankung ein kräftiges Relief vorzeitig *provoziert*. So zeigte die 42jährige Berta Tho., die seit ihrem 15. Jahr an chronischer Iridocyclitis litt, ein für ihr Alter ungewöhnlich stark ausgeprägtes Relief, das in Zerklüftung begriffen war.

(Über Provokation von senilen Veränderungen durch exogene Einflüsse s. S. 328.)

\*\* Es sind diese Unterscheidungsmerkmale C. v. Hess nicht bekannt gewesen, als er die Reliefbildung 1918 (Arch. Augenheilk. 83, 41) als beginnenden Altersstar bezeichnete.

Über das Vorkommen und Häufigkeit der verschiedenen Formen vgl. VOGT und LÜSSI<sup>58</sup>).

Abb. 749. 84jähriger Mann. Rechtes Auge ( $S = 6-7/200$ , Kernstar). Pupille dilat. Lichtquelle temporal. Auf der ganzen Kernvorderfläche wird jede Andeutung von Firstbildung vermißt. In den mittleren Partien sitzen auf dem ganz glatten Niveau einzelne Buckel. Sie sind rundlich bis oval, und ihre Oberfläche ist, wie die der Umgebung, matt glänzend. Nirgends konfluieren die Buckel. Gegenüber den gewöhnlichen Reliefhöckern unterscheiden sie sich nicht nur durch die Form, sondern auch durch ihre Größe.

Das linke Auge des Patienten zeigt die gleichen Verhältnisse. Die an diesem Auge vorgenommene Extraktion beförderte einen großen Kern zutage, die klare Rinde blieb zurück. Die sofort nach der Operation angestellte Untersuchung des Kerns am Hornhautmikroskop ließ nichts von den in vivo beobachteten Buckeln erkennen.

(Beidseits Cataracta nuclearis, peripher vereinzelte kleinfleckige Linsentrübungen. LS =  $6-7/200$ ).

Abb. 750. 82jähriger Mann. Linkes Auge ( $S = 3/200$ , Kernstar). Pupille dilat. Lichtquelle temporal. Die ganze Kernvorderfläche ist besetzt von Buckeln und Höckern, die unvermittelt aus dem glatten und matt glänzenden Niveau hervortreten. Sie sind vielfach zu Gruppen vereinigt und scheinen da und dort zu konfluieren\*.

Nirgends ist eine Andeutung von Nahtfirsten zu konstatieren. Die Höckerbildung ist bis zum Pupillarrande verfolgbar. (Die feine Strichelung ist bei der Herstellung der Plastik entstanden und fand sich nicht auf der betreffenden Kernvorderfläche.)

(Rechtes Auge: Aphakie, Chorioretinitis centralis,  $S = 9/200$  korr.) Linkes Auge: Iriskolobom nach oben, Cat. nuclearis, subkapsuläre Rindentrüben.

Abb. 751. 72jährige Frau. Rechtes Auge ( $S = 1-2/200$ , Amotio retinae). Pupille dilat. Lichtquelle nasal. Typisches Relief der Kernvorderfläche, dessen Einzelheiten zum Teil mit der HARTNACKSchen Lupe erkennbar waren (z. B. Höcker, Firsten, Linsenfasern). Vom zentralen Höckerfeld, das nichts von einer Vertikalfirst zeigt, gehen die Nahtfirsten radiär ab und sind als solche bis an den Pupillarrand verfolgbar. Eine temporal abwärts verlaufende Nahtfirst teilt sich in der bekannten Weise.

Zwischen den Nahtfirsten breiten sich die Faserfelder aus, ein feinstreifiges, gleichmäßiges Relief bildend.

Die typisch verbreiterten Faseransätze verdecken oft die Nahtfirsten (z. B. rechts oben). Manchmal sind die Furchen zwischen den Fasern streckenweise besonders tief (z. B. im rechts unten gelegenen Felde), während andererseits die Faserfirsten hie und da dicker und unregelmäßiger gestaltet sind (z. B. im rechts gelegenen Felde).

Vielfach läßt sich der Übergang der Höckerung in die Faserung erkennen.


Man beachte auch die unregelmäßige Furchung und Wulstung innerhalb des axialen Höckerfeldes, das ferner stellenweise die Faserung erkennen läßt.

Die Nahtfirsten sind oft von feinen Furchen begleitet, in welche hinein die Faserung verfolgbar sein kann.

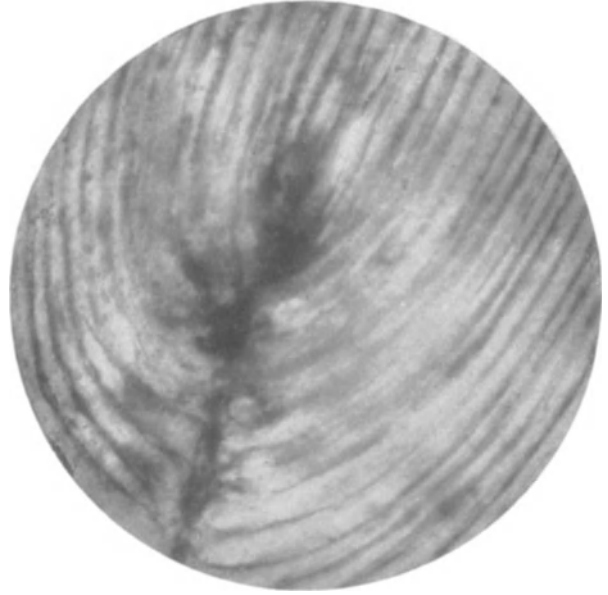
(Beiderseits Cataracta nuclearis, Rinde klar, mit Wasserspalten durchsetzt. LS =  $4/200$ .)

Abb. 752. 58jähriger Mann. Rechtes Auge ( $S = 6/24$ , beginnender Kernstar). Pupille dilat. Lichtquelle temporal. Ganz ähnliches Relief wie Abb. 751, jedoch

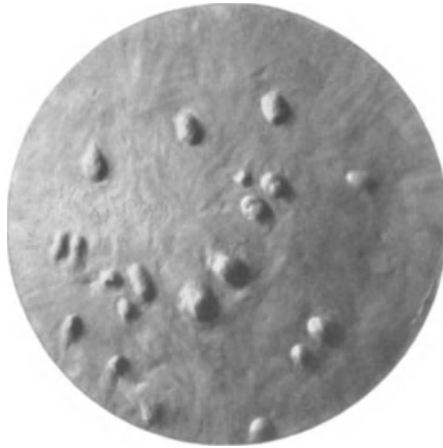\* Derartigen Buckeln pflegen im regredienten Licht sichtbare Vakuolenbildungen zugrunde zu liegen.



747



748



749



750



751

mit unscharf begrenzter First- und Höckerbildung. Nach unten von der Höckerzone eine unregelmäßige Furche zwischen den Fasern verlaufend.

(Rechtes Auge: Speichentrübungen der Rinde, subkapsuläre Vakuolenfläche. Linkes Auge: gleich wie rechtes Auge, dazu Kerentrübungen,  $LS = \frac{6}{200}$ .)

Abb. 753. 72jähriger R., linkes Auge ( $S = \frac{6}{36}$ , korr  $\frac{6}{6}$ ). Pupille dilat. Lichtquelle nasal. Im ganzen Pupillarbereich gleichmäßiges Höckerfeld von ungewöhnlich großer Ausdehnung und mannigfacher Form der einzelnen Höcker. Die Oberfläche der letzteren ist glatt und matt glänzend.

Die axial gelegene *Vertikalfirst* ist in der Mitte stark zerklüftet, von ihrem oberen und unteren Ende gehen je drei Nahtfirsten ab. Sie alle sind da und dort von feinen Höckerchen und Furchen bedeckt bzw. durchzogen.

Nasal oben taucht unvermittelt ein Buckel aus dem unebenen Niveau auf. Er unterscheidet sich nur durch seine Größe von den umliegenden. Im regredienten Licht ist dieser Buckel als Vakuole erkennbar.

Das hintere Relief dieses Kernes ist im Verhältnis zum vorderen sehr schwach ausgebildet, dagegen bestehen auf der Hinterkernoberfläche drei Vakuolen und erzeugen daselbst die gleiche Buckelbildung, wie sie die Abb. 749 und 750 zeigen. (Rechtes Auge: Herpes zoster ophthalm. in Abheilung, parenchymatöse Hornhauttrübung). Linkes Auge: Relief der vorderen und hinteren Kernoberfläche, lamelläre Zerklüftung (Abb. 1079) der tieferen Rindenpartien. Mit Lupenspiegel Linse klar.  $RS = \frac{5}{200}$ . Dieser Fall wurde 1918—1920 beobachtet. In dieser Zeit wurde keine Änderung im Relief, hingegen bedeutende Zunahme der lamellären Zerklüftung konstatiert. Auf der linken Seite bestand das Bild der Vorderkapselabschilferung (s. Abb. 1217), die später von Glaukoma capsulare gefolgt war.

Abb. 754a. 64jähriger Mann. Linkes Auge ( $S = \frac{6}{24}$ , korr  $\frac{6}{6}$ ). *Hinteres Relief*. Pupille dilat. Lichtquelle temporal, Bild des Reliefs der *hinteren* Kernoberfläche. Tiefe, axial gelegene, vertikale Furche. Die der Lichtquelle nähere Wand der Furche liegt im Schlagschatten, die von ihr entferntere ist hell beleuchtet, wie das der Fall sein muß, wenn Furchenbildung vorliegt.

Analog den Nahtfirsten des vorderen Reliefs gehen vom oberen und unteren Ende der Vertikalfurche radiär grabenartige Vertiefungen ab. Sie weisen die gleichen Lichtverhältnisse auf wie die Vertikalfurche. Sie sind nur auf kurze Strecke verfolgbar. Am weitesten sichtbar ist die temporal abwärts verlaufende Nahtfurche. Diese wird undeutlich da, wo sie sich teilt. Die nasal abwärts abgehende Nahtfurche ist undeutlich wegen einer hinter ihr liegenden Wasserspalte der hinteren Rinde.

Das ganze System der Furchen liegt inmitten eines Feldes von Grübchen verschiedener Tiefe und verschiedenen Durchmessers. Diese Grübchen entsprechen den Höckern des vorderen Reliefs und zeigen das gleiche Verhältnis zum einfallenden Lichte wie die Furchen. Wie die Höcker, sind die Grübchen axial am deutlichsten und nehmen gegen die Peripherie hin an Zahl und Tiefe ab.

Das Bild zeigt Parallaxe zu der lichtstarken hinteren lambdabförmigen Naht des Embryonalkernes.

Abb. 754b. 43jähriges Fräulein. Rechtes Auge ( $S = \frac{6}{6}$ , H 1,5). Pupille dilatiert. Lichtquelle temporal. Relief der *vorderen Embryonalkernoberfläche*. Die in Y-Form angelegten Nähte sind firstartig prominent. Der vertikale Schenkel macht unweit von der Vereinigungsstelle eine Knickung nasalwärts. Die nächste Umgebung der Nahtfirsten und diese selber weisen eine wellige Höckerung auf, die sich peripheriewärts in die Faserung verliert. Innerhalb des Höckerfeldes und auf den Nahtfirsten selber ist die Faserzeichnung erkennbar, welche hier ein krausiges Aussehen gewinnt.



*Abb. 755. Vorderkapsel und Kernvorderfläche im breiten Schnitt.*

E. F. 63 Jahre, linkes Auge. Im Kapselbereich a, b, c, d ist der Linsenchagrin Ch eingestellt. b, d, f, h Kernoberfläche, K opaker Kern. In der opak grauen Kernoberfläche die dunkle Naht Su. Zwischen Kapsel und Kern weiße Linien L (lamelläre Zerklüftung) und W (Ränder von Wasserspalten). Auf der Vorderkapsel im fokalen Licht hellbraunrot erscheinende iritische Pigmentbröckel R, die links, wo sie schwarz erscheinen (S), im regredienten Licht, das von der Linse zurückgeworfen wird, Schatten darstellen (VOGT<sup>247</sup>). N Kernvorderfläche.

Das Bild gibt, trotz des breiten Schnittes, eine gute Vorstellung vom Abstand der Alterskernvorderfläche von der Vorderkapsel.

## 2. Die Zunahme der diffusen inneren Linsenreflexion (Opazität).

Die Beurteilung der Zunahme der inneren Linsenreflexion gehört zu dem Schwierigsten in der Spaltlampenmikroskopie<sup>247</sup>.

Relativ leicht ist die Beurteilung einer lokalen Zunahme innerhalb derselben Linse, z. B. einer Steigerung der inneren Reflexion des Kerns im Vergleiche zu derjenigen der Umgebung. Hier ist ja ein simultaner Vergleich möglich.

Enorm erschwert wird dagegen die Beurteilung zweier *verschiedener* Linsen. Denn hier vermischt sich der Helligkeitseindruck, den die eine Linse bietet, bis die zweite eingestellt ist. Auch sind die Beleuchtungsbedingungen nicht immer genau die gleichen. Die Helligkeit eines Diskontinuitätstreifens ist z. B. davon abhängig, ob die Beobachterichtung in die Hauptausfallsrichtung fällt oder nicht.

Schon physiologischerweise fand ich die Opazität im Linseninnern ungleich. Im allgemeinen ist sie am stärksten axial im Bereiche der hinteren Embryonalnaht. Den geringsten Grad erreicht sie zwischen Kapsel und Abspaltungsfläche, wo sie die Opazität des Kammerwassers oft kaum wesentlich übertrifft. Hier liegt jüngstes Fasermaterial, noch unberührt vom Eindickungsprozeß, der offenbar schon dicht unter der Abspaltungsfläche einsetzt.

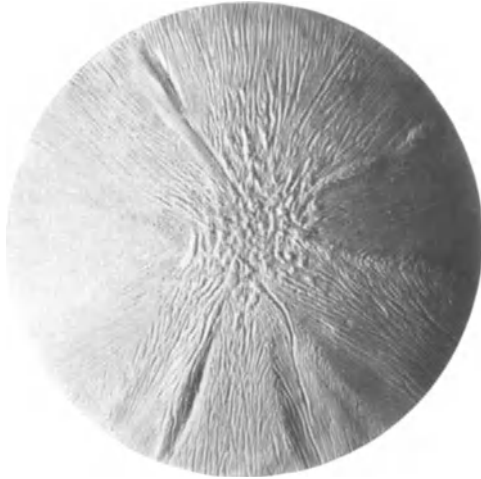
Zweifellos nimmt mit dem Alter die innere Reflexion der Linse erheblich zu. Vor allem werden die verschiedenen Diskontinuitätsstreifen lichtstärker. Wir können das dadurch feststellen, daß wir Linsen sehr verschiedenen Alters vergleichen, z. B. die Linse eines 6jährigen und eines 80jährigen (Abb. 756 und 757), und auch den S. 13 angegebenen Simultanvergleich herzustellen suchen. Da ist der Kontrast hinreichend groß, wenigstens bei nicht zu intensiver Lichtquelle, damit wir über ihn in keinem Zweifel uns befinden. Stellen wir dagegen Individuen gleichen oder ähnlichen Alters einander gegenüber, so ist die Entscheidung keine leichte.

Abb. 756 gibt die wenig opake, im Schnitt mehr bläuliche Linse eines Kindes, Abb. 757 die besonders im Kerngebiet stärker opake, mehr gelbe bis rötlichgelbe Linse eines Greises im optischen Schnitt wieder.

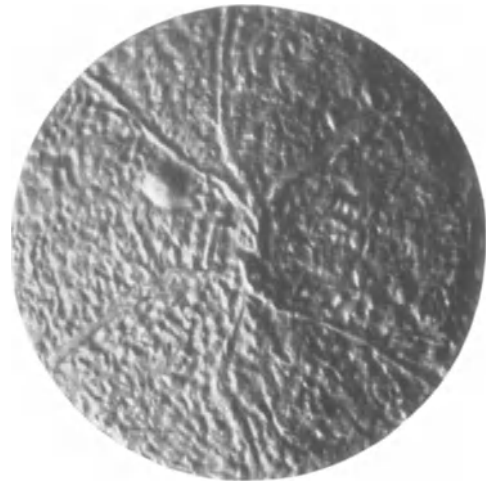Die Zunahme der inneren Linsenreflexion kann durch Katarakt bedingt sein, ohne daß circumscrippte Trübungen (z. B. Staubtrübungen) erkennbar sind. Dies ist z. B. beim Kernstar der Fall (diffuse Linsentrübung, optisch analog der diffusen Kammerwasseropazität).

## 3. Die Zunahme der Gelbfärbung der Linse im Alter.

*Abb. 756—757.* Schon die Linse des Neugeborenen ist leicht gelblich (im Gegensatz z. B. zu der farblosen Linse des Kalbes). Außer Ultraviolett werden also auch



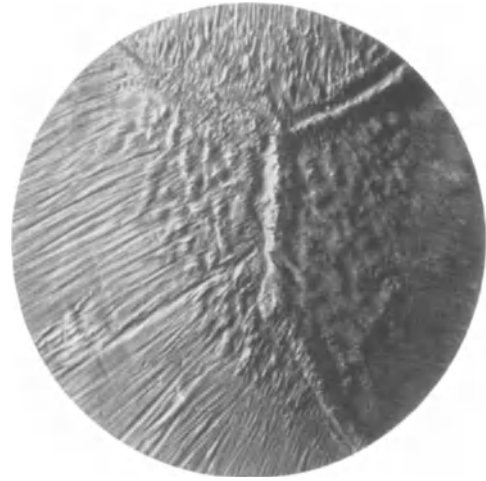
752



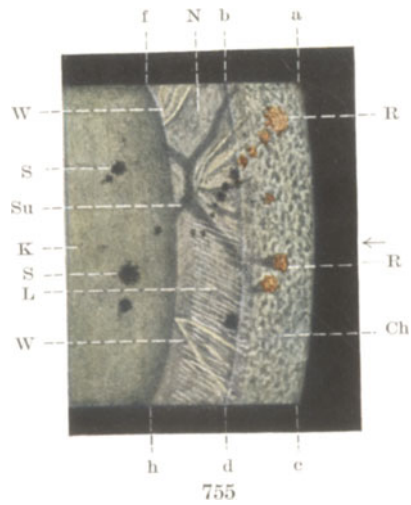
753




754a



754b



755



756



757

Violett und Blau absorbiert und erzeugen Fluorescenz (vgl. VOGT<sup>10</sup>). Im höheren Alter steigert sich die Absorption und erstreckt sich über Blau und Grün, so daß der gelbe Ton immer wärmer wird und schließlich in Orange bis Rotgelb übergeht. Es kann dadurch Blaublindheit (LIEBREICH<sup>109</sup>), C. v. HESS<sup>110</sup>) u. a.) und Gelbblindheit (VOGT<sup>111</sup>) eintreten. Abb. 756 zeigt die Farbe bei einem 6jährigen, Abb. 757 bei einem 80jährigen. Wer normal gefärbte Linsen hat, kann die genannte Blau- und Gelbblindheit, und damit die dioptrische Störung der Farbenwahrnehmung betagter Personen durch Vorsetzen gelber Gläser nachahmen.

Allen geläufig ist die Farbentäuschung bei künstlichem Licht, z. B. bei Gaslicht oder Glühlicht: Je größer der Anteil an langwelligen Strahlen, um so unsicherer die Unterscheidung gelber Töne. Das klassische Beispiel für solche, durch die Belichtung bedingte Gelbblindheit ist die Unsichtbarkeit der gelben Maculafarbe im gewöhnlichen Ophthalmoskopierlicht\*.

Nicht immer geht allerdings die Gelbfärbung parallel dem Alter. Ein 80jähriger kann unter Umständen blässere Linsen haben als ein 60jähriger. Wie für alle Alterserscheinungen, so gilt auch für die Zunahme der Gelbfärbung die Regel, daß sie beim einen früher, beim anderen später eintritt. Daß die Gelbfärbung durch pathologische Prozesse, wie Linsenerfall, auf beiden Augen in ganz ungleichem Maße auftreten kann, konnte ich in einer ganzen Reihe von Fällen beobachten. Auch Iridocyclitis und andere Augenleiden können die Gelbfärbung durch Erzeugung von Kernstar befördern.

Von der Gelbfärbung finden sich alle Übergänge zur Orange-, Rot- und Schwarzfärbung der Linse (vgl. Text zu Abb. 1133—1137 *Cataracta nigra*).

Die gelbe Farbe nimmt von der Rinde nach der Kernmitte zu, wohl entsprechend der sich steigenden Dichte der Substanz.

Fällt das Bündel der Lampe axial durch die Linse, so erscheint es in der hinteren Rinde am stärksten gelb, weil die hintere Rinde durch die sämtlichen vor ihr liegenden Schichten gesehen, das Licht also durch letztere (zweifach) filtrierte wird (Abb. 756 und 757). (Über die stärkere Gelbfärbung des Alterskernspiegelbezirkes vgl. dagegen Text zu Abb. 712 und 713.)

Wir können nach dem Gesagten mittels Spaltlampe den Grad der Linsengelbfärbung direkt sehen. Durch die Gelbfärbung der Linse ist bekanntlich das Blausehen der Aphakischen bedingt.

Vor kurzem hat BÜCKLERS\*\* die Farbenabsorption bei stärkerer Gelbfärbung spektroskopisch veranschaulicht. Ich gebe hier einige seiner mit panchromatischen Platten „Perchromo“ und Agfafarbenplatten aufgenommenen Spektren wieder (Abb. 758—762).

*Abb. 758 und 759. Senile gelbe Linse und ihr Spektrum bei einem 74jährigen (nach BÜCKLERS).*

*Abb. 758. Die gelbe Linse.*

*Abb. 759. Absorptionsspektrum der Linse.*

*Abb. 760. Normales Vergleichsspektrum.*

Wie ersichtlich, betrifft die Absorption das gesamte Blau und Violett. Im betroffenen Falle bestand somit dioptrische Blau- und Violettblindheit und dementsprechend relative Gelbblindheit.

\* VOGT: Die Ophthalmoskopie im rotfreien Licht. Handbuch Graefe-Saemisch 3. Aufl. 1924.

\*\* BÜCKLERS<sup>371</sup>): Bericht Heidelberger Tagung 1930, S. 234.

*Abb. 761 und 762. Cataracta brunescens und ihr Spectrum.*

68jähriger. Bis zu rotbraun und schwarz krankhaft verdichtete Färbung einer senilen Linse (Abb. 761) (Cataracta brunescens bis nigra, vide Text zu Abb. 1135—1137) und ihr Spektrum (Abb. 762, darüber das normale Vergleichsspektrum). Wie ersichtlich, läßt eine solche Linse nur noch rote Strahlen durch.

Die Linsen sind nach SPALTEHOLZ mittels Wintergrünöl-Benzyl-Benzoat aufgehellt. (In der farbenphotographischen Reproduktion ist bekanntlich der Farbton etwas verändert und die Empfindlichkeit der Schicht variiert.)

#### 4. Beobachtungen über die Fluoreszenz der Linse.

Mit der Gelbfärbung im Zusammenhang steht auch der Grad der *Fluoreszenz der Linse*. Je gelber die Linse, um so kräftiger die Absorption im violetten und blauen Teil, um so intensiver die Fluoreszenz (VOGT<sup>10</sup>). Bei hoher Gelbfärbung mag das diffus über die Netzhaut sich ausbreitende Fluoreszenzlicht auf die Sehschärfe störend wirken, doch darf diese Störung nicht überschätzt werden. Sie wird durch das Tragen gelber Gläser beseitigt, welche die fluoreszenzerregenden blauen, violetten und ultravioletten Strahlen absorbieren.

Fluoreszenzerregendes Licht zur Untersuchung der Linse gewinnt man am besten durch Filtration von Bogenlicht durch SCHOTTSCHE Uviolglas, oder durch Kupferoxydammoniaklösung. Versuche, die ich damit an der Mikrobogenspaltlampe zu diagnostischen Zwecken anstellte, hatten kein sicheres positives Ergebnis.

Die Ergebnisse meiner an menschlichen und tierischen Linsen angestellten analytischen Versuche<sup>10</sup>) seien im Interesse weiterer Spaltlampenversuche mit fluoreszenzerregendem Licht kurz mitgeteilt:


Die HELMHOLTZSCHE Angabe<sup>265</sup>), daß die Linse weißblau fluoresciere, ist nur bedingt zutreffend. Die Resultate der übrigen Autoren, auch C. v. HESS<sup>266</sup>), sind, was die Fluoreszenz im Ultraviolett anbetrifft, infolge der mangelhaften angewendeten Methoden nicht stichhaltig. Meine Untersuchungen über die Fluoreszenz der menschlichen Linse und der Linse des Rindes ergeben:

1. Sie fluorescieren im *Ultraviolett* des Bogenlichtes in weißblauem Lichte, das alle Farben des Spektrums kontinuierlich von Violett bis Rot enthält. Es wird dieses weißblaue Fluoreszenzlicht dann modifiziert und gelbgrün gefärbt, wenn es durch gelbgefärbte Linsensubstanz filtriert und seine blaue und violette Komponente dadurch genügend geschwächt wird. Der Grad dieser Beeinflussung hängt ab a) von der Intensität der Gelbfärbung der Linse und von der Schichtdicke, durch die das Fluoreszenzlicht filtriert wird, b) von der Intensität der Fluoreszenz und von der Intensität des beigemischten Ultraviolett.

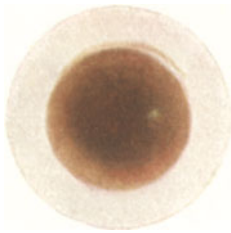

2. *Violettes* Licht erzeugt nur an gelbgefärbten Linsen Fluoreszenz. Farblose Linsen, wie Kalbslinsen, lassen das Violett ungeschwächt durch und fluorescieren daher nicht. Dagegen fluoresciert die menschliche Linse stets im Violett, auch in frühester Jugend, da sie auch dann gelbgefärbt ist. Auch die Linsenfluoreszenz zeigt somit, daß ohne Absorption keine Fluoreszenz denkbar ist.

Das durch Violett erzeugte Fluoreszenzlicht ist gelbgrün bis gelb gefärbt und stimmt in seiner Zusammensetzung mit dem durch Ultraviolett erzeugten qualitativ überein, enthält jedoch kein Ultraviolett.


3. Das durch *Blau* erzeugte Fluoreszenzlicht besitzt eine geringe Intensität. Seine Entstehung ist ebenfalls an die Absorption des erregenden Lichtes gebunden,



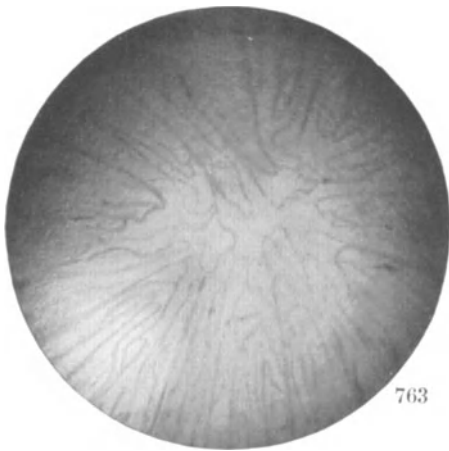
758



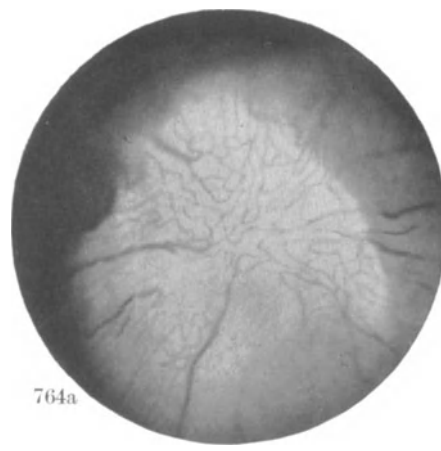
761



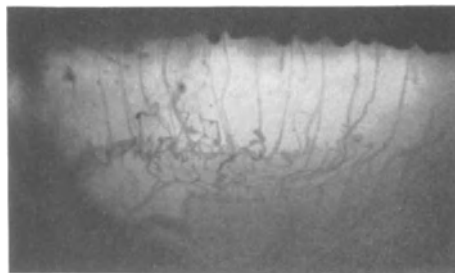
762



763



764a



764b

so daß sie eine noch intensivere Gelbfärbung der Linse erfordert, als die der Fluorescenz durch Violett. Dieses Fluorescenzlicht enthält keine ultraviolette und violette Komponente.

4. Es gelingt, in dem durch Ultraviolett erzeugten Lichtnebel die gelbe Farbe der Linse entoptisch wahrzunehmen.

5. Der objektive Nachweis der Linse im Auge gelingt mit Hilfe des Fluorescenzlichtes in Fällen, wo dies auf anderem Wege unmöglich ist, wie bei Pupillarexsudaten.

## 5. Physiologische Reste der fetalen Tunica vasculosa lentis und der Ansatzstelle der Arteria hyaloidea.

Von „physiologischen“ derartigen Resten zu sprechen, rechtfertigt sich dadurch, daß kein einziges Auge von ihnen oder ihren Spuren verschont ist. An Häufigkeit stehen das Sternchenpigment (Abb. 765, 766), die Pupillarfäden (Abb. 770—773, siehe auch z. B. Abb. 1217) und die physiologischen Reste der Art. hyaloidea (Abb. 783 bis 810) obenan. Es handelt sich hier um biologische Merkmale im Sinne der S. 43 (erster Abschnitt) gegebenen Definition, welche zwischen spurweiser, schwächster und hochgradiger, optische Störungen bedingender Ausprägung in allen Stärken variieren. Nach dem landläufigen Sprachgebrauch werden wir erst von *pathologischen* Gebilden sprechen, wenn sie Störungen hervorrufen.

Um diese postfetalen Reste in ihrer Genese verständlich zu machen, schicke ich ihrer Darstellung diejenige der normalen fetalen Gefäßmembran und des Ansatzes der Arteria hyaloidea voraus, wie ich sie bei menschlichen und tierischen Feten an der Spaltlampe untersuchte und mikrographierte<sup>247</sup>).

### a) Die Tunica vasculosa anterior und ihre Reste.

*Abb. 763. Mikrophotographie der Tunica vasculosa anterior eines 5monatigen menschlichen Fetus\*.*

Die axialen Anastomosen sind noch wenig entwickelt (s. S. 401).

Die Aufnahme stellte ich mittels Durchleuchtung nach vorangegangener Berlinerblauinjektion her.

*Abb. 764a. Dieselbe Aufnahme wie in Abb. 763 bei einer eintägigen Katze.*

Anastomosen im Bereiche des vorderen Linsenpols kräftig (später bilden sie sich unter den Gefäßen der Pupillarmembran als erste zurück).

*Abb. 764b und c. Das äquatoriale Gefäßnetz im 4. und 5. Monat.*

Etwa 26 cm lange Feten des Basler und Züricher Frauenspitals injizierte ich von der Carotis communis aus mit Berlinerblau (einen Teil der Präparate verfertigte mein Assistenzarzt Dr. WIESLI). Die varikös dicken Gefäße sind die Stellen, wo die *Vasa hyaloidea propria* inserieren (bzw. im 3. Monat inserierten).

Bekanntlich erhält die pupillare Gefäßmembran ihre Zufuhr aus zwei verschiedenen Gefäßgebieten: erstens aus dem Verzweigungsnetz der Arteria hyaloidea, welches um den Äquator herum nach vorn zahlreiche, im Äquator parallele Zweige

\* Diese lebensfrischen Feten, wie auch die Feten der Abb. 781—782, verdanke ich der Liebenswürdigkeit der Herren Privatdozenten Dr. PAUL HÜSSY (Basel) und Dr. EUGEN FREY (Zürich).

schickt (Abb. 764b\*), die von da retroiridal als „Membrana capsulopupillaris“ in Netzform zur Pupillarmembran ziehen; zweitens aus den (ciliaren) Gefäßen der Iris, die von der späteren *Krause* abgehen. Hierhin münden auch die Venen der Pupillarmembran. Fädige Reste der Pupillarmembran ziehen daher ausnahmslos zur *Krause* (Abb. 770—773, vgl. auch Abb. 1217), niemals zum Pupillenrand.

*Über einige Besonderheiten der Reste der Tunica vasculosa lentis.*

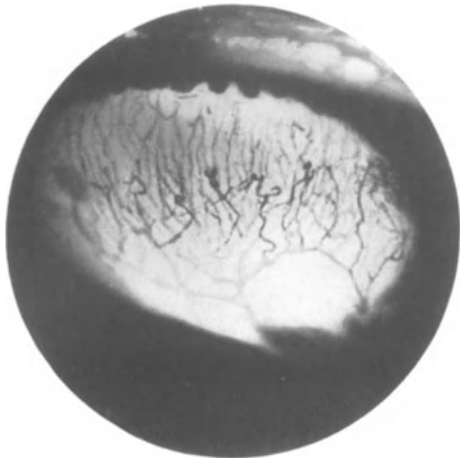
Zu den der Form und Genese nach interessantesten und gleichzeitig häufigsten Überresten der Pupillarmembran gehören die *sternförmigen Reste* (Abb. 765, 766), die bei brauner Iris wohl stets, bei heller weniger häufig oder doch weniger stark (Abb. 766) pigmentiert sind. Die Sternchen sind meist dreistrahlig und zeigen oft *fädige Ausläufer*. Bei stärkeren Vergrößerungen tritt häufig konkavbogene Begrenzung zutage (Abb. 765).

Wie diese Fäden- und Bogenbildungen zustande kommen, ist nicht klar. Man könnte geneigt sein, die Fäden von Gefäßen der Pupillarmembran herzuleiten. Doch ist letztere zu weitmaschig (Abb. 763) und gefäßarm, um die oft zahllosen feinen Fadenbildungen zu erklären. Auch bilden sich dieselben fädigen Pigmentsternchen in Exsudatresten nach postfetaler Iritis (Abb. 822—825), und zwar auch dann, wenn das Exsudat gefäßlos ist. Ähnliche Fäden fand ich (s. Abschnitt Hornhaut) als Verbindungslinien zwischen Präcipitaten der Hornhautrückfläche (vgl. dortige Abb. 482, 483a) und es ist bezeichnend, daß auch Beschläge der Hornhautrückfläche Sternchenform annehmen können (Abb. 460, 469, 470).

Die bei stärkerer Vergrößerung häufig sichtbare *Konkavbogenbegrenzung* der Sternchen (Abb. 765) erinnert uns an ein Formierungsprinzip, das wir schon in den Abschnitten Hornhaut und Vorderkammer antrafen, wo ihm die Konkavbogenbegrenzungen von Narben (Abb. 170, 171, 174), Degenerationen der M. Bowmani (Abb. 169), Konkavbogenbegrenzungen von Exsudatmembranen (Abb. 488, 489, 490, 646 usw.) unterstanden. Wir werden diese Konkavbogenbegrenzung auch bei gewissen Formen von *Cataracta complicata* (Abb. 1182, 1336) und bei Membranbildungen des Glaskörpers wieder antreffen. Eine Erklärung für diese Gestaltungstendenz ist einstweilen nicht zu geben. (Was die Exsudatmembranen der Vorderkammer betrifft, so geben die Netz- und Membranbildungen der Abb. 658, 659, 660a, 666, 667, 669 Andeutungen für die Genese runder Lücken und konkavbogiger Ausparungen.)

Eine andere Besonderheit, die wir an fädigen Resten der *Pupillenmembran* und der *Arteria hyaloidea* antreffen, sind knötchenförmige umschriebene weiße Verdickungen (manchmal auch Anlagerungen runder weißer Scheibchen), die an Eindickungen gemahnen, und die nicht selten endständig sitzen. Am Hyaloidearest (Abb. 788, 791, 795) bilden sie die früher fälschlicherweise sog. *Cataracta polaris posterior spuria*, für die ich die Namen „*Corpusculum seu nodulus hyaloideae*“ (Hyaloideakörperchen oder -knötchen) wählte. An Pupillarmembranfäden sind solche Verdickungen bald hellbraun, bald weiß und relativ wenig kräftig (Abb. 1217). Um so entwickelter aber sind sie gelegentlich an Ausläufern der Iriskrause, welche in der Hauptsache aus fetalen Gefäßresten besteht. (Die WÖLFFLINSchen Noduli der Irisperipherie stellen ähnliche Verdichtungen von Gefäßresten dar, s. Abschnitt Iris.)

\* Nach Injektion der Carotis eines 26 cm langen frischen Feten (der Universitäts-Frauenklinik Zürich, Prof. WALTHARD) mittels Berlinerblau fensterte ich die Sklera und erhielt durch Photographie im durchfallenden Licht das Bild des Äquators und der retroäquatorialen Partien (Abb. 764b, Abb. 764c betrifft dieselbe Partie eines anderen 4 $\frac{1}{2}$ monatigen Feten).



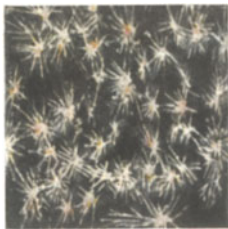
764c




765



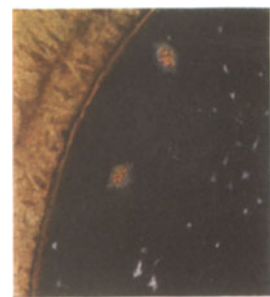766



767



768



769



*Abb. 765 und 766. Sternchenförmige Reste der Pupillarmembran. Ok. 5, Obj. A 3.*

Es handelt sich um sternchenförmige, braune bis weißlichbraune oder mehr gelbweiße Auflagerungen, die oft zu Reihen oder Ketten angeordnet sind (vgl. BRÜCKNER<sup>60</sup>), STÄHLI<sup>267</sup>), KRAUPA<sup>146</sup>), KOEPPE<sup>268</sup>) u. a.), bisweilen auch einzeln oder in Gruppen oder gar in weiten Flächen sich ausbreiten. Die einzelnen Sternchen haben gewöhnlich einen Durchmesser zwischen 20 und 60 Mikra.

Abb. 765 zeigt die Sternchen bei starker Vergrößerung bei der 69jährigen J. H. Man beachte die feinen Ausläufer und die konkavbogige Begrenzung der Sternchen. Abb. 766 gibt bei schwächerer Vergrößerung die strohgelben Sternchenreihen der 17jährigen L. W. wieder.

Die embryonale Pupillarmembran enthält kein Pigment. Da wir aber solches in Pupillarmembranresten oft in größerer oder geringerer Menge finden, so muß angenommen werden, daß sich dieses Pigment nachträglich autochthon in den zurückgebliebenen Resten bildet. Es bilden diese Befunde einen Beweis dafür, daß Pigment sich unabhängig vom Ektoderm rein mesodermal entwickeln kann. Ich möchte besonders hervorheben, daß die Reste der hinteren Membrana capsularis nur höchst selten\*, die der Membrana pupillaris fast stets Pigment aufweisen. Hierin drückt sich die verschiedene Versorgung der beiden Gefäßgebiete aus, des hinteren aus der Arteria centralis, des vorderen aus der letzteren und aus den Ciliargefäßen der Iris.

Die Sternchenfigur dieser Reste ist für die embryonale Herkunft keineswegs, wie BRÜCKNER<sup>60</sup>), der sie als erster beschrieb, annahm, charakteristisch. Nach meinen Beobachtungen nimmt vielmehr sowohl Irispigment als auch Exsudat, das durch Entzündungen oder Verletzungen auf die Linsenkapsel gelangt, im Verlaufe von Monaten oder Jahren diese Sternchenform an (vgl. Abb. 822—826\*\*). Andererseits kann in seltenen Fällen angeborenes Pigment amorph aussehen (z. B. Abb. 769).

Kleinere sternchenförmige und fadenförmige Reste der Pupillarmembran deckt uns die Spaltlampe sozusagen in jedem Auge auf.

*Abb. 767, 768. Stechapfelform der Vorderkapselsternchen.*

Häufig sind die angeborenen Sternchen der Vorderkapsel nicht nur drei- und vier-, sondern auch vielstrahlig. Daß aber das Pigment die Gestalt der Sternchen unserer Abb. 767 und 768 annimmt, gehört zu den großen Seltenheiten. Durch die zahlreichen Strahlenfäden in diesem Falle bekommen die Sternchen Stechapfelform. Ich sah diesen Typus unter vielen hunderten von Beobachtungen nur dies eine Mal (linkes Auge des bis jetzt nie augenkranken 12jährigen H. H., 51fache Linearvergrößerung; der Kern der Sternchen ist bräunlich, die Strahlenfäden sind grauweiß).

*Abb. 769. Amorphes klumpiges angeborenes Pigment auf der vorderen Kapsel bei der 43jährigen Frau L.*

Deren beide Augen waren stets gesund. Ok. 2, Obj. a 3, rechtes Auge. Außer feinen weißlichen Resten, die Andeutung von Sternchenform zeigen, sieht man zwei größere unregelmäßige Klumpen, die in ein graues Häutchen gehüllt erscheinen.

*Abb. 770—773. Häufigere Formen von fädigen Resten der Pupillarmembran.*

Am häufigsten ziehen die Fäden oder Fadennetze von einem Krausenteil zum andern, wobei sie die Vorderkapsel überbrücken, und sich von ihr in einem mittels

\* Ich fand solches z. B. bei kongenitaler Linsenektopie, vgl. Abschnitt Zonula.

\*\* KRAUPA (Arch. Augenheilk. 1917, 82, 67) findet das angeborene Vorderkapselpigment „kommaförmig“ und stellt fest, daß auch erworbenes Pigment regelmäßige Form gewinnen kann.

optischen Schnittes überall genau abtastbaren Abstand befinden. Seltener ziehen die Fäden zur Vorderkapsel, sich mit ihr verbindend (z. B. Abb. 772), oder sie endigen freischwebend in der Vorderkammer. Ähnlich Telegraphendrähten überspannen sie die Pupille im Falle der Abb. 1217. In wieder anderen Fällen erscheinen die Fäden zu seilartigen Gebilden verdreht und verknäuel.

*Abb. 770—771. Auffallend feines Fadennetz bei dem 27jährigen nie augenkranken Karl M., rechtes Auge.*

In Abb. 770 graublaue Iris, Anheftung des Netzes an der nasalen, temporalen und unteren Krause, das Netz besetzt mit einigen blaßgelben Klümpchen und Pünktchen. Temporal von der Mitte geht aus dem freischwebenden Netz ein feiner Faden zu einem gelben Sternchenrest der Vorderkapsel. Auch unten sieht man einen zarten Faden zur Kapsel ziehen und sich dort anheften. Nach ihrer Ansatzstelle an der Krause hin werden die Fäden kräftiger.

Daß, wie wiederholt behauptet wurde, Pupillarfädenreste bei Hyperopie häufiger seien, ist statistisch zwar nicht erwiesen, doch ist zweifellos, daß bei Entwicklungsfehlern des vorderen Augenabschnittes, speziell bei Linsenektopie und Sphärophakie, fast regelmäßig kräftige Reste der Membran angetroffen werden (z. B. Abb. 772). Vgl. den Abschnitt Zonula.

Gelegentlich sieht man zarte, spinnwebige Fadenreste, die endwärts geknäuel sind, wobei der Knäuel kontinuierlich im Kammerwasser, der Wärmeströmung folgend, zirkuliert. Einen derartigen Fall, in dem der Knäuel, nicht aber der verbindende Faden, schon mit Lupe zu sehen war, sandte mir 1921 ARTHUR GLOOR in Solothurn in dankenswerter Weise zur Beobachtung. Die Spaltlampe zeigte, daß der Knäuel F (Abb. 771) durch einen zarten Faden mit der Krause K in Verbindung stand. Bei gerader Kopfhaltung stieg der Knäuel in der Nähe der Iris mit der Wärmeströmung empor bis gegen den oberen Kammerwinkel, sank hier in der Nähe der Hornhaut mit der Kälteströmung nach unten, um sodann mit der Wärmeströmung wieder der Iris entlang emporzusteigen. Es fand somit eine kontinuierliche Zirkulation des Fadens statt.

*Abb. 772. Ausgedehntere Reste der Pupillarmembran.*

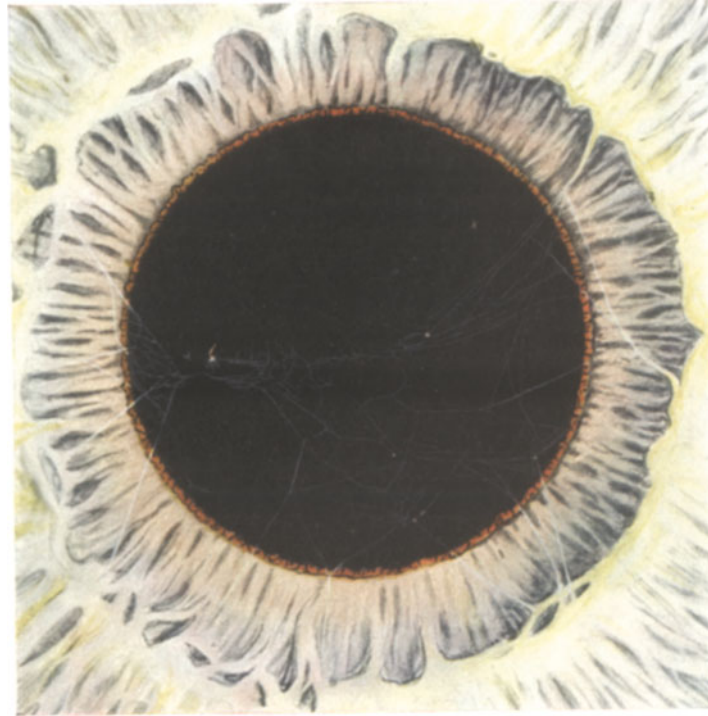
Diese können in seltenen Fällen, einem Exsudat ähnlich, eine Art *Occlusio pupillae* herbeiführen. Charakteristisch sind jedoch ihre Verbindungen mit der Iriskrause. Abb. 772 zeigt besonders reichliche Membranreste, welche an fußförmige hintere Synechien erinnern, jedoch durch ihre Verbindung mit der Krause ihre Natur verraten. Die Linse ist in diesem Fall kongenital nach oben verlagert.

(10jährige E. E., schwache Vergrößerung, rechtes Auge.)

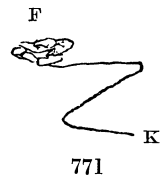
Bei kongenitaler Linsenektopie fand ich besonders oft kräftige, meist von der Linse losgelöste Reste der Pupillarmembran (ähnliches ist von anderen Autoren beobachtet worden, s. Abschnitt Zonula). Es können sozusagen sämtliche Gefäße erhalten sein, doch führen sie in der Regel kein Blut mehr. Da die Linsenektopie wohl meist auf *Zonulahypoplasie* beruht (s. Abschnitt Zonula), so folgt, daß mit *Zonulahypoplasie* häufig eine mangelhafte Rückbildung der Pupillargefäßmembran verbunden ist.

*Abb. 773. Schleierförmiger Pupillarmembranrest.*

Welche ungewöhnliche Schleierform solche Reste, ohne den Visus zu stören, aufweisen können, zeigt Abb. 773. Temporal unten steckt in der Iris der Eisensplitter



770



771



772



773

F K., der eine Stunde vor Aufnahme des Bildes eingedrungen ist. Der Beobachter war zunächst geneigt, den Schleier, der sich in vertikaler Richtung durch die ganze Vorderkammer zieht, für eine fibrinöse Ausscheidung zu halten. Die Adhärenz an der Krause (die allerdings nicht unbedingt beweisend ist, s. Abb. 669, Abschnitt Vorderkammer) und ein ähnlicher Befund am anderen Auge klärten auf.

*Abb. 774—778. Retroiridale radiäre Pigmentlinien und -Streifen auf der Vorderkapsel (vgl. auch Abb. 1014).*

Wie oben (S. 368) erwähnt, bildet die „Membrana capsulo-pupillaris“, die wohl weniger mißverständlich „*Tunica retroiridalis*“\* heißen würde, in fetaler Zeit, zwischen viertem bis achtem Monat, eine abgegrenzte Gefäßschicht, gespiesen von den äquatorialen Gefäßen der Tunica vasculosa posterior (vgl. Abb. 781 a) und einmündend in die Pupillarmembran. Postfetale Reste dieses Gefäßbezirks sind einwandfrei bis jetzt nur einmal (einer der Fälle BRÜCKNERS)<sup>269</sup> nachgewiesen. Diejenigen von BOCK<sup>271</sup>, TALKO<sup>270</sup>, LEPAGE<sup>272</sup> (Pigment- und Gewebsreste) sind mit kongenitalen Iris-kolobomen kompliziert. VOSSIUS sah solche Reste bei verschiedenartigen Irisdefekten. Reste bei Kolobomen können aber auch *entzündlichen* Ursprungs sein, wie in einem von mir beobachteten Fall (23 jährige, kongenitales Kolobom der Iris nach unten, Kalkkatarakt, Irisatrophie, Verwachsungen der Krause und des Pupillarsaumes mit der Vorderkapsel, Pigmentreste im Kolobombereich). Einwandfrei sind Befunde bei *intakter* Iris, wie z. B. der eine (Fall 4) der von BRÜCKNER mitgeteilten Fälle (in einem zweiten Fall schließt er auf die kongenitale Natur aus dem Vorhandensein von Pigmentsternchen. Entzündung war jedoch vorhergegangen. Dieser Fall fällt somit außer Betracht. In seinem Falle 4 bestanden radiäre und gebogene Pigmentlinien, axialwärts Sternchenpigment).

Einen Fall mit radiären Pigmentlinien bei gleichzeitiger Kranzkatarakt teilte ich im Atlas der Spaltlampenmikroskopie 1921 mit (jetzige Abb. 1014). Ein zweiter, dort erwähnter Fall hat sich im Laufe weiterer Beobachtung als zum Bilde der von mir beschriebenen Exfoliatio capsulae lentis gehörig erwiesen, er ist in Abb. 1217 hier reproduziert und fällt für die vorliegende Frage ebenfalls außer Betracht.

In Abb. 774—778 gebe ich dagegen weitere Beobachtungen von retroiridalen radiären Pigmentlinien und Streifen wieder, die alle bei Personen mit intakter Iris und Hornhaut zufällig gemacht wurden und bei denen keine Anhaltspunkte für überstandene Augenkrankheit nachweisbar waren. Die Pigmentlinien sind meistens sehr zart, setzen sich aus einzelnen Punkten und Streifen zusammen (z. B. Abb. 776), erscheinen da und dort verdoppelt oder verdreifacht (z. B. Abb. 778) und sind meist nur bei Mydriasis sichtbar. Im Pupillarbereich fehlt jede Spur von Pigment. Nur im Falle der Abb. 776 ist ein Punktherd (nicht Sternchenpigment) in der Gegend des Pupillarpigmentsaums sichtbar, nach welchem hin von der Peripherie her eine verlängerte Pigmentlinie zieht. (Eine ähnlich gelegene, viel kleinere Herdgruppe in Abb. 778.) Auffallend ist der in fast allen Fällen vorwiegend nasale Sitz (Abb. 774 bis 778).

Eine Ausnahme im Verhalten macht Fall Abb. 774 a und b, über den ich schon 1922\*\* berichtete. Bei genauerem Zusehen sind insbesondere im linken Auge (oben)

\* Besser „Tunica“ als „Membrana“, weil eine Membran im histologischen Sinne nicht vorliegt (vgl. jedoch die eigentümlichen grauen Reste der Abb. 774). Die Dignität dieses, die Kernbildungszone ernährenden capillaren Gefäßnetzes für die wachsende Linse, kommt nach SCHULTZE<sup>273</sup> (1892) darin zum Ausdruck, daß es sowohl Blut aus der Arteria hyaloidea und den Vasa hyaloidea propria, wie auch aus den Ciliararterien empfängt.

\*\* VOGT: Arch. O. G. 107, 211.

zwischen den Pigmentlinien breite *graue Radiärstreifen* zu sehen, die an zarte membranöse Auflagerungen erinnern und deren morphologisches Verhalten Abb. 774 a und b wiedergeben. Sie liegen im Niveau der Pigmentlinien auf der Vorderkapsel. Ihre Form könnte man mit Gefäßbogen in Zusammenhang bringen.

Noch rätselhafter sind ähnliche, ebenfalls an membranöse Bildungen gemahnende (aber nirgends umgekrempe!) beiderseitige Auflagerungen, wie sie Abb. 775 wiedergibt. Auch auf ihnen sitzen die zarten retroiridalen Pigmentlinien.

Zunächst schien jeder sichere Anhaltspunkt zu fehlen, um alle diese radiären Pigmentlinien und -Streifen mit der fetalen „Tunica retroiridalis“ in Zusammenhang zu bringen. Insbesondere fehlten *Gefäßreste*, wie sie in Form von Fäden und von Fadenzeichnung sowohl im Gebiet der Pupillarmembran wie der Tunica vasculosa posterior nachweisbar sind.

Gewißheit über die Natur dieser Linien als Reste der Tunica vasculosa retroiridalis\* erlangte ich erst, als ich drei Fälle fand, die in *Kontinuität mit Resten der fetalen Pupillarmembran standen*. Den einen Fall gibt Abb. 779 wieder. Abb. 779, 73jährige Mrs. Ru., rechtes Auge. Beiderseits Kernstar mit hinterer subkapsulärer Schalenkatarakt (letztere unter Erhaltung der runden Pupille entfernt). Dieselben retroiridalen Pigmentlinien, wie sie Abb. 774—778 wiedergeben, bedecken in besonders kräftiger Ausprägung die retroiridale Vorderkapsel. Axial (bei F) setzen sie sich aber *unmittelbar* in pigmentierte Reste der Pupillarmembran fort. Auch anastomosieren sie an ihren axialen Enden miteinander. Die Gefäßrestnatur ist hier unzweideutig. Zum Teil ragen die Gefäßreste frei in die Vorderkammer. Es kann also kein Zweifel bestehen: Typische retroiridale radiäre Pigmentlinien setzen sich kontinuierlich in Pupillarmembranfäden fort.

Der zweite ganz ähnliche Fall betrifft die 55jährige einäugige Frau Dr. Sch. Auch hier setzen sich typische radiäre retroiridale Pigmentlinien in verzweigte Pigmentsternchenzüge der axialen Vorderkapsel fort.

Dasselbe Verhalten zeigte am 12. 4. 1923 der dritte Fall: 60jährige Frau Steiner, zahlreiche radiäre Pigmentlinien stehen in Verbindung mit Resten der Pupillarmembran.

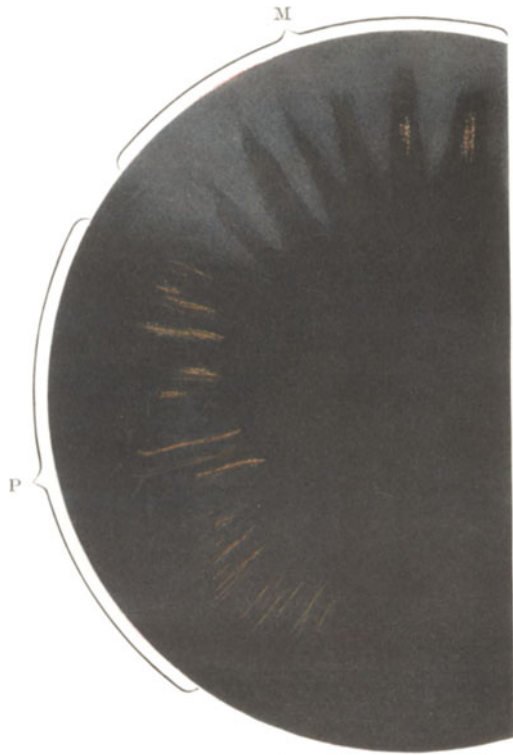Der Beweis erscheint somit erbracht, daß die in Abb. 774—778 wiedergegebenen retroiridalen radiären Pigmentlinien Reste der Tunica vasculosa lentis darstellen.

Es erscheint bemerkenswert, daß nicht nur die pupillaren, sondern auch die retroiridalen Reste der Tunica vasculosa regelmäßig *pigmentiert* sind, im Gegensatz zu den retrolentalen Resten. Letzteres mag, wie ich vermute, daran liegen, daß sowohl die Pupillarmembran als auch das retroiridale Capillarnetz aus den *Ciliararterien* Blut empfangen, während das Netz der Hinterkapsel ausschließlich aus der Arteria hyaloidea versorgt wird (bis zum 5. Monat auch noch aus den Vasa hyaloidea propria, die aber wie die Arteria hyaloidea, der Arteria centralis retinae entstammen). Insbesondere SCHULTZE hat\*\* die Versorgung der Pupillarmembran und des retroiridalen Netzes von den Zentralarterien aus bei menschlichen und tierischen Feten festgestellt. Hiermit hängt somit vielleicht die Pigmentierung der retroiridalen Gefäßreste zusammen. Pigmentierungen der Reste der Linsenrückfläche finden sich wohl nur bei entzündlichen Prozessen (z. B. Abb. 843—845).

Ein prinzipieller Unterschied zwischen pupillaren und retroiridalen Resten liegt auch darin, daß letztere (wenigstens in meinen bisherigen Beobachtungen) weder

\* Die älteren Anatomen (HENLE, KOELLIKER usw.) nannten diese Partie der Gefäßmembran „Membrana capsulopupillaris“, die Membran der Hinterkapsel dagegen „Membrana capsularis“, die der Pupille „Membrana pupillaris“.

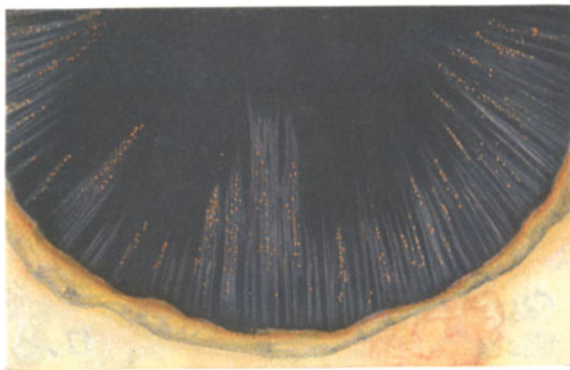
\*\* Festschrift für KOELLIKER 1892.



774a



774b



775



776

Sternchenformen aufweisen, noch gut erhaltene Gefäßfäden erkennen lassen, sondern auf die gestreckten Radiärlinien beschränkt bleiben. (Ausnahme siehe Abb. 779.)

In bezug auf das gesonderte Verhalten der retroiridalen Reste der Tunica ziehe ich noch eine embryologische Beobachtung heran, welche BACH<sup>274</sup> (1901) machte und welche SEEFELDER<sup>275</sup> (1908) bestätigte, daß nämlich die Arteria hyaloidea *sich etwas früher zurückbildet als die Pupillarmembran*, daß also die letztere länger funktioniert als die Arteria hyaloidea. Auf diesen Besonderheiten könnten gewisse obengenannte Beziehungen zwischen M. pupillaris et retroiridalis beruhen.

Die Kasuistik dieser Fälle dürfte sich nicht allzu rasch vermehren, weil die retroiridalen Pigmentlinien zufolge ihrer außerordentlichen Feinheit trotz Mydriasis leicht übersehen werden.

Ähnliche retroiridale, aber *entzündlich* bedingte radiäre Pigmentlinien, *deren Pigment zweifellos von den Radiärfirsten der Iris stammt*, sind in Abb. 835 wiedergegeben.

*Abb. 774a und b. Radiäre Pigmentlinien und graue radiäre Streifen der Vorderkapselperipherie bei dem 44jährigen Ho. P. (Abb. 774a linkes, 774b rechtes Auge, etwa 14fache Linearvergrößerung).*

Alle Pigmentlinien setzen sich aus feinen Pünktchen zusammen und liegen nasal außerhalb des Pupillarbereiches. Die längsten Linien messen 0,75—1 mm und ihre axialen Enden sind bei 4 mm weiter Pupille eben sichtbar. Die Linien sind beiderseits hauptsächlich nasal (P), links auch nach oben vorhanden. Am rechten Auge oben sind einige Linien grau statt braun, enthalten also kein Pigment (Abb. 774b). Am linken Auge sind diese grauen Linien zu keilförmigen grauen Streifen verbreitert (M in Abb. 774a oben), deren stumpfe Spitzen axialwärts gerichtet sind, während die peripheren Teile konfluieren. Alle Pigmentlinien stehen radiär, bei einzelnen ist eine leichte terminale Abbiegung erkennbar. Die Breite beträgt höchstens 40 Mikra. Da und dort besteht Verdopplung. Völlig stationärer Befund bei mehrfacher Kontrolle im Laufe eines Jahres (1920—1921). Pat. hat, abgesehen von leichten konjunktivalen Beschwerden, gesunde Augen.

Eine Deutung der grauen membranartigen Streifen vermag ich nicht zu geben. Am nächsten liegt es, sie ebenfalls als Reste der Tunica aufzufassen (s. Abb. 775).

*Abb. 775. Feine radiäre Pigmentlinien der retroiridalen Linsenkapsel auf einem feinsten, axialwärts in Spitzen zerschlissenen Häutchen aufsitzend.*

50jährige Frau Sche., linkes Auge, Pupille auf 7 mm erweitert.

Diese offenbar höchst seltene Veränderung, die ich nicht sicher zu deuten vermag, ist vollkommen stationär. Status idem an beiden Augen während der Beobachtungszeit von 5 Jahren. Ich bringe die Veränderung im Anschluß an die Abb. 774, weil die zarte, häutchenähnliche, bläulichgraue Auflagerung vielleicht mit derjenigen der Abb. 774 identisch ist. Doch ist sie in Abb. 775 viel ausgedehnter, viel stärker zerschlissen und axial spitz zulaufend. Manche Streifen überschreiten kaum Gefäßbreite. Die Pupillenmitte ist frei. Nirgends ist die häutchenähnliche Bildung abgeschilfert, umgekrempelt, gekörnt, noch erinnert sie irgend sonstwie an die senile Kapselabschilferung. Die zarten radiären Pigmentlinien und der vollkommen stationäre beidseitige Befund lassen das Bild an dasjenige der Abb. 774, sowie 776—778 anreihen und als kongenitales Residuum (seltener Rest der Tunica capsulopupillaris) erscheinen.

Das Pigment ist erheblich feiner und zarter als es die Abbildung wiedergibt, es ist zu Radiärlinien geordnet, die den Häutchenstreifen aufgelagert sind. Am linken Auge zwei etwas gröbere amorphe Pigmentbröckel (bis zu 20 Mikra) und (bei 12 Uhr) eine etwas gröbere Pigmentlinie.

Die Patientin hat niemals Augenkrankheiten irgendwelcher Art durchgemacht. R S =  $\frac{5}{6}$  H 3,5, L S = 1 H 4,0. Keine Zeichen überstandener Iritis.

*Abb. 776. Radiäre Pigmentlinien der peripheren Vorderkapsel (retroiridale Pigmentlinien).*

40jähriger Ernst We., rechtes Auge. Homotropinmydriasis, etwa 10fach. Die Linien ähnlich wie in voriger Figur, jedoch zarter, sitzen hauptsächlich *nasal*. Bei 3 Uhr zieht eine Linie axialwärts zu dem schon oben geschilderten, aus Punkten zusammengesetzten Pigmentherd. Augen gesund, früher nie krank.

Links sitzen die Linien ebenfalls vorwiegend *nasal*.

*Abb. 777. Radiäre Pigmentlinien der peripheren Vorderkapsel (retroiridale Pigmentlinien).*

65jährige Frau S. Ze. (mit Retinitis albuminurica), linkes Auge. Auch hier zufälliger Befund, Frau Ze. machte niemals eine Augenkrankheit durch. Außer leichten senilen Veränderungen und Retinitis albuminurica sind die Augen ohne Besonderheit. Linien kurz, dichtstehend, ähnlich wie im Falle der Abb. 1014. Sie werden erst bei 6 mm weiter Pupille sichtbar. Wieder sitzen die Pigmentlinien fast ausschließlich *nasal* (Beobachtung Dr. GRZEDZIELSKI).

Die Linien dieses Falles zeichnen sich noch dadurch aus, daß einzelne derselben axial in einer keulenartigen Verbreiterung endigen. Da und dort sitzen den Linien feinste Pigmentpünktchen auf.

Völlig stationärer Befund nach 11 Monaten (22. 12. 30). Iris intakt.

In ähnlich großer Zahl und Dichte, im *nasal* oberen Quadranten zu mehreren Dutzenden, zeigt solche Pigmentlinien auch die (nie augenkrankte) 63jährige Su. Ge. in der Linsenperipherie. Axial Gruppen von feinen amorphen braunen Punkten.

*Abb. 778. Retroiridale dichte radiäre Pigmentlinien.*

51jährige Elise Schü. *Die Linien sind fast ausschließlich aus feinen kurzen Radiärstrichen zusammengesetzt.* Sie sind auch hier hauptsächlich *nasal* ausgesprochen. Augen sonst ohne Besonderheit. Linien nur bei starker Mydriasis sichtbar (Frl. Dr. L. PETER).

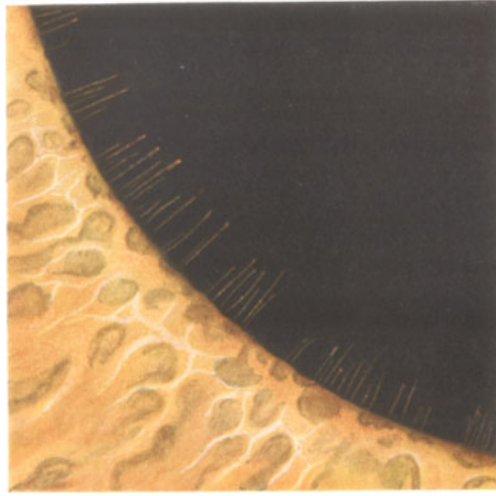
*Abb. 779. Retroiridale radiäre Pigmentlinien der Vorderkapsel in Kontinuität mit pigmentierten Resten der Pupillarmembran.*

73jährige Frau R., rechtes Auge in Mydriasis. Die kräftigen und zahlreichen braunen Radiärlinien laufen peripheriewärts spitz zu und setzen sich stellenweise aus Punkten zusammen. Axialwärts Verzweigungen und Anastomosenbildungen. Hier münden sie zum Teil in Gefäßreste der Pupillarmembran. Weiterer Text siehe oben S. 372.

#### b) Die Tunica vasculosa posterior und ihre physiologischen Reste.

Reste der Arteria hyaloidea und der Tunica vasculosa posterior wies ich mittels Spaltlampenmikroskop 1917 als *physiologische Befunde* nach. Vorher waren sie weder klinisch noch anatomisch bekannt. Diese Befunde sind inzwischen mehrfach

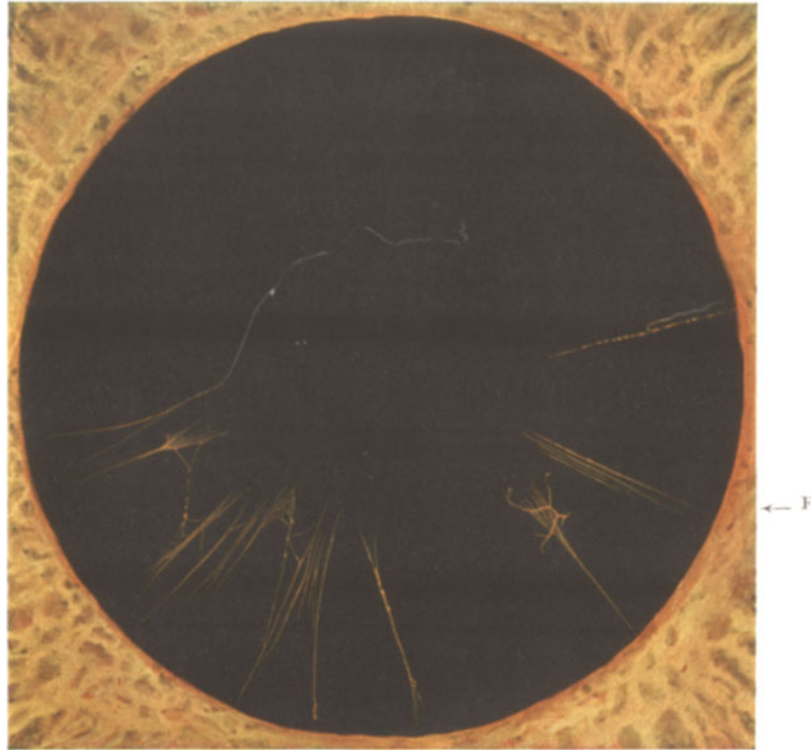




777

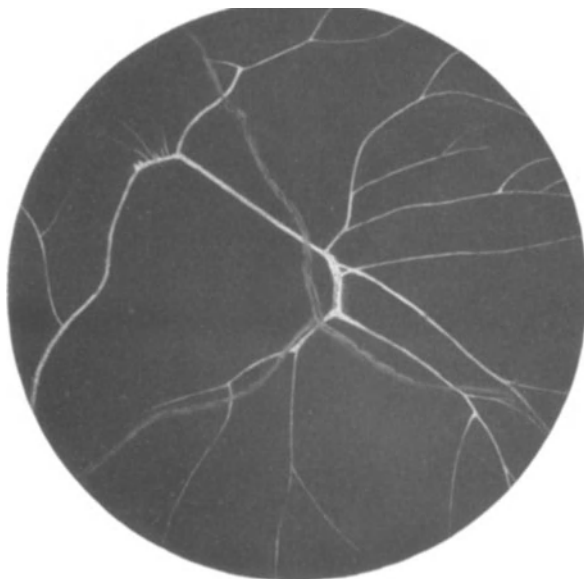


778

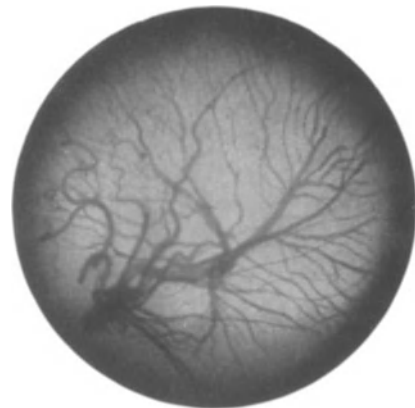


779

↑  
F



780 a



780 b

auch von anderer Seite bestätigt worden (KOEPPPE<sup>61</sup>), F. ED. KOPY<sup>276</sup>), H. BUTLER<sup>277</sup>) u. a., neuerdings ausführlich von GALLEMAERTS\*, MEESMANN<sup>278</sup>) u. a.).

Noch bei der Geburt und später gut erhalten ist das hintere Gefäßnetz bei manchen Säugern.

*Abb. 780a. Die Reste der Gefäßausbreitung der Arteria hyaloidea beim Kalbe (frisch aus dem Schlachthaus bezogenes Kalbsauge). N hintere Linsennaht, a Verzweigungen der Arterie.*

*Abb. 780b, 781a und b. Mikrophotographische Aufnahmen des Ansatzes der Arteria hyaloidea und der Tunica vasculosa posterior beim menschlichen Feten.*

Bei frischen Feten des Frauenspitals Basel (Prof. LABHARDT) injizierte ich die Carotis interna mit Berlinerblau, Aufnahme im regredienten Licht. Man beachte in Abb. 780b, 781a und b die extrapolare Orientierung des Hyaloideaeintritts.

*Abb. 782a und b. Seitliche Aufnahme der Arteria hyaloidea bei zwei 4—5monatigen Feten.*

Die Feten stammen aus der Universitätsfrauenklinik Zürich, Prof. WALTHARD. Injektion der Carotis mit Berlinerblau, Fensterung der Sklera. Man beachte die pinselförmige Aufsplitterung der Arterie in der vorderen Hälfte des Glaskörpers. Diese Aufsplitterung liegt um so weiter dorsalwärts, je jünger der Fetus ist. Sie rückt somit sukzessive der Hinterkapsel entgegen. Abb. 782a stellt also ein etwas früheres Stadium dar als Abb. 782b.

*Abb. 783—795. Der physiologische Rest der Arteria hyaloidea des Menschen. Corpuscula hyaloideae (Hyaloidaeakörperchen).*

Die Arteria hyaloidea inseriert nach meinen Untersuchungen<sup>62</sup>) an mehreren hundert normalen Personen verschiedensten Alters nicht am hinteren Linsenpol, sondern in einigem Abstand nasal\*\*.

Dieser mediale Eintritt steht unseres Erachtens in Übereinstimmung mit der medialen Lage des Opticuseintritts. Ein Opticuseintritt am hinteren Pol wäre optisch undenkbar. Aber auch ein Hyaloideaeintritt am hinteren Linsenpol wäre nachteilig, da, wie die Spaltlampe lehrt, fast regelmäßig mehr oder weniger starke Reste dieses Gefäßes dauernd zurückbleiben, wodurch bei axialem Sitz das Sehvermögen beeinträchtigt würde.

Auch in den letzten Jahren fortgesetzte Untersuchungen bestätigen den Befund, daß der Hyaloidearest postembryonal (beim Lebenden) ausnahmslos nasal vom hinteren Linsenpol, vom letzteren 1—2 mm entfernt, aufzufinden ist. Zur Ermittlung des hinteren Linsenpols suche man zunächst das hintere Embryonalnahtzentrum E auf (die Embryonalnaht ist in Abb. 783—794 stets mitgezeichnet). Sagittal dahinter liegt der hintere Linsenpol.

Der Hyaloidearest variiert nach Form und Ausdehnung individuell in hohem Maße.

Insbesondere deutlich ist er, wie alle übrigen Reste der Tunica vasculosa, bei Verwendung der Mikrobogenspaltlampe.

\* GALLEMAERTS: Annales d'Ocul. 165, 81 (1928).

\*\* Anatomisch hat den nasalen Eintritt zuerst SEEFELDER<sup>63</sup>) (bei Feten) festgestellt. Wir konnten seinen Befund an Feten bestätigen, s. Mikrophotographie (Abb. 726, 727).

Von eben mit der Spaltlampe nachweisbaren Gebilden finden sich bis zu intensiven, mit dem Augenspiegel sichtbaren Verdichtungen alle Übergänge. Derartig dichte, im regredienten Licht sichtbare Reste sind als „Cataracta polaris posterior spuria“ bzw. als „Hyaloidea persistens“ bekannt.

Aus unseren Ausführungen geht hervor, und mit der Spaltlampe ist erweisbar, daß diese Cataracta spuria *eben nicht am Pol*, sondern *nasal bzw. unten nasal* im Bereiche des Hyaloidearestes sitzt.

Die Abb. 783—795 veranschaulichen verschiedene häufige Typen des post-embryonalen physiologischen Hyaloidearestes. Sie sind aus etwa 100 Beobachtungen ausgewählt.

Die hintere Embryonalnaht liegt stets temporal vom Hyaloidearest. Ohne weiteres ist erkennbar, daß sich zwei Hauptabschnitte dieses Hyaloidearestes unterscheiden lassen:

1. die fixe Ansatzstelle (a, Abb. 783, 784).
2. die frei im Glaskörper flottierende Hyaloidea (b).

Beim selben Individuum kann die Ausprägung von Ansatzstelle und flottierendem Rest an beiden Augen eine verschiedene sein, doch zeigt sich im allgemeinen beiderseits eine gute Übereinstimmung.

Betrachten wir zunächst die Ansatzstelle. (Temporale Lampenstellung, steiler Lichteinfall; Blickrichtung des Untersuchten geradeaus oder leicht nasal.)

Die Ansatzstelle wird dadurch aufgefunden, daß wir die hintere Embryonalnaht (das umgekehrte Y, vgl. die Abbildungen) aufsuchen. Bei einiger Übung und Dunkeladaptation gelingt es, diese Naht bei jedermann zu sehen. Wir folgen nun dem nasal und etwas nach unten ziehenden Nahtstrahl (Abb. 783) bis zu seiner Gabelung. Die Ansatzstelle der Hyaloidea findet man hinter dem oberen Zweige dieser Gabelung oder in der Nähe dieser Stelle.

Die Ansatzstelle ist, wie alle feineren Gebilde der Hinterkapsel, stets nur *außerhalb* des hinteren *Spiegelbezirks* zu sehen. Durch den letzteren wird sie verdeckt. Fällt der Spiegelbezirk zufällig auf die Gegend der Ansatzstelle, so lasse man den Untersuchten etwas mehr nasal blicken. Dadurch rückt der Spiegelbezirk nasalwärts ab.

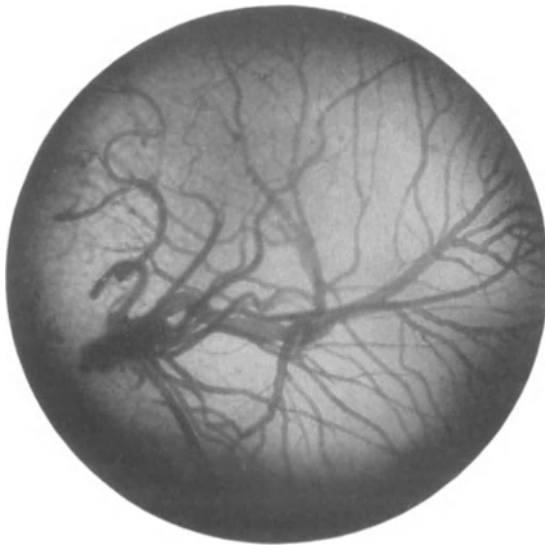Die Ansatzstelle ist meist durch grauweiße gewundene Linien ausgezeichnet, die gewöhnlich zusammen einen Knäuel bilden, so daß man von einem *Ansatzknäuel* sprechen kann (Abb. 784, 788, 793). Dieses Gebilde erinnert in seiner Konfiguration, wie erwähnt, an die embryonale Ansatzstelle, mit ihren gewundenen, zum Teil sich kreuzenden und gabelnden Gefäßen (Abb. 780b, 781). Die scheinbare Breite der Gefäßreste beträgt etwa 0,03—0,06 mm.

Manchmal sieht man reine Ringformen, in anderen Fällen werden wir an Haften und Schnörkel erinnert. Ähnliche gebogene Linien kommen auf der übrigen Hinterkapsel nur ganz ausnahmsweise vor. Die betreffenden Gefäßreste pflegen dann schmaler und spärlicher zu sein als an der Ansatzstelle.

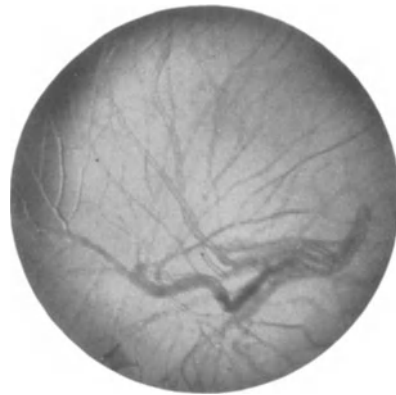
Oft ist deutlich, daß die Linien der Ansatzstelle *verschiedenen* Gefäßen, eben den verschiedenen Zweigen der Arterie entsprechen.

Dadurch, daß strang- oder knopfartige *Verdichtungen* auftreten (Abb. 788, 791, 795), kommt es zur Bildung der schon erwähnten, wie unsere Beobachtungen zeigen, außerordentlich häufigen früher sog. *Cataracta spuria*, besser *Corpusculum hyaloideae* genannt. Diese Verdichtungen können sowohl auf der Kapsel als am Ende des flottierenden Hyaloidearestes sitzen. Im ersteren Falle sind sie fix, im letzteren beweglich\*.

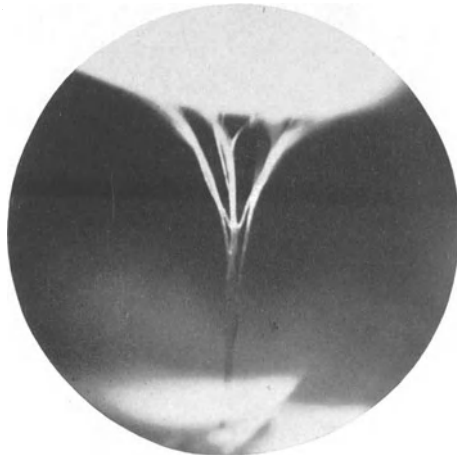\* Die hier geschilderten Verdichtungen sind identisch mit den zuerst von ERGGELET<sup>102</sup> 1914 in einigen Fällen beobachteten weißen Gebilden.



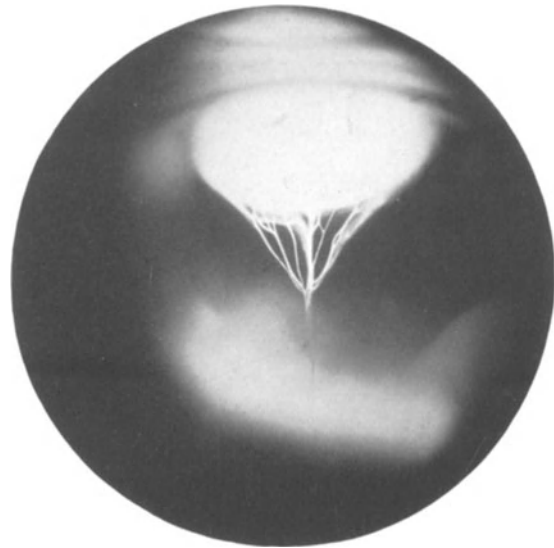781 a



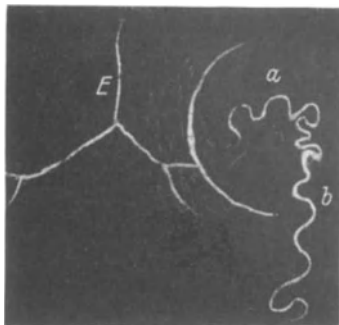781 b



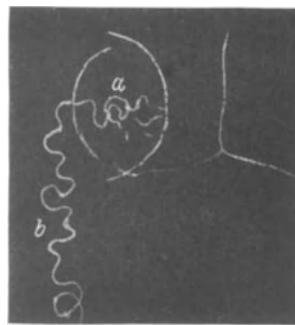782 a



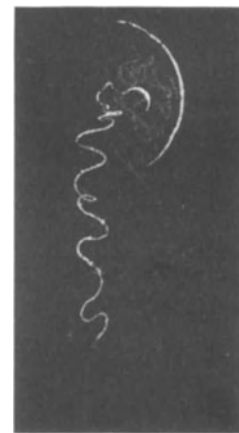782 b



783



784



785

Die beweglichen Formen sitzen entweder in unmittelbarer Kapselnähe, so daß ihre Beweglichkeit nur mikroskopisch wahrnehmbar ist, oder sie sitzen an dem flottierenden Hyaloidearest in mehr oder weniger großer Entfernung von der Kapsel, bisweilen so weit weg, daß sie mit der Spaltlampe nur bei gewissen Bulbusbewegungen sichtbar werden. In diesen Fällen ist die Beweglichkeit mit dem Augenspiegel erkennbar.

Meistens sind diese Trübungen *körperliche* Gebilde, seltener stellen sie mehr flächenhafte Kapselauflagerungen dar. Häufig bilden sie das proximale Ende des Hyaloidearestes, so daß dieser in ein solches „*Hyaloideakörperchen*“ (Abb 791, 795) ausmündet.

Auch die im allgemeinen gleichmäßige Größe der Körperchen ist beachtenswert\*.

Der zweite Teil des Ansatzes, der zum Teil bereits erwähnte, nicht so konstant nachweisbare *flottierende* Abschnitt (b in Abb. 783 und 784), fällt dem Beobachter gewöhnlich zuerst auf. Er hängt als weißer, *spiralig gerollter* Faden hinter dem nasalen Linsenbezirk nach unten, pendelt bei leichten Bulbusoscillationen und läßt sich bei lebhafteren Bewegungen des Augapfels nach hinten, ja nach oben schleudern, wobei er sich mehr oder weniger strecken und peitschenartige Schlingungen ausführen kann. Alle diese Erscheinungen beweisen, daß sein spezifisches Gewicht größer ist als das des Glaskörpers.

*Wo inseriert diese flottierende Hyaloidea?* Verfolgen wir die oben beschriebene Ansatzstelle nasalwärts, so tritt aus dem Knäuel ein einzelnes Gefäß in nach oben und nasal konvexem Bogen heraus (Abb. 783, 784, man beachte auch Abb. 780b bis 781, wo bereits eine ähnliche Bogenbildung zutage tritt), um in den vertikalen flottierenden Teil überzugehen. Seltener tritt das Gefäß aus dem Knäuel direkt nach unten oder es zeigt in der Weise einen abnormen Verlauf, daß es zunächst 0,5 bis 1 mm weit horizontal-nasal (oder auch nach aufwärts oder schräg abwärts) verläuft, um dann in den freien Teil überzugehen. Die Breite des Gefäßrestes ist eine gleichmäßige und beträgt meist etwa 0,05 mm. In manchen Fällen erscheint er abgeplattet.

Die Farbe ist grau bis weiß und der flottierende Rest tritt *deshalb* lebhafter aus der Umgebung hervor als der Bezirk der Ansatzstelle, weil der Glaskörper wesentlich weniger Licht reflektiert als die hintere Kapsel. Bisweilen beobachtet man auf dem Gefäß weiße Flecken, offenbar histologisch veränderte Stellen. Seltener sind feine weiße Auflagerungen.

Die spiralige Rollung (z. B. Abb. 783), die bei Schleuderung sich oft etwas ausgleicht, hängt wohl damit zusammen, daß der Gefäßrest frei endet. In verhältnismäßig seltenen Fällen fand ich ihn *in toto* an der Kapsel *fixiert*. Die spiraligen Windungen fehlten dann bisweilen und es zeigten sich manchmal zickzackähnliche Biegungen. In einem Fall war das Gefäß nach oben fixiert. Abb. 791 und 792 zeigen, welche besondere Formen ein in *weiter Ausdehnung fixierter Rest* gelegentlich aufweisen kann.

Der flottierende Rest ist manchmal mehrere Millimeter lang und sein Ende hinter der Linsenperipherie, bzw. in der Tiefe des Glaskörpers ist nicht immer zu sehen. Mehrmals sah ich ihn in einer größeren, mit Lupenspiegel deutlich fetzigen Gerüstflocke des Glaskörpers endigen. Diese hatte gelegentlich Pferdeschweifform.

Während die *Ansatzstelle* nach der Untersuchung einer großen Anzahl von Personen fast ausnahmslos bei jedermann erkennbar ist, findet sich der flottierende

---

\* Bei 82 an meiner Klinik untersuchten kindlichen Augen fanden sich die Hyaloideakörperchen in 8,5% der Fälle (s. Dissertation PELLATON, Basel 1923).

Abschnitt nicht in dieser Häufigkeit. Immerhin scheint er in einer großen Zahl gesunder Augen nachweisbar zu sein. In jugendlichen Augen sah ich ihn entschieden häufiger als in senilen. Die Erklärung hierfür liegt darin, daß der Rest im Laufe der Jahre abreißt.

*Differentialdiagnostisch* kommen die nicht seltenen schwebenden Fadengebilde des vorderen Glaskörperabschnittes in Betracht. Diese häufig dichotomisch verzweigten, im Alter deutlicheren Fäden, die vielleicht Gefäßen jener frühen Embryonalepoche (vor dem 5. — 4. Monat) entstammen, in welcher der Glaskörper reich arteriell vascularisiert ist\* (peripheres Gefäßgebiet des Glaskörpers, *Vasa hyaloidea propria*, ARNOLD<sup>56</sup>), KESSLER<sup>65</sup>), H. VIRCHOW<sup>66</sup>), KOELLIKER<sup>67</sup>), SCHULTZE<sup>68</sup>). Diese Reste sind von dünnem Kaliber, nicht selten unregelmäßig-faserigem Kontur, und es durchkreuzen sich oft mehrere Fäden. (In Abb. 796 sind derartige Fäden, wie sie ein 60jähriger Mann, in Abb. 797, wie sie ein 17jähriges Mädchen aufwies, dargestellt.)

Fast stets zeigen die in Abb. 796 und 797 abgebildeten Fäden unregelmäßige weiße Auflagerungen, wodurch sie oft bedeutend verdickt erscheinen. In anderen Fällen sind sie streckenweise gespalten oder mehrfach geteilt. Bald pendeln sie frei, bald sind sie fixiert und gestreckt. Manchmal erinnern sie an restierende Fäden der Pupillarmembran. Sie sind peripher reichlicher und deutlicher als axial. An Augen mit klaren Medien vermißte ich diese Fäden, die allerdings oft nur die Peripherie einnehmen, selten. Oft sind sie von der Linse, bzw. dem retrolentalen Raum, durch eine gleichmäßige Schicht Glaskörpergerüst getrennt.

Mit der Art. hyaloidea können diese Fadenbildungen nicht verwechselt werden, sowohl wegen des typischen konstanten Sitzes der letzteren, als auch wegen ihrer besonderen Form.

Eine stärkere als 24—37fache Vergrößerung (Ok. 2 und Obj. a 2, bzw. a 3) halte ich für die vorstehenden Beobachtungen nicht für zweckmäßig, da sonst die ungewollten Bulbusbewegungen einer genaueren Orientierung sehr im Wege stehen.

Die Pupille des Untersuchten soll maximal weit sein. Der fokale Teil des Beleuchtungsbüschels ist genau auf die hintere Kapsel zu regulieren, sonst wird man meist vom Hyaloideaansatz nichts sehen. Den flottierenden Rest kann man gewöhnlich schon bei enger Pupille wahrnehmen.

### c) Die den postembryonalen Hyaloideaansatz normalerweise umziehende weiße Bogenlinie. (Ansatzstelle des fetalen Canalis hyaloideus.)

(Abb. 798—810.)

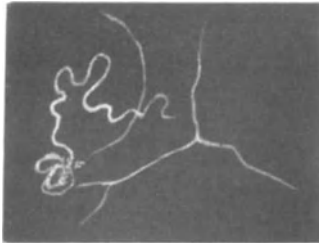Die weiße Bogenlinie, welche ich<sup>69</sup>) 1919 beschrieb\*\*, konnte ich in den meisten normalen Augen finden. Wieder leichter in jugendlichen als in senilen. Sie ist temporal vom Ansatz der Arteria hyaloidea meist deutlicher ausgeprägt als nasal. Selten umgibt sie den Ansatz ziemlich kreisförmig allseitig (Abb. 803).

Die wichtigsten Formen der Bogenlinie, der nasalen, wie der temporalen, sind in Abb. 798—810 dargestellt. Zur Orientierung ist die hintere Embryonalnaht mitgezeichnet. Deren Mittelpunkt liegt ungefähr in der optischen Längsachse der Linse.

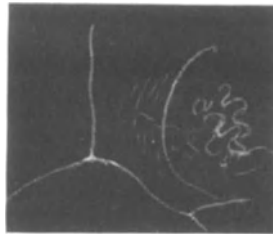
Zur Beobachtung der Bogenlinie genügt 24fache Vergrößerung (Ok. 2, Obj. a 2). Wir lassen bei temporalem Lichteinfall den Untersuchten leicht nasal blicken. Fällt dabei der Spiegelbezirk zufällig auf die Gegend der Bogenlinie, so blicke der Unter-

\* Vgl. Abschnitt Glaskörper.

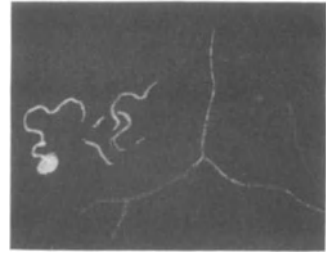
\*\* Seither sind die Befunde durch KOPY (Microscopie de l'oeil vivant 1924), W. VOLMER [Arch. Augenheilk. 97, 31 (1921)], MEESMANN (Atlas 1927), GALLEMAERTS [Annales d'Ocul. 165, 81 (1928)] und andere bestätigt worden.



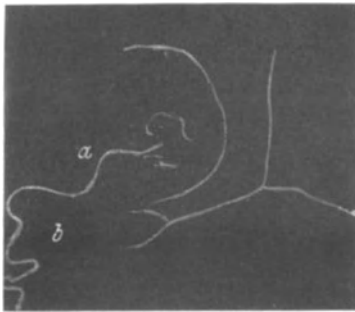
786



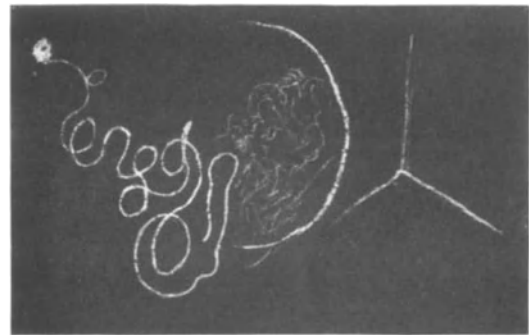
787



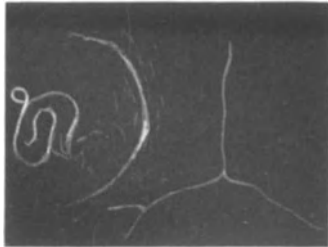
788



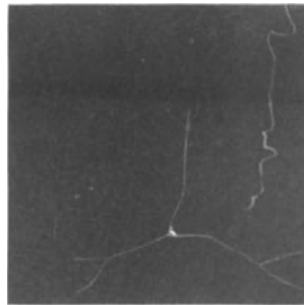
789



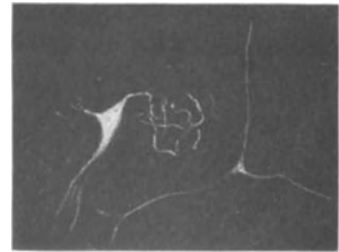791



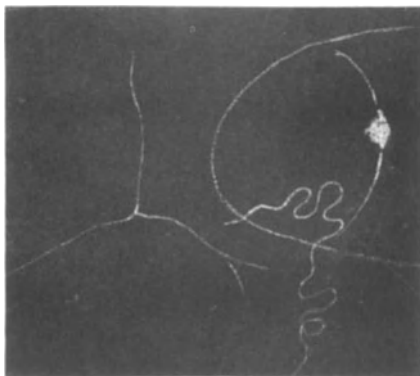
790



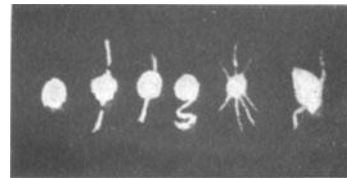
792



793



794



795



suchte noch etwas mehr nasal, bzw. nasal aufwärts oder abwärts, wobei der Spiegelbezirk nach der gleichen Richtung sich verschiebt.

Wie eine Übersicht über Abb. 798—810 lehrt, kann man eine nasale und eine temporale Bogenlinie unterscheiden, die zueinander konkav stehen (z. B. Abb. 802). *Gewöhnlich ist jedoch nur die temporale, zur hinteren Embryonalnaht konvexe Bogenlinie sichtbar* (Abb. 798, 800, 801), mit der wir uns hier in erster Linie befassen.

Die temporale Bogenlinie stellt einen mehr oder weniger regelmäßig gekrümmten Streifen dar, dessen Breite etwa 0,02—0,06 mm beträgt. Ausnahmsweise beobachtete ich eine Breite bis zu 0,15 mm. Die Horizontalabstand zwischen Hyaloideaansatz und hinterem Pol wird durch die Bogenlinie in den meisten Fällen ungefähr halbiert (z. B. Abb. 802, 803, 806—808). Am regelmäßigsten ist die Krümmung im Bereiche und in der Nähe dieses Schnittpunktes. Der Krümmungsradius der Bogenlinie beträgt hier gewöhnlich etwa 1 mm.

Deckt der Spiegelbezirk die Bogenlinie, so sieht man diese letztere manchmal als dunklen, faserigen Streifen aus der hellen Umgebung hervortreten. Da der Spiegelbezirk hauptsächlich durch Reflexion an der hinteren Kapseloberfläche zustande kommt, so beweist genannte Beobachtung, daß die Bogenlinie wahrscheinlich an der *Kapselrückfläche* ihren Sitz hat.

Oft zeigt die Linie einen deutlichen Asbestglanz.

Auf gleiche Art, wie wir die Distanz des Hyaloideaansatzes vom Hinterpol ermittelten, wurde auch diejenige der Bogenlinie bestimmt. (Es handelt sich also auch hier um nicht präzise Werte.) Ihre größte Konvexität liegt durchschnittlich 0,75—1 mm nasal vom Hinterpol. Seltener ist die Bogenlinie dem Hinterpol wesentlich nähergerückt oder von ihm mehr entfernt.

Der Hyaloideaansatz schließt sich oft mit feinen Fäden an die Bogenlinie an (Abb. 798).

Der mittlere Abschnitt des Hyaloideaansatzes bildet häufig etwa das Zentrum des Bogens (vgl. auch die Abbildungen des Abschnittes über die Arteria hyaloidea). Die *Enden* der Bogenlinie verhalten sich verschieden. Gewöhnlich verlieren sie sich nach oben und unten allmählich (Abb. 798, 802). In solchen Fällen habe ich die vertikale Distanz beider Enden mehrfach zu 1,5—2 mm bestimmt. Manchmal sind die beiden Enden der Linie gestreckt (z. B. Abb. 799), so daß die Form einer Parabel oder Hyperbel entsteht, wobei sich die Enden allmählich verlieren. In anderen Fällen ist das eine oder andere Ende (besonders oft das untere) spiralig eingebogen (Abb. 800) oder aber abgebogen (Abb. 801).

Stellt die Bogenlinie eine weiße Auflagerung der Kapselrückfläche dar, oder wie kommt sie optisch zustande? Vergleichende Untersuchungen an einer größeren Reihe von Personen, vorgenommen bei wechselndem Lichteinfall, ergaben mir, daß die Bogenlinie teils durch reguläre, teils durch diffuse Reflexion sichtbar wird. Daß es sich um reguläre Reflexion handelt, konnte ich dadurch feststellen, daß ich die Linie in manchen Fällen *durch Änderung der Einfallrichtung des Lichts zum Verschwinden bringen konnte*. Keine Spur war mehr von ihr sichtbar. Offenbar kam die Linie in diesen Fällen durch eine lineare bogenförmige Niveauunebenheit der Kapselrückfläche zustande. Die Linie zeigte in diesen Fällen oft intensiven Glanz, wie dies bei einem Reflexphänomen erwartet werden muß. Vielfach aber traf dies nicht zu, die Linie blieb, wenn auch in wechselnder Deutlichkeit, trotz Änderung der Lichtrichtung sichtbar. Es handelte sich in letzteren Fällen um eine diffuse Reflexion, wohl als Ausdruck einer bogenförmigen Trübung oder trüben Auflagerung der Kapselrückfläche.

Die obenerwähnte *zweite Bogenlinie* ist entweder selbständig (Abb. 802) und steht zur temporalen Linie konkav, oder aber, sie schließt sich mit ihr zu einem Kreis (Abb. 803). Der Kreis umschließt dann gewöhnlich den Hyaloideaansatz (Abb. 802, 803).

Während von der Linie nach der konkaven Seite nicht selten feinste unregelmäßige Streifen zum Hyaloideaansatz gehen, die wohl Gefäßreste darstellen, ist die temporal von der Linie gelegene Partie *öfters von zu ihr parallelen feinen Streifchen in breiter Zone umkränzt*. Diese glänzenden faserähnlichen Streifchen, die sich oft zu feinsten Linien verlängern, sind in Abb. 798 und 803 skizziert. Manchmal dehnen sie sich bis zum Polbereich und weiter aus. Es kommt vor, daß die Bogenlinie vollkommen durch solche Streifchen ersetzt ist (Abb. 804). Seltener finden sich die Streifchen *innerhalb* der Bogenlinie und füllen den von ihr umschlossenen Raum konzentrisch aus (z. B. im Falle Abb. 820). Die Sichtbarkeit dieser konzentrischen Fäserchenlinien hängt übrigens wiederum sehr von Einfalls- und Beobachterrichtung ab. Durch Änderung können sie an einzelnen Stellen zum Verschwinden gebracht werden, um an anderen wieder aufzutauchen. Es handelt sich somit wohl meist um lineare Reflexformen, denen ein bestimmtes Substrat der Linsenrückfläche zugrunde liegt.

Unter mehr als 200 Fällen fand ich im ganzen bei zwei Personen ein spezielles Verhalten der Bogenlinien. Das Aussehen dieser letzteren an den vier Augen der beiden Personen ist in Abb. 806—809 dargestellt. Die Linien weisen zwar die typische Form und Lage auf, *sind aber in einzelne Segmente geteilt, wobei die Segmente eine radiäre Anordnung besitzen*. Die Radiärsegmente treten besonders lebhaft und distinkt hervor, wenn der Winkel zwischen Einfall- und Beobachtungsrichtung relativ klein ist. In dem einen der Fälle (Abb. 808) bildet die zweite Bogenlinie mit der ersten einen annähernd vollkommenen Kreis.

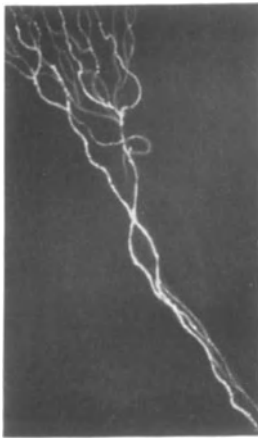Welches ist die entwicklungs-genetische Bedeutung der Bogenlinie? Der Umstand, daß sie die Ansatzstelle der Arteria hyaloidea umschließt, läßt an die Möglichkeit denken, daß die Bogenlinie die Ansatzstelle des viel diskutierten *Canalis hyaloideus* darstellt. Die Mehrzahl der Histologen und Embryologen hält einen derartigen Kanal für existent. Andere, z. B. SEEFELDER<sup>279</sup>), stellten ihn vor kurzem auch beim Feten in Abrede. Daß aber ein solcher Kanal oder doch Reste desselben, auch noch beim Erwachsenen vorhanden sind, machen unter anderem pathologisch-anatomische Befunde von E. FUCHS\* wahrscheinlich. Die Schwierigkeit seines histologischen Nachweises liegt am Glaskörpergewebe, dessen Struktur den Fixierungs- und Härtungsmethoden in keiner Weise standhält. Hier ist wieder die Spaltlampenmikroskopie des intakten Auges den histologischen Methoden weit überlegen. So wenig wir imstande sind, einen doch so auffälligen und konstanten Befund wie den des physiologischen Hyaloidearestes histologisch nachzuweisen, so wenig können wir diesen Nachweis für die noch viel zartere hintere Bogenlinie und den anschließenden *Canalis hyaloideus* erwarten. Denn daß die hintere Bogenlinie die Ansatzstelle dieses Kanals darstellt, machen zunächst Befunde am Menschen wahrscheinlich.

Bei manchen Personen gelingt es nämlich, bei bestimmter Einfallsrichtung, die von der Bogenlinie umschlossene Partie erheblich dunkler zu sehen als die Umgebung. Es trifft dies, wie ich schon 1921 nachwies\*\*, namentlich für jene Fälle zu,

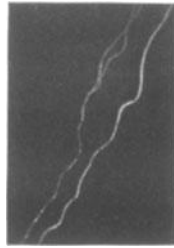
\* FUCHS, E.: Durchblutung des Kanals. Graefes Arch. 99, 206.

\*\* VOGT: Atlas der Spaltlampenmikroskopie, S. 76.

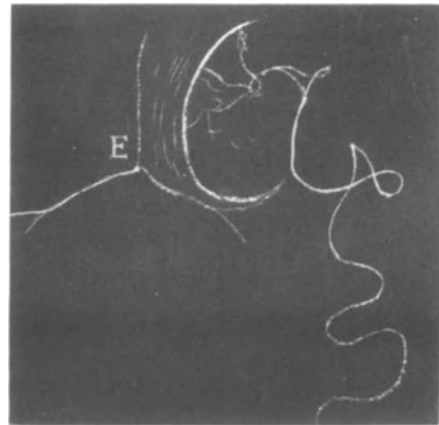
Dieses „Dunklererscheinen“ hängt vom Beobachtungswinkel ab. Durch passende Änderung desselben gelingt es, die Partie umgekehrt heller erscheinen zu lassen als die Umgebung, womit wieder ein optisch besonderes Verhalten dieser Partie nachgewiesen ist.



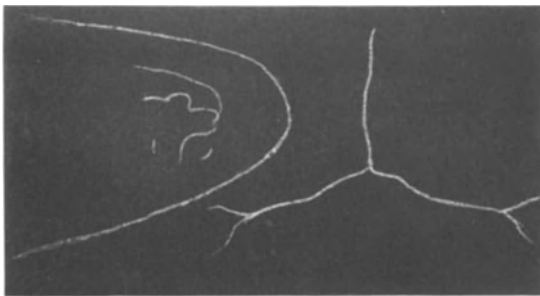
796




797



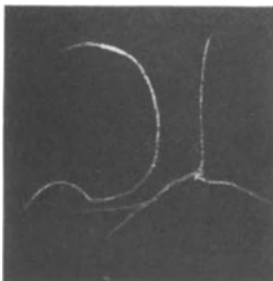798



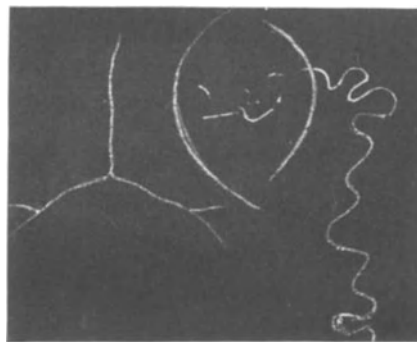
799



800



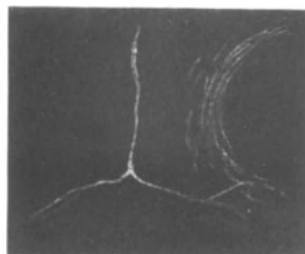
801



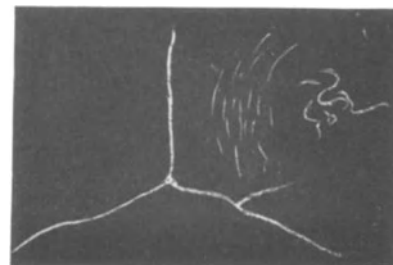
802



803



804



805

deren Bogenlinie von den oben genannten konzentrischen Faserlinien umzogen ist. In einzelnen derartigen Fällen erhält man den Eindruck, daß die Bogenlinie den scharfen, etwas verdickten *Rand* einer feinen grauen Membran darstellt, die die Hinterfläche der Linse überzieht. *Sollte die Linie die Umschlagstelle der Wand des Canalis hyaloideus repräsentieren?* Die Arteria hyaloidea würde nach dieser Auffassung in dem wandfreien Teil der Hinterkapsel inserieren. Noch ausgesprochener als beim Menschen fand ich diese Verhältnisse beim erwachsenen Kaninchen (Abb. 810) und beim Hund.

Kaninchen und Hund zeigen die Bogenlinie in ähnlicher Form wie der Mensch. Wegen der großen sagittalen Dicke der Kaninchen- und Hundelinse verwendete ich entweder iridektomierte Tiere oder die Bulbi toter Tiere nach Abtragung von Cornea und Iris. Bemerkenswerterweise fand ich beim Kaninchen die Bogenlinie nicht nasal vom hinteren *Pol*, sondern *temporal*, und ihre Konkavität war temporal gerichtet. Auch hier lag innerhalb des von der Bogenlinie umschlossenen relativ dunklen Bezirks der knäueiförmig gestaltete Hyaloidearest. Besonders oft fand ich beim Kaninchen die in Abb. 810 wiedergegebene Einrollung des unteren Endes. Ebenso ist auf der der Naht zugewandten Seite die konzentrische Faserung zu sehen (Abb. 810).

*Beim Hunde fand ich die Bogenlinie ebenfalls temporalwärts konkav (Abb. 811).*

Wenn wir berücksichtigen, daß die Linse des Hundes und besonders des Kaninchens innerhalb der Säugerreihe auf niedriger Stufe stehen, so gewinnen die hier mitgeteilten Befunde an entwicklungsgeschichtlicher Bedeutung.

Beim Kaninchen verläuft die hintere Naht, wie ich bei etwa 30 lebenden und toten Tieren feststellte (bei letzteren nach Abtragung der Lider, der Cornea und der Iris, wobei der Bulbus in situ im Kopfe belassen wurde!), schräg horizontal von vorn oben nasal nach hinten unten temporal (vgl. auch Abb. 718 b und d). Gewöhnlich beträgt der Winkel mit der Horizontalen 20—30 Grad. Seltener steht sie annähernd horizontal. Doch sind oft flache S-förmige Krümmungen vorhanden.

Die Vordernaht zeigt die Knickungen weniger deutlich, als sie Abb. 810 von der Hinternaht wiedergibt und verläuft im ganzen senkrecht zu der letzteren. (Die Knickungen sind nicht immer so stark ausgeprägt wie in Abb. 810, vgl. die photographischen Aufnahmen Abb. 718 a und b).

Albinotische Tiere sind zu derartigen Untersuchungen weniger geeignet als normale, da zufolge diffuser Lichtreflexion aus dem Fundus des Albinos die Bildschärfe im Bereiche der Linse leidet.

Der Eindruck, daß die hintere Bogenlinie die distale Umschlagstelle des Canalis hyaloideus darstellt, wird beim Kaninchen und besonders beim Hund noch dadurch verstärkt, daß an die Bogenlinie sich häufig ein *dorsalwärts verlaufender optisch leerer (dunkler) Kanal anschließt* (Abb. 812 und 814 beim Hunde), *in dessen Innerem der Arterienrest dorsalwärts sich verfolgen läßt*. Die genannte beim Menschen gefundene graue membranartige Trübung in der Umgebung der Bogenlinie ist bei diesen Tieren erheblich stärker ausgesprochen und steht in viel schärferem Kontrast zu der optisch leeren Partie innerhalb der Bogenlinie. Diese letztere bildet bei diesen Tieren tatsächlich die Umschlagstelle der membranähnlichen Schicht, die hier dorsalwärts umbiegt, um die Wand des Canalis hyaloideus zu bilden. Daß diese letztere beim Tier viel besser sichtbar ist als beim Menschen, beruht letzten Endes auf der größeren Opazität des Glaskörpers beim Tier, speziell bei Hund und Kalb, und auf der viel geringeren Beweglichkeit des Gerüstwerks. Die Beweglichkeit und Schleuderbarkeit des letzteren beim Menschen trägt zur Verdeckung der Verhältnisse bei.

Bei Kaninchen, Hund, Schwein, Katze, Kalb und Rind hat an meinem Institut den Canalis hyaloideus G. WILDI\* an der Spaltlampe untersucht. Über die von ihm verwendete Methode siehe das Original. Abb. 812—815 veranschaulichen die Verhältnisse bei Hund und Katze. Diese Spaltlampenbeobachtungen bestätigen somit die *anatomischen* Befunde von STILLING\*\*, SCHAAF\*\*\*, BRIBACH†, SZENT-GYÖRGYI††, FRACASSI†††, welche Autoren nach zum Teil verschiedenen Methoden den Nachweis der Existenz versucht hatten.

*Abb. 811. Topographie des Hyaloideaeintrittes beim erwachsenen Hunde.*

n nasal, t temporal. Dargestellt ist die dreistrahlige hintere Naht, der Stellung nach ein umgekehrtes Ypsilon, temporal unten der Hyaloideaeintritt. a häufigste, b und c seltenere Lagen der Bogenlinie.

*Abb. 812. Canalis hyaloideus-Ansatz beim Hund.*

Man beachte den Hyaloideaknäuel unterhalb des temporalen Nahtschenkels. (Die weißen Linien, welche den Kanal aussparen, sind Leichenerscheinungen.)

*Abb. 813. Canalis hyaloideus bei der Katze.*

Der Kanalansatz liegt unterhalb des Dreistrahls. Der Hyaloidearest zeigt ein „Corpusculum hyaloideae“ von der Form, wie wir es beim Menschen finden (Abb. 795).

*Abb. 814. Distales Ende des Canalis hyaloideus des Hundes im optischen Sagittalschnitt.*

Im optischen Sagittalschnitt ist der Kanal eine Strecke weit in den Glaskörper hinein verfolgbar. In seinem Inneren beherbergt er den feinfaserig verzweigten Rest der Arterie, der nicht jene elegante Schlingelung aufweist, wie beim Menschen.

*Abb. 815. Distales Ende des Canalis hyaloideus der Katze im optischen Sagittalschnitt.*

Ähnlicher Befund wie in Abb. 814.

*Abb. 816—818. Seltene, abnorm kräftige Reste der Tunica vasculosa posterior des Menschen, mit Übergangsform zur sog. Arteria hyaloidea persistens.*

Reste der Arteria hyaloidea von einer Ausdehnung, wie sie Abb. 816 zeigt (24jähriger Schwerhöriger D. S., linkes Auge), sind selten. Ebenso gehören ausgedehnte Reste der hinteren Gefäßmembran, wie sie Abb. 817 vom selben Falle wiedergibt (sie sind nur am linken Auge vorhanden), zu den Ausnahmen. Wir haben in dieser Figur die pinselartige Ausbreitung der Arterie vor uns, wie wir sie ähnlich im 5. bis 7. Fetalmonat antreffen.

Abb. 816 gibt die Arterie schräg von der Seite betrachtet bei 24facher Linearvergrößerung wieder, bei J splittert sie sich pinselartig auf, um an typischer Stelle

\* WILDI, G.: Graefes Arch. 114, 101 u. Diss. Zürich 1924.

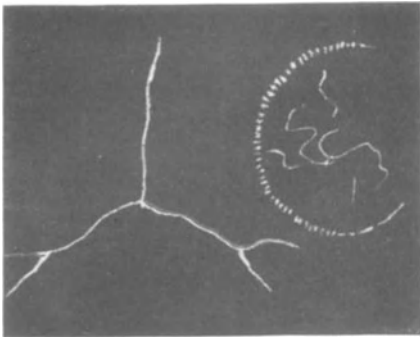
\*\* STILLING: Graefes Arch. 15, III, 299.

\*\*\* SCHAAF: Graefes Arch. 67, 58.

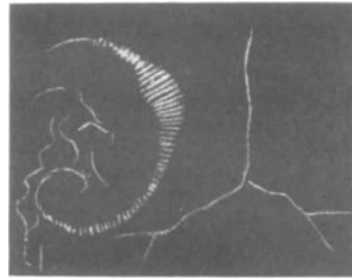
† BRIBACH: Graefes Arch. 76, 203.

†† SZENT-GYÖRGYI: Graefes Arch. 85, 137.

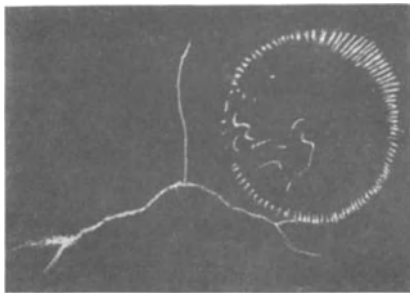
††† FRACASSI: Graefes Arch. 111, 219.



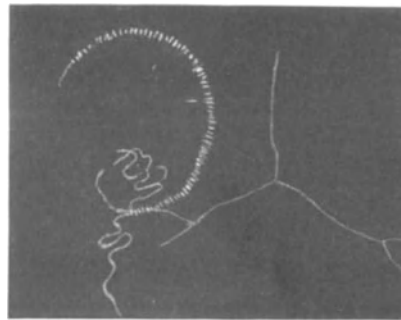
806



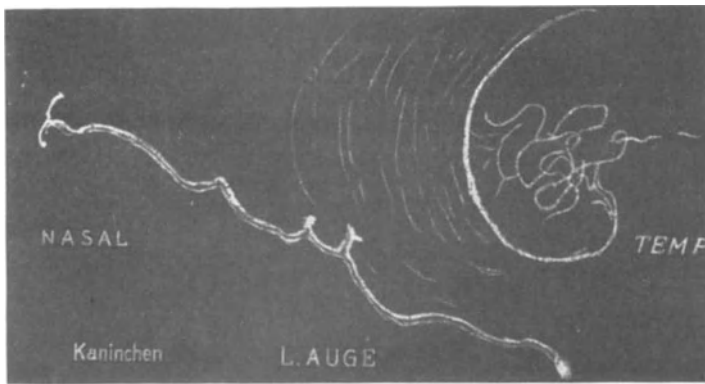
807



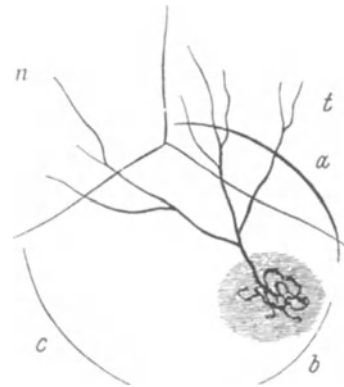
808



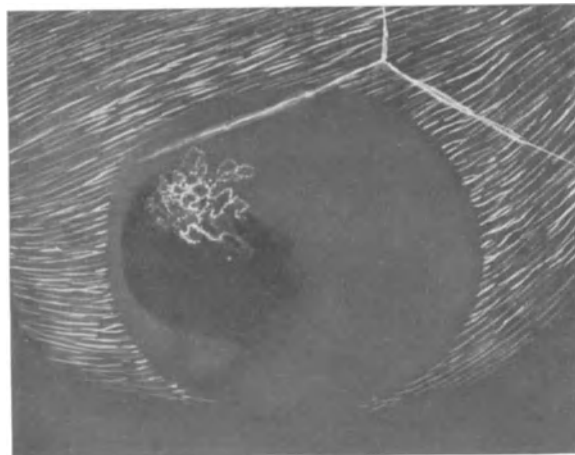
809



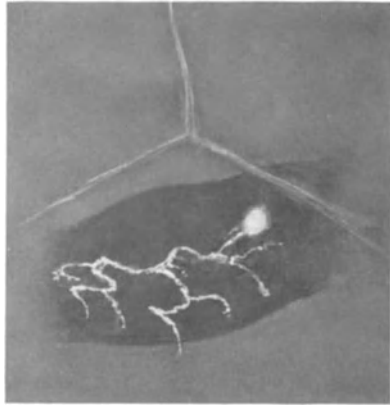810



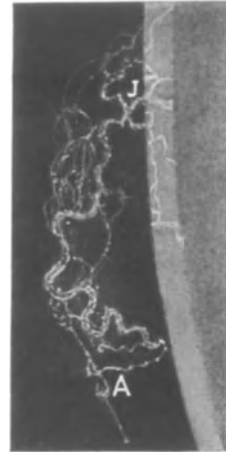
811



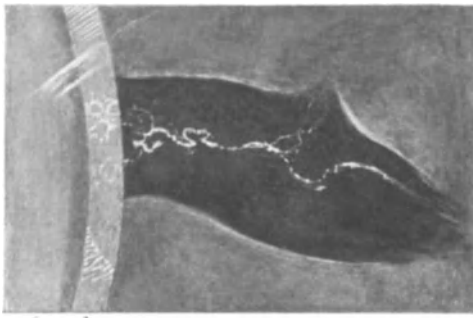
812



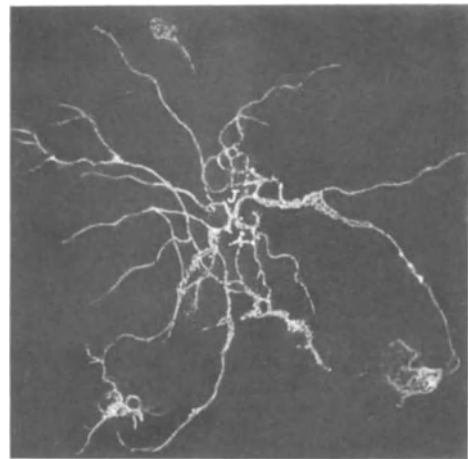
813



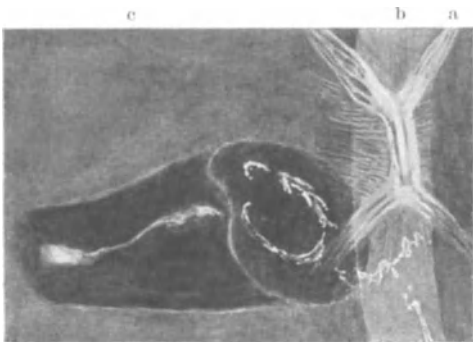
816



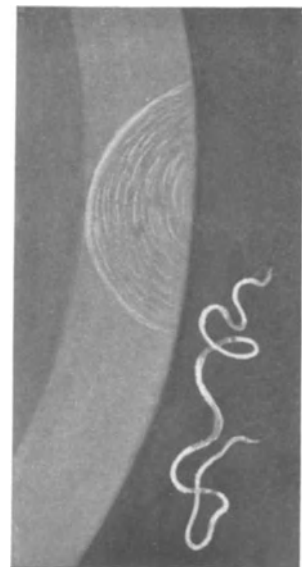
814



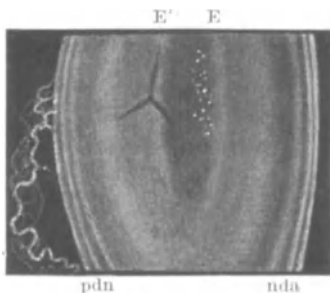
817



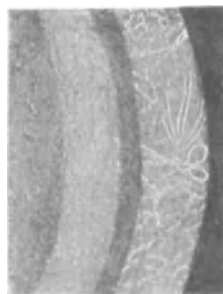815



820



818



819

nasal vom Hinterpol auf der Kapsel zu inserieren (man vergleiche den radiären Gefäßverlauf mit demjenigen der Abb. 780—782). Bei A das freie flottierende Ende. Ein Gewirr feiner Fäden adhärirt an der Arterie.

Abb. 817 veranschaulicht bei gleicher Vergrößerung die Ausbreitung der Gefäße auf der Hinterkapsel. J ist die Insertionsstelle (entsprechend J in der Abb. 816). Die feinen grauen Züge haben eigentümlich zackigen Verlauf (etwa ähnlich demjenigen der „Angioid streaks“ des Fundus). Ob diese Linien die Gefäße selber oder nur deren Abklatsch auf der Kapsel darstellen, ist nicht zu entscheiden. Als Nebenfund besteht beiderseits eine *Punktatarakt* dicht vor dem zentralen Intervall (in Abb. 818 bei E). Abb. 818 Sagittalschnitt durch die Linse, etwa 14fache Vergrößerung, dünnes Bündel, a und p vorderer und hinterer Kapselstreifen, d Abspaltungs-, n Alterskernstreifen, E vorderer, E' hinterer Embryonalkernstreifen. Die schneeweißen Punkte gruppieren sich in der Gegend der vorderen embryonalen Y-Naht, und jeder einzelne Punkt ist von einem schwachen Hof umhüllt.

Trotz ihrer Ausprägung reichen die Gefäßreste nicht aus, um optisch zu stören. *Mit Lupenspiegel (+ 8 bis + 20) ist weder vom Hyaloidearest noch von der Katarakt etwas zu sehen.*

*Abb. 819. Häufige, leicht ausgeprägte Reste der Tunica vasculosa posterior.*

Besonders die Mikrobogenspaltlampe deckt bei manchen Personen feine graue fädige Zeichnungen, bestehend in grauen Punkten oder gebogenen Linien der Kapselrückfläche auf, welche, ähnlich wie bei Tieren (vide Abb. 780 a), Reste der Tunica vasculosa posterior darstellen. Diese Reste sind, im Gegensatz zu denjenigen der Membrana pupillaris, pigmentlos. Abb. 819 gibt fädige derartige Reste bei einer 20jährigen wieder. Es sind meist graue Linien, die im allgemeinen radiären oder aber bogenförmigen Verlauf haben. Nirgends erreichen sie eine Intensität der Ausprägung wie in Abb. 817.

*Abb. 820. Abgerissener, frei hinter der Linse schwebender Hyaloidearest.*

8jähriger Edgar Els., rechtes Auge. In einigem Abstand hinter der Linse schwebt der geschlängelte weiße Hyaloidearest, wie wir ihn z. B. aus Abb. 783—785 kennen. Durch Bulbusbewegungen wird er weggeschleudert und dadurch unsichtbar, kehrt aber nachher meist wieder an seine ursprüngliche Stelle hinter der Bogenlinie zurück. Durch diese und ähnliche Beobachtungen wird deutlich,

1. daß der physiologische Hyaloidearest von seiner Ansatzstelle losreißen kann,

2. daß *normales* Glaskörpergerüst, trotz lebhafter Beweglichkeit und Schleuderbarkeit seines Gerüstwerks, nicht einen beweglichen Wirrwarr darstellt, sondern nach noch so lebhaften Schleuderungen immer wieder seine ursprüngliche Ruhestellung einnimmt. (Dasselbe gilt nicht vom pathologischen zerfallenen Glaskörper, z. B. der Myopen, s. Abschnitt Glaskörper.)

Losreißen der Arteria hyaloidea nach Art der Abb. 820 wird der aufmerksame Beobachter nicht so selten finden.

Beachtenswert ist in diesem Falle die Ausprägung der *hinteren Bogenlinie* (Abb. 820), in deren Nähe der losgerissene Hyaloidearest stets wieder zurückkehrt. Sie umschließt dichte konzentrische Faserlinien.



### III. Befunde an der kranken Linse.

#### 1. Pathologische Auflagerungen der Linsenoberfläche.

##### a) Entzündliche Auflagerungen der Linsenvorderfläche.

Wiewohl logischer wäre, den normalen Linsenbefunden die kongenitalen Veränderungen, diesen die senilen und exogenen folgen zu lassen, so gebe ich die pathologischen Auflagerungen aus Gründen der Differentialdiagnose schon hier wieder. Morphologisch treten sie nämlich den Resten der Tunica vasculosa derart nahe, daß sie von ihnen nicht immer leicht zu trennen sind.

*Abb. 821. Frisches scholliges Pigment der vorderen Linsenkapsel nach Iritis. Herr E., 43jährig. Ok. 2, Obj. a 2.*

Die Pigmentklumpen zeigen bei stärkerer Vergrößerung eine feine Körnelung der Oberfläche. Unten etwas graues Exsudat, durch das Pigmentklümpchen festgeklebt werden.

*Abb. 822. Fädig und sternchenförmig umgewandeltes Exsudat und Pigment.*

12 Jahre nach Eisensplitterperforation der Iris und Linse (doppelte Bulbusperforation) bei dem jetzt 42jährigen H. S. Schwache Vergrößerung.

Breite hintere Synechie an der Perforationsstelle mit queren dichtweißen Narbenstreifen. Das Exsudat auf der Kapsel hat sich zu zierlich gewundenen Fäden geordnet, in welchen Pigmentsternchen sitzen. (Außerdem besteht hintere Corticalkatarakt vom Typus der Complicata und es ist der Weg, den der Splitter genommen, als lineare Trübung in der klaren Linsenpartie sichtbar.)

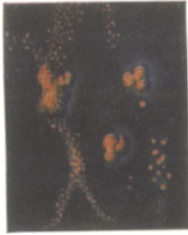*Abb. 823, 824. Zu Fäden und Sternchenfiguren Anlaß gebendes Exsudat und Pigment bei seit Jahren bestehender schleichender Iridocyclitis. 29jähriges Frä. G. Ok. 2, Obj. a 2.*

In Abb. 823 rechts oben und darunter ein frischerer, noch wenig verwandelter Exsudatabschnitt. Bei Durchleuchtung erkennt man (Abb. 824) in diesem Exsudat zwei blutführende Gefäßschlingen, die von der Iris ausgehen.

Unten die typischen, zum Teil zu Wirbeln geordneten Sternchenfiguren und Fäden.

*Abb. 825, 826. Zu Fäden und Sternchen umgewandeltes Exsudat nach chronischer Iridocyclitis. 26jährige Frau Kräh. Rechtes Auge.*

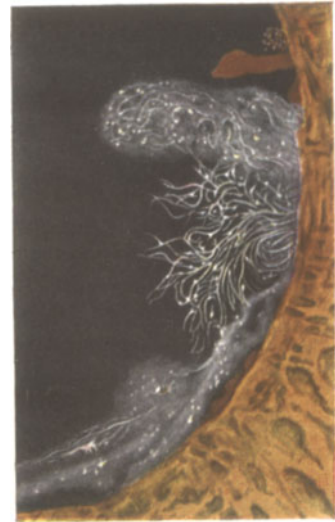Beiderseitige, bald schleichende, bald subakute, bald mehr proliferierende, bald mehr exsudative Iridocyclitis seit drei Jahren. Wa. negativ. Mehrfach hintere Synechien, Tensionssteigerung zwang rechts zweimal zur Iridektomie. Abb. 825 gibt einen Überblick über das innerhalb zwei Jahren in Pigmentsternchen verwandelte Exsudat. Gefäße fehlen. Da und dort sieht man amorphe Pigmentklumpen. Um einen solchen herum (Abb. 826) ziehen die Sternchen und Fäden zirkulär. Vereinzelt sind sie zu hübschen Spiralen geordnet (Abb. 826). Interessanterweise bekommen die Fäden nach oben und nasal in Zonulanähe parallelen, lineargestreckten



821



822



823



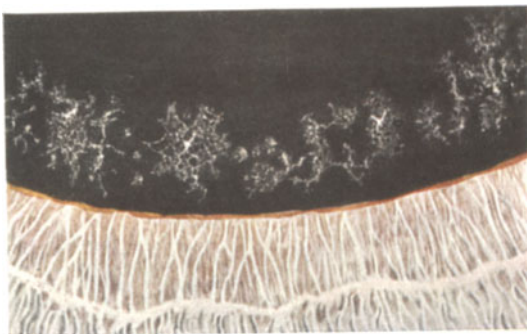824



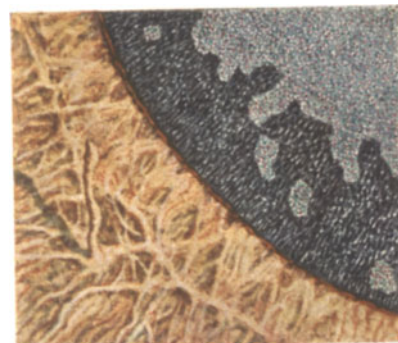
825



826



827



828

Verlauf (Abb. 825, 826). *Es besteht also in der Richtung der Zonula, bzw. der RABL-schen Epithelreihen eine andere Formierungstendenz als axial.*

Die Farbe der Sternchen und Linien ist überall ein gleichmäßiges Braungelb, bei lebhaft brauner Iris.

*Abb. 827. Kranzförmig geordnete fädige Exsudatnetze, dem unteren Pupillarsaum folgend. 15jähriger Jüngling Spi., linkes Auge. 25fach.*

Ähnlich dem Ring bei VOSSIUSscher Trübung geben diese zierlichen Netze die Form der dilatierten Pupille wieder. Iris hellblau. Netzfäden wenig pigmentiert. Da und dort sind die Netzfäden zu intensiveren, oft moosähnlich verzweigten Linien verdichtet. Die Breite des Netzinges variiert zwischen 0,25 und 0,5 mm.

Schleichende Iridocyclitis bei fast reizlosem Bulbus seit mehreren Monaten. Vereinzelt graue feine Präcipitate der Hornhautrückfläche und zellige Betauung sind fast dauernd nachweisbar. Für Lues und Tuberkulose bestehen keine Anhaltspunkte.

*Abb. 828. Landkartenartige Unterbrechung des vorderen Chagrins durch feinste herdförmige Exsudatauflagerungen auf der vorderen Linsenkapsel.*

Solche fand ich<sup>11)</sup> sowohl nach Traumen mit Vorderkammerblutungen, als auch nach Entzündungen verschiedener Art, am häufigsten anscheinend nach subakuter Iritis. Bei passendem Lichteinfall erscheint der Chagrin im Bereiche des Exsudates abgeschwächt oder ausgelöscht.

Oft sind die Auflagerungen der Vorderkapsel derart fein, daß sie nur durch Einstellung der Chagrinierung zur Wahrnehmung gebracht werden können.

Im vorliegenden und in anderen Fällen ist Farbenschillern des Häutchens zu beobachten (Farben dünner Blättchen).

Abb. 828 zeigt das linke Auge des Knaben R. S. 7 Jahre alt, Keratoglobus links nach abgelaufener parenchymatöser Keratitis. Ok. 2, Obj. a 2.

*Abb. 829. Farbenschillernde Exsudatreste auf der Vorderkapsel (vgl. Text zu Abb. 828).*

Oft bilden sich derartige Exsudatflecke während der Iridocyclitis *retroiridal* (in der Hinterkammer) und kommen erst bei maximaler Pupillenerweiterung zum Vorschein. So auch im Falle der Abb. 829, welche die Linsenvorderfläche des 25jährigen Frl. S. darstellt, mit Irisknötchen.

In der Umgebung der Exsudatflecke ist der vordere Chagrin skizzenhaft dargestellt. Ok. 2, Obj. a 3.

Die Exsudatflecke können gelegentlich sehr ausgedehnt sein und weisen meist landkartenartige Formen auf. Sie sind oft mehrere Jahre nach Ablauf der sie verursachenden Affektion noch zu finden.

*Abb. 830a und b. Pupillare Exsudatvascularisation.*

Bei Spaltlampenbeleuchtung findet man die Pupillarexsudate nicht selten vascularisiert (s. Abb. 824). Im regredienten Licht (Linsenlicht) treten größere Stämmchen und Capillaren als scharfe Linien hervor (Abb. 830a). Im fokalen Licht dagegen (Abb. 830b) ergeben sich durch die Prominenzen, welche die Capillaren hervorrufen, Flächenreflexe, die etwa denen der Limitans interna retinae jugendlicher Individuen vergleichbar sind.

Sie erteilen dem Exsudat ein charakteristisches Oberflächenrelief, das allerdings nur bei Einstellen des Spiegelbezirkes sichtbar wird. Abb. 830a (regredientes) und Abb. 830b (fokales Licht) geben die nasale Partie der linken Linsenvorderfläche der 36jährigen Frau B. wieder, welche seit 6 Jahren an schleichender Iridocyclitis unbekannter (tuberkulöser?) Ätiologie leidet. LS = schwach  $\frac{1}{10}$ , beginnende *Cataracta complicata*.

In bezug auf den Typus dieser Gefäßnetze ist noch folgendes zu erwähnen: *Vasa afferentia* und *effluentia* verhalten sich hier anders als z. B. bei Gefäßneubildung im Parenchym der Hornhaut, insofern, als sie bei letzterer gewöhnlich dicht nebeneinander und parallel, im Pupillarexsudat dagegen in größerer Distanz und in unregelmäßig wechselnder Richtung verlaufen. Die Ursache dieses verschiedenen Verhaltens liegt wohl darin, daß die Verlaufsrichtung im Exsudat nicht, wie im Corneaparenchym, durch eine besondere Gewebstruktur beeinflusst wird. Viel Ähnlichkeit in bezug auf Endarkaden und Anastomosen zeigt dagegen das Gefäßnetz des Pupillarexsudates mit dem normalen Randschlingennetz des Limbus (vgl. Abb. 70, Abschnitt Cornea). Ähnlich bei *Keratitis superficialis*.

*Abb. 831. Pupillarexsudat in den Anfängen der Umformung zu zunächst weißen, später braunen Exsudatsternchen, im Verlaufe einer Iridocyclitis subacuta exsudativa.*

28jährige Lehrerin Marta He., rechtes Auge, Ok. 2, Obj. a 3. Iridocyclitis subacuta seit mehreren Wochen. Pupillarexsudat. Ursache unbekannt, Wa. negativ. Heilung 6 Wochen nach Beginn, jetzige Heilungsdauer  $5\frac{1}{2}$  Jahre. Weißer und brauner Vorderkammerstaub (Abb. 831). Klumpige braune Pigmentdeposita. Bildung weißer strahliger Fäden (Abb. 831 unten) und stellenweise zu Reihen geordneter rein weißer Exsudatsternchen (Abb. 831 oben). Zwischen und auf den kleineren Sternchen liegt Pigmentstaub. Er scheint von den Sternchen attrahiert zu werden. Mittels dieses Pigmentes haben sich einzelne Sternchen bereits braun gefärbt. Iris braun.

Der Fall zeigt, daß die Exsudatsternchen das Pigment aus dem Kammerwasser und aus den Deposita, welche das retinale Blatt zurückließ, aufnehmen und umformen. Es handelt sich somit um *ektodermales* Pigment, und es ist verständlich, daß braune entzündlich bedingte Exsudatsternchen auch bei blauer Iris vorkommen.

$5\frac{1}{2}$  Jahre nach Aufnahme der Abb. 831 waren Pigment und Exsudatreste bis auf Spuren verschwunden.

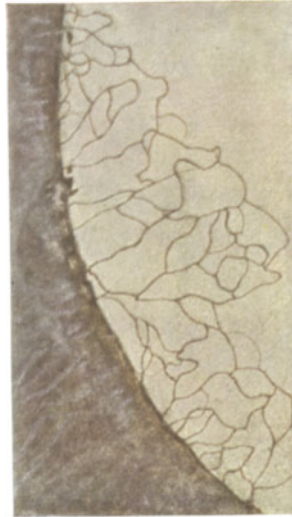*Abb. 832. Langfädiges und sternchenförmiges Vorderkapselpigment, von dem es fraglich erscheint, wieweit es angeboren und wieweit es traumatisch-entzündlichen Ursprungs ist.*

28jähriger L. Ri., Fall der Abb. 689—692 des Abschnittes „Vorderkammer“ S. 293. Vor einem Jahr Feldspatsplitter als *Corpus mobile* in die linke Vorderkammer, der erst 9 Monate später, nach langen Reizungen, entfernt werden konnte. Die eigentümlichen, vielfach wellig verbogenen Fäden, die sich an Kreuzungsstellen zu Sternen verdichten, sind vielleicht niedergeschlagene Fibrinfäden, vielleicht aus Exsudat und Pigment geformt worden (Capillarreste sind es nicht, da nie Gefäße und nie Synechien vorhanden waren). Fraglich erscheint die Genese der übrigen Sterngruppen. Sie könnten angeboren sein.

Aufnahme der Abb. 832 sieben Wochen nach Entfernung des Splitters.




829



830 a




830 b



831



832



834



833

*Abb. 833. Kreisringförmiges Pigment der Vorderkapsel, 5 Jahre nach Iritis acuta.*

41jähriger Herr Frey-Re., rechtes Auge. Ok. 2, Obj. a 3. Natur der überstandenen Iritis unbekannt. In der Pupille sitzen, besonders temporal oben, grobe amorphe Pigmentklumpen. Daneben breiten sich kleine zierliche Pigmentringe in großer Zahl aus. Nur an einer Stelle sieht man ein Pigmentsternchen. Der Durchmesser der Pigmentringe schwankt zwischen 20—40 Mikra. Stationärer Befund nach 1 und 2 Jahren.

Über ringförmige pigmentierte Beschlagsreste der *Hornhau-trückfläche* berichtete ich bereits in Abschnitt Hornhaut auf S. 217. Ich deutete dort die Ringe als peripheres Depot nach Resorption von pigmentierten Beschlägen. Für die Linse paßt diese Erklärung vielleicht weniger. Theoretisch ist äußerst interessant, daß die formierenden Kräfte im einen Fall Sternchenbildungen, im anderen, selteneren Fall dagegen gerade umgekehrt Ringformen schaffen.

Im Gegensatz zu Pigmentsternchen ist der Ring, soweit meine Beobachtungen reichen, stets erworbener entzündlicher Natur. So auch bei dem 60jährigen, vor mehreren Jahren iridektomierten und trepanierten Isidor Ne. Ringdurchmesser 40—60 Mikra, ferner bei dem 63jährigen Fr. K. Wi. mit feinen Exsudatflecken nach multipler, flüchtiger (rheumatischer?) Iritis. Die Pigmentringe messen hier nur etwa 20 Mikra. Ähnliche Ringe von 20—30 Mikra finde ich bei der vor 10 Jahren trepanierten 69jährigen Frau Kro., bei der die Pigmentringe seit 7 Jahren stationär sind und bei der vor 10 Jahren iridektomierten 62jährigen Frau Stutz mit Cataracta pol. post. Hier bestanden neben den Ringen runde Pigmentklumpen.

In einigen dieser, sowie weiterer Fälle war neben der Ringform gleichzeitig auch Sternform zu finden, ja ich sah in einem Fall einen Ring an den Konkavbogen eines Sternchens sich anschließen. (Rechtes Auge der 39jährigen Frau Faßb., beidseitige Iritis vor 5 Jahren.)

*Abb. 834. Radiäre Anordnung entzündlicher Deposita auf der Vorderkapsel nach Mydriasis bei Iridocyclitis tuberculosa.*

30jährige Fabrikarbeiterin Gra., linkes Auge, 25fache Vergrößerung. Seit Wochen besteht links schleichende Iridocyclitis mit Präcipitaten. Am Pupillarsaum die grauen glasigen Knötchen der Abb. 834. Durch die Mydriasis sind sie alle in die Länge gestreckt. Durch die Mydriasis traten ferner die grauweißen, *radiär gruppierten* Exsudatherde der Abb. 834 zutage. Die Einzelherde bestehen aus grauweißen Pünktchen, denen vereinzelt Pigmentpunkte zugesellt sind. Die Herde bevorzugen die Richtung der glasigen Knötchen, jedoch bestehen sie auch da, wo Knötchen zu fehlen scheinen. Doch könnten solche Knötchen auch auf der Irisrückfläche bestehen und daher unsichtbar sein.

Die Annahme liegt somit nahe, daß die Knötchen beim Zurückweichen der Iris (nach Atropinisierung) die weißen Deposita auf der Vorderkapsel zurückließen und daß dabei die radiären Firsten der Irisrückfläche (s. Abb. 1358) begünstigend wirken. Denn sie liegen der Vorderkapsel am nächsten und von ihnen stammt offenbar das (ebenfalls radiär gruppierte) Pigment.

*Abb. 835. Radiäre Pigmentstreifen der Vorderkapsel, beobachtet nach Mydriasis bei Iridocyclitis.*

37jährige Frau Klara Kü., rechtes Auge. Rechts Heterochromieeyclitis. Mit Atropin: Temporale hintere Synechie, alte weiße Exsudatflecke temporal von der

Hornhautmitte. Die Vorderkapsel bedecken nahezu regelmäßige radiäre Pigmentstreifen von etwa 2 mm Länge, das axiale, von der Iris normalerweise nicht bedeckte Gebiet freilassend. Die Pigmentstreifen bestehen aus gleichmäßig feinen Pigmentpünktchen. Wäre die Irisrückfläche plan, so ließe sich die radiäre Gruppierung der Pünktchen kaum erklären. Plausibel wird sie, wenn wir uns der Radiärfirsten erinnern, welche der Kapsel am nächsten liegen und sie bei Irisschwellung wohl auch berühren, wobei Pigment durch Exsudat festgehalten werden kann.

Solche radiäre Pigmentzüge und -Linien sah ich nach Mydriasis bei Iritis acuta mehrfach. Ich berichtete darüber schon 1923\*.

Der dort erwähnte 55jährige Js. kam mit akuterluetischer rechtseitiger Iritis ohne Präcipitate, beginnende hintere Synechien. Durch sukzessives Weiterwerden der Pupille ließ die Iris genau radiär geordnetes streifiges Pigment zurück. Letzteres setzte sich aus langgestreckten Pigmentfäden und Häufchen zusammen. Diese Radiärpigmentierung blieb nicht stationär. Nach 3 Wochen erschienen die einzelnen Pigmentherde amorph, umgeformt zu Pünktchen, zum Teil resorbiert. Eine Radiär-anordnung war nicht mehr zu erkennen. Also Umgruppierung und Resorption innerhalb weniger Wochen, vielleicht unter dem Einfluß der energischen antiluetischen Kur, welche die Iritis rasch zur Ausheilung brachte. Morphologisch wurde ich an die kongenitalen retroiridalen Pigmentlinien der Abb. 774—778 erinnert.

*Abb. 836. Ringförmiges, pupillares, aus braunroten Einzelpunkten zusammengesetztes Pigmentdepot nach Iridocyclitis.*

50jähriger Herr Bi., rechtes Auge, 25fach. Ein derartiges aus *gleichmäßigen, feinen Einzelpigmentpunkten* zusammengesetztes Ringdepot (der Form nach dem Pupillarrand entsprechend) gehört zu den seltenen Befunden. Meist läßt die Iritis ungleichmäßig grobe Bröckel im Ringdepot zurück. — Der Ring ist nasal verbreitert und enthält da und dort neben den braunen auch noch vereinzelte weiße Punkte.

*Abb. 837, 837a, 837b. Faltenartige Bildungen des (vorderen) Chagrinsubstrates.*

Dieser Fall stellt wohl eine große Seltenheit dar. Etwas Ähnliches habe ich bisher nie beobachtet.

Der 31jährige Militärpatient E. B. hat rechts Überreste einer angeblich vor 3 Jahren überstandenen Iridocyclitis mit tiefer parenchymatöser Keratitis. Linkes Auge frei. Reste von Lungentuberkulose. Die Folgen der Iritis bestehen in vereinzelten unregelmäßigen Prominenzen des Pupillarpigmentsaumes (s. Abb. 837), einer von der Linse losgelösten, sehnenartig am oberen inneren Pupillarsaum sich ausspannenden weißen, stellenweise pigmentbedeckten Membran E (s. Abb. 837 rechts oben) und einigen amorphen Pigmentklumpen auf der Vorderkapsel im temporalen Pupillargebiet (Abb. 837b), sowie aus einigen feinen Exsudatfleckchen, die bei Einstellung der vorderen Chagrinerung besonders deutlich sind (vgl. Abb. 828 und 829, in Abb. 837a rechts unten). Stellt man die Vorderkapsel ohne Chagrin ein, beobachtet man also im fokalen Licht, nicht im Spiegelbezirk, so erscheint die Linsenvorderfläche vollkommen glatt. Im Chagrin dagegen werden die merkwürdigen *plastischen Falten der Abb. 837 sichtbar*. Es sind etwa 0,05 mm breite, bis zu 1 mm lange Wülste vom Typus der Falten eines dünnen Häutchens (doch fehlen Faltenreflexlinien, außer an einer Stelle bei D). Die Oberfläche der Falten zeigt Farbenschiellern. Die Firsten besitzen jedoch jene feine Epithelfelderung nicht, welche

\* VOGT: Graefes Arch. 112, 122.



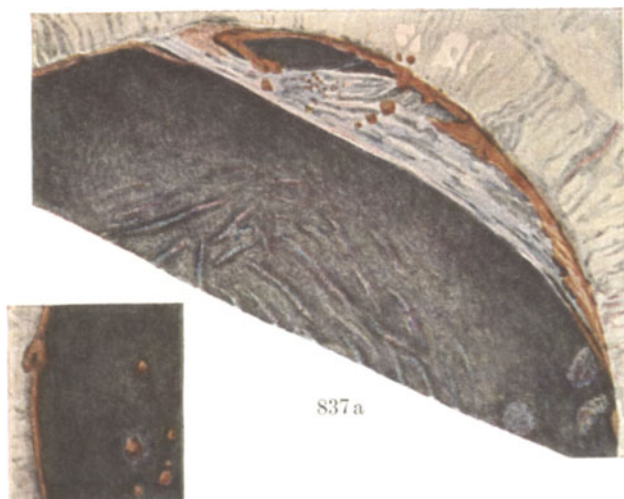
835



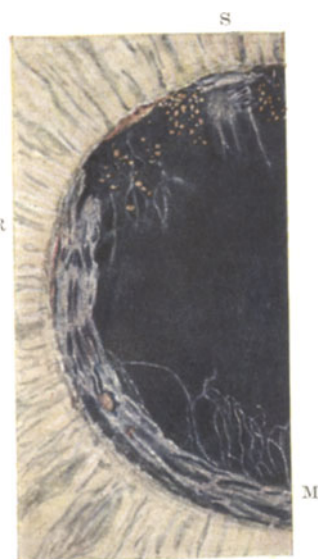836



837



837 b



838



ihrer Umgebung zukommt und jeden normalen Chagrin auszeichnet. Sie erscheinen vielmehr glatt. Ihre Lage, Richtung und Ausdehnung ändern die Fältchen nicht, ob wir die Pupille mit Pilocarpin verengern (entsprechend Abb. 837), oder ob wir sie samt der Akkommodation mit Atropin lähmen. Höchstens hatte ich einige Male den Eindruck, daß die Fältchen bei Mydriasis vielleicht um ein wenig schmaler wurden. Am Mikrometer ließ sich jedoch eine Verschmälerung nicht nachweisen. Abb. 837a gibt diese Falten bei Mydriasis wieder. Beobachtet man im gewöhnlichen *diffusen* Licht (also ohne Chagrineinstellung), so sind im Faltenbereich feine streifig-wolkige Trübungen zu sehen, mit Sitz im Abspaltungstreifen (Beobachtung im November 1921, 10 Monate nach Aufnahme von Abb. 837. Der Richtung nach entsprechen diese Streifen ungefähr den einzelnen Fältchen).

Nirgends ist die Iris an der Kapsel adhärent.

Die merkwürdige Veränderung ist von uns zunächst während 2 Wochen kontrolliert und bei enger und weiter Pupille durch Abbildungen festgehalten worden. Sie blieb während dieser Zeit vollkommen stationär. Tension = n, RS =  $\frac{6}{8}$ , LS =  $\frac{6}{5}$ . Akkommodationsbreite beiderseits = 8D. Nach 10 Monaten war der Befund unverändert.

Da die Linsenoberfläche selber, wie das verschmälerte Büschel dartut, glatt und eben ist und da nicht die von uns geschilderten Kapselalten vorliegen (s. z. B. Abb. 1111 und 1117), wird wahrscheinlich, daß eine Veränderung nicht der Kapsel, sondern eines anderen Teiles des Chagrinsubstrates vorliegt.

Die Meinung ELSCHNIGS\*, es handle sich in meinem Falle um Falten der superfiziellen Lamelle der Linsenkapsel, ist von vorneherein nicht abzulehnen. Immerhin verhalten sich letztere Falten optisch anders.

Im Gegensatz zu diesen „Chagrinfalten“ sind *echte Faltungen der Linsenkapsel* schon ohne Einstellung des Spiegelbezirkes bequem sichtbar (Abb. 1111 M). Dabei ist in manchen Fällen von Kapselaltung eine Chagrinzeichnung nicht mehr oder nur noch undeutlich zu sehen, in andern allerdings ist sie kräftig ausgeprägt.

In bezug auf die Genese liegt es nahe, eine Beziehung zu der Pupillarexsudatmembran (Abb. 837a) anzunehmen. Offenbar stand letztere ursprünglich in solider Verbindung mit der Vorderkapsel, so daß an die Möglichkeit einer Einwirkung auf die Oberfläche der Linse zu denken ist. Eigentümlich ist, daß Atropin und Eserin die Konfiguration der Fältchen nicht zu verändern vermögen.

*Abb. 838—839. Erworbene, gedehnte (bewegliche) Pupillarexsudatmembranen (VOGT 248).*

Strang- und membranartig gedehnte hintere Synechien und entzündliche Exsudatmembranen sind wohl meist erworbener Natur. — Ich verfüge über eine Reihe von Beobachtungen am Spaltlampenmikroskop, in denen derartige, bei Pupillenbewegung sich faltende und streckende Stränge und Membranen den Pupillarsaum mit der Linsenkapsel verbinden. Ich gebe hier die Abbildungen von zwei solchen Fällen wieder, in denen ursprünglich auf der Linsenkapsel gelegene Exsudatmembranen *sich ganz oder teilweise von der Kapsel losgelöst haben*. Derartige Befunde sind an der Spaltlampe nicht so selten (vgl. auch die freigewordene weiße Exsudatmembran in Abb. 837 und 837a).

Abb. 838 zeigt die Membran am linken Auge des 46jährigen Herrn St., Wirt in B., der seit 10 Jahren an beiderseitiger rezidivierender Iritis leidet. Wa. neg. Beidseits zum Teil gedehnte hintere Synechien, Pigment und Exsudatreste der Vorderkapsel. Augen zur Zeit reizlos. Die in Abb. 838 abgebildete bläulichweiße, dicht-

\* ELSCHNIG: Klin. Mbl. Augenheilk. 69, 734 (1922).

gefaltete Membran M haftet am nasalen und unteren Pupillarsaum und enthält da und dort etwas Pigment.

Bei enger Pupille liegt die Membran in dichten konzentrischen Falten, bei Mydriasis glättet sie sich, so daß die Verklebungsstellen mit der Kapsel sichtbar werden. Am oberen Ende (bei R) ein Riß, der wohl durch das Pupillenspiel entstanden ist. Ein schmaler derartiger Membranrest, der in drei Zipfeln auf der Kapsel inseriert, ist im oberen Teil der Abbildung (bei S) zu sehen. Daneben Pigment und fädige Exsudatreste der Vorderkapsel. Irisgewebe etwas atrophisch.

Abb. 839 zeigt durchscheinende, bei unerweiterter Pupille zum Teil in die Vorderkammer sich wölbende derartige Membranen am linken Auge des 37jährigen myopischen Frl. E. G. (erste Beobachtung am 24. 10. 19). Auch hier entspringen die Membranen vom Pupillensaum (bei enger Pupille auch noch über die Iris hängend, Abb. 839) und inserieren teils in Linien, teils in Flächen auf der Vorderkapsel, wo sie in eine gleichmäßige feine, kaum sichtbare, zum Teil mit Pigment bedeckte Exsudatmembran übergehen (das Pigment hat, wie auch im vorigen Fall, Sternchenform angenommen). Die Iris ist etwas atrophisch und es bestehen zarte hintere Hornhautbeschläge. Die Krause ist wenig ausgeprägt, frei von Pupillarfäden. Die Iritis besteht bei reizlosem Auge seit vielen Jahren und hat am andern Auge zur Erblindung durch Glaukom geführt.

Die Untersuchung 2 Jahre nach Aufnahme der Abb. 839 ergibt annähernd denselben Befund. Doch ist die temporal-untere Membran von der Linse losgerissen und ragt jetzt als Fetzen frei in die Vorderkammer. An der Hornhautrückfläche immer noch einzelne feine weiße Beschläge. Rechts sehr ausgesprochene, links nasal und temporal beginnende Bandtrübung der Hornhaut. LS =  $\frac{6}{9}$  (— 6,0 komb. cyl. — 2,0 =).

Auch in andern Fällen von chronischer Iridocyclitis oder von langjähriger, mit Iritis verbundener Keratitis sah ich derartige Membrandehnung. Es handelte sich dabei nur um isolierte kleinere Strang- und Membranbildungen. Von ähnlicher Ausdehnung wie im Falle der Abb. 838 sind sie bei dem seit 1918 wegen Keratitis scrophulosa mit Iritis in meiner Behandlung stehenden, jetzt 22 jährigen E. H., der seit seinem 12. Jahre an schweren Drüsenerkrankungen und Keratitis leidet. In diesem Falle schien sich die Exsudatmembran des rechten Auges im Laufe der Beobachtungszeit etwas von der vorderen Kapsel loszulösen.

In der Literatur ist, soviel ich sehe, erst eine hierhergehörige Beobachtung niedergelegt, und zwar von AXENFELD\*. In AXENFELDS Fall war die Membran von der Kapsel völlig losgelöst in der Pupille ausgebreitet. Anamnestisch ließ sich eine Entzündung nicht nachweisen, doch wiesen Pigmentreste auf dieselbe hin. Auch in unseren Fällen hat nicht nur Dehnung, sondern zum Teil auch Loslösung von der Kapsel zur Bildung der Membranen beigetragen. Die Loslösung findet ein Analogon in den persistierenden Fäden und Netzen der Pupillenmembran, die ja häufig vollkommen frei über die Pupille sich ausspannen.

#### b) Entzündliche Auflagerungen der Linsenrückfläche.

*Abb. 840. Präcipitate der hinteren Linsenoberfläche.*

Diese schon von GULLSTRAND\*\* in seiner klassischen Mitteilung über die Spaltlampe erwähnten Niederschläge sind von wechselnder Größe, meist rund bis eckig

\* AXENFELD: Bewegliche entzündliche Pupillarmembran. Festschrift für KUHN: Z. Augenheilk. 43, 69 (1920).

\*\* GULLSTRAND: 37. Verslg ophthalm. Ges. Heidelberg 1911.

und rundlich, oft flüchtig. Ihre Lokalisation ist mit schmalem Büschel exakt möglich. Von Glaskörpereinlagerungen unterscheidet sie schon ihre Bewegungslosigkeit. Sie nehmen hauptsächlich mittlere und untere Kapselpartien ein, was um so beachtenswerter ist, als sie hierin mit den Beschlägen der Hornhaut übereinstimmen. Und doch ist die Linsenrückfläche der Hornhaurückfläche entgegengesetzt gewölbt! Man kann also nicht etwa annehmen (wie dies bei der Hornhaut geschieht), daß die Präcipitate der unteren Linsenrückfläche an dieser der Schwere wegen haften bleiben! Immerhin kommen auch Beschläge der *oberen* Linsenrückfläche vor.

An Häufigkeit stehen die Präcipitate der Linsenrückfläche denen der Hornhaut bei weitem nach. Sie sind aber viel häufiger als die der Vorderkapsel (im Pupillarbereich), welche ich fast nur bei sympathischer Ophthalmie fand\*, und welche auch dort verschwommene Form zeigen. Auf der Iris sah ich bis jetzt überhaupt keine Beschläge. Die Behauptung eines Autors, die Spaltlampe decke an der Iris- und Linsenvorderfläche häufig Präcipitate auf, ist unrichtig.

Abb. 840 zeigt Beschläge der rechten Linsenrückfläche bei dem 22jährigen Dom., der seit einigen Monaten an Amotio retinae dextrae, anscheinend entzündlichen Ursprungs, leidet (25fache Vergrößerung, Beobachtung vom 13. 4. 21). Zahlreiche Glaskörpertrübungen, Papille emmetrop. Die Präcipitate sind auffallend weiß, oft etwas eckig, scharf begrenzt.

Auch rein braune Pigmentpräcipitate der Linsenrückfläche sind nicht selten. Sie können jahrelang stationär sein. Abb. 841 zeigt solche am rechten Auge des 58jährigen Ped.

Leuchtend feuerrot erschienen solche Pigmentbeschläge der Linsenrückfläche bei der 60jährigen Miß Ve. bei seit 20 Jahren bestehender rechtseitiger Amotio, mit M etwa 20 D. Im Glaskörper schwebte Pigment ähnlicher Farbe. Auch die Hornhaurückfläche war axial leicht pigmentiert, während das linke (gesunde, 23 D myope) Auge pigmentfrei war.

Ganz allgemein fand ich *braune bis rotbraune* Pigmentbeschläge der Linsenrückfläche bei alter Amotio retinae besonders oft. Sie sind in diesen Fällen vielfach amorph. Doch waren sie bei der 52jährigen Marie Vo. mit rechtseitiger alter Amotio rund bis kreisrund (10. 5. 24). Selten sind sie bei reiner Axenmyopie. Ich sah sie massenhaft bei der 25 D myopen (nach der intrakapsulären Extraktion emmetropen) 52jährigen Frau Js.-D. Doch hatte die Dame vor Jahren eine leichte schleichende Iridocyclitis mit Tuberkuloseefflorescenzen durchgemacht.

Ausnahmsweise fand ich braunes Pigment der Linsenrückfläche auch in einem Falle von Retinitis pigmentosa (9. 9. 25, 38jährige Frau Elise Häfl.). Es hatte die Form runder Klümpchen, doch lag in diesem Falle auch Pigmentstaub im Glaskörper.

Einen interessanten Befund von Pigmentierung der Linsenrückfläche liefert F. Ed. Koby\*\*. Bei einer Frau mit hoher Myopie, die gleichzeitig Pigmentspindel der Hornhaurückfläche aufwies, bestand beidseitig Pigmentierung im Bereiche des Canalis hyaloideus-Ansatzes (s. Bogenlinie S. 378). (Die Tochter wies nur seitliche Pigmentierung der Linsenrückfläche auf, und zwar nur einseitig.) Einen ähnlichen Befund ringförmiger Pigmentanordnung erhob CAVARA<sup>350</sup>) bei einer 54jährigen Myopen (Myopie 12,0 D).

\* So zeigt die 16jährige Rosa Sp. mit alter sympathischer Iridocyclitis am 13. 5. 24 auf dem einzigen noch vorhandenen rechten Auge zahlreiche grauweiße Beschläge auf der Vorderkapsel und auf deren altem Exsudat, 8 Wochen nach Iridektomie wegen Sekundärglaukom. Einige klare, sagoartige Beschläge maßen 0,02—0,04, einige größere, scheibenförmige, braunbestäubte 0,16—0,2 mm. Dicht besetzt mit Beschlägen war auch die Cornearückfläche.

\*\* Koby, F. Ed.: Rev. gén. d'Ophth. 51, 349 (1927).

*Abb. 841. Gelbrote Beschläge der Linsenrückfläche bei alter Amotio retinae.*

58jähriger Ped., rechtes Auge. Amotio retinae dextrae vor „einigen Jahren“. War stets myop. Die Refraktion ist heute nicht zu ermitteln (links Hämophthalmus und Amotio retinae durch Scleralruptur), nahezu totale Amotio. Projektion unsicher. L Linse, P Linsenhinterkapsel (breiter Schnitt) mit gelbroten Beschlägen bedeckt (auf der unteren Kapsel zahlreicher als axial und oben). Reichliche gleichartige gelbrote Beschlagspunkte schweben im Glaskörper G. Die Punkte messen bis zu 0,04 mm. Sie stellen einen häufigen Befund bei inveterierter Amotio retinae dar.

*Abb. 842a. Kleine weiße zackige Präcipitate der Linsenrückfläche bei schleichender Iridocyclitis tuberculosa.*

29jähriger Alfred Ae., Iritis links, bei geringer Reizung, seit 6 Wochen. Sehr spärliche feine weiße runde Präcipitate und leichte Betauung der Cornearückfläche, Pupille außer zarten Adhärenzen frei. Mäßige Exsudat- und Pigmentverschmierung der Vorderkapsel. Nie Iriseffloreszenzen. Lungenbefund: Hochgradige Tuberkuloseinfiltration des linken Unterlappens. Allgemeinzustand gut.

Die weißen Beschläge der Abb. 842a nehmen die ganze Linsenrückfläche ein, jedoch mehrheitlich die *untere Partie*, ganz so wie sie an der Hornhaut meist die untere Hälfte bevorzugen. Sie sind bei unserem Patienten Ae. bedeutend zahlreicher als an der Cornea.

Die Beschläge haben ferner ein anderes Aussehen als an der Cornearückfläche: Sie sind unregelmäßig zackig begrenzt, vereinzelt schneeweiß und mit feinen Glanzpünktchen besetzt (sie gleichen denen der Abb. 840). Mehrfach ist ein feiner grauer Hof um die Beschläge zu sehen. Da und dort sind einzelne Beschläge konfluiert. Außer den reinweißen gibt es solche mit braunen Punkteinlagerungen im Zentrum.

Im angrenzenden Glaskörper spärliche weiße Punkte.

LS =  $\frac{6}{8}$  E.

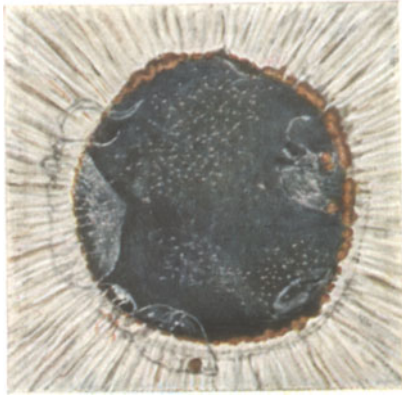
Die Beschläge der Hinterkapsel dieses Falles sind schon deshalb interessant, weil die Hornhautrückfläche gleichzeitig nur spurweise Beschläge aufweist und weil der *Glaskörper* fast völlig klar ist!

Bei der 70jährigen Mrs. Fu. mit vieljähriger schleichender Tuberkulose-Iridocyclitis zeigt die untere Linsenrückfläche rein rotbraune Beschläge. —

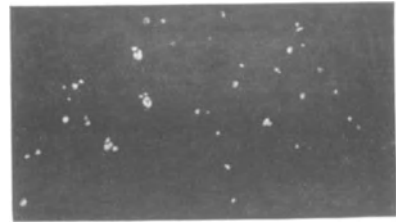Ich konnte ganz allgemein an den Präcipitaten der Linsenrückfläche dieselben *sekundären* Umformungen beobachten, wie an der Linsenvorderfläche, wenn auch naturgemäß die Befunde seltener waren. So fand ich mehrfach schön geformtes Sternchenpigment, so z. B. massenhaft (mit zierlichen fädigen Ausläufern) bei dem 20jährigen Jos. Bi., mit Maculae corneae und Resten alter Iridocyclitis, ferner auf der rechten oberen und linken unteren Linsenrückfläche der 58jährigen Frau Seap.-We., nach alter Iridocyclitis chronica. Sternchenförmig war das Pigment auf der Rückfläche einer kongenital ektopischen Linse (9jährige Siegrid Bu. Beobachtung vom Jahre 1925)\*. In anderen Fällen blieben die Herde amorph. Selten fand ich Ringform (Abb. 844).

*Abb. 842b und c. Wirres Netz von feinen Linien und Staubpünktchen der Linsenrückfläche bei Iridocyclitis chronica vom Tuberkulosetypus.*

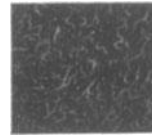
\* Auch in anderen Fällen von kongenitaler Ektopie, sowie bei Aniridie (Fall der Abb. 956), sah ich Pigment der Linsenrückfläche. Solches fand in Sternform auch STREIFF bei einseitiger Aniridie [Klin. Mbl. Augenheilk. 77, 609 (1926)], sodann in verschiedenen Fällen COLLEVATI [Saggi Oftalm. 5, 530 (1930)], der seine Befunde für neu hält.




839



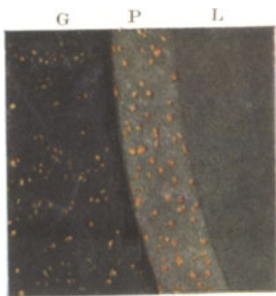
840



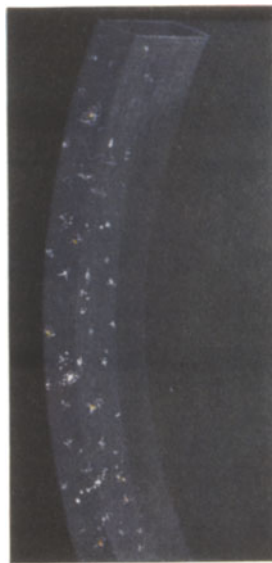842c



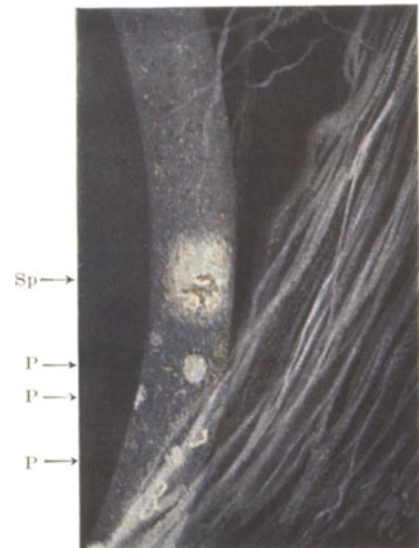
842b




841



842a



842d



843

59jährige Frau Hi., linkes Auge. Beiderseits ähnlicher Befund. Bemerkte vor 4 Monaten Sehstörungen. Braune umschriebene Efflorescenzen des Pupillarpigments vom Tuberkulose Typus (s. Abschnitt Iris). Vorderkapsel leicht mit Pigment verschmiert (in Mydriasis), rechts eine hintere Synechie. Unbedeutende Präcipitate der Hornhautrückfläche. Glaskörpergerüst zu weißen fetzigen Membranen infiltriert, Interstitium jedoch dunkel, luzid, sozusagen staubfrei. *Linsenrückfläche* (Abb. 842b und c) beiderseits ähnlich von dichten feinen grauen Fäserchen, Streifen und zarten Pünktchen überdeckt (24fache Vergrößerung). Wie die Abb. 842b und c zeigen, bilden die Fäserchen und Streifen stellenweise ein Netzwerk, an anderen Stellen wiegen weiße und braune Pünktchen vor. Die gesamte übersehbare Hinterfläche ist mit diesen zarten Linien- und Punktaulagerungen dicht übersät. *Nirgends bestehen Präcipitate.*

An der Hornhautrückfläche kommen bei lange bestehender schleicher Iritis ähnliche Linien, Fäserchen und Punkte vor, doch sind sie meist mit Beschlägen gemischt und lösen sich im regredienten Licht in feine Tröpfchen und Tröpfchenlinien auf. Solche Tröpfchen konnte ich an der Linsenrückfläche nicht nachweisen. Doch ist zu bedenken, daß sich hier die Beobachtung im regredienten Licht schwierig gestaltet. Die Linien und Pünktchen der Linsenrückfläche bestehen aus demselben Substrat, von dem das Glaskörpergerüst durchsetzt ist.

RS = 0,4, LS = 0,15 (unkorrigierbar).

*Abb. 842d. Große weiße Präcipitate der unteren Linsenrückfläche.*

18jähriger Jakob Wei., Sehstörung rechts seit 8 Monaten. Unterer Glaskörperabschnitt trüb, unterer Fundus nicht sichtbar. Unteres Glaskörpergerüst, wahrscheinlich zufolge exsudativen, tuberkulösen Herdes im unteren peripheren Fundus, von feinstem weißem Staub durchsetzt. Von der unteren Linsenrückfläche aus gehen dicht weiß punktierte Glaskörperstränge (Abb. 842d). Auf der unteren Linsenrückfläche eine Anzahl großer weißer Präcipitate (P), von denen der breite optische Schnitt Abb. 842d eine Anzahl wiedergibt. Der große vordere farbige Fleck Sp stellt den hinteren Spiegelbezirk dar, der Farbenschiellern aufweist und damit beginnende Cataracta complicata anzeigt. Im übrigen ist das Auge, insbesondere auch die Vorderkammer, ohne Besonderheit. Fundus, soweit übersehbar, intakt. RS =  $\frac{6}{24}$  E. LS =  $\frac{6}{6}$  E.

Die Präcipitate der Linsenrückfläche und die staubförmige untere Glaskörpertrübung waren in diesem Fall das erste und einzige objektive Symptom einer schweren entzündlichen Erkrankung der unteren Fundusperipherie, wahrscheinlich der Gegend der Ora serrata.

*Abb. 843. Pigment- und Exsudatgürtel der Linsenrückfläche nach Iridocyclitis. Ok. 2, Obj. a 2.*

Über Pigmentniederschläge der Linsenrückfläche habe ich schon früher berichtet\* (s. oben, Text zu Abb. 840). Das Pigment kann die Form umschriebener Pigmentpunkte oder *ausgedehnter Flächen* aufweisen. Mehrheitlich sitzt es auf den peripheren unteren Teilen der Kapsel und wird daher leicht übersehen.

Die Beobachtung der Abb. 843 stammt vom 25. 8. 23 und betrifft das linke Auge der 78jährigen Frau Hö., mit beidseitigem fortgeschrittenem Primärglaukom, vor 6 Jahren beiderseits auswärts nach oben iridektomiert. Der Pigmentgürtel

\* VOGT: Graefes Arch. 109, 203.

Abb. 843 sitzt in der oberen Linsenhälfte und steht konvex nach oben. Glaskörper: ohne Besonderheit. Der Pigmentgürtel ist vielleicht erworbener Natur und steht genetisch mit der Iridektomie im Zusammenhang. Das Pigment ist stellenweise von grauem wolkigem Exsudat umgeben (rechts im Bilde), während letzteres nasal die Gestalt langer feiner Fäden aufweist, die vornehmlich vertikalen Verlauf nehmen.

Die Form eines nach oben offenen Halbrings hatte der Pigmentgürtel bei der 70jährigen Verena Stä. (29. 10. 24): Der braune Ring hatte 1 mm Lumen und betraf die hintere axiale Linsenkapsel des scheinbar gesunden rechten Auges. Später Drucksteigerung.

*Abb. 844. Grobe flächenhafte und feine kreisringförmige Pigmentdeposita der Linsenrückfläche. 53jähriger Joh. Mo., rechtes Auge Ok. 2, Obj. a 2.*

Fall der Abb. 89 (beiderseitiges doppeltes Gerontoxon). Patient machte vor einigen Jahren eine rechtsseitige posttraumatische Hypopyonkeratitis durch. Pupillar-exsudat und hinter diesem beginnende Cataracta complicata. Die in Abb. 844 wiedergegebene flächenhafte Pigmentablagerung der Linsenrückfläche ist Folge der Iridocyclitis (oben in Abb. 844, breites Büschel). Darunter schließen sich braune Präcipitate an, vornehmlich solche von *Ringform*, wie sie in übereinstimmender Form und Größe in Abb. 833 auf der Vorderkapsel zu sehen sind. In Abb. 844 sind die Ringe mit mehr oder weniger vollkommenen Sternformen gemischt. Die Genese dürften diese Ringe mit denjenigen der Abb. 833 gemein haben (umgeformte Präcipitate)\*. Glaskörper heute intakt.

*Abb. 845. „Arteria hyaloidea persistens“ mit weißem strahligem Exsudatherd und mit Pigmentherden der Linsenrückfläche, anschließende Cataracta complicata circumscripta. 10jähriger Paul Ba., rechtes Auge. Ok. 2, Obj. a 2.*

Der strahlige weiße Exsudatherd weist Blutgefäße auf und setzt sich glaskörperwärts in einen weißen drehrunden geradegestreckten Strang fort, der bis zur Papille zieht. Der Sitz des Herdes ist die Gegend nasal und etwas nach unten vom hinteren Linsenpol.

Die Strahlen des Herdes sitzen, wie der optische Schnitt lehrt, in der *Hinterkapsel*. Nasal an den strahligen Herd schließen sich zwei mächtige scharf umgrenzte braune, auf der Linsenrückfläche liegende Pigmentgürtel an. Trübungen vom Typus der Cataracta complicata sitzen 1. im hinteren Embryonalkern, in Form eines geschichteten Bechers von  $1\frac{1}{2}$  mm Durchmesser (in der Abb. 845 nicht zu sehen); 2. dicht vor den Pigmentherden, hier die ganze Linse durchsetzend, an einer Stelle bis unter die Vorderkapsel reichend. Am *linken* Auge sind die Embryonalnähte intakt, ein physiologischer Hyaloidearest fehlt, doch ist die Ansatzstelle gut markiert. Glaskörper beiderseits intakt

In der Abb. 845 ist die genannte, die ganze Linse durchsetzende Cataracta complicata als solche nicht dargestellt, wohl aber die im regredienten Licht sichtbaren die Katarakt der hinteren Rinde zusammensetzenden Vakuolen.

Interessanterweise hatte diese Erkrankung einen Einfluß auf die Hornhautrefraktion. Diese ist rechts horizontal  $45\frac{1}{2}$ , vertikal 47 D, am linken, gesunden Auge horizontal  $43\frac{1}{4}$ , vertikal 44 D. Die beiden Hornhäute sind vollkommen gleich

\* Bemerkenswert ist in diesem Falle noch die während mehrerer Jahre konstante Abflachung der Vorderkammer zufolge Cataracta complicata der vorderen Rinde (linke Kammer normal).

groß. Es blieb also durch die Erkrankung der Art. hyaloidea nur die Refraktion erhöht (Entwicklungshemmung!), nicht aber wurde die Corneagröße verändert (vgl. Text zu Abb. 963, Einfluß der Linse auf Bulbusentwicklung und Hornhautrefraktion). Fundus ohne Besonderheit.  $RS = \frac{6}{36}$  (Gläser bessern nicht),  $LS = \frac{6}{6}$  ohne Glas.

Stationärer Befund nach 16 Monaten.

Es handelt sich offenbar um die Reste einer fetalen Entzündung im Bereiche des Ansatzes der Arteria hyaloidea an die Linse. Die Entzündung hat zu lokaler Cataracta complicata geführt.

(Über *blutige Auflagerungen der Linsenrückfläche* s. Abschnitt *Glaskörper*.)

## 2. Angeborene und früherworbene Linsenveränderungen.

Eine Scheidung zwischen vererbten und exogen bedingten derartigen Veränderungen ist aus naheliegenden Gründen nicht durchführbar. Wo Vererbung festgestellt wurde, ist der Stammbaum beigegeben. Fehlen derartiger Angaben beweist die nicht hereditäre Natur der betreffenden Veränderung noch nicht, da vielfach die Angehörigen nicht untersucht wurden. Spätere Beobachter werden hierin, hoffe ich, gewissenhafter sein.

### a) Frühe vordere Polstare und frühe Kapselstare.

*Abb. 846. Vorderer Pyramidal-Kapselstar unbekannter Ursache. Ok. 2, Obj. a 2, Pupille 2,5 mm, linkes Auge* <sup>247</sup>).

Das 56jährige Fr. B. R. machte angeblich etwa im 5. Jahre Keratitis durch. Man findet noch beiderseits vereinzelt leichte alte Hornhauttrübungen, aber keine Zeichen überstandener Perforation.

Die Trübung sitzt mit breiter Basis im axialen Kapselgebiet und ragt mit abgestumpftem, dichtweißem, zum Teil pigmentbedecktem Kegel weit in die Vorderkammer vor. Man beachte die Andeutung von radiärer und konzentrischer Streifung (Schichtung?).

Auf der umgebenden Kapsel sitzt zerstreutes Pigment.

Der vordere Chagrin ist zum Teil farbenschillernd und (*wie ich das bei sogenannten Kapseltrübungen stets fand*) durch einen dunklen (lichtschwachen) Saum gegen die Trübung abgesetzt („*chagrinfreier Hof*“). Links unten eine zweite (kleine) Trübung.  $Visus = \frac{1}{6}$ .

Nicht dargestellt in der Abbildung ist eine zweite, intensive, weiße Trübung, die im Bereiche und etwas hinter dem vorderen Alterskernstreifen direkt dorsal der ersteren sitzt, jedoch mit dieser durch eine *ingeschnürte Partie in Verbindung steht*, so daß die Gesamtrübung Sanduhrglasform gewinnt. Es unterliegt wohl keinem Zweifel, daß diese Einschnürung im Laufe des Linsenwachstums durch Andrängen klarer Substanz zustande kam. Diese Einschnürung kann in anderen Fällen zu voller Abschnürung führen (s. u.).

Das Spaltlampenbild dieses Falles lehrt, daß die Katarakt zu einer Zeit entstand, als die Fasern der heutigen Alterskernvorderfläche noch dem Epithel dicht anlagen.

Auf dem anderen Auge ähnliche, aber kleinere Kapselkatarakte, die nur im Kapselbereich sitzen.

Auch die Schwester dieser Patientin weist vorderen Kapselstar auf.



*Abb. 847—857. Vordere Pyramidalstare mit Pupillarfäden und mit „Abklatsch“.*

An vorderen Polstaren nicht perforativen Ursprungs, bei denen also Zeichen überstandener Keratitis fehlen, sah bisher HORNER\* in einem Falle drei Pupillar-fäden. Einen ähnlichen Fall teilte später TERRIEN\*\* mit. Die Spaltlampe lehrt, daß solche Fälle nicht so selten sind<sup>248</sup>). Ich gebe die Bilder von vier derartigen Beobachtungen wieder.

*Abb. 847—848.* Bei dem 14jährigen, bis jetzt nie augenkranken Knaben Sch. besteht rechts die in Abb. 847 gezeichnete vordere „Pyramidalkatarakt“. Die in die Vorderkammer ragende Prominenz sieht in diesem Falle mehr wie ein ungleichmäßig dicker Zapfen als wie eine Pyramide aus. Auf der Kuppe sitzen neun gewöhnliche Pupillar-fäden, die zusammengekräuselt frei schweben, mit Ausnahme von zweien, zur Iriskrause ziehenden. Diese beiden Fäden, ein oberer und ein temporaler, gabeln sich, bevor sie an der Krause inserieren (Abb. 848). Als wir den Knaben vor Jahresfrist zum erstenmal untersuchten, bestand noch ein dritter, sehr feiner derartiger Faden, der nun zerrissen ist, so daß heute dessen an der Katarakt haftendes Ende ebenfalls frei schwebt.

Die Pyramidalkatarakt, von der noch weiter unten die Rede sein wird, besitzt einen „Abklatsch“ (s. unten) in einer tieferen Diskontinuitätszone (Abb. 847). Von letzterem ist sie durch die Abspaltungszone getrennt. Bemerkenswerterweise zeigt auch dieser „Abklatsch“ einen feinen, nach vorn gerichteten Trübungszapfen. Der Abspaltungstreifen ist nicht gezeichnet. Der „Abklatsch“ weist auf die frühe Entstehung hin (s. u.).

*Abb. 849, 850.* Bei dem 29jährigen, nie augenkranken Herrn St. zeigt das linke Auge die ( $1\frac{1}{2}$  mm messende) Pyramidalkatarakt der Abb. 849 bei Chagrineinstellung. Auf der in die Vorderkammer ein wenig prominierenden Kuppe des Stars haftet ein nach oben ziehender  $1\frac{1}{2}$  mm langer, frei endigender Pupillar-faden, indem er mit drei Zweigen aus der Katarakt entspringt. Nach rückwärts eine spindelförmig eingeeigte Fortsetzung des Stars zur vorderen Alterskernzone, dahinter ein Schatten. In Abb. 849 beachte man die chagrinfreie dunkle Zone rings um den Star, in Abb. 850 den Aufbau aus frontal gelagerten konzentrischen Schichten. In dem letzteren Bilde (Ansicht von vorn) ist ein peripherer Grenzring zu sehen, der in Abb. 849 unter dem Chagrin verschwindet. C = Chagrinstreifen, A = Alterskernstreifen, breites Büschel.

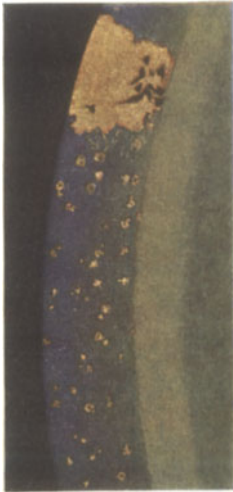*Abb. 851, 852* stellt den vorderen Polstar des linken Auges eines 12jährigen Jungen P. M. dar. Von der Spitze der Pyramide zieht ein Faden zur oberen Krause. C = Vorderkapsel, K = Alterskernstreifen, der den „Abklatsch“ enthält. In Abb. 852 3 Pigmentsternchen desselben Falles, die sich nasal anreihen.

In *Abb. 853* (30jährige H. L.) sitzt im oberen Teil des Stars der gegabelte abgerissene Rest eines Fadens. C = Kapsel, A = Abspaltungstreifen, 2 und 3 = zweiter und dritter Diskontinuitätstreifen. Der spindelförmige, die ganze vordere Rinde und die vorderste Kernpartie durchsetzende Star läßt mehrere Etagen erkennen (schmales Büschel). Über weitere derartige Beobachtungen vergleiche den unten mitgeteilten Stammbaum von vorderer Polkatarakt.

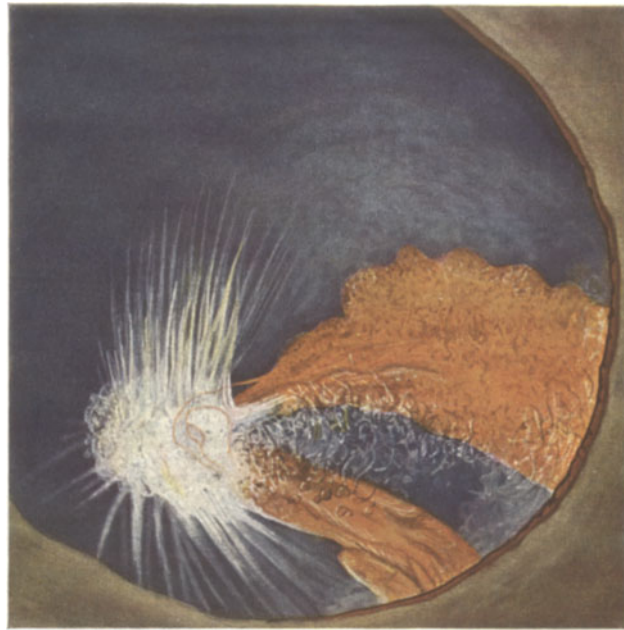
Die Adhärenzen der Pupillar-fäden beweisen, daß der vordere Polstar *ante partum*, und zwar zu einer Zeit entstand, da die Pupillarmembran noch wohl ausgebildet war. Auf welchen genauem Abschnitt des Fetallebens jedoch diese Polstare zu datieren

\* HORNER: Zehenders Monatsbl. 1866, S. 260; vgl. auch dort eine Bemerkung ZEHENDERS über eine eigene und eine englische Beobachtung.

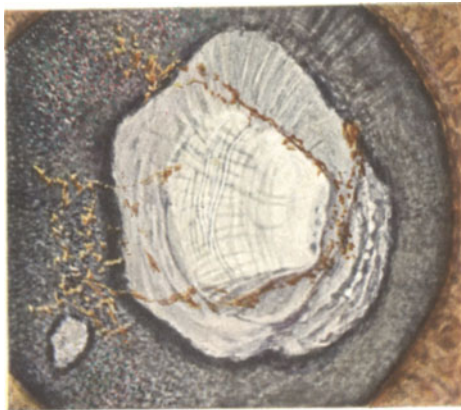
\*\* TERRIEN: Arch. d'Ophtalm. 34, 230 (1914).



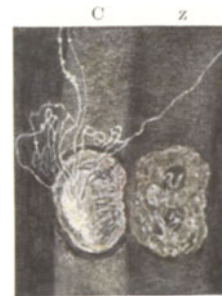844



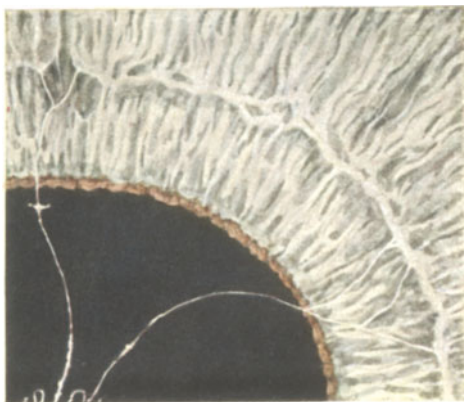
845



846



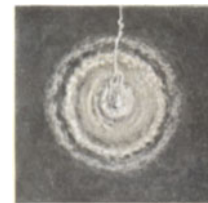
847



848



849



850

sind, vermögen die bisherigen Beobachtungen noch nicht zu entscheiden. Die Adhärenzen der Pupillarmembran machen es immerhin wahrscheinlich, daß die Katarakt erst *nach* der Entwicklung der Gefäßmembran und somit erst nach Abschnürung des Linsenbläschens, also erst nach dem zweiten Fetalmonat zustande kam, so daß eine Störung in der Abschnürung, wie sie für diese und andere Kongenitalstarformen durch C. v. HESS<sup>280)</sup> vermutet wird, als Ursache nicht wohl anzunehmen ist\*.

*Der chagrinfreie, für den vorderen Kapselstar charakteristische Hof.*

1917\*\* beschrieb ich einen (traumatischen) circumscribten vorderen Kapselstar, der bei Chagrineinstellung ringsum einen chagrinfreien Hof zeigte (vgl. Abb. 2 jener Mitteilung). Seither konnte ich diesen chagrinfreien Hof bei jedem vorderen Kapselstar, z. B. bei den Polstaren, nachweisen, während ich ihn bei anderen Trübungen und auch bei Kapselauflagerungen (z. B. Resten der Pupillarmembran) vermißte. *Der Hof ist somit für den sog. Kapselstar charakteristisch* (vgl. Abb. 846, 849, 1336). Offenbar beruht er auf einer Niveauänderung des den Kapselstar unmittelbar umgebenden Chagrinsubstrates. Denn durch passende Einstellung gelang es mir nicht selten, den Chagrin im Bereiche des Hofes sichtbar zu machen, wobei er dann in der Umgebung fehlte. Mit Hilfe des Hofes ist mir der Nachweis von sehr kleinen (mikroskopischen) vorderen Kapselstaren gelungen (s. unten).

*Abb. 854b. Mikroskopischer vorderer Polstar.*

Diese bisher nicht beschriebene Starform besteht in kleinen weißen, meist 0,05 bis 0,1 mm messenden Fleckchen, die dicht unter der Vorderkapsel im Bereiche des Pols oder in dessen Nähe liegen. Bisher sah ich sie nur in Ein- oder Zweizahl. Sie setzen sich bei 24—37facher und stärkerer Linearvergrößerung an ihrem Rande oft aus Pünktchen zusammen. *Daß es sich bei diesen kleinen, bei gewöhnlicher Untersuchung nicht sichtbaren Fleckchen um echte vordere Polstare handelt, wird durch zwei Momente bewiesen.* Erstens fand ich sie bisher nur bei Personen, bei deren Geschwistern oder Eltern gewöhnlicher vorderer Polstar bestand (s. den unten in extenso mitgeteilten Stammbaum), oder bei denen am zweiten Auge gewöhnlicher Polstar vorhanden war. Zweitens — und das ist der wesentliche Punkt — zeigen diese Polfleckchen bei Chagrineinstellung den charakteristischen oben geschilderten und z. B. in Abb. 849 abgebildeten *chagrinfreien Hof*.

Diese mikroskopischen vorderen Polstare sind somit dem gewöhnlichen bisher bekannten Polstar genetisch gleichwertig.

In einem Falle (linkes Auge des Patienten Hans Schw. des unten stehenden Stammbaums) ist ein solcher Polstar relativ lichtschwach und setzt sich nur aus weißen Pünktchen zusammen. Bei Chagrineinstellung ist zufolge seiner Lichtschwäche vom Star nichts mehr zu sehen. An seiner Stelle sitzt aber ein *chagrinfreier Fleck*, der die Pünktchengruppe an Durchmesser etwa um das Doppelte übertrifft.

*Abb. 857. Die Abdrängung vorderer und hinterer Subkapsulärstare durch klare neugebildete Linsensubstanz („Abklatsch“).*

\* Da die Pupillarmembran erst in der 8. Woche in ihren ersten Anfängen nachweisbar ist (BACH und SEEFELDER, Atlas 1914, S. 34), so darf angenommen werden, daß die Entstehung dieser Polstare in die Zeit zwischen 3. und 8. Fetalmonat fällt.

\*\* Klin. Mbl. Augenheilk. 59, 518 (1917).

In Abb. 1258 und 1259 usw. habe ich die Abdrängung traumatisch oder anderswie entstandener subkapsulärer Trübungen durch neugebildete Fasern veranschaulicht. Dort ist auch auf frühere Befunde (Versuche von LEBER, v. HIPPEL u. a.) verwiesen. Experimentell habe ich diese Abdrängung an den an Kaninchen mit Ultrarot erzeugten Staren untersucht, und ich kann heute ergänzend beifügen, daß an den betreffenden Versuchstieren die Abdrängung im Laufe der verflossenen Jahre noch weiter fortgeschritten ist, so daß heute die schalenförmige Trübung eine Schicht einnimmt, welche äquatorial etwa den Linsenradius halbiert. *Die Befunde demonstrieren gleichzeitig eine ausgesprochene Volumenabnahme der zentralen Linsensubstanz, also eine Verdichtung der Kernpartien, die physiologisch ist.* So beträgt bei einem graubraunen, vor  $2\frac{1}{2}$  Jahren bestrahlten, damals ausgewachsenen Kaninchen heute der Äquatorialdurchmesser der (schichtstarähnlichen, schalenförmigen) trüben Partie 9 mm. Berücksichtigt man, daß die Trübung vor  $2\frac{1}{2}$  Jahren wenige Tage nach der Bestrahlung zum Teil subkapsulär, zum Teil in der ersten Diskontinuitätszone (Abspaltungszone) lag, so ergibt sich eine Abnahme des damals von der Trübung umschlossenen Äquatorialdurchmessers um 3–4 mm.

Bei Berücksichtigung des Aufbaues der Linse aus *konzentrischen*, aus Faserlagen zusammengesetzten Schalen — die Fasern selber sind im Sinne RABLS zu Radiärreihen übereinander gelagert — ist es verständlich, daß durch Apposition neugebildeter derartiger Schalen die Trübung gleichmäßig in die Tiefe abgedrängt wird. Für den Schichtstar wurde eine derartige Erklärung schon von HORNER aufgestellt und später von einer Reihe von Autoren akzeptiert. Eine Stütze für diese Anschauungen bildet u. a. unsere Beobachtung, daß die abgedrängte Trübungsschale nach Form und Lage vollkommen einer Diskontinuitätszone entspricht.

Am Spaltlampenmikroskop gelang mir der klinische Nachweis derartiger Abdrängung auch an *vorderen Polstaren des Menschen* recht oft, und ich habe hierfür schon weiter oben zwei Belege gebracht (Abb. 847 und 851). Die Abdrängung kann eine partielle sein (vgl. Abb. 853), wodurch vordere *Spindelstare* entstehen, die manchmal bis in die Nähe der vorderen Embryonalnaht, häufiger dagegen nur bis in die vorderen Alterskernpartien reichen, manchmal aber auch auf den Cortex beschränkt bleiben, oder aber, was häufiger zu sein scheint, eine totale. Die spindelförmige Einengung kann, wie aus Abb. 853 ersichtlich, eine *mehrfache* sein. Es liegt dabei die Annahme nahe, daß die ursprüngliche Trübung in axialer Richtung in die Länge gezogen wurde, zufolge des Dickenwachstums der Rinde (*Knies* u. a.).

Wenn einmal die anatomische und physiologische Grundlage der Diskontinuitätsflächen aufgeklärt sein wird, werden sie uns vielleicht Anhaltspunkte zur ungefähren Beurteilung der zeitlichen Genese derartiger Trübungen bieten. In den von mir bis jetzt beobachteten Fällen war nicht selten erkennbar, daß die *abgedrängte Partie einer Diskontinuitätsfläche angehörte* (z. B. Abb. 847). Auch bei den obenerwähnten multiplen Einengungen des in solchen Fällen zapfenförmigen Stars (Abb. 853) konnte ich die Lage einzelner Trübungsetagen innerhalb Diskontinuitätszonen erkennen. Eine Erklärung für diese merkwürdige Koinzidenz ist einstweilen nicht zu geben. Doch sprechen experimentelle Beobachtungen, die ich mit Ultrarot am Kaninchenauge machte, dafür, daß Diskontinuitätszonen eine Art *Locus minoris resistentiae* für Kataraktbildung darstellen. Wie die schematische Abb. 857 lehrt, liegt nur ein Teil der *sofort* entstehenden Trübungen dicht unter der Kapsel C. Dicht unter den subkapsulären Trübungen sind die Linsenfasern luzid, anscheinend intakt. Erst im Bereiche der ersten vorderen Diskontinuitätszone D („Abspaltungszone“) treten die Trübungen wieder auf, und zwar in besonderer Dichte. Entweder absorbiert also diese Zone die Strahlung stärker, oder aber die ihr zugehörigen Fasern sind

gegen die Wirkung weniger resistent (vgl. auch die etagenweise Ausbreitung der *Cataracta complicata*, z. B. bei *Retinitis pigmentosa*, wo sich eine zweite Trübungszone häufig in der Alterskernfläche nachweisen läßt\*.)

Im Falle der Abb. 847 sitzt die zweite Trübung, der „Abklatsch“ in einer tiefen Diskontinuitätsfläche (Abb. 847, Zone 2). Eine zweite solche (Zone 1) halbiert etwa die Distanz zwischen vorderer und hinterer Trübung. Eine dritte Diskontinuitätszone, die Abspaltungsfläche, welche dicht hinter der Kapselzone liegt und sich bei verschmälertem Büschel scharf abzeichnet, ist in der Abb. 847 weggelassen.

In ähnlicher Weise, wie die *Diskontinuitätsflächen*, bilden, wie ich schon an anderer Stelle ausführte, die *Linsennähte* Prädilektionsstellen für Trübungen.

Historisch ist zu bemerken, daß, wie auch C. v. HESS<sup>281</sup>) erwähnt, bei genauerer Untersuchung schon früher hin und wieder eine „Verdoppelung“ des vorderen Polstars im oben geschilderten Sinne beobachtet und zutreffend erklärt wurde. TREACHER COLLINS<sup>282</sup>) stellte in derartigen Fällen anatomisch fest, daß die abgedrängte tiefe Starpartie aus kataraktösem Detritus sich zusammensetzt. Bekanntlich besteht der Polstar selber teils aus umgeformten, teils aus wenig veränderten Nestern von Kapselzellen, denen manchmal Detritus beigemischt ist. Wohl einen Beweis für eine sukzessive Formung der Trübung liefert der besonders auch klinisch erkennbare *geschichtete* Bau der in die Vorderkammer prominierenden Partie (Abb. 849, 851, 853). Unter dieser kann gelegentlich eine zweite Kapsel mit normalem Epithel sich hinziehen, worauf die leichte Lösbarkeit des Kataraktzapfens zurückgeführt wurde.

Vergleichen wir die polaren Starformen mit den in Abb. 864 wiedergegebenen multiplen Starflecken, so fällt der Unterschied in der Struktur auf. Beim Polstar fast regelmäßig die Pyramiden- bis Kegelform und der geschichtete Bau, bei den mit Exsudation einhergehenden, häufig multiplen Starflecken die homogen weiße Beschaffenheit und flache glatte Prominenz. Diese Unterschiede weisen auch auf eine Differenz in der Entstehung hin, ganz abgesehen davon, daß beim vorderen Polstar nicht perforativen Ursprungs entzündliche Reste zu fehlen pflegen.

v. HESS\*\* glaubt, daß Fälle, in denen ein vorderer Polstar als weißer Zapfen eine kleine Strecke weit in die Rinde sich einsenkt, um an seinem hinteren Ende stempelartig sich leicht zu verbreitern (wobei manchmal schwachgetrübe Sektoren abgehen), mit der Annahme einer erworbenen Störung durch Perforation schwer vereinbar seien, sich jedoch ungezwungen im Sinne seiner Abschnürungshypothese erklären. Es läßt sich jedoch demgegenüber mit dem Spaltlampenmikroskop öfters feststellen (vgl. z. B. den Fall der Abb. 871, vordere Polarkatarakt nach zentraler Hornhautperforation, zentrales Leucoma corneae), daß auch vordere Polstare *perforativer* *Genese* sich öfters in die tiefe Rinde erstrecken und dort eine stempelartige Ausbreitung, manchmal auch eine Andeutung radiärer Speichenbildung aufweisen. Es sind solche Fälle eben lediglich der Ausdruck unvollkommener Abdrängung der trüben Partie durch die neugebildete klare Substanz und beweisen nichts für eine Entstehung durch Störung bei der Abschnürung.

Die fetale Genese vorderer Polstare wird teils per exclusionem (Abwesenheit früherer Hornhauterkrankungen bzw. Perforationen), teils durch den Nachweis der erwähnten, mit dem Star in Verbindung stehenden Pupillarfäden (HORNER, TERRIEN, Verf.) erwiesen. Der fast stets gleiche Bau, die axiale Lage und nicht zuletzt die fast konstante Größe des angeborenen vorderen Polstars (mittlerer Durchmesser

\* VOGT: *Klin. Mbl. Augenheilk.* **62**, 601 (1919).

\*\* HESS, v.: *Graefe-Sämischs Handbuch*, Bd. 3, Teil 2, Kap. 9, S. 216. 1911.

etwa 0,3—1 mm) lassen an eine Entstehungsursache denken, die in einer entwicklungsgeschichtlichen oder anatomischen Besonderheit des vorderen Pols begründet liegt. Andererseits weist die Tatsache, daß angeborene und durch Perforation erworbene vordere Polstare sich morphologisch kaum unterscheiden, darauf hin, daß die Ätiologie des angeborenen vorderen Polstars keine einheitliche zu sein braucht.

Die auf dem Polstar sitzenden Pupillarfäden machen es, wie erwähnt, wahrscheinlich, daß der kataraktöse Prozeß in den Zeitabschnitt fällt, in dem eine Gefäßmembran bereits existiert. Die Abschnürung des Linsenbläschens vollzieht sich am Ende des ersten Monats, und *während des ganzen folgenden Monats* ist von Gefäßen der Pupillarmembran noch nichts zu finden\*. Sogar ein Fetus von 20 mm Länge läßt Gefäße in dem präpupillaren Mesoderm noch vollkommen vermissen. Erst zu Anfang des dritten Monats (bei einem Fetus von 27 bzw. 32 mm Länge, conf. z. B. l. c. Taf. 26) sind die ersten Gefäße der Pupillarmembran nachweisbar, aber auch jetzt noch finden sie sich ausschließlich peripher und haben die vorderen polaren Linsenpartien noch nicht erreicht. Abschnürung und Gefäßmembranbildung fallen also in zeitlich durchaus getrennte Abschnitte der Entwicklung.

Eine Entstehung der Katarakt zur Zeit der Abschnürung des Linsenbläschens oder kurz nachher wird auch *durch den regelmäßig negativen Befund am Embryonalkern* unwahrscheinlich. Vorderer, hinterer und zentraler Teil des Embryonalkerns sind in unseren Fällen — mit einer einzigen, noch zu besprechenden Ausnahme — intakt. Dies ist um so bemerkenswerter, als sich\*\* im Bereich der vorderen embryonalen Y-Naht bei 20—25% aller normalen Augen eine charakteristische, der Lage und dem Habitus nach konstante, mit keiner anderen Linsenveränderung zu verwechselnde schneeweiße Trübungsform findet, die nach ihrer Lage im vorderen Embryonalgebiet in die erste Zeit der Linsenentwicklung, wahrscheinlich etwa in die Zeit der Abschnürung oder die ihr unmittelbar folgende Epoche zu verlegen ist, und die ich als „*vordere axiale Embryonalkatarakt*“ bezeichnet habe. Demgegenüber ergeben unsere Befunde beim vorderen Polstar, *daß die Fasern gerade dieser ältesten Linsenpartien, welche diesen ersten Embryonalmonaten ihre Entstehung verdanken, in den Fällen von vorderem Polstar vollkommen klar und intakt sind*. Also gerade diejenigen Fasern, welche sich in der Zeit der angenommenen Störung der Abschnürung entwickelt haben müßten. Und umgekehrt betrifft die *Erkrankung* (d. h. Katarakt) gerade jene Linsenfäsern, welche erst dem späteren Embryonalleben, der Zeit, da die Tunica vasculosa längst bestand, oder etwa der Rückbildungsepoche der Tunica vasculosa, ihre Entstehung verdanken: die Fasern der den Embryonalkern umschließenden und die Rinde bildenden Partien.

Mit Vorstehendem ist natürlich die Möglichkeit nicht abgelehnt, daß kataraktöse Veränderungen bzw. Linsenmißbildungen gelegentlich auch durch Störungen in der Abschnürung des Bläschens verursacht werden, etwa in der Weise, wie dies der bekannte HESSsche Befund an einem Hühnchenembryo dartut. Aber die von uns bis jetzt untersuchten *vorderen Polstare* bieten für die Abschnürungshypothese keine Stützpunkte. Die Intaktheit des ganzen, der ersten Embryonalzeit entstammenden Linsengebietes spricht gegen die Abschnürungshypothese und macht es wahrscheinlich, *daß die meisten angeborenen vorderen Polstare einem späteren Abschnitt des Embryonallebens ihre Entstehung verdanken*.

Daß nicht alle kongenitalen vorderen Polstare derselben Epoche des fetalen Lebens entstammen, macht schon der Umstand wahrscheinlich, daß die Trübung

\* Vgl. KOELLIKER: Zur Entwicklung des Auges und Geruchsorgans menschlicher Embryonen. Würzburg 1883. Ferner: BACH u. SEEFELDER: Atlas, Tafel VI, VIII, IX, XV.

\*\* VOGT: Z. Augenheilk. 41, 125 (1919) u. Abb. 893—916.

in sehr wechselndem Grade in die Tiefe sich fortsetzt. In einem Falle (Abb. 921) fand ich die etagenförmig übereinanderliegenden Kataraktschichten mit kräftiger „vorderer axialer Embryonalkatarakt“ kombiniert (am zweiten Auge bestand diese allein, Abb. 922). Eine derartige Kombination ist bei der Häufigkeit der letzteren Starform wohl durch Zufall bedingt.

Noch weniger Klarheit als über die zeitliche Entstehung herrscht über die *Ätiologie* der vorderen Poltrübungen. Die stets axiale Lage weist immerhin auf die Möglichkeit hin, daß die Ursache gelegentlich in entwicklungsgeschichtlichen oder normal anatomischen Besonderheiten des vorderen Linsenpols zu suchen ist. In dieser Hinsicht ist beachtenswert, daß bei Katarakt durch Hornhautperforation die Trübung auch dann am vorderen Pol sitzt, wenn die Perforationsöffnung peripher liegt (DEUTSCHMANN, SCHWEIGGER<sup>283</sup>), TREACHER COLLINS<sup>282</sup>), E. FUCHS, TERTSCH<sup>284</sup>), TERRIEN<sup>285</sup>) u. a.). Auch ich verfüge über solche Befunde. So besteht z. B. bei der 31jährigen Hedwig Um. vorderer Polstar, wiewohl die keratitische perforierende Hornhautnarbe den unteren Hornhautabschnitt einnimmt.

Die Ursache dieses Verhaltens ist nicht klar, wenn auch die Annahme nahe liegt, daß die peripheren Partien im Gegensatz zu den axialen durch die Iris geschützt werden. Aber auch für *Cataracta complicata* (z. B. durch *Amotio retinae*) sind vorderer und hinterer Pol Prädilektionsstellen. Vielleicht ist für letzteren Umstand das Zusammentreffen der Nähte an den Polen verantwortlich zu machen.

Des weiteren möchte ich auf gewisse *Besonderheiten der fetalen Gefäßversorgung des vorderen Pols hinweisen*, welche evtl. für die isolierte Starbildung desselben von Bedeutung sein könnten. Löst man die Pupillenmembran sorgfältig von der Vorderkapsel, so bleibt regelmäßig der axiale Teil hängen. Die losgelöste Membran hat ein zentrales Loch. Diese Beobachtung haben schon vor uns BACH und SEEFELDER niedergelegt. Es folgt aus ihr, daß die Pupillarmembran am vorderen Linsenpol besonders solid mit der Kapsel verlötet ist.

Eine andere Besonderheit der Gefäßmembran im Bereiche des vorderen Linsenpols ist schon lange bekannt und hat seinerzeit zu unrichtigen Vorstellungen über den Bau der Membran geführt. Die Besonderheit nämlich, daß die Gefäße des vorderen Pols aus Anastomosen zwischen den Enden der Radiärschlingen bestehen (vgl. Abb. 763 bis 764), und daß sie *zuletzt* sich bilden und *zuerst* sich zurückbilden. Normalerweise sind diese axialen Verbindungsgefäße anscheinend zu einer Zeit resorbiert, zu der die Schlingen noch vorhanden sind. Dies gilt nicht nur für das menschliche Auge. Neugeborene Kaninchen oder Katzen z. B. zeigen den polaren Teil der Linse häufig gefäßlos. Diese Tatsachen hatten zu der Vorstellung Anlaß gegeben, *daß der vordere Pol überhaupt gefäßfrei sei*. O. SCHULTZE\* hat aber nachgewiesen, daß das gefäßfreie Stadium das erste Stadium der Resorption darstellt, und daß auch der vordere Linsenpol, eine Zeitlang wenigstens, vascularisiert ist. Immerhin lehren diese Tatsachen, daß der genannte Linsenabschnitt in bezug auf seine Gefäßversorgung besonderen Bedingungen unterworfen ist (was übrigens schon ein Blick auf die zitierte Abb. 763 lehrt, welche eine Mikrophotographie beim fünfmonatigen Feten darstellt). Daraus folgt aber, daß auf diesen Abschnitt beschränkte, für ihn typische Zirkulationsstörungen möglich sind. Worin diese bestehen würden und auf welche Art sie zur Poltrübung führten, ob durch Ausbleiben der erwähnten Anastomosenbildung, ob durch verfrühte Gefäßrückbildung oder endlich durch entzündliche Veränderungen — wie sie in anderen Endschlingennetzen (z. B. Limbus,

\* SCHULTZE, O.: Festschrift für KOELLIKER, Leipzig 1892, S. 7.

Macula) nicht selten auftreten — entzieht sich unseren Kenntnissen. Auf alle Fälle ist die *Möglichkeit* einer solchen Entstehungsweise von vornherein nicht abzulehnen.

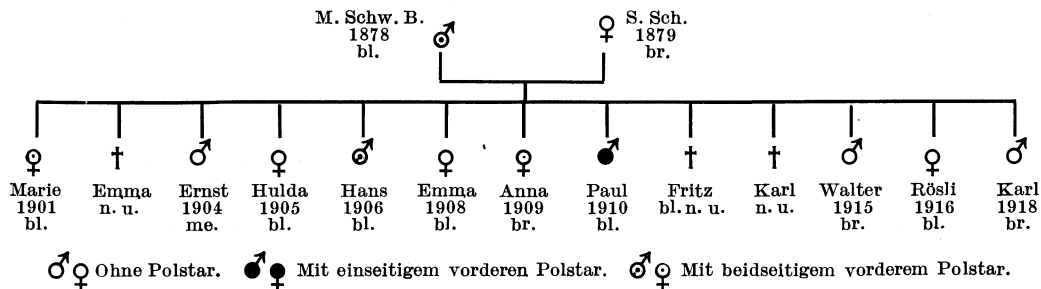
Daß aber derartige Faktoren vielleicht doch nicht oder nur ausnahmsweise für die Entstehung des Stars bestimmend sein können, lehrt uns schon das Vorkommen ganz homologer, ähnlich geformter *hinterer* Polstare. Die geschilderten anatomischen Verhältnisse kommen hier nicht oder nur teilweise in Betracht.

*Abb. 854—856. Heredität des vorderen Polstars.*

Schwerwiegender als die vorstehend erörterten Momente ist in bezug auf die Genese des vorderen Polstars die Tatsache des *hereditären* Charakters mancher Formen. Sie weist uns darauf hin, daß *bestimmte Zellabschnitte zufolge entsprechender Beschaffenheit des Idioplasmas in bestimmten Lebensabschnitten der Degeneration verfallen*. Untersucht man systematisch die Familienangehörigen mit Polstar Behafteter, so findet man oft mehrere Glieder und gelegentlich auch Vorfahren betroffen. Kinderreiche Familien bieten hierbei am Spaltlampenmikroskop außerordentlich instruktive Befunde, welche auf den Polstar nach Genese und Morphologie ein neues Licht zu werfen geeignet sind.

Als Beispiel teile ich folgenden Fall in extenso mit<sup>248</sup>).

1919 kam der 1906 geborene Hans Schw. in B. (Abb. 847, 848) wegen eines seit Geburt bestehenden weißen Fleckchens in der rechten Pupille in unsere Poliklinik. Der Knabe hat neun (lebende) Geschwister von 9—19 Jahren, die ich alle, wie auch die beiden Eltern, am Spaltlampenmikroskop untersuchen konnte. Der Stammbaum ist der nachfolgende.



Die Untersuchung fand im September 1921 am Spaltlampenmikroskop bei unerweiterter Pupille statt.

Aus diesem Stammbaum ist ersichtlich, daß die Mutter zwar vordere axiale Rindennahtpunktierung (eine nicht seltene senile oder präsenile Veränderung, siehe den späteren Abschnitt „Altersveränderungen“, Abb. 1087—1096), jedoch keinen vorderen Polstar aufweist. Der Vater dagegen zeigt links den runden vorderen Polstar P der Abb. 854a, der einen Durchmesser von 0,4 mm aufweist und dessen mittlere Partie zapfenförmig in die Vorderkammer vorragt. Von dem Zapfen aus gehen zwei Pupillarfäden F, die stellenweise etwas membranös spinnwebig verbreitert sind, nach unten und unten innen, um nach Gabelung an der Krause zu inserieren. Der vom Polstar völlig getrennte *Abklatsch A sitzt ein wenig hinter der Alterskernfläche*, welche letztere beidseits ein kräftiges, feinfirstiges, distinktes Relief darstellt. Mit dem verschmälerten Nitrabüschel ist ersichtlich, daß der Abklatsch zwischen Relief und vorderer Embryonnaht sitzt, jedoch dem Relief wesentlich genähert ist, so daß sich die Distanz vom letzteren zu derjenigen von der Naht wie 1:2 verhält. Der Abklatsch hat einen Scheindurchmesser von 0,28 mm, ist jedoch



in einiger Distanz von einem lückenhaften Trübungsring R. umfaßt, den ich auch in anderen Fällen sah, und dessen Lumen hier 0,6 mm mißt (Abb. 854a). In der Mitte des Abklatsches sieht man eine feine, nach vorn gerichtete Prominenz.

Das ganze Gebilde weist etwa denselben Typus auf, wie sie Abb. 847 für den Sohn Hans Schw. wiedergibt, mit der einzigen Ausnahme, daß die Pupillenfäden beim letzteren nach oben, beim Vater aber nach innen unten ziehen. Auch wird die Sehschärfe des linken Auges des Vaters, im Gegensatz zu der des Sohnes, durch die Katarakt nicht wesentlich beeinträchtigt. Sie beträgt schwach  $\frac{6}{6}$ .

Das *rechte* Auge des Vaters zeigt den oben beschriebenen „*mikroskopischen vorderen Polstar*“ (Abb. 854b, P = Polstar), indem, wie am linken Auge des Sohnes Hans und an den beiden noch zu besprechenden Linsen der Tochter Anna, ein 0,08 bis 0,1 mm messendes rundliches Fleckchen ziemlich genau in der Pupillenmitte liegt. Ein feinstes Fädchen zieht von der Trübung nach unten, um sich bald zu verlieren. Bei Chagrineinstellung zeigt die Trübung den charakteristischen chagrinfreien Hof. Nach oben, in einigem Abstand, eine kurze vertikale Reihe von Pigmentsternchen (Abb. 854b bei S.).

Von den 13 Kindern dieses Mannes sind 3 gestorben (eines durch Unfall, eines durch Frühgeburt und eines an „Magenkrämpfen“, letzteres mit 7 Wochen). Von den 10 lebenden, mit Ausnahme der ältesten, etwas anämischen Tochter, gesunden, kräftigen Kindern, sind vier mit Polstar behaftet, zwei Knaben und zwei Mädchen.

Beidseitigen vorderen Polstar mit Abklatsch zeigt die älteste (19jährige) Tochter Marie Schw. Rechts ist er rundlich, leicht prominent, mißt 0,8 mm, der Abklatsch etwas mehr. Konzentrische Schichtung ist erkennbar (Abb. 855). Links ist er vertikal oval (Abb. 856, linkes Auge Ok. 2, Obj. a 2) mißt 0,4 zu 0,8 mm und es schließt sich im letzteren Falle eine Pigmentsternchengruppe an.  $RS = \frac{6}{9}$ ,  $LS = \frac{6}{24}$  ohne Glas.

Der 1904 geborene Ernst weist klare Linsen auf. Ebenso Hulda, geb. 1905. Den rechtsseitigen Star des darauffolgenden Hans (geb. 1906) haben wir bereits besprochen und in Abb. 847 abgebildet. Das *linke* Auge des Hans zeigt wiederum den mikroskopischen vorderen Polstar. Er sitzt 0,12 mm nach oben und etwas nach außen über dem linken Pupillenmittelpunkt, genau in einer Nahtgabel, ist rechteckig und mißt horizontal 0,08, vertikal 0,04 mm. Unterhalb dieses Fleckchens zwei weiße Pünktchen, die wie die Haupttrübung bei Chagrineinstellung als chagrinfreie (schwarze) Fleckchen sich abheben. Diese Flecken haben etwa den doppelten Durchmesser der Trübungen. Das nächstfolgende Kind (Emma, 1908) hat intakte Linsen. Dagegen sind beide Augen der 1909 geborenen Anna mit mikroskopischem vorderen Kapselstar behaftet. Rechts sind zwei solcher weißer Fleckchen vorhanden, die schräg vertikal in Distanz von 0,28 mm übereinander stehen. Die Fleckchen sind rundlich und messen je 0,06 mm. Links besteht dagegen nur ein solches Fleckchen von quereckiger Form (0,08 zu 0,05 mm), dessen untere innere Ecke sich in eine Pünktchenreihe verliert. Es liegt wieder etwa 0,12 mm oberhalb Pupillenmitte. Charakteristisch ist auch hier ein chagrinfreier Hof.

Das nächste Kind Paul (1910) ist wieder durch einen rechtsseitigen kräftigen vorderen Polstar ausgezeichnet, von fast genau dem Typus wie beim Sohne Hans. Vier stellenweise membranös verbreiterte Pupillarfäden ziehen, ganz ähnlich wie beim letzteren, von der Kuppe des Polstars nach oben, um nach der Gabelung an der oberen Krause zu inserieren. Durchmesser des rundlichen Stars 0,3 mm, Mittelteil zapfenförmig prominent. Abklatsch eckig, in der Gegend des Alterskernstreifens mißt er horizontal 0,16, vertikal 0,12 mm, und ist umfaßt von einem rudimentären, aus ein paar Fleckchen bestehenden Ring von 0,4 mm Durchmesser. Das linke Auge dieses Knaben ist frei. Die drei letzten Kinder, von denen der 3jährige Karl wegen

Unruhe nicht sehr genau untersucht werden konnte, zeigen keine vorderen Poltrübungen.

Es sind somit in diesem Stammbaum drei Polstartypen vorhanden:

1. der gewöhnliche, konzentrisch geschichtete Pyramidalstar mit Abklatsch;
2. der vordere Pyramidalstar mit Pupillarfäden und Abklatsch;
3. der mikroskopische vordere Kapselstar.

Letztere beiden Formen sind in zwei Fällen gleichzeitig beim selben Individuum vorhanden.

*Alle diese vorderen Polstarformen, makroskopische und mikroskopische, pyramidale und flache, solche mit und solche ohne Pupillarfäden oder Abklatsch sind somit nach unserem Stammbaum als genetisch gleichwertig zu betrachten. Wir dürfen sie als die Variationsformen des vorderen Polstars bezeichnen.*

Bei einer nicht geradezu häufigen Anlage, wie sie der vordere Polstar darstellt, und bei gleichzeitigem Fehlen von Verwandtenehe, kann mit großer Wahrscheinlichkeit angenommen werden, daß die Anlage bei dem Vater Schwob heterozygot vorhanden ist. Wird das Gen für *normalen* vorderen Linsenpol mit P, dasjenige für *Polstar* mit p bezeichnet, so ergibt sich die MENDELSche Rückkreuzungsformel:

$$P P \times P p = 2 (P p + P P).$$

In Worten: die Hälfte der Kinder (große Nachkommenszahlen vorausgesetzt, wie sie beim Genus Homo ja nie vorkommen) ist befallen, die Hälfte frei. Von 10 Kindern der Familie Sch. sind 4, also 40% befallen.

Wir können somit sagen, daß der Polstar sich in unserer Familie nach MENDELSchem Gesetz vererbt, und daß ferner p über P dominant ist, daß also der vordere Polstar in unserer Familie ein dominantes Merkmal darstellt.

Schließlich ist in unserem Falle auch noch die Vererbung der Irisfarbe von Interesse. Die Mutter hat hellbraune, der Vater blaue Iris. Drei der befallenen Kinder haben blaue, eines aber (Anna) braune Iris. *Es besteht daher keine Korrelation zwischen Irisfarbe und Trübung.* Bei einem Sohn (Ernst, 1904) besteht insofern eine Art Mosaikvererbung der Irisfarbe, als die Partien peripher der Krause mehr blau, die innerhalb derselben bräunlich sind. Von den übrigen Kindern (die Farbe ist auch noch von dem mit 7 Jahren verstorbenen Fritz bekannt) haben sieben blaue, drei braune Farbe. Bekanntlich ist die braune Irisfarbe über die blaue dominant; vgl. G. C. und CH. B. DAVENPORT\*, ferner C. C. HURST\*\*, vgl. auch ANT. LUTZ\*\*\*.

Über die Anlage der Irisfarbe der Eltern unseres Stammbaumes bestehen zwei Möglichkeiten:

1. Bei der Mutter ist die braune (br), beim Vater die blaue (bl) Anlage homozygot: br br  $\times$  bl bl = 4 br bl. Dieser Fall kann nicht zutreffen, da sämtliche Kinder braune Augen haben müßten.

2. Die braune Irisfarbe der Mutter ist heterozygot (br bl), die blaue des Vaters eo ipso homozygot: br bl  $\times$  bl bl = 2 (br bl + bl bl). Die Hälfte der Kinder haben braune (braun heterozygot) die andere Hälfte hat blaue Iris. *Dieser zweite Fall muß in unserem Stammbaum realisiert sein.*

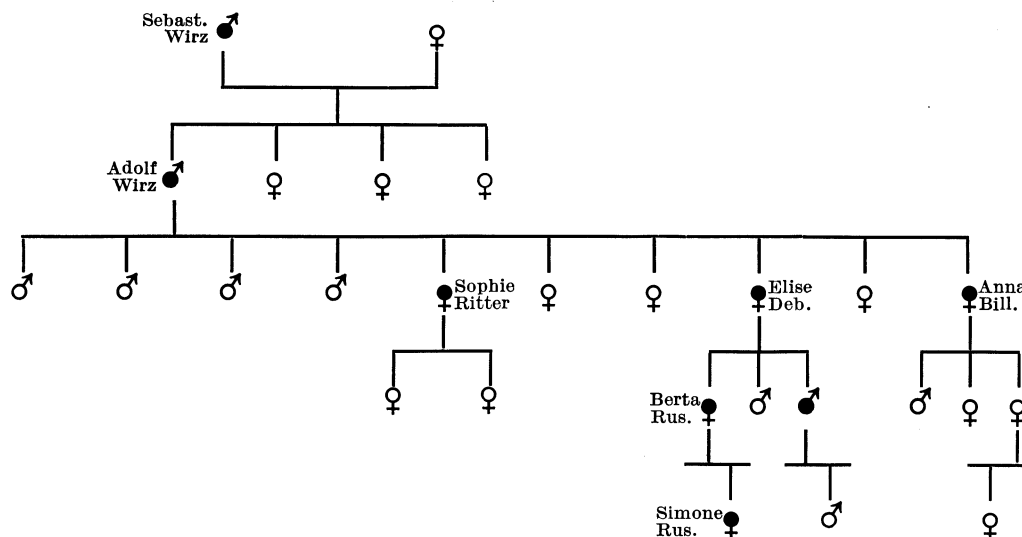
Der vordere Polstar ist ein, wenn auch nicht gerade häufiges, so doch bei genauer Untersuchung nicht sehr seltenes Erbmerkmal. Auf alle Fälle ist er viel häufiger als etwa der angeborene Totalstar. Im Zusammenhang hiermit stehen die hier nachgewiesene Dominanz und der Umstand, daß er die Sehschärfe relativ wenig (in unserer Familie unter 9 Augen nur dreimal und nicht sehr wesentlich) beeinträchtigt. Dominante Leiden, die die Existenzbedingungen ernstlich gefährden, wie etwa angeborener Totalstar, wirken ausmerzend und sind infolgedessen sehr viel seltener.

\* DAVENPORT, G. C. u. CH. B.: Science (N. Y.) 26, 589 (1907) u. Amer. Naturalist 44 (1910).

\*\* HURST, C. C.: Roy. soc. Proc. 80 (1908).

\*\*\* LUTZ, ANT.: Arch. f. Ophthalm. 79, 408 (1911).

Daß dieser letztere demselben Erbgang gehorchen kann, mag folgender, in 5 Generationen verfolgbarer Stammbaum dartun:



Seb. Wirz (einziges Kind), im 8. Lebensjahr (1829) von einem reisenden Arzt durch Reklination beidseits operiert.

Adolf Wirz, geb. 1843, nach Aussage seiner Eltern mit Star geboren. 1881 von Prof. HORNER an beiden Augen operiert. 1897 beidseits Iriskolobom unten und innen, kugelige graue Trübung in der Linse, Peripherie völlig klar.

Von 23 Enkelkindern waren 20 frei. Alle 3 ♀ von Prof. HOSCH operiert (von HOSCH publiziert in der Festschrift für HAGENBACH-BISCHOFF, Basel 1897).

Frau Anna Billiard-Wirz, geb. 1885. Rechts Iridektomie, links Diszission und Linear-extraktion.

Frau Elise Deb., geb. 1882. Rechts Iridektomie, links Diszission und Linearextraktion.

Frau Sophie Ritter, geb. 1872, 1890 beidseits iridektomiert.

Frau Rusterholz Berta, geb. 1902 (axenmyop). 1919 von Dr. TH. BÄNZIGER operiert (Katarakt), früher beiderseits iridektomiert. Ein Bruder der Frau ebenfalls befallen.

Simone Rusterholz, geb. 1927, einziges Kind, beidseits angeborener Totalstar. 1928 beidseits extrahiert durch mich, annähernd runde schwarze Pupillen, Refraktion plus 11,0 beidseits.

Abb. 858a und b. Spitzer vorderer Pyramidalstar mit Pigmentpunkten, starker Abklatsch.

25jährige Jos. Ju., linkes Auge, Ok. 2, Obj. a 2. Abb. 858a Flächenbild, Abb. 858b optischer Schnitt. In Abb. 858a ist eine dichte weiße runde zentrale Partie mit Pigment bedeckt. Diese prominente, steil und spitz zulaufende Partie (Abb. 858b) ist von einem fein *radiär gestreiften* flach abfallenden Hof umgeben (Abb. 858a). Das Pigment sitzt, wie der optische Schnitt zeigt, zum Teil innerhalb der Starspitze. Auf der Spitze der Rest eines Pupillarfadens, ebenfalls pigmentiert. Länge des Fadens 0,15 mm.

In der Alterskernzone ein kräftiger Abklatsch (auf dem Bilde weggelassen). Vom Abklatsch aus gehen radiäre graue Trübnungstreifen. Eine abnorme Konvergenz der Diskontinuitätstreifen ist nicht vorhanden. Anderes Auge intakt, einige Pigmentsternchen. RS =  $\frac{6}{6}$  ohne Glas, LS =  $\frac{6}{36}$  ohne Glas.

Refraktion der Hornhaut rechts horizontal 43,25, vertikal 44, links schräg horizontal 46,5, schräg vertikal 45. Somit am Auge mit Katarakt stärkere Hornhautbrechkraft. Hornhautgröße: rechts 11,75, links 11,25, somit leichte Mikrocornea am Starauge.

Abb. 859—861. Die Konvergenz der vorderen Diskontinuitätsflächen nach dem Polstar hin (vorderer Polstar mit Schichtstar)<sup>248</sup>).

Abb. 859. Es handelt sich um den Schichtstar der Abb. 937—938 (5jähriges Mädchen S. K., linkes Auge). Der Star erreicht die axiale vordere Kapsel, der Kern ist verhältnismäßig klar. Die Trübung erreicht aber auch den *hinteren* Pol (schmales Büschel). In Abb. 859 sieht man bei 24facher Linearvergrößerung den Kapselstreifen C im Bogen über die rundlich prominente Poltrübung P ziehen. Die Prominenz ist nicht überall gleichmäßig, am stärksten ist sie im nasal unteren Teil der Trübung. Der Abspaltungstreifen 1 nähert sich nach der Poltrübung hin dem Streifen C bis zur Verschmelzung, wird innerhalb der Trübung P unscharf, wobei er anscheinend im Bogen nach hinten biegt, also nach vorn konkav verläuft. Die nachfolgenden Streifen 2 und 3, in deren Bereich sich der zweite, tieferliegende Trübungshof ausbreitet, zeigen streifige Struktur und konvergieren ebenfalls stark nach der vorderen Trübung hin, in diese sich verlierend.

Eine solche Konvergenz sah ich öfters bei Polstaren. Sie kommt offenbar dadurch zustande, daß beim Linsenwachstum die Apposition neuer Fasern im Bereich des Stars nicht stattfinden kann. Daß die neugebildeten Fasern die Starmassen von der Kapsel *abzudrängen versuchen*, beweisen die oben mitgeteilten Abklatschstare. Gelingt die Abdrängung nicht, setzt die Trübung der Apposition, einer fixen Narbe gleich, ein Hindernis entgegen, so muß die Konvergenz der Diskontinuitätsflächen entstehen, wie sie in Abb. 859 verwirklicht erscheint\*. Die praktisch *wichtige Folge hiervon ist eine Hemmung des sagittalen Dickenwachstums der Linse im Bereich des Stars und seiner nächsten Umgebung*, ein Umstand, der uns vielleicht die geringe Dicke mancher derartiger Linsen erklärt.

In der *schematischen Abb. 860b* konvergieren die Diskontinuitätszonen nach den beiden Kernpolen, in deren Bereich eine Trübung angenommen ist (Abb. 860a normale Linse). Es resultiert eine Linsenform, welche etwa an diejenige eines roten Blutkörperchens erinnert (Abb. 860b, vgl. Abb. 861b). Die Konvergenz der Diskontinuitätszonen zu einem Punkte veranschaulicht in dieser Abbildung das Ausbleiben des Rindenwachstums im Bereiche der beiden Pole. Derartige Linsenformen sind bei angeborenem und erworbenem Star in der Tat beobachtet. KNIES\*\* hat bei Spindelstar mehrfach Dellen des vorderen Pols festgestellt. VOSSIUS\*\*\* fand nach Perforatio bulbi infolge Pocken anatomisch eine Linse, deren Sagittalschnitt etwa Brillenform aufwies. Eine ähnliche Deformierung („blutkörperchenförmig“) bildet C. v. HESS in einem seiner Fälle von Zentralstar ab (l. c. Abb. 36). Als Erbmerkmal erscheint die Ringstarlinse in einer von A. v. SZILY beschriebenen Familie.† An Stelle des Linsenkerns fand sich beiderseits bei 4 von 9 Geschwistern eine dünne Membran. Offenbar ging in diesen Fällen die Kernanlage besonders frühzeitig zugrunde.

Es sind solche Beobachtungen das extreme Resultat jener Wachstumshemmung, welche die Kapsel- bzw. Spindelkatarakt in der oben dargelegten Weise zur Folge haben muß.

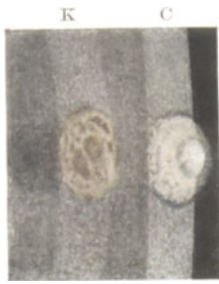Daß auch eine *Verlagerung des Kerns* auf diese Weise sich vielleicht erklären ließe, sei nur angedeutet. (Verlagerungen des Kerns, z. B. nach dem hinteren

\* Man erinnere sich, daß die superfiziellen Zonen (1 und 2, Abb. 859) sich später bilden als die tiefen. 3 war also zur Zeit der Kataraktbildung vorhanden, 2 und 1 bildeten sich später, vermochten dabei 3 nicht mehr abzudrängen.

\*\* KNIES: Arch. f. Ophthalm. 23, 1, 212 (1877).

\*\*\* VOSSIUS: Zur Kasuistik der angeborenen Anomalien des Auges. Beitr. Augenheilk. 1 (1893), Abb. 6.

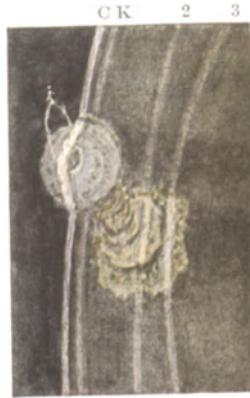† SZILY, A. v.: Klin. Mbl. Augenheilk. 81, 145 (1928).



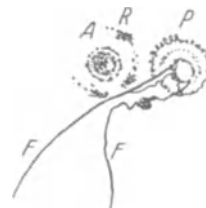851



852



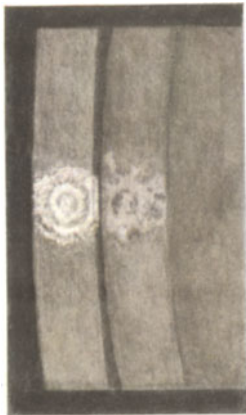
853



854a



854b



855



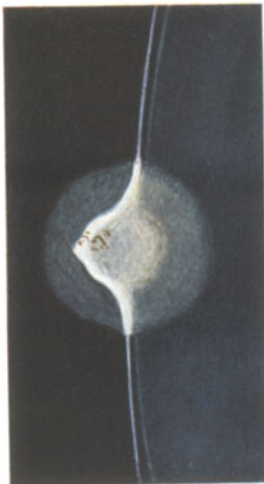856



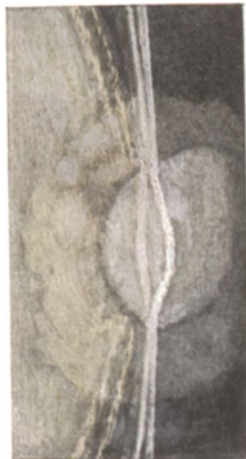857



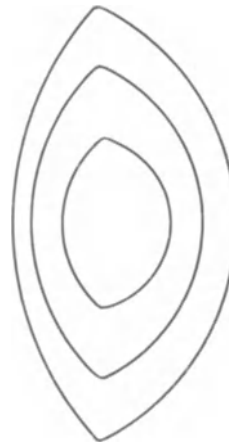858a



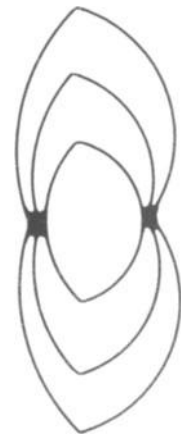
858b



859



860a



860b

Pol sind anatomisch von SCHIRMER\*, ONKEN\*\* und v. HESS [l. c. S. 194] beobachtet).

*Abb. 861a und b. Durch axialen Star eingedellte Linse (Erythrocytenform).*

36jährige Frau Sophie Egg. mit angeblich seit 3 Jahren beobachtetem linksseitigem Star. Das Übersichtsbild Abb. 861a, schwache Vergrößerung, zeigt axial den weißen Kapselstar K, mit stark gefalteter Vorderkapsel. Er ist umgeben vom Ringstar R, in dessen axialer Vertiefung K eingebettet ist und kammerwärts vorragt, ähnlich einem vorderen Polstar. Umgeben ist das Stargebiet von fast luzider, Coronarflecken aufweisender peripherer Rinde C.

Der optische Sagittalschnitt ergibt, Abb. 861b (bei 7 mm weiter Pupille), das axiale Einsenkungsgebiet E, über das die klare periphere Rinde C *waldförmig* vorragt. Von den Diskontinuitätszonen ist nur die Abspaltungszone sichtbar, die axialwärts konvergiert und mit der Kapsel verschmilzt.

Der *hintere* Linsenabschnitt ist nicht übersehbar. Es bleibt also fraglich, ob die hintere axiale Partie ebenfalls eingesenkt ist.

*Abb. 862, 863. Vorderer Polstar bei Schichtstar. Zeltförmige Anheftung der Schichtstarvorderfläche an den Polstar (vgl. den Fall Abb. 859).*

68jähriger Gustav B., linkes Auge. Abb. 862 etwa 15fach, 863 etwa 24fach. Patient leidet von klein auf an Schichtstar beiderseits. Mit 12 Jahren beiderseits Iridetomie nach oben durch Prof. HORNER (Abb. 862). Seit einem Jahr Abnahme des Visus. Am oberen Schichtstarrand einige Reiterchen. Zwischen Vorderkapsel und vorderem Polstar (Abb. 863) ein lichtschwaches dünnes Intervall, das aus relativ klarer Substanz besteht. Eine dicke Schicht luzider Substanz L (Abb. 863) findet sich dagegen außerhalb des vorderen Polstars zwischen Kapsel und Schichtstar eingekleilt. Diese sekundär gebildete klare Fasermasse war aber keineswegs imstande, den Schichtstar vom Polstar loszudrängen. Infolgedessen erscheint die Schichtstarvorderfläche zeltförmig nach vorn gezogen und an die Rückfläche des Polstars angeheftet.

*Abb. 864, 865. Multiple Kapselstarflecken mit exsudatähnlichen Membranresten nach (fetaler) Iritis.*

Abb. 864 (schwache Vergrößerung) stellt das typische Bild dieser merkwürdigen, von verschiedenen Autoren abgebildeten Gewebsreste aus fetaler Zeit dar. Es ist dieser Typus schon mehrfach mit Recht auf Entzündung bezogen worden. Auffällig und vom gewöhnlichen Habitus der Membranreste abweichend, sind die derben Stränge St, die bemerkenswerterweise nicht zur Krause, sondern zum *Pupillenrand* ziehen. Ferner das oft nachweisbare graue, exsudatähnliche Häutchen, das die Kapsel überzieht, und endlich das häufige Vorkommen umschriebener, meist ovaler, weißer, oft flach prominenter *Kapselstarflecken* (in Abb. 864b sind zwei solcher weißer umschriebener Flecken zu sehen, in der Hauptabbildung Fäden derselben durch Mydriasis gestreckt, in den beiden Nebenbildern Fäden durch Miosis gebogen).

Die Spaltlampenmikroskopie dürfte berufen sein, in bezug auf die feinere Morphologie und damit vielleicht auch auf die Genese dieser Bildungen bessere Aufklärung zu bringen. So konnte ich im Falle der Abb. 864a und b (Knabe P. B. 10 Jahre, nie nachweislich augenkrank, Veränderung beidseits ähnlich) feststellen,

\* SCHIRMER: Graefes Arch. **35**, 3, 147 (1889).

\*\* ONKEN: Arch. Augenheilk. **42**, 301 (1901).

daß die von der Linsenkapsel zum Pupillenrand ziehenden dicken Fäden am letzteren sich blattartig verbreitern, um in den Pupillarsaum überzugehen. Die Fäden bestehen aus Pigment und weißem Gewebe. *Es ist an keinem Faden ein Anzeichen dafür vorhanden, daß er mit der Krause in Beziehung steht.* Sowohl hieraus, als auch aus der genannten blattartigen Verbreiterung folgt, daß die Fäden *nicht aus den Gefäßen der Pupillarmembran hervorgegangen sind.* Ich möchte sie vielmehr als aus hinteren Synechien durch *Dehnung* entstandene Gebilde betrachten. Dafür spricht übrigens auch ihre bedeutende Dicke und in unserem Falle noch eine breit ansetzende graue, zum Teil pigmentierte Exsudatmembran, welche am einen Auge den unteren Pupillenrand mit der Vorderkapsel verbindet, und sich, ebenso wie die Fäden, bei Pupillerverengung zieharmonikaartig in Falten legt, um sich bei Erweiterung wieder zu strecken. Für dieselbe Ätiologie sprechen ferner Reste abgerissener Stücke (z. B. Abb. 864 temporal). Mit der entzündlichen Genese steht in Übereinstimmung, daß das Sternchenpigment der Kapsel in ein graues Häutchen eingebettet liegt.

Die hier angenommene *Dehnung* fetaler hinterer Synechien zu Strängen findet ein Analogon im postembryonalen Leben, indem das Spaltlampenmikroskop nicht selten derartige erworbene Bildungen aufdeckt. So sah ich im Spaltlampenmikroskop mehrfach nach lange überstandener Iritis (vgl. Abb. 838, 839), besonders solcher der Jugend (Keratitis mit Iritis), stark gedehnte, bei Pupillarbewegung zieharmonikaartig sich faltende und streckende Pupillarmembranen und zum Teil *auch drehrunde Stränge*, von dem Aussehen der kongenital erworbenen. Membranen wie Stränge enthielten zum Teil Pigment (s. z. B. Abb. 838—839). Damit dürfte wohl die entzündliche Genese der genannten früh erworbenen Stränge erwiesen sein.

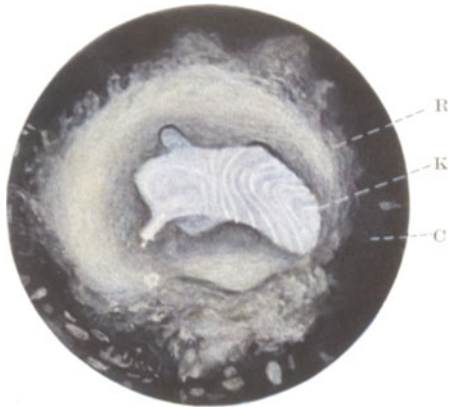Von speziellem Interesse sind in derartigen Fällen von fetaler oder früh erworbener Iritis die fast stets zu beobachtenden *Kapselstarflecken*. Ihr Sitz pflegt gewöhnlich nicht ein axialer zu sein. Meist messen die Flecken höchstens einen Millimeter oder nur Bruchteile eines solchen. Durch ihren nicht axialen Sitz unterscheiden sie sich auch der *Genese* nach von den Polstaren.

Charakteristisch ist die meist schneeweiße Farbe dieser Flecken, ihre scharfe Begrenzung, ihre rundliche bis ovale, häufig radiär gestellte Form, ihre manchmal ausgesprochene flache Prominenz über die Kapseloberfläche und ein von mir nie vermißtes (scheinbares) Fehlen des Linsenchagrin in einer schmalen, den Star umziehenden Zone (*chagrinfreier Hof aller Kapselstare*, s. oben). Diese Zone bleibt bei Einstellung des Chagrins dunkel und kommt offenbar durch die Krümmungsänderung in unmittelbarer Nähe des Kapselstars zustande.

Meist adhären die oben erwähnten drehrunden Stränge an derartigen Kapselstaren, womit die Ursache der letzteren dargetan ist: sie entstehen durch fetale hintere Synechien. Der Umstand, daß hintere Synechien im postembryonalen Leben nur selten zu Linsentrübung führen, spricht keineswegs gegen die genannte Genese. In fetaler Zeit besorgt die Ernährung der Linse die Gefäßmembran durch die zu dieser Zeit noch besonders dünne Kapsel hindurch. Ein entzündliches Exsudat, das zur Verklebung des Pupillarsaums führt, muß diese Ernährung stören und zu Linsenschädigung Anlaß geben\*.

Im vorliegenden Fall (Abb. 864 und 865, 10jähriger Knabe P. B., bisher nie augenkrank, Eltern und Geschwister gesund, bei dem Knaben keine Zeichen von Lues oder Tuberkulose) gibt wiederum der „Abklatsch“ eines der genannten Kapsel-

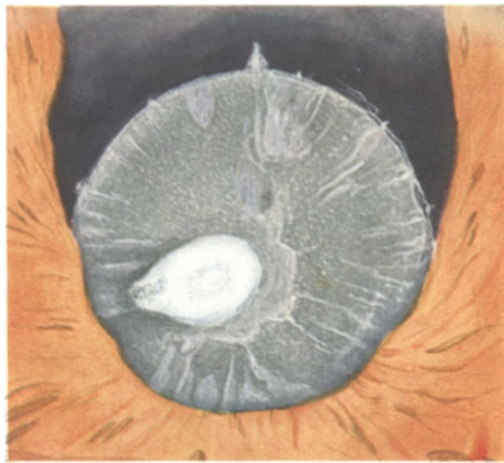\* Ganz anderer Genese sind die (nicht seltenen) *Kapselstare der senilen Linse* (z. B. Abb. 1117, 1121, 1173a). Auch sie stellen Veränderungen des Kapsel epithels dar, die teils durch Cataracta hypermatura, teils durch Totalsklerose zustande kommen. Bei letzterer können sie sich relativ rasch einstellen. Auch die senilen Kapselstare zeigen den chagrinfreien Hof.



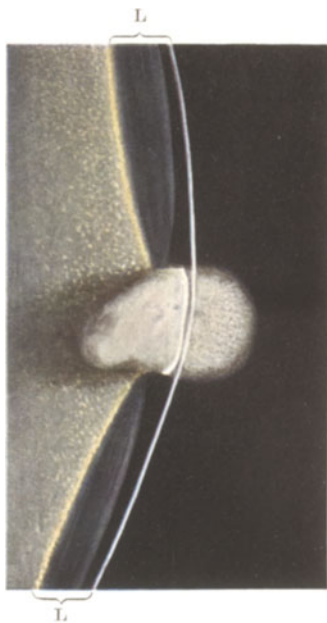
861 a



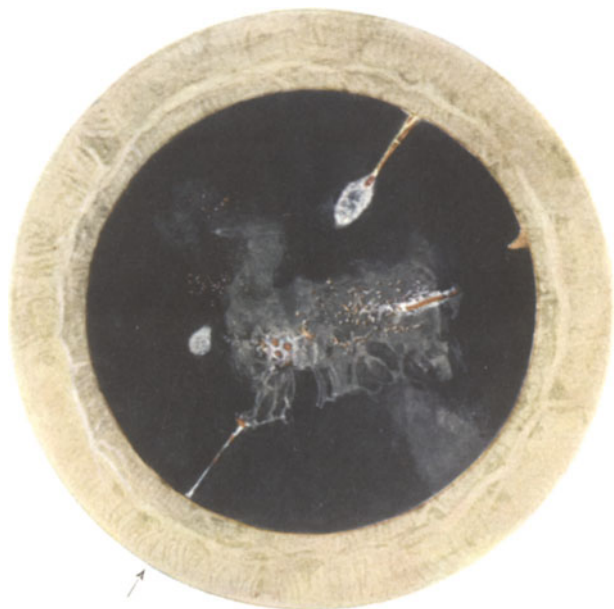
861 b



862



863



864 a



starflecke im Bereiche einer tiefen Diskontinuitätsfläche Kunde von dem frühzeitigen, wahrscheinlich embryonalen Auftreten der Störung. Dieser Abklatsch ist in Abb. 865 bei stärkerer (25facher) Vergrößerung wiedergegeben. Wie auch in anderen Fällen, ist er im fokalen Licht leicht gelblich und gehört einer Diskontinuitätszone an (in der Abb. Zone 2). Die kapsuläre Trübung im Streifen C entspricht der löffelförmigen Trübung rechts oben in Abb. 864 a. *Auch die entzündlichen Starflecke erzeugen somit Abklatschtrübungen* (vgl. Text zu Abb. 857). 1 erste, 3 dritte Zone.

*Abb. 866. Vorderer Polstar mit teils an der Krause, teils jedoch am Pupillarsaum anhängenden Pupillarfäden und Strängen.*

58jährige Frau Am., rechtes Auge, 25fach. Schon gelegentlich einer Brillenbestimmung vor 20 Jahren und später wiederholt stellte ich bei Frau A. rechts den vorderen Polstar der Abb. 866 fest. Die Patientin wußte davon nichts und gab an, niemals augenleidend gewesen zu sein. Vor 6 Jahren suchte sie mich neuerdings wegen leichter beginnender Iridocyclitis beider Augen auf. Wa. negativ. Beiderseits zeitweise Betauung und feine Präcipitate. Hin und wieder traten bald rechts, bald links am Pupillarsaum braune Efflorescenzen von tuberkulösem Typus hinzu. Eine solche, leicht pigmentbestäubte Efflorescenz ist auch jetzt wieder zu sehen (Abb. 866, Richtung halb 6 Uhr). Niemals kam es zu dauernden hinteren Synechien.

Der Polstar (Abb. 866) ragt pyramidenförmig in die Vorderkammer vor, zeigt rückwärtig, in der Rinde, eine starke Einschnürung und endigt hinter der Alterskernfläche in einem dreischichtigen, stempelförmigen Abklatsch, dessen Durchmesser denjenigen des Polstars erheblich übertrifft (Abb. 866).

Von der Spitze des Polstars gehen zweierlei Fäden ab. *Erstens* ein temporal (Richtung 9 Uhr) zur Krause ziehender Doppelfaden, stellenweise mit weißen und pigmentierten Punkten behangen. An zwei Stellen sind die beiden Fäden verklebt. Es handelt sich somit um einen Pupillarmembranfaden, wie in Abb. 847, 849, 851 usw., s. dortigen Text. *Dieser Faden beweist die intrauterine Entstehung des vorderen Polstars\**. Der *zweite* (Richtung 6 Uhr) ziehende Faden beginnt am Polstar mit 7 Einzelfäden, alle vom Typus und von der Dicke einzelner Pupillarmembranfäden. Auch diese Fäden verkleben miteinander, und zwar zu dem abgebildeten, dicken, von jeher mit Pigmentbröckeln behangenen Strang der Abb. 866, *der aber nicht zur Krause, sondern zum Pupillarsaum zieht*, wo er sich, bevor er inseriert, zu einer alten freien Exsudathaut verbreitert, an welche Ausläufer des retinalen Pupillarpigmentsaums emporragen.

Die Konstitution dieses Stranges aus Pupillarmembranfäden läßt wiederum die fetale Entstehung des Pyramidalstars erkennen, seine Insertion am Pupillarpigmentsaum, die Verklebung und die Exsudatmembran jedoch beweisen außerdem eine *fetale Iritis*. Es kann wohl keinem Zweifel unterliegen, daß der vordere Polstar dieser fetalen Iritis die Entstehung verdankt.

Besteht zwischen dieser fetalen abgeheilten Iritis und der jetzigen Iridocyclitis tuberculosa ein Zusammenhang?

Im Abschnitt Hornhaut S. 227 wies ich auf Fälle von tuberkulöser Iridocyclitis Erwachsener hin, bei denen ich Zeichen überstandener fetaler Iritis feststellen konnte. Solche Beobachtungen lassen an die Möglichkeit denken, daß die Disposition zu Augenkrankungen auf tuberkulöser Basis schon angeboren sein kann und daß die „skrofulöse Diathese“ nicht, wie allgemein angenommen wird, erworbener Natur sein muß.

In vorliegendem Fall besteht rechts als Zeichen der frühen Erkrankung der Linse *Mikrocornea* leichten Grades (rechter Hornhautdurchmesser 10,75 mm, linker

\* Die Patientin kam nämlich nicht durch Frühgeburt zur Welt, vgl. Text zu Abb. 874.

11 mm). Javal rechts 30° 45 : 46,5 D, etwas irregulär, links horizontal 44,5, vertikal 45 D. Somit etwas stärkere Brechkraft rechts (s. Text zu Abb. 963—965).

*Abb. 867, 868. Prominente beidseitige Kapselstare kombiniert mit Coerulea, Coronaria und hinterer Schalen trübung. Sagittale Linsenverdünnung. 46jähriger Jo. Oppl., rechtes Auge, Ok. 2, Obj. a 2.*

Sah von jeher schlecht, Ursache unbekannt. Rechter Pupillarpigmentsaum oben wulstig, lateral und medial oben fehlend. Axial zwei größere und einige kleinere, weiße Kapselstare (Abb. 867), chagrinfreier Hof undeutlich. (Dieselben fast genau gleichen Flecken auch im axialen Gebiet der *linken* Vorderkapsel.)

Im optischen Schnitt Abb. 868 zeigt sich starke Konvergenz der Abspaltungszone nach den Starflecken hin. Von den Starflecken gehen feine graue Radiärstreifen aus, die in der Abspaltungszone liegen. Wahrscheinlich stehen diese Starflecken im Zusammenhang mit massenhaften Coeruleaflecken, sowie mit blauen Dilacerata-trübungen. Periphere Coronartrübungen. Außerdem beiderseits eine axiale *hintere subkapsuläre Schalen trübung*, sowie auffallende Herabsetzung des sagittalen Linsendurchmessers.

RS =  $\frac{6}{36}$  (M 4,0),

LS =  $\frac{6}{60}$  (M 2,0).

Es besteht somit ein ungewöhnlich seltenes Krankheitsbild.

3 Jahre nach Aufnahme von Abb. 867, 868 ist der Befund nahezu unverändert. Die genannten grauen Radiärstreifen sind etwas deutlicher, anscheinend ist die hintere Schalen trübung kräftiger.

Daß eine sehr ausgeprägte Coronaria-Coerulea (mit massenhafter Dilacerata) vorzeitig zu hinterer Schalen trübung führte, sah ich auch an beiden Augen des 48jährigen Sie., der früher angeblich gut sah und Schütze war.

*Abb. 869, 870. Kapselstar mit Sternchenpigment und Abklatsch.*

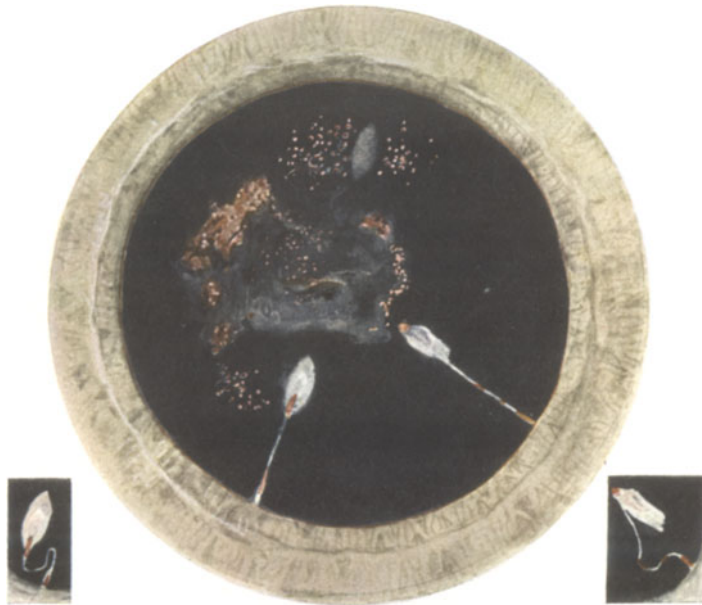
46jährige Frl. Jos. Fi., rechtes Auge, Ok. 2, Obj. a 2. Entstehung der paraxialen Starflecken unbekannt. Ich bringe das Bild dieses (angeborenen?) Kapselstars wegen der Pigmentaflagerungen, die sich in einem feinen Netz auch auf die intakte Kapsel erstrecken, und wegen der zarten fußähnlichen Linien, welche den Kapselstar gleich Wurzeln mit dem darunterliegenden Abklatsch verbinden (s. Abb. 870). Die Natur dieser glasähnlichen Verbindungslinien ist nicht klar.

Die Abklatschtrübung erscheint (Abb. 870) gelb, statt weiß. Diese Gelbfärbung ist jedoch eine scheinbare und rührt davon her, daß das regrediente Licht das superfizielle Pigmentnetz passieren muß.

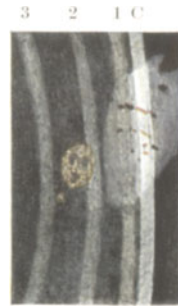*Abb. 871. Durch Perforatio corneae post natum erworbener vorderer Polstar<sup>248</sup>.*

Der 37jährige E. F. machte nach der Geburt eine Augeneiterung durch. Heute linke Hornhaut mit zentralem Leukom, vorderer Linsenpol mit umschriebener Trübung, die sich durch die vordere Rinde in die Tiefe senkt, um sich dort stempelartig zu verbreitern. Von der Verbreiterung aus gehen mehrere Radiärstrahlen (Abb. 871). Der dichteste Teil der Trübung liegt axial, im Bereiche der Vorderkapsel. In ihrer Mitte erkennt man eine deutliche, gut begrenzte Einsenkung, welche den Eindruck eines Substanzverlustes macht. Die Vertiefung hat steile Ränder, ist unregelmäßig eckig, mißt vertikal 0,28, horizontal 0,24 mm. Der Vertikaldurchmesser der Gesamttrübung 1,2 mm. Nach oben von der Trübung bräunliches Vorderkapselpigment.

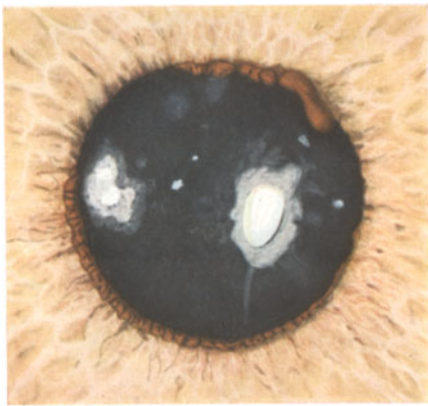
Die Katarakt unterscheidet sich nicht von angeborenen Polstaren.




864 b



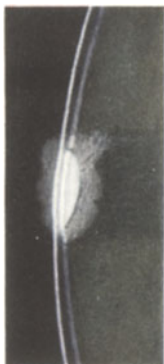865



867



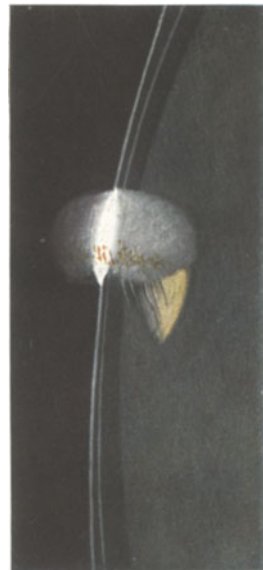
866



868



869



870

*Abb. 872a und b. Kongenitaler (?) exzentrischer Kapselstar mit hinterer Synechie.*

Der 44jährige Dr. R. steht wegen Conjunctivitis in Behandlung. Schon vor vielen Jahren hatte ein Augenarzt eine Trübung der linken Linse festgestellt. Irgend-eine Erkrankung oder Verletzung war nach Erinnerung des Patienten und seiner Angehörigen nie vorhergegangen. Bei Erweiterung der Pupille auf 7 mm sieht man den weißen, zungenförmigen, zum Teil mit Pigment bedeckten Herd der Abb. 872a. Der Herd ist prominent, schwartig. Sein zungenförmiges Ende ist, wie Abb. 872b lehrt, von der Kapsel kammerwärts abgebogen. Nach oben und unten vom Herde einige feine zickzackförmige superfizielle Trübungen, medialwärts zwei feine Fäden, die in einen Herd von Sternchenpigment P endigen. Die Iris ist auf dem Herd fixiert, und zwar mittels ihres *oberflächlichen* Blattes. Es zieht sich infolgedessen bei Mydriasis (Abb. 872a) der Pupillarpigmentsaum hinter das Stroma zurück. Nach oben und unten vom Herde ist je eine Lücke (R und R<sup>1</sup>) des oberflächlichen Irisstromas zu sehen, welche an Risse erinnern. Abb. 872b zeigt den Herd im schmalen Büschel, C = Oberflächenstreifen. Man erkennt die zungenförmige Abbiegung der Auflagerung und die Diskontinuitätsflächen (1 und 2) der vorderen Rinde. RS und LS =  $\frac{6}{6}$ .

Trotz des negativen Spaltlampenbefundes der Hornhaut wird man bei dem eigentümlichen Befunde nicht ohne weiteres auf eine angeborene Veränderung schließen dürfen, sondern auch eine Stich- oder Kontusionsverletzung in Betracht ziehen müssen. Stationärer Befund im Laufe einer 11jährigen Kontrolle.

*Abb. 873. Kongenitaler exzentrischer Kapselstar wie im vorigen Falle, jedoch in Strang-  
verbindung mit Irisvorderfläche.*

24jähriger Paul Def., linkes Auge. Der weiße ovale Kapselstar sitzt bei 10 Uhr, von seinem axialen Ende zieht ein dicker weißer Strang den Pupillarpigmentsaum überdeckend zu einer schwielenartigen, oberflächlich rostbraunen Verdickung der axialen Irisvorderfläche. Axial schließt sich an den Kapselstar ein Netz feiner grauer alter Exsudatfäden und -flecken der Vorderkapsel mit Pigmentsternchen.

Der Irisstrang beweist die fetale Genese, der Exsudatherd weist auf fetale Entzündung hin, die offenbar einen umschriebenen Gefäßbezirk der Pupillarmembran betraf.

*Abb. 874, 875, 876. Durch Perforatio corneae bedingte Pupillarmembranreste bei einer  
Frühgeborenen.*

Die 19jährige R. M. in L., mit beiderseitigen, rechts dichteren Hornhauttrübungen, hat RS = Handbewegungen in 1 m, LS =  $\frac{6}{9}$ , H 3,5. Rechts zentrales Leukom, das die ganze Cornea durchsetzt. Patientin machte angeblich unmittelbar nach ihrer Geburt eine Augeneiterung durch. In dem dem Leukom gegenüberliegenden Pupillenabschnitt die rundliche, etwa 1 mm messende weiße Kapselkatarakt der Abb. 874, Abbildung bei Eserinmiosis, 25fache Linearvergrößerung. Auf der Katarakt und der angrenzenden Vorderkapsel Pigment, meist in Sternchenform, und feine graue Exsudatreste. Mit der Katarakt in Verbindung stehen die kräftigen, nahezu runden Stränge der Abb. 874, welche von der Krause ausgehen. Sowohl nach der Krause als nach der Katarakt hin sind sie zum Teil gegabelt. Der Pupillarsaum ist erhalten.

Die hier wiedergegebenen Stränge sind genetisch verschieden von den durch Dehnung hinterer Synechien bedingten, in Abb. 864 dargestellten. *Sie inserieren*

nicht wie jene am Pupillarsaum, sondern an der Krause, so daß ich im vorliegenden Falle die Diagnose stellte: Kapselkatarakt und Pupillarmembranreste nach Hornhautperforation bei einer Frühgeborenen. Die Anamnese bestätigte diese Diagnose. Patientin kam im 7. Monat zur Welt und machte eine Blennorrhoea neonatorum durch, die rechts zu Perforation führte. Offenbar kam die Persistenz dieser Stränge dadurch zustande, daß die normalen Pupillargefäße von Exsudat umhüllt und durchtränkt wurden, so daß die (chemischen?) Einflüsse, die die physiologische Resorption veranlassen, nicht zur Geltung kommen konnten.

Daß die Stränge in solchen Fällen an der Krause, nicht am Pupillarsaum inserieren, kann am deutlichsten mittels Miosis (Abb. 874) veranschaulicht werden. Bei Mydriasis ziehen sich Sphincter und Pupillarsaum mehr oder weniger vollständig unter die Krause zurück (Abb. 875, 12fache Linearvergrößerung, Homotropinmydriasis. Der Pupillarsaum ist nur noch links zu sehen, die Stränge sind ausgespannt und ziehen dadurch die Krause über den Saum). In Abb. 876 ist die Kapselkatarakt im dünnen Büschel bei 12facher Linearvergrößerung dargestellt, hinter ihr der spindelartig von ihr abgeschnürte Abklatsch mit seinen strahligen Ausläufern.

Abb. 877. *Cataracta congenita complicata mit eingewachsenen Gefäßen.*

2 $\frac{1}{2}$ jährige Ru. Fi., linkes Auge, etwa 11fache Vergrößerung. In der 8. Lebenswoche bemerkte die Mutter einen weißen Fleck in der linken Pupille. Ich fand völlige Aufhebung der linken Vorderkammer\* bei gelbweißer Trübung der linken Linse. Reizloses Auge. Pupille reagiert auf direkte Belichtung. 2 $\frac{1}{2}$  Monate später Linsen-trübung fortgeschritten, Kammer immer noch fehlend. Bei der nächsten Untersuchung, nach weiteren 7 Monaten, war die Kammer vorhanden.

In der Folge trat aus der Trübung der gelbe, wohl als Kern anzusprechende Körper K Abb. 877 hervor. Die übrige Linse war zu einer dünnen vascularisierten Membran geschrumpft, M Abb. 877, die durch eine dunkle (luzidere) Furche F von einem dichteren lateralen Teil L getrennt ist. Letzterer weist kräftige, oberflächliche Gefäße auf, deren Ursprung (Corpus ciliare?) nicht eruiert werden kann. Feine Verzweigungen ziehen von diesen Gefäßen auf die Membran M. Eines der Gefäße (G) kommt aus der Iris, und zwar aus einer Partie zwischen Krause und Pupillarsaum. Bei RRR Ansatzstellen eines kräftigen Restes der Pupillarmembran. Nasal starke braunrote Ciliarfortsätze (Abb. 877 Z), die beträchtlich in die 5 $\frac{1}{2}$  mm weite Pupille vordringen und mit der Linsenmembran M flach verlötet sind. Die Fortsätze sind stark abgeplattet. Die Membran M zeigt feine vertikale Faltenlinien. Gegen die Furche F hin stehen Radiärfalten. Nasal, zwischen den Ciliarfortsätzen Z, sieht man Zonulafasern. Oben, bei V, eine Partie noch erhaltener relativ luzider Linse, mit Vakuolen.

Diagnose: *Cataracta complicata congenita.*

In welcher Zeit und durch welche Ursache entstand diese Katarakt?

Das Vorhandensein einer gut ausgebildeten, zum Teil resorbierten Pupillarmembran, die gröbere Adhärenzen mit der Linse nicht besitzt, zeigt uns, daß die Entstehungszeit der entzündlichen Veränderungen mit Wahrscheinlichkeit nach dem 5. Fetalmonat zu datieren ist. Bekanntlich bildet sich die Vorderkammer nicht vor dem 5. Monat. Das Fehlen einer solchen nach der Geburt unserer Patientin scheint ebenfalls auf dieses Datum hinzuweisen.

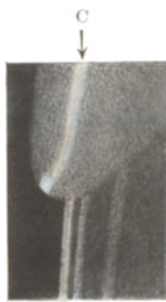\* Diese Aufhebung sah ich noch in einem zweiten ähnlichen Falle von Kongenitalkatarakt an beiden Augen. In diesem letzteren Falle war die Vorderkapsel mit Trübungen der axialen Hornhautrückfläche verlötet. Die Kammer stellte sich nie her.



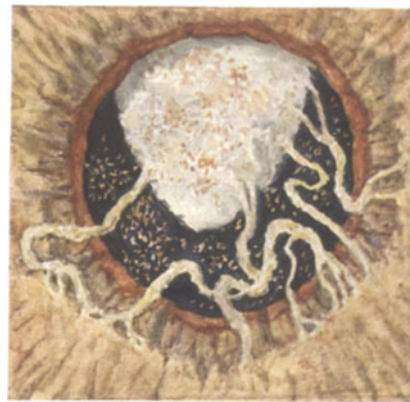871



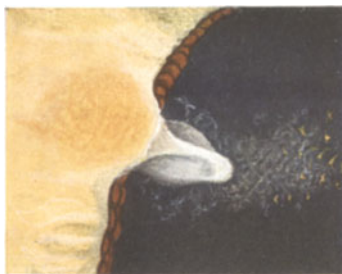872 a



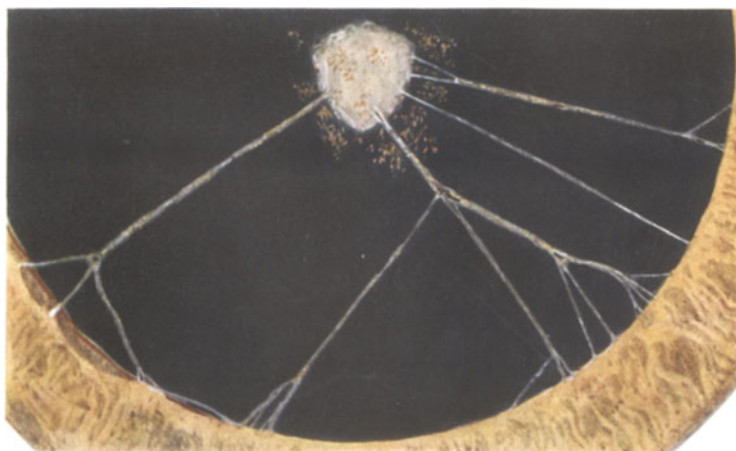C  
872 b



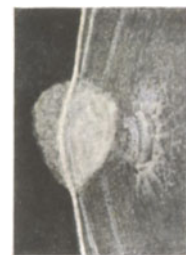874



873



875



876

Welcher Art die Entzündung war, ist schwer zu sagen. Das Fehlen hinterer Synechien läßt eine Iritis ausschließen. Die Protraktion der Ciliarfortsätze beweist die Mitbeteiligung des Corpus ciliare. (Solche Protraktion der Ciliarfortsätze sah ich auch noch in anderen ähnlichen Fällen, z. B. bei dem linksseitig kongenital kataraktösen Albert Mei. Auch in diesem Falle waren die nasalen Ciliarfortsätze bis gegen das mittlere Linsendrittel gezogen. Es ließ sich im optischen Schnitt eine oberflächliche und eine durch den Star durchschimmernde tiefe Schicht unterscheiden. Der Star stellte eine vascularisierte Schwarte von Corneadicke dar. Pupillarsaum nasal fehlend, oben und temporal Flocculi. Starke Reste der Pupillarmembran. Leichter Mikrophthalmus. Linse auch in diesem Falle mit dem Corpus ciliare verlötet.)

Eine Diszission längs der Furche F ließ normalen Glaskörper und intakten Fundus erkennen. Wie schon vor der Operation mittels optischen Schnittes festgestellt worden war, erwies sich die Membran M als dünne Haut\*.

Die linke Cornea ist um 1 mm kleiner als die normale rechte, als Folge der Linsenkrankung.

Über zum Teil anatomische, dem vorstehenden Fall ähnliche Befunde s. SULZER<sup>287</sup>), VRIES<sup>288</sup>), C. v. HESS<sup>289</sup>), WIEGELS<sup>290</sup>) und besonders RICHARD SCHEERER\*\*). In WAETZOLDs histologisch untersuchtem Fall waren die Gefäße extern\*\*\*).

### b) Aplasia und Hypoplasia lentis (vielleicht zufolge Störung in der Abschnürung des Linsenbläschens).

(Abb. 878 a—i.)

Dieses klinisch bisher nicht bekannte Krankheitsbild beobachtete ich in drei Fällen (an 6 Augen). Es ist charakterisiert durch Mikrophthalmus und Mikrocornea (Abb. 878a und b geben die natürliche Größe wieder, ebenso Abb. 878g und h) mit *zentralem vascularisiertem Hornhautleukom* (L in Abb. 878c und d), das alle Schichten der relativ dicken Cornea durchsetzt und hinten durch einen axialen schwartigen Strang mit einer weißen Narbenmasse in Verbindung steht, die selber wieder nach hinten stempelartig sich verbreiternd in ein flaches Häutchen C (in Abb. 878c und d; Rudiment von Linsenkapsel?) ausmündet. Dieses Häutchen hat im Falle Abb. 878c und d einen unregelmäßig bogigen Rand, in dessen Nähe sich (pigmentierte) gedehnte Zonulafasern (Z) in regelmäßiger Linie ansetzen. Das Kapselhäutchen C zeigt (Abb. 878e) Doppelschicht (optischer Schnitt, Häutchen K) und ist durch ein breites luzides Intervall (J, Abb. 878e) von der vorderen Grenzschicht (G Abb. 878e) des Glaskörpers getrennt. Dieses Intervall J ist identisch mit der Hinterkammer. Der Glaskörper erscheint intakt.

Die Iris läßt ihre beiden Mesodermblätter erkennen: in Abb. 878c ist M vorderes Blatt (Krause), N hinteres Blatt. Das Krausenblatt sendet beiderseits Pupillarfäden (F Abb. 878c) zur Vorderkapsel. Außerdem bestehen breite vordere Synechien desselben (S), welche von der vorderen Platte nach vorn, Richtung Strangansatz ziehen und dort inserieren. Die Iris ist stellenweise mangelhaft entwickelt. Vorderkammer etwas abgeflacht.

Woraus der Strang besteht, ist nicht klar. Das Leukom läßt Gefäße erkennen (Abb. 878c, Leukomoberfläche). Im Bereich der Pupille ist der Strang auffallend weiß und erinnert *stellenweise an zerfallene trübe Linsensubstanz*.

\* Der optische Schnitt eignet sich zur Taxierung der Dicke auch bei relativ dichten derartigen Staren.

\*\* SCHEERER, RICHARD: Klin. Mb. Augenheilk. 70, 335 (1923).

\*\*\* WAETZOLD: Klin. Mbl. Augenheilk. 72, 76 (1924).

Ophthalmometrisch (JAVAL): Brechkraft bei dem Mädchen B. rechts und links etwa 43 D, somit normal; bei dem Knaben K. dagegen beiderseits etwa 37 D, somit plane Corneae. Refraktion bei dem Knaben über + 20 D, bei dem Mädchen über + 28 D beiderseits.

Die Veränderungen bestehen bei beiden Patienten seit Geburt. *Es bestand niemals eine Augenentzündung.*

Nystagmus horizontalis an allen vier, ausgesprochen mikrophthalmischen Augen. Fundus an allen 4 Augen soweit sichtbar normal.

*Ätiologie.* Die axialen Leukome, die in Strangverbindung stehen mit der Stelle, an der die Linse zu liegen pflegt, weisen vielleicht den Weg nach der Genese dieses Krankheitsbildes: *Die Linse konnte sich nicht oder nur rudimentär bilden wegen Störung in der Abschnürung des Linsenbläschens\**. Die Narbenmassen und Verwachsungen machen es wahrscheinlich, daß ein entzündlicher oder irgendwie hemmender Prozeß die Abschnürung und normale Linsenbildung vereitelte.

Ob die Störungen in meinen Fällen exogenen (infektiösen) oder aber keimplasmatischen Ursprungs sind, ist heute nicht entscheidbar. Für keimplasmatische Hemmung oder Defekt kann in dem einen der beiden Fälle (Mädchen Bieri) der Umstand herangezogen werden, daß die *Mutter* dieser Patientin beidseitige leichte Mikrocornea (10,5 mm Durchmesser beidseits) und hochgradige Korektopie aufweist. Die Pupillen sind nasal aufwärts verschoben (Refraktion H 7,0 D).

Immerhin könnte dieser Befund bei der Mutter zufällig sein. Für eine keimplasmatische, also hereditäre Anlage spricht aber ferner in hohem Maße das *beiderseitige* fast symmetrische Befallensein.

Der 2. Fall ist auswärts behandelt (optisch iridektomiert und tätowiert) worden. Eine Brille erhielt der Patient nicht, trotz der Hyperopie von etwa 20 D. Vielleicht ist die Aphakie übersehen worden. Man kann bei einem so neuartigen Krankheitsbild die Verkennung der Aphakie niemand zum Vorwurf machen, gelingt doch ihr Nachweis nur mit stark verschmälertem, streng fokussiertem Spaltlampenbüschel, das heute noch wenig bekannt und geläufig ist. *Linsenbildchen* sind im vorliegenden Falle mit Rücksicht auf die axialen Trübungen und die Irisadhärenzen zum Nachweis der Linse nicht verwendbar.

In beiden Fällen wies ich die Aphakie übrigens auch noch dadurch nach, daß ein Gemisch von ultraviolettem und violetterem Bogenlicht (Uviollicht), auf die Pupille konzentriert, keine Linsenfluoreszenz erzeugte (s. S. 366).

Durch die (auswärts vorgenommene) Iridektomie gestaltet sich der 2. Fall weniger rein. Doch stimmt sein Bild hinreichend mit dem des ersten überein, um in beiden Fällen dieselbe Ursache anzunehmen.

Von der Linse ist außer dem Strang, der auch in diesem 2. Falle wenigstens teilweise aus kataraktöser Substanz zu bestehen scheint, lediglich das genannte nachstarähnlich aussehende Häutchen vorhanden, an dem ich keinen Chagrin zu entdecken vermochte. Das Häutchen ist im Falle Bi. in der Nähe der Narbe *doppelt* (Abb. 878e). Seinen Charakter als Kapsel oder kapselähnliches Gebilde verleihen ihm die peripher scharf und distinkt in gleichmäßiger Front ansetzenden *Zonulafasern*, sowie die Pupillarmembranfäden.

*Störungen in der Abschnürung des Linsenbläschens* hatte C. v. HESS als Ursache mannigfacher Linsentrübungen angenommen. Fand er doch zufällig eine solche Störung histologisch bei einem Hühnchenembryo. Doch wurde oben gezeigt (S. 400), daß solche Störungen überall da nicht verantwortlich gemacht werden können, wo

\* Die Abschnürung der Linse ist etwa am Ende des 1. Fetalmonats vollendet. Die Störung dürfte also vielleicht auf den 1.—2. Fetalmonat zurückreichen.



der älteste Teil der Linse, der *Embryonalkern* klar und intakt ist. Gilt also die HESSsche Hypothese nicht für seine eigenen Fälle (in denen die Hornhaut intakt war!), so darf sie vielleicht für das hier gezeichnete Bild der partiellen bis totalen Aphakie vermutet werden.

Zu den mitgeteilten Fällen zu rechnen ist als dritter der in der Fußnote S. 412 erwähnte beiderseitige jetzt 9jährige Fall Fritz T., wenn es auch hier zu einer erheblich ausgesprocheneren Linsenbildung gekommen ist. Die Corneagröße dieses Falles beträgt rechts 10, links 9 mm\*.

Das zentrale Hornhautleukom ist rundlich-eckig und mißt beiderseits 4 bis 4,5 mm. Der Strang, der vom Leukom nach hinten verläuft, sich stempelartig verbreiternd, besteht deutlich aus *kataraktösen Linsenmassen*, deren peripherster Abschnitt klar ist. Doch ist dieser, durch Iridektomie freigelegte Randbezirk unregelmäßig geformt und läßt eine breite aphakische Lücke gegen das Corpus ciliare hin frei. In dieser Lücke sind Zonulafasern zu sehen, die ebenfalls zum Teil Pigmenteinscheidung zeigen.

Nystagmus horizontalis auch in diesem Falle. Visus rechts 0,1 mit + 12 bis + 14 D. Links Lichtprojektion vorhanden.

Zu dem durch die vorstehenden 3 Beobachtungen repräsentierten Krankheitsbilde gehören vielleicht Fälle, die in älterer Zeit als „Katarakt nach intrauteriner Hornhautperforation“ beschrieben worden sind.

*Anatomisch* wurde congenitale partielle oder totale Aphakie zuerst von HELMHOLTZ, später von mehreren anderen Autoren nachgewiesen. Mehrfach bestand in diesen Fällen Mikrophthalmus, aber auch (sekundärer?) Hydrophthalmus, häufiger Hornhautstaphylom. Insbesondere für die Fälle mit axialem Descemetidefekt machten PETERS und seine Schule Störungen in der Abschnürung des Linsenbläschens verantwortlich, während andere Autoren, z. B. E. v. HIPPEL auf Grund zweifellos entzündlicher Veränderungen (sie sind auch in meinen Fällen vorhanden) diese Hypothese ablehnen\*\*.

Das Vorkommen intrauteriner eitriger ulceröser Prozesse der Hornhaut ist vielfach in Abrede gestellt worden. Doch machte es neuerdings an Hand der Befunde bei einer Katze SEEFELDER (Ber. Heidelberg 1924) wieder wahrscheinlich.

Gegen eine derartige infektiöse Ulceration darf in unseren Fällen das symmetrische *axiale* Leukom und dessen an allen 6 Augen gleichmäßig vorhandene Strangverbindung mit dem axialen Pupillargebiet gewertet werden. Es wäre schwer verständlich, daß in allen 6 Augen stets die Linse zugrunde ging, und zwar in derselben Weise.

Daß frühzeitiger Zerfall und Aplasie der Linse hochgradige *Mikrocornea* zur Folge haben werde, ist nach den im Text zu Abb. 963—965 niedergelegten Beobachtungen a priori zu erwarten.

*Abb. 878a—d. Hypoplasia lentis (kongenitale Aphakie), vielleicht zufolge Hemmung der Abschnürung des Linsenbläschens.*

9jährige Emma Bie., Abb. 878a rechtes, Abb. 878b linkes Auge, *Cornea in natürlicher Größe*. c und d in 10facher Vergrößerung.

Es besteht Nystagmus horizontalis. Hornhautdurchmesser beiderseits etwa 8 mm. Hornhäute verdickt, axial mit streifigen scharfbegrenzten Leukomen (L)

\* Wegen des Nystagmus erscheint es zweckmäßig, die Cornea solcher Fälle nicht zu messen, sondern ihre Größe durch Vergleich mit gemessenen Scheiben, ähnlich denjenigen einer Pupillenskala, abzuschätzen.

\*\*\*) Für die Auffassung der Veränderung als *erbliche Mißbildung* sprechen ihr familiäres Vorkommen, die Beidseitigkeit und der axiale Sitz der Hornhautnarbe.

von 0,7—1 mm Breite und 5—6 mm Länge. Von der Rückfläche der Leukome zieht ein Stranggewebe zur axialen Pupille, hier in ein die Stelle der Linse einnehmendes zartes flaches Häutchen C mündend. An dessen peripherer Randfläche inserieren die pigmentbedeckten Zonulafasern Z. Iriskrause an dem axialen Strang zipfelförmig adhärent. M vorderes, N hinteres Mesodermblatt der Iris. P Pupillarfäden.

Vorderkammer zufolge der Synechien unregelmäßig verengt. Refraktion über + 28 D beiderseits.

Im Uviollicht der Bogenlampe Pupille ohne Fluoreszenz.

*Abb. 878e. Optischer Sagittalschnitt durch Häutchen C der Abb. 878c (rechtes Auge), durchgelegt in der Nähe des axialen Stranges.*

24fach. Wie ersichtlich, ist das Häutchen hier verdoppelt. Seine vordere Platte ist bräunlich, pigmentbedeckt, die hintere ist farblos. J Hinterkammer. G Vordere Grenzschiicht des Glaskörpers.

Am linken Auge ähnlicher Befund.

*Abb. 878f. Derselbe Schnitt außerhalb des Häutchens, durchgelegt durch die Zonula.*

Man beachte die Zusammensetzung der braunen Linie aus feinen parallelen Streifen, den pigmentierten Zonulafasern der Abb. 878c. G vordere Grenzschiicht des Glaskörpers.

*Abb. 878g—i. Hypoplasia lentis (kongenitale Aphakie), vielleicht zufolge Hemmung der Abschnürung des Linsenbläschens.*

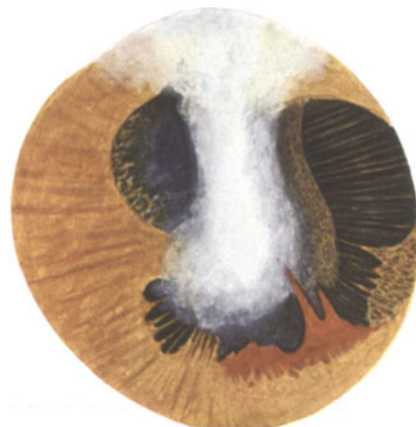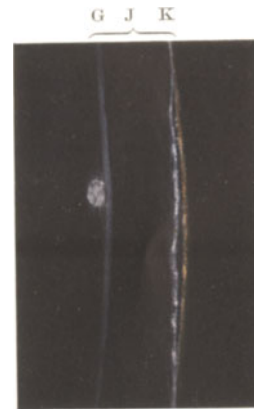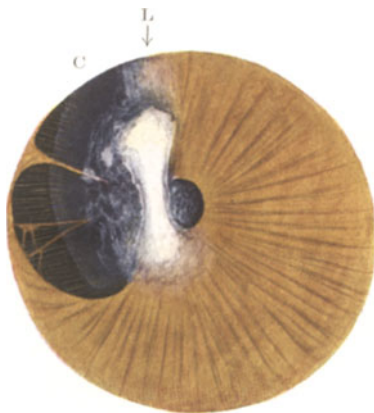
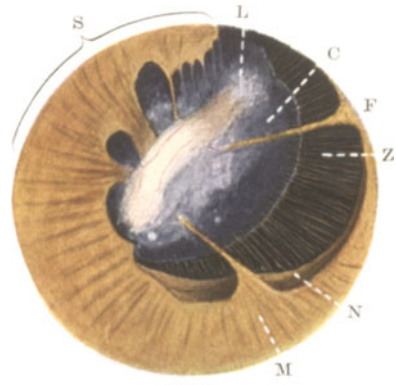
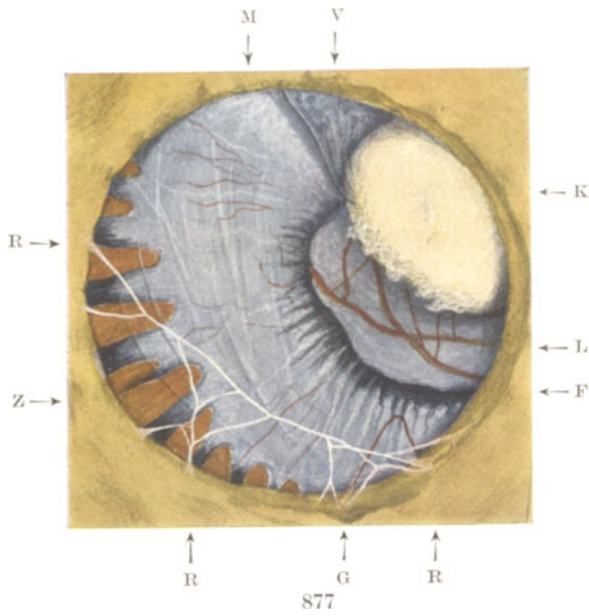
11 jähriger Knabe Hans K. Abb. 878g rechtes, h linkes Auge in natürlicher Größe (Hornhautdurchmesser etwa 9 mm), Abb. 878i rechtes Auge in etwa 10facher Vergrößerung. Dieser Fall ist, wie erwähnt, weniger einwandfrei, weil (angeblich im Alter von 6 Monaten) beiderseits optisch iridektomiert wurde. Später wurden die Leukome, ebenfalls auswärts, partiell tätowiert (in den Abbildungen sind die Tätowagereste weggelassen). Im artefiziellen temporalen Kolobom des linken Auges besteht ein weißer Gewebstrang (Abb. 878h, lateral), der von der Narbe in Richtung des Häutchens C zieht, und dessen Natur (Exsudat?) nicht klar ist.

Die Leukome der Hornhäute sind erheblich größer als im vorigen Fall, liegen symmetrisch und bestehen aus einer rundlichen, etwa  $4\frac{1}{2}$  mm messenden zentralen Partie, die sich nach oben in einen 3—4 mm breiten Streifen bis in den oberen Limbus hinein fortsetzt (s. Abb. 878g und h, auf beiden Seiten hat das Leukom die gleiche Beschaffenheit). Wieder zieht von der Leukomrückfläche derbes dickes Stranggewebe dorsalwärts, in der peripheren Pupillengegend in einem dünnsten planen Häutchen endigend. Dieses ist reichlicher von Pigment bedeckt als im vorigen Falle. Eine axiale Partie desselben läßt sich nicht so scharf abgrenzen. Die Zartheit des Häutchens ist dieselbe wie im vorigen Fall. Die pigmentierten Radiärfasern (Z) lassen sich weniger sicher als Zonulafasern erkennen, da ihre axiale Ansatzstelle nicht ganz so regelmäßig ist als im Falle Abb. 878c und d. Auch stört der Nystagmus die Beobachtung erheblicher als dort.

Die Iris ist ferner ausgedehnter mit dem axialen Strang verlötet, als im vorigen Falle, Strang kürzer, Vorderkammer flacher.

Eine Fluoreszenz im Ultraviolett und Violett ist auch in diesem Falle nicht erhältlich.

Die Sehschärfe ist in beiden Fällen auf das Zählen von Fingern in 1—2 m beschränkt. Wesentlich bessert sich die Orientierung mittels Brille von + 20 bis + 25 D.



*Möglichst frühzeitige Diagnosestellung* liegt im Interesse dieser Patienten. Die Gläserkorrektur der Aphakie schon in den ersten beiden Lebensjahren bietet die einzige Möglichkeit, die sonst exzessive Amblyopie zu mildern.

*Zusammenfassung des geschilderten klinischen Symptomenkomplexes der congenitalen Aphakie:*

Mikrocornea und Mikrophthalmus, zentrales oder parazentrales durchgehendes Hornhautleukom, letzteres in Strangverbindung mit Linsenrudimenten. Periphere Aphakie. Nystagmus, Sehschwäche. Beidseitigkeit.

### c) Frühe hintere Polstarformen.

*Abb. 879. Hinterer Polstar, offenbar angeborene Form. 25jährige Frau Dr. K.-R., rechtes Auge<sup>247</sup>.*

Das sehschwache rechte Auge wurde im 9. Jahre wegen seit früher Jugend bestehendem Strabismus convergens concomitans operiert. Schon damals wurde eine Trübung des hinteren Linsenspols festgestellt.

Die schneeweiße zapfenförmige Trübung sitzt mit ihrer breiten Basis der Innenfläche der polaren Hinterkapsel auf, in die hintere Rinde hinein bis in die Gegend des embryonalen Kerns pyramidenförmig vorspringend. Die hintere Embryonalnaht ist nicht sichtbar. Die Basis des Kegels mißt 1 mm, die sagittale Dicke beträgt schätzungsweise  $1\frac{1}{2}$  mm, nach vorn verjüngt sich der Zapfen, wobei er eckige Flanken aufweist, so daß das Bild einer Pyramide entsteht.

Die Basis des Kegels ist von einem *Trübungshofe* umgeben (Abb. 879), den ich auch in anderen, ganz ähnlichen Fällen sah. Diese durchscheinende sehr dünne Trübungspartie liegt im Bereiche der Hinterkapsel, ist peripher scharf begrenzt.

Visus rechts =  $\frac{1}{4}$ , links = 1, anderes Auge ohne Besonderheit. In diesem und in andern derartigen Fällen läßt die Spaltlampe einen geschichteten Bau aus zur hinteren Linsenfläche parallelen Zonen erkennen. Manchmal sah ich die Katarakt auch vorn in einem spitzen Ausläufer endigen, der bis zur Linsenmitte reichte und dem Star Spindelform verlieh. Durch diesen Ausläufer erscheint der Beginn in früher embryonaler Zeit dokumentiert.

*Abb. 880—882. Hinterer Polstar in Kombination mit radiärstreifiger Katarakt des vorderen polaren Rindenabschnittes<sup>248</sup>.*

Bei dem 36jährigen Rüd. Jos. mit RS und LS = schwach  $\frac{6}{8}$  besteht beidseits eine runde, flache, unbedeutend in die hintere Rinde prominente Cataracta polaris post. (Abb. 880 rechtes Auge, Abb. 881 linkes Auge). Sie ist auf beiden Augen insofern von ähnlicher Struktur, wie die in Abb. 879 wiedergegebene, als sich konzentrische Zonen unterscheiden lassen und eine Art Hofbildung erkennbar ist. Doch ist im vorliegenden Fall die Prominenz eine ganz unbedeutende, schätzungsweise kaum ein Fünftel der Flächendimension betragende, und rechts weist der mittlere Teil der Trübung sogar eine leichte Vertiefung auf. Der „Hof“ ist nichts anderes als eine lockere, in größerer Nähe der Hinterkapsel gelegene Trübungspartie. An ihr tritt der poröse, zum Teil groblöcherige Bau noch deutlicher zutage als an der Haupttrübung. Der scheinbare Durchmesser der Trübung inklusive Hof beträgt rechts horizontal 1,68, vertikal 2,08, links horizontal 2,0, vertikal 2,2 mm. Drei Diskontinuitätsflächen sind im Bereiche der Trübung nachweisbar (s. Abb. 880, 881). Die vorderste derselben, V, biegt in sanfter Wölbung über die Trübung, in deren Vorderfläche übergehend. Die hinterste, h, wird durch die Hinterkapsel repräsentiert, und biegt, wie am Rande der Katarakt ersichtlich, etwas nach hinten aus (in der

Abbildung nicht dargestellt). Es erzeugt somit die Trübung im Bereiche der Hinterfläche eine leichte Prominenz nach dem Glaskörper. — Der physiologische Hyaloidea-rest und die Bogenlinie sind nicht zu sehen. Vordere und hintere Embryonalnaht sind intakt. — Was den vorliegenden Fall besonders auszeichnet, ist eine gleichzeitig vorhandene, seltene, *strahlige Trübung der axialen vorderen Rindenpartien*, an welcher Kern und Kapsel völlig unbeteiligt sind. Die meist den Nähten folgenden diffus begrenzten Trübungstreifen dieser Sternkatarakt (Abb. 882) setzen sich bei 25facher Vergrößerung aus Staub und feinsten Punkten zusammen und sind, wie das schmale Büschel lehrt, *in verschiedenen Rindentiefen verschieden stark ausgebildet*. Einzelne Streifen *durchsetzen die ganze Schichtdicke der Vorderrinde*, hinten die Kernvorderfläche, vorn die Kapsel erreichend. Mehrheitlich allerdings ist eine schmale Zone zwischen Kapsel und Abspaltungstreifen klar. (Vordere und hintere Embryonalnaht intakt.) Vakuolen fehlen. An beiden Augen ist diese merkwürdige vordere Trübung in ganz ähnlicher Art ausgebildet. Von der senilen Speichenkatarakt unterscheidet sie sich durch ihre diffuse Begrenzung und ihre streifigen Ausläufer. Ob sie angeborenen, stationären Charakter hat, oder aber erworben bzw. progredient ist, läßt sich nicht unterscheiden. Patient gibt an, in den letzten Jahren eine Verschlechterung des Visus beobachtet zu haben.

Die Lage der vorderen Trübung innerhalb der sonst intakten Rinde, ohne Zusammenhang mit der Kapsel, läßt an eine erworbene Entstehung denken, während für die hintere Poltrübung die angeborene Natur wohl zweifellos ist. Ich habe diese Starform seither (21. 9. 21) nie mehr gesehen.

*Abb. 883, 884. Scheibenförmige (beiderseitige) Cataracta subcapsularis circumscripta posterior mit sagittaler Linseverdünnung.*

8jähriger, gesunder, kräftiger Em. Schl., rechtes Auge (links ganz ähnlicher Befund). Abb. 884 optischer Sagittalschnitt. Augen äußerlich normal, Hornhäute mittelgroß. Sah nach Angabe der Eltern von jeher schlecht. RS und LS =  $\frac{6}{24}$  Gln.


Bei mäßig dilatierter Pupille sieht man im Bereiche der hinteren Rinde die gelbliche, wohlbegrenzte, fast runde Trübungsscheibe der Abb. 883, mit unscharfer vacuolärer Zeichnung und Streifenbildung. Irgendeinen Zusammenhang mit der Struktur der Linse (Nähte, Fasern) läßt die Scheibe so wenig erkennen, als etwa der hintere Polstar der Abb. 879. Im optischen Schnitt (Abb. 884) fällt an beiden Augen beträchtliche sagittale Verdünnung der Linse auf. Die Startrübung besteht aus zwei Schichten (Abb. 884), einer hinteren, dicht subkapsulären und einer davorliegenden, leicht welligen, peripheren, nach der hinteren konvergierenden, in eine Diskontinuitätszone mündenden Schicht. In und zwischen den Schichten poröses Gewebe vom Typus der Complicata. Übrige Linse intakt. Extraktion beider Linsen mit Erreichung einer schwarzen Pupille. Links nachträglich vorübergehende Drucksteigerung. Augenhintergrund intakt.

RS =  $\frac{6}{8}$  (+ 8  $\subset$  + cyl. 2 ||).

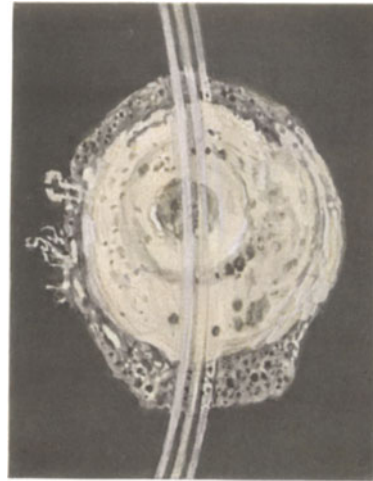
LS =  $\frac{6}{8}$  (+ 6  $\subset$  + cyl. 2 ||).

*Abb. 885, 886. Schalenförmige hintere Cataracta circumscripta mit umschriebener Ausbuchtung der Hinterkapsel (rudimentärer Lenticonus posterior).*


6jährige Ad. Sa., rechtes Auge (linkes Auge ohne Besonderheit). Die Scheiben-trübung der hinteren Rinde (Abb. 885) stimmt im Aussehen mit derjenigen der Abb. 883 ziemlich überein. Ihre Begrenzung ist etwas unregelmäßiger, und spärliche kleine Streifen und Zacken ragen in die angrenzende klare Rinde. Am Rand der



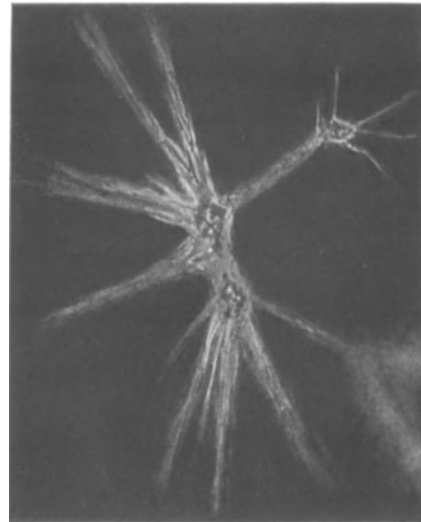
879



880



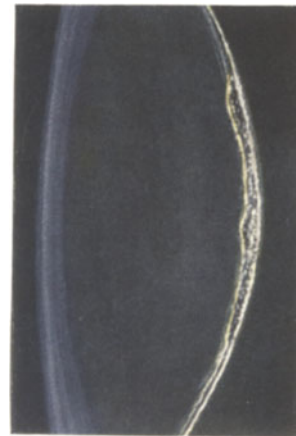881



882



883



884

Trübungen bestehen Verdichtungen. Die Trübung zeigt vacuolären Bau und (im optischen Schnitt, Abb. 886) poröse Struktur, ähnlich derjenigen der *Cataracta complicata*. Von einer solchen unterscheidet sie sich jedoch, wie schon im Falle der Abb. 883—884, durch die überaus scharfe Abgrenzung der kranken Zone gegenüber der klaren Linsensubstanz, und durch das Fehlen jeder Trübung außerhalb der kranken Zone.

Der überaus seltene Befund dieses Falles liegt in dem exzentrischen Lenticonus posterior, den der optische Schnitt etwa 2 mm unterhalb hinterem Pol nachweisen läßt.

Das feinere Verhalten ist folgendes: Die hintere Linsenfläche erscheint im ganzen stärker gewölbt als normal. Die Schalentrübung folgt keineswegs überall der Hinterkapsel, vielmehr divergiert sie sehr erheblich mit ihr, besonders nach oben. Am stärksten genähert ist sie ihr unterhalb dem hinteren Linsenpol, im Bereiche des Lenticonus. Hier füllt die Trübung die etwa 3 mm messende Lenticonuspartie aus, läßt aber in letzterer eine starke vacuoläre Lücke von  $\frac{1}{2}$  mm frei, welche wiederum das Aussehen und die Begrenzung von Lücken (Wasserspalt) bei *Cataracta complicata* zeigt (vgl. z. B. Abb. 1169, 1186).

Wie wir uns das Zustandekommen des Lenticonus zu denken haben, ob dieser primär, die Trübung sekundär ist, oder ob umgekehrt die Rindenerkrankung in frühem Alter zu einer mangelhaften Entwicklung der Kapsel und damit zu einer Hernie geführt hat, bleibt vorläufig unbeantwortet. Fälle ähnlicher Art sind bis jetzt nicht beschrieben (vgl. auch Fall 1003a und b).

*Abb. 887—889. Seltene glattbegrenzte Form hinterer Polkatarakt bei rudimentärem Schichtstar.*

25jähriger Alb. Pe., rechtes Auge (linkes Auge intakt). Sah an diesem Auge von jeher schlecht. Abb. 887 (etwa 10fach) gibt die Katarakt im optischen Schnitt. Alterskern- und äußere Embryonalkernzone zeigen vermehrte Reflexion. Innerer Embryonalkern von weißen Trübungspunkten erfüllt (*Cataracta pulverulenta*). Die axiale hintere Rinde nimmt bis weit in die Peripherie eine an schmelzendes Eis (mit stark opakem weißem Zentrum) gemahnende, glatt und scharf begrenzte Trübung ein (Abb. 889), die im optischen Schnitt zunächst hinter die Linse zu ragen scheint (Abb. 887). Sorgfältige Abtastung der klareren peripheren Partien der Trübung mittels dünnen optischen Schnittes ergibt aber die Lage dicht unter der Hinterkapsel. Wie die stärkere Vergrößerung Abb. 888 erkennen läßt, setzt sich der Trübungskern R aus feinsten Punkten zusammen und ist von einer wesentlich klareren, gleichmäßig dicken Hülle Sp umgeben, die wieder feinste Pünktchen erkennen läßt.

Die *Cataracta centralis pulverulenta* weist darauf hin, daß die Genese der hinteren Trübung in frühe Fetalzeit zurückreicht. Auch der Bau dieser Trübung läßt kaum einen Zusammenhang mit der Struktur der Linse erkennen. Auffallend ist die im optischen Schnitt zutage tretende (Abb. 887) fast plane Vorderfläche der Trübung.

*Abb. 890. Hinterer Polstar bei Aniridia hereditaria congenita.*

10jähriger Ad. Kr. mit beidseitiger Aniridie, rechtes Auge, 25fach, (linkes Auge dieses Falles s. Abb. 956), der Vater (31 J.) leidet an beidseitiger Aniridie, die Mutter an beidseitigem Schichtstar (linke Linse dieser Frau s. Abb. 952). Von den 3 Kindern, Marta 1914, Adolf 1916, Hans 1921, weisen Adolf und Hans Aniridie auf. Die Sehschärfe der mit Aniridie behafteten Mitglieder variiert zwischen  $\frac{1}{10}$  und  $\frac{1}{6}$ . Im rotfreien Licht besteht Maculalosisigkeit\*. Nystagmus.

\* Über die Netzhaut und die Maculalosisigkeit dieser Fälle von Aniridie habe ich 1925 in der Monographie über das rotfreie Licht (Handbuch Graefe-Saemisch, 3. Aufl., Untersuchungsmethoden, Bd. 3, S. 63) berichtet.

Die hintere Polkatarakt besteht aus zwei gesonderten Teilen: einer kleinen *Cataracta subcapsularis posterior* (rechts in der Abb. 890) und einer zweiten bedeutend größeren Trübung im Bereiche der hinteren polaren Alterskernschicht. Besonders die letztere läßt porös-vacuolären Typus erkennen. Auch der Lage nach (subkapsulär und in der Alterskernzone) erinnert diese „zweistöckige“ Poltrübung an diejenige bei chronischen Fundusdegenerationen, speziell bei *Retinitis pigmentosa*.

*Abb. 891, 892. Katarakt im Bereiche des Ansatzes des physiologischen Hyaloidearestes, mit Abklatsch<sup>248</sup>.*

Am linken Auge des normalsichtigen, wegen *Conjunctivitis* behandelten 61jährigen G. ist nasal vom Hinterpol an typischer Stelle ein gewöhnlicher Hyaloidearest vorhanden (Abb. 891), der am unteren Ende der nasalen „Bogenlinie“ ansetzt. Die temporale Bogenlinie ist verdreifacht (Abb. 891), wobei die Einzellinien nicht glatt sind, sondern etwas unregelmäßige (kataraktöse?) Trübungstreifen darstellen. Im Zentrum der Bogen, da, wo der Ansatzknäuel der *Art. hyaloidea* zu liegen pflegt, sitzt eine 0,3 mm messende, runde Kataraktscheibe von konzentrischer Zeichnung, ihr gegenüber vor dem Kernstreifen ein größerer, leicht gelappter Abklatsch (Abb. 892). Abb. 891 und 892 geben die beiden Trübungen bei schräger Aufsicht wieder. In Wirklichkeit liegen sie sagittal hintereinander. Bei Lupenspiegeldurchleuchtung stellt die Gesamttrübung einen Punkt dar.

Es kann wohl keinem Zufall unterliegen, daß diese typisch geformte Katarakt der Eintrittsstelle der *Art. hyaloidea* entspricht. Der Abklatsch zeigt, daß die Trübung alten, vielleicht fetalen Datums und vielleicht auf eine Störung bei der Resorption der Gefäßmembran zurückzuführen ist. Entsprechend dem nasalen Ansatz der *Arteria hyaloidea* (s. S. 375) sitzt die Katarakt nicht polar, sondern etwa  $1\frac{1}{2}$  mm nasal vom Pol. Nach meinen bisherigen Beobachtungen stellt sie eine große Seltenheit dar.

Hintere Polstare sind bisher wohl regelmäßig, sowohl topographisch als genetisch, mit Trübungen im Bereiche des Hyaloideaansatzes vermengt und verwechselt worden. Erst der von uns geführte *klinische Nachweis des physiologischen Hyaloideaansatzes* nasal vom Hinterpol gestattet die Scheidung von hinteren Polstaren und Trübungen im Bereiche des Hyaloideaeintrittes.

Man verwechsle diesen Star nicht etwa mit den *häufigen* Hyaloideakörperchen, s. Abb. 795, die früher als „*Cataracta spuria*“ figurierten, aber mit Star nichts zu tun haben.

Über eine offenbar angeborene Katarakt im Bereiche einer *atypischen* (temporalen) Ansatzstelle der *Art. hyaloidea* berichtet WALTER VOLMER\*.

#### d) Erkrankungen im Bereich der embryonalen Nahtfiguren.

##### Die vordere axiale Embryonalkatarakt (VOGT).

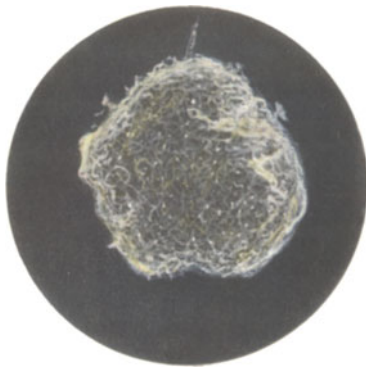
*Abb. 893—922.* Diese von mir 1918 beschriebene<sup>52</sup>) charakteristische und entwicklungsgeschichtlich interessante Starform kommt bei 20—25% aller gesunden Personen vor. Sie ist nach Lage, Farbe und Form typisch, so daß sie mit keinem anderen Star verwechselt werden kann. Über ihre Lage vor dem zentralen Intervall orientiert Abb. 893 (schwache Vergrößerung).

Zufolge der axialen Lage dieser Starform ist zur Beobachtung Pupillenerweiterung nicht nötig.

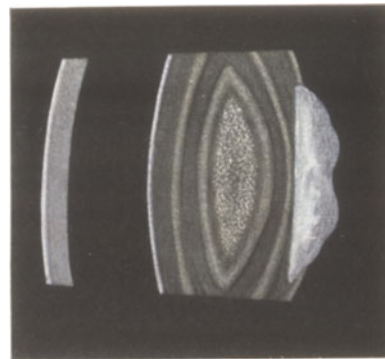
Eine größere Untersuchungsreihe hat mir ergeben, daß diese Katarakt die zentrale Sehschärfe nicht beeinträchtigt.

\* VOLMER, WALTER: *Arch. Augenheilk.* 97, 31 (1926).

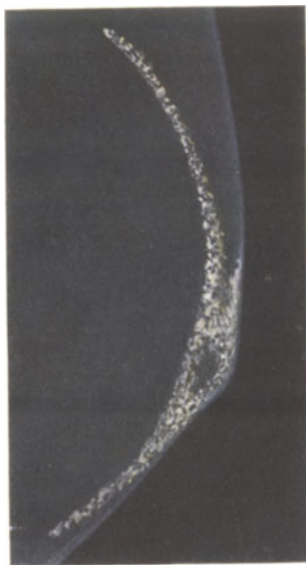



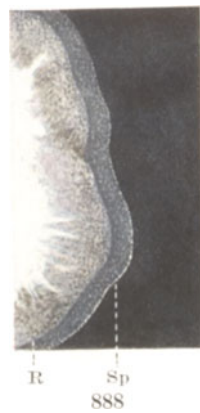885



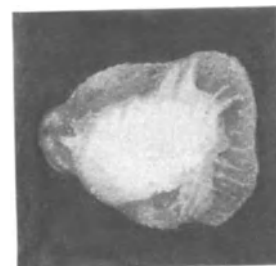887



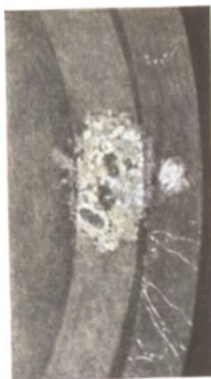886



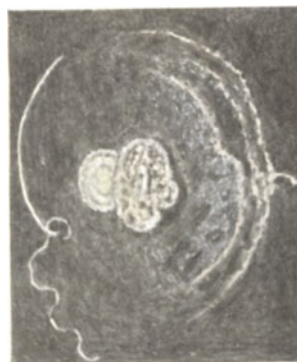R Sp  
888



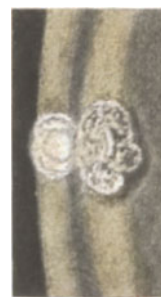889



890



891



892

Ihre Entstehung dürfte in den zweiten Monat, also in die Zeit nach Abschnürung des Linsenbläschens fallen. Hierfür spricht die konstante Lage der Katarakt an umschriebener Stelle des ältesten Linsenteils, sowie ihre geringe Ausdehnung. Ihre Genese fällt in die Zeit der *Vordernahtbildung*\*.

Wie die Bilder zeigen, welche bei 24facher Linearvergrößerung (Ok. 2, Obj. a 2)\*\* naturgetreu wiedergegeben sind, besteht die vordere Embryonalkatarakt aus zerstreuten schneeweißen Herden, die sich zu einer Gruppe anordnen, welche im Bereiche der vorderen Grenze des zentralen Intervalls, oder aber innerhalb der dieses Intervall nach vorn abschließenden Diskontinuitätszone, also im Gebiete der aufrechten Y-Naht sich befindet. Seltener liegen die Trübungen *innerhalb des zentralen Intervalls* (z. B. im Falle der Abb. 911 und 912).

*Die intensiv weiße Farbe* zeichnet diese Trübung besonders aus und ich fand ein solches Weiß, wenn wir von Verkalkungen und Kapseltrübungen absehen, in ähnlicher Art nur bei den (früh auftretenden) Punkt- und Hakenstrübungen des äquatorialen Kernabschnittes. Bei älteren Personen kann die weiße Farbe durch das stärkere Gelb der davorliegenden Linse in entsprechend gelblichem Ton erscheinen.

Die einzelnen Herde können voneinander völlig isoliert sein (z. B. in Abb. 896 bis 901, 909—912), oder aber sie berühren sich stellenweise oder sind durch weniger dichte, schleierartige Trübungen bukettartig miteinander verbunden (z. B. Abb. 894, 895, 906, 913—916).

Häufig, aber durchaus nicht immer, finden sich die Herde in ungefähr einer und derselben nach vorn konvexen konzentrischen Fläche (in *einer* Embryonalkernfläche), oder aber es sitzen einzelne, gewöhnlich kleinere Herde weiter vorn oder weiter rückwärts. Der sagittale Abstand der Herde untereinander pflegt ein geringer zu sein. *Niemals erreichen sie die Gegend der hinteren Embryonalnaht*. Vereinzelt sind die Herde zu einem Knäuel geordnet, der dann *axial* dicht vor dem zentralen Intervall oder noch innerhalb des letzteren sitzt (z. B. Abb. 895, 903, 904).

*Die Einzelherde selber bestehen aus intensiv weißen Pünktchen und Fleckchen, die wiederum durch eine mehr schleierige Trübung zusammengehalten werden*. Oft zeigen die Pünktchen ein farbloses Glitzern, seltener sah ich jene farbgänzenden Kryställchen, welche als Cholesterin angesprochen werden. In anderen Fällen erinnern einzelne Pünktchen an Tröpfchen. Sie sind manchmal zu dichten Gruppen geordnet, manchmal lockerer.

Sehr bezeichnend ist ein *weißer Hof*, der nach Art eines Glorienscheines die weißen Herde einhüllt und sich in der Umgebung allmählich verliert (z. B. Abb. 894 bis 907, 913—916). Er ist aber nicht immer gleich deutlich und manchmal nur bei intensiver Beleuchtung sichtbar.

Die Anordnung der Einzelherde in der Richtung der vorderen Y-Naht ist oft unschwer sichtbar (Abb. 894, 901, 902, 907), ja es kann vorkommen, daß die ganze Y-Figur als Trübung zum Ausdruck kommt (Abb. 894, 913). Auch die von der Naht ausgehenden Fasern können durch Trübungen hervorgehoben sein (Abb. 913). Infolgedessen sind die Trübungen oft von *handförmigem* oder *gefiedertem* Aussehen, jedenfalls häufig verzweigt (vgl. z. B. Abb. 902, 904, 913). Besonders oft bevorzugen stärkere Trübungen die *Nahtenden* (z. B. Abb. 894, 913, 914, 916, 918—922).

In einzelnen Fällen sieht man die Enden des Y durch gerade Punktlinien verbunden (Abb. 902, 920). Derartige Fälle sind für die Erklärung der Kataraktform offenbar von besonderem Interesse.

\* Nach RABLS Untersuchungen an Schweinsembryonen entwickelt sich die dreistrahlig Vordernahnt einige Zeit *nach* der Hinternahnt (s. RABL: Über Bau und Entwicklung der Linse, S. 194f. Leipzig: Engelmann 1900).

\*\* Abb. 893 ist eine mehr schematische Skizze, sagittaler Linsendurchschnitt bei 10 facher Vergrößerung. Abb. 913—916 stellen die Katarakt bei 37 facher Vergrößerung dar.

Die vordere Embryonalkatarakt konnte ich schon bei Kindern des jüngsten Alters feststellen, in welchem überhaupt eine Spaltlampenuntersuchung möglich ist. Sie zeigte dort in keiner Weise einen anderen Charakter als bei Personen von 70 und mehr Jahren. *Es handelt sich nach meinen bisherigen Beobachtungen um eine durchaus stationäre Kataraktform.*

Durch die Güte von Herrn Prof. HEDINGER sel., Vorsteher des pathologisch-anatomischen Instituts Basel, gelangte ich in den Besitz zweier Bulbi eines 2monatigen Mädchens, welche die Embryonalkatarakt bereits in reiner, wohlausgeprägter Form zeigten. Ich gebe die Abbildungen, die an den frischen Bulbi nach Abtragung der Cornea aufgenommen wurden, wieder in Abb. 913, 914, aufgenommen bei 37facher Vergrößerung.

In einem gewissen Abstände von den Oberflächenstreifen (R) war an diesen Linsen bereits ein lichtstarker Diskontinuitätsstreifen vorhanden (Abb. 913, 914 bei D), der auch schon vor Eröffnung der Vorderkammer zu sehen war. Er entspricht dem von mir beschriebenen Abspaltungstreifen.

Die Embryonalkatarakt lag der vorderen Kapsel wesentlich näher als bei älteren Personen, was ja verständlich erscheint, wenn wir berücksichtigen, daß die Distanz zwischen vorderer und hinterer Embryonalkernfläche in diesem Alter einen relativ viel größeren Betrag der Linsendicke ausmacht, als bei der Linse des Erwachsenen. Es weist die Katarakt bei diesem Kinde nicht nur dieselbe Lage, sondern auch denselben Typus auf, wie in den späteren Lebensabschnitten.

Das Vorkommen bei einem 2monatigen Kinde macht es in besonders hohem Maße wahrscheinlich, daß die Embryonalkatarakt eine *angeborene* Linsenveränderung darstellt.

Die hier abgebildeten Embryonalkatarakte sind nach den Augen beliebiger Personen wiedergegeben, zum Teil unseres Anstaltspersonals, zum Teil unserer klinischen und poliklinischen Patienten.

Bei ihrer großen Häufigkeit hat es keine Schwierigkeit, diese Starform in fast beliebiger Menge zu finden\*.

Daß die vordere axiale Embryonalkatarakt dominant *vererbt* wird, konnte ich in einer Reihe von Familien feststellen. Die Häufigkeit dieser vererbten Starform erklärt sich dadurch, daß Trübungen von dieser geringen Größenordnung mit Rücksicht auf die geringe Sehstörung, die sie verursachen, kein Eliminationswert zukommt.

Aus meiner Klinik hat in seiner Dissertation SCHMID\*\* eine Anzahl vererbter Fälle zusammengestellt.

Bekanntlich kann die Reinheit des Erbmerkmals am einwandfreiesten an *eineiigen Zwillingen* studiert werden. Hier lassen sich Idiovariation und Paravariation, erbliche Übertragung einer Eigenschaft und nicht erbliche, exogene Beeinflussung einer solchen mit der Schärfe eines Experimentes voneinander scheiden.


An *eineiigen Zwillingen* suchte ich daher zu ermitteln, wieweit Idiovariation dieser Starform vorliegt, oder wieweit sie als fluktuierende Variation zu gelten hat.

\* Das typische Bild der vorderen axialen Embryonalkatarakt haben eine Reihe von Autoren nachuntersucht und darüber berichtet. Ich nenne außer Koby, Franceschetti, Harrison Butler, van der Heydt, Meesmann (Atlas 1927) und meinen übrigen Spaltlampenschülern besonders Gallemaerts [Bull. Acad. Méd. Belg. 7, 276 (1927)].

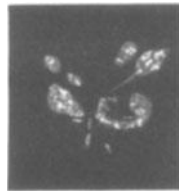
Der Einwand, der erhoben wurde, es handle sich bei der vorderen axialen Embryonalkatarakt um keine typische Starform, sondern sie reihe sich unter die gewöhnlichen, fast in jeder Linse vorhandenen Punkttrübungen, besteht nur für solche Autoren, die den dünnen optischen Schnitt nicht beherrschen. Erleichtert wird die Feststellung und Lokalisierung der vorderen axialen Embryonalkatarakt durch Verwendung steilen Lichteinfalls bei *unerweiterter* Pupille, wodurch die präzentrale Linsenpartie sicherer und rascher gefunden wird.

Wer Unfallophtalmologie treibt, muß diese stationäre angeborene Starform kennen.

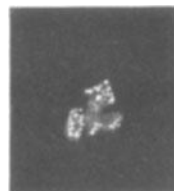\*\* Schmid, C.: Arch. Rassenbiol. 15, 43. München: J. F. Bergmann 1924.



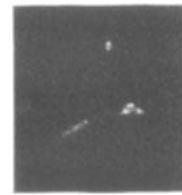893



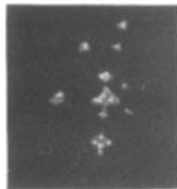
894



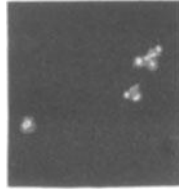895



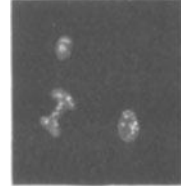
896



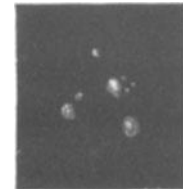
897



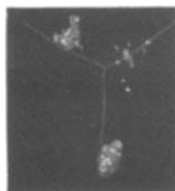
898



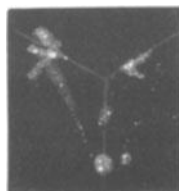899



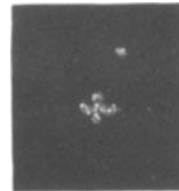900



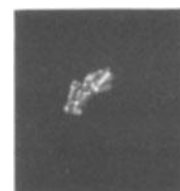901



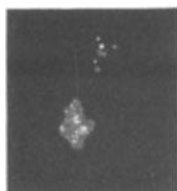
902



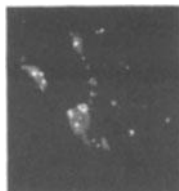
903



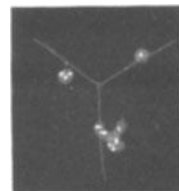
904



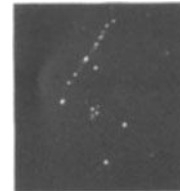
905



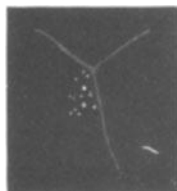
906




907



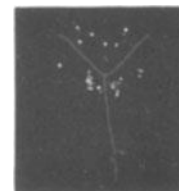
908



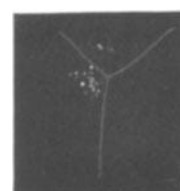
909




910




911



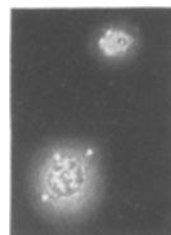
912



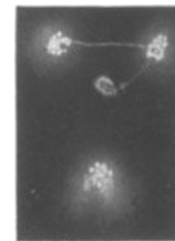
913



914



915



916

Die Abb. 917a—d und 917e—h geben die vordere axiale Embryonalkatarakt der 8 Augen zweier eineiiger Zwillingspaare, zunächst der 9jährigen eineiigen Zwillinge Rosa und Hermine Neu., sodann der 24jährigen Otto und Armin Brunner wieder. Abb. 917a und b, rechtes und linkes Auge der Rosa N., 917c und d, rechtes und linkes Auge der Hermine N. Abb. 917e und f rechtes und linkes Auge des 24jährigen Otto Brunner. Abb. 917g und h rechtes und linkes Auge des Zwillinges Armin Bru. Alle 8 Augen weisen die Herde auf. Wie ersichtlich, ist der Herdtypus an allen 8 Augen der eineiigen Zwillingspaare ein ähnlicher, und zwar *an allen 8 Augen ein schwach ausgeprägter*. Lediglich die Verteilung der Herde und deren Zahl variiert, und zwar in engen Grenzen. Hauptsächlich die Art der *Verteilung* der Herde im Bereiche der Ypsilonht ist somit als fluktuierende Variation aufzufassen. Andere Linsen-trübungen fehlten in beiden Beispielen.

Auch die Befunde an 8 Augen eineiiger Zwillinge zeigen somit die exquisite Vererbbarkeit nicht *nur der Starform als solcher, sondern auch des Grades ihrer Ausprägung*. Der etwaige Einwand, wegen der Häufigkeit dieser Starform lasse sich über Vererbung nichts sagen, wird durch diese Befunde an eineiigen Zwillingen hinfällig.

In dem letzteren Beispiel wurde außerdem auf *hintere Bogenlinie und flottierenden Hyaloidearest geachtet*. Beide waren an allen 4 Augen in ähnlicher Art ausgeprägt. Auch die resorptiven Vorgänge im Bereiche des hinteren Linsenpols unterstehen somit, normale Verhältnisse vorausgesetzt, der Vererbung. Den bereits bekannten normalen Erbmerkmalen des Auges: dem Krümmungsradius der Hornhaut, der Achsenlänge des Bulbus, der Pigmentierung der Iris, der Ausprägung der Iriskrause, der Form des Pupillarpigmentsaumes, der Form der Papilla nervi optici, dem Verlauf der Netzhautgefäße usw. reiht sich anscheinend eine neue Idiovariation an: die Art der Resorption des Hyaloidearestes. (Über derartige und andere Augenbefunde bei eineiigen Zwillingen wird aus meiner Klinik Herr Dr. HUBER<sup>351</sup>) berichten.)

Zweimal fand ich ausgesprochene vordere axiale Embryonalkatarakt zusammen mit anderen Mißbildungen: Lipodermoid des äußeren Lidwinkels und Naevus limbi conjunctivae.

Welchem *Entwicklungsstadium* die Embryonalkatarakt die Entstehung verdankt, werden bei ihrer Häufigkeit vielleicht ebenfalls die Beobachtungen an Fetenlinsen aufklären können.

Zunächst erscheint denkbar, daß die Trübungen in jener frühen Epoche ihren Ursprung nehmen, in welcher der Hohlraum des Linsenbläschens zur Obliteration gelangt und die von ihm eingeschlossenen Zellreste der Resorption verfallen.

Diese Zellreste IWANOFFS und ARNOLDS\* sind früher mehrfach bestritten worden, so von HENLE\*\*, BABUCHIN\*\*\*, KESSLER†, aber von andern, besonders von RABL†† beim Menschen und Kaninchen neuerdings mit Sicherheit festgestellt worden.

Bei einem Embryo von 31 Tagen fand RABL den Linsenhohlraum noch weit offen. Am Vorder- (bzw. Temporal-) blatt anliegend, zeigten sich die charakteristischen später der Resorption verfallenden Zellhaufen. Sollte die Resorption der genannten Zellmassen des Linsenhohlraums gelegentlich eine Störung erleiden bzw. die Obliteration des Bläschens mangelhaft bleiben? Eine derartige Ätiologie könnte freilich nur für Trübungen relativ geringer Ausdehnung in Betracht fallen.

\* IWANOFF u. ARNOLD: Graefe-Saemischs Handbuch 1. Aufl., Bd. 1, S. 312.

\*\* HENLE: Zur Anatomie der Krystallinse. Abh. ksl. Ges. Wiss. Göttingen 23, 13 (1878).

\*\*\* BABUCHIN: Zit. nach HENLE.

† KESSLER: Zur Entwicklung des Auges der Wirbeltiere. Leipzig 1877.

†† RABL: Über den Bau und die Entwicklung der Linse, Tafel II, Fig. 4, Text S. 198. Leipzig 1900.

KOELLIKER\* verdanken wir die Feststellung des *Zeitpunktes der Linsenabschnürung* beim Menschen. Bei einem Embryo der 4. Woche von 8 mm war die Abschnürung noch nicht vollzogen, die Grube 0,21 mm tief. Bei einem andern von 8,5 mm (4. Woche) war die Abschnürung erfolgt, und es bestand ein Bläschen von 0,16 mm Durchmesser, Wanddicke 43—54 Mikra. In einem andern Fall (5. Woche) betrug der Linsendurchmesser 0,13, in einem dritten 0,21 mm (auch nach einer Beobachtung His' fällt die Abschnürung in diesen Zeitraum. Bei einem 7 mm langen Embryo war sie nahezu vollendet).

In der 5.—6. Woche (Embryo von 15 mm) betrug nach KOELLIKER der Linsendurchmesser bereits 0,35—0,37 zu 0,18—0,20 mm. Die Faserbildung hatte begonnen, doch war der Hohlraum noch groß. Bei 21 mm *Kopf-Steißlänge* (8.—9. Woche) war die Linsenhöhle verschwunden\*\*. Durchmesser der Linse nach allen Seiten 0,43 bis 0,54 mm. Epithel noch stellenweise verdoppelt\*\*\*.

Ein zentraler Komplex von etwa 0,5 mm der postembryonalen Linse würde demnach mit der Linse am Ende der ersten beiden Lebensmonate des Embryo identisch sein.

Dabei wäre allerdings angenommen, daß die von KOELLIKER gemessene Linse keine Verkleinerung durch Härtung erlitten hätte (was unwahrscheinlich ist†), und daß ferner durch die Kernsklerose während des postfetalen Lebens eine Verkleinerung des Kerns nicht eintritt, eine Annahme, die wenig wahrscheinlich ist. Weitere Untersuchungen müssen über die wichtige Frage aufklären.

Wahrscheinlicher ist, daß die Entwicklungsstörung in jenem etwas späteren Zeitpunkte zu suchen ist, in welchem die vorderen Faserenden sich zur Naht zu ordnen beginnen (*dritter Monat*). Es ist dies auch jener Zeitabschnitt, in dem mit Ausbildung der Tunica vasculosa eine Änderung der Linsenernährung einsetzt. Jedenfalls ist beachtenswert, daß die Trübungen mit der vorderen Embryonalnaht in engster Beziehung stehen. Die Zeit, in welcher beim Menschen die Vordernaht zum erstenmal in Erscheinung tritt, betrifft wahrscheinlich das Ende des zweiten und den Anfang des dritten Monats††.

Erst im dritten Monat wird ein Linsendurchmesser von 1 mm erreicht und die vordere Ypsilonht vollendet. Da aber die vordere axiale Embryonalkatarakt einen Bezirk von 1—1,5 mm umfassen kann, so darf ihre früheste Entstehung mit Wahrscheinlichkeit in das Ende des dritten Embryonalmonats verlegt werden.

*Abb. 918a und b—919. Besondere Ausprägung der „vorderen axialen Embryonalkatarakt“<sup>248</sup>.*

Ungewöhnlich starke Ausprägung der vorderen axialen Embryonalkatarakt weisen die Linsen der 21jährigen W. auf. Auch im Falle der Abb. 918a und 918b (rechtes und linkes Auge der 21jährigen Fr. W.), wie in allen früher mitgeteilten,

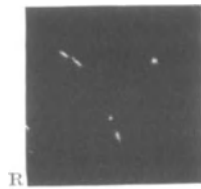
\* KOELLIKER: Zur Entwicklung des Auges und des Geruchsorganes menschlicher Embryonen. Würzburg 1883.

\*\* RUBATEL (Rech. sur. le développement du cristallin. Diss. Genf 1885) fand bei einem in Alkohol konservierten menschlichen Embryo der 7. bis 8. Woche den Hohlraum noch etwas offen („on peut encore apercevoir un petit espace entre le bourgeon des fibres et l'épithélium antérieur“).

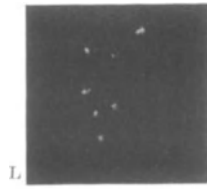
\*\*\* In BACH und SEEFELDER (Atlas der Entwicklungsgeschichte. Leipzig: Wilhelm Engelmann 1914) ist auf Tafel 14 der Linsenhohlraum in Abb. 3 und 4 noch offen bei einem Feten von 40 Tagen (19 mm), auf Tafel 15 bei einem Feten von 20 mm (45 Tage alt) geschlossen.

† Linsen von Feten des 3. bis 9. Monats pflegen nach meinen Beobachtungen durch die Härtung beträchtlich an Volumen einzubüßen.

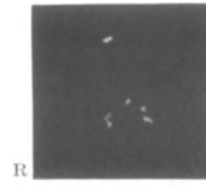
†† BACH (in BACH u. SEEFELDER: Atlas der Entwicklungsgeschichte 1914, S. 19) sah den ersten Anfang der horizontalen Linsenht bei einem 26 mm langen Embryo (Ende des 2. Monats). Beim 32 mm langen Embryo (zu Beginn des 3. Monats) erschien die vordere (vertikale) Naht ziemlich deutlich.




917 a



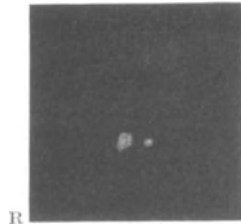
917 b



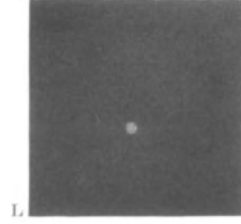
917 c



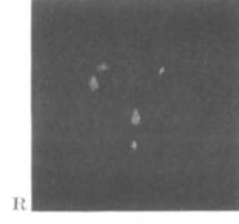
917 d



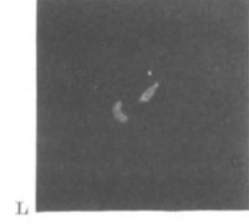
917 e



917 f



917 g



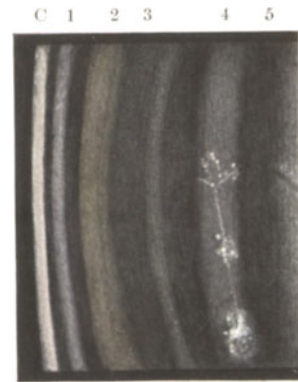
917 h



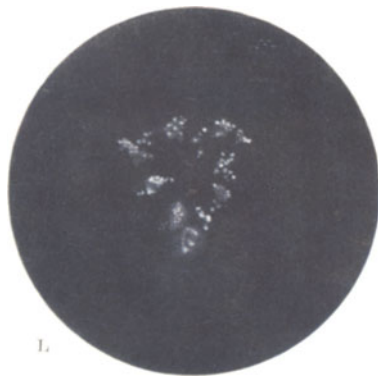918 a



918 b

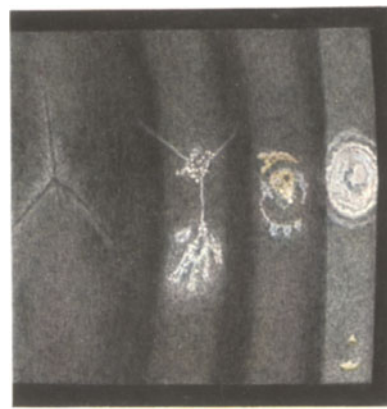

919



L

920



921

halten sie sich an die vordere Embryonalnaht oder doch an ihre unmittelbare Nähe. Bei Frl. W. ist das Bild an beiden Augen ein fast übereinstimmendes. Rechts, wo das Y etwas schräg steht, sind die Trübungen ein wenig kräftiger als links. Beiderseits ist auch die hintere (intakte) Embryonalnaht mit ausstrahlender Faserung zu sehen (s. Abb. 918a und 918b).

Zur Veranschaulichung der Diskontinuitätszonen dieses Falles gibt Abb. 919 die Vertikalnaht des rechten Auges im *verschmälerten Büschel* wieder. C Kapsel, 1 Abspaltungsfläche, 2, 3, 4 die darauffolgenden vorderen Diskontinuitätszonen, 5 zentrales Intervall. Die Länge der vorderen Embryonalstrahlen ist folgende: vertikaler R 1,2 mm, L 1,12 mm, temp. ob. R 0,72 mm, L 0,8 mm, nasal ob. R 0,8 mm, L (teils verdoppelt) 0,4 mm. RS =  $\frac{6}{6}$ , H 0,5. LS =  $\frac{6}{6}$ , H 0,5.

*Abb. 920. Dreieckförmige Anordnung der Trübungen der vorderen axialen Embryonalkatarakt.*

Dreieckähnliche Gruppierung der Trübungen deutet schon Abb. 902 an. In Abb. 920 sind die Trübungen zu einem Dreieck mit freiem Lumen geschlossen. Die Trübung liegt auch in diesem Falle im Bereiche der vorderen Embryonalnaht, die in der Abbildung weggelassen ist. 30jähriger Ed. Gra., rechtes Auge.

Auch mehr *kugelige* Formen der vorderen axialen Embryonalkatarakt von bis zu einem Millimeter Größe kommen vor (z. B. bei der 32jährigen Frau Ha.-Chr. rechts, links gewöhnliche Form). Es können dadurch sehr zierliche Figuren entstehen. Ähnlich geformt und 1,2 mm messend zeigt sie der 26jährige Robert Bu., ebenso die 46jährige Frau Neu. links. Diese Hüllen können an Feinheit und Glanz an silberne Filigranbrotschen erinnern.

Eine ungewöhnliche *siebenstrahlige* Form zeigt die Embryonalkatarakt am rechten Auge des 22jährigen Frl. Mei., links die gewöhnliche Form. Die Radiärstrahlen gleichen denjenigen der Abb. 921.

Ungewöhnlich stark ausgeprägt ist diese Starform auch bei der 23jährigen Frau Dr. B. We., welche im Gesicht außerdem schon erwähnte kleine Mißbildungen aufweist (Naevus conjunctivae, Lipodermoid, fehlende Ohrläppchen, Knorpelversprengungen in die Haut vor dem Ohr).

*Abb. 921, 922. Vordere Pyramidalkatarakt, kombiniert mit vorderer Embryonalkatarakt<sup>248</sup>.*

Bei der 12jährigen J. B. bestehen links die drei hintereinanderliegenden Trübungen der Abb. 921. Vorn der mit der Spitze in die Vorderkammer ragende Polstar P. In einer feinen Diskontinuitätszone N liegt ein ähnlich großer (im focalen Licht gelblicher) Abklatsch mit unregelmäßiger konzentrischer Ringzeichnung. Im Bereiche der vorderen Embryonalnaht E eine schneeweiße, typische, zweiseitige „vordere axiale Embryonalkatarakt“, die im unteren Teil Glorienscheintypus und fingerartige Zeichnung aufweist. Größe dieses Teiles: vertikal 0,44, horizontal 0,36 mm, Lage etwa 0,5 mm unterhalb Linsenachse. (Der Pyramidalstar mißt 0,46 mm.) Die obere kleinere Embryonalkatarakt liegt im Kreuzungspunkt des vorderen Y, eine Spur dahinter, und mißt 0,15 mm. Das verschmälerte Büschel läßt erkennen, daß der „Abklatsch“ dem Polstar etwas näher liegt als dem Embryonalstar. Am linken Auge starker querer Pupillarfaden, der die Pupillenränder verbindet, ohne Kontinuität mit dem Polstar oder mit der Kapsel.

Bemerkenswerterweise ist am anderen (rechten) Auge nur eine Embryonalkatarakt vorhanden, von Polstar und Abklatsch fehlt jede Spur, wohl ein Wahrscheinlichkeitsbeweis dafür, daß am linken Auge vorderer axialer Embryonalstar



und Polstar zufällig zusammengetroffen sind. Zu beachten ist immerhin, daß nach den oben gegebenen entwicklungsgeschichtlichen Daten die beiden Starformen in die gleiche Zeit fallen können (dritter Fetalmonat). Auch am rechten Auge (Abb. 922) zerfällt die Embryonalkatarakt in einen oberen kleinen und einen unteren größeren Teil. Der obere Teil mißt jedoch hier nur etwa 0,05 mm und liegt ein wenig *neben* (und hinter) dem Nahtpunkt.

Hintere Embryonalnaht beidseits intakt (Abb. 921 und 922 H), beidseits normaler Hyaloidearest.

### e) Die *Cataracta stellata anterior et posterior*.

*Abb. 923—934. Die Kataraktformen der vorderen und hinteren Embryonalnaht.*

Die in Abb. 923—934 zu schildernden Starformen sind schon lange bekannt. Sie sind, im Gegensatz zu der vorderen axialen Embryonalkatarakt, schon mit gewöhnlichen Methoden sichtbar *und haben morphologisch und genetisch mit jener nichts zu tun*.

M. VAN DER SCHEER<sup>83</sup>) fand, daß eine bei mongoloider Idiotie häufige, von PEARCE, RANKINE und ORMOND<sup>84</sup>), sowie B. LEEPER<sup>86</sup>) beschriebene Form dieses Stars dem embryonalen Nahtsystem, wie es von mir nachgewiesen wurde, angehöre.

Daß diese Starform auch bei geistig und körperlich völlig Gesunden vorkommt, zeigen die nachstehenden Abbildungen. Bald ist die vordere, bald die hintere Embryonalnaht, bald sind beide zugleich betroffen.

Mit der vorderen axialen Embryonalkatarakt kann diese ganz anders geartete und auch anders gelegene Katarakt nicht verwechselt werden.

Die sagittale Distanz der Trübungen vom zentralen Intervall ist nämlich eine größere als bei der in Abb. 893—922 geschilderten axialen Embryonalkatarakt und das Ausbreitungsgebiet der Trübungsäste ist ein erheblich größeres. Die einzelnen Trübungsstrahlen messen gelegentlich bis zu 1 mm und mehr.

Daraus ergibt sich mit Wahrscheinlichkeit, daß die Genese dieser Katarakt in ein wesentlich späteres Entwicklungsstadium fällt, als die der zarten erstgenannten Trübung.

Nimmt man an, daß sich die Nahtkatarakt subkapsulär entwickelt, so fällt ihre Entstehung in dem Falle der Abb. 923—926 etwa in die Zeit gegen das Ende des Embryonallebens.

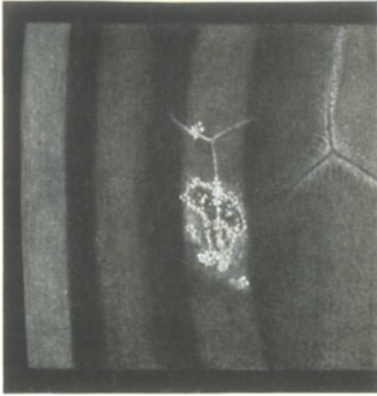
Ein weiteres Unterscheidungsmerkmal liegt darin, daß sich die vordere axiale Embryonalkatarakt *nur im Bereich der vorderen Embryonalnaht, innerhalb* der letzteren oder im vorderen Teil des zentralen Intervalls findet, während die *Stellata* vorn und hinten in gleicher Stärke auftreten kann.

Daß ferner die Morphologie der vorderen axialen Embryonaltrübung *eine vollkommen andere ist* als die der hier zu schildernden Nahtkatarakt, ergibt ein Vergleich der Abbildungen. Erstere setzt sich aus *Herden* und *Herdgruppen* bestimmten, oben geschilderten Charakters zusammen (Abb. 893—922). Die Nahtkatarakt (*Stellata*) stellt dagegen eine solide, kompakte Nahtfigur dar, ist also *linearer Nahtstar* (Abb. 923—934). Eine Verwechslung ist auch aus diesem Grunde nicht möglich.

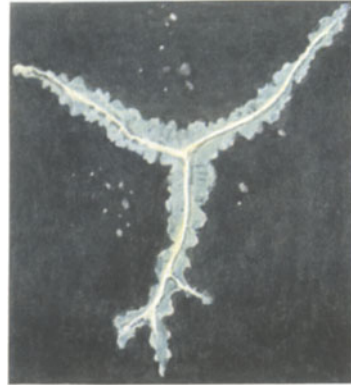
Bemerkenswerterweise findet sich die *Stellata* häufig mit dem *Coeruleatypus* (Abb. 933) und mit der *Cataracta dilacerata* kombiniert, eine Kombination, die für die vordere axiale Embryonalkatarakt nicht gilt.

*Abb. 923—926. Beiderseitige vordere und hintere embryonale Cataracta stellata.*

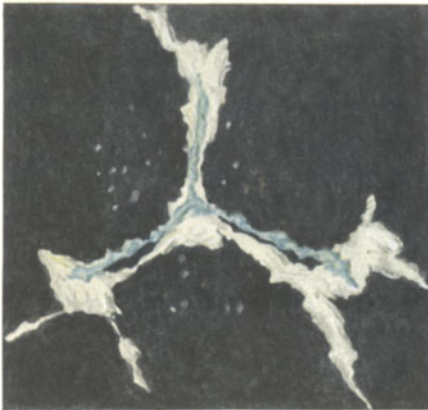
F. E., 25 Jahre. Ok. 2, Obj. a 2. (Die Trübungsarme der Abb. 923 sind etwa 1 mm lang.) Es sind beidseits die vorderen und hinteren embryonalen Nähte durch



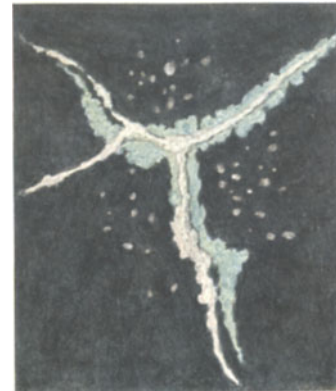
922



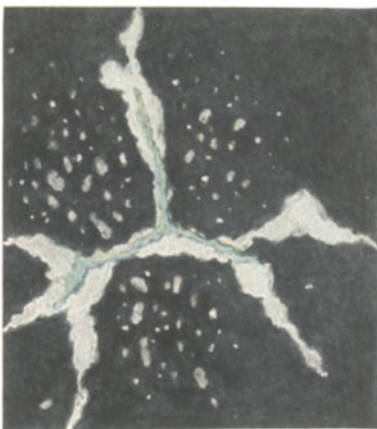
923



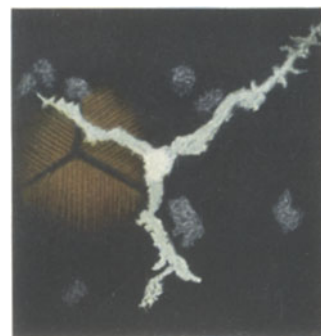
924



925



926



927

Trübungstreifen ersetzt. (923 rechts vorn, 924 rechts hinten, 925 links vorn, 926 links hinten.) Die Trübungen erreichen eine beträchtliche Breite und Dicke und lassen eine vordere und hintere Schicht erkennen, die sich durch verschiedene Dichte und Farbe unterscheiden: *Die dem zentralen Intervall zugewendete Trübung ist nämlich durchscheinender, daher in der Aufsicht blau bis blaugrün.* Die abgewendete ist dagegen wesentlich dicker und dichter, daher in der Aufsicht weiß bis weißgelb und es sind ihre Arme — entsprechend ihrer mehr exzentrischen Lage — länger und stärker verzweigt. Mit anderen Worten, die bläuliche, durchscheinende Trübung entspricht einem jugendlicheren, kleineren Linsenabschnitt, einem Stadium geringerer Nahtlänge als die weiße dichte Trübung. All dies veranschaulichen Abb. 923—926. Im vorderen Embryonalabschnitt liegt die weiße Trübung vor der blauen, im hinteren *umgekehrt*. (Diese Lage der gleichartigen Trübungen in homologen vorderen und hinteren Zonen spricht für eine zeitlich getrennte Entstehung der beiden [verschieden] gefärbten Trübungstypen.)

Man beachte ferner die Einschnürungen, welche der Katarakt der Vordernaht eine Art Segmentierung verleihen. In der Umgebung der Nähte sieht man Trübungsflecken, die zum Teil in der Faserrichtung angeordnet sind. Die Augen des F. sind sonst gesund und der Patient ist geistig und körperlich ohne Besonderheit.

*Abb. 927. Vordere Cataracta embryonalis stellata am linken Auge des 49jährigen R. S. Ok. 2, Obj. a 2.*

Die vordere Embryonalnaht ist ersetzt durch eine dünne blaugrüne, an einzelnen Stellen etwas dichtere Trübung, die endwärts in *moosähnlich fein verzweigte* Figuren übergeht (Übergangsform zur Cataracta dilacerata). In der Nähe vereinzelte isolierte blässere Trübungswölkchen vom gleichen Typus wie die Endzweige.

Die hintere Embryonalnaht, auf der Figur ebenfalls sichtbar, ist intakt.

Von der Starform der Abb. 923—926 unterscheidet sich die hier geschilderte u. a. durch den feinen, moosähnlichen Trübungstypus.

*Abb. 928. Cataracta stellata anterior mit moosähnlichen Verzweigungen. 34jährige Ly. Sta., linkes Auge. Ok. 2, Obj. a 2.*

Diese blaugrüne vordere Stellata zeigt die feinen moosähnlichen Verzweigungen, wie sie für gewisse Formen der Cataracta dilacerata typisch sind (vgl. Abb. 1010) in noch reicherm Maße als Abb. 927. Zu beiden Seiten ein Fleck vom Typus der Dilacerata.

Im Bereiche des unteren Starstrahls beachte man die Abknickung. Sie ist keine zufällige, sondern sie beginnt sich, nach meinen Untersuchungen (vgl. Text zu Abb. 719 bis 732), um die Zeit der Geburt oder kurz vorher zu bilden. Die Knickung ist die Einleitung zur ersten Verzweigung, die im Bereiche der vorderen Embryonalnaht, in der Regel zuerst am unteren Strahl einsetzt. Dieselbe Knickung zeigt der untere Strahl auch in Abb. 925, 927 und 929, während einem noch früheren Stadium angehörige Stellatae diese Knickung noch nicht zeigen (z. B. 932, 933, 934).

*Abb. 929. Stellata embryonalis anterior aus rundlichen kompakten Flecken zusammengesetzt. Linkes Auge, Ok. 2, Obj. a 3.*

Die größere Dichte der Trübungen bedingt die weiße Farbe, im Gegensatz zu der blauen und blaugrünen in Abb. 927, 928. Dort bedingt die lockere Anordnung der mikroskopischen Trübungselemente zufolge Diffraction Scheinfärbung.

Abb. 930, 931. *Übergangsform zwischen Cataracta stellata und dilacerata. Ok. 2, Obj. a 2. Frl. H. von A., 16 Jahre.*

Dicht hinter dem zentralen Intervall liegt (Abb. 931, linkes Auge) eine weiße, moosartig bis gitterig verzweigte Trübung, welche in der Form den axialen Teil der hinteren Embryonalnaht wiedergibt. Abb. 930 zeigt die Trübung im rechten Auge. Die Stellata ist hier gewissermaßen in rudimentärer Weise ebenfalls vorhanden. Es bestehen zwei Trübungsflecken außerhalb der hinteren Embryonalnaht, die aber vom gleichen Typus sind wie in Abb. 931.

Im Zentrum der Embryonalnaht vereinzelte Trübungspunkte. Die Trübungen Abb. 930 und 931 sind Übergangsformen zur Cataracta dilacerata (s. u.).

Abb. 932, 933, 934. *Cataracta embryonalis stellata anterior, die Strahlen des Sterns sind geradlinig, Kombination mit Coerulea.*

Die Entstehung dieser, besonders oft mit Cataracta coerulea kombinierten Cataracta stellata embryonalis anterior geht in ein früheres Stadium des Embryonal-lebens zurück, als diejenige der in Abb. 923—929 wiedergegebenen, Verzweigungen und Knickungen aufweisenden Formen (s. Text zu Abb. 928). Die Nahtlinien sind noch vollkommen gerade. Die Trübung liegt dementsprechend dem zentralen Intervall näher und ist wesentlich kleiner als in Abb. 923—929. Abb. 932, rechtes Auge der 23jährigen BÜ., Cataracta coerulea und dilacerata. Abb. 933, linkes Auge der 23jährigen Lui. Pfi., Cataracta coerulea. Abb. 934 rechtes Auge des 18jährigen Ka. Wi. Die Stellata ist hier nur schwach angedeutet und unterbrochen. Sie liegt dicht vor dem zentralen Intervall und entstand also wahrscheinlich in früher embryonaler Zeit. In der Umgebung ein Hof von lichtschwachen graublauen Flecken.

Aus dem ganz verschiedenen morphologischen Verhalten dieser Stellataformen im Vergleich mit der vorderen axialen Embryonalkatarakt ist auf eine prinzipiell verschiedene Genese zu schließen.

#### f) Der Schichtstar.

Die Aufdeckung der früher nicht geahnten Mannigfaltigkeit der Morphologie des Schichtstars war wiederum dem Spaltlampenmikroskop vorbehalten. Ein Vergleich der wenigen, von mir ausgewählten Typen (Abb. 937, 941—942, 943—946, 948, 952 und 954) bietet ein derart differentes Bild, daß an einer *verschiedenen Genese* dieser Formen nicht gezweifelt werden kann.

Abb. 936\*. *Isolierte Hakentrübungen in der Gegend des Kernäquators.*

Sie sind nicht so selten und von intensiv weißer Farbe. Sie sind von völlig stationärem Charakter und entsprechen dem Verlauf nach einzelnen Linsenfasern oder Faserbüscheln. Als „Reiterchen“ können sie in regelmäßiger Anordnung dem Schichtstar aufsitzen.

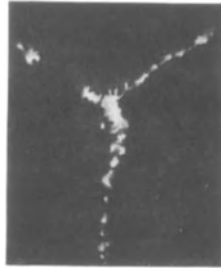Abb. 937—938. *Cataracta zonularis mit Radiärspalten, kombiniert mit vorderem und hinterem Polstar<sup>247</sup>.*

5jähriges Mädchen S. K., das zwar schwachsichtig, aber sonst nie augenleidend war. Fall der Abb. 859.


\* Abb. 935 fällt weg.



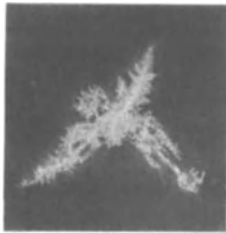928



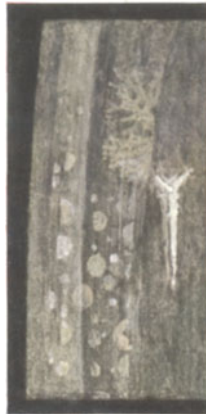929



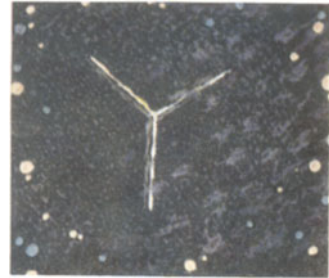930



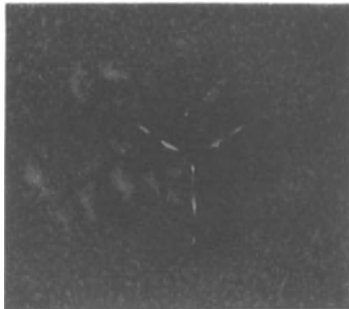931



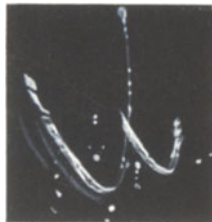932



933



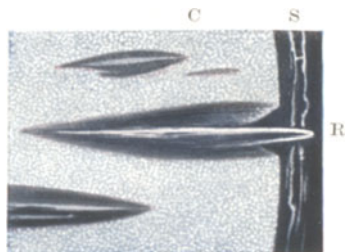
934



936



937



938



940

Außer der typischen beiderseitigen Schichtstartrübung besteht vordere Polkatarakt (Abb. 859)\*. Eine solche stellt nämlich der weiße Fleck in der Mitte des Bildes dar, der bei Einstellung der Chagrinierung von einem dunklen Hofe umsäumt erscheint („chagrinfreier Hof“, vgl. Text zu Abb. 846, 849 usw.). In der Umgebung dieser Trübung deutliches Farbenschillern der Chagrinierung.

Die Schichtstartrübung geht axial unmittelbar in diese Kapseltrübung über. *Sie reicht also vorn axial bis unter die Kapsel. Dasselbe gilt für die Hinterkapsel.* Es ist trotz der Trübung deutlich erkennbar, daß eine klare Zone zwischen Katarakt und Hinterkapsel axial ebenfalls nicht besteht. Peripher von der vorderen Kapseltrübung und im äquatorialen Abschnitt ist dagegen der Schichtstar von der Kapsel durch völlig klare Substanz geschieden.

Der Schichtstar zeigt in diesem wie anderen Fällen eine dünne Schale dichter Trübung, welche einen nahezu klaren Kern umschließt.

Besonders übersichtliche Bilder gibt in Fällen von Schichtstar das *vershmälerte Büschel*. Es liefert Schnitte von der Dicke histologischer Schnitte, wobei die Übersicht auch bei relativ dichter Trübungsschale eine vollkommene ist. Etwaige Prominenz von Kapselstaren nach der Vorderkammer, auch Prominenz feinsten Art, gestattet das schmale Büschel in exakter Weise „abzutasten“ (vgl. Text zu Abb. 859).

Um die scharf begrenzte, aus unmeßbar feinen Tröpfchen zusammengesetzte Trübungsschale ist ein lockerer, unregelmäßiger Schleier gelagert, der die sog. *Reiterchen* enthält.

Dieses sind äquatorial aufsitzende Trübungshaken, die endwärts spitz zulaufen. *Es sei betont, daß ein solcher Haken im vorliegenden Fall stets über einer klaren Spalte sitzt*, die durch Auseinanderweichen von trüben Fasern zustande kommt, s. Abb. 937, 938. Solche Spalten finden sich am Trübungsäquator in der genannten Trübungsschale in gleichmäßigen Abständen verteilt\*\*. (Nähte sind nicht zu sehen.) Aber auch an anderen Stellen als äquatorial sieht man solche Spalten. Auch hier sind sie immer überlagert von einem zu ihnen parallelen Trübungstreifen, d. h. Reiterchen (Abb. 938).

Wie erklärt sich dieses Verhalten von Wasserspalten und Reiterchen? Ich fasse die Reiterchen als (nach Eintritt der Spaltenbildung) durch klare neugebildete Fasern vom trüben Kern *abgedrängte* trübe Substanz auf. In bezug auf Abdrängung trüber durch klare Substanz vgl. den Text zu Abb. 857, 1259 usw. (Nicht in allen Fällen bestehen unter den Reiterchen solche Spalten.)

Im vorliegenden Falle erscheint die Linse in sagittaler Richtung verdünnt. Ich fand das öfters bei dieser Starform. Dies stimmt mit der bekannten Erfahrung überein, daß die Linse bei Schichtstar in der Entwicklung zurückbleibt (vgl. Text zu Abb. 859).

*Abb. 940—942\*\*\*. Schichtstar mit nadelförmigen Krystallen<sup>248</sup>).*

Bei der 43 $\frac{1}{2}$ -jährigen Frau Fr. L. besteht von jeher Sehschwäche und beiderseits ein fast symmetrisches Schichtstarbild. Beide Linsen sind leicht nach oben und innen verlagert (Abb. 940). Die Katarakt zeigt zwei konzentrische Haupttrübungszonen, eine dichtere zentrale und eine lockere periphere, letztere mit Radiärtrübungen (Abb. 940 Übersichtsbild, Abb. 941 ein Sektor bei 24facher Vergrößerung von vorne betrachtet). Der trübe zentrale Teil mißt 5,2 mm, die ganze Trübung 8 mm. Die

\* Bekanntlich sitzt beim sog. Kapselstar die Trübung subkapsulär, meist in dem veränderten gewucherten Epithel. Die Kapsel selber bleibt stets klar.

\*\* Solche Spalten hat anatomisch besonders PETERS gefunden.

\*\*\* Abb. 939 fällt weg.

stärkere (24fache) Vergrößerung ergibt den vollkommen differenten Aufbau dieser beiden Trübungspartien: Der zentrale Teil ist vorn von einer Schale weißer Punkte, welche alle etwa 40 Mikra Durchmesser haben\*, umhüllt (in Abb. 941 bei C, in Abb. 942, die einen optischen Schnitt im dünnen Büschel darstellt, Streifen 4). Im hinteren Teil dieses Kerns konnte diese Punktzone (vielleicht wegen ungenügender Durchsichtigkeit der Linse) nicht festgestellt werden. Die periphere, die vordere „Punkt-schale“ umhüllende Trübungspartie (Abb. 942, Zone 3, Abb. 941, Zone P) zeigt sowohl radiäre als konzentrische Streifung. Die konzentrische Streifung findet sich nur am Äquator (Abb. 941 A), an der Grenze gegen die klare Rinde. Unter der Punkt-schale sitzt eine Zone von *farbig glänzenden Nadeln* (Abb. 942, Zone 5 und 6), die, oft zu Büscheln geordnet, bald mehr radiär, bald mehr konzentrisch verlaufen. Es handelt sich morphologisch um dieselben Nadeln, die ich in Abb. 1299 und 1300 wiedergebe. Sie stellen offenbar eine sekundäre, im Laufe der Jahre entstandene Veränderung dar. Zwischen die vordere der Nadelzonen (5) eingestreut ist eine lockere Reihe runder weißer Trübungsflecken, die etwa den doppelten Durchmesser der Schalenpunkte besitzen. Der zentrale Teil der Linse ist trübungsfrei. In Abb. 942 ist C die Vorderkapsel, 1 der Abspaltungstreifen, 2 eine Zone leichter Veränderung, 3 äußere Trübungschale (Zone der radiären und konzentrischen Trübungen). Auf diese Zone folgt ein dunkles (luzides) Intervall, daran schließt sich die Schale der weißen Punkttrübungen (4), 5 und 6 sind die Zonen der Nadeln.

RS =  $\frac{6}{36}$  (— 8,0 D), LS idem.

Die Katarakt wurde beiderseits ohne Komplikation extrahiert.

*Abb. 943—946. Nahttypus des Schichtstars (Cataracta zonularis suturata). (Schichtstar mit besonderer Ausprägung des Nahtsystems.)<sup>248</sup>*

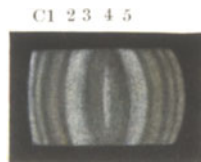
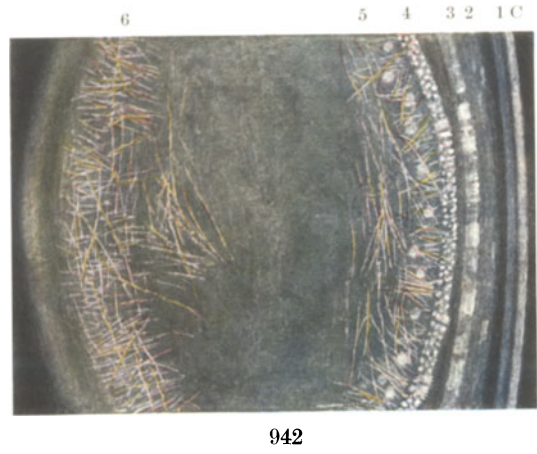

Diese Form des Schichtstars zeichnet sich durch glatte Begrenzung, auch des Äquators, durch die feine staubförmige Struktur der Trüboberfläche bei relativ klarem Kern und durch auffällige lineare Trübung der Nähte aus, welche weiße Linien im Bereiche der Trüboberfläche darstellen.

An beiden Augen der 23jährigen Krankenschwester Gir. B. sind sowohl die vorderen als die hinteren Nähte der Staroberfläche als weiße Linien sichtbar. Peripher der Nahtenden und zwischen denselben beteiligen sich ferner einige Faserzüge als breite trübe Radiärstreifen. Das zentrale Sehvermögen ist relativ wenig beeinträchtigt. RS =  $\frac{6}{200}$  Gln. LS =  $\frac{9}{12}$  Gln.

Es kann diese Schichtstarform als *Nahttypus* einem *Spaltentypus* (Abb. 937) gegenübergestellt werden. Abb. 943 zeigt die hintere, Abb. 944 (schwächer vergr.) die vordere Trübungschale des rechten Auges, Abb. 945 die hintere, Abb. 946 die vordere Schale des linken Auges. Macht man die Annahme, daß die trüben Nahtsysteme bzw. die Trübungschale, der sie angehören, zur Zeit des Zerfalls superfiziell lagen, so ergibt sich als Zeitpunkt der Kataraktbildung etwa das erste bis zweite Lebensjahr (vgl. die Entwicklung der Nahtsysteme, Abb. 719—740).

Aber auch ohne die genannte Annahme ergibt unser Befund, daß die Trübung Linsenabschnitte betrifft, welche ante partum noch nicht vorhanden waren, daß also diese Trübungen zur Zeit der Geburt noch nicht existieren konnten. Derartige Überlegungen zeigen, von welcher theoretischen und praktischen Wichtigkeit die Kenntnis des Nahtsystems sein kann, über dessen Entwicklung bisher wenig bekannt war.

\* Histologisch wurden solche Punkte von SCHIRMER gefunden (Graefes Arch. 35, 2, 152). Er fand runde Konglomerate unbekannter Natur zwischen den Fasern.





*Abb. 947—950. Schichtstar mit zweifacher Punktzone und Reiterchenhülle im Schnitt des schmalen Büschels<sup>248</sup>.*

Bei dem 23jährigen, von jeher sehgeschwachen B. E. zeigt der Schichtstar den Bau der Abb. 947 (Sagittalschnitt). Nähte sind nicht zu erkennen. Die sehr zahlreichen Reiterchen sind von zweifachem Typus: längere, den Äquator stärker überragende Formen wechseln ziemlich regelmäßig mit kürzeren, dem Äquator enger anliegenden (Abb. 948). Die längere Form ist endwärts gelegentlich schaufelartig verbreitert. Spaltenbildung oder Nahtzeichnung fehlen. Das verschmälerte Büschel (Abb. 949 Axialschnitt) zeigt Vorderkapsel C, Abspaltungszone 1, Alterskernzone 2 mit den Trübungshaken, periphere Punktzone 3 und zentrale Punktzone 4, zwischen beiden Punktzonen ein luzides Intervall. Die schwarzen Bogenlinien sind die Schlag Schatten von Reiterchen. Abb. 947 gibt ein Übersichtsbild über den Linsenaufbau, 3, 4 und 5 sind die Trübungszonen.  $RS = \frac{6}{38}$  (— 6,0 D), links Aphakie seit 8 Jahren. Abb. 950 peripherer Sagittalschnitt.

*Abb. 951, 952. Schichtstar mit Reiterchen. Häufigste Form des Schichtstars aus Punkttrübungen zusammengesetzt.*

32jährige Frau Sch. Kr., Mutter des Patienten Abb. 890, 956. Linkes Auge. Abb. 951 Übersichtsbild, schwache Vergrößerung. Die Trübungspunkte sind stellenweise zu weißen Schlieren verdichtet, die alle in derselben oberflächlichen Schale liegen. Die Nähte treten nicht hervor. Der Äquator ist von einer feinen zu ihm parallelen Randlinie überlagert. Über dieser Randlinie hängen die „Reiterchen“, vergleichbar den Reiterchen einer Analysenwaage. Daß die Reiterchen eine Doppelschicht bilden können, zeigt der optische Schnitt Abb. 952. An diesem Schnitt (V vorn, H hinten) ist erkennbar, daß die Hülle der Katarakt lediglich durch Verdichtung der Punkte zustande kommt. Die Hülle ist von geradezu mathematisch gleichmäßiger Dicke, ein Ausdruck für die Gleichmäßigkeit des Linsenwachstums. Der gesamte Embryonalkern ist von denselben weißen Punkten erfüllt. Doch sind sie hier wesentlich lockerer als in der Hülle. Relativ luzid ist die Umgebung der Embryonalnähte. (Der Schleier, der im Bereiche von H liegt, und unten bei L linear abschneidet, ist ein scheinbarer und entsteht dadurch, daß der optische Schnitt durch die Trübung hindurch beobachtet werden muß.)

*Abb. 953a, 953b. Schichtstar mit Faserspalten und unregelmäßigen äquatorialen Auflagerungen.*

13jähriger Xa. Ul. Abb. 953a 10fache, Abb. 953b 25fache Vergrößerung.

Aus der Fülle der Schichtstartypen hebt sich die Form dadurch heraus, daß die Oberfläche weder Naht, noch Punktstruktur erkennen läßt, sondern daß eine von lanzettlichen radiären Faserspalten durchsetzte gleichmäßige Trübungsschicht (Abb. 953a, 953b) die Einzelheiten innerer Partien verhüllt. Diese Schicht (Abb. 953b) gleicht der subkapsulären Trübungsschicht bei Tetaniekatarakt (Abb. 1175, 1176).

Die in Abb. 951 sichtbare, dem Äquator parallele Trübungslinie ist auch in Abb. 953a vorhanden, jedoch wesentlich weniger fein als dort. Sie ist mehrfach von klotzigen und wolkigen Trübungen umhüllt. Eine besonders starke, bis gegen die Peripherie reichende derartige keilförmig begrenzte Trübung sitzt nasal unten (Abb. 953a). Vorn axial besteht eine polare Verdichtung der Trübung (Abb. 953a, wie oft bei Schichtstar), die jedoch die Kapsel freiläßt (Abb. 953b). Eine Konvergenz der Kapsel und Schichtstarzone nach dieser Trübung hin ist unverkennbar (vgl. Text zu Abb. 859—861).

Im vorstehenden sind nur einige wichtigere Typen des *Schichtstars* wiedergegeben, wie sie im Spaltlampenmikroskop erscheinen. Es ist durch die Spaltlampe, speziell durch Anwendung des verschmälerten Büschels, die Möglichkeit geschaffen, luzide und trübe Zonen *innerhalb* des Stars zu erkennen und gegeneinander abzugrenzen.

Ätiologisch ist der Schichtstar (der übrigens auch einseitig auftreten kann) heute noch vielfach unklar. Klinisch ist sowohl prä- als postnatale Genese (rachitischer Schichtstar, F. HORNER) wahrscheinlich gemacht. Daß letztere vorkommt, lehren unsere Nahtbefunde (vgl. Text zu Abb. 943). Künftige exakte Ermittlung des Star-durchmessers einerseits und des normalen Linsendurchmessers der verschiedenen fetalen und postfetalen Lebensabschnitte andererseits werden in dieser Hinsicht vielleicht weiter aufklären, unter Beachtung des Umstandes, daß eine sekundäre Volumenzunahme des scharf umschriebenen Kataraktbezirkes nicht anzunehmen ist, wohl aber eine Abnahme.

Unsere Spaltlampenbefunde bei Schichtstar scheinen, so sehr sie auch weitere Mannigfaltigkeit des Starbildes aufdecken, die herrschende Auffassung zu stützen, nach welcher der Aufbau aus differenten, konzentrischen Trübungschalen in manchen Fällen auf eine exogene (vielleicht chemisch-nutritive) Noxe hinweist, die evtl. zu verschiedenen Zeitabschnitten und in verschiedener Art zur Wirkung gelangt. Dickere Trübungschalen (vgl. z. B. Abb. 949, Zone 3) würden auf eine längere, dünnere auf eine kürzere Dauer der schädigenden Wirkung hinweisen. Daß jedoch die Ursache nicht immer eine einfache, gewissermaßen mechanische zu sein braucht, lehren uns auch hier die *hereditären Fälle*. Familiäres Auftreten und Heredität sind in einer Reihe von Schichtstaren sicher nachgewiesen, in anderen nicht auszuschließen\*. Ob hier vorzeitiges Absterben ohne exogenen Einfluß vorliegt, oder ob hereditär bedingte toxische Prozesse (z. B. hormonale Störungen) vorübergehend zur Wirkung gelangen, bleibt unbekannt.

Genetisch interessant sind *einseitige* Schichtstare. So zeigt die 62jährige Frau Marie Off. rechts einen aus Punkten zusammengesetzten Schichtstar, kombiniert mit Coronaria und Coerulea, links dagegen nur einige feine senile Trübungen der Peripherie.

RS =  $\frac{5}{18}$  (H 0,75).

LS = 1 (H 1,5).

Auch in solchen Fällen ist Vererbung nicht ausgeschlossen. Sie zeigen, daß nutritive und hormonale Störungen nicht die Ursache zu sein brauchen\*\*.

Beachtenswert sind hinsichtlich erblicher Entstehung Untersuchungen A. v. SZILYS\*\*\*, der bei hereditären Starformen gewisser Tiere die pathologische Persistenz von Zellen beobachtete, die, wie er annimmt, statt resorbiert zu werden, zerfallen und zu Kataraktbildung Anlaß geben. Im Gegensatz dazu verursachen äußere Noxen direkten Zerfall.

Bisher schien der Umstand, daß uns das Verständnis für die hereditären Vorgänge fehlte, gelegentlich ein Grund gewesen zu sein, sie bei der Aufstellung von Hypothesen zu vernachlässigen.

\* Einen ausgedehnten derartigen Stammbaum hat kürzlich wieder FRANK N. KNAPP in Amer. J. Ophthalm. 9, 683 (1926) mitgeteilt. Von 40 Personen waren 19 befallen.

\*\* Eine rechtsseitige (einseitige!) *temporale*, schichtstarartige den Äquator umfassende Trübung nach Zangengeburt mit starker Quetschung der rechten Schläfengegend zeigt die 9jährige Käthe Stra. Temporal von der rechten Pupille ein feines embryonales Exsudatnetz, zu dem von der temporalen Krause her ein dicker weißer Faden hinzieht. Visus rechts =  $\frac{1}{4}$ , links = 1, leichte Hyperopie. Starker Strabismus convergens concomitans rechts (traumatischer Schichtstar?). Linke Linse intakt.

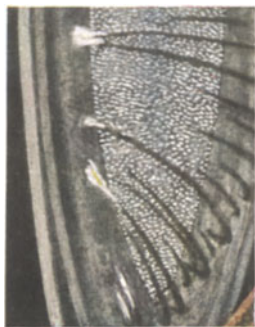\*\*\* SZILY, A. v.: Ber. d. Ophthalm. Ges. Heidelberg 1910 u. 1918.



948



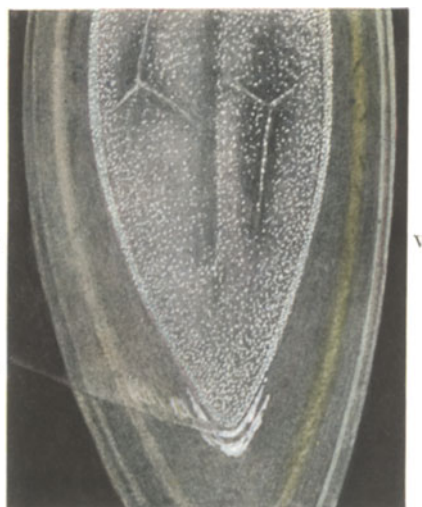949



950



951



952



953 a

Daß nahe Beziehungen zwischen Polstar und Schichtstar bestehen, lehrt die häufige Kombination beider Formen. Vielleicht wird das Auftreten der Poltrübung durch die besondere Empfindlichkeit des vorderen und hinteren Nahtzentrums, wie sie z. B. in der *Cataracta complicata* zutage tritt, begünstigt, vielleicht auch entscheidet über Mitbeteiligung oder Freibleiben der Pole lediglich die vererbte Anlage.

*Totalkatarakt* der frühesten Jugend sah ich durch Apposition klarer Fasern zu *Schichtstar* werden.

Hinsichtlich *Prognose* kann gesagt werden, daß der Schichtstar nicht so selten in späteren Jahren sich *verdichtet* und insbesondere oft sich mit senilen Trübungen der Rinde kombiniert. Es ist klar, daß die *Sehschärfe* des Schichtstarpatienten derartige Trübungen viel weniger verträgt, als diejenige von Individuen mit luzidem Kern. Der Schichtstarpatient ist auf eine klare Linsenperipherie angewiesen. Periphere Rindentrüben, die den Normalen nicht im geringsten stören, können bei Schichtstar zu praktischer Blindheit führen.

Einige derartige Fälle sollen im nachstehenden mitgeteilt werden.

*Abb. 954. Mit Altersstar kombinierter Schichtstar.*

72jährige Frau Emilie Ho., linkes Auge. Beidseitiger Schichtstar seit früher Jugend. *Abb. 954* gibt den optischen Schnitt durch die *nasale* Partie des Schichtstars wieder. K=Vorderkapsel. O=Schichtstarsegment mit oberflächlichen Radiärringstrukturen (Spalten). S=peripherer Rand des Schichtstars im indirekten Licht gesehen. C = *senile* konzentrische periphere Schichttrübung (vgl. Text zu *Abb. 1085*). Noch weiter äquatorial (über dem Pupillarsaum P) sieht man *Coronartrübungen im Sagittalschnitt*.

Der Schichtstar O ist von einer relativ luziden Zone L umschlossen.

Wie nicht so selten, haben sich im vorliegenden Falle im Senium relativ unbedeutende Alterstrübungen der peripheren Rinde dem Schichtstar hinzugesellt. Sie fielen trotz ihres geringen Grades zufolge ihrer Lage in dem einzigen klar gebliebenen Gebiet optisch in Betracht und zwangen zur Extraktion der Linse. Heilverlauf normal.

In ähnlicher Weise machten bei dem 68jährigen Lehrer Ro. Sei. (mit vor 60 Jahren angelegter beidseitiger optischer Iridektomie nasal unten) geringgradige Rindentrüben die Linsenextraktion auf beiden Augen nötig.

Auch bei der 51jährigen Krankenschwester K. Ri. kombinierte sich der beiderseitige pulverulente Schichtstar mit senilen Wasserspalten und Subkapsulärstar. Aber auch schon früher können präsenile periphere Rindentrüben zur Extraktion zwingen. So sank bei dem 40jährigen Andreae zufolge peripherer Rindentrübung mit gleichzeitiger Verdichtung des Schichtstars der Visus beiderseits auf weniger als 0,1, ähnlich bei dem 30jährigen Militärchauffeur Alt. Albert (Verdichtung des Schichtstars beiderseits innerhalb eines Jahres). Ein Zentralstar, der spontan zu *Cataracta intumescens* führte, ist im Text zu *Abb. 966* erwähnt. Auch Kombination von Schichtstar mit *Coronaria* ist nicht selten. Solche zeigte beiderseits in starker Ausprägung die 48jährige Frau Elise La. Die *Coronaria* pflegt wegen ihrer Dünne optisch weniger zu stören.

#### Dem Schichtstar nahestehende frühzeitige Trübungsformen (Punktstar des Embryonalkerns, Zentralstar usw.).

(Abb. 955—973.)

*Abb. 955. Schichtstarähnliche zentrale staub- und punktförmige Embryonalkatarakt*<sup>248</sup>.

Die Katarakt der *Abb. 955* (55jährige Frau Hi., linkes Auge, rechts Abulbie, 25fache Vergrößerung) und ihr ähnliche Trübungsformen des Embryonalkerns sind

bisher wegen ihrer Kleinheit und geringen Dichte sicher oft übersehen worden. In der Literatur sind, soviel ich sehe, solche Starformen nicht beschrieben. Und doch dürften sie nach meinen Befunden nicht zu den Seltenheiten gehören.

Auch im vorliegenden Fall war die Trübung nur bei Durchleuchtung mit Lupenspiegel wahrnehmbar, während das Spaltlampenmikroskop zwischen vorderer und hinterer Embryonalnaht die lebhafte Trübung der Abb. 955 aufdeckte. Vorderer und hinterer Pol der etwa halb so dicken als breiten, linsenförmigen Trübung finden sich in wohl erkennbarer Distanz von jenen Nähten. Die Trübung setzt sich aus einem zentralen 0,72 mm messenden Kern und einem peripheren Ring von 1,04 mm Lumen zusammen. Beide Abschnitte sind äquatorial scharf begrenzt, indem hier eine Verdichtung der Trübung zu einer Art *Grenzlinie* besteht, und setzen sich aus weißen, hier und da konfluenten Punkten zusammen. Die Punkte sind unmeßbar fein, doch ist häufig ein lichter Hof um dieselben erkennbar. Die weiße Farbe und der lichte Hof zeichnen angeborene Trübungen des Embryonalkerns, also *Linsentrübungen ältesten Datums*, nach meinen Beobachtungen häufig aus, Trübungen somit, deren Genese wahrscheinlich in die frühen Embryonalmonate zu verlegen ist. Zentral zeigen die Punkte des vorliegenden Falles radiäre Anordnung. Größere verwaschene Punktgruppen messen bis zu 0,1 mm. Peripher vom äußeren Ringe, in einer Distanz von etwa 0,3 mm vom letzteren, sieht man Andeutungen eines dritten konzentrischen Trübungsringes (in der Abb. temporal oben und unten innen). LS =  $\frac{6}{8}$  H 1,25.

Haben wir diese, nur etwa 1 mm messende Katarakt zu den Schichtstaren zu rechnen? Der konzentrische Aufbau würde dafür sprechen. Wir dürfen sie als schichtstarähnliche zentrale Embryonalkatarakt rubrizieren.

*Abb. 956. Umschriebene schichtstarähnliche äquatoriale Trübungsfläche bei Aniridie.*

10jähriger Ad. Kru., linkes Auge (rechtes Auge s. Abb. 890). Der ebenfalls mit Aniridie behaftete Vater zeigt wesentlich zahlreichere Linsentrübungen. Die Mutter hat Schichtstar (Abb. 951). Die schalenförmige unscharf begrenzte, radiärstreifige Trübungsfläche der Abb. 956 umfaßt den unteren Äquator einer Kernzone, an einer Stelle, wo die Irisreste besonders spärlich sind.

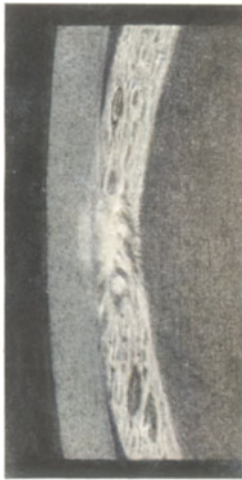*Abb. 957. Isolierte Trübungsschicht einer tiefen Diskontinuitätszone.*

24jähriger Er. Ba., rechtes Auge. Im Bereich der unteren Partie der vorderen Alterskernzone liegt eine intensiv weiße Trübungsfläche, die im optischen Schnitt, Abb. 957, eine gewellte Oberfläche erkennen läßt. Die Trübungsschicht hat, wie Abb. 957 zeigt, eine erhebliche sagittale Dicke und läuft nach den Enden spitz zu.

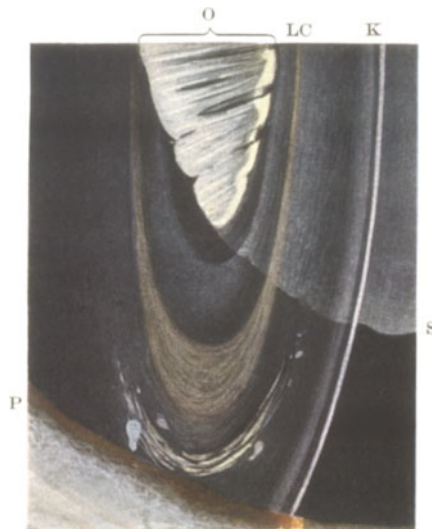Die anscheinend dieser Katarakt zugehörige hintere Diskontinuitätszone erscheint leicht graugelblich getrübt (Abb. 957).

*Abb. 958. Zwischen mittlerem und hinterem Linsendrittel sich ausbreitende beidseitige Kataraktenschale nach überstandener Keratitis parenchymatosa.*

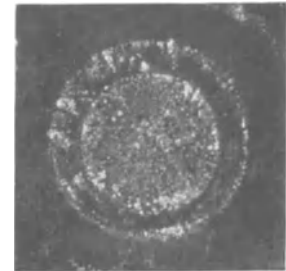
Die Rubrizierung dieser, bei einer 37jährigen mit der Spaltlampe gefundenen Katarakt ist nicht leicht. Die myopische Patientin hat zweimal, mit 10 und mit 16 Jahren eine Keratitis parenchymatosa durchgemacht. Heute bis zur Descemeti reichende, unregelmäßige Hornhautnarben und tiefe Gefäße. Der 70jährige Vater der Pat. zeigt beidseitige ausgedehnte Chorioiditis aequatorialis inveterata. Wa.R. negativ.



953 b



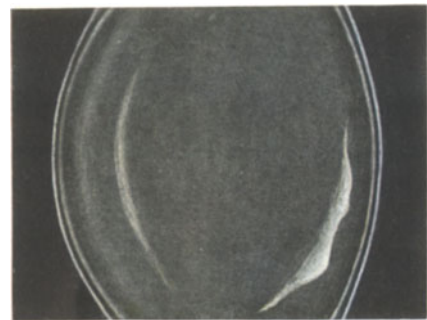
954



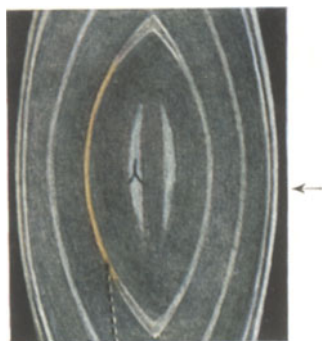
955



956

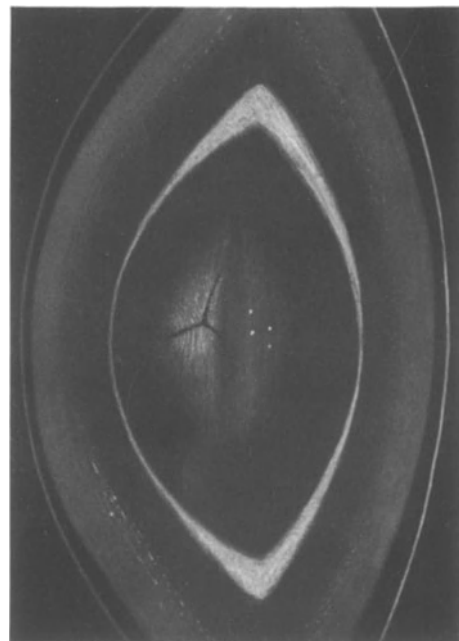


957



P N C N DA

958



959

Der Linsenbefund bei der Tochter ist in Abb. 958 wiedergegeben. Eine lebhaft weißgelbe bis rotgelbe, nach vorn konkave Trübungschale C liegt beiderseits im axialen Gebiet, an der Grenze zwischen mittlerem und hinterem Linsendrittel. Die Schale nimmt die Lage einer Diskontinuitätszone, die sich um den zugehörigen Äquator herum in die vordere Linse verfolgen läßt, ein. Diese Zone ist sowohl in der Äquatorialgegend als auch vorn trübungsfrei. Die Trübungschale C erreicht, wie Abb. 958, linkes Auge (Sagittalschnitt), lehrte, den *zugehörigen Äquator an keiner Stelle*. Am anderen (rechten Auge) sind die Verhältnisse fast genau übereinstimmend. Nur reicht die Trübung eher etwas näher an den Äquator heran.

Auffällig ist die relative Flachheit der Linsen*hinterfläche* (Abb. 958) und im Gegensatz hierzu die relativ starke Wölbung der *Vorderfläche*. In Abb. 958 ist A die Vorderkapselzone, D Abspaltungsfläche, N Alterskernfläche, P Hinterkapsel.

Ich führe diesen Fall hier und nicht im Anschluß an die Besprechung der *Cataracta complicata* an, wiewohl man versucht sein kann, die Schalentrübung auf dieselbe Noxe zu beziehen, welche zur Keratitis parenchymatosa führte. Man könnte annehmen, daß die Trübung durch diese Noxe subkapsulär entstand und später durch Apposition gesunder Fasern in die Tiefe abgedrängt wurde. Gegen eine solche Annahme würde aber die tiefe Lage der Trübung sprechen (Abb. 958). Vielleicht führen andere, ähnliche Beobachtungen zur Aufklärung dieser Frage\*. Die Trübung ist auch insofern von Interesse, als sie mit den geläufigen Methoden (Lupenspiegel-durchleuchtung) nicht nachweisbar ist, eine auffallende gelbe bis rötlichgelbe Farbe aufweist und an beiden Augen mit abnormer Linsenwölbung einhergeht. Bemerkenswerterweise fällt auch diese Trübung wieder in ihrer ganzen Ausdehnung in eine Diskontinuitätszone.

Als *Späterscheinung* nach Keratitis parenchymatosa e lue congenita, meist Jahrzehnte nach Ablauf der Krankheit, sah ich mehrfach Totalstar.

*Abb. 959. Beiderseitige schichtstarähnliche, aber rein diffuse Kernbegrenzungszone.*

41jährige Frau Lui. Bie., die seit Jahren an rezidivierender chronischer Iridocyclitis leidet, mit zeitweisen Präcipitaten und kleinen Tuberkulose-Efflorescenzen. Wa. negativ. Früher nie augenkrank. Die in Abb. 959 wiedergegebene Schichttrübung umschließt etwa den äußeren Embryonalkern, der, wie die übrige Linse, ohne Besonderheit ist.

*Abb. 960—962. Seltene symmetrische schlitzförmige Trübung in der Medianebene der hinteren unteren Alterskernzone.*

Der 24jährige He. Nu. zeigt beiderseits in der hinteren unteren Alterskernzone die in Abb. 960—962 wiedergegebene scharf umschriebene, vertikal schlitzförmige intensiv weiße Trübung, die wiederum beiderseits symmetrisch von einem grauen Hofe umgeben ist. Abb. 960 rechtes, Abb. 961 linkes Auge, schwache Vergrößerung. Abb. 962 gibt die Lage der Trübung im optischen Sagittalschnitt wieder. Sie zeigt, daß die Trübungsschicht von geringer sagittaler Dicke und von feingewellter Form ist (vgl. auch Abb. 957).

Die Augen sind im übrigen ohne Besonderheit.

Exogen bedingt kann diese sonderbare *symmetrische* Veränderung kaum sein. Am nächsten liegt die Annahme einer krankhaften Erbanlage der betroffenen Partie.

\* Eine ähnliche Starform, wie die mitgeteilte, sah BLAAW, jedoch ohne daß Keratitis vorausgegangen war [Arch. of Ophthalm. 54, 305 (1925)].

Auch *symmetrische partielle Schichtstare* kommen vor. So ein beiderseits auf den temporal-unteren Quadranten beschränkter symmetrischer Schichtstar bei dem 19jährigen Bern. Paul, mit Achsenmyopie 24 D beiderseits.

*Abb. 963—965. Zentralstar mit Verbindungstreifen nach der Vorderkapsel*<sup>248</sup>).

Abb. 963 (schwache Vergrößerung) zeigt den Star an dem linken, mikrophthalmischen Auge des 10jährigen Lü. Jakob. Horizontaler Hornhautdurchmesser rechts  $11\frac{1}{2}$  mm, links  $9\frac{1}{4}$  mm (rechtes Auge normal). Bei Mydriasis von 7 mm zeigt sich der linke untere Linsenrand (Abb. 963), Linse somit etwas nach oben verlagert. Die Trübung (Abb. 963) setzt sich aus einem intensiveren zentralen Kern und einer dicht dahinterliegenden, zum Teil durchlöcherten, größeren, nach vorn konkaven Schalentrübung zusammen (ähnlich Fall Abb. 966a). Letztere Schale hat im Durchschnitt 5 mm Frontaldurchmesser, der ihr aufliegende dichte, Radiärfirsten tragende Kern 2,5—3 mm. Dieser Kern ist leicht zackig begrenzt. Noch unregelmäßiger ist die Begrenzung der größeren Trübungsscheibe (Abb. 963). Zum Teil ist sie durchlöchert (größtes Loch oben von 0,8 mm Durchmesser), zum Teil ziehen breite Trübungszüge zum hypothetischen Trübungsäquator (z. B. temporal-unten). Die vordere Trübung liegt der hinteren nur in den axialen Partien auf, so daß Spindelform entsteht. Ein verbindender Trübungszweig geht vom nasalen Rande der vorderen zu dem der hinteren Trübungsscheibe.

Abb. 964 (25fache Vergrößerung) gibt einen isolierten Trübungstrang wieder, der die sonst fast klare vordere Rinde schräg durchsetzt, indem er von der vorderen Trübungsscheibe, etwas oberhalb deren vorderem Pol, ausgeht, schräg nach vorn oben zieht und, nach Gabelung, unter stempelartiger Verbreiterung der Enden hinter der Vorderkapsel Halt macht (Abb. 964). Er erreicht, was betont sei, diese letztere nicht ganz.

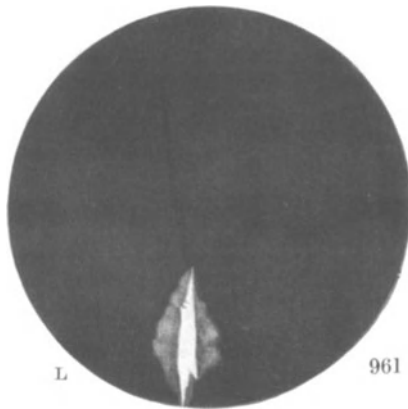
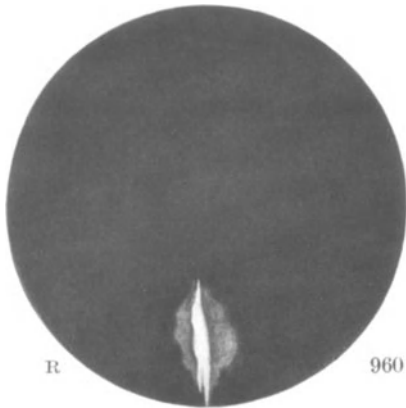
Unter der Vorderkapsel eine Menge feiner Punkttrübungen. Auf der Kapsel Sternchenpigment. Abb. 965 illustriert den Sagittalschnitt des unteren Linsenrandes. Die Abspaltungsfläche entfernt sich hier, wie die Abbildung zeigt, beträchtlich vom Äquator (normales Verhalten). Außer den am letzteren sichtbaren Zonulafasern sieht man einen hinteren vertikalen Strang, dessen Natur nicht klar ist (Glaskörper?). Die horizontale dunkle Linie L, die diesen Strang zu durchschneiden scheint, kommt durch Lichtbrechung am Äquator (scheinbare Schattenbildung) zustande.

Epikrise: Es handelt sich hier um einen einseitigen Zentralstar von Spindelform, der für den Mikrophthalmus des betreffenden Auges verantwortlich zu machen ist. Gelang doch WESSELY<sup>291</sup>) am Kaninchenaug der Nachweis, daß das Wachstum des Bulbus durch Zerstörung der Linse behindert wird. Die der Kleinheit der Cornea entsprechende stärkere Wölbung der Hornhaut gibt sich im vorliegenden Fall auch ophthalmometrisch kund. Die Brechkraft der Hornhaut des kataraktösen linken Auges beträgt nämlich 48 D, die des gesunden rechten 44 D\*.

\* Das Ektoderm (in diesem Falle die Linse) diktiert die Form. Ähnlich wie ein Mikrocephalus nicht deshalb klein ist, weil der Schädel klein angelegt ist, sondern weil die Anlage eines kleineren Gehirns die Größe diktiert, oder ähnlich wie im Pflanzenbereich die Hülle des Samens sich in Größe und Form nach letzterem richtet, und nicht umgekehrt, so ist auch die (ektodermale) Linsenanlage von Bedeutung für die Größe der Bulbushüllen. In derselben Weise habe ich gezeigt, daß frühzeitige Zerstörung der Netzhaut das normale Auswachsen des hinteren Bulbusabschnittes hemmt, so daß Achsenverkürzung resultiert. Die Größe der Netzhautanlage ist somit für die Länge der Bulbusachse (und damit für die Refraktion) bestimmend und nicht umgekehrt.

Die stärkere Brechkraft der kleiner gebliebenen Hornhaut konnte ich in solchen Fällen regelmäßig finden. Z. B. zeigt die 10jährige Vroni Kon. mit rechtseitiger Cataracta congenita

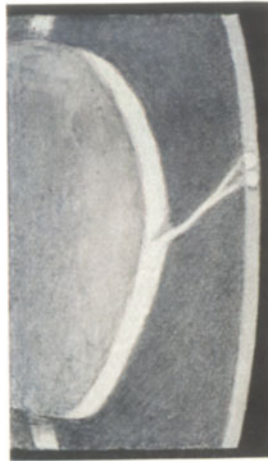




962



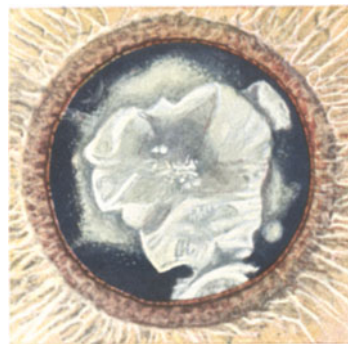963



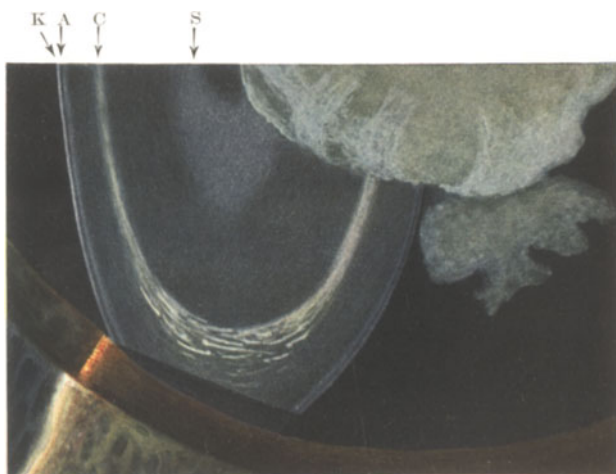
964



965



966 a



966 b

Auf eine Störung der Abschnürung des Linsenbläschens im Sinne von C. v. HESS<sup>292</sup>) könnten im vorliegenden Falle die zentrale Trübung und der nach vorn gerichtete Trübungstrang hinweisen. Immerhin ist zu beachten, daß der genannte Strang (wie auch in einem ähnlichen Falle von VOSSIUS<sup>293</sup>) extrapolar gerichtet ist. — Die vollkommene Kerntrübung unseres Falles würde bei einer derartigen Annahme die weitere Hypothese voraussetzen, daß zufolge der Störung der Abschnürung der Kern sich zwar mehr oder weniger normal entwickelte (aus zerfallenen Fasern konnte er sich nicht wohl bilden), sekundär dann der Totaltrübung verfiel. Näher scheint mir die umgekehrte Annahme zu liegen, daß der Kern sich bereits normal geformt hatte, als die Ursache der Trübung und damit der Zerfall sich geltend machten.

Morphologisch erinnert unser Fall an den von v. HESS\* in seiner Abb. 33 wiedergegebenen. Doch konnten wir eine Kernverlagerung nach rückwärts nicht feststellen.

*Abb. 966a. Beiderseitiger Zentralstar mit blattförmigen Trübungen. Links mit plötzlichem Übergang in Cataracta intumescens.*

33jährige Berta Su., beiderseits Sehstörung, angeblich von jeher. LS = Handbewegungen in nächster Nähe, RS = 0,3. In den letzten Wochen rasche Abnahme der linkseitigen Sehschärfe, die vorher ebensogut war wie rechts. Abb. 966a, rechtes Auge, Vorderansicht des Stars, schwache Vergrößerung. Abb. 966b, optischer Sagittalschnitt durch den temporalen Teil der rechtseitigen Trübung. 25fach.

Die Trübung (Abb. 966a) liegt im mittleren und hinteren Kerngebiet. Sie besteht aus einer gelblichen, hinteren, mehr staubförmigen Schicht (Abb. 966a), die einzeln radiäre Ausläufer zeigt. Sie bildet gewissermaßen den Kelch zu der in sie hineingebetteten, in 3 Hauptblätter zerfallenden, blütenartigen vorderen Trübung, deren Farbe weiß ist. Die 3 radiären weißen Hauptflächen sind äquatorial blattförmig nach vorn umgekrempelt (Abb. 966a), axial liegen weißere dichte Trübungspunkte. Eine kleinere Flächentrübung schließt sich peripher unten an die Haupttrübung an.

Die Sehstörungen haben im Laufe der letzten Jahre angeblich zugenommen (durch Engerwerden der Pupillen?), bis dann links die fast plötzliche Verschlechterung eintrat (Cataracta intumescens). Durch die Cataracta intumescens hindurch war noch die ursprüngliche, der rechtseitigen ähnliche Starform zu erkennen. Die Extraktion (ohne Iridektomie) brachte links klare schwarze Pupille, Fundus normal.

*Abb. 966b. Optischer Sagittalschnitt durch die temporale Linsenpartie des rechtseitigen Zentralstars Abb. 966a.*

Stärkere Vergrößerung (Ok. 2, Obj. a 2). Eine schichtstarähnliche Grenzhülle S umschließt, besonders äquatorial, den Zentralstar. Weiter kapselwärts folgt eine periphere Coronartrübungen aufweisende feine Trübungsschicht C (Abb. 966b), deren Lichtstärke axialwärts abnimmt. Sie entspricht etwa der physiologischen Alterskernzone. Es folgt dann kapselwärts die Abspaltungszone A; K die Vorderkapsel.

Wegen der dichten Kerntrübung ist mittels optischen Schnittes nicht feststellbar, ob der Zentralstar die Hinterkapsel erreicht. Die zentrale Haupttrübung sitzt auf einer weiter rückwärts liegenden Trübungschale.

Der Fall zeigt, daß ein angeborener Zentralstar im mittleren Lebensalter spontan in Cataracta intumescens übergehen kann.

rechts Hornhautdurchmesser 9,5—10, links 11 mm. Rechts Brechkraft horizontal 45, vertikal 47 D, links horizontal 42, vertikal 42,5. Es hat also das im Wachstum zurückgebliebene Auge die dem Frühstadium der Entwicklung entsprechende (stärkere) Brechkraft behalten.

\* HESS, v.: Graefe-Saemisch Handbuch, Pathologie des Linsensystems, 1911.

**g) Cataracta centralis pulverulenta (VOGT<sup>247</sup>).**

Abb. 967a, 967b, wahrscheinlich angeborener stationärer Natur, bei dem 18jährigen Lehrling H. B.

Beiderseitig gleicher Linsenbefund. Abb. 967a zeigt den optischen Sagittalschnitt durch die Linsenmitte bei schwacher Vergrößerung, v vorn, h hinten. Abb. 967b zeigt die Linsentrübung von der vorderen Fläche her. Äquatorialer Durchmesser der Gesamtrübung 2,2 mm, der zentralen dichteren Trübung 0,8 mm. Übrige Linse beiderseitig klar. Embryonale Nähte nicht sichtbar.

Die gesamte Trübung setzt sich aus zu konzentrischen Schalen verdichteten Staubtrübungen und feinen Punkten zusammen. Wie aus Abb. 967a ersichtlich, läßt der zentrale dichtere Trübungskern im Sagittalschnitt rundlichere Form erkennen als die etwas weniger dichte periphere Schale. In Abb. 967b sieht der Äquator deshalb trüber aus, weil hier die Umbiegstelle liegt.

Innerhalb eines Jahres hat sich diese Katarakt nicht verändert. Visus bei Mydriasis = 0,8, ohne solche = 0,5. Mit Lupenspiegel ist die Trübung als leichter Schatten wahrnehmbar.

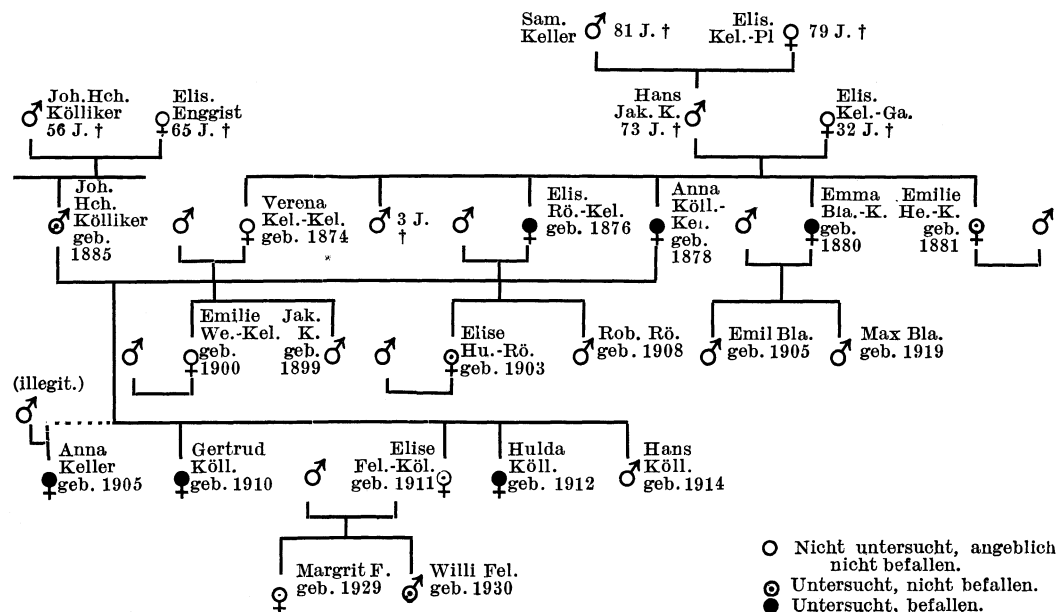
Nimmt man einen subkapsulären Beginn der Trübung an, so fällt ihre Entstehung in die ersten Embryonalmonate.

Abb. 968, 969, 970. Beidseitige Cataracta centralis pulverulenta hereditaria.

Diese zuerst von mir 1921 (Atl. der Splm.) beschriebene und als Pulverulenta centralis bezeichnete Starform (Abb. 967) scheint ganz allgemein hereditär zu sein.

Abb. 968, Gertrud Kö., geb. 1910, rechtes Auge, Abb. 969, 970, Hulda Kö., Schwester der vorigen, geb. 1912, rechtes Auge. Zentrale Linsentrübung vom Typus derjenigen der Abb. 967, ebenfalls zweischichtig (Abb. 970), in der Zirkumferenz jedoch nicht so kreisrund. Mehrfach Verdichtungen in Form grober weißer Herde, die im Falle Abb. 967 fehlen. Visus bei Gertrud rechts =  $\frac{6}{18}$  (plus 2,0), links =  $\frac{6}{18}$  (plus 2,0).

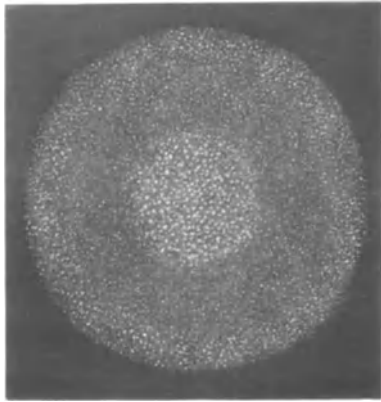
Stammbaum Cataracta centralis pulverulenta (VOGT).



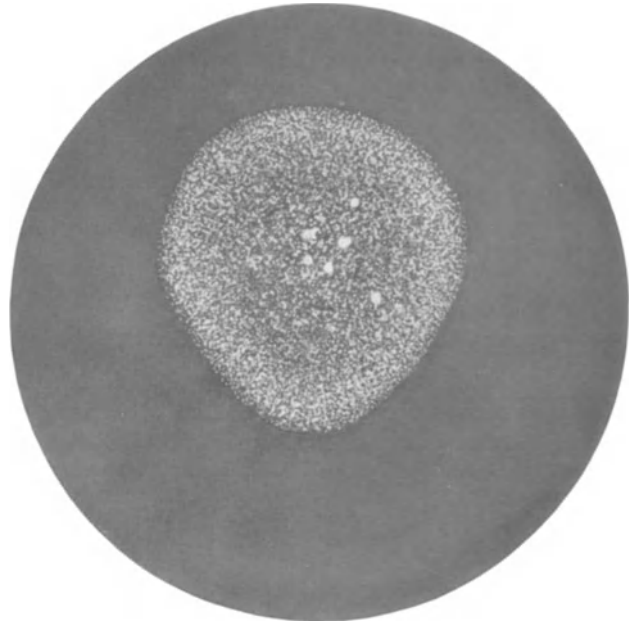
○ Nicht untersucht, angeblich nicht befallen.  
◐ Untersucht, nicht befallen.  
● Untersucht, befallen.



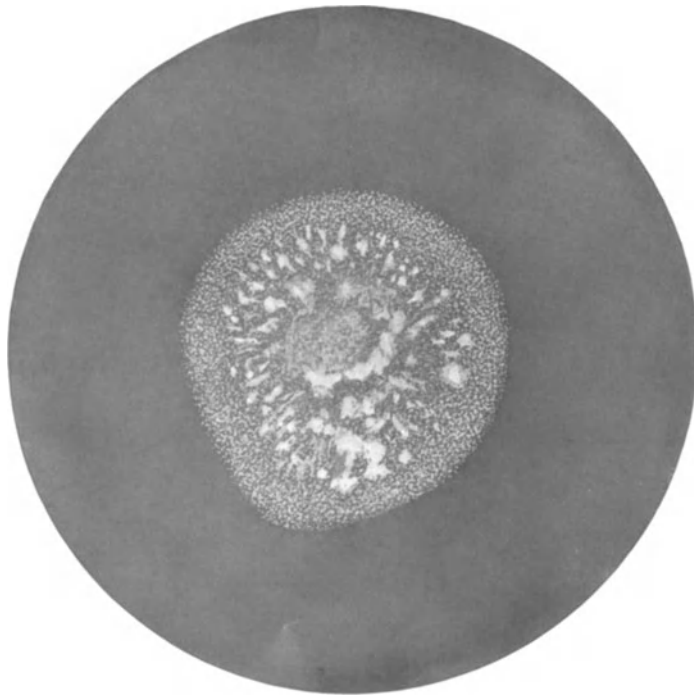
967 a



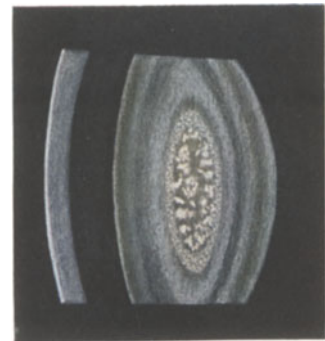
967 b



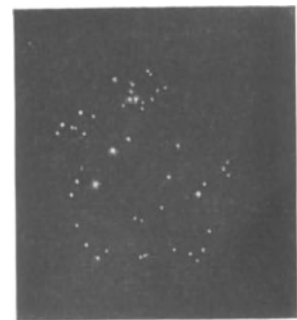
968



969



970



971

Es handelt sich um eine *dominant vererbte* Katarakt, wie dies der hier wieder-gegebene Stammbaum demonstriert, bei dessen Aufstellung 1931 sich Frl. Dr. L. PETER und Frl. Dr. M. ROHNER besondere Verdienste erwarben. Wie ersichtlich, ist der Star je drei Mal bei zwei Generationen nachweisbar.

Die Vererbung bezieht sich nicht nur auf die Größe der Trübung, sondern auch auf den zentralen Sitz, auf die Zusammensetzung aus feinsten gleichmäßigen Punkten, auf die Beimischung von Verdichtungsflecken, auf die Zweischichtigkeit und vor allem auf die nicht ganz runde Form, welche diesen Star in gewissem Grade von dem der Abb. 967b unterscheidet. (Es ist denkbar, daß auch im letzteren Fall Vererbung vorlag, die Untersuchung weiterer Familienmitglieder wurde damals (1920) unterlassen.)

Vorstellung einiger dieser Fälle anlässlich der Sitzg. der Schweiz. ophthalm. Ges. in Zürich am 19. 6. 26<sup>250</sup>). Im selben Jahre veröffentlichte auch FRITZ POOS solche Fälle als hereditäre „Zonularis pulverulenta“\*.

Nichts könnte mehr die Unfaßbarkeit der Leistungen des Keimplasmas dartun, als derartige Vererbungsbilder der Linse. Nicht allein die individuellen Eigenschaften der Gesamtlinse, nein auch die der einzelnen Teile, in diesem Fall des Embryonalkerns, sind bis in alle Feinheiten im Keimplasma vorbereitet. Eine ganz bestimmte Beschaffenheit in einem Chromosomteil oder Chromomer jener die ganze Entwicklung des späteren Individuums potent in sich führenden Keimzelle diktiert die Besonderheiten des Embryonalkerns, wie wir sie in Abb. 968—970 vor uns sehen. Dabei muß die Störung der Anlage des Embryonalkerns in jedem Einzelfalle eine spezielle sein. Denn sie löst im vorliegenden Beispiel ausschließlich die Cataracta pulverulenta in der mitgeteilten Form aus, aber keineswegs etwa diejenige der Abb. 967, auch nicht diejenige der ebenfalls erblichen *im gleichen Abschnitt gelegenen* vorderen axialen Embryonalkatarakt, oder der wieder gleich gelegenen Cataracta stellata, oder endlich der noch zu besprechenden erblichen Spießkatarakt (Abb. 990—994). Wir stehen hier vor einem vitalen Geschehen, das wir lediglich registrieren, nicht aber erklären können.

Die erbliche Selbständigkeit bestimmter umschriebener Linsenbezirke geht, wie schon aus dem mitgeteilten Stammbaum von vererbtem Polstar, auch aus diesem Beispiel hervor. Differente, voneinander weitgehend unabhängige Gene müssen am Aufbau der Linse beteiligt sein.

Im vorliegenden Fall ist, wie im Falle der Abb. 990—994, die Erblichkeit zufällig entdeckt worden. Es wird eine dankbare künftige Aufgabe sein, bei derartigen und ähnlichen Starformen (wie z. B. bei den Formen der Abb. 971—986) prinzipiell auch die Angehörigen der Betroffenen zu untersuchen.

*Abb. 971. Seltene beiderseits symmetrische Punktkatarakt im Bereiche der vorderen Embryonalkernfläche.*

16jährige Klara Su., mit beiderseitigem leicht hyperopem Astigmatismus, linkes Auge. Ok. 2, Obj. a 2. Die Trübungen liegen in *derselben* konzentrischen Zone, vor dem zentralen Intervall, etwas vor der Stelle, an der die vordere axiale Embryonalkatarakt zu liegen pflegt. In allen anderen Zonen, speziell auch in und hinter den zentralen Intervallen fehlen an beiden Augen die Punkte.

Einzelne Punkte weisen einen lichten Hof auf. Peripher sind die Punkte an beiden Augen zu Linien geordnet, die in zackigem Verlauf eine Art Sternfigur bilden. Die (korrigierte) Sehschärfe ist beiderseits = 1.

\* POOS, FRITZ: Klin. Mbl. Augenheilk. 76, 502 (1926).

Es handelt sich um eine seltene Trübungsform einer vorderen Embryonalkernschicht.

*Abb. 972. Linsenförmige staub- und punktförmige Embryonalkatarakt im Bereiche der vorderen Embryonalnaht<sup>248</sup>).*


Die linsenförmige Trübung, deren scheinbarer Äquatorialdurchmesser 1,05 mm ist, sitzt nicht genau im Linsenzentrum. Bei Verwendung des schmalen Büschels ist schon makroskopisch erkennbar, daß die Trübung ein wenig vor dem Zentrum liegt. Sie erfüllt nämlich die Gegend des zentralen Intervalls und der vorderen Embryonalnaht. Letztere ist nicht zu sehen, während die unmittelbar hinter der Trübung gelegene hintere embryonale Naht erkennbar und frei ist. Die äquatoriale Begrenzung der Katarakt ist, im Gegensatz zur vorigen Form, *keine lineare, im Gegenteil verlieren sich die Punkte da und dort allmählich in die Umgebung*. Auch läßt die Trübung keine konzentrische Struktur erkennen. Immerhin ist der Äquator auch hier angenähert kreisförmig. Die Punkte erscheinen bei stärkerer Vergrößerung als *glänzend weiße Plättchen* wechselnder Größe. Die größten messen etwa 0,04 mm, die kleinsten sind staubförmig. An einer Stelle blinkt ein Kryställchen (Cholesterin?). Die größten Punkte lassen eckige bis rundlich-eckige Form erkennen. Besonders zentral ist eine radiäre Anordnung der Pünktchen unverkennbar. Der sagittale Dickendurchmesser der Trübung beträgt schätzungsweise etwas mehr als die Hälfte des äquatorialen.

Eine zweite, unbedeutende Trübungszone liegt in einer Diskontinuitätsfläche, die der Lage nach etwa der Alterskernzone entspricht. Es sind etwa 15 auf den Kernumfang verteilte Hakenstrübungen, die nach Form und Ausdehnung den Reiterchen der Abb. 951 entsprechen. Zum Teil stehen sie in Gruppen, zum Teil sind sie vereinzelt. Auch zwei oder drei Keulentrübungen, wie sie die Coronarkatarakt auszeichnen, sind im Kernäquator vorhanden. Im übrigen Bereich der genannten Diskontinuitätszone vereinzelte kleine, mehr oder weniger unregelmäßige Punkte und Flecken (12jähriger Knabe M., RS = 0,8 H 1,0, links Abulbie).

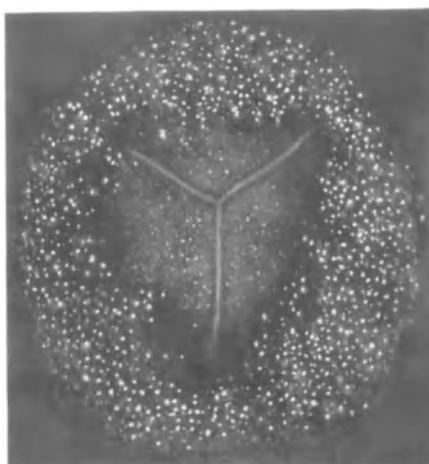
*Abb. 973. Staub- und punktförmige vordere Embryonalkatarakt von Ringform<sup>248</sup>).*

Bei der 32jährigen Frau L. ist die vordere Embryonalnaht (Abb. 973) beiderseits ganz besonders deutlich und zeigt leichten Seidenglanz. Der vertikale Schenkel mißt am linken Auge 1 mm, der nasale obere 0,6, der temporale obere 0,5 mm (rechts sind die Maße und die übrigen Verhältnisse ganz ähnliche). In der nächsten Umgebung dieser vorderen Embryonalnaht, neben und hinter derselben einige schwache Staub- und Punktstrübungen. In der weiteren Umgebung ein Kranz von weißen, größeren und feineren, meist rundlichen Punkten, welche häufig wieder jenen zarten lichten Hof zeigen, der die embryonalen Trübungen oft auszeichnet. Gesamtdurchmesser dieses größeren Trübungsringes = 2,7 mm. Frontale Ringbreite durchschnittlich 0,6 mm. Wieder ist die Begrenzung des Trübungsringes keine lineare, sondern eine mehr allmähliche.

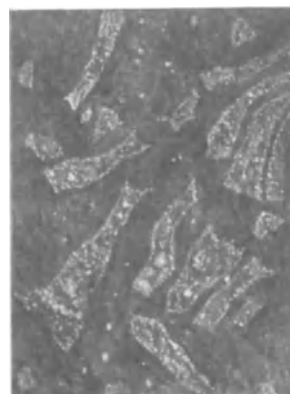
Die hier mitgeteilten drei Formen von Punktkatarakt des Embryonalkerns (Abb. 971—973) reihen sich an die in Abb. 967—970 wiedergegebene „*Cataracta centralis pulverulenta*“ an. Sie haben das Gemeinsame, daß sie die zentrale älteste Linsenpartie betreffen, 1 bis höchstens 3 mm messen und aus weißen Punkten und Staubstrübungen sich zusammensetzen, die nicht dicht genug stehen, um Undurchsichtigkeit zu bewirken. Die Sehschärfe ist daher in diesen Fällen nicht nennenswert herabgesetzt.



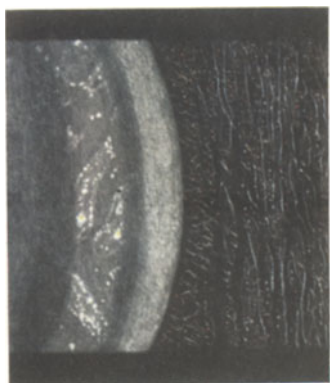
972



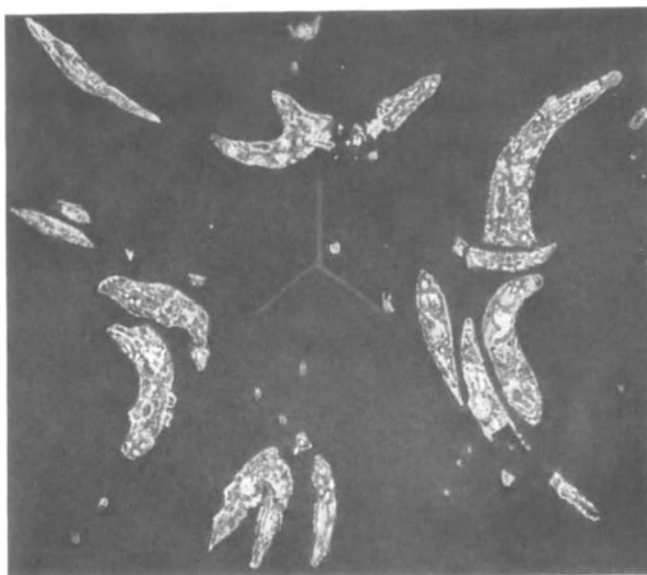973




974



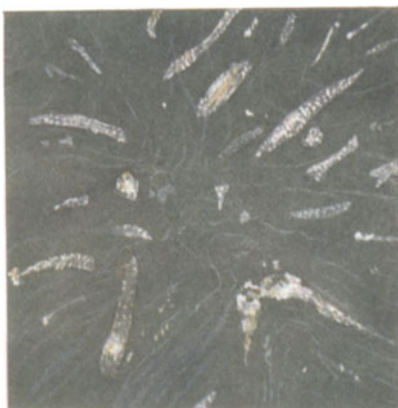975



976



977



978



979

Berücksichtigen wir, daß das Linsenbläschen nach Vollendung der Abschnürung etwa 0,4 mm, in der 6. Woche etwa 0,5 mm, im 3. Monat 0,9—1,4 mm, im 4. gegen 2 mm Äquatorialdurchmesser aufweist, so würde die trübe Linsenpartie *der Ausdehnung nach* etwa der ersten Hälfte des 3. Monats, der Zeit, da sich die Pupillarmembran zu bilden beginnt, *also die Ernährungsverhältnisse der Linse eine Änderung erfahren*, entsprechen. Dabei wäre freilich die Annahme vorausgesetzt, daß der zentrale Linsenabschnitt im Laufe des Lebens sich nicht *wesentlich* verkleinert, und es ist ferner die durch die Hornhaut bedingte unbedeutende Vergrößerung bei der Messung vernachlässigt.

Wollten wir somit die Hypothese als zuverlässig erklären, die genannten Starformen entstanden durch irgendeine Störung in der Ernährung, so wäre es nahelegend, die letztere in den Zeitabschnitt zu verlegen, in der die Ernährung der jungen Linse eine Umgestaltung erfährt, also etwa in den 3. Fetalmonat.

#### **h) Hereditäre fisch- bis flossenähnliche juvenile Bänderkatarakt. Cataracta pisciformis.**

*Abb. 974, 975. Cataracta pisciformis.*

J. J., 22jährig. RS =  $\frac{6}{6}$ , LS =  $\frac{6}{24}$ . Beiderseits sieht man auf den *Bereich der hinteren Alterskernoberfläche N* beschränkte (Abb. 975), scharf begrenzte graue Streifen von eigentümlicher, scheinbar regelloser Anordnung (manchmal scheint sie der Faserrichtung zu entsprechen). Innerhalb dieser Streifen, die von großer sagittaler Dünne sind, und die an den Enden eigentümliche, konkave Einbiegungen aufweisen, so daß das Ende die Form einer Schwanzflosse bekommt, sind reichliche weiße Punkt- und Fleckentrübungen vorhanden. Solche finden sich vereinzelt auch außerhalb der Streifen.

Diese dünnen Bändertrübungen liegen an beiden Augen in der gleichen einen Schicht und sind nach hinten von klarer Rinde umhüllt. Offenbar entspringen sie einer Störung im selben umschriebenen Zeitabschnitt.

Patient kommt zufällig wegen Contusio bulbi rechts (vgl. die rötlichen Punkteinlagerungen im Glaskörper, Abb. 975). Ein Unerfahrener hätte die Trübungen der rechten Linse von der Kontusion herleiten können, wenn sie nicht am linken Auge in genau übereinstimmender Weise vorhanden wären.

Abb. 975 zeigt die Trübungen im dicken optischen Sagittal- (Schräg-) Schnitt, um die Lokalisation zu veranschaulichen. Abb. 974 gibt dagegen die Trübungen in der Flächenausbreitung wieder.

*Abb. 976, 977. Fisch- bis flossenähnliche hereditäre juvenile Bänderkatarakt wie in Abb. 974 (Cataracta pisciformis).*

11jähriger Josef Va., rechtes Auge. Ok. 2, Obj. a 2. Abb. 976 Flächenübersicht, Abb. 977 optischer Schnitt. Lage der Trübung in der Gegend der hinteren Alterskernfläche (etwas tiefer), Abb. 977. Beiderseits ähnlicher Befund.

Die weißgefleckten, typisch geformten Trübungen sind, ganz wie im Falle der Abb. 974, von geringer sagittaler Dicke und gehören derselben Zone an. Verwandtschaftliche Beziehungen zwischen den Patienten Abb. 974 und 976 bestehen keine. Es handelt sich somit um eine charakteristische Starform, wahrscheinlich erblichen Charakters.

Ich sah diese Starform auch noch bei dem 17jährigen Bro., ferner spärlich bei der 19jährigen Fr. Klara Bla. (11. 2. 26), bei beiden in der hinteren Alterskernschale. Sodann in schichtstarähnlicher Dichte bei dem 39jährigen Ing. Mag Am. 11. 2. 25.



*Abb. 978—980. Der Cataracta pisciformis der Abb. 974—977 nahestehende juvenile Starform.*

29jährige Erna Wo., Abb. 978 rechtes, Abb. 979—980 linkes Auge. Beidseits ähnlicher Befund. Abb. 978 Flächenbild der hinteren Trübungen des rechten Auges, 24fach. Trübungen in der Gegend der hinteren äußeren Embryonalkernfläche. Breite der Trübungen bis zu 0,08 mm.

Abb. 979, Lupenspiegeldurchleuchtung des *linken* Auges (rechtes ähnlich). Abb. 980 Verteilung der Trübungen im optischen Schnitt, linkes Auge, A Vorderkapsel, P Hinterkapsel. Wieder ist erkennbar, daß die pisciformen Trübungen hinten liegen. In der Nähe der hinteren Kapsel P und in der Gegend der Alterskernfläche, sowohl vorn wie hinten, bestehen weitere kleinfleckige Trübungszonen (Abb. 980), und zwar wieder an beiden Augen. Abspaltungsflächen undeutlich, Nahtlinien unverändert.

Die Allgemeinuntersuchung ergibt Zeichen überstandener Rachitis, Mikrodontie, Zeichen von Tetanie (Med. Poliklinik, Prof. LÖFFLER).

*Abb. 981a und b. Sehr seltener Ring von Trübungshaken einer und derselben vorderen Diskontinuitätszone. Lage beiderseits symmetrisch in der Peripherie der vorderen äußeren Embryonalkernfläche.*

Aus Südamerika stammender 28jähriger Poul., rechtes Auge (links derselbe Befund). Abb. 981a Flächenübersicht der temporalen Pupillenhälfte (Pupille  $5\frac{1}{2}$  mm). Abb. 981b Lage der Trübungen im dünnen optischen Sagittalschnitt.

Während sonst periphere Trübungshaken meridional von vorn nach hinten umbiegen, also den Äquator umgreifen (z. B. in Abb. 948, 952, 954, 966b usw.) und in dieser Art einen häufigen Befund darstellen, liegt hier das Ungewöhnliche vor, daß die Haken an beiden Augen vollkommen und ausnahmslos in einer und derselben *vorderen* äußeren Embryonalkernfläche liegen, *vor* deren äquatorialer Umbiegung, letztere nicht berührend. Der Äquator und die zugehörige *hintere* Embryonalkernfläche sind von der Starform vollständig frei, wie dies die Abtastung mit dem optischen Schnitt (Abb. 981b) einwandfrei dartut. Manche Haken zeigen peripheriewärts eine in der Faserrichtung gelegene feine weiße Streifung und Auszackung (Abb. 981a).

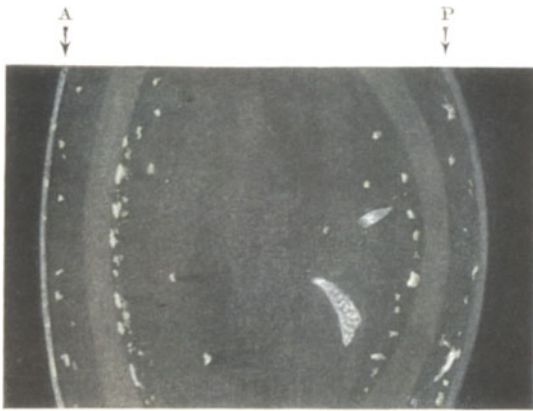
Es liegt hier eine extrem seltene Starform vor. Die Augen des Herrn P. sind im übrigen ohne Besonderheit.

*Abb. 982, 983. Ringförmige (roßkümmelähnliche\*), strahlig geordnete Trübungen der vorderen Alterskernzone<sup>248</sup>.*

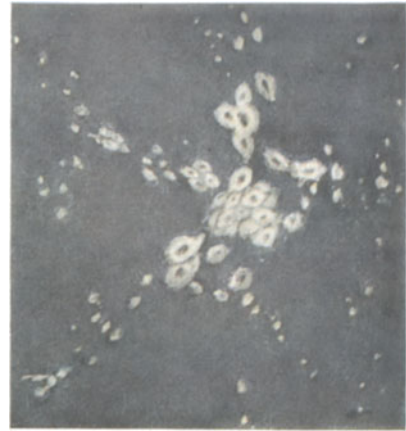Linkes Auge des 10jährigen L. O. (rechtes Auge normal). Abb. 982 Übersichtsbild, Abb. 983 Darstellung im breiten Büschel. C = Chagrin der Linsenoberfläche mit dunklen Nahtlinien N, D = Diskontinuitätszone, in der die sämtlichen Trübungen liegen. Man beachte die größeren, länglich-ringförmigen und die kleineren ovalen Trübungen. Alle sind flächenhaft, d. h. sie breiten sich in einer und derselben Diskontinuitätsfläche aus.

Ringförmige, und zwar rundliche Trübungen flächenhafter Art findet man gelegentlich bei Coronarkatarakt. Aber sie bilden dort die untergeordnete Trübungsform. Im vorliegenden Falle zeigen *sämtliche* gröbere Trübungen Ringform und sind außerdem in radiärer Richtung in die Länge gezogen. Eine Beziehung zum Nahtsystem gibt sich dadurch kund, daß die Trübungen axial am zahlreichsten und dichtesten sind und in radiären Reihen peripherwärts sich ausbreiten, dort allmählich

\* Silaus Bernh. = Roßkümmel.



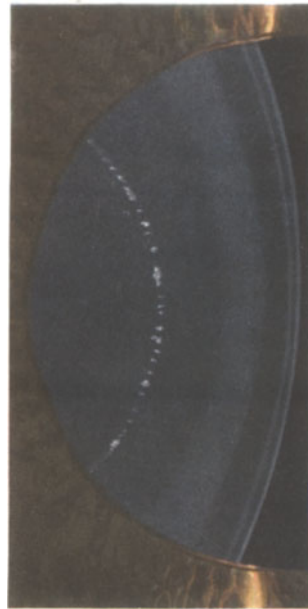980



982



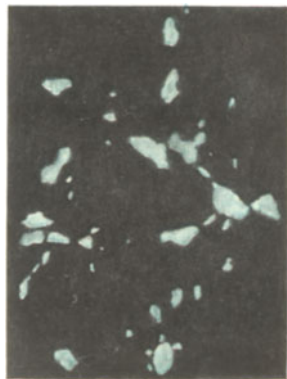981 a



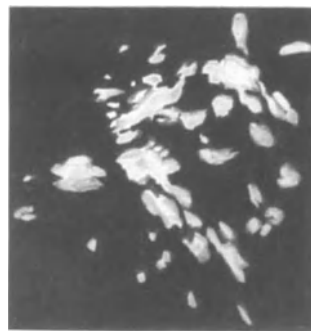
981 b



983



984



985 a



985 b

in Punkte sich verlierend (Abb. 982). Die Farbe im fokalen Licht ist weißgelblich. Eine ähnliche Starform hat F. ED. KOPY später als *Cataracta floriformis* beschrieben.\*

*Abb. 984. Fleckige Katarakt der vorderen Embryonalkernzone bei dem 6jährigen F. K. Ok. 2, Obj. a 3.*

In einem gewissen Abstände hinter dem vorderen Alterskernstreifen, in der Nähe der vorderen embryonalen Naht, liegen in einer und derselben nach vorn konvexen Fläche in der Aufsicht blaugrüne, äußerst dünne Trübungsflecken von unregelmäßiger Form.

Hinterer Linsenabschnitt völlig klar. Peripher vereinzelte Coronartrübungen der tiefen Rinde und des Kerns.

Es liegt hier wahrscheinlich eine frühzeitig aufgetretene Kataraktform des embryonalen Kerns vor.

Ähnliche, mehr rosettenartig geordnete Flecken der vorderen axialen Alterskernzone beobachtete ich seit 20 Jahren bei dem jetzt 50jährigen Dr. H. F., mit H 3,0. Die Trübungen sind in dieser Zeit stationär geblieben.

*Abb. 985a und b. Weißfleckige Katarakt der Gegend der vorderen (äußeren) Embryonalkernzone*

55jähriger Hans Am., linkes Auge. Abb. 985a Übersichtsbild linkes Auge, Ok. 2, Obj. a 2. Abb. 985b Optischer Sagittalschnitt. Die Flecken sind kompakter, dichter und dicker als im Falle Abb. 984, daher die weiße Farbe. Wie Abb. 985b lehrt, liegen sie alle in derselben Fläche, im Bereiche der vorderen axialen äußeren Embryonalkernzone. V vorn, H hinten.

*Abb. 986. Weißfleckige Katarakt der Gegend der hinteren (äußeren) axialen Embryonalkernzone.*

23jähriger Jakob Bi., 8fache Vergrößerung, linkes Auge. Die Flecken liegen, im Gegensatz zum vorigen Fall, axial hinten. Es besteht gleichzeitig *Cataracta coerulea* (in der Abb. 986 weggelassen). Die vordere lorbeerzweigähnliche Trübung dieses Auges ist in Abb. 1011 wiedergegeben. Nach Form und Dichte gleichen die weißen hinteren Flecken denen der Abb. 985, weisen aber im Gegensatz zu deren regelloser Anordnung eine gewisse radiäre Gruppierung auf. Auch sie liegen in einer und derselben Diskontinuitätszone.

*Abb. 987a und b. Blaugrüne vordere Rosettenkatarakt, mit embryonaler Ypsilon-naht und weißfleckigen Trübungsschichten im hinteren und vorderen Embryonalkern.*

30jähriger Bal. Albert, rechtes Auge (links ähnlicher Befund mit *Cataracta dilacerata*). Die hellblaugrüne Rosette setzt sich aus dichten länglich rundlichen radiär gestellten Flecken zusammen, die axial zu einer Schicht konfluieren (Abb. 987a), deren Lage (Abb. 987b) einer tiefen Zone der Alterskernschicht entspricht. Sie schließt die vordere Ypsilon-naht ein, deren unterer Schenkel schräg steht. Tiefer gelegen sind

\* Ein Jahr nach der Veröffentlichung meines Falles [VOGT: Arch. f. Ophthalm. 1922, 107, 237] hat F. ED. KOPY diese Starform in einer Familie *beidseitig und hereditär beobachtet* und als „*Cataracta floriformis*“ beschrieben [Arch. d'Ophthalm. 40, 492 (Aug. 1923)]. Dieselbe war mit Fingerdeformität gekoppelt. Denselben Star (ohne Fingerveränderungen) sah dann 1927 auch GALLEMAERTS [Annales d'Ocul. 164, 258 (1927)]. Auch andere Autoren haben ihn inzwischen gesehen.

eine kräftige hintere und eine schwächere vordere weißfleckige Trübungsschicht des Embryonalkerns, von denen die hintere neben weißen auch bräunliche Flecken enthält.

Visus rechts und links = knapp  $\frac{6}{12}$ , Glnb.

Es handelt sich um eine seltene, wahrscheinlich angeborene Starform.

*Abb. 988, 989. Rosettenähnliche, durch runde, konzentrisch geschichtete Knopftrübungen ausgezeichnete verzweigte Trübungsfläche der hinteren Alterskernzone, bei Coloboma maculae.*

36jährige Frau Fi., rechtes Auge, etwa 25fach. Abb. 988 Flächenansicht, Abb. 989 breiter optischer Schnitt durch die hintere Rinde. Die flächenhaften und von feinen Vakuolen durchsetzten wolkigen Trübungen sitzen fast ausschließlich in der hinteren Alterskernfläche. Sie lassen eine axiale Partie und davon ausgehende breite radiäre Streifen erkennen. Letztere entsprechen, wie die peripheren Gabelungen und wasserspaltähnlichen Auftreibungen besonders deutlich veranschaulichen, den Nähten. Auffällig sind etwa 1 Dutzend größere oder kleinere, kreisrunde, schneeweiße *knopfähnliche Verdichtungen\**, die zum Teil konzentrische Schichtung zeigen und teils in der axialen Partie, teils in den radiären Verzweigungen sitzen. Mehrere dieser Verdichtungen, z. B. die zentrale, bestehen, wie Abb. 989 zeigt, aus zwei stempelartig übereinanderliegenden Etagen, einer mehr subkapsulären, dorsalen, und einer ventralen, die als *Abklatsch* zu deuten ist. Einzelne der Knopfbildungen sitzen dicht subkapsulär, andere in der Abspaltungszone, die meisten in der Alterskernzone. Der Befund macht es wahrscheinlich, daß die gesamte Trübungsfläche ursprünglich dicht unter der Hinterkapsel lag und sekundär abgedrängt wurde.

Die übrige Linse, speziell Kerngebiet und vordere Rinde, ist klar.

Außer Myopie der Papille von über 12 D besteht riesiges Aderhautkolobom der Macula mit Scleralektasie (Staphyloma verum ungewöhnlichen Grades). Wahrscheinlich steht die Katarakt mit dieser Fundusveränderung im Zusammenhang. Beide bildeten sich vielleicht gleichzeitig, so daß die Linsentrübung als eine Art stationär gewordener Cataracta complicata zu gelten hätte.

RS = Handbewegungen, Strabismus divergens. LS =  $\frac{6}{18}$  (— 12,0 D). Linke Linse intakt, leichte myopische Fundusveränderungen. Hornhautbrechkraft etwa 43 D beiderseits.

Die Kontrolle nach 6 Jahren (1930) ergibt Status idem, jedoch sind die Knopftrübungen dichter und weißer geworden.

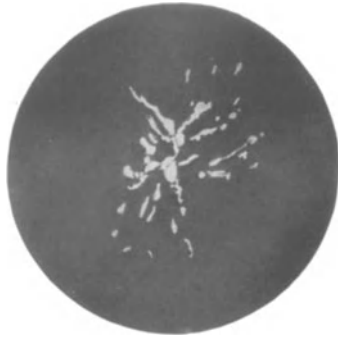
### i) Spießkatarakt (VOGT<sup>248</sup>).

*Abb. 990—994. Hereditäre Spießkatarakt.*

Besser als jede Beschreibung geben die Abb. 990 und 991, rechte und linke Linse des 9jährigen R. G., 24fache Linearvergrößerung, ein Bild von der abenteuerlichen Form dieses Stars. In den mittleren Linsenpartien sitzen die oft an Insekten erinnernden, bald wulstartig geringelten, bald in buntfarbigen Nadeln starrenden Trübungsmassen, deren Verlaufsrichtung von dem anatomischen Bau der Linse in keiner Abhängigkeit zu sein scheint.

Die buntfarbig schillernden, gelegentlich millimeterlangen Nadeln sind häufig zu Bündeln geordnet, verhalten sich also ähnlich wie Tyrosinkristalle. In anderen

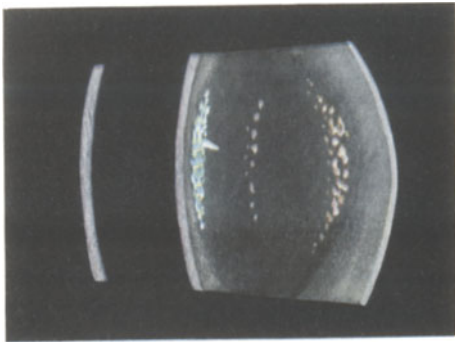
\* „*Cataracta nodiformis*“, vgl. auch die ähnlichen Knopftrübungen der Abb. 992, ferner bei *Cataracta traumatica* (z. B. Abb. 1273) und bei manchen Formen von Erbstar.



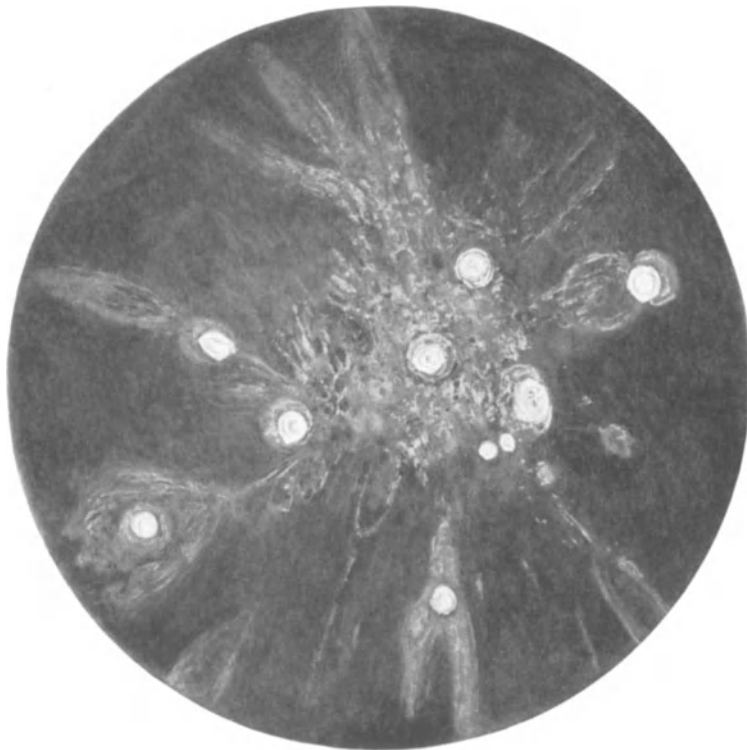
986



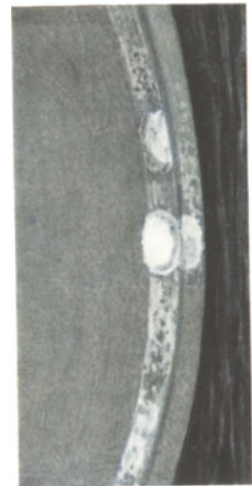
987 a



987 b



988



989

Fällen strahlen sie nach den verschiedensten Richtungen auseinander, selten jedoch durcheinander.

Ähnliche, aber kürzere und zu einer Schicht gelagerte Nadeln haben wir in Abb. 942 kennen gelernt und als Vorläufer des traumatischen Totalstars habe ich sie in Abb. 1299 und 1300 abgebildet. Hier waren sie mit typischen rhombischen Cholesterintafeln kombiniert. In jenem Falle von traumatischem Star kann man daran denken, daß die schlanken Nadeln vielleicht veränderte Linsenfasern darstellen. Im Falle von Abb. 990, 991 ist dies nicht mehr möglich. Hier verlaufen die Bündel derart in den verschiedensten Richtungen, daß eher der Eindruck erweckt wird, sie seien das Produkt einer Auskrystallisation innerhalb einer ungeformten Masse.

Der 9jährige, im übrigen gesunde Knabe hat eine Sehschärfe von rechts =  $\frac{6}{24}$  Gln., links =  $\frac{6}{24}$  Gln.

Die Katarakt bietet ein so auffälliges Bild, daß man erwarten sollte, sie sei irgendwo schon beschrieben worden. Ich konnte aber in der Literatur hierüber nichts Gewisses finden.

Vielleicht sind folgende Starformen englischer Beobachter mit der unserigen wenigstens verwandt:

In der englischen Literatur existiert eine „koralliforme Katarakt“. GUNN\* berichtet über eine solche „eigentümliche koralliforme Katarakt mit (Cholesterin?) Krystallen“, und gibt auf Tafel IV, Abb. 3, eine Abbildung wieder. Aus der letzteren geht allerdings nicht hervor, daß es sich um unsere Starform handelt. Bei fokaler Beleuchtung sah man beiderseits rundliche und längliche Trübungen von grauer und weißer Farbe in Gruppen gegen das Linsenzentrum angeordnet. Das Ganze glich einer Rosette. Die länglichen Trübungen stellten konische Röhren dar, alle zeigten am vorderen Ende weiße Kreise oder Ovale. Daneben viele zart farbenshillernde Krystalle in den klaren Rindenpartien.

FISHER\*\* beschreibt „koralliforme Veränderungen“ bei einer 47jährigen Frau aus einer Starfamilie: Die befallenen Rindenpartien waren ganz korallenähnlich, Trübungen zum Teil stark glänzend. Eine axiale Spindel verband vordere und hintere Rindentrübnungen. Im Laufe von 4 Jahren sank der Visus von einem Drittel auf weniger als ein Zehntel. Die Katarakt war also progredient. Die erwähnte Spindel hatte ursprünglich nicht bestanden.

Auch NETTLESHIP beschreibt aus einer Starfamilie koralliforme Katarakt. 28 von 100 Mitglidern dieser Familie waren starbehafet\*\*\*.

\* GUNN: Trans. ophthalm. Soc. U. Kingd. 15, 119 (1895).

\*\* FISHER: Trans. ophthalm. Soc. U. Kingd. 25, 90 (1905).

\*\*\* NETTLESHIP (on Heredity in the various Forms of Cataract, ophthalm. Hosp. Rep. Vol. 16, S. 179. 1906) spricht allerdings von Spindelstaren, S. 219: „Die Trübungen hatten die Form von dichten, stumpfendigen Fortsätzen, die schräg nach vorn und außen ausstrahlen (d. h. gegen den Äquator), ohne die Kapsel zu erreichen. Jeder Sproß der Fortsetzung endigt in eine Art trompetenähnlicher Ausweitung oder „Mund“ einer Koralle. KNIES hat sie verglichen mit den „Flügeln einer Windmühle“. (Mit den Spindelstaren KNISS hat unsere Katarakt sicher nichts zu tun; Ref.) — „Cholesterin kommt bei der koralliformen Katarakt häufig vor“, S. 220: „Eine allgemeine Übersicht über den Stammbaum zeigt, daß die Übertragung der Katarakt stets kontinuierlich ist, d. h. jedes kataraktöse Kind hat einen kataraktösen Elter, ferner, daß die Kataraktösen in entschiedener Mehrheit männlich waren (20 ♂, 11 ♀)“. — In einem Falle LANGENHANS [Z. Augenheilk. 21, 514 (1909)] bestand ebenfalls korallenähnliche Form. Aber auch sein Fall scheint erheblich von dem unserigen abzuweichen. — Das Spaltlampenmikroskop wird die Morphologie dieser Starformen besser umgrenzen helfen. Auch die genaueste Beschreibung vermag eine gute Abbildung nicht zu ersetzen.

Endlich stellte 1906 STEPHENSON\* einen 36jährigen Patienten vor mit beiderseitiger optischer Iridektomie wegen „lamellärer Katarakt“ (Schichtstar). Die „koralliforme Katarakt“ bestand beiderseits aus dünnen Röhrrchen in einer trüben Masse, von denen einige vom Äquator, andere von der Vorderfläche der Trübung entsprangen. „Das Ganze gleicht einem Korallenstück zu sehr, als daß man es leicht übersehen könnte.“ HERBERT FISHER hielt diesen Fall nur für eine besondere Form von Schichtstar, mit koralliformen einzelnen Partien, im Gegensatz zu den früher mitgeteilten hereditären Fällen.

1924 berichtet S. R. GIFFORD\*\* über eine Starform, die bei einem Knaben tannenbaumartige Form hatte und axial lag. Es lag also vielleicht eine entfernte Verwandtschaft mit der von mir beschriebenen Spießkatarakt vor. CORDS\*\*\* sah bei Geschwistern weiße, die ganze Linse durchsetzende schneeballartige Trübungen, die vereinzelt Nadeln aussandten, also wieder mit unserer Spießkatarakt entfernte Ähnlichkeit hatten.

*Abb. 992—994. Heredität der Spießkatarakt.*

Ist schon die Form des oben als *Spießkatarakt* bezeichneten beidseitigen Stars des Knaben R. G. neu und sonderbar, so überraschte noch mehr die zufällige Entdeckung, daß die 32jährige Mutter dieses Knaben (er ist außerehelich, sein Vater soll gute Augen haben) dieselbe *merkwürdige Starform* an beiden Augen aufweist, wie er selber. Abb. 992 zeigt den Star des rechten, Abb. 994 den des linken Auges bei etwa 20facher Linearvergrößerung. Abb. 993 optischer Schnitt des rechten Auges.

Angeblich sind zwei Geschwister der Frau G., eine Schwester und ein Bruder, ebenfalls schwachsichtig. Ich konnte dieselben nicht untersuchen †. Doch genügen die beiden mitgeteilten Fälle, um den *dominanten* Vererbungstypus dieses Stars darzutun. Rezessive Vererbung kann *deshalb* nicht vorliegen, weil das Zusammenreffen mindestens dreier rezessiver Gene angenommen werden müßte, was mit Rücksicht darauf, daß Vater und Mutter nicht blutsverwandt sind und daß die Affektion sehr selten ist, als nahezu ausgeschlossen erscheint. Ist doch bei der viel häufigeren, rezessiv vererbten Retinitis pigmentosa die direkte Übertragung von Eltern auf das Kind sogar dann selten, wenn *Blutsverwandtenehe der Aszendenz* die Häufung hervorruft.

Im vorliegenden Falle ist für die Seltenheit des Stars sein dominanter Typus im Verein mit der schlechten zentralen Sehschärfe verantwortlich zu machen. Dominante Leiden, die die Existenzbedingungen verschlechtern, wirken in besonderem Maße ausmerzend.


Im einzelnen zeigt die Katarakt der Mutter gegenüber der des Sohnes einige Besonderheiten. Schon bei dem letzteren waren in der Umgebung der Trübung einzelne lichtschwache feinere und gröbere *Staubpunkte* zu sehen, die auf den Bildern nicht deutlich zur Darstellung gelangt sind. Viel zahlreicher sind diese Punkte bei der Mutter (Abb. 992 und 994). Sie stehen nach den Haupttrübungen hin wesentlich dichter, und sie sind vielfach mit farbig glänzenden Punkten (Cholesterinkryställchen?) untermischt und von diffusem Staub durchsetzt (vgl. Abb. 992 und 994, sowie besonders den dünnen Sagittalschnitt, Abb. 993, Punkttrübungen im Bereiche der vorderen Rinde R, bei völligem Freibleiben der Zone vor dem Abspaltungstreifen A.

\* STEPHENSON: Trans. ophthalm. Soc. U. Kingd. 26, 72.

\*\* GIFFORD, S. R.: Amer. J. Ophthalm. 7, 678; ferner Klin. Mbl. Augenheilk. 78, Beilageh. 194 (1927).

\*\*\* CORDS: Klin. Mbl. Augenheilk. 76, 125, (1926).

† Über die nachträgliche Untersuchung durch Doktorand ROMER s. unten.




990

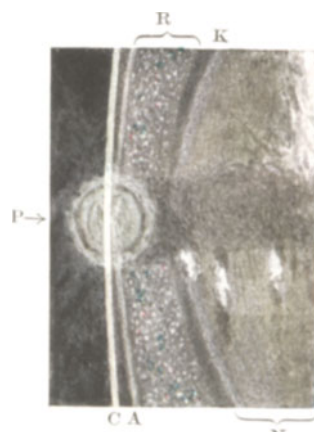

991





992



993

Letzterer nähert sich im Bereiche des Polstars P stark der Vorderkapsel C; N Kerngebiet). Der Vergleich mit der Katarakt des Sohnes legt die Annahme nahe, daß diese Punkte *sekundärer Art* sind und im Laufe der Jahre zu den Haupttrübungen hinzukamen.

Ebenfalls vielleicht akzessorischer Natur sind runde, graue, meist 0,02—0,08 mm messende, manchmal glasig bläuliche Knöpfchen, die den Stacheln der Katarakt da und dort aufsitzen, sie manchmal zu „schmelzen“ scheinen, indem die Nadel im Bereiche des Knöpfchens aufgelöst erscheinen kann. Gelegentlich sitzen sie am Ende einzelner Spieße. Auch ganz isoliert sieht man diese Kügelchen, oder es können mehrere miteinander verschmolzen sein. Die Spieße sind auch hier, besonders kräftig am linken Auge (Abb. 994), zu Garben und Bündeln geordnet und schillern in den verschiedensten Farben. Sie erreichen bis zu 2 mm Länge.

Links ist, wie auch bei dem Knaben, der Embryonalkern von den Haupttrübungen frei, rechts scheinen sie ihn zu durchsetzen. Beiderseits ist er von pulverigen Punkten erfüllt. Von den embryonalen und anderen Nähten ist nichts zu sehen, wenn wir von der Y-förmigen Naht des kräftigen vorderen Alterskernreliefs des *linken* Auges absehen (in der Abbildung nicht dargestellt).

Rechte und linke Linse unterscheiden sich prinzipiell dadurch, daß rechts (Abb. 992) zwei polstarähnliche, konzentrisch geschichtete Ausläufer des Stars *bis dicht unter die Vorderkapsel* reichen (die beiden von vorn gesehenen konzentrisch geschichteten, kreisförmig begrenzten Trübungen in der Mitte der Abb. 992. Die eine dieser beiden Trübungen P erscheint in Abb. 993 im dünnen Büschel sagittal durchschnitten). Am größten sind diese beiden Trübungen etwas hinter der Abspaltungsfläche. Sie messen hier nahezu 0,5 mm, verschmälern sich jedoch nach der Vorderkapsel hin. Die konzentrische Schichtung ist ähnlich wie beim Polstar. Die Schichtung kommt wohl durch den Aufbau der Linse aus konzentrischen Zonen zustande\*.

An dieser rechten Linse ist ein Alterskernrelief, im Gegensatz zur linken, nicht ausgesprochen, eine seltene Erscheinung, indem ganz allgemein die Reliefbildung an beiden Augen gleich stark ausgeprägt zu sein pflegt. — Am linken Auge überschreiten die Haupttrübungen die vordere Alterskernzone nicht, sie endigen vielmehr dicht hinter ihr.

In Abb. 992—994 finden wir, wie schon bei dem Knaben (Abb. 990, 991) neben den zusammenhängenden mehr axial gelegenen Haupttrübungstämmen vereinzelte *isolierte* Trübungen, die manchmal in ihrer Form an vielbeinige Insekten erinnern (vgl. z. B. Abb. 990, 992). Vereinzelt zeigen solche, gewissermaßen abgesprengte Gebilde eine Knickung (Abb. 992, 994), welche der Richtung nach der äquatorialen Umbiegung der Fasern entspricht.

Wohl kaum ein zweites Beispiel aus der Vererbungs-pathologie führt uns so überzeugend die strenge Gesetzmäßigkeit vor Augen, nach der krankhafte Veränderungen des Idioplasmas bis ins einzelne weitergeleitet werden, wie die vorliegende bizarre, die anatomische Struktur der Linse fast völlig verleugnende Starform. Und doch zeigen sich auch hier in der Anordnung und Gestaltung der Trübungen bei Mutter und Sohn kleine Differenzen, die als Ausdruck der alle Erbmerkmale beherrschenden Variabilität zu gelten haben.

---

\* Solche und ähnliche knopfförmige Gebilde (*Cataracta nodiformis*) fand ich, besonders bei jugendlichen Staren nicht selten (s. z. B. Abb. 988). Auch traumatisch kommen sie vor (z. B. Abb. 1258, 1261, 1273). SALZER [Ber. Heidelberg 1924, 278 u. Graefes Arch. 115, 515 (1925)] kam später in eigenen derartigen Beobachtungen auf den Gedanken, daß es sich um *parasitäre* Gebilde handle und nannte sie „Wurmstare“. Meines Erachtens liegt kein Grund für eine solche Annahme vor. Sie wird, was die Spießkatarakt betrifft, schon durch deren strenge Erblichkeit widerlegt.

Drei Jahre nach Veröffentlichung dieser Befunde veranlaßte ich Herrn Doktorand ALOIS ROMER\*, der im Kanton Neuchâtel wohnenden Verwandtschaft der hier geschilderten beiden Fälle von Spießkatarakt nachzugehen. Das Ergebnis war ein überraschendes. Die Spießkatarakt zeigte sich noch bei mehreren weiteren Familienmitgliedern, von denen ich die bei Camille und Louis F, den *Vettern* des Roger G. (Abb. 990 und 991) aufgenommenen Bleistiftskizzen in Abb. 994a—d wiedergebe. (Abb. 994a und b, rechte und linke Linse des Camille F, Abb. 994 c und d rechte und linke Linse des Louis F.) Wieder sehen wir dieselben schematisch aussehenden, oft an Kakteen gemahnenden Stämme mit ihren Verzweigungen und krystallinisch glänzenden Spießen, die sich in keiner Weise um den anatomischen Bau der Linse zu kümmern scheinen.

Der Stammbaum der Familie ist in Abb. 994e wiedergegeben. Von 42 Mitgliedern erscheinen 10 mit Spießkatarakt behaftet. (Näheres in der betreffenden Mitteilung Doktorand ROMER.)

### k) *Cataracta nuclearis diffusa congenita hereditaria.*

Abb. 995—997. Es handelt sich auch hier um ein vollkommen neuartiges, in der bisherigen Literatur nicht bekanntes Krankheitsbild, das durch eine *kongenitale diffuse* Trübung des Linsenkerns gegeben ist, die sich in gleicher Weise bei Elter und Kind nachweisen läßt. Diese diffuse Trübung hat morphologisch weder mit irgendeinem Schichtstar, noch einer anderen angeborenen Starform auch nur das Geringste zu tun. Am ehesten läßt sie sich mit der *Cataracta nuclearis senilis* in Parallele setzen, von der sie sich aber schon durch die viel stärker gewölbte Form des opaken Kerns unterscheidet (vgl. Abb. 995 mit 1127). Auch ist die Färbung eine verschiedene.

Die 34jährige Frau Hedwig Str. brachte mir ihr 4 $\frac{1}{2}$ jähriges Töchterlein Annamarie am 2. 11. 29 wegen Sehstörung in die Sprechstunde. Der optische Sagittalschnitt ergab an beiden Augen das Bild der Abb. 995a: Kräftig divergente Diskontinuitätszonen der peripheren Rinde, *großer, rundlicher, opak grügelber Kern*. Mit *Lupenspiegel* zeigt die Linse den *etwas nach oben verschobenen* unscharfen Trübungsschatten der Abb. 996. RS =  $\frac{3}{20}$  Gln. LS =  $\frac{3}{20}$  Gln. Ophthalmometrisch rechts horizontal 44, vertikal 45,5, links horizontal 43,75, vertikal 45,0 D.

Die 34jährige *Mutter* dieses Kindes zeigt *genau denselben Linsenbefund, sowohl an der Spaltlampe, Abb. 995b, als bei Durchleuchtung Abb. 997*. Auch das Verhalten der Diskontinuitätszonen ist dasselbe. Lediglich ist bei der Mutter der Kernäquator mehr zugespitzt (Abb. 995b), ein Verhalten, das ich auch beim normalen Kern des Erwachsenen im Vergleich zum Kern des Kindes fand, und das vielleicht Zonula-Zug-effekt ist. Auch ist die Rinde der Mutter entsprechend ihrem Alter dicker, der opake Kern zufolge Schrumpfung etwas kleiner, und unter die Abspaltungszone hat sich eine Schicht vermehrter Opazität (O) eingeschaltet. Bei Kind und Mutter vor dem zentralen Intervall eine vordere axiale Embryonalkatarakt E. Abb. 997 gibt das Durchleuchtungsbild der Mutter wieder. Wie ersichtlich, liegen die Kerntrübungen an derselben Stelle wie beim Kind, sind aber bereits etwas dichter geworden. RS =  $\frac{5}{20}$  (— cyl. 3,5), LS =  $\frac{5}{20}$  (— cyl. 2,75). Ophthalmometrisch bei der Mutter rechts Astigmatismus rectus corneae 4,0 D (170° 42,5 : 80° 46,5 D). Links Astigmatismus rectus corneae 3,25 D (10° 43 : 100° 46,25 D).

Die Mutter gibt an, daß die Sehstörung auch noch bei anderen Familiengliedern vorhanden sei, nämlich bei zwei Schwestern und einem Bruder. Die eine der

\* ROMER, ALOIS: Diss. Zürich 1926; ferner Arch. Klaus-Stiftg 2, 207 (1926).



994



994 a



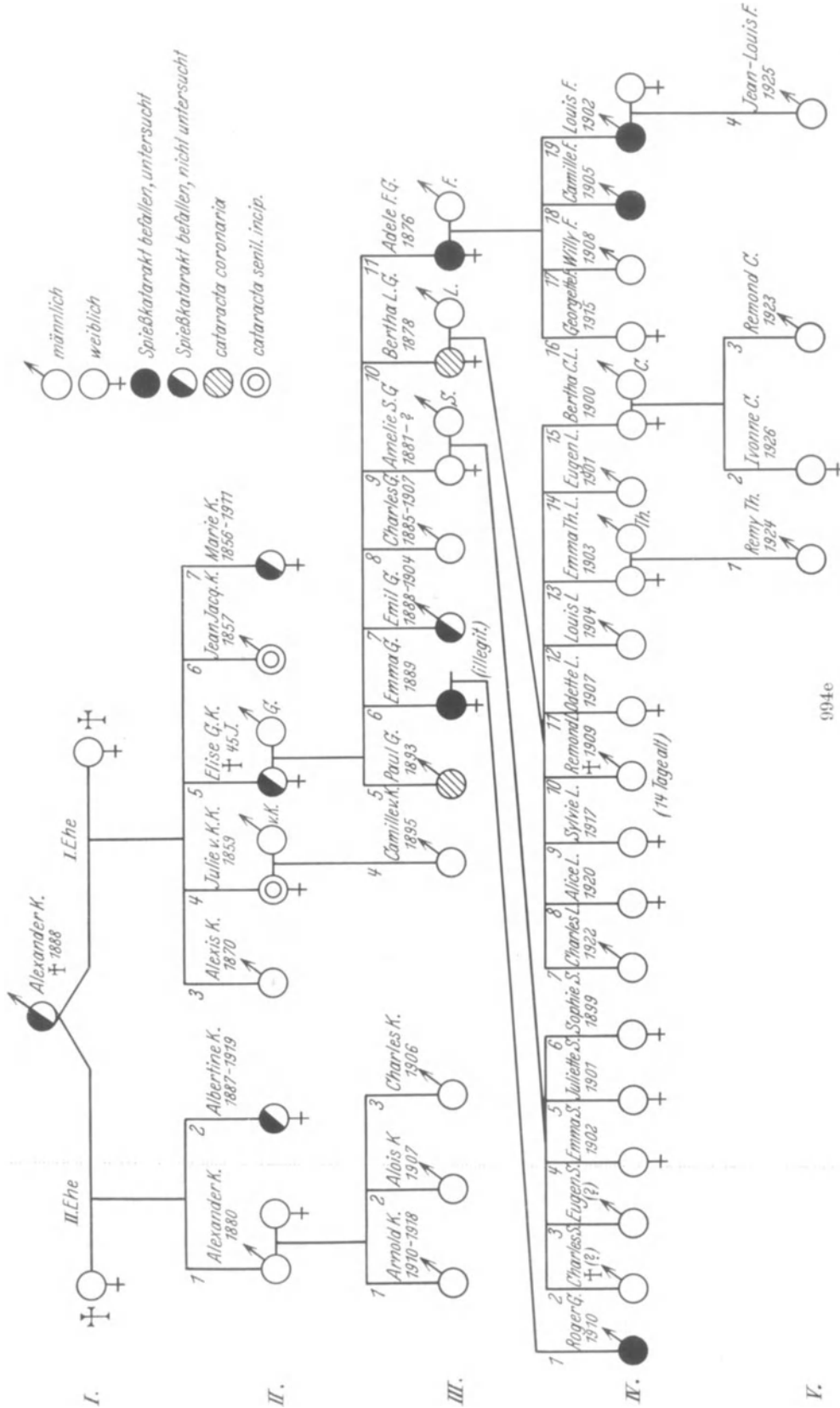
994 b



994 c



994 d



994e

Schwestern (Marie 1893) wurde schon als Kind wegen des Stars beiderseits operiert. An Sehschwäche und nach den Berichten vielleicht am selben Star litt ferner die Mutter der Frau Str. Über deren Eltern ist nichts Genaueres zu erfahren. Somit ist die Katarakt in zwei Generationen sicher, in der dritten mit Wahrscheinlichkeit nachgewiesen. *Untersuchen* konnte ich den Bruder Dr. Ri. und die Schwester Frau Dr. Elsa H. R. der Frau Str. Der Befund an der Linse stimmte bei diesen beiden Geschwistern genau mit denjenigen bei Frau Str. überein: Bei beiden im Spaltlampenmikroskop derselbe opake Kernstar, mit dem Unterschied lediglich, daß beim Bruder Dr. phil. R. das zentrale Intervall der *rechten* Seite etwas größer war. Darauf ist wahrscheinlich die etwas bessere Sehschärfe dieses Auges zurückzuführen. Der Lupenspiegelbefund ist ebenfalls derselbe, wie in Abb. 996, 997. Auch ophthalmometrisch bestand ein ähnlicher Befund wie bei Frau Str. (Ast. rect.). Bei Herrn Dr. R., geb. 1897, ist nämlich die Brechkraft rechts bei 165° 41,5 D, senkrecht dazu 44,5 D, links bei 10° 41 D, bei 100° 45,5 D.

RS =  $\frac{6}{12}$  (+ cyl. 2,0, Achse 75°).

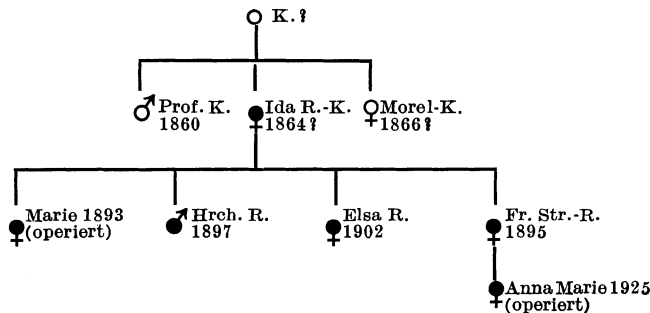
LS =  $\frac{6}{60}$  Glnb.

Bei Frau Dr. Elsa H. R. ist die Brechkraft rechts horizontal 43 D, vertikal 47 D, links horizontal 43,5 D, vertikal 46,5 D. RS =  $\frac{6}{18}$  -  $\frac{6}{12}$  (+ cyl. 3,0 Achse vertikal). LS =  $\frac{6}{60}$  (+ cyl. 2,5 Achse vertikal).

Stärker myope Refraktion des trüben Kerns (d. h. Linse mit doppeltem Brennpunkt) ist in keinem aller untersuchten Fälle (8 Augen) nachweisbar.

Das Kind Annamarie (1925) operierte ich links am 10. 2. 31. Der Kern zeigte eine leicht vermehrte Konsistenz und ich konnte in *einer* Sitzung nach Entfernung der Vorderkapsel die Linse (ohne Diszission) bis auf minimale Reste der hinteren Rinde linear entfernen, runde schwarze Pupille.

Der Stammbaum ist folgender:



Es handelt sich um dominante Weiterleitung eines krankhaften Gens des Linsenkerns.

### 1) Lentiglobus (Lenticonus) posterior.

(Abb. 998—1004.)

Abb. 998—999. *Lentiglobus posterior*.

Es war zu erwarten, daß die Spaltlampe den Lentiglobus (Lenticonus) posterior mit besonderer Leichtigkeit auffinden und darstellen lassen werde. Das schmale Büschel liefert uns auch hier durch den optischen Schnitt gewissermaßen ein anatomisches Präparat, welches jedoch frei ist von jenen Veränderungen, welche Fixation und Härtung zur Folge haben.

Im Falle der Abb. 998 handelt es sich um die 31jährige Frau M. Sch.\* mit RS = Finger in 1 m, LS = 1 ohne Glas. Das rechte Auge sieht von jeher schlecht. Das gesunde linke Auge weist nichts Besonderes auf, es ist nasal vom hinteren Linsenpol die (normale) weiße Bogenlinie kräftig, der Hyaloidearest schwach ausgeprägt. Die Hornhautkrümmung ist an beiden Augen eine ähnliche, immerhin nicht genau übereinstimmende: rechts besteht Typus inversus 0,5 D, bei fast gleichem Krümmungsradius wie links. Die Durchleuchtung ergibt rechts das Bild des hinteren Polstars. Fundus soweit sichtbar ohne Besonderheit, Tension normal.

*Spaltlampenbefund der rechten Linse.* Die sagittale Linsendicke ist, wenn wir vom Lentiglobus absehen, schätzungsweise dieselbe wie rechts. Der Lentiglobus bildet jedoch eine umschriebene dorsal abgerundete Prominenz des *hinteren Pols*, deren Sagittaldurchmesser etwa  $\frac{1}{3}$  des gesamten sagittalen Linsendurchmessers beträgt. Der vordere Rand der Ektasie ist vollkommen kreisrund, scharf und gibt sich durch einen *Ringreflex* (R, Abb. 998, 999) kund, der durch Spiegelung an der nach vorn konvexen Kapsel (Zylinderspiegel) zustande kommt. (Die in der Abb. 999 sichtbare Verdoppelung der Reflexlinie ist bedingt durch die binokulare Betrachtung.) Durch passende Einstellung des Auges ist der Ringreflex ringsum in gleicher Intensität erhältlich. Dieser Ringreflex ist außerordentlich lebhaft und läßt die Diagnose der „Kegelbildung“ (in Wirklichkeit ist sie mehr eine halbkugelige Ektasie, als ein Conus, daher besser „Lentiglobus“ als Lenticonus) schon makroskopisch ohne weiteres stellen. Im Bereiche des Ringreflexes ist mit dem schmalen Büschel (Abb. 998, schwächer vergrößert) eine ziemlich plötzliche Abbiegung der Kapsel nach hinten *direkt sichtbar* (Abb. 998, C hinterer Kapselstreifen, N hinterer Alterskernstreifen).

Wie ferner der Schnitt Abb. 998 lehrt, besteht die Ektasie aus zwei Teilen: einem flacheren, weiteren, vorderen Teil und einem steileren hinteren Teil.

Der scheinbare Durchmesser der gesamten Ektasie beträgt in der Gegend des Ringreflexes (also etwa an der Stelle der erwähnten Kapselabbiegung) 3,5–3,8 mm.


Die ganze Innenwand der Ektasie ist mit einer ziemlich gleichmäßig dicken Schicht von Trübungen austapeziert (Abb. 998 und Abb. 999). Diese Trübungen zeigen im *Grunde* der Ektasie eine durchaus andere Beschaffenheit als an den Wänden. Im Bereiche des Kegelgrundes sind sie nämlich *porös-wolkig-durchscheinend*, etwa von der Beschaffenheit einer Cataracta complicata, oder eines, in die Rinde ragenden angeborenen hinteren Polstars. In den axialen Partien ist sogar eine konzentrische Struktur erkennbar, wie sie ebenfalls im hinteren Polstar vorkommt. Vor dieser Trübungsschicht der *Kegelspitze* schweben einzelne feine Trübungswölkchen. Die Schicht selber ist mit verschmälertem, 0,1–0,15 mm dickem Nitrabüschel *durchleuchtbar*, so daß ihre gleichmäßige Schichtdicke (Abb. 998) überall ohne Mühe unmittelbar gesehen werden kann.

Anders die *Seitenwände* der Ektasie. Die sie austapezierenden Trübungen sind kompakter, schwerer zu durchleuchten, von ziemlich *glatter* Oberfläche und mehr homogener Beschaffenheit. Sie setzen sich aber, wie besonders an ihren vorderen


---

\* Die Frau wurde 1921–1923 mehrfach in Spaltlampenkursen demonstriert, s. auch Graefes Arch. 108, 187 (1922). Unter den zahlreichen Autoren, die inzwischen Spaltlampenbefunde von Fällen von axialem Lentiglobus posterior geliefert haben, seien MARSH [Arch. of Ophthalm. 56, 128 (1927)] und HARRISON BUTLER genannt, der über 6 Fälle berichtet [Arch. of Ophthalm. 3, 425 (1930)]. In einzelnen seiner Fälle soll die Art. hyaloidea genetisch eine Rolle spielen und in die Linse gelangen. Auch Beziehungen zum Embryonalkern sollen in drei Fällen bestehen.

MARSH hebt die Intaktheit des Embryonalkerns und des normal gelegenen Hyaloidearestes seines Falles hervor.



995 a



995 b



R

996



L

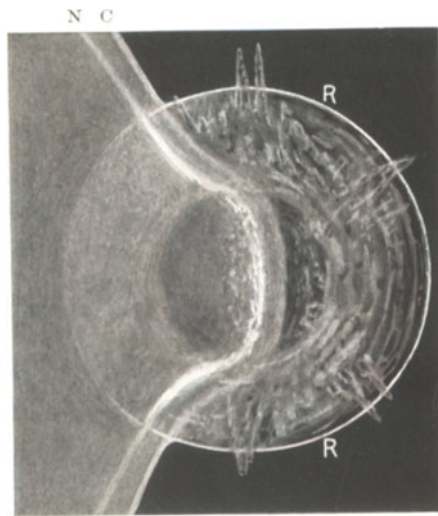


R

997



L



N C

998



Enden zu sehen ist, aus mehrfachen parallelen Schichten zusammen, die blättereigartig dicht übereinander liegen (Abb. 998) und am Trichterrand peripher abbiegen, parallel zur Hinterkapsel, um sich in den klaren Linsenschichten der Umgebung des Conus zu verlieren (Abb. 998). Die Trübungen enden nicht überall in gleichem Niveau, wodurch die Radiärspeichen der Abb. 999 zustande kommen. Die innerste Trübungsoberfläche der Ektasie geht in die Alterskernfläche N über (Abb. 998).

Von ganz besonderem Interesse ist das Verhalten des *Restes der Art. hyaloidea* (Abb. 999 Ah). Als geschlängelter peitschenartiger Faden vom gewöhnlichen Durchmesser von etwa 50 Mikra inseriert dieser Gefäßrest am nasalen Rande des Conus, somit genau da, wo dieser beginnt, also im Bereiche der Kapselabbiegung (Abb. 998). Bei Bulbusbewegungen flottiert der Rest in gewohnter Weise. Es inseriert also der Hyaloidearest an normaler Stelle, nasal vom hinteren Pol. Irgendwelche Besonderheiten zeigt der Rest nicht.

Die *Diskontinuitätsflächen* sind in dieser, wie auch in der linken Linse wenig lichtstark. Rechts besteht mäßige periphere *Coronarkatarakt* in der Nähe des Alterskernstreifens, links fehlt eine solche.

Was die besondere Gestalt des „Kegels“ betrifft, so ist sie bei Verwendung des 0,05 mm breiten, genau fokussierten Büschels durch die Trübungen hindurch sehr wohl erkennbar. Wie Abb. 998 zeigt, liegt keine Kegelform vor, statt einer Spitze besteht ein abgerundeter Abschluß (Lentiglobus).

Läßt man (bei temporaler Lampenstellung) das Büschel vor der Ektasie vorbei in den nasalen Fundus fallen, so leuchtet der Kegel rot auf. (Über dieses Phänomen des roten Aufleuchtens von Linsen- und Glaskörpertrübungen s. Text zu Abb. 1023.)

Die *Diagnose* des sog. Lenticonus posterior wird somit durch das Spaltlampenmikroskop außerordentlich erleichtert. Als ganz *neues*, wichtiges und überaus charakteristisches Symptom deckt es den (kreisförmigen) Grenzreflexring R auf (Abb. 999), dessen Lichtstärke hinreichend ist, um auch durch dichtere Trübungen hindurch erkannt zu werden\*. Die Diagnose wird daher künftig zufolge dieses Ringreflexes unter Umständen auch noch bei stärkerer Linsentrübung festgestellt werden können. Mußten ferner bisher *indirekte* Methoden, wie die Brechungsphänome bei Durchleuchtung und die bei Trübungen oft nicht erhältlichen Linsenbildchen die Diagnose stellen helfen, so ermöglicht heute das schmale Büschel der Spaltlampe eine direkte *Abtastung der Ektasie* und damit eine unmittelbare Erkennung ihrer Ausdehnung in transversaler und sagittaler Richtung. Die einzelnen Biegungen der Hinterkapsel sind der direkten Betrachtung zugänglich. Die Unterscheidung eines Lenticonus „falsus“ und „verus“ hat heute keine Berechtigung mehr.

In genetischer Beziehung ist in unserem Fall der Befund eines völlig normalen Hyaloidearestes beachtenswert. Erst die Spaltlampe hat ganz allgemein den Nachweis des physiologischen Hyaloidearestes ermöglicht (VOGT)\*\*. Er lehrt uns im vorliegenden Falle, daß die vereinzelt geäußerte Vermutung, der Conus entstehe durch Zugwirkung von seiten der Arteria hyaloidea, zum mindesten nicht für alle Fälle zutrifft. Gegen eine solche Entstehung spricht ganz allgemein auch der Umstand, daß der physiologische Hyaloidearest in allen Fällen, in denen er mit der Spaltlampe nachweisbar ist, *nasal* vom hinteren Pol inseriert (s. VOGT)\*\*. Der Lentiglobus sitzt aber axial oder annähernd axial. Eine Arteria hyaloidea *persistens*

\* Sein Entstehungsort ist identisch mit demjenigen des von A. GULLSTRAND 1892 ermittelten „Konvexspiegelbildchens“ (GULLSTRAND, A.: Ein Fall von Lenticonus posterior. Nord. ophthalm. Tidsskr. 5, 18; deutsches Referat von GORDON-NORRIE in Nagels Jahresber. 1892, S. 281).

\*\* VOGT: Graefes Arch. 100, 328 (1919).

ist vereinzelt gleichzeitig mit Lenticonus post. nachgewiesen worden. (s. z. B. den anatomischen Befund von ALEXANDER\*).

Es erscheint nach weiteren, von mir erhobenen Befunden (s. u.) nicht ausgeschlossen, daß der *Canalis hyaloideus* (nicht die Arteria hyaloidea!) zu gewissen Formen des Lentiglobus in genetischer Beziehung steht.

In der Mehrzahl der bisherigen Beobachtungen war die Conuspartie partiell oder total getrübt. Im eben mitgeteilten Fall weist die Trübung der Kegelspitze ähnlich porösen Typus auf, wie bei angeborenem *hinterem Polstar* (vgl. Abb. 880, 881). Die Conustrübungen sind wohl bisher meist als sekundärer Natur aufgefaßt worden. Daß eine *mangelhafte Entwicklung des polaren Kapselteils* an der hernienartigen Ausstülpung beteiligt ist, halte ich für möglich. Haben doch die embryologischen Untersuchungen von DRUAULT über die Entwicklung der normalen Linsenkapsel\*\* ergeben, daß der polare Teil der Hinterkapsel *eine von der gesamten übrigen Linsenkapsel verschiedene Entwicklung zeigt*, indem dieser Teil seine definitive Dicke schon im 4. Fetalmonat erreicht habe.

Eine Verlagerung des Kerns, wie sie C. v. HESS<sup>294</sup>) bei Tieren sah, ist in unserem Fall auszuschließen. Die Spaltlampe wird auch in diesem Punkte künftig Aufklärung schaffen.

Von Interesse in unserem Falle ist das völlige Intaktbleiben des *embryonalen Kerns*. Dieses Intaktbleiben ist doch wohl nur so zu deuten, daß die Entstehung des Lenticonus *nicht in die Zeit der ersten Linsenentwicklung* fallen kann. Die Luzidität und wohl auch die Lagerung der ältesten Fasern hätten sonst eine Störung erfahren müssen. Der Umstand, daß die Trübungsschicht sich peripherwärts kontinuierlich in die luzide hintere Rinde fortsetzt, wobei ihre vordersten Trübungsblätter in die Alterskernfläche (N Abb. 998, C Hinterkapsel) übergehen, scheint für eine spätere Genese zu sprechen.

Außer dem Lenticonus besteht an diesem Auge *Coronarkatarakt*, die am zweiten Auge fehlt. Ihre Genese darf vielleicht auch in diesem Falle als „*Provokation*“ durch die Erkrankung des hinteren Linsenpols gedeutet werden (vgl. Text zu Abb. 1285, 1286).

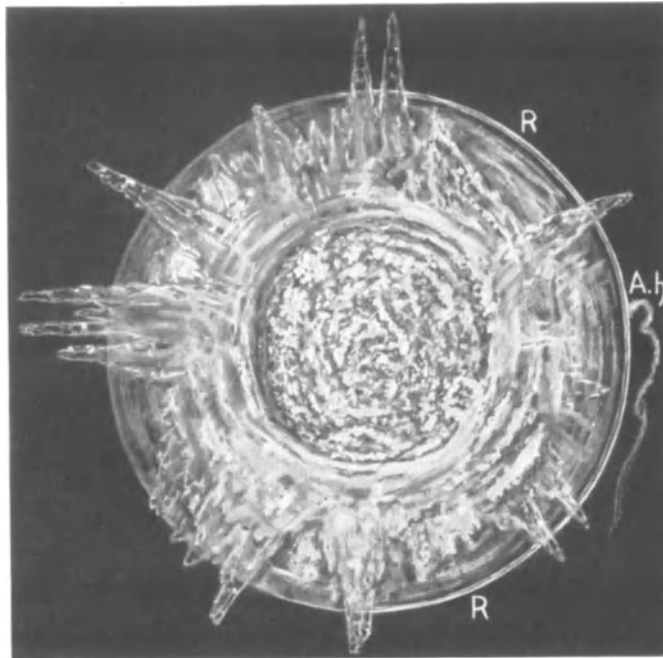
#### Abb. 1000—1002. Lenticonus (*Lentiglobus*) posterior.

Rechtes Auge des 14jährigen Karl Pfe., Abbildungen aufgenommen August 1925 und Febr. 1926. RS =  $\frac{6}{18}$  Gln. LS =  $\frac{6}{6}$ . Refraktion H 0,5—0,75 beiderseits, ermittelt mit Augenspiegel bei Mydriasis. Dieser Lentiglobus unterscheidet sich von demjenigen der Abb. 998—999 nicht unerheblich: Erstens setzt sich der Lenticonus Abb. 1000, 1001 durch eine wesentlich schärfere Knickung von der intakten Linsenfläche ab, als in Fall Abb. 998. Zweitens ist der Grund des Kegels weit weniger trüb, wodurch lebhaftere Spiegelung und damit die beiden, mit der Beleuchtungsrichtung wandernden Scherenreflexe, sowie der Spiegelring R Abb. 1001 zustande kommt. (In Abb. 1000a und 1000b fällt das Büschel nicht durch den hinteren Pol, sondern durch den nasal davon gelegenen, ungetrübten Teil des hinteren Globusbezirks.) Drittens ist der Lenticonus kleiner als im Falle 998. Der quere Durchmesser beträgt 2,5 mm. Die Ausbuchtung nach hinten übertrifft anscheinend die Breitenausdehnung um ein wenig, beträgt also scheinbar etwas über 2,5 mm. Viertens endlich ist die Ektasieform annähernd rund (Abb. 1000b)\*\*\*, in Abb. 998 aber abgestumpft. Dem-

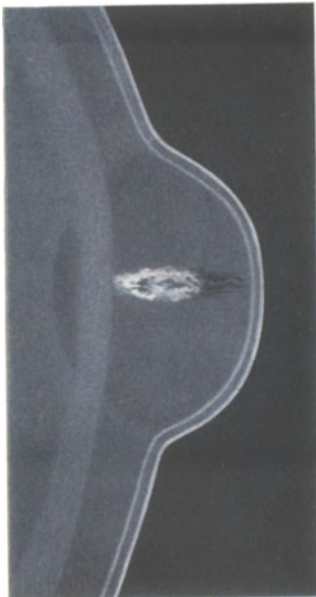\* ALEXANDER: Münch. med. Wschr. 1902, S. 82.

\*\* DRUAULT: Bibliogr. Anat. 23 (1913).

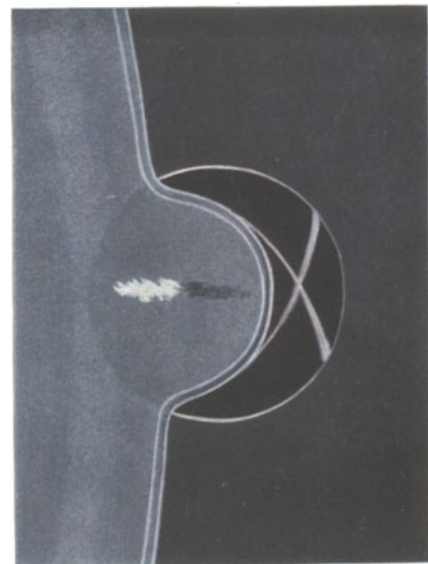
\*\*\* Die Form des Lenticonus (Abb. 1000a und 1000b) ist von zwei *verschiedenen* Malern gezeichnet, woraus sich die Abweichungen erklären. Wiewohl mir die Form durch Abb. 1000b richtig wiedergegeben scheint, so bringe ich, der stärkeren Vergrößerung wegen, doch auch Abb. 1000a.



999



1000a



1000b

gegenüber besteht im Fall Abb. 998 eine flachere vordere und eine steilere hintere Stufe.

Die, soviel ich sehe, bis jetzt von keinem Autor erwähnten *Scherenreflexe* (Abb. 1000b) haben ihre scheinbare Lage *hinter* dem Lentiglobus. Beide Reflexe sind nur gleich lichtstark, sofern das Licht obere und untere Globushälfte gleichmäßig trifft. Nähern wir das (vertikale) Lichtbüschel den beiden Reflexen, so wird ihr Scherenwinkel kleiner. Schließlich wird er gleich Null, wobei die Reflexlinie mit dem Lichtbüschel zusammenfällt. Die Reflexe stellen Spiegelungen des die Seitenwand des Globus treffenden Lichtbüschelschnittes dar. Die Spiegelung findet an der gegenüberliegenden Wand statt. Blickt der Untersuchte in die Lichtrichtung, so wird ein dritter Linienreflex sichtbar, mit Lage nasal vorn vom Globus, konkav zum letzteren. Über den Doppelreflex am Rande des Globus s. Text zu Abb. 998, 999.

Die Trübung im Grunde des Globus (Abb. 1001) stellt eine feine graue subkapsuläre Querschliere dar, die temporal von der Axe einen intensiv weißen queren Fleck, axial einen gelben Pigmentherd trägt. An der scharfen Abknickungstelle entsteht auch diesmal ein linearer zirkulärer Reflex, der wiederum verdoppelt ist, wenn er gleichzeitig durch *beide* Mikroskope, also aus zwei verschiedenen Richtungen betrachtet wird.

Das Gewebe der den Globus erfüllenden Linsenmasse ist eher etwas *luzider* als das der übrigen Linse.

Dicht an dem nasalen Rand des Lentiglobus schließt sich auch diesmal der selbständige und normal entwickelte physiologische Hyaloidearest an, endwärts in einem Glaskörperschweif mündend, wie dies nicht selten normalerweise der Fall ist.

In genetischer Hinsicht äußerst interessant ist, daß auf dem anderen (linken) Auge dieses Falles die *hintere Bogenlinie zum Kreis geschlossen, anscheinend genau dieselbe Stelle vertritt, wie rechts der Lenticonus*, s. Abb. 1002. Lediglich ist ihr Durchmesser etwas kleiner. Der Hyaloidearest entspringt auch hier *medial* am Bogenlinienrande und ist sehr kräftig. Abb. 1002 (normalerweise entspringt der Hyaloidearest meist *innerhalb* der Bogenlinie, selten am Rande, vgl. Abb. 794, 803). Auch ist die Bogenlinie dieses Falles ungewöhnlich deutlich. Man hat also den Eindruck, daß in diesem Falle die Bogenlinie und damit der *Canalis hyaloideus* (*nicht die Arterie*, wie man meinte, s. oben) mit gewissen Formen des Lentiglobus irgend etwas zu tun hat. Man könnte sich vorstellen, daß im Bereich des Kanalansatzes aus irgendeinem Grunde die normale Bildung der Hinterkapsel gelitten hätte, daß sie also im Bereiche dieses Kanals zu schwach geblieben (oder gerissen) sei und dem (durch die normale Faserapposition und die Anspannung der elastischen Kapsel gegebenen) intralentikulären Druck nachgegeben habe, wodurch die hernienartige Ausstülpung entstanden sei. Zum mindesten darf angenommen werden, daß die Hinterkapsel im Bereiche des Canalis hyaloideus-Ansatzes unter besonderen Bedingungen steht, sei es chemischer, sei es nutritiver Art. Es handelt sich hier um eine Hypothese, die durch weitere genaue morphologische Untersuchungen zu prüfen sein wird\*. Die Genese des Lenticonus bzw. Lentiglobus posterior bleibt nach wie vor ein Problem.

*Abb. 1003a und b. Rudimentär ausgebildeter Lentiglobus posterior (vgl. auch Abb. 885, 886).*

10jähriger Emil H., linkes Auge Abb. 1003a. Flächenansicht, etwa 10fach. Abb. 1003b optischer Sagittalschnitt, stärkere Vergrößerung. Linkes Auge von

\* Durch diese letzteren darf heute wohl als erwiesen gelten, daß der „Lenticonus posterior“ im allgemeinen *nicht durch Zug nach hinten entsteht*, da, wie die Spaltlampe dartut, in der überwiegenden Zahl der Fälle es sich um eine *runde*, nicht konische oder zipfelförmige Ausstülpung handelt, so daß die Bezeichnung „Lenticonus“ durch „Lentiglobus“ wird ersetzt werden müssen.

jehes schwachsichtig. Am hinteren Linsenpol die quergestellte poröse Trübung der Abb. 1003a, mit stielartigem waagrecht ausläufer nasalwärts (Richtung Hyaloideaansatz, letzteren verdeckend). Umschlossen wird die Trübung von einem luziden (dunklen!) kreisförmig begrenzten Hof (Abb. 1003a), der nasal einen Halbkranz von Punkttrübungen zeigt, temporal frei ist. Dagegen ragen temporal ähnliche Speichentrübungen vor, wie wir sie in Abb. 999 kennen lernten.

Der helle Ring, der den dunklen Hof umschließt, erweist sich im optischen Sagittalschnitt Abb. 1003b als Grenze einer flachen Ektasie der Hinterkapsel, sowie als Grenze eines rudimentären Lenticonus posterior. Wie ersichtlich (Abb. 1003b) liegen die Trübungen in der hinteren Rinde und erstrecken sich bis dicht unter die Kapsel.

Am rechten (gesunden) Auge sind Bogenlinie und Hyaloidearest kräftig entwickelt, ohne Besonderheit.

Der Befund erinnert in mancher Hinsicht an denjenigen der Abb. 885, 886.

*Abb. 1004. Peripherer Lentiglobus posterior, optischer Sagittalschnitt, etwa 15fach\*.*

24jähriger Josef Schei. (Dr. FRANCESCHETTI). Rechtes Auge. Temporal unterer Linsenabschnitt. Näher dem Linsenäquator als der Linsenachse sitzt dicht subkapsulär ein ausgedehnter dichter weißer Trübungsherd, der conusartig in die hintere Rinde gegen den Beschauer vorspringt. Oberhalb und temporal dieses Herdes sitzen zwei kleine *gelbliche* flache Trübungsflecken (Abb. 1004 G, oben, im optischen Sagittalschnitt. Dieser optische Schnitt ist temporal neben der Haupttrübung durchgelegt). Hinter und unterhalb der Haupttrübung sitzt auf der Kapselhinterfläche feines braunes Pigment.

Die Hinterkapsel ist im Bereiche der Haupttrübung nach hinten ausgebuchtet (Abb. 1004).

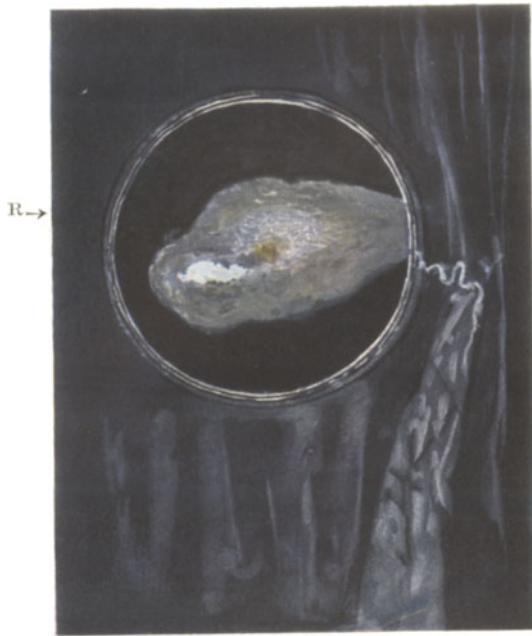
Der optische Sagittalschnitt Abb. 1004 zeigt zunächst oben, bei G, die gelblichen Trübungsflecken. Im Bereiche des unteren dieser beiden Flecken beginnt ziemlich scharfrandig die Abbiegungstelle der Hinterkapsel, und es ist hier der lineare kreisbogenförmige *Lenticonusreflex R* zu sehen, der nicht in der ganzen Zirkumferenz deutlich ist, sondern stellenweise durch die Haupttrübung verdeckt wird. Unten ist die Trübung mit der Spaltlampe nicht mehr vollständig erreichbar, J die verdeckende Iris. P gibt die Pigmentaflagerung der Hinterkapsel wieder, die an einen entzündlichen Prozeß der Tunica posterior der Fetalzeit denken läßt. Ein solcher könnte auch die im 3. Fetalmonat äußerst zarte Kapsel in der Entwicklung beeinträchtigt und dadurch zu lokaler Ektasie geführt haben. Damit in Übereinstimmung ständen die subkapsulären Kataraktherde.

Die Ektasie ist flach. Es handelt sich somit wiederum um flachen Lentiglobus, nicht um Lenticonus, wie auch in den ähnlichen Fällen Abb. 885, 886 und 1003a und b.

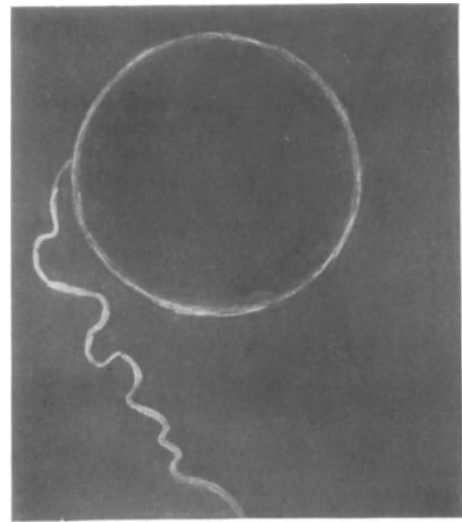
Vielleicht ist dieser, klinisch bis jetzt unbekannt flache Lentiglobus periphericus (Lentiglobus planus) nicht so sehr selten. Vor der Zeit des Spaltlampenmikroskops und *speziell des fokalen dünnen Schnittes* gab es noch keine Möglichkeit, solche Fälle nachzuweisen.

Peripherer Sitz des Lenticonus posterior ist *anatomisch* mehrfach nachgewiesen. So lag die Ausbuchtung in einem von C. v. HESS<sup>294</sup>) untersuchten Falle (Schweinsauge) zwischen Pol und Äquator, ähnlich in dem zitierten Falle von ALEXANDER beim

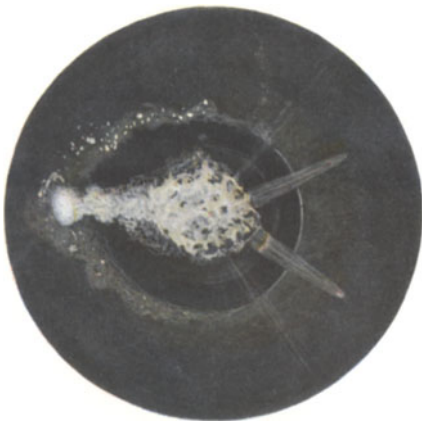\* Demonstration dieses Falles in der Schweiz. Ophthalm. Ges. Zürich 1926; s. Klin. Mbl. Augenheilk. 77, 709 (1926).



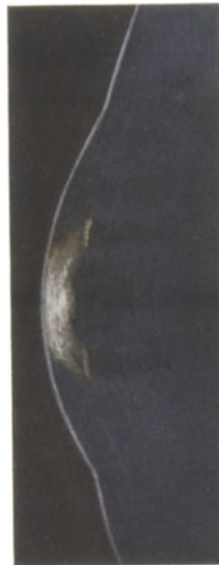1001




1002



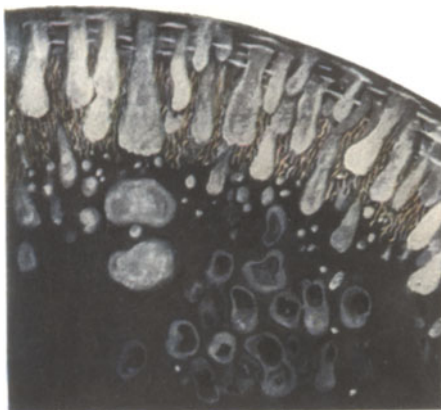1003a



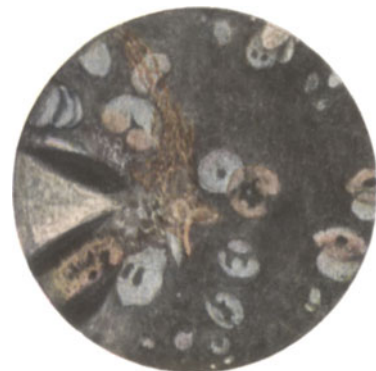1003b



1004



1005



1006

Menschen. Mehrfach wurde anatomisch Zerreiung der Linsenkapsel als Ursache gefunden. Die Trbungen des Lenticonus drfen in diesen Fllen auf die Zerreiung zu beziehen sein.

C. v. HESS sieht den Kapselri als *conditio* fr die Genese des Lenticonus an.

### 3. Progrediente Stare Jugendlicher und jugendlicher Erwachsener. bergangsformen zur *Cataracta praesenilis et senilis*.

Eine scharfe Scheidung derartiger Stare von den angeborenen und den Frhstaren ist schon deshalb nicht immer mglich, weil manche Formen sich nicht dauernd verfolgen und kontrollieren lassen. Auch sind manche Stare vom Typus der *Coerulea* und der *Coronaria* hufig mit alten Kernvernderungen kombiniert, welche letztere wohl stets stationr sind (z. B. die *Dilacerata*-formen der Abb. 1009).

Ebensowenig ist eine durchgreifende Trennung derartiger prseniler Starformen von senilen durchfhrbar. Wissen wir doch, da z. B. die *Coronaria*, die zu den jugendlichen und prsenilen Staren zu rechnen ist und in der Hufigkeit der Alterstrbungen an erster Stelle steht, sich nicht selten schon frhzeitig, nach dem 30. bis 40. Jahre, mit Wasserspalten kombiniert, die nach Jahren und Jahrzehnten zu Speichenbildungen und anderen Altersstarformen fhren (vgl. Abb. 1018—1032). Es kann daher von einer scharfen Scheidung aller dieser Starformen keine Rede sein.

Ich beginne mit denjenigen, die mehr das jugendliche Alter auszeichnen, um dann allmhlich zu den senilen Formen berzugehen.

#### a) *Coronaria*.

Abb. 1005—1017. Die kranzfrmige Katarakt (*Coronarkatarakt*). Die *Cataracta coerulea* und *viridis*. VOGT<sup>77</sup>)<sup>78</sup>)<sup>79</sup>)<sup>80</sup>).

Diese von den bisherigen Autoren fr selten gehaltene Starform\* ist nach meinen statistischen Untersuchungen<sup>77—80</sup>) auerordentlich hufig. Sie kommt bei mindestens 25% aller jenseits des Puberttsalters stehenden Personen vor. Vor der Pubertt fanden wir sie jedoch hchst selten (besttigt durch GJESSING<sup>141</sup>).

Die Katarakt beginnt in der Peripherie in einer *kranzfrmigen Zone*, welche etwa an der Grenze des mittleren und ueren Drittels des Linsenradius liegt. Sie gehrt der tiefsten Rindenschicht und der Kernoberflche an (Gegend des Kernquators, etwas vor und etwas hinter diesem).

Die Trbungen stellen eine *dnnste Schicht* dar, deren Flche konzentrisch der Kernoberflche liegt. Mit anderen Worten, die Trbungen breiten sich in der Zwiebel-schalenrichtung aus. Also in der Flche jener konzentrisch geschichteten Lamellen, die bei der Linsenmaceration so deutlich zutage treten (und welche mit RABLSchen Radirlamellen nichts zu tun haben).

Diese Dnnheit der Trbungsschicht ist vielleicht die Ursache der blulichen bis grnlichblulichen Farbe (vgl. die Farbe einer trben Schicht, die sich bei fokalem Licht vor dunklem Grunde befindet, z. B. die blaue Farbe der Iris). Der oft deutlich grne Beiklang rhrt von der normalen Lackfarbe der Linse her [vgl. A. VOGT<sup>9</sup>), ferner z. B. ISAKOWITZ]\*\*. Eine derartige bluliche Farbe zeigen z. B. die Trbungen der Abb. 1006. *Brunlich*, also komplementr, erscheint dagegen die Trbung da, wo *regredientes Licht* zur Geltung kommt (vgl. z. B. Abb. 1006). Werden die

\* C. v. HESS fhrt sie noch unter den seltenen Starformen auf.

\*\* ISAKOWITZ: Z. Augenheilk. 19, 401.

Trübungen sehr dicht, so sind sie im fokalen Licht weiß, d. h. die Reflexion wird eine so starke, daß das Dominieren der kurzwelligen Strahlen durch das diffuse weiße Licht verwischt wird.

Immerhin werden durch eine derartige Annahme nicht alle Farben der Coerulea-Coronariascheiben geklärt, welche vorkommen. Denn sie können, wie Abb. 1006, 1007, 1017 a usw. zeigen, in *Hochrot, Braun, Orange, Gelb, Grün, Grünblau, Indigoblau, Violett* variieren, so daß ich mich frage, ob nicht *Beugungsfarben kleinster Teilchen*, wie sie EHRENHAFT (1914)<sup>295</sup> und GERDA LASKI<sup>253</sup> (1917) experimentell an Metallen studierten, vorliegen. Kolloidal gelöste Teilchen, deren Größenordnung z. B. bei Metallen an Hand der BROWNSchen Molekularbewegung bestimmt worden ist, erzeugen eine von ihrer Größe abhängige Farbe. Es wäre also die gelbe Farbe der Scheibchen durch eine andere Größenordnung der kolloidalen Teilchen bestimmt, als die blaue oder grüne Farbe. Rot wird durch die größten, Violett durch die kleinsten Teilchen hervorgerufen. Grünblau nimmt eine Mittelstellung ein. Diese Hypothese scheint mir heute die naheliegendste zur Erklärung der Farben der Coeruleaflecken zu sein. Sie läßt sich vielleicht auch auf die bunten Farben der „vorderen axialen Nahtpunktierung“ anwenden (s. unten).

Der Typus der Coronarkatarakt ist nach dem Gesagten die *dünne flächenhafte konzentrische Trübung*, und es erscheint verständlich, daß eine derartige Trübung, wenn sie im Kernäquator liegt, von vorn her betrachtet linear erscheint. Derartige (konzentrische) Lineartrübungen sind z. B. in Abb. 1005 oben dargestellt. Man kann die Flächenform dieser Trübungslinien *dann* erkennen, wenn man, statt von vorn, *von der Seite* her darauf sieht.

Doch gibt es auch, besonders im Alter, *wirkliche lineare konzentrische* Trübungstreifen, die häufig in großer Zahl in der tiefen Rinde liegen, den Kernäquator umgrenzend (Abb. 1014, 1015). Kurz post mortem sah ich diese spaltenartigen Trübungen an Zahl und Ausdehnung zunehmen.

Die Flächenhaftigkeit und Dünnheit der *Keulen, Scheiben und Ringe* tritt besonders klar im verschmälerten Büschel zutage.

Was nun die *Form* der Flächentrübungen der Coronarkatarakt anbetrifft, so finden wir in den ersten Anfängen hauptsächlich Keulenformen (Abb. 1005). Oft erinnert die Form an gewisse Pilze (*Clavaria*). Die Basis der Keule biegt äquatorialwärts um oder verliert sich unscharf, während das runde axiale Ende der Keule äußerst scharf begrenzt ist. Oft konfluieren derartige verschieden gestaltete Keulen miteinander (Abb. 1005). Ihre Reihe bietet manchmal das Aussehen einer Reihe von Schneidezähnen.

Das Zustandekommen der eigentümlichen Keulen-, Scheiben- und Ringform stellt ein besonderes Problem dar. Vielleicht steht die Form in irgendeiner Beziehung zu der normalen Flüssigkeitsausbreitung zwischen den konzentrischen Linsenzonen. Daß zwischen diese Lamellen gepreßte *Vakuolen* zu Scheiben- und Ringtrübungen führen können (aber auch zu Keulenformen!), sah ich bei *Cataracta traumatica* (vgl. z. B. Abb. 1332). Liegt die Vakuole peripher, so führt sie zu Keulenform, axial zu Kreisscheiben- und Ringform.

Im Laufe von Jahren und *Jahrzehnten* vermehren sich diese oft zunächst vereinzelt Coronartrübungen nur sehr allmählich, schließen sich endlich zu einem kontinuierlichen Kranz (doch kommt es nicht immer dazu!) und es reihen sich *axialwärts neue Trübungen an*. Diese liegen etwa in derselben Zone (tiefe Rinde), haben aber nicht mehr die Keulenform, sondern sind *rundlich, länglich rundlich oder ringförmig* (Abb. 1005). Auch diese Trübungen sind zunächst dünn, durchscheinend, im fokalen Licht graubläulich und werden später dichter, weißer. Erst wenn



sie das axiale Gebiet befallen, verursachen sie Sehstörungen. Doch bedingt die Dünnhheit der Trübungen, daß das Sehvermögen recht lange unbeeinflußt bleibt, sind doch die Coronartrübungen so dünn, daß sie im regredienten Licht oft nicht oder nur schwer zu sehen sind\*. Z. B. besaß das Auge der Abb. 1006 noch eine Sehschärfe von 0,5, trotzdem nicht nur im vorderen, sondern auch im hinteren Linsenabschnitt axiale Trübungen in großer Zahl und Dichte vorhanden waren, die in der Abbildung nicht zu sehen sind. Schließlich leidet die Sehschärfe aber dadurch, daß die Trübungen dichter und dadurch in der Aufsicht *weiß* werden.

Die größeren der runden Trübungen haben durchschnittlich einen Flächen-durchmesser von etwa  $\frac{1}{3}$  mm.

Zu der Coronarkatarakt gesellen sich häufig andere Startypen. Oft findet man *Punkttrübungen* (Abb. 1014, 1084), die oft in enormer Zahl und Dichte auftreten. Häufig ist ferner im höheren Alter die konzentrische Schichttrübung mit der Coronarkatarakt kompliziert. Abb. 1014, 1015 zeigt eine solche Kombination, Sch = konzentrische Schichttrübung. Endlich tritt in fortgeschrittenen Fällen fast regelmäßig *Wasserspaltbildung* hinzu (Abb. 1006), die zur gewöhnlichen *Speichenbildung* führt (die Speichen der Abb. 1006 sind braun, weil im regredienten Licht gesehen).

Die Coronarkatarakt als solche allein führt nur vereinzelt zu voller Trübung der Linse und meist erst im höheren Alter. Beginnende Stadien von Coronarkatarakt fand ich oft nicht nur bei Jugendlichen, sondern auch bei älteren Personen.

In einer größeren Reihe von Familien konnte ich die außerordentliche *Vererbbarkeit* der kranzförmigen Katarakt nachweisen<sup>77)79)5)</sup>. In derselben Familie ist sie selten vereinzelt zu finden. Das Vorkommen der leichten Grade kann ohne maximale Pupillenerweiterung nicht festgestellt werden.

Bei diesem Startypus zeichnet sich der Erbcharakter ferner auch darin aus, daß in der Regel beide Augen in *ähnlicher Form* befallen sind.

Die Kombination der Coronaria mit Wasserspalt stellt nach meinen Zusammenstellungen der letzten 12 Jahre einen ganz besonders typischen Befund des mittleren und höheren Alters dar. Die Speichen zeichnen sich durch *enorme sagittale Dünnhheit* aus, ganz wie die Coronartrübungen selber. Sie zeigen ferner nicht selten eine quere Gitterstreifung (Abb. 1061, 1062a). Ich habe diesen charakteristischen Speichentypus fast ausschließlich nur bei Coronaria beobachtet. Wer diese dünnen, bis ins axiale Gebiet reichenden Speichen kennt, wird, bevor er die Pupille erweitert, die Coronaria voraussagen können.

Es sind das Speichen, die optisch wenig stören, wiewohl sie fokal sehr auffallen. Es kann trotz derselben *jahre- und jahrzehntelang normale, oder nahezu normale Sehschärfe bestehen*. Denn ihre Progredienz ist gering (es sind dies somit besonders günstige Fälle für die sog. medikamentösen Therapeuten des Alterstars!).

Auch diese kombinierte Starform — *Coronaria Speichentypus* — fand ich exquisit *vererbt*. So zeigt sie z. B. *gleichzeitig* die 1857 geborene Frau Sophie Ma. und ihre 1887 geborene Tochter Elsa Ma., die ich beide seit 18 Jahren fast alljährlich kontrolliere. Wenn man davon absieht, daß bei der Mutter die Speichen- und Coronartrübungen dichter und zahlreicher sind als bei der Tochter, so darf bei diesen beiden Personen von einer *bis ins einzelne gehenden* Übereinstimmung der Starform gesprochen werden. Der Visus der Mutter ist im Laufe der Jahre von 0,8—0,5 auf 0,2 gesunken, bei der Tochter von 1 auf etwa 0,7. Doch wechselt die Sehschärfe seit Jahren, je nach Beleuchtung und Adaptation.

\* Für derartige und andere ähnliche Trübungen, die zufolge ihrer Dünnhheit nur im fokalen Licht sichtbar sind, wurde irrtümlicherweise der Ausdruck „Scheintrübungen“ gewählt.

Eine ganz ähnliche Übereinstimmung des Coronarspeichentypus, kombiniert außerdem mit Coerulea, zeigen der 70jährige Ei. Sch. und seine 30jährige Tochter. Herr Sch. kam zur Staroperation. Auch seine Mutter und Großmutter (mütterlicherseits) wurden staroperiert.

Übereinstimmenden Coronarspeichentypus weisen auch die beiden Schwestern Frau A., 62 Jahre und Frau Ge., 55 Jahre, in B. auf, deren erstere ich wegen hinzutretender hinterer Schalenstrübung beiderseits an Star operierte. Ferner zeigen die beiden Geschwister Herr Hans Aff. 1874 und Marie Aff. 1877 starke Coronaria mit ebenso starker Speichenbildung (Beobachtung seit 5 und 14 Jahren). Dasselbe gilt für den 75jährigen Herrn Wey., den ich ebenfalls operierte, und seine Tochter, die 52jährige Frau Karolina Zi. Die 70jährige Frau Kr. ist links staroperiert, rechts besteht Coronaria-Coerulea mit dicken Speichen. Ihre 30jährige, sie begleitende Tochter Hu. Kr. hat beiderseits kräftige Coronaria-Coerulea mit beginnenden Wasserspalten. Auch die 66jährige Frau Elise Sch.-Sp., bei der ich beiderseits extrahierte, wies denselben Coronaria-Coerulea-Speichentypus auf, den ich in vorläufig geringerer Ausprägung bei ihrem 36jährigen Sohne fand.

Ein Teil dieser Fälle ist schon oben, S. 326, 327 mitgeteilt. Sie zeigen, daß nicht nur der Alterstar als solcher, sondern auch der Startypus im Keimplasma vorbereitet ist, so daß auch die Coronaria-Speichenkatarakt eine erbtypische Starform repräsentiert.

Gerät diese Starform in den sklerosierten Bezirk, so pflegt sie nach meinen Beobachtungen stationär zu bleiben.

Ähnlich wie ich das von der senilen Hornhautlinie und vom Gerontoxon gezeigt habe (I. Abschnitt S. 78, 68), kann auch die Coronaria durch äußere Einflüsse vorzeitig provoziert werden. Einzelheiten s. im Text zu Abb. 1286.

Da die Coronaria in der Jugend peripher hinter der Iris liegt und daher das Sehvermögen nicht im geringsten stört, kommt ihr biologisch trotz ihrer Dominanz kein Eliminationswert zu, und es erklärt sich daraus ihre Häufigkeit. Würden die Trübungen umgekehrt axial beginnen, statt peripher, so würden sie das Sehvermögen schon in jungen Jahren derartig beeinträchtigen, daß sie längst im Laufe der Entwicklung zur Ausmerzung vieler Träger durch Naturzüchtung hätten führen müssen und sicher nicht in der enormen Häufigkeit von mehr als 20% vorhanden wären.

Nicht sehr selten erscheint die Coronarkatarakt mit der schon erwähnten, wesentlich früher auftretenden, wahrscheinlich oft angeborenen Coerulea kombiniert, die sich durch lebhaft blaue bis blaugrüne Scheiben, Striche und Fetzen auszeichnet. Abb. 1006 gibt derartige blaue Trübungsscheiben wieder. Ich konnte feststellen, daß diese blauen Scheiben und Ringe stets tiefer liegen und wohl ausnahmslos dem Kerngebiet zugehören. Neben den blauen Scheiben konnte ich fast immer noch andere Trübungsformen finden, die selber wieder charakteristisch sind, und von denen die Abb. 1007 bis 1012 eine Vorstellung geben.

Die blauen Scheiben dieser letzteren, wie auch kalkweiße Scheiben der Coronaria, sah ich gelegentlich bei Cataracta matura und hypermatura persistieren, indem sie aus der diffus zerfallenen Rinde noch scharf umschrieben hervortraten (s. Abb. 1017a).

Ganz vereinzelt fand ich bei Coerulea Zeichen stärkerer überstandener Rachitis (z. B. rachitisches Gebiß). Vereinzelt konnte ich auch eine relativ geringe Linsendicke wahrnehmen. Auch herabgesetzten Hornhautdurchmesser traf ich gelegentlich an (vgl. Text zu Abb. 963).

Abb. 1005. Coronarkatarakt bei der 55jährigen E. K. Ok. 2, Obj. a 2<sup>247</sup>).

Dilatirte Pupille. Oberer temporaler Pupillenabschnitt, vordere Trübungen. Man beachte die peripheren flächenhaften Keulentrübungen, deren äquatoriale

Basis dorsalwärts umbiegt, und die darüberliegenden konzentrischen Streifen-trübungen der tiefen äquatorialen Rinde, zwischen den Keulen Büschel von bräunlich erscheinenden, fädigen spiralig gekrümmten Trübungen, axialwärts rundliche, zum Teil ringförmige Fleckentrübungen.

*Abb. 1006. Axialwärts fortgeschrittene, mit Wasserspalten und Speichenbildung kombinierte Coronarkatarakt bei der 54jährigen Frau E. F. Ok. 2, Obj. a 2<sup>247</sup>.*

Rechtes Auge, Pupille unerweitert, etwa 3 mm breit. Die mittlere blaue Trübung hat einen Durchmesser von 0,36 mm.

In der tiefen, mittleren und oberflächlichen Rinde Wasserspalten, innerhalb derselben bräunlich erscheinende Trübungen. RS =  $\frac{1}{2}$  konkav 1,25. Links ähnliche Verhältnisse.

*Abb. 1007—1010. Coronarkatarakt kombiniert mit bläulichen bis grünlischen und bläulichweißen bis weißen (rundfleckigen, peripheren) Kerntrübungen und mit Cataracta dilacerata<sup>248</sup>.*

In Abb. 1005, 1006 ist eine Coronarkatarakt wiedergegeben, die neben grauen und graugelben vereinzelte himmelblaue bis grünblaue Trübungsflecken zeigt. In einer Reihe derartiger Fälle machte ich mittels verschmälerten Büschels die Beobachtung, daß die blauen Trübungen durchschnittlich tieferen Linsenpartien angehören und oft auch an Größe hinter den graugelben zurückstanden\*.

Ferner kann die Coronarkatarakt mit intranuclearen, bläulichen bis blaugrünen und weißen kleineren Trübungsflecken des tiefen (mehrheitlich äquatorialen) Kerngebietes kombiniert sein.

Bei drei kürzlich untersuchten derartigen Fällen des dritten Jahrzehnts traten die graugelben, in der Gegend der Alterskernoberfläche gelegenen Coronartrübungen (Abb. 1007, 1008 bei C) gegenüber den blauen und blaugrünen Trübungen der Tiefe an Zahl zurück. Die tiefen Trübungen waren wesentlich kleiner und durchsetzten in großer Dichte die tieferen Partien des äquatorialen Kerngebietes, zentralwärts an Größe noch weiter abnehmend; meist ließ sich außer der konzentrischen Gruppierung eine radiäre in der Faserrichtung feststellen. In zweien dieser Fälle bestand gleichzeitig bläuliche Cataracta stellata anterior (Trübung der vorderen Embryonalnaht).

Auch in einer Reihe weiterer derartiger Beobachtungen fanden sich Trübungen des Embryonal- und Alterskerns, die außerdem manchmal mit flächenhaften schleierigen bis siebförmigen Trübungen kombiniert waren (*Cataracta dilacerata*), wie ich sie in Abb. 1009 und 1010 wiedergegeben habe.

Mit dem Namen „Dilacerata“ bezeichne ich dem tiefen Kerngebiet, besonders dessen axialem Abschnitt zugehörige flächenhafte, fetzige, oft durchlöchernde Trübungen (Abb. 1009 und 1010). Sie breiten sich in konzentrischer Zone aus, sind manchmal durchscheinend grau, in anderen Fällen grünlich bis blau oder weiß. Oft sind sie mit Cataracta stellata und mit blaufleckiger äquatorialer Kerntrübung, häufig

\* Über die oft auffällige Luzidität der blauen bis blaugrünen Trübungen umgebenden Kernsubstanz s. unten.

Braune Trübungen haben gelegentlich eine derartige Ähnlichkeit mit Pigment, daß sie mit solchem verwechselt werden können (vgl. Abb. 1005, 1006). Es handelt sich hier um Vortäuschung von braunen Farbstoffen. Geformtes Pigment innerhalb der unverletzten Linse ist bis jetzt zwar mehrfach behauptet, aber nie nachgewiesen worden. Über die Ursache von Farbenerscheinungen s. S. 456.

auch mit *Cataracta coronaria* kombiniert. In welchem Alter die *Cataracta dilacerata* sich bildet, konnte ich nicht ermitteln. Es ist aber wahrscheinlich, daß sie angeborener oder *früh erworbener* Natur ist.

Schleierige umschriebene Kerntrübungen von der Form der *Dilacerata* können manchmal ziemlich lichtschwach und dadurch schwer erkennbar sein. Sie breiten sich im allgemeinen in der Richtung der konzentrischen Zonen aus. Vgl. z. B. Abb. 1008.

Es ist also in solchen Fällen die gewöhnliche, der tiefen Rinde angehörende Coronarkatarakt (mit ihren grauen bis weißen, seltener blauen und bräunlichen Trübungen Abb. 1007 C), kombiniert mit einer im Kern gelegenen blauen bis blau-grünen, feineren Fleckung, die selber wieder mit gleich oder ähnlich gefärbten, meist in der Embryonalkernzone gelegenen, ausgedehnteren Flächentrübungen einhergehen kann.

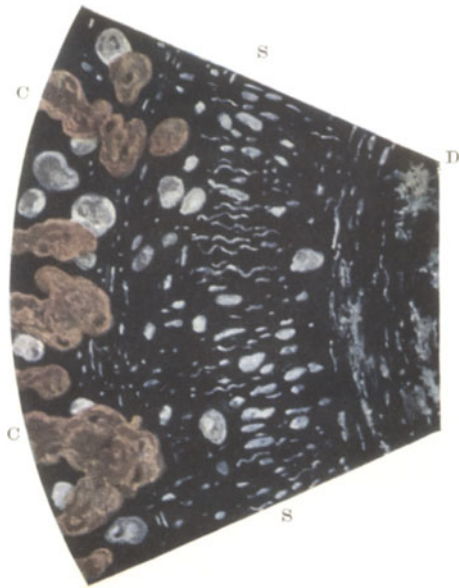
Während die Bildung der gewöhnlichen Coronarkatarakt nach unseren statistischen Untersuchungen mit dem Pubertätsalter einsetzt, ist die zeitliche Genese der genannten tiefliegenden Starformen statistisch noch nicht untersucht. Ihre nicht so seltene Kombination mit *Cataracta stellata* und ihre Lage im Kerngebiet machen es denkbar, daß sie ins erste Lebensjahr oder in die Fetalzeit zurückreichen. Morphologisch steht die rundliche Fleckung der Coronarkatarakt nahe.

Als Beispiel derartiger Kombination von Coronarkatarakt mit bläulicher und bläulichweißer Fleckung des Alters- und Embryonalkerngebietes und mit flächenhaften, hauptsächlich den Embryonalkern und dessen Nähe betreffenden Trübungen (*Cataracta dilacerata*) sei folgender Fall ausführlicher mitgeteilt.

30jähriges gesundes Fr. S. A., links ausgedehntes Leukoma adhaerens, Linse nicht übersichtbar. Rechts periphere gelbbraunliche Coronartrübungen (Abb. 1007), bei C. Abb. 1007 stellt den temporalen Sektor der Katarakt bei 7,5 mm weiter Pupille dar, es sind die Trübungen nur der vorderen Linsenhälfte dargestellt. Die Coronartrübungen liegen in einer Zone, welche die Schicht zwischen Abspaltungs- und Alterskernstreifen ungefähr halbiert (Abb. 1008). Das schmale Büschel zeigt (wie in den meisten Fällen von Coronarkatarakt), daß die einzelnen Trübungen eine etwas verschiedene Tiefe einnehmen. Doch sind die Distanzen nicht sehr bedeutend (vgl. Abb. 1008, Sagittalschnitt der Linse im schmalen Büschel, A Vorderkapselstreifen, Sp Abspaltungstreifen, N Alterskernstreifen, C Coronartrübungen im Sagittalschnitt, P Hinterkapselstreifen, zentral flächenhafte, zum Teil moosförmig verzweigte und durchlöchernde Trübungen des tiefen Kerngebiets = *Cataracta dilacerata*, vgl. Abb. 1010 D).

Während die axiale Rinde vollkommen frei ist von umschriebenen Trübungen, weist solche das ganze Kerngebiet mit Ausnahme der Gegend des zentralen Intervalls in großer Zahl und mannigfacher Form auf. Im äquatorialen Abschnitt wiegen runde, scharfbegrenzte, weiße bis weißblaue Flecken vor, die in der Ausbreitung vielfach der konzentrischen Schalung folgen, manchmal aber auch quer zur letzteren zu stehen scheinen und, von vornher betrachtet, nicht selten lanzettliche Form und radiäre Gruppierung zeigen. Axialwärts nehmen sie an Zahl und Größe ab. Sie sind untermischt mit feinen Trübungspunkten und mit gedrehten bis korkzieherartigen Streifen (Abb. 1007, Zone S), wie wir sie ähnlich im Falle der Abb. 1012 finden werden. Im vorliegenden Fall sind sie jedoch weniger fein, mehr unregelmäßig und von porzellanähnlicher weißer bis weißblauer Farbe. Gelegentlich können sich alle diese bunten Trübungen zu konzentrischen Zonen häufen (vgl. Abb. 1007).

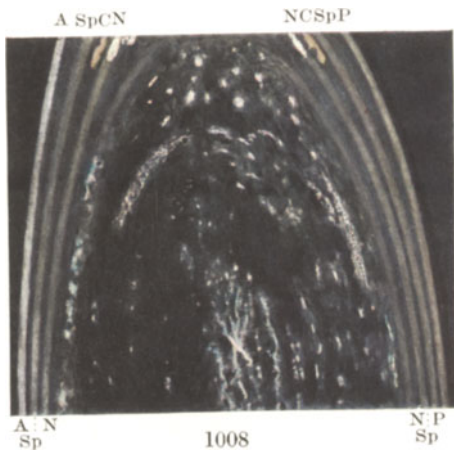
Einen anderen Trübungstypus weisen die mehr axialen Partien auf: unregelmäßige, oft moosartig begrenzte, fetzenförmige Flächentrübungen verschiedener



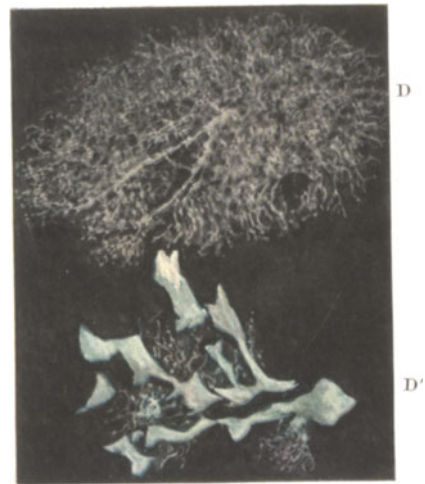1007



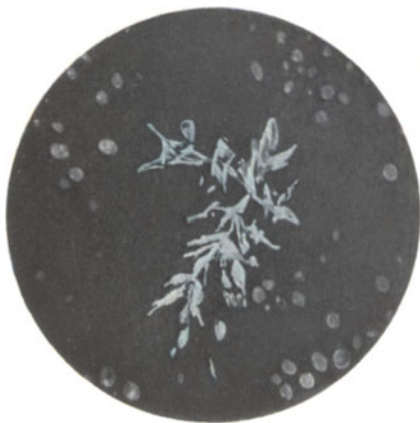
1009



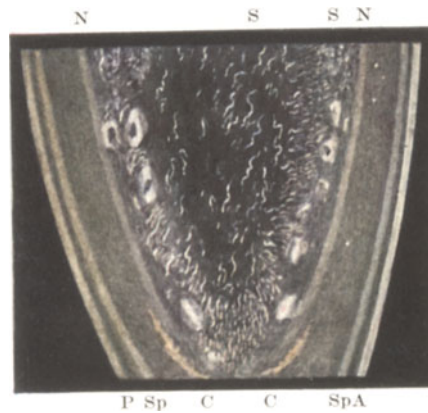
1008



1010



1011



1012

Größe (*Cataracta dilacerata*, Abb. 1009, Übersichtsbild der Trübungen der vorderen axialen Linsenhälfte) lagern in verschiedener Tiefe und breiten sich in konzentrischer Richtung aus, so daß sie (durch äquatoriale Umbiegung) stark verbogen erscheinen können. Manchmal sind diese Flächentrübungen siebartig durchlöchert. Abb. 1010 stellt eine solche bei 68facher Vergrößerung dar, bei D. Man beachte die feine Durchlöcherung und die durch Trübungsfäden gefransten Ränder. Ihre Farbe ist grünlichweiß bis blauweiß, doch kommen in anderen Fällen auch lichtschwache graue und lichtstarke weiße Formen vor. Blaue Trübungen können gelegentlich braune Ränder oder Flecken haben. (In Abb. 1009 z. B. die Trübung Richtung A, entsprechend D' in Abb. 1010, deren Ränder da und dort umgeknickt sind. Sie liegt unter den Flächentrübungen am oberflächlichsten, nicht weit vom vorderen Alterskernstreifen N, Abb. 1008.)

An den Befunden, die uns hier die Spaltlampe aufdeckt, ist die spezielle *Lokalisation der einzelnen Trübungstypen* beachtenswert: Diejenigen von Rinde und Kern sind nicht nur nach Lage, sondern auch nach Form, Farbe und Ausdehnung verschieden.

Die *innere Reflexion der Kernsubstanz* derartiger Linsen fand ich mehrfach im Vergleich zu derjenigen der Rinde auffallend gering. Die Kernsubstanz ist also, wenn wir von den eingelagerten umschriebenen Trübungen absehen, in diesen Fällen relativ luzid. Allerdings habe ich, seit ich ein dünnes Büschel verwende, häufig schon normalerweise die *innere Reflexion der Kernsubstanz geringer gefunden als die der Rinde*. Besonders deutlich ist dies bei jüngeren Personen. Wer sich von der Differenz ein Bild machen will, durchleuchte mit maximal verschmälertem Büschel. Die Rinde erscheint dann schon makroskopisch wesentlich lichtstärker als der Kern. Diese Differenz ist wohl der Ausdruck der größeren (anatomischen und optischen) Homogenität des Kerngewebes.

Bei genannten Staren erscheint die Homogenität manchmal noch dadurch erhöht, daß die sonst recht lichtstarke hintere Embryonalnaht gar nicht oder nur undeutlich hervortritt.

Morphologisch interessant ist endlich die hier als *Cataracta dilacerata* beschriebene (wohl frühzeitig erworbene oder angeborene) Kernstarform. Die flächenhaft fetzigen, am Rande meist moosartig ausgefranst, oft an Klöppelgewebe (Abb. 1010 D) erinnernden Trübungen dieser Starform breiten sich in der Richtung der konzentrischen Schalung aus. In Abb. 1009 und 1010 sind verschiedene Untertypen dieser Katarakt zu sehen.

*Abb. 1011. Cataracta coerulea mit lorbeerzweigähnlicher, grünlichblauer Katarakt des vorderen Kernabschnittes.*

23jähriger Jakob Bi., linkes Auge, 6,5 mm weite Pupille, 8fache Vergrößerung. Fall der Abb. 986, linkes Auge. Die Coeruleaflecken sind runde bläuliche bis violette Scheibchen. Die sonderbar zweigförmige axiale Trübung ist grünlichblau, die korrespondierende hintere Trübung (Abb. 986) ist weiß.

*Abb. 1012. Coronarkatarakt kombiniert mit Spiralfadentrübungen des Alterskerns<sup>248</sup>.*

Bei der 27jährigen Krankenschwester P. L. besteht eine seit 4 Jahren beobachtete beiderseitige, bisher stationäre Coronarkatarakt. Die kräftigen peripheren, gelbgrauen Keulentrübungen sitzen in der tiefen Rinde und in der Nähe des Alterskernstreifens. In den äquatorialen Kernpartien bestehen auch hier die kleinen, oben geschilderten bläulichen bis bläulichweißen runden Scheiben. Sie lassen meist radiäre

Gruppierung erkennen. Neben und zwischen ihnen, zum Teil mit ihnen im Zusammenhang, sitzen zahlreiche *Spiralfadentrübungen* (vgl. Abb. 1012, bei S, Büschelschnitt durch die untere Linsenpartie bei Mydriasis, A Vorder-, P Hinterkapselstreifen, Sp Abspaltungstreifen, C Coronartrübungen, N Alterskernstreifen). Die zierlichen korkzieherartig gewundenen, in der Form an Spirochäten oder elastische Fasern erinnernden Trübungsfäden sind durchschnittlich 0,12—0,2 mm lang, höchstens 20 Mikra dick und meistens radiär zur Linsenachse gestellt. Dadurch, daß sie gelegentlich zwischen äquatorial umbiegenden Fasern liegen, kann die Radiärstellung verwischt sein. Immerhin gewinnt man im allgemeinen den Eindruck, daß die Fäden der Haupttrichtung nach den *Linsenfasern* folgen. Da wo sie am dichtesten stehen, in der unteren Kernperipherie, erscheinen sie manchmal in feinste Pünktchen aufgelöst. In den *hinteren* Kernpartien fehlen sie fast vollkommen. Hier sitzen an ihrer Stelle lichtschwache unscharfe, wolkige und flächenhafte Trübungen, welche auch den hinteren Teil des Embryonalkerns einnehmen. In dessen vorderen Partien beiderseits mehrere jener flächenhaften siebartigen, oft fetzenförmigen Trübungen, wie sie ähnlich in Abb. 1009 und 1010 (Cataracta dilacerata) dargestellt sind.

Spiralfadenähnliche, wenn auch dichter stehende und fast ausschließlich nur zwischen den vorderen und hinteren Coronarkeulen liegende Trübungen habe ich bereits in Abb. 1005 wiedergegeben (vgl. auch die Spiralfadentrübungen der Abb. 1007). Sie haben dort eine bräunliche, im vorliegenden Fall dagegen fast ausschließlich eine weiße bis weißgraue Farbe. Vereinzelt ist in dem vorliegenden Fall die Fadenform undeutlich, verwaschen. Peripher sind die Fäden wesentlich zahlreicher als axial. In den rein axialen Partien selber fehlen sie.

Ihre Lage im Kern und ihre Kombination mit Embryonalkerntrübungen spricht für ihre frühzeitige, vielleicht fetale Genese.

Ganz ähnliche spiralförmige Fäden sind von KOEPPE bei *Schichtstar* beobachtet worden\*.

Mit Rücksicht darauf, daß *sklerosierte Fasern* nach anatomischen Befunden häufig welligen Verlauf zeigen, welcher im höheren Alter gelegentlich sogar intra vitam nachweisbar ist (VOGT)\*\*, scheint mir die Annahme zulässig, daß die geschilderte Korkzieherform durch die entsprechende Gestalt sklerosierter Kernfasern zustande kommt.

Es zeigt sich auch hier, wie in Abb. 1008, bei Verwendung des schmalen Büschels eine *auffällige Luzidität der Kernsubstanz* im Vergleich zu derjenigen der *Rinde*, welche letztere eine normale diffuse innere Reflexion aufweist. Der Kern hat in solchen Fällen, wenn wir von den umschriebenen Trübungen absehen, das Aussehen einer glasklaren Masse innerhalb einer leicht opaken Hülle, der Rinde (vgl. Abb. 1008 und 1012). Die Embryonalnähte sind dabei besonders lichtschwach, wodurch die relative Strukturlosigkeit des Kerns noch deutlicher wird.

*Abb. 1013. Kombination von Coronaria mit Coerulea, periphere lanzettliche Radiärstreifen und vereinzelt kleine Dilaceratatrübungen.*

34jährige Lydia Sta., linkes Auge. Unter der dilatierten Pupille ragen periphere Coronarkeulen hervor. Zwischen den bald bräunlichen, bald bläulichen runden Scheibchen sitzen lanzettliche Radiärstreifen. Etwas tiefer liegen die Dilaceratatrübungen.

\* KOEPPE: Klin. Mbl. Augenheilk. 66, 378 (1921).

\*\*VOGT: Klin. Mbl. Augenheilk. 59, 453 (1917) u. Korresp.bl. Schweiz. Ärzte 1917, Nr 40.1342. Abb. 1005 (spiralförmige oder wellige Fasern) habe ich 1921 im Atlas der Spaltlampenmikroskopie publiziert.

*Abb. 1014. Coronarkatarakt kombiniert mit konzentrischer Schichtrübung bei der 61jährigen Frau G. Rechtes Auge Ok. 2, Obj. a 2<sup>247</sup>).*

Maximal dilatierte Pupille. Peripher die Keulen und weißen konzentrischen Linien W der Coronartrübung, axialwärts schließen sich die gelblichen Zonen der konzentrischen Schichtrübung Sch an, welche im Bereiche der äquatorialen Kern-Rindengrenze liegen.

Auf der Vorderkapsel sieht man feine radiäre Pigmentlinien (besprochen im Text zu Abb. 774—778). Die Patientin machte vor einem Jahr eine leichte schleichende Cyclitis durch, so daß die Pigmentreste vielleicht von dieser herrühren könnten. Doch sprechen ihre Lage und ihr stationäres Verhalten dagegen.

*Abb. 1015. Coronaria kombiniert mit Coerulea, dazwischen Gitterung durch radiäre und konzentrische Lanzettlinien. Ok. 2, Obj. a 2.*

Linkes Auge des 52jährigen Herrn Os. Die kleinfleckigen Trübungen sind ausschließlich bei erweiterter Pupille zu sehen. Die konzentrischen Linien sind meist bläulich, die radiären meist bräunlich. Die bläulichen Trübungen gehören im allgemeinen älteren Schichten an und liegen dementsprechend tiefer.

*Abb. 1016a, 1016b. Coerulearinge mit Trübung des zugehörigen Nahtsystems.*

48jährige Fr. Wa., rechtes Auge (links ähnlich). Ok. 2, Obj. a 2, mittelweite Pupille. Die blauen Ringe und das zierliche weiße Nahtsystem (Abb. 1016a) gehören einer und derselben Fläche an, die ungefähr der Alterskernzone entspricht (s. Schnitt Abb. 1016b). Die weißen Linien im Schnitt entsprechen der Naht, die blauen den Ringen. Eine Kombination, wie die vorliegende, ist selten.

In bezug auf die Zeit der Entstehung darf gesagt werden, daß das reich verzweigte Nahtsystem postfetaler Genese ist, daß also Ringe und Nahttrübung sicher nicht angeboren sein können.

Die Sehschärfe ist durch die Trübungen in keiner Weise beeinträchtigt.

*Abb. 1017 a und b. Blaugrüne Coeruleaherde in hypermaturer Katarakt.*

54jährige Frau Ce., linkes Auge. Seit mehreren Jahren ist das linke Auge praktisch blind. Linke Vorderkammer vertieft, Linse weiß, Linsenvorderfläche abgeflacht, im dünnen optischen Schnitt uneben. Der *Chagrin* ist nur mühsam und nur fleckweise erhältlich\*, und zwar sind bei derselben Einstellung gleichzeitig verschieden gelegene Flecken (z. B. oben und unten zu sehen). Der *Chagrin* tritt wenig lebhaft hervor und zeigt deutliches Farbenschiellern mit Vorherrschen der roten Töne. Eine Epithelzeichnung fehlt. In der Rinde sehr kräftige, intensiv weiße Speichen (s. Abb. 1017a). Mehrfach *leuchten aus der trüben tiefen Rinde blaugrüne Coeruleaflecke C hervor*, wie sie am andern (rechten) Auge in reichlicher Menge vorhanden sind. An letzterem Auge bestehen außerdem (die für viele Fälle von Coerulea und Coronaria typischen) Speichen und Wasserspalten. RS =  $\frac{5}{30}$ , unkorrigierbar, LS = 0, Lichtprojektion prompt.

Die Mutter der Patientin ist beidseits an Altersstar operiert worden.

Abb. 1017a gibt den oberen äußeren Quadranten (von 12—15 Uhr) der linken Linse wieder. Man beachte die weißen Speichen S und die blaugrünen Coeruleaflecken C, C'. Daß letztere trotz der weißen Umgebung ihre Farbe behalten haben,

\* Ein Befund, den ich bei derartig ausgesprochener Cataracta hypermatura oft erhob.



ist physikalisch-optisch besonders bemerkenswert und läßt erkennen, daß die Deutung dieser Farben keineswegs einfach ist\*. Neben den blaugrünen beachte man auch einen citronengelben Herd.

Ich habe diese blaugrünen Herde, wie auch die oft kalkweißen Coronarherde, noch in anderen Fällen von reifer oder überreifer Katarakt persistieren und durchschimmern sehen.

Die histologische Untersuchung der bei der Entfernung des Stars extrahierten Linsenvorderkapsel ergab (Abb. 1017b): Fehlen des subkapsulären Epithels auf weite Strecken, Abplattung der subkapsulären Kerne parallel zur Kapsel, Umgestaltung der Zellen zu bindegewebsähnlichen Fasern, Wucherung derselben in die Tiefe (Abb. 1017b), wo sie neben zerfallenen Fasern, Vakuolen, homogenen Schollen und Bläschenzellen regellos liegen. Durch diesen Befund werden Abschwächung und Fehlen der vorderen Chagrinierung verständlich.

### b) Wasserspalten.

*Abb. 1018—1058. Die Wasserspalten der menschlichen Linse im Nitra- und Bogenlampenbüschel. Der optische Schnitt der Wasserspalten. Die Speichenbildung und die Cataracta intumescens.*

Bei fokaler Beleuchtung erkennt man bekanntlich schon ohne besondere Hilfsmittel in der Rinde der senilen Linse oft dunkle, *radiär* gestellte Spalten, welche, wie mir die Spaltlampe zeigte, nach ihrer Lage entweder Nähten entsprechen, deren Ränder auseinandergewichen sind, oder aber, welche durch Auseinanderweichen von Linsenfasern zustande kommen. Im letzteren Falle sieht man bei Benützung des Spaltlampenmikroskops nicht selten schräg die Spalte durchsetzende Faserbündel, etwa den Holzfasern vergleichbar, welche unvollständig auseinandergerissene Holzscheiter verbinden. Man bekommt so den Eindruck, daß die Wasserspaltenbildung mit einer gewissen Gewalt vor sich geht.

Da schon die seitliche Beleuchtung die Spalten als dunkle, optisch relativ leere Räume erkennen läßt, und da sie bei der ophthalmoskopischen Durchleuchtung als glasklare Speichen einen besonderen Brechungsindex verraten, so haben schon frühere Autoren in ihnen Ansammlung wässriger Flüssigkeit erblickt (vgl. z. B. O. BECKER)\*\*. Wir finden sie nicht nur in den früheren Stadien der Cataracta senilis, in denen sie im Laufe von Jahren und Jahrzehnten unter Vakuolenansammlung und Faserzerfall zu trüben Speichen werden, sondern besonders auch als Vorläufer der Cataracta intumescens, bei welcher Starform sie regelmäßig nachweisbar sind und die verdickte Rinde in radiärer Richtung zerklüften.

Bei progredienter Cataracta traumatica habe ich sie seit Verwendung des Spaltlampenmikroskops ebenfalls nie vermißt. Sie stellen ferner eine Leichenerscheinung dar und treten regelmäßig beim Macerationsprozeß auf. Auch hier liegen sie im Bereich von Nähten und zwischen Fasern, so daß die künstliche Maceration in dieser Hinsicht bis zu einem gewissen Grade dem senilen Zerfallsprozeß an die Seite gestellt werden kann (s. Text zu Abb. 694e und f).


Näheres über die Macerationsvorgänge findet sich bei Verfasser\*\*\* und ERNST ALBERT MEIER †.

\* Hinsichtlich Genese der Farbe s. S. 456.

\*\* BECKER, O.: Pathologie und Therapie des Linsensystems. Handbuch Graefe-Saemisch, I. Aufl. 1875.

\*\*\* VOGT: Graefes Arch. 88, 354 (1914).

† MEIER, ERNST ALBERT: Diss. Basel 1918 u. Z. Augenheilk. 1918.



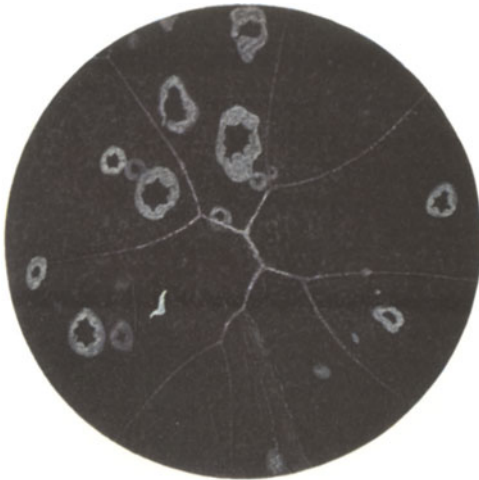
1013



1014



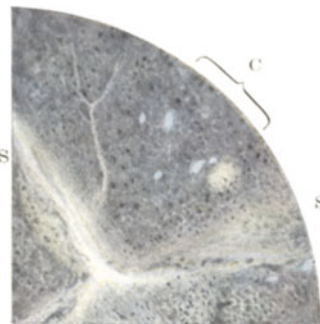
1015



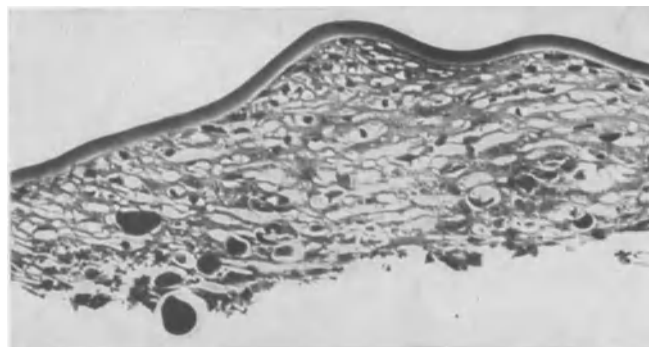
1016a



1016b



1017a



1017b

O. BECKER nahm noch ein Auftreten der Spalten ausschließlich zwischen den Fasern an. Ich (l. c.) konnte jedoch das Vorwiegen derselben in den Nähten sowohl am Lebenden wie durch Maceration nachweisen. Ich möchte die Nähte geradezu als Prädilektionstelle für die Spalten- und Speichenbildung bezeichnen. Die charakteristische Nahtverzweigung (gotischer Spitzbogen, vgl. die Photographien Abb. 739, 740) gibt häufig auch den Wasserspalten eine typische Anordnung (Abb. 1029, 1033).

Schon BECKER spricht von einer Gabelung, ohne allerdings deren anatomische Grundlage zu kennen.

Derselbe Autor erwähnt ferner (l. c. 185), „daß die Spalten und Risse in gewisser Richtung (bei totaler Reflexion) als Trübungen erscheinen, in anderer nicht“. Diese Beobachtung einer Scheintrübung ist unschwer zu machen, wenn man die Wasserspalte aus wechselnder Richtung belichtet, bzw. beobachtet. Es liegt hier offenbar dasselbe Phänomen vor, das wir an klaren Spalten in Eis, Glas und anderen durchsichtigen Medien finden. Daß solche Scheintrübungen durch Totalreflexion zustande kommen, wie BECKER annimmt, dürfte für gewöhnlich wohl kaum zutreffen. Vielmehr werden wir eine Spaltenwand sich dann hell aus der dunkleren Umgebung abheben sehen, wenn wir sie in der Richtung ihrer regelmäßigen Reflexion betrachten. Analog sehen wir z. B. den weißen vorderen Linsenchagrin an der doch ganz klaren Linsenvorderfläche nur dann, wenn das regelmäßig reflektierte Licht dieser Fläche in unser Auge gelangt. Diese Entstehung der genannten Scheintrübungen läßt sich auch experimentell unschwer veranschaulichen (s. u.).

In bezug auf die vordere Chagrinierung zeigen die Spalten der vorderen Rinde ein besonderes Verhalten. Sie sind nämlich auch bei Einstellung der vorderen Chagrinierung zu sehen, *ja oft sind sie überhaupt nur bei Einstellung der letzteren aufzufinden\**. Dabei ist vorausgesetzt, daß die Helligkeit der Chagrinierung keine zu intensive ist (man wähle daher zu diesen Beobachtungen ein breites, lichtschwaches Büschel). Es ist diese Erscheinung nicht ohne weiteres plausibel, da man doch eine Verschleierung tieferer Teile durch die stärkere Reflexion der Linsenvorderfläche erwarten sollte. Die Erklärung liegt meines Erachtens in dem Aufbau der Rinde aus parallelen konzentrischen Schichten (vgl. die Diskontinuitätszonen), deren Hauptausfallsrichtung sich mit derjenigen der Linsenvorderfläche ganz oder teilweise deckt.

Sowohl durch die diffuse als die mehr regelmäßige Reflexion dieser Schichten wird die Helligkeit der Chagrinierung beeinflusst.

Sind die Schichten an einer Stelle unterbrochen, wie bei Wasserspaltenbildung, so erscheint der Chagrin über solchen Unterbrechungen dunkler. Dieses letztere ist, wie das nachher zu besprechende Querschnittsbild lehrt, auch dann der Fall, wenn die Spaltenbildung nicht oberflächlich, sondern in den mittleren oder tieferen Rindenschichten sitzt. Der bekannte Schluß C. v. HESS\*\*, daß die Verdunklung des Chagrins über wasserklaren Spalten den Sitz der letzteren *dicht unter dem Epithel* beweise, ist durch derartige Beobachtungen widerlegt (vgl. VOGT, l. c. S. 335, ferner eine Bemerkung A. GULLSTRANDS, welcher angibt, daß das vordere Linsensbild „nicht

\* Diese Tatsache ist für die klinische Diagnostik von Bedeutung. Wer sie nicht kennt, wird das eine Mal Wasserspalten finden, das andere Mal sie jedoch am selben Auge vermissen, wodurch Anlaß zu Trugschlüssen gegeben ist.

Optisch handelt es sich um einen Kontrasteffekt: Das helle Chagrinfeld markiert sich vor dunklem Hintergrund besser als vor hellem.

Über die bessere Sichtbarkeit der Epithelzeichnung der Chagrinierung über *Wasserspalt*en, s. Text zu Abb. 695a und b.

\*\* HESS, C. v.: Pathologie und Therapie des Linsensystems. Handbuch Graefe-Saemisch, III. Aufl. S. 59. 1911.

ausschließlich, wahrscheinlich auch nicht zum größten Teil, an der Vorderfläche entsteht, sondern daß sich auch die oberflächlichen Schichten der Linse daran beteiligen, wozu noch kommt, daß das an der Diskontinuitätsfläche gespiegelte Licht sich dazu mischt“)\*.

Eine Anschauung von den in Betracht kommenden optischen Verhältnissen gewinnt man auf folgendem Wege.

*Abb. 1018a.* Aus einer Schicht regelmäßig übereinanderliegender Objektträger, welche die Rindenschichten darstellen mögen, schiebe man die mittleren teilweise heraus, so daß eine Lücke L, Abb. 1018a, einer Wasserspalte vergleichbar, entsteht. Die unterste Lage U U' stelle man schief (Abb. 1018a), um den ungleichen Verlauf der verschiedenen Spaltenwände nachzuahmen. Das Ganze betrachte man über dunklem Grunde. Von oben (Pfeilrichtung) gesehen, erscheint L als dunkle Lücke. Läßt man die Oberfläche O O'', nachdem man dieselbe durch Auftupfen einer dünnsten Vaselinschicht fein uneben gemacht hat (Nachahmung des Chagrinfeldes), in nicht zu intensivem Lichte spiegeln, so bleibt trotzdem die dunkle Lücke immer noch sichtbar. Die Spiegelung ist in O O' weniger lichtstark als in O' O''. *Es wäre aber, wie die Anordnung zeigt, ein Trugschluß aus dieser Verdunklung auf die Lage der Lücke dicht unter O O' zu schließen.*

Es veranschaulicht ein solcher Versuch des weiteren, daß zufolge der Brechung die Lücke (Spalte) eine Scheinverschiebung nach der Oberfläche erfährt. Bei Anordnung wie in Abb. 1018a und hinreichend großem Beobachterwinkel rückt nämlich G in unmittelbare Nähe von O'. Derartige Scheinverschiebungen kommen naturgemäß auch an Wasserspalten der lebenden Linse vor und können, wie man sich in vivo überzeugt, zu der Vorstellung führen, daß eine Wasserspalte der tiefen Rinde *dicht subkapsulär liegt*. Es ist wohl überflüssig, auf die bekannte, durch Brechung bedingte Ursache dieser Erscheinung näher einzutreten.

Endlich demonstriert der mitgeteilte Versuch ohne weiteres das Sichtbarwerden der *Wandreflexe (Scheintrübungen)* von Spalten. Wir brauchen bloß die Wand U U' spiegeln zu lassen, so erscheint die Lücke (Partie O O') heller als O' O'', womit die Scheintrübung der Wasserspalten, die bei bestimmter Beleuchtung- und Beobachterrichtung auftritt, nachgeahmt ist.

Die Resultate unserer bisherigen klinischen Methoden beschränkten sich auf die Feststellung des *Vorhandenseins* der radiären\*\* wasserklaren Spalten der vorderen Rinde und auf die Beschreibung ihrer groben Verlaufsrichtung. In bezug auf die *Tiefenlage* konnte bloß die Parallaxe des Pupillarrandes gewisse Anhaltspunkte bieten. Die genauere Form und Lage der Spalten waren dagegen nicht bekannt. Ja in der hinteren Rinde waren sie der Beobachtung überhaupt nicht zugänglich.

All dieses ist verständlich, wenn wir bedenken, daß vor Einführung der GULLSTRANDSchen Lampe weder vordere noch hintere Linsenoberfläche sichtbar waren, und daß uns topographische Anhaltspunkte auch innerhalb der Linse, in Form der Diskontinuitätsflächen, noch vollkommen fehlten.

Noch weniger als die klinische konnte die histologische Forschung die Kenntnis dieser, für die Kataraktgenese so wichtigen Gebilde fördern, da sie ausnahmslos dem Fixations- und Härtungsprozeß zum Opfer fallen.

\* GULLSTRAND, A.: Einführung in die Methoden der Dioptrik des Auges, S. 92. Leipzig 1911. Auf den genannten, durch die Methodik des optischen Schnittes widerlegten Schluß basierte C. v. HESS (l. c. S. 59) seine Lehre vom subkapsulären Beginn der häufigsten Formen des senilen Rindenstars.

\*\* Über die noch nicht bekannten *konzentrischen* Spalten siehe unten.

In dem Nachfolgenden werde ich zeigen, in welcher Weise die Spaltlampe auch hier geeignet ist, eine Lücke in der Linsenpathologie auszufüllen. Dabei muß ich von vornherein betonen, daß die Lampe viel weniger in ihrer ursprünglichen, als in ihrer von mir 1919 modifizierten Form für die vorliegenden Untersuchungen in Betracht kommt.

Wenn wir die Wasserspalte in bezug auf Tiefenlage und Kaliber kennen lernen wollen, so ist hierzu das oben erwähnte Flächenbild der Spalte nicht ausreichend, sondern es ist die Darstellung des *scharf begrenzten Schnittes* (Sagittalschnittes) notwendig.

*Zu diesem Zwecke reicht aber ein breites Büschel nicht aus.* Die Wasserspalten-grenzen treten bei einem solchen relativ unscharf zutage und die Abtastung ist mühsam. Schmale Diskontinuitätstreifen und Intervalle gehen in dem breiten Büschel unter, oder werden zum mindesten verwischt, weil sie von hinten her Licht erhalten. Eine starke Büschelverschmälerung vertrug aber das von GULLSTRAND verwendete wenig intensive Nernstlicht nicht.

Demgegenüber läßt das homogene, durch Abbildung in der Blende der Beleuchtungslinse gewonnene\* fokal auf etwa 20 Mikra verschmälerte\*\* Büschel der (mit 8 Volt belasteten!) Nitrallampe oder des Bogenlichtkraters schon sehr dünne und schwache Diskontinuitätszonen und die Intervalle zwischen denselben auf das schärfste hervortreten (vgl. z. B. Abb. 1030, 1032, 1034, 1035, 1036, 1037 oder den noch dünneren Schnitt 1052, welche die Kapselfläche V, die Abspaltungsfläche X und die Alterskernfläche K, sowie die dazwischenliegenden Intervalle der Rinde R wiedergeben). Mit gewöhnlichem breiten Büschel sind solche Flächen nicht auseinander zu halten.

Aber auch bei maximaler Verschmälerung darf die Büschelbreite als solche doch nicht vernachlässigt werden. Immer sind Eintritts- und Austrittsfläche und die zugehörigen Kanten in der von uns angegebenen Weise zu berücksichtigen.

Unbegrenzt läßt sich das Büschel nicht verschmälern. Unterhalb der oben genannten Breite werden die Grenzen desselben durch die Beugungserscheinungen verwischt.

Daß bei all diesen Untersuchungen die exakte Fokussierung unerläßlich ist, daß sie sich der wechselnden Bulbuslage ununterbrochen anzupassen hat, braucht für diejenigen nicht wiederholt zu werden, welche das Prinzip der verbesserten Methode kennen.

Bei weiter Pupille und einigermaßen klaren Medien gelingt die Beobachtung von Wasserspalten der *hinteren* Rinde ebensogut wie diejenige der vorderen.

Besonders große Unsicherheit über die Lage der Spalten herrschte bekanntlich bisher im Bereich der *hinteren* Rinde. Hier fehlte uns der Pupillarrand, der vorn in einer bestimmten Zone wenigstens grobe lokalisatorische Anhaltspunkte bot. Mit der von mir modifizierten Spaltlampenbeleuchtung ist nicht nur die genaue Gestalt, sondern auch die genaue Lage hinterer Spalten in bezug auf Alterskern- und Abspaltungsfläche sowie hintere Linsenkapsel ebenso sicher zu ermitteln, wie in der vorderen Rinde.

Das Querschnittsbild der radiären Wasserspalte, das ich auf die genannte Weise erhielt, war verblüffend. Die epochale Bedeutung der Verschmälerung und Fokussierung kam hier so voll zum Ausdruck. Niemand hatte vor diesen Untersuchungen\*\*\*

\* Über die von mir eingeführte Abbildungsweise s. Abschnitt Methodik S. 4.

\*\* Bei Benützung von Ok 2 und Obj. a 2 betrage die fokale Büschelbreite 0,5—1 Teilstrieche des ZEISSschen Okularmikrometers.

\*\*\* VOGT, A.: Schweiz. med. Wschr. (1921) S. 265.

geahnt, in welcher wunderbar klarer Weise sich mit Hilfe des modifizierten Spaltlampenapparates diese bis dahin histologisch und klinisch unzugänglichen Gebilde topographisch bis in alle Einzelheiten verfolgen und darstellen lassen. Eine optisch leere, daher schwarze Lücke liegt, einem Tunnel vergleichbar, inmitten grauer Linsensubstanz (Abb. 1030, 1032, 1034, 1035, 1036, 1037). Bewegen wir das Bündel sukzessive über das Gebiet der Spalte, so können wir die letztere Punkt für Punkt *abtasten*. Wir erkennen bald, daß das Querschnittslumen nicht überall dasselbe ist, daß es nicht nur seine Weite, sondern auch seine Form ändert.

Wir erkennen zum erstenmal vollkommen genau den Sitz der Spalte. So sehen wir sie z. B. in Abb. 1032 zwischen vorderem Abspaltungstreifen X und Alterskernstreifen K liegen. Im Falle der Abb. 1036 hat die Spalte den vorderen Abspaltungstreifen durchbrochen (was selten ist) und reicht nahe unter die Kapsel. Abb. 1030 zeigt die Spalte *dicht* unter der Vorderkapsel usw. In seiner ganzen Ausdehnung können wir den dunklen Tunnel verfolgen, wobei sich häufig zeigt, daß er bald oberflächlicher, bald tiefer liegt, gelegentlich auch die gesamte Rinde durchsetzt (Abb. 1030). Sind in derselben Rinde mehrere Spalten gleichzeitig vorhanden, so liegen sie nicht immer in derselben Zone. Neben solchen der mittleren Partien finden wir auch solche der Oberfläche und der Tiefe usw.

Dicht subkapsuläre Spalten (d. h. solche), die sich auch *im dünnsten optischen Schnitt* als dicht subkapsulär reichend erweisen, sind selten, und geben, wie alle dicht subkapsulären Trübungen (z. B. die Schalenkatarakt) *eine relativ schlechte Prognose*. Ich sah in solchen Fällen die Starbildung relativ rasch fortschreiten. Der *dicht* unter die Kapsel reichende Zerfall zeigt uns an, daß die jüngsten, lebensfähigsten Fasern ergriffen sind.

Die Spalten gehen recht oft aus Linsennähten hervor (s. o.), in welchen sie unter rascher Verjüngung spitz auslaufen, z. B. Abb. 1029, 1031, 1033. Es läßt sich diese Verjüngung nicht nur im Flächenbilde (Abb. 1029, 1031, 1033), sondern auch im Querschnitte übersichtlich verfolgen. Auch der letztere verjüngt sich sukzessive nach der intakten Nahtpartie hin, um schließlich in diese auszumünden. In anderen Fällen führt die Spalte an einer Nahtverzweigungstelle in eine zweite Spalte über (Abb. 1029). So kommen die oben erwähnten „Gabelungen“ zustande.

Oder endlich, die klare Wasserspalte mündet in eine trübe Speiche (Abb. 1033 links, Sp. Speiche). Stellt doch die letztere nichts weiter als eine Wasserspalte mit total oder partiell getrübtem Inhalte dar. Wer Wasserspalten viele Jahre zeichnerisch verfolgt, wird die sukzessive Ablagerung von Tröpfchen (Myelinkugeln) innerhalb der Spalte, besonders an deren Wänden, häufig beobachten. Die multiplen Reflexionen dieser Tröpfchen erzeugen eine Trübung (s. unten).

Die *Form* des Lumens der (radiär gerichteten) Wasserspalte ist eine mannigfaltige, häufig eine eckige oder zackige. So findet man nicht selten annähernde Dreieckform, dann wieder polygonale oder mehr runde, in anderen Fällen lanzettliche oder spindelartige Querschnitte (Abb. 1032, 1033, 1034, 1035, 1036, 1037). Ganz besonders charakteristisch sind aber Auszackungen (z. B. Abb. 1030, 1034, 1035). Sie kommen offenbar durch das Auseinanderbersten von Faserbündeln zustande. Ferner können lokale Einengungen bestehen, indem die eine oder andere Wand in den Tunnel sich vorbuchtet. Hier und da auch ist eine Wand unscharf begrenzt.

In Abb. 1032 sehen wir den Querschnitt zweier nebeneinanderlaufender Spalten (punktierte Linie in Abb. 1031), wodurch eine flügelartige Bildung entsteht. *Faserbrücken* in konzentrischer Richtung kommen häufig vor (vgl. Abb. 1061). Sie beweisen die stärkere Kontinuität in konzentrischer gegenüber derjenigen in radiärer Richtung (Radiäre Brücken siehe Abb. 1037 oben). In ähnlicher Weise belehrt uns auch die

Maceration (VOGT l. c., ERNST A. MEIER l. c.), daß der Zusammenhalt der Linsenfasern in der Richtung der RABLSchen Lamellen ein soliderer ist als in derjenigen der konzentrischen Zonen.

Endlich ist zu beachten, daß die *nächste Umgebung der Spalten* (wie dies an sämtlichen hier wiedergegebenen Bildern dargestellt ist) eine ausgesprochene *Vermehrung der diffusen Reflexion aufweist*. Es liegt nahe, anzunehmen, daß diese gesteigerte *Opazität* ihre Entstehung einer Durchtränkung der der Spalte benachbarten Fasern (oder ihrer Zwischenräume) mit dem flüssigen Inhalt der Spalte verdankt. Schon im *Flächenbilde* kann man diese vermehrte Reflexion der Spaltenwände hin und wieder erkennen, wobei sich häufig Asbestglanz, wie bei Cataracta intumescens feststellen läßt. Es sind diese Beobachtungen um so bemerkenswerter, als wir die Wasserspalten als Vorläufer der Cataracta intumescens aufzufassen haben. Auch eigentliches Farbenschiellern der Spaltenwände, besonders in roten Tönen, kommt vor. Ich sah letzteres häufiger in Spalten der hinteren als der vorderen Rinde.

Über Zusammenhang und Koinzidenz von Wasserspaltenbildung mit den verschiedenen Trübungsformen der Linse wird weiter unten die Rede sein. Hier sei hervorgehoben, daß sehr fortgeschrittene Formen von *Coronartrübung* gerade bei relativ jungen Personen fast regelmäßig zu radiären Wasserspalten und Speichenbildung führen, wohl ein Beweis, daß hier *kein zufälliges* Zusammentreffen vorliegt. Diese Spalten sind häufig von auffallend geringer sagittaler Dicke, s. S. 457. Nach dem 50.—60. Jahre finden sich die Spalten mit den verschiedensten anderen Trübungen kombiniert.

In Abb. 1030, 1032, 1034, 1035, 1036, 1037 sind die Querschnitte bei 24facher Linearvergrößerung (Obj. a 2 Ok. 2) wiedergegeben. Die entsprechenden *Flächenbilder* dagegen sind in Abb. 1029, 1033 bei 6facher, in Abb. 1031 bei 24facher Vergrößerung dargestellt. Eine punktierte Linie oder Pfeilrichtung zeigt die Stelle des Querschnittes.

In bezug auf die *Häufigkeit* der präsenilen und senilen radiären Wasserspalten hat an meiner Klinik C. F. PFEIFFER Untersuchungen angestellt\*. Er fand sie bei 84 über 50 Jahre alten Personen in 36%. In der vorderen Rinde waren sie etwa doppelt so häufig wie in der hinteren. Sie kommen in allen Rindentiefen vor, am häufigsten sind sie jedoch in den mittleren und tieferen Schichten. Rein subkapsuläre Spalten sind seltener (Abb. 1030). (Ihre Prognose ist schlechter!) Meist reichen sie gleichzeitig in die Tiefe, oder sind mit Spalten der mittleren und tiefen Schichten kombiniert (Abb. 1039, 1037).

Wieder ähnlich wie bei der *Maceration* treten auch bei der senilen Wasserspaltenbildung, bald früher, bald später, *Myelintröpfchen* in die Spalte aus. Abb. 1019 zeigt derartige Tröpfchen mit fokalen Licht, wo sie weiß, trüb erscheinen; Abb. 1020 im regredienten Licht, wo ihre Tröpfchennatur erkannt wird.

Die Tröpfchen Abb. 1019 und 1022 bedingen zufolge ihres von der Umgebung abweichenden Brechungsindex multiple Reflexionen und damit Medientrübung. An Stelle der wasserklaren Spalte tritt infolgedessen nach und nach die trübe Speiche Abb. 1044, 1045. Dieser Vorgang verläuft meist allmählich und kann sich nach meinen Beobachtungen, die durch Zeichnungen sicher gestellt sind, *jahrzehntelang* hinziehen (VOGT<sup>46</sup>, 5).

Die Speichentrübung, eine der häufigsten Trübungsformen, geht also aus radiären Wasserspalten hervor.

\* PFEIFFER, C. F.: Graefes Arch. 107, 71 (1921) u. Diss. Basel 1921.

Noch anschaulicher zeigen den Übergang von Wasserspalte zu Speiche die etwas größeren *milchigen* Vakuolen der Wasserspalte Abb. 1022. Hier sind sie im fokalen Licht weiß, im regredienten Abb. 1023 imponieren sie als Tröpfchen.

Wie erwähnt, ist die diffuse innere Reflexion der die Spaltenwände bildenden Rindenschicht stets gesteigert (ihre Durchsichtigkeit also vermindert), wohl ein Beweis dafür, daß die die Spalte erfüllende Flüssigkeit zu Trübungen führt. Der dabei auftretende, oben genannte *asbestartige Glanz* ist als Ausdruck einer örtlich begrenzten *Cataracta intumescens* zu deuten.

Welches ist die Zusammensetzung, welches der Brechungsindex der Wasserspaltenflüssigkeit? Der Umstand, daß die Wasserspalten nicht bei jedem Beobachtungswinkel gleich deutlich sind, und daß es gewisse Kunstgriffe braucht, um sie in ihrer Form und Ausdehnung prägnant in Erscheinung treten zu lassen, beweist, daß der Brechungsindex der Wasserspaltenflüssigkeit nur unbedeutend von dem der Rindensubstanz abweicht. Deshalb die schwache Spiegelung ihrer Wände, deren matter Asbestglanz nur bei bestimmtem Beobachtungswinkel sichtbar ist.

*Zweifellos ist somit die Wasserspaltenflüssigkeit nicht identisch mit der Vakuolenflüssigkeit.* Vakuolen glänzen lebhaft, sind leicht sichtbar, haben also einen von der Rinde sehr differenten Index. Dementsprechend heben sie sich, wenn sie in die Wasserspalten austreten, *scharf von der Wasserspaltenflüssigkeit ab*, in der sie sich niemals auflösen, vielmehr mit ihr eine Emulsion bilden und so zur Speichentrübung führen. Soviel die bisherigen Untersuchungen (auch meine eigenen) zeigen, bestehen die Vakuolen aus Myelin. Sie treten hauptsächlich aus den *Faserenden* aus, doch können sie auch zwischen Fasern auftreten. Im Wasser sinken sie unter (im Gegensatz zu Fett). In Alkohol lösen sie sich nicht, sondern schrumpfen zu unförmlichen Gebilden zusammen.

Wir werden kaum stark fehlgehen mit der Annahme, daß die Wasserspaltenflüssigkeit nach Zusammensetzung und Brechungsindex nicht sehr erheblich vom Kammerwasser abweicht. Stammen somit die Vakuolen aus der Linsensubstanz selbst, so stammt die Wasserspaltenflüssigkeit aus dem Kammerwasser.

Wie die später zu schildernde lamelläre Zerklüftung, betrifft auch die Wasserspaltenbildung *in erster Linie die Rinde*. In sklerotischen Linsen kommt sie daher nicht vor. In seltenen Fällen sah ich tiefe, die Kernoberfläche erreichende Wasserspalten schließlich auch den Kern oberflächlich zerklüften.

Intensive Wasserspaltenbildung und lamelläre Zerklüftung können Vorläufer der *Cataracta intumescens* sein und sind im Verlaufe dieser letzteren stets nachweisbar. Die Flüssigkeit, die vorher nur Nähte und Lamellen auseinander drängte, gelangt schließlich zwischen die einzelnen Fasern, unter Ausscheidung von Myelintropfen aus der Faserung, und erzeugt dadurch das Bild der *Cataracta intumescens* (vgl. Text zu Abb. 1050).

In dem auf die *Cataracta intumescens* folgenden Stadium *maturum* treten die Wasserspalten wieder mehr zurück, das Volumen der Linse nimmt, wohl durch Wasserabgabe, ab. Aus diesen und aus anderen Vorgängen (z. B. Katarakt nach Massage, vgl. Abb. 1050) glauben wir, den Schluß ziehen zu müssen, daß die Wasseraufnahme in die Linse die Folge *innerer Ursachen*, von Veränderungen innerhalb der Linsensubstanz ist. (Denn z. B. bei der Massage findet keine Verletzung der Kapsel oder anderer Teile, sondern nur eine Verletzung *circumscripter innerer Linsenpartien*, der lebenden Fasern und des lebenden Epithels, statt, die aber zu Wasseraufnahme und allgemeiner *Cataracta intumescens* führt.)

Fällt diese innere Ursache weg — durch Zerfall der die Quellung verursachenden absterbenden Fasersubstanz — so gewinnt die Linse wieder ihr altes Volumen, der



aufgeblähte Kapselsack erreicht seine ursprüngliche Spannung. Das Stadium maturum ist erreicht.

Über die im Gegensatz zu Cataracta senilis durch exogene Noxen bedingte, klinisch oft anders verlaufende Cataracta complicata vgl. den Abschnitt Cataracta complicata.

Wenn im vorstehenden kurz von „Wasserspalt“ gesprochen wurde, so waren damit *radiäre Spalten gemeint*, Spalten somit, welche die Linse in *radiärer* Richtung zerklüften. Die systematische Durchmusterung von Fällen mit *lamellärer Zerklüftung* (s. diese, Abb. 1074—1080) mittels dünnen optischen Schnittes führte mich aber zur Auffindung eines zweiten, anders gearteten Wasserspaltentypus, den ich als *konzentrisch*, frontal sich ausdehnenden, flächenhaften Wasserspaltentypus bezeichnen möchte. Diese Wasserspalten erreichen eine weit größere Flächenausdehnung als die radiären Spalten, indem sie sich nicht in (radiären) Nähten oder zwischen (radiären) Fasern ausbreiten, wie die bisher bekannten Spalten, sondern *zwischen konzentrischen Zonen*, also zwischen Schichten verschiedenen Alters. Während die *Radiärspalte* zur Speiche führt, führt dieser zweite, *konzentrische* Wasserspaltentypus zu der flächenhaften konzentrischen Cataracta cuneiformis (s. diese, vgl. Abb. 1069, 1080a—d).

Wir treffen hier wieder das *Architekturprinzip der Linse* (s. S. 318). Wie sich die Fasern sowohl zu konzentrischen Schichten reihen, als auch in radiärer Richtung zu Lamellen übereinander legen, so können sie sich auch in beiden Richtungen zerklüften, somit sowohl in der konzentrischen als in der radiären. Die gewöhnlichen, bisher bekannten Spalten, von denen wir hier sprachen, waren die *Radiärspalten*. Ihnen können wir die soeben beschriebenen als *konzentrische* Spalten gegenüberstellen. Letztere sind bei Flächenbelichtung nicht sichtbar und können nur mittels dünnen optischen Schnittes nachgewiesen werden (vgl. Abb. 1080). Sie führen, wie wir noch sehen werden, häufig zur lamellären Zerklüftung und zur Cataracta cuneiformis. Experimentell können sie durch die Maceration dargestellt werden, bei welcher sie Aufblätterung in konzentrische Lamellen verursachen (siehe Abb. 694 e, f).

Dementsprechend fand ich lamelläre Zerklüftung nicht so selten innerhalb der Wasserspalten (s. Abb. 1080 e und f).

Klinisch somit hier wie dort Erscheinungen, wie sie ähnlich bei der künstlichen Maceration der Linse auftreten, so daß wir auch hier wieder die letztere bis zu *einem gewissen Grade mit der Cataracta intumescens vergleichen können*.

Wir bekommen den Eindruck, daß die im Verlaufe des Alterstarprozesses sinkende Vitalität der Linse schließlich einen solchen Grade erreicht, daß sie der toten, der Macerationsflüssigkeit zum Opfer fallenden Linse vergleichbar wird.

Aber dieser Prozeß pflegt sehr lange zu dauern, meist jahrzehntelang. Verfolgt man Wasserspalten unter zeichnerischer Kontrolle Jahre hindurch, so läßt sich in einzelnen Fällen ein Fortschreiten des Prozesses innerhalb Monaten feststellen, in anderen Fällen ist noch nach vielen Jahren der Status nicht nachweislich verändert.

Die Frage, warum in dem einen Falle das Stadium *rascher Progredienz früher auftritt, die Vitalität der Linse also rascher abnimmt als in dem anderen*, ist identisch mit der Frage, warum bei dem einen der Pupillarsaum früher seine senile Depigmentation erreicht als bei dem anderen, warum bei dem einen das Gerontoxon corneae früher sich zeigt, die Haare früher ergrauen usw., warum überhaupt alle die tausend senilen Erscheinungen der einzelnen Organe und ihrer Teile bei dem einen früher, bei dem anderen später in Erscheinung treten.

Wir konnten nachweisen, daß mehr als 90% aller über 60 Jahre alten Personen senile Linsentrübungen aufweisen, die individuell verschiedene Grade zeigen, gerade

so wie die senilen Veränderungen aller übrigen Organe. Die Frage, warum nicht alle Linsen im Alter *vollkommen* sich trüben, wird dieselbe Antwort erhalten müssen, wie die analoge Frage, warum nicht alle Individuen im Alter *vollkommen* ergrauen, warum nicht bei jedermann ein *totales* Gerontoxon corneae sich einstellt usw.

*Abb. 1018b. Präsenile Wasserspaltenbildung der vorderen Rinde kombiniert mit Coronarkatarakt*<sup>247</sup>).

Wir sehen hier einen besonders charakteristischen Fall von Wasserspaltenbildung, hauptsächlich im Nahtbereich. Rechtes Auge, fokales Licht, schwache Vergrößerung bei dilatierter Pupille (Frau H., 42 Jahre, Visus R  $\frac{6}{60}$ ). Wieder ist das Bild deutlicher bei Chagrineinstellung.

Die Nahränder sind am weitesten in ihrem mittleren Verlaufe auseinandergedrängt, so daß bauchige bis lanzettliche Gebilde entstehen. In den mittleren Partien der Nähte grauweiße radiäre Trübungstreifen, die hauptsächlich aus Vakuolen bestehen: beginnende Speichen. Nach unten innen eine durch Auseinanderweichen von *Fasern* bedingte Spalte. Im übrigen ist der Verlauf der Spalten für die *Nähte* typisch.

Die Untersuchung der Spaltränder zeigt, daß die Spalten bald mehr oberflächlich, bald mehr in den mittleren und tiefen Rindenpartien liegen (optischer Schnitt). Hauptsächlich die mittleren und tieferen Partien sind bevorzugt. Teilweise durchsetzen die Spalten die ganze Rinde.

*Gleichzeitig bestehen periphere Coronartrübungen* und in der Rinde vor den Spalten ausgedehnte *lamelläre Zerklüftung* (die weißen Parallellinien der Figur).

Hintere Rinde mit ähnlichen Spalten wie die vordere.

Die vordere Kammer ist von gewöhnlicher Tiefe.

Am anderen (linken) Auge ähnliche Veränderungen, jedoch weniger weit fortgeschritten. Visus L =  $\frac{6}{36}$ .

Die Patientin ist gesund, speziell ist der Urin ohne Besonderheit.

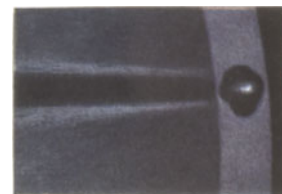
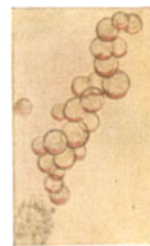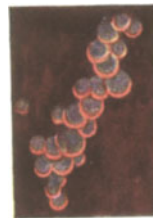
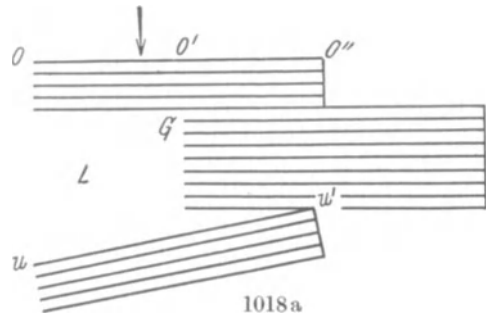
*Die Kombination von Coronarkatarakt mit Wasserspalten- und Speichenbildung* stellt wie oben geschildert (S. 457), eine der häufigsten präsenilen Starformen dar. Meist werden davon Individuen zwischen dem 30. und 60. Jahre betroffen. Der Verlauf ist häufig ein recht langsamer, durch Jahrzehnte sich hinziehender. Die Sehschärfe ist in vielen Fällen trotz der auffallenden Speichentrübungen nicht hochgradig herabgesetzt. Ausgesprochene Heredität dieser überaus typischen Coronar-Speichenkatarakt konnte ich mehrfach beobachten (s. S. 458).

*Abb. 1019 und 1020. Präsenile und senile Wasserspaltenbildung im fokalen und regredienten Licht (Text s. o.). Ok. 2, Obj. a 3*<sup>247</sup>).

Frau B. B., 68 Jahre, rechtes Auge. Kernstar, subkapsulär vereinzelte Vakuolen, vorderer Chagrin mit Farbenschillern, anscheinend hintere schalenförmige Katarakt. Vordere Kernoberfläche zeigt beginnende lamelläre Zerklüftung, ebenso die Rinde. In dieser reichliche Wasserspalten, die mit Flüssigkeitskugeln gefüllt sind. Letztere erscheinen im fokalen Licht meist als *unregelmäßig rundliche weißliche Flecken*, im regredienten als kugelige Vakuolen (vgl. Abb. 1019, fokales und Abb. 1020 regredientes Licht). Visus rechts = Fingerzählen in einigen Fuß.

*Abb. 1021. Flache senile Wasserspalten, durch Klaffen vorderer Rindennähte, erfüllt mit quergestellten Vakuolenschläuchen*<sup>247</sup>).

In einigem Abstand von der rechten vorderen Linsenkapsel, mit im fokalen Licht sichtbaren quergestellten Vakuolenschläuchen. Ok. 2, Obj. a 2.



Frau M. B., 66 Jahre, rechtes Auge. R Visus = Fingerzählen in 1 m. L Aphakie nach Exstruktion.

Die Ursache der eigentümlichen Vakuolenform liegt wohl in lamellärer (konzentrischer) Zerklüftung, indem Wasserspalten und Speichen nicht selten quere Zerklüftung zeigen (s. unten). Wie solche *Querlinien in Speichen* aussehen, zeigt Abb. 1061. Es besteht gleichzeitig Kernstar und Coronarkatarakt. Letztere ist peripher sichtbar, sie erscheint im regredienten Licht braun.

*Abb. 1022, 1023a und b. Grobe milchweiße Myelintropfen einer Wasserspalte in verschiedener Belichtung.*

71jähriger Felix Wai., rechtes Auge, 37fache Vergrößerung. Abb. 1022 zeigt die Vakuolen im fokalen Licht. In diesem erscheinen sie weiß, mit schmalem glasigem Rändchen, weißer Saumlinie. Läßt man, bei temporaler Lampenstellung, das Bündel auf eine Linsenpartie *nasal* der Vakuolen fallen (also über die Vakuolen hinweg), so leuchten die Vakuolenränder lebhaft hellrot auf (Abb. 1023a). Die Umgebung erscheint in einem bedeutend dunkleren roten Ton\*. Man sieht somit die Vakuolen im roten Funduslicht rot leuchten.

Als luzide Gebilde, als durchsichtige Tropfen sind sie dagegen im (regredienten) *Linsenlicht* zu sehen (Abb. 1023b). Zu diesem Zwecke wählt man einen steilen Lichteinfall (die Begründung vide Abschnitt Methodik S. 27) und wirft bei temporaler Lampenstellung das Bündel auf eine Linsenpartie temporal der Vakuolen. Wie ersichtlich (Abb. 1023b), ist bei dieser Belichtung weder von der Wasserspalte der Abb. 1022, noch von der Faserung etwas zu sehen. Die optische Erklärung für diese Erscheinung habe ich im Abschnitt Methodik S. 22 und 27 gegeben.

Im unteren Teil der Abb. 1022 sieht man bei L eine quere Streifung. Es handelt sich um die weiter unten zu besprechende *lamelläre Zerklüftung*. Wie ersichtlich, überbrückt sie die Wasserspalte und steht annähernd quer zu der senkrechten Faserichtung.

*Abb. 1024. Schattenbildung und Lichtzerstreuung durch Vakuolen der Rinde.*

Die in einem Falle von trepaniertem Glaukoma chronicum unter der axialen Vorderkapsel vorhandene platte Vakuole der Abb. 1024 erzeugt, wie alle Vakuolen der Linse, im Spaltlampenbündel einen zylindrischen *Schlagschattenstreifen* (der dunkle Streifen in Abb. 1024). Gesäumt ist dieser Streifen von einem schwachen, in den meisten Fällen *nicht sichtbaren* Mantel zerstreuten Lichtes. Dieser Lichtsaum mag teils durch Beugung, teils durch die zerstreuende Wirkung der Vakuole zustande kommen (ist nämlich der Index des Vakuoleninhaltes kleiner als derjenige der

---

\* Ich habe dieses Phänomen des roten Aufleuchtens trüber Medien (z. B. Glaskörpertrübungen oder Linsentrübungen) unter genannter Beleuchtungsrichtung am 6. Juli 1922 in der Sitzung der Medizinischen Gesellschaft Basel demonstriert (Schweiz. med. Wschr. 7, 175, 1923). Das Leuchten erklärt sich so, daß die vom Fundus zurück kommenden Strahlen, soweit sie die Trübung treffen, durch letztere diffus zerstreut werden. Die Trübung wird dadurch zum leuchtenden, divergente Strahlen aussendenden Körper, und da die Fundusstrahlen vorwiegend rot sind, erscheint sie rot. Die brechenden Medien beseitigen die Divergenz nicht, da die Trübungen im vordersten Bulbusabschnitt liegen. Auch die Ränder einer hinteren Kapselwunde leuchten bei genannter Methode rot auf, indem sie durch Brechung das rote Funduslicht (in mehr oder weniger regelmäßiger Weise) ablenken. Auch hier sind es divergente Strahlen, die zum Beobachterauge gelangen. Siehe auch noch Text zu Abb. 1073.

Im vorliegenden Fall ist das Aufleuchten der Vakuolen durch ihre milchige Trübung begünstigt, die diffuse Lichtzerstreuung veranlaßt.

Umgebung, so muß sie, wie schon F. ED. KOPY erwähnt hat, zerstreud wirken). Der Schattenstreifen kommt durch die Reflexion an und in der Vakuole zustande.

Ich bringe dieses Bild, weil kürzlich ein Autor auf die Idee kam, die Vakuolen der Glasbläserlinsen hätten Brennglaswirkung und erzeugen auf diese Weise den Glasbläserstar!

**Die Bewegungen von Vakuolenkomplexen der Wasserspalten und von anderen Medientrübungen beim intrakapsulären Akkommodationsmechanismus\*.**

Daß sich Trübungen bei stärker kataraktöser Rinde akkommodativ verschieben können, zeigte STANKA \*\*. Auch GALA beschreibt akkommodative Verschiebung von getrübten Teilchen in zerfallener Rinde \*\*\*, und, was Vakuolen von Wasserspalten und Speichen betrifft, an meiner Klinik R. KLAINGUTI. Bei der Akkommodationsruhe, z. B. Atropinmydriasis, sind sie fix, bei Akkommodation verschieben sie sich. Auch an Trübungsnetzen der Rinde konnte ich 1923 in einer Reihe von Fällen solche akkommodative Verschiebungen nachweisen, die einen Beleg für den intrakapsulären Akkommodationsmechanismus darstellen. Dabei bewegten sich Netze und Fasern bei der Akkommodation stets axialwärts, um dann, beim Nachlassen der Akkommodation, wieder an ihre ursprüngliche periphere Stelle zurückzukehren. Oder aber radiäre, in der Nahrichtung verlaufende Fasern und Faserreste krümmten sich bei der Akkommodation, um sich beim Nachlassen derselben wieder zu strecken. Bei Atropinmydriasis hörten alle diese Bewegungen auf, trotz Akkommodationsimpuls.

Am besten eignen sich zu derartigen Beobachtungen Fälle mit überreifem Star bei gleichzeitigem Iriskolobom, da die akkommodativen Veränderungen am besten in den peripheren Partien zu sehen sind.

Besonders schön konnte ich bei verflüssigter Rinde Bewegungen eines isoliert erhaltengebliebenen Faserstranges in folgendem Falle beobachten:

*Abb. 1025a und b. Akkommodative Verbiegung eines dünnen Linsenfaserstranges innerhalb teilweise verflüssigter Rinde.*

35jährige U. Can. Cataracta matura links, fortgeschrittene hintere Trübungsschale rechts. Links wurde auswärts präparatorisch iridektomiert. In der nasal-oberen Kolobomecke erblickt man den radiären weißen Faserstrang St der Abb. 1025a, der zwei solide Trübungskomplexe verbindet, selbst aber in verflüssigter Rinde liegt. Länge des Stranges 1,25 mm, Dicke 0,06 mm. Er überquert die Flüssigkeitstraße SS. Diese ist bei Akkommodationsruhe (Abb. 1025a) 1,25 mm breit und hat eine Länge von über 4 mm. Sie liegt konzentrisch zum Linsenzentrum. Akkommodiert die Patientin (Abb. 1025b), so verschmälert sich die Flüssigkeitstraße bis auf 1 mm, und der Strang legt sich dementsprechend in Windungen. Belichtet man die Pupille, so verengert sich diese, der Strang bleibt aber vollkommen fix.

Diese Versuche wurden im vorliegenden Falle sehr oft mit immer demselben Erfolge wiederholt.

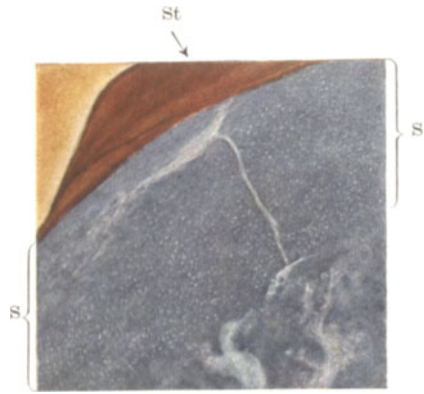
Auch andere Stellen der Linsenperipherie zeigten akkommodative Verschiebungen. Die Beobachtung war durch das Kolobom erleichtert. Die Rinde erwies sich bei der Extraktion als verflüssigt.

Wiewohl solche Fälle einen Beleg für den HELMHOLTZschen Akkommodationsmechanismus bilden, so darf nicht vergessen werden, daß es sich dabei um patho-

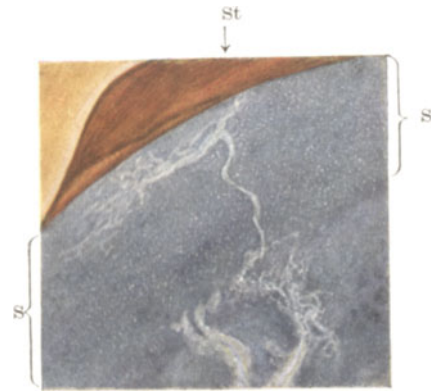
\* VOGT: Klin. Mbl. Augenheilk. 72, 412 (1924).

\*\* STANKA: Klin. Mbl. Augenheilk. 69, 731, (1922).

\*\*\* GALA: Arch. d'Ophtalm. 42, 17 (1925).



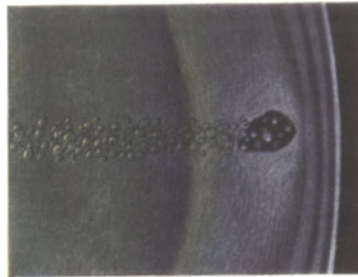1025 a



1025 b



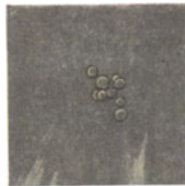
1026 a



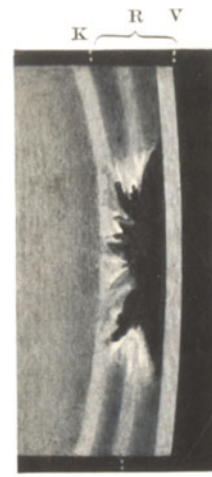1026 b



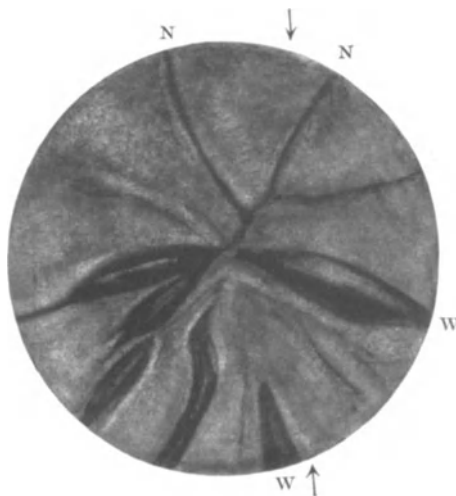
1027



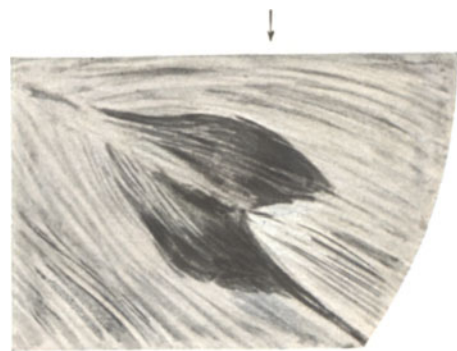
1028



1030



1029



1031

logisch veränderte, zerfallene Linsensubstanz handelt, und daß mit solchen Beobachtungen noch nichts für die Richtigkeit des GULLSTRANDSchen intrakapsulären Mechanismus bewiesen ist, welcher Verschiebungen der *Linsenfäsern gegeneinander* voraussetzt.

*Abb. 1026a und b. Tunnelartig die vordere Rinde durchsetzende Wasserspalte im fokalen und regredienten Licht.*

69jähriger Spa. Gottlieb, rechtes Auge, 25fach, mit Vakuolen besetzte Wasserspalte der vorderen Rinde. Abb. 1026a Partie der Wasserspalte mit größeren und kleineren, im fokalen Licht blaugrauen Myelintropfen locker besetzt (beginnende Speichenbildung). Abb. 1026b dieselbe Spalte im dünnen optischen Schnitt. Im Schnittbereich haben die Myelintröpfchen innerhalb des Wasserspaltentunnels dieselbe Farbe wie in Abb. 1026a. Links davon sieht man sie dagegen im regredienten Linsenlicht, wo sie als glänzende Tröpfchen erscheinen. Ihr Rand glänzt grüngelb, entsprechend der Farbe des Linsenlichts.

*Abb. 1027, 1028. Auffallend weiße Vakuolen in lamellär zerklüfteten Partien der vorderen Rinde (Milchvakuolen).*

61jährige Frau Hanna Gu., rechtes Auge. Ok. 2, Obj. a 2. Rinde lamellär und durch Wasserspalten zerklüftet. Axial im fokalen Licht (Abb. 1027) eine Gruppe von Vakuolen, die fokal als *rein weiße* Trübungspunkte imponieren. Im regredienten Licht (Abb. 1028) erweisen sie sich als scheinbar vollkommen klare Tropfen. Derartige rein weiße „Milchvakuolen“ konnte ich auch noch in einigen anderen Fällen durch Jahre hindurch verfolgen. Offenbar weist ihr Inhalt optische Heterogenität auf. Vergleiche auch die weißlichen Vakuolen der Abb. 1022.

*Abb. 1029, 1030. Wasserspalten der oberflächlichen, mittleren und tiefen Rinde.*

60jähriger Herr B., linkes Auge, Speichen und Wasserspalten der vorderen und hinteren Rinde beider Augen, ausgedehnte Coronar- und Staubtrübungen. Ein Teil der Wasserspalten liegt in der tiefen und mittleren Rinde, ein anderer oberflächlich, wieder andere Spalten durchsetzen die gesamte Rinde. Eine derartige Spalte ist in Abb. 1029 (6fache Vergr.) und Abb. 1030 (24fache Vergr.) wiedergegeben. Der Querschnitt der Abb. 1030 entspricht in Abb. 1029 der Pfeilrichtung. N Nähte, W Wasserspalten, die meist von erweiterten Nähten gebildet werden.

*Abb. 1031, 1032. Tiefe Wasserspalten der vorderen Rinde im optischen Schnitt.*

Herr W., 52jährig, linkes Auge. Ausgedehnte Coronarkatarakt mit Wasserspalten der vorderen und hinteren Rinde beider Augen, da und dort beginnen die Spalten in Speichen überzugehen. R S und L S = 0,5. Der Pfeil in Abb. 1031 (24fache Vergr.) trifft die zwei Zweige einer Spalte, wodurch die Flügelform des Querschnittes (Abb. 1032) zustande kommt. Die Pfeilrichtung ist Schnittrichtung.

*Abb. 1033, 1034, 1035. Tiefe Wasserspalten der vorderen Rinde im optischen Schnitt.*

Frau Br., 36jährig, linkes Auge. Punkt-, Staub- und Speichentrübungen, lamelläre Zerklüftung, beidseits vordere und hintere Wasserspalten. Daneben bestehen trübe Speichen in größerer Zahl (Abb. 1033, Sp Speichen der vorderen Rinde). Von den noch intakten Nähten ist nur eine nach oben verlaufende gezeichnet. L S = 0,3.

Eine temporale Naht geht unter typischer Verbreiterung in eine Wasserspalte W über, nasal sehen wir eine trübe Speiche Sp direkt in eine Wasserspalte münden. Abb. 1034 zeigt die letztere (Abb. 1033 Pfeil  $\beta$ ) bei 24facher Vergrößerung im Querschnitt. Sie liegt zwischen Abspaltung- und Kernstreifen. Abb. 1035 gibt zwei Spalten im Querschnitt wieder (Pfeil  $\gamma$  der Abb. 1033), bei 24facher Vergrößerung gezeichnet. Die besonderen Formen aller dieser Spalten finden sich weiter oben S. 468 besprochen.

*Abb. 1036, 1037. Wasserspalten in wechselnder Tiefe der hinteren Rinde im optischen Schnitt.*

Abb. 1036 und 1037 stellen *hintere* Wasserspalten im Querschnitt dar. 67jährige Frau K., linkes Auge, abgelaufene, schleichende Iridocyclitis (L S = 0,5), temporal-hintere Linsenpartie, Beleuchtung von der nasalen Seite. Abb. 1036 unten, Abb. 1037 oben gelegene Partie unter der Hinterkapsel. Betrachtet man hintere Wasserspalten oder Speichen mit breitem Büschel, so erhält man zunächst in allen Fällen den Eindruck der vollkommen oberflächlichen subkapsulären Lage der Spalten. Das verschmälerte fokale Büschel klärt aber sofort über Querschnittform und wirkliche Lage auf. In Abb. 1036 durchschneidet eine Spalte schräg die ganze Rinde bis unter die Kapsel reichend.

Eine andere sitzt zwischen Abspaltung- und Kernstreifen. Abb. 1037 zeigt drei tiefe Spalten mit radiär gestellten Faserbrücken und eine breite, ganz oberflächliche.

*Abb. 1038, 1039. Tiefe Wasserspalten der vorderen Rinde im optischen Schnitt, linkes Auge.*

Frau B., 67jährig, Conjunctivitis chronica beiderseits, RS =  $\frac{6}{24}$ , LS =  $\frac{6}{24}$ . Auf beiden Augen beginnende Katarakt mit Wasserspalten der vorderen und hinteren Rinde. Links vorgeschrittener als rechts. Fundus beidseits o. B. Abb. 1038 zeigt Wasserspalten der vorderen Rinde des linken Auges von der Fläche bei 10facher Vergrößerung. Dieselben gehen, aus Nähten entstanden, an deren Verzweigungsstellen ineinander über. Man erkennt Tröpfchenansammlung etwas nasal vom Zentrum. Der die Spalte umhüllende weiße Rand ist hier besonders deutlich. Abb. 1039 stellt den optischen Schnitt, entsprechend der in Abb. 1038 punktierten Linie dar. Die Spalten liegen tief. Auch hier ist die weiße Zone deutlich und zeigt in der nasal-unteren Spalte eine spickelartige Ausladung in die umgebende Linsensubstanz. C Kapselfläche, A Abspaltungsfläche, K Alterskernfläche.

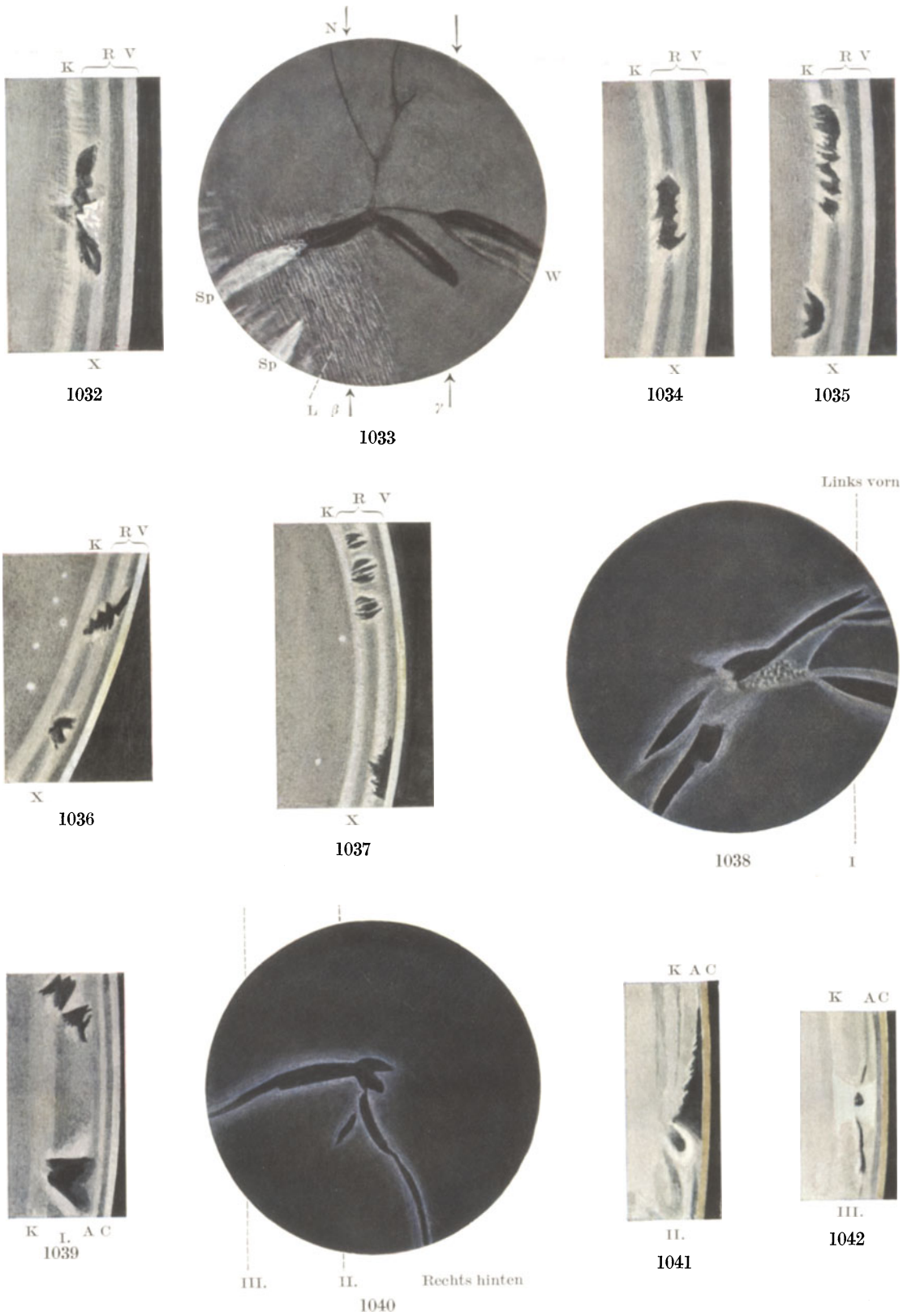
*Abb. 1040, 1041, 1042. Tiefe Wasserspalten der hinteren Rinde, rechtes Auge des vorigen Falles.*

Abb. 1040 ist eine Flächenansicht der Spalten der hinteren Rinde des rechten Auges. Abb. 1041 und 1042 sind deren Querschnitte, den punktierten Linien II und III in Abb. 1040 entsprechend. Besonders in III ist die weiße Imbibitionszone sehr deutlich.

*Abb. 1043. Zerklüftete Wasserspalte bei Cataracta coronaria et coerulea.*

63jährige Frau M. H., rechtes Auge. Ok. 2, Obj. a 3. Cataracta coronaria et coerulea, Wasserspalten und Speichen. RS =  $\frac{6}{36}$ , korr.  $\frac{6}{24}$ , M 1,5. Der optische Schnitt zeigt in diesem Falle besonders schön, welche zerklüftete, nie geahnte Form Wasserspalten aufweisen können. In wunderlicher zackiger Gestalt durchklüftet die





Spalte (Abb. 1043 F) die zum Teil getrübt Rinde. Blaue Coronarlinge durchsetzen die oberflächlichen Kernschichten. Das die Spalte umrandende Gewebe ist weiß getrübt, zufolge Imbibierung mit der Spaltenflüssigkeit.

*Abb. 1044. In graue Speichen übergehende Wasserspalten bei Cataracta coerulea.*

52jähriges Fr. Fre., linkes Auge 25fach. Links die aus blauen und braunen runden Scheibchen zusammengesetzte Coerulea. Die vier grauen Speichen treffen sich ungefähr in der Linsenachse. Sie sind von dunklen Wasserspalten eingerahmt, welche am besten bei Einstellung der Linsenchagriniierung sichtbar sind. In den Speichen Reihen von groben weißen Myelintropfen. Axial außerdem braune Pigmentsternchen der Vorderkapsel. Wie der optische Schnitt lehrt, sitzen sowohl Speichen als Wasserspalten in der tiefen Rinde.

*Abb. 1045. Wasserspalten und weiße Speichen, letztere alten Datums.*

62jähriger Leonhard Be., linkes Auge, 25fach. Vordere und hintere Rinde durch Wasserspalten und Speichen zerklüftet. Die Wasserspalten nehmen zum Teil die Nähte ein, zu einem großen Teil liegen sie aber zwischen Fasern. Die Speichen sind auffallend weiß. Intensiv weiße Speichen sind nach meinen Beobachtungen alten Datums. Die Speichen zeigen zum Teil eine radiäre Streifung, zum Teil lassen sie weiße Ringe als Reste von Vakuolen erkennen. Als nicht seltenen Befund beachte man ein dunkles (luzides) Band, das die obere lanzettliche Speiche in schräger Richtung durchquert.

Der Prozeß der Speichenbildung durch Myelinablagerung ist in manchen Fällen kein kontinuierlich progredienter, er kann vielmehr Jahre oder Jahrzehntelang stille stehen. Solche alte Speichen zeichnen sich oft durch lebhaft weiße Farbe aus.

*Schließt fortschreitende Kernsklerose Rindenspeichen ein, so bleiben diese dauernd stationär.* Sie sind durch die sklerotische Substanz, die keines Zerfalls fähig ist, konserviert. Befunde dieser Art konnte ich sowohl am Lebenden, als auch an Leichenlinsen erheben.

*Abb. 1046. Vordere Rinde in stärkerer Trübung zufolge multipler Wasserspaltenbildung und Trübung der Faserschicht. Cataracta coronaria.*

65jähriger Friedrich Fre., linkes Auge, 6fache Vergrößerung. Pupille 6,5 mm weit. Durch die hauptsächlich zwischen Fasern liegenden Wasserspalten erscheint die Faserung in ungewöhnlicher Weise verbogen. Axial ist sie an einer Stelle stärker getrübt. Die Trübungen reichen sowohl in der vorderen, wie hinteren Rinde stellenweise bis dicht unter die Kapsel. Coronaria besonders kräftig nach oben. Am anderen Auge ähnlicher Befund. RS =  $\frac{1}{6}$  M 5,0, LS =  $\frac{1}{6}$  M 7,0. Annähernd stationärer Befund während 8 Jahren, eine Operation wurde abgelehnt.

*Abb. 1047. Wasserspalten durch Auseinanderdrängung von Faserbündeln. Weiße Punkttrübungen und subkapsuläre Vakuolenfläche<sup>247</sup>).*

69jährige Frau Tr. vor der Starextraktion. Von jung auf hochgradig myop, stammt aus Myopen- und Starfamilie, RS =  $\frac{1}{200}$ , LS =  $\frac{5}{200}$ . Vordere und hintere Rindenkatarakt, hintere rosettenförmig. Ok. 2, Obj. a 2. Rechts fokales Licht, links gelbliches regredientes (aus der Linsentiefe reflektiertes) zum Teil indirektseitliches Licht. Rechts sieht man Faserbündel auseinandergedrängt, ähnlich wie

dies z. B. von der traumatischen Katarakt in Abb. 1292 dargestellt werden wird. Die Fasern treten durch partielle Trübung scharf hervor. Oberflächlich zahlreiche weiße runde Flecken von 40—80 Mikra Durchmesser, daneben sehr dichte Herde viel kleinerer Flecken. Diese Flecken liegen im Bereiche oder in unmittelbarer Nähe des Epithels. Im indirekten Licht erkennt man, daß alle diese Flecken Tropfenbildungen entsprechen: „*Subkapsuläre Vakuolenfläche*“ (vgl. auch Abb. 1019 und 1020). Peripher durchsetzen Staub- und Punkttrübungen die ganze Rinde.

*Abb. 1048. Lanzettliche graue Speichen zwischen Fasern, davor weiße runde Punkte und siebartige dunkle Löcher.*

73jährige Frau Apo., linkes Auge, 25fach. An Stelle früherer Wasserspalten haben sich homogene weiße lanzettliche Flächen gesetzt. Die Faserschicht ist bis unter die Kapsel streifig getrübt. Dunkle runde Löcher, daneben gleich große weiße Punkte sind offenbar Vakuolenprodukte und verleihen der Staroberfläche ein wurmstichiges Aussehen.

*Abb. 1050.\* Cataracta intumescens mit Wasserspalten. Cataracta intumescens senilis* <sup>247</sup>).

Bei dem 64jährigen Frl. K. Sch.

Vor 6 Wochen bestand neben beidseitigen hinteren Rindentrüben beginnender Kernstar. Bald nach präparatorischer, mit *Tritur* verbundener Iridektomie trat *Cataracta intumescens* des operierten Auges auf.

Man erkennt zwischen Nähten und Fasern gelegene, mächtige Wasserspalten. Die Fasern sind trübe. Ihre Bündel zeigen farbigen Asbestglanz. Die Richtung der Fasern zu den Spalten zeigt uns an, ob letztere klaffenden Nähten oder auseinander gewichenen Faserbündeln entsprechen.

Da und dort sieht man Faserbündel schräg durch die Spalten ziehen, so daß der Eindruck entsteht, daß durch Wasseraufnahme die Bündel gewaltsam auseinander gedrängt wurden.

Vorderkammer etwas abgeflacht.

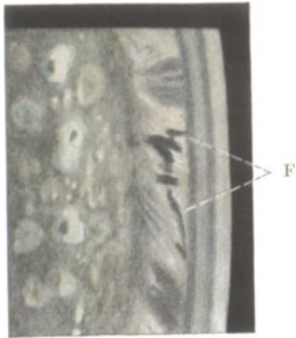
Offenbar stellt die Massage eine schwere Schädigung der durch das Senium widerstandlos gewordenen Linse, insbesondere der Fasern derselben dar. Sie werden in dem massierten Abschnitte zertrümmert, wodurch die Möglichkeit geschaffen ist, daß Kammerwasser in die absterbenden Partien, ähnlich wie im Macerationsversuch, eindringt. Der einmal in größerer Menge eingedrungenen Flüssigkeit fällt dann auch die übrige Linsensubstanz zum Opfer.

*Abb. 1051—1053. Fortgeschrittene Cataracta intumescens mit subkapsulärer Flüssigkeitschicht.*

13jähriger Willi Mo. kommt in die Augenpoliklinik mit linkseitiger *Cataracta intumescens* unbekannter Ursache. Angeblich kein Trauma, nirgends Perforationsstelle. Auge reizlos. Vorderkammer abgeflacht. Vordere Rinde durch eine drei-strahlige Wasserspalte tief zerklüftet. Oben und nasal überbrücken trübe Fasern und dünne Faserschichten die Spalten.

Der optische Schnitt Abb. 1052 ergibt einen äußerst interessanten Befund. Zwischen Kapsel und Linsenoberfläche hat sich eine Flüssigkeitschicht von über

\* Abb. 1049 fällt weg.



1043



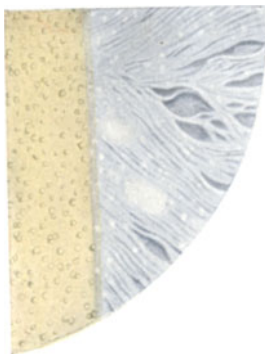1044




1045



1046



1047



1048

Hornhautdicke\* angesammelt. Die Flüssigkeit dieser Schicht ist, wie Abb. 1052 zeigt, etwas opaker als das Kammerwasser. Die subkapsuläre Flüssigkeitsschicht setzt sich kontinuierlich in die klaffenden Wasserspalten fort (Abb. 1052). Dabei ist beachtenswert, daß eine weiße Lamelle (L) substantielle Selbständigkeit bewahrt hat. Im Bereiche der Wasserspaltenoberfläche zerrissen hängt ihr oberes freies Ende in dem Flüssigkeitsraum. Die sie von der Unterlage trennende Flüssigkeitsschicht ist etwas opaker (wenigstens im unteren Teil) als die freie Flüssigkeit. Diese abgehobene Lamelle gehört offenbar der Faserschicht an, in die sie nach oben und unten sich verliert. Die Annahme, es könnte sich um das (abgehobene) Epithel handeln, wird dadurch unstichhaltig, daß letzteres im vorderen Linsenchagrin (Abb. 1053) sichtbar ist, somit unter der Kapsel sitzt. Auch würde die *Dicke* der Schicht gegen die genannte Annahme sprechen, sowie der Umstand, daß die Kontinuität des Epithels einer dauernden Abhebung nicht Stand gehalten hätte.

Wir stehen somit vor der interessanten Tatsache, daß eine selbständige Abhebung der oberflächlichsten Faserschicht im Bereiche der Abspaltungsfläche stattgefunden hat. Diese Erscheinung rückt vielleicht unserem Verständnis näher, wenn wir uns erinnern, daß die Diskontinuitätszonen Grenzen zwischen Zonen von verschiedenem Index und damit verschiedener physikalischer Beschaffenheit darstellen. Jedenfalls beweist sie in diesem und in ähnlichen von mir beobachteten Fällen eine *solidere Kontinuität der Fasern der Diskontinuitätszonen* im Vergleich zu denjenigen der Zwischenschichten.

Beachtenswert ist in dem optischen Schnitt die *gesteigerte Wölbung der Linsenvorderfläche*. Sie kommt optisch in dem überaus kleinen Chagrinfeld (Abb. 1053) zum Ausdruck. Das Chagrinfeld (d. h. der vordere Linsenspiegelbezirk) ist sogar kleiner als dasjenige des Kaninchens mit seinem kleinen vorderen Linsenradius.

Das Bild der subkapsulären Flüssigkeitsschicht sah ich häufig bei der Linsenmaceration, wo die Flüssigkeitsansammlung der Kapselberstung vorangeht.

*Abb. 1054. Farbenschillernder vorderer Chagrin über Flüssigkeitsspalten bei Cataracta senilis*<sup>247</sup>).

73jähriger Patient W. B. mit linkseitiger Cataracta intumescens.

Der vordere Linsenspiegelbezirk dieses Falles ist größer als in Abb. 1053, immerhin ist auch er, der Cataracta intumescens entsprechend, kleiner als normal.

Das Bild zeigt breite Nahtwasserspalten, deren Enden axial zusammentreffen. Weiße feine Linien überbrücken die Spalten (vgl. Abb. 1051). Das Farbenschillern ist über einer derartigen Spalte, die bis an die Rindenoberfläche reicht, besonders deutlich. Ok. 2, Obj. a 3. Es besteht außerdem Kernstar (am anderen Auge wurde B vor zwei Jahren staroperiert).

*Abb. 1057.\*\* Reifer Faser- und Speichenstar. Trübungen die Vorderkapsel erreichend.*

70jährige Barbara Bru., rechtes Auge, 25fach. Pupille  $6\frac{1}{2}$  mm. Neben großen, weißen, oft gebogenen Speichen von gestreckter lanzettlicher Form sieht man radiäre weiße Faserstreifung, an einzelnen Stellen von gewellter bis gekräuselter Gestalt.

In der Tiefe kann man da und dort einzeln oder gruppenweise rundliche bis längliche dunkle Stellen sehen, die zum Teil von Fasern überbrückt werden. Sie sind vielleicht Reste von Wasserspalten.

\* Somit von über 0,5 mm. Die Hornhautdicke beträgt, optisch gemessen, intra vitam 0,4–0,6 mm (BLIX, GULLSTRAND). Nach dem Tode steigt sie durch Wasseraufnahme rasch auf 1 mm.

\*\* Abb. 1055, 1056 weggelassen.

*Abb. 1058, 1059. Fortgeschrittener Wasserspalten- und Speichenstar im fokalen und regredienten Licht.*

73-jähriges Fr. Fi., rechte vordere Rinde, schwache Vergrößerung. Abb. 1058 fokales, 1059 regredientes Licht. Die Vorderfläche zeigt regelmäßige, bis unter die Kapsel reichende Nahtspeichen, denen, wie Abb. 1059 zeigt, auffallend grobe Vakuolen folgen. Ein Teil der Vakuolen erscheint im fokalen Licht (Abb. 1058) als runde schwarze Löcher (vgl. Abb. 1048). Peripher Coronartrübungen. RS = 0,5 (links ähnlicher Befund).

*Abb. 1060. Ungewöhnliche Speichenform der hinteren Rinde bei Achsenmyopie.*

Frau N. Elisabeth, 67 Jahre, von Jugend auf myop, RS =  $\frac{1}{6}$  M 10,0, LS = Handbewegungen. Rechtes Auge.

Rechts Katarakt besonders der peripheren und hinteren Partien. Links Cataracta matura. Proj. gut. Links gleichmäßige vordere subkapsuläre Vakuolenfläche und siebartiges weißes subkapsuläres Trübungsnetz, erstere im regredienten, letzteres im fokalen Licht sichtbar.

Links deutliches, rechts undeutliches Farbenschillern des vorderen Chagrins. Beiderseits lichtstarker vorderer Alterskernstreifen. Links sind in der Trübung hier und da weiße Radiärstreifen und vereinzelt typische lamelläre Zerklüftungen sichtbar. Diese linke Linse wurde später mittels Lappenschnittes extrahiert. Es resultierte beinahe Emmetropie. Leichter Astigmatismus hypermetropicus inversus, LS =  $\frac{1}{3}$  plus cyl. 2,0 Achse horizontal. Feine Kapselreste, ophth. starke circumpapilläre Aderhautatrophie. Solche ist auch rechts erkennbar (s. Abb. 1067).

Das rechte Auge zeigt zwar kräftige flächenhafte periphere Trübungen vom Typus der Cataracta cuneiformis, sowohl vorn wie hinten. Aber hinten breiten sie sich, im Gegensatz zu vorn, axialwärts stark aus und führen zu einer Art hinterer *Rosetten-trübung* (Abb. 1060). Die Speichen dieser Rosette zeigen zackige und unregelmäßige Formen. Sie sind weiß, die Interstitien sind wenig getrübt, erscheinen mehr grau und lassen rotes Licht durch. Axial ist die Rosette besonders dicht und hier auch ganz leicht in sagittaler Richtung verdickt. *Bemerkenswerterweise sind aber die Trübungen überall scharf gegen die gesunde Rinde abgegrenzt.* Auch ist sowohl vorn wie hinten ausgesprochene lamelläre Zerklüftung vorhanden, eine Zerfallserscheinung, die, wie wir sehen werden, sowohl bei Cataracta senilis, als auch bei artefizieller Maceration auftritt und die bei Cataracta complicata seltener ist.

Peripher handelt es sich um die Cataracta cuneiformis, wie sie in Abb. 1067 dargestellt ist.

Daß bei degenerativer Myopie eine charakteristische Cataracta complicata vorkommt, ist aus dem Texte zu Abb. 1163—1165 ersichtlich. Kombinationen von myopischer Katarakt und Cataracta senilis sind nicht selten.

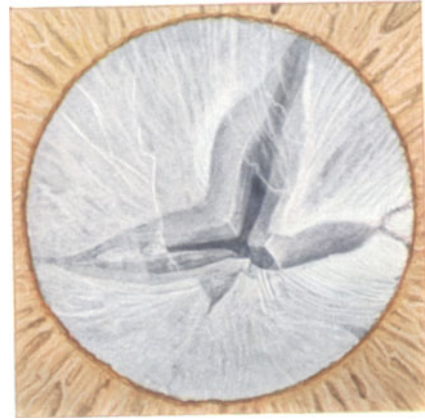
Wiewohl im vorliegenden Falle Cataracta complicata nicht nachweisbar ist, darf doch eine Begünstigung der Katarakt durch die Myopie als wahrscheinlich angenommen werden. Darauf weist, abgesehen von der vermehrten Disposition achsenmyoper Augen zu Katarakt, die kräftige Entwicklung der hinteren axialen Rosette hin.

*Abb. 1061, 1062a. Querstreifung und S-förmige Linierung innerhalb von trüben Speichen<sup>248</sup>.*

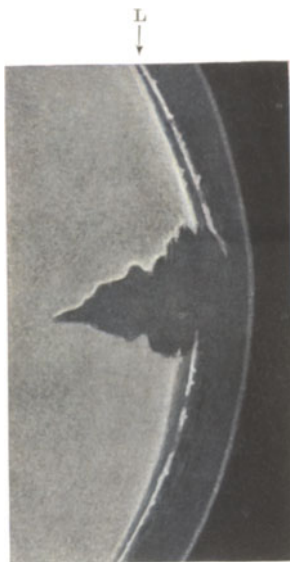Bei der 37-jährigen K. bestehen seit Jahren im Gefolge progredienter Coronarkatarakt ausgedehnte Speichenbildungen. Abb. 1061 zeigt die rechte vordere Linsen-



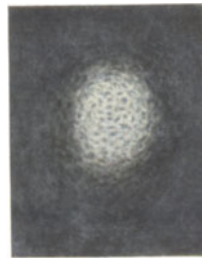
1050



1051




↑ 1052  
L



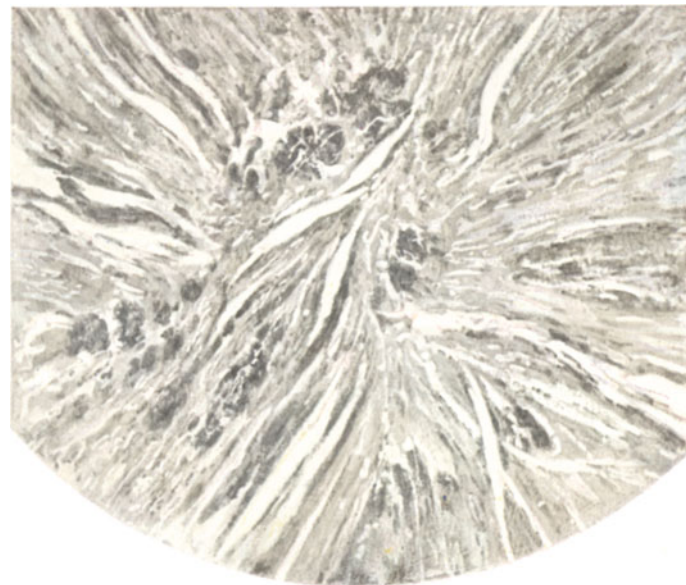
1053



1054



1058



1057

partie mit ring- und scheibenförmigen Coronärtrübungen und breiten lanzettlichen peripheren Speichen. Schräg von unten außen nach oben innen durchzieht die vordere Rinde die breite aber dünne bandförmige Speiche  $S S'$ , welche axial eine Auftreibung und eine (in derartigen Fällen fast stets vorhandene, durch den Nahtverlauf bedingte) Abknickung zeigt. — Die Speiche ist von geringer sagittaler Dicke und zeigt neben Vakuolen in ihren peripheren Teilen *eine feine weiße Querliniierung* ( $S S'$ ).

Diese Querliniierung sah ich bei flachen Speichen, besonders bei mit Cataracta coronaria kombinierten, öfters (s. S. 457). Sie ist vielleicht mit lamellärer Zerklüftung im Zusammenhang (vgl. VOGT)\*. Siehe auch Abb. 1074—1080. Es sei ferner an quergestreckte Vakuolen (Abb. 1021) erinnert, deren Genese mit querrer Zerklüftung zusammenhängen mag.

Eine andere Genese kommt den S-förmig gebogenen, scharf geschnittenen dunklen Spaltlinien zu, welche Abb. 1062a innerhalb einer breiten trüben Speiche der vorderen tiefen Rinde wiedergibt (57jährige Frau L. Sch., rechtes Auge, r. S. = 0,4). *Die schwarzen Linien erinnern ihrem Verlauf nach an jene Fasern, die ich zwischen Wasserspaltenrändern beobachtete und mehrfach abbildete* (z. B. Abb. 1047 und 1292). Es sind diese Faserbrücken, welche die Spalten durchqueren, Holzfasern zwischen auseinandergerissenen Scheitern vergleichbar. Innerhalb der dünnen Trübungsschicht des Falles der Abb. 1062a werden die Fasern als luzide Partien schwarz erscheinen, bzw. zu linienförmigen Aussparungen Anlaß geben können, wie sie Abb. 1062a tatsächlich wiedergibt. Die *Kreuzung* derartiger Linien (Abb. 1062a) erklärt sich daraus, daß die Fasern von *beiden* Spaltenrändern unter Umständen in symmetrischer Richtung ausgehen (vgl. Abb. 1047). Des weiteren brauchen, wie Abb. 1292 in Übereinstimmung mit vorliegender Abb. 1062a lehrt, gleichgerichtete Fasern nicht immer genau parallel zu sein.

Die Linienbildung ist also im ersten und zweiten Fall morphologisch und genetisch durchaus verschiedener Natur. In Abb. 1061 stellt sie vielleicht die Querschnitte konzentrischer Lamellen dar und ist somit der Ausdruck des Linsenaufbaus aus konzentrischen Schichten, in Abb. 1062a ist sie durch einzelne Fasern und Faserzüge bedingt und kann daher als charakteristisch für den Faseraufbau und damit in letzter Linie für die Struktur aus RABLSchen Radiärlamellen gelten.

*Abb. 1062b und 1062c. Speiche eines Nahtendes mit Fasertrübung.*

61jährige Frau Ida Ru., rechtes Auge mit Coronaria- und Speichenkatarakt der vorderen und hinteren Rinde. Abb. 1062b Übersichtsbild. Die Pfeilrichtung weist auf die temporale Speiche, die in Abb. 1062c bei stärkerer Vergrößerung dargestellt ist. Ein Vergleich mit Photo-Abb. 748 klärt die Situation: Es handelt sich um Trübung von Fasern, die vom Ende einer Naht abgehen (N Nahtende, Abb. 1062c). In der Konkavität, welche die Fasern umschließen, sitzt eine spitzzulaufende Speiche. Ihrer Form nach ist sie aus einer Wasserspalte hervorgegangen.

*Abb. 1063. Hintere Speiche im Bereiche der hinteren Alterskernfläche.*

36jährige Frau Neo., linkes Auge, 25fach. Mittelbreiter optischer Schnitt. Das Licht kommt von rechts und trifft die schrägverlaufende Speiche in der hinteren Alterskernfläche (weißer Streifen der Abbildung). Links unten von dieser Stelle verdeckt die Speiche die Sichtbarkeit des Hinterkapselstreifens.

Die Speiche hat faserige Struktur.

\* VOGT: Klin. Mbl. Augenheilk. 60, 34 (1918).



**c) Vordere Starrinde mit unregelmäßigen Rißlinien, bei reifem bis überreifem Altersstar („Erdrisse“).**

*Abb. 1064, 1065a.* In reifen Staren alter Personen sah ich in einigen Fällen merkwürdige unregelmäßige dunkle, mehr oder weniger radiäre Rißlinien, die die vordere Starrinde in ihrer ganzen Dicke weithin durchsetzen, und die in ihrer Form etwa an jene regellosen Risse und Sprünge erinnern, wie sie der Erdboden oder ähnliche Substanzen beim Eintrocknen zeigen<sup>248</sup>). Im Falle der *Abb. 1064* (75jährige Frau S., rechtes Auge) strahlen die dunklen Risse mehr oder weniger radiär von den scholligen weißen, ungefähr axial gelegenen Kapselstarflecken S (*Abb. 1065a*) aus. Der mehrheitlich radiäre Verlauf läßt daran denken, daß die Risse vielleicht mit den Nähten in irgendwelchen Beziehungen stehen. Charakteristisch ist ihr scharfer Rand, von dem sich häufig kleine, ebenso scharf begrenzte Seitenrisse in das Gewebe fortsetzen, die zackige Form und das stark wechselnde Kaliber. Dadurch unterscheiden sie sich von den Wasserspalten.

Das Spaltbüschel läßt aus der Tiefe eine rote Kernfarbe, etwa ähnlich wie bei *Cataracta nigra*, durchschimmern. Das vordere Kernrelief ist, soweit es erkennbar ist, kräftig und vollkommen scharf. Eine *hintere* Rindenkatarakt, ebenfalls mit Rißlinien, die aber etwas breiter zu sein scheinen, ist noch eben erkennbar.

Was ihre Genese betrifft, so erwecken die Risse der vorderen Rinde den Eindruck, als seien sie durch Schrumpfung (Retraktion) der trüben Rinde entstanden. Diese Annahme würde wohl voraussetzen, daß der unter der trüben Rinde liegende Kern sich an der Schrumpfung nicht oder nur in geringerem Maße beteiligt. Die Folge müßten dann Rißbildungen der Rinde sein (*Abb. 1064*, Übersichtsbild bei schwacher Vergrößerung und 5 mm weiter Pupille. *Abb. 1065a* „Risse“ bei 25facher Linearvergrößerung).

Ähnliche zackige subkapsuläre „Erdrisse“ radiärer Richtung zeigt die rechtseitige *Cataracta hypermatura* des 57jährigen Landwirts Johann Eg., daneben Kapselstarflecken. (Das linke Auge dieses Falles zeigt lediglich *Cataracta coronaria*.) Auch bei dem 72jährigen E. Lab. mit rechtseitiger *Cataracta hypermatura* sah ich am 6. 1. 23 einen ungewöhnlich langen derartigen Vertikalriß, ebenso am 11. 12. 23 bei dem 78jährigen Gottfried Pfi. einen bogenförmigen Riß von der Form einer 5, der einen 1 mm messenden axialen Kapselstar bogenförmig umfaßte (eine ähnliche Situation ist in *Abb. 1117* zu sehen).

*Abb. 1065b und c. Gezähnte radiäre Rißlinien innerhalb von kurzen lanzettlichen Speichen der vorderen Rinde.*

52jähriger Pfarrer Aug. Ke., rechtes Auge. Speichen- und Kernkatarakt, hintere Schalentrübung. In vorderen weißen lanzettlichen Speichen (*Abb. 1065b*) sieht man in der Achse der Speichen liegende dunkle Rißlinien mit zackigen zahnähnlichen Rändern. Die Zähne passen ineinander. Es ist also offenbar die Trübungsfläche der Speiche zerrissen worden, sei es durch Dehnung, sei es durch Zusammenziehung angrenzender Partien. Man wird an die Risse in austrocknender Erde erinnert. In *Abb. 1065b* sieht man bei Z mehrere solcher Risse. Der axiale Riß ist in *Abb. 1065c* bei stärkerer Vergrößerung dargestellt.

Die drei weißen Punkte mit Hof stellen beginnende Kapselstare dar. Sie weisen einen chagrinfreien Hof auf und beweisen, daß die Sklerose bis dicht unter die Kapsel reicht.

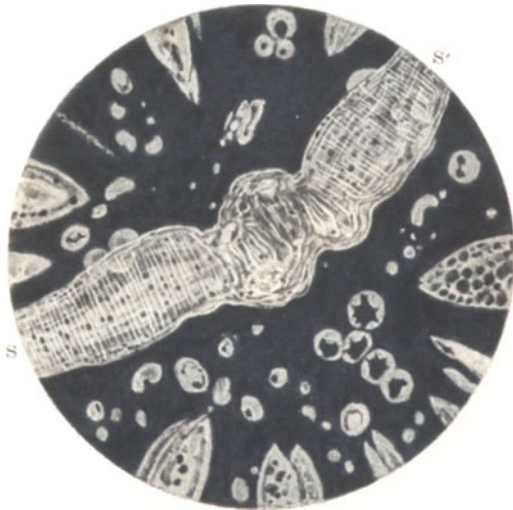
Die zackigen Rißlinien der Speichen sind ein Pendant zu den Rißlinien der *Abb. 1065a*.



1059



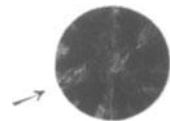
1060




1061



1062 a



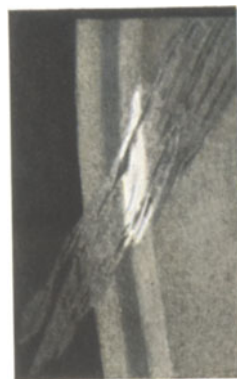1062 b



1062 c



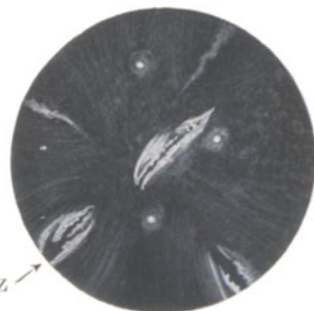
1065 a



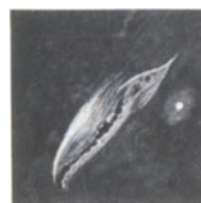1063



1064



1065 b



1065 c



1066

*Abb. 1066. Periphere konzentrische Liniiierung.*

87jähriger Herr Gro. mit Speichen und Kernstar, linkes Auge, 28fach. Bei erweiterter Pupille umziehen die ganze Linsenperipherie Züge von angenähert parallelen, bald mehr gestreckten, bald mehr welligen intensiv weißen Linien und Streifen. Konzentrische Linientrübungen dieser Art sind in der Linsenperipherie älterer Leute häufig. Wir lernten solche schon in Abb. 1014, 1015 kennen. In der Ausdehnung der Abb. 1066 sind sie jedoch selten und erinnern an Formen lamelläre Zerklüftung (s. unten).

**d) Cataracta cuneiformis plana peripherica  
(flächenhafte periphere Keiltrübung).**

Diese von mir 1918<sup>5)</sup> und 1921 beschriebene Starform der Linsenperipherie bevorzugt, im Gegensatz zu der Cataracta coronaria, das mittlere und höhere Alter. Die Lage in den mittleren und tieferen peripheren Rindenschichten hat sie mit der Coronaria gemein, sie ist aber morphologisch und genetisch scharf von ihr getrennt und stellt ein selbständiges, ungemein charakteristisches Krankheitsbild der Linse dar, das meist an beiden Augen vorhanden ist, und das ich wiederholt *vererbt* fand. Die Cuneiformis breitet sich kontinuierlich flächenhaft aus (s. Abb. 1067—1070), mit ihrem peripheren Rand parallel der Peripherie gehend (Abb. 1067), axial dagegen scharf abgegrenzte, meist spitze keilförmige, seltener abgerundete Ausläufer (Abb. 1067 bis 1070) aussendend. Sie läßt häufig eine konzentrische Streifung erkennen (Abb. 1067 bis 1070), *die axialwärts fast regelmäßig in lamelläre Zerklüftung übergeht*. Es bestehen somit enge örtliche Beziehungen der Cuneiformis zur lamellären Zerklüftung. Nicht selten kombiniert sich die Cuneiformis mit flachen Wasserspalten und Speichen, auch Assoziierung mit Coronaria kommt vor. In sagittaler Richtung ist die Gesamttrübung stets von geringer Dicke, jedoch ist die Trübung dichter und undurchsichtiger als die Keulen und Scheiben der Coronaria. Beherrscht bei letzterer die runde Begrenzung das Formbild (es sind ausschließlich runde Scheiben, Ringe und Keulen), so ist umgekehrt das Eckige, Zackige das Formierungsprinzip der Cuneiformis.

Interessant und für die Pathologie der lamellären Zerklüftung bemerkenswert ist die *Bevorzugung der unteren, speziell der nasal-unteren Linsenperipherie*, was für die Cataracta coronaria *nicht* gilt.

Die in der tiefen bis mittleren Rinde sich ausbreitende Trübungsfläche bringt den Aufbau der Linse aus zwiebelschalenförmig geordneten Schichten in ähnlicher Weise zum Ausdruck, wie die Cataracta coronaria oder wie die Maceration.

Die Cuneiformis kommt sowohl in der vorderen als in der hinteren Rinde vor. Häufig stehen vordere und hintere Trübung äquatorial in kontinuierlicher Verbindung. Doch kommt oft vor, daß die vordere oder hintere Trübung äquatorial in regelmäßiger konzentrischer Linie endet.

Die Trübungen der Cuneiformis erscheinen im fokalen Licht weiß bis gelbweiß (letzteres besonders bei tiefer Lage im hinteren Linsenabschnitt, da dann die gelbe Linsenfarbe zur Wirkung kommt).

Oft bildet die zackige Flächentrübung einen vollkommenen, mehr oder weniger regelmäßigen Trübungskranz, vorn und hinten vom Kernäquator. Die verhältnismäßige Dünne der Trübungsschicht ist sowohl am Rande als im Bereiche der Fläche im fokalen und regredienten Licht unschwer zu ermitteln.

Die Cuneiformis zeigt Neigung zu axialem Fortschreiten, besonders im hinteren Linsenabschnitt.

In die rätselhafte, regelmäßige Assoziierung der Cuneiformis mit lamellärer Zerklüftung brachte vor kurzem der *dünne optische Schnitt* Licht. Er läßt die Entstehung der Cuneiformis aus einer flächenhaften, *konzentrischen* (frontal gerichteten) *Wasserspalte* erkennen, einer Ansammlung von Flüssigkeit, welche sich *zwischen konzentrische Zonen einschiebt*. Ähnlich wie die *radiäre* Wasserspalte schließlich in die Speiche übergeht, trübt sich schließlich auch die *konzentrisch* sich ausbreitende Spalte und wird zur flächenhaften Cuneiformis. Soweit die Spalte nicht getrübt ist, ergibt sich zufolge Auseinanderdrängung von Faserlamellen das Bild der lamellären Zerklüftung (s. die optischen Schnitte Abb. 1080 und vergleiche den zugehörigen Text).

Dementsprechend ist die Zerklüftung oft in die der Cuneiformis zugehörige konzentrische Wasserspalte eingeschlossen.

*Abb. 1067. Cataracta cuneiformis anterior. (Flächenhaft keilförmige, scharfbegrenzte, vordere periphere Rindentrübung)* <sup>247</sup>).

Mittlere bis tiefe vordere Rindenschicht (Ok. 2, Obj. a 2) in dem Falle der „Katarakt bei Myopie“ der Abb. 1060. Diese Trübungsform steht mit jener Form von *Cataracta complicata*, welche bei degenerativer Myopie auftritt, in keiner Beziehung, sondern kommt als selbständige senile Starform häufig vor.

Man beachte die im unteren Teil der Trübung mehr eckige, im oberen mehr rundliche, wolkige Gestalt und im mittleren Teil die Andeutung von weißer Speichenbildung. Unterhalb dieser Speiche zwei (luzidere) dunkle Streifen, die an Risse erinnern und wohl durch das Auseinanderweichen von getrühten Fasern zustande kommen.

Axialwärts ist die untere Trübung durch eine dichtweiße Zone scharf abgeschlossen. Peripheriewärts geht sie in eine etwas dickere Trübung von mehr konzentrischem Bau über, welche sich um den Äquator herum in die hintere Trübung fortsetzt.

(Gleichzeitig vorhandene lamelläre Zerklüftung ist in der Abbildung nicht wiedergegeben.)

*Abb. 1068, 1069. Cataracta cuneiformis anterior. (Flächenhafte, rundlich und keilförmig begrenzte periphere Rindentrübung bei dem 65jährigen W.)* <sup>247</sup>).

Die Trübung ist, wie meist bei dieser Form, nasal unten am stärksten entwickelt (Abb. 1068 und 1069 stellen die nasal-unteren Linsenpartien beider Augen dar). Es besteht lamelläre Zerklüftung in typischer Richtung von unten temporal nach oben nasal.

Axial grenzt sich die Trübung teils in Keilform, teils in mehr rundlicher Form ab. Man beachte in Abb. 1069 die konzentrisch nach unten sich fortsetzende Streifenform der Trübung.

Die Lage der Katarakt ist die mittlere und tiefere Rinde. Die sehr reichlichen Linien lamellärer Zerklüftung liegen zum Teil vor den Trübungen.

In der hinteren Rinde ähnliche Kataraktform. Visus beidseits = 1 ohne Glas.

*Abb. 1070. Cataracta cuneiformis.*

Linkes Auge des 53jährigen Herrn Schm., nasal-untere Partie. Typisch ist die flächenhafte periphere Ausbreitung, die axial zackige, scharfe Abgrenzung. Der Hauptvorsprung ist abgerundet, enthält aber eine spitze periphere Speiche und weiße Radiärstreifen. Außerdem ist konzentrische Streifung erkennbar.




1067



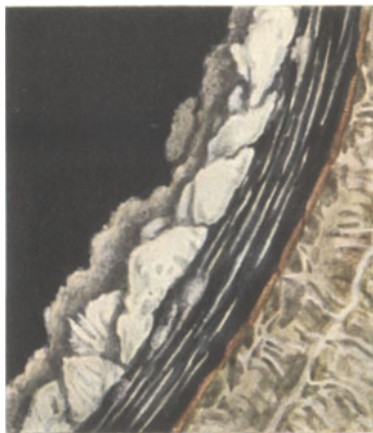1068



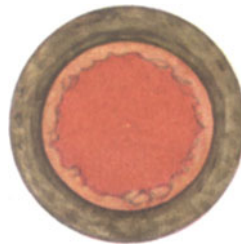
1069



1070



T L 1071



1072



1073

*Abb. 1071—1073. Seltene Form von mehrschichtiger, gleichmäßig zirkulärer peripherer Cataracta cuneiformis, umkränzt von konzentrischen Trübungstreifen.*

Bei der 49jährigen Frau P. S. ist der Kernäquator in eine zwei-, stellenweise mehrfache Schicht von weißen klotzigen, annähernd dreieckigen Trübungen T gefaßt, deren breite periphere Basis in einer gemeinsamen Äquatoriallinie liegt, während die axiale Begrenzung eher etwas weniger regelmäßig, aber ebenfalls vollkommen scharf ist. Umgürtet wird der Trübungskranz von einer etwa 6fachen Zone konzentrischer weißer Trübungslinien L, wie sie ähnlich z. B. bei Coronarkatarakt zu finden sind (hinreichende Mydriasis vorausgesetzt). Beidseits ganz ähnlicher Befund. RS und LS =  $\frac{6}{8}$ , H 2,75 D. (Die Abb. 1071 zeigt den linken temporal-unteren Linsenabschnitt.)

Diese seltene Trübungsform steht morphologisch wohl der peripheren flächenhaft-keilförmigen Trübung (Cataracta cuneiformis) am nächsten.

Bei diascleraler Durchleuchtung (Abb. 1072) leuchtet der Trübungsring heller rot als die Pupille. Wirft man das Licht über die Trübung hinweg in die freie, ungetrübte Pupille, so leuchtet der Trübungskranz hellrot auf (Abb. 1073). Über das Zustandekommen dieses Phänomens gibt Fußnote zu Abb. 1023 Aufschluß.

#### e) Die lamelläre Zerklüftung. *Dissociatio lamellosa* (Vogt<sup>46)</sup> 5<sup>200</sup>).

*Abb. 1074—1080.* Diese Veränderung gehört zu den häufigsten des Alters. Sie stellt eine Teilerscheinung des Alterstars dar. Ich fand sie das erstemal noch unter Benutzung des GULLSTRANDSchen Beleuchtungsbogens schon im Jahre 1912 bei verschiedenen Formen von Alterskatarakt<sup>46)</sup> 5). Wegen des faltenähnlichen Aussehens hielt ich die Erscheinung zunächst für eine feine Faltenbildung, für welche ein Substrat allerdings schwer denkbar wäre. Bis heute vermochte ich die genauere Natur der Zerklüftung nicht in jedem einzelnen Punkte klarzustellen.

Um ein möglichst getreues Bild des tatsächlichen Verhaltens zu geben, insbesondere der Wirkung von Licht und Schatten, habe ich Plastizinmodelle hergestellt, welche das Gesehene möglichst genau wiedergeben. Photographien solcher Modelle stellen Abb. 1075—1078 dar\*. Man erkennt parallele faltenähnliche Linien („Zerklüftungslinien“), welche meistens im nasalen unteren Linsenabschnitt mehr oder weniger steil von unten temporal nach oben nasal ziehen.

Damit steht wohl im Zusammenhang, daß ich in fast allen Fällen, in denen diese Verlaufsrichtung zu finden war, gleichzeitig ebenfalls nasal unten eine bestimmte Kataraktform (*Cataracta cuneiformis*) feststellte (vgl. Abb. 1067—1069).

Weitere Untersuchungen lehrten, daß gelegentlich auch ganz andere Verlaufsrichtungen vorkommen (Abb. 1018, 1076). So kann z. B. die Zerklüftung in die Faserrichtung abbiegen (Abb. 1076, 1078), so daß wir nicht mehr von *konzentrischer* Klüftbildung, sondern von solcher der Faserrichtung sprechen müssen. In sehr vielen Fällen fand ich eine Art *Kreuzspinnennetzform*, welche dadurch zustande kam, daß sich die Zerklüftungslinien zwischen den (radiären) Nähten in ähnlicher Weise gestreckt und gerade ausspannten, wie die Querfäden des *Kreuzspinnennetzes* zwischen den Radiärfäden (vgl. Abb. 1018, 1078)\*\*.

\* Abb. 1079a und 1079b sind dagegen die naturgetreuen Wiedergaben durch direkte Zeichnung. Weniger gut geben Abb. 1022, 1068—1069 die Veränderung wieder.

\*\* Gelegentlich sah ich auch die vordere Kernoberfläche in ähnlicher Art zerklüftet, wobei die Spalten die Anordnung eines derartigen Kreuzspinnennetzes zeigten (Abb. 1078). Auch *gekrenzte* lamelläre Zerklüftung konnte ich beobachten. So zieht bei der 71jährigen Ida Frey eine tiefe Schicht von temporal unten nach nasal oben, eine mehr oberflächliche verläuft annähernd senkrecht dazu.

Daß dem geschilderten klinischen Bilde lamelläre *Zerklüftung* zugrunde liegt, konnte ich durch Maceration nachweisen. Durch Flüssigkeitsaufnahme werden die Lamellen auseinandergedrängt. Die auseinandergedrängten sagittal sich ausdehnenden Lamellen sehen wir sodann mit Hilfe des Spaltlampenbüschels gewissermaßen im *optischen Schnitt*, ähnlich, wie wir in einem solchen Schnitt die *Wasserspalten*, d. h. die mit Flüssigkeit gefüllten Spalten im Bereiche der Nähte oder zwischen den Fasern sehen. Einen dünnen optischen Schnitt durch lamelläre Zerklüftung gibt Abb. 1080a wieder. Die sagittale Ausdehnung der Lamellen bringt es mit sich, daß je nach der Beleuchtungsrichtung das System der Zerklüftungslinien bald etwas oberflächlicher, bald etwas tiefer zu liegen scheint. Auch die *Deutlichkeit* der Erscheinung hängt von Beobachter- und Beleuchtungsrichtung ab. Haben z. B. alle Zerklüftungslinien (wie meistens) die Richtung temporal unten-nasal oben, und sitzen sie (wie gewöhnlich) im nasal unteren Linsenabschnitt, so sind sie bei bestimmter Lampenstellung am deutlichsten. Durch passende Änderung der Lampenstellung läßt sich, konstante Beobachterraichtung vorausgesetzt, ein Maximum und Minimum der Deutlichkeit erreichen. Dabei zeigt sich, daß die Deutlichkeit der lamellären Zerklüftung, ganz wie die der Wasserspaltbildung, am besten ist bei Einstellung des *Spiegelbezirks*, in welchem ein matter Glanz der Oberflächenteile auftritt, von dem sich die dunklen Interstitien zwischen den Lamellen besser abheben. Sind die Zerklüftungslinien von verschiedener Richtung, so finden wir für jede Einzelrichtung eine bestimmte Beleuchtungs- bzw. Beobachterraichtung, in der die Linien am deutlichsten erscheinen, nämlich in ihrem Spiegelbezirk. Vielleicht ergibt sich aus Schema A und B der Abb. 1074a und b die Erklärung dieses differenten optischen Verhaltens. Fällt das Licht tangential zur Lamellenwölbung, also zu den Lamellenoberflächen mehr oder weniger parallel, so kann es die Schichtung nicht wohl zur Geltung bringen (Abb. 1074a). Dagegen wird ein Schnitt senkrecht zu den Schichtflächen die einzelnen Lamellenschnitte zutage treten lassen (Abb. 1074b). Im Bereich von aa' wird eine Schichtung nicht erkennbar sein, während auf der kürzeren Strecke bb' jede Einzellamelle optisch wirksam wird. Die Deutlichkeit und Lichtstärke ist dabei außerdem von der Beobachterraichtung abhängig, entsprechend dem Reflexionsgesetz.

In bezug auf die Verlaufsrichtung der Zerklüftungslinien sei erwähnt, daß sehr periphere Linien gelegentlich dem Pupillarsaum *parallel* laufen können, also Bogenlinien darstellen (z. B. am rechten Auge der 62jährigen Frau H. mit  $RS = 1$  und beginnenden flächenhaft-keilförmigen peripheren Trübungen; vgl. auch Abb. 1066).

Im einzelnen ergibt sich noch folgendes: Die Nähte sind oft ebenfalls zerklüftet, d. h. die Nahtränder sind durch Flüssigkeit in ähnlicher Weise auseinandergedrängt (die Nähte klaffen) wie die Lamellen (Abb. 1018, 1077, 1078). Oft ist die Trennung der letzteren *keine vollständige*, so daß schräge und quere Verbindungen einzelner Lamellen bestehen (s. Abb. 1079b), etwa jenen Fasern vergleichbar, welche in Abb. 1292a die Spalten einer traumatischen Katarakt schräg überqueren.

Fast ausnahmslos liegt das System der Zerklüftung in der *Rinde*, und zwar ist es am häufigsten in den *mittleren und tiefen* Rindenpartien zu sehen. Wo das System von einer Naht durchschnitten wird, scheinen sich die Zerklüftungslinien manchmal zu ihr hin zu senken und sich an ihr festzuheften (Abb. 1077, 1078).

*Dicht subkapsulär*, also in den jüngsten Fasern, fand ich die Zerklüftung nicht. Die Partie zwischen Vorderkapsel und Abspaltungsfläche scheint somit von der Zerklüftung verschont zu bleiben.

Nicht selten sah ich *quere* Zerklüftungen innerhalb Wasserspalten und Speichen (vgl. auch die Bemerkungen zu Abb. 1021).

Fast stets ist Katarakt nachweisbar, wie erwähnt, meist die flächenhaft keilförmige (*cuneiformis*) der Peripherie. Oft liegen Trübungen vor oder hinter den Zerklüftungslinien, oder diese finden sich selber im Trübungsbereich. Besonders häufig ist das Bild, das Abb. 1069 wiedergibt: *Ein Teil der Linien zieht über die Cataracta cuneiformis hinweg*. Oft sind die Linien in solchen Fällen weiß, *getrübt* (z. B. Abb. 1067—1069, vgl. auch Abb. 1066).

Auch bei sehr fortgeschrittener, ja bei reifer Katarakt, sah ich lamelläre Zerklüftung. Auch hier konnten die Linien weiß, *getrübt* sein.

Schwer verständlich sind jene (nicht seltenen) Fälle, in denen die Zerklüftungslinien parallel und dicht gedrängt in noch wenig getrübt Linse in *gerader Richtung von einem Pupillarrande zum anderen durchziehen*. Irgendeine Unterbrechung oder Richtungsänderung, etwa im Bereich der Nähte, ist nicht wahrzunehmen (Abb. 1074, 1079). Solche Fälle lassen sich kaum durch die bloße Annahme einer Zerklüftung der Lamellen erklären.

Lehrreiche Bilder über die *sagittale Ausdehnung* der Zerklüftung liefert der dünne optische Sagittalschnitt (z. B. 1080a und b). Die Schnitte durch die Radiärlamellen treten hier als sagittal gestellte parallele Palisaden zutage. Zwischen ihnen die dunkleren Flüssigkeitspalten. Immerhin gibt es Fälle, in denen eine sagittale Ausdehnung nicht nachweisbar ist, sondern die Zerklüftung eine einzige dünne Schicht darstellt.

Im optischen Schnitt ist ferner zu beachten, daß die Oberflächenschicht der Zerklüftung das Licht *seitlich weiterleitet*.

Viele Mühe bereitete mir die erwähnte Tatsache, daß die lamelläre Zerklüftung in der Regel mit *Cataracta cuneiformis* verknüpft ist, wobei diese peripher sich anschließt, so daß ihre radiären Ausläufer senkrecht zu den Zerklüftungslinien stehen (Abb. 1068, 1069). Ein sonderbares Bild: Zwei Erscheinungen, die morphologisch auch nicht das geringste miteinander zu tun haben, die flächenhafte weiße periphere *Cuneiformis* und die zarten parallelen Zerklüftungslinien stehen nach diesen immer wiederkehrenden Befunden in irgendeinem gesetzmäßigen Zusammenhang zueinander. Erst seit ich systematisch alle Fälle von Zerklüftung im *dünnen optischen Schnitt* (Abb. 1080a—f) durchmusterte, ergab sich eine Erklärung. Wie Abb. 1080a, b, d, f lehren, ergibt der optische Sagittalschnitt in einer großen Zahl von Fällen, daß die lamelläre Zerklüftung einer frontalen flächenhaften, zur Kapsel *konzentrischen* Wasserspalte angehört (s. oben, Kapitel Wasserspalten S. 471), welche selber wieder in vielen Fällen axiale Fortsetzung der — ebenfalls flächenhaften — *Cataracta cuneiformis* ist. Die Zerklüftungslinien liegen dann ausschließlich innerhalb dieser *konzentrischen* Wasserspalte (Abb. 1080a—f), welche von den gewöhnlichen *radiären* Wasserspalten der Nähte und Fasern scharf zu scheiden ist (s. S. 471)\*.

Diese flächenhafte, konzentrisch sich ausdehnende Wasserspalte macht gleichzeitig auch die Bildung der gleich gelegenen und gleich verlaufenden *Cataracta cuneiformis* klar: Sie entstand durch sukzessives Austreten von Myelintropfen aus den Wänden der konzentrischen Wasserspalte. Beide, *Cuneiformis* und Zerklüftung, bewohnen also gewissermaßen einen und denselben Raum. Die *Cuneiformis* ist die jüngere, die Zerklüftung die ältere Erscheinung. Wie die Speiche der Wasserspalte, so kann die *Cuneiformis* der Zerklüftung folgen.

\* Die Abspaltungszone kann durch solche Wasserspalten kapselwärts verdrängt werden, siehe z. B. Abb. 1080e. Ähnliche Verdrängungen zeigte die linke Linse der 60jährigen L. Semp. Vgl. auch die Verbiegung einer *embryonalen* Diskontinuitätszone, Abb. 1150.

Auch durch gewöhnliche Wasserspalten sah ich gelegentlich Verbiegungen von Diskontinuitätsflächen entstehen.



Betrifft das, was uns im breiten Büschel als parallele Linienbildung imponiert (Abb. 1068, 1069, 1075—1079, 1080c), lediglich die vordere zerklüftete Wand einer solchen konzentrischen Spalte, so wird bis zu einem gewissen Grade verständlich, daß die Linienbildung ungehemmt parallel verläuft und Strukturbesonderheiten der Linse nicht wiedergibt.

Im Bereich der *hinteren* Rinde ist die lamelläre Zerklüftung naturgemäß weniger leicht der Beobachtung zugänglich, schon wegen der im vorderen Abschnitt meist vorhandenen Trübungen. Sie ist aber auch dort nicht selten. Besonders oft konnte ich eine Verlaufsrichtung von nasal unten nach temporal oben, also umgekehrt wie vorn, feststellen. Doch sind auch andere Verlaufsrichtungen nicht selten.

Trotz den hier mitgeteilten Befunden ist zu betonen, daß die Einzelheiten des morphologischen Bildes der lamellären Zerklüftung noch nicht hinreichend geklärt sind. In mancher Hinsicht stellt sie, trotz ihrer enormen Häufigkeit, immer noch eine rätselhafte Erscheinung dar.

Nach einer Statistik von H. SCHILD aus meinem Institut\* an 218 Augen älterer Personen war die lamelläre Zerklüftung vor dem 50. Jahre in keinem Falle vorhanden. Zwischen 50. und 60. Jahre fand sie sich in etwa 7%, zwischen 60. und 70. Jahre in 18%, zwischen 70. und 80. in 32%, nach dem 80. in 50%. Wiewohl es sich um kleine Zahlen handelt (ich habe die Zerklüftung vereinzelt auch schon vor dem 50. Jahre gesehen!), so wird doch deutlich, daß es sich um eine exquisite Altersveränderung handelt. Am häufigsten war vorn die *Lamellenrichtung* von temporal unten nach nasal-oben (Abb. 1075), etwas weniger häufig die Spinnengewebeform (Abb. 1078). In  $\frac{3}{4}$  der Fälle war sie beidseitig, in  $\frac{1}{4}$  einseitig. Erheblich seltener war sie in der hinteren Rinde.

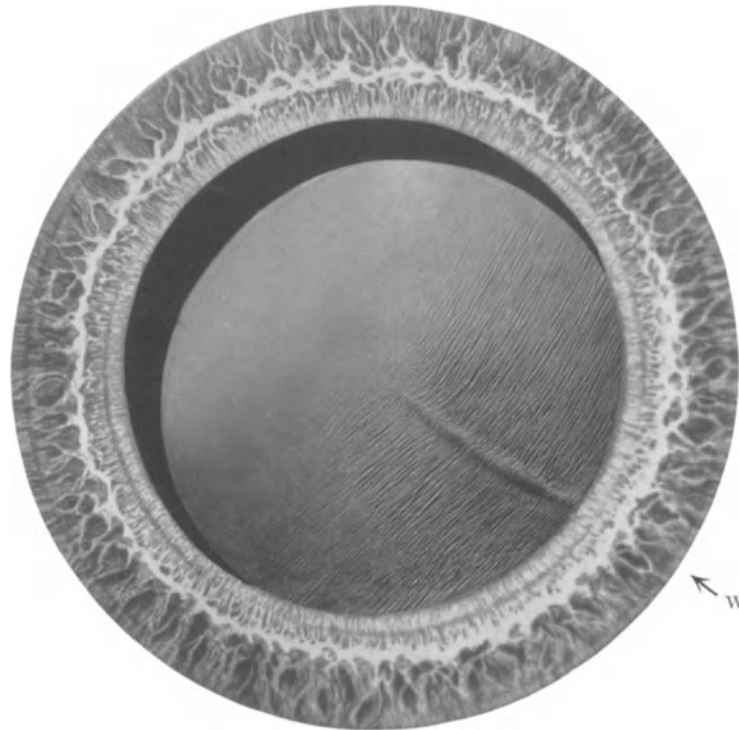
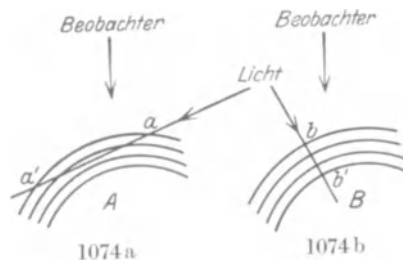
Auch in ihrer *pathogenetischen* Bedeutung ist die lamelläre Zerklüftung der Wasserspaltenbildung an die Seite zu setzen. Erstere zerteilt die Linse in konzentrischer, letztere in radiärer Richtung. Dementsprechend finden wir beide Erscheinungen beim Macerationsprozeß. In der alternden Linse können beide jahre- und jahrzehntelang nahezu stationär bleiben. Doch sah ich gelegentlich sehr hochgradige Zerklüftung (neben Wasserspalten) unmittelbar vor dem Stadium intumescens.

*Abb. 1075a. Konzentrische lamelläre Zerklüftung (Dissociatio lamellosa) der vorderen Rinde (Plastindarstellung)\*\* , Prisca, 68 Jahre<sup>247</sup>.*

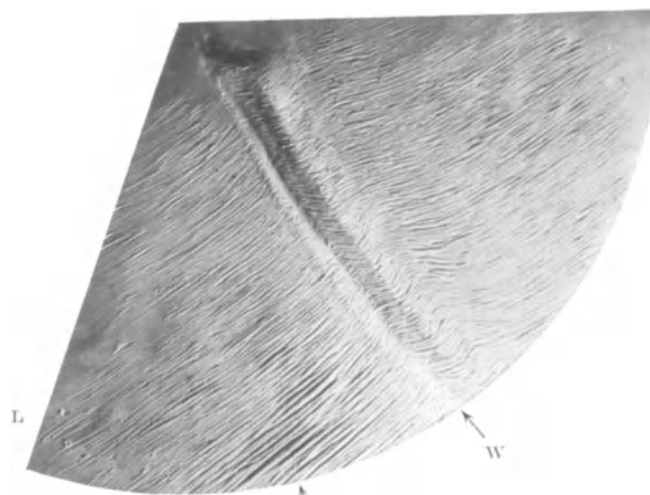
Rechtes Auge. Gleichmäßig von unten außen nach innen oben über eine radiäre Kernnahtfirst in sanfter Wellung (W) hinwegziehende Zerklüftung innerhalb der Rinde. Vereinzelte circumscribte Rindentrübungen (hier nicht sichtbar). Die Zerklüftungsrichtung ist oberhalb der Radiärfirst etwas steiler als unterhalb. Temporalwärts verliert sich jenseits der Linsenmitte die Zerklüftung, allmählich feiner werdend. Stärkste Rindentrübungen auch in diesem Falle nasal unten. Kleine umschriebene Trübungen vor und hinter der Zerklüftungsfläche in der Rinde. Hinter dem Zerklüftungssystem in deutlicher Sagittaldistanz das Relief der Kernoberfläche. — Im Bereiche der Nahtfirst war in diesem Falle besonders gut durch Wechsel des Lichteinfallwinkels eine Verschiebung der scheinbaren Lage der Linien erzielbar. (Dies gilt auch für die entsprechenden Stellen in Abb. 1075b, 1076.) Am linken Auge etwas kompliziertere Verlaufsrichtung (vgl. Abb. 1076).

\* SCHILD, H.: Graefes Arch. 107, 49; ferner Diss. Basel 1921.

\*\* Bei der Photographie dieser und der folgenden von mir geformten Plastiken war mir in verdankenswerter Weise Dr. AD. AFFOLTER behilflich.



1075 a



sp 1075 b

*Abb. 1075b. Konzentrische lamelläre Zerklüftung (Dissociatio lamellosa) der vorderen Rinde (Plastindarstellung), B. 71 Jahre<sup>247</sup>.*

Rechtes Auge. Die feinen Spaltlinien ziehen in ausgesprochener Wellung über Ränder und Vertiefung einer radiären Wasserspalte (W) der nasalen unteren Rinde hinweg, wieder von unten außen nach innen oben gerichtet. Sie reichen temporalwärts etwa bis zur Linsenachse, dort allmählich feiner werdend. Nach unten außen verlieren sie sich. Stärkere Zerklüftung zeigt sich im unteren Abschnitt (bei Sp.). An der Kernoberfläche ein zweites, schwächer entwickeltes Zerklüftungssystem (nicht dargestellt). Die stärksten Rindentrübungen im nasal unteren Rindenabschnitt. Am linken Auge ebenfalls ausgedehnte Zerklüftung (vgl. Abb. 1077).

*Abb. 1076. Konzentrische lamelläre Zerklüftung (Dissociatio lamellosa) der vorderen Rinde (Plastindarstellung), Prisca, 68 Jahre<sup>247</sup>.*

Linkes Auge. Ziemlich grobe Rindenspalten von kompliziertem Verlauf. Bei W ziehen sie in sanftem Bogen über das in deutlicher Sagittaldistanz dahinterliegende Nahtfirstensystem der Kernoberfläche hinweg. Bei R und R' eine (auch in anderen Fällen nicht selten zu beobachtende) typische Scheidungstelle. Die eine Spaltengruppe (Klüfte) schlägt eine mehr radiäre Richtung ein, welche dem Faserverlaufe der Rinde (nicht des Kerns!) an dieser Stelle entspricht, die andere Gruppe zieht annähernd konzentrisch weiter. Auch bei F nimmt der Verlauf radiäre Richtung an.

*Abb. 1077. Konzentrische lamelläre Zerklüftung (Dissociatio lamellosa) der vorderen Rinde (Plastindarstellung), B. 71 Jahre<sup>247</sup>.*

Linkes Auge. Es besteht ein zwei-, stellenweise sogar dreifaches Zerklüftungssystem. Kern und Rinde zeigen ausgedehnte Zerfallserscheinungen, insbesondere Zerklüftung der Nähte. In Abb. 1077 ist das Zerklüftungssystem der Kernoberfläche dargestellt, ein ähnlich verlaufendes, feineres der Rinde ist weggelassen. Die Spalten sind ziemlich grob. Nasal waren sie durch dichtere Trübungen verdeckt (T). — Während im oberen Abschnitt die Zerklüftung zwischen zwei zerklüfteten Nahtwänden sich ausspannt, schlägt sie im unteren Teil etwa die Richtung der Faserung ein. Das (weggelassene) oberflächliche Spaltensystem verlief etwas weniger steil und schnitt bei N an einer Rindennaht, die mäßig erweitert war, scharf ab. Die Kernoberfläche besaß an dieser Stelle keine Naht und ihre Zerspaltung zog unter der Rindennaht kontinuierlich weiter.

*Abb. 1078. Konzentrische lamelläre Zerklüftung (Dissociatio lamellosa) der vorderen Rinde (Plastindarstellung), B. 68 Jahre<sup>247</sup>.*

Rechtes Auge. (Die Zerklüftung ist an beiden Augen in ausgedehntem Maße, am rechten in zweifacher Schicht zu sehen.) Abb. 1078 zeigt den axialen Kernabschnitt bei stärkerer (45facher) Vergrößerung. Es lassen sich auseinandergedrängte Lamellen erkennen, welche sich zwischen den zerklüfteten Nähten ausspannen. Die Klüfte zwischen den Lamellen münden in die Nahtspalten ein. Infolge mangelhafter Trennung bestehen zwischen den Lamellen oft schräge Querverbindungen.

Dadurch, daß die Klüfte die Nähte N verbinden, entsteht das Bild des Kreuzspinnennetzes.

*Abb. 1079a. Konzentrische lamelläre Zerklüftung (Dissociatio lamellosa) der vorderen Rinde bei starker Ausprägung des vorderen Kernreliefs<sup>247</sup>.*

(Fall der Abb. 1217, 73jähriger R., linkes Auge.) Ok. 2, Obj. a 2. Pupillenweite 4—5 mm. Beleuchtung temporal. Die lamelläre Zerklüftung L ist schräg horizontal von

unten-außen nach innen-oben gerichtet. Im Bereich der Nahtfirstén N der Kernoberfläche werden die Lamellen feiner und scheinen sich in die Tiefe zur Naht zu senken.

Man beachte die durchaus naturgetreu dargestellten Konturen dieser Pseudofalten und die Art, wie sie stellenweise ineinander überzugehen scheinen, bzw. aufgesplittert sind. Die Gebilde liegen in diesem Falle in den mittleren Rindenschichten, wenigstens werden sie dort sichtbar, wenn der Winkel des einfallenden Lichtes mit der Achse des untersuchten Auges etwa  $40^\circ$  beträgt.

Kernrelief und Lamellenzerklüftung sind in diesem Falle in übereinstimmender Weise auch in der hinteren Rinde zu sehen.

Ganz peripher liegen (hier nicht sichtbare) wenig dichte, flächenhaft zackige und kataraktöse Trübungen vom Typus der in Abb. 1067 dargestellten.

*Abb. 1079b. Konzentrische lamelläre Zerklüftung (Dissociatio lamellosa) der vorderen Rinde bei stärkerer Vergrößerung. Ok. 4, Obj. a 3<sup>247</sup>).*

Man sieht einen Teil der in Abb. 1079a wiedergegebenen Scheinfaltung (Zerklüftung) bei 68facher Linearvergrößerung.

Man beachte, wie einzelne Lamellen sich spalten, bzw. schräg verbinden.

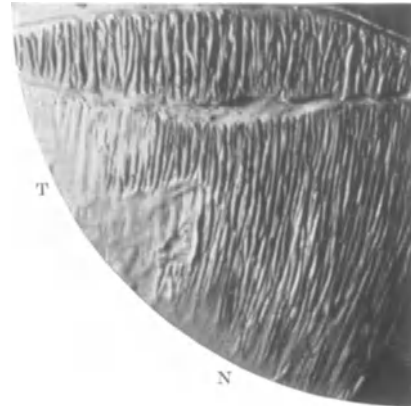
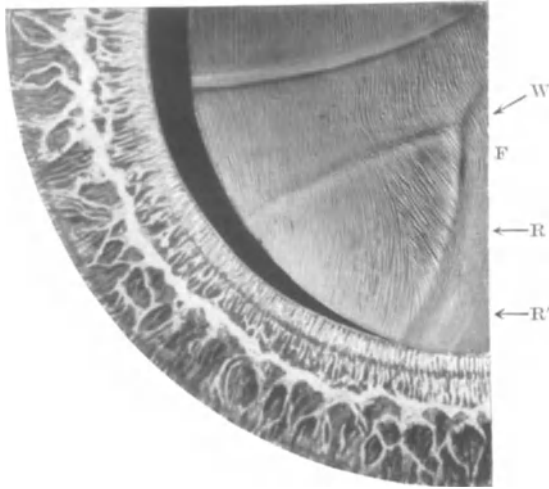
*Abb. 1080a—c. Optischer Sagittalschnitt durch die lamelläre Zerklüftung der 70jährigen Frau Ida Fre., mit Coronaria und Cuneiformis beidseits. Konzentrische Wasserspaltenbildung.*

Linkes Auge, Sagittalschnitt durch die vordere Rinde, unterhalb Pupillenmitte, bei 5 Uhr 30.

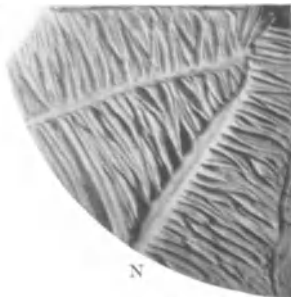
Der dünne optische Sagittalschnitt lehrt, daß die lamelläre Zerklüftung nicht etwa, wie man bei Beobachtung der Erscheinung im breiten Übersichtsbüschel annehmen könnte (z. B. 1080c), sich lediglich der Fläche nach ausdehnt, sondern, daß sie eine mehr oder weniger beträchtliche sagittale Dicke aufweist. Im dünnen optischen Schnitt Abb. 1080a sind es parallele, sagittal gerichtete Linien, zwischen den Linien je ein dunkles Intervall. In den hellen Linien (Abb. 1080a) erblicke ich die *Radiärlamellen*, die durch den optischen Schnitt in der Richtung ihrer radiären Ausdehnung getroffen sind, die dunklen Lücken zwischen den hellen Linien sind die Flüssigkeitsschichten, die sich zwischen die Radiärlamellen gedrängt und diese dissoziiert haben. Diese Flüssigkeitsschichten sind den Wasserspalten der Nähte und zwischen den Fasern gleichzusetzen. In der Tat schließt gerade in diesem Falle eine flächenhafte konzentrische Wasserspalte lamelläre Zerklüftung ein, wie dies Abb. 1080b lehrt: Die Radiärlamellen erscheinen streckenweise in ihrer Mitte durch eine dunkle Spalte W durchtrennt. K ist die Trübungsschicht der Cataracta cuneiformis, V ist die Vorderkapsel, A ist die Abspaltungsfläche. Ganz besonders sind es nach den Befunden, die ich bei Durchmusterung einer Serie von Fällen mittels dünnen optischen Schnittes erhielt, solche flächenhaft frontal sich ausdehnende, also konzentrische Wasserspalten, deren Inneres die lamelläre Zerklüftung aufweist (s. oben S. 471). Diese Frontalspalten sind nur mittels dünnen optischen Schnittes zu erkennen.

Abb. 1080c gibt einen breiten Sagittalschnitt durch den lamellären Zerklüftungsbezirk desselben Falles wieder. Die sagittale Ausdehnung der Zerklüftung ist an solch breiten Schnitten nicht deutlich, ebensowenig ist die Wasserspalte zu sehen.


Auch in diesem Falle ist, wie in so vielen anderen, die lamelläre Zerklüftung beiderseits mit flächenförmiger Cataracta cuneiformis kombiniert und liegt hauptsächlich in der unteren nasalen Rinde. Wieder ziehen in unserem Falle beiderseits die Linien in typischer Weise von temporal unten schräg nasal aufwärts (Abb. 1080c, V Vorderkapsel, Z Vorderfläche der Zerklüftung). Daß die frontalen Wasserspalten



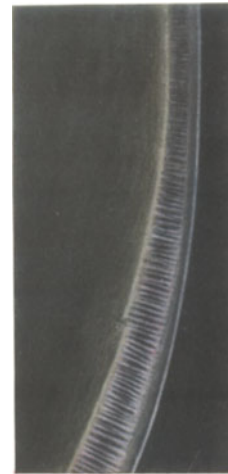1077



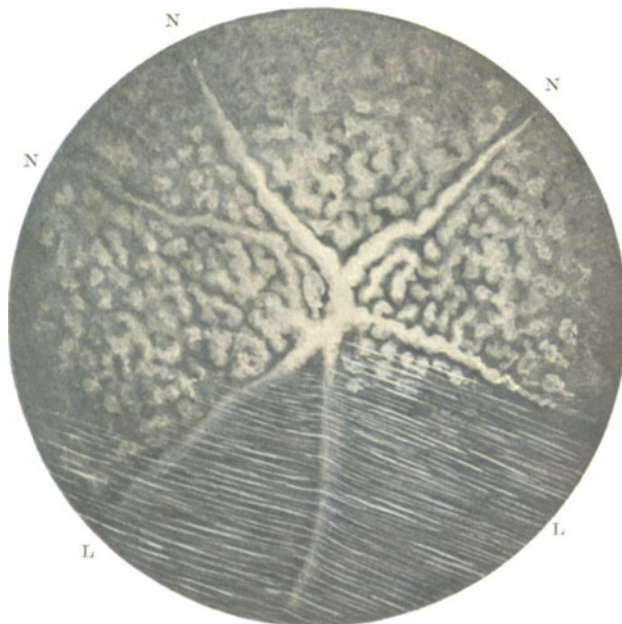
1078



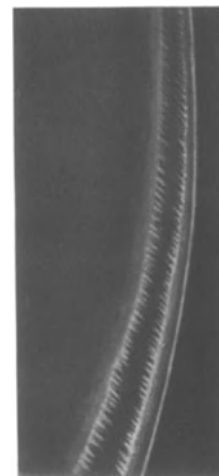1079b



1080a



1079a



1080b

mit der Cataracta cuneiformis einerseits, der lamellären Zerklüftung andererseits, genetisch in Beziehung stehen, habe ich weiter oben erwähnt.

Man beachte ferner im dünnen optischen Schnitt (Abb. 1080a), daß die Zerklüftung *nicht bis zur Kapsel*, sondern nur bis zur Abspaltungsfläche A reicht. Die jüngsten, somit subkapsulären Fasern waren in den von mir beobachteten Fällen sozusagen stets von der Zerklüftung verschont. Diese Erscheinung deckt sich mit meiner Feststellung, daß die konzentrischen Wasserspalten die subkapsulären Rindenpartien meist verschonen.

*Abb. 1080d. Lamelläre Zerklüftung im optischen Schnitt. Die Zerklüftung durchsetzt eine flächenhafte konzentrische Wasserspalte.*

69jährige Frau Anna Schl., linkes Auge. Es handelt sich um einen jener oben erwähnten Fälle, in welchem die Zerklüftung von temporal unten, in sanfter Neigung zur Horizontalen, *vollkommen geradlinig* nasal aufwärts zieht, in Parallellinien, ohne Rücksicht auf irgendwelche Strukturen. Der dünne optische Schnitt deckt als Substrat eine *flächenhaft frontal sich ausbreitende Wasserspalte S auf*, innerhalb der die Zerklüftung liegt (Abb. 1080d). Diese letztere findet sich *ausschließlich im Bereiche dieser Spalte*. Bald füllt sie letztere komplett aus (z. B. in der Strecke 6—7 Uhr, ähnlich wie in Abb. 1080a), bald sind lediglich die vorderen Lamellenteile zu sehen, wodurch das Bild einer Säge entsteht (Abb. 1080d bei 5½ Uhr), während die mittleren und tieferen Teile fehlen.

Auch hier wieder ist somit deutlich, daß die Zerklüftung durch den S. 471 geschilderten, mittels optischen Schnittes aufgefundenen flächenhaft konzentrisch sich ausbreitenden Wasserspaltentypus zustande kommt. Es ergibt uns diese Wasserspalte auch die Erklärung für die gleichmäßige Strukturierung der Zerklüftung.

*Abb. 1080e und f. Lamelläre Zerklüftung mit verbogenen Lamellen im hohen Senium, dünner optischer Sagittalschnitt.*

84jähriger Herr Sta., rechtes Auge. Beidseits nasal unten in der vorderen Rinde in typischer Richtung von temporal unten nach nasal oben ziehende lamelläre Zerklüftung. Nasal unten Cataracta cuneiformis. Rechts reicht die Zerklüftung bis zur Linsenachse. Sie durchsetzt eine dicke Schicht der Rinde (Abb. 1080e, V Vorderkapsel, A Abspaltungsfläche, K Kernoberfläche) und erfüllt eine *luzide, eine flach ausgedehnte frontale Wasserspalte darstellende Zone* (Abb. 1080e). Die vordere Abspaltungsfläche zeigt insofern ein besonderes Verhalten, als sie über dieser Wasserspalte nach vorn, gegen die Kapsel gedrängt erscheint (s. Abb. 1080e bei D). Die Distanz der Abspaltungsfläche A von der Kapsel V wird dadurch unregelmäßig.

Die Lamellen sind *leicht wellig verbogen*, ähnlich wie dies oft in Alterskernreliefen zu sehen ist. Die wellige Verbiegung der Lamellen darf wohl als Ausdruck des hohen Alters gelten (Schrumpfung sklerotischer Substanz).

Ich stellte nun, um mich von der Richtigkeit der geäußerten Vorstellung vom Wesen der lamellären Zerklüftung zu überzeugen, folgenden Versuch an: Lampenfaden, Spalte und Beleuchtungslinse wurden genau in die Richtung der lamellären Zerklüftungslinien abgedreht, so daß der optische Schnitt in die Richtung der Linien von temporal unten nach nasal oben gerichtet ist. Jetzt laufen, wie Abb. 1080f veranschaulicht, die *Lamellen der Schnittrichtung parallel* (Abb. 1080f, optischer meridionaler Schrägschnitt, zusammenfallend mit der Lamellenrichtung temporal unten — nasal oben). V Vorderkapsel, Z längsgetroffene Lamellen.

Damit dürfte der Lamellencharakter der Erscheinung geklärt sein.

### f) Praesenile und senile Punkttrübungen verschiedener Art.

*Abb. 1081—1084. Ungeordnete Punkttrübungen der vorderen und hinteren präsenilen und senilen Linsenrinde.*

Bei Durchmusterung mit Nitra- oder Bogenlicht findet sich kaum ein gesundes Auge mit völlig punkt- oder staubfreier Linse. Minimale Veränderungen in Form einzelner Trübungspunkte lassen sich stets da und dort finden.

Zweifellos sind solche Punkte beim Erwachsenen häufiger als beim Kinde. Besonders oft finden sich von der Pubertätszeit an die peripheren Coronartrübungen, die fast immer mit feinen weißen oder grauen Rindenpunkten vergesellschaftet sind.

Im 4. Jahrzehnt (30.—40. Jahr) steigt die Zahl der Trübungspunkte und im 5.—6. Jahrzehnt ist kaum eine Linsenrinde davon völlig frei. Nicht so selten erfüllen sie als „Schneeflockentrübungen“ oder als feiner Staub die axialen und noch stärker die peripheren Rindenpartien, ohne daß sie hinreichend dicht sind, um Sehstörungen zu machen.

Sie sind vielfach so klein, daß sie mit HARTNACKScher Lupe, auch bei Verwendung intensiven Lichts, nicht gesehen werden, ja sogar dem Lupenspiegel entgehen können. Im fokussierten Nitra- und Bogenlampenbüschel treten sie dagegen mühelos und klar und scharf zutage.

Die Häufigkeit von Trübungen normaler Kinderlinsen ließ ich durch R. PELLATON an der Basler Klinik untersuchen\*. Bei 82 Kindern fanden sich Trübungspunkte sozusagen in allen Linsen, nur 3mal (= 3,7% der Kinder) fehlten sie. (Es war jeweilen nur die eine Pupille dilatiert.) Größere periphere (nur 4mal axiale) Trübungen bestanden in einem Viertel aller Fälle, in den übrigen Fällen waren die Trübungen feiner, punkt- bis staubförmig. Bei älteren Mädchen (12—16 Jahre) waren Anfänge von Coronarkatarakt zu finden (4 Fälle). Periphere Haken-trübungen (Abb. 936) waren in etwa 10% der Fälle da. Sie gehören also zu den häufigen Veränderungen. Hyaloideakörperchen (Abb. 795) fanden sich in 8,5% der Linsen. Embryonale axiale Punkttrübungen im Bereiche der vorderen Embryonalnaht und des luziden Intervalls waren in 20%, verschiedenartige Punkttrübungen in der Gegend der hinteren Y-Naht in 10% nachweisbar.

*Abb. 1081. Spärliche vereinzelt Punkt- und Streifentrübungen (mikroskopische Punkt- und Schlierentrübungen) der Rinde<sup>247</sup>.*

T. W. 11 Jahre. Zufällige Trübung von 0,08 mm im hinteren unteren Abspaltungstreifen. Weiter oben ein Pünktchen (schmales Büschel).

Da derartige Trübungen in spärlicher Anzahl in jeder gesunden Linse vorkommen, sind sie als normal zu bezeichnen. *Immerhin ist beachtenswert, daß sie im Alter regelmäßig an Zahl und Größe zunehmen.*

Auch spärliche linear-streifige Trübungen sind sehr häufig. Sie verlaufen parallel den Fasern einer bestimmten Schicht und finden sich namentlich in den peripheren tiefen Rindenschichten. Dementsprechend sieht man häufig in der Nähe des Kernäquators solche *hakenförmige* Streifen (Abb. 936). Oft auch setzen sich die Streifen aus einzelnen Punkten zusammen.

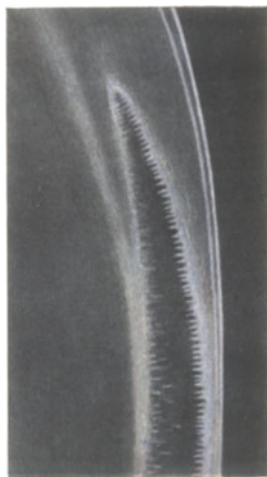*Abb. 1082. Reichliche senile Punkt-, Staub- und Schneeflockentrübungen der Linse, besonders der tiefen peripheren Rindenpartien, Frau W., 55jährig. Ok. 2, Obj. a 2<sup>247</sup>.*

K vorderer Kapselstreifen, M vorderer Kernstreifen.

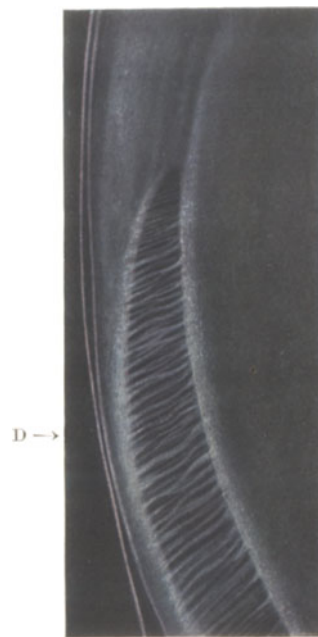
\* PELLATON, R.: Graefes Arch. 111, 341 u. Diss. Basel 1923.



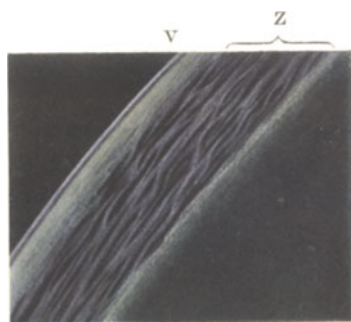
1080 c



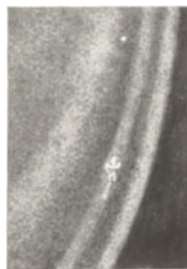1080 d



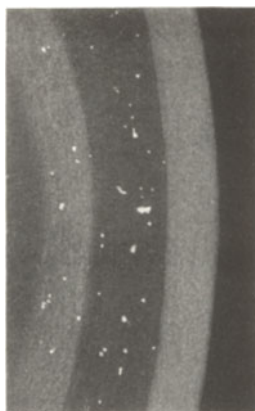
1080 e



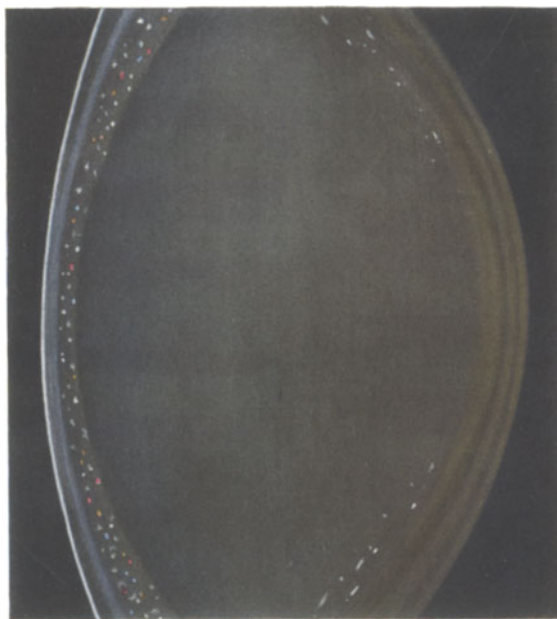
1080 f



1081



1082



1083



Derartige Trübungen von 20—100 Mikra finden sich, wie erwähnt, bei den meisten älteren, seltener und spärlicher bei jüngeren Personen (Vogt<sup>5</sup>). Sie sind ein Symptom seniler oder präseniler Linsenveränderung und bilden den Übergang zu Trübungen, welche das Sehvermögen beeinträchtigen. Zunächst sitzen diese Trübungen hauptsächlich peripher in der Gegend des Kernäquators und der tiefen peripheren Rinde. Später treten sie auch oberflächlicher auf und werden axial zahlreicher, wodurch das Sehvermögen unter Umständen herabgesetzt werden kann.

Doch führen erst recht dichte zahlreiche derartige Trübungen zu einer nachweisbaren Verminderung der zentralen Sehschärfe.

Die Punkt- und Staubtrübungen können sich mit den verschiedensten Altersstarformen kombinieren. Bei fortgeschrittener Katarakt vermißt man sie selten. Besonders oft führen sie zu der peripheren konzentrischen Schichttrübung (siehe Abb. 1085).

Frühzeitig aufgetretene derartige Punkttrübungen zeichnen sich, wenn sie nicht sehr fein (staubförmig) sind, durch eine besonders lebhaft weiße Farbe aus. Streifenförmige Trübungen sind der Faserung parallel.

*Abb. 1083, 1084. Spärliche weiße und reichliche farbig glänzende Punkttrübungen zwischen Alterskern- und Abspaltungszone der 24jährigen Frau Dora Schn.*

Beidseits ähnlicher Befund. Bevorzugt ist die vordere Rinde. In der hinteren Rinde sind die Punkte spärlich. Sagittaler Linsendurchmesser scheinbar verkleinert. Es handelt sich um eine seltene Veränderung, wie sie nach meinen Untersuchungen die Rinde der myotonischen Dystrophie (s. u.) auszeichnet. Die neurologische und allgemeine Untersuchung der gesunden, starken Patientin ergab aber normale Verhältnisse. RS = 1 (H 1,0), LS = 1 (H 1,0). Zwei Jahre später, nachdem die Frau inzwischen ihr erstes Kind geboren hatte, ergab die Kontrolle *beginnende periphere Coronartrübung*. Axial hatten sich die weißen Punkte und Flecken erheblich vermehrt, die farbigen Krystallpunkte waren spärlicher.

Ganz vereinzelte farbig glänzende Punkte, besonders der Rinde, finden sich im normalen Auge nicht selten. Die Natur dieser Krystalle (Cholesterin?) ist nicht klar. Je nach Beobachterwinkel blitzen sie bald grün, bald rot, bald andersfarbig auf. Bei derselben Einstellung erscheint daher der gleiche Krystall in den beiden Okularen meist verschiedenfarbig.

Eine Häufung der Krystalle, wie in Abb. 1084 (starke, 1083 schwache Vergr.) habe ich in normalen Augen selten beobachtet.

#### **g) Periphere konzentrische Schichttrübung der senilen Linse (Vogt<sup>5</sup>).**

*Abb. 1085.* Bei dieser, im Alter häufigen peripheren Trübung, hat sich *Trübungsstaub zu konzentrischen Zonen verdichtet*.

Abb. 1085 gibt einen Meridionalschnitt bei der 55jährigen Frl. M. K. wieder. Ok. 2, Obj. a 2. Die Pupille ist stark erweitert. Ohne solche Erweiterung ist diese Schichttrübung meist nicht zu sehen.

Man sieht in Abb. 1085 in den tiefen peripheren Rindenpartien und im Bereiche des Kernäquators konzentrische mächtige gelbgraue Trübungsschalen, die aus *Staubtrübungen* zusammengesetzt sind und den Kernäquator gleichmäßig einhüllen. Nur scharfe Büscheleinstellung läßt die einzelnen, zwiebelschalenartig sich überlagernden Schichten klar hervortreten.

Meist sind außer den Staubtrübungen auch gröbere Punkttrübungen vorhanden. Im Falle der Abb. 1085, welche einen optischen Meridionalschnitt durch die Linse darstellt (a Vorderkapsel, p Hinterkapsel), bestehen außerdem Coronartrübungen, sowie weiße Haken- und Punkttrübungen der Kernperipherie.

Die Trübung gibt sich in ihren ersten Anfängen dadurch zu erkennen, daß der Alterskernstreifen äquatorial verbreitert und lichtstärker wird.

Die konzentrische Schichttrübung verursacht erst dann Sehstörung, wenn sie die axialen Rindenpartien ergreift. Sie kann für sich allein auftreten oder in Kombination mit anderen Starformen.

*Abb. 1086. Senile periphere konzentrische Schichttrübung, kombiniert mit einer seltenen umschriebenen weißen Fleckung des Kernäquators.*

Bei dem 58jährigen H. bestehen beiderseits diffuse staubförmige Trübungen der Rinde, die nach dem Äquator zunehmen und sich hier in konzentrischen Zonen verdichten. Gleichzeitig weist die ganze untere Kernäquatorhälfte der rechten Linse die weißen, meist eckigen Trübungsflecken der Abb. 1086 auf (dicker Büschelschnitt), welche der Kernoberfläche N im Äquatorgebiet gleichmäßig aufliegen. Die axiale Grenze der Punktzone ist keine kreisbogenförmige, indem (vielleicht den Nähten entsprechend) einzelne Partien sektorenförmig über die anderen vorspringen (in der Abbildung nicht zu sehen). Die Breite der Trübungszone schwankt zwischen 0,8 und 1,2 mm. Nach unten peripher von der Punktzone, von ihr durch ein Intervall getrennt, sitzen einzelne Punkte in der tiefen Rinde (bei u.). Eine dritte Zone noch wesentlich feinerer Pünktchen sitzt im Kern (bei O). Diese Zonen sind zur ersten ungefähr parallel.

Die obere Kernhälfte des rechten und die ganze Linse des linken Auges sind von diesen äquatorialen Punkttrübungen frei. RS und LS =  $\frac{1}{2}$  (M. 0,75 D).

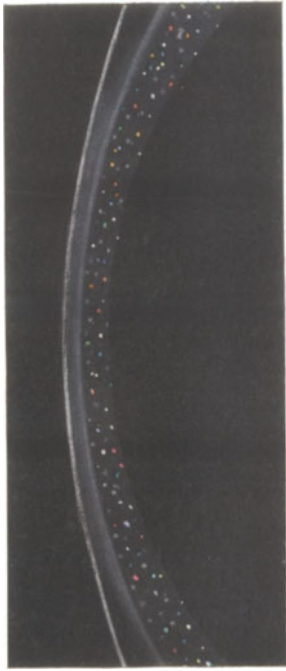
Die Lage der weißen Fleckung im Kerngebiet scheint darauf hinzuweisen, daß sie eine angeborene oder sehr früh erworbene Veränderung darstellt, und daß eine zufällige Kombination mit der „senilen konzentrischen Schichttrübung“ vorliegt, um so mehr, als diese letztere am anderen Auge allein vorhanden ist.

#### **h) Die vordere axiale Rindennahtpunktierung\*.**

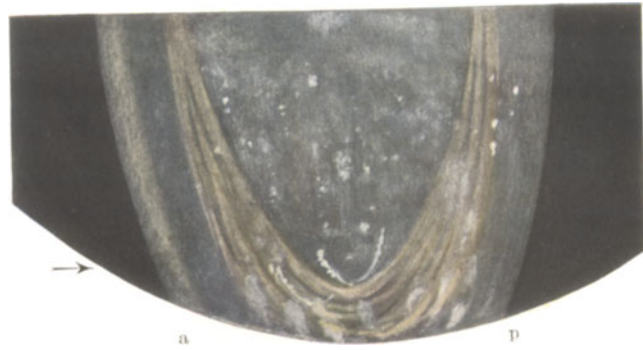
*Abb. 1087—1096.* Diese charakteristische Trübungsform, die ich 1919—1921 im Verlaufe von 2 Jahren bei 20 Augen von 10 Personen beobachtete\*\*, ist im Nernstlicht weniger leicht als im Nitra- und Mikrobogenlicht zu finden. Sie setzt sich bei 24—37facher Linearvergrößerung aus weißen, häufig aber auch bräunlichen bis bräunlichroten und andersfarbigen Pünktchen nicht meßbarer Größenordnung zusammen (Abb. 1087—1095, durch die Bilder ist die Feinheit der Pünktchen nicht annähernd wiedergegeben), welche dem vorderen axialen Rindennahtsystem folgen. In seltenen Fällen (z. B. bei einer 36jährigen Frau) handelte es sich um eine mehr staubförmig-diffuse, graue Trübung, in der sich Einzelpünktchen nicht, oder nur schwer unterscheiden lassen. Meist liegen die Pünktchen in dichter Nähe der Kapsel (Abb. 1095) oder, wie sich mit schmalen Büschel zeigen läßt, nicht weit von ihr entfernt. Nur seltener liegt der größte Teil der Pünktchen in der tiefen Rinde, in der

\* VOGT: Graefes Arch. 108, 203.

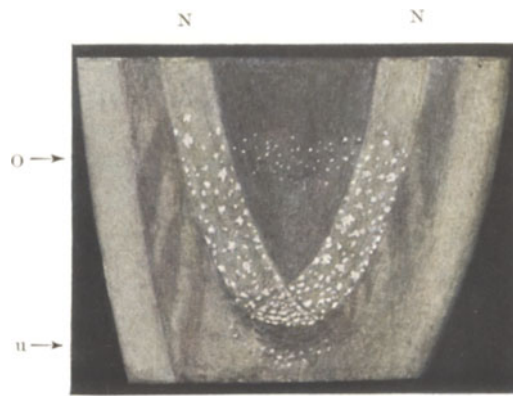
\*\* Die Veränderung ist nicht selten, so daß ich heute über große Zahlenreihen verfüge (vgl. auch die kürzlich erschienene Statistik von O. MÜLLER aus meiner Klinik, Diss. Zürich 1930).



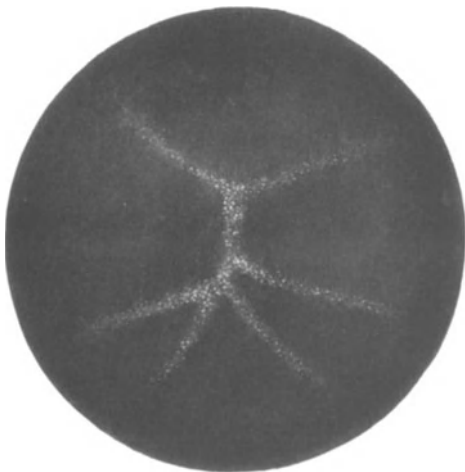
1084



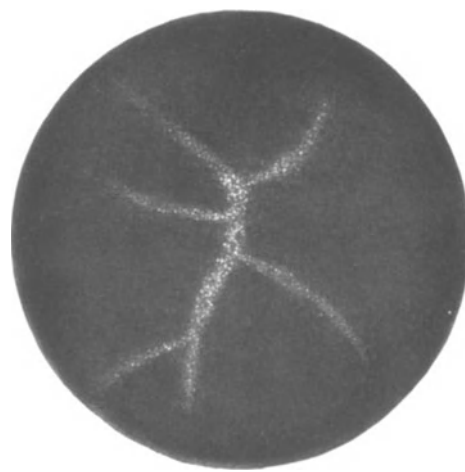
1085



1086



1087



1088

Nähe des Kerns\*. Doch lassen sie sich auch in solchen Fällen meist bis in Kapselnähe verfolgen. Sie bilden, entsprechend den Nähten, gut begrenzte Streifen von etwa 0,05—0,2 mm Breite. Die Länge der Strahlen beträgt etwa 0,5—2 mm. Peripheriewärts verlieren sich die Trübungstreifen allmählich. Zuzufolge der Nahtverzweigungen bekommt das ganze Trübungsgebilde hirschgeweihartige Gestalt (Abb. 1087—1094). Nicht immer erscheinen alle Nähte eines Systems betroffen. Die Ursache der oft messinggelben, bräunlichen bis kupferroten Farbe der Pünktchen konnte ich nicht ermitteln. Sie ist vielleicht eine ähnliche, wie diejenige der gelben bis roten Coronar- und Coeruleaflecken (Abb. 1006). Immerhin ist die Größenordnung meist zu hoch, um die Seite 456 genannten Beugungsfarben anzunehmen, es sei denn, daß die Farbe weniger den Pünktchen, als dem Substrat, in dem sie liegen, angehört. Gefärbte Pünktchen kommen dicht neben weißen vor, doch fand ich gelegentlich sämtliche Pünktchen oder größere Partien derselben messinggelb bis rot. Glitzernde Pünktchen sind häufig.

Diese vordere axiale Nahtpunktierung beobachtete ich bis jetzt ausschließlich bei Personen jenseits des 36. Jahres, und zwar an beiden Augen von Männern und Frauen. Die Männer der ersten 10 Beobachtungen waren 46, 53 und 54, die Frauen 36, 43, 45, 56, 59, 60 und 70 Jahre alt. Es handelt sich somit um eine senile, bzw. präsenile Linsenveränderung. In allen Fällen waren außer der Nahtpunktierung Linsentrübungen verschiedener Art, oft geringgradiger Natur, vor allem peripher nachweisbar. In dem Fall der Abb. 1087 bestand Diabetes mellitus. In allen übrigen Fällen war der Urinbefund, soweit er erhoben wurde, negativ.

Die Sehschärfe wurde durch die Trübung in keinem Falle merklich herabgesetzt.

Im Falle der Abb. 1087 und 1088 (53jähriger Herr Sch. H., Abb. 1088 linkes Auge), fand Kontrolle nach  $1\frac{1}{4}$  Jahren und nach 10 Jahren statt. Die Trübungen hatten wenig zugenommen, nur an der Kreuzungstelle war eine Verdichtung eingetreten. Dagegen war eine ursprünglich vorhandene Cuneiformis axial stark fortgeschritten. Die Beobachtung der anderen Fälle lehrte, daß es sich um eine jedenfalls sehr langsam fortschreitende Veränderung handelt.

Daß diese charakteristische Starform bis 1919 übersehen worden war, liegt an ihrer Feinheit. Weder ist sie im vorderen Spiegelbezirk, noch bei mangelhafter Fokussierung zu sehen. Dies mag der Grund dafür sein, daß sie auch jetzt noch, trotz ihres typischen, mit keiner anderen Starform zu verwechselnden Bildes und trotz ihrer großen Häufigkeit, kaum bekannt ist. *Sie hat nicht etwa mit der Wasserspalten- und Speichenbildung irgend etwas zu tun.* Erstens finden sich im Bereiche der befallenen Nähte keine Wasserspalten, zweitens sind die Pünktchen der Größenordnung nach bedeutend feiner als irgend jemals solche von Wasserspalten oder Speichen. Auch ist ihre Größe eine überaus gleichmäßige, und es besteht keine Tendenz, zu *Vakuolen* zusammenzuzuließen. Vakuolen sieht man also im Bereiche der vorderen axialen Nahtpunktierung höchst selten als Zufälligkeit. Unterschiede der einzelnen Pünktchen geben sich hauptsächlich im Glanz und in der Farbe kund. Der Glanz einzelner Pünktchen kann so lebhaft sein, daß er an Krystallglanz erinnert.

Nur bei genügender spezifischer Helligkeit und sorgfältiger Fokussierung wird diese interessante, ihrem Wesen nach ungeklärte Erscheinung nicht übersehen. HARTNACKSche Lupe und Lupenspiegel reichen zu ihrer Untersuchung auch bei bester Beleuchtung nicht aus.

---

\* *Nur* in dichter Kernnähe lagen die weißgrauen Pünktchen (in Form eines Hirschgeweihes) bei dem 42jährigen Theodor Kym.; ähnlich, auf *den Firsten des Alterskernreliefs*, bei der 57jährigen Frau Mu.

In dem Substrat möchte man, zumal die Pünktchen in den Nähten liegen, am ehesten Myelin vermuten. Doch sprechen die Feinheit und die fehlende Neigung zu konfluieren, dagegen.

Zur Ermittlung der *Häufigkeit* haben Doktorand O. MÜLLER\* und Oberarzt Dr. K. REHSTEINER die Insassen des Altersasyls Muri und die älteren Patienten unserer Poliklinik einer Durchmusterung an der Spaltlampe unterzogen. Unter 267 Untersuchten verschiedenen Alters fand sich die Nahtpunktierung 22mal, und zwar 12mal beidseitig, 10mal einseitig. Sie fehlte bei 140 Personen unter 40 Jahren. Bei 19 Personen zwischen 41 und 50 Jahren war sie 1 mal vorhanden, bei 26 zwischen 50 und 60 Jahren 2mal, bei 36 zwischen 61 und 70 Jahren 3mal, bei 34 zwischen 70 und 80 Jahren 8mal, bei 11 zwischen 81 und 90 Jahren 3mal. Es handelt sich somit zweifellos um eine senile Veränderung.

Durchmustert man systematisch und sorgfältig die vordere Linsenpolgegend älterer Personen, so beobachtet man nicht so selten *spärliche* Punkte genannter Art. Meistens beschränken sie sich jedoch auf die Gegend eines *Nahtkreuzungspunktes*. Abb. 1096 zeigt eine solche Pünktchengruppe im verschmälerten Büschel. Die Pünktchen liegen hier mehrheitlich in Kapselnähe und verlieren sich nur allmählich nach der Tiefe der Rinde R, wobei sie gruppenweise Anordnung zeigen. Die tiefste Gruppe erreicht den Kernstreifen N (rechte Linse des 52jährigen J. P.). Vielleicht stellen diese spärlichen Pünktchengruppen den leichtesten Grad der geschilderten Nahtpunktierung dar. A = Vorderkapselstreifen.

Nach oben außen setzen sich im vorliegenden Falle die Pünktchen in eine diffuse feine Punktierung der vorderen Rinde fort, die fast ausschließlich einen oberen äußeren Sektor einnimmt. In der mittleren und tiefen peripheren Rinde vereinzelte weiße Trübungsflecken.

Auch links bestehen in diesem Falle axial feine Pünktchengruppen der Rinde neben einer Vakuole (die linke Pupille wurde nicht erweitert). Die Kontrolluntersuchung nach 10 Monaten ergab ziemlich stationäre Verhältnisse.

### Andere feine Vakuolenformen der vorderen Rinde.

Abb. 1097a und b. Diffuse feinste Punktierung der vorderen subkapsulären Zone, sichtbar bei Einstellung des Chagrins<sup>248</sup>).

Bei der 48jährigen, an Diabetes mellitus leidenden Sch. erblickt man bei Einstellung des rechtseitigen vorderen *Linsenchagrins* axial die feinen dunklen Pünktchen der Abb. 1097a, sie sind erheblich zu groß gezeichnet.) Die Pünktchen nehmen die Gegend des Hauptkreuzungspunktes des vorderen Nahtsystems ein. Über dem temporal-oberen Nahthauptast eine zweite Gruppe ähnlicher Pünktchen, verteilt zwischen zwei groben oberflächlichen Vakuolen. Im fokalen Licht erscheinen die Pünktchen als grauer Staub.

Es dürfte als Ursache vielleicht feinste Vakuolenbildung des Chagrinsubstrates, vielleicht des Kapselepithels, vorliegen, wie sie schon BECKER<sup>352</sup>), später besonders C. V. HESS<sup>353</sup>), STANCULEANU<sup>354</sup>) u. a. anatomisch an frischem Kapselepithel feststellten.

Auch ohne Einstellung der Chagrinerung ist gelegentlich bei 25facher Linearvergrößerung eine feinste Punktierung der vorderen Rinde seniler Linsen auf weite Strecken sichtbar.

So die Punktierung der Abb. 1097b in den linken nasalen Linsenpartien des 66jährigen H., der rechts Cataracta intumescens, links noch fast klare Linse aufweist

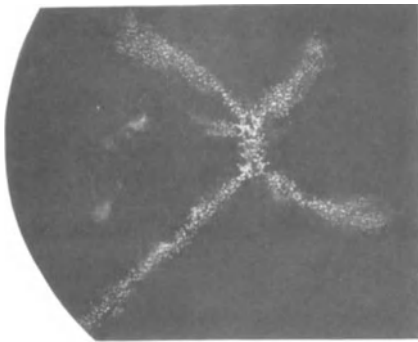
\* MÜLLER, O.: Graefes Arch. 124, 444; ferner Diss. Zürich 1930.



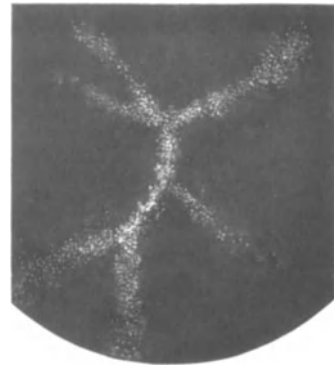1089



1090




1091



1092



1093



1094

(L S = 1). Die sehr feinen, an der Grenze der Wahrnehmbarkeit befindlichen, mattglänzenden Pünktchen verteilen sich auf weite Strecken gleichmäßig dicht in (oder zwischen?) den Rindenfasern und unter der Oberfläche. Chagrin farbenschillernd, mit kräftigen Chagrinkugeln, die zum Teil farbig aufleuchten (Abb. 1098), spärliche hintere Rindentrübungen.

Die hier und im vorigen Abschnitt geschilderten, umschriebenen, gleichmäßig feinen Punktierungen dürfen nicht mit jenen gewöhnlichen, bei den meisten älteren Personen vorhandenen, diffus die Rinde durchsetzenden grauen bis grauweißen gröberen und feineren Punkt- und Staubtrübungen verwechselt werden, welche gewöhnlich in der Peripherie reichlicher sind als axial und wohl die häufigste senile Trübungsform darstellen.

*Abb. 1098. Exzessiv farbenschillernder Chagrin und farbenschillernde Chagrinkugeln bei fortgeschrittener Alterskatarakt (Fall der Abb. 1099) mit vacuolärer Infiltration der oberflächlichen Rinde.*

66jähriger Herr He., linkes Auge, stärkere Vergrößerung (Ok. 4, Obj. a 2). Fall der Abb. 1097b. Das Chagrinsubstrat zeigt ausgesprochenes Farbenschillern. Noch lebhafter ist dasjenige der zahlreichen Chagrinkugeln. Ihr Saum ist ein roter Ring, im helleren Zentrum ein dunkler, blaugrün gerandeter Punkt. Derart lebhaftes Farbenschillern gehört bei Altersstar zu den Ausnahmen.

*Abb. 1099. Siebartig durchlöcherter subkapsulärer Trübungsschicht.*

Bei fortgeschrittenen Staren sieht man manchmal an Stelle der (meist nur im regredienten Licht sichtbaren) subkapsulären Vakuolenzonen, im fokalen Licht die zierliche siebartige Zeichnung der Abb. 1099 über einen kleineren oder größeren Teil der Linsenoberfläche sich verbreiten (66jähriger Herr H. mit angeblich seit zwei Jahren bestehender rechtseitiger Cataracta senilis, Fall der Abb. 1098). Offenbar sind die kleinen Kreisfiguren die Folge der gewöhnlichen subepithelialen Vakuolenbildung, indem die Umgebung jeder einzelnen Vakuole sich trübt, wodurch ein luzides rundes Loch ausgespart bleibt. Man beachte den weißen Rand einzelner Löcher. Die Flüssigkeitstropfen sind nur im regredienten Licht zu sehen. Links oben eine Wasserspalte W, über der die weißen Ringe zufolge des dunklen Hintergrundes lebhafter hervortreten.

Ähnliche Siebtrübungen sind manchmal auch unter der Hinterkapsel zu sehen (Abb. 1102). Daß ganz allgemein als Ursache ringförmiger Trübungen sich Vakuolen nachweisen lassen und daß sie dadurch gelegentlich löcherige poröse Kataraktformen veranlassen, wird weiter unten gezeigt.

### **i) Vordere Schalenkatarakt.**

*Abb. 1100. Durch Vakuolen siebförmig durchlöcherter weißer subkapsulärer Trübungsfläche der vorderen Rinde (vordere Schalenkatarakt).*

76jährige Frau Anna Blu., rechtes Auge, etwa 15fach. Die Alterskatarakt dieser Frau zeigt vordere und hintere subkapsuläre Schalentrübung. Vorn (Abb. 1100) ist die Trübung am dichtesten axial. Während bei klarer Rinde Vakuolen im fokalen Licht als dunkle Tropfen mit hellem Reflex imponieren, erscheinen sie in der weißgetrübten Subkapsulärschale als runde, dunkle, scharf geschnittene Löcher. In Abb. 1048, 1058, 1061, 1099, 1100 führt überall dieselbe Erscheinung zu dieser runden Lochbildung: eine vacuoläre Aussparung innerhalb intensiv weißgetrübter dünner

Schicht. Ähnliche runde Aussparungen zeigt die hintere Schalenkatarakt. Wir sind ihnen auch im Abschnitt Hornhaut im Bereiche der verkalkten Membrana Bowmani begegnet, s. z. B. Abb. 179, 182.

In Abb. 1100 beachte man axial die weißen Verdichtungen, die zum Teil radiäre Gestalt annehmen und die von ihnen ausgehenden radiären weißen Faserzüge. Eine solche Zeichnung sah ich wiederholt auch bei hinterer Schalenkatarakt.

*Abb. 1101. Cataracta senilis matura mit totem Zerfall der Rinde zu Myelintröpfchen, subkapsuläre (subepitheliale) Vakuolenfläche<sup>247</sup>.*

Frau B., 66 Jahre, rechtes Auge. Ok. 2, Obj. a 2. (Über die im regredienten Licht sichtbare Atrophie des retinalen Pigmentsaums dieses Falles, vgl. Abschnitt Iris.)

Links fokale (D), rechts regrediente Belichtung (J). Die Vakuolen sind als solche nur im regredienten Licht (rechts in der Abbildung) zu sehen.

Im fokalen Licht beobachtet man dagegen eine weißfleckige Marmorierung (vgl. auch Abb. 1019—1024).

Wie die anatomische Untersuchung der frisch extrahierten Linse lehrt, ist die ganze trübe Rinde dicht von derartigen Flüssigkeitskugeln durchsetzt, welche spezifisch schwerer sind als Wasser und sich mikrochemisch als Myelintröpfchen erweisen.

### k) Hintere Schalenkatarakt.

*Abb. 1102. Schalenförmige\* hintere Katarakt (Cataracta scutellaris) bei Frau M. G., 60jährig. (VOGT<sup>72</sup>). Ok. 2, Obj. a 3<sup>247</sup>.*

Rechtes Auge. RS =  $\frac{10}{200}$  (links Aphakie nach Exaktion). Man erkennt in dem Bilde zwei ineinander übergehende verschiedene Typen dieser Starform. a die gelbliche dichte flächenhafte Trübung mit auf- oder eingelagerten Vakuolen geringer Größe. Sie sind meist zu Reihen, seltener zu Gruppen angeordnet. Da sie auf gleichmäßig gelbtrübem Grunde liegen, erscheinen sie bei fokaler Belichtung im regredienten Licht (d. i., in dem von dem trüben Grunde reflektierten Licht). Daher ihr dunkler Kontur, ihre Tropfenform bei hellerem mittleren Teil.

In dem Abschnitte b zeigen die Kugeln ein anderes optisches Verhalten. Hier ist die Trübungsschicht noch nicht so dick, wie in a. (Diese Partie ist mit dem Spiegel noch verhältnismäßig klar durchleuchtbar.) Die Kugeln sind hier, im fokalen Lichte betrachtet, umgekehrt wie in a, in ihrem mittleren Teil dunkel, lochförmig (vide Text zu Abb. 1099, 1100), und zeigen mehrfach einen weißen Rand. Durch ihre Luzidität stellen sie *Aussparungen* in der homogenen Trübungsschicht dar. Sie erzeugen mit der Umgebung das Bild eines Siebes. Dieses Bild ist für die hintere Schalenkatarakt charakteristisch. Im mittleren Teil dieser siebartigen Partie werden die trüben Interstitien zwischen den Kugeln dichter, und es kommt dadurch eine Art Übergangsform zu der in a gezeichneten dichttrüben Partie zustande.

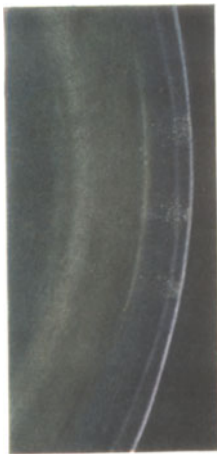Im übrigen bestehen massenhafte Punkt- und Staubtrübungen, besonders der tiefen peripheren Rinde, sowie Coronartrübungen.

In manchen Fällen zeigt die hintere Schalenkatarakt Naht- und Faserzeichnung.

\* Mit dem Namen hintere „Schalenkatarakt“ (Cataracta scutellaris) bezeichnete ich [Klin. Mbl. Augenheilk. 62, 607 (1919)] die nicht seltene, einer Schale gleich sich dicht unter der Hinterkapsel ausbreitende Trübungsfläche, die erst durch das Spaltlampenmikroskop genauer bekannt geworden ist.

„Schüssel förmig“ nannte MEYHÖFER (1886) die hintere axiale Schalentrübung bei Glasmacherstar.

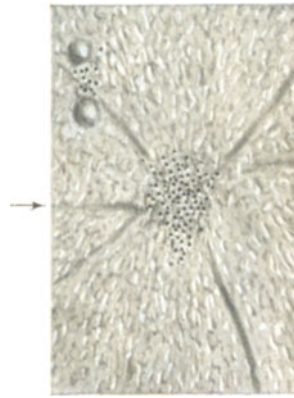





1095



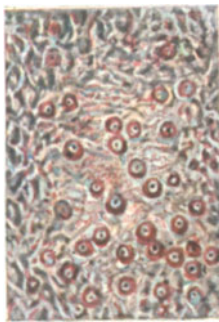
1096



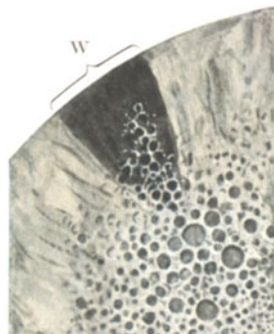1097 a



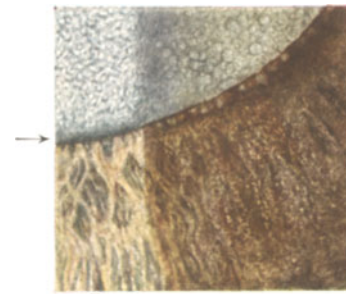
1097 b



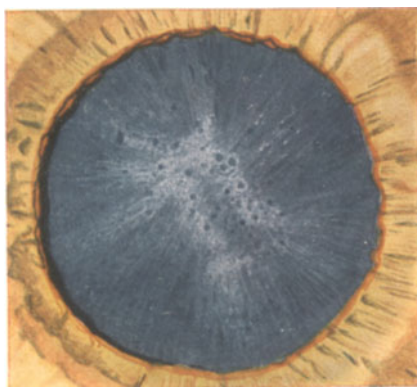1098



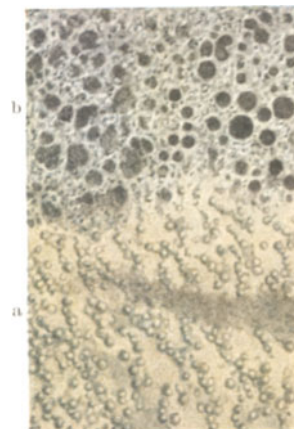
1099



1101



1100



1102

Wo schalenförmige hintere Alterskatarakt vorhanden ist, sind im äquatorialen tiefen Rindengebiete oft dichte alte Trübungen zu finden, die meist geringere Progredienz zeigen als die Schalentrübung. Letztere ist bisweilen gleichzeitig im vorderen Rindengebiete angedeutet. Auch der Kern ist fast stets mehr oder weniger beteiligt (s. u. Kernstar), und es können gleichzeitig alle anderen Formen des Altersstars bestehen. Doch sind Fälle mit geringer Beteiligung der übrigen Rinde nicht selten.

Die hintere Schalenkatarakt weist meist subkapsulären Sitz auf und ist häufig axial am dichtesten. Sie führt dann wegen der beträchtlichen Sehstörung, die sie verursacht, schon zu einer Zeit zur Exstruktion, in welcher das vordere axiale Rinden- und Kerngebiet noch verhältnismäßig klar ist, so daß die Pupille schwarz erscheint.

Erfahrungsgemäß kann die hintere Schalenkatarakt von Spaltlampenunkundigen übersehen werden, insbesondere wenn die übrige axiale Linse klar ist. In solchen Fällen kann man die Diagnose „Neuritis nervi optici“ als Ursache der Sehstörung hören, weil durch die Trübung hindurch die Papille in roter verwaschener Zeichnung erscheint.

Mit verschmälertem fokussiertem Büschel gelingt die Diagnose der hinteren Schalenkatarakt meist schon bei unerweiterter Pupille, steiler Lichteinfall vorausgesetzt. Doch ist Erweiterung vorzuziehen. Ganz allgemein ist die Diagnose im *dünnen* gut fokussierten optischen Schnitt leichter zu stellen, insbesondere auch in beginnenden Fällen, als im breiten Büschel. Da die Schale im Beginn oft nur fleckweise vorhanden ist, so suche man systematisch, unter Wechsel der Einfallsrichtung, die verschiedenen Kapselgebiete ab.

Hintere Schalenentrübungen sind fast immer auch mit Lupenspiegel sichtbar. Bei Trübungen der übrigen Linse und bei Glaskörpertrübungen versagt aber diese Methode, die übrigens keine Lokalisation in bezug auf die Kapsel erlaubt.

Differentialdiagnostisch kommen die hintere Cataracta complicata (s. diese) und die traumatische Rosettenkatarakt in Betracht. Die Differentialdiagnose „Cataracta complicata“ kann Schwierigkeiten bieten\*.

*Prognostisch* ist es keineswegs gleichgültig, ob hintere Trübungen dicht subkapsulär sich erstrecken oder nicht. Ungünstiger ist der subkapsuläre Sitz.

#### **Beziehungen hinterer Schalenkatarakt zu totaler Linsensklerose und ihre Operationsprognose<sup>218)</sup>.**

Bei hinterer (subkapsulärer) Schalenkatarakt ist nach unseren Erfahrungen in der Mehrzahl der Fälle die Linsenrinde soweit mitsklerosiert, daß sie bei der Exstruktion samt Kern austritt. Es liegt nahe, die Totalsklerosierung solcher Fälle mit der Subkapsulärtrübung in Beziehung zu bringen. Auch bei Tetaniekatarakt Jugendlicher sah ich hintere Schalenentrübung kombiniert mit Totalsklerose. Diese Beziehungen sind für die Prognose der Staroperation von Bedeutung. Es resultiert nach der Exstruktion, wie ich schon früher hervorhob, sofern die Schnittgröße ausreichend ist und die Linse nicht durch eine zu enge Öffnung gezwängt werden muß, meist eine schwarze Pupille, so daß die Prognose als eine besonders gute zu bezeichnen ist\*\*. Wenn trotzdem von alters her Stare mit hinterer Trübung bei klarem vorderem Abschnitt (Stare mit schwarzer Pupille) prognostisch als ungünstig galten, so kann dies vielleicht darauf

\* Die genauere Differentialdiagnose vide Vogt [Klin. Mbl. Augenheilk. 62, 593 (1919)]. Bei der senilen Schalenkatarakt flächenhafte Ausbreitung, Farbenschillern des hinteren Spiegelbezirks meist unbedeutend. Bei der Cataracta complicata mehr oder weniger regelloses Vordringen tuffsteinartig poröser Substanz in sagittaler Richtung, Farbenschillern kräftig. Siehe auch Text zu Abb. 1140–1183.

\*\* Immerhin ist auch in diesen Fällen nach zurückgebliebener Corticalis sorgfältig zu fahnden.

bezogen werden, daß auch komplizierte Katarakte in ihren Anfangstadien eine schwarze Pupille bei schlechtem Visus zeigen. Durch die Spaltlampe ist heute in den meisten Fällen eine Unterscheidung möglich (vgl. Vogt\*). Stare mit hinterer Schalentrübung, die sich in toto entfernen ließen, fand ich mehrfach auffallend klein.

In den letzten Jahren habe ich hinsichtlich Operationsprognose ein besonderes Augenmerk auf die *vordere* subkapsuläre Trübungsschicht gerichtet, mit dem Ergebnis, daß diese letztere, meist allerdings weniger in die Augen springende und schwieriger nachzuweisende Trübungsfläche, einen noch sichereren Indikator für die gute Sklerosierung abgibt als die hintere Fläche\*\*. Sie besitzt den Vorzug, daß sie auch bei stärkeren Trübungen der mittleren Partien nachweisbar ist.

Die Konsistenz der oberflächlichen Rinde ist naturgemäß auch in solchen Fällen eine erheblich weichere als die des Kerns, und wer bei der Expression Gewalt anwenden muß, wird trotz der subkapsulären Trübungsschicht Rindenreste riskieren.

*Abb. 1103a und b. Hintere Schalentrübung mit reichlichen Vakuolen bei dem 70jährigen Konrad Mo. Rechtes Auge, 18fach.*

Die flächenhafte vacuoläre Infiltration (Abb. 1103a) liegt dicht unter der Hinterkapsel, wie dies der optische Schnitt (breites Büschel) der Abb. 1103b veranschaulicht. Peripheriewärts werden die Vakuolen kleiner und münden schließlich in radiäre Streifentrübungen.

Es besteht gleichzeitig Kernstar, wie oft in diesen Fällen. Vorn axial bestehen leichte Trübungen im Bereiche des Alterskernreliefs. Tiefe Rindentrübenungen finden sich auch peripher (in der Abbildung nicht zu sehen).

Man beachte auch noch den hinteren und vorderen *Spiegelbezirk der Alterskernflächen*. Der der hinteren ist *gelb*, im Gegensatz zu dem weißen, teilweise farbenschildernden Bezirk der Hinterkapsel (vgl. Text zu Abb. 711a und b, 712, 713).

*Die hintere Schalenkatarakt unterscheidet sich von allen Altersstaren durch ihre relativ starke Progredienz. Sie führt zufolge ihrer axialen Lage, schon innerhalb Monaten, oder doch innerhalb weniger Jahre zu einer Herabsetzung des Sehvermögens, welche die Extraktion notwendig macht.*

Braucht eine Speichenkatarakt, eine Cataracta cuneiformis, eine Coronaria oder Nuclearis usw. Jahre bis viele Jahrzehnte, um das Sehvermögen auf praktisch unzureichende Werte zu reduzieren, so kann diesen Zustand Schalenkatarakt innerhalb Jahresfrist oder rascher herbeiführen.

Für den Kliniker und Augenarzt ist die Tatsache der differenten Prognose der *verschiedenen Altersstartypen* von nicht geringer Wichtigkeit.

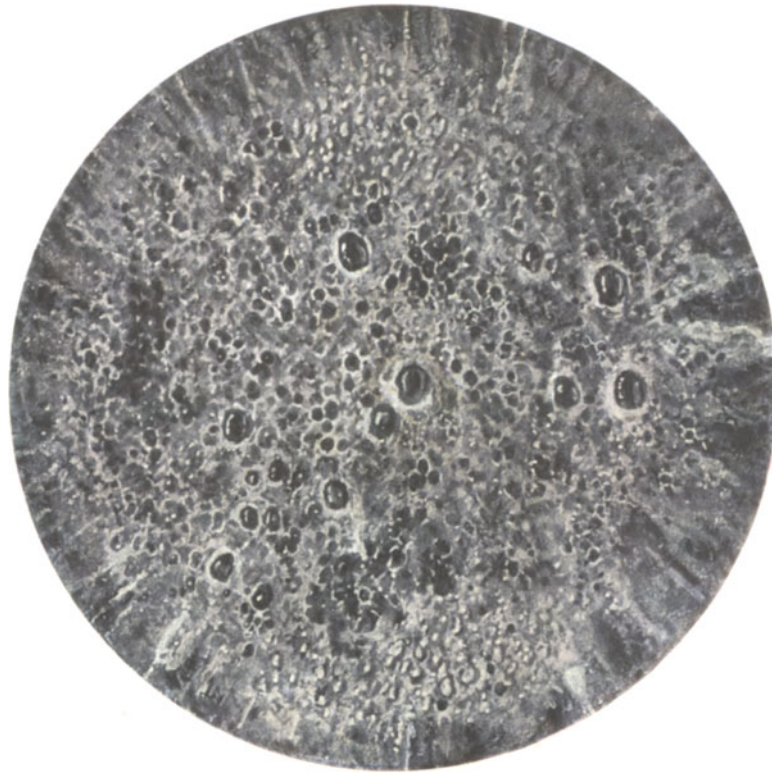
Sie sollte auch jenen Autoren geläufig werden, welche Statistiken über vermeintliche günstige Beeinflussung des Altersstars durch allerlei äußere und innere Mittel anstellen, dabei aber übersehen, daß sie Stare ganz verschiedener Prognose, also heterogene Dinge zusammenzählen. Solche Statistiken sind Schulbeispiele dafür, wie Statistiken nicht gemacht werden sollen.

*Abb. 1104a und b. Senile hintere Schalentrübung in menisciformer Doppelschicht.*

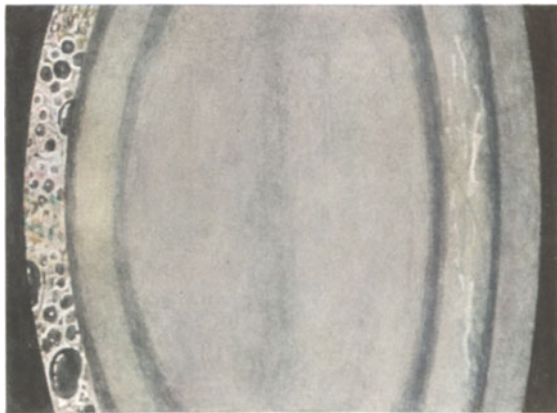
73jähriger Adolf Her., Weichenwärter der Bundesbahnen. Rechtes Auge. Kernstar und periphere Linsentrübungen, gesteigerte Linsengelbfärbung. Links kräftige

\* VOGT: Klin. Mbl. Augenheilk. 62, 573 (1919) u. Atlas der Spaltlampenmikroskopie 1921, S. 109.

\*\* Vgl. VOGT: Sitzungsber. d. Schweiz. ophthalm. Ges. Lausanne 1929 (Z. Augenheilk. 69, 260.)



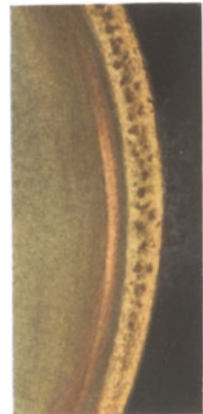1103 a



1103 b



1104 a



1104 b

hintere Schalenstrübung, die zunächst, wie oft bei dieser Starform, exzentrisch beginnt und sich exzentrisch ausbreitet, um schließlich auch die axialen Partien zu ergreifen. Abb. 1104a (schwache Vergrößerung) gibt die dicke weiße (im Linsenlicht gelb erscheinende) Trübungsschicht wieder, welche hauptsächlich den oberen Teil der Hinterkapsel überdeckt, nach unten aber bereits die Linsenachse überschritten hat. In Abb. 1104b ist bei 25facher Vergrößerung die hintere Schalenstrübung dargestellt. Sie setzt sich aus einer hinteren und einer vorderen Schale zusammen, welche peripher gegeneinander konvergieren, wodurch die Gesamttrübung die Form einer durchgebogenen Konvexlinse bekommt. Zwischen den beiden relativ homogenen Schichten liegt ein vacuolär-poröses Zwischengewebe (Abb. 1104b).

Auch hier beachte man die starke Gelbfärbung der Trübungsschicht, sowie den vor ihr liegenden *roten* Spiegelbezirk der hinteren Alterskernfläche (s. Text zu Abb. 712, 713).

Mit Rücksicht darauf, daß dieser Star an den *Feuerstar* erinnert (z. B. Abb. 1401), sei betont, daß der Patient niemals am Feuer arbeitete.

RS = schwach  $\frac{5}{36}$  (konkav 1,0); LS = Handbewegungen in 1 m.

Nach der Extraktion der linken, vollständig sklerotischen Linse LS = 1 (+ 10,0 comb. cyl. + 2,5 Achse 170°). Runde schwarze Pupille.

*Abb. 1105a, b, c, d. Senile vordere und hintere subkapsuläre Trübungsschale mit Kernstar. Meniscusform der hinteren Trübung.*

61jähriger Salomon Lau., Händler, linkes Auge. Ok. 2, Obj. a 2. Abb. 1105a gibt im breiten Schnitt die aus zarten Wölkchen gleichmäßig zusammengesetzte, nur mittels guter Fokussierung darstellbare vordere, dicht subkapsuläre Trübungsschicht wieder. In der Mitte der leicht farbenschillernde vordere Linsenpiegelbezirk. Die oberflächliche Lage ist aus dem dünnen Schnitt (Abb. 1105b) ersichtlich. Die durch die Linsenfärbung gelb erscheinende hintere Schalenstrübung (Abb. 1105c) stellt ein dichtes, von Vakuolen durchsetztes Trübungsnetz dar, das axial wieder (wie Abb. 1104b) aus zwei getrennten peripher zueinander konvergierenden Schichten besteht (Abb. 1105d), somit Meniscusform zeigt (vgl. Abb. 1104b). Im schmalen Schnitt (Abb. 1105d) ist der rötliche Trübungston lebhafter als im breiten Büschel (Abb. 1105c).

Die in Abb. 1104 und 1105 dargestellte periphere Konvergenz der Doppelschicht (Meniscusform) kommt auch bei Katarakt durch Strahlenwirkung vor (z. B. Abb. 1401), ohne aber, wie in der Literatur verschiedenerseits behauptet worden ist, für diese charakteristisch oder gar spezifisch zu sein. Auch Patient Lau. arbeitete niemals am Feuer\*.

LS =  $\frac{3}{60}$ , Gln., rechte Linse extrahiert, RS =  $\frac{6}{8}$  (+ 10,0 comb. + 3,0 cyl. Achse 30°).

*Abb. 1106a und b. Vortäuschung von Verbiegungen der Linsenvorder- und -Rückfläche, durch dünne, wellig gebogene subkapsuläre Trübungsschicht.*

64jährige Frieda Stei., linkes Auge, Ok. 2, Obj. a 2. Eine gleichmäßig dünne, vorn weiß (Abb. 1106b), hinten gelb (Abb. 1106a) erscheinende Trübungsfläche liegt

\* Einen erblichen Frühstar bei 5 Geschwistern mit Meniscusform der hinteren subkapsulären Doppelschicht und mit Rarefikation des Glaskörpergerüsts beschreibt F. W. SCHNYDER [Klin. Mbl. Augenheilk. 79, 585 (1927)].

unter der Kapsel und zeigt axial wellige Verbiegungen. Man glaubt eine wellige Linsenoberfläche vor sich zu haben. Im ganz dünnen optischen Schnitt (gut fokussiertes Büschel) überzeugt man sich jedoch, daß die Kapsel die Wellung nicht mitmacht, sondern glatt über dieselbe hinwegzieht. Die gewellte Form der Trübungschalen dürfte durch Schrumpfung der bis unter die Schale sklerosierten Substanz zustande kommen. Außer den Schalentrüben bestehen Coronaria und Coerulea, sowie leichte Kerntrüben. Die Linse ließ sich glatt extrakapsulär, ohne Zurücklassen von Rinde extrahieren, es restierte schwarze runde Pupille.

*Farbenschildern bei Altersstar.*

*Abb. 1107. Den Altersstar häufig begleitendes Farbenschildern des hinteren Linsenspiegelbezirks (VOGT<sup>26</sup>, <sup>72</sup>).*

Ein solches Farbenschildern leichteren oder mittleren Grades findet sich in manchen alternden Linsen, besonders bei subkapsulärer hinterer Linsentrübung, wie sie im Falle der Abb. 1107 (Herr Alt, 60jährig) in beginnendem Stadium vorhanden ist. Im allgemeinen ist der Grad dieses Farbenschilderns unbedeutend und erreicht nicht denjenigen bei *Cataracta complicata* (Abb. 1156—1158), noch weniger den bei *Chalkosis lentis*. Weniger lebhaft zeigt im allgemeinen dieses senile Farbenschildern der *vordere* Spiegelbezirk (Abb. 699), wenn wir von einzelnen Fällen von *Cataracta intumescens* absehen (Abb. 1098). Das exzessive vordere Farbenschildern der Abb. 1098 bei Alterskatarakt ist seltene Ausnahme.

*Abb. 1108. Krystallinisch-farbige Punktreihen unter der Kapsel des linken hinteren Linsenspols.*

46jährige Maria Su., linkes Auge, Ok. 2, Obj. a 3. Es handelt sich um einen seltenen Befund. Linse noch annähernd klar. Andeutung von Farbenschildern in dem oberhalb der Punktreihe sichtbaren hinteren Linsenspiegelbezirk. Im letzteren dunkle Lücken und helle Stellen.

Ähnliche Krystalle sah ich einmal an der Vorderfläche des Alterskernreliefs verstreut.

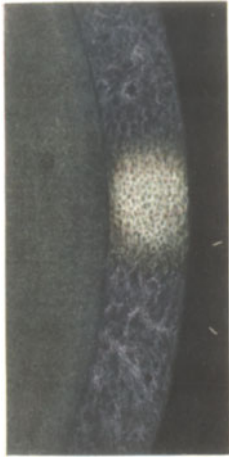
*Seltene präsenile Starform.*

*Abb. 1109a und b. Seltene Cataracta incipiens senilis in Form eines beiderseits symmetrisch von oben, gegen die Linsenmitte ziehenden, von groben Vakuolen durchsetzten Trübungsbandes.*

58jähriger, 5 D myoper Herr Sil. H., rechtes Auge, Ok. 2, Obj. a 2. Abb. 1109a Übersicht über das Trübungsband, Abb. 1109b optischer Schnitt. Dieser ergibt den Sitz der Vakuolen in und unter der Abspaltungszone der vorderen Rinde. Das oben breit, in Dreieckform beginnende Trübungsband ist in symmetrischer Form an *beiden* Augen vorhanden. In der hinteren oberen Rinde besteht eine ähnliche, von oben gegen die Mitte ziehende vakuolenhaltige Trübungsschicht der superfiziellen Rinde. Vom unteren Äquator her schieben sich ganz peripher ebenfalls Trübungen vor.

Glaskörpergerüst stark myopisch-senil destruiert. Im Fundus leichte myopische Papillenveränderungen. Allgemeinstatus gut, kein Zucker.

Im Laufe von 5jähriger Beobachtungszeit haben die geschilderten Veränderungen, die an *Cataracta complicata* gemahnen, etwas zugenommen. Heute RS =  $\frac{5}{9}$  (— 4,0 comb. cyl. — 1,0 Achse 10°), LS =  $\frac{6}{5}$  (— 2,0 comb. cyl. — 0,5 Achse 30°).



1105 a



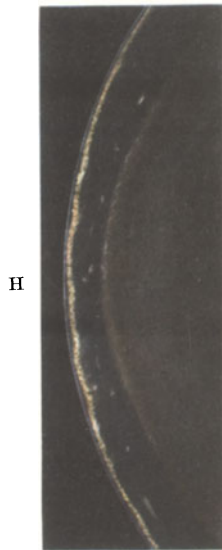
1105 b



1105 c



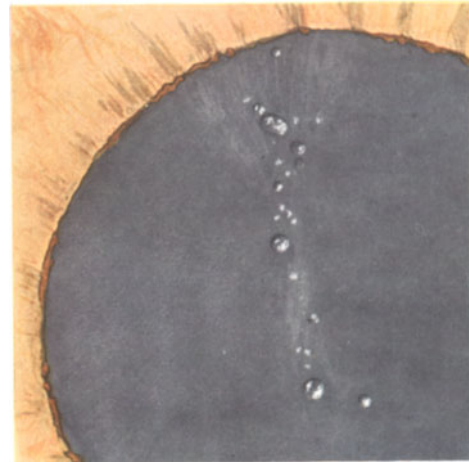
1105 d



1106 a




1106 b



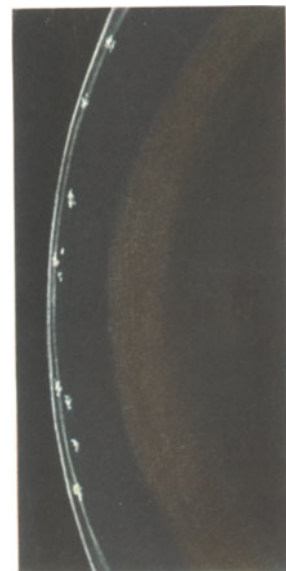1109 a



1107



1108



1109 b

*Abb. 1110a und b. Hereditäre Cataracta senilis matura beim Hunde. Histologisches Bild.*

Text s. S. 529. Zwölfjähriger Hund mit beiderseitiger Totalkatarakt (Rindenstar). Die Mutter hatte zwei Jahre vorher denselben Star. Abb. 1110a schwächere, 1110b stärkere Vergrößerung. In Abb. 1110a (Sagittalschnitt) unten bei K das parallelstreifige Kerngebiet, Kern nirgends zerfallen. Der Hundestar zeichnet sich vor allem durch *Kernsklerose* aus (Linse mit doppeltem Brennpunkt, s. S. 516.) Die Rinde R ist fein vacuolär durchsetzt, zum Teil zerfallen. Da und dort grobe kugelige, zum Teil konfluente leere Räume.

Die fein vacuoläre dichte Durchsetzung der Rinde ist noch deutlicher bei stärkerer Vergrößerung (Abb. 1110b). In den leeren Räumen geschrumpfter Inhalt.

Ich verdanke den Hund Herrn Lehrer *Hug* in Effingen, in dessen Beobachtung auch die Mutter des Tieres stand.

Häufiger als den Rindenstar fand ich beim Hund den Kernstar mit Intervall. Bei Tieren von über 12 Jahren vermißte ich ihn selten.

### 1) Cataracta hypermatura.

Unter den klinischen Symptomen der Cataracta hypermatura, welche die Spaltlampenmikroskopie aufgedeckt hat, stehen an erster Stelle die *Kapselalten* (VOGT<sup>200</sup>). Auch milchige Verflüssigung der Rinde ist nachweisbar und bei sklerotischem Kern sekundäre *Wucherungen* des Kapselepitheles in Form weißer Flecken mit chagrinfreiem Hof (Abb. 1121). Mittels dünnen optischen Schnittes konnte ich wiederholt Verbiegungen der Kapseloberfläche diagnostizieren (Abb. 1116), als Zeichen überreifen, in Schrumpfung begriffenen Stars.

*Abb. 1111. Kapselalten und Cholesterinkrystallbildung bei schrumpfender Cataracta hypermatura. Ok. 2, Obj. a 2.*

Frau E. 78 Jahre, rechtes Auge, angeblich seit Jahren erblindet. Intensiv weiße Katarakt, Projektion unsicher. Mäßig atrophische nicht schlotternde Iris. Pigment-saum fehlt. (Es handelt sich vielleicht um Cataracta complicata.)

Die unregelmäßig weiß marmorierte, offenbar zum Teil verkalkte Katarakt zeigt peripheriewärts in ziemlich regelmäßigem Abstand angeordnete Zonen und Flecken lebhaft farbig schillernder *Cholesterinkrystalle*, die vorderen oberflächlichsten Rindenschichten angehören.

Die radiär-konzentrische Verteilung der Krystallgruppen in der vorderen Rindenperipherie erinnert etwa an diejenige der Nahtzonen (vgl. auch die Anordnung der Wasserspalten Abb. 1021 und z. B. der braunroten Herde bei Eisenstar, Abb. 1338). Nach unserer Auffassung dürfte diese Anordnung auf der Prädisposition der Nähte zur Kataraktbildung beruhen, wie sie z. B. bei Cataracta complicata in der Rosettenbildung zum Ausdruck gelangt.

### Vorderkapselalten.

Die Vorderkapsel vorstehenden Falles ist in mehrfache charakteristische *Falten* gelegt. Dieselben fand ich in diesen und anderen Fällen durchschnittlich 0,05 bis 0,1 mm breit, von gestrecktem, wurmförmigem, oft verzweigtem Verlauf. Da die Linse bei Faltenbildung intensiv weiß getrübt ist, heben sich die im fokalen Licht auftretenden Faltenreflexlinien nicht deutlich ab. *Die Kapselaltung* ist infolgedessen oft besser im *indirekten als im direkten Licht* zu sehen.



Die vorher klinisch nicht nachgewiesenen Kapsel­falten fand ich bei hypermaturer Katarakt, besonders solcher komplizierter Art mit der Spaltlampe recht häufig. Sie beweisen stets eine Schrumpfung der Linsensubstanz.

Ich fand die Falten nicht nur bei alten, verkalkten Formen, sondern gelegentlich auch bei sog. weichen, jugendlichen Staren komplizierter Art, die im fokalen Licht blau erscheinen.

Bei gleichzeitig vorhandener Zerstreuung des Irispigmentes haftet letzteres mit Vorliebe an den Kapsel­falten, so daß diese dadurch als braune Streifen hervortreten (vgl. Abb. 1153, *Cataracta complicata*).

#### Cholesterinkristalle,

wie sie der vorstehende Fall zeigt, sind bei *Cataracta hypermatura* nicht selten. Sie kommen oft in relativ durchsichtigen sklerotischen Kernen vor, wobei sie an der Spaltlampe ein lebhaftes, an Christbaumschmuck erinnerndes Farbenspiel geben. Die Krystallblättchen können dabei die embryonale Ypsilon­naht bevorzugen. So folgen sie dem vorderen Y bei der 83jährigen, mehrere Jahre beobachteten Frau Berta Bo. in prächtigen Blättern. Mehr herdförmig verteilt sind sie im Kern der 75jährigen Elise Wie. Ebenso beidseits in großer Menge in dem sonst noch klaren Kern der 74jährigen Elise Kreb. Die Krystallblätter sind oft dem Faserverlauf entsprechend gebogen, wodurch das Farbenspiel noch lebhafter wird. Eine stärkere Sehstörung verursachen sie meist nicht.

Vgl. auch Text zu Abb. 1108 und 1171.

*Abb. 1112. Abwärtssinken des Kerns bei Cataracta hypermatura (Verflüssigung der Rinde).*

68jährige Frau B. B.

Fall der Abb. 1020, jedoch linkes Auge. Bei fokaler Belichtung des unteren Rindenabschnittes erkennt man dicht unter der Kapsel das charakteristische Relief der axialen Kernvorderfläche. Eine Y-förmige vordere axiale Nahtfirst wird unten sichtbar. Der Kern ist also der Schwere nach nach unten gesunken. Durch Seitenneigung des Kopfes verschiebt sich der Kern etwas auf die betreffende Seite.

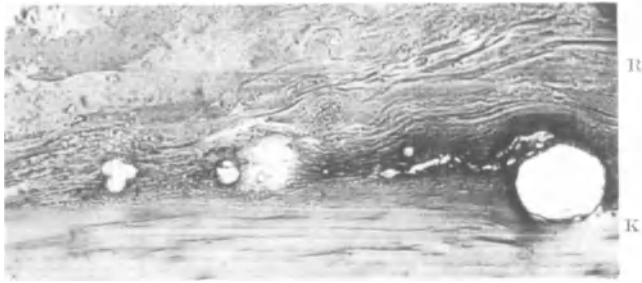
Die Distanz der Kernmitte von der Pupillenmitte beträgt 2—2,5 mm. Um diesen Betrag ist also der Kern abwärts gesunken.

Bei der Eröffnung der Vorderkapsel entleerte sich milchige Flüssigkeit und es war erkennbar, daß der Kern im unteren Teil des Kapselsackes lag. Der extrahierte Kern war nahezu 5 mm dick und hatte einen Äquatorialdurchmesser von 7 mm.

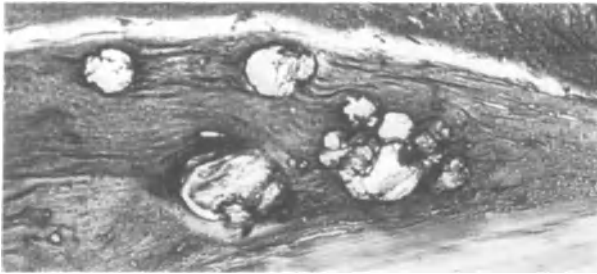Auch in der normalen Linse ist der Kern spezifisch schwerer als die Rinde, was wir daraus schlossen, daß wir Kernstückchen innerhalb Rindensubstanz zu zentrifugieren vermochten<sup>46</sup>).

*Abb. 1113, 1114. Cataracta hypermatura, Flächenbild (Abb. 1113) und optischer Schnitt (Abb. 1114).*

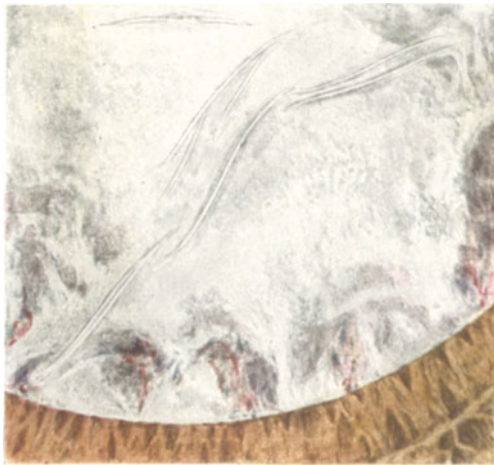
40jährige Frau Go., rechtes Auge. Ok. 2, Obj. a 2. Pupille  $2\frac{1}{2}$ —3 mm. Ursache des Stars unbekannt. Die grauweiße Staroberfläche läßt Vakuolen (z. B. oben, Abb. 1113) und verdichtete kreidig-weiße Partien erkennen. Der optische Schnitt (Abb. 1114) zeigt eine weißfleckige, offenbar durch Epithelwucherung entstandene, dicht subkapsuläre (aber bei der angewendeten Vergrößerung von der Kapselschicht nicht trennbare) Kapseltrübung und durchsetzt eine dicke oberflächliche *Vakuolen-*



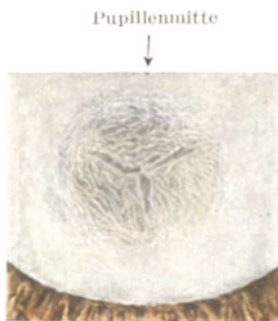1110a



1110b



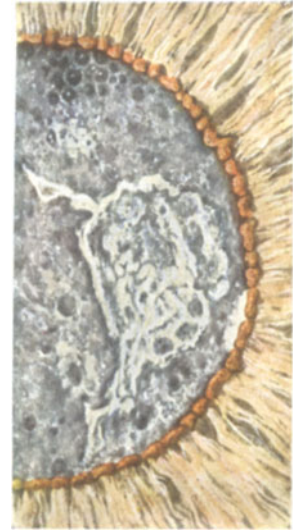1111



1112



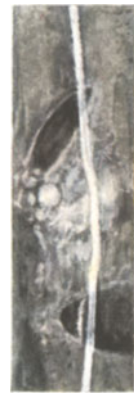1115



1113



1114



1116

*schicht.* Bei Akkommodation des linken, gesunden Auges sah man die Vakuolen dieses rechten Auges akkommodativ sich verschieben. Dasselbe geschah mit einem subkapsulären Trübungsfetzen.

Unter der Vakuolenschicht eine die Kernoberfläche zerklüftende Wasserspalte (Abb. 1114).

*Abb. 1115, 1116. Unebenheiten der vorderen Linsenoberfläche bei seniler Cataracta hypermatura.*

Bei dem emmetropen, 58jährigen, gewesenen Lokomotivführer E. M. besteht links der Wasserspaltenstar der Abb. 1115 (schwache Vergrößerung). Pupille etwas unregelmäßig, auf  $6-6\frac{1}{2}$  mm erweitert. Vorderkammer mitteltief. Im schmalen Büschel ist erkennbar, daß die Katarakt größtenteils der oberflächlichen vorderen Rinde angehört. Kern und hintere Rinde mehr oder weniger klar. (Anderseitige Linse nahezu trübungsfrei.) Im Bereich der axialen Partien ist die Vorderkapsel zwischen den Enden zweier Wasserspalten fleckig und diffus getrübt (Abb. 1116, etwa 24fache Vergrößerung). Mit schmalen Büschel ergibt sich hier der unregelmäßig gekrümmte Oberflächenstreifen A. Am andern Auge weniger fortgeschrittener, ähnlicher Star.

*Somit unregelmäßige Unebenheit der Kapseloberfläche, indem die Kapseloberfläche stellenweise höckerig ist.*

Eine vollkommen ähnliche, jedoch mit Kapselalten komplizierte Unebenheit war in dem überreifen, rechtseitigen Star des beiderseits 8 D myopen 68jährigen Bruders dieses Patienten vorhanden. Dieser Star (Abb. 1117) zeigte einige Jahre vorher im Aufbau denselben Typus, den Abb. 1115 wiedergibt.

*Abb. 1117. Cataracta hypermatura mit unebener Linsenvorderfläche und mit Kapselalten bei dem 68jährigen Bruder M. des vorigen Falles.*

Rechtes Auge, alter Speichenstar, Myopie 8,0 D. Innerhalb einer Beobachtungszeit von 4 Jahren traten umschriebene weiße, kreibige Trübungen unter der Vorderkapsel und Unebenheit der letzteren auf (Kapselstar, Abb. 1117), und es entwickelten sich Kapselalten (G). Auf den Kapselalten dieses Falles ist das Chagrinbild erhältlich, während es in anderen von mir untersuchten Fällen fehlte. Der Kapselstar ist teilweise von einer spaltenähnlichen subkapsulären Reißlinie der oberflächlichen Rinde umfaßt (vgl. Text zu Abb. 1064, 1065 a).

Das linke Auge zeigte einen ähnlichen, weniger fortgeschrittenen Star.

Beachtenswert ist die übereinstimmende Altersstarform (Speichenstar mit späteren Kapselstarflecken und unebener Linsenvorderfläche) bei beiden Brüdern M\*. Eine ähnliche Form von multiplen, zerstreuten Kapselstarflecken bei Speichenstar und im übrigen noch ziemlich klarer Linse zeigten beiderseits, also an vier Augen, die beiden 56- und 60-jährigen Schwestern Spörri und Maurer. (Die Mutter der beiden war ebenfalls staroperiert worden.)

Es sind das Beispiele dafür, daß nicht nur der Altersstar als solcher, sondern auch die besondere Form desselben vererbt wird. Wir sehen, daß dasselbe Gesetz, das wir in bezug auf die Vererbung der kongenitalen Starformen fanden (vgl. Text zu Abb. 968 bis 970, 990—994) auch für den Alterstar gilt.

\* Die Berufe der beiden Brüder sind verschieden. Der eine ist Lokomotivführer, der andere Kaufmann.

Damit ist auch an diesen Beispielen gezeigt, daß kongenitaler Erbstar und Altersstar nur nach Form und zeitlichem Auftreten, nicht aber nach Genese verschieden sind. Beide sind keimplasmatisch vorausbestimmt.

*Abb. 1118a und b. Vorderer Kapselstar von konkavbogiger Begrenzung bei Cataracta hypermatura mit unregelmäßig verbogener Linsenvorderfläche.*

58jähriger Abraham Wi., linkes Auge, 10fach. Die dichtweiße konkavbogig begrenzte axiale Trübungsfigur hat die Form eines Fünfecks mit konkav eingebogenen Seiten. Ähnliche derartige Trübungsformen des Kapselstars sind bei Cataracta hypermatura nicht selten (vgl. z. B. Abb. 1173, 1182). Die Ursache dieser Konkavbogenform ist nicht klar. Wir begegneten diesem Formungsprinzip schon wiederholt in den Abschnitten Hornhaut und Vorderkammer (vgl. Text zu dortiger Abb. 488 s. auch Abb. 169, 170, 174, 487—489, 490, 646).

Abb. 1118b gibt den optischen Sagittalschnitt durch die vordere Rinde der Abb. 1118a wieder. Man beachte die hochgradige Verkrümmung der Kapselvorderfläche, besonders im Bereiche des Kapselstars, sowie auch der darunterliegenden Trübungsfläche, die Verkrümmung ist Zeichen der Starschrumpfung.

*Abb. 1119. Optische Vortäuschung einer Verbiegung der Kapselvorderfläche und der Diskontinuitätszonen bei irregulärem Narbenastigmatismus der Hornhaut.*

18jährige Fr. Pe., linkes Auge, nasale Kapselpartie. Ok. 2, Obj. a 2. Die Hornhaut weist zufolge überstandener Keratitis besonders in ihrem nasalen Abschnitt starken Astigmatismus irregularis auf. Beobachtet man bei temporaler Lampenstellung den optischen Schnitt durch die astigmatische Hornhaut hindurch, so sind die Verbiegungen der Abb. 1119 zu sehen. Die Täuschung ist daran erkenntlich, daß die Form der Verbiegungen sich stark ändert, je nachdem man durch den einen oder anderen Hornhautabschnitt hindurch sie betrachtet.

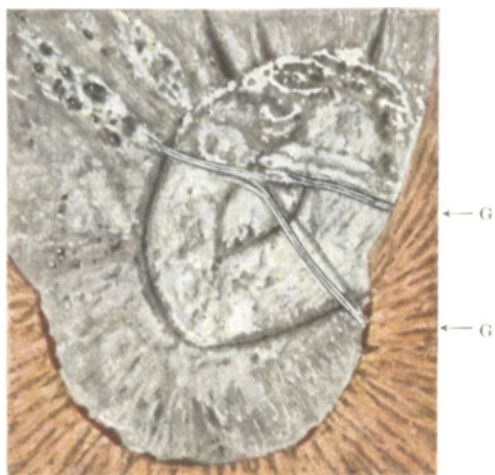
Wer somit Verbiegungen der Linsenoberfläche diagnostizieren will, wird über die Beschaffenheit der Hornhaut im klaren sein müssen.

#### Durch Resorption kataraktöser Rinde bedingte Iritis toxica?

*Abb. 1120a—f. Oberer Kapselsack bei mit Iritis einhergehender Starschrumpfung.*

In 3 Fällen, die alle Männer des vorgerückten Alters betrafen, sah ich bei seit Jahren bestehendem reifem Star plötzliche (einseitige) *Iritis acuta* mit zeitweiser Drucksteigerung auftreten, ohne daß eine Ursache zu ermitteln war (Wassermann *negativ*, keine Anhaltspunkte für Lues, Tuberkulose oder andere Infektionen. Urin ohne Eiweiß und Zucker). In allen drei Fällen verschwanden Glaukom und Iritis nach Iridektomie, und es trat außerdem auffallend rasche *Schrumpfung des Stars* ein. Der Star sank innerhalb der Kapsel nach unten, den leeren, luziden Kapselsack oben freilassend (Abb. 1120c und e). In dem freien Sackteil blieb also keineswegs weiche Starsubstanz, sondern luzide Flüssigkeit, nicht opaker als Kammerwasser, zurück. Außerdem adhärirten der Innenseite der Kapsel weiße, krümelige Linsenbröckel (Abb. 1120e), von derselben Beschaffenheit etwa, wie ich sie bei Resorption der Cataracta traumatica regelmäßig fand (Resorptionskrümel der Abb. 1301, 1334). Und doch war die Kapseloberfläche der Linse in allen Fällen überall intakt!

Mit Rücksicht auf dieses einheitliche Krankheitsbild teile ich zwei dieser drei Fälle hier mit.



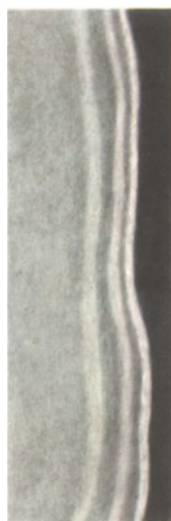1117



1118a



1118b



1119



1120a

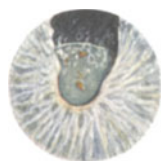
K →



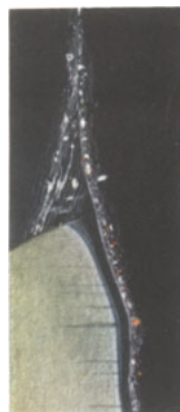1120b



1120c



1120d



1120e



1120f

*Abb. 1120a—c. Freier oberer Kapselsack bei mit Iritis acuta einhergehender Starschrumpfung. Erstes Beispiel.*

67jähriger Kaspar Wettstein, rechtes Auge. Links vor Jahren auswärts mit Zurücklassung eines erbsengroßen Irisprolapses im nasalen Wundwinkel intrakapsulär extrahiert. Auge reizlos, keine Präcipitate. Hoher Astigmatismus. *Rechtes* Auge vor 6 Monaten plötzlich stark entzündet und schmerzhaft. Der überweisende Kollege Dr. RÖNER stellte akutes Glaukom fest. Starke Schmerzen, Ciliarinjektion, Hornhaut matt, Epithel gestichelt.

Vorderkammer mitteltief, anscheinend reifer weißer Star. Tension erhöht.

Iridektomie nach oben brachte normale Tension, die Reizerscheinungen der Iris gingen innerhalb sechs Wochen zurück. Unten hintere Synechien. Unter Pilocarpin reizlos, dauernd normale Tension. Im Heilverlauf *auffallende Schrumpfung der Katarakt*. Heute, sechs Monate nach dem Anfall, ist die Stellung des oberen Linsenrandes diejenige der Abb. 1120a. Die Linse erscheint nach unten gesunken, *aber nicht samt Kapsel*. Der Kapselsack ist vielmehr, wie der breite optische Schnitt Abb. 1120b zeigt, *frei*. Der von der Linse übriggebliebene Kern ist daher *innerhalb des Sackes nach unten gerutscht*. Die vordere Kapsel erscheint stärker angespannt als die hintere, was besonders im dünnen Schnitt Abb. 1120c zu sehen ist. Doch werden beide Kapselpartien auf Pilocarpineinträufelung lockerer. Auf der Kapsel und innerhalb derselben sieht man weiße Flecken und bröcklige weiße körperliche Gebilde. Der runde weiße Fleck K Abb. 1120b ist ein Kapselstarfleck mit chagrinfreiem Hof. Die übrigen weißen Gebilde innerhalb des Kapselsackes haben das Aussehen von Linsenkrümeln bei und nach Resorption der Cataracta traumatica. In der freien Vorderkapsel ist der Chagrin, somit wahrscheinlich auch das Epithel, erhalten. *Von der Rinde ist außer den Krümeln nichts mehr übrig.*

Es unterscheidet sich diese Art Linsenschrumpfung von der mit Kapselfaltung verbundenen (z. B. Abb. 1170), indem in letzteren Fällen die Kapsel mit der Linse in fester Verbindung bleibt und *mit ihr schrumpft*. Wie besonders Abb. 1120c veranschaulicht und wie noch besser Abb. 1120e und f zeigen werden, ist die Kapsel keineswegs mit der Linse verlötet. Die Kapsel steht sogar von der Linse frei ab.

*Abb. 1120d—f. Freier oberer Kapselsack bei mit Iritis acuta einhergehender Starschrumpfung. Zweites Beispiel.*

69jähriger Ing. Wil. Reitz. Rechtes Auge außer Cataracta incipiens ohne Befund. Linker Visus seit 12 Jahren verschlechtert. Damals wurde rasch fortschreitende Katarakt festgestellt. Plötzliche schmerzhaftes Entzündung mit Drucksteigerung links vor 10 Monaten. Damals leichte exsudative Iritis, mäßige Drucksteigerung (Teilstrich 1, Gewicht 5,5). Reifer weißer Star. Vorderkammer mitteltief. Eine Ursache ist nicht zu ermitteln (s. o.). Iridektomie nach oben bringt normale Tension. Heilung unter wochenlanger leichter Reizung. Hintere Synechien nach unten. Linse schrumpft in dieser Zeit von Woche zu Woche (Abb. 1120d, 7 Monate nach der Iridektomie). Es bleibt auch hier nur der braune Kern übrig. Durch pupillare Lichtreaktion rückt der obere Linsenrand nach oben (Hebung der Linse durch die hinteren Synechien). Durch die Lücke klarer Glaskörper, tadelloser Fundus sichtbar.

Wieder ergibt die Spaltlampe (Abb. 1120e und f) freien oberen Kapselsack. Auch vor der Linse ist die Kapsel frei, wie Abb. 1120e und f lehren. (Die dunklen sagittalen Striche sind Schlagschatten des auf der Kapsel liegenden Pigments und der obenerwähnten weißen Krümel. Die Kernoberfläche ist zufolge der Schrumpfung wellig, Abb. 1120f.)

Wieder finden wir im Kapselsack, anschließend zum Teil auch auf demselben, jene oben erwähnten weißen, für Nachstar typischen Linsenkrümel, die offenbar Symptome von *Linsenresorption* darstellen. *Von der Rinde ist auch hier außer den Krümeln nichts mehr übrig.*

Die vordere Kapsel erscheint von einer feinen, pigmenthaltigen Exsudatschicht bedeckt. Eine solche erstreckt sich auch auf die *Zonula*, so daß deren Fasern nicht sichtbar sind. Die Distanz des oberen Äquators der geschrumpften Linse von den Ciliarfortsätzen bestimmte ich zu etwa 3 mm.

Der dritte, nicht abgebildete Fall (75jähr. Hr. Je.) zeigt eine ganz ähnliche Krankengeschichte. Auch dort Schrumpfung der Katarakt unter iritischer Reizung und zeitweiser Drucksteigerung, die Iridektomie nötig machte. Auch in diesem Fall freier oberer Kapselsack, an dessen Innenseits haften wieder die typischen Nachstarkrümel, freier Kern nach unten gesunken. Von der Rinde ist außer den Krümeln nichts mehr übrig.

Welches ist die *Ursache* dieses eigentümlichen Krankheitsbildes? Als Ursache der Entzündung wird man irgendeine unbekannte infektiöse Noxe annehmen. Nicht ausgeschlossen ist aber meines Erachtens eine *toxische* Entstehung, verursacht vielleicht durch ausgeschiedene toxische Produkte der Katarakt. So sonderbar eine solche Annahme klingen mag, unmöglich ist sie nicht, wenn wir uns erinnern, daß ein Austritt erheblicher Eiweißmengen aus der kataraktösen Linse ins Kammerwasser nach C. v. HESS\* und anderen als nachgewiesen zu betrachten ist. Iritis kann aber unter anderem durch eiweißreiche retroretinale Flüssigkeit bei Amotio retinae auftreten (E. FUCHS<sup>355</sup>), BIRCH-HIRSCHFELD<sup>356</sup>) und andere). Diese Iritis verläuft bald akut, bald mehr chronisch. Eine offene Frage ist ferner, ob nicht freiliegende Linsenmassen (nach Staroperation bei *Cataracta traumatica*) *rein toxisch*, ohne hinzutretende Infektion bei gewissen Personen iritische Reizung hervorrufen können.

Die hier geäußerte *Möglichkeit* einer durch Eiweißaustritt aus der Starlinse verursachten Iritis toxica bedarf noch sehr der weiteren Prüfung.

#### Kapselstarflecken mit chagrinfreiem Hof als Symptom von *Cataracta hypermatura*.

Abb. 1121. *Kapselstarflecken bei Cataracta hypermatura*<sup>248</sup>).

Weiß umschriebene Flecken im Kapselbereich bei Altersstar sind schon lange als Zeichen der Starreife, oder gar Überreife aufgefaßt worden. Auch bei sonst unvollkommener Linsentrübung zeigen sie an, daß der Star mit Wahrscheinlichkeit in toto, ohne Rinde zu hinterlassen, extrahiert werden kann. Für die Kapselstarflecken bei *Cataracta hypermatura* (und *complicata*) ist wiederum der *chagrinfreie* Hof charakteristisch, den wir in früheren Mitteilungen schon mehrfach erwähnt und als typisch für sog. Kapselstare (Abb. 849) bezeichnet haben. Diese, in Abb. 1121 dargestellte Eigentümlichkeit kann als differentialdiagnostisches Merkmal aller Kapselstarflecken gegenüber anderen Trübungsflecken gelten.

Wir sehen in genannter Abbildung den Chagrin und 3 Kapselstarflecken des linken Auges der 65jährigen Frau P. wiedergegeben (37fache Linearvergrößerung). Die Flecken sitzen im nasal-oberen Kapselabschnitt, etwa 3 mm vom Zentrum entfernt. Der mittlere ist queroval, nierenförmig und ergibt (besonders deutlich bei Chagrineinstellung) Faserstreifung. Die letztere strahlt horizontal von einer vertikalen mittleren dichteren Trübung aus. Von den beiden anderen kleineren Trübungen, die erst zufolge ihres chagrinfreien Hofes aus der grauweißen Umgebung zu

\* HESS, C. v.: Pathologie des Linsensystems. Handbuch Graefe-Saemisch III. Aufl. 1911, S. 46. Er weist auch auf die Versuche von v. WITTICH (1856) u. a. hin.

differenzieren sind, zeigt nur die untere Andeutung der Streifung. Maße der großen Trübung: horizontal 0,56 mm, vertikal: 0,4 mm. Maße der unteren kleineren Trübung: 0,2 zu 0,16 mm.

Die Streifung solcher Flecken ist auf die Faserbildung zurückzuführen, zu der die gewucherten Epithelien Anlaß geben. Auffällig ist oft ein Glitzern dieser Streifen, welches an dasjenige von Krystallnadeln erinnert. Der chagrinfreie Hof ist rein optische Wirkung. Die Kapselstarwucherung stellt nämlich eine flache Prominenz dar, deren Ränder zum Niveau der übrigen Linse abfallen. Diese Ränder unterstehen somit anderen Reflexionsbedingungen als ihre Umgebung, so daß sie bei Einstellung des Spiegelbezirks der letzteren dunkel erscheinen. Umgekehrt kann auch ihr eigener Spiegelbezirk isoliert in Ringform dargestellt werden.

Die linke Linse des vorliegenden Falles zeigt außerdem Kern- und Rindenstar. Die Rinde ist dicht von vielgestaltigen Speichen durchsetzt. Das schmale Büschel läßt einige Unebenheiten der Kapseloberfläche erkennen.

### m) Seltener senile Linsenveränderungen.

*Abb. 1122, 1123. Ungewöhnliche Form von vorderem Rindenstar: Ringstar.*

63jähriger He., rechtes Auge. Abb. 1122 schwache, Abb. 1123 etwa 15fache Vergrößerung. Makroskopisch (Abb. 1122) macht der Star den Eindruck eines reinen Ringes, mikroskopisch (Abb. 1123) erscheint er mit anderen, weniger intensiven Trübungen untermischt. Letztere bestehen axial aus gebogenen und geschlängelten Streifen. Peripher mehr rundliche unregelmäßige Fleckung und Streifung (bei erweiterter Pupille Wasserspalten). Der Sitz der Ringtrübung ist die tiefste Schicht der vorderen Rinde, im Bereiche axialer (in der Abbildung nicht sichtbarer) Wasserspalten. Nach dem optischen Schnitt zu urteilen, hat eine große polygone axiale Wasserspalte, deren Ränder sich trübten, zu der Ringtrübung Anlaß gegeben.

Startrübungen ungewöhnlicher Form, welche der anatomischen Struktur der Linse nicht zu folgen scheinen, finden sich häufiger bei Cataracta complicata (z. B. Abb. 1166, 1173) als bei Altersstar. Ähnliche Andeutung von Ringform zeigt die myopische Cataracta complicata Abb. 1166. Auch bei dem glaukomatösen 72jährigen Herrn Ed. Mei. besteht links vordere Ringkatarakt vom Typus derjenigen der Abb. 1122. Sie liegt axial in der mittleren und tiefen Rinde und stellt auch bei Durchleuchtung einen Ring dar. Ringdicke 0,2—0,25 mm. Der Ring ist wolkg begrenzt.

*Abb. 1124, 1125. Seltene disciforme Trübung der vorderen Rinde im Senium.*

66jährige Frau Verena Ku., rechtes Auge Ok. 2, Obj. a 2. Im oberen Teil der Pupille sieht man die isolierte eiförmige Trübungsscheibe der Abb. 1124. Sie setzt sich aus feinsten Staupunkten zusammen, die zum Teil farbig glänzen. Die Begrenzung der Scheibe ist vollkommen scharf. Wie der optische Schnitt Abb. 1125 zeigt, liegt sie zwischen Abspaltungstreifen und Alterskernoberfläche, parallel zu letzterer. Die Vorderfläche der Scheibe ist plan, die Rückfläche konvex nach hinten. Die Scheibe wirft einen scharfen Schlagschatten.

Übrige Linse mit unbedeutenden Altersveränderungen.

Ist diese Trübungsscheibe kongenitalen oder erworbenen Ursprungs? Die Antwort kann nur lauten: die Rindenpartie, in der die Trübung sitzt, war zweifellos zur Zeit der Geburt noch nicht vorhanden. Die Scheibe ist also (da es sich nicht um Abklatsch von Pol- oder Kapselstar handelt) erworben (s. den Abschnitt über zeitliche Genese der Trübungen Text zu Abb. 1139).



### n) Der Alterskernstar.

*Abb. 1126—1137.* Durch die Spaltlampenmikroskopie ist dieser, vorher anscheinend seltene Star zu einem der häufigsten Befunde geworden (Vogt)<sup>200</sup>.

Lediglich auf Grund der diffusen Reflexion des Linseninnern konnte er vor der Zeit des fokussierten Büschels *vermutet* werden. Das mußte gelegentlich, besonders im Alter, zu Verwechslung mit dem hinteren Linsenbild führen. Mittels Spaltlampe gelang mir bei Kernstar der Nachweis einer scharf begrenzten Zone gesteigerter diffuser Reflexion, wobei sich ergab, daß dieser Zone ein gesetzmäßiges topographisches Verhalten gegenüber Alterskernzone und zentralem Intervall zukommt. So wurde es möglich, schon *beginnende* Formen nachzuweisen.

Neuere Autoren noch hatten behauptet, daß der Kern bei der Rindenstarbildung meist nicht beteiligt sei\*. Das Gegenteil ist, wie die Spaltlampe lehrt, der Fall.

Bei trüber Rinde kann der Kern manchmal auffallend lange klar bleiben. Schließlich beteiligt er sich jedoch wohl stets ebenfalls an der Trübung. Vereinzelt kann es dann vorkommen, daß bei der Starextraktion in der Gegend des zentralen Intervalls eine Spaltung der Kernsubstanz in eine vordere und hintere Kernhälfte auftritt, wie wir das bei Macerationsversuchen experimentell feststellten (s. S. 321). Dadurch erklären sich die seltenen Befunde von „doppelter Linse“ bei der Starextraktion (s. S. 321).

Die Spaltlampe läßt uns an der Linse eine lokale Zunahme oder Abnahme der inneren Reflexion einer bestimmten Zone ohne weiteres erkennen. *Auch noch durch ziemlich beträchtliche Trübungen der vordern Rinde hindurch ist die innere Kernreflexion bei Spaltlampenbelichtung erkennbar, strenge Fokussierung des Büschels vorausgesetzt.*

Die Zunahme der inneren Kernreflexion, welche stets die Kerntrübung einleitet, fand ich zuerst in jenen Schalen, welche das zentrale Intervall vorn und hinten begrenzen, also im *inneren Teil des Embryonalkerns*.

Dabei bleibt jedoch das zentrale Intervall vorläufig noch als dunkle Partie erkennbar (Abb. 1126)<sup>247</sup>. Vor und hinter ihm sieht man die embryonalen Nähte, das vordere aufrechte und das hintere umgekehrte Y, welche weiß auf weniger hellem Grunde erscheinen (Abb. 1126).

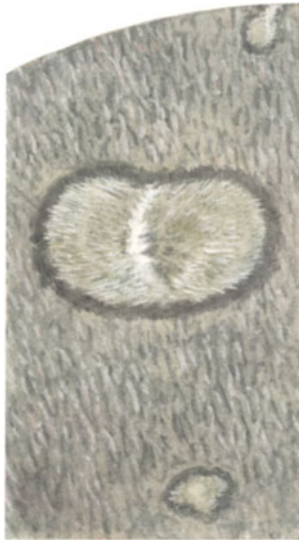In zweiter Linie wird dann die angrenzende äußere Embryonalzone betroffen, also die den zentralen Kern *umhüllende* Schalenzone.

Es besteht jetzt ein Bild, wie es Abb. 1126 wiedergibt: Eine zentrale Zone gesteigerter innerer Reflexion bzw. Trübung, *welche gegen den Alterskernstreifen N durch ein dunkles Intervall J nach allen Richtungen geschieden ist*. Dieses sehr charakteristische Bild kann wochen- oder monatelang, ja oft jahrelang konstant bleiben. Die Reflexion des Alterskernstreifens selber hat ebenfalls zugenommen. Ganz allmählich verfällt dann auch das klare Intervall J der Trübung: diese verschmilzt mit dem Alterskernstreifen N und es ist nun der trübe Kern von dem Rindenstreifen K noch durch das Intervall R geschieden.

Seltener sah ich die Kernstarbildung auftreten, ohne daß das geschilderte Intervall J scharf zum Ausdruck kam. Es wurde in diesen Fällen gleich zu Anfang mit in die Trübung einbezogen.

Es ist von besonderem Interesse, daß der Kernstar stets gleichmäßig in den vorderen und hinteren homologen Partien auftritt. Ich sah niemals, daß die vordere Kernhälfte sich trübte, die hintere klar blieb, oder umgekehrt.

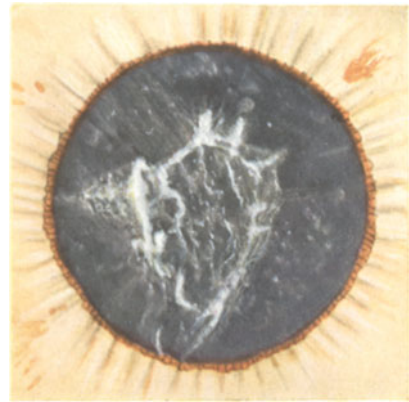
\* Z. B. C. v. HESS (l. c. und Arch. Agh. 69. 106. 1911), dem ELSCHNIG (Klin. M. f. A. 49. 38. [1911]) mit Recht widersprach.



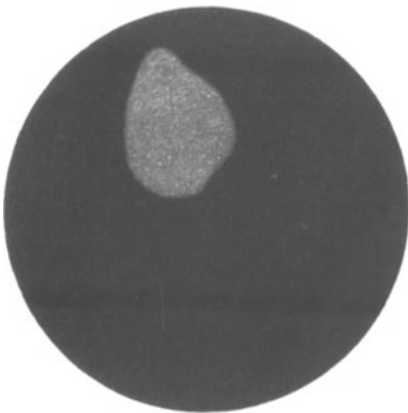
1121



1122



1123



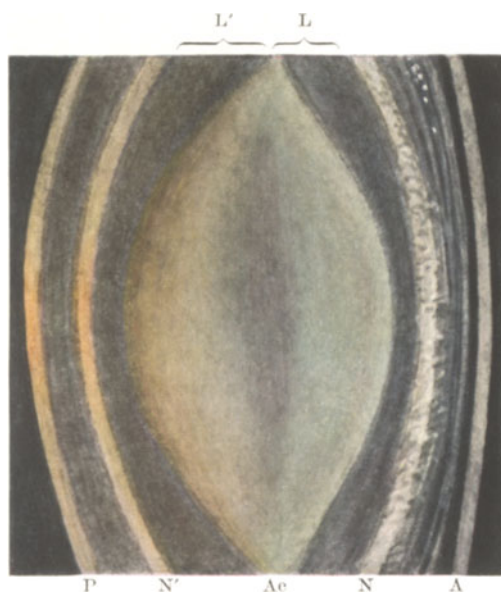1124



1125



1126



1127



1128

Die Trübung des Kerns kann soweit vorgeschritten sein, daß sie die zentrale Sehschärfe hochgradig beeinträchtigt, bis auf 0,1 herabsetzt, und doch *gestattet die Spaltlampe immer noch die Durchleuchtung und direkte Betrachtung bzw. Abtastung der Kernstarform*. Oft sind auch in diesem Stadium die embryonalen Nähte als weiße Linien noch erkennbar.

Eine der häufigsten Starformen, die zu operativem Vorgehen zwingt, ist die *Kombination von Kernstar mit hinterer Schalenstrübung*.

Der Kernstar tritt nicht nur als senile Veränderung auf, sondern kommt häufig auch bei Cataracta complicata vor, besonders bei den rascher fortschreitenden Formen (zufolge Amotio retinae, Iridocyclitis usw.). Er kann sogar Frühsymptom der Complicata sein.

Mittels unserer bisherigen Hilfsmittel waren nur sehr fortgeschrittene Fälle von Kerntrübung zu diagnostizieren gewesen, und zwar nur bei im übrigen klarer Linse.

Erst das Spaltlampenmikroskop in seiner modernen Form (dünner optischer Schnitt!) lehrte uns die Pathologie des Kernes näher kennen und den kataraktösen Kern von dem gewöhnlichen sklerotischen Alterskern unterscheiden.

Daß der Kernzerfall kein so ausgiebiger ist, wie der Zerfall der Rinde, und daß es bei dem ersteren nicht zu einer flüssigen Emulsion kommt wie beim Rindenstar, erklärt sich aus der verschiedenen Konsistenz der beiden Substanzen. Die Verschiedenheit des Aggregatzustandes bedingt die Verschiedenheit der Trübungsformen. Der Zerfall der Kernsubstanz geschieht höchstens in *staubförmige*, der der Rinde in grobe tropfige Elemente.

Meist gelingt es bei Kernstar auch mittels stärkerer Vergrößerungen nicht, als Substrat der Trübung morphologische Elemente zu ermitteln. Ähnlich wie es eine Kammerwasseropazität gibt, so gibt es eine Kernopazität, die sich nicht in Strukturen auflösen läßt.

Wir können mittels Spaltlampe zwischen klarem Kern und trübem Kern, zwischen gesundem Kern und krankem Kern scharf unterscheiden. Die viel verbreitete Auffassung, daß schon eine klare, aber *sklerotische* Kernsubstanz der vitalen Eigenschaften entbehre und als eine Art toter Fremdkörper innerhalb der lebenden Linse zu betrachten sei, ist irrig.

Die *Sklerose* läßt sich als *konservierender Prozeß* auffassen. Sie bewahrt vor Zerfall! Trübungen sklerotischer Substanz erreichen nie jene Dichte, wie solche der Rinde. Es pflegt denn auch bei Kernstar erst dann hochgradige Herabsetzung der Sehschärfe einzutreten, wenn er sich zu Cataracta nigra verdichtet, oder wenn er sich (was häufiger ist) mit hinterer Schalenkatarakt kombiniert.

### o) Der Kernstar der Linse mit doppeltem Brennpunkt.

Abb. 1127—1132. Die Pathologie des Kernstars ist, wie ich 1923\* zeigte, eng verknüpft mit der „Linse mit doppeltem Brennpunkt“. Ich konnte nachweisen, daß letzterer ausnahmslos ein „Kernstar mit Intervall“ zugrunde liegt (Abb. 1127, 1132), so daß die bisher rätselhafte „Linse mit doppeltem Brennpunkt“ in die Reihe der Kernstare rückt.

Eine weitere Untersuchungsreihe, durchgeführt seit 1919, ließ diesen „Kernstar mit Intervall“ als *Vorläufer der Cataracta brunescens et nigra erkennen*“.

Die Linse mit doppeltem Brennpunkt, eine nicht so seltene, aber wenig diagnostizierte *Altersveränderung* wurde durch Untersuchungen, die DEMICHERI\*\* bei

\* VOGT: Z. Augenheilk. 50, 145 (1923).

\*\* DEMICHERI: Annales d'Ocul. 113, 93 (1895).

TSCHERNING in der Sorbonne ausführte, sichergestellt. (Ein Jahr vorher hatte bereits L. MÜLLER\* eine hierhergehörige Beobachtung von SALZMANN veröffentlicht und das Wesentliche des Krankheitsbildes, das er als erster als „Linse mit doppeltem Brennpunkt“ bezeichnete, angedeutet.) DEMICHERI fand bei 3 Patienten eine schwere Sehstörung, die dadurch bedingt war, daß die axialen Partien der Linse eine wesentlich höhere Brechkraft aufwiesen als die peripheren, und zwar waren die beiden verschieden brechenden Linsenpartien durch eine zur Linsenoberfläche konzentrische Grenzfläche voneinander geschieden. Es war also gewissermaßen ein stärker brechender Kern hineingeschachtelt in eine schwächer brechende Rinde. Wir könnten eine solche Doppellinse etwa nachahmen durch Einschließen einer passend gewölbten Flintglaslinse in eine Kronglaslinse. Das skiaskopische Bild einer solchen Linse weist Ähnlichkeit auf mit dem des Lenticonus, weshalb DEMICHERI von einer Linse mit „falschem Lenticonus“ spricht, eine Bezeichnung, die besser durch den Ausdruck „Linse mit doppeltem Brennpunkt“ [LEOPOLD MÜLLER (1894)] ersetzt wird.

Die *scharfe Abgrenzung* der stark brechenden zentralen Partie von der schwach brechenden Peripherie glaubte DEMICHERI beweisen zu können durch die Feststellung von besonderen, bisher nicht bekannten, im Innern der Linse entstehenden Bildchen, die an der optischen Trennungsfäche der beiden verschieden brechenden Linsenteile ihren Ursprung haben (Kernbildchen DEMICHERIS, beobachtet gemeinsam mit TSCHERNING).

Beobachtungen ähnlich wie DEMICHERI machten noch vereinzelte andere Autoren, nämlich LEOPOLD MÜLLER (l. c.), GUTTMANN\*\*, v. SZILY sen.\*\*\*, HALBEN†, C. v. HESS††. — v. SZILY sen. konnte sogar innerhalb vier Jahren nicht weniger als 14 derartige Fälle zusammenstellen und hält daher die Veränderung nicht für selten. Der Nachweis geschieht sowohl auf subjektivem als objektivem Wege. v. SZILY sen. stellte durch Vorsetzen von Konkavgläsern bei enger Pupille axial Myopien bis zu 9 Dioptrien fest, während die peripheren Partien Emmetropie, Hypermetropie oder leichtere Myopie aufwiesen. Verdeckte er die axiale Partie mittels eines Schirmes, z. B. eines Stecknadelkopfes, so machte die vorherige Myopie der peripheren Refraktion, also z. B. der Normalsichtigkeit, Platz. Ähnliches trat ein, wenn die periphere Partie mittels stenopäischen Loches isoliert wurde. Es wies also ein und dasselbe Auge gleichzeitig eine myopische und eine emmetropische oder gar hypermetropische Refraktion auf. Skiaskopisch und im aufrechten Bild ließ sich dieser Befund bestätigen, und zwar hatte die stärker brechende axiale Partie einen Äquatorialdurchmesser von etwa 4—5 mm. Die Störung begann scheinbar ziemlich plötzlich und erreichte innerhalb von Monaten manchmal hohe Grade, so daß die Linse wegen der subjektiven Beschwerden in einigen Fällen entfernt werden mußte. — Die Ursache des Leidens, das stets ältere Leute betraf, blieb dunkel.

Nachdem ich das oben genannte objektive Bild der Linse mit doppeltem Brennpunkt an der Spaltlampe ermittelt hatte, konnte ich unschwer eine viel größere Reihe von Linsen mit doppeltem Brennpunkt auffinden und durchmustern, wobei ich neue Befunde erhob, welche uns dem Verständnis dieser merkwürdigen optischen Störung näher bringen. Einige Fälle seien mitgeteilt.

1. Hü. R., geb. 1860, Bahnbeamter, hatte bis vor 20 Jahren an beiden Augen als Eisenbahnschaffner und Zugführer Sehschärfe = 1 ohne Glas. Trug letzte Zeit

\* MÜLLER, L.: Klin. Mbl. Augenheilk. 32, 178 (1894).

\*\* GUTTMANN: Zbl. prakt. Augenheilk. 1898, 493.

\*\*\* SZILY, v. sen.: Klin. Mbl. Augenheilk. 41, 44 (1903).

† HALBEN: Graefes Arch. 57, 277 (1904).

†† HESS, C. v.: Handbuch Graefe-Saemisch 1905 u. 1911.

für die Nähe R. + 1,5, L. + 1,0. Wegen Sehstörungen (schlechtes Sehen in die Ferne und Doppelsehen) 1. Konsultation 20. 3. 20: RS = 0,5 (— 0,5 sph. komb. — cyl. 0,5 ||), LS =  $\frac{1}{3}$  (M. 6,0). Astigm. corneae invers. 0,5 D beiderseits.

Spaltlampe: beiderseits, besonders links, *diffuse Trübung des Embryonalkerns* (Abb. 1127, Sagittalschnitt durch die linke Linse). A Vorderkapselstreifen, P Hinterkapselstreifen, N vorderer, N' hinterer Alterskernstreifen, bei Ae der untere Äquator des trüben Embryonalkerns. L und L' breites Intervall, ähnlich Abb. 1126. Intervall zwischen Alterskernstreifen und Katarakt links distinkter, schärfer begrenzt als rechts. Rechts ist nämlich die Embryonalkernoberfläche etwas unscharf. Sehr kräftiges Alterskernrelief beiderseits. Hintere Linsenbilder links rötlicher als rechts. Glaskörper mit Fetzen und Staubtrübungen, links reichlicher als rechts. Fundus ohne Besonderheit. Eine Ursache der Glaskörpertrübungen ist weder bei dieser, noch bei allen späteren Konsultationen zu ermitteln. Wassermann-Reaktion negativ.

Visus und Myopie änderten sich in den nächsten zwei Jahren in folgender Weise: 21. 1. 21: RS = 0,33—0,5 (M 3,0), LS = 0,15 (M. 6,0); 18. 3. 22: RS id., LS = 0,25 (M. 8,0—9,0 D); 14. 2. 23: RS = 0,33 (M. 4,0), LS = 0,25—0,33 (M. 13,0 D). Die genauere Visusprüfung ergab 1923:

Bei Pupille 4,5 mm RS unkorrigiert =  $\frac{1}{6}$ , LS unkorrigiert =  $\frac{1}{10}$ . Bei Pupillenweite 7 mm findet der Patient mittels stenopäischer *Lücke von 2 mm an beiden Augen Stellen*, durch welche hindurch der Visus, sowohl rechts wie links =  $\frac{1}{3}$  ist, und zwar verschlechtern jetzt Konkav- und Konvexgläser, sofern die stenopäische Lücke konstant in derselben Lage gehalten wird. Es besteht also durch die betreffenden Stellen hindurch, die exzentrischen Linsenpartien angehören, *Emmetropie*.

Die objektive Bestätigung hierfür liefert das aufrechte Bild. Durch die peripheren Linsenteile hindurch haben Papille und Maculagegend emmetrope Refraktion. Hierbei erscheinen die Gefäße kranzförmig verbogen und verzogen um eine axiale scharfe Partie (Abb. 1129, Papillengegend) wie um einen Flüssigkeitstropfen herum. Diese axiale Partie weist (14. 2. 23) im aufrechten Bild rechts eine Refraktion von —4,0, links eine solche von —13,0 D auf. Bei ihrer Beobachtung sind umgekehrt die peripheren (emmetropen) Teile verwaschen (Abb. 1130, Beobachtung einer Funduspartie dicht über der Papille).

Die skiaskopische Messung der peripheren Refraktion ist durch konzentrische Ringschatten erschwert. Die scharfe Abgrenzung der verschieden brechenden Zonen gegeneinander kommt auch beim Schattenspiel zum Ausdruck.

In bezug auf die Masse der Zonen sei folgendes erwähnt: Bei *Durchleuchtung* (mit Spiegel) hat die (dunkler erscheinende) Kernzone einen Äquatorialdurchmesser von 4—4,5 mm (ähnlich wie in Abb. 1128), links ist sie ein wenig größer als rechts. Die Katarakt hat an der *Spaltlampe* einen Äquatorialdurchmesser von etwas über 5 mm, links ist sie wieder etwas größer als rechts. Die äquatoriale Kante (Abb. 1127 Ae) ist unscharf begrenzt. Das luzide Intervall (zwischen Katarakt und Alterskernrelief [Abb. 1127 L L']) ist links schärfer gegen die Katarakt abgesetzt als rechts. Schon makroskopisch ist die stärkere Krümmung der (vorderen und hinteren) Katarakt-oberfläche im Vergleich zu der Alterskernoberfläche sehr auffällig (Abb. 1127). Die relative Dickenmessung ergibt für die axialen Partien: Gesamtdicke = 4, Katarakt-dicke = 2,3, vordere Rindendicke = 0,5—0,6, Intervall zwischen Alterskern und Katarakt vorn und hinten = 0,25.

Ein zweiter Fall betrifft die beiden früher angeblich normalen Augen der 80jährigen Frau B. E. Durch die peripheren Linsenteile besteht Hyperopie etwa 3,0, durch die axialen Myopie 5,0—6,0 D. Bei 3,5 mm weiter Pupille Visus rechts =  $\frac{1}{4}$ — $\frac{1}{3}$  (M. 5,5), links =  $\frac{1}{6}$  (M. 6,0). Bei Mydriasis (6 mm) findet Patientin mittels steno-

päischer Lücke von 2 mm Stellen, durch welche hindurch der Visus rechts =  $\frac{1}{4}$ , links =  $\frac{1}{6}$  ist, bei gleichzeitiger Vorschaltung von + 2,0 bis + 3,0 D. Aufrechtes Fundusbild und Schattenspiel ähnlich wie im vorigen Falle, Durchmesser des trüben Kerns jedoch in sagittaler Richtung etwas geringer (relativer Dickenwert = 2 gegenüber 2,3 im vorigen Fall), auch im äquatorialen Durchmesser bei Durchleuchtung etwas kleiner, etwa 4 mm. Außerdem bestehen vereinzelte Wasserspalten und Speichen-trübungen in der vorderen und hinteren Rinde.

Ein dritter Fall betrifft das rechte Auge des 65jährigen Prof. M. (das linke Auge ist seit Jahren an myopischer Amotio erblindet). Patient war rechts schon als Jüngling leicht myop. 1920 bestand RS =  $\frac{1}{3}$ , M. 4,0. Leichter Kernstar mit Intervall. Im Verlaufe der letzten zwei Jahre beobachtete ich rechts eine Zunahme der Myopie von 4 auf 8 Dioptrien. Periphere Refraktion heute — 2,5 bis — 3,0 D, axiale — 8,0 D. Mit stenopäischem Loch (von 2 mm) vor den peripheren Teilen der 8 mm weiten Pupille und — 2,5 D erzielt Patient Visus =  $\frac{1}{3}$ , stärkere Gläser verschlechtern bei dieser Stellung! Verzerrung des Fundus im aufrechten Bild ähnlich wie in den vorigen Fällen. Bei der Durchleuchtung erscheint der dunkle Kern leicht nach oben verschoben (Abb. 1128). Ist nämlich die Pupille 7,5 mm weit und gleichmäßig rund, so steht bei gerader Blickrichtung der untere Rand der trüben Kernpartie etwa  $1\frac{1}{2}$  mm über dem unteren Pupillarsaum, der obere etwa  $\frac{1}{2}$  mm unterhalb des oberen. Bei Durchleuchtung beträgt der Durchmesser der dunklen, stärker brechenden Zentralpartie annähernd 5 mm, an der Spaltlampe die trüb erscheinende Zone ein wenig mehr, doch ist auch hier die äquatoriale Grenze nicht scharf. Wieder tritt die stärkere Krümmung der Kataraktvorder- und -hinterfläche gegenüber den Alterskernflächen im verschmälerten Büschel unmittelbar zutage. Kernrelief kräftig.

Die relativen axialen Dickenwerte sind: Gesamtdicke 4,0, Dicke des trüben Embryonalkerns 2,2, vordere Rindendicke 0,5, Dicke des luziden Intervalls zwischen Alterskernoberfläche und Kataraktoberfläche 0,3—0,4. Alterskerndicke 3. Der Äquatorialdurchmesser des trüben Embryonalkerns beträgt (an der Spaltlampe gemessen) 5,5 mm. Doch sind die äquatorialen Grenzen etwas unscharf.

Zu erwähnen ist noch eine vertikale weiße, glänzende Spalte von 0,04 mm Dicke und 0,4 mm Länge, die axial dicht hinter dem zentralen Intervall (der dunkleren Stelle im Zentrum des Kernstars) liegt.

Schattenspiel und aufrechtes Bild wie in den vorigen Fällen. Visus im Verlaufe der mehrjährigen Beobachtungszeit =  $\frac{1}{3}$ . Es bestehen ziemlich starke staubförmige und fetzige Glaskörpertrübungen. Fundus: außer Andeutung von unregelmäßiger Maculapigmentierung keine myopischen Veränderungen.

In allen drei Fällen war der Urin bei wiederholter Untersuchung ohne Befund, insbesondere ohne Zucker.

Es geht somit aus diesen Beobachtungen *nicht nur die progrediente axiale Linsenmyopie*, sondern auch die bisher nicht bekannte Tatsache hervor, daß die Linse mit doppeltem Brennpunkt mit *einer diffusen Katarakt des Embryonalkerns* behaftet ist, die bei Durchleuchtung zwar unsichtbar ist, bzw. nur einen unbedeutenden Schatten erzeugt und daher den bisherigen Autoren entgangen war, die aber im Spaltlampenbüschel dem von mir geschilderten „Kernstar mit Intervall“ (Abb. 1127) entspricht.

Schon allen bisherigen Autoren, welche Linsen mit doppeltem Brennpunkt beschrieben, war eine bei seitlicher Beleuchtung mehr oder weniger hochgradig gesteigerte innere Linsenreflexion aufgefallen. Diese war so stark, daß z. B. v. SZILY sen. angibt, er hätte bei seitlicher Beleuchtung eine Katarakt vor sich zu haben geglaubt,

die Durchleuchtung hätte aber klare Medien ergeben. Der leichte Schatten, der der axialen Linsenpartie entspricht, wurde auf die differente Refraktion bezogen.

Daß aber eine wirkliche diffuse Katarakt des Linsenzentrums vorliegt, lehrte in allen von mir untersuchten zahlreichen Augen die Spaltlampe. Es besteht das Bild, das ich in Abb. 1126 (Kernstar mit Intervall) wiedergegeben habe (vgl. auch Abb. 1127).

Weiter zeigen meine Beobachtungen, daß es bisher unzutreffend war, wenn ganz allgemein eine optische Veränderung „des Kerns“ (gemeint ist der im Alter sich durch Sklerose abgrenzende Linsenkern)\* angenommen wurde. Wie unsere Untersuchungen lehren, ist nur der mittlere embryonale Teil, nicht der ganze Kern, von der Indexänderung betroffen. In den meisten bisherigen Beobachtungen betrug denn auch der äquatoriale Durchmesser der optisch differenten zentralen Partien nicht mehr als 4—5 mm. v. SZILY sen. betont ausdrücklich, daß bei weiter Pupille die peripheren Linsenpartien von der Veränderung frei waren.

Wäre der ganze Alterskern betroffen, dann wäre die Differenz in der Refraktion von Rinde und Zentrum auch bei maximaler Pupillenweite nicht nachweisbar. Die Iris würde die schwächer brechende Rinde verdecken.

Es sei hier ausdrücklich betont, daß der Alterskern in allen fünf oben beschriebenen Linsen mit doppeltem Brennpunkt *ein kräftiges Relief* aufweist, während die Oberfläche des trüben Embryonalkerns vollkommen relieffrei ist. Aus ihm heben sich die vordere und hintere Embryonalnaht oft als weiße Linien hervor. Der Embryonalkern ist durch ein gut begrenztes luzides Intervall von dem kräftigen Alterskernstreifen getrennt (Abb. 1127 L L', vgl. auch Abb. 1126).

Daß es gerade der *embryonale Kern* ist, der die Indexerhöhung zeigt, erscheint in optischer Hinsicht von Bedeutung: Seine Vorder- und Hinterfläche sind nämlich bedeutend stärker gekrümmt\*\* als die des Alterskerns oder gar der Linsenoberfläche (Abb. 1127). Der Effekt der Indexerhöhung der kranken Substanz wird dadurch (wie schon C. v. HESS hervorhob) ein relativ großer: schon kleinste Indexsteigerungen dieser brechenden Substanz müssen merkbare Erhöhungen des Kernindex zur Folge haben (diese starke Krümmung der Embryonalkernflächen ist bei Durchleuchtung mittels verschälerten Büschels unmittelbar zu sehen, und zwar schon makroskopisch, s. Abb. 1127, 1131, 1132).

Ein derartiger sagittaler Linsenschnitt an der Spaltlampe (verschälertes Büschel) überzeugt uns nicht nur von der Unzulänglichkeit der bisherigen (hauptsächlich auf den Kernbildchen beruhenden) Vorstellung von der Homogenität des Rinden- und Kerninnern, sondern wirft auch die Frage auf nach dem Entstehungsort der DEMICHERISCHEN, von v. SZILY sen., C. v. HESS u. a. bestätigten Bildchen. Die Annahme DEMICHERISCHEN und der übrigen Autoren, daß diese Bildchen der Oberfläche des stärker brechenden zentralen Kerns bzw. dieser allein entstammen, ist nach unseren Spaltlampenbefunden nicht erwiesen. Denn auch die Alterskernfläche und die übrigen, im Spaltbüschel sichtbaren Diskontinuitätszonen müssen zu Bildchen Anlaß geben, wie solche bekanntlich auch in jeder normalen Linse nach dem 30. Jahre nachweisbar sind. (Erst durch diese Spaltlampenbefunde wird ein „überzähliges“ [fünftes] Bildchen erklärt, das DEMICHERI und TSCHERNING in ihrem Falle sahen und das der Deutung Schwierigkeiten bot.)

\* Es sei hier auf meine Untersuchungen über die Änderung der relativen Kerndicke im Alter verwiesen, s. Text zu Abb. 715 a—e.

\*\* Über die Krümmung, speziell die periphere Divergenz der Diskontinuitätszonen s. Text zu Abb. 710.

Auch hier wieder zeigt sich die Überlegenheit der neuen direkten Methode des Spaltbüschels zur Ermittlung der inneren Linsenstruktur gegenüber der früher geübten Methode der Kernbildchen, welche letzteren bei ihrer Verschwommenheit und Lichtschwäche zu unrichtigen Vorstellungen über den optischen Bau der gesunden und kranken Linse geführt hatten.

Daß die Indexerhöhung durch *pathologische* Linsenveränderungen zustande kommt, beweist die hier nachgewiesene diffuse Trübung der stark brechenden Partie.

Der hier erhobene Befund einer diffusen Kerntrübung sichert die Feststellung GUTTMANNs und v. SZILYs sen., daß die Doppelbrechung nicht, wie DEMICHERI vermutet hatte, durch Abnahme des Rindenindex zustande kommt, *sondern umgekehrt durch Zunahme des Kernindex*. — Erwähnenswert sind noch die auffälligen Glaskörpertrübungen mancher Fälle (senile und myope Destruktion des Glaskörpergerüsts), die vielleicht mit der Linsenerkrankung in irgendeinem Zusammenhang stehen. Über die Variation der *Größe* des opaken Kerns habe ich Untersuchungen nicht angestellt. Daß die opake Partie sehr klein *zentral* beginnen kann, sah ich bei dem 50jährigen Otto T. Klein war die Trübung auch bei der 52jährigen C. A. de V. (die, wie auch ein gleicher anderer Fall, auswärts mit subconjunctivalen Kochsalzlösungen behandelt wurde). Die vordere und hintere Distanz der Kapsel vom trüben Kern entsprach in diesem Falle der Dicke des Kerns, so daß dieser ein Drittel der Gesamtdicke ausmachte. Es bestand lentikuläre Diplopie. Refraktion: peripher H 0,5, axial M  $-5,5$  beiderseits.

Nicht jeder Kernstar ist eine Linse mit doppeltem Brennpunkt. Bei sehr großer Ausdehnung der Opazität kann die Refraktion im ganzen Pupillargebiet einheitlich sein. So z. B. bei der 66jährigen Frau Aeb.-Si., bei welcher der Kernstar diffus bis zum Alterskernstreifen reicht, ohne daß ein deutliches Intervall nachweisbar ist. Es besteht subkapsuläre Schalentrübung. Refraktion axial und peripher gleichmäßig leicht myopisch.

Unter den subjektiven Symptomen der Linse mit doppeltem Brennpunkt steht die *zunehmende Myopie* obenan. Dem Beobachter fällt dabei auf, daß trotz erheblicher Myopie der Betroffene noch relativ gut in die Ferne sieht. So ist z. B. ein Myoper von 10—15 D oft noch imstande, ohne Blinzeln den obersten Buchstaben der Sehprobentafel zu lesen. Dabei bessern Gläser von 2—3 Dioptrien eine solche Sehschärfe nicht wesentlich, ja sie können sie aus naheliegenden Gründen *verschlechtern* (er sieht in die Ferne durch *periphere*, evtl. emmetrope Linsenpartien!). Erst viel stärkere Gläser heben die Sehschärfe. Zu den ersten Symptomen gehört aber auch die *Diplopie* (bei beidäugigem Sehen evtl. die Polyopie). Bei der mittels Spaltlampe nachweisbaren Häufigkeit der Linse mit doppeltem Brennpunkt erscheint nahelegend, daß die „Starmyopie“ und „Stardiplopie“ nicht immer durch Speichenbildungen und „stenopäische Lücken“, die durch solche entstehen, sondern durch pathologische Indexdifferenzen zwischen Kern und Rinde erzeugt wird.

Es sei hier betont, daß ich Linsen mit doppeltem Brennpunkt häufig auch bei *senilen Hunden* fand (meine Beobachtungen sind veröffentlicht in der Dissertation KISTLER)\*. Sie gehört bei 9—12jährigen Hunden zu den häufigen senilen Veränderungen (s. auch dort eine Spaltlampenabbildung der Linse mit doppeltem Brennpunkt, aufgenommen bei einem 14jährigen Spaniel).

Die von mir durch 12 Jahre fortgesetzte Beobachtung vieler Fälle von Linsen mit doppeltem Brennpunkt ergab eine stetige Zunahme, nicht nur der Kernopazität, sondern auch der Färbung des Kerns. Dieselbe stieg sukzessive von Gelb zu Orange-

\* KISTLER: Klin. Mbl. Augenheilk. 80, 181 (1928).



gelb bis Dunkelbraun. Besonders instruktiv waren Fälle, in denen die eine Linse einen noch gelben, die andere bereits einen rotgelben oder braungelben Kern aufwies, bei beiderseitiger Linse mit doppeltem Brennpunkt\*. Es unterliegt nach diesen Beobachtungen keinem Zweifel, daß *aus der Linse mit doppeltem Brennpunkt letzten Endes Cataracta brunescens und nigra hervorgehen*.

Schon HALBEN\*\*, dem wir eine besonders sorgfältige Untersuchung der Linse mit doppeltem Brennpunkt verdanken, hatte die Vermutung geäußert, „daß diese Erkrankung eine Anfangs- und Übergangsform zur Cataracta nigra“ bilde, bei der man pathologisch-anatomisch keine kataraktösen Veränderungen finde, nur sei hier das Indizialgefälle noch bedeutend steiler als bei Linse mit doppeltem Brennpunkt. Bei Linse mit doppeltem Brennpunkt fand HALBEN eine Erhöhung des Kernindex bis zu 1,443 (normal etwa 1,41).

(ZEHENDER und MATHIESSEN<sup>357</sup>) hatten schon früher in Starlinsen abnorm hohe Kernindices gefunden.)

Auf keinen Fall trifft die Angabe von C. v. HESS\*\*\* zu, dem das Spaltlampenmikroskop noch nicht zur Verfügung stand, daß Linsen mit doppeltem Brennpunkt auch „klar sein und längere Zeit bleiben können“. Eine Serienuntersuchung von 19 Fällen an meiner Klinik, die GAISER veröffentlichte†, ergab bei Linse mit doppeltem Brennpunkt ausnahmslos dasselbe, auch in meinen Fällen nie vermißte Bild.

Eine praktisch nicht unwichtige Seite liegt darin, daß sich die Linse mit doppeltem Brennpunkt, wie meine Beobachtungen ergaben, in *der überwiegenden Mehrzahl der Fälle in vorher myopen Augen entwickelt*††, wobei sie die Myopie dieser Augen steigert. *Das achsenmyope Auge ist zu dieser Linsenerkrankung prädisponiert*. Die Myopie kann vorher eine oder wenige Dioptrien betragen, häufig betrifft sie höhere Werte. DONDERS und spätere Autoren haben für gewisse Fälle von Achsenmyopie eine das ganze Leben fortschreitende Zunahme der Achsenlänge (die aber nie erwiesen wurde!) angenommen. Die Linse mit doppeltem Brennpunkt, die im Alter einen so häufigen Befund darstellt, kann im Laufe des späteren Lebens zu Myopiezunahme von 5, 10, ja 20 und mehr Dioptrien führen. In einem unserer Fälle betrug die Refraktionsdifferenz zwischen Zentrum und Peripherie sogar 27 Dioptrien. Es drängt sich demnach die Annahme auf, daß es sich in jenen Fällen (DONDERS<sup>358</sup>) und anderer Autoren) von angeblich im Alter zunehmender Achsenmyopie mit Wahrscheinlichkeit um Linsen mit doppeltem Brennpunkt gehandelt hat.

Was das *Alter* der Betroffenen betrifft, so ist unkomplizierte Linse mit doppeltem Brennpunkt vor dem 35. Jahre jedenfalls selten. Eine exzessive derartige Seltenheit stellt der am 16. 2. 23 beobachtete 10jährige Peter Tu. dar. Es besteht diffuse, scharf umschriebene Opazität des rechtseitigen Embryonalkerns (periphere Cataracta

\* So vor wenigen Wochen wieder der 56jährige Emil Hi. Beidseits Linse mit doppeltem Brennpunkt, rechter opaker Kern gelb, linker dunkelbraunrot. Linsendioplie. Die Mutter des Patienten und deren Vater litten ebenfalls an Altersstar.

In derartigen Fällen kann einseitiges *Rotsehen* auftreten. So bei dem 60jährigen Ing. Mü. am linken Auge mit Cataracta rubra. Rechte hintere Linse gelblich, linke feuerrot, beidseits Kernstar mit Intervall.

\*\* HALBEN: Graefes Arch. 57, 327 (1904).

\*\*\* HESS, C. v.: Pathologie des Linsensystems. Handbuch Graefe-Saemisch III. Aufl., S. 56. 1911.

† GAISER: Graefes Arch. 121, 145 u. Diss. Zürich 1928.

†† Ganz allgemein fand ich Kernstar, wie auch Cataracta brunescens und nigra in achsenmyopen Augen relativ häufig. Auch bei Cataracta complicata ist er nicht selten. Vielfach sah ich ihn bei Iridocyclitis, Amotio retinae, auch bei Glaukom nach Trepanation und Iridektomie.

coronaria). Axial Myopie von 12–13 D, peripher Emmetropie. Das linke Auge zeigt lediglich die Coronarkatarakt und ist emmetrop.

Die annähernd emmetrope 30jährige Mutter des Knaben weist beidseits enorme Coerulea und Dilacerata, peripher Coronaria auf.

*Differentialdiagnostisch* kommt gegenüber Linse mit doppeltem Brennpunkt diabetische Myopie in Frage. Entscheidend ist nicht nur der Urinbefund, sondern vor allem der *optische Schnitt durch die Linse*. Diabetische Myopie macht nach meinen Beobachtungen keine sicheren und typischen mit der Spaltlampe nachweisbaren Linsenveränderungen (s. S. 551).

*Abb. 1127, 1128. Das Spaltlampen- und Lupenspiegelbild der Linse mit doppeltem Brennpunkt (Kernstar mit Intervall). Text s. vorstehend.*

*Abb. 1129, 1130. Fundus im aufrechten Bild bei Linse mit doppeltem Brennpunkt. Text s. vorstehend.*

*Abb. 1131, 1132. Linse mit doppeltem Brennpunkt, Kernstar mit Intervall. 63jähriger Josef Schnei.*

*Abb. 1131* Übersichtsbild, schwache Vergrößerung, *Abb. 1132* optischer Schnitt bei 24facher Vergrößerung. Man beachte in *Abb. 1132* im Zentrum den opak gelbgrauen „Zwetschkern“, der vom embryonalen Kern gebildet wird. In der Mitte dieses Kerns als vertikaler dunkler Streifen das zentrale Intervall, das meist in den ersten Jahren noch deutlich ist, später aber mehr oder weniger vollkommen verschwindet. (In fortgeschrittenen Fällen konnte ich ausgesprochene Weißfärbung der Embryonalnähte finden. Die ersten Anfänge der Opazität fand ich dicht vor und hinter dem zentralen Intervall.)

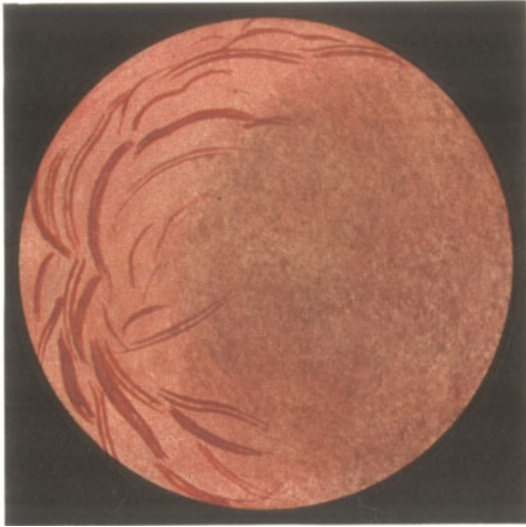Man beachte in vorliegendem Fall (*Abb. 1132*) das dunkle (luzide) Intervall zwischen Kernstar und der hochgradig verstärkten Reflexion der Alterskernzone, welches Intervall mir zu der Bezeichnung „Kernstar mit Intervall“ Anlaß gab. (Die Alterskernzone zeigt bei Linse mit doppeltem Brennpunkt meist ein besonders kräftiges Relief.) Eine mäßige Opazität ist zwischen Alterskern- und Abspaltungszone zu sehen. Vorn axial schmale tiefliegende Wasserspalte mit Wandtrübung. Ähnliche Trübungen axial hinten, etwas verschleiert durch den Kernstar.

*Abb. 1133, 1134. Kernstar bei Cataracta rubra (nigra incipiens) im gewöhnlichen und im rotfreien Licht.*

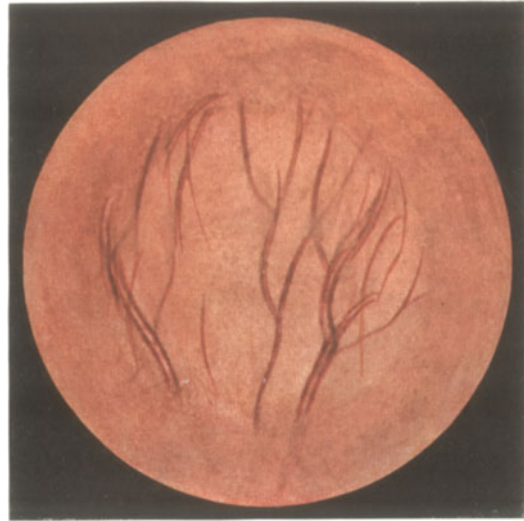83jähriger Herr Wei., rechtes Auge, Ok. 2, Obj. a 2. Im gewöhnlichen Licht (*Abb. 1133*) ist die Linse durchsichtig, hinterer Kernabschnitt und hintere Diskontinuitätszonen erscheinen rot (R), die vorderen gelblich (G). In der vorderen Rinde Speichen, hintere beginnende Schalenstrübung (runde Vakuolenlöcher). *Im rotfreien Licht* (*Abb. 1134*) ist die Linse nur bis in die Gegend des zentralen Intervalls durchleuchtbar, ein Beweis dafür, daß weiter rückwärts nur noch rote Strahlen durchgehen, die aber im verwendeten Licht fehlen. (Siehe auch die spektroskopischen Untersuchungen von BÜCKLERS, S. 365.)

### p) Cataracta nigra und ihre Vorläufer.

*Abb. 1135–1137.* Der Grad der Gelbfärbung der beiden Linsen desselben Individuums kann bekanntlich, besonders bei senilen Myopen oder bei schweren Bulbuserkrankungen nicht unerheblich differieren. In den meisten normalen Augen nimmt der Färbungsgrad mit fortschreitendem Alter zu, um in seltenen Fällen in späteren




1129



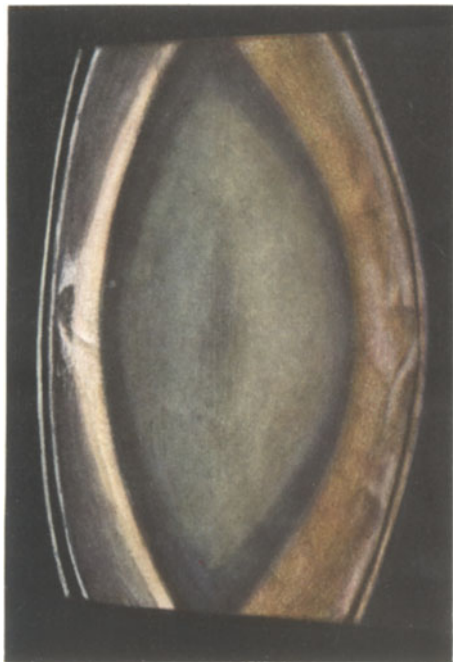1130




1131



1133



1132



1134

Jahren in Gelbrot bis Braunrot überzugehen (Abb. 1135 und 1136). C. v. HESS suchte diese Färbung mit komplizierten, *indirekten* Methoden zu verfolgen\*. Diese sind heute überflüssig, denn wir sehen die Farbe mit Hilfe des optischen Schnittes unmittelbar. Abb. 1135 gibt die Linsenfarbe eines 60jährigen, Abb. 1136 diejenige eines 80jährigen wieder. In Abb. 1137 erscheint die Farbe der Abb. 1136 zu Hochrot gesteigert und verdichtet, und die Schicht der Gesamtlinse ist dicht genug, um bei der verwendeten Intensität *auch rotes Licht* nicht mehr vollständig durchzulassen, so daß die hintere Hälfte des Kerns *schwarz* erscheint (vgl. Abb. 1133, in der rotes Licht durchgeht, rotfreies Licht jedoch nicht mehr, wie Abb. 1134 zeigt).

Manche Autoren glauben der Farbe der Cataracta nigra einen besonderen Farbstoff zugrunde legen zu müssen. Doch darf man wohl die zahlreichen *Übergänge* nicht übersehen, die an derselben Linse vom blassen Gelb zu Orange, Gelbrot, Dunkelrot und Schwarz führen. Man müßte für jede dieser Nuancen einen besonderen Farbstoff annehmen, und wird somit die Möglichkeit zugeben, daß *einfache Verdichtung eines und desselben Farbstoffes vorliegt*. Gewisse farbige Chemikalien geben hierfür ein Beispiel. Konzentriertes Lysol ist in dünner Schicht rot bis rotbraun, in dicker Schicht schwarz. *Stark* verdünnt ist es aber *blaßgelb* wie die Linse. Ähnlich scheinen die Farben der Linse Ausdruck verschiedener Farbstoffdichtigkeit zu sein. Die neuere Forschung lehrt, daß Eiweiß selbständiger Farbstoffbildner sein kann. Die senile Hornhautpigmentlinie z. B. kann ein derartiges Eiweißderivat darstellen. Es ist somit denkbar, daß schon der ursprüngliche gelbe Linsenfarbstoff auf diese Art entsteht\*\*, und daß vielleicht unter pathologischen Bedingungen diese Umsetzung des Linseneiweißes eine abnorme Steigerung erfährt. (Ich erinnere an die Provozierung der gelben Hornhautlinie durch pathologische Prozesse.) Auch die Tatsache der isolierten Färbung des Kerns bei Freibleiben der Rinde (Abb. 1137) legt die endogene Entstehung des Farbstoffes nahe.

*Abb. 1137. Cataracta nigra im optischen Schnitt. Freies Netz der Pupillarmembran*<sup>248</sup>).

Die etwa 10 D myope 55jährige Frau F. M. wurde von mir schon 1908 wegen beginnenden Kernstars und peripherer Rindentrübungen beobachtet. Damals ziemlich rasche Abnahme des Visus auf etwa  $\frac{1}{8}$ , unter Zunahme der schon vorhandenen Myopie. In den letzten Jahren Visus stationär, bis vor kurzem eine neue beiderseitige Verschlechterung eintrat. Heute (6. 9. 20):

RS = Finger in 2 m, Gln.  
LS = Finger in 3 m, Gln.

Visus bei Mydriasis etwas besser. Bei Durchleuchtung erhält man nur bei starker Mydriasis peripher etwas rotes Licht. Spaltlampenmikroskop (vgl. Abb. 1137, die einen dicken sagittalen Büschelschnitt durch die mittleren Teile der Linse wiedergibt): Vor der Vorderkapsel, parallel zu letzterer, beiderseits ein engmaschiges Netz von Pupillarfäden mit einzelnen Pigmentkörperchen. Abb. 1137 zeigt Schnitt durch das Netz (bei R), das sich, an der Krause entspringend, frei durch die Vorderkammer ausspannt. Bei Pupillenbewegungen legt es sich in Falten.

An der Spaltlampe erweisen sich axial nur die vorderen Linsenabschnitte als durchleuchtbar (peripher dagegen lassen sich auch tiefere Teile durchstrahlen).

\* HESS, C. v.: Pathologie des Linsensystems, 3. Aufl., S. 24. 1911.

\*\* Die wasserreiche Kalbslinse ist noch farblos, die dichtere Linse des erwachsenen Rindes ist gelblich, intensiv gelb ist die stark eingedickte Kuhlinse. Ähnliche Verhältnisse finden sich beim Hund und Pferde. Das Naheliegende ist, daß auch hier das Eiweiß selber Farbstoffbildner ist.

*Das Nitribüschel dringt axial nur bis in die Gegend der vorderen Embryonalnaht (Abb. 1137 Y) und erlischt dort, nachdem es tief dunkelrote Färbung erlangt hat, in der Tiefe des schwarzen Kerns. Auch das Mikrobogenbüschel dringt nicht wesentlich weiter vor. Im einzelnen ergeben sich für das rechte Auge folgende Verhältnisse: Die ganze vordere Rinde von A (Vorderkapsel) bis  $J_2$  = Intervall zwischen lamellärer Zerklüftung D und Kernoberfläche N ist von normaler gräublauer Farbe. Die Zone lamellärer Zerklüftung ist (D) stellenweise von Vakuolen durchsetzt (s. Abb. 1137). Das Kernrelief N ist grünlichgrau, von ungewöhnlicher Schärfe und Lichtstärke, so daß sein Spiegelbezirk sogar denjenigen der vorderen Chagrinerung an Intensität übertrifft.*

Wir dürfen wohl hieraus den Schluß ziehen, daß die Indexdifferenz zwischen Kern und Rinde eine mindestens ebensogroße ist, wie zwischen Linse und Kammerwasser.

Das Relief der Kernvorderfläche wirft nach der Tiefe zu unregelmäßige Schattenstreifen (Abb. 1137, Zone F). Die an das Relief sich anschließende Zone F ist lebhaft gelb. Durch ein lichtschwaches Intervall von ihr getrennt ist die dünne orangegelbe Zone O. Wieder scheidet letztere ein dunkles Intervall von der hochmennigroten Zone K, deren rechte Seite als tiefes Dunkelrot bis Schwarzrot ziemlich rasch in dem vollkommenen Schwarz des embryonalen Zentrums M sich verliert. Aus dem Dunkelrot tritt als gelbliche Abbildung die vordere Embryonalnaht hervor.

Es beschränkt sich somit bei dieser Cataracta nigra die reine Schwarzfärbung auf die mittleren Partien des Embryonalkerns. Die äußeren Kernpartien weisen ein gesättigteres Rot auf, das nach der Kernoberfläche hin zunächst in Orange, dann in Gelb und schließlich in Grüngelb übergeht.

*Die Rinde ist von vollkommen normaler Farbe und zeigt gewöhnliche Altersveränderungen.*

Die nach Schlitzung der Kapsel glatt extrahierte Linse maß  $7\frac{1}{2}$  zu 4 mm. Einige (farblose) Rindenreste blieben zurück und resorbierten sich spontan. Es resultierte ein Visus =  $\frac{6}{8} - 1$  (H 4,5 D).

Im vorliegenden Falle verhalten sich beide Linsen in bezug auf Färbung und übrige Veränderungen ziemlich gleich. Nicht so selten fand ich mit der Spaltlampe Rotfärbung des Linsenkerns der einen Seite, bei Gelbfärbung der anderen Seite. Meist war auf der ersteren Seite der Visus durch gesättigtere Linsenfärbung und stärkere Opazität geringer.

Wie der vorige Fall lehrt, ist die GULLSTRANDSche Lampe berufen, uns über die bisher nicht genauer bekannte Verteilung der Färbung bei Cataracta nigra zu orientieren. Beachtenswert ist in unserem Falle nicht nur die nahezu völlige Farblosigkeit der Rinde, sondern auch die starke Indexdifferenz im Bereiche der Kernoberfläche, die sich durch die lebhaft Spiegelung der letzteren kundgibt. Interessant in bezug auf das Wesen der Rotfärbung ist das Vorhandensein wohl abgegrenzter Farbstoffstufen, die sich von der Kapsel bis zum Linsenzentrum aneinanderreihen. Wir sehen hier in einer und derselben Linse die Stufen Bläßgelb, Intensivgelb, Orange, Gelbrot, Hochrot, Dunkelrot und Schwarz sich sukzessive folgen. Die Farbstufen, die der Kern im Laufe der Jahre von Bläßgelb bis Schwarz hat durchmachen müssen, sind hier, entsprechend den verschiedenen Altersstufen der Linsensubstanz, graphisch hintereinander gereiht. Nichts könnte deutlicher dartun, daß das Rot aus dem Gelb hervorgegangen ist und lediglich dessen Verdichtung darstellt.

Aber an Hand des optischen Schnittes läßt sich hierfür auch ein optischer Beweis erbringen. In Abb. 1133 ist die vordere Hälfte des Kerns (wie übrigens auch der Gesamtlinse) blaßgelb bis orange, die hintere Hälfte orangerot bis tiefrot. Würde

diese Linse von rückwärts statt von vorwärts durchleuchtet, so hätten wir das umgekehrte Farbenbild. Blaußgelb und Orange wären hinten, Orangerot und Tiefrot vorn. In Abb. 1133 ist somit die rote Farbe der hinteren Kernhälfte lediglich dadurch bedingt, daß sie durch eine dickere Schicht hindurch gesehen wird. Je dicker somit die Schicht, um so intensiver rot die Farbe einer und derselben Linsensubstanz. Damit ist der optische Beweis erbracht, daß die dunkelrote Farbe die Verdichtung der gelben Linsenfarbe darstellt.

#### q) Gleichzeitiges Vorkommen einer Reihe verschiedener seniler Trübungstypen in derselben Linse<sup>248</sup>).

Abb. 1138. Die 68jährige K. Sch. leidet an beiderseitiger Katarakt, mit RS und LS gleich Fingerzählen in einigen Metern. Das Spaltlampenbüschel ergibt beiderseits den Kernstar K, die periphere konzentrische Schichttrübung Sch, die nach unten in die konzentrischen Trübungslinien der Coronarkatarakt übergeht, die Coronartrübung C, die vordere Rindentrübung R mit den Wasserspalten W. Die hinteren subkapsulären Partien zeigen die hintere Schalenkatarakt H, welche, weil axial besonders stark ausgeprägt, zur Herabsetzung der Sehschärfe wesentlich beiträgt. Coronarkatarakt und konzentrische periphere Schichttrübung sind dagegen in diesem Falle für die Herabsetzung der Sehschärfe bedeutungslos. Die Extradaktion (ohne Kapsel) ergab beiderseits sofort schwarze Pupille.

Derartige und ähnliche Kombinationen, auch mit lamellärer Zerklüftung und *Cataracta cuneiformis*, sind im höheren Alter nicht selten. Mit den bisherigen Methoden war es bekanntlich nicht möglich, die einzelnen Trübungstypen zu differenzieren.

### 4. Die Spezifität angeborener und erworbener\* Starformen für die einzelnen Linsenzonen. Rückschlüsse auf die zeitliche Genese der Trübungen<sup>248</sup>).

Abb. 1139. Gewisse Starformen, die schon beim Neugeborenen oder doch im frühesten Kindesalter beobachtet werden, wie der Schichtstar, der Zentral-, Pol- und Spindelstar, erschienen von jeher nach Form und Lage hinreichend charakterisiert, um auch dann, wenn sie bei Erwachsenen gefunden wurden, Schlüsse auf ihre zeitliche Genese zu ziehen. Man hat daher allgemein diese Starformen als angeboren oder doch frühzeitig erworben aufgefaßt.

Wesentlich verbessert sind heute die Bedingungen zur Ermittlung der zeitlichen Genese durch die Spaltlampe. Unsere Kenntnisse von Morphologie und Tiefenlage werden sowohl durch die exakte Ortsbestimmung als auch durch die extreme Ausnutzung der fokalen Beleuchtung und ihre Kombination mit dem Mikroskop erweitert, und es kann, nachdem eine Topographie des Linseninnern geschaffen worden ist, der Versuch gewagt werden, *die Pathologie der einzelnen Linsenzonen* abzugrenzen. Ergibt dieser Versuch tatsächlich gesetzmäßige Beziehungen zwischen den verschiedenen Startypen einerseits und den durch die Spaltlampe differenzierten Linsenzonen andererseits, so ist zu prüfen, ob und wie weit solche an bestimmte Zonen geknüpfte Startypen auch eine einheitliche zeitliche Genese erkennen lassen, in letzter Linie also, *ob wir aus Lage und Form einer Linsentrübung auf die Zeit ihrer Entstehung Schlüsse ziehen können.*

\* In den nachstehenden Erörterungen ist die *Cataracta complicata* nicht berücksichtigt.

### Die Spezifität der Trübungsform für eine bestimmte Linsenzone.

Was diese erste Frage anbetrifft, so sind nachstehend die Beobachtungen zusammengefaßt, welche mich zur Aufstellung der Regel führen, *daß bestimmte Trübungsformen, also bestimmte Katarakttypen, an bestimmte Linsenabschnitte (Zonen) geknüpft sind. Anders ausgedrückt: Die verschiedenen Zonen der Linse (Rinde, Alterskern, Embryonalkern) reagieren zu bestimmter Zeit auf zu Katarakt führende Einflüsse mit morphologisch differenten Starbildungen.*

Diese Tatsache ist überraschend, wenn wir bedenken, daß die Linse ein gewissermaßen homogen aus einheitlichem Material aufgebautes Organ darstellt. Allerdings zeigt sie ja, wenigstens beim Erwachsenen, eine anatomische, wie auch chemisch-physikalische Differenzierung in Kern und Rinde, aber die eben aufgestellte und hier zu beweisende Regel gilt nicht nur für die Linse des Erwachsenen, die eine Scheidung in Rinde und Alterskern erkennen läßt, sondern auch für die Linse des Fetus und des Kindes, in der diese Differenzierung nicht nachweisbar ist. Daß allerdings auch schon in der Linse des Fetus und des Neugeborenen eine chemisch-physikalische Differenzierung der älteren gegen die jüngeren Linsenabschnitte besteht, das lehren uns nicht nur die exakten Messungen FREYTAGS, die beträchtliche Indexdifferenzen zwischen Rinde und Kern des Neugeborenen ergeben, sondern auch die von uns ebenfalls schon bei Feten und Neugeborenen nachgewiesenen Diskontinuitätsflächen innerhalb der Linsensubstanz.

Eines der reinsten Beispiele zur Illustrierung der obengenannten Regel stellt die von uns beschriebene *vordere axiale Embryonalkatarakt* dar. Diese schon nach ihrer intensiv weißen Farbe und nach ihrer Form und Ausdehnung durchaus charakteristische, mit keiner anderen Trübung zu verwechselnde embryonale Starform, die wir bei nahezu einem Viertel aller Individuen mit gesunden Augen fanden, *liegt ausnahmslos im Bereiche oder dicht hinter der vorderen Embryonalnaht, also vor dem „zentralen Intervall“, oder in dessen vorderem Teil. Niemals konnten wir diesen Star anderswo finden, z. B. etwa im Bereich der hinteren embryonalen Naht. — Wir können daher unsere oben aufgestellte Regel in diesem Falle dahin erweitern, daß bestimmte Trübungen nicht nur an den Embryonalkern als solchen, sondern sogar an bestimmte, mit der Spalllampe nachweisbare Teile desselben streng gebunden sind.*

Als zweite Starform, welche derselben Regel gehorcht, und deren regelmäßigen Sitz im Embryonalkern wir ebenfalls nachgewiesen haben, kann die *Cataracta stellata* gelten. Sie ist häufig von blauer bis blaugrüner, seltener von weißer Farbe (gelegentlich erscheint der Stern verdoppelt (vgl. Abb. 924—926), und läßt mehrere Untertypen erkennen). Sie stellt eine lineare oder streifige, seltener moosförmig *verzweigte Trübung der fetalen Naht* dar, hat also die Form eines aufrechten Y, wenn sie die vordere, dagegen die eines umgekehrten, wenn sie die hintere Embryonalnaht (-fläche) betrifft. Morphologisch hat sie, wie ohne weiteres erkennbar (vgl. Abb. 893—922), mit der vorhin erwähnten vorderen axialen Embryonalkatarakt nichts gemeinsam, so daß wir eine verschiedene Genese der beiden Stare annehmen dürfen.

*Häufig ist die Cataracta stellata mit blauen oder blaugrünen bis weißen, kleinen rundlichen oder lanzettlichen Trübungsflecken kombiniert* (vgl. Abb. 932, 933, 1007 usw., die schematische Abb. 1139 der verschiedenen Zonen und Trübungsformen. Die rundlichen Flecken der Kernperipherie sind zwischen N und E oben dargestellt).

Diese Trübungen sind bisher in die Sammelbegriffe „*Cataracta coerulea*“ oder „*punctata*“ eingereiht worden. Sie pflegen runde oder ovale Scheibchen, seltener radiäre Lanzettchen darzustellen, die sich in der Richtung der konzentrischen Zonen

ausbreiten und im allgemeinen zentralwärts kleiner werden. Morphologisch stehen sie der Coronarkatarakt am nächsten.

Mit der *Cataracta stellata* vergesellschaftet ist ferner nicht selten eine weitere typische Trübungsform des Embryonal- und Alterskerns, die man als *flächenhafte bis schleierige, fetzig aussehende Kerntrübung* (*Cataracta dilacerata*) bezeichnen kann, und von der wir die Abb. 1008—1010 wiedergegeben haben (vgl. auch in Abb. 1139 die Flecken zwischen N und E, sowie N' und E').

Derartige, gewöhnlich mehr in den axialen Partien gelegene Trübungen können gelegentlich sehr lichtschwach und dadurch schwer nachweisbar sein. Sie pflegen sich in der Richtung konzentrischer Zonen auszubreiten, vgl. die zitierte Abb. 1008. Nicht immer ist dabei *Cataracta stellata*, jedoch häufig die vorhin genannte blau- bis weißfleckige Kerntrübung vorhanden.

*Die Zusammengehörigkeit dieser letzten drei Trübungstypen* (*Cataracta stellata*, kleinleckige periphere Kerntrübung und *Cataracta dilacerata*) *kommt durch das nicht seltene gleichzeitige Vorkommen aller drei Formen zum Ausdruck*. Auf beiden Augen können sie in wechselnder Kombination da sein, so daß z. B. das eine Auge die *Cataracta stellata* mit der peripheren, meist bläulichen Kernfleckung, das andere Auge dagegen die letztere vereint mit der *Cataracta dilacerata* aufweist. Nicht selten schließt sich an diese Starformen Coronarkatarakt an (Abb. 1006, 1007).

Wie die hier erwähnten Typen, so sind auch bestimmte, von uns beschriebene Formen *diffuser oder konzentrisch geschichteter Punkt- und Staubtrübung des Embryonal-kerns* (*Cataracta pulverulenta*, vgl. Abb. 967—973) für den letzteren bezeichnend und kommen in derselben Form und Gruppierung in keinem anderen Linsenabschnitt vor.

Charakteristisch etwa für denjenigen Abschnitt, den wir *Alterskern* nennen, ist der *Schichtstar*. Eine seiner häufigsten Formen ist dadurch gekennzeichnet, daß eine äußere Zone radiärer *Speichen* durch ein luzides Intervall von einer etwas tieferen, aus gleichmäßig dichtstehenden *Punkten* zusammengesetzten Trübungsschicht getrennt ist. Die erwähnten Speichen setzen sich peripher unvermittelt oder nach Unterbrechung in die *Reiterchen* fort, die gewöhnlich derselben Schicht angehören. Auch luzide Radiärspalten des Äquators, welche anscheinend, im Gegensatz zu den Wasserspalten, mit normaler Linsensubstanz gefüllt sind, sind nicht selten. Der Embryonal-kern ist beim Schichtstar häufig mitbeteiligt. Mit der Linsenkapsel kann der Schichtstar polar in unmittelbarem Kontakt stehen.

*Isolierte Reiterchen*, also solche *ohne* Schichtstar, sind außerordentlich viel häufiger als der letztere (vgl. Abb. 936). Solche, stets stationäre, meist den Alterskernäquator umfassende, oft aber auch nur stückweise vorhandene, weiße Trübungspangen werden vereinzelt oder zu mehreren in sonst normalen Linsen zufällig angetroffen. Ihre Kenntnis ist, z. B. unfalltechnisch, von Wichtigkeit. Auch ihnen *kommt eine ganz bestimmte charakteristische Lage zu*.

Topische und oft vielleicht auch genetische Beziehungen zum Schichtstar weist ferner der *vordere Polstar auf*. Nicht so selten ist dieser mit Schichtstar kombiniert. Er kann als eine, durch die Kapsel fixierte, von ihr gewissermaßen festgehaltene Trübungsform bezeichnet werden. Vielfach behält jedoch ein Teil des Polstars in Form des in Abb. 847—856 geschilderten „Abklatsches“ seine (offenbar) ursprüngliche Lage bei. Diese betrifft wieder meistens das Gebiet des Alterskerns.

Zu den Trübungen des Alterskerns gehören sodann einige seltenere, aber ebenfalls gut charakterisierte Trübungstypen, von denen ich einzelne in Abb. 974—976, 982—986 beschrieben und abgebildet habe. Auch diese Formen gehören, soweit die bisherigen Beobachtungen einen Schluß zulassen, dem Alterskerngebiet an. Sie



fanden sich bis jetzt im zentralen Gebiet nicht, und in der Rinde fehlten sie vollständig.

Was nun die mannigfaltigen Trübungsformen der *Rinde* betrifft, so bestätigt sich auch hier die oben aufgestellte Regel. Die typischste und häufigste Trübung der tiefen Rinde, bzw. des Rinden- und Kerngrenzgebietes ist die Coronarkatarakt, die wir in statistischen Untersuchungen bei etwa einem Viertel aller 20jährigen Individuen fanden: Charakteristisch ist hier die periphere Lage vorn und hinten vom Kernäquator, die Keulenform der peripheren Kranztrübungen und die annähernd kreisrunde Scheiben- bis Ringform der axialwärts sich anschließenden Flecken. Die Ausbreitung geschieht in konzentrischen Zonen. Lineare konzentrische Trübungen sitzen im Äquatorgebiet.

Die Farbe der Coronartrübungen ist grau bis graubraun, grauweiß bis weiß, seltener blau bis blaugrün. *Im allgemeinen sitzen Trübungen blauer bis blaugrüner Farbe tiefer* (optischer Schnitt). Auch die Coronarkatarakt ist an eine ganz bestimmte Linsenzone gebunden. In keinem einzigen Fall fand ich sie oberflächlich, etwa in Kapselnähe, oder im tieferen Kerngebiet. Sie zeichnet vielmehr ausschließlich das Grenzgebiet zwischen Kern und Rinde aus. Daß der Coronarkatarakt Veränderungen des Kerns gelegentlich vorausgehen, ist oben mitgeteilt worden.

Die bunte Reihe der spät auftretenden *senilen und präsenilen Rindentrübnngen* läßt, trotz der geringen Dicke der Rinde, größtenteils dieselbe Regel erkennen. Unsere Methode des verschmälerten Büschels (optischer Schnitt) zeigt heute, daß die so häufige flächenhaft-keilförmige, periphere Trübung (*Cataracta cuneiformis*) in der Regel *mittlere* Rindentiefen einnimmt. Niemals fand ich sie subkapsulär, selten tief, in dichter Kernnähe, niemals im Kern selber. Und auch die mit ihr oft vergesellschaftete *lamelläre Zerklüftung* sah ich nie dicht unter der Kapsel. In keinem einzigen der zahlreichen, daraufhin untersuchten Fälle überschritt letztere den Abspaltungstreifen. In der überwiegenden Mehrzahl zeichnete sie dieselbe mittlere Rindenschicht aus, der die flächenhaft-keilförmige Trübung angehört, indem sie sich an letztere axialwärts direkt anschloß. Wie in Abb. 1080a—e mittels optischen Schnittes gezeigt wurde, gehören meist beide einer und derselben konzentrischen Wasserspalte an.

Wir können also von diesen Trübungsformen der Rinde sagen, daß sie nicht nur ausschließlich auf letztere sich beschränken, ohne jemals die Kernbezirke zu ergreifen, sondern *daß sie*, wie wir es für die Embryonalkerntrübungen gefunden hatten, *sogar an bestimmte Unterabschnitte der Rinde gebunden sind*.

Weniger genau lokalisiert, aber immerhin, soweit die bisherigen Spaltlampenbeobachtungen reichen, ebenfalls *ausschließlich oder fast ausschließlich auf die Rinde beschränkt*, sind zwei weitere wichtige Trübungsgruppen, die der *Wasserspalt*\* (mit den sich anschließenden Speichen) und der senilen Punkt- und Staubtrübungen.

Wie das verschmälerte Büschel heute einwandfrei lehrt (VOGT)\*\*, können Wasserspalten in den verschiedensten Tiefen der Rinde sitzen. Ja, dieselbe Wasserspalte kann bald mehr oberflächliche, bald tiefere Teile betreffen, sie kann bald die ganze Rinde, bald nur einen Teil durchsetzen. Besonders oft sitzen diese tunnelartigen Gebilde und die aus ihnen resultierenden Speichen in der mittleren Rinde und in Kernnähe.

Die *senilen Punkt- und Staubtrübungen* betreffen dagegen meist die ganze Rinde, wenn auch öfters der subkapsuläre Bezirk, zwischen Kapsel- und Abspaltungstreifen, von ihnen frei ist. Äquatorialwärts nimmt diese häufigste Trübungsform an Dichte

\* Wie sich die Wasserspalten in kernfreien Linsen, also beispielweise in Kinderlinsen verhalten, vermochte ich, außer in komplizierten (traumatischen) Fällen, noch nicht zu untersuchen.

\*\* VOGT: Die Wasserspalten der menschlichen Linse usw. Schweiz. med. Wschr. 1921, Nr 12, 265. Vgl. auch Text zu Abb. 1018—1052.

zu, dort gelegentlich zu der — wiederum ausschließlich an die Rinde geknüpften — *peripheren konzentrischen Schichttrübung führend* (Abb. 1085).

Von den mehr gleichmäßig geordneten und geformten Trübungspunkten der *Schichtstare* unterscheidet sich die senile Rindenpunktierung ohne weiteres nicht nur durch die unregelmäßige Gruppierung der Punkte, sondern auch durch ihre ungleichmäßig eckige Form und Größe, indem alle Übergänge bis zu diffusem Staub vorhanden sind.

Besonderen örtlichen Bedingungen innerhalb der Rinde gehorchen endlich die *vordere axiale Rindennahtpunktierung, die vordere und hintere subkapsuläre Vakuolenfläche, sowie die hintere und vordere Schalenkatarakt.*

Erwähnen wir noch, daß eine gleichmäßig opake Trübung, die keine Trübungselemente unterscheiden läßt, nur dem Kern, und zwar in der überwiegenden Zahl der Fälle *nur dem Kern des Erwachsenen und des Greises* eigen ist, und sehen wir von vereinzelt und verstreut in der Rinde auftretenden Vakuolenbildungen ab, so haben wir die wichtigsten heute bekannten, durch den optischen Schnitt umschriebenen Trübungstypen erschöpft. *Es bildet diese Zusammenstellung den Beweis für unsere oben aufgestellte Regel, daß jede der verschiedenen morphologisch charakterisierten Starformen geknüpft ist an eine bestimmte Linsenzone, sei es an die Rinde, sei es an den Alterskern oder an den Embryonalkern. Der Trübungstyp ist spezifisch für die betreffende Zone, oder anders ausgedrückt, jede dieser Zonen vermag nur ganz bestimmte Trübungstypen hervorzubringen.*

Ja noch mehr: Wir haben gesehen, daß sogar einzelne, am Spaltlampenmikroskop genau lokalisierbare *Unterabschnitte* der genannten Hauptzonen (im Embryonalkerngebiet z. B. die vordere Embryonennaht, in der Rinde die mittlere Rindenschicht oder die Kern-Rindengrenze, das axiale Rindennahtgebiet usw.) dadurch ausgezeichnet sind, *daß auch sie wieder zu ganz spezifischen Trübungsformen Anlaß geben, die an keiner anderen Stelle, weder in der betreffenden Hauptzone noch im ganzen Linsen- gebiet, in gleicher oder ähnlicher Weise auftreten.*

In genetischer Hinsicht können wir aus dieser merkwürdigen Tatsache folgern, daß die Linse *in ihren einzelnen topischen Abschnitten, wie auch in ihren einzelnen Entwicklungsstadien nicht jenes homogene Organ darstellt, als welches sie morphologisch erscheint, sondern daß die einzelnen Hauptzonen und sogar deren topographisch differenzierbare Unterbezirke in bestimmten Lebensabschnitten sei es erblich übernommene Veränderungen zeigen, sei es auf schädigende Einflüsse in morphologisch spezifischer Weise reagieren.* Diese spezifische Reaktionsart kann wiederum nur in bestimmten örtlichen (wohl nicht nur anatomischen, sondern auch physikalisch-chemischen) Bedingungen gesucht werden.

Geschichtlich sei bemerkt, daß von den bisherigen Autoren ausschließlich zwischen Trübungen des Kerns und der Rinde, in letzterer zwischen der „supranuclearen Schicht“ („*Cataracta punctata*“) und der „subkapsulären“ Zone unterschieden wurde. Eine genauere Lokalisation scheiterte an der unzureichenden Methodik.

Die hier abgeleitete Spezifität der Trübungsform für die einzelnen Linsenabschnitte ist vor uns nicht ausgesprochen worden. Für die Morphologie des Stars ist sie von prinzipieller Bedeutung.

*Abb. 1139. Schematische Verteilung der häufigsten Trübungstypen auf bestimmte Linsenzonen.*

Die vordere axiale Embryonalkatarakt ist anscheinend bis jetzt die einzige häufigere Starform, die nicht in beiden homologen (d. h. zueinander gehörigen

vorderen und hinteren) Zonen auftreten kann\*. A vordere, P hintere Linsenoberfläche. Unter der vorderen (A) oben subkapsuläre Vakuolen. Sp vordere, Sp' hintere Abspaltungsfläche. Auf Sp' unten zwei Vakuolen. N vordere, N' hintere Alterskernfläche, N mit physiologischem Relief. Zwischen Sp und N: oben Rindenwasserspalte, axial Punkttrübungen, unten Coronartrübungen. Zwischen P und N': oben die ganze Rindendicke durchsetzende Wasserspalte mit weiß reflektierenden Vakuolen (beginnende Speichenbildung!), axial und nach unten lamelläre Zerklüftung (zwischen N' und Sp'), unten sich anschließend: *Cataracta cuneiformis* (flächenhaft-keilförmige periphere Trübung). E vordere, E' hintere Embryonalkernfläche. In E vordere axiale Embryonalkatarakt, in E' *Cataracta stellata posterior*. Zwischen E und N bzw. E' und N': *Cataracta dilacerata* (axial), ferner Spiralfadentrübungen und (oben) rundfleckige Kerntrübung, J zentrales Intervall. Nicht dargestellt sind: Schichtstar, Polstar und seniler Kernstar, sowie einige seltenere Erbstarformen.

### Beziehungen von Form und Lage der Trübungen zur zeitlichen Entstehung.

Theoretisch und praktisch ebenso interessant, wie die erste, ist die zweite der oben gestellten Fragen: Sind die aufgezählten Startypen nicht nur durch ihre bestimmte Lage charakterisiert, *sondern auch durch die Zeit ihres Auftretens*? Beziehungen zwischen Typus und Alter der Trübung wären ja insofern a priori nahegelegt, als die verschiedenen Linsenzonen verschiedenen Alters sind\*\*.

Die praktische Tragweite eines solchen Zusammenhangs bedarf keiner Erörterung. Befinden wir uns doch oft genug — denken wir nur z. B. an die Beurteilung von Unfällen — im Ungewissen darüber, ob eine bestimmte Trübungsform als frisch oder alt, als angeboren oder erworben, als stationär oder progressiv zu gelten habe.

Die Frage von Beziehungen zwischen Form und zeitlicher Genese wird nun freilich erst dann eine exakte Lösung finden können, wenn jeder einzelne Startyp, sei es durch genaue Kontrollbeobachtung am Einzelindividuum, sei es durch statistische Untersuchungen an Personen verschiedenen Lebensalters, auf seine erste Nachweisbarkeit, sein stationäres oder progredientes Verhalten untersucht ist. Einstweilen liegen derartige Untersuchungen nur für einen Teil von Trübungstypen vor.

Was zunächst die Kataraktformen des *Kerngebietes* anbetrifft, so ist als *senile* Kerntrübung einzig die schon oben erwähnte gleichmäßig *diffus-opake Kernkatarakt* bekannt, aus der die embryonalen Nähte als hellere Streifen hervorzutreten pflegen (z. B. Abb 1127—1137). Eine opake Kerntrübung dürfen wir wohl stets als erworbene, meist senile Katarakt auffassen. Bei Kindern konnte ich die opake Kerntrübung nur selten finden\*\*\*. Sie scheint an die Kernsklerose gebunden zu sein. Alle *übrigen Kernstare* sind geformt, so die vordere axiale Embryonalkatarakt, die *Cataracta stellata*, die flächenhafte und die blaufleckige Kernkatarakt usw., und dürfen nach unseren Untersuchungen zu *den frühzeitigen, wohl meist zu den embryonalen Trübungen* gerechnet werden. Das von uns mittels Spaltlampe festgestellte vollkommen konstante Aussehen aller dieser Trübungen in Linsen verschiedensten Alters, in senilen wie in kindlichen Linsen, beweist ihren stationären Charakter. — Wie wir an anderer Stelle erörterten †, sprechen gewisse Umstände dafür, daß jede

\* Hinsichtlich vorderer axialer *Nahtpunktierung* ist diese Frage noch nicht beantwortet.

\*\* Die Lage der Diskontinuitätsflächen in bezug auf die Kapsel ist einem stetigen, durch die Kernbildung einerseits, durch die Apposition neuer Fasern andererseits bedingten Wechsel unterworfen. Hiefür spricht der vielfache Nachweis, daß ursprünglich oberflächliche Trübungen durch klare Fasern sukzessive in die Tiefe gedrängt werden.

\*\*\* Z. B. als kongenitaler Erbstar, Abb. 995—997.

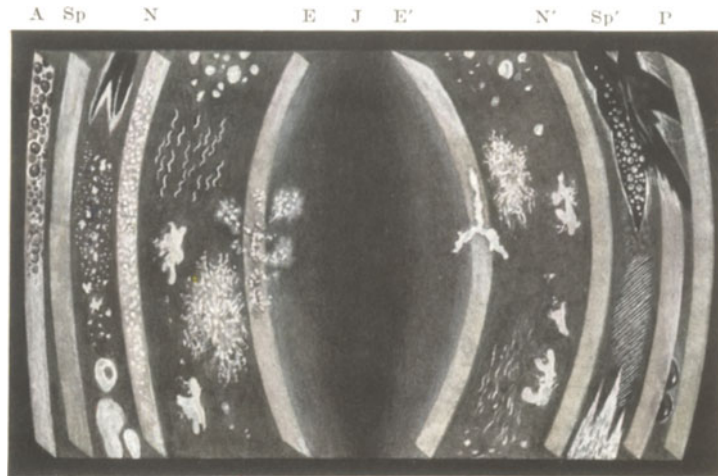
† Vogt: Graefes Arch. 107, 214 f.



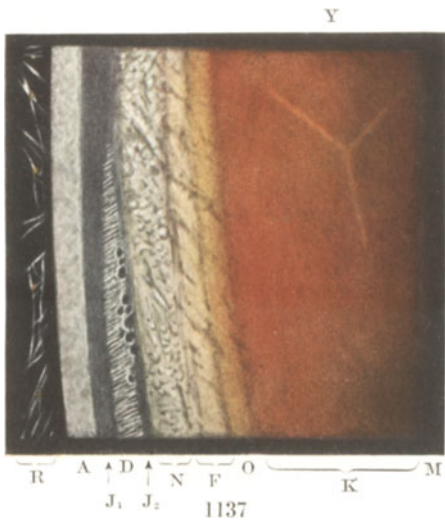
1135



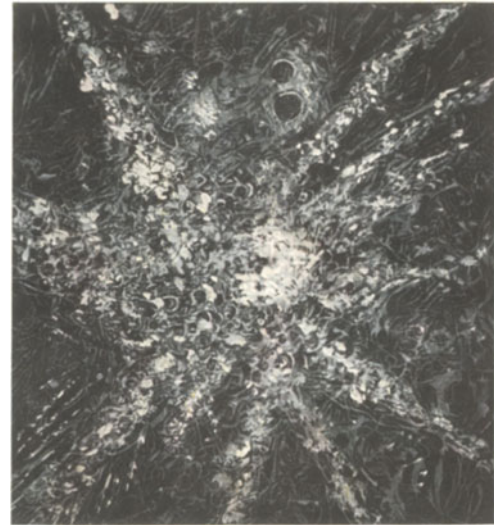
1136



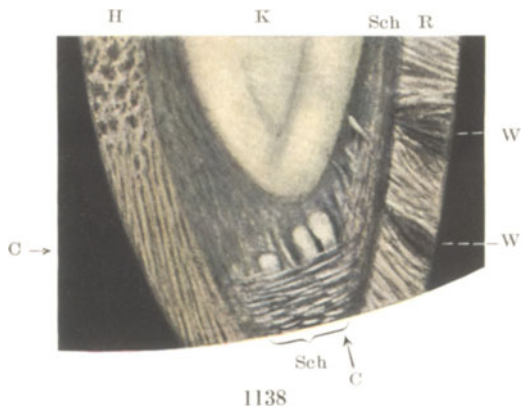
1139



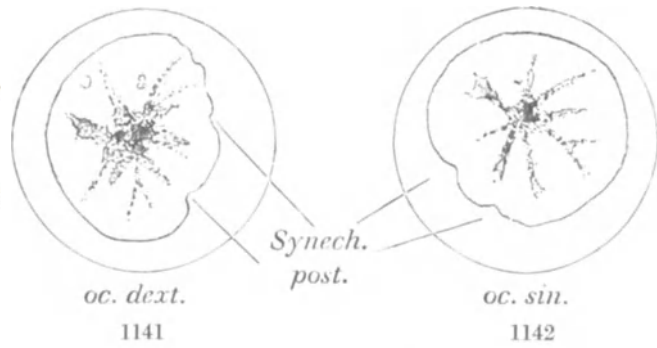
1137



1140



1138



1141

1142

der genannten Kataraktarten nicht einem beliebigen, sondern einem relativ umschriebenen Zeitpunkt des Fetallebens, die vordere axiale Embryonalkatarakt z. B. vielleicht etwa dem 2.—4. Fetalmonat die Entstehung verdankt. In ähnlicher Weise legen Befunde persistierender Pupillarfäden an *vorderen Polstaren es nahe*, die Entstehung solcher Stare in die Zeit der Pupillenmembran (also etwa in die Zeit zwischen 4. und 8. Fetalmonat) zu verlegen.

Für dieselbe Annahme sprechen endlich die von uns beschriebenen „Abklatsche“ der vorderen Poltrübungen (vgl. Abb. 847—856). Für die zeitliche Genese des *Schichtstars* und anderer Kataraktformen des Alterskerns (isolierte Reiterchen, blaufleckige Kerntrübungen usw.) bietet vielleicht die *jeweilige äquatoriale Ausdehnung* gewisse Anhaltspunkte. Ein Schichtstar von 7 mm Äquatoraldurchmesser wird wahrscheinlich einem späteren Entwicklungsstadium angehören, als ein solcher von 4 oder 5 oder gar nur 2 mm.

In diese Gruppe gehört ferner die von mir geschilderte exquisit hereditäre Spießkatarakt, deren bizarre Form das embryonale und das Alterskerngebiet auszeichnet, sodann die *Cataracta pulverulenta*, die *Cataracta nuclearis congenita* usw.

Weniger sicher als für den Schichtstar ist vorläufig ein stationärer Charakter für die *blaufleckige Kerntrübung* anzunehmen. Daß diese schon im Kindesalter vorkommt, habe ich mehrfach beobachtet. Für die angeborene Natur mancher dieser Formen spricht vielleicht ihre gelegentliche Kombination mit *Cataracta stellata*.

Was endlich die Rindentrübungen anbetrifft, so ist vorläufig bloß die Coronarkatarakt in bezug auf die Zeit ihrer Entstehung genauer untersucht (vgl. die unter meiner Leitung angestellten statistischen Untersuchungen von WEISSENBACH<sup>78</sup>), KRENGER<sup>79</sup>) und HORLACHER<sup>80</sup>). Diese Untersuchungen an Kindern und Erwachsenen ergaben, daß die *Cataracta coronaria* mit der *Pubertätszeit* einsetzt. In bezug auf die Häufigkeit anderer Rindentrübungen in den verschiedenen Lebensabschnitten, speziell der *Wasserspaltbildungen* und der *lamellären Zerklüftung*, sei auf die oben zitierten, an größerem Material angestellten Untersuchungen von PFEIFFER<sup>296</sup>) und SCHILD<sup>359</sup>) verwiesen. — Statistisch noch gar nicht untersucht sind eine Reihe weiterer Rindentrübungen, unter denen die flächenhaft-keilförmige periphere Trübung (*Cat. cuneiformis*) wegen ihrer Häufigkeit und ihrer typischen Lage in der mittleren bis tiefen Rinde besonderes Interesse verdient.

Von der vorderen Rindennahtpunktierung endlich kann nach unseren Befunden gesagt werden, daß sie eine präsenile und senile Veränderung darstellt.

Ein Überblick über alle diese, im Laufe des fetalen und postfetalen Lebens auftretenden Starformen ergibt somit, daß ein Zusammenhang zwischen Katarakttypus und zeitlicher Genese heute schon für einzelne Formen sichergestellt ist.

Systematisch durch Jahrzehnte hindurch fortgesetzte Spaltlampenbeobachtungen an kataraktbetroffenen Individuen und statistische Untersuchungen an großem Material der verschiedenen Altersstufen sind notwendig, um die Frage zu beantworten, wieweit auch die übrigen Starformen genetisch an ein bestimmtes Entwicklungsstadium der Linse geknüpft sind.

Wir haben gesehen, eine wie reiche Morphologie der embryonal und postembryonal auftretenden Stare das Spaltlampenmikroskop aufdeckt. Und die einzelnen Startypen werden da, wo heute Vererbung schon nachgewiesen ist — bei den meisten Typen wurde dieser Nachweis noch nicht versucht — mit einer Treue weitergeleitet, die in der übrigen Vererbungspathologie ihresgleichen sucht. Man denke an die Spießkatarakt, den Polstar, die Coronarkatarakt, die *Cataracta centralis pulverulenta*, die *Cataracta nuclearis congenita* usw.

Manche Vertreter von Starhypothesen allerdings versuchen diese naturwissenschaftliche Tatsache der Vererbung dadurch zu umgehen, daß nach ihrer Meinung nur die Disposition zu Star, nicht der letztere selber, vererbt wird.

Dabei wird die unmögliche Forderung übersehen, die derartigen Annahmen daraus erwächst, daß realiter nicht „der“ Star, sondern ein ganz *bestimmter Startypus* vererbt wird, so daß also bei den genannten Annahmen nicht „die“ Disposition, sondern in jedem einzelnen Falle eine ganz besondere Disposition, eben diejenige zu dem betreffenden Startypus, vererbt werden muß!

*Wie entstehen die zahlreichen Formen der Cataracta senilis?*

Geben uns die Spaltlampenbefunde einen Wegweiser hinsichtlich deren Genese?

Wir müßten bei der Kompliziertheit alles biologischen Geschehens auf Irrwege gelangen, wollten wir eine so typische Altersveränderung, die nicht seltener ist, als jedes andere Altersmerkmal, *isoliert* und nicht im Zusammenhang mit dem Alter des gesamten Auges und des gesamten Körpers betrachten. Um diesen unerläßlichen Zusammenhang zu wahren, gebe ich hier einen Vortrag wieder, der sich mit dem Altern des Auges befaßt. — Dabei ist es mit Rücksicht auf die Rolle, welche die Spaltlampenmikroskopie bei der Aufstellung sogenannter medikamentöser Starstatistiken künftig spielen *sollte*, unvermeidlich, auf diese Statistiken kurz einzutreten.

## 5. Das Altern des Auges\*.

Die Lebensdauer in Art und Rasse stellt ein Erbmerkmal dar. Dauert das Leben mancher Arten Hunderte von Jahren, so ist es bei anderen auf Monate, Wochen oder Tage beschränkt. In jeder Art, ja innerhalb der Art in jeder Sippe wird die Lebensdauer erblich festgehalten und weitergeleitet. Jedem sind langlebige und kurzlebige Familien, langlebige und kurzlebige Rassen bekannt.

Die Lebensdauer ist somit eine Funktion des Keimplasmas.

Überall nun, in der Tier- und Pflanzenreihe, wird der Lebensabschluß vorbereitet und eingeleitet durch das Altern, durch das Auftreten seniler Merkmale. Dieser oder jener Organteil verfällt dem vorzeitigen Absterben, er hat also seine Rolle schon ausgespielt, *bevor* der Gesamtorganismus erlischt. Am geläufigsten ist das vorzeitige Versagen der Pigmentlieferung der Haarwurzeln. Die Haare wachsen weiß, pigmentlos, ergrauen. Bei der stets erblich bedingten senilen und präsenilen Glatze fallen sie aus. Von diesem vorzeitigen Absterben wird aber kaum ein Organ verschont. Die Haut verliert die Elastizität und runzelt sich, die Knochen werden brüchig, die Muskelzellen, auch die des Herzmuskels, zeigen Altersveränderungen, ebenso Leber, Nieren, Atmungsorgane, Zentralnervensystem usw. und früher oder später auch die Sinnesorgane. Wie alle Fragen, welche das Keimplasma betreffen, in das Reich des Unfaßlichen, der menschlichen Forschung nicht Zugänglichen hinübergreifen, so auch die hier gestreifte Tatsache, daß eine einzige mikroskopische Zelle es ist, die nicht nur das Individuum in allen seinen Körper- und Geistesmerkmalen in Potenz enthält und weiterleitet, sondern daß diese Einzelzelle auch darüber entscheidet, wie *lange* das Individuum durchschnittlich leben wird, *wann* sein Zerfall, sein Altern beginnt. Und wie dieses Keimplasma die Lebensdauer des *ganzen* Organismus diktiert, so diktiert es auch die Lebensdauer des Einzelorgans. Jedem fiel schon auf, wie z. B. frühzeitiges Ergrauen der Haare exquisit erblich ist. Hat es der

\* Vortrag, gehalten in der Ges. d. Ärzte in Zürich, am 24. Febr. 1927. Vergl. auch A. Vogt, Der Altersstar, seine Heredität und seine Stellung zu exogener Krankheit und Senium. Z. Augenheilk. 40, 123, 1918.

Vater oder die Mutter, so haben es auch einzelne Kinder. Ich verfüge über Stamm-  
baumreihen, welche das immer wieder dartun. Hier hat also ein *Organteil* erblich  
zu früh das Leben abgeschlossen. Und Identisches gilt von allen anderen Alters-  
merkmalen, was die Haare betrifft, von der Glatze, am Auge vom Greisenbogen der  
Hornhaut, in der Linse vom Altersstar, in der Netzhaut von den Altersveränderungen  
der Macula usw. Sie alle gehorchen strenge den Gesetzen der Vererbung, das vor-  
zeitige Versagen einzelner Organteile geschieht nach Form und Ausdehnung und  
nach zeitlichem Eintritt auf Grund des Baues des Keimplasmas.

Das Studium des Erbganges dieser Altersmerkmale bietet insofern Schwierig-  
keiten, als die Altersmerkmale einer Familie gewöhnlich nur bei *einer* Generation  
vom selben Beobachter zu überblicken sind\*. Ich ließ aus diesem Grunde einmal  
*senile Geschwister* durch einen Doktoranden\*\* auf Altersveränderungen des Auges  
untersuchen. Wir fanden dabei, daß, wie zu erwarten, nicht nur das Altern, sondern  
auch das *Verschontbleiben davon* vererbt ist. Es gibt Familien, deren Mitglieder bis ins  
hohe Alter ihre schwarzen Haare bewahren, in anderen werden sie schon im 5. Jahr-  
zehnt oder früher grau. Oder es fanden sich Geschwister, die kräftige Alterspingueculae  
zeigten, bei wieder anderen waren trotz des Alters die Pingueculae kaum sichtbar, oder  
es gab in der einen Familie kräftige Gerontoxa, in der andern keine, in einer dritten gab  
es einen gut erhaltenen Pupillarpigmentsaum, in einer andern war er destruiert usw.

Wie somit die *physiologischen* Einzelheiten, am Auge etwa die Form der Papille,  
ihre Exkavation, die Form des Irispigmentsaums, die Farbe der Iris usw. genau ver-  
erbt werden, so gilt dasselbe von den Altersveränderungen. *Der Organismus ist dem-  
nach zusammengesetzt aus Organen und Organteilen von verschiedener Vitalität*, lang-  
lebige Organe und Organteile bestehen im selben Individuum neben kurzlebigen.  
Es steht dies in Übereinstimmung mit der idioplasmatischen Selbständigkeit der  
Erbmerkmale. Es gibt Familien, in denen lebenswichtige Teile, wie der Herz- und  
Gefäßapparat, die Nieren usw. vorzeitig versagen und schon im Präsenium zum  
Tode führen. Grundsätzlich ist das dasselbe, wie wenn der Haarpigmentapparat  
vorzeitig insuffizient wird, oder wie wenn die Linsenepithelien vorzeitig sterben  
und zu Star führen. Nur die Folgen sind für den Träger different.

In der Entwicklung der Naturwissenschaften und der Medizin ist das Studium  
der Vererbung dieser senilen Erscheinungen bei Tier und Pflanze noch kaum in An-  
griff genommen worden. Und doch werden die Gesetze des Erbganges und die exo-  
genen Einflüsse auf das Senium systematisch nur im Zuchtversuch ermittelt werden  
können. Daß aber dieselben oder ähnliche Gesetze gelten wie beim Menschen, ist  
manchen Tierzüchtern bekannt. Sie sehen hier histologische Schnitte durch den  
Altersstar eines 12jährigen Hundes, dessen Mutter zwei Jahre vorher im selben Alter  
ebenfalls an beidseitigem Altersstar erblindet war. (Siehe Abb. 1110a und b. Gleich-  
zeitig bestand in beiden Fällen Alterstaubheit.)

Die Untersuchung einer Serie von alternden Hunden im Tierspital Zürich  
(Dr. SCHEITLIN) zeigte mir, daß der Hund, der mit 10—12 Jahren ein Greis ist, die-  
selben und ähnliche Altersmerkmale der Linse aufweist, wie der alternde Mensch  
(Totalsklerose, tiefe Gelbfärbung der Linse, Linse mit doppeltem Brennpunkt, Kern-  
stare und Rindenstare verschiedener Form), also dieselben Veränderungen, die beim  
Menschen in *6—7mal höherem Alter* auftreten. Ähnliches kann von Rind und Pferd

\* Ja nicht einmal *eine* Generation ist vom selben Autor übersehbar. So erzählt mir die  
80jährige Frau Gre., Prof. HORNER hätte ihr vor 62 Jahren gesagt, sie bekomme den Star. Sie  
hat heute starke Coronar-Speichenkatarakt, aber noch brauchbares Sehvermögen! Welch ein  
Beweis für die enorme Langsamkeit der Entwicklung der Coronar-Speichenkatarakt!

\*\* VOEGELI, A.: Über Altersveränderungen des vorderen Bulbusabschnittes bei Geschwistern.  
Diss. Zürich 1923.

gesagt werden, was diejenigen bestätigen können, die schon die sklerosierten bis braungelben Linsen von 15—20jährigen Kühen, oder von 20—25jährigen Pferden untersuchten. Erleidet die Linse bei diesen und anderen Tieren schon mit 10—20 Jahren ihren Greisentod, so hat dasselbe Organ im selben Alter beim Menschen noch kaum die Höhe der Entwicklung erreicht! Was aber von der Linse gilt, das gilt von den anderen Organen.

Der Vergleich des Menschen mit anderen Säugern ergibt somit, daß bei letzteren der senile Zerfall schon zu einer Zeit eintritt (im 10. Jahre, bei manchen Arten noch früher), zu welcher der Mensch noch nicht ein Sechstel des Lebens, ja noch nicht einmal die Jugendentwicklung hinter sich hat. Daraus folgt aber, daß *in der Tierreihe das Altern des einzelnen Organteils nicht durch die absolute Zahl der Jahre bestimmt wird, sondern ausschließlich durch die Keimesanlage der Art, der Rasse und des Individuums*. Das Keimplasma einzig entscheidet über die Lebensdauer nicht nur der Artindividuen, sondern auch ihrer Einzelorgane und Organteile\*.

Uralte Bestrebungen der Medizin gingen und gehen heute noch dahin, den Lebensabschluß zu verhüten oder doch hinauszuschieben und damit den Altersmerkmalen vorzubeugen. Diese Absichten gipfelten in den Versuchen der Alchimisten, den ewigen Jungbrunnen zu entdecken. Sie ahnten natürlich nicht, welches Unheil eine solche Entdeckung auf die Menschheit gebracht hätte. Aber die Gefahr dieser Entdeckung war nie groß. Die Versuche beruhten auf einer ähnlichen irrigen Voraussetzung, wie die Vorstellungen, die noch vor kurzem durch die STEINACHSchen Experimente geweckt worden sind. Nämlich, daß das Senium und der physiologische Lebensabschluß durch exogene Faktoren, etwa durch Hormonwegfall oder durch Giftwirkung verursacht seien. Vitales und mechanistisches Geschehen wurde hier identifiziert.

Wenn Vater und Mutter ein bestimmtes Körpermerkmal aufweisen, sagen wir eine Hakennase oder eine bestimmte Farbe der Augen, was würde es nützen, beim Sohne durch äußere oder innere Mittel zu verhüten zu suchen, daß dieselbe Form der Nase sich bilde oder dieselbe Farbe der Augen? Oder wenn beide Eltern über-sichtig sind, oder beide kurzsichtig, welches Mittel wäre imstande, zu verhindern, daß mit der Sicherheit eines physikalischen Versuchs die Deszendenz dieselben Augenfehler bekäme? Ähnlich etwa wird, wenn ein Elter frühzeitig ergraut, oder wenn beim Vater frühzeitig eine Glatze auftritt, beim Kind, das die Anlage erbt, dasselbe Merkmal in ähnlichem Alter auftreten, und es wäre müßig, durch Mittel irgendwelcher Art diesen Naturvorgang vermeiden zu wollen. Gewiß, man könnte die weißen Haare *färben*, man könnte die Glatze *verdecken*. Ähnlich pflegen wir den Altersstar zu entfernen und durch eine Glaslinse zu ersetzen. Das ist aber symptomatische, nicht kausale Therapie.

Die Konsequenz aus diesen Tatsachen wird nicht immer gezogen und die ärztliche Tätigkeit ist vielfach noch auf die Verhütung von senilen Erbmerkmalen gerichtet. Natürlich wird es dem Arzte niemand übelnehmen, wenn er auch da noch vorzubeugen, zu heilen und zu lindern versucht, wo die Therapie aussichtslos ist. Nur darf er sich nicht durch Scheinerfolge täuschen lassen, und, wie es heute in der sog. medikamentösen Altersstartherapie der Fall ist, auf solche Scheinerfolge wissenschaftliche Theorien gründen. Gerade auf dem Gebiete der *Altersstartherapie* laufen wir derartige Gefahren. Nirgends in der Medizin wird mehr Kurpfuscherei getrieben und nirgends ist es leichter, dem Patienten Erfolge einer beliebigen Behandlungsweise zu suggerieren als beim Altersstar. Denn es dauert Jahrzehnte, bis letzterer reif ist, er wird es in den meisten Fällen *überhaupt nie*. So ist es also nicht schwer, erfolgreiche Methoden anzuwenden, und es erscheint kaum glaublich, daß heute sogar mit physi-

\* Dasselbe Gesetz läßt sich im Pflanzenreich erkennen.



kalischen Mitteln, wie Massage, Galvanisation, Faradisation, Diathermie und Magnetismus Heilkuren veranstaltet werden, mit denen der Star zum Stillstand gebracht und geheilt werden soll. Alt sind die Versuche, auf *medikamentösem* Wege, mit Geheimmitteln aller Art den Prozeß aufzuhalten oder zu heilen. Die Literatur hierüber ist unübersehbar. Neuerdings wird wieder mit Jod, aber auch mit Hormonen, der Altersstar zu beeinflussen gesucht. Für den Organismus sind letztere Mittel bekanntlich nicht immer gefahrlos. Auf harmlosem Wege bekämpfte man die Katarakt in der Blütezeit der Organotherapie, man fütterte die Starpatienten mit Augenlinsen von Tieren, um dem Organismus Stoffe zuzuführen, die ihm vermeintlich zur Verhütung und Heilung fehlen.

Manche dieser Therapeuten mögen in guten Treuen an ihre Mittel glauben, denn sicher ist, daß fast jeder Altersstar, auch der unbehandelte, bald eine bessere, bald eine schlechtere Sehschärfe ergibt und so den Kritiklosen zu Täuschungen führt.

Bei der Empfehlung ihrer Heilmittel stützen sich einzelne Autoren auf *statistische Beobachtungen* an mehr oder weniger zahlreichen Starpatienten. Die Art, wie diese Statistiken aufgestellt wurden, ist bis jetzt freilich eher ein Schulbeispiel dafür, wie Statistiken nicht gemacht werden sollten. Es werden die morphologisch und prognostisch verschiedensten Starformen zusammengezählt. Die Visusprüfungen sind in keinem Falle einwandfrei. Im Zeitalter der Spaltlampenmikroskopie würde ein einziger Fall, am Spaltlampenmikroskop jahrelang sorgfältig zeichnerisch verfolgt, mehr beweisen als hunderte derartiger Beobachtungen.

Auf einen neuen Weg der medikamentösen Altersstartherapie gelangte im Anschluß an die STEINACHSchen *Verjüngungsversuche* und auf Grund eigener Überlegungen A. SIEGRIST \*. Seiner Ansicht nach „*beruhen die Linsentrübungen wie die Alterserscheinungen zum größten Teil auf einer Insuffizienz der endokrinen Drüsen*“, was ihn veranlaßte, einzelne dieser Drüsen zu einem Präparat mit dem Namen „Euphakin“ zu vereinigen, das (mit Unterbrechungen) dauernd eingenommen werden soll. 32 Starfälle, die sich freilich lediglich aus Coronarwasserspalten-Speichenstaren rekrutierten, wurden, derart behandelt, 1½–3 Jahre lang beobachtet. Objektiv schien bei Einnahme des Mittels keine Veränderung einzutreten, doch sollen vereinzelt Wasserspalten geschwunden sein \*\*. Als das Mittel eine Zeitlang ausging, sollen sich die Stare wieder verschlechtert haben (doch werden Einzelangaben nicht gemacht), um angeblich nach Wiederaanwendung des Mittels neuerdings stationär zu werden. Während der Behandlung blieb der Visus gleich, oder er besserte sich vereinzelt um Bruchteile eines Zehntels. Nur einmal trat an einem Auge rapide Verschlechterung auf.

An dieser Statistik fällt auf, daß SIEGRIST gerade jene Starform auslas, *die eo ipso Jahre, ja ein bis mehrere Jahrzehnte lang stationär zu bleiben pflegt*, während er z. B. die innerhalb Monaten fortschreitende subkapsuläre Schalenkatarakt, die nicht nur *häufig* ist, sondern wegen ihrer Lage einem Medikament am ehesten zugänglich sein müßte, *vermeidet*. Zu Untersuchungen während 1–3 Jahren ist der von SIEGRIST verwendete tiefe stationäre Startypus naturgemäß der ungeeignetste! Dieser Umstand und die kleine Zahl der Beobachtungen, dann auch die nicht genügend einwandfreie objektive und subjektive Prüfung erschüttern die Beweiskraft dieser Beobachtungen so sehr, daß Schlüsse, wie sie SIEGRIST zieht, nicht haltbar erscheinen. Abgesehen davon, daß das Mittel, wie andere und auch ich sahen, gelegentlich Intoxikationen machen kann, verwende ich es auch deshalb nicht, weil mir zwischen endokrin bedingten Schädigungen und Altersveränderungen ein prinzipieller Unterschied, sowohl morphologisch als genetisch zu bestehen scheint. Gewiß können exogene Einflüsse dem Senium ähnliche oder gleiche Veränderungen vorzeitig provozieren. Ich glaube das in diesem Buche gezeigt zu haben. Aber das berechtigt nicht zum Schlusse, daß die Altersveränderungen ganz oder auch nur teilweise Ausfallserscheinungen des endokrinen Systems darstellen\*\*\*.

\* SIEGRIST, A.: Der graue Altersstar. Berlin 1928.

\*\* Was ich bezweifle, da nicht angegeben ist, *wie* die Wasserspalten kontrolliert wurden. Wie ich gezeigt habe (s. o.), können Wasserspalten bald sichtbar, bald völlig unsichtbar sein, sofern nicht *Spiegelbezirk gemeinsam mit dünnem Schnitt* zu ihrer Ermittlung verwendet werden. Nur ein Teil der Fälle SIEGRISTS wurde übrigens am Spaltlampenmikroskop untersucht. Wie groß dieser Teil war, wird nicht gesagt.

\*\*\* Die Willkür, die endokrinen Drüsen *primär* „altern“ zu lassen, die übrigen Organe aber nur sekundär, nämlich von den endokrinen Drüsen aus, ist den Autoren, die hier die Rollen des Alterns gewissermaßen verteilen, nicht zum Bewußtsein gelangt.

Wäre die Behauptung SIEGRISTS, daß das Altern zum größten Teil auf einer Insufficienz der endokrinen Drüsen beruhe, zutreffend, dann müßte notwendigerweise das Euphakin (oder ein ähnliches Polyglandol) auch gleich ein „Eudermis“ sein und die Altersrunzeln der Haut verhüten, als „Euthrixin“ wäre es das Schutzmittel gegen Ergrauen und senilen Haarausfall, als „Euencephalin“ würde es vor der Senilität des Gehirns bewahren usw., mit anderen Worten, es läge kein Grund vor, daß dieses Mittel nicht auch alle anderen senilen Zerfallserscheinungen verhinderte. Dabei wäre auffallend, daß den Autoren, die das Polyglandol und ähnliche Mittel schon so lange verwendeten, solche Wunderwirkungen entgingen.

Leider liegen die Dinge in Wirklichkeit nicht so einfach. Das Altern ist nicht ein mechanistischer, gewissermaßen rein chemischer Prozeß, „eine Abnützungerscheinung“\*, wie SIEGRIST, l. c., S. 364 meint, sondern vitales Geschehen.

Nirgends liegt z. B. auch nur der Schein eines Beweises vor, daß irgendwo eine endokrine Drüse versagt habe, wenn etwa ein Gerontoxon auftritt. *Tatsache* ist nur, daß senile und präsenile Degenerationen einzelner Organismen, Organe und Organteile *exquisit vererbt werden*, daß der physiologische Lebensabschluß bei jeder Art und Varietät des Tier- und Pflanzenreiches zeitlich streng definiert ist, und daß dieser Abschluß vorbereitet und eingeleitet wird durch die Altersdegenerationen. Aus dieser Erkenntnis folgt notwendig, daß die Lebensdauer nicht nur des Gesamtorganismus, sondern auch der einzelnen Organe und Organteile keimplasmatisch vorausbestimmt ist. Daß neben diesen *Tatsachen* die genannte Hypothese vom Versagen des endokrinen Systems als Ursache der Alterserscheinungen keinen Platz hat, erhellt auch aus anderen Überlegungen (s. u.).

Beachtenswert als Fehlerquelle bei Starstatistiken ist, wie erwähnt, vor allem die *Sehschärfepfung*.

Die Sehschärfe bei Medientrübungen hängt von einer Reihe variabler Faktoren ab. Zunächst einmal vom Adaptationszustand des Auges vor und während der Prüfung, wie das an meiner Klinik durch MORAD\*\* experimentell gezeigt wurde. Dann von der Pupillenweite, die u. a. selber wieder eine Funktion der Adaptation ist, weiterhin davon, ob etwa Trübungspeichen eine stenopäische Lücke setzen, ob diese Lücke bei der Prüfung gerade vom Pupillenrand verdeckt oder aber freigelassen wird usw. Bei Refraktionsanomalien vom Brechungszustand der in Betracht kommenden Linsenpartien, der ja gerade bei Katarakt außerordentlich wechseln kann (man denke an die Linsen mit doppeltem Brennpunkt!). Wo es sich um das Erkennen von Grenzwerten handelt, spielt außerdem beim Lesen von Buchstaben auch der psychische Zustand des Untersuchten, seine optimistische oder pessimistische Einstellung zu dem zu erwartenden Resultat eine Rolle\*\*\*. Der therapeutische Enthusiast frohlockt natürlich, wenn er bei Altersstar plötzlich Visus 0,5 entdeckt, wo ein Jahr vorher 0,25 bestanden hatte, und schweigt stille, wenn es umgekehrt ist. Er denkt nicht daran, daß solche Visusbesserungen auch ohne Behandlung *äußerst oft*, ja regelmäßig vorkommen und von alters her bekannt und beschrieben sind, und es fällt ihm nicht ein, den *objektiven* Befund durch allerdings zeitraubende, aber im Zeitalter der Spaltlampenmikroskopie um so lohnendere zeichnerische Wiedergabe zu kontrollieren.

In Wirklichkeit kann der Altersstar, wie ich an Hand von Zeichnungen nachweisen kann, ein Jahrzehnt und länger ganz oder nahezu ganz stationär bleiben, gleich wie andere Altersmerkmale. Ob man eintropft oder Medikamente gibt oder nicht, das bleibt sich gleich. Ich pflege Patienten, die mich fragen, ob ihnen das Eintropfen von Jodnatrium oder andere Mittel den Star heilen oder sein Fortschreiten verhüten können, zu antworten, daß sie mit gleicher Aussicht diese Mittel in ihre Haarwurzeln einreiben könnten, in der Absicht, das Grauwerden der Haare im Alter zu verhüten.

\* Was dieser überlebte Begriff nicht schon für Verwirrung angerichtet hat und heute noch anrichtet! Als ob ein Organ, das nicht arbeitet, nicht altern würde!

\*\* Über die Abhängigkeit der Sehschärfe bei Medientrübungen vom Adaptationszustand. Diss. Zürich 1926 u. Z. Augenheilk. 59 (1926).

\*\*\* Diese häufige Fehlerquelle ist kürzlich noch von TH. AXENFELD erörtert worden.

Trotz der langen Dauer, und trotz des langen Stationärbleibens schreitet durchschnittlich der Star, wie jedes Altersmerkmal, fort, beim einen rascher, beim andern langsamer, sehr oft so langsam, daß im 70. Jahre und später noch eine gute Sehschärfe besteht. Wenn man die Linsen von über 60jährigen bei weiter Pupille durchmustert — wie ich es zusammen mit einigen Mitarbeitern (THEODOR BARTH<sup>360</sup>), HORNACHER<sup>80</sup>) bei mehreren hundert Personen getan habe — so findet man bei mehr als 90% Alterstrübungen der Linse. Aber nur ein winziger Teil dieser Vielen werden soweit sehschwach, daß sie operiert werden müssen. Die große Mehrzahl wird eben die Totaltrübung nicht erleben\*; und wenn man fragt, warum nicht *alle* Leute schließlich an Altersstar erblinden, wenn dieser doch eine Altersveränderung sei, so verdient diese Frage dieselbe Antwort, wie die, warum nicht *alle* Leute im Alter *vollständig* grau werden, ein *vollständiges* Gerontoxon bekommen usw., sondern nur ein Teil derselben\*\*.

Für die Praxis ergibt sich aus dieser Darstellung, wie unvorsichtig es ist, bei beginnenden Linsentrübungen dem Patienten von „Star“ zu sprechen. Der unnötig geängstigte Träger solcher Trübungen wird dann wohl mit besonderer Leichtigkeit das Opfer einer nutzlosen Behandlungsweise. Es ist oft nachträglich schwer, ihn von der Belanglosigkeit seiner Trübungen zu überzeugen.

Manche Irrtümer und Mißverständnisse in der Auffassung des Altersstars ließen sich vermeiden, wenn die Autoren diesen Star nicht als etwas Besonderes *aus dem Zusammenhang mit den übrigen Alterserscheinungen des Organismus herausreißen wollten*. Der Umstand, daß der Altersstar größere Beschwerden machen kann als ein anderes seniles Merkmal, rechtfertigt noch lange nicht, ihn als etwas von den anderen Altersveränderungen Wesensverschiedenes anzusehen. Reißen wir ihn gewaltsam aus seinem natürlichen Zusammenhang heraus, dann geht es ihm wie etwa seinerzeit der Myopie, die das Opfer von gewalttätigen Hypothesen wurde, sobald man anfing, sie außerhalb des Refraktionsproblems zu betrachten. So beim Altersstar, die Hypothesen sind Legion geworden, als man vergaß, daß er den senilen Veränderungen von Bindehaut, Hornhaut, Iris, Glaskörper, Netzhaut, Aderhaut und Sklera sich zwanglos an die Seite reiht, und daß er sich grundsätzlich in nichts von allen andern Altersveränderungen des Körpers unterscheidet. Sofort zeigt sich in diesem natürlichen Zusammenhang die Schwierigkeit, exogene Hypothesen für den Altersstar verantwortlich zu machen, denn wir müßten analoge Ursachen dann auch für jede andere Altersveränderung annehmen.

Gewiß können Krankheiten ähnliche klinische Bilder hervorrufen, wie die natürliche senile Rückbildung. Eine Canities oder eine Alopecie können durch äußere Einflüsse in ähnlicher Form entstehen, wie durch Vererbung. *Aber das darf niemals ein Grund sein, die beiden getrennten, so grundsätzlich von einander verschiedenen Ursachen miteinander zu verwechseln und zu vermengen*, auch dann nicht, wenn sie gelegentlich gemeinsam wirken und ihre säuberliche Trennung eine schwierige oder gar unmögliche ist. Was die Linse betrifft, so ist uns durch die Spaltlampenmikroskopie ein geniales Mittel geschenkt worden, senile und exogene Veränderungen morphologisch besser und sicherer zu scheiden, als irgendwo am menschlichen Körper. Der exogene Star, wie er durch innersekretorische Störungen\*\*\*, Diabetes, Vergiftungen,

\* Als einer der ersten hat diese Auffassung R. GREEFF klar ausgesprochen (Patholog. Anatomie des Auges 1906, S. 512).

\*\* Die senilen Trübungen der Linse als biologisches Variationsmerkmal s. Abschnitt 1, S. 43.

\*\*\* Die selber wieder, wie z. B. bei der myotonischen Dystrophie (Abb. 1188—1197), vererbt sein können und ein charakteristisches Starbild liefern. Anregungen, wie sie neulich wieder von E. v. HIPPEL<sup>361</sup>), PETERS<sup>362</sup>), B. FLEISCHER<sup>363</sup>) u. a. ausgingen, die erbliche Dysfunktion des endokrinen Systems dem Studium zu unterziehen, liegen in dieser Richtung.

schwere Bulbuserkrankungen, ultrarote Strahlen usw. entstehen kann, sieht in seinen Anfängen anders aus als der Altersstar.

Sobald wir den Altersstar mit allen übrigen Altersveränderungen auf eine gemeinsame Basis stellen, so wird es niemand mehr einfallen, alle diese Alterserscheinungen durch Toxine oder Hormonwegfall erklären zu wollen. Denn bei der Verschiedenartigkeit der Veränderungen am *selben Organ* und bei ihrem ganz *verschiedenen zeitlichen Auftreten* müßten sofort die *verschiedensten* Noxenhypothesen konstruiert werden. Ihre Zahl würde so groß, wie die Zahl der Altersmerkmale selber, denn diese treten vielfach isoliert auf. Eine besondere Noxe müßte z. B. die senile Brüchigkeit der Bindehaut erklären, die dem Operateur so geläufig ist, eine andere die senilen Ektasien der Bindehautgefäße, deren Bild sie hier sehen. Eine dritte die Wucherungen der Alterspinguecula, eine vierte die senilen Obliterationen des Randschlingennetzes. An der Hornhaut wäre wieder eine besondere Noxe nötig, welche die Trübung gerade nur der Hornhaut*peripherie* bedingte, in Form des *Greisenbogens*. Es wäre sonderbar, daß dieser Greisenbogen überall in der Peripherie ein luzides Intervall von  $\frac{1}{2}$  mm freiließe, und daß er gerade das axiale Parenchym verschonte. Wir erkennen an diesem Beispiel besonders eindringlich die Unzulänglichkeit von Noxenhypothesen zur Erklärung seniler Merkmale. Denn auch dem Leichtgläubigen würde man kaum plausibel machen können, daß die betreffende Noxe, die den Greisenbogen der Hornhaut verursache, nun auch noch *erblich* sei. Denn das Gerontoxon *ist* eben ausgesprochen erblich!

Wieder andere schädliche Stoffe müßten der senilen Zunahme der Opazität der Hornhaut zugrunde gelegt werden, noch weitere wären nötig, um die mit der Spaltlampe im Alter regelmäßig nachweisbaren *senilen Warzen der Descemeti* zu erklären, die etwa so häufig sind, wie das Ergrauen der Haare oder die Linsentrübungen. Und wiederum neue Schädigungshypothesen müßten für den so häufigen senilen Zerfall des *Pupillarpigmentsaums* erfunden werden. Die Abwanderung des Pigments, seine Zerstreung auf der Hornhautrückfläche, die Durchlöcherung des retinalen Pigmentblattes der Iris, die Verschmälerung des Sphincters, die Altersrigidität der Pupille, sie alle würden, wenn man dieses medizinische Noxenprinzip nun einmal durchführen wollte, nach immer neuen Sondernoxen rufen. Ähnlich ginge es mit Linse, Glaskörper, Retina, Chorioidea und Sklera. Denn alle diese Merkmale können isoliert auftreten.

Was z. B. die *Linse* betrifft, so kann es heute keinem Zweifel mehr unterliegen, daß nicht nur der Star als solcher, sondern auch die *Starform* vererbt wird. Ich zeige ihnen hier ein buntes Übersichtsbild der morphologisch so verschiedenen Erbstarre. Es gehört zum erstaunlichsten in der Erbpathologie, daß auf einem scheinbar so kleinen Gebiete, wie dem der Linse, das Keimplasma mit einer Genauigkeit differenziert, die an chemische Reaktionen erinnert. Diese Spießkatarakt (Abb. 990) wird mit der größten Exaktheit wieder als Spießkatarakt vererbt. Eine besondere Noxe wäre nötig, um diese Spießkatarakt gerade wieder als Spießkatarakt und nicht als andere Starform, etwa als diffusen Nuclearstar weiterzuleiten. Dieser zentrale Punktstar (Abb. 968) wird als gleicher zentraler Punktstar, diese vordere Embryonalkatarakt (Abb. 907) wieder als solche, dieser vordere Polstar (Abb. 849) wieder als Polstar, dieser mit multiplen Kapselstaren auftretende Altersstar (Abb. 1121) wieder als solcher, diese *Cataracta brunescens* (Abb. 1127) wieder als *Cataracta brunescens*, dieser Coronarstar (Abb. 1005) als Coronarstar fortgeleitet! Wir staunen vor dem Wunder des Erbgeschehens, das uns das Keimplasma hier vor Augen führt, ein Geschehen, dessen Wesen so geheimnisvoll ist, wie das Rätsel des Lebens.

Die Beispiele dürften genügen, um die Unhaltbarkeit der Annahme von exogenen Noxen als Ursache der verschiedenen Starformen darzutun oder zur Erklärung ihrer Vererbung heranzuziehen.

Mit dem Star ist der Zyklus der Altersveränderungen des Auges nicht abgeschlossen. Auch im hinteren Augenabschnitt stellen sie sich ein und sie sind hier Noxenhypothesen so wenig zugänglich wie vorn.

Der Struktur des *Glaskörpers* entsprechend sind seine Altersveränderungen einförmiger. Sie sehen hier den senilen Zerfall des Gerüsts, die Verdichtung seiner Fasern zu Punkten und Trübungen. An der Netzhaut sehen sie die präsenile und senile, nach Form und Auftreten so bestimmt vererbte *Maculadegeneration*, die periphere Netzhaut-Aderhautatrophie mit ihren cystoiden Hohlräumen und reaktiven Pigmentwucherungen, die Drusen der Glaslamelle, die senile Sklerose der maculären Aderhautgefäße, den circumpapillären Aderhautschwund. Die Sklera zeichnet sich durch senile Rigidität aus, die bei der Starextraktion den Kollaps der Hornhaut zur Folge hat.

Ein einziges Sinnesorgan liefert also Beispiele genug, um zu zeigen, wie aussichtslos die Bestrebungen sind, das Altern durch exogene Einwirkungen, etwa durch Insuffizienz endokriner Drüsen, zu erklären.

Zu den Altersveränderungen des Auges wird vielfach die *Versteifung der Linse gezählt*, welche mit 45—50 Jahren bei den Normalsichtigen zur sog. Presbyopie oder Alterssichtigkeit Anlaß gibt und zum Tragen einer Lesebrille zwingt.

In Wirklichkeit ist aber der Vorgang, der hierbei stattfindet, keineswegs für das Alter spezifisch, sondern er beginnt schon in der frühesten Jugend. Ein 10jähriges Kind hat nämlich schon eine wesentlich kleinere Akkommodationsbreite als ein 6jähriges, womit die bereits in diesem Alter vor sich gehende Verhärtung der Linse erwiesen ist. Und sukzessive nimmt das Härterwerden der Linse zu, die Akkommodationsbreite also ab, bis sie mit 70 oder 80 Jahren = 0 wird. Die Verhärtung hat dann ein Maximum erreicht, doch pflegt die Rinde immer noch weicher zu sein als der Kern.

Welches ist die Ursache dieser scheinbar zweckwidrigen\* Erstarrung der Linse? Die Linse ist ektodermalen Ursprungs, entwicklungsgeschichtlich stammt sie von der Haut ab. Die Zellen der Epidermis vermehren sich aber bis ins höchste Alter, die verbrauchten Oberflächenzellen stoßen sich ab, junge rücken aus der Tiefe nach. Ähnlich geht es mit den Haaren, mit den Zähnen. Und während die Zellen vieler Gewebsabschnitte stationär bleiben und im hohen Alter sich zurückbilden, so findet hier, im Epithel, umgekehrt ein unaufhörliches Wachstum und eine Produktion junger Elemente statt. So auch in der vom Ektoderm abstammenden Linse. Mit dem Spaltlampenmikroskop konnte ich nachweisen, daß die Linsenfasern bis ins höchste Alter sich erneuern. Bei über 70jährigen rückten Trübungen, die dicht unter der Kapsel lagen, sukzessive von Monat zu Monat, von Jahr zu Jahr, weiter in die Tiefe, weil junge Fasern sie in die Tiefe drängten. Die Linse müßte durch dieses konstante Wachstum schließlich ein ungeheures Volumen erlangen, besäße sie nicht die Fähigkeit, die alten zentralen Fasern einzudicken. So bleibt die Linse in ihrer Größe konstant, wird aber entsprechend härter und härter. Die sog. Alterssichtigkeit, die uns zwingt, eine Brille zu tragen, ist also letzten Endes die Folge jener Eigentümlichkeit epidermoidaler Gebilde, sich das ganze Leben hindurch zu vermehren.

\* Wenigstens in unserer Kulturepoche. Als in fernen Zeiten noch Jagd und Kampf die Hauptbeschäftigung unserer Vorfahren waren, mag diese letzteren die Sklerose der Linse nicht gestört haben. Sie zeigt sich übrigens in den Linsen aller Säuger, wahrscheinlich auch der übrigen Wirbeltiere.

Es ist schon oft die Frage diskutiert worden, ob die senilen Veränderungen als normal oder als pathologisch aufzufassen seien. Ist das Ergrauen der Haare im Alter etwas Krankhaftes? Ich glaube nicht, denn wenn die Überzahl der Menschen mit 70 Jahren ergraut, so ist dies eben für dieses Alter normal. Und wenn 95% dieser Greise mehr oder weniger Linsentrübungen aufweisen, so ist auch das für dieses Alter nichts Abnormes. Denn normal ist, was die Überzahl der Menschen einer Altersstufe auszeichnet. Aber wir stoßen bei dieser Definition sofort auf einen Widerspruch: Ist denn abnormal, also pathologisch, wer im betreffenden Alter ausnahmsweise noch schwarze Haare und klare Linsen hat? Keineswegs! Die letztere Schlußfolgerung wäre durchaus unlogisch, und der genannte Widerspruch ist somit nur ein scheinbarer, wie wir sofort einsehen können, wenn wir uns erinnern, daß die Lebensdauer ein biologisches Erbmerkmal darstellt, eine mittlere Lebensdauer also normal ist. Dann ist aber auch der *Abschluß* dieser Lebensdauer normal (der freilich oft durch Krankheiten verschleiert oder beschleunigt wird). In diesem Sinne können wir somit *alle senilen Merkmale als biologische Merkmale* auffassen und dementsprechend bildet das lange *Verschontbleiben* vom senilen Zerfall lediglich die *extreme Variante* nach der einen Richtung hin. Das Verschontbleiben ist dementsprechend weder abnormal noch pathologisch, sondern es ist die a priori zu erwartende Variante eines biologischen Merkmals.

Es ist im Vorstehenden die erbbiologische Selbständigkeit der senilen Merkmale dargetan worden. Nicht die Zahl der Jahre diktiert das Senium, sondern die im Keimplasma erblich angelegte Vitalität. Kein Organteil ist sicher vor dem senilen Zerfall. Dieses Absterben kündigt lediglich an, daß der betroffene Teil schon zu einer Zeit versagt, da die lebenswichtigen Funktionen, vor allem Herz- und Gefäßsystem, vom Geschick noch nicht ereilt sind, das auch ihnen durch die Erbanlage vorausbestimmt ist.

## 6. Die Cataracta complicata.

*Abb. 1140—1209.* Die Cataracta complicata umfaßt alle jene zahlreichen Starformen, welche nicht auf Grund jenes Gesetzes des senilen, keimplasmatisch vorausbestimmten Gewebezefalls, der letzten Endes den physiologischen Lebensabschluß vorbereitet, auftreten, sondern die Folge bestimmter exogener Schäden sind. Solche können im Auge selbst oder außerhalb desselben liegen. Alle diese Schäden bedingen in der Überzahl der Fälle zunächst *dicht subkapsulär* gelegene Linsenveränderungen\*.

Der Charakter dieser Veränderungen ist bei verschiedenen Formen der Cataracta complicata ein verschiedener. Im Körper kreisende Noxen bei Tetanie, Diabetes, gewissen Intoxikationen erzeugen vielfach rein subkapsuläre, über die ganze Linsenoberfläche ausgedehnte Trübungsflächen, wie sie bei Altersstaren nicht vorkommen (Abb. 1173—1181). Lokal, meist chronisch einwirkende Noxen, wie Iridocyclitis chronica (speziell auch Heterochromiecyclitis)\*\*, Amotio retinae, Retinitis pigmentosa, Myopia degenerativa, ergreifen meist zunächst den hinteren Linsenpol und seine Umgebung und haben, wie ich zeigte (VOGT<sup>72</sup>)<sup>200</sup>) einen überaus charakteristischen: *porös-tuffsteinigen Bau* (Abb. 1140, 1161, 1166, 1169, 1185, 1186), der sie vom Altersstar meist trennen läßt. Vielfach breitet sich diese Starform im Bereich der hinteren Rinde radiär aus, wodurch es zu der bekannten Trübungsrosette kommt (Abb. 1140,

\* Was natürlich nicht bedeutet, daß die auch bei Altersstar häufigen subkapsulären Trübungen exogen bedingt seien.

\*\* Der Star dieser genetisch rätselhaften Krankheit unterscheidet sich nicht wesentlich von dem der gewöhnlichen schleichenden Iridocyclitis. Er beginnt meist subkapsulär im Bereiche des hinteren Linsenpols.

1148). Sie dringt aber frühzeitig auch axial vor, wobei sie zunächst sprunghaft einen Herd im hinteren Alterskernpol setzen kann. (Dieses ist besonders oft bei Retinitis pigmentosa der Fall.) Bald früher, bald später wird auch der vordere polare Rindenabschnitt befallen (Abb. 1143, 1144), wobei wieder wie hinten, der porös-vacuoläre Typus vorherrscht. Hält sich der senile Star in Coronartrübung, Cataracta cuneiformis, Wasserspalten- und Speichenbildung, lamellärer Zerklüftung vornehmlich an die anatomische Struktur der Linse, die er morphologisch gewissermaßen sichtbar macht, so berücksichtigt diese Form der Cataracta complicata keineswegs die Linsenarchitektur: Ihr Vordringen ist ein mehr oder weniger regelloses. Immerhin sind die Nähte bevorzugt, was zur Rosettenform führt. Auch Wasserspalten sind nicht selten

Kräftiges Farbenschillern des hinteren Linsenbildes ist fast ständige Begleiterscheinung dieses Stars (Abb. 1156—1158). Eine *nicht seltene* Komplikation in Spätstadien ist Kernstar\*. Kapselalten durch Schrumpfung und relativ frühzeitige Kalkablagerung sind Charakteristika.

Das große und vielgestaltige Gebiet der traumatischen Schädigungen der Linse (Kontusion, Perforation, Siderosis, Chalcosis, Strahlenschädigung) gehört letzten Endes ebenfalls in das Gebiet der Cataracta complicata. Wegen seiner Geschlossenheit wird es hier besonders erörtert. Als genetisch noch nicht abgeklärte Starformen habe ich dagegen unter die Complicata gereiht: 1. Die Katarakt bei myotonischer Dystrophie. 2. Die von mir gefundene Cataracta disseminata subcapsularis glaucomatosa.

### a) Der HORNERSche Symptomenkomplex (CLAUDE-BERNARD) und der Altersstar.

Bei HORNERSchem Symptomenkomplex scheint nach meinen Beobachtungen die Seite des kranken Sympathicus früher und stärker von Alterstrübungen der Linse betroffen zu werden als die gesunde Seite. Ich konnte aber in solchen Fällen *niemals einen Complicatatypus* finden. Als Beispiele dieser Art, bei denen die Pupille durch die Ptosis stark beschattet oder gar völlig verdeckt war, nenne ich folgende:

1. Frl. Schee., 58 Jahre in Li. 26. 4. 23. Rechts Cataracta senilis intumescens (früher Wasserspalten-Speichenstar), rechts Miosis, starke Ptosis, Störung der Schweißsekretion und Blutgefäßfüllung der rechten Gesichtshälfte. Linke Linse axial klar, unbedeutende periphere Alterstrübungen.

2. Frau Wett., 68 Jahre (1926—1930). Rechts ausgesprochener Horner, die Ptosis verdeckt die Pupille seit Jahren. Rechts fortgeschrittene Speichenkatarakt, ein Jahr später reifer Rindenstar, links spärliche periphere Speichen, LS = 1, H 4,0.

3. Frl. Anna Hü., 74 Jahre, 3. 9. 25. Horner links, angeblich seit dem 16. Jahr beobachtet. Links kräftige Speichen und Wasserspalten, rechts Speichen unbedeutend. RS =  $\frac{5}{6}$ , H 1,0, LS =  $\frac{5}{12}$ , H 1,0.

4. Gou. Erminia, 57 Jahre, 20. 9. 30. Links ausgesprochener Horner, Pupille fast völlig verdeckt, links Cataracta senilis matura. Rechts 3 feine Wasserspalten der vorderen tiefen Rinde, keine Speichen.

5. Gron. Johanna, 60 Jahre, 17. 10. 30. Rechts ausgesprochener Horner, rechts dichter Speichenstar. Die Speichen reichen in die axialen Partien. Linke Linse nahezu klar, nur unten eine kleine Speiche.

6. Frl. Mel. Schwei., 44 Jahre. Starker Horner links, nur an diesem Auge Wasserspaltenbildung, rechte Linse frei.

7. 67jähriger Jos. Mai., rechts Totalkatarakt, links axial klare Linse, peripher belanglose Alterspunkte. Rechts besteht Horner, Pupille enger als links, starke Ptosis, verdeckt zum Teil die Pupille.

8. Auch die 68jährige Frl. Hulm. hat am linken, mit starkem Horner behafteten Auge wesentlich kräftigere und dichtere Speichen als am rechten Auge.

\* Besonders häufig bei chronischer Iridocyclitis und Amotio retinae, selten bei Retinitis pigmentosa.

Diese Liste ist zu klein, um Schlüsse zu ziehen. Man wird einwenden, daß in einem mit Struma gesegneten Lande der HORNERsche Symptomenkomplex häufig und die Befunde zufällige seien. Trotzdem ist auffällig, daß ich umgekehrt Fälle, in denen die Seite mit gesundem Sympathicus stärker betroffen war, nicht fand. Sie dürften also jedenfalls seltener sein. Aus vorstehender Mitteilung darf auch nicht etwa der Trugschluß gezogen werden, daß jeder „Horner“ zu Altersstar führe. Es scheint aber vielleicht vermehrte Disposition zu Alterstrübungen zu bestehen. Dies wäre nicht so fernliegend, da doch Störungen des Sympathicus trophische Störungen machen können \*. Die Notiz soll eine Anregung zu weiteren Beobachtungen sein.

Für jene Autoren, die den Altersstar gerne als eine „Lichtkrankheit“ hinstellen möchten, ja sogar ihn dem Ultraviolett oder anderen Strahlen zuschreiben, sind diese Fälle beachtenswert: Die durch Miosis und Ptosis hochgradig vor Licht geschützte Linse bekommt den Altersstar, die ungeschützte bleibt davon verschont.

### b) *Cataracta complicata* bei schleichender Iridocyclitis, Chorioiditis, Retinitis pigmentosa.

(Abb. 1140—1162.)

*Abb. 1140—1147. Cataracta complicata bei schleichender Iridocyclitis und Iridochorioiditis.*

Charakteristisch für die Complicata bei chronischer Iridocyclitis und Iridochorioiditis ist die subkapsuläre hintere Pol- bis Rosettentrübung (Abb. 1140—1142).

Die Trübung zeigt einen unregelmäßig porösen *tuffsteinartigen* Bau (VOGT)<sup>72</sup>. Die dichteren Elemente der Trübung erinnern in ihrer Struktur an Brosamen. Dieser poröse Bau kommt durch Vakuolenbildung zustande. Die Trübung dringt, besonders axial und in der Nähe der Nähte, *diffus in die Rinde vor*; ganz unregelmäßige, bröcklige weiße Verdichtungen werden von schleierigen, wolkigen Trübungen umhüllt.

Der poröse Bau und die Tendenz, sich in sagittaler und anderer Richtung in die Rinde hinein auszubreiten, sind wichtige differentialdiagnostische Merkmale gegenüber dem Altersstar, insbesondere der schalenförmigen hinteren Katarakt. Bei der letzteren fehlt die charakteristische axiale Verdickung, d. h. die Wucherung der Trübung in die tiefen Rindenpartien. Doch gibt es Übergangsfälle. Oft findet sich die fortgeschrittenste Trübung nicht genau am Pol, sondern seitlich davon, gelegentlich auch innerhalb peripherer Nahtenden.

Die stärkste Trübung kann in der hinteren polaren Alterskernfläche liegen. Abdrängung der Trübungen von der Kapsel beobachtete ich nicht nur bei traumatischen Staren, sondern auch bei Fällen von *Cataracta complicata*.

Bisweilen zeigen die axialen Trübungen in ihrer Anordnung eine Art *Ringform* (Abb. 1144).

In anderen Fällen findet man schon frühzeitig in der hinteren Polgegend zwei oder mehrere *etagenförmig* hintereinanderliegende Trübungsschichten ganz unscharfer Begrenzung, von denen die hinterste nicht immer die dichteste ist.

Die bröckligen, *intensiv weißen* Stellen innerhalb der Katarakt deuten vielleicht auf beginnende *Kalkablagerungen*\*\* hin.

Sowohl in der vorderen, wie in der hinteren Kataraktzone ist in beginnenden Fällen erkennbar, daß die zunächst wolkig durchscheinenden Trübungen nicht nur

\* Ich erinnere an die bekannte Störung in der Pigmententwicklung der Iris, die bei frühzeitiger Sympathicusläsion auftritt und die besonders WÖLFFLIN und METZNER experimentell studiert haben.

\*\* Solche sind bei Complicata häufiger und frühzeitiger als bei Senilis. In Form von z. T. eingeschalteten Kugeln und von amorphen Gebilden sahen sie im senilen Kern WESSELY, KRANZ, BOENTE (*Literatur* siehe BOENTE, Arch. Augenheilk. 102, 261 [1929]).



dicht subkapsulär, sondern zum Teil bereits auch tiefer, innerhalb der oberflächlichen Rinde liegen. — Größere Vakuolen sind gewöhnlich in späteren Stadien zu sehen.

Selbstverständlich findet man diese Katarakt gelegentlich auch mit *Altersstar kombiniert*.

Alte stationäre Formen von *Cataracta traumatica* (vgl. Abb. 1258, 1310) zeigen oft den Typus des hier geschilderten komplizierten Stars.

*Abb. 1140—1142. Cataracta complicata posterior bei schleichender Iridochorioiditis<sup>247</sup>.*

51jährige Frau A. K., rechtes Auge. Die schleichende Entzündung im Falle Abb. 1140 besteht beiderseits seit 20 Jahren. 1141 und 1142 zeigen die Katarakt beider Augen bei Durchleuchtung mit Lupenspiegel. Es sind hintere Synechien der Iris vorhanden und außer den hinteren Trübungsrosetten periphere Coronartrübungen und beginnende Trübungen der oberflächlichen vorderen Rinde. In der hinteren Rinde ist die Katarakt am dichtesten axial und paraxial, sowie stellenweise in den keulenförmig verdickten Speichen.

Abb. 1140 zeigt die axiale Partie der hinteren Trübungsrosette bei 24facher Linearvergrößerung. Der poröse Bau und die Vakuolenbildung sind angedeutet. Die weißen verdichteten, oft brosamelnähnlich porösen Stellen entsprechen wohl nekrotischen, vielleicht zum Teil verkalkten Faserpartien.

Die Katarakt breitet sich in der Nahrichtung aus und *gleichzeitig dringt sie diffus in die Rinde* hinein vor, sowohl axial als im Bereiche der Nähte. Nirgends sind die wolkigen, oft an Tuffstein erinnernden Trübungen scharf abgegrenzt.

Nach oben sieht man zwei kräftige flächenhafte Vakuolen, links unten besteht an einer Stelle Anordnung von Trübungen in der Faserrichtung.

Hier wie in anderen Fällen dieser Kataraktform bestehen stellenweise im Bereiche der Rosettenstrahlen Herde besonders starker Ausbreitung (Abb. 1141 und 1142), welche eine keulenförmige Verdickung des Strahls verursachen.

Im vorliegenden Fall hat axial die Trübung auf die hintere Alterskernzone übergriffen, dort stärkere Verdichtung bildend.

Das sehr lebhaftes Farbenschiellern des hinteren Spiegelbezirks (vgl. Abb. 1157) habe ich in der Abb. 1140 weggelassen. Es war sowohl axial als peripher nachweisbar.

Nach der von mir vorgenommenen intrakapsulären Exzision dieses Stars, welche ohne Glaskörperverlust vor sich ging, erwies sich das Glaskörpergerüst als mit feinen weißen Punkten behangen. Korrigierter Visus =  $\frac{1}{4}$ . Iridocyclitische Maculaveränderungen nach cystoide Degeneration. (Solche iridocyclitische Maculaveränderungen in Form von Atrophie der Aderhaut- und Netzhautmacula findet man nach intrakapsulärer Exzision des iridocyclitischen Stars regelmäßig. Sie sind zum Teil die Folge der während der Iridocyclitis nachweisbaren cystoiden Maculadegeneration.)\*

*Abb. 1143. Cataracta complicata incipiens anterior von Rosettenform. Ok. 2, Obj. a 2<sup>247</sup>.*

Die 55jährige Frau Ku. wurde von mir zwei Jahre lang wegen beiderseitiger schleichender Iridocyclitis (auf Tuberkulosegrundlage) behandelt. Seit zwei Jahren sind die Augen reizlos und präcipitatzfrei, Reste hinterer Synechien.

Im Bereiche der axialen, vorderen Rindenpartien sind bei fokaler Beleuchtung lichtschwache, bei Durchleuchtung mit Lupenspiegel nicht sichtbare, graue Trübungen

\* Siehe VOGT: Die Ophthalmoskopie im rotfreien Licht. Handbuch Graefe-Saemisch 1924. Ferner ARNOLD, M.: Weitere Beiträge zur cystoiden Maculadegeneration usw. Diss. Zürich 1929 und Graefes Arch. 122, 299 (1929).

vorhanden, welche am linken Auge eine ausgesprochene rosettenförmige Gestalt zeigen. Das Zentrum der Rosette liegt etwas oberhalb des vorderen Linsenscheitels und besteht aus zwei unscharfen konzentrischen Ringtrübungen. Die Radiärstreifen sitzen teils sehr oberflächlich, teils reichen sie bis in tiefe Rindenschichten. Hier und da feinste Tröpfchenbildungen. Ok. 2, Obj. a 2.

Die Untersuchung dieser Patientin 11 Jahre nach Aufnahme der Abb. 1143 und nach Abklingen der Iridocyclitis ergab eine Verdeutlichung der Trübung. Sie war aber nicht größer geworden. Dagegen war sie um eine volle Hornhautdicke (etwa 0,5 mm) von der Kapsel nach der Tiefe abgerückt.

Wir ersehen hieraus, daß eine Cataracta complicata nach Verschwinden der Ursache stationär bleiben kann und daß sie, wie irgendeine andere Trübung, durch neue Faserapposition nach der Tiefe zu abgedrängt wird.

*Abb. 1144. Cataracta complicata incipiens anterior bei Iridocyclitis.*

Rechtes Auge des Falles der Abb. 1143, Ok. 2, Obj. a 2. Oberhalb der Mitte der vorderen Rindenfläche drei konzentrische Ringtrübungen in den oberflächlichen Rindenschichten. Vor der mittleren dieser Trübungen sitzen auf der Kapsel einige braunrote Pigmentherdchen. Von der Ringtrübung strahlen einzelne feine Streifenstrübungen nach oben und unten. Nach oben in der Nähe des mit pigmentierten, von der Kapsel gelösten Exsudatresten behangenen Pupillenrandes ein Netz lichtschwacher Trübungen, das rundliche, dunkle Räume umschließt (Vakuolen der oberflächlichsten Rinde).

Da die Iridocyclitis abgeheilt ist, ist denkbar, daß in diesem und in dem Falle der Abb. 1143 die Katarakt stationären Charakter hat. (9 Jahre nach dieser Beobachtung bestand Status idem, Visus unverändert. Es kann somit die Cataracta complicata nach Verschwinden der Ursache stationär werden.)

*Abb. 1145—1147. Cataracta complicata posterior bei Iridocyclitis chronica, optischer Schnitt.*


30jährige Fr. Hedwig Ne., rechtes Auge. Beiderseitige chronische Iridocyclitis seit Jahren mit zeitweisen Präcipitaten und Knötchenefflorescenzen, sowie alten hinteren Synechien, feinem Pupillarexsudat, Trübung der vorderen und besonders der hinteren Rinde (exzentrische Rosette Abb. 1146) und Glaskörpertrübungen. RS =  $\frac{6}{60}$  Gln., LS =  $\frac{6}{24}$  Gln. Der breite optische Schnitt, Abb. 1145, zeigt den porösen, tuffsteinartigen Bau der hinteren Trübungschale. Nach oben (axial) weiße Verdichtung. Noch besser tritt der poröse Bau der Trübungsschicht und ihre unregelmäßige Vorderfläche im dünnen optischen Schnitt, Abb. 1147, zutage. Leicht bräunliche Töne sieht man in der Vorderpartie dieser Schicht. Der Verlauf der Diskontinuitätszonen ist ein abnormaler.

Die intrakapsuläre Extraktion, die ich rechts vornahm, ergab schwarze Pupille. Iridocyclitische Glaskörpertrübungen und Maculaveränderungen, wie im Falle Abb. 1140. RS =  $\frac{6}{18}$  (+ 11,0 komb. cyl. + 2,5, Achse 160°). Spätere Drucksteigerung mit weiterer Abnahme des Visus.

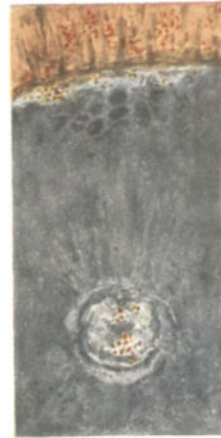*Abb. 1148—1151. Cataracta complicata posterior unbekannter Ursache<sup>247</sup>).*

*Abb. 1148. Übersichtsbild der hinteren Rosettenkatarakt bei Durchleuchtung mit Lupenspiegel.*

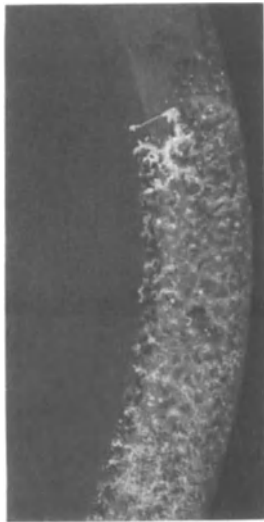
*Abb. 1149. Partie des unteren inneren Trübungsabschnittes bei 24facher Vergrößerung im fokalen Licht.*



1143



1144



1145



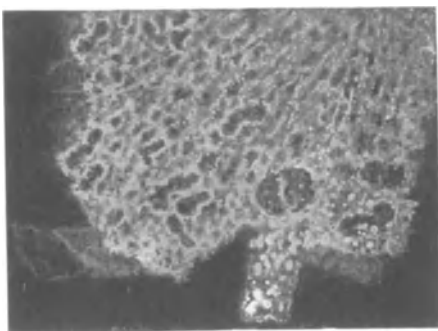
1146




1147



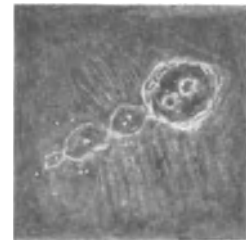
1148



1149



1150



1151

Bo. Jos., 29 Jahre, Gewehrshußverletzung vor  $4\frac{1}{2}$  Jahren. Die Kugel streifte angeblich den äußeren Orbitalrand, quetschte den Bulbus seitlich und *luxierte* denselben vor die Lider. Sofortige Erblindung (noch heute besteht eine Haut- und Knochennarbe im Bereiche des äußeren Orbitalrandes).

Opht. an Stelle der temporalen Netzhaut ein grünlichweißes, fast gefäßloses Gewebe (Schwarte), gegen die erhaltene Funduspartie durch Chorioidealherde abgegrenzt.

Gelbliche Atrophie der Papille, staubförmige Glaskörpertrübungen, S = 0.

Die Rosettenform der hinteren Katarakt kommt dadurch zustande, daß sich die porösen, in charakteristischer Weise in die Rinde vordringenden Trübungsmassen hauptsächlich in der Nahtichtung ausbreiten.

Im Bereiche der Nahtenden sind die Trübungen stellenweise mächtiger als axial. Hier sind sie *am dichtesten nicht* subkapsulär, sondern im Bereiche des Alterskernstreifens (es besteht anscheinend Abdrängung nach der Tiefe).

Starkes Farbenschillern des hinteren Spiegelbezirks auch in der Peripherie.

Die vordere Trübung dieses Falles gibt Abb. 1151 wieder. Die drei Ringe dieser vorderen Trübung stellen offenbar alte Randschichten von *Vakuolen* dar.

Innere Linsenreflexion gegenüber dem anderen Auge anscheinend etwas vermehrt. Sicher ist dies der Fall im Bereiche des hinteren Alterskernstreifens.

Die hintere Embryonalkernfläche zeigt eine abnorme Form, indem sie statt nach vorn, nach *hinten* konkav ist und somit peripher in die Alterskernfläche übergeht (Abb. 1150)\*. Die Linse des *anderen* (gesunden) Auges bietet in dieser Hinsicht genau dasselbe Verhalten.

Ob in diesem Falle die *Contusio bulbi* als solche zur Kataraktbildung beitrug, läßt sich heute nicht mehr ermessen. In der Hauptsache dürften die schweren Fundusveränderungen die Ursache sein.

*Abb. 1151. Trübungsring bei Cataracta complicata anterior.*

Fall der Abb. 1148—1150. Außer der mächtigen hinteren Rosettenkatarakt bestehen in diesem Falle spärliche *vordere* axiale Trübungen, teils subkapsulär, teils in der angrenzenden Rinde sitzend. Ok. 2, Obj. a 2.

Man sieht bei fokaler Beleuchtung drei rundliche, weiße Trübungsringe, die sich perlschnurartig aneinanderreihen und in der Anordnung einer Naht folgen, Abb. 1151. Davon aus gehen graue Strahlen nach beiden Seiten, veränderten Faserzügen entsprechend. Farbenschillern des vorderen Spiegelbezirks der Linse.

Ich vermute, daß die in Abb. 1143, 1144 und 1151 sichtbaren Ringbildungen bei Cataracta complicata auf ursprünglich vorhandene plattgedrückte Flüssigkeitsansammlungen (Vakuolen) zurückzuführen sind (vgl. Text zu Abb. 1168).

*Abb. 1153\*\*. Geschrumpfte iridocyclitische Cataracta complicata mit dichten Kapsel-falten.*

25jähriger Jules Fri., rechtes Auge, Ok. 2, Obj. a 2. Vor „einigen Jahren“ Schlag gegen das rechte Auge. Später anscheinend Iridocyclitis (durch Amotio retinae?). Die braungelbe atrophische Iris hat ihre natürliche Zeichnung verloren, Relief abgeflacht. Sie endet in der Pupille mit faserig zerschlissenen Ausläufern, die besonders temporal in gedehnte, zur Kapsel ziehende gelbe Fäden münden. Pupille

\* Über Verbiegung von Diskontinuitätszonen durch Wasserspalten siehe Fußnote zu Seite 487, Abschnitt lamelläre Zerklüftung.

\*\* Abb. 1152 ist weggelassen.

stark entrundet. Die weiße verdickte und getrübe Kapsel ist in dichte kräftige Falten gelegt, zwischen denen sich Pigment angesammelt hat, wodurch die Faltenkonturen besonders kräftig markiert werden. Die zum Teil gewundenen, zum Teil mehr gestreckten Falten sind gruppenweise zu parallelen Zügen geordnet, die in spitzen bis rechten Winkeln zueinander stehen. Zwei von der Iris kommende Gefäße liegen in der feinen atrophischen, die Vorderkapsel bedeckenden Exsudathaut.

*Abb. 1154, 1155. Cataracta complicata hypermatura bei der Katze.*

Schwache Vergrößerung. Atropinmydriasis. Abb. 1154 linkes, Abb. 1155 rechtes Auge. Das ausgewachsene Tier verdanke ich der Freundlichkeit des Herrn Prof. W. R. HESS, Direktor des physiologischen Instituts Zürich. Beide Linsen weiß getrübt. Die rechte ist nasal stark, die linke oben weniger stark geschrumpft, so daß schwarze Pupille zum Vorschein kommt. Feine Pigmentdepots, besonders der linken Linse, weisen auf alte Iridocyclitis und damit auf *Cataracta complicata*.

Interessant ist die *Wasserspaltbildung der dreistrahligen vorderen Ypsilon-naht* im linken Katzenauge (Abb. 1154). Man beachte die subkapsulär breit klaffende Naht und die senkrecht dazu abgehende Linsenfaserung, ein Bild, das die vordere Embryonalnaht des Menschen kopiert (vgl. Abb. 742, ferner Abb. 928—934). Hier, bei der Katze, ist sie die *Oberflächennaht* des erwachsenen Tieres.

Am anderen, rechten Auge (Abb. 1155) ist die Wasserspalte bereits zur weißen *Speiche* gediehen. Wir haben somit hier in der Linse des Tieres dasselbe pathologische Geschehen vor uns, wie in der des Menschen.

*Abb. 1156. Cataracta complicata posterior incipiens bei Retinitis pigmentosa<sup>247</sup>.*

Herr Sch., 39 Jahre, Ok. 2, Obj. a 2, rechtes Auge. Es ist nur der axiale Teil der Katarakt dargestellt. Starkes Farbenschillern des hinteren Spiegelbezirks.

Die poröse, von weißen Verdichtungen durchsetzte, wespennestartig in die Rinde vortretende Katarakt mit zum Teil größeren Vakuolen ist axial dreieckig und sendet zipfelartig drei Strahlen aus, die hinteren Nähten entsprechen. Alle drei Strahlen verzweigen sich wieder. Der mächtigste nach unten nasal ziehende ist in der Abbildung noch teilweise sichtbar.

Die an die Katarakt anschließende Rinde ist nirgends ganz klar, sondern von wolkigen, stellenweise leicht verdichteten Trübungen durchsetzt.

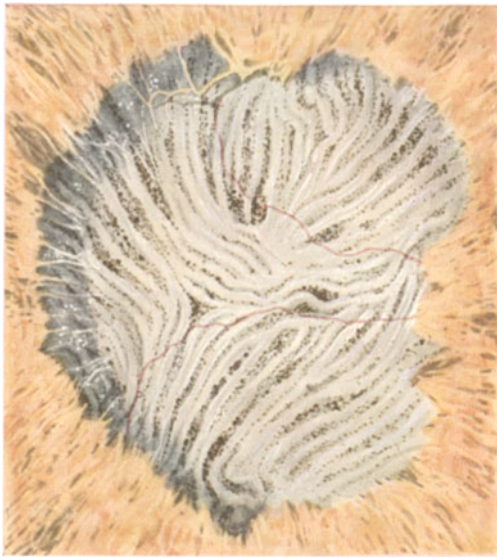Glaskörpergerüst mit feiner Punkteinlagerung, unregelmäßige, präretinale Reflexlinien. Im rotfreien Licht sieht man cystoide Maculadegeneration, peripher zahlreiche typische Pigmentherde. Das andere Auge zeigt ähnliches Verhalten, Visus beiderseits =  $\frac{6}{8}$  ohne Glas, konzentrische Gesichtsfeldeinengung.

*Abb. 1157—1159. Lebhaftes Farbenschillern des hinteren Spiegelbezirks bei anderen Formen von Cataracta complicata VOGT<sup>26</sup>72<sup>200</sup>.*

Es findet sich häufig nur im Bereiche des hinteren Linsenscheitels\*. Die buntfarbigen (gelben, grünen, blauen, roten usw.) Felder sind ungleich groß, von wechselnder Ausdehnung und landkartenartig dicht aneinanderstoßend.

Im gewöhnlichen fokalen (diffusen) Licht sieht man meist an der Stelle des stärksten Schillerns eine feine wolkige Trübung (Abb. 1159) der subkapsulären Rindenpartien. Der farbige Bezirk hat oft unregelmäßige Formen und zeigt bisweilen Ausläufer.

\* Über physiologisches und seniles Farbenschillern siehe Text zu Abb. 705—707.

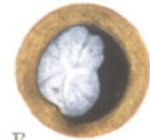

1153



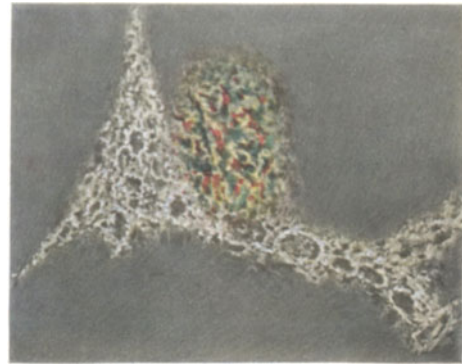
L

1154



R

1155



1156



1157




1158



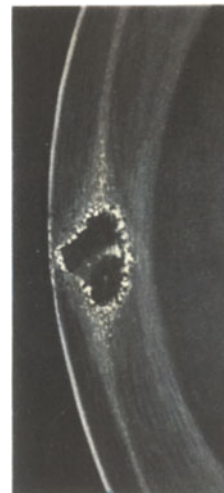1159



1160



1161



1162

In fortgeschrittenen Fällen von Cataracta complicata fand ich solches Farbenschillern häufig nicht nur axial, sondern auch in peripheren Linsenpartien<sup>72</sup>). Offenbar rührt das Farbenschillern von einer sehr dünnen subkapsulären Flüssigkeitsschicht her. Ihre Dicke darf 0,2 Mikra nicht übertreffen. Ihr Brechungsindex muß von der Umgebung verschieden sein. Nur in sehr ausgeprägten Fällen fanden sich schon im hinteren *Linsenbild* (also nicht nur in dessen Spiegelbezirk!) Seifenblasenfarben\*.

Abb. 1157 gibt das Farbenschillern des hinteren Spiegelbezirks bei Cataracta incipiens nach Amotio retinae wieder. Ok. 2, Obj. a 2<sup>247</sup>). Das linke emmetrope Auge des 42jährigen M. A. erblindete vor 16 Monaten an posttraumatischer Amotio retinae. Vorderer und hinterer Spiegelbezirk mit Farbenschillern, *hinterer nur axial* (Abb. 1157). Vordere und hintere Rinde axial in den oberflächlichen Partien (stellenweise auch in den tieferen) von feinen wolkigen Trübungen durchsetzt, hinten eine große platte subkapsuläre Vakuole (in der Abbildung unten). Die Trübungen sind mit Lupenspiegel im gewöhnlichen Lichte nicht zu sehen.

Die Linse unterscheidet sich im übrigen nicht von derjenigen der anderen Seite, doch sind Kernrelief und embryonale Nähte etwas deutlicher ausgeprägt als rechts.

*Landkartenförmig umgrenzt ist in Abb. 1158 die farbenschillernde Zone im axialen hinteren Spiegelbezirk bei Cataracta complicata durch Retinitis haemorrhagica<sup>247</sup>.*

Die an Arteriosklerose leidende Frau M. B. wird seit einem halben Jahre wegen rechtsseitiger Retinalhämorrhagien beobachtet (RS =  $\frac{1}{3}$ , 3 Monate nach Aufnahme der Abbildung trat Apoplexia cerebri auf).

Der rechte hintere Linsenpol zeigt bei 24facher Vergrößerung die feinwolkige landkartenartige subkapsuläre Trübung der Abb. 1159. Bei Einstellung des Spiegelbezirks tritt im Trübungsbereich das lebhaftes Farbenschillern der Abb. 1158 auf.

Diese und ähnliche Fälle legten mir die oben geäußerte Ansicht besonders nahe, daß dem Farbenschillern eine feinste subkapsuläre Flüssigkeitsschicht von besonderem Index zugrunde liegt, die zu Interferenz Anlaß gibt. Denn das Farbenschillern findet sich nur im kranken (trüben) Bezirk.

Daß dünne Flüssigkeitsschichten unter der Hinterkapsel tatsächlich zu Farbenschillern Anlaß geben, dafür lieferte mir der Fall der Abb. 1168 den Wahrscheinlichkeitsbeweis (s. den Text zu Abb. 1168).

*Abb. 1160. Cataracta complicata anterior bei Retinitis pigmentosa<sup>248</sup>.*

Abb. 1160 zeigt den *vorderen* komplizierten Polstar bei dem 31jährigen Al. mit Retinitis pigmentosa. Die aus weißen Wölkchen und unregelmäßigen weißen Streifen bestehende, allmählich in der Umgebung sich verlierende Trübung liegt zum Teil subkapsulär, zum Teil dagegen breitet sie sich flächenhaft im Bereiche der ersten Diskontinuitätszone aus, welche, wie Abb. 1160 lehrt, ihre Lage etwas vor der Mitte, zwischen Kapsel und Alterskernzone, hat.

*Abb. 1161, 1162. Cataracta complicata posterior bei Retinitis pigmentosa, optischer Schnitt.*

53jähriger Henri Wa., linkes Auge. Ok. 2, Obj. a 2. Beiderseitige fortgeschrittene Retinitis pigmentosa, nur noch zentraler Gesichtsfeldrest von 2—3°. Die porös strukturierte, fast kreisförmige Trübung der Abb. 1161 weist wiederum konzentrische Schichtung auf (vgl. Abb. 1143, 1144) und zeigt einige radiäre Ausläufer. Der dünne

\* Z. B. bei dem 44jährigen Huba. mit hinterem Polstar durch Retinitis pigmentosa.

optische Schnitt Abb. 1162 lehrt, daß die Trübung die Wand einer fast runden, mit optisch leerer Flüssigkeit gefüllten Höhle bildet, die eine Diskontinuitätszone unterbricht und dem Inhalt nach an eine Wasserspalte erinnert. Dementsprechend liegt sie da, wo die hinteren Nahtflächen zusammentreffen.

Ähnliche derartige circumscripste Formen sind bei fortgeschrittener Retinitis pigmentosa nicht selten.

### c) Hintere Cataracta complicata bei Myopia degenerativa.

(Abb. 1163—1165.)

*Abb. 1163—1164. Beginnende Cataracta complicata posterior bei degenerativer Myopie mit Aderhaut- und Netzhautblutungen der Maculagegend<sup>247</sup>.*

Frau R., 60 Jahre, hohe Achsenmyopie. Verschlechterung des Visus durch circumscripste Blutungen der Macula seit etwa einem Jahr. Zahlreiche fetzige und staubförmige raschbewegliche Glaskörpertrübungen. Abb. 1163 rechtes, Abb. 1164 linkes Auge, Ok. 2, Obj. a 2.

Die Linsentrübungen des hinteren Pols (Abb. 1163—1164) sind bei der Durchleuchtung mit Lupenspiegel noch nicht erkennbar.

Sie sind grauweiß, wolkig, stellenweise porös, bald schleierig, bald von größerer Dichte. Sie liegen ziemlich genau am hinteren Pol (in den Abbildungen ist das axial durchtretende Lichtbüschel schräg von der Seite betrachtet, Lichtquelle temporal, so daß die embryonale Hinternaht seitlich verschoben erscheint).

Die rechtseitige Trübung besitzt eine (scheinbare) vertikale Ausdehnung von 20/24, eine horizontale von 10/24 mm. Die linkseitige dehnt sich in horizontaler Richtung 11/24 mm weit aus, doch reichen vereinzelt feine Trübungslinien wesentlich weiter.

Rechts ist außerdem die weiße Bogenlinie (vgl. Abb. 783—790) dargestellt. Sie ist etwas breiter als gewöhnlich und erstreckt sich über einen vertikalen Bezirk von 40/24 mm.

Gleichzeitig vorhandenes, sehr lebhaftes Farbenschillern des hinteren axialen Spiegelbezirks ist in der Abbildung nicht wiedergegeben. Daß mittlere und hochgradige *Achsenmyopie* mit Destruktion des Glaskörpergerüsts und mit mehr oder weniger starken Fundusveränderungen im mittleren und höheren Alter *typische Cataracta complicata* verursacht, könnte ich durch eine ganze Reihe von Beispielen belegen. Die Kataraktformen können denjenigen bei Retinitis pigmentosa gleichen.

*Abb. 1165. Myopische Cataracta complicata im mittelbreiten optischen Schnitt.*

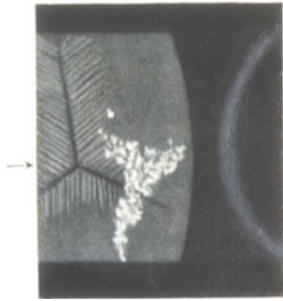
64jähriger Herr Ka., rechtes Auge. Rechtseitige Achsenmyopie von 26,0 D. Myopische Fundusdegeneration in Papillen- und Maculagegend (RS = Finger in 5 cm, Glbn. LS = 0, alte Amotio retinae, geschrumpfter Star). Hintere Cataracta complicata. Wie der optische Schnitt Abb. 1165 lehrt, liegt die *grobporöse* Trübungsschicht an der durchschnittenen Stelle subkapsulär. Vor der porösen Schicht zwei Trübungstreifen vom senilen Typus.

### d) Cataracta complicata bei Amotio retinae.

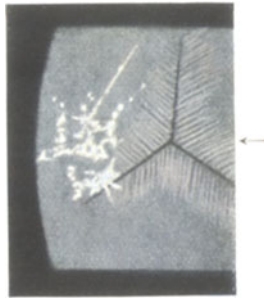
*Abb. 1166—1170. Abb. 1166. Cataracta complicata polaris anterior bei Amotio retinae circumscripsta<sup>248</sup>.*

64jährige Frl. R., linkes Auge (Ok. 2, Obj. a 2), hat rechts periphere vordere und hintere Rindentrübungen. Glaskörper mit Trübungsfetzen. Fundus myopicus,






1163



1164



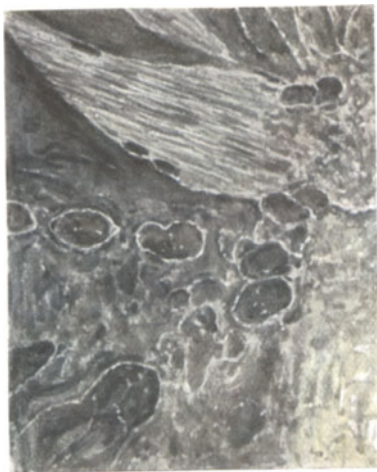
1165



1166



1167



1168



1169

ausgedehnter unregelmäßiger zirkulärer Bügel, Pigmentverstreung der Macula-gegend. Fundusperipherie und Gesichtsfeld normal. RS =  $\frac{6}{36}$  mit  $-20,0$  D. LS aufgehoben. *Links* unsichere Projektion, vordere und hintere Cataracta complicata, Amotio retinae vor 19 Jahren zum erstenmal beobachtet. Papillenrefraktion  $-20,0$  D. Die vordere Rindentrübung des *linken* Auges (Abb. 1166) zeigt eine Form, wie wir sie bei Altersstar kaum je antreffen. Man beachte die Beschränkung hauptsächlich auf die *axialen* Partien, während die Peripherie — im Gegensatz zum Altersstar — fast völlig frei bleibt. Dazu kommt die *poröse Strukturierung* der Trübungen. Bezeichnend ist ferner die *Ring-* bis *Girlandenform* der Trübungen, die zu einem merkwürdigen Gesamtbilde Anlaß gibt, wie wir es ebenfalls nie bei Altersstar finden. Daß derartige Ringbildungen oft aus Flüssigkeitsansammlungen hervorgehen, deren Ränder sie bilden, konnte ich mehrfach nachweisen (vgl. Text zu Abb. 1151, 1161, 1168). Auch im vorliegenden Falle zeigt das schmale Büschel fast völlige optische Leere der Partien innerhalb der Trübungsringe, wobei ohne weiteres erkennbar ist, daß die Flüssigkeitsansammlung nicht nur in ihrer äquatorialen Zirkumferenz, sondern überall, auch vorn und hinten, von trüber Substanz umhüllt wird. Diese Hülle zeigt stellenweise Faserzeichnung. In den peripheren Partien der Katarakt treten unregelmäßige Radiärstreifungen, der Faserrichtung entsprechend, hervor. Auch in diesem Falle finden sich jene porösen, tuffsteinähnlichen Wölkchentrübungen, die die Cataracta complicata auszeichnen.

Während beim Altersstar die Flüssigkeitsansammlungen vorwiegend in der Naht- und Faserrichtung stattfinden und dort zu Wasserspalten, Speichen- und Flächen-trübungen führen, ist die Cataracta complicata, besonders die vordere, häufig durch die eben geschilderten, *rundlich* begrenzten Flüssigkeitsansammlungen ausgezeichnet, die zu rundlichen Ringtrübungen Anlaß geben. Die Katarakt blieb im vorliegenden Falle seit der ersten Beobachtung vor anderthalb Jahren stationär.

*Abb. 1167, 1168. Beginnende, rasch fortschreitende Cataracta complicata bei frischer Amotio retinae<sup>247</sup>.*

Die angeblich von jung auf kurzsichtige 23jährige L. W. erkrankte vor vier Wochen plötzlich an linkseitigem Nebelsehen. Es besteht eine ausgedehnte Amotio retinae nach unten. Refraktion der Papille  $-2,0$  D.

Mit dem Lupenspiegel sieht man flächenhafte Vakuolen (Abb. 1167), welche, wie die Spaltlampe zeigt, unter der linken Hinterkapsel sich ausbreiten. Vor 14 Tagen noch waren *die dabei auftretenden subkapsulären Trübungen* von geringer Dichte und Ausdehnung. Heute lassen sie sich schon in viel größerer Deutlichkeit nachweisen.

*Die Flüssigkeitsflächen sind stellenweise von großer Dünne und es treten infolgedessen Interferenzfarben auf, wobei gelbe und gelbrote Töne vorwiegen.* Das Farbenschillern des hinteren Spiegelbezirks scheint somit durch dünne Flüssigkeitschichten von besonderem Index zu entstehen.

Besonders am Rande dieser Flüssigkeitsflächen bilden sich *weißlich poröse Trübungen* verschiedener Dichte (Abb. 1168, welche nasal vom hinteren Pol liegende Vakuolen der Abb. 1167 bei Spaltlampenbelichtung zeigt. Ok. 2, Obj. a 2), die subkapsulär und in nächster Nähe der Kapsel liegen.

Es läßt sich leicht feststellen, *daß jede Vakuole von einem derartigen trüben Ringe umsäumt ist* (vgl. auch die Ringtrübungen in Abb. 1143, 1144, 1151, 1161). Die Katarakt tritt also zuerst am *Rande* der Vakuolen auf und führt zu Trübungsringen (vgl. auch Abb. 1099—1103, wo wir eine ähnliche Erscheinung bei unkomplizierter Katarakt fanden. Dort sind aber die Ringe kleiner und regelmäßiger).

Aber auch die mittleren Partien der Flüssigkeitflächen beginnen sich zu trüben. So sieht man in der großen hornförmigen Trübung im oberen Teil des Bildes grauweiße *Streifen in der Faserrichtung*.

Der Glaskörper weist die für Amotio retinae charakteristischen rotbraunen Einlagerungen und Veränderungen des Gerüsts auf (s. Abschnitt Glaskörper).

*Abb. 1169. Cataracta complicata polaris posterior bei Amotio retinae circumscripta.*

63jährige Frau An.\*, rechtes Auge (Achsenmyopie von 6,0 D). Ok. 2, Obj. a 2. Das linke Auge ist nach Angabe der Patientin vor vier Jahren an Amotio retinae erblindet, links schrumpfende Katarakt, Projektion nur nasal unten. *Rechts* trat angeblich vor zwei Jahren Amotio retinae nach unten auf. Im ganzen oberen Fundusabschnitt, bis unterhalb Papille und Macula, ist heute die Netzhaut angelegt, und es hat sich eine scharfe, weiße, zum Teil pigmentierte Demarkationslinie zwischen angelegter und abgelöster unterer Partie gebildet. In der letzteren konnte ich zwei Lochbildungen finden, mich jedoch mit Rücksicht auf den guten Visus (R/S =  $\frac{5}{9}$ , M 6,0) nicht zur Kauterisation dieser Löcher entschließen.

Die Ablösung hat zu einer typischen Complicata des hinteren Pols geführt (Abb. 1169, breiter optischer Schnitt). Sie besteht in einer ähnlichen, optisch leeren Höhlenbildung, wie wir sie im Falle Abb. 1162 (Retinitis pigmentosa) angetroffen haben. Doch fehlen radiäre Ausläufer. Die unregelmäßige Höhle ist von porösen Trübungen umrandet. Der dahinterliegende Spiegelbezirk zeigt lebhaftes Farbenschillern.

*Abb. 1170. Cataracta complicata hypermatura mit Kapselfaltung bei inveterierter Amotio retinae.*

14jährige Hilde Ma., linkes Auge, 10fache Vergrößerung. Beidseits hohe angeborene Achsenmyopie, anscheinend seit mehreren Jahren an beidseitiger Netzhautablösung erblindet. Links (Abb. 1170) fortgeschrittenes Sekundärglaukom, mit Ciliarstaphylomen oben, glaukomatösem Ectropium uveae und spontanem Hyphaema der Vorderkammer. Die Vorderkapsel ist in einem runden, durch multiple *Konkavitäten* gegen den die übrige Kapsel scharf abgegrenzten Bezirk in Falten gelegt. Diese zeigen ebenfalls ausgesprochene *Bogenform*, gruppenweise sind sie parallel geordnet\*\* (vgl. Abb. 1153). Multiple kreidigweise Flecken der Rindenschicht weisen auf Verkalkung.

*Abb. 1171. Cholesterinkrystalle des Linsenkerns bei Cataracta complicata durch Myopie und Senium (s. Text zu Abb. 1111)<sup>247</sup>.*


J. W., 68 Jahre, rechtes Auge. Ok. 2, Obj. a 2. Von jung auf myop. Rechts Visus =  $\frac{1}{200}$ . Coronarkatarakt, Cataracta complicata posterior, zum Teil auch anterior, Kernstar mit ausgedehnter Cholesterinkrystallbildung.

Die Krystalle sind flächenhaft rhombisch, zum Teil dreieckig, vielfach den Fasern parallel verbogen, besonders in der Äquatorgegend des Kerns. Sie sitzen mehr lateral.

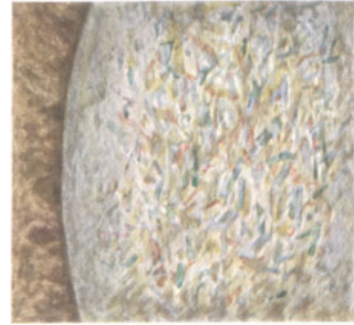
Es entsteht bei Spaltlampenbelichtung das Bild von lebhaft glänzendem Christbaumschmuck.

\* Ich verdanke die Zuweisung des Falles den Herren Kollegen LESLIE PATON (London) und GEORGES MACKAY (Edinburgh).

\*\* Derartige „Kapselfaltenstar“ kann auch traumatisch sein, s. Abb. 1283 a.



1170



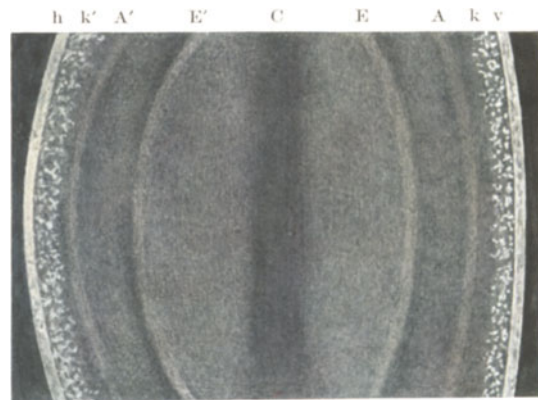
1171



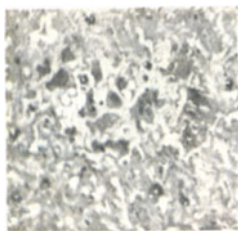
1172a



1172b



1172c



1172d



1172e



1172f

Nicht nur bei Cataracta complicata, auch beim senilen Star, besonders bei Cataracta hypermatura ist die Bildung größerer Cholesterintafeln keine Seltenheit.

*Kleine* farbige Kryställchen sind außerordentlich häufig, ja ich fand sie gelegentlich schon in gesunden jugendlichen Linsen. Ihre chemische Natur ist aber noch nicht festgestellt. Vgl. Text zu Abb. 1084, 1108 und besonders 1111.

### e) Cataracta diabetica.

*Abb. 1172, 1173, 1174. Cataracta diabetica.*

Warum nur wenige Fälle von Diabetes mellitus zu Katarakt führen, ist ungeklärt. Nach den Statistiken mancher Autoren könnte man annehmen, die Cataracta diabetica gehöre zu den häufigsten Komplikationen des Diabetes. Geht man aber diesen Statistiken nach, so sieht man sofort, daß die Autoren den gewöhnlichen Altersstar mit Cataracta diabetica identifizierten. Da nämlich nach dem 60. Jahr sozusagen alle Linsen Trübungen aufweisen, der Diabetes mellitus aber vornehmlich eine Alterskrankheit ist, so darf man sich nicht wundern, daß die meisten Diabetiker Linsentrübungen aufweisen. Mit Diabetes haben aber letztere in den meisten Fällen nichts zu tun.

Wie das Studium des Stars *jüngerer* Diabetiker\*, des Kindesalters oder der mittleren Lebensjahre lehrt, beginnt der diabetische Star ausnahmslos dicht *subkapsulär* in den vorderen und hinteren Rindenschichten. Fehlt dieser Beginn, so darf an der diabetischen Ursache gezweifelt werden.

Dennoch ist mit Rücksicht auf Befunde, die ich an Hornhaut und Linse machte, naheliegend, daß ein keimplasmatisch vorbestimmter, also von äußeren Einflüssen unabhängiger Altersstar durch Diabetes *vorzeitig provoziert wird*, gerade wie ich die senile Hornhautlinie (S. 78), das Gerontoxon (S. 68, 191), die Cataracta coronaria (s. Text zu Abb. 1286) durch äußere Schäden vorzeitig provoziert fand. Der Nachweis derartiger Provokation durch Diabetes ist schon deshalb nicht leicht, weil die Noxe gleichzeitig auf *beide* Augen wirkt.

Zum Studium der Spaltlampenmikroskopie ließ ich F. W. SCHNYDER\*\* an meinem Institut eine Serie von Diabetikern in Mydriasis durchmustern, von denen ich einen Teil selbst untersuchen konnte. Im ganzen untersuchte SCHNYDER 59 Fälle. In der überwiegenden Zahl der Fälle wurden dem Alter entsprechend gewöhnliche senile Veränderungen gefunden (47 Personen waren über 40, 42 über 50 Jahre alt). Bei einigen Fällen blieb es zweifelhaft, ob senile oder diabetische Katarakt vorlag.

*Als einziger Fall einer sicheren klinischen Cataracta diabetica wurde nachstehender zusammen mit SCHNYDER untersuchter Fall 59 gefunden. Er betrifft eine 33jährige an schwerem Diabetes erkrankte Frau.*

*Abb. 1172a, b, c, d, e, f. Cataracta diabetica bei einer 33jährigen schweren Diabetikerin.*

S.-B. Elise, 33 Jahre. Seit zwei Jahren im Anschluß an Gelbsucht viel müde und durstig. Seit 5 Monaten Sehstörungen. S rechts =  $\frac{15}{200}$ , mit  $-1,5$  D =  $\frac{5}{30}$ . S links =  $\frac{15}{200}$ , mit  $-2,0$  D =  $\frac{5}{30}$ . Tagesausscheidung 400 g Glucose, Aceton +, Acetessigsäure +, Blutzucker  $0,272\%$  nach 2 Wochen Diät, wobei immer noch täglich 100—150 g Glucose ausgeschieden wurden. Schwerer Fall.

\* Je jünger der Diabetiker, der die Katarakt aufweist, um so größer ist naturgemäß a priori die Wahrscheinlichkeit, daß die Katarakt durch den Diabetes verursacht wurde.

\*\* SCHNYDER, F. W.: Klin. Mbl. Augenheilk. 70, 45 (1923).

Bei Durchleuchtung der Pupillen mit Lupenspiegel fällt eine gleichmäßige, aus kleinen *Schlieren und Streifen* zusammengesetzte *Trübung der ganzen Linsenfläche* vorn und hinten auf. Bei wechselndem Lichteinfall, besonders deutlich bei geringer Dezentrierung des Spiegels werden viele kleine *Wasserspalt* sichtbar (Abb. 1172e und f).

Im optischen Schnitt\* erscheinen beide *Linsen* in sagittaler Richtung eher dünner als normal. Die *Diskontinuitätszonen* sind schlecht ausgeprägt (Abb. 1172c). Rechts ist die Abspaltungsfläche A deutlicher als links; sie befindet sich in relativ großer Distanz von der Vorderkapsel v. Die Embryonalkernflächen E, E' sind unscharf, deutlich ist das zentrale Intervall C. Die massenhaften *Trübungen* liegen fast ausschließlich *subkapsulär* (K, K') und sind unter der ganzen übersehbaren — peripheren und axialen — *Vorder- und Hinterkapsel* zu finden. Sie sind wolkenförmig, grau durchscheinend, im Bereiche des Hinterpoles jedoch ausgesprochen flächenhaft weiß (Abb. 1172b links, d rechts). *Links* mißt der Trübungskomplex im Bereiche des Hinterpoles vertikal 1—1,25 mm, horizontal über 2 mm. Rechts besteht die dichtere Trübung der hinteren Polgegend aus einzelnen Herden von 0,2—0,3 mm. Die übrigen subkapsulären Herde sind meist punkt- und staubförmig. Die größeren Komplexe messen 0,04—0,1 mm und lassen häufig tröpfchenartigen Flüssigkeitsglanz erkennen (Abb. 1172d). Besonders deutlich ist letzterer in der Umgebung des vorderen Spiegelbezirkes. Auch farbige krystallähnlich glänzende Gebilde sitzen da und dort in den Herden. Vereinzelt ist erkennbar, daß sich die Trübungen etwas in die mittleren und tieferen Schichten der Rinde fortsetzen. In der Mehrzahl liegen sie jedoch subkapsulär. Insbesondere sind im Bereich der kompakten *hinteren Flächenherde* jene poröswolkigen Trübungen nicht vorhanden, welche bei *Cataracta complicata* in so charakteristischer Weise in die Rinde hinein vordringen. Auch ist Farbenschiellern, sowohl des vorderen wie des hinteren Linsenbildes nur in Spuren angedeutet.

Zu dem auffälligen Krankheitsbilde gehört endlich ein ausgesprochenes Hervortreten der oberflächlichen Linsenfaserverzeichnung, welche besonders vorn der Katarakt ein besonderes Gepräge verleiht (Abb. 1172a). [Ähnlich finden wir die Zeichnung in manchen Fällen von *Cataracta traumatica* (vgl. z. B. Abb. 1298), seltener bei fortgeschrittener *Cataracta senilis* (Abb. 1047).] Da und dort weichen, besonders in der linken Linse, die oberflächlichen Fasern streckenweise auseinander, lanzettförmige Lücken zwischen sich lassend (Abb. 1172a). Auch in der mittleren und tiefen Rinde findet man Andeutungen von Wasserspalt, welche prägnant auch mit dem *Lupenspiegel* bei der Durchleuchtung hervortreten (Abb. 1172e und f).

*Liegen die vorderen Trübungen über oder unter dem Epithel?* Stellen wir letzteres im vorderen Spiegelbezirk ein, so sind die Trübungen verschwunden. Sie liegen also *subepithelial*. Dafür spricht auch die Faser-Nahtzeichnung. Im Epithel selber sind da und dort dunkle Punkte und feine Striche zu sehen, dann und wann auch kleine farbenschiillernde Bezirke.

Es handelt sich somit in der Hauptsache um subkapsuläre vordere und hintere Wölkchen und staubförmige Trübungen, die sich hinten axial zu größeren Komplexen verdichten. Die Trübungen lassen da und dort Flüssigkeitsglanz erkennen. Das Hervortreten der oberflächlichen Faserzeichnung spricht ebenfalls für eine Erkrankung gerade der alleroberflächlichsten Linsenpartien, und zwar im Bereiche des gesamten Linsenumfanges. Neben solchen Subkapsulärtrübungen fand ich in veralteten Fällen von *Cataracta diabetica Kernstar*, der bis zu *Cataracta rubra* führen kann (vgl. Text zu Abb. 1174). Schon bei einer 22jährigen, Fall Abb. 1173a, war bei der Extraktion die Linse beiderseits total sklerosiert (ähnlich wie bei Tetanie). Im

\* Von mir erhobener Befund.

Anschluß an Totalsklerose kommen häufig und frühzeitig *Kapselstarwucherungen* vor (z. B. Abb. 1173b, d).

Es darf wohl vermutet werden, daß alle diese Schädigungen letzten Endes die Folge derselben exogenen Noxe sind, welche beim Diabetes auch andere Teile des Auges, z. B. die Retina und das Pigmentepithel angreift.

Bezeichnend für diese Katarakt ist die gleichmäßige Trübung der subkapsulären Rinde im ganzen sichtbaren Umfang der Linsenoberfläche durch kleine flockige Trübungsherdchen von 0,04—0,1 mm Durchmesser (Abb. 1172c), die zum Teil, besonders in der Nähe des vorderen Spiegelbezirkes, Flüssigkeitsglanz aufweisen (Abb. 1172d). Am hinteren Linsenpol konfluieren diese Herde zu dichten weißen flächenhaften Trübungskomplexen, die ungleiche Verdichtung zeigen (Abb. 1172b). Die oberflächliche Linsenfaserzeichnung ist sehr verdeutlicht, und stellenweise entstehen durch Auseinanderweichen von Fasern spindelförmige dunkle Lücken (Abb. 1172a)\*. Bei Lupenspiegeleinstellung sind diese Lücken ebenfalls als Wasserspalten erkennbar (Abb. 1172e und f). Zusammenfassend können wir sagen, daß im oben ausführlich mitgeteilten Fall *eine sicher diabetische Katarakt ihren Anfang überall direkt subkapsulär nimmt, und zwar im Bereiche der ganzen Linsenoberfläche. Daß sie sich auszeichnet durch starke Verdeutlichung der oberflächlichen Faserzeichnung, durch Bildung kleiner Wasserspalten zwischen den oberflächlichen Fasern und durch ausgedehnten rein subkapsulären vacuolären Zerfall.*

*Abb. 1173a. Cataracta diabetica duplex mit Kapselflecken.*

22jährige Dora Kü., rechtes Auge (links ähnlicher Befund). Vordere Rinde bei mittelweiter Pupille. Etwa 15fach. Diabetes mellitus seit 3 Jahren (?) entdeckt bei schwerem Coma diabeticum (behandelnder Arzt Spitaldirektor Dr. ROTH, Winterthur).

Unter strenger Diät und Insulin schwindet der Zucker bis auf geringe Reste.

Heute RS = schwach 0,15 (—2,0)

LS = schwach 0,2 (—2,0).

In Abb. 1173a fallen an beiden Augen annuläre Trübungen der vorderen subkapsulären Rinde auf (ähnlich denen der Abb. 1166). In dichter Nähe der Vorderkapsel finden sich einzelne gröbere intensiv weiße runde Kapselstare verstreut, in der übrigen Rinde weiße Punkttrübungen. (Kapselstare fand ich bei diabetischer Katarakt auffallend häufig, s. auch Abb. 1173b und d.) Rindenperipherie mit Faserzeichnung. Hinterer Linsenabschnitt wegen Kerntrübung schwer übersehbar. Die Extraktion ergab beiderseits Sklerose der sagittal verdünnten Linse bis unter die Kapsel, Corticalis blieb keine zurück, runde schwarze Pupille. Nach Diszission des Nachstars RS = 1 (+ 9 c + cyl. 3 D), LS = 1 (+ 9 c + cyl. 3 D) keine Fundusveränderungen.

*Abb. 1173b. Cataracta diabetica senilis mit Kapselstarflecken.*

53jährige Frau Elise Oet., rechtes Auge. Seit Jahren schwerer Diabetes mellitus (angeblich früher im Urin bis 14% Zucker). Unter Diät heute 3%, wenig Aceton. Seit Jahren Sehstörungen, besonders rechts. Rechte Linse mit subkapsulären Fasertrübungen, Kernstar, hintere Schalenkatarakt. Vorn temporal vom Zentrum die

\* Nicht immer läßt sich dieses Bild leicht von demjenigen des *Tetaniestars* und anderer exogener Stare scheiden. Ja es können auch gewisse *erbliche Altersstarformen* im Spätstadium Ähnlichkeit mit ihm aufweisen, wiewohl in diesen Fällen vornehmlich die hintere Rinde ergriffen zu sein pflegt (s. auch „Tetaniestar“).

unregelmäßig runden Kapselstarflecken der Abb. 1173b. Darum herum Schlieren und Punkttrübungen, kräftige subkapsuläre Faserzeichnung. Chagrin fein farbenschillernd, nicht überall erhältlich, undeutlicher chagrinfreier Hof um die Kapselstarflecken. Axial und peripher viele kräftige Chagrinkugeln. Visus Fingerzählen in nächster Nähe. Extraktion mit runder, schwarzer Pupille.

RS post extractionem =  $\frac{5}{6}$  H 12,0

Am linken Auge ähnlicher weniger fortgeschrittener Linsenbefund. In diesem, wie im vorangegangenen Fall war die Linse in toto sklerosiert, so daß nach dem Austritt des Kerns keine Rinde zurückblieb. Das Vorhandensein von Kapselstaren hatte diese Totalsklerose erwarten lassen.

Histologisch (Abb. 1173c) zeigte die Kapsel der extrahierten (rechten) Linse Verdickung, Epithelkerne meist parallel zur Kapsel abgeplattet, stellenweise gewuchert. Ein Substrat der Chagrinkugeln ist nicht zu erkennen.

*Abb. 1173d und e. Halbmondförmiger Vorderkapselstar bei Cataracta diabetica.*

51jähriger Ferdinand Dre., rechtes Auge. Schwerer Diabetes mellitus seit 15 (?) Jahren (Blut- und Urinbefund nicht erhältlich). Seit mehreren Jahren zunehmende Sehstörung (Mutter und Schwester sind staroperiert).

In beiden Pupillargebieten kräftige weiße Kapselstare, mit konkav eingebuchteten Rändern (Abb. 1173d). Im Anschluß an die Kapselstare, deren Oberfläche im dünnen Schnitt leicht uneben erscheint, flache radiäre Chagrinfalten (Abb. 1173d), d. h., nur bei Einstellung der Chagriniierung sichtbare beginnende Faltung der Linsenoberfläche. Der Chagrin zeigt Farbenschillern. Übrige vordere Rinde mit zum Teil porös-tuffsteinigen Trübungen durchsetzt, von denen der optische Sagittalschnitt Abb. 1173e eine Vorstellung gibt (luzide wasserspaltentartige subkapsuläre Schicht, dahinter die porösen Trübungen, welche die Abspaltungszone zerstört haben). Kernstar, hintere Rindentrüben.

Diabetes im Verein mit der offenbar vorhandenen Keimesanlage dürften diesen beiderseitigen Star herbeigeführt haben. Für die ätiologische Bedeutung des Diabetes spricht das Aussehen des Stars.

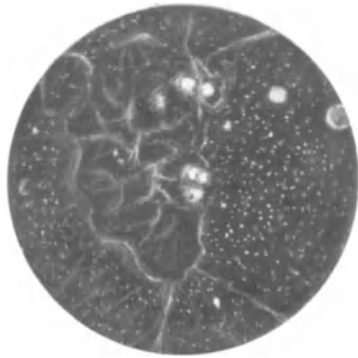
*Abb. 1174. Cataracta subcapsularis diabetica incipiens bei Retinitis diabetica. Diabetischer Kernstar.*

59jähriger Dr. Mü. Schwerer Diabetes mellitus, seit 20 Jahren beobachtet. Visus zufolge Retinitis diabetica seit Jahren beiderseits auf schwach 0,1 reduziert. Typischer diabetischer Pupillarpigmentsaum (s. Abschnitt Iris). Der optische Schnitt (Abb. 1174) ergibt einen braungelben opaken Kern. Dünnscheibe, feine, unter der Kapsel sitzende vordere und hintere Trübungsschale, hinten dichter als vorn, in minimalem Abstand von der Kapsel. Verdeutlichte Faserzeichnung der vorderen Rindenoberfläche. Als Besonderheit besteht eine *diffuse weißgraue Trübungsfläche geringer Dichte im axialen Bereich der vorderen Abspaltungsfläche, Nähte dieses Falls dunkel.* (Abb. 1174.) Seit  $1\frac{1}{2}$  Jahren Insulingebrauch. Beidseitige inveterierte Retinitis diabetica, weiße Herde und Blutpunkte.

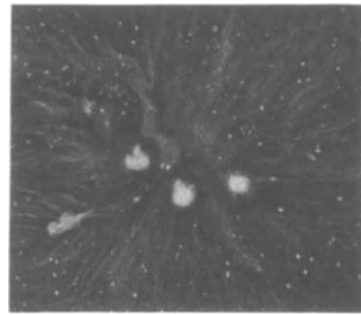
Diese sonst dicht subkapsulären vorderen und hinteren Linsenveränderungen sind, ebenfalls wie der Kernstar, mit Wahrscheinlichkeit auf den vieljährigen Diabetes mellitus zu beziehen.

Gelbroten Kernstar sah ich ferner beiderseits bei der 54jährigen Frau Magd. Spä. Beiderseits feine subkapsuläre Flächentrübungen vorn und hinten. Diabetische Linsenmyopie von 8—10 Dioptrien beiderseits. Visus beiderseits =  $\frac{5}{35}$  (M 10,0).

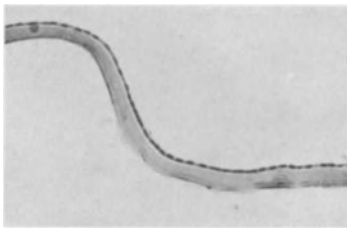



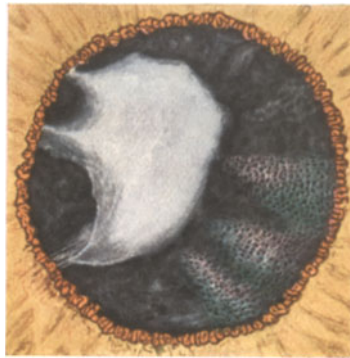1173a



1173b




1173c



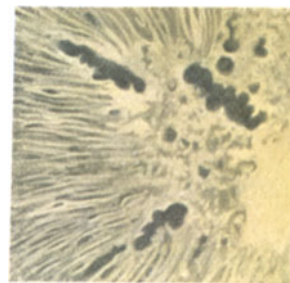
1173d



1173e



1174



1175

Stark verdickter poröser gelber Pupillarpigmentsaum (diabetischer Saum). Vor 11 Jahren angeblich dauernd 8% Zucker im Urin. Jetzt 1924 6% (Patientin des Herrn Prof. LÖFFLER). Die Extraktion beider Linsen ergab rechts Visus = 1, links = 0,5 (beids. + 12,0  $\subset$  cyl. + 2,0). (Somit hatte Linsenmyopie bestanden.) Leichte diabetische Retinalherde.

Totalsklerose mit rotgelbem Kern und feiner subkapsulärer Trübungsschicht zeigte auch der von mir beiderseits staroperierte 50jährige Moritz Rei. Außerdem bestand beträchtliche sagittale Linsenverdünnung. Es besteht vieljähriger schwerer Diabetes mellitus.

RS und LS nach der Extraktion =  $\frac{5}{6}$  (+ 10,0).

Auch bei Diabetikern des höheren Alters sah ich wiederholt Kernstar.

### f) Linsenbefunde bei diabetischer Myopie und Hyperopie.

Im Anschluß an die Besprechung der Cataracta diabetica sei das Wenige mitgeteilt, was ich mittels optischen Schnittes bei diabetischer Myopie und Hyperopie feststellen konnte.

Was die Linsenveränderungen bei *diabetischer Myopie* betrifft, so konnte ich, trotz mehrfach darauf gerichteter Aufmerksamkeit, Spaltlampenbefunde von bezeichnender Art in keinem Falle erheben. Das einzige, was ich in einer Reihe von ausgesprochenen Fällen von diabetischer Myopie, die ich innerhalb 11 Jahren im optischen Schnitt zu durchmustern Gelegenheit hatte, beobachtete, war eine *Unschärfe und Undeutlichkeit aller optischen Diskontinuitätszonen*. Sie waren z. B. bei der 48jährigen, früher emmetropen Frl. Sa., die durch mehrjährigen schweren Diabetes mellitus eine Myopie von 3—4 D erworben hatte, sozusagen verschwunden. Weder Abspaltungszone, noch Alterskernzone, noch Embryonalkernzonen waren sicher erkennbar. Eine Zunahme der Kernopazität wie bei der Linse mit doppeltem Brennpunkt bestand nicht. Ähnlich war der Befund in den anderen Fällen. Manchmal schien eine *sagittale Linsenverdickung* zu bestehen. Doch war auch hierüber nicht volle Sicherheit zu erlangen.

Dieser Befund ist um so auffälliger, als bekanntlich nur eine Herabsetzung des Rindenindex oder aber eine Heraufsetzung des Kernindex (bei unveränderter Form der Diskontinuitätsflächen) die Entstehung einer Linsenmyopie erklären kann. Theoretisch wäre demnach eine *Zunahme* der Reflexion der Diskontinuitätszonen zu erwarten.

In zwei Fällen (Frau Bu. und Frau Me.) fand ich auffallend dicke Rinde (bis zu Hornhautdicke).

Auch ein Fall von *diabetischer Hyperopie* bot keine sicheren Linsenveränderungen. Die 43jährige Frau Therese Schn., die bis dahin immer gut gesehen und ohne Brille gelesen hatte, suchte am 23. 9. 25 die Poliklinik mit der Angabe auf, seit 4 Tagen schlechter in die Ferne zu sehen. Es wurde leichte Myopie festgestellt.

RS =  $\frac{6}{8}$  ohne Glas, RS =  $\frac{6}{5}$  (−0,5)

LS =  $\frac{6}{12}$  „ „ LS =  $\frac{6}{5}$  (−0,75), Fundus intakt.

In der Folge traten erneute Sehstörungen auf, weswegen sie auswärts in Behandlung trat. Am 26. 9. 25 erkannte sie angeblich Personen nur noch auf 1 m Distanz, konnte aber feinsten Druck lesen (sie kam nicht zur Untersuchung). Die Myopie hatte somit zugenommen. Nach 3 Wochen Besserung. Am 12. 10. Eintritt in die Med. Poliklinik wegen Herz- und Atembeschwerden. Urin 4,4% Zucker, Aceton + + +, Acetessigsäure + + +.

Am 28. 10. 25 RS =  $\frac{6}{36}$  ohne Glas, =  $\frac{6}{5}$  (+ 3,25!)

LS =  $\frac{6}{36}$  „ „ =  $\frac{6}{5}$  (+ 3,25).

Es war somit Hyperopie von über 3 D aufgetreten.

29. 10. 25. RS =  $\frac{6}{24}$  ohne Glas, =  $\frac{6}{5}$  (+ 2,75)

LS =  $\frac{6}{24}$  „ „ =  $\frac{6}{5}$  (+ 2,75).

Nieden 1 mit + 4,5 in 20 cm, somit Akkommodation normal.

30. 10. 25. RS =  $\frac{6}{18}$  ohne Glas, =  $\frac{6}{5}$  (+ 2,5)

LS =  $\frac{6}{18}$  „ „ =  $\frac{6}{5}$  (+ 2,5)

2. 11. 25. RS =  $\frac{6}{6}$  „ „ =  $\frac{6}{5}$  (+ 1,5)

LS =  $\frac{6}{12}$  „ „ =  $\frac{6}{5}$  (+ 1,5).

Nieden 1 mit + 3,75 in 20 cm.

In der Folge wurde der Visus täglich kontrolliert. Die Hyperopie besserte sich etwas, vielleicht zufolge der Behandlung. Der Diabetes blieb bestehen.

Am 9. 11. 25. RS =  $\frac{6}{5}$  ohne Glas und mit + 0,75

LS =  $\frac{6}{5}$  „ „ „ „ + 0,75.

In der Folge täglich ähnlich, so daß ich die Notizen weglassen.

Am 20. 11. in Homotropinmydriasis:

RS =  $\frac{5}{25}$  ohne Glas, =  $\frac{5}{5}$  (+ 2,5)

LS =  $\frac{5}{35}$  „ „ =  $\frac{5}{5}$  (+ 2,25).

Nieden 1 in 20 cm mit + 6,5.

Refraktion objektiv = + 2,0 D.

Am 9. 12. 25. RS = 1 (+ 1,75).

LS = 1 (+ 1,75).

Nieden 1 in 20 cm mit + 2,5 beidseits.

Der Urin enthielt trotz klinischer Behandlung (Prof. LÖFFLER) dauernd Zucker, Aceton und Acetessigsäure. Zuckerausscheidung variabel bis 184 g täglich. Angaben über Blutzuckermenge nicht erhältlich. Drei Monate später Exitus nach Koma.

Im vorliegenden Fall ging eine diabetische Myopie in eine schließlich dauernde *diabetische Hyperopie wechselnder Stärke* über. Die Annahme, daß ursprünglich schon stärkere Hyperopie vorgelegen hätte, die lediglich durch wechselnde diabetische Myopie verschleiert worden sei, ist im vorliegenden Fall nicht haltbar.

Am 19. 10. 23, somit *zwei Jahre vor der Erkrankung*, hatte Prof. HAAB RS =  $\frac{3}{4}-1$  (— cyl. 0,5 Achse vertikal), LS =  $\frac{3}{4}-1$  (— sph. 1,0) festgestellt. Es bestand somit rechts annähernd Emmetropie, links leichte Myopie. Auch gibt der Ehemann der Patientin des bestimmtesten an, sie hätte vor dem Datum des 23. 9. 25 niemals zum Lesen eine Brille getragen, vielmehr ohne Brille tadellos lesen können, was bei einem Alter von 43 Jahren und bei beiderseitiger Hyperopie von 3,25 D ausgeschlossen gewesen wäre. Die Frau half ihrem Manne, der Fischer ist, in seinem Berufe mit, und er erklärt, die Frau hätte ganz plötzlich an einem Sonntag beim Fischen die Fische im Wasser nicht mehr unterscheiden können, während sie früher tadellos in die Ferne gesehen hätte. Wie aus obigen Aufzeichnungen ersichtlich, war die Ursache dieses Schlechtersehens diabetische Myopie, auf welche dann in wenigen Tagen starke diabetische Hyperopie folgte.

Es darf somit im vorstehenden Falle *diabetische Hyperopie* als zweifellos erwiesen gelten.

Auch in diesem Falle ergab sich als objektives Linsensymptom lediglich eine ausgesprochene *Homogenisation* insofern, als sämtliche Diskontinuitätszonen sehr undeutlich, kaum nachweisbar waren. Doch war eine diffuse Steigerung der *Linsenopazität* nicht zu verkennen. (Eine Zunahme der Rindenopazität und damit des Rindenindex müßte nach bekanntem Brechungsgesetz eine Abnahme des Gesamtindex und damit eine Linsenhyperopie zur Folge haben.)

Bemerkt sei noch, daß nach Verminderung der Hyperopie die Diskontinuitätszonen wieder etwas deutlicher zu sein schienen und daß der relativ große Abstand der Abspaltungsfläche von der Kapsel auffiel. In sagittaler Richtung erschien die Linse eher verdickt als verdünnt. Weder bei diabetischer Myopie noch Hyperopie fand ich Kammerwasser, Kammertiefe und Glaskörper merklich verändert.

Weitere Untersuchungen müssen lehren, ob den mitgeteilten Befunden etwas Gesetzmäßiges oder Zufälliges zukommt.

### g) Cataracta tetanica.

Abb. 1175—1181. Das erste Spaltlampenbild einer vielleicht tetanischen Katarakt teilte ich<sup>200</sup>) 1921 mit (s. Abb. 1175). Das damals erhobene Spaltlampenbild stimmt so sehr mit später erhobenen Befunden bei Tetania strumipriva überein (vgl. Abb. 1175 mit 1176), daß mit einer gewissen Wahrscheinlichkeit auf die gleiche Ursache geschlossen werden darf.

In der Schweiz mit ihrem relativen Reichtum an Strumen und Strumektomien ist Cataracta tetanica keine so große Seltenheit (die Epithelkörperchen brauchen nicht exstirpiert zu sein, sie können durch Unterbindung von Gefäßen zugrunde gehen). Ich konnte seit 18 Jahren eine Reihe von Fällen sehen, über die zum Teil KAST\* berichtet hat. Spaltlampenbeobachtungen von Tetaniestarr, zum Teil gemeinsam mit mir untersuchter Fälle, teilte vor sechs Jahren KNÜSEL\*\* (1924) mit. Das heute vorliegende Spaltlampenmaterial ist zu klein, um den Tetaniestarr mit Sicherheit gegen einzelne Formen von Zuckerstarr, vielleicht auch anderer, exogener, ihrer Ursache nach nicht geklärter Starrformen abzugrenzen. Als typisches Merkmal kann aber heute schon ein *ausgesprochenes Hervortreten der Faserzeichnung der Rindenoberflächen* gelten (Abb. 1175—1180). Diagnostisch wichtig ist ferner die *dicht subkapsuläre Lage* der hauptsächlichsten Trübungen. Öfters erscheint die Linse in sagittaler Richtung erheblich verdünnt, so im Falle der Abb. 1175—1181. Auch bei der 48jährigen Klara Mü., die vor 5 Jahren strumektomiert wurde und gleich nachher Tetanie bekam, waren die Starlinsen sagittal stark verdünnt und abgeplattet. Ebenso bei der 37jährigen Frau Schm.-P., strumektomiert vor 2 Jahren, mit beidseitigem Tetaniestarr, und schließlich bei dem 41jährigen Johann Wa., strumektomiert vor 9 Jahren. Alle diese Fälle zeigten subkapsuläre Fasertrübung in feinsten Schicht, wie sie Abb. 1176—1180 wiedergibt.

Die Linse war in allen von mir operierten Fällen *total sklerosiert*. Der Äquatorialdurchmesser der Linsen ist im allgemeinen ein großer, was der Operateur bei Anlage des Schnittes zu berücksichtigen hat. Auch bei Jugendlichen ist Lappenschnitt vorzuziehen, sollen nicht sklerosierte, schwer resorbierbare Linsenreste zurückbleiben.

Das Starbild bei Tetanien anderer als strumipriver Genese weicht von dem hier dargestellten nicht ab. Wiederholt konnte ich auf Grund des Linsenbefundes die Diagnose Tetanie stellen, die nachher von neurologischer Seite bestätigt wurde, oder dem Neurologen die Diagnose bestätigen half. Trotzdem kann das Starbild der Tetanie nicht als unbedingt typisch gelten. Schon bei Besprechung der Cataracta

\* KAST: Diss. Zürich 1926 u. Z. Augenheilk. 59, 357 (1926).

\*\* KNÜSEL findet, daß sich der Tetaniestarr morphologisch nicht vom Starr der myotonischen Dystrophie trennen lasse, was ich nicht bestätigen kann [Graefes Arch. 114, 636 (1924)].

COSMETTATOS [Rev. gén. d'Ophthalm. 41, 421 (1927)] hat kürzlich mit den hier geschilderten übereinstimmende Befunde erhoben. Ebenso A. SIEGRIST (Der graue Altersstarr. Berlin 1928), der das Verdienst hat, die Kenntnis des *experimentellen Tetaniestars* ERDHEIMS, POSSEKS, HANS ISELINS und anderer Autoren gefördert zu haben. Speziell ist SIEGRIST das Studium des experimentellen Tetaniestars des Hundes zu verdanken.

diabetica wurde erwähnt, daß diese der Tetanica gleichen kann, ja, daß in seltenen Fällen auch ein seniler Erbstar den Typus der exogenen Stare zeigen kann.

So zeigt z. B. die 52jährige Frau He. beiderseits einen Star vom Typus der Tetanica mit sagittaler Linsenverdünnung und totaler Sklerose, die auch durch die Extraktion erwiesen wurde. Ihre Mutter G. war mit 56 Jahren durch Kollegen TH. BÄNZIGER an Star operiert worden. Frau H. leidet weder an Diabetes, noch ergab die wiederholte neurologische Untersuchung Zeichen von Tetanie. Durch vor 2 Jahren auswärts verordnetes „Euphakin“ verschlimmerte sich angeblich der Zustand, Patientin „kam außerdem an den Nerven herunter, wurde müde, reizbar, überempfindlich“, so daß die Medikation sistiert werden mußte.

Die Differentialdiagnose wird in solchen Fällen, ähnlich wie etwa bei der Scheidung von Papillitis n. optici und Stauungspapille, ex juvantibus gestellt werden können.

So zeigt der 56jährige Lokomotivbremser Ca. beiderseits eine hintere und vordere Schalenkatarakt vom Typus der tetanischen, Visus auf weniger als 0,1 herabgesetzt. Familiär niemals Star. Der Mann leidet seit 6 Jahren an Magenstörungen, die ihn zeitweise arbeitsunfähig machen. Mehrfach Bewußtseinstörungen vorübergehender Art nachts. Zeitweise auch Muskelstörungen in Beinen und Armen.

Auch in diesem Falle darf vielleicht von Tetaniestar gesprochen werden, wiewohl heute sichere Zeichen von Tetanie fehlen.

*Abb. 1175. Seltene Form einer schalenförmigen, vielleicht durch Tetanie bedingten juvenilen hinteren Katarakt\*.*

30jähriger etwas schwächerer Schlosser A. J. Ok. 2, Obj. a 2. Es ist ein Stück aus der nasalen vorderen Trübung des linken Auges dargestellt.

Die Trübung liegt subkapsulär.

Der Patient leidet seit Jahren an zeitweiser, schwerer trophischer Störung aller Fingernägel. Ebenso besteht zeitweise Haarausfall. Andere Symptome von Tetanie sind nicht nachweisbar. Urin ohne Befund.

Die Abnahme des Visus datiert seit 3 Monaten.

Beiderseits besteht ausgedehnte, schalenförmige hintere Cataract, die axial besonders dicht ist (Abb. 1175).

In den axialen Trübungspartien herrscht dicke Vakuolenbildung vor, peripheriewärts wird die Trübung durchscheinender, und die Faserstreifung ist erkennbar. LS =  $\frac{6}{60}$ .

Ein Alterskernstreifen ist weder vorn noch hinten nachweisbar. Der embryonale Kern erscheint abgeplattet.

Beide Linsen sind in sagittaler Richtung außerordentlich verdünnt. Die Messung der Dicke nach der auf S. 345 angegebenen Methode ergibt 3 mm.

Die Katarakt des einen Auges wurde von mir extrahiert. Es zeigte sich, daß die ganze Linse sklerosiert und axial verdünnt war. Es resultierte sofort eine schwarze Pupille. Maße des harten gelben Kerns: 7 : 3 mm. Fundus ohne Besonderheit. Visus =  $\frac{6}{24}$  mit + 12,0 D.

Es ist anzunehmen, daß die primäre Veränderung die vorzeitige Sklerose ist. Denn Patient gibt an, bis vor einem Vierteljahre gut gesehen zu haben. Mit den trophischen Störungen der Nägel sind vielleicht ein Stillstand des Linsenwachstums, frühzeitige Sklerosierung der ganzen Linse und Zerfall neugebildeter Fasern in Parallele

\* Siehe VOGT: Atlas der Spaltlampenmikroskopie, 1921, Abb. 281.

zu setzen. Die sklerosierte Substanz ist naturgemäß vor solchem Zerfall geschützt. Es konnte in diesem Fall die herabgesetzte Linsendicke ante operationem festgestellt werden.

*Abb. 1176, 1177. Cataracta tetanica bei Tetania strumipriva.*

43jährige Frau Schäubli, rechtes Auge (Bild vom 16. 7. 24. Ok. 2, Obj. a 2). Beidseits übereinstimmender Befund. Patientin wurde vor 6 Jahren strumektomiert. Schon wenige Tage nach der Operation stellten sich Symptome von Tetanie ein: Muskelkontrakturen, Haarausfall. Später Sehstörungen. Heute (16. 7. 24) Visus beidseits weniger als 0,1. (Patientin hatte früher stets gut gesehen.) Nach der Star-extraktion war der Visus beiderseits 0,5 (mit + 15,0).

Der Linsenbefund dieses Falles zeichnet sich vor allem durch die vordere und hintere gleichmäßige, axial etwas stärkere *faserstreifige Subkapsulärtrübung* aus (Abb. 1176). Überall treten die getrübbten Oberflächenfasern als feine Linien und Nähte zutage. Nähte und Fasern sind da und dort streckenweise auseinandergewichen, wodurch dunkle Lücken in der trüben Schicht entstehen (Abb. 1176).

Der optische Schnitt Abb. 1177 läßt die dicht subkapsuläre Lage der trüben Fasern erkennen. Rückwärts vom (undeutlichen!) vorderen Abspaltungstreifen, zwischen diesem und dem Alterskernstreifen, sind eine Menge farbig glitzernder Punkte zu sehen, ähnlich wie wir sie in Abb. 1084 kennen lernten und bei Cataracta myotonica finden werden.

Vor dem zentralen Intervall vordere axiale Embryonalkatarakt.

Die Lappenextraktion ergab beiderseits Totalsklerose, schwarze Pupillen.

*Abb. 1178—1180a und b. Cataracta tetanica bei Tetania strumipriva.*

32jähriger Pfarrer Schm., strumektomiert 2 Jahre vor Aufnahme der Bilder (14. 9. 25). Vier Tage nach der Operation dieselben schweren tetanischen Erscheinungen wie im vorigen Falle (Juli 1922). Erste Sehstörung drei Monate nach der Operation. Im Herbst 1925, am Datum der Abbildungen, war RS = schwach 0,1 Gln., LS = schwach 0,1 Gln.

Die Bilder (Abb. 1178, 8fach, Vorderfläche, Abb. 1179 Rückfläche, Abb. 1180a breites Büschel, Abb. 1180b optischer Schnitt der linken Linse, 24fach) lassen vor allem wieder die faserstreifige Subkapsulärtrübung hervortreten. Die Fasern beherrschen das Bild, die Nähte sind nicht immer deutlich. Einzelne Faserbündel treten durch Trübung stärker hervor. Da und dort, besonders axial, zum Teil auch peripher zwischen Fasern, sammeln sich Gruppen von weißen Punkten und Vakuolen an. Der optische Schnitt (Abb. 1180b) demonstriert wieder die gleichmäßig dicht subkapsuläre Lage der Streifentrübungen. Farbige Glitzerpunkte fehlen.

Sagittal erscheinen die Linsen etwas verdünnt. Ihre Dicke schätzte ich um ein wenig höher als die Tiefe der Vorderkammer.

Die Extraktion ergab totale Sklerose, schwarze Pupille. Linsendicke 3 mm. RS =  $\frac{5}{4}$  (+ 11,0 komb. cyl. + 0,5, Achse 60°) LS = 1 (+ 9,0).

*Abb. 1181a und b. Diagnose eines durch Cachexia strumipriva bedingten Tetaniestars 19 Jahre nach der Strumektomie.*

Abb. 1181a und b. 50jährige Frau Imf., linkes Auge.

Die Frau konsultierte mich wegen zunehmender Sehstörung. Makroskopisch beiderseits Katarakt, rechts mit starkem gelblichem Kernstar, links mit vorderer und hinterer Rosettentrübung. RS = 0,01, LS = 0,1 (−3,0). Eltern mit 65 bzw.

75 Jahren gestorben, ohne Star. Auch sonst in der Familie keine Katarakt. Die Sehstörung begann angeblich zuerst rechts vor 4 Jahren mit Einsetzen der Menopause, auf die der Star bezogen wird. Urin ohne Befund.

Das Spaltlampenmikroskop ergibt ein für Tetanie so charakteristisches vorderes und hinteres subkapsuläres Linsenfaserbild, daß nach Tetanie geforscht wird.

Vor 19 Jahren Strumektomie (heute an Stelle der Struma eine Vertiefung). Kurz nach der Operation traten Muskelkrämpfe und heftige Asthmaanfalle auf. Das Gesicht (und auch der übrige Körper) wurde gedunsen „wie bei einer Trinkerin“. Unter Tabletten allmähliche Besserung. Doch blieb die Gesundheit seither geschwächt. Erinnert sich nicht an Haarausfall, jedoch Nägel zeitweise brüchig.

Abb. 1181 a gibt einen Sektor der vorderen Rinde wieder. Abb. 1181 b paraxialer optischer Schnitt, v vordere, h hintere subkapsuläre Trübungschale.

Offenbar ist die Katarakt, wenn sie auch erst spät zu erheblicher Sehstörung führte, in diesem Falle endokrinen Ursprungs und auf Insuffizienz der Parathyreoidea, bzw. der Thyreoidea durch zu gründliche Strumektomie zurückzuführen.

### h) Cataracta dermatogenes.

Abb. 1182. *Juvenile Cataracta complicata* zufolge *Neurodermitis chronica*<sup>246</sup>).

Eine seltene exogene juvenile Starform stellt diejenige bei *Neurodermitis*, einem chronischen Hautleiden dar. Zweimal sah ich diesen Jugendstar auch in Fällen von vieljährigem chronischem Ekzem auftreten (Diagnose des Ekzems durch Professor БЛОХ, Direktor der dermatologischen Klinik Zürich).

Abb. 1182 betrifft das linke Auge des 28jährigen robusten Ernst Kr. Er leidet seit frühester Jugend an „disseminierter *Neurodermitis*“ (Diagnose der Basler dermatologischen Klinik, damaliger Vorstand Prof. LEWANDOWSKY\* sel.). Lidhaut und Stirnhaut elephantiasisch verdickt, mit Borken und Kratzeffekten. Sah früher stets gut, war Schütze. Familiär keine Sehstörungen. Links seit einem halben Jahr Visus schlechter. Heute (1920) weißblaue Milchkatarakt links, ausgedehnter vorderer Kapselstar im axialen Gebiet, vertikal 3, horizontal 3,5 mm messend (Abb. 1182). Am Kapselstarrande typisches Verhalten des Chagrins. Letzterer ist über dem Star lückenhaft, farbenschillernd. *Man beachte die konkav-bogige Begrenzung des Stars!* (vgl. Text zu Abb. 1118). In der Umgebung einige isolierte Kapselstarflecken.

Am *andern* (rechten) Auge ebenfalls *Cataracta complicata* (incipiens). Dabei ist beachtenswert, daß die bei Durchleuchtung rosettenförmige Trübung anscheinend ausschließlich die *vordere* Rinde betrifft. Die Strahlen der Rosette treten nur schwach hervor. Charakteristische Trübungswolken, die zum Teil subkapsulär liegen, folgen vornehmlich der Nahrichtung und sind axial besonders stark ausgesprochen. Da und dort ist Faserzeichnung zu sehen. Der vordere Chagrin hat an den Stellen dichter Trübung seine Struktur verloren und zeigt überall kräftiges Farbenschillern. Hintere Rinde nicht sehr gut übersehbar, soweit erkennbar, ist sie jedoch trübungsfrei. Glaskörpergerüst destruiert, mit braunroten zahlreichen Punkteinlagerungen (diese kommen auch am linken Auge nach der Extraktion zum Vorschein). Im rotfreien Licht fehlt der Maculareflex, und es besteht Andeutung radiärstehender präretinaler Reflexlinien. RS = schwach  $\frac{6}{18}$  (H 1,5), LS = Finger in 50 cm (Visusabnahme rechts seit einigen Wochen).

\* LEWANDOWSKY stellte den Fall am 29. 11. 17 in der Med. Ges. Basel vor. Damals bestanden noch keine Sehstörungen (vgl. Korresp.bl. Schweiz. Ärzte 1918, Nr 29). Das Krankheitsbild der *Neurodermitis disseminata* wird, wie LEWANDOWSKY bemerkt, auch heute noch häufig mit dem des chronischen Ekzems verwechselt.



1176



1177



Vorn

1178



hinten

1179



1180a



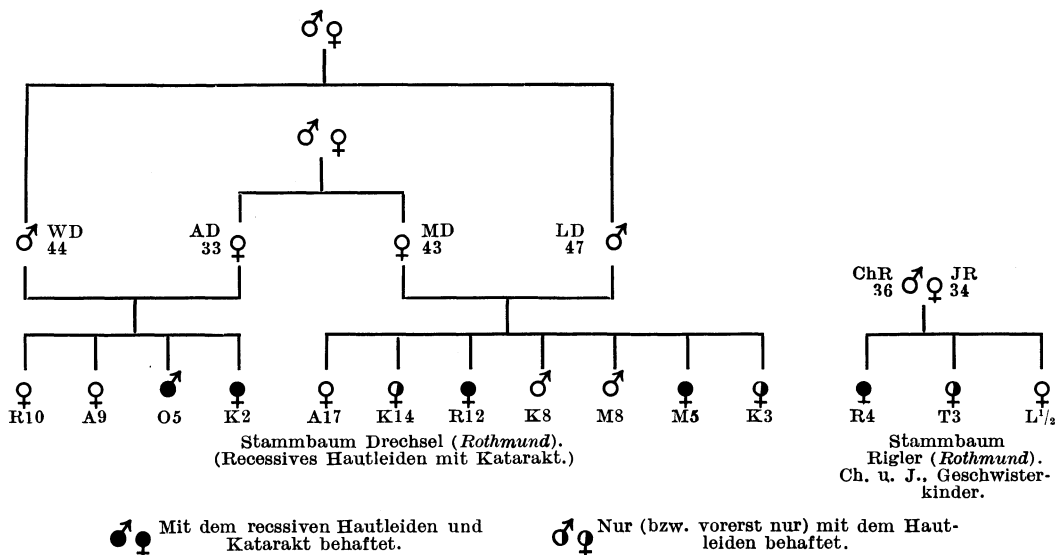
Nach der Linearextraktion links schwarze Pupille, LS =  $\frac{6}{8}$  (+ 11,0 komb. + cyl. 1,5 Achse 60°). Ophth. normal.

Drei Monate später bietet die rechtseitige Katarakt insofern ein neues Bild, als vorn axial im Zentrum der Rosette nun auch ein ganz ähnlicher, eckig-ovaler Kapselstar aufgetreten ist, wie er links bestand. Maße 2 : 3 mm. Er zeigt, wie die Umgebung, Farbenschillern. Der für Kapselstar typische chagrinfreie Saum ist vorhanden. Die *hintere* Rinde weist nun, besonders axial, ebenfalls wölkchenförmige beginnende Trübungen auf.

Offenbar steht im vorliegenden Fall der Star im Zusammenhang mit der Neurodermitis. Hinsichtlich der bogigen Begrenzung des Kapselstars siehe Text zu Abb. 1118a, siehe auch die Starform 1170, 1173 d. Beachtenswert sind die beidseits vorhandenen Veränderungen des Glaskörpers und die *frühzeitige* Kapselstarbildung.

Diese außergewöhnliche Form der Cataracta complicata bietet auch allgemeines Interesse. Denn es läßt sich zeigen, daß ihre Struktur mit dem Grundleiden Beziehungen besitzt. In vier ähnlichen Fällen nämlich, die ANDOGSKY\* mitteilt und die alle bei chronisch entzündlichen Hautaffektionen jugendlicher Personen auftraten\*\*, begann die Katarakt ebenfalls, wie in unserem Falle, als *vordere subkapsuläre* Rosettentrübung (ANDOGSKY spricht von „Cataracta stellata anterior“). Es kann somit keinem Zweifel unterliegen, daß die ungewöhnliche Form in ANDOGSKYs und in unseren Fällen der Ausdruck des besonderen Grundleidens, der chronisch-entzündlichen Hauterkrankung ist.

Von ROTHMUND ist vor 63 Jahren\*\*\* ein anderer Typus der „Cataracta dermatogenes“, wie sie ANDOGSKY nennt, beschrieben worden: nämlich eine ausgesprochen familiäre Form. Fand sie sich doch in drei Familien mit 14 Kindern fünf- bzw. achtmal. Die Eltern waren verschont. Heute, nachdem die MENDELSchen Gesetze



\* ANDOGSKY: Klin. Mbl. Augenheilk. 52, 824 (1914).

\*\* Prof. LUTZ, Vorstand der Basler dermatologischen Klinik, hatte die Freundlichkeit, die von ANDOGSKY mitgeteilten Krankengeschichten nachzusehen, und ist der Ansicht, daß es sich im Fall 2—4 ANDOGSKYs mit Wahrscheinlichkeit ebenfalls um Neurodermitis disseminata gehandelt hat.

Über Katarakt bei Neurodermitis berichtete seither auch LOEWENSTEIN [Klin. Mbl. Augenheilk. 72, 653 (1924)], bei rezidivierendem Ekzem bei 22 Jähriger JAROMIR KURZ (1924)<sup>364</sup>, bei Neurodermitis und Poikilodermitis siehe auch A. SIEGRIST (l. c.) u. a.

\*\*\* ROTHMUND: Graefes Arch. 14, I, 159 (1868).

bekannt sind, darf die ROTHMUNDSche Starform als rezessiv bezeichnet werden, und es wäre von Interesse, den Deszendenten der betreffenden Familien, soweit sie nicht ausgemerzt sind, nachzuforschen\*. Die Stammbäume, die ich aus den leider in bezug auf die Aszendenz mangelhaften Notizen ROTHMUNDS konstruierte, seien auf S. 557 ihrer theoretischen Bedeutung wegen wiedergegeben.

Der rezessive Charakter der Krankheit kommt in diesen Stammbäumen nicht nur durch das Verschontbleiben der Aszendenz, sondern auch durch die Bedeutung der Verwandtenehe zum Ausdruck. Die Vererbung geschieht nach der Formel  $Dd \times Dd = DD + 2 Dd + dd$ , wobei  $D$  = gesundes Merkmal dominiert über  $d$  = pathologisches Merkmal. ( $DD$  = normal,  $Dd$  = latent affiziert,  $dd$  = manifest affiziert.)

Der ROTHMUNDSche Star trat akuter auf als derjenige ANDOGSKYS: In wenigen Tagen bildete sich nach Beginn der Trübungen Vollstar (gewöhnlich zwischen dem 2. und 6. Jahre), während in ANDOGSKYS Fällen, wie in dem analogen unsrigen, bis zur Vollendung der Trübung Monate verflossen und der Star erst später, nach dem Kindesalter, auftrat. In ROTHMUNDS Fällen begannen die Trübungen anscheinend nicht axial, sondern in der *vorderen peripheren* Rinde, in Form spitzer Dreieckstreifen. *Immerhin wird auch hier der Beginn in der vorderen Rinde hervorgehoben, den die dermatogenen Stare zu bevorzugen scheinen.*

Die früh auftretende Hauterkrankung war chronisch-entzündlicher Natur und führte zu einer fettigen (?) Degeneration und Atrophie des Stratum Malpighii\*\*.

Auch bei *Sklerodermie* kann vorzeitiger komplizierter Star auftreten, wie VOSSIUS 1920 in zwei Fällen fand\*\*\*. Ähnlich SÉGARY, FAVORY und MAMOU †.

Nicht streng hierher gehörig ist eine Beobachtung NIEDENS<sup>365</sup>): Katarakt bei Teleangiektasie der Gesichtshaut, Beginn als hintere Rosette.

### i) Komplizierte Stare unsicheren Ursprungs.

*Abb. 1183, 1184. Trübungsring vom Typus der Complicata, vordere obere Rinde.*

Die 56jährige Frau Ke. wurde vor etwa 4 Jahren wegen Glaukom nach oben iridektomiert. Nach der Anamnese hatte akutes Glaukom nicht vorgelegen. Im Bereiche des Koloboms, in dessen Mitte, sitzt der Trübungsring der Abb. 1183. Er ist von porös-tuffsteinigem Bau und an zwei Seiten von konzentrischen Streifen ähnlichen Baues umgeben. Poröse Trübung zeigt auch sein Inneres. Im optischen Schnitt (Abb. 1184) wasserspaltähnliche Lücken, mit faseriger Zerklüftung der Umgebung. Die übrige Linse ist klar. Tension normal.

Mit dem Glaukom kann diese umschriebene poröse Ringtrübung (vgl. Abb. 1144, 1151, 1161, 1168) kaum im Zusammenhang stehen. Es besteht die Möglichkeit, daß bei Fassen der Iris oder beim Trepanieren die Linse lokal gequetscht wurde (vgl.

\* Nach Erkundigungen, die ich an Ort und Stelle einzog, sind sie fast alle überseeisch ausgewandert. Die Manifestation des rezessiven Leidens war durch die in jenen Dörfern hochgradige Inzucht begünstigt.

\*\* Ob die von ROTHMUND im Corium nachgewiesenen Tropfen wirklich Fett waren, ist nicht zu entscheiden. Wurden doch zu jenen Zeiten auch die Myelintröpfchen des Stars als Fett angesprochen. Kollege LUTZ, der die Freundlichkeit hatte, die ROTHMUNDSche Beschreibung nachzusehen, teilt mir mit, daß Neurodermitis mit Sicherheit nicht vorlag, daß aber eine bestimmte Diagnose sich heute nicht mehr stellen lasse. Es handelte sich anscheinend um einen entzündlichen, atrophisierenden und wohl auch sklerosierenden Prozeß, mit sekundärer Atrophie der Epidermis.

\*\*\* VOSSIUS: Z. Augenheilk. **43**, 640.

† SÉGARY, FAVORY u. MAMOU: Bull. Soc. méd. Hôp. Paris **46** (1930).



1180b




1181a



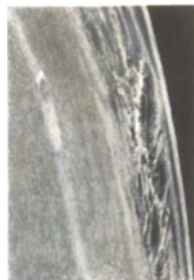1181b




1182



1183



1184



1185

HANSEN)\*. Alte traumatische Trübungen können das Aussehen der Complicata gewinnen (Abb. 1258, 1310).

*Abb. 1185—1187. Seltene Rindenkatarakt vom Typus der Complicata, Ursache unbekannt.*

39jähriger Gino Ca., linkes Auge, Ok. 2, Obj. a 2. Rechtes Auge vor Jahren an Star operiert. Dieses Auge ist zwar reizlos, doch besteht dauernd Zellbetauung der Hornhautrückfläche, neben zahlreichen feinen pigmentierten Beschlägen. Im Bereiche des *linken* Auges weist die vordere Rinde axial unbedeutende wolkige Trübungen auf. Dagegen ist die hintere von porös-tuffsteinigen, für Cataracta complicata typischen Trübungen und Lücken durchsetzt (Abb. 1185, breites Büschel im axialen Gebiet). Die auffallend gelblichen porösen Trübungen umschließen grobe rundliche, für Complicata bezeichnende Lücken. Farbenschildern des hinteren Linsenspiegels. Der an etwas anderer Stelle durchgelegte dünne Schnitt (Abb. 1186) zeigt, daß die Complicatatrübungen die ganze hintere Corticalis durchsetzen. Die Durchleuchtung mit Lupenspiegel zeigt die unregelmäßige Rosette der Abb. 1187.

Die Anamnese dieses Falles ergibt keine Anhaltspunkte für die Genese dieser ausgesprochenen Complicataform, die dem Bilde nach einer chronischen Iridocyclitis oder Fundusdegeneration die Entstehung verdanken könnte. Urin stets ohne Besonderheit, Allgemeinzustand sehr gut. Der Fundus (post extractionem) läßt lediglich sehr peripher unbedeutende alte Aderhautherde erkennen, Glaskörper intakt. LS = 1.

Stare vom Typus der Cataracta complicata, bei denen sich eine Ursache nicht ermitteln läßt, sind selten und gehören mehr dem höheren Alter an. Als Beispiel dieser Art erwähne ich die 79jährige Frau Naef., welche in der linken vorderen Rinde temporal von der Linsenmitte einen 1 mm messenden runden Kataraktherd vom Typus desjenigen der Abb. 1183 aufweist. Auf der Vorderkapsel darüber 3 Pigmentklümpchen mit feinen Häutchen. Sitz mittlere und tiefe Rinde, an einer Stelle subkapsulär. Im Spiegelbezirk und im optischen Schnitt erscheint die trübe Partie als kugelige Wasserspalte, mit zwei spitzen Ausläufern. Ihr Inhalt hat porös-tuffsteinigen Typus angenommen.

Ähnliche Trübungsformen fand ich in sehr alten, zum Teil in Speichen übergegangenem Wasserspalten, wie auch alte Fälle von Cataracta traumatica meistens diesen Trübungstypus annehmen.

Bei alten Leuten können im Bereiche des *hinteren Rindenpols* ebenfalls Trübungen auftreten, die an Complicata erinnern, ohne daß eine Ursache nachzuweisen ist. Doch bilden solche Fälle die Ausnahmen.

Auch erbliche complicataähnliche Trübungen des hinteren Pols konnte ich beobachten.

### k) Die Katarakt bei myotonischer Dystrophie.

*Abb. 1188—1197.* Es ist nicht richtig, daß die myotonische Dystrophie, wie behauptet wurde, eine Krankheit bestimmter umschriebener Gegenden Deutschlands und einiger weniger anderer Gegenden sei. Als ich sie 1918—1919 in Basel in einer ganzen Reihe von Fällen fand, war sie in der Schweiz noch nie diagnostiziert worden. Als ich dann nach Zürich kam, sah ich in der ersten Kursstunde gleich einen schon

\* HANSEN: Zeitschr. f. Augenheilk. 69, 348 (1929).

vor Jahren staroperierten Fall, dessen Vater ebenfalls staroperiert war. Meine Assistenten fanden die Krankheit überall, wo sie hinkamen, und der Internist HANS C. FREY\*, den ich die Züricher Fälle aufsuchen ließ, fand in den Kantonen Zürich, Aargau, Glarus, St. Gallen, Thurgau und Schaffhausen nicht weniger als 30 neue Fälle! Die myotonische Dystrophie ist ubiquitär, sie wird lediglich vielfach nicht diagnostiziert.

Es kann nicht meine Aufgabe sein, auf diesen 1909 durch den Neurologen STEINERT abgegrenzten äußerst interessanten Symptomenkomplex einzutreten. Feststehend ist die exquisite Heredität, die anscheinend dominantem Typus folgt. Sichergestellt sind ferner Störungen innerer Sekretion schwerster Art, unter denen die *Atrophie der Keimdrüsen bei beiden Geschlechtern* im Vordergrund steht\*\*. Charakteristisch ist aktive und passive Myotonie (erstere meist sofort daran kenntlich, daß die Faust, zuvor kräftig geschlossen, nachher kaum mehr geöffnet werden kann). Atrophien bestimmter großer Muskelgruppen treten auf (erzeugen u. a. Maskengesicht) und machen die Patienten körperlich arbeitsunfähig. Störungen der Schweiß- und Speichelsekretion, Haarausfall, psychische Anomalien und schließlich ein *vorzeitiger Marasmus* (mit niedrigem Durchschnitt der Lebensdauer), dem sich ein frühzeitiger, eigentümlicher Star beigesellt, und vielfache sekundäre Erscheinungen vervollständigen dieses merkwürdige Krankheitsbild.

Wiewohl die Frage nach der Natur dieses Erleidens der endgültigen Antwort noch harret, erscheint es mir angebracht, die *myotonische Katarakt* als wahrscheinliche Spezialform exogener Stare unter dem Bild der *Complicata* einzureihen. Gewiß weicht sie von dem Bild der *Complicata* wesentlich ab, aber sie steht morphologisch auch dem Altersstar fern.

Schon STEINERT<sup>297</sup>), J. HOFFMANN<sup>298</sup>), J. G. GREENFIELD<sup>299</sup>), O. NAEGELI<sup>300</sup>), FLEISCHER<sup>142</sup>), HAUPTMANN (zusammen mit v. SZILY) haben über myotonische Katarakt berichtet, und letztere Autoren stellten den häufigen Beginn der Trübung als hintere Rosette fest\*\*\*. Diesem Symptom habe ich ein weiteres hinzugefügt: Das Auftreten von farbenglitzernden rot, grün usw. leuchtenden Punkten (neben weißen eckigen Punkten) in der vorderen und hinteren Rinde (Abb. 1188—1192). Ich habe dieses Symptom in den von mir beobachteten Fällen selten vermißt. Es veranlaßte mich einmal, als ich es bei einer scheinbar gesunden Frau gelegentlich einer Brillenuntersuchung fand, nach Muskelstörungen zu fahnden: Der einzige Muskel, der krank war, war der Daumenmuskel einer Hand. Kollege BING, den ich konsultierte, stellte Myotonie in diesem Muskel fest. Irgendein anderes Symptom von Myotonie bestand damals bei der Patientin nicht. Vielleicht handelte es sich um einen beginnenden, vielleicht um einen jener mehrfach beschriebenen rudimentären Fälle.

Woraus die Glitzerpunkte bestehen, ist nicht geklärt. Der Fall Abb. 1190, der gleichzeitig im Kern mehrere Krystalle von der Form von Cholesterinkrystallen erkennen läßt, legt nahe, als Substrat der Farbenpünktchen Cholesterin anzunehmen.

Daß farbige Glitzerpunkte vereinzelt auch in gesunder Rinde, in vermehrtem Maße bei Altersstar, gelegentlich auch bei Tetanie auftreten können, wurde weiter oben mehrfach erwähnt (vgl. Text zu Abb. 1108, 1177). Suspekt auf myotonische Dystrophie sind sie, wenn sie in größerer Zahl, untermischt mit weißen eckigen, oft glänzenden Punkten in der vorderen und hinteren Rinde sich finden.

\* FREY, H. C.: Beitrag zur myotonischen Dystrophie. Diss. Zürich 1925 u. Arch. Rassenbiol. 17, 1 (1925, München.)

\*\* Vorzeitige Zession der Menses, beim Manne Impotenz, Testikelatrophie.

\*\*\* HAUPTMANN, v. SZILY: Klin. Mbl. Augenheilk. 60, 576 (1918). Ähnliche Befunde, wie ich sie 1920—1922 mitteilte, haben seither auch andere Autoren erhoben.

Abb. 1188, 1189. Die Katarakt bei myotonischer Dystrophie<sup>247</sup>).

60jähriger Dr. F. B., rechtes Auge, Ok. 2, Obj. a 2. Der Typus der Linsen-trübung ist im vorliegenden Falle derjenige der Coronarkatarakt. Doch besteht in- sofern eine wesentliche, für myotonische Dystrophie charakteristische Abweichung, als die Rindenpartien von enorm dichten staub-, punkt- und strichförmigen Trü- bungen durchsetzt sind. Auffallend ist stellenweise ein lebhafter farbiger, grüner und roter Cholesteringlanz der Trübungspunkte. Die Staubtrübungen sind derart fein und dicht, daß die ganze vordere und hintere Rinde verschleiert erscheinen, wodurch ein ungewöhnliches Krankheitsbild entsteht.

Die Alterskernstreifen sind zwar lichtstark, aber unscharf. Besonders lebhaft reflektiert auch der hintere Embryonalstreifen.

Das Alterskernrelief ist gut ausgeprägt.

Sowohl in der vorderen wie in der hinteren Rinde bevorzugen die Trübungen die tiefen Partien. Auch ist bemerkenswert, daß die Trübungen hier größer sind.

Wieder ist die tiefe äquatoriale Rinde am stärksten betroffen worden. Hier messen die größeren Trübungspunkte bis zu 0,1 mm und sind gemischt mit größeren Coronartrübungen (zufällige Kombination mit Coronarkatarakt, welche auch bei den meisten übrigen Familienmitgliedern vorhanden ist)\*. Nasal unten sind ver- waschene und graue lanzettliche Streifen zu sehen (Abb. 1189). Hinten unten nasal besteht eine starke (in der Abb. 1189 links sichtbare) Speichentrübung.

$$\left. \begin{array}{l} \text{RS} = 0,5 \\ \text{LS} = 0,5 \end{array} \right\} \text{konkav } 1,5.$$

Abb. 1188 stellt ein Flächenübersichtsbild des inneren unteren Quadranten der rechten vorderen Rinde dar, 24fache Linearvergrößerung. (Die Feinheit der farbigen Punkte dieses Starbildes geht in der Reproduktion verloren.)

Abb. 1189 gibt dagegen einen optischen breiten Schnitt aus derselben nasalen unteren Linsenpartie wieder. Der weiße Streifen rechts (K) ist der vordere Kapsel- streifen. Man sieht in seinem medialen Teil einige Punkttrübungen durchschimmern. Links von diesem Streifen geht der optische Sagittalschnitt Co durch die Rinde, mit seinen Punkt- und Staubtrübungen und den grauen flächenhaften Streifentrübungen. Dieser Rindenstreifen schneidet äußerst scharf mit der Kerngrenze ab. (Das Kern- relief ist hier, so weit in der Peripherie, nicht mehr sichtbar.) Der Kern N ist trübungs- frei. Hinter ihm, in der hinteren Rinde, sieht man die genannte Speiche vorragen.

Nach einer Serie von mehreren Dutzend Spaltlampenbeobachtungen kann ich die geschilderten Rindentrübungen als ein häufiges Symptom der myotonischen Dystrophie bezeichnen. Weniger oft fand ich die hintere Trübungsrosette (s. Abb. 1194) Immerhin ist auch sie ein häufiger Befund. Doch sah ich auch jene porös-tuffsteinige Struktur, welche die durch Iridocyclitis, Retinitis pigmentosa, Myopia degenerativa verursachte Complicata auszeichnet (z. B. Fall Abb. 1195); weniger tritt die für Tetaniekatarakt und Zuckerstar so bezeichnende *superfizielle Faserstreifung* hervor. Ausgesprochen ist sie in der hinteren Rinde des Falles Abb. 1195.

Bei der Schwester des Patienten, die ich untersuchen konnte, bestehen ähnliche Trübungen und Muskelstörungen; mehr die Form der gewöhnlichen Coronartrübung fand ich dagegen bei einer größeren Anzahl von weiteren Mitgliedern dieser Familie.

An myotonischer Dystrophie litten nach der Beschreibung auch der Vater, wahrscheinlich auch ein älterer Bruder und eine jüngere Schwester des Dr. F. B.

\* Der Stammbaum dieser Familie s. A. VOGT: Z. Augenheilk. 40, 133. Weitere Stamm- bäume hat aus meinem Institut HANS FREY (l. c.) mitgeteilt. Vgl. auch die Stammbäume BRUNO FLEISCHERS<sup>301</sup> u. a.

Der nächste von mir beobachtete Fall dieses Katarakttypus betrifft die (1920) 52jährige Frau R.-S. aus ausgedehnter Starfamilie, deren Mitglieder vereinzelt an „Muskelatrophie“ litten (drei Brüder und eine Schwester der Mutter), zum Teil gleichzeitig an psychischen Störungen. An Star wurden operiert: Urgroßmutter, Großvater, Großonkel, Mutter, Onkel, Tante (alle mütterlicherseits), zum Teil schon im 5. Jahrzehnt operiert.

Die Linsen der Frau R. zeigen folgendes Bild: Kernrelief deutlich. Rinde von Staubtrübungen in ungeheurer Zahl vollkommen erfüllt, Punkte zum Teil farbig glitzernd. Periphere konzentrische Schichtrübung, vereinzelt Coronartrübungen. Hinten unten peripher einige Speichen. Hinten axial etwa  $\frac{1}{2}$  mm messende poröse Trübung (ähnlich wie bei *Cataracta complicata*) mit Farbenschillern des hinteren axialen Spiegelbezirks, Glaskörper normal.

*Abb. 1190—1194. Weitere Beobachtungen bei Katarakt durch myotonische Dystrophie.*

Abb. 1190, 1191 geben die vordere Rinde der 56jährigen E. B., Schwester des obengenannten Dr. B. wieder. A Vorderkapsel, darunter zwei Vakuolen, D Abspaltungstreifen, C die von Punkten durchsetzte Rinde, R Alterskernrelief, N Kern. Daß die Zone *dicht unter der Kapsel*, zwischen dieser und dem Abspaltungstreifen, *von Punkten frei ist*, ergibt Abb. 1191, welche dieselbe Rinde im *schmalen* Büschel wiedergibt. A Vorderkapsel, D Abspaltungstreifen, C Rinde mit Punkttrübungen, N Kern. Peripher Coronartrübungen. RS und LS = schwach  $\frac{6}{8}$ ,  $-2,5$  bis  $-3,0$  D. Bei dieser (inzwischen, wie ihr Bruder verstorbenen) Patientin wurde eine neurologische Untersuchung nicht ausgeführt. Patientin klagte, daß sie oft „auf einmal Zungenschwäche bekomme“, das Gefühl der Steifigkeit in der Zunge, und dann Mühe, zu sprechen habe. Selbstverständlich darf daraus ein Schluß auf tonisch-dystrophische Muskelkrankung nicht gezogen werden.


Seither habe ich in Basel und Umgebung weitere Fälle von myotonischer Dystrophie gefunden, und es erging mir dabei wie anderen Autoren, die über dieses seit kurzem bekannte Leiden berichteten, z. B. CURSCHMANN<sup>302</sup>): die Krankheit ist für denjenigen, der sie einmal kennen gelernt hat, nicht so selten. Alle unsere Fälle waren zwar behandelt, aber bisher nicht diagnostiziert gewesen. Eine Anzahl derselben habe ich in der Med. Gesellschaft Basel vorgestellt\*.

Zunächst verfolgte ich die Familie der bei Abb. 1188 erwähnten Frau R.-S. Diese Patientin hatte selber keine Muskelstörungen\*\*, wies aber in so typischer Weise das oben geschilderte Starbild auf, *daß ich durch das letztere veranlaßt wurde, nach Muskelerkrankungen in der Familie zu fahnden*. Die Anamnese ergab folgenden, in der zitierten Arbeit nicht mitgeteilten, Stammbaum (s. S. 563).

Es hatten also in dieser durch etwa 100 Jahre verfolgbaren Familie 3 Personen an myotonischer Dystrophie mit Katarakt gelitten, von denen ich eine — die jetzt (1922) 61jährige Frl. Sl. — mit besonders fortgeschrittenen Symptomen untersuchen und vorstellen konnte. Nicht weniger als 7 Personen dieses Stammbaums wurden wegen grauen Stars operiert. (Eines der anscheinend *nur* von Katarakt befallenen, beidseits operierten Mitglieder der Familie war Bildhauer von großem Ruf, was im Hinblick auf die mehrfach diskutierten minderwertigen intellektuellen Eigenschaften der Befallenen erwähnt sei. Auch der obengenannte, aus einer anderen Familie stammende Dr. B. war intellektuell sehr hochstehend.)

\* Vogt: Schweiz. med. Wochenschr. 1921, 669, Nr 29.


\*\* Nachträglich gibt sie an, in den letzten Jahren an zeitweiligen Zungenbeschwerden beim Sprechen und an einer „Handsteifigkeit“ beim Schreiben zu leiden, von der sie früher nichts wußte.




1186



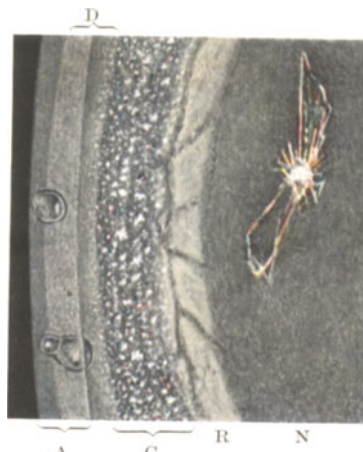1187



1188



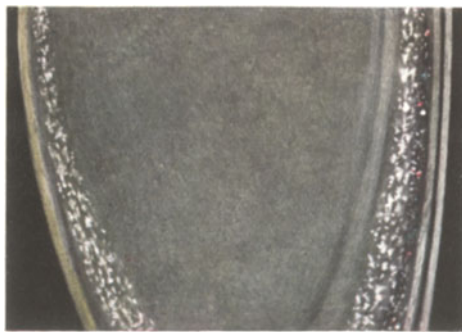1189



1190



1191



1192



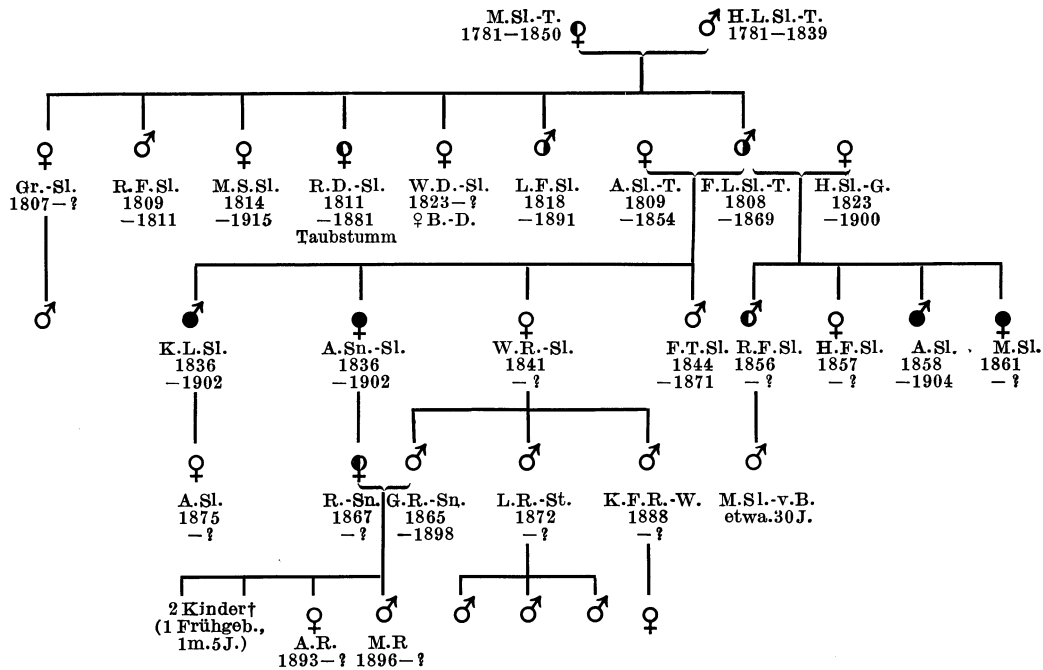
1193



1194



Es zeigt der nachfolgend mitgeteilte Stammbaum wieder, daß die sog. myotonische Dystrophie einen *Symptomenkomplex* darstellt, daß die einzelnen Symptome sich getrennt vererben können und daß z. B. die Muskelstörung nicht *Conditio sine qua non* für das Krankheitsbild ist.



Immerhin wird weder durch diesen, noch durch meine früher mitgeteilten Beobachtungen, so wenig wie durch alle übrigen bisherigen Publikationen (auch nicht durch die Beobachtung GREENFIELDS<sup>299</sup>) die Frage entschieden, ob es Fälle von Muskelerkrankung *ohne* die typische Linsenveränderung gibt. Braucht doch die letztere nicht unbedingt zu schweren Sehstörungen zu führen. *Diese Frage* wird nur die Spaltlampenmikroskopie beantworten können. In allen von uns bis jetzt beobachteten Fällen war die Linse in typischer Weise mitbeteiligt, und es schien ferner die Linsenveränderung *wesentlich häufiger* zu sein, als die Muskelerkrankung.

Bei derselben Gelegenheit stellte ich in der Med. Gesellschaft Basel den oben genannten, *vielleicht* hierhergehörigen, aus Liestal stammenden Fall von typischer aussehender Katarakt mit myotonischer Dystrophie *ausschließlich des Daumenballens* vor (neurologische Untersuchung durch Prof. BING). Es ist dieser Fall vielleicht als eine Form fruste der myotonischen Dystrophie aufzufassen.

*Abb. 1192—1194. Katarakt bei myotonischer Dystrophie.*

47jährige Frau Mo., linkes Auge. Abb. 1192 optischer Schnitt, 24fach. Abb. 1193 regredientes, Abb. 1194 fokales Licht.

Bei Frau M. ist der neurologische Befund kurz folgender (Untersuchung durch die Internisten und Neurologen EGGER, STAEHELIN, BING): Typische myotonische Funktionstörung ist an den Extensores digitorum, am Extensor pollicis longus, Abductor pollicis brevis, an den Interossei zu konstatieren, rechts ausgesprochener als links. Die atrophischen Vorgänge betreffen Adductor pollicis und Hypothenarmuskeln, die Beteiligung der Interossei ist fraglich. Dellenbildung am Opponens

pollicis und an der Zunge. Reflexe an den oberen Extremitäten nicht auslösbar, auch keine durch direkte mechanische Reize ausgelöste Muskelzuckungen. Die Vornahme der elektrischen Prüfung wurde von der Patientin verweigert (neurologischer Befund durch Prof. R. BING).

Die Patientin zeigt ferner die für fortgeschrittene Fälle typische Erscheinung, daß das Aufstehen nach längerem Sitzen sehr erschwert ist. Der Gang ist wackelig und mühsam. Gesichtszüge schlaff, maskenartig (der Patientin und ihrer Umgebung ist diese Veränderung des Ausdrucks hauptsächlich seit einer vor 4 Jahren durchgemachten Unterleibsoperation aufgefallen). Psyche charakteristisch: weinerliche, reizbare Stimmung, dann wieder Neigung zu Witzeln und unbegründetem Lachen. Keine Sprachstörungen. Mensesbeginn mit 15 Jahren, Erlöschen mit 43 Jahren. Verheiratet seit drei Jahren, kinderlos. Die Abnahme der Sehkraft trat im Laufe der letzten Jahre ganz allmählich auf. Den Beginn der übrigen Störungen kann Patientin nicht genau angeben, doch will sie im dritten Jahrzehnt noch rüstig gewesen sein.

Patientin hat nur einen Bruder, der älter wie sie und gesund ist. In der Familie sollen keine ähnlichen Erkrankungen vorgekommen sein. Nachforschungen haben wir allerdings nicht angestellt.

Der Linsenbefund bei Frau M. ist an beiden Augen folgender:

Bei Mydriasis peripher kräftige Coronarkatarakt. Vordere und hintere Rinde von weißen, oft etwas glänzenden Staub- und Punkttrübungen dicht erfüllt. Die Punkttrübungen stellen bei 24facher Vergrößerung eckige, bis zu 50 Mikra dicke Flecken dar und stehen am dichtesten in einer gleichmäßigen, dem Kern aufliegenden Zone Z (Abb. 1192). *Ganz verschont* und somit klar ist die Zone zwischen Vorderkapsel A und vorderem Abspaltungstreifen D. Der Kern N ist klar. Ein *hinterer* Abspaltungstreifen ist (wegen der Trübungen?) nicht erkennbar, die hintere subkapsuläre Zone S ist gelblich getrübt, die Trübung ist axial am dichtesten.

Die hintere Rinde, weniger deutlich die vordere, zeigt Verdichtung der Trübungen in der Nahrichtung, so daß *rosettenförmiger* Trübungstypus entsteht (Abb. 1194 schwache Vergrößerung), der sich besonders auch bei Durchleuchtung mit Lupenspiegel kundgibt (s. Abb. 1193, rechtes Auge bei Mydriasis, Lupenspiegel). Auch die *vordere* Rinde läßt Andeutung der Rosettenbildung erkennen. *Da und dort beobachtet man ähnliche Trübungswölkchen und Gruppierungen, wie ich sie bei Cataracta complicata beschrieb* (Abb. 1140—1169). Visus beiderseits = schwach  $\frac{1}{4}$ , Glnb.

Der vorliegende Star weist also einen von dem früher mitgeteilten etwas abweichenden Typus auf, indem die schon von FLEISCHER mehrfach beobachtete und von v. SZILY in der HAUPTMANNschen Mitteilung\* hervorgehobene Rosettenbildung nachweisbar ist.

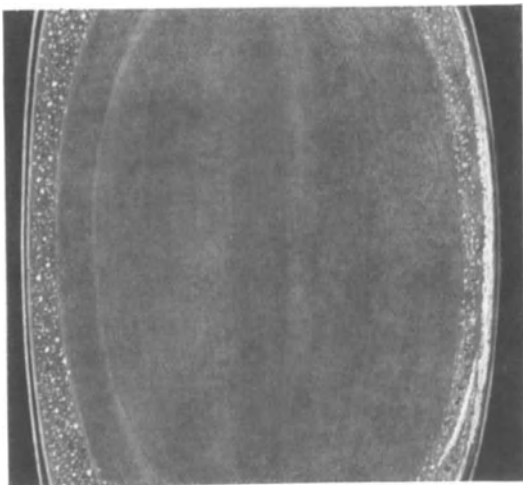
Das Gemeinsame und Charakteristische erblicken wir auch in diesem Falle in der Art der Punktierung und Fleckung, welche die ganze Rinde in diesem und andern Fällen (mit Ausnahme der zwischen Abspaltungstreifen und Kapsel liegenden Partie) axial wie peripher erfüllt und den Kern freiläßt. Die Punkte und Flecken sind von eckiger Form, oft von glänzender Beschaffenheit und mit auffallend zahlreichen farbigen, vornehmlich roten und grünen Krystallpunkten gemischt.

Gewiß zeigen andere Starformen gelegentlich ein mehr oder weniger ähnliches Bild. Bei myotonischer Dystrophie scheint aber eine intensive Mischung und Kombination der genannten Punkte die Regel zu sein, so daß das Starbild als Wegweiser dienen kann, wie dies in den oben mitgeteilten Beobachtungen tatsächlich der Fall war.

\* HAUPTMANN: Klin. Mbl. Augenheilk. 60, 582, Abb. 1 (1918).



1195



1196



1197

*Abb. 1195, 1196. Hintere Trübungsrosette einer Katarakt bei myotonischer Dystrophie.*

30jähriger Franz Ju., rechtes Auge, Pupille 7 mm. Ok. 2, Obj. a 2. Schwere myotonische Dystrophie. Eine dicht weiße axiale Trübungsfläche besetzt den hinteren Pol in weiter Ausdehnung. Das Substrat sind dichte Trübungswölkchen, die an den Tuffsteinbau der Complicata gemahnen, aber ein feineres, weniger deutliches vacuoläres Substrat aufweisen. Von dieser Rosette gehen weiße Strahlen derselben Struktur nach allen Richtungen. Die Strahlen sind oft unterbrochen von bröckligem Bau. Sie verlieren sich in der bündelweisen radiären Faserstreifung.

Wie der optische Schnitt (Abb. 1196) dieses Falles zeigt, ist die hintere Rosette dicht, kompakt und greift nach unten stellenweise in die tiefe Rinde vor. Vordere und hintere Rinde wieder von weißen und farbigen Punkten durchsetzt, welche die Schicht der jüngsten Fasern (zwischen Kapsel und Abspaltungsfläche) freilassen.

*Abb. 1197. Hintere Trübungsrosette der Katarakt bei myotonischer Dystrophie.*

31jähriger Matthies Ju., Bruder des vorigen, rechtes Auge, schwache Vergrößerung. Myotonische Dystrophie. Die hintere Rosette setzt sich aus einer vorderen lichtstarken weißen Partialrosette (Abb. 1197) und einer hinteren lichtschwachen radiären Faserrosette zusammen (Beobachtung bei 7 mm Pupille).

Vom selben Leiden betroffen waren der Vater und der Großvater dieser beiden Brüder, ebenso zwei Schwestern des Vaters. Die Prognose der Starextraktion bei myotonischer Dystrophie ist dank der fortgeschrittenen Kernsklerose eine gute.

In bezug auf die genauen Stammbäume, sowie auf die genauen Allgemeinbefunde, die diese Befallenen aufweisen, sei auf die zitierte Arbeit von HANS C. FREY aus meinem Institut verwiesen\*.

*Abb. 1197a—d. Vier von uns staroperierte Fälle mit myotonischer Dystrophie, alle mit vorzeitigem Marasmus und charakteristischen myotonisch-dystrophischen Merkmalen.*

Ausführliche Beschreibung siehe Einzelfälle, l. c. A. VOGT und H. FREY.

*Abb. 1197a.* Konrad Mü., 62jährig, Schmied, von Thayngen.

*Abb. 1197b.* Otto Mü., 48jährig, Fabrikarbeiter, von Muhen.

*Abb. 1197c.* Ida Mü., 43jährig, Schwester des vorigen, Fabrikarbeiterin.

*Abb. 1197d.* Ernst Albr., 35jährig, Fabrikarbeiter von Eßlingen.

Alle beidseits staroperiert.

**1) Cataracta disseminata subepithelialis glaucomatosa acuta (VOGT).  
(Weiße Glaukomflecken der Linse.)**

*Abb. 1198—1209.* Dieses bis jetzt nicht beschriebene Krankheitsbild beobachte ich seit 1923\*\*. Sein Wesen beruht in dem Auftreten multipler circumscripiter *weißer Flecken* eigentümlicher Form und Anordnung dicht unter der Vorderkapsel (subepithelial). Diese Flecken sind nur nach *akutem Glaukomanfall* zu finden, sei es, daß eine Iridektomie gemacht wird, sei es, daß eine Operation unterbleibt. In meinen frühesten Beobachtungen glaubte ich, diese merkwürdige Starform auf die Iridektomie beziehen zu müssen, die ich angelegt hatte. In den letzten Jahren sah ich aber Fälle von akutem

\* FREY HANS C.: Arch. Rassenbiol. 17, H. 1; ferner Diss. Zürich 1925.

\*\* Vergl. VOGT: Sitzgsber. Ges. d. Augenärzte Zürich, 13. März 1930. Klin. Mbl. Augenheilk. 85, 586 (1930).

Dieses Krankheitsbild hat mit den bis jetzt bekannten Formen von „Cataracta glaucomatosa“, Katarakt bei und durch Glaukom usw. nichts zu tun. Es unterscheiden sich letztere Starformen in nichts von der gewöhnlichen Cataracta complicata.

Glaukom, die nicht operiert, sondern medikamentös behandelt worden waren, und die trotzdem dieselbe weiße Fleckenbildung zeigten. Ich stellte im Frühjahr 1930 in der Züricher Ophthalmologischen Gesellschaft eine Reihe von Fällen beider Art vor.

Die in den meisten Fällen ziemlich zahlreichen Flecken bevorzugen das axiale Gebiet und zeichnen sich nicht nur durch ihre auffallend *weiße Farbe*, sondern auch durch ihre *scharfe Begrenzung* aus. Ihre sagittale Dicke ist gering, gleichmäßig (s. Abb. 1202, 1209e), sie breiten sich in einer und derselben, zur Oberfläche parallelen Zone aus. Ihre Größe variiert zwischen 0,3 und 0,02 mm und weniger. Nur in einem Falle beobachtete ich einen über 1 mm großen Komplex (Abb. 1209d), der sich schon in den nächsten Tagen (Abb. 1209f) verkleinerte. Ihre Form ist meist rundlich oder hantelförmig, wenigstens in den mehr axialen Partien. Durchlöcherungen und konkave Einbiegungen kommen vor (Abb. 1209d). Peripher, wo sie eine große Neigung zeigen, der *Nahrichtung zu folgen* (Abb. 1198, 1203, 1207), sind sie langgestreckt, keulenförmig, doch zeigen sie auch hier meist mehr rundliche, als zackige Form. Ihre Oberfläche ist derart glatt und gut begrenzt, und ihre Weiße derart intensiv, daß manche Herde an poliertes Elfenbein gemahnen. Durch die Bevorzugung der Nähte entsteht in einzelnen Fällen eine zierliche weißfleckige Wiedergabe der vorderen Nahtfigur (Abb. 1203).

Alle Flecke sitzen kurz nach dem Anfall (wenige Tage oder Wochen nachher) *noch dicht subepithelial*. Der Kapselepitelchagrin geht unverändert über die Herde hinweg, die also *dicht subepithelial* sitzen. Nach einer Reihe von Wochen sind sie aber, wie der dünne optische Schnitt anzeigt, bereits etwas nach der Tiefe hin, Richtung Abspaltungsfläche, abgedrängt. Nach Monaten ist diese, von uns zeichnerisch verfolgte Abdrängung noch weiter gediehen, und ich stellte gelegentlich der genannten Sitzung auf 5 Jahre zurückreichende Fälle vor, in denen die Abdrängung der ursprünglich gezeichneten, damals dicht subepithelialen Herde schon bis in die Nähe der Alterskernfläche gediehen war. Einzelne feinere Herde waren inzwischen undeutlich geworden oder verschwunden. *Die große Mehrzahl blieb aber in unveränderter Form erhalten.*

Die Linsenrückfläche zeigte in keinem Fall derartige Herde, noch andere charakteristische Veränderungen. Die Herde lagen vielmehr ausschließlich unter dem Kapselepitel.

*In keinem der beobachteten Fälle waren die Flecken progredient.* Sie stellten gelegentlich, was die Form betrifft, einen nahezu stationären Befund dar. Einzig *kurz nach dem ersten Stadium* pflegten sie bemerkenswert sich zurückzubilden. Dies galt namentlich für die Beobachtung der Abb. 1209d—f. Die Sehschärfe beeinträchtigten sie nicht erheblich.

Wiewohl ich erst über zwei Dutzend Fälle dieses Fleckenstars verfüge, so erscheint das Bild doch derart einheitlich, daß ich diese *Cataracta disseminata subepithelialis anterior* als eine auf akutes Glaukom beschränkte Starform betrachte. (Die Ausnahme s. im Text zu Abb. 1209 g.)

Ogleich es nicht im Sprachgebrauch liegt, von einer „akuten Katarakt“ zu sprechen, so scheint mir dieser Ausdruck hier angebracht, um das Vorkommen nur bei *akutem* Glaukom und das akute Auftreten zu kennzeichnen\*).

*Abb. 1198, 1199. Cataracta disseminata subepithelialis glaucomatosa acuta, frisches Stadium.*

53jährige Frau Am., Abb. 1198, rechtes Auge, Abb. 1199 linkes Auge. Augen früher stets gesund, hin und wieder leichtes Regenbogenfarbensehen. Plötzlich

\* *Differentialdiagnostisch* kommen *Kapselstare* in Frage. Vor Verwechslung schützt, abgesehen vom Glaukom und von der Multiplizität, sowie der Anordnung, das Abrücken der Glaukomflecken in die Tiefe.



1197a



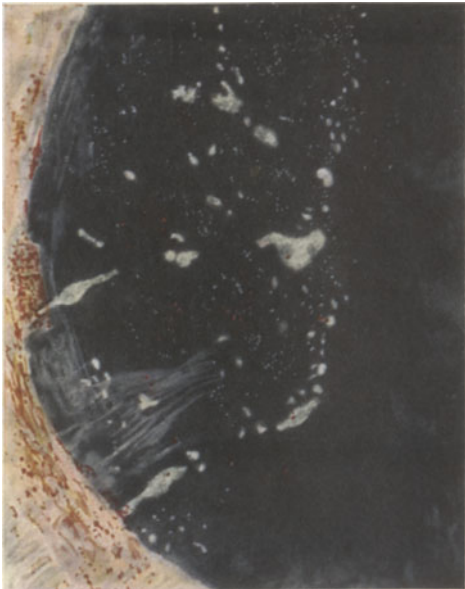1197b



1197c

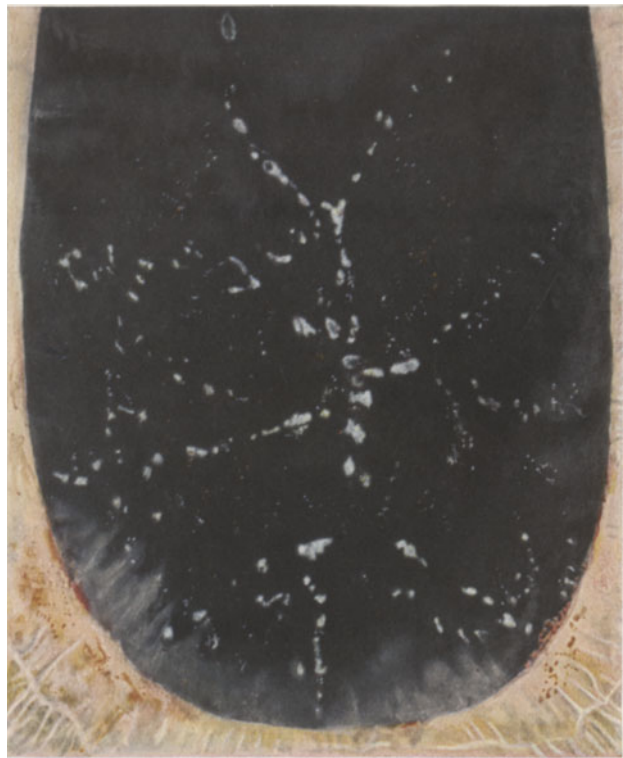

1197d



R

1198



L

1199

heftige Kopfschmerzen, Brechen, Nebelsehen, zuerst rechts, nach 3 Tagen links. Beiderseits starke Ciliarinjektion, Hornhaut rauchig getrübt, Pupillen weit, Kammer flach, Augen hart. Am sechsten Tage nach Erkrankung des rechten Auges beiderseitige breitbasige Iridektomie nach oben. Am folgenden Tage schmerzlos, reizlose Heilung. Bei der ersten Spaltlampenuntersuchung, 14 Tage nach der Operation, zeigte die rechte Pupille etwa den Linsenbefund der Abb. 1198. (Das Bild wurde erst 6 Wochen nach der Operation aufgenommen.) Iris streckenweise depigmentiert, auf Iris und Vorderkapsel Pigmentstaub und feines Exsudat, kleine hintere Synechien. Im temporalen Pupillengebiet dicht subkapsulär die scharf begrenzten intensiv weißen Flecken der Abb. 1198. Ihre radiäre Gruppierung entspricht den Nähten.

*Abb. 1199. Cataracta disseminata subepithelialis glaukomatosa acuta, frisches Stadium.*

Linkes Auge des vorigen Falles. Ähnlicher Befund wie rechts, jedoch Herde zahlreicher, in der Hauptsache dem vorderen Nahtsystem folgend, so daß dieses als fleckige Figur in Erscheinung tritt. Am kräftigsten sind die Flecken axial. Beide Augen behielten seither dauernd normale Tension. Gesichtsfeld gut. Heute (1930, nach 6 Jahren) RS und LS =  $\frac{5}{9}$  (+ 5,0  $\subset$  + cyl. 2,5 Achse horizontal).

*Abb. 1200. Optischer Schnitt durch axiale Herde der frischen Cataracta glaukomatosa acuta subepithelialis des vorigen Falles.*

Wie ersichtlich, liegen die weißen auch im optischen Schnitt scharf circumscriperten Herde überall noch dicht *subkapsulär* (es sind seit der Operation 6 Wochen verflossen). Nirgends noch erreichen sie die Abspaltungsfläche.

*Abb. 1201, 1202. Cataracta disseminata glaukomatosa, 175 Tage nach Aufnahme der Abb. 1198.*

Rechtes Auge, Frau Am. Fall Abb. 1198. Einige der kleinen Herde sind verschwunden, andere sind stärker ausgesprochen und circumscripter, in ihrer Begrenzung glatter geworden. Der optische Schnitt, Abb. 1202, ergibt, daß sämtliche Flecken durch eine dünne Schicht neuer Fasersubstanz um ein wenig von Epithel und Vorderkapsel nach der Tiefe zu abgedrängt worden sind, so daß sie jetzt überall die Abspaltungsfläche erreichen. (Peripher war die Abdrängung stärker, entsprechend der normalerweise größeren Distanz der Abspaltungsfläche von der Vorderkapsel.)

*Abb. 1203. Cataracta disseminata glaukomatosa, 175 Tage nach Aufnahme der Abb. 1199.*

Frau Am., linkes Auge, Fall der Abb. 1199. Man beachte die auch hier distinktere Form der Trübungen. Manche feinere Punkte, auch einige gröbere Flecken sind verschwunden, der Rest ist circumscripter geworden.

Der optische Schnitt ergab genau übereinstimmendes Abrücken der Flecken nach der Tiefe zu, wie es in Abb. 1202 für das rechte Auge wiedergegeben ist.

Bekanntlich pflegt sich bei brauner Iris das mesodermale (superfizielle) Irisblatt zufolge des akuten Glaukomanfalls ganz oder teilweise zu depigmentieren, wodurch blaue Irisfarbe auftritt. In vorliegendem Fall traf das in besonderem Maße zu. Das Pigment senkte sich in Form von hyphaemaartigen, tiefschwarzen Ansammlungen in den Grund der Vorderkammer und ist dort noch heute, 6 Jahre später, teilweise erhalten. Pupillen 7—8 mm weit, Tension dauernd normal.

*Abb. 1204. Cataracta disseminata glaukomatosa, 5 $\frac{1}{2}$  Jahre nach Aufnahme von Abbildung 1198, 1199.*

Frau Am., Fall von voriger Abbildung, linkes Auge. *Die Trübungen sind in diesen 5 Jahren axial um Hornhautdicke, somit um nahezu 0,5 mm, von der Kapsel*

weg in die Tiefe abgerückt. Es hat sich also in dieser Zeit (vom 53. bis 58. Lebensjahr) eine axial fast 0,5 mm dicke (peripher entsprechend dickere) neue subkapsuläre vordere Rindenschicht gebildet.

Das Verhalten auf dem rechten Auge ist ein ganz ähnliches.

*Abb. 1206\*. Cataracta disseminata glaucomatosa acuta, aufgenommen 3 Wochen nach der Trepanation.*

38jähriger Dr. Sp., rechtes Auge. Leichte Mikrocorneae und ziemlich flache Kammer beiderseits. Hyperopie und hyperoper Astigmatismus rectus 4,0 D beidseits. Zeitweises Regenbogenfarbensehen seit etwa 2 Jahren. Tension meist 30—40 mm Hg, trotz Pilocarpin-Eserin. Die Tension stieg rechts auf 60 mm Hg (14. 10. 26) unter Kopfschmerzen und mäßiger Ciliarinjektion. Rechts Trepanation mit Iridektomie. Im Heilverlauf eine Vorderkammerblutung, die sich in wenigen Tagen resorbierte. 14 Tage post operationem ergab die erste Spaltlampenuntersuchung die typischen postglaucomatösen Flecken der Abb. 1206, die seither (vier Jahre) der Form nach stationär blieben. Auch in diesem Falle (der vorher oft am Spaltlampenmikroskop untersucht worden war und eine intakte Linse aufgewiesen hatte), saßen die frischen Flecken im optischen Schnitt zunächst *dicht subepithelial*. Heute sind sie ähnlich tief abgerückt, wie im Falle Abb. 1204.

Tension unter Pilocarpin-Eserin beidseits dauernd normal. Visus beiderseits = 1.

*Abb. 1207. Cataracta disseminata glaucomatosa acuta, aufgenommen 20 Tage nach der Iridektomie.*

56jährige Frau Adeline Ro., linkes Auge. Nach zeitweisem Regenbogenfarbensehen traten vor 23 Tagen links heftige Kopfschmerzen auf, begleitet von Neblichsehen. Ciliarinjektion links, Bulbus sehr hart, rauchige gestichelte Hornhaut, weite Pupille. 3 Tage nach Beginn der Erkrankung Iridektomie nach oben, die Heilung brachte. Bei der ersten Spaltlampenuntersuchung ergab sich das in Abb. 1207 wiedergegebene Bild. Ein besonders großer, über 0,5 mm langer, dreieckiger Flecken von welliger Begrenzung sitzt unterhalb der Linsenachse. Auch hier folgen die Herde der Naht und zum Teil der Faserrichtung. Ursprünglich dicht subkapsulär, sind sie heute, 1½ Jahre später, schon um ¼ Corneadicke in die Tiefe gerückt.

*Abb. 1208a, 1208b. Cataracta disseminata glaucomatosa acuta nach nicht operiertem akutem Glaukomanfall.*

63jährige Frau Berta Gis., rechtes Auge. Abb. 1208 etwa 12 fach, Abb. 1209 etwa 24fach. Frau G. bekam vor 4 Wochen Nebel vor dem rechten Auge, vor 2 Wochen heftige Schmerzen, Erbrechen, Rötung und Verdunklung rechts. Beim Spitaleintritt weite Pupille, typische weiße Glaukomflecken unter Vorderkapsel. Pilocarpin-Eserin stündlich eingetrofft, brachte innerhalb eines Tages normale Tension. Druck seither normal.

Die Augen waren früher stets gesund gewesen, abgesehen von zeitweiligem Neblichsehen rechts.

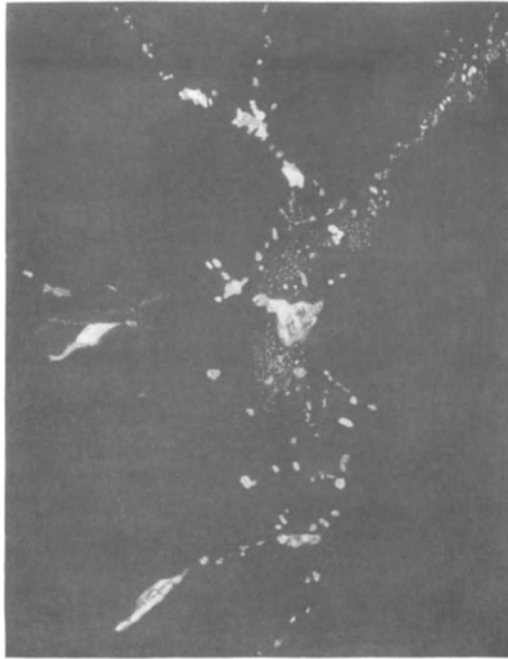
Rechte Pupille (Abb. 1208a, 12fach) entrundet, Irisperipherie stellenweise depigmentiert. Ein feiner Exsudatschleier (wohl die Folge des akuten Glaukomanfalls) zieht von der nasalen Irisoberfläche auf die Vorderkapsel. Das mittlere Pupillargebiet zeigt zahlreiche, typisch geformte weiße Herdchen, deren noch dicht subepitheliale Lage (Abb. 1208b) im optischen Schnitt nachweisbar ist.

\* Abb. 1205 ist weggelassen.





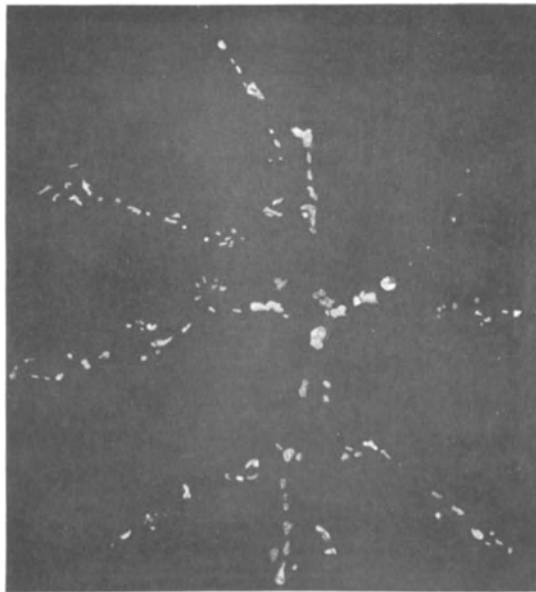
1200



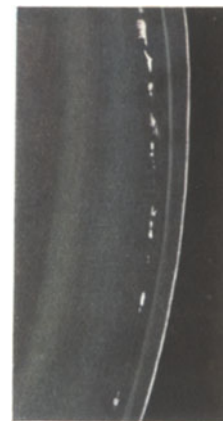1201



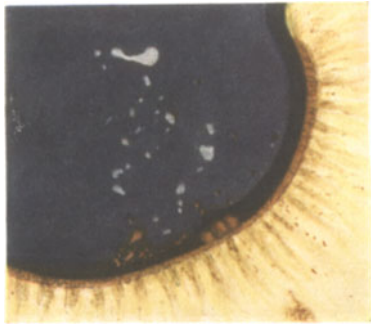1202



1203



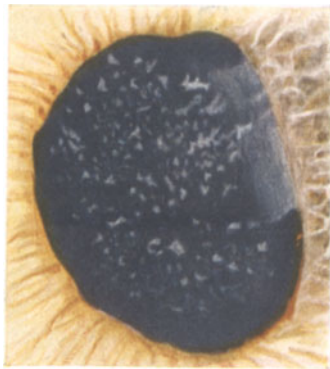1204



1206




1207




1208 a



1208 b



1209 b



1209 a



1209 c

Dieser Fall beweist, daß die Operation für die Entstehung der Glaukomflecken der Linse nicht Bedingung ist.

Heute, nach 11 Monaten, ergibt die Kontrolle, daß die Herde deutlich in die Tiefe abgerückt sind.

Einen ganz ähnlichen Befund *nach ebenfalls nicht operiertem* beiderseitigem Glaukoma acutum erhob ich bei der 55jährigen Frau Bertha Ga. Rechts Glaukoma absolutum, extreme Mydriasis. Akuter Glaukomanfall vor 9 Jahren (1921). Der Augenarzt behandelte mit Tropfen. In der vorderen Rinde die typisch geformten und gelagerten weißen Glaukomflecken, die *um 1½ Hornhautdicken* in die Tiefe abgerückt sind. Links frischer Anfall vor 5 Wochen, *Flecken hier noch subkapsulär*. Beidseits partielle Glaukomdepigmentierung der Iris.

*Abb. 1209a—f. Cataracta glaucomatosa („Glaukomflecken“), aufgetreten durch akuten Glaukomanfall. Dieser zuerst rechts, 3 Wochen später links.*

37jährige Fr. Elise Mei., Abb. 1209a—c rechtes Auge, Abb. 1209d—f linkes Auge. Von jeher Nystagmus horizontalis, besonders beim Fixieren. Refraktion: —20 bis —25 D, myopische Fundusveränderungen. Früher  $RS = \frac{3}{60}$ ,  $LS = \frac{1}{60}$ , mit —25 D. Mitte Oktober 1930 akute Hornhauttrübung, Kopfweh, Brechen, sehr hohe Tension rechts, Mydriasis und „Glaukomflecken“. Pilocarpin-Eserin bessern nicht wesentlich. Iridektomie rechts bringt Heilung. Die erste Untersuchung 8 Tage nach dem Eingriff ergibt die weiße subkapsuläre Fleckung der Abb. 1209a. Die Begrenzung des Fleckenbezirks ist konkavbogig, wodurch Sternform zustande kommt (Abb. 1209a). Abb. 1209b gibt die unregelmäßige Form der Herde bei stärkerer Vergrößerung wieder. Sie liegen alle ausnahmslos *dicht subkapsulär*, was durch den dünnen optischen Schnitt Abb. 1209c bewiesen wird.

Das *linke* Auge dieser Patientin, mit ähnlicher Refraktion, zeigt *intakte Linse*.  $LS = \frac{1}{60}$  (—20 D).

Trotz Pilocarpin bricht 3 Wochen später auch an diesem Auge akutes Glaukom aus, auf stündliches Eintropfen von Pilocarpin-Eserinlösung bessert sich die Tension nicht. Dagegen wird sie durch breite Iridektomie vollständig normal. Die erste Untersuchung 8 Tage nach der Iridektomie ergibt die weißen Glaukomflecken der Abb. 1209d. Ein intensiv weißer, mit Ausläufern versehener, zum Teil konkavbogig begrenzter Riesenherd liegt axial (Abb. 1209d) und ist zum Teil rund durchlöchert. An einer Stelle zeigt er eine feine weiße Bogenstreifung. Daneben bestehen massenhafte kleine Flecken (Abb. 1209d). Alle liegen, wie der große Flecken, *dicht subkapsulär*. Dies zeigt anschaulich der optische Schnitt Abb. 1209e. Der Linsenchagrin *über den Herden ist erhalten*, leicht farbenschillernd.

*Interessanterweise hatte sich am Tage darauf der große Flecken wesentlich verkleinert*. Die runden Lücken hatten sich vergrößert, er war dadurch in zwei Teile zerteilt. Am nächsten Tage war die Verkleinerung noch weiter fortgeschritten, wie dies Abb. 1209f veranschaulicht.

Dieser Fall zeigt einwandfrei, daß die Cataracta glaucomatosa wenigstens teilweise der *Resorption fähig ist*. Solange nämlich die Trübung noch subkapsulär liegt, d. h., noch nicht durch neugebildete gesunde Fasern in die Tiefe abgedrängt wurde.

Dieser Fall legt ferner die *Möglichkeit* nahe, daß die Herde der Cataracta glaucomatosa einer Art *Exsudation*, *vielleicht nicht nur einem Faserzerfall*, die Entstehung verdanken. Das Vorhandensein des typischen Linsenchagrins *vor den Herden* beweist, daß die Herde mit der Kapsel nichts zu tun haben. Vor allem stellen sie weder Auflagerungen der Kapselvorderfläche, noch der Kapselrückfläche dar. Auch eine Epithel-

beseitigung stellen sie nicht dar, wie wiederum das Erhaltensein des Epithelchagrins beweist. *Ihre Lage ist vielmehr die Rindenoberfläche.* Daher auch ihre unverkennbare Beziehung zu den *Nähten* (Abb. 1198—1207).

*Abb. 1209g und h. Der Cataracta glaukomatosa disseminata ähnliche Trübungsflecken, bedingt durch schwere Contusio bulbi.*

Ich füge hier (statt im Kapitel Linsenverletzungen) diese von mir erst dieses einzige Mal gesehene Trübungsform an, weil sie durchaus den Charakter der Cataracta subepithelialis glaukomatosa acuta aufweist. Die 30jährige Frau Elise Schneider erlitt an ihrem rechten bisher stets gesunden Auge vor 5 Wochen eine schwere Contusio bulbi durch Explosion einer geheizten Blechbettflasche. Es entstand eine parenchymatöse axiale Hornhauttrübung durch Quetschung, Vorderkammerblutung mit hochgradiger traumatischer Mydriasis, dichte Durchblutung des Glaskörpers. Nach teilweiser Aufhellung der Vorderkammer wurde 10 Tage post trauma in der Vorderkapselmitte eine unscharfe weiße Ringtrübung sichtbar (Porzellanfarbe), Trübungsring segmentiert, ähnlich einem Leukocytenkern. Nach 3 Wochen Ringform verschwunden, es besteht jetzt die porzellanweiße, subkapsuläre Trübungsgruppe der Abb. 1209g. Der Hauptfleck mißt etwa 0,5 mm und zeigt am Rande typische, leicht konkave Einbiegungen. Daneben noch mehrere kleinere Flecken von ähnlicher Beschaffenheit. Der Chagrin geht auch hier intakt über die Flecken hinweg. Wie der optische Schnitt, Abb. 1209h, lehrt (fünf Wochen nach dem Trauma), ist die flächenhafte Startrübung (Abb. 1209g) andeutungsweise bereits in die Tiefe abgerückt. Doch kann sie vom Kapselstreifen noch nicht sehr scharf getrennt werden (Abb. 1209h).

R Visus 4 Wochen post trauma =  $\frac{1}{18}$ , nach weiteren 10 Tagen =  $\frac{6}{36}$  (— 2 D), Glaskörper in Aufhellung.

Wenn auch diese Trübung eine relativ geringe Ausdehnung aufweist, so gehört sie doch morphologisch zum Typus der in Abb. 1198—1209 geschilderten Cataracta subcapsularis glaukomatosa disseminata. Hinsichtlich Genese findet sich in beiden Fällen das Moment der *heftigen intraokularen Drucksteigerung*, wenn auch diese letztere bei der Contusio lediglich eine momentane, rasch vorübergehende war.

Diese Trübungsform bei Contusio bulbi gehört zu den Seltenheiten.

## 7. Deformierungen der Linse durch lokalen Druck.

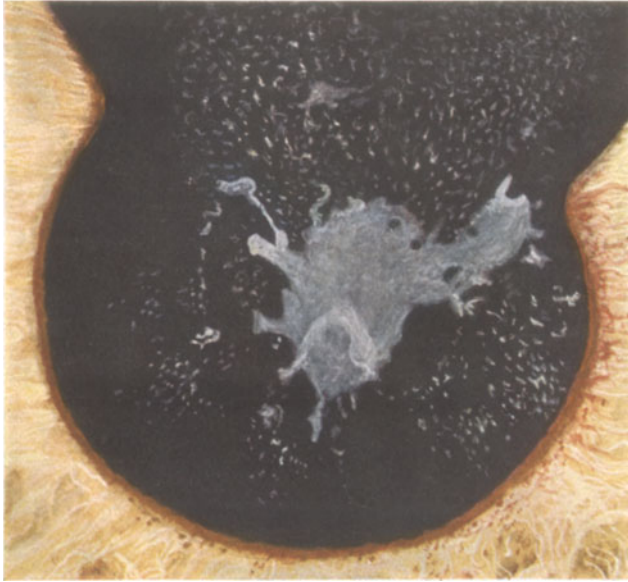
*Abb. 1210—1212. Deformierung der Linsenrückfläche durch Tumor. Wasserspaltenbildung.*

Hedwig Ulm\*. 33 Jahre, rechtes Auge.


Abb. 1210 Übersichtsbild bei Durchleuchtung, Tumorschatten nach oben. Abb. 1211 und 1212 optische Schnitte.

Solche Deformierungen sind bei Tumoren der Ciliarkörpergegend nicht selten. Abb. 1210 (15fach) zeigt einen optischen Schnitt durch die rechte Linse, welcher das (in der Abbildung braune) Melanosarkom trifft. Man beachte die Zusammendrängung der beiden hinteren Diskontinuitätszonen, die trotz langer Dauer keine wesentliche Linsentrübung zur Folge hat.

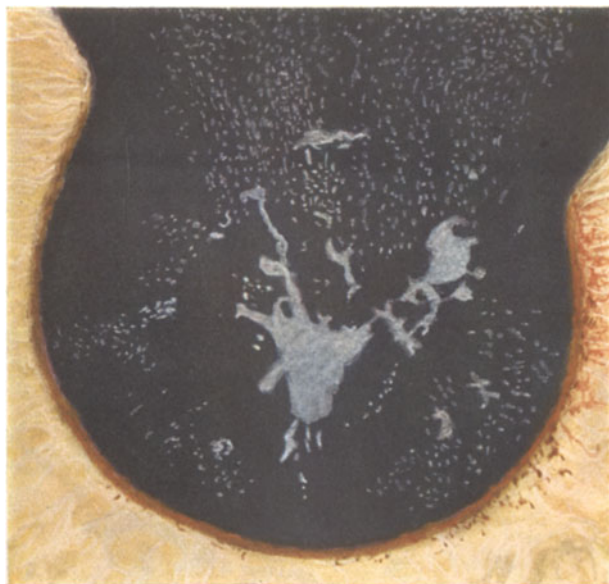
\* Ich verdanke den Fall der Liebenswürdigkeit des Herrn Dr. ALFRED BADER, Augenarzt.



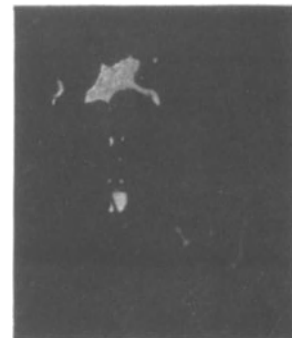
1209 d



1209 e




1209 f



1209 g



1210



1209 h

Im Winkel zwischen Tumor und Linse sieht man opak gewordene Glaskörperfasern. Besonders weiß und *etwas pigmentiert* sind sie dicht am Tumor. Offenbar sind hier Tumorpigmentzellen auf das Glaskörpergerüst übergetreten.

Beweist einerseits der optische Schnitt, Abb. 1211, die Verdrängbarkeit der Diskontinuitätszonen gegeneinander, so zeigt andererseits der Schnitt Abb. 1212, daß der Tumor an einer Stelle, und zwar im Bereiche der direkt komprimierten Partie, zu *einer vakuolenreichen Wasserspalte geführt* hat. Diese liegt zwischen Hinterkapsel und Abspaltungszone. Aus der Abb. 1212 könnte geschlossen werden, daß die vacuolären Massen aus der Linse nach hinten ausgetreten seien (was nur durch einen Kapselriß hätte geschehen können). Dies ist aber nicht der Fall (wie die Abtastung mit dem optischen Schnitt zeigte), sondern es sind lediglich die in der Fortsetzung der Wasserspalte liegenden, im *regredienten* Licht (Tumorlicht) zutage tretenden Vakuolenmassen dargestellt, wie sie bei Verwendung des optischen Schnitts *seitlich vom letzteren* sichtbar werden mußten.

*Abb. 1213a. Leukosarkom des Ciliarkörpers, in den Kammerwinkel vorragend. Der in den Glaskörper vorragende Tumor von der Fläche gesehen.*

30jährige Anna Dä., rechtes Auge. Weißlicher, gut vascularisierter Tumor K, der die Iris J in einer Falte vor sich herschiebt. P Pupillensaum. Der faltenartige retroiridale schwarzbraune Tumor S ist scheinbar ohne Zusammenhang mit den beiden Tumoren K und T. Es handelt sich um eine wulstartige Verschiebung (S) des retinalen Pigmentblattes durch den Tumor. T stellt den Haupttumor dar, der das (sagittal gestreifte) Corpus ciliare (T) gegen Linse und Glaskörper vorwulstet und ausglättet. Abb. 1213b demonstriert die Einbuchtung, die der Tumor an der Linse hervorruft (Beobachtung vom 4. 8. 23).

Histologisch Leukosarkom.

*Abb. 1213b. Scharfkantig begrenzte Einbuchtung der Linsenrückfläche durch ein Leukosarkom des Ciliarkörpers.*

Voriger Fall, Beobachtung vom 4. 8. 23. In diesem Falle hat die sehr kräftige Einbuchtung, vielleicht auch die toxische Wirkung des Tumors, zu leichter subkapsulärer Trübung geführt. (Die Zeichnung der Diskontinuitätszonen ist unterlassen worden.) N normal gewölbte Hinterkapsel, P eingedellte Kapsel mit der braunen Farbe des Tumors.

Solche Deformierungen der Linse sind bei Tumoren des Ciliarkörpers nicht selten. Über einen derartigen Fall hat kürzlich auch NORDMANN berichtet\*.

## 8. Linsenluxation und -Subluxation.

(Abb. 1214—1216.)

*Abb. 1214—1215. Spontane Linsensubluxation mit Vortreten des Glaskörpers vor die Linse und in die Vorderkammer.*

64jähriger Fridolin Schin. rechtes Auge (beiderseits ähnlicher Befund). (Ich verdanke die Zuweisung des Falles Herrn Augenarzt Dr. F. W. SCHNYDER.)

Beidseits rudimentäres Iriskolobom und Pupillenektopie nach unten (Abb. 1214), sowie Glaukoma chronicum. Die Linsen zeigen leichte Ektopie nach oben, besonders

\* NORDMANN: Bull. Soc. Ophthalm. Paris 1930, No 3, 157.

die rechte (Abb. 1215), beide spontan subluxiert, sinken bei Rückenlage tief in den Glaskörper. Iris- und Linsenschlottern. Tiefe Linsenpartien getrübt, Trübung wegen enger Pupille nicht übersehbar. Rechts hängen Glaskörpergerüstfäden in die Vorderkammer. *Man beachte die peripher auffallend kräftige Divergenz von Kapsel und Abspaltungstreifen, die trotz hochgradiger Lockerung der Zonula besteht.* Die Divergenz ist um so kräftiger, als zufolge der Ektopie eine relativ periphere Linsenpartie sichtbar wird. RS und LS = Finger in 1 m. [Links Iridektomie. Sofortiges Herausholen der Linse mit Schlinge bei Lidkartierung mittels Pinzette brachte keinen erkennbaren Glaskörperverlust. Heute nach 11 Monaten LS = 0,5 (mit + 12 C + cyl. 5,0 Achse 175°), Tension normal.]

*Abb. 1216. Spontan in die Vorderkammer luxierte Linse.*

45jähriges Frl. Ida He., rechtes Auge (links alte spontane Amotio, geschrumpfte Katarakt). Rechts von jeher myop, dichte Glaskörpertrübungen unbekannter Ursache. Fundus unsichtbar. Corneaepithel gestichelt, von einem Vakuolenteppich durchsetzt, ähnlich dem glaukomatösen, trotz ständig normaler Tension. Altes Iriskolobom nach oben. Irisschlottern, Linse mit porös-tuffsteiniger hinterer Cataracta complicata, Wespenesttypus.

Spontane Luxation der Linse in die Vorderkammer trat 14 Tage vor Aufnahme der Abb. 1216 auf. Seither zunehmende neuralgische Beschwerden und starke Ciliarinjektion. Nie Präcipitate. Im regredienten Licht (links in Abb. 1216) zeigt die Linse dichte subkapsuläre Vakuolenfläche. Von der Zonula ist aus den verschiedensten Beobachtungsrichtungen nichts zu sehen. Im Laufe der nächsten Tage und Wochen *trübt sich zusehends die Hornhautrückfläche soweit sie der Linse aufliegt* (Abb. 1216) und zeigt hier ausgedehnte Descemetifalten. Hypotonie, Lichtprojektion vollständig, RS = Handbewegungen in nächster Nähe.

Mit Rücksicht auf diese Trübung und zunehmende Schmerzen extrahierte ich die Linse intrakapsulär durch Schnitt im unteren Limbus ohne Glaskörperverlust (Pinzetenekartierung der Lider). Die Papille ist jetzt, ein halbes Jahr später, sichtbar, aber verschleiert. RS = Fingerzählen in 1 m, H 12,0. Diffuse Glaskörpertrübungen, Tension normal. Hornhauttrübung vor der luxierten Linse erwähnen schon frühere Beobachter, z. B. BECKER<sup>352</sup>).

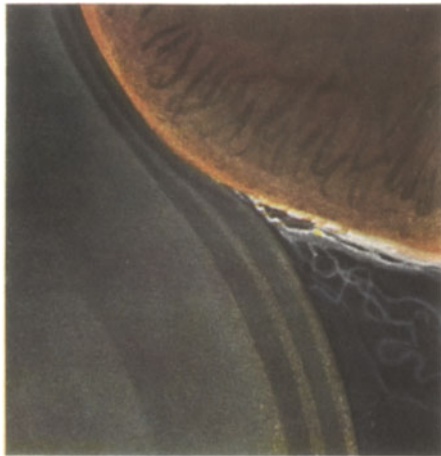
## 9. Die Pathologie der Linsenkapsel.

### a) Oberflächliche Abschilferung der Linsenvorderkapsel (VOGT) und Kapselglaukom (VOGT). Exfoliatio superficialis capsulae anterioris und Glaukoma capsulare.


(Abb. 1217—1244 a.)

Die Linsenkapsel war bis vor kurzem kein Objekt der Augenpathologie gewesen. Man wußte, daß mit zunehmendem Alter ihre Dicke wächst, und daß diese bei Cataracta hypermatura und complicata ungewöhnliche Werte erreichen kann.

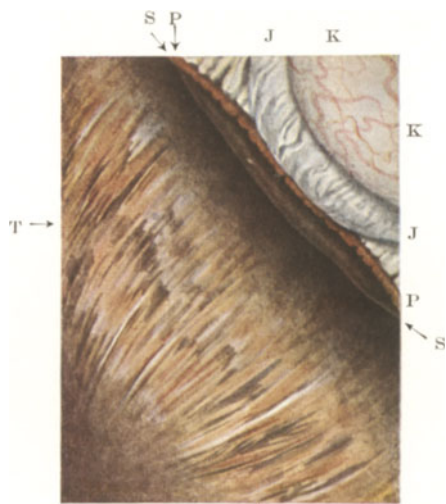
Wiewohl schon die Rolle der Linsenkapsel bei der Akkommodation, ihre Beziehungen zum Zonulaansatz, ihre gesetzmäßigen Dickenverhältnisse, ihre Bedeutung für die Ernährung der Linse darauf hinweisen, daß der Linsenkapsel eine hohe Organisation zukommt, ist über deren Natur noch so gut wie nichts bekannt. Wir sind nicht einmal über ihre rein mechanischen Eigenschaften, speziell über die Elastizität orientiert, und doch dürfte sie nicht das Leben hindurch konstant sein. Wir wissen z. B. nicht, wieweit ihr eine Rolle beim Nachlassen der Akkommodation im höheren



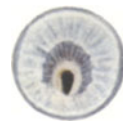1211



1212



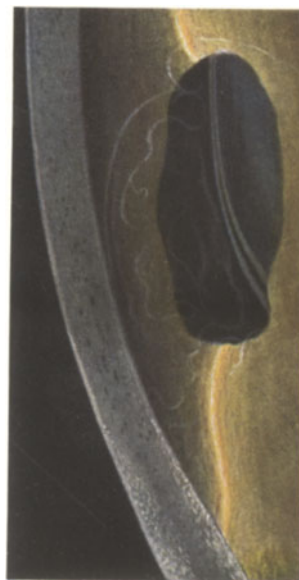1213 a



1214



1213 b



1215



Alter zukommt. Und doch ist eine solche Rolle naheliegend, wenn wir bedenken, daß z. B. ein Achtzigjähriger trotz weicher Rinde Akkommodationslosigkeit aufweisen kann.

Die Spaltlampenmikroskopie hat zunächst einige wichtige klinische Tatsachen ergeben:

1. Die *Kapselfaltung* (VOGT)\* als Frühsymptom der Linsenschrumpfung und als Symptom von Verletzung oder Narbenzug. Grobe, wurstähnliche Falten liefert die verdickte, zarte feine Falten die normale Kapsel.

2. Die Tatsache, daß die *Kapseloberfläche stets glatt ist*, wenn wir von der *Totalsklerose* absehen. Bei letzterer fand ich nicht selten lokale unregelmäßige Unebenheiten (als Phantasiegebilde haben sich dagegen „physiologische“ Eindellungen und Unebenheiten einzelner Autoren erwiesen).

3. Die weiter unten zu erörternde Aufdeckung der präsenilen und senilen superfiziellen Lamellenablösung bei Glasbläsern, Schmieden und Gießern, Berufsarten, die kurzzeitigem Ultrarot ausgesetzt sind.

4. Die sogleich zu schildernde, oft folgenschwere senile Aufblätterung derselben Oberflächenlamelle.

KÖLLIKER hat das Verdienst, anatomisch als einer der ersten eine Struktur der Kapsel aus zahlreichen Lamellen nachgewiesen zu haben (mikroskopische Anatomie des Menschen 1852, ähnliche Beobachtungen hatten schon frühere Autoren gemacht)\*\*. Sie trat durch Behandlung mit Säuren und Alkalien zutage. BERGER\*\*\* und SCHIRMER† erzielten Ähnliches mittels Salzen und Trypsin. Nach beiden Autoren sind die Lamellen sehr zahlreich. Auch ich konnte vor 16 Jahren an macerierten Kapseln des Menschen die Schichtung aus vielen Lamellen (10 und mehr) nachweisen††. Ich zeigte dabei, daß die Dicke der Lamellen epithelwärts kleiner wird. Am dicksten ist die superfizielle (älteste!) Lamelle (s. die dortige Abb. 12, S. 369). Zu diesen Macerationen eigneten sich am besten die Kapseln *älterer* Individuen.

Niemand dachte gelegentlich dieser Befunde daran, daß sie von pathogenetischer Bedeutung sein könnten.

Die Pathologie der Linsenkapsel kann sich in zweierlei Art äußern: 1. in der von mir nachgewiesenen senilen lamellären und feinschuppigen Abschlüpfung der superfiziellen Lamellen, die wir jetzt besprechen wollen (Exfoliatio laminae); 2. in der Lostrennung einer ganzen kontinuierlichen Lamellenfläche (Solutio laminae), die sich im Pupillargebiet aufrollt oder frei schwebt (ELSCHNIG<sup>255</sup>), KRAUPA<sup>260</sup>), und die ein Symptom des Glasbläserstars (A. ELSCHNIG) und des Gießerstars (F. W. SCHNYDER<sup>256</sup>) darstellt, „*Feuerlamelle*“, s. u.

Die wegen ihrer Folgen wichtigere und im Senium überall verbreitete erste Erkrankungsform, die Exfoliatio (Abschlüpfung), beobachtete ich in einem ersten Falle (72jähriger Patient Ro.) im Jahre 1918 und veröffentlichte diesen, damals noch nicht richtig gedeuteten, von mir oft in Kursen, sowie im Spaltlampenkurs Basel 1922 demonstrierten Fall im Atlas der Spaltlampenmikroskopie 1921, Abb. 142 (in diesem Buche als Abb. 1217 wiedergegeben). Ich vermutete damals in der Ver-

\* VOGT: Atlas der Spaltlampenmikroskopie, 1921, S. 119, 121.

\*\* IWANOW und ARNOLD (Handbuch Graefe-Saemisch, 1. Aufl.) erwähnen VALENTIN (Handbuch der Physiologie von WAGNER, S. 663) und MENSONIDES (Nederl. Lancet 1848). Es haben somit eine Reihe von Autoren Jahrzehnte vor BERGER und SCHIRMER die lamelläre Struktur der Linsenkapsel erkannt.

\*\*\* BERGER: Hirschbergs Zbl. 1882, 2.

† SCHIRMER: Graefes Arch. 35, 220 (1889).

†† VOGT: Graefes Arch. 88, 369 (1914). Ohne Kenntnis dieser Beobachtungen sprechen heute einzelne Autoren von nur drei oder gar nur zwei Kapselschichten.

änderung einen Rest der fetalen Pupillenmembran, um so mehr als gleichzeitig kräftige Pupillarfäden bestanden (Abb. 1217). Ich hob aber schon damals die an Umkremplungen erkennbare *Häutchenatur* hervor. Dieses Auge erkrankte später an *Glaukom*.

In einem zweiten Fall, stammend aus dem Jahre 1920, der das rechte, chronisch glaukomatöse Auge des 61jährigen Casimir Schu. betraf, fand ich das geschilderte Häutchen *nur axial* im Pupillarbereich, als abgegrenzte, am Rande umgekrempelte Scheibe (Abb. 1218). Auf dem Pupillarsaum saß in kleinen Häufchen ein blauer Filz. Da ich diese Veränderungen erst nach der, wegen fortgeschrittenem Gesichtsfeldzerfall dieses rechten Auges (bei Glaukoma absolutum des linken Auges) sofort vorgenommenen Trepanation entdeckte, dachte ich zunächst an eine entzündliche, vielleicht operativ bedingte Ablagerung, schrieb aber damals\*:

„Doch ist immerhin die homogene Beschaffenheit der Scheibe, ihre vollkommen scharfe Begrenzung bei Fehlen jeglichen Pigmentes, sowie das Vorkommen gleichzeitig mit Schimmelauflagerungen beachtenswert. Vielleicht bestehen beide Gebilde, Trübungsscheibe und Auflagerungen des Pupillarsaumes aus ein- und derselben Substanz“.

Der Deutung näher kam ich, als ich noch im selben und in den nächsten Jahren, zunächst in Basel in den Jahren 1922—1923, dann in Zürich seit 1923 eine ganze Serie von Fällen fand, in denen die abschilfernden Häutchen der Linsenperipherie (Abb. 1217) und der Pupillarsaumfilz, sowie Häutchedepots in der übrigen Kammer sich an denselben Augen gleichzeitig nachweisen ließen.

Hauptsächlich bei *chronischem Glaukom alter Leute* fand ich das genannte, vorher nicht bekannte Bild im Bereiche des Pupillarpigmentsaums und der Vorderkapsel: Auf dem Pigmentsaum, etwas seltener auch noch auf dem dichtangrenzenden Stroma (zirkummarginale Partie) sitzt ein lichthellblauer Filz (s. Abb. 1218, 1219, 1221, 1224 usw.) aus wolligen Fetzchen und Flöckchen ungleicher Größe (etwa 0,2—0,1 mm messend), die völlig lose aufliegen, seltener einen mehr flächenhaften, etwas gleichmäßiger aussehenden Filzrasen darstellen. Der Filz ist äußerst fein und zart und seine Farbe ist diejenige eines trüben durchscheinenden Mediums vor dunklem Grund, ist optisch also ähnlich bedingt, wie etwa die Farbe einer Emulsion oder der blauen Iris. In keinem Fall ist dieser Filz pigmentiert. Er erscheint vielmehr vollkommen rein und so zart, daß er einen äußerst hinfälligen Eindruck macht. Substantiell hat er mit dem Pigmentsaum nichts gemein. Er stellt nicht etwa ein Destruktionsprodukt des letzteren, sondern eine fremde Auflagerung dar. Das geht auch daraus hervor, daß einzelne Flöckchen auf dem angrenzenden Mesoderm und auf der Vorderkapsel haften, manchmal auch auf der Hornhautrückfläche und auf gelegentlichen Pupillarfäden (s. Abb. 1217).

Mit den filzähnlichen Effloreszenzen des Saums bei schleichender Iritis hat das Gebilde ebenfalls nichts zu schaffen. Irgendwelche Zeichen von Iritis fehlten in allen Fällen, und zwar auch bei jahrelanger Beobachtung. Hintere Synechien, Beschläge irgendwelcher Art\*\* waren niemals vorhanden. Die betroffenen Augen waren, wenn wir von dem meist vorhandenen chronischen Glaukom absehen, nie krank.

Aber auch das Spaltlampenbild ist von dem des Filzes bei Iritis so verschieden, daß eine Verwechslung nur für den Ungeübten in Frage kommt. Vor einer solchen schützt schon die hellblaue Farbe und die völlig regellose Anordnung, dann die durchsichtige, flöckchenartige Beschaffenheit des Flaums, der dem Saum oft fetzenartig vorgelagert ist. Umgekehrt sitzt bekanntlich der meist schmutziggraue bis graubraune, viel gröbere *iridocyclitische* Filz dem Saum gleichmäßig auf, ist wesentlich breiter und gröber und greift gewöhnlich nicht auf das zirkummarginale Stroma über.

\* VOGT: Graefes Arch. 111, 111 (1923).

\*\* Es kann zufällig senile Pigmentierung der Hornhautrückfläche vorhanden sein.

Eher noch können *alte feine Exsudatreste* des Pupillarsaums eine bläuliche Farbe annehmen, unterscheiden sich aber von dem Filz durch ihre Glätte.

Wie erwähnt, können sich einzelne Flöckchen loslösen. Gelegentlich lagen sie in einem Ring auf der Vorderkapsel (Abb. 1227, 1228). Da sie hier bei fokaler Beleuchtung nicht mehr auf dunklem Grund sich finden (Linsenlicht), erscheinen sie grau, statt blau. Auch die Cornearückfläche kann verirrte Flöckchen aufweisen (s. u.). Bald ist der *ganze* Pupillarsaum von dem Filz betroffen, bald finden wir ihn nur an wenigen Punkten. *In solchen häufigen Fällen kann der Filz leicht übersehen werden.*

Erweiterte ich in diesen Fällen vorsichtig die Pupille, so trat die zweite, oben-erwähnte Erscheinung zutage, eine überaus typische Veränderung der *Vorderkapsel* (Abb. 1217, 1220, 1222, 1223—1231). Wir erblicken einen Kranz von superfiziellen Kapseltrübungen (Abb. 1217\*, 1225 usw.), welche die intermediäre Vorderfläche der Linse einnehmen, und welche unter der mydriatischen Pupille in radiär gerichteten Zacken und Streifen hervortreten (z. B. Abb. 1225—1229). Die Trübungen sind nicht homogen, sondern zeigen ein zartes, charakteristisches Korn. Sie grenzen sich axialwärts scharf ab und lassen hier erkennen, daß ihr Substrat *ein einfaches Häutchen ist*, das scheinbar der normalen Kapsel aufliegt. Die Häutchennatur geht daraus hervor, daß es sich recht häufig am Rande löst und umkrepelt. Siehe besonders schön Abb. 1217, 1223, 1226, 1237 usw.

An diesen umgekrepelten Rißstellen ist eine zarte Beschaffenheit und Gleichmäßigkeit des Häutchens in allen Fällen feststellbar.

Untersucht man genauer, so sieht man, daß, in einzelnen Fällen wenigstens, auch das mittlere Pupillengebiet von einem ähnlichen, zarten, aber weniger opaken und nicht punktierten Häutchen bedeckt ist (s. Abb. 1218\*\*, 1225 und 1226, 1231). Die Häutchennatur kann wieder an der Umkrepelung des Randes erkennbar sein.

Wir können somit in manchen Fällen ein axiales und ein peripheres Häutchen einwandfrei feststellen. Die zwischen beiden gelegene Zone ist häutchenfrei, aber gelegentlich von Trümmern desselben in Krümmelform überdeckt (Abb. 1227). Nicht immer sind aber in derselben Pupille beide Abschnitte nachzuweisen.

Das periphere Häutchen (z. B. in Abb. 1228, 1229 an die Pupille grenzend) kommt gewöhnlich erst bei einer Pupillenweite von mehr als 4 mm zum Vorschein und zeigt dann meist radiäre, regelmäßige Einschnitte, die zu merkwürdigen Bogenbegrenzungen Anlaß geben (Abb. 1222, 1225, 1227—1229, 1231, 1240b, 1241). Diese arkadenförmigen Gebilde drängten mich gelegentlich meiner zitierten ersten derartigen Beobachtung (Abb. 142 des Atlas der Spaltlampenmikroskopie 1921, jetzigen Abb. 1217) zu der Vermutung, daß es sich um einen Rest der Membrana capsulo-pupillaris handle. *Die nächsten Beobachtungen lehrten mich aber, daß der Filz auf dem Pupillarpigmentsaum der Substanz nach identisch ist mit der Häutchenbildung auf der Vorderkapsel.* Besteht diese Identität, so ist die Annahme einer Genese aus der Membrana capsulo-pupillaris nicht mehr haltbar.

Wir erhalten vielmehr den Eindruck einer zarten, über die ganze Linsenvorderfläche gelagerten Membranbildung, die an einzelnen Stellen, und zwar gerade da, *wo die Irishinterfläche der Linse normalerweise aufliegt, ganz oder teilweise weggescheuert erscheint.* Wir dürfen daher wohl, um dieses eigentümliche Bild zu erklären, das radiär- und querfirstige Relief der Irisrückfläche heranziehen. Entweder haben die der Vorderkapsel aufliegenden scheuernden Irisfirsten die Anlagerung des Häutchens

\* Aufgenommen im März 1919.

\*\* Aufgenommen am 27. Febr. 1921, veröffentlicht am 27. Febr. 1923.

auf die Kapsel verhindert, letzteres hat sich daher nicht auf die Kapsel, sondern statt auf letztere auf die Irisfirste niedergeschlagen, oder aber (wenn wir die herumliegenden Fetzen als Trümmer deuten) die Firsten haben das zarte Häutchen, das vorher oder ursprünglich auf der Kapsel gelegen hatte, beim Pupillenspiel weggescheuert\*.

Weniger leicht nachweisbar als der periphere ist der viel weniger opake *axiale* Abschnitt des Häutchens; wir wollen diesen Bezirk als Pupillarscheibe des Häutchens bezeichnen, die ich, wie oben erwähnt, ebenfalls bereits im Jahre 1921 abgebildet habe (jetzige Abb. 1218). Schon in jenem Falle, der ein chronisches Glaukom betraf, das ich 1920 trepanierte und später durch mehrere Jahre kontrollierte, kam die Häutchenatur durch feine Umkrepelungen am Rande einwandfrei zum Ausdruck (Abb. 1218). Es ist schon dort zu sehen, wie das Pupillenhäutchen genau mit der Pupillenscheibe nach Größe und Form übereinstimmt. Auch in Abb. 1225—1229, 1231, 1240b, 1241 und in einer Reihe anderer, hier nicht wiedergegebenen Beobachtungen ist das axiale Häutchen nachweisbar. Doch ist es zum Nachweis notwendig, die Pupille zu erweitern und das grauliche pupillare Gebiet zu *vergleichen* mit den häutchenfreien und daher dunkleren peripher sich anschließenden Zonen\*\*.

Im Gegensatz zu dem peripheren, fast stets *gekörnten* Häutchen ist dasjenige der Pupillarscheibe meist glatt. Eine Erklärung dieses Unterschiedes ist schwer zu geben.

Im Falle der Abb. 1226 (Frau Bu.) ist ein Rißrand des Pupillarscheibenhäutchens nicht zu sehen. Es tritt nur durch seine hellere Farbe aus der Umgebung hervor. Es kann also das pupillare Scheibenhäutchen auch sichtbar sein, ohne daß eine Abschilferung der Umgebung vorhanden ist.

Recht interessant sind die — anscheinend spontan auftretenden — *Risse* des Häutchens (s. besonders Abb. 1226). Diese Risse verlaufen meist zirkulär (s. u.). Sie können die Bildungstätte der Filzflocken sein, wie das z. B. in Abb. 1226 (Mydriasis) oben und rechts oben zu sehen ist. Links unten sieht man Risse mit umgekrepelten Rändern. Auch Abb. 1227—1229 zeigen die durch Scheuerung der Iris provozierten Flockenbildungen auf der Vorderkapsel.

Da auch hier der dunkle Hintergrund fehlt, so sehen die Gebilde wieder weniger lebhaft blau, mehr graublau bis weißgrau, aus, als auf dem Pupillarpigmentsaum.

Welches sind wohl die *ersten* nachweisbaren Veränderungen? Nach Fall Abb. 1226 zu beurteilen, der anscheinend ein beginnendes Stadium darstellt, sowie nach Abbildung 1240b, 1241, bestehen die ersten Veränderungen in einer zarten grauen Trübung und Körnelung der Kapseloberfläche, wie sie in Abb. 1217, 1220, 1222 bis 1229 usw. dargestellt ist. Die Trübung beginnt in mehr oder weniger konzentrischen *Zonen* der Peripherie. Das Endresultat sind gewöhnlich radiär geordnete Herde (z. B. Abb. 1227, 1228). Die radiäre Anordnung erhalten die Herde, wie besonders


\* Über den Einfluß der Irisfirsten auf die Genese der Sonnenblumenfigur des Kupferstars und über die Gestalt der Firsten siehe Abschnitt Chalkosis, Text zu dortigen Abb. 1358 und 1360.

\*\* Interessanterweise *verkleinert sich die Pupillarscheibe*, wenn das vorher nicht behandelte Auge unter Mioticis steht. Die Pupille ist jetzt *durchschnittlich* enger. Das *Minimallumen* wird ein anderes als ohne Miotica. Infolgedessen schilfert die Iris die Scheibenperipherie weiter ab, die Scheibe wird kleiner. Messend verfolgt habe ich diese Verkleinerung bei der 74jährigen Frau Pauline Hie. mit Glaukoma capsulare. Innerhalb vier Monaten verkleinerte sich die Scheibe auf ungefähr die Hälfte und hatte schließlich, entsprechend dem Minimallumen der Pupille, einen Durchmesser von 1,25 mm.


Diese Beobachtung lehrt, daß für die Größe der Pupillarscheibe nicht der mittlere Pupillendurchmesser, sondern die *Minimalpupille* maßgebend ist.



1216



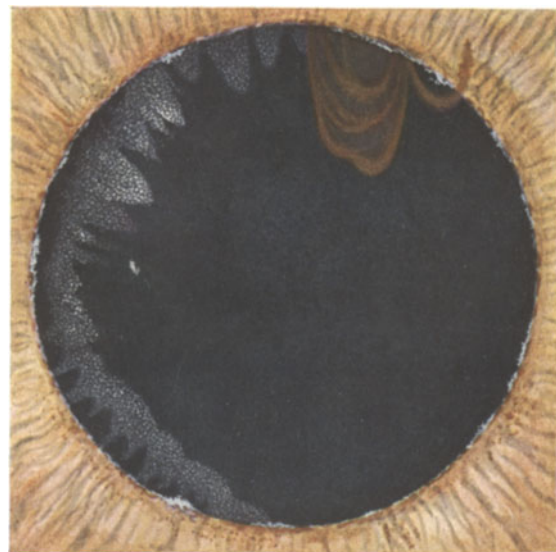
1217



1218



1219



1220

Abb. 1227, 1228, 1240, 1241 veranschaulichen, wahrscheinlich durch das scheuernde Relief der Irisrückfläche.

Es ist auch denkbar, daß das erste Symptom *Risse* sind (Abb. 1226), durch die vielleicht das Kammerwasser unter die Lamelle gelangt. Solche Risse sind bisweilen nachweisbar (Abb. 1226, 1231, 1241). Die Losscheuerung wird gewiß durch dieselben erleichtert.

Aus dieser Darstellung geht hervor, daß der geschilderte Pupillarsaumfilz nur sekundärer Natur sein kann.

Es seien die ersten 12 von mir beobachteten Fälle hier kurz aufgeführt.

#### Ursprüngliche Kasuistik<sup>303</sup>.

1. *Fall* (Abb. 1217, identisch mit Abb. 142 des Atlas der Spaltlampenmikroskopie 1921).

Betrifft den 72jährigen Roth. Linkes Auge, Beobachtung während drei Jahren. Die Tension dieses Auges wurde zunächst nicht gemessen. In der Peripherie das charakteristisch begrenzte Häutchen. Pupillarsaum mit vereinzelt Flockenbildungen. Später Glaukom. Demonstriert im Spaltlampenkurs Basel 1922.

2. *Fall* [Abb. 1218, identisch mit Abb. 20 in Graefes Arch. 111, 110 (1923)].

Schuhmacher Casimir, 61jährig, Glaukoma absolutum links. Linke Hornhaut trüb, undurchsichtig. Fortgeschrittenes Glaukoma chronicum rechts, kesselförmige Exkavation, nasales Gesichtsfeld fehlt. Pupillarsaum mit dem charakteristischen hellblauen Flaum. Pupillarscheibe mit umgekrempeltem Rand. Die Veränderungen waren vor der Operation (Trepanation) offenbar übersehen worden. Beobachtung während drei Jahren, das Gesichtsfeld blieb erhalten, bei Tension 12 mm Hg.

3. *Fall* (Abb. 1219, 1220). Johanna Stumpf, 78 Jahre. Glaukoma chronicum beiderseits, rechts absolutes Glaukom. Die Augen wurden vor Aufnahme von Abb. 1219 nie behandelt. (Also kann die Häutchenbildung nicht etwa mit Medikationen zusammenhängen.) Nicht nur ist der rechte Saum reichlich mit Filz bedeckt, sondern vor  $1\frac{1}{2}$  Jahren hing auch noch schräg vertikal über den unteren Saum ein blaues Filzstäbchen von 0,25 mm Länge und bis 40 Mikra Dicke. Die vorsichtige Homatropin-Cocainerweiterung des blinden rechten Auges (mit späterer subconjunctivaler Pilocarpineinspritzung) ergibt bei 4,5 mm Pupille das Bild der Abb. 1220. Die Häutchenbildung ist durch die zarte typische Punktierung gekennzeichnet. Rißstellen sind bei dieser Pupillenweite nicht zu sehen. Bei der Dilatation quillt unter dem oberen Pupillarsaum die weiter unten erwähnte, in Abb. 1220 (oben) abgebildete, langsam sich verschiebende Pigmentwolke hervor. Nach einer Stunde zeigt das schmale Büschel im nasalen Vorderkammerabschnitt die Pigmentschwaden der Abb. 663, siehe Abschnitt Vorderkammer. — Das retinale Pigmentblatt der Iris war von Anfang an ziemlich stark rarefiziert. — Beobachtung während eines Jahres.

4. *Fall*. Herr Rudolf in Rietheim, 82 Jahre, wurde mir von Herrn Dr. STOFFEL, Augenarzt, wegen Glaukoma chronicum zur Beratung zugeschickt. Beiderseits fortgeschrittenes schleichendes Glaukom mit Gesichtsfeldzerfall. Tension 30—40 mm Hg, glaukomatöse Exkavation. Der typische hellblaue Filz über den ganzen Saum verbreitet. Erweiterung wegen Glaukom nicht möglich.

5. *Fall*. Erni Heinrich, Landwirt, 75 Jahre. (Privatpatient von Herrn Dr. BÄNZIGER.) Rechts Glaukoma absolutum, links Glaukoma simplex. Links besteht beginnender Gesichtsfeldzerfall (BJERRUM) und Excavatio glaucomatosa. Nur rechts besteht der Filz, links scheint er zunächst zu fehlen. Genaue Nachprüfung ergibt

aber, daß auch links einige Zöttchen und Fetzen auf dem Saum und auf der Vorderkapsel sitzen. Pupillendilatation nicht ausgeführt.

6. *Fall.* Johann Hu., 76 Jahre. Links Abulbie nach Glaukom, auswärts operiert, rechts Glaukoma chronicum (bei Achsenmyopie) mit randständiger Exkavation und nasal fehlendem Gesichtsfeld. Der Saum der  $3\frac{1}{2}$  mm weiten rechten Pupille ist von hellblauem Flaum bedeckt. Partikel desselben sind außerdem auf der mittleren Vorderkapsel zu einem ringförmigen Depot von  $\frac{3}{4}$  mm Lumen geordnet. Dahin war es offenbar bei einer kräftigen Pilocarpin-Eserinmiosis geraten. Dilatation war nicht möglich. Das durch Iridektomie gewonnene Irisstück zeigte histologisch keine Spur der offenbar leicht wegschwemmbarren Auflagerung.

7. *Fall* (Abb. 1236). Marie Kleiber, 72 Jahre. Glaukoma chronicum. Der braune, gut erhaltene Pupillarsaum und zum Teil die angrenzende zirkummarginale Zone reichlich von dem typischen hellblauen Filz und Flaum überdeckt. Ein größerer keilförmig-dreieckiger Klumpen dieser blauweißen Flaumsubstanz haftet auf der Mitte der Cornearückfläche (Abb. 481 im Abschnitt Cornea)\*. Der Durchmesser desselben in den drei Dimensionen bewegt sich zwischen  $\frac{1}{2}$ — $\frac{1}{4}$  mm. Der Fall wurde wegen meines Wegzuges von Basel nicht weiter verfolgt. Linkes (normales) Auge intakt.

8. *Fall* (1221—1223). Bühler Xaver, 73jährig. Glaukoma chronicum links, Tension 40—60 mm Hg. Nasales Gesichtsfeld zerfallen, glaukomatöse Exkavation. Pupillarsaum (Abb. 1221) mit Filz reichlich bedeckt, solcher auf der pupillaren Vorderkapsel in einzelnen Fetzen. *Die Erweiterung (Cocain 5%) ließ die typischen peripheren Veränderungen hervortreten* (Abb. 1223, nach vorgenommener Iridektomie hergestellt). Man beachte die zackige Abgrenzung der punktierten Partie, sowohl axial- als peripherwärts.

Eine Pupillenscheibe ist in diesem Falle nicht sichtbar. — Das rechte Auge besitzt normale Tension, Pupillarsaum und Linsenkapsel sind intakt.


9. *Fall* (Abb. 1224, 1225). Foschi Pietro, 65jährig. An dem rechten, mit Glaukoma absolutum behafteten, durch mehrere, von anderer Seite vorgenommene Iridektomien, sowie durch Cataracta traumatica ausgezeichneten Auge sind die Pupillarverhältnisse nicht mehr übersehbar. Links dagegen besteht Tension 40, leichte Exkavation und der Pupillarsaum der Abb. 1224. Nach Cocainmydriasis (ein Jahr später, die Pupillarsaumauflagerungen waren jetzt spärlicher) kam das Bild der Abb. 1225 zum Vorschein. Die Pupille ist durch das Cocain exzentrisch nach unten erweitert, wodurch die gut ausgesprochene häutchenbedeckte Pupillarscheibe nach oben außen gerückt erscheint. (In Wirklichkeit entspricht sie nach Lage, Form und Größe genau der normalen Pupille.)

10. *Fall.* Frau Buß Anna, 74jährig. Abb. 1226 gibt die auf  $5\frac{1}{2}$  mm erweiterte rechte Pupille wieder. Interessant sind hier die zirkulär geordneten Rißlinien. Die Häutchenatur tritt durch die mächtigen Umkrepelungen äußerst lebhaft in Erscheinung. *Es besteht kein Glaukom.* Die Patientin verträgt Homatropin und Atropin gut. Fundus ohne Besonderheit.  $1\frac{1}{2}$  Jahre nach Aufnahme einer ersten (hier nicht reproduzierten) Abbildung waren die Risse etwas breiter, das Häutchen im Bereiche der Risse stärker umgekrepelt.


Links besteht fortgeschrittene Cataracta senilis, die Veränderungen der Vorderkapsel sind hier weniger übersehbar.

11. *Fall.* Benken Johann, 71 Jahre. Rechts Glaukoma chronicum, Tension 40—50 mm Hg, kesselförmige Exkavation. Es bestehen nur noch temporale Gesichtsfeld-

\* Einen ähnlichen Befund hat später auch ASCHER erhoben [Klin. Mbl. Augenheilk. 79, 662, (1927)].



1221



1222



feldreste. Links Glaukoma absolutum (bis jetzt nie in Behandlung). Beiderseits auf dem Pupillarpigmentsaum spärliche, aber typische bläuliche Flöckchen. Pupillen nicht erweitert.

12. Fall (Abb. 1227, 1228, 1229). Frau Gaß-Burkhardt, 81jährig. Über die Tension dieses Falles fehlen leider die Notizen. Doch sind die Pupillen mittels Homatropin-Cocain erweitert worden, so daß Glaukom ausgeschlossen werden darf.

Die Wirkung der Irisrückfläche auf die widerstandslose, getrübe Vorderlamelle ist in diesem Falle besonders schön zu sehen. Abb. 1227 rechtes, Abb. 1228 linkes Auge. Mydriasis von  $5\frac{1}{2}$  mm. Überall sieht man Trümmer der Lamelle, die im Pupillarbereich hübsch zu einem Ring zusammengescheuert sind, während die Pupillarscheiben sich durch ihre graulichere Färbung gegen die dunklere Peripherie abheben. Auf dem Pigmentsaum der typische bläuliche Filz.

Noch besser als Abb. 1228 gibt die stärkere Vergrößerung, Abb. 1229, die Trümmer, Fetzen und Umkrepelungen der losgescheuerten Membran wieder.

### Epikrise.

Was die *Häufigkeit* des geschilderten Spaltlampenbildes betrifft, so dürfte sie eine nicht sehr geringe sein. Ich konnte die aufgezählten 12 Fälle von 1919—1925, somit innerhalb fünf Jahren finden, wovon nur 4 auf Basel, die übrigen 8 (2 Jahre) auf Zürich entfallen. Über die seitherigen Beobachtungen orientieren die Gesamtstatistiken Dr. REHSTEINER<sup>304</sup>) und Frä. Dr. ROHNER<sup>305</sup>). Spärliche Saumauflagerungen können dem flüchtigen Spaltlampenbeobachter, besonders wenn er die Fokussierung nicht beherrscht, entgehen. Die oben mitgeteilte Kasuistik zeigt aber, daß die Veränderung *kein seltenes Symptom des Glaukoma chronicum darstellt*. Denn von den 12 betroffenen Personen leiden nicht weniger als 10 an fortgeschrittenem chronischem Glaukom. (In den übrigen 2 Fällen war eine genauere Prüfung der Tension nur einmal [10] vorgenommen worden.)

Bemerkenswert ist, daß in den Glaukomfällen, in denen beide Augen betroffen waren, das Auge mit dem fortgeschrittenen Glaukom den Pupillarsaumfilz reichlicher und ausgedehnter aufwies, als das weniger kranke Auge (vgl. die Fälle Nr. 3, 5).

In zwei Fällen (Nr. 7, KLEIBER und Nr. 8, BÜHLER) ist nur ein Auge glaukomatös. Und in diesen Fällen zeigt ausschließlich das glaukomatöse Auge das Bild, das andere ist (vorläufig!) vollkommen frei (auch bei Mydriasis).

Es ergibt sich in den 12 Fällen nicht nur eine auffällige *Koinzidenz mit Glaukoma chronicum* (in über 75% der Fälle), sondern auch eine *auffällige Bevorzugung des hohen und höchsten Alters*. Der jüngste Patient (Fall 2) ist 61 Jahre alt, der älteste (Fall 4) 82 Jahre. Die übrigen weisen das bedeutende Alter von 65, 71, 72, 73, 74, 75, 76, 78 und 81 Jahren auf.

Im Zusammenhang mit dem Senium steht auch eine bei fast allen Patienten beobachtete auffallende Rigidität der Iris gegen Mydriatica. Es bestehen somit anscheinend nicht nur Beziehungen zu Glaukoma chronicum, sondern zum fortgeschrittenen Senium überhaupt.

*Welches ist die Natur der Häutchenbildung?* Wer sie das erstemal sieht, kann zunächst etwa an ein Exsudat denken. *Allein Exsudathäutchen pflegen erstens nicht zu reißen, auch dann nicht, wenn sie äußerst dünn sind, zweitens sind sie niemals so bröcklig, brüchig, daß sie, wie im geschilderten Bilde, zertrümmert und zusammengescheuert werden.* Des weiteren lagert sich ein Exsudat nicht so gleichmäßig und in so zarter Schicht und einzig und allein auf der Linsenkapsel ab, daß ein dem vorliegenden

auch nur entfernt ähnliches Bild entstände\*. Zum Überfluß endlich fehlt in allen 12 Fällen jedes Symptom vorhandener oder überstandener Entzündung.

Das ausschließliche Gebundensein der Veränderungen an die Vorderkapsel zeigt vielmehr, daß nicht ein allgemeiner Prozeß der Vorderkammer, speziell auch nicht ein Prozeß der Iris, *sondern ein lokaler Kapselprozeß vorliegt*.

Die systematische Durchmusterung vieler Fälle mittels optischen Schnittes lehrt denn auch, daß die Häutchenbildung keine Auflagerung darstellt, sondern sich unmittelbar von der intakten Vorderkapsel loslöst, somit einen destruktiven Prozeß der letzteren selber darstellt. Das kann besonders schön im peripheren Gebiet der Loslösung erkannt werden (z. B. Abb. 1223, 1240 a). *Noch wesentlicher ist die zeichnerische Verfolgung der einzelnen Fälle durch Monate und Jahre hindurch, welche zeigt, daß immer neue Teile der Vorderkapsel von der Abschilferung ihres oberflächlichen Blattes ergriffen werden.*

Wer Linsen maceriert hat, weiß, daß die Maceration eine reguläre Struktur der Kapsel, einen Aufbau derselben aus parallelen, verschieden dicken Lamellen sichtbar macht (vgl. VOGT)\*\*. Es sei an die obengenannten Versuche von VALENTIN, MENSONIDES, KÖLLIKER, BERGER und SCHIRMER (vgl. S. 573) erinnert, dann an die erwähnte Loslösung einer superfiziellen Lamelle beim Feuerarbeiter (Feuerlamelle). Allerdings ist das Blatt der letzteren *luzid*. Es hängt in voller Kontinuität, mehr oder weniger aufgerollt, mit glatten scharfen, geraden Rändern in die Vorderkammer, auf der intakten Seite ohne sichtbare Grenze in die Vorderkapsel übergehend. Nirgends ist Zerbröckelung oder Zerfall, wie bei der geschilderten Häutchenbildung, zu sehen. (Es hängt das, wie ich histologisch nachwies, mit der um das Vielfache größeren Dicke der Feuerlamelle zusammen, s. u.). Doch sah ich immerhin *vereinzelt* die feine Körnelung unseres senilen Häutchens auch bei Feuerlamelle (s. Abb. 1414).

Alle diese Befunde lassen ein selbständiges, *biologisches und physikalisches Verhalten der superfiziellen Kapsellamelle erkennen*.

Diese Lamelle scheint im hohen Alter bei einzelnen Individuen ihre Elastizität verlieren zu können, spröde und brüchig zu werden, was sich in der Opazität (durch Aufnahme von Kammerwasser?) kund gibt, sowie in Loslösung\*\*\*, Zerfall und Abschilferung. Welche primären Ursachen zu diesem Zerfall führen, ob eine vererbte Eigentümlichkeit, wie sie vielen senilen Merkmalen zugrunde liegt, oder toxische oder nutritive Störungen, bleibe dahingestellt.

Nehmen wir die Degeneration der superfiziellen Lamelle als Substrat an, so erklären sich die übrigen Erscheinungen ohne besonderen Zwang. Das Häutchen wird brüchig und vor allem peripher, nicht sehr weit vom Zonulaansatz, bilden sich Rißstellen. Es ist wohl nicht Zufall, daß diese Rißlinien konzentrisch, also senkrecht

\* BUSACCA [Graefes Arch. 119, 135 (1927); ferner Klin. Mbl. Augenheilk. 85, 823 (1930)] glaubt einen „Niederschlag unbekannter Art“ annehmen zu müssen, der somit die Besonderheit hätte, sowohl in der Vorderkammer als in der Hinterkammer aufzutreten, sich dabei aber ausschließlich auf die Linsenkapsel zu beschränken und alle übrigen Teile, Iris und Hornhautrückfläche, frei zu lassen.


BUSACCA will diesen Niederschlag auch histologisch nachgewiesen haben und findet ihn zum Teil an Augen, die klinisch nie untersucht wurden, in Form amorpher Auflagerungen auf die Vorderkapsel. Solche Auflagerungen kann man aber auch an normalen Augen finden, sie sind Kunstprodukte. Den histologischen Nachweis hiefür leistete kürzlich GRZEŹDZIELSKI [Graefes Arch. 126, 409 (1931)].

\*\* VOGT: Graefes Arch. 88, 369 (1914).

\*\*\* Bei der Loslösung rollt sich das Häutchen niemals kapselwärts, sondern stets nach vorn konkav um. Auf die Eigentümlichkeit der *Gesamtkapsel* sich auswärts umzurollen, haben schon KÖLLIKER und eine Reihe von früheren und späteren Autoren hingewiesen. Dasselbe für die Abschilferung wichtige mechanische Verhalten gilt für die Feuerlamelle.



1223



1224

zur Richtung des physiologischen Zonulazuges, verlaufen. Die Erkrankung der Lamelle gibt sich optisch durch vermehrte Opazität und feine Körnung kund. In Abb. 1226 und in manchen Stellen anderer Abbildungen ist erkennbar, daß sich axialwärts und peripheriewärts vom Riß *die trübe Partie kontinuierlich in die luzide gesunde Kapsel verliert. Ein mir wichtig scheinender Befund, weil er lehrt, daß das Häutchen nicht eine fremde Auflagerung darstellen kann, sondern Substanz der Kapsel selbst ist.*

Daß dann das Reiben der mit radiären und queren Firsten ausgestatteten Irisrückfläche (Abb. 1358) die zerbröckelnde Membran wegscheuern und die darunterliegende gesunde Schicht freilegen kann, demonstrieren die Fälle Abb. 1227—1229 rechtes und linkes Auge, sowie 1241a—c. Die Wirkungen der Täler und Firsten, sind hier an den radiären Ausläufern und den dazwischenliegenden freigelegten dunkleren Partien erkennbar. Da wo der Pupillarsaum normalerweise liegt, sind in Abb. 1227—1229 krümelige und fetzige Rudimente des Häutchens zu einem Ring zusammengescheuert, der das noch ziemlich intakte Pupillargebiet umzieht. Letzteres selber verrät in Abb. 1227—1229 durch seine mehr graue Farbe das Vorhandensein der Oberflächenlamelle, der obenerwähnten Pupillarscheibe. Ein Teil des Filzes bleibt am Pupillarsaum hängen, dessen Oberflächenbeschaffenheit (Rauhigkeit?) dem Haften günstig ist, andere Fetzchen liegen auf der pupillaren Vorderkapsel, manchmal auch auf der Cornearückfläche. Ein solches  $\frac{1}{4}$ — $\frac{1}{2}$  mm messendes keilförmig-dreieckiges Flöckchen sah ich bei der 72jährigen Patientin Marie Kleiber (Fall 7) auf der mittleren Cornearückfläche des glaukomatösen Auges sitzen (Abb. 481 des Abschnitts der Hornhaut, starke Vergr.). In anderen Fällen erschien der Filz zu Stäbchen gewickelt. So lag bei der 78jährigen Johanna Stumpf (Fall 3) unter dem unteren Pupillarsaum des rechten, mit Glaukoma absolutum behafteten Auges schräg vertikal ein 0,25 mm langes und 40 Mikra dickes blaues Flaumstäbchen, das ein Jahr später verschwunden war. Überhaupt läßt die durch Monate fortgesetzte Beobachtung des Filzes in den einzelnen Fällen vielfache Veränderungen erkennen. Einzelne Fetzchen verschwinden, gelangen vielleicht in den Kammerwinkel, an anderen Stellen werden neue sichtbar. Nur sorgfältige zeichnerische Kontrolle läßt diesen Wechsel nachweisen.

Oft sind die Flöckchen so spärlich und klein, daß sie bei flüchtiger Untersuchung übersehen werden. So waren sie im Falle 11 nur bei strengster Fokussierung und — da es sich um ein chronisches Glaukom handelte — bei besonders darauf gerichteter Aufmerksamkeit zu entdecken. Gewiß ist daher die Veränderung noch häufiger, als sie zunächst zu sein scheint, zumal gerade bei Glaukom die meist viel auffälligeren Veränderungen der peripheren Vorderkapsel durch die medikamentös verengte Pupille verdeckt werden\*.

Beträfe die Destruktion auch die *Hinterkapsel*, so müßte sie schon deshalb weniger in Erscheinung treten, weil hier der mechanische Einfluß der Iris fehlt.

Wie die äußerste vordere Kapselperipherie aussieht, lehren Abb. 1223, 1240a. Erstere bezieht sich auf das linke Auge des Falles 8 (Bühler), bei dem ich eine anti-glaukomatöse Iridektomie ausführte. Wir erkennen in Abb. 1223 eine Abnahme der Veränderung nach dem Äquator hin. In Abb. 1240a dagegen läßt sich die Veränderung bis in die Peripherie verfolgen, wo weiße parallele Linien zu sehen sind, *die wohl der Ansatzstelle der Zonula entsprechen.*

\* Zu Verwechslung mit dem Filz kann bei oberflächlicher Untersuchung altes (*blaues*) dem Pupillarsaum aufsitzendes Exsudat, viel seltener der pigmentleer gewordene verdichtete Randteil von Iriswunden, der den Saum dicht umzieht, führen. Auch er kann in fokalem Licht bläulich erscheinen.

Eine merkwürdige, von mir mehrfach gemachte Beobachtung sei hier noch mitgeteilt: Als ich im Falle Johanna Stumpf (Fall 3, Abb. 1219, 1220) die Pupille mit Cocain-Homatropin erweiterte, *quoll unter dem oberen Pupillarsaum gleich zu Beginn der Erweiterung eine dichte rötlichbraune Wolke von bronzeglänzendem Staub hervor*, der sich in Schwaden in die Pupille ergoß, teils an der benachbarten Linsenkapsel sich festhaltend (Abb. 1220), teilweise aber in das Kammerwasser langsam, im Laufe einer Reihe von Minuten sich ausbreitend, so daß der Staub im Laufe einer Stunde einen großen Teil der Vorderkammer füllte (Abb. 663 im Abschnitt Vorderkammer). Es handelte sich offenbar um elementares Pigment, Fuscinkörnerstaub, der aus dem Zellverbände sich zufolge der mechanischen Erweiterung loslöste, nachdem schon vorher eine starke Lockerung bestanden hatte. Vielleicht auch, daß dieser Staub in der hinteren Kammer suspendiert lag! Diabetes war nicht vorhanden. Das retinale Pigmentblatt war in Pupillennähe stark rarefiziert. Ich habe in Abb. 663 die Pigmentschwaden der Vorderkammer wiedergegeben. (In Abb. 1220 die braunrote Partie in der oberen Pupille, in Abb. 663 die Vorderkammer mit den Pigmentschwaden im verschmälerten Büschel.) Sie waren einige Stunden später, als ich die Patientin wieder sah, verschwunden. Ähnliche Pigmentwolken sahen wir noch *in einer Reihe weiterer Fälle* (u. a. in den Fällen der Abb. 1222, 1234, 1238) bei beginnender Mydriasis unter dem oberen Pupillenpigmentsaum hervortreten. Ein ganz rätselhaftes Bild, das nach einer solchen Reihe von Beobachtungen zweifellos mit der senilen Exfoliation der superfiziellen Lamelle in Zusammenhang steht\*. In allen Fällen fehlte Diabetes.

Bis jetzt nur ein einziges Mal sahen wir diese akute Pigmentausschwemmung in einem Falle von Glaukoma chronicum *ohne* Kapselabschilferung. Der Fall betrifft die 70jährige Fr. Bollinger (zugewiesen von Herrn Dr. FRÖHLICHER, Zug), mit beiderseitigem Glaukoma chronicum, das seit 3 Monaten unter Pilocarpin stand. Einige Minuten nach Eintropfen von Cocain ins rechte Auge trat unter dem Pupillarsaum (Pupillenweite  $3\frac{1}{2}$  mm) bei 1 Uhr ein kleines, scharf begrenztes zungenförmiges *Pigmentwölkchen* hervor. Wenige Minuten später hatte es sich diffus verteilt, als ob seine Hülle geplatzt wäre (Beobachtung Fr. Dr. L. PETER). Nach einer halben Stunde nur noch im Kammerwasser verstäubtes Pigment. Als nun die Pupille mittels Homatropin auf 6 mm erweitert wurde, traten in derselben Gegend vier schmale radiäre Pigmentstreifen auf der Vorderkapsel und nochmals ein kleines Wölkchen am Pupillarsaum zutage. Auch dieses Pigment verteilte sich nach einigen Minuten.

Eine Kapselabschilferung konnte ich in diesem Falle, der mittels Pilocarpin-Eserin kompensierbar war, nicht nachweisen.

Das Auge stand nun weiterhin unter Pilocarpin-Eserin, wodurch der etwa 40 mm Hg betragende Druck dauernd normalisiert wurde. Nach 3 Wochen wurde rechts nochmals mit Cocain erweitert. Nach einer halben Stunde traten nochmals an zwei Stellen bei 1 Uhr zwei runde Pigmentwölkchen unter dem Saum hervor, die sich beide im Laufe einer Minute sichelförmig von 0,1 mm auf 0,4 mm erweiterten, sich zunächst flach an der Kapselvorderfläche haltend, um sich dann im Kammerwasser zu verteilen.

Trägt die Pilocarpinmiosis zu dieser Pigmentabschwemmung bei? Wiewohl dies nicht sicher auszuschließen ist, so sei doch bemerkt, daß gerade der erste Fall, an dem ich diese Veränderung entdeckte (Fall der Abb. 1219, 1220), niemals behandelt worden war.

Daß die im Vorstehenden angenommene Identität des Pupillarsaumfilzes mit dem Linsenkapselhäutchen zu Recht besteht, bestätigte sich nachträglich auch noch

\* Siehe eine Ausnahme unten.

in jenen Fällen, in denen ich eine künstliche Pupillenerweiterung unterlassen hatte. Während bei enger Pupille die Kapsel völlig intakt schien, trat bei Mydriasis die *erwartete* typische Kapselveränderung zutage. So besonders schön in den Fällen Abb. 1221 und 1222, 1224—1226.

Welche Beziehungen bestehen zwischen der hier geschilderten *Exfoliatio capsulae anterioris* und dem sie so häufig begleitenden Glaukom? Ich hatte zunächst an die Möglichkeit gedacht, daß das Glaukom primär, die Abschilferung sekundär sei (VOGT)\*. Dagegen sprach, daß manche Fälle ohne Glaukom waren, *bei anderen wieder trat im Laufe der Beobachtung schließlich Glaukom auf*. Der Gedanke drängte sich mir daher auf (Vogt)\*\*, daß die *Kapselabschilferung das Primäre, das scheinbare Primärglaukom ein sekundäres sei\*\*\**. Die geschilderten Flöckchen und Fetzchen, die schließlich doch in recht erheblicher Menge auftreten können und die, wie der Physiologe W. R. HESS betonte, ein schwerlösliches, schwerverdauliches, *kaum resorbierbares* Material darstellen, häufen sich innerhalb einer langen Zeitdauer in den Abfließwegen des Kammerwassers und führen so zu Drucksteigerung. Dies um so eher, als es sich in der Mehrzahl der Fälle um Personen hohen und höchsten Alters mit relativ minderwertigen Zirkulationsverhältnissen handelt. Bevorzugt doch ganz allgemein das Glaukom das Senium.

Daß die beiden Erscheinungen, Abschilferung und Glaukom, nicht etwa als senile Merkmale koordiniert sind, folgt daraus, daß einerseits unter den senilen Merkmalen Glaukom nicht häufig ist, daß aber andererseits die Kapselabschilferung in 75 bis 80% meiner Fälle mit Glaukom kompliziert erscheint. Daß ferner die Kapseldegeneration nicht *Folge* des Glaukoms sein kann, belegen die Fälle mit dauernd normaler Tension. Auch jene Fälle *von nur einseitiger* Abschilferung, beide mit Glaukom *gerade nur dieses einen Auges*, lassen wohl kaum eine andere Deutung, als die eines engen genetischen Zusammenhanges zu.

Wir gelangen also zu dem Schlusse, daß in unserem Krankheitsbilde der Linsenkapseldegeneration eine ganz neuartige, nach meinen Befunden nicht so seltene Ursache des senilen chronischen Glaukoms vorliegt. Als *Kapselglaukom* (Glaucoma capsulare) trenne ich es vom Primärglaukom ab †.

#### Text zu den Abbildungen und weitere Kasuistik ††.

Abb. 1217. 72jähriger Roth. Text s. oben Fall 1.

Abb. 1218. 61jähriger Schuhmacher. Text s. oben Fall 2.

Abb. 1219. Pupillarsaumfäz bei der 78jährigen J. St., rechtes Auge Glaukoma absolutum, Cornea klar. Ok. 2, Obj. a 2. Text s. oben Fall 3.

Abb. 1220. Vorige Patientin, Pupille auf 4,5 mm erweitert. Das graue Kapselhäutchen durch die opake punktierte Zone links markiert. Oben brechen während

\* VOGT: Klin. Mbl. Augenheilk. 75, 11 (1925).

\*\* VOGT: Schweiz. med. Wschr. 56, Nr 18 (1926).

\*\*\* Ebenso VOGT: Z. Augenheilk. 58, 379 (1926). Ein Jahr später hat diesen Standpunkt auch BUSACCA vertreten, in der Meinung, er sei neu. [Graefes Arch. 119, 175 (1927).]

† Über neuere Literatur, welche die Abschilferung betreffen, speziell über die Befunde von GOULDEN [Trans. ophth. Soc. U. Kingd. V. 45, p. 718 (1925)], der sie als einer der ersten gesehen hat, PILLAT, HANDMANN, WELLENBERG, ALLING, ASCHER, BUSACCA, SOBHY BEY, KRAUPA, MEYER, HOLLOWAY und A. CORDON orientiert bis 1928 KARL REHSTEINER [Klin. Mbl. Augenheilk. 82, 21 (1929)].

†† Im Nachstehenden bedeutet die eine Tensionszahl das benutzte Gewicht (5,5; 7,5; 10; 15), die andere den am Tonometer (Schiötz 1924) abgelesenen Teilstrich.

der Dilatation braune Pigmentschwaden unter dem Pupillarsaum hervor (kein Diabetes). Ok. 2, Obj. a 2. Text s. oben Fall 3.

*Abb. 663. Abschnitt Vorderkammer.*

Vorige Patientin, Vorderkammerschnitt im schmalen Büschel, eine Stunde nach Beginn der Dilatation. Die braunen Pigmentschwaden haben sich langsam in der nasalen Vorderkammer ausgebreitet. Text s. oben Fall 3.

*Abb. 1221. Kräftiger Pupillarsaumfilz und Filz auf der Vorderkapsel bei dem 73jährigen X. B., linkes Auge, Glaukoma chronicum, Tension bis 60 mm Hg. Ok. 2, Obj. a 3. Text s. oben Fall 8.*

*Abb. 1222. Voriger Patient.*

Die Vorderkapsel bei dilatierter ( $5\frac{1}{2}$  mm) Pupille. Oben drangen während der Dilatation braune Pigmentschwaden unter dem Saum hervor (kein Diabetes). Ok. 2, Obj. a 2. Text s. oben Fall 8.

*Abb. 1223. Dieselbe Vorderkapsel zwei Tage nach Vornahme der Iridektomie (Kolobom nach oben).*

Man beachte die ausgedehnten Häutchenrisse, die konzentrisch verlaufen, ferner die Umkrepelungen und endlich die Übergänge der trüben in die klare Partie. Text s. oben Fall 8.

*Abb. 1224. 65jähriger P. F. mit Glaukoma chronicum, linkes Auge, Tension 40 mm Hg.*

Der excrescenzähnliche Filz war nach einem Jahre erheblich spärlicher (Ruhestellung der Pupille!). Die im folgenden Bild sichtbare Pupillenscheibe war bei Aufnahme dieser ersten Abbildung übersehen worden. Ok. 2, Obj. a 3. Text s. oben Fall 9.

*Abb. 1225. Voriger Patient, 11 Monate später, dilatierete Pupille, schwächere Vergr. (Ok. 2, Obj. a 2).*


Durch exzentrische Erweiterung der Pupille erscheint die Pupillenscheibe nach oben verschoben. Am nasalen Rande verrät eine Umkrepelung ihre Häutchenatur. Peripher treten die typischen Veränderungen zutage. Text s. oben Fall 9.

*Abb. 1226. 74jährige A. B., kein Glaukom, Pupille auf  $5\frac{1}{2}$ —6 mm dilatiert (nicht weiter dilatierbar).*

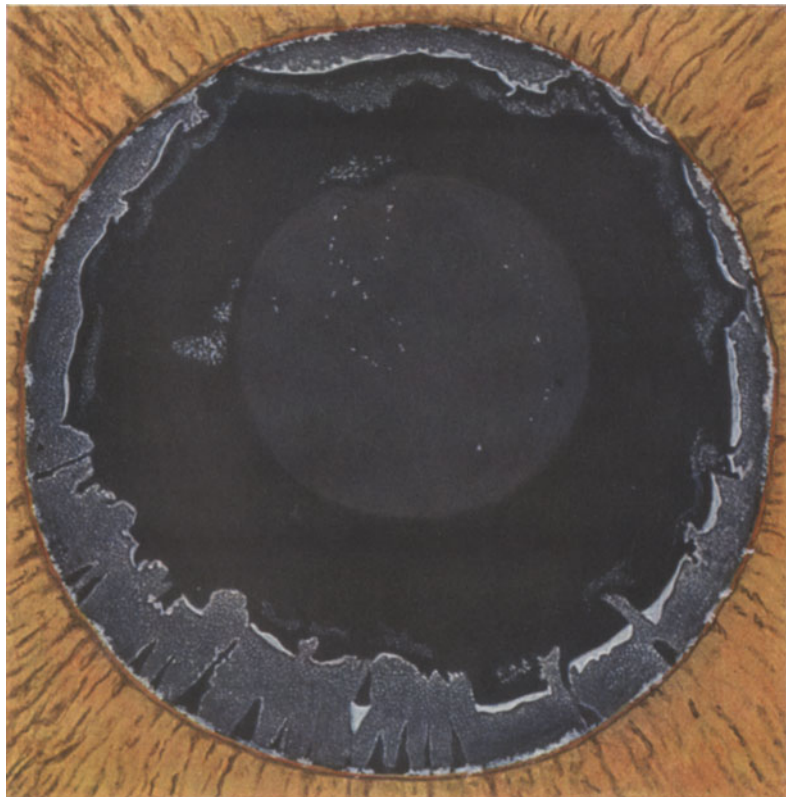
Die Pupillarscheibe ist im Bilde etwas zu deutlich geraten. Sie zeigt keine Umkrepelung. Peripher die Trübungszone mit ihren charakteristischen Rissen und den Umkrepelungen der peripheren Ränder. Ok. 2, Obj. a 2. Text s. oben Fall 10.

*Abb. 1227 und 1228. 81jährige L. G. Dilatierete Pupillen. Ok. 3, F. 55.*

Beiderseits Pupillarscheibe deutlich umrandet von Umkrepelungen und losgescheuerten Häutchenpartikeln. Das trübe Häutchen fehlt peripher der Scheibe hauptsächlich in radiären Bezirken. Einzelne losgescheuerte Fetzen hängen in die Vorderkammer. Text s. oben Fall 12.



1225



1226






1227



1228



1229

*Abb. 1229. Vergrößerter Abschnitt der Abb. 1228, Frau Gaß, linkes Auge. Die Umkrepelung und die Fetzenbildung sind verdeutlicht. Ok. 2, Obj. a 3.*

Die beträchtliche Zahl weiterer Beobachtungen, die sich an meiner Klinik und auch anderwärts seit meiner Mitteilung 1925\* an die hier geschilderten ersten 12 Beobachtungen anschloß, bestätigten und erweiterten das neue Krankheitsbild. Insbesondere hat mein Oberarzt Dr. KARL REHSTEINER 17 neue Fälle aufgefunden und untersucht\*\*. Wieder litten unter diesen 17 Fällen 12 an Glaukom. REHSTEINER\*\*\* kam durch systematisches Absuchen der Insassen von Altersasylen zum Ergebnis, daß die Häufigkeit der Kapselabschilferung bei Leuten von über 60 Jahren 17 Promille beträgt (dabei wurde in der Hauptsache nur auf den Pupillarsaumfilz geachtet. Die gefundene Zahl stellt also einen Minimalwert dar).

Man könnte nun den Einwand erheben, daß die Häufigkeit des Glaukoms bei den Fällen mit Häutchenbildung nur scheinbar sei und darauf beruhe, daß diejenigen Fälle, bei denen die Häutchenbildung mit Glaukom kombiniert ist, wegen des Glaukoms den Augenarzt aufsuchten, so daß die Häutchen entdeckt wurden, während es vielleicht viele Fälle von Häutchenbildung ohne Glaukom gebe, die dem Augenarzt gar nie zu Gesicht kommen. Dabei würde es sich hauptsächlich um alte Leute handeln, da Häutchenbildung bei jungen Individuen noch nie beobachtet worden ist.

Um diese Frage zu entscheiden, machte REHSTEINER die schon oben erwähnte systematische Untersuchung an 238 Insassen von Altersheimen.

*Von den 4 dabei gefundenen Personen mit Kapselhäutchen war bei genauer Untersuchung nur eine glaukomfrei, in zwei Fällen war die Tension leicht erhöht, ohne daß die Patienten deswegen Beschwerden gehabt hätten, im 4. Fall war der Patient schon vor vielen Jahren an Glaukom erblindet.*

*Diese Untersuchungsreihe REHSTEINERS zeigt also, daß auch bei den systematisch gesuchten Fällen von Häutchenbildung das Glaukom so häufig ist, daß ein zufälliges Zusammentreffen ausgeschlossen ist.*

Einen weiteren Beweis für den Zusammenhang zwischen Glaukom und Häutchenbildung liefern die Fälle, bei denen nur ein Auge Glaukom und Häutchenbildung, das andere aber keines von beiden aufweist. In einem Falle REHSTEINERS, wo auch nur an einem Auge Häutchen vorhanden waren, war der Druck an diesem Auge zwar noch normal, aber er war doch stets höher als am andern Auge und nach Erweiterung der Pupille wurde er deutlich pathologisch.

Einige Autoren geben an, daß in ihren Fällen Glaukom fehlte, unterlassen aber die Mitteilung, ob sie tonometrierten oder nicht † (was in zweifelhaften Fällen mit und ohne Mydriasis zu geschehen hat). Es sind daher solche Beobachtungen für die Frage der Häufigkeit des Glaukoms bei Linsenkapselabschilferung wertlos.

\* VOGT: Klin. Mbl. Augenheilk. 75, 1 (1925).

\*\* REHSTEINER, KARL: Klin. Mbl. Augenheilk. 82, 21 (1929).

\*\*\* REHSTEINER, KARL: Z. Augenheilk. 66, 104 (1928).

† Z. B. ALLING: Amer. Arch. Ophthalm. 56, 1 (1927). Dieser Autor, der meine morphologischen Befunde bestätigt und ihre durch mich gegebene Deutung zu seiner eigenen macht, ist noch der Meinung, die Kapselabschilferung habe mit Glaukom nichts zu tun.

Ähnliches gilt von TRANTAS: Bull. Soc. franç. Ophtalm. 1930, der die Beziehungen zu Glaukom leugnet, trotzdem er es in seinen 36 Fällen 14mal fand, dagegen Beziehungen zu senilen Linsentrübungen annehmen möchte, wiewohl solche für das in Betracht kommende Alter typisch sind.

Mangelhafte Spaltlampentechnik läßt besonders oft den Pupillarsaumfilz übersehen, damit aber auch das gesamte interessante und praktisch wichtige Krankheitsbild.

*Abb. 1230—1243a und b. Weitere Beobachtungen bei Exfoliatio capsulae senilis und Glaukoma capsulare.*

*Abb. 1230. Pupillarsaumfilz von verästelter drusenähnlicher Gestalt mit Ablagerungen auf der Linsenkapsel.*

72jährige Frau Kü., rechtes Auge, 37fach. Chronisches Glaukom beiderseits. Gesichtsfeld zerfallen. Rechts Kernstar. RS = 0,05, links = 0,8 ohne Glas. Man beachte die blauen, dendritisch verzweigten Figuren, daneben die senile Pigmentverstreuerung und die Ablagerung auf der Vorderkapsel. *Die Ablagerungen des Saumes geben ihre Flüchtigkeit und Hinfälligkeit dadurch kund, daß sie innerhalb Wochen verschwinden und anderen Ablagerungen Platz machen.* Linkes Auge dieses Falles siehe folgende Abb. (1231).

*Abb. 1231. Pupillarscheibe mit Häutchendeposita, periphere Abschlüpfungen.*

Linkes Auge des vorigen Falles 25fach. Die Ablagerungen des Saumes waren ähnliche, wie am rechten Auge (Abb. 1230). Durch die Mydriasis sind sie jetzt weniger sichtbar. In der Peripherie kommen, wie nach dem Pupillenbefund zu erwarten war, die noch nicht abgeschlüpferten Reste der superfiziellen Lamelle zum Vorschein. Risse und Umkrepelungen sind ausgesprochen. Auf der Pupillarscheibe deponierte Fetzen wie rechts (Abb. 1230).

*Abb. 1232. Kräftig entwickelte, ungleichmäßig opake Pupillenscheibe.*

68jährige Frau Wür., linkes Auge, etwa 12fach. Die Pupillarscheibe *weist wolkig wechselnde Opazität* auf. Ein grober Häutchenfetzen reitet flach auf dem unteren Pupillarpigmentsaum. Drei andere Fetzen haben sich auf die Pupillarscheibe gelegt. Diese Fetzen hängen zum Teil frei in die Kammer hinein und *schlottern bei jeder Augenbewegung.*

Rechts ähnlicher Befund, periphere Häutchen gekörnt, zerrissen, umgekrepelt. Nebenbefund Cataracta senilis. Tension normal (Maximum: Gewicht 5,5, Teilstr. 3,5, Schiötz 1924). Visus rechts  $\frac{6}{8}$ , links  $\frac{6}{18}$ , H 1,0 D.


*Abb. 1233, 1234. Glaukoma chronicum capsulare. Flottierendes Häutchen. Vorderkammerstaub bei Mydriasis.*

61jähriger Jakob Oe., seit drei Jahren in Beobachtung. Linkes Auge, 24fach. Ich bringe das Pupillenbild dieses typischen Falles von medikamentös schwer kompensierbarem Glaukoma capsulare wegen des ungewöhnlich langen, in die Vorderkammer frei schwebenden, fädigen Häutchens des nasal unteren Pupillensaumes (Abb. 1233, Beobachtung Dr. GRZĘDZIELSKI). Das Häutchen spielt lebhaft bei Pupillenbewegungen. Beiderseits ausgedehnte Vorderkapselabschlüpfung. Tension erhöht: rechts (trotz Pil.-Es.) Teilstr. 1,5, Gewicht 5,5, links Teilstr. 1,5, Gewicht 10,0.

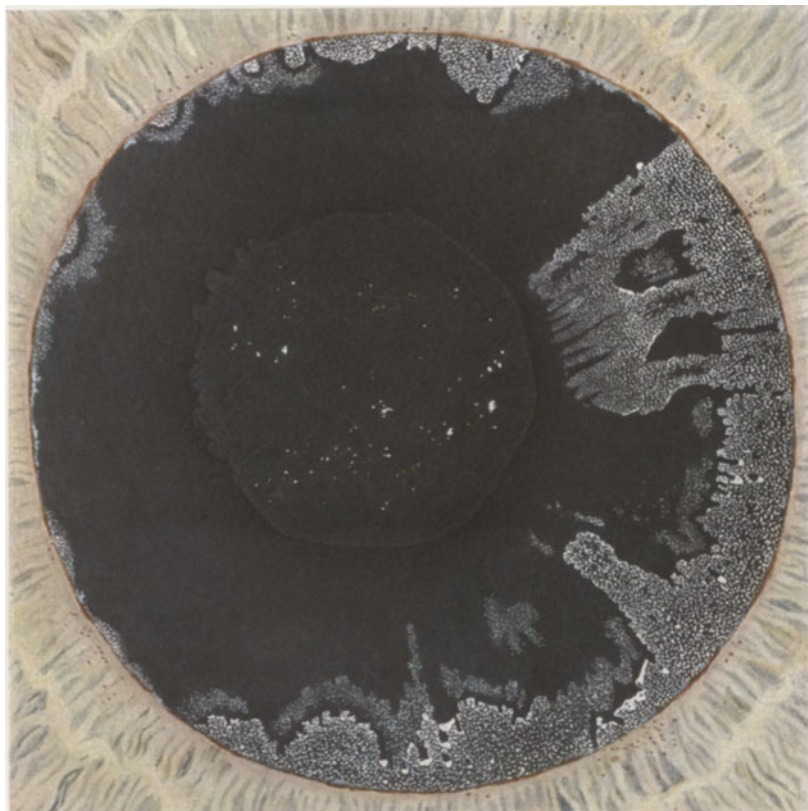
Bei Pupillenerweiterung (Abb. 1234) zeigt sich das eigentümliche, oben geschilderte, von mir auch noch in anderen Fällen von Kapselabschlüpfung beobachtete Phänomen: Es tritt unter der oberen Pupille dichter Staub in die Vorderkammer hervor (Abb. 1234). Dieser ist, im Gegensatz zu Fall Abb. 1220, 1222, nicht rein braun, sondern stark mit weiß gemischt.

*Abb. 1235. Abgelöste Pupillenscheibe im optischen Schnitt.*

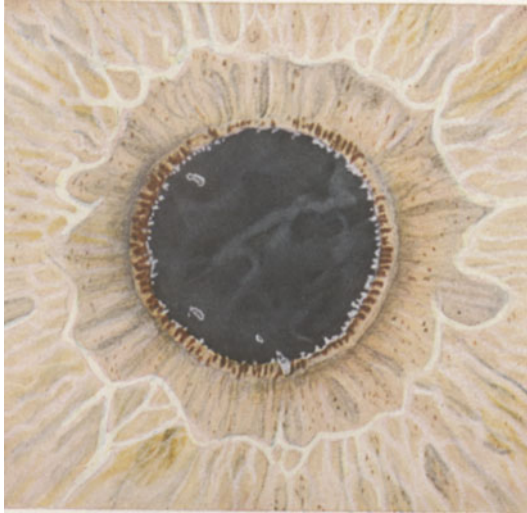78jähriger Theodor A., Erdarbeiter, rechtes Auge. Beidseits Vorderkapselabschlüpfung ohne Filz (Pupillarsaum depigmentiert, durchscheinend). Die Pupillen-



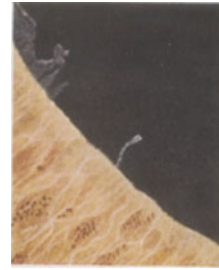1230



1231




1232



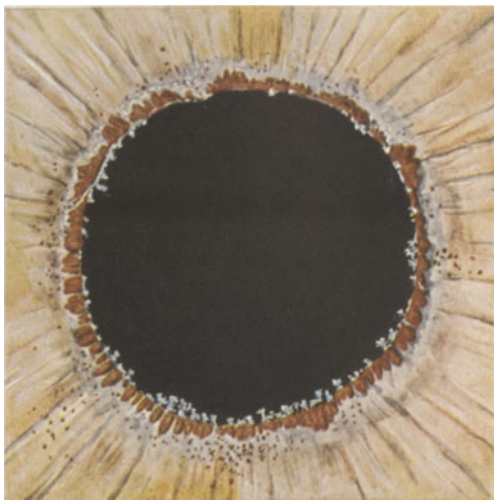
1233



1234



1235



1236



L

← H

1237

scheibe am Rand stellenweise stark von der Linse abgehoben, frei in die Vorderkammer ragend. Dies zeigt der optische Schnitt Abb. 1235. Tension beidseits stets normal (5,5 : 3,5 bis 5,5 : 7,5). Histologischer Befund s. Tafel 188.

*Abb. 1236. Bäumchenförmige und schnurförmige Filzauflagerungen des Pupillarsaumens.*

72jährige Marie Kleiber, rechtes Auge, 37fach. Text s. oben, Fall 7, s. ferner Text zu Abb. 481 im Abschnitt Hornhaut. Ungewöhnlich ist die schnurförmige Bildung temporal oben, bei 10 Uhr (Beobachtung vom 27. 2. 23).

*Abb. 1237, 1238, 1239. Glaukoma capsulare bei Mydriasis, Pigmentverstreung in die Vorderkammer.*

G., Verena, 68 Jahre. Rechtes Auge: Reizlos. Auf der Hornhautrückfläche wenige Pigmentbeschläge. Vorderkammer seicht. Auf dem breiten Pupillarsaum massenhaft bläuliche *Filzflocken*. Wegen enger Pupille (Eserinbehandlung) ist die Linsenvorderfläche nur wenig zu sehen, ein Häutchen ist nicht festzustellen. *Linse* und *Fundus* sind, soweit die enge Pupille die Untersuchung erlaubt, normal. Tension zeitweise auf 5,5/1,5 erhöht. Visus korr.  $\frac{6}{8}$  (plus 3,0 komb. cyl. plus 1,25). *Gesichtsfeld*: Außengrenzen normal, aber vom blinden Fleck gehen nach oben und unten BJERRUMSche Flügel ab.

Linkes Auge: Ganz leichte conjunctivale Injektion. Cornea glatt. Starke Pigmentzerstreuung auf der Hornhautrückfläche und Linsenvorderfläche. *Pupillarsaum teilweise* erhalten, teilweise atrophisch. Auf dem Pupillarsaum viele bläuliche *Flocken*. Pupille eng, durch Cocain wird sie nicht weiter, durch Homatropin wird sie 4 mm weit. *Während der Erweiterung der Pupille quillt massenhaft Pigmentstaub unter dem oberen Pupillarrand hervor, zuerst in Form eines Dreiecks auf der Linsenvorderfläche nach unten rutschend* (Abb. 1238). Das Dreieck wird allmählich größer. Dann geht der Pigmentstaub in Form von geschlungenen Bändern (Abb. 1239) in die Vorderkammer über. Schließlich verteilt sich das Pigment diffus in der Vorderkammer, Dreieck und Bänder verschwinden.

Auf der Linsenvorderfläche wird nun zufolge weiterer Pupille ein scharf begrenztes, lichtschwaches *Häutchen* von 2 mm Durchmesser sichtbar (Abb. 1237). *Das Häutchen ist nicht gekörnt*; auf seiner Oberfläche sind einige Pigmentpartikelchen sowie einige Flöckchen aufgelagert, die ganz mit den Flöckchen am Pupillarsaum übereinstimmen. In der Peripherie des Pupillargebietes werden jetzt an einzelnen Stellen auf der Linsenvorderfläche weitere stark gekörnte, axial scharf begrenzte Häutchen sichtbar. Übrige Linse normal. Randständige *Exkavation* der Papille. Tension stark erhöht (5,5/0). Gesichtsfeld bis auf einen kleinen peripheren Rest verschwunden. Im Urin kein Zucker.

*Abb. 1240a, 1240b. Glaukoma capsulare. Im Häutchenende sichtbare Zonulaansätze (rechts). Häutchenfetzen auf der Cornearückfläche<sup>304</sup>.*

Wi. Marie, 62 Jahre. Rechtes Auge: Reizlos. Auf der Hornhautrückfläche Pigment, ähnlich einer KRUKENBERGSchen Spindel (erwähnt im Abschnitt Hornhaut, Fußnote S. 96) in der Medianlinie, temporal und nasal ist die Hornhautrückfläche frei von Pigment. Auf dem *Pupillarsaum* einige bläuliche *Flöckchen*. Pupille sehr eng (Eserin). Es wurde eine Iridektomie gemacht. Nachher wurde im Kolobombereich ein stark gekörntes Häutchen auf der peripheren Linsenkapsel sichtbar (Abb. 1240a).

Axial ist das *Häutchen* mit umgekrempelem Rand scharf begrenzt, peripher verliert es sich ganz unmerklich in die normale Linsenkapsel. *Im Kolobombereich sind die Firstlinien der Ansätze der Zonulafasern sichtbar\**. Als graue parallele Linien liegen sie in der Fortsetzung des *Häutchens* (Abb. 1240a). Abstand des Endes der längsten Zonulafaserfirsten vom *Häutchenrand* 30/24 mm, des *Häutchenrands* vom Äquator etwa 2 mm. Linse mit Wasserspalten. In der Linsenperipherie dünne lineare subkapsuläre Trübungen. Glaukomatöse *Exkavation* der Papille.

*Linkes Auge*: Reizlos. KRUKENBERGSche Pigmentspindel der Hornhautrückfläche weniger ausgeprägt als rechts. Zentral auf der *Hornhautrückfläche* eine  $\frac{4}{24}$  mm große flockige Auflagerung aus der gleichen Substanz wie die Auflagerungen auf dem Pupillarsaum. Pupille mittelweit. Auf dem Pupillarsaum bläulicher Filz. Auf der Linsenvorderfläche ein *Häutchen* (Abb. 1240b), das aus einer zentralen Scheibe besteht, von der aus breite Bänder radiär ausstrahlen, ohne sich in der Peripherie innerhalb der erzielbaren Pupillenweite zu treffen. Diese Bänder sind stark gekörnt und grenzen sich scharf von der zentralen homogenen Scheibe ab (Abb. 1240b).

Tension rechts 32 mm, links 21 mm. Später trotz Pilocarpin zeitweise Tension rechts 52 mm, links 45 mm Hg.

*Abb. 1241a. Guterhaltenes, nur lückenweise abgeschilfertes Häutchen der gesamten Vorderkapsel.*

60jähriger Gustav Ha., linkes Auge. Auf Pupillenrand wenig Filz. Nasal eine Prominenz des Pupillarpigmentsaums. Im Bereiche dieser Prominenz ist die Abschilferung stärker (Abb. 1241a links).

Die Pupillarscheibe des *Häutchens* zeichnet sich auch in diesem Fall durch Glätte, und dementsprechend durch dunklere Farbe gegenüber der gekörnten und dadurch mehr opaken Peripherie aus. Die Differenz in diesem morphologischen Punkte tritt im vorliegenden, relativ frischen Falle besonders stark zutage. Die Ursache der Verschiedenheit, die mit dem Pupillarsaum scharf abschneidet, ist nicht zu ermitteln. Sie könnte in differentem, physikalischem oder chemischem Verhalten der Vorder- und Hinterkammerflüssigkeit, die wir nicht kennen, zu suchen sein. Daß Vorder- und Hinterkammerwasser bei Kapselabschilferung verschieden sein können, zeigen die Fälle mit Austritt von Pigment- und anderem Staub aus der Hinterkammer in die Vorderkammer bei Mydriasis (Abb. 1220, 1222, 1234, 1238). Aber auch die Nähe der Irisrückfläche könnte eine Rolle spielen.

Tension: Unter Pilocarpintropfen (3mal täglich) rechts Teilstr. 3,5, Gewicht 5,5, links 2,5 : 5,5, somit trotz Pilocarpin links leicht erhöht.

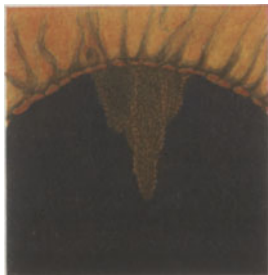Das rechte Auge zeigt ähnlichen Kapselbefund wie das linke.

*Abb. 1241b. Beginnende Abschilferung mit runder Lückenbildung im Häutchen bei Glaukoma capsulare incipiens.*

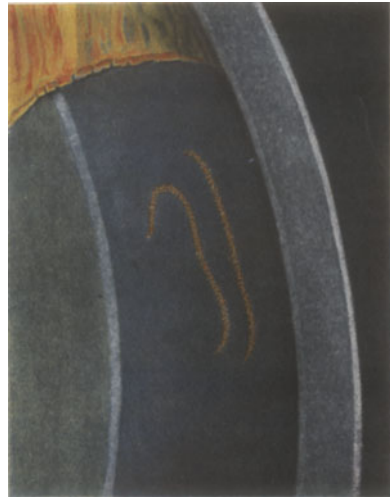Linkes Auge der (rechts auswärts staroperierten) Helene Lu., 61 Jahre. Das schön marmorierte *Häutchen* endigt axial in teils spitzen, teils abgerundeten Radiär-

\* Diese „Ansatzfirsten“ (die axiale *Ausläufer* der Ansatzstellen sind!) konnte ich *künstlich* dadurch zur Darstellung bringen, daß ich nach Abkappung der Hornhaut und Abtragung der Iris die Linse mit 1promilliger Arg. nitricum-Lösung behandelte. Die (weißen) Firsten sahen dann ganz aus wie in Abb. 1240a und reichten bis gegen das Niveau der Nahtenden.

Im Falle Abb. 1240a konnte man sie nur sehen, wenn die Patientin nach oben blickte, wobei Lampe und Mikroskop in die betreffende Richtung gebracht wurden. Ansonst blieben sie durch das Gerontoxon verdeckt.



1238




L

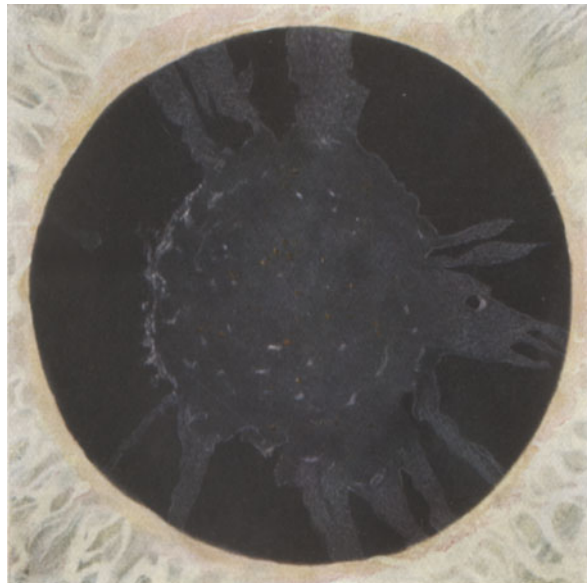1239



1240 a



1241 a



1240 b



streifen. Es weist zwei riesige runde Defekte mit umgekrepelten Rändern des Häutchens auf (bei 5 Uhr und 8 Uhr). Daneben kleinere, mehr radiäre schlitzförmige Defekte, von denen der eine bei S deshalb interessant ist, weil in seinem Innern das Häutchen noch festsetzt.

Die Tension dieses Auges ist normal (Teilstr. 5, Gewicht 5,5).

*Abb. 1241c. Beidseitige, erst im Beginn befindliche, kräftige Exfoliatio capsulae senilis, mit groben Defekten unter der scheuernden Iris. Pupillarscheibe in Kontinuität mit der peripheren Partie. Unter der abgelösten Lamelle trübt sich eine neue Schicht.*

Frau Zoll. Verena, 82 Jahre. Rechtes Auge. Tension beiderseits normal. Abgeschilfter Flaum hängt auf Pupillarpigmentsaum. Letzterer noch kräftig. Da und dort seniles Pigment auf der losgelösten Lamelle. Starke Pigmentverstreung der Irisvorderfläche.

Links ganz ähnlicher Linsenbefund.

Nebenbefund: Mäßige senile lamelläre Zerklüftung. Hornhaut mit einigen Narben nach skrophulöser Keratitis (diese vor 70 Jahren).

Der Fall demonstriert sehr schön 1. die Degeneration *verschiedener* Lamellen, 2. die scheuernde Wirkung der Iris und das Verschontbleiben der Pupillarscheibe von der Scheuerung.

Ps Pupillarscheibe mit umgekrepeltem Rand, seniles Pigment auf der Scheibe. N N' die erkrankte *zweite* Schicht.

R Riß in der Lamelle, links und rechts vom Riß Umkrepelungen.

Br Brücke zwischen Pupillarscheibe und Peripherie, Löcher in der Brücke, entstanden durch die scheuernde Iris.

F Fadenförmige Reste der Lamelle.

*Abb. 1242a. Dichter, teilweise mit Pigment bedeckter Pupillarsaumfilz bei Glaukoma capsulare.*

80jähriger Herr Du., linkes Auge (Miosis), etwa 20fach. Das rechte Auge wurde im Ausland wegen angeblichem Glaukom bei Iritis (?) iridektomiert und sodann enucleiert. Auch am linken Auge wurde der weiße Pupillarsaumfilz (Abb. 1242a) als iritisches Exsudat angesehen. Bei vorsichtiger Mydriasis kommt Vorderkapselabschilferung zum Vorschein (Abb. 1242b). Es besteht Pigmentverstreung der Iris, zuzufolge deren sich ziemlich kräftige Pigmentbröckel auf den dichten Filz abgelagert haben (Abb. 1242a). Die Tension bewegt sich ohne Miotica zwischen 30—40, mit Pilocarpin-Eserin zwischen 20—30 mm Hg Schiötz (Modell 1924). Das Gesichtsfeld nasal eingeengt.

*Abb. 1242b. Doppelabschilferung der superfiziellen Lamellen bei Linsenkapselglaukom.*

Bei aufmerksamem Studium der Fälle von Vorderkapsel-exfoliation konnte ich wiederholt feststellen (und habe darüber schon 1926 berichtet)\*, daß auf durch Abschilferung freigewordenen Stellen eine zweite neue Abschilferung sich im Gange befand.

Die Zahl der Vorderkapsellamellen der normalen senilen Linse ist nach meinen Macerationsversuchen groß. Nach meinen histologischen Untersuchungen (s. die Mikrophotographien Abb. 1244a—d) ist das abschilfernde Häutchen fast unmeßbar dünn, nach meiner Schätzung mehr als 10mal dünner als die Vorder-

\* VOGT: Schweiz. med. Wschr. 56, Nr 18 (1926).

kapsel\*. Es wird durch das Ergriffenwerden tieferer Lamellen verständlich, daß erheblich mehr abgeschilfertes Material in die Vorderkammer und damit in die Abflußwege gelangen kann, als wenn nur die superfizielle Lamelle betroffen wird.

Im Falle der Abb. 1242b, welche das linke (mit Glaukoma capsulare behaftete) Auge des Falles Abb. 1242a betrifft, ist der soeben erwähnte Vorgang erkennbar. Der große, nach oben geschlagene Häutchenfetzen hängt mit seiner Basis an der Kapsel noch fest. Bereits hat sich aber unter ihm, da wo er früher lag, die superfizielle Lamelle neuerdings gekörnt und getrübt, ist also wiederum zur Abschlüpfung bereit. Wir werden an das Bild der durch Sonnenwirkung sich abschilfernden Haut erinnert. S. auch Abb. 1241c. Vgl. ferner Tafel 188.

*Abb. 1242c. Superfizielle Doppellamelle, umgekrempelter Lappen ungewöhnlich kräftig.*

77jährige Barbara Bru., linkes Auge, Glaukoma chr. duplex. Tension rechts 15 : 3, links 10 : 2. Oben, bei 11 Uhr, sieht man unterhalb der abgelösten Lamelle eine neue Körnelungsfläche sich bilden. Die frei abstehenden Lappen sind in diesem Falle ungewöhnlich groß, auf der Rückfläche opak, weiß.

*Abb. 1243a. Auf einem peripheren Iriskolobom sich sekundär ablagernder Filz.*

72jähriger Jakob Al., linkes Auge, Glaukoma capsulare, Pupillarsaumfilz, Kapselabschlüpfung (ähnlicher Befund rechts). Tension unter Pilocarpin-Eserin rechts Teilstr. 3, Gewicht 5,5, links Teilstr. 4 : 5,5, linkes Gesichtsfeld nasal und oben eingeengt.

Mit Rücksicht auf Zunahme der Tension wurde am 4. 7. 29 links trepaniert.

4 $\frac{1}{2}$  Monate später (28. 11. 29) hatte sich auf dem Kolobomrand bereits der typische weiße Vorderkapsel Filz der Abb. 1243a abgelagert, noch dichter als auf dem Pupillensaum. *Es wurde also der Kolobomrand zur Abfangstelle der im Kammerwasser zirkulierenden Lamellenfetzen\*\*.* Denken wir uns, daß ein derart dichter, seiner Natur nach nicht resorbierbarer Filz feine Abflußwege verstopft, so wird uns das Glaukom durch Vorderkapselabschlüpfung verständlicher.

In dem Kolobom (Abb. 1243a) sieht man die in Abschlüpfung begriffene, gekörnte Kapseloberfläche, nasal eine feine Adhärenz des Kolobomschenkels an der Kapsel.

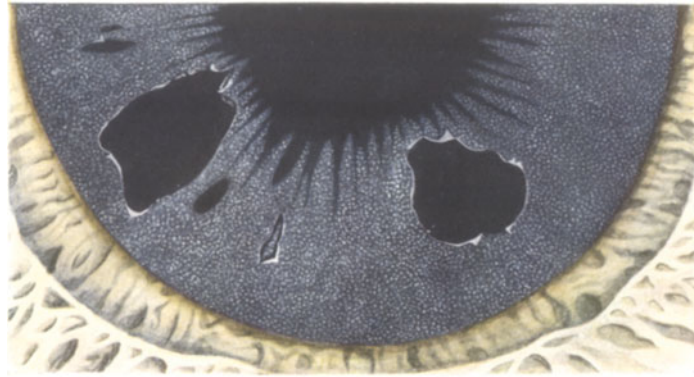
*Abb. 1243b und c. Ablagerung eines größeren Häutchenfetzens auf der axialen Hornhautrückfläche, gegenüber dem unteren Pupillarsaum bei Glaukoma capsulare.*

80jähriger Karl Wei., rechtes Auge. Starker weißblauer Pupillarsaumfilz (Abbildung 1243b), beiderseits ähnlich. Abschlüpfung des Vorderkapselhäutchens. Ein 0,25 mm hoher, 0,12 mm breiter bläulicher geknitterter Häutchenfetzen klebt an der Hornhautrückfläche (Abb. 1243c, stärkere Vergrößerung), und zwar mit dem einen Ende. Das andere ist frei und wird durch die Kammerwasserwärmeströmung bewegt, wodurch Formänderung des Häutchens eintritt. Leichte chronische Drucksteigerung, Teilstr. 1—3, Gewicht 5,5 beidseits.


Einen ähnlichen Fall s. Abb. 481, im Abschnitt Hornhaut.

\* Unter etwa 0,3 bis 0,2 Mikrakann die Dünne nicht gehen, da sonst Farben dünner Blättchen auftreten müßten. — Die Dicke der Vorderkapsel gibt RABL<sup>54)</sup> mit 6,5, SCHULTZE<sup>366)</sup> mit 20 Mikra an. Die Angaben der Autoren variieren hauptsächlich deshalb, weil Personen verschiedenen Alters untersucht werden. Im Alter ist die Kapsel erheblich dicker als in der Jugend.

\*\* Bei derartigen Beobachtungen hat man sich davor zu hüten, den blauen Filz mit dem ebenfalls nicht selten im fokalen Licht blau erscheinenden *Kolobomschnitttrand* zu verwechseln. Die blaue (ebenfalls durch Beugung bedingte) Farbe dieses letzteren tritt zufolge Kontrastes besonders deutlich bei brauner Irisfarbe zutage. Man wird also weniger auf die Farbe als vielmehr auf die *Auflagerung* zu achten haben.



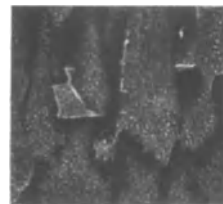
1241 b  
↑  
S



1241 e



1242 a



1242 b

*Abb. 1243d und e. Beispiel scheuernder Wirkung des Pupillarsaumes.*

Ein Pigmentklümpchen von 0,08 : 0,12 mm hängt an einem zarten Fädchen unterhalb Pupillenmitte. Es stammt von einer akuten Iridocyclitis, welche der 30jährige Ernst Stu. vor zwei Jahren durchmachte. In der Ruhe hängt das Klümpchen frei am Faden herunter (Abb. 1243d). Verengt man die Pupille (Abb. 1243e), durch Belichtung, so wird das Klümpchen bis zu 0,4 mm hoch nach oben geschoben, wobei es, sich überpurzelnd, auf dem Pupillarsaum reitet. Nachher rollt es wieder frei herunter.

Ich bringe dieses Bild, weil es die scheuernde Wirkung des Pupillarsaums veranschaulicht, der bei Exfoliation der Vorderkapsel in ähnlicher Weise die Kapselnetzen losscheuert und auf dem Pigmentsaum anhäuft.

### b) Anatomische Befunde bei Linsenkapselglaukom und Bemerkungen zu der Häufigkeit dieser Glaukomform [VOGT<sup>399</sup>].

Ein Überblick über unsere, bis Anfang 1929 ermittelten Fälle von *Linsenkapselglaukom* ergibt, daß nicht ein so seltenes Krankheitsbild vorliegt, wie dies anfänglich zu sein schien. Wir finden immer wieder neue Fälle, und können jetzt (Anfang 1929) bereits etwa 3 Dutzend überblicken.

Das Krankheitsbild ist, wie im Vorstehenden geschildert, typisch. Im 60. bis 80. Lebensjahr, selten früher, zeigt sich am Pupillarpigmentsaum ein weißblauer Filz von wechselnder Ausdehnung, der aus Trümmern und Fetzen eines feinen abschilfernden Häutchens besteht, das die Vorderfläche der Vorderkapsel einnimmt und durch die Bewegungen der Pupille losgescheuert wird. Die losgescheuerten Trümmer gelangen auf den Pupillarsaum und ins Kammerwasser und erzeugen durch Verstopfung der Abflußwege schließlich in der überwiegenden Mehrzahl der Fälle Glaukoma chronicum. Hin und wieder fand ich unter dem losgescheuerten Häutchen noch ein zweites und drittes, die sich ebenfalls lösten.

In zwei Fällen konnte ich einen *anatomischen* Befund erheben. Der wichtigere zweite\* in Abb. 1244a—d mitgeteilte wurde durch die Güte des Herrn Dr. SCHOCH, Arzt der Anstalt Wülflingen, möglich, der mir die intra vitam reizlosen Bulbi eines 80jährigen Mannes Schn. überließ<sup>305</sup>. Das *klinische* Bild dieses Falles beschrieb REHSTEINER\*\*. Als der Mann ein Jahr vor dem Tode in die Klinik gebracht wurde, ergab das Tonometer SCHIÖTZ (1924) rechts 2,5 Teilstriche, Gewicht 5,5, links 3 Teilstriche, Gewicht 5,5. Die Tension befand sich somit an der oberen Grenze. Papillen ohne Befund, Fundus tabulatus. Genauere Prüfungen waren wegen seniler Demenz und Tremor nicht möglich. Paraffineinbettung der in Formalin fixierten Bulbi, Serienpräparat. In Abb. 1244a—d gebe ich die Mikrophotographien einiger Schnitte wieder.

In der Literatur ist dies der erste einwandfreie histologische Befund eines Falles von seniler Vorderkapselabschilferung.

Wie sich die Lamelle von der Kapseloberfläche löst und wie losgeschilferte Lamellenteile frei vor der Kapsel liegen, ist im histologischen Schnitt, Mikrophotographie Abb. 1244a—d, ebenso schön sichtbar, wie während des Lebens am Spaltlampenmikroskop. Wie schon bei der Beobachtung am Lebenden, sieht man da und dort auf einzelnen Lamellenpartien Pigmentpünktchen sitzen (z. B. Abb. 1244c).

\* Der erste war kompliziert durch sekundäre entzündliche Erscheinungen. Es bestand schmerzhaftes Glaukoma absolutum mit sehr hoher Tension und mit leichter Exsudation. Siehe VOGT: Sitzgsber. Schweiz. Ophthalm. Ges. des Jahres 1928 (Klin. Mbl. Augenheilk. 81, 711); ferner REHSTEINER: Klin. Mbl. Augenheilk. 82, 21 (1929).

\*\* REHSTEINER: Klin. Mbl. Augenheilk. 82, 21, Fall 8, S. 25.

Das Abgehen der Lamelle von der Vorderkapsel erinnert stark an den normalen Abgang der Zonula, nur erfolgt es mehr axial und in entgegengesetzter Richtung (Abb. 1244a—d). An einzelnen Stellen sind die Lamellenstücke gekippt, oder der Schnitt geht parallel ihrer Oberfläche, besonders deutlich in Abb. 1244a, b und d. Über den durchaus andersartigen histologischen Befund bei der „*Feuerlamelle*“ des Glasmachers, Schmiedes und Gießers siehe Text zu Abb. 1393a—e.

In bezug auf die *Häufigkeit* des Linsenkapselglaukoms an der Züricher Klinik läßt sich heute (1929) folgendes sagen:

Eine Zusammenstellung durch Frl. Dr. ROHNER<sup>305</sup>) ergibt, daß unter den 185 Fällen von sog. primärem Glaukom der letzten 4 Jahre 13 Fälle Linsenkapselglaukom waren (meist Glaukoma chronicum), also 7%. Nicht einbezogen sind in diesen Zahlen die in den Züricher Altersasylen gefundenen, sowie die Fälle meiner Privatpraxis.

Rechnet man nur die 150 Fälle von *chronischem* Glaukom, so beträgt der *Prozentsatz des Glaukoma capsulare bei chronischem Glaukom* 8,6%. Ingesamt fanden wir bis jetzt (Frühjahr 1929) die Kapselabschilferung in 45 Fällen, davon hatten 34 Fälle Glaukom, somit etwa 75%.

Wir haben es also mit einer praktisch wichtigen Glaukomform zu tun, die bisher als Primärglaukom figuriert hatte, die wir aber heute als Sekundärglaukom mit eigenartiger Genese und besonderer Prognose zu registrieren haben. Operativ ist letztere anscheinend eher weniger gut, als die des gewöhnlichen Glaukoms.

Überraschend ist, daß ein Glaukom durch die *Linsenkapsel* verursacht wird, also durch eine Membran, die man vorher als für die Pathologie des Auges belanglos angesehen hatte.

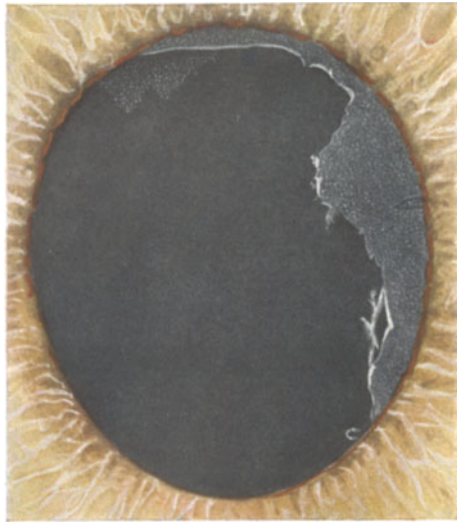#### Nachträgliche weitere anatomische Befunde bei Exfoliatio capsulae lentis (Abb. 1244 e—k).

Im Sommer 1931 gelangte ich in den Besitz dreier weiterer Bulbi mit Exfoliatio senilis. Zwei davon betreffen die Augen des über 80jährigen, nie augenkranken Erdarbeiters Theodor Ans., Fall der Abb. 1235 dieses Atlas. Ich danke an dieser Stelle herzlich Herrn Dr. BAUHOFER (Hausen), ärztlichem Leiter der Anstalt Kappel, für Überlassung der Bulbi, die zwei Stunden post mortem enukleiert und in Formalin gebracht wurden. Vor zwei Jahren hatte Herr Dr. KARL REHSTEINER klinisch die Exfoliatio dieses Falles untersucht und in den Klin. Mbl. f. Augenheilk. 82, 25 (1929) darüber berichtet (Fall 9 seiner Mitteilung). Die Pupillarscheibe hatte sich peripher kräftig losgelöst (siehe Abb. 1235) und ragte in die Vorderkammer. Ich konnte diese losgelöste Scheibe auch histologisch finden (A in Abb. 1244e), wobei sich weitere interessante Befunde der Kapseldestruierung ergaben. Diese ist nämlich an einer Stelle, im Bereiche einer größeren Schnittserie, hochgradig *verdünnt* (D in Abb. 1244f). Sie ist hier kaum halb so dick, wie an normalen Stellen. An einer Stelle findet sich im verdünnten Bezirk eine Leiste H normaler Dicke (Abb. 1244f und g).

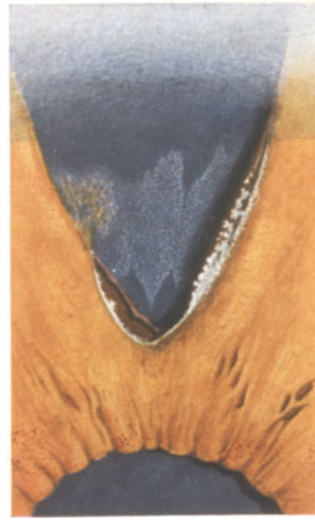Die Pupillarscheibe selber zeigt z. B. im Anschluß an die Abhebung (Abb. 1244e) auf längere Strecke eine bis jetzt gänzlich unbekannte *Blätterteigstruktur*. (Partie B in Abb. 1244h, siehe auch Abb. 1244e links.) Diese Destruierung reicht bis in tiefere Kapselpartien (Abb. 1244e und k).

Während die freiragende Lamelle A der Abb. 1244e eine noch ordentliche Kontinuität der Struktur erkennen läßt, zeigen andere abgehobene Partien (z. B. L in Abb. 1244i) mehr den blättrigen Bau. Sie sind in Abschilferung und Zerfall begriffen.

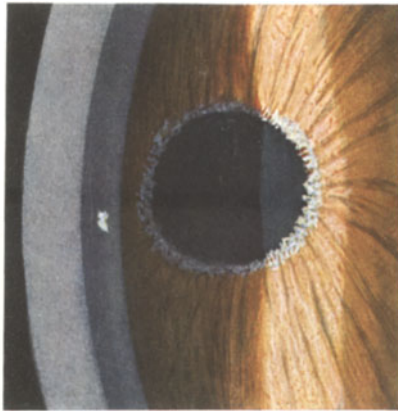
Abb. 1244 k gibt die blätterteigartige Destruktion der Kapsel bei stärkerer Vergrößerung wieder.



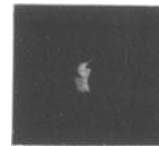1242 c



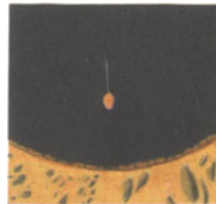
1243 a



1243 b



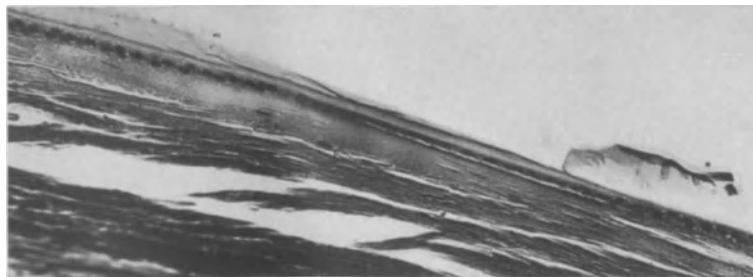
1243 c



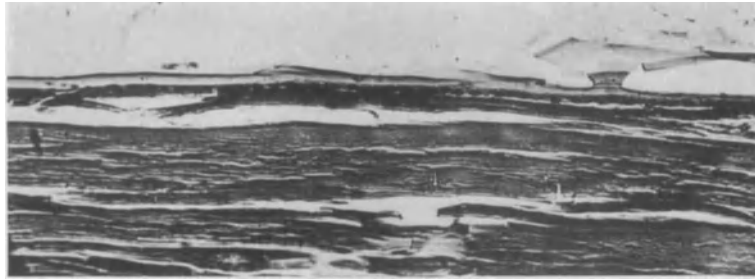
1243 d




1243 e



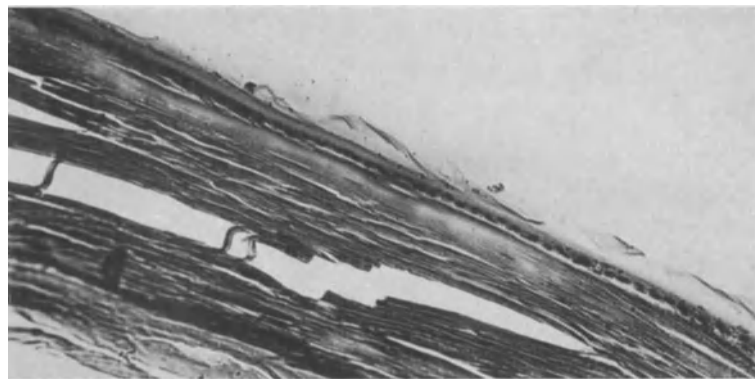
1244 a



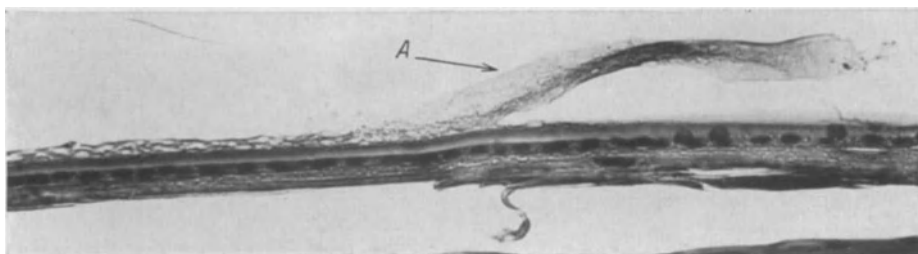
1244 b



1244 c



1244 d



1244 e

Der Fall hatte intra vitam (noch) kein Glaukom gezeigt. Die Abschlüpfung war nämlich noch nicht weit fortgeschritten, vielleicht im Zusammenhang mit der *enorm rigiden Pupille* (senile Sphincteratrophy, Depigmentierung des Pupillensaums). Die Pupille ließ sich mit Atropin nur auf 3,5 mm erweitern. Das scheuernde Pupillenspiel fehlte also. Zahlreiche breite Häutchenbrücken zogen noch, ähnlich wie in den Fällen 1240b und 1241c, von der Pupillarscheibe zum peripheren Häutchen.

## 10. Die Verletzungen der Linse.

Die gesonderte Besprechung der Verletzungen der Linse, außerhalb des Gebietes der *Cataracta complicata* im engeren Sinne, erscheint gerechtfertigt durch das besondere morphologische Bild, das die Erscheinungen der Verletzung scharf von denjenigen anderer exogener Schädigungen trennen läßt. Eine Ausnahme bilden gewisse Verletzungen alten Datums, bei denen der porös-tuffsteinige Bau, den wir bei der *Cataracta complicata* kennen lernten, in Erscheinung treten kann.

Zu den Verletzungen der Linse rechne ich auch die durch intraokulare metallische Fremdkörper sekundär, auf toxischem Wege, hervorgerufenen Schädigungen (Siderosis, Chalkosis), sowie die Schädigungen durch die strahlende Energie (Ultrarot, Röntgen- und Radiumstrahlen).

### a) Die Kontusionsverletzungen.

*Parallelen zwischen Kontusion des Augapfels und der Schädelkapsel.*

Augapfel und Schädelkapsel stellen beide bis zu einem gewissen Grade in sich abgeschlossene Kapseln mit relativ flüssigem Inhalt dar. Die Hüllen sind in beiden Fällen elastisch, im ersteren weicher, nachgiebiger, im letzteren härter. (Weicher und daher besser zum Vergleich heranziehbar als der Schädel des Erwachsenen, ist der des Neugeborenen und kleinen Kindes.)

Die mechanischen Vorgänge bei Kontusion des Schädels sind weit eingehender studiert, als die bei Kontusion des Bulbus. Zum Teil liegt das an der Verschiedenheit des Volumens der beiden Gebilde. Die Bedingungen zum Studium der mechanischen Vorgänge bei Schädelkontusionen sind schon der beträchtlichen Größe des Schädels wegen ungleich übersichtlicher und günstiger als beim Bulbus.

Bahnbrechend in der Erforschung der Mechanik der Schädelkontusion ist besonders THEODOR KOCHER vorgegangen.

Folgen wir der Zusammenfassung dieser Forschungen durch A. DEGE\*.

„Jede den Schädel direkt oder indirekt treffende Gewalteinwirkung wird, von ihm aufgehalten, ihre lebendige Kraft mehr oder weniger an diesen Widerstand abgeben. Erst durch Vermittlung des Schädels — ausgenommen sind nur Schläge gegen die noch offenen Fontanellen junger Kinder oder nicht mit Knochen gedeckte Trepanationslücken — kann eine Einwirkung auf das Gehirn erfolgen. Stellen wir uns diese Wirkung einmal rein physikalisch vor. Im Momente des Anpralles wird die lebendige Kraft des stoßenden Körpers auf den Schädel übertragen. Die Wirkung dieser Kraftübertragung ist in erster Linie von den physikalischen Verhältnissen des Schädels abhängig.

„Ist der Schädel frei beweglich, nicht unterstützt, nachgiebig und elastisch, wird also die Bewegung des verletzenden Körpers nur wenig gehemmt, so wird vom Treffpunkte aus die Bewegung von Schicht zu Schicht in der Bewegungsrichtung fortgepflanzt. Es wird dabei nur ein verhältnismäßig kleiner Teil der lebendigen Kraft an den Schädel abgegeben, da die durch die elastische Einbiegung verbrauchte Kraft nur gering ist. Die

\* DEGE, A.: In KÜTTNERS Verletzungen des Gehirns, 1920, 1. Teil, S. 32.



stoßende Kraft wird demgemäß nur wenig vermindert, und so kommt es zu einer ausgebreiteten Schiebbewegung des Schädelinhalts, des Gehirns. Sie bewirkt eine starke *akute Druckerhöhung im Schädelinnern*, eine *Gehirnpressung*, die nach KOCHER der Komotionswirkung entspricht, gibt aber zugleich auch Veranlassung zu starker *Kontusionswirkung* in der *Stoßrichtung*. Derartige Beobachtungen können wir namentlich bei elastischen Kinderschädeln anstellen.

„Ganz anders liegen die physikalischen Verhältnisse bei starren, harten Schädeln oder beim Auftreffen von Gewalten auf unterstützte Schädel. Hierbei wird der verletzende Körper sofort und völlig in seiner Bewegung gehemmt und gibt demnach seine lebendige Kraft ganz oder größtenteils an den Schädel ab. Kommt es trotzdem nicht zum Knochenbruch, so resultiert eine von KOCHER treffend als „Schleuderbewegung“ bezeichnete Verschiebung des Schädelinhalts, die so heftig sein kann, daß es zu großen Einrissen des Gehirns kommt oder zu schweren Contrecoupquetschungen\*. An der Einwirkungstelle des Stoßes sind in diesem Falle die Verletzungen der Gehirnoberfläche deshalb verhältnismäßig unbedeutend, weil die vom Stoß getroffene Hirnrinde als Unterlage die weiche Markmasse hat, der sie sofort die mitgeteilte Bewegung abgeben kann. Dagegen stößt das Gehirn an der dem Stoß gegenüberliegenden Schädelstelle auf die ruhende Innenfläche des Schädels, wird hier in seiner Bewegung gehemmt und erfährt so von dem Schädelknochen einen heftigen *Gegenstoß*, weil das weiche Gehirn seine Bewegung nicht auf den Schädelknochen übertragen kann.

„Beim Menschen findet immer eine Kombination beider Bewegungen — der Schiebe- und der Schleuderbewegung — statt.

„Bewirkt die Gewalt Knochenbrüche und Zertrümmerungen des knöchernen Schädels, so wird zwar die auf den Schädelinhalt wirkende Kraft um die bei der Zertrümmerung geleistete Arbeit verringert, die stoßende Kraft wirkt aber nun infolge verminderten Knochenwiderstandes viel intensiver auf das Gehirn ein und erzeugt eine erhebliche Kontusionswirkung an der getroffenen Stelle und in der Stoßrichtung — neben der abgeschwächten Komotionswirkung. Und in der Tat ist es eine alte Erfahrung, daß sehr häufig der Grad der Hirnerschütterung im umgekehrten Verhältnis zu den Verletzungen der Schädelknochen und der sie bedeckenden Weichteile steht, an denen trotz schwerster Commotio oft keine oder nur unbedeutende Verletzungen nachweisbar sind. Immer ist zur Erzeugung der Gehirnerschütterung eine bedeutende Geschwindigkeit der Gewalt notwendig. Damit hängt es zusammen, daß durch keine *noch so große*, aber *langsam* wirkende Gewalt Komotions Symptome hervorgerufen werden, daß z. B. das Zusammenpressen des Schädels beim Überfahren wohl schwere Kontusionen, aber keine Hirnerschütterungen zur Folge hat, wie TILMANN, KOCHER u. a. betonen.

„Von außerordentlich großer Bedeutung für das Zustandekommen von Hirnschädigungen und für die Erklärung einer Reihe von Krankheitserscheinungen bei Kopfverletzungen ist die *physikalische Beschaffenheit des Schädelinhalts*. Wegen des reichlichen Flüssigkeitsgehalts im Schädelinnern, in den Blutgefäßen, dem Subdural- und Arachnoidealraum, sowie wegen des reichlichen Wassergehaltes des Hirngewebes selbst und seiner dadurch bedingten festflüssigen Beschaffenheit können wir den Schädelinhalt im physikalischen Sinne als einen mit Wasser gefüllten Hohlraum betrachten. Nach hydrodynamischen Gesetzen pflanzt sich daher eine dem Schädelinhalte mitgeteilte Bewegung nicht nur in der Stoßrichtung, sondern *garbenförmig nach allen Seiten* fort. Infolgedessen entwickelt sich im Innern des Schädelinhaltes ein von innen nach außen wirkender Druck, welcher die Gehirnoberfläche mehr oder weniger fest gegen die Fortsätze der harten Hirnhaut und die innere Schädelwand preßt.

\* Am Auge Vossirusscher Ring, BERLINSche Trübung (Verf.).

„Bei gering wirkendem hydrodynamischem Innendrucke kommt es infolge des Anpressens des Großhirnmantels gegen die Schädelinnenfläche zu einer Anämie der Großhirnrinde, zu einem mechanischen Auspressen der Rindengefäße. Dadurch wird die Hirnrinde funktionsunfähig. KOCHER u. a. sehen darin die Ursache der Bewußtseinstörungen bei der Hirnerschütterung. Bei heftigeren Gewalteinwirkungen steigt naturgemäß auch der Innendruck und führt zu einem noch kräftigeren Anschlagen und Anpressen der Hirnrinde gegen die Schädelinnenwand. Mehr oder weniger ausgedehnte anatomische Schädigungen der Großhirnrinde, Gefäßzerreißen, Zertrümmerungsherde des Hirngewebes sind die Folge. Diese Schädigungen sind indessen nicht gleichmäßig über das Hirn verteilt. Am stärksten ausgeprägt finden wir die Verletzungen an den Gegenstoßstellen, weil naturgemäß die Bewegung im Gehirn in der Stoßrichtung am stärksten fortgepflanzt wird.

„TILMANN leugnet die Möglichkeit eines direkten Anschlages des Gehirns an den Schädelknochen, weil nach seiner Ansicht die Gehirnflüssigkeit das Gehirn stets als Schutzmantel umgebe. Es unterliegt aber wohl kaum einem Zweifel, daß das schwerere Gehirn das Hirnwasser leicht seitlich zum Ausweichen bringen wird.

„Wie gewaltig unter besonderen Umständen der Innendruck im Schädel steigen kann, haben ja namentlich die Beobachtungen und Untersuchungen über die Schußverletzungen des Schädels (BUSCH, v. BERGMANN, RÜCKER, v. SCHJERNING u. a.) einwandfrei dargetan. Führt doch das Geschoß der neuzeitlichen Feuerwaffen mit seiner riesigen Anfangsgeschwindigkeit bei Nahschüssen zu ganz gewaltigen Sprengwirkungen und explosionsartiger Zerstörung des Schädels. *Aber auch bei Einwirkung stumpfer Gewalten* auf den Schädel sind, wie uns FERRARIS Versuche gelehrt haben, Steigerungen des hydrodynamischen Innendrucks bis zum Zersprengen der Schädelkapsel möglich.

„Daß dabei die Hirnrinde in wechselnder Ausdehnung eine starke Quetschung und Schädigung erleiden muß, ist nach dem Gesagten ja ohne weiteres verständlich. Oft erstrecken sich die Schädigungen in derartigen Fällen aber weit ins Marklager.

„Die Erfahrung hat uns weiter gelehrt, daß beim Vorhandensein ausgedehnter Quetschungsherde der Hirnrinde, getrennt von ihnen, auch im Marklager oder in den großen Hirnganglien, größere oder kleinere Zertrümmerungsherde in wechselnder Zahl gefunden werden. Die Entstehung dieser Herde ist weder durch direkte Gewalteinwirkung noch durch Gegenstoß zu erklären. Sie werden aber ohne weiteres verständlich, wenn wir sie als Zerreißen des Hirngewebes infolge des von innen nach außen wirkenden hydraulischen Druckes ansehen. Sie stehen somit auf der gleichen Stufe wie die am häufigsten bei Kindern oder hydrocephalischen Gehirnen beobachteten Berstungen, *Rupturen des Gehirns*. Wir finden auch ohne vermehrte Liquormenge in der Umgebung des Ventrikelsystems vereinzelt direkt solche hydrodynamischen Sprengwirkungen\*. Auch die nicht vermehrte, unter starke Spannung versetzte Ventrikelflüssigkeit verursacht Risse und Sprengungen in der Decke oder am Boden der Ventrikel. In diesem Falle reißt das Gehirn in der Richtung von innen nach außen. In anderen Fällen gehen Risse von den Rindenschichten aus, reichen aber mehr oder weniger tief ins Marklager hinein, ja können selbst die Ventrikel breit eröffnen. Sie kommen gewöhnlich nur als Folge sehr starker Formveränderungen des knöchernen Schädels durch sehr schwere Gewalteinwirkungen (Verschüttungen, Überfahrungen) zustande. Die starke Formveränderung überträgt sich auf den Schädelinhalt, das Gehirn wird zusammengepreßt, und nun berstet das Gehirn an der überspannten Konvexität.

„TILMANN machte auf die Bedeutung des verschiedenen *spezifischen Gewichts* der einzelnen Bestandteile des Schädelinhalts für die Entstehung von Hirnschädigungen aufmerksam\*\*. Die Kraft, die nötig ist, um einen Körper aus der Ruhe in Bewegung oder aus

\* Am Auge Sphincterrisse, Iridodialyse, Kapselsprengungen, Linsenluxation, Netzhaut-Aderhautrisse. PURTSCHERSche Fernschädigung als Liquorwirkung (Verf.).

\*\* VOSSRUSScher Ring durch Irissehleuderung (Verf.).

Bewegung in Ruhe zu bringen, ist proportional dem spezifischen Gewicht des Körpers. Je schwerer also ein Körper, desto größer sein Beharrungsvermögen. Deshalb behält der schwerere Körper länger die Ruhelage, einmal in Bewegung gesetzt dauert die Bewegung bei ihm länger an als bei einem leichteren.“

Die hier zitierten Ergebnisse der experimentellen Chirurgie sind auch für die Augenheilkunde bedeutungsvoll, sowohl hinsichtlich PURTSCHERScher *Fernschädigung der Netzhaut*, als auch besonders hinsichtlich *Contusio bulbi*. Was die Genese des „Purtscher“ betrifft, so ist die *gewaltige Steigerung des Liquordrucks im Momente der Schädelkontusion von grundlegender Wichtigkeit. Sie kann derart sein, daß der Liquor der Ventrikel ausgedehnte Zerreißen und Berstungen des angrenzenden Gehirns erzeugt*, in die der Liquor eindringt. Werden wir da nicht an die heftigen Blutungen und weißen Herde (Lympheisendensprengungen?), die in der Retina bei derselben Schädelkontusion auftreten, erinnert, welche beide nur eine natürliche Folge dieses plötzlichen gewaltigen Liquordruckes sein können, der sich durch die Sehnervenscheiden in die Retina-Lympheisenden und durch die Vena ophthalmica superior in die Retinavenen fortsetzt?

Was die *Contusio bulbi* betrifft, so müssen auch hier, abgesehen vom erhöhten Druck, die Schleuderbewegungen *spezifisch schwerer Teile*, analog wie sie im Gehirn von TILMANN und KOCHER nachgewiesen sind, zur Wirkung gelangen. Die spezifisch schwerere Iris wird, den VOSSIUSschen Ring erzeugend, für einen Moment gegen die Linse gepreßt. Letztere kann unter Reiß der Zonula in den Glaskörper geschleudert werden, sofern es nicht zum Platzen des Bulbus und evtl. zur Hinausschleuderung der Linse aus dem Auge kommt, während im hinteren Abschnitt die Pressung des Glaskörpers das Maculaloch ausstanzt, die Schleuderung der Retina gegen die Sklera die BERLINSche Trübung als Contrecoupeffekt provoziert.

Dieselben mechanischen Gesetze, welche experimentell an der Schädelkapsel studiert wurden, verwirklichen sich auch am Bulbus. Entscheidend für die KOCHER-TILMANNsche „Schleuderbewegung“ sind die Differenzen im *spezifischen Gewicht* der einzelnen intraokularen Organteile.

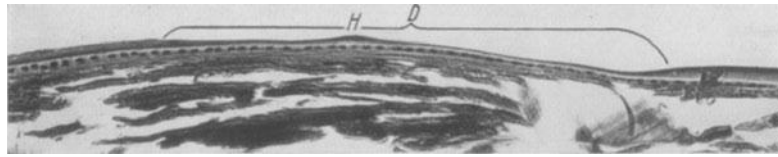
Daß eine Hochdruckwelle den Bulbus auch dann durchschlägt, wenn gleichzeitig mit der Kontusion *Perforation* stattfindet, ja daß dadurch der Hochdruck noch um so größer sein kann, lehren wieder die Experimente am Schädel. Für die Genese des VOSSIUSschen Ringes bei *Perforation* sind diese Versuche nicht gleichgültig.

Daß dieselben Gesetze gelten, wenn die Gewalt von *hinten* oder von einer anderen Seite einwirkt, statt von vorn, bedarf keiner Erörterung. (Ich erinnere z. B. an die Fälle von VOSSIUSscher Ringtrübung bei extrabulbärer oder intrabulbärer Kontusion von hinten, L. STEINER 1910<sup>367</sup>), PURTSCHER 1913<sup>368</sup>.)

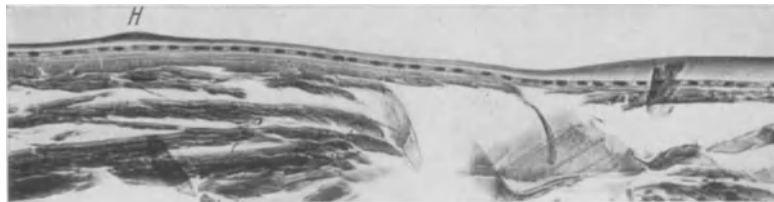
#### *Abb. 1245—1257. Vossiussche Ringtrübung.*

##### *Abb. 1245. Vossiussche Ringtrübung (besser Ringauflagerung).*


HESSE<sup>73</sup>) und kurze Zeit darauf der Verfasser<sup>11</sup>) haben gezeigt, daß diese sog. Ringtrübung keine Trübung der Linsensubstanz oder Kapsel, sondern eine dünnste Auflagerung auf letzterer darstellt. Ob diese Auflagerung nur aus Blut besteht, wie HESSE annimmt, oder ob sie sich hauptsächlich aus Fuscinkörnchen des Pupillarpigmentepithels zusammensetzt, wie Verfasser vermutet, oder endlich, ob sie aus beiden besteht, kann wohl nur durch die anatomische Untersuchung sichergestellt werden.



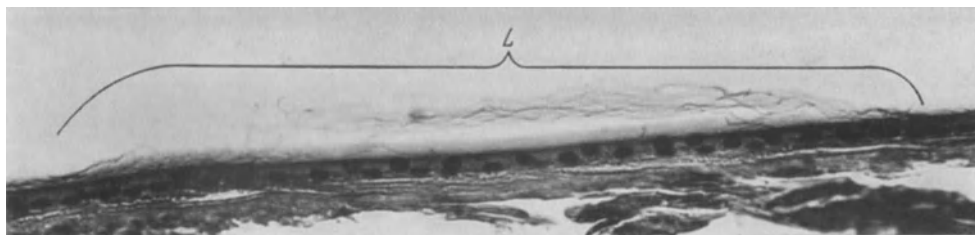
1244 f



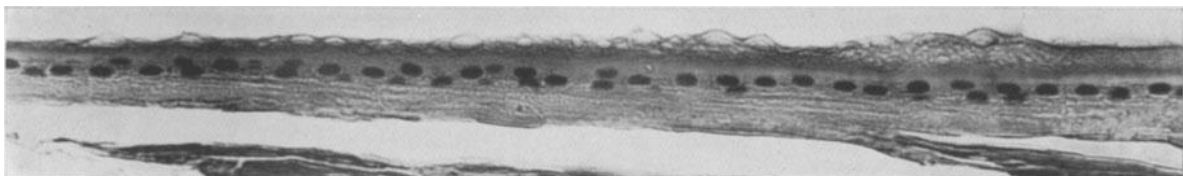
1244 g



1244 h



1244 i



1244 k

Die Auflagerung fand ich in zwei Fällen so dicht, daß sie die vordere Chagrinerung streckenweise verschleierte, so daß diese vorübergehend durch einen dunklen Ring unterbrochen schien. (Ähnliche, aber landkartenartig unregelmäßige Unterbrechungen erzeugen z. B. feinste Exsudathäutchen der Vorderkapsel [Abb. 828, 829]).

*Abb. 1245. VOSSIUSSCHE Ringtrübung.*

20jähriger Eduard H. Vor 9 Tagen Kontusion des linken Auges durch einen Apfel; etwa 18fache Linearvergrößerung. Der Ring besteht aus bronzebraunen Pünktchen. Bei W und W' feinste weiße Pünktchen. P = Pigmentbröckel. Zwischen P und W eine subkapsuläre schlierenförmige lichtschwache Linsentrübung T. Periphere Kreislinie = Pupillenrand.

Auch innerhalb des Ringes (im Lumen desselben) da und dort in spärlicher Menge typischer hellbrauner Staub.

Horizontaler Durchmesser des Ringes 3,5 mm.

Breite des Ringes temporal 0,22 mm.

Breite des Ringes nasal 0,125 mm.

Die Breite ist nach den übrigen Richtungen eine zwischen den genannten Breiten schwankende (s. Abb. 1245).

Der Ring ist sowohl bei Einstellung als bei Nichteinstellung der Chagrinerung zu sehen. Deutlicher ist er im ersteren Falle. Er tritt dann als hellbräunlicher, etwas matter Ring aus dem glänzenden Chagrin hervor.

Stellt man den Chagrin lichtschwach ein, so erscheint er an den Stellen des Ringes ausgelöscht, durch den Ring verdeckt. Ist der Chagrin dagegen sehr lichtstark, so kann er das feine Korn des Ringes ganz oder nahezu zum Verschwinden bringen, gewissermaßen übertönen.

Der Ring besteht aus feinen *bräunlichen, bronzepulverähnlichen, glitzernden* Elementen. Bei 86facher Vergrößerung stellen sie noch unmeßbar kleine, bräunlichgelbe Körperchen dar und sitzen in gleichmäßiger anscheinend nirgends gehäufte Schicht auf der Vorderfläche der Linsenkapsel. Diese gleichmäßige flache Verteilung, welche keine deutliche Häufung oder Klumpenbildung erkennen läßt, so daß die einzelnen Elemente direkt auf der Kapsel zu kleben scheinen, sei besonders hervorgehoben.

Sowohl nach dem axialen als peripheren Rand des Ringes (Abb. 1245) stehen die Körperchen etwas weniger dicht und sind etwas weniger gleichmäßig in der *Verteilung*\*. Ferner erscheint der Ring sowohl nach unten als auch besonders nasal von randständigen oder mehr zentralen Lücken durchsetzt. Diese Lückenbildung ist aber derart, daß der Ring vollkommen die Pupillenform bewahrt und seine Kontinuität nirgends gänzlich aufhört (Abb. 1245 skizziert diese stellenweise Lückenbildung. Realiter sind die Pünktchen bei der gewählten Vergrößerung feiner und dichter stehend als in der Skizze).

*Abb. 1246—1249. Weitere Beobachtungen über VOSSIUSSCHE Ringauflagerungen und Theorie derselben*<sup>248</sup>).

Die VOSSIUSSCHE Ringauflagerung gilt als ausschließliche Kontusionsfolge. HESSE bestritt zwar diese Ätiologie. Nach ihm entsteht der Ring durch Ablagerung

\* Dagegen wurde im Verlaufe der Resorption (6 Wochen post trauma) im temporalen Abschnitt des Ringes ein vermehrtes Schwinden in den mittleren Teilen des Auflagerungsbandes beobachtet, so daß stellenweise die Ränder des letzteren noch vorhanden, die mittleren Partien schon leer waren.

von Blut aus der Vorderkammer und hat daher mit der Kontusion als solcher nichts zu tun. Bedingung sei einzig die Vorderkammerblutung. Diese Annahme widerspricht den Beobachtungen der übrigen Autoren. Nach diesen Beobachtungen ist in allen Fällen der Ringbildung ein plötzliches Trauma vorhergegangen, sei es eine Kontusion, sei es eine Perforation. Niemals war sie nach Vorderkammerblutung nicht traumatischer Art beobachtet.

HESSE sah eine Ringtrübung im Anschluß an eine Glaskörperblutung, die zweimal punktiert worden war und zu Vorderkammerblutung führte. In derartigen Fällen kann aber iritische Reizung zu ringähnlichen Ablagerungen führen und einen echten VOSSRUSCHEN Ring vortäuschen.

Aber auch sehr schleichende Formen sog. endogener *Iridocyclitis* können vereinzelt ganz ähnliche Ringauflagerungen erzeugen.

Abb. 1247 gibt den nasalen Abschnitt eines solchen iritischen Ringes R bei 24facher Vergrößerung wieder, wie er bei der 50jährigen Frau K., die seit mehreren Jahren an schleichender Uveitis leidet,  $\frac{1}{2}$  Jahr nach dem Rückfalle beobachtet wurde. Abb. 1246 zeigt den Ring bei Durchleuchtung mit Lupenspiegel. Eine solche Auflagerung kann in seltenen Fällen ihrer ganzen Ausdehnung nach, häufiger wenigstens stellenweise, das Bild der VOSSRUSCHEN Ringauflagerung vortäuschen. Größere Pigmentpartikel, manchmal auch Exsudatreste, können fehlen oder nur schwer nachweisbar sein. (Von den von mir beobachteten einwandfreien Fällen von VOSSRUSCHER Ringauflagerung unterscheidet sich die Ringbildung der Abb. 1246 vor allem durch die geringere Ringbreite [etwa 0,1 statt 0,2 mm] und das nicht ganz gleichmäßige, eher etwas gröbere Korn, sowie endlich durch einzelne Auflagerungen *peripher des Ringes*.)

Ich möchte also das Vorkommen einer nicht traumatischen VOSSRUSCHEN Ringauflagerung nicht als erwiesen betrachten. Dies um so weniger, als uns ein Überblick über die bisherigen Fälle lehrt, daß die VOSSRUSCHEN Auflagerung *sehr wahrscheinlich im Momente des Traumas zustande kommt*.

Wäre das Trauma nicht *conditio*, so könnte man sich die Tatsache des Freibleibens der peripheren Linsenkapsel durch eine zusammenscheuernde Wirkung der Iris erklären (HESSE). Durch das Pupillenspiel würde das Blut auf der Vorderkapsel zu einer Art Ring zusammengeschoben. Diese physikalische Vorstellung erscheint mir aber nicht haltbar.

Erstens werden die Blutkörperchen, wenn sie überhaupt „zusammenscheuerbar“ sind, *also sich von ihrer Unterlage loswischen lassen, in das Kammerwasser gelangen*. Von einer Ringbildung durch Zusammenscheuerung kann also keine Rede sein. Eine solche könnte nur dann zustande kommen, wenn man die weitere — doch gewiß nicht ernst zu nehmende — Annahme machte, daß die Pünktchen hinterher wieder, nach ihrer Losscheuerung, aus irgendeinem unbekanntem Grunde sich anlegten, und zwar gerade in der gewünschten Ringform. Aber auch dann wäre immer noch nicht erklärt, warum dieser Vorgang in allen Fällen gerade nur zur Zeit des Traumas — und später nicht mehr — stattfände. Ein Überblick über die Beobachtungen zeigt, daß die Ringauflagerung schon in den allerfrühest beobachteten Stadien *da* ist, und zwar schon in kompletter, endgültiger Form\*. Ja, daß sie im Falle CASPAR (1909) schon *unter* einem gleichzeitig vorhandenen Blutkoagulum, das sich nach dem Trauma gebildet hatte, bestand, also mit diesem nichts zu tun hatte. Niemals wurde beobachtet, daß etwa die Ringtrübung erst im Laufe der dem Trauma folgenden

\* Daß der Ring in manchen Fällen erst mehrere Tage post trauma zum erstenmal gesehen wurde, beweist natürlich nicht, daß er nicht vorher schon da war. Ist er doch oft anfänglich wegen Medientrübung unsichtbar oder schwer sichtbar.

Stunden oder Tage sich gebildet oder auch nur zugenommen hätte. Eine solche Bildung oder doch Zunahme müßte man aber bei einer Zusammenscheuerung, bzw. bei bloßer Ablagerung des Blutes aus der Vorderkammer erwarten, da sich Blut nach allen schweren Kontusionen längere Zeit, häufig mehrere Tage lang im Vorderkammerwasser in reichlicher Menge nachweisen läßt. Aber im Gegenteil, übereinstimmend wird beobachtet, daß der Ring am ersten Tage der Beobachtung am kräftigsten war. Wenn Lupenspiegel und Spalllampenmikroskop herangezogen wurden, sah man in den folgenden Stunden und Tagen die Auflagerung sukzessive *abnehmen und schwinden*. Wer den Ring, wie ihn das *Spalllampenmikroskop* zeigt, sorgfältig durch Zeichnung festhält, und dabei die verschiedenen Unregelmäßigkeiten, Einschnitte, leeren Stellen exakt skizziert, die Ringbreite der verschiedenen Partien mißt und durch Tage und Wochen immer wieder kontrolliert, wird nicht, auch wenn die Vorderkammer noch tagelang Blut enthält, eine Apposition feststellen können. Er wird vielmehr von Beginn an die Pünktchen solid auf der Kapsel kleben sehen, nirgends sieht er eine Häufung oder Konglobierung oder, wie es bei Ablagerung von Blut aus der Kammer denkbar sein müßte, eine neue Anlagerung. Der definitive fertige Zustand ist also durch das Trauma gegeben. Auch der Umstand, daß bis jetzt eine zwei- oder mehrfache Ringbildung kein einziges Mal beobachtet wurde, was (bei HESSES Annahme) in allen jenen Fällen im Bereiche der Möglichkeit läge, in denen die Pupille post trauma durch Sphincterrisse dilatiert gefunden wird, oder in denen wir sie mit Cocain oder Homatropin zu Untersuchungszwecken erweitern, spricht gegen nachträgliche Ablagerung aus dem Kammerwasser. Stets ist *ein* Ring vorhanden, eben der post trauma gefundene. Auch nicht Andeutungen eines zweiten Ringes haben sich je gezeigt.

Alle diese Tatsachen erscheinen beweiskräftig genug dafür, daß die Vossiusche Ringtrübung eine *traumatische* Veränderung ist, und daß sie *im Momente des Traumas* zustande kommt. Eine nachträgliche Ablagerung aus dem Kammerwasser ist aus den aufgezählten Gründen nicht anzunehmen.

Eine nicht in allen Fällen und nicht immer gleich deutlich nachweisbare *graue Scheibe*, die das Pupillargebiet innerhalb des Ringes erfüllt, besteht im Gegensatz zum Ringe *nicht* aus Pünktchen, sondern ist ungeformter Natur: Sie stellt wohl jenes Fibrin, oder ganz allgemein jenen *Klebstoff* dar, *der zum Festkleben der Pünktchen im Bereiche des Pupillarrandes im Momente des Traumas Anlaß gibt* — setze sich nun der Ring, wie es HESSE annimmt, aus reinem Blut, oder, wie ich es für wahrscheinlicher halte, zur Hauptsache aus Pigmentelementen zusammen. Nur ausnahmsweise sitzen Ringpünktchen vereinzelt oder in Gruppen auch außerhalb und innerhalb des Ringes.

*Abb. 1248, 1249. VOSSIUSCHE Ringauflagerung* <sup>248</sup>).

Man beachte auch hier wieder: Ein *Ring* liegt vor, er setzt sich auch hier aus den punktförmigen, bräunlich glitzernden Elementen zusammen, wie in Abb. 1245. Dieser Ring wurde einen Tag post trauma beobachtet, zu einer Zeit, da die Pupille weiter war wie der Ring und ein noch 2 mm hohes Hyphaema bestand. Das Blut hat in diesem Falle ebensowenig wie in allen andern Fällen zu weiteren Ringbildungen Anlaß gegeben. Abb. 1249 gibt ein nasal unteres Ringstück R wieder, wie es bei 25facher Linearvergrößerung aussah. Abb. 1248 zeigt den Ring bei Durchleuchtung. (Dem 8jährigen Knaben H. Sch. war eine Kastanie gegen das linke Auge geworfen worden. Starke Vorderkammerblutung, nach Rückgang der Blutung am folgenden Tage Vossiusche Auflagerung.)

Das klinische Bild der Vossrusschen Ringauflagerung lehrt also ganz allgemein, daß der Ring eine Kontusionsfolge darstellt. Auch in den allerfrühest beobachteten Fällen war die Ringbildung *bereits definitiv entwickelt* und niemals wurde eine nachträgliche Zunahme der Auflagerung durch Apposition beobachtet, insbesondere auch dann nicht, wenn die vordere Kammer reichlich Blut enthielt. Das sind Momente, welche die Entstehung der Auflagerung im Augenblicke des Traumas höchstwahrscheinlich machen, und die Bedeutung des Traumas als *conditio sine qua non* dartun.

Das *Lumen* des Ringes entspricht stets ungefähr der mittleren Pupillenweite und es ist dadurch die bisherige Annahme gestützt, daß der Ring eine Art Abklatsch des Pupillensaumes darstellt. Ich zitiere nochmals den CASPARSchen Fall <sup>369</sup>) (Verdeckung eines Teils des Ringes durch ein Koagulum, die betreffende Ringstrecke kommt nach Resorption des Koagulums zum Vorschein!), welcher mit der Exaktheit eines Experimentes lehrt, daß der Ring nicht aus der Vorderkammer nachträglich (post trauma) abgelagertes Blut sein kann, sondern daß er eine durch das Trauma bedingte, vor der Koagulumlagerung entstandene Ausscheidung auf die Vorderkapsel darstellt. Ich lasse die Frage offen, ob die genannte, traumatisch bedingte Ausscheidung (der Pupillenabklatsch) durch eine mechanische Anpressung des Pupillenrandes an die Linsenkapsel, oder aber durch eine momentane Auspressung von Gewebsflüssigkeit (Lymphflüssigkeit?) und corpusculären Elementen (elementare Pigmentkörnchen, vielleicht auch Blutkörperchen) aus der Iris zustande kommt. Die Gelegenheit zum Festkleben dieser Elemente auf der Kapsel wird dort die günstigste sein, wo die Iris der Kapsel direkt aufliegt.

Der Ring ist bei letzterer Annahme genetisch den Pigmentringen auf der Vorderkapsel, wie sie die Iridocyclitis liefert, in gewissem Grade vergleichbar. Finden wir ja auch dort die Ringbildung — die corpusculären Elemente — dem Pupillarsaum konform geordnet, das (amorphe) Exsudat dagegen — d. h. den Klebstoff — als Scheibe über das ganze Pupillargebiet (und nur über dieses!) ausgebreitet!


Nicht geklärt ist die Tatsache, daß der Vossrussche Kontusionsring bis heute nur bei Jugendlichen oder relativ Jugendlichen beobachtet ist. Im Senium und Präsenium kommt er nicht vor. Es spielen daher zweifellos außer der Art des Traumas gewisse anatomische Besonderheiten (Weichheit und Elastizität des Gewebes?)\* bei der Genese eine Rolle. Aber auch bei Jugendlichen scheinen die Bedingungen zur Entstehung verschieden zu sein. Dieselbe Kontusion führt bei dem einen zu Vossrusschem Ring, bei dem andern nicht.

Interessant sind diejenigen Fälle, in denen der Ring durch *vis a tergo* zustande kam, z. B. durch retrobulbäre Schußverletzung. Die erste Beobachtung dieser Art verdanken wir STEINER (1910) <sup>367</sup>), eine andere PURTSCHER (1913) <sup>368</sup>). Die mechanischen Bedingungen dürften dieselben sein: Schleuderung spezifisch schwereren Gewebes durch die Kontusionswelle, ähnlich wie sie bei der *Commotio cerebri* experimentell erwiesen ist. Bei der Kontusion von vornher (oder einer heftig erfolgenden Perforation) wird die bewegliche, spezifisch relativ schwere Iris gegen die Linse gepreßt (bei schräg sagittalem Anprall [bzw. mit dem Anprall erfolgender Perforation] durch die sagittale Komponente des Parallelogramms der Kräfte). Umgekehrt bei Kontusion von hinten her die spezifisch relativ schwere Linse gegen die Iris, so daß der Endeffekt derselbe ist.

---

\* Vgl. im Text zu Abb. 695 die Beobachtungen über Dellenbildung der Vorderkapsel durch den Druck des Pupillarsaums *Jugendlicher*.





1245



1246



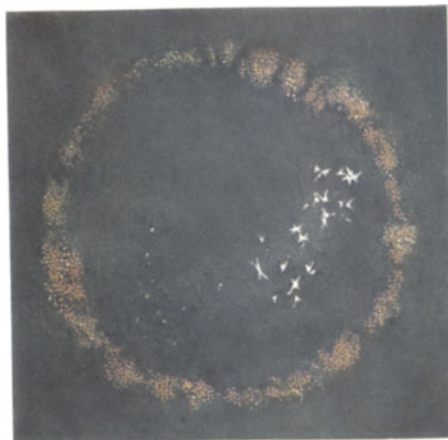
1247



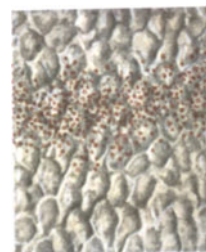
1248




1249



1250



1251



1252

Welch kräftige Fibrinausscheidung solche Kontusionen begleiten kann, lehrt u. a. die S. 288 (Abschnitt Vorderkammer) genannte Beobachtung.

Neuerdings stellt sich HANDMANN\* in Gegensatz zu allen bisherigen Beobachtern des VOSSIUSschen Ringes, indem er die Bedeutung des Pupillarsaums für die Entstehung des Ringes aufs schärfste in Abrede stellt. Der VOSSIUSsche Ring ist nach ihm ganz einfach schon in der *Linsekapsel anatomisch bei jedermann präformiert*, in Gestalt einer ringförmigen, vielleicht porösen, vielleicht andersartigen Struktur, die man lediglich histologisch noch nicht gefunden habe. Bei der Kontusion gelangen dann nach HANDMANN bestimmte, noch nicht bekannte Partikel ins Kammerwasser\*\*, die von jener präformierten Kapselveränderung attrahiert oder sogar absorbiert werden. Der Kapselring muß außerdem gerade 3—4 mm Lumen haben. Denn nur so erklärt sich auch die durchschnittliche Größe des VOSSIUSschen Ringes! Die Tatsache, daß bei gleichzeitiger *Pupillarverziehung* (CASPAR 1909)\*\*\*, (PURTSCHER† 1913) der Ring *die Form* gerade dieser Verziehung hatte, also die Pupillenform *auch bei Deformierung der Pupille* genau wiedergab, somit die entscheidende Rolle der Pupille wie in einem Experiment bewies, bereitet HANDMANN zwar Schwierigkeiten, die er aber nicht für unüberwindlich hält.

*Abb. 1250, 1251. Segmentierte VOSSIUSsche Ringtrübung 2 Tage nach Contusio bulbi.*

18jährige Käthe Pe., Verletzung des linken Auges am 22. 9. 23 durch Anfliegen eines (unbekannten) Objekts. Bei der ersten Untersuchung bestand Hyphaema von 3 mm Höhe, Pupille dilatiert auf 5,5—6 mm gegenüber 3 mm rechts.

Nach leichtem Rückgang des Blutes wurde 2 Tage post trauma der VOSSIUSsche Ring der Abb. 1250 sichtbar. Aufnahme des Bildes 9 Tage post trauma.

Der aus dichten braunen bronzeglänzenden und vereinzelt weißen Pünktchen bestehende Abklatsch des Pupillarpigmentsaums stellt keinen kontinuierlichen, sondern einen in regelmäßigen Abständen unterbrochenen Ring dar. Wie erklärt sich diese *Segmentierung*? Betrachten wir das pupillare Irisgebiet von der Rückfläche (Abb. 1358), so erscheint es keineswegs glatt, sondern es besteht aus regelmäßig nebeneinander geordneten *Wülsten*, weist also eine ähnliche Segmentierung auf, wie der Pigmentring. Der letztere stellt also den Abklatsch der radiären Wülste dar. Andeutungen dieser Segmentierung konnte ich auch in anderen Fällen sehen.

Innerhalb des Ringlumens sitzen einige rein weiße sternchenförmige Reste der Pupillarmembran.

Abb. 1251 gibt das Aussehen des braunroten Auflagerungssubstrates bei 68facher Vergrößerung und bei Einstellung der Chagrinierung wieder. Auffallend ist die braunrote Farbe. Sie spricht entschieden für *Pigment*, nicht für Blut. Denn Pigment der Iris ist bei dieser Vergrößerung rot (braunrot bis ziegelrot, s. S. 19 und 86), Blutkörperchen dagegen sind *blaßgelb*.

Verlauf: Bei der Entlassung (8. 10. 23) Ring noch deutlich. Der Fall entzog sich der Kontrolle.

\* HANDMANN: Klin. Mbl. Augenheilk. 85 (1930), Beilageheft S. 79.

\*\* HANDMANN erinnert an glänzende „Kryställchen“, die man nach Contusio bulbi im Kammerwasser sieht. Es dürfte sich wohl um eine Verwechslung mit Erythrocyten handeln, die bei jeder, auch der kleinsten frischen Kammerblutung zu sehen sind. Experimentell läßt sich die Erscheinung am bequemsten mit verdünntem Blut im planparallelen Gefäß nachahmen (s. auch S. 19 und S. 288, Abschnitt Hornhaut und Vorderkammer). Der Glanz der Erythrocyten ist optisch ähnlich bedingt wie derjenige der Synchysis scintillans, nämlich durch Diffraktion.

\*\*\* CASPAR: Klin. Mbl. Augenheilk. 47, 606 (1909, 1. Teil).

† PURTSCHER: HIRSCHBERGS Zentralblatt 1913, S. 282, Beobachtung IV. „Genau der Kolobomlinie parallel fand ich einen haarscharf ausgeprägten, rotfarbigen Parallelstreif in ganzer Ausdehnung“ (PURTSCHER). Ähnlich in CASPARS Fall.

*Abb. 1252—1254. Seltene VOSSIUSSCHE Auflagerung von Doppelringform.*

17jährige Hedwig Wies., linkes Auge. Perforation links durch Explosion einer Patrone (Stücke der Patronenhülse werden mitgebracht). Limbusperforation, Vorderkammerblutung. Linsenkapsel nicht verletzt. Dichte Glaskörperblutung.

Röntgenbild: 2 mm messender Splitter *hinter* Bulbus.

Abb. 1252—1254 wurden 8 Tage post trauma aufgenommen bei 8 mm weiter Pupille. Man beachte die seltene Vorderkapselveränderung. Sie besteht aus drei scharf geschiedenen braunen Zonen: einer zentralen Scheibe, die aus hellbraunen relativ groben, gleichmäßigen, mehrheitlich radiär geordneten Flecken völlig flächenhafter Art besteht, einem bronzefarbenen, feinpulverigen, auffallend kontinuierlichen Vossiusschen Ring (Abb. 1253, 1254) und einem breiten, peripheren Ring, der sich aus ähnlichen Pigmentflecken zusammensetzt, wie die zentrale Scheibe. Diese meist länglichen bis linienförmigen Pigmentherdchen stehen ausnahmslos radiär (Abb. 1253). Axial sind sie breiter als peripher, wo sie nur noch kurze feine Radiärstriche darstellen. Dadurch kommt eine Art Strahlenfigur zustande.

Zentrale Scheibe, Vossiusscher Ring und peripherer Ring sind durch pigmentfreie Intervalle geschieden. Die zentrale Scheibe mißt 1,0 mm. Der Vossiussche Ringstreifen ist durchschnittlich 0,2 mm breit. Die Distanz zwischen zentraler Scheibe und peripherem Ring beträgt 0,6 mm. Der Gesamtdurchmesser des peripheren Ringes beträgt 3,1—3,2 mm.

Mit Lupenspiegel ist eigentümlicherweise lediglich *ein* Ring zu sehen (Abb. 1252), der den Punkten nach zu urteilen dem Vossiusschen Ring entspricht. Von den übrigen Auflagerungen ist mittels Lupenspiegels nichts wahrnehmbar, wiewohl sie im fokalen Licht erheblich lichtstärker sind als der Vossiussche Ring. Wie die zentrale Scheibe und der Außenring entstanden, bleibt rätselhaft. Die Impressionswelle mag vielleicht in ähnlicher Weise eine Rolle spielen, wie bei gewissen circumscripten Quetschungen der Hornhaut (vgl. Text zu Abb. 517—521).

Bemerkt sei, daß weder das Pigment der zentralen Scheibe, noch das des peripheren Ringes gewöhnliches corpusculäres Pigment war, wie es bei Traumen, Iritis usw. deponiert wird. Es stellte vielmehr eine zarte *flächenhafte Färbung* dar.

Abb. 1253 gibt bei schwacher Vergrößerung ein Übersichtsbild über die ganze Erscheinung (die leider nicht weiter verfolgt werden konnte).

*Abb. 1254. Stärkere Vergrößerung des nasalen Ringabschnitts des vorigen Falles.*

Ch Chagrin, in dem der Vossiussche Ring rötlichgelb erscheint, PC Partie der zentralen Scheibe, R Vossiusscher Ring, P peripherer Pigmentring.

Eine der hier geschilderten ähnliche Vossiussche Ringbildung konnte ich in der Literatur nicht finden.

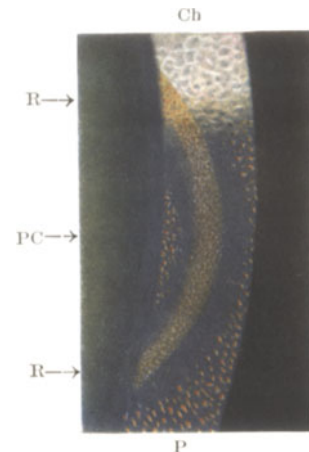
*Abb. 1256, 1257\*. Nachträgliche Linsenveränderungen nach VOSSIUSSCHER Ringtrübung (Spättrübungen nach Kontusion) <sup>248</sup>.*

Der obenerwähnte Knabe H. Sch. (Abb. 1248, 1249) wurde von mir im Januar 1922  $2\frac{1}{4}$  Jahre post trauma kontrolliert. Es besteht dauernde leichte Mydriasis. Die vordere Rinde des verletzten Auges weist heute *im Abspaltungstreifen* die *feinen Punkttrübungen* der Abb. 1256 auf, von denen zur Zeit der Verletzung und einige Wochen nachher nichts zu sehen gewesen war, und die am anderen Auge völlig fehlen. *Sie sind also offenbar eine Spätfolge der Kontusion*, so daß künftig auf solche zu fahnden sein wird. Die übrigen Trübungen, insbesondere die V-förmige Auflagerung Abb. 1249,

\* Abb. 1255 ist weggelassen.



1253



1254




1256



1257



1258



1259

sind heute verschwunden. Der optische Schnitt durch diese traumatischen Spättrübungen zeigt (Abb. 1257), daß die Punkte bereits die Abspaltungsfläche überschritten haben und unter ihr, alle im ziemlich gleichen Niveau liegen.

Bei dem anderen oben beschriebenen Fall H. (Abb. 1245) ergab die Nachkontrolle drei Jahre post trauma das Fortbestehen und die leichte Vergrößerung der in der ersten Mitteilung beschriebenen kleinen subkapsulären Trübung. An die Trübung hat sich eine Vakuole angeschlossen. Im übrigen ist die Linse dieses Patienten intakt.

Es scheint also, daß im Anschluß an Vossiusche Trübung noch nach längerer Zeit Linsenveränderungen auftreten können (Spättrübungen nach Kontusion).

**Die Abdrängung subkapsulärer Kontusionstrübungen nach der Tiefe  
(Remotio cataractae). Die traumatische Spätrosette.**

(Abb. 1258—1283).

*Abb. 1258, 1259. Inveterierte Cataracta complicata traumatica nach Contusio bulbi und ihre Abdrängung nach der Tiefe*<sup>247</sup>).

Der 46jährige A. K. erlitt vor 10 Jahren einen Stockschlag auf das linke Auge. Heute LS =  $\frac{1}{200}$ , viele alte *Sphincterrisse*, Fundus wegen Linsentrübungen un-  
deutlich.

In der Abb. 1258 (Ok. 2, Obj. a 2) sieht man die Sphincterrisse der 4 mm weiten trägen Pupille. Irisgewebe im Bereiche der Risse teilweise atrophisch, Pupille nach oben und außen an der Linse adhärent. Im oberen Pupillarteil unter der Kapsel eine dicht weiße rundliche Trübung von  $\frac{1}{2}$  mm. Sie erinnert an die Complicataformen Abb. 1144, 1151.

Breiter optischer Schnitt. *Dicht unter der Kapsel* finden sich nur wenige Trübungen. Es ist nämlich nur rechts oben ein feines Trübungsnetz sichtbar, das Vakuolen enthält. Sonst finden sich unter der Kapsel nur ganz vereinzelte Streifchen und Flecken. Die vordere Chagrinerung zeigt Farbenshillern.

Die eigentliche Trübungszone ist flächenhaft dünn und liegt in gewissem Ab-  
stande von der Kapsel, der axial sehr gering ist und etwa dem Abspaltungstreifen entspricht. Es schiebt sich also zwischen die Trübungszone und die Kapsel eine gleichmäßige Schicht klarer Linsensubstanz ein, die axial am dünnsten ist, peripherie-  
wärts allmählich und gleichmäßig sich verdickt.

Da die Verletzung schon 10 Jahre zurückliegt, kann genannte klare Substanz nur aus seither neugebildeten Fasern bestehen, die sich zwischen die Kapsel und die (damals subkapsuläre!) Trübung einschoben. (Vgl. hierzu meinen experimentellen Nachweis am Kaninchen durch Erzeugung von Katarakt mittels Ultrarot, vgl. auch den Text zu Abb. 1198—1209.) Es gibt somit eine Kontusionskatarakt, welche un-  
bedeutende dünne, flächenhafte, unter der ganzen Kapsel sich ausbreitende stationäre Trübungen setzt, die später durch das Linsenwachstum ganz oder teilweise von der Kapsel abgedrängt werden.

Die Katarakt selbst zeigt im vorliegenden Falle einen ungewöhnlichen Typus. Sie besteht aus einer Schicht dichter, grauer Flocken von gleichmäßiger Größe, welche der Rinde angehört (Flocken ähnlicher Art sehen wir bei *Cataracta complicata* nach schweren Bulbuserkrankungen z. B. Abb. 1166). Die Flocken weisen einen Durchmesser von 40—80 Mikra und weniger auf. Soweit erkennbar, ist die hintere Rinde in ähnlicher Weise wie die vordere getrübt, und der Spiegelbezirk zeigt lebhaftes Farbenshillern. *Pigmentauflagerung auf der hinteren unteren Linsenkapsel*. Der Alterskernstreifen erscheint verwaschen.

Wie aus der Abbildung ersichtlich, ist die Intensitätsverteilung innerhalb der vorderen Rindentrübung eine etwas ungleichmäßige. Ferner ist an einzelnen Stellen, besonders rechts unten, Trübung in der Faserrichtung erkennbar. Hier ist die Flockung wesentlich feiner.

Ophthalmoskopisch undeutlich.

Es ist anzunehmen, daß die Kataraktform stationär geworden ist.

In bezug auf die *Technik der Belichtung* mit breitem Büschel ist dieser Fall besonders instruktiv. Würde man in diesem Falle die Spaltlampe als primitives, fokales Belichtungsmittel benutzen, so könnte man zu dem Trugschlusse gelangen, die Trübungen liegen subkapsulär. Denn die Oberfläche der die ganze Pupille einnehmenden Trübungsfläche ist eine gleichmäßig glatte und bei Mydriasis ist uns in bezug auf die Lage der Trübung *zur Kapsel* kein Anhaltspunkt gegeben (wir wollen davon absehen, daß in diesem Falle ganz zufällig die obenerwähnten, dicht subkapsulären Streifen die Lokalisation ermöglichen). Wie ermitteln wir nun die Lage zur Kapsel?

Wollen wir ein breites Büschel verwenden, so stellen wir zunächst durch genaueste *Fokussierung\** den Vorderkapselstreifen ein, und zwar den Spiegelbezirk desselben, indem wir den Patienten so blicken lassen, daß die Blickrichtung\*\* den Winkel ungefähr halbiert, den Beobachterichtung und Belichtungsrichtung bilden. Wir wählen diesen Winkel ziemlich groß, mindestens = 60°.

In Abb. 1259, welche den optischen Meridional-Schrägschnitt durch den unteren Pupillarteil des linken Auges bei Mydriasis (6 mm weiter Pupille) darstellt (Lichtquelle temporal), sieht man rechts den Vorderkapselstreifen, der in seinem oberen Teil die Chagrinierung Ch zeigt, in seinem unteren Teil K dagegen nicht. Der links davon gelegene weiße Streifen C stellt die Kataraktoberfläche dar und das Vorhandensein der zwischen Kapsel und Katarakt gelegenen, klaren Rindenschicht ist damit erwiesen. Ihre peripheriewärts zunehmende Schichtdicke wird außerdem in plastischer Weise durch die binokulare Betrachtung deutlich. Bei N der (nicht getrübe) Kern.

Man beachte noch: Vom Kapselstreifen K sieht man deutlich nur die *rechtseitige Kante*, die linkseitige hebt sich von der grellen Startrübung schlecht ab. Sie hebt sich aber sofort lebhaft ab, wenn wir den Spiegelbezirk (Ch) einstellen! *Viel einfacher zur Tiefenlokalisierung und anschaulicher als dieser breite, ist der dünne optische Schnitt, wie ihn z. B. Abb. 1276 wiedergibt.* Doch bietet der breite Schnitt den Vorteil der Übersichtlichkeit in der Oberflächenrichtung.

*Abb. 1260. Dem vorigen durchaus ähnliche, aber nicht traumatisch bedingte Cataracta complicata duplex. Aus konzentrischen Ringen zusammengesetzter Kapselstar mit radiären Rindenstreifen.*

57jähriger Constantin Con., linkes Auge, 25fach. Die Ursache dieser *beidseitigen* merkwürdigen Starform ist unbekannt.

Iris beidseits hochgradig atrophisch depigmentiert. Pupillarsaum total pigmentleer, pupillarwärts einzelne knotige weiße Verdichtungen. Keine Synechien, keine Präcipitate, kein Vorderkapselpigment. Nackte Radiärgefäße der Iris ziehen bis zum Pupillarsaum. Projektion vollständig. (Eine Schwester des Patienten wurde wegen Iridocyclitis und Sekundärglaukom behandelt.)

Das Bild der Katarakt erinnert in hohem Maße an dasjenige der Abb. 1258. Der Kapselstar besteht aus mehreren weißen konzentrischen Ringen. Über und zwischen den zahlreichen, die mittlere Rinde einnehmenden, faserigen Radiärstreifen ist die Rindensubstanz noch relativ klar. Der Typus der Trübungen ist fein porös, von demjenigen der Cataracta complicata. Ich bringe das Bild dieser nichttraumatischen

\* Diese ist dann erreicht, wenn die beiden seitlichen Grenzlinien a c und b d des Vorderkapselstreifens vollkommen scharf erscheinen.

\*\* Genauer: Der Krümmungsradius der zu untersuchenden Stelle der Linsenvorderfläche. Der Spiegelbezirk läßt die Kantenschärfen in Erscheinung treten, verhüllt aber die Einzelheiten. Bei Verwendung des dünnen Schnittes ist er überflüssig.

Complicata wegen der auffallenden Ähnlichkeit der Trübung mit der posttraumatischen Form der Abb. 1258, trotz der total verschiedenen Genese.

*Abb. 1261, 1262. Inveterierte Cataracta traumatica, mit Abdrängung nach der Tiefe und traumatischer Linsenatrophie* <sup>248</sup>).

Der 1880 geborene Pf. aus D. erlitt vor 15 Jahren eine Kontusion des rechten Auges durch Anfliegen einer Holzkugel beim sog. Hornussen. Er wird von uns seit  $2\frac{1}{2}$  Jahren an der Spaltlampe kontrolliert. Heute, also 15 Jahre post trauma, RS = Finger in 1 m; LS =  $\frac{6}{5}$  Gln.

Das rechte (verletzte) Auge zeigt folgenden Befund: T = n. Vorderkammer axial leicht vertieft, Iris hochgradig atrophisch, stellenweise durchscheinend, Iridodialyse von 3,5 mm. Nach unten retinales Blatt flächenhaft vom Stroma losgelöst, in weiter Ausdehnung 2 mm unterhalb Pupillenmitte auf einem Kapselstar adhärent. Die durchscheinend fleckig getrübe Linse ist in sagittaler Richtung verdünnt. Der sagittale Durchmesser beträgt nicht ganz  $\frac{2}{3}$  desjenigen der gesunden Linse. Die vorderste Rinde ist größtenteils klar, die hintere ist nicht deutlich übersehbar. In der subkapsulären Zone (Abb. 1260, Zone a, b, c, d) liegen feine Trübungstreifen und Flecken, welche zum Teil die Faserrichtung einnehmen. Über diesen Streifen-trübungen fehlt vielfach der Chagrin, so daß sie dunkle Unterbrechungen des letzteren darstellen. Sie verhalten sich also wie Kapselstare. Die darunterliegende klare Rinde ist axial am dichtesten, peripher verzüngt sie sich auf etwa die Hälfte. Ihre Diskontinuitätstreifen konvergieren peripher (Abb. 1262), ein abnormes Verhalten, auf das wir weiter unten zurückkommen. Auf diese klare Rinde folgt die dichte gleichmäßige Trübungsschicht e, f, g, h (Abb. 1261). Diese Schalen-trübung umschließt den leicht diffus getrüben Kern. Soweit durch die Trübungen hindurch erkennbar, bestehen im hinteren Linsenabschnitt ähnliche Verhältnisse. Eine luzide Schicht scheint auch in der hinteren Rinde vorhanden zu sein. Doch ist diese Beobachtung unsicher.

Die Dicke der vorderen luziden Rinde beträgt heute axial  $\frac{1}{4}$  der gesamten Linsendicke (schmales Büschel und Okularmikrometer). Axial ist sie schätzungsweise  $1\frac{1}{2}$ mal so dick wie die Hornhaut.

Es hat also im vorliegenden Falle die sehr schwere Kontusion eine Atrophie der Iris, eine Reduktion der Linsendicke auf weniger als  $\frac{2}{3}$  der normalen und eine ausgedehnte Trübung der Linse zur Folge gehabt. Feine, noch vorhandene Subkapsulär-trübungen machen es wahrscheinlich, daß die Cataracta traumatica ursprünglich subkapsulär lag. Sie wurde dann durch neugebildete luzide Substanz in die Tiefe abgedrängt, wo sie heute die gleichmäßige Trübungsschale e f g h darstellt. Die Dicke der neugebildeten Schicht beträgt heute, 15 Jahre nach dem Trauma, scheinbar etwa das anderthalbfache der Hornhautdicke.

*Abb. 1263—1283. Die traumatische Spätrossette* <sup>248</sup>).

Während vorstehende Beobachtungen (Abb. 1258—1262) lediglich die Remotio der Trübung tiefenwärts dartun, geben die nun folgenden Beobachtungen das Bild der 1922 von mir beschriebenen und abgebildeten traumatischen Spätrossette wieder, einer typischen und eigenartigen Form des traumatischen Stars.

*Abb. 1263—1265. Traumatische Spätrossette.*

Der 33jährige Augenarzt Dr. M. erlitt in seinem 10. Jahre (1899) eine Kontusion des rechten Auges durch einen Pfeil, der das Oberlid des geschlossenen

Auges traf. Der Visus war angeblich zufolge von Blutungen im Augeninnern längere Zeit aufgehoben. — 1922, nach 23 Jahren, RS = 1, M 1,0; LS = 1, E. Linke Iris blaugrün, rechte bräunlichgrau\*. Es ergibt sich bei Mydriasis folgendes Bild (Abb. 1263): In der vorderen Linsenhälfte, dem vorderen Linsenpol ein wenig näher als dem Linsenzentrum (vgl. den Sagittalschnitt Abb. 1265), somit in beträchtlicher Tiefe der Linse, breitet sich in konzentrischer Richtung (Abb. 1265, K, schwache Vergrößerung) eine gleichmäßig dünne, intensiv weiße Trübungschale aus (Abb. 1263 von vorn betrachtet), welche in der Flächenansicht Rosettenform aufweist (vgl. die siebenstrahlige Rosette in Abb. 1263, 24fache Vergrößerung). Die Rosetteneinschnitte entsprechen je einer Naht, die Strahlen zwischen denselben der Faserpartie zwischen zwei Nähten. Die Nähte selber treten scharf als dunkle, nur wenig getrübe Linien hervor (Abb. 1263). Die Naht ist eine typische Vordernaht. Bezeichnend für letztere ist der kurze axiale Vertikalstreifen, der nach meinen Untersuchungen aus dem Vertikalast der vorderen Embryonalnaht hervorgeht. (Er mißt im vorliegenden Falle 0,5 mm.)

Nasal unten ist die Rosette insofern unregelmäßig, als hier zwei Zacken zu einem breiten, bis zum zugehörigen\*\* Äquator reichenden Streifen verschmolzen sind. Das Verhalten am genannten Äquator ist bei etwas schwächerer Vergrößerung in Abb. 1264 dargestellt. Es ist hier noch eine weitere, ein wenig oberflächlichere Trübungszone ZZ' wiedergegeben (L im Sagittalschnitt Abb. 1265), deren Lage mit verschmälertem Büschel ohne weiteres zu erkennen ist. Diese setzt sich äquatorialwärts fort in die weiße äquatoriale Trübungslinie ZZ' (Abb. 1264), welche die Umbiegungsstelle vorderer und hinterer Flächentrübungen repräsentiert.

Die Trübungslinie ZZ' (Abb. 1264) zeigt, abgesehen von einigen feinen Biegungen, reine Kreisform, es schlagen sich hier vordere, mehr wolkige Flächentrübungen um. Wir haben also eine, durch die genannte Äquatoriallinie scharf begrenzte, plastisch erkennbare Kernpartie vor uns, deren Oberfläche sowohl vorn wie hinten durch Flächentrübungen markiert ist. Diese äquatoriale Kernbegrenzung ist jedoch nur nasal, nasal unten und unten scharf nachweisbar. Der scheinbare äquatoriale Gesamtdurchmesser des (nirgends vollkommen luziden) Kerns beträgt 8 mm. Nach oben von den genannten Flächentrübungen setzt sich die Äquatoriallinie noch eine Strecke weit frei fort. Peripher von der linearen Zone ZZ' sitzen einige kleine konzentrische Streifentrübungen (Abb. 1264). Das Ganze ist von einer dicken Schicht luzider Rinde umschlossen (vgl. Abb. 1265, Sagittalschnitt). Der Alterskernstreifen (Abbildung 1265, N) ist nicht sicher nachzuweisen, der Abspaltungstreifen vorn und hinten deutlich ausgesprochen. Subkapsulär fehlt jede Trübung.

Kontusionskatarakte pflegen subkapsulär aufzutreten. Im vorliegenden Fall liegt die Katarakt in großer Tiefe, nämlich, wie der Sagittalschnitt Abb. 1265 lehrt, etwas vor der Grenze zwischen erstem und zweitem Sechstel des sagittalen Linsendurchmessers. Berücksichtigen wir, daß 23 Jahre seit der Verletzung verflossen sind, daß ferner die verflossene Zeit zum großen Teile noch in die Entwicklungsjahre (10. bis 20. Jahr) fällt, so liegt es auch hier nahe, die tiefe Lage auf Abdrängung der Trübung durch Faserapposition zu beziehen. Die Verhältniswerte, die aus einer Reihe von Messungen mittels verschmälerten Büschels hervorgehen, zeigen, daß sich die axiale Distanz zwischen Vorderkapsel und Rosette zu derjenigen zwischen Rosette und Hinterkapsel verhält wie 1 : 6 (genauer wie 6 : 35). Am gesunden,

\* Siehe Abschnitt Iris (Traumatische Heterochromie).

\*\* Das heißt der betreffenden konzentrischen Zone zugehörigen. Jede konzentrische Zone, also jede Diskontinuitätszone, hat naturgemäß ihren eigenen Äquator.





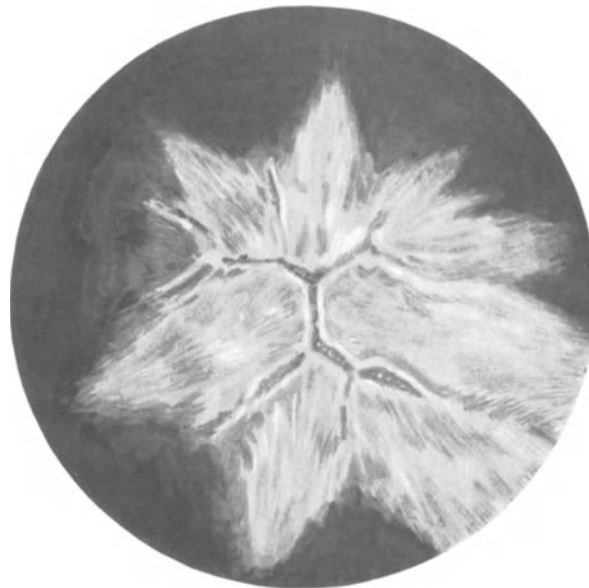
1260



1261



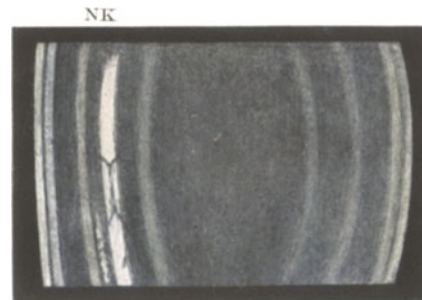
1262 P



1263



1264



1265

*linken* Auge dagegen verhält sich die Distanz zwischen Vorderkapsel und *Alterskernstreifen* zu der zwischen letzterem und Hinterkapsel wie 5 : 35. *Es liegt also die Katarakt des rechten Auges tiefer als der linke Alterskernstreifen.* Wir dürfen wohl aus diesem Verhalten den wichtigen Schluß ziehen, daß die Alterskernoberfläche des *linken* Auges die Oberfläche eines Entwicklungsstadiums der Linse repräsentiert, das in die Zeit *nach* dem Trauma des rechten Auges zu verlegen ist. Dabei ist vorausgesetzt, daß das Wachstum auf beiden Linsen ein ähnliches war, wie das übrigens aus der gleichen Dicke derselben mit Wahrscheinlichkeit hervorgeht.

Zu dem Schlusse, daß die Trübung tatsächlich in die Tiefe abgedrängt wurde, zwingen uns nicht nur die lange bekannten, von uns bestätigten, experimentellen Erfahrungen beim Tier und die übereinstimmenden Beobachtungen beim Menschen, sondern er wird auch dadurch sehr wahrscheinlich, daß die Trübung der Form nach mit einer Diskontinuitätszone übereinstimmt. Eine derartige *Form* muß die in die Tiefe gerückte Trübung bekommen, wenn sie ursprünglich subkapsulär lag. Auch die Fasern der Diskontinuitätszonen lagen ursprünglich subkapsulär und wurden durch Apposition in die Tiefe gedrängt.

Die im vorliegenden Falle nachweisbare Trennung in zwei verschiedene, wenn auch sehr benachbarte Zonen, in die etwas tiefere Rosettenschicht und die ihr um ein wenig vorgelagerte zweite Zone (ZZ') scheint bei Kontusionskatarakt nicht so selten zu sein. Sie kann wohl nur durch systematisch fortgesetzte klinische und durch experimentelle Untersuchungen ihre Aufklärung finden. Denkbar wäre 1., daß die beiden Trübungen gleichzeitig getrennt entstanden. Die eine würde subkapsulär, die andere etwa in der ersten Diskontinuitätszone liegen. 2. Die tiefere der beiden Zonen könnte zuerst entstehen und läge subkapsulär. Erst einige Zeit post trauma würde auch die zweite Zone auftreten, nachdem die erstere bereits in die Tiefe abgedrängt wäre. 3. Die beiden Zonen wären ursprünglich einheitlich, sie würden aber durch neugebildete Substanz, die sich peripher einschleibt, getrennt. Ähnliche Möglichkeiten werden für die noch weiter peripher gelegenen kleinen konzentrischen Streifentrübungen zu gelten haben.

*Abb. 1266—1268. Traumatische Spätrosette* <sup>248</sup>).

Das rechte Auge des jetzt 52jährigen Alfred Schl. wurde vor 35 Jahren von einem Geschoßring bei einer Mörserexplosion getroffen. Der damals 17jährige Patient flog durch die Gewalt der Verletzung 5 m weit zurück. Prof. DUFOUR soll neben Gesichtsverletzungen rechtsseitigen Hämophthalmus festgestellt haben.

Das Spaltbüschel zeigt das Bild einer *partiellen Kataraktrosette* (Abb. 1266). Die Trübung breitet sich an der Grenze schätzungsweise zwischen erstem und zweitem Fünftel der Linsenachse aus (s. den Sagittalschnitt der Abb. 1267). Die Messung mit dem Okularmikrometer ergibt axial als Verhältnis der Kataraktdistanz von der Vorderkapsel zur Gesamtdicke der Linse den Wert 8 : 43, also etwas weniger als 1 : 5. Etwas mehr nach der Peripherie hin erhält man schon Werte von 1 : 4 bis 1 : 3. Die zum Teil lanzettlichen Radien der Rosette haben verschiedene Breite und Form und sind etwa 2 mm lang. Am breitesten ist ein temporaler Flügel (Abbildung 1266). Bei erweiterter Pupille (8 mm) tritt temporal eine weiße, da und dort leicht gewellte Äquatoriallinie hervor, welche die Rosette umschließt, nicht aber den nasalen *rosettenfreien* Teil der Linse (s. Abb. 1266). Diese weiße Linie markiert den Äquator der Fläche, der die Rosette angehört. Letztere erreicht also diesen Äquator bei weitem nicht, was wohl damit zusammenhängt, daß die Rosette nicht oder nur wenig über die *Nahtenden* hinausreicht.

Die Fläche zwischen den Enden der Rosette und der trüben Äquatoriallinie ist mit feinen Radiärflecken bedeckt (Abb. 1266). Diese liegen eine Spur oberflächlicher als die Rosette. In der der Äquatoriallinie zugehörigen *hinteren* Fläche sieht man ganz spärliche Schlieren. Die Äquatoriallinie entspricht, wie mehrfache Messungen und der Vergleich mit der Pupillenweite ergeben, einem Kerndurchmesser von ziemlich genau 8 mm. (Die Vergrößerung durch die Medien nicht berücksichtigt.)  $RS = 0,9$ ;  $LS = 1$ .

Der vorliegende Fall zeichnet sich dadurch aus, daß das Trauma vorwiegend nur die temporale Hälfte der Linse schädigte, nur dort zur Rosettenbildung, zu Staubtrübungen und zu einer trüben Äquatoriallinie führte. Letztere ist der in vorhergehender Beobachtung wiedergegebenen (Abb. 1264), ebenfalls nur auf einen bestimmten Linsenabschnitt beschränkten äquatorialen Zone  $ZZ'$  an die Seite zu stellen. Wie dort, so tritt auch hier der relativ opake Kern plastisch aus der klaren Substanz hervor. Was die feinere Struktur der Rosette betrifft, so lehrt das sagittale Büschel (Abb. 1268, 25fache Vergrößerung, D Kataraktschale), daß auch hier die Trübung aus einer gleichmäßigen, dichten weißen, scharf begrenzten Schale geringer Dicke besteht. Vorn ist der Schale stellenweise eine lichtschwache Netzzone aufgelagert, hinten eine feine Streifenzone (Abb. 1268). Auch hier hat die Trübung jene Form, welche sie haben muß, wenn ihre Lage ursprünglich eine subkapsuläre war, mit anderen Worten, welche eine an ihrer Stelle befindliche Diskontinuitätszone haben würde (Beobachtungsdauer ein Jahr).

*Abb. 1269 u. 1270. Traumatische Spätrosette* <sup>248</sup>).

Vor vielen Jahren (angeblich „einige Jahre vor dem Krieg“, an die Zeit erinnert sich Patient nicht mehr) flog dem jetzt 45jährigen An. Xaver bei der Schreinerarbeit ein größeres Hartholzstück mit Gewalt gegen das linke Auge. Seit dieser Verletzung schlechter Visus links. Heute  $RS = \frac{6}{6}$ ;  $LS =$  Finger in 3 m.

Bei seitlicher Beleuchtung zeigt das Pupillengebiet der Linse eine stern- bis kometenförmige weiße Trübung (Abb. 1269) von ganz ähnlicher Beschaffenheit wie im Falle Abb. 1266. Schon makroskopisch erkennt man mit Hilfe der Parallaxe den Sitz der Trübung weit hinter dem Pupillarsaum. Benutzt man das verschmälerte fokussierte Spaltlampenbüschel zur Tiefenbestimmung (Abb. 1270, die dunklen Lücken N im Kataraktstreifen K sind die Nahtlinien, C Vorderkapsel, A Abspaltungstreifen, D zweiter Diskontinuitätstreifen, K Kataraktstreifen), so ergibt sich, daß die Trübung axial etwa an der Grenze zwischen erstem und zweitem Sechstel des sagittalen Durchmessers liegt. Mit Okularmikrometer ergeben sich axial bei 10facher Linearvergrößerung folgende Verhältniswerte: Die Distanz zwischen Vorderkapsel und Katarakt verhält sich zu der zwischen Katarakt und Hinterkapsel wie 7 : 35. Es ist also die Katarakt im axialen Gebiet doppelt so weit vom Linsenzentrum, wie vom Linsenvorderpol entfernt.

Wieder genau wie im Falle der Abb. 1263 und 1266 treten in der Sternfigur die Nähte (Abb. 1269) als scharfbegrenzte dunkle Linien zutage, während die trüben Sektoren die Nahtenden in der Faserrichtung überragen. Die Nahtenden bezeichnen also auch hier wieder die Incisuren zwischen den Sternstrahlen. In horizontaler Richtung beträgt der Gesamtdurchmesser dieser Trübung 4–5 mm. Verbreitert ist die Trübung durch den besonders langen und breiten *nasalen* Fortsatz B, der, wie in Abb. 1264 und 1266, in glattem, zur Achse konzentrischem Bogen endigt. 0,3 mm nasal von diesem Bogen liegt der ebenfalls getrübte, als weiße Linie markierte Kernäquator N, dessen Bogen einem scheinbaren Gesamtdurchmesser von etwa 8 mm

entspricht (zu diesem Durchmesser gelangte ich auch hier durch den Vergleich mit der Pupille). Die Partie zwischen dem Endbogen der Trübungspartie B und dem Kernäquator N ist unbedeutend feinfleckig und diffus getrübt, wie überhaupt der *gesamte* Kern eine diffuse graue, zum Teil fleckige Trübung aufweist, die da und dort von schmalen, dunklen Radiärspalten W durchsetzt ist.

Der trübe Kernäquator ist in diesem Falle in der *ganzen* Zirkumferenz zu sehen, besonders deutlich aber nasal, also im Bereiche der stärksten Trübungen. Das schmale Büschel ergibt, daß dieser Äquator und die Sterntrübung *derselben* Diskontinuitätsfläche zugehören. Ganz vereinzelt liegen in der dicht benachbarten Rinde feine Trübungswölkchen.

In der *hinteren* Kernfläche einige unbedeutende Trübungen. Die vordere Rinde weist einen Abspaltungstreifen A und vor der Trübung einen zweiten, lichtschwachen Diskontinuitätstreifen D auf (Abb. 1270).

Das *gesunde* (rechte) Auge besitzt ein kräftiges grobfirstiges *Alterskernrelief*, das am *verletzten* Auge nicht einmal in Spuren angedeutet ist! (Beobachtungsdauer 1 Jahr).

Abb. 1271—1273. *Traumatische Spätrosette, kombiniert mit Cataracta nodiformis* <sup>248</sup>).

Das rechte Auge des 53jährigen Emil Sch., Drechsler, wurde 1892, 30 Jahre vor Aufnahme der Abbildungen, von einer abspringenden Holzscheibe getroffen\*. Das Auge wird von uns seit zwei Jahren an der Spaltlampe kontrolliert. RS =  $\frac{6}{18}$ ; LS =  $\frac{6}{8}$  H 1,0. Tension normal. VK mitteltief, Pupille erweitert sich nasal ungenügend auf Homatropin. Linse im ganzen leicht diffus trüb, bei seitlicher Beleuchtung tritt eine kräftige vordere Trübungszone (Abb. 1271) hervor. Auch eine hintere Trübung ist erkennbar. Die vordere Trübung ist dicht und stellt im sagittalen Büschel eine dünne Schale dar, welche einer Diskontinuitätsfläche entsprechend verläuft, indem sie eine wesentlich stärkere Krümmung aufweist, als die Linsenoberfläche, also mit letzterer peripher divergiert (Abb. 1272, C = Kapsel, T = vordere Trübungschale). Axial beträgt die Distanz der Rosette von der Kapsel schwach  $1\frac{1}{5}$  Corneadicke, peripher, im Bereiche der 7 mm weiten Pupille, etwa das doppelte.

Die Rosette ist, von vornher betrachtet, von ganz ähnlichem Typus wie die Rosetten der Abb. 1263, 1266, 1269. Wie in diesen Fällen, so endigen auch hier die Vordernähte in den *Einschnitten* der Rosette. Die Strahlen der letzteren ragen also über die Nähte hinaus und endigen stumpf, zum Teil abgerundet. (In Abb. 1271 sind die Enden nicht dargestellt. Die Abbildung stellt eine Partie der Rosette temporal unten vom Rosettenzentrum dar. Man beachte das scharfe Hervortreten des Nahtsystems und der Fasern.) Auch hier erreichen die Strahlen den zugehörigen Äquator keineswegs, außer anscheinend nasal, wo aber die Mydriasis stets so mangelhaft bleibt, daß der zugehörige Äquator nicht sichtbar werden kann. An den übrigen Stellen ist, ganz ähnlich wie im Falle der Abb. 1263 und 1266, die Strecke zwischen Rosette und zugehörigem Äquator nicht völlig trübungsfrei, sondern zeigt feine graue Punkte und Striche, die derselben Diskontinuitätszone wie die Rosette angehören. Zufolge dieser Trübungen tritt der Äquator der Trübungschale, der wieder

\* In der Krankengeschichte von 1892 ist von heftiger blutiger Lidsuggilation die Rede. Das Auge konnte nur mit Stielelevateur geöffnet werden. Außerdem bestand eine Oberlidrißwunde. Pat. wurde 14 Tage post trauma mit RS =  $\frac{2}{3}$ —1 entlassen. Von der Linse wird nichts erwähnt. Der heutige Visus beträgt rechts nur noch  $\frac{6}{18}$  Gln. Die Kontusionstrübungen prägten sich somit im vorliegenden, wie in manchen derartigen Fällen von Contusio bulbi, wohl erst längere Zeit nach dem Trauma deutlicher aus, eine Tatsache, die unfalltechnisch Beachtung verdient (vgl. auch die Beobachtung zu Abb. 1256).

etwa der 8 mm weiten Pupille entspricht, scharf hervor. Sowohl durch die vordere Trübungschale, als auch namentlich durch die luziden Partien hindurch ist eine *hintere* Trübungschale erkennbar, welche analog wie die vordere verläuft, und welche von der Hinterkapsel durch eine klare Rindenschicht von ähnlicher Dicke wie vorn geschieden wird. Es ist im Äquatorgebiet unmittelbar feststellbar, daß vordere und hintere Trübung *einer und derselben Diskontinuitätszone angehören*. Im vorliegenden Falle finden wir ganz ähnlich wie in demjenigen der Abb. 1260 (und dem der Abb. 1258) feine radiärstreifige und punktförmige *subkapsuläre* Trübungen, die namentlich den nasalen Bereich der Linsenkapsel einnehmen. Ihre Kontinuität mit der Kapsel erweisen einzelne dieser sehr zarten Trübungen wiederum dadurch, daß sie chagrinfrei sind und daher aus dem Chagrin als dunkle Linien und Streifen hervortreten. Zu ihnen gesellen sich weiterhin 5 runde schneeweiße Flecken von 0,2 bis 0,3 mm Durchmesser (Abb. 1273, einer der Flecken in Abb. 1272), welche nasal vom vorderen Pol, im Bereiche der eben erwähnten feinstreifigen zarten Trübungen liegen und schon makroskopisch als *schneeweiße Punkte* hervortreten („Cataracta nodiformis“). Diese scheibenförmigen Flecken weisen eine gewisse Dicke auf, sind scharf begrenzt und zeigen eine *konzentrische Schichtung*, wie wir sie ähnlich etwa beim vorderen Polstar finden. (Vgl. Abb. 850, ferner die runden Knöpfe in Abb. 992, sowie die Fußnote S. 447.)

Ihre Lage ist dicht unter der Kapsel. Doch drängen sie die letztere keineswegs vor, sie zieht vielmehr glatt über die Flecken hinweg. Im Bereiche aller 5 Trübungen fehlt der Chagrin, doch ist jener dunkle chagrinfreie Hof *nicht* vorhanden, der die Kapselstare auszeichnet.

Die Gesamtdicke der Linse ist anscheinend dieselbe wie am gesunden Auge. Jedenfalls läßt sich eine Differenz nicht sicher feststellen.

Die noch vorhandenen Subkapsulärtrübungen des vorstehenden Falles bilden einen Beleg dafür, daß die Trübungsrosette ursprünglich subkapsulär lag, und durch luzide Substanz in die Tiefe abgedrängt wurde. Einige Trübungsreste blieben mit der Kapsel in fester Verbindung.

Eine Abspaltungsfläche ist nur peripher schwach angedeutet. Sie ist übrigens auch am linken, gesunden Auge nur schwach ausgeprägt. Dieses letztere Auge zeigt ein deutliches *Kernrelief*, das rechts völlig fehlt. Die Vorderrinde dieses Auges ist axial anderthalbmal so dick wie die Hornhaut (rechts etwas weniger!), *so daß wir sagen können, daß am verletzten Auge die Rosette in fast genau gleicher Tiefe liegt, wie links das Alterskernrelief*.

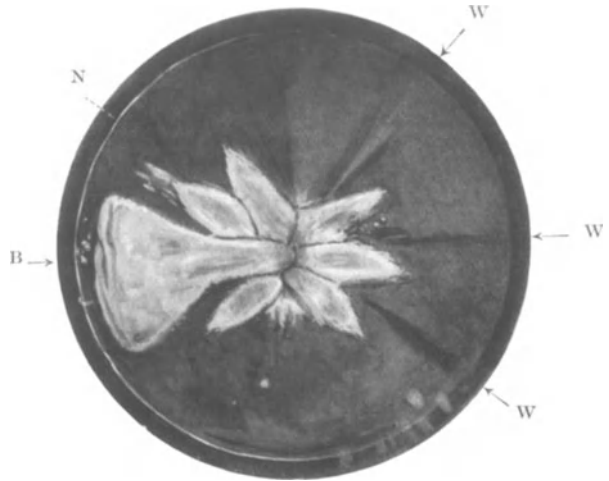
Diese Übereinstimmung in der Tiefenlage einerseits der Katarakt, andererseits des Alterskernreliefs, ist auch hier wieder von Interesse. Nehmen wir an, daß sich seit der Verletzung, die im 23. Jahre stattfand, die Bildung neuer Rindensubstanz an beiden Augen in gleichem Maße vollzog, so könnte man zu dem Schlusse veranlaßt werden, daß das Kernrelief und damit die Alterskernoberfläche einer Linsenzone angehören, welche um das Ende der zweiten Lebensdekade subkapsulär lag. Es würde dann das Kernrelief dieses Falles die Oberfläche der Linse darstellen, wie sie etwa bei Abschluß des Körperwachstums vorhanden war.

*Abb. 1274. Posttraumatische Remotio im Sagittalschnitt* <sup>248</sup>).


In Abb. 314 des Atl. d. Splm. 1921 wurde die rechte Iris- und Linsenvorderfläche des 1874 geborenen A. F. wiedergegeben, der  $\frac{1}{2}$  Jahr vorher eine Contusio bulbi dextri durch Anfliegen eines Holzstückes erlitt. Es bestanden dort flächenhafte, dicht subkapsuläre, spinnwebige Trübungen der nasal-oberen und zum Teil auch der nasal-unteren Linsenpartien. Sie waren nur mittels Spaltlampe nachweisbar.




1266



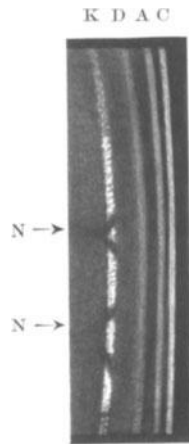
1269




1267



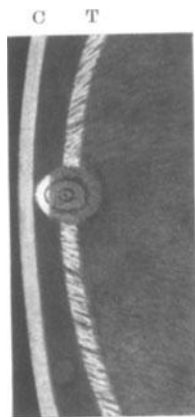
1268



1270



1271



1272



1273



1274

Diese Trübungen sind etwa 3 Jahre post trauma ein wenig dichter geworden, zeigen deutlich streifige Form (in der Faserrichtung) *und sind von der Oberfläche durch eine Schicht luzider (neugebildeter) Substanz getrennt* (Abb. 1274). Die flächenhaft dünne Trübungsschicht breitet sich auch in diesem Falle, wie in den früheren, in der Richtung einer Diskontinuitätszone aus, und zwar liegt sie überall genau in der Abspaltungsfläche. Sie befindet sich daher um so entfernter von der Linsenvorderfläche, je weiter peripher (nasal) wir untersuchen (periphere Divergenz der Diskontinuitätszonen). Abb. 1274 gibt die Lage der Trübung, etwa 3 mm *nasal* von der Pupillenmitte im dünnen Vertikalschnitt wieder. (A = Vorderkapselzone, C = vordere Abspaltungsfläche mit der Trübungsschicht, welche letztere streifige Zeichnung aufweist.) An dieser Stelle beträgt die Distanz zwischen Trübung und Kapseloberfläche etwa halbe Hornhautdicke, axialwärts nimmt die Distanz etwas ab, peripheriewärts zu.

Es ist also an der Stelle, der die Zeichnung entspricht (3 mm nasal von der Pupillenmitte), die Trübung im Laufe von drei Jahren um Bruchteile eines Millimeters durch Apposition abgedrängt worden.

Das beiderseits ziemlich gut ausgeprägte vordere Kernrelief hat nicht gelitten. Die sog. Abspaltungsfläche zeichnet sich am gesunden (linken) Auge sehr distinkt ab. Und zwar ist sie hier von der Kapsel um ein wenig weiter entfernt als am (verletzten) rechten Auge, woraus vielleicht auf eine gewisse Störung in der Faserapposition des verletzten Auges geschlossen werden kann.

Der vorliegende Fall lehrt, daß die Apposition einer Schicht junger Substanz von der Mächtigkeit etwa der normalerweise zwischen Kapsel und Abspaltungsfläche befindlichen im 5. Jahrzehnt einen Zeitraum von etwa 3 Jahren, jedenfalls von mehreren Jahren beansprucht.

*Abb. 1337. Remotio cataractae traumaticae* <sup>248</sup>).

In Abb. 1335 und 1336 ist eine traumatische vordere Kapselkatarakt dargestellt, an die sich diffus wolkige Trübungen der oberflächlichen Rinde anschließen. 2<sup>1</sup>/<sub>2</sub> Jahre später ist der Patient von uns wieder untersucht worden. Die Kapselkatarakt ist unverändert geblieben. Die umgebenden Trübungen sind in die Tiefe abgedrängt. Nur da und dort blieben einzelne Trübungswölkchen an der Kapsel haften (Abb. 1337, Zone A). Die Abdrängung ist etwas beträchtlicher als im vorangehenden Falle (Abb. 1274). Man beachte die vereinzelt streifigen Trübungen der Kapselzone = A, D = Kataraktschicht, N = gelbweiße Diskontinuitätszone (Alterskernzone?), E = vordere axiale Embryonalkatarakt. Die Verletzung (Granatexplosion) fand Anfang 1918 statt. Aufnahme von Abb. 1337 ungefähr 4 Jahre später.

Es können aus der Tiefenabdrängung dieser Trübung analoge Schlüsse gezogen werden wie im vorhergehenden Fall.

#### **Zusammenfassung der Beobachtungen über Abdrängung (Remotio) subkapsulärer traumatischer Trübungen zufolge Apposition junger Substanz** <sup>248</sup>).

Es handelt sich in vorliegenden 8 Beobachtungen um schalenförmige, durch luzide Substanz von der Kapsel abgedrängte Linsentrübungen, die die Verlaufsrichtung von Diskontinuitätszonen aufweisen. In Beobachtung Abb. 1258 bis 1262 ist außer dieser Trübungsschicht eine mehr oder weniger dichte, diffuse Trübung auch der zentralen Linsensubstanz vorhanden, und es ist in diesen Fällen die subkapsuläre klare Schicht wesentlich dünner als in den übrigen, trotzdem auch hier viele Jahre zwischen Verletzung und Beobachtung liegen. *Offenbar sind die beiden Linsen derart schwer geschädigt, daß die Apposition neuer Substanz verzögert,*

bzw. *beeinträchtigt wird*. Wie wir sehen werden, bilden solche Beobachtungen den Übergang zu jenen, in denen zufolge noch ausgedehnter Zerstörung eine Neubildung von luzider Substanz überhaupt ausbleibt. Auch in den übrigen 6 Fällen ist die Apposition keine gleichmäßige. Am stärksten scheint sie zu sein, wenn die Verletzung noch in die 1.—2. Lebensdekade fällt (Beobachtung Abb. 1263 bis 1268). So erreicht die apponierte Schicht in Beobachtung Abb. 1265 axial  $\frac{1}{6}$  bis  $\frac{1}{7}$  der Linsendicke (Apposition zwischen 10. und 33. Jahr), in Beobachtung Abb. 1267 axial  $\frac{1}{5}$ — $\frac{1}{6}$  (Apposition zwischen 17. und 52. Jahr). In Beobachtung Abb. 1270, in der das Datum der Verletzung nicht genau bekannt ist, jedenfalls aber mehr denn 10 Jahre zurückreicht und in der die Apposition bis zum 45. Jahre stattfand, beträgt die apponierte Substanz etwa  $\frac{1}{6}$  der Gesamtdicke. Relativ gering ist die Schichtdicke in Beobachtung Abb. 1272, Trauma vor 30 Jahren, Apposition zwischen 23. und 53. Jahr.

Interessante Aufschlüsse bringen uns Beobachtung Abb. 1265 und Abb. 1272 über das Alter der dem *Alterskernrelief* zugrunde liegenden Diskontinuitätszone. Die im Falle Sch. (Beobachtung Abb. 1272) vorhandene Übereinstimmung der Rindendicke beider Linsen läßt den Wahrscheinlichkeitschluß auf ungefähr gleiches Alter dieser Schichten zu, also auch auf gleiches Alter der sie begrenzenden Flächen, der Trübungsfläche des rechten und des Kernreliefs des linken Auges. Erstere entstand im 23. Lebensjahre, woraus wohl folgt, daß das Relief einer Schicht entspricht, die ungefähr im genannten Alter subkapsulär oder in großer Nähe der Kapsel lag. Tiefer als die Alterskernfläche am gesunden Auge liegt die Trübung bei im Kindesalter entstandenen Schädigungen. So in Beobachtung Abb. 1265, in welcher die Verletzung schon mit 10 Jahren auftrat. Hier beträgt die Dicke der klaren Schicht  $\frac{1}{6}$ — $\frac{1}{7}$  der Gesamtlinsendicke. Am linken, gesunden Auge dagegen beträgt die Distanz zwischen Vorderkapsel und Alterskernstreifen  $\frac{1}{8}$ — $\frac{1}{9}$  der Gesamtdicke, woraus wohl folgt, daß die Substanz, der die Alterskernfläche des linken Auges angehört, sich erst nach der Zeit der Verletzung des rechten Auges, somit erst *nach* dem 10. Lebensjahre gebildet hat.

Die mitgeteilten Beobachtungen sind natürlich noch zu spärlich, um sichere Schlüsse auf die Entstehungszeit der Fasern zu ziehen, welche die Alterskernoberfläche darstellen. Trotzdem ist vielleicht hier ein Weg gefunden, der in das gänzlich dunkle Gebiet der Bildung der Diskontinuitätsflächen, speziell der Alterskernflächen, wenigstens in bezug auf die zeitliche Genese einiges Licht zu bringen imstande ist.

Daß die trübe Flächenschicht in den mitgeteilten Beobachtungen tatsächlich ursprünglich subkapsulär lag, ergibt nicht nur das Studium frischer Kontusions-trübungen, sondern auch der Umstand, daß in einzelnen Fällen noch Trübungsreste fix an der Kapsel haften, wobei sie sich häufig optisch wie Kapselstare verhalten. So in den Beobachtungen Abb. 1259, 1260, 1272.

Was die *Form* der abgedrängten Trübungen betrifft, so stellen letztere meistens Rosetten dar (Beobachtung Abb. 1263—1271). In den beiden Fällen sehr schwerer Schädigung mit gleichzeitiger Verringerung der gesamten sagittalen Linsendicke, die in Abb. 1258 und 1260 wiedergegeben sind, ist die Trübung eine kontinuierliche Schale, und von einer Rosette ist nichts zu erkennen. In den Fällen der Abb. 1274 und 1337 lagen unregelmäßig verstreute Trübungen vor. Wo eine Rosette vorhanden ist, sitzt sie entweder nur vorn, oder aber sie setzt sich in derselben Diskontinuitätszone auch nach hinten fort, so daß eine vordere und eine hintere Trübungszone nebeneinander bestehen. Ich konnte jedoch in den mitgeteilten Fällen nie mit Sicherheit feststellen, daß auch die hintere Trübung eine Rosette darstellte. — Die meist als



dunkle Linien zutage tretenden *Nähte* erreichen mit ihren Enden fast stets gerade eben die Incisuren der Rosette, die Rosettenstrahlen dagegen reichen über die Nahtenden hinaus. Ein gerade entgegengesetztes Verhalten fand ich bei *frischen* hinteren Subkapsulärrosetten traumatischen Ursprungs.

Dort folgten die Strahlen der Nahrichtung, die Partien *zwischen* den Nähten bildeten die Incisuren (vgl. Abb. 1288, s. auch E. FUCHS)\*.

Auffällig und schwer verständlich ist eine eigentümliche terminale Abrundung einzelner Strahlen (z. B. Abb. 1264, 1266, 1269). Die Abrundung geht dem Äquator parallel.

Bald ist ferner die Rosette vollständig (Abb. 1263, 1269), bald partiell ausgebildet (Abb. 1266). Mehrfach erreichen einer oder zwei der Rosettenstrahlen den Äquator der zugehörigen Diskontinuitätszone (Abb. 1264), um von da auf die Rückfläche umzubiegen. Dieses asymmetrische Verhalten der Rosette ist wohl so zu erklären, daß das Trauma nicht in axialer Richtung, sondern irgendwie schräg stattfand.

Die *Dicke* der Trübungsschicht ist stets sehr gering, die Intensität der Trübung ziemlich gleichmäßig. Die Faserrichtung ist im Bereiche der Trübungen meist erkennbar. Ganz feine Wölkchen sind gewöhnlich auch auf dem *rosettenfreien* Teil der Diskontinuitätszone nachzuweisen, so in den Beobachtungen Abb. 1263—1266, 1269, 1271—1273. Sie tragen dazu bei, den zugehörigen Äquator besonders deutlich und plastisch hervortreten zu lassen (Abb. 1264, 1266, 1269). Bei partiellen Rosettenbildungen reicht dessen Sichtbarkeit (im Falle von Abb. 1266) nicht über die Rosette hinaus.

Daß die Trübungsschalen, im schmalen Büschel untersucht, sich der Richtung nach wie normale Diskontinuitätszonen verhalten, trat in allen Fällen, außer in demjenigen der Abb. 1261 zutage, welche weiter unten noch zu erörtern ist.

*Abb. 1275—1283. Weitere Beobachtungen über posttraumatische Spätrosette.*

Die Beobachtungen Abb. 1258—1274 stellte ich in den Jahren 1918—1922 zusammen und veröffentlichte sie 1922\*\*. Inzwischen ist der hier geschilderte interessante *und für die Unfallophtalmologie wichtige* Befund der posttraumatischen Spätrosette von verschiedenen Autoren bestätigt worden, z. B. kürzlich wieder von RAUH aus der JESSSEN Klinik\*\*\* (7 Fälle, davon bei 6 die Frühkontusion angegeben) und von SCHÖPFER aus der STOCKSCHEN Klinik† 3 Fälle mit Frühkontusion††. Seit 1922 habe ich eine ansehnliche Zahl neuer Befunde zusammengestellt und darf heute sagen, daß die Spätrosette in ihrer typischen, oben *geschilderten* Form wahrscheinlich ausnahmslos das Symptom einer vor Jahren oder Jahrzehnten, in der Mehrzahl der Fälle in der Jugend††† erlittenen *schweren Contusio bulbi* ist. Liegt das Trauma Jahrzehnte zurück, oder fällt es in die *frühe Jugend*, so ist es oft vergessen. Sphincterrisse oder Mydriasis traumatica geben in solchen Fällen nicht so selten den Entscheid. Oft kommt das Trauma, wie meine mitgeteilten und die späteren Beob-

\* FUCHS, E.: Wien. klin. Wschr. 1888, Nr 3 u. 4.

\*\* VOGT: Graefes Arch. 109, 168 (1922).

\*\*\* RAUH: Klin. Mbl. Augenheilk. 84, 766 (1930).

† SCHÖPFER: Klin. Mbl. Augenheilk. 85, 276 (1930).

†† Vielleicht gehören auch einzelne der von HANDMANN einige Jahre nach mir als „neuartig“ beschriebenen „blattförmigen Stare“ hierher [Klin. Mbl. Augenheilk. 78, 31 (1927)]. Eine genaue Lokalisation mittels optischen Schnittes fand nicht statt. Die Anamnese ließ hinsichtlich Trauma meist im Stich.

††† Jugendlichkeit scheint, ähnlich wie bei der VOSSIUSSCHEN Ringtrübung, eine Bedingung für das Zustandekommen der Rosette zu sein. Es mag dies vielleicht an der Beschaffenheit des Gewebes liegen (vgl. S. 600).

achtungen mich lehrten, dem Betroffenen erst nach einiger Zeit in Erinnerung. Die Anamnese, die evtl. durch Befragen Angehöriger zu ergänzen ist, *darf in diesen Fällen nicht flüchtig aufgenommen werden*, soll sie nicht von vorneherein falsch sein.

Unerlässlich bei der Diagnosestellung ist der dünne optische Schnitt, zwecks Orientierung gegenüber Kapsel, Rinde, Embryonalkern oder begleitenden Trübungen.

Für den heutigen Linsenforscher ist der dünne optische Schnitt nicht weniger wichtig, als für den Histologen das Mikrotom.

Ihrer Besonderheiten wegen teile ich noch einige Beobachtungen von Spätrosette mit, unter denen die Fälle der Abb. 1281a, b, c und 1283a und b besonders wertvoll sind, weil sie zum erstenmal den *Beginn* und die *Entstehung* der Spätrosette nachweisen.

*Abb. 1275a und b, 1276. Dreiblättrige Spätrosette nach Contusio bulbi vor 30 Jahren.*

57jähriger Gottlieb Stä., rechtes Auge. Abb. 1275a Übersichtsbild, Abb. 1275b die dreiblättrige Rosette bei 24facher Vergrößerung, Abb. 1276 dünner optischer Schnitt. Angeblich schwere Contusio bulbi dextri vor 30 Jahren.  $RS = \frac{5}{9}$  (ohne Glas).

Die Trübung ist auf den Sektor zwischen 4 und 7 Uhr beschränkt (Abb. 1275a und b). Wie Abb. 1275b zeigt, tritt in der an die 3 kreidigweißen Trübungsblätter angrenzenden klaren Partie das *Nahtsystem* in scharfen dunklen Linien hervor. Die zwischen diesen Nähten liegende Substanz ist nicht vollkommen luzid, sondern läßt feine graue Faserstreifung erkennen. Die 3 Trübungsblätter sind durch zwei deutliche Nähte gegeneinander abgegrenzt. Zu den Nähten zieht die weiße Faserung. Ihr peripherer Abschluß ist gleichmäßig konvex-bogenförmig (s. Abb. 1266, 1269). Den Abschluß bildet nach allen Seiten eine intensiv weiße Verdichtungslinie (vgl. Abb. 1275b, s. auch Abb. 1266). Peripheriewärts reiht sich an die Verdichtungslinie ein Gürtel feinen gelblichweißen Staubes an. Auch axial ist ein Herd derartigen Staubes zu sehen.

Der optische Schnitt, Abb. 1276, ergibt interessanterweise eine *flachbauchige Prominenz* der getrübbten Partie über die zugehörige konzentrische Zone. Sie läßt sich wohl nur dadurch erklären, daß die Abdrängung in irgendeiner Weise gehemmt war. Kapsel und Abspaltungszone sind frei.

*Abb. 1277. Posttraumatische Spätrosette, beobachtet 35 Jahre nach Contusio bulbi.*

65jähriger Josef Am., linkes Auge. Anfliegen einer harten Birne ans linke Auge vor 35 Jahren. Damals nicht behandelt.  $LS = \frac{6}{24}$  Gln.

Die vielstrahlige Rosette der tiefen vorderen Rinde hat Ausläufer von verschiedenem Typus, die durch das Nahtsystem geschieden sind, die nasalen und unteren Ausläufer sind lanzettlich spitz (vgl. Abb. 1263, 1269). Die temporalen und oberen breit auslaufend, ohne distinkte periphere Abgrenzung.

*Abb. 1278. Untere Partialrosette, mit anschließender peripherer Trübung nach Contusio bulbi vor über 50 Jahren.*

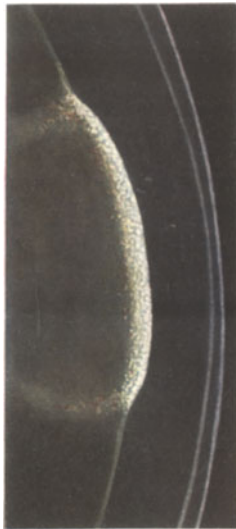63jähriger Paul Die., linkes Auge. Als Kind Steinwurf auf linkes Auge. Kaktusförmige Trübung der unteren Linsenhälfte, Abb. 1278. Eine wellige weiße Trübung kommt hinter der, im unteren Teil schlecht dilatierbaren, offenbar traumatisch gelähmten Pupille hervor. Sie sendet nach oben zwei aus Lanzettrübungen bestehende, weiße, scharfbegrenzte Ausläufer, die annähernde Radiärstellung zur Linsenachse einnehmen. Von ihrem Berührungspunkt zieht ein grauer, feinfaseriger Schleier



1275 a




1275 b



1276



1277



1278



1279

abwärts zur Haupttrübung. Der optische Schnitt ergibt Lage der Trübung im hintersten Drittel der vorderen Rinde.

*Abb. 1279, 1280. Traumatische Spätrosette in rudimentärer Form.*

45jähriger Metzger Walter Ei., rechtes Auge. Kontusion des rechten Augapfels vor 27 Jahren durch Steinschlag. Multiple Sphincterrisse, Pupille deformiert, erweitert, nahezu starr. Heute RS =  $\frac{6}{5}$  (+ 0,5 komb. cyl. + 0,5 Achse vertikal).

Axial die feine graue vierstrahlige Fasertrübung der Abb. 1279. Die Fasern liegen wiederum in einer und derselben Diskontinuitätszone (Abb. 1280) und strahlen von drei dunklen Nahtlinien aus. Das Bild stimmt mit demjenigen der Spätrosette überein, *doch fehlt eine scharfe periphere Abgrenzung*, wie sie dort gewöhnlich vorhanden ist. Die Zeichnung der Fasern ist vielmehr ähnlich derjenigen der gewöhnlichen *hinteren* traumatischen Trübungsrosette, Abb. 1287.

Wie der optische Schnitt Abb. 1280 demonstriert, liegt die Katarakt in der Gegend der Alterskernfläche.

*Abb. 1281a, b und c. Im ersten Beginn begriffene posttraumatische Spätrosette.*

27jähriger Rudolf Le., rechtes Auge.

Es handelt sich hier um den seltenen Fall einer *beginnenden* Spätrosette. Am 17. 2. 29 erhielt Le. einen Schlag mit eisernem Schlagring auf das rechte Auge.

Pupille deformiert, starke Vorderkammerblutung. 11 Tage später, nach Resorption der Blutung, sieht man eine feinhauchige Vorderkapseltrübung, die sich an der Spaltlampe als eben sichtbare, der Form nach typische vordere *subkapsuläre* Rosettenttrübung erweist. Der Typus stimmt mit demjenigen der Abb. 1263 überein. Stärker getrübt sind 4 Nähte, welche, wie in Abb. 1263, die Trübungssektoren scheiden. In den letzteren Faserzeichnungen (vgl. die orientierende Skizze 1281b). Auf der Vorderkapsel noch Pigmentverstreung, welche interessanterweise *fast ausschließlich die Rosette betrifft. Offenbar bestehen auf den Bereich der Rosette beschränkte Veränderungen der Kapseloberfläche (Fibrin?), welche ein Anhaften des Pigments veranlassen.* (Über die Natur dieser Veränderungen können wir insofern nichts Sicheres sagen, als wir über die osmotischen Beziehungen der Kapsel zur Linse und die Ernährung der letzteren nichts wissen. Im vorliegenden Fall dürfen wir Beziehungen zwischen erkrankter Substanz und Kapseloberfläche vermuten. Daß unter pathologischen Bedingungen Eiweißkörper durch die Kapsel hindurch die Linse verlassen können, ist mehrfach erwiesen, vgl. C. v. HESS: Pathologie des Linsensystems, 3. Auflage, S. 46.)

Der optische Schnitt, Abb. 1281c, ergibt *dicht subkapsuläre Lage* der geschilderten Rosette (28. 2. 29, 11 Tage post trauma).

RS =  $\frac{6}{8}$ — $\frac{6}{6}$ , LS idem.

Kontrolle nach  $1\frac{1}{2}$  Jahren, s. folgende Abbildung.

*Abb. 1282a und b. Kontrolle des Dichterwerdens und des Tieferrückens der traumatischen Spätrosette.*

Voriger Fall nach  $1\frac{1}{2}$  Jahren (16. 9. 30). Die Partialrosette ist, wie ein Vergleich von Abb. 1282a mit Abb. 1281a lehrt, weißer und distinkter geworden. Die Ränder sind kräftiger markiert und sauberer begrenzt. Nasal oben ist die Abgrenzung immer noch unscharf, die axiale Trübung ist heute kleiner und umschriebener. Faserzeichnung schärfer. Suprakapsuläre Pigmentaflagerung verschwunden. Pupille immer noch deformiert (Abb. 1282a).

Wie Abb. 1282b, optischer Schnitt, lehrt, ist die Trübung seit dem Unfall erheblich nach der Tiefe abgedrängt worden. Die Abdrängung beträgt (bei dem 28jährigen Mann) etwa  $\frac{1}{4}$  Corneadicke. Die übrigen Zonen sind normal.

Es ist somit hier zum erstenmal der Beweis der ursprünglich subkapsulären Lage der traumatischen Spätrosette erbracht.

Ich verfüge noch über einen zweiten, ebenfalls einwandfreien Fall von *beginnender* traumatischer Spätrosette: 15jähriger Arnold It., Schreinerlehrling. Kontusion des rechten Auges durch Zerspringen einer Schmirgelscheibe 14. 2. 31. Sphincterrisse, Vorderkammerblutung. Am 19. 2. 31 vordere und hintere Subcapsulärtrübung. Am 25. 2. 31 axiale diffus wolkige Trübung, typische beginnende Spätrosette nach oben nasal und unten, Lage *dicht* subcapsulär. Während die hintere Trübung verschwand, bildete sich die vordere kräftiger aus und zeigte am 26. 5. 31 beginnendes Abrücken in die Tiefe, das heute, 3 Monate später, vermehrt ist. Es besteht also Spätrosette.

Von traumatischen, von mir seit 1922 beobachteten Spätrosetten erwähne ich noch folgende:

1. Herr Mö., 68 Jahre. Linke Pupille deformiert, weiter als rechte, Sphincterriß bei 4 Uhr, Sphincterparese mit Glättung des Pupillarpigmentsaums und Verschmälerung desselben von 6—11 Uhr. (Typisches Symptom der Sphincterparese, z. B. nach Kontusion. Saumbreite im normalen Teil 0,12 mm, im geglätteten Teil 0,05—0,06 mm.) In der tiefen Rinde mehrblättrige Spätrosette. Zunächst erinnert sich Pat. nicht an das Trauma, das durch die Pupillenveränderungen bewiesen ist. Nach einigen Wochen erinnert er sich an eine Steinkontusion dieses Auges, die er vor 55 Jahren erlitt.

2. Frl. Jos. Ba., 46 Jahre. Rosettenförmige vordere Kontusionskatarakt links. Unklare anamnestische Angaben über einen Sturz auf die linke Stirngegend und über eine im Alter von 12 Jahren erlittene Kontusion des linken Auges. An die näheren Umstände kann sich Patientin nicht erinnern.

3. Hu. Hans, 34 Jahre. Kontusion des rechten Auges (Unfallgutachten 1926) vor 7 Jahren durch ein Holzstück. Ausgedehnte, in die Tiefe der vorderen Rinde gerückte Spätrosette, 7blättrig. Subcapsulär sind die zugehörigen Linsennähte noch als feine weiße Linien zu sehen, gewissermaßen als Abklatsch des Nahtsystems! Sie beweisen die ursprünglich subkapsuläre Lage der Rosette. Auch in der der Rosette homologen *hinteren* Rindenschicht einzelne radiär geordnete Trübungen.


Interessanterweise ist auch in diesem Falle bei Abschluß des Unfallgutachtens vor 7 Jahren von den Linsentrübungen nicht ein Wort erwähnt. Sie waren damals wahrscheinlich, ähnlich wie im Falle Sch. Abb. 1271—1273, noch so wenig dicht, daß sie dem begutachtenden Augenarzt nicht auffielen!

4. Ba. Ernst, 24 Jahre. Zur Zeit Notspital. Charakteristische Spätrosette der rechten vorderen tiefen Rinde. Kontusion des rechten Auges durch einen Stein 1912 (vor 15 Jahren).

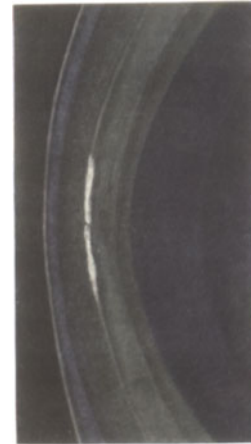
5. Herr Ha. Emil, 38 Jahre. Schwere Kontusion rechts als Kind. Heute rechts vordere traumatische Rosettenkatarakt der tiefen Rinde. Rechte Iris mehr gelblich als linke, diese grau mit wenig gelb. Sehschärfe rechts auf  $\frac{5}{9}$  herabgesetzt, links  $\frac{5}{6}$  (M 3,0 beidseits):

6. Kra. Ludwig, 46 Jahre. Pfeilkontusion 1889 (vor 35 Jahren). Jetzt in die Tiefe gelagerte vordere Spätrosette, zwei Knopftrübungen (vgl. Abb. 1273) unter Vorderkapsel.

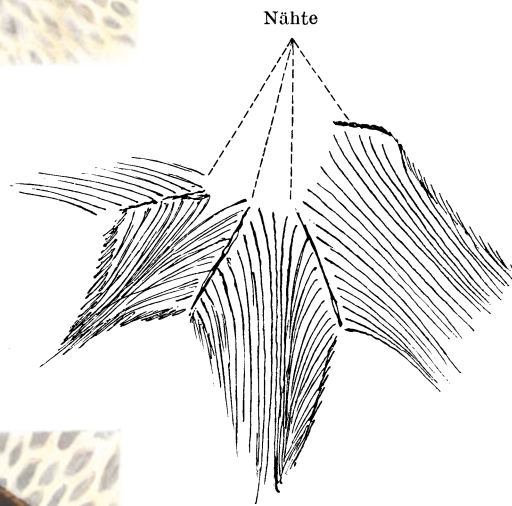
7. Frau von So., 43 Jahre. Links zwei Pupillerrisse nasal oben. Pupille nicht erweitert. Wunderbar scharfe Spätrosette in der tiefen vorderen Rinde. Pfeilschußverletzung links mit 9 Jahren. Trotzdem die Trübung mit Lupenspiegel als Schatten sichtbar ist, besteht an diesem Auge Visus = 1.



1281 a



1280



1281 b



1282 a



1281 c

8. Frau Verena Kun., 66 Jahre. Kontusion durch Ast vor etwa 25 Jahren. In der oberen vorderen Rinde ein *einziges* typisch geformtes scharf begrenztes weißes Trübungsblatt, peripher zugespitzt, von leicht glitzeriger Oberfläche.

9. Jak. Och., 50 Jahre. Spätrosette der rechten tiefen Vorderrinde. Anamnese zunächst negativ. Nach 8 Tagen meldet er, daß er am rechten Auge mit 13 Jahren, also vor 37 Jahren, einen Kuhhornstoß erlitt.

10. Hau. Alfred, 29 Jahre. Traumatische Mydriasis links (4,5 mm), herabgesetzte Reaktion, keine sicheren Sphincterrisse. Zwischen 9 und 11 Uhr typische periphere Segmente der traumatischen Spätrosette, von Seidenglanz, wie er bei dieser Trübungsform oft zu finden ist, umgeben von einem feinen, kaum sichtbaren Schleier. Schneeball links mit 8 Jahren, sah nachher Sternenfunkeln.

11. Gai. Emil, 68 Jahre. Links traumatische Mydriasis, ausgedehnte traumatische Spätrosette der vorderen tiefen Rinde. Kontusion des linken Auges mit „Totschläger“ vor 17 Jahren.

12. Willi Wil., 37 Jahre. Traumatische Mydriasis rechts durch Anfliegen eines Eisenstücks vor 16 Monaten. Bei 2 Uhr ein etwas in die Tiefe abgerückter flächenhafter, scharfbegrenzter Trübungsektor, axial spitz, peripher breit.

13. Wä. Friedrich, 53 Jahre. Traumatische Spätrosette der tiefen Vorderrinde mit zwei knopfförmigen runden vorderen Polstartrübungen vom Typus derjenigen der Abb. 1273. Holzstückkontusion vor 30 Jahren.

14. Anna Krie., 53 Jahre. Achtblättrige Spätrosette der rechten tiefen Vorderrinde, auch Trübungen der *hinteren* zugehörigen Diskontinuitätszone. Doch lassen die hinteren Trübungen die Nähte nicht so scharf hervortreten wie die vorderen. Rechte Pupille erweitert, träger als die linke. Rechts fehlt das Alterskernrelief (an seiner Stelle die Trübungsrosette), links ist es kräftig entwickelt. Auch der Abspaltungstreifen fehlt rechts, links ist er deutlich. Mit 22 Jahren (also vor 31 Jahren) erlitt Frau K eine schwere Kontusion des rechten Auges durch Schlag mit einer Zaunlatte.

15. Sebastian Mo., 43 Jahre. Rechts Sphincterrisse, traumatische Spätrosette der tiefen Vorderrinde mit interessanten Knopftrübungen (Abb. 1273), die, abgedrängt von der Vorderkapsel, zum Teil Zapfenform haben. Kontusion rechts durch Pfeilschuß im Jahre 1893, vor 33 Jahren.

16. Blu. Max., 62 Jahre. Links sehr schöne neunstrahlige Trübungsrosette von der Form derjenigen der Abb. 1263, jedoch regelmäßiger. Diese Rosette (die sehr früh entstand!) ist aus feinen weißen dichten Punkten zusammengesetzt, wie ein Schichtstar! Die *Lage ist ungewöhnlich tief*, etwa in der Mitte zwischen hinterer Embryonalkernfläche und Vorderkapsel. Demgemäß ist die Krümmung der Fläche, die sie markiert, eine sehr starke. Peripherer Rand und Nähte sind scharf ausgesprochen.

Patient erinnert sich nur mühsam und genauer erst nach 3 Tagen an das Trauma. „Mit 4 Jahren, vielleicht etwas früher, vielleicht etwas später, erlitt ich einen Steinerschlag auf das linke Auge.“ Die Bestätigung dieser Angaben liefern nicht weniger als 7 Sphincterrisse der linken Pupille, die eine traumatische Mydriasis und träge Reaktion der Pupille zur Folge haben.

*Abb. 1283a und b. Traumatischer Vorderkapselstar mit Kapselaltenstar und Dellenbildung. Im Anschluß daran traumatische Spätrosette.*

6 $\frac{1}{2}$ jährige Hanny Kur., linkes Auge, Steinerschlag links vor 3 Wochen. Birnförmiger weißer Kapselstar mit Querfalten bedeckt unterhalb Pupillenmitte. In verschiedener Richtung strahlende breite Kapselalten mit farbenschillerndem Chagrin.

Nasal abwärts zieht in sanfter Biegung eine trübe Nahtlinie mit anschließender Faserzeichnung. Mehrere Einrisse des Pupillarsaums, die zu Blutungen geführt hatten.

Der optische Schnitt Abb. 1283b lehrt, daß die weiße Kapselstarplatte in einer flachen Einsenkung der Rindenoberfläche sitzt, und daß die Vorderfläche der Trübung nach vorn konvex ist. Die queren Falten der Kapselstaroberfläche sind im optischen Schnitt als feine Wellungen sichtbar. Die Abspaltungszone verliert sich im Kapselstar.

Der untere Pupillenrand (Abb. 1283b) ist von der Vorderkapsel abgedrängt und läßt einen wolkigen Glaskörperprolaps in die Vorderkammer treten.

2 $\frac{1}{2}$  Monate später erscheint der Kapselstar noch stärker prominent. Man erkennt, daß er in der Hauptsache aus queren *Kapselalten* besteht, die dicht zusammengebüschelt erscheinen. Die Falten überdecken weiße Starsubstanz. Länge dieser Trübung 2,25 mm, größte Höhe 1,25 mm. Die flächenhafte Eindellung, in deren Zentrum dieser „Kapselaltenstar“ sitzt, ist unverändert. Die Eindellung kommt durch die *Zusammenziehung* zustande, welche durch die Kapselaltung verursacht wird.

Ein grauer trüber, flächenhafter Hof umgibt den Kapselstar. Dieser Trübungshof, der feine Glanzpünktchen aufweist, liegt ausschließlich in der (vorderen) Abspaltungszone.

Verfolgt man die Trübung peripherwärts, so verliert sie sich heute in einer ausgesprochenen (beginnenden) *Spätrosenttrübung*: Ein spitz endigender Sektor mit Faserzeichnung zieht gegen 7 Uhr, ein zweiter gegen 5 $\frac{1}{2}$  Uhr, ein dritter gegen 3 Uhr, ganz vom Typus derjenigen der Abb. 1281a, b, 1282a Fall Le. Von dieser Spätrosent war vor 2 $\frac{1}{2}$  Monaten nichts zu sehen.

Unterhalb hinterem Pol eine subkapsuläre unregelmäßig rundliche Flächen-trübung von etwa 1,5 mm. Sie ist von geringer Dichte. LS = schwach  $\frac{2}{60}$ , RS =  $\frac{6}{6}$ .

*Abb. 1284. Abdrängung einer subkapsulären Trübungsschicht nach der Tiefe zu in einer in den Glaskörper luxierten Linse.*

42jähriger Rö. Franz, rechtes Auge. Ok. 2, Obj. a 2. Schwere Contusio bulbi rechts vor 10 Jahren, von der noch zahlreiche Sphincterrisse zeugen. Starker Glaskörperprolaps in die Vorderkammer, der die vorhandene chronische Drucksteigerung erklärt, die durch Miotica nicht zu beseitigen ist.

Die Linse liegt frei im Glaskörper (Abb. 1284), hängt jedoch unten noch an der Zonula und klappt zusehends bei Kopfneigung nach vorn in die Gegend der Pupille zurück. Im Laufe der Beobachtung (1926—1929) hat sie sich stärker losgelöst und sukzessive mehr getrübt.

Wie das breite Büschel unmittelbar vor Augen führt (Abb. 1284), ist eine gleichmäßige ursprünglich subkapsuläre Trübungsschicht von erheblicher Dicke, die zur Oberfläche parallel liegt, sukzessive mehr und mehr in die Tiefe abgedrängt worden. Zwischen ihr und Kapsel liegt eine gleichmäßig dicke, vollkommen luzide Schicht.

RS =  $\frac{5}{50}$  (+ 11,0 D).

Daß eine luxierte Linse im Glaskörper dauernd klar bleiben kann, ist mehrfach beobachtet. Daß sie aber auch *wächst* und sich in der Abdrängung einer traumatischen Subkapsulärtrübung wie eine gesunde Linse verhält, wird durch diesen Befund zum erstenmal erwiesen. Die abgedrängte Trübungsfläche zeigt feine Faserstreifung. Die Linse zeigt auffallend geringe Divergenz der peripheren Diskontinuitätszonen (vgl. Text zu Abb. 1478, 1479, 1489).

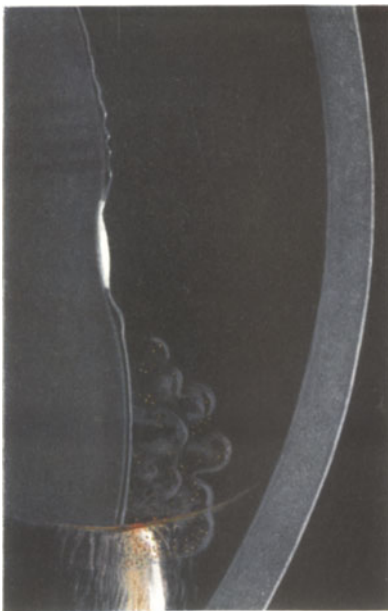





1282 b



1283 a



1283 b



1284

### Provokation von Alterstrübung der Linse durch Kontusion.

Abb. 1285, 1286. Durch *Contusio bulbi sinistri* provozierte *Cataracta coronaria et coerulea*.

42jähriger Geoffrey Stru. linkes Auge. Vor 12 Jahren Kontusion des linken Auges durch Explosion (Handgranatenexplosion in 5 m Distanz). Das linke Auge war vor der Verletzung gesund, „und war so gut wie das rechte“. Cornea nirgends lädiert.

Dieses linke Auge zeigt heute *axial*, im Bereiche der vorderen Rinde, 8 intensiv weiße runde bis ovale Herde (Abb. 1285, 25fach), die sich in der Umgebung unscharf in weißen Staub verlieren. Die Herde sind alle von ähnlicher Größe (etwa 0,15 bis 0,2 mm) und liegen im Bereich der zentralen Nahtvereinigung. Einige graue spitze Keile der Rinde gehen von da nach oben und unten (Abb. 1285). In der Umgebung, etwas tiefer, viele blaue runde Scheiben und helle lanzettliche Radiärstriche, wie sie häufige Formen von *Coerulea* auszeichnen (vgl. Abb. 1006, 1007). In der peripheren vorderen und hinteren Rinde massenhafte Coeruleaflecken und (mehr kapselwärts) zahlreiche dichtstehende Coronarkeulen und -Scheiben. Einen Überblick über diese Verhältnisse gibt der optische Sagittalschnitt Abb. 1286. Auffallend ist in diesem Schnitt das fast völlige Fehlen von Diskontinuitätszonen. Die vorderen Zonen scheinen axial verschmolzen zu sein, während sie rechts tadellos auseinanderzuhalten sind. Die Abspaltungsfäche ist undeutlich, erst peripher wird sie deutlich. Der als Alterskernzone zu deutende gelbliche Streifen ist axial zwar lichtstark, aber unscharf begrenzt und liegt der Kapsel auffallend nahe, im Gegensatz zur andern, gesunden Seite. Offenbar hat das Rindenwachstum durch das Trauma gelitten. Das zentrale Intervall ist schwach angedeutet, die embryonalen Nähte sind nicht sichtbar (alle diese Zonen sind am anderen gesunden Auge normal). Die Linse ist im Vergleich zu rechts sagittal verdünnt.

Im sagittalen Schnitt ist auch einer der weißen Kapselherde getroffen. Wie ersichtlich, reicht er an die Kapsel heran und erstreckt sich dorsalwärts zapfenförmig bis über den Alterskernstreifen hinaus. Ähnliches gilt für die anderen weißen Herde.

Das überaus Interessante des Falles liegt aber *darin, daß die Coerulea und Coronaria auf der andern, nicht verletzten Seite nicht existieren*. Bei maximaler Pupillenweite sieht man hier nur ganz spärliche Andeutungen von peripheren Coronarkeulen.

Da aber Coronaria und Coerulea regelmäßig doppelseitig vorhanden sind (Einseitigkeit dürfte seltenste Ausnahme sein), so folgt, daß in diesem Fall ein schweres Trauma eine, nach dem zweiten Auge zu urteilen, in Anlage vorhandene *Cataracta coronaria et coerulea provoziert* hat.

Ich erinnere an ähnliche Zusammenhänge, die ich bei anderen Altersmerkmalen feststellte, nämlich an das provozierte Gerontoxon (S. 68, 191, Abschnitt Hornhaut) und an die provozierte senile Hornhautlinie (S. 78), Beobachtungen, die auf die gegenseitigen Beziehungen zweier, ihrem Wesen nach prinzipiell verschiedener Krankheitsursachen, der abnormen Keimesanlage einerseits und der exogenen Schädigung andererseits zum erstenmal Licht werfen. Letztere vermag die erstere vorzeitig zur Manifestation zu bringen.

Eine *Vermehrung bereits vorhandener* Coronartrübungen durch ein Trauma sah ich wiederholt auftreten. So sind bei dem 36jährigen Plü. Walter 6 Jahre nach schwerer *Contusio* des linken Auges die Coronartrübungen links viel zahlreicher und bis in die Mitte vorgeschritten (neben Fasertrübungen), während sie rechts erst peripher und spärlich vorhanden sind.

Aber auch Iridocyclitis scheint diese Trübungsform fördern zu können, wie dies die linkseitige Heterochromiecyclitis der 56jährigen Marta Kl. wahrscheinlich macht. Es besteht zwar beiderseits Coronarkatarakt, aber am kranken linken Auge ist sie außerordentlich viel stärker und dichter als rechts, und die Scheiben und Ringe reichen links bis ins axiale Gebiet, während letzteres rechts frei ist (Beobachtung vom 25. 3. 25).

### b) Perforatio lentis traumatica.

#### Die traumatische hintere Rosettenkatarakt.

Abb. 1287, 1288. Die traumatische rosettenförmige hintere Subkapsulärkatarakt und ihre Resorption (vgl. VOGT <sup>72</sup>).

Ein 16jähriges Mädchen stach sich am Abend des 14. 1. 19 mit einer Nähnadel in die rechte Hornhaut, Iris und Linse. Die Nadel drang in sagittaler Richtung 2 mm vom temporalen Limbus ein und erreichte den Glaskörper. Bei der ersten Untersuchung, 1½ Tage nach der Verletzung, war außer einer leicht infiltrierten Hornhautwunde eine typische hintere Rosettenkatarakt zu sehen. RS =  $\frac{6}{18}$  Gln. LS =  $\frac{6}{6}$ .

Wie aus der Abb. 1287 ersichtlich, die am 19. 1. aufgenommen wurde, steht die Trübung mit der temporal sitzenden hinteren Kapselwunde, an die sich eine ganz unregelmäßige hintere *Perforationskatarakt* (in der Zeichnung links) anschließt, durch einen horizontalen, Faserzeichnung zeigenden, etwa 1 mm hohen Trübungsstreifen in Verbindung. Im Bereich der hinteren Wunde selber ist eine flächenhafte Vakuole, von etwa 1 mm Durchmesser, besonders bei der Durchleuchtung deutlich. (Diese Vakuole verschwand in den nächsten Tagen.)

Die Katarakt selber hat rundliche, rosettenförmige Begrenzung und (Abb. 1287) einen vertikalen Durchmesser von 4,5 mm (16.—20. 1.). Mit Spaltlampe und Corneamikroskop ergibt sich Naht- und Faserzeichnung. An den Rändern, im Bereich der Fransen, ist die Trübung am wenigsten dicht, und man erkennt hier eine Zusammensetzung aus allerfeinsten glänzenden Pünktchen, welche die Linsenfasern zu umhüllen scheinen, sicher aber die *Grenzen* derselben kennzeichnen.

Die ganze Trübung ist (was auch die Durchleuchtung zeigt) von geringer, überall gleichmäßiger Dicke. In ihrem lebhaften Oberflächenglanz erinnert sie an eine Schicht von Glimmer oder von Borschüppchen.

Der „Spiegelbezirk“, auf die Grenze der Katarakt gebracht, schneidet mit letzterer scharf ab, weil eben die Kapsel verdeckt ist. Auf der Trübung ist er durch einen hellen, aber matten und verbreiterten Reflex ersetzt, der sich ganz diffus in der Umgebung verliert.

Farbenschildern ist nicht zu sehen, weder innerhalb noch am Rande der Trübung.


Hier, an der Grenze der Katarakt, ist die *getrennte Lage der kataraktösen Tröpfchen und der embryonalen Hinterkapselauflagerung* deutlich. Die Kapsel trennt die beiden Arten von Gebilden als klare Schicht gleichmäßiger Dicke.

An diesen Stellen ist auch die äußerst geringe Schichtdicke der Katarakt erkennbar (optischer Schnitt).


Die vordere Linsenwunde ist durch einen festklebenden Iriszipfel verdeckt. Der Weg der Nadel läßt sich an einer feinen sagittalen Trübungslinie erkennen.

Die vordere *Faser- und Nahtzeichnung* ist auffallend viel deutlicher als auf der gesunden (linken) Seite. Farbenschildern besteht auch vorn nicht.

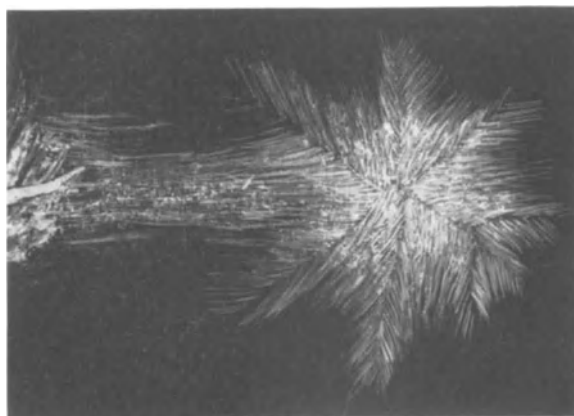
Diese Katarakt haben wir vom 16. 1. bis 12. 2. (also 26 Tage lang) täglich mittels Spaltlampe und Corneamikroskop, meist auch mittels Lupenspiegel untersucht.



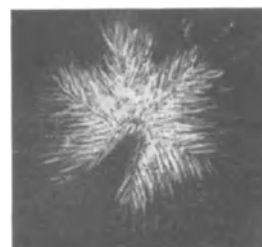
1285



1286



1287



1288



1289



1290

Es wurde dabei der Beweis geliefert, daß die hintere traumatische Rosettenkatarakt der vollständigen Rückbildung fähig ist. (Vgl. auch die entsprechenden Untersuchungen von E. FUCHS<sup>73</sup>), der die Resorbierbarkeit derartiger Stare wohl als erster nachwies. Aus der Reihe anderer Beobachter sei aus neuerer Zeit AVIZONIS genannt\*. Er erwähnt eine hintere Kontusionsrosette bei einem Soldaten. Aufhellung der Trübung innerhalb eines Monats, Ansteigen des Visus von 0,08 auf 0,8.)

Schon am 21. 1. begann sich an der Trübungsperipherie überall eine Aufhellung geltend zu machen.

In den folgenden Tagen konnte die Resorption der Rosettenkatarakt Schritt für Schritt verfolgt werden.

Sie hat sich innerhalb 31 Tagen bis auf einen kleinen Rest vollendet. (6 Wochen später war auch dieser Rest bis auf vereinzelte feinste Pünktchen verschwunden, RS =  $\frac{6}{6}$ .) Sie besaß ursprünglich einen Durchmesser von 4,5 mm (Abb. 1287), nach 10 Tagen (Abb. 1288) einen solchen von 2 mm, nach weiteren 10 Tagen von 1 mm und wieder 10 Tage später von etwa 0,75 mm, wobei die noch vorhandenen geringen Trübungsreste sich aus einzelnen Pünktchen zusammensetzten, die mit Lupenspiegel an der Grenze der Erkennbarkeit waren. Der Visus stieg von  $\frac{6}{18}$  auf  $\frac{6}{8}$ .

Die hintere Kapselnaht und die anschließende circumscribte Katarakt stellen wohl bleibende Veränderungen dar.

Die *Aufhellung* der Rosettenkatarakt fand von der *Peripherie* her statt. Abb. 1288 zeigt die Trübung 10 Tage nach der ersten Beobachtung.

Wir stellten fest, daß sich die Trübung aus *feinsten Tröpfchen* zusammensetzte, welche subkapsulär und wohl auch zwischen den Fasern lagen.

Letzteres wird dadurch wahrscheinlich, daß die Tröpfchen die Faser- und Nahtzeichnung in ähnlicher Weise hervortreten ließen, wie etwa Argentum nitricum die Nähte und Fasern der Leichenlinse, indem es die Kittsubstanz zwischen den Fasern schwärzt.

Die Differentialdiagnose gegenüber der *Cataracta complicata* (im engeren Sinne) und der senilen schalenförmigen hinteren Katarakt ist gegeben durch die Dünnhheit der traumatischen Trübungsschicht und durch die Feinheit und Zartheit, mit welcher Faser- und Nahtzeichnung der Rindenoberfläche hervortreten.

Ihre Lage ist der hintere Linsenscheitel und Umgebung, auch dann, wenn die Verletzung an anderer Stelle, z. B. äquatorial oder gar vorn stattfand.

*Abb. 1289. Traumatische hintere Rosettenkatarakt bei Eisensplittersverletzung*<sup>247</sup>).

Fall der Abb. 1296—1298. Beobachtung einen Tag nach der Verletzung der vorderen Rinde durch den Eisensplitter. Schwache Vergrößerung. Man beachte die wuchtig hervortretende Naht- und Faserzeichnung. Die Gelbfärbung ist durch die Farbe der Linse bedingt, welche letztere das Licht zweimal zu passieren hat.

Über die Starform vgl. Text zu Abb. 1287.

Die Trübung folgt auch in Abb. 1289 exquisit der hinteren subkapsulären Nahtfigur, die als dunkle Linie hervortritt. *Von den Nähten aus strahlt die Trübung in die Fasern hinein.* Die Nähte bilden somit (das zeigt Abb. 1289 mit aller Deutlichkeit) eine Art Eintrittswege für Flüssigkeit, die zu den Fasern gelangt.

Durch derartige Beobachtungen ist, glaube ich, auch ein Fingerzeig zur Lösung des alten Problems gegeben, auf welchen Wegen die *ernährende Flüssigkeit* zu den Elementen der Linse, den Fasern gelangt. *Die Nahtflächen durchsetzen die ganze*

\* AVIZONIS: Z. Augenheilk. 50, 113 (1923).

*Tiefe der Linse* und stellen daher meines Erachtens den einzigen Weg dar, der den Zutritt zu den einzelnen Fasern ermöglicht.

Im vorliegenden Falle wurde mit Rücksicht auf die schwere Verletzung der Vorderkapsel einige Tage nach Aufnahme der Abbildung die Diszission ausgeführt und die Extraktion angeschlossen.

*Abb. 1290, 1291. Rosettenähnliche, jedoch mehr unregelmäßige traumatische hintere Subkapsulärkatarakt.*

25jähriger Armand Fo., linkes Auge. Abb. 1290 Lupenspiegeldurchleuchtung, Abb. 1291 fokal 24fach. Vor drei Tagen Holzstück ans linke Auge. Links unterhalb Hornhautmitte, etwas temporal, Perforationswunde. Aufnahme der Abbildung am 26. 8. 21, somit drei Tage post trauma. Die zierliche Figur macht den Eindruck eines den Fasern folgenden subkapsulären Flüssigkeitsergusses. Im Gegensatz zum vorherigen Fall heben sich die Nähte nicht heraus. Doch ist ihr Verlauf an den Stellen des Zusammentrittes der Faserenden verfolgbar.

*Abb. 1292a und b. Cataracta traumatica intumescens* <sup>247</sup>).

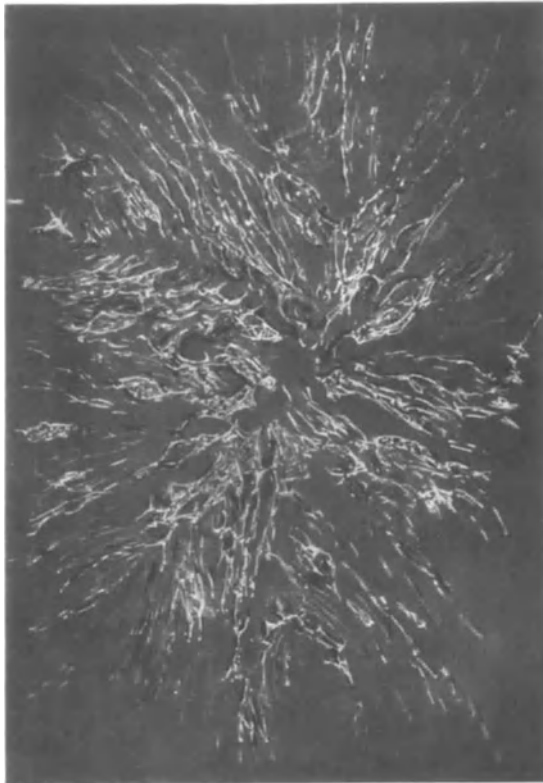
Eisensplitterperforation links bei dem 40jährigen Eisenbahnarbeiter E. G., vor 4 Wochen. Ok. 2, Obj. a 2.

Der große scheibenförmige Splitter steckt vis-à-vis der Hornhautnarbe in der Vorderkapsel (Abb. 1292b) und oberflächlichen Rinde. Er ragt etwas in die Vorderkammer vor. Linse bläulichweiß trüb, Vorderkammer leicht abgeflacht. Die oberflächlichen *Faserbündel* erscheinen durch diese Spalten *auseinandergerissen*, wobei *Faserbrücken* die Kluft schräg überqueren, Holzfasern zwischen auseinandergerissenen Scheitern vergleichbar. Man bekommt durch solche Bilder (ich sah sie auch bei *Cataracta intumescens senilis*) den Eindruck, daß die Wasseraufnahme der Linse mit einer gewissen Kraft vor sich geht.

*Abb. 1293, 1294. Kantiger Eisensplitter in der Linsentiefe, mit Durchschlagstelle der Vorderkapsel, fokales und regredientes Licht.*

27jähriger Josef Lu., rechtes Auge, Ok. 2, Obj. a 2. Eisensplitterperforation der rechten Hornhaut und Linse vor 8 Tagen. Abb. 1293 (fokales Licht) zeigt die Katarakt und den scharfkantigen, Schatten werfenden Splitter, der schräg im vorderen Linsenabschnitt sitzt. Aus der Kapselwunde ragt ein Konglomerat glasiger Kugeln (wohl Myelinkugeln) in die Vorderkammer. Diese Kugeln werfen streifige Schatten. Die geringe Ausdehnung der Wunde verrät, daß der Splitter die Linse der Länge nach, nicht der Quere nach, durchschlagen hat. Dabei ging sein spitzes, in der Abbildung sichtbares Ende wohl voran. Die Oberfläche der Linse zeigt eine gleichmäßige dünne Trübungsschicht. Es darf angenommen werden, daß sich die Kapsel nicht von der Wunde weg retrahiert hat, da andernfalls die Vorderfläche ihre Glätte eingebüßt hätte.


Abb. 1294, regredientes Licht, läßt naturgemäß die Oberfläche der Linse nicht erkennen (vgl. S. 21 und Abb. 25 u. 26 im 1. Abschnitt). Um so besser läßt das regrediente Licht die Vakuolen zutage treten, die erheblich reichlicher sind, als der optische Schnitt sie erscheinen läßt. Eine Gruppe feiner, zum Teil länglicher, faserstreifiger, offenbar subkapsulärer Vakuolen wird namentlich jetzt sowohl oberhalb als unterhalb der großen Vakuolengruppe sichtbar (Abb. 1294). Außerdem tritt jetzt der Weg, den der Splitter in der Linse zurückgelegt hat, zutage, und zwar sowohl in Form



1291



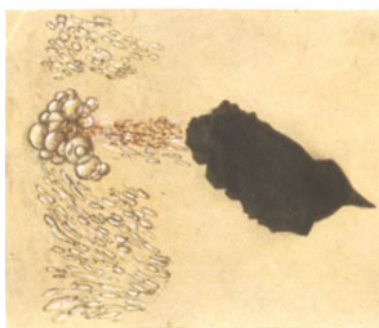
1292 a



1293



1292 b



1294



1295

von Vakuolenreihen, als auch von feinen braunen Randpunkten, die von den Vakuolen der Perforationstelle zum Splitter ziehen. — Vom Kapselriß ist weder im fokalen, noch im regredienten Licht etwas zu sehen.

*Abb. 1295. Konzentrische Zerklüftungen (intralamelläre Auflockerung) bei Cataracta intumescens traumatica, Beobachtung im optischen Schnitt.*

23jähriger Ernst We., linkes Auge, 25fach. Beobachtung vom 5. 1. 25. Perf. bulbi sin. am 14. 10. 24 durch einen Eisensplitter, der nasal in die Vorderkammer eindrang und in schräghorizontalem Verlauf nach außen die Vorderkapsel *ritzte* (Abb. 1301 vom 7. 1. 25), um dann hinter die Iris zu gelangen und in Richtung 2 Uhr im Bulbus stecken zu bleiben. Extraktion mit Innenpolmagnet unter Iridektomie temporal oben. Durch die Wunde der Kapsel trat ein beträchtlicher Teil gequollener trüber Linsensubstanz in die Vorderkammer, wodurch das Linsenvolumen im Laufe von Wochen erheblich abnahm.

Wiewohl die Linse imbibiert und diffus getrübt ist, läßt sie zufolge genannter Abnahme das fokale Büschel befriedigend bis in die Nähe der hinteren Rinde durchtreten und beobachten. Zunächst erblickt man dicht unter der Vorderkapsel V typische Wasserspalten, die sich zum Teil in die tiefe Rinde fortsetzen. Im oberflächlichen Rinden- und Kerngebiet, besonders äquatorial wird die Wasserspaltenbildung eine dichte unregelmäßige. Die konzentrischen Lamellen sind hier unregelmäßig gegeneinander verbogen. Ihr sagittaler Schnitt ist überall spitz lanzettlich, und der Aufbau der Linse aus konzentrischen Lamellen kommt ausgezeichnet zur Darstellung.

Ein Teil der Corticalis dieses Falles hatte sich zur Zeit der Aufnahme der Abbildung 1295 bereits durch eine vorn oben vorhandene Kapselwunde (s. Abb. 1301 vom selben Fall) in die Vorderkammer entleert. Damit im Zusammenhang steht die relativ geringe Dicke der quellenden Linse und ihre interessante Auflockerung und Wasserspaltenbildung.

*Abb. 1296. Cataracta traumatica in frühem Stadium im regredienten Licht* <sup>247</sup>).

Bei dem 31jährigen Z. T. mit Perforation der Linse durch einen Eisensplitter (Verletzung vor 14 Tagen und Diszission vor 5 Tagen) ist der obere, äußere Rindenabschnitt im regredienten Lichte dargestellt. Man beachte im oberen Teil des Bildes die auf und zwischen den Fasern liegenden, dem Faserverlauf entsprechenden, schlauchähnlich gestreckten *Vakuolen*, welche, wie die Fasern, einer Naht zustreben. Es entsteht dadurch eine Art Fiederung.

Im unteren Teil der Figur sieht man dagegen subkapsuläre, unregelmäßige *amorphe weiße Herde* mit dazwischenliegenden, vollkommen runden Vakuolen. Die amorphen Herde kommen wahrscheinlich durch Konfluenz von Vakuolen zustande und sind klare Flüssigkeitsansammlungen. Daher erscheinen sie im regredienten Lichte hell.

Die runden Vakuolen erinnern durchaus an die Myelinkugeln bei Cataracta senilis.

*Abb. 1297, 1298. Cataracta traumatica im fokalen Licht* <sup>247</sup>).

Abb. 1297 zeigt den Fall der Abb. 1296 im *fokalen* Licht. Die Helligkeitsverteilung ist ziemlich genau die umgekehrte wie in Abb. 1296. Die amorphen Herde im unteren Teil der Abbildung erscheinen jetzt, wie die Vakuolen, *dunkel* mit hellen Rändchen, also umgekehrt wie in Abb. 1296.



In Abb. 1298 ist die Gesamtlinsenvorderfläche bei schwacher Vergrößerung (8fach) 9 Tage nach der Diszission, unmittelbar vor der Linearextraktion, zu sehen. Fokale Belichtung. Der weiße, dreieckige, verwaschene Fleck stellt die Perforationsstelle des Splitters dar. Die Diszissionswunden der Kapsel sind nicht mehr deutlich, die ganze Linse hat sich leicht getrübt und *Nähte und Faserzeichnung* treten aufs deutlichste hervor.

*Abb. 1299. Cholesteringlänzende (buntschillernde) Fasern im Linsenkern des rechten Auges der 9jährigen F. Sch. (Cataracta traumatica) 247).*

4½ Jahre nach einer Schrotschußverletzung. Schwache Vergrößerung.

Nasale feine Limbusnarbe. Es bestand hier nach der Verletzung angeblich ein Irisprolaps. *Ausgedehnte Kontusionskatarakt*, wobei der Kern innerhalb der Linsensubstanz nach innen oben verschoben erscheint. (Subluxation der Linse nicht nachweisbar.)

Die äußere und untere Rinde ist leicht konzentrisch und radiär getrübt. Den Kernäquator umziehen in dorsoventraler Richtung weiße Trübungstreifen, die axial spitz zulaufen. In der Kernsubstanz in bunten Farben schillernde Fäden, langen dünnen Nadeln vergleichbar, die teils sich durchkreuzen, teils zu Büscheln und Streifen parallel geordnet sind. Man hat den Eindruck, daß es sich um veränderte Linsenfaser handle.

Fünf Monate nach Aufnahme der Abbildung sind die Nadeln noch in gleicher Weise vorhanden, doch haben die oberflächlichen Kerntrübungen etwas zugenommen, jene stellenweise verdeckend. Außerdem sind nun im oberen Teil des Kerns zwei rhombische, stark schillernde Cholesterintafeln zu sehen (Abb. 1300).

RS = Fingerzählen in 1 m. Tension leicht herabgesetzt, Vorderkammer und soweit sichtbar, auch Hintergrund, ohne Besonderheit. Ein halbes Jahr später Totalkatarakt.

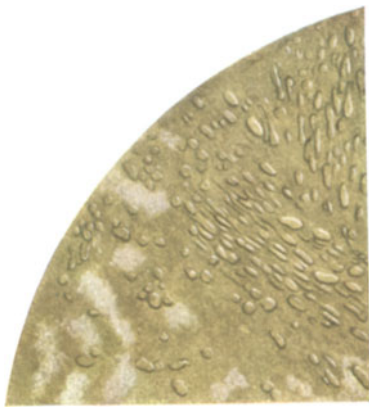
*Abb. 1300. Cholesterintafeln und buntschillernde fadenähnliche Nadeln des Falles der Abb. 1299 bei stärkerer Vergrößerung. Ok. 4, Obj. a 3 247).*

Man beachte die rhombischen, in lebhaften Interferenzfarben schillernden Tafeln und die in verschiedenen Tiefen liegenden, teils sich kreuzenden, teils parallelen, farbig glänzenden langen Nadeln, die vielleicht Fasern entsprechen. Die Cholesterintafeln sind durch trübe Substanz leicht verschleiert.

*Abb. 1301. Quere Linsenkapselwunde unter dem oberen Pupillenrand mit prolabierender trüber Corticalis.*

23jähriger Ernst Weiß. Eisensplitterperforation des Falles Abb. 1295.

Abb. 1301 linkes Auge 25fach. Der perforierende Splitter *striefte* und *ritzte* die obere Vorderkapsel, an ihr vorbei Richtung zwei Uhr hinter die Iris gelangend (14. 10. 24). Durch Vorquellung der trüben Substanz wurde der schlitzförmige zunächst kleine Kapselriß von Tag zu Tag erheblich vergrößert. Man beachte den unteren Kapselwundrand, der nasal durch retinales Pigment verschmiert ist. Nasal und temporal ist der Pupillenrand mit der Kapselwunde verklebt (Aufnahme der Abb. 1301 am 7. 1. 25, 2 Tage nach Aufnahme der Abb. 1295, 85 Tage nach der Perforation). Ein beträchtlicher Teil der ständig hervorquellenden Linsenmassen hat sich bereits spontan resorbiert. Daß die in der Wunde sichtbaren Linsenmassen




1296



1297



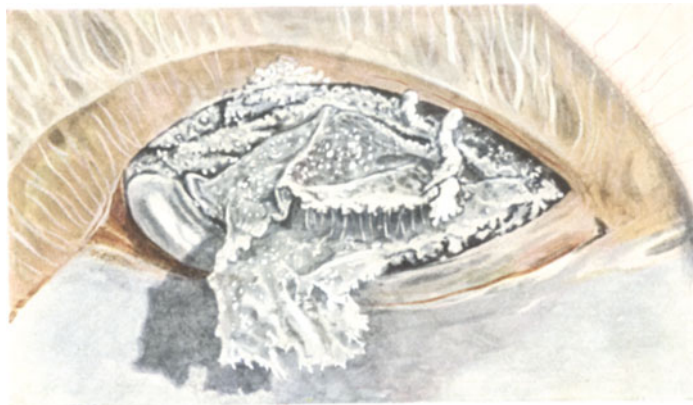1298



1299



1300



1301

nicht mehr frisch sind, erkennt man an den kreidigweißen krümeligen Punkten, die ich in älteren trüben Linsenmassen stets fand (vgl. z. B. Abb. 1452, 1453, Resorptionskrümel). Nach meinen Befunden sind sie wahrscheinlich auch das Substrat der sog. Linsenpräcipitate der Cornearückfläche, s. Abb. 475—476.

Feine weiße Vertikallinien, die man in der Querspalte in der Nähe des unteren Randes sieht (Abb. 1301), sind Linsenfasern.

*Abb. 1302—1304. Auf einer alten Perforationsnarbe der Vorderkapsel sitzende Linsenglaskugeln der Vorderkammer. Grobe und feine Vorderkapselfalten.*

32jähriger Ernst Am., rechtes Auge, 25fach. Perforation der Hornhaut und Linse vor 3 Monaten durch einen Eisensplitter. Splitter auswärts entfernt.

In Abb. 1302 zieht schräg von oben außen nach innen unten die parallelstreifige grauweiße subkapsuläre Haupttrübung, die sich nach unten in eine straffe Kapsel-falte fortsetzt. Eine Gruppe von feinen gestreckten Radiärfalten zieht von dieser Haupttrübung nasal aufwärts, eine gröbere Falte temporalwärts. Wie diese letztere Falte im Querschnitt aussieht, veranschaulicht Abb. 1304 (die Pfeilrichtung in Abb. 1302 gibt die Schnittrichtung an!). Wie ersichtlich, ist hier die Kapsel emporgewulstet, um sich dann zur Furche einzusenken. Die Abspaltungszone ist im Bereiche dieser Falte verloren gegangen (Abb. 1304), die nächstfolgende Zone zieht glatt darüber hinweg.

Kehren wir jetzt zu der Haupttrübung, Abb. 1302, zurück. Knopfförmig sitzt ihrem zentralen Teil eine glasklare abgeplattete Kugel auf, darunter quillt ein zweites kugeliges Gebilde hervor. Ein rundliches, subkapsuläres Gebilde mit einer lochartigen dunklen Stelle schließt sich nasal an die Glaskugel an. Wie der optische Schnitt, Abb. 1303, zeigt, liegen sowohl die Hauptkugel, als das darunter hervortretende kleinere Gebilde *vor* der Kapsel und ragen frei in die Vorderkammer. Beide sind glasig durchsichtig und erscheinen von einer opakeren, kapselähnlichen Hülle umschlossen. Sie gleichen daher keineswegs den Nachstarkugeln, wie solche z. B. Abb. 1450a und b aufweisen, von welchen Kugeln sie sich außerdem durch die Größe und durch die Lage unterscheiden.

Um was es sich im Falle Abb. 1302, 1303 handelt, ob vielleicht um ein epitheliales Produkt (eine Strukturierung ist nicht zu sehen), vermag ich nicht zu entscheiden.

Fünf Jahre nach Aufnahme der Abb. 1302—1304 war von den Glaskugeln keine Spur mehr zu sehen. Die Hauptfalte (Abb. 1304) war noch unverändert. Linsen-trübung nicht fortgeschritten.

*Abb. 1305—1307. Vergleich zwischen der frischen Hornhaut- und Vorderkapselwunde bei Splitterperforation.*

22jähriger Hans Me., linkes Auge. Vor 6 Monaten drang dem Verletzten ein kleiner Stahlsplitter durch die mittlere Hornhaut (nasal unten vom Zentrum) und Linse.

Den prinzipiellen Unterschied im Aussehen der Hornhaut — und der Linsenwunde gibt ein Vergleich von Abb. 1305 (Hornhaut) mit 1306 (Linie) wieder. In der Hornhaut (Abb. 1305) hat der Splitter eine lineare Perforationsnarbe gesetzt, mit schmalen streifigem Trübungshof. In der Linse erscheint die Kapselnarbe (Ok. 2, Obj. a 2) ebenfalls linear, die Trübung der Umgebung erstreckt sich aber auf weite Gebiete. Von der Narbe aus ziehen triangulär drei dichte weiße Hauptstrahlen. An diese schließen sich weitausreichende graue subkapsuläre Faserstreifungen an (Abb. 1306, Ok. 2,

Obj. a 2). Der Splitter, der in der Aderhaut steckt, ist in Abb. 1307 zu sehen. Das Pigmentepithel ist im Bereiche eines zirkulären Hofes verschwunden, so daß die Choriocapillaris zutage liegt.

*Abb. 1308—1309b. Scheinbar geschlossene Vorderkapselwunde mit nachträglicher spontaner Perforation.*

18jähriger Emil Ste., linkes Auge, Ok. 2, Obj. a 2. Am 10. 9. 28 Perforation von Hornhaut und Linsenvorderkapsel (oberhalb Pupillenmitte) durch einen 6 mm langen Eisensplitter, der gleichen Tages mittels Innenpolmagnet extrahiert wurde.

Reizloser Verlauf. Am 14. 6. 30, somit  $1\frac{3}{4}$  Jahre nach der Perforation bietet die Vorderkapsel das Bild der Abb. 1308. Ein grauweißer, aus feinen Bröckeln zusammengesetzter Trübungsring R der vorderen Linsenoberfläche umschließt eine dunkle, relativ luzide Partie, die lediglich in ihrem Zentrum etwas heller (trüber) erscheint. (Neben diesem helleren Zentrum eine graue kugelige, vacuolär bedingte Verdichtung.) Der weiße Ring ist von einem grauen Hofe H umgeben (Abb. 1308), der besonders an seinem unteren, mehrfach konkav eingebogenen Rand, aber auch sonst, mit Pigmentpünktchen übersät ist. Außerhalb dieses Hofes findet sich kein Pigment. Eine *feine superfizielle Exsudatschicht* im Bereiche dieses Hofes dürfte somit zum Haften des Pigmentes beitragen (vgl. Text zu Abb. 1281). Oben geht dieser selbe Hof in eine flächenhafte hintere Synechie über, wodurch seine entzündliche Natur verdeutlicht ist.

Der optische Schnitt, Abb. 1309, ergibt vor allem, daß die *Partie innerhalb des weißen Ringes R* leicht hernienartig vorgewölbt ist. Die Abspaltungszone erscheint etwas unscharf und konvergiert stark nach dem Ring hin. Man bekommt ferner den Eindruck, daß innerhalb des Ringes die *Vorderkapsel fehlt*. Denn diese stellt außerhalb des Ringes eine glatte Linie dar (Abb. 1309). H Hof.

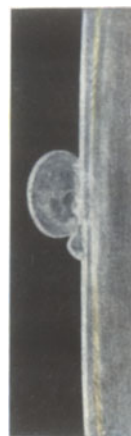Abb. 1308 u. 1309 wurden am 14. 6. 30 aufgenommen. 14 Tage später (28. 6. 30) meldete Herr Assistenzarzt Dr. SCHLAEFFER, daß spontan eine plötzliche Veränderung des vorher während  $1\frac{3}{4}$  Jahren völlig konstanten Bildes eingetreten sei. Weiße Linsenmassen quellen aus dem Ringlumen in die Vorderkammer. Abb. 1309a, aufgenommen am 1. 7. 30 (also 16 Tage nach Abb. 1308), zeigt die pilzartig aus dem Ringlumen hervorragende trübe Linsenmasse. Quellende wolkige Linsenmassen sitzen ferner zwischen Ring und hinterer Synechie. Der zirkuläre graue Hof ist vergrößert und zeigt stellenweise Streifung, an anderen Stellen feine Fäserchenzeichnung. Temporal oben dringen unter der Iris Gefäßschlingen hervor.

Der optische Schnitt O in Abb. 1309b zeigt wasserspaltähnliche optisch leere Stellen zwischen den quellenden Massen. S = Oberfläche derselben, die bis in die Corneanähe reicht. In der Hornhaut C ist ein seitlicher Teil der Perforationsnarbe zu sehen.

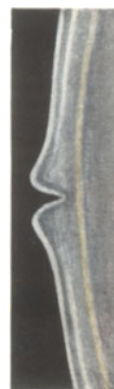Wie sind das merkwürdige, meines Wissens bis jetzt nicht beobachtete Latentbleiben der Kapselöffnung und der erst nach fast 2 Jahren spontan und plötzlich auftretende Linsenprolaps zu erklären? Die Deutung ist vielleicht folgende. Eine feine Fibrin- oder Exsudathaut, wie wir sie oben im Bereiche des Hofes H und der Synechie nachgewiesen haben, hat vielleicht bald nach dem Trauma in dünner Schicht auch über der Kapselwunde gelegen, als direkte Fortsetzung der geschilderten umgebenden Exsudathaut. Sie war aber nicht stark genug, um dem intralentalen Druck dauernd standzuhalten. *Deshalb die bauchige Vorwölbung in Abb. 1309.* Aus irgendeinem Grunde, vielleicht durch den Zug der Iris an der hinteren Synechie bei Atropinisierung, vielleicht dadurch, daß durch die Exsudathülle diffundierendes




1302



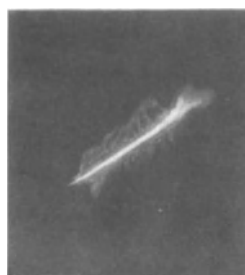I  
1303



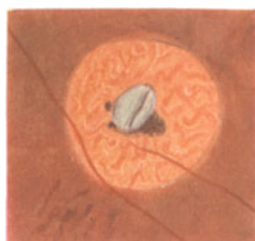II  
1304



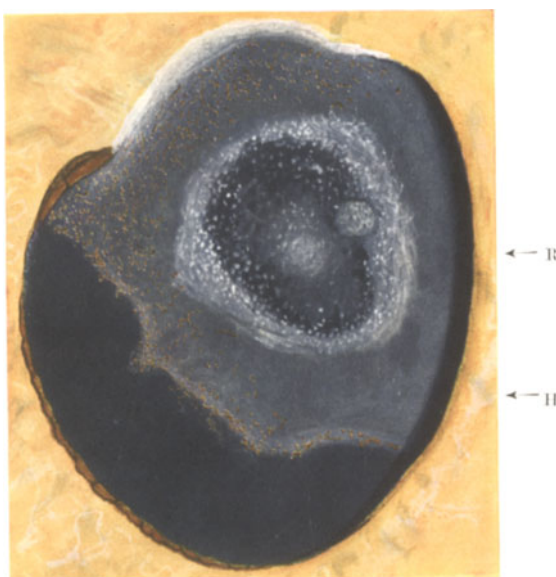
1306



1305



1307



1308

Kammerwasser den intralentalen Druck erhöhte, kam es zur Berstung und damit zu dem in Abb. 1309a und b wiedergegebenen Krankheitsbilde.

*Abb. 1310. Inveterierte hintere Perforationstelle (Perforatio traumatica posterior inveterata). Cataracta traumatica circumscripta*<sup>247</sup>).

Abb. 1310. *Alte stationäre Cataracta traumatica circumscripta* in der hinteren temporalen Rinde eines 29jährigen Mannes K., der vor 11 Jahren eine offenbar doppelt perforierende Eisensplittersverletzung erlitt. Perforierende Narben in Cornea, Iris, Linsenvorderkapsel. Von letzterer aus geht eine durch zwei parallele Linien bezeichnete schnurgerade Linsentrübung (s. Abb. 1310, links), die schräg nach hinten das Linsenzentrum durchsetzt und zu der in Abb. 1310 (Mitte) dargestellten runden dichten Trübung der hinteren Rinde hinführt. Ok. 2, Obj. a 2.

Diese Trübung des hinteren Cortex reicht bis unter die Kapsel, ist dicht, weiß, von poröser Struktur und erinnert in dieser Hinsicht an die *Cataracta complicata*. Die Trübung durchsetzt die ganze hintere Rinde und reicht auch noch in den Kern hinein. Gegen die gesunde Substanz bestehen mehr wolkige Abgrenzungen. Öfters fand ich bei solcher abgeheilten alter *Cataracta traumatica* dieselben porösen und tuffsteinartigen Strukturen wie bei langsam fortschreitender *Cataracta complicata*.

Die links sichtbare Doppellinie, die den Weg des Splitters darstellt, weist bräunlichrote Pigmentkrümel auf, von denen es fraglich ist, ob sie vom Fremdkörper, oder vom Irispigment herrühren. Wahrscheinlich bestehen sie aus Rost, denn sie sind, wie dies bei Rost der Fall ist, metallisch glänzend. Farbenschildern des hinteren Spiegelbezirks fehlt.

Eine hintere Bulbusperforationsnarbe ist nicht zu sehen. Keine Siderosis. Visus =  $\frac{1}{3}$ .

*Abb. 1311, 1312. Schleuderung von Linsenmassen in den Glaskörper*<sup>248</sup>).

Bei *Perforatio lentis* sah ich am Spaltlampenmikroskop in den Glaskörper geschleuderte und dort mit dem Gerüst sich bewegende Linsenmassen, so im Falle Abb. 1311.

Der 17jährige E. H. erlitt am 20. 9. 20 eine *Perforatio bulbi sinistri* durch einen 0,0036 g schweren scharfkantigen Stahlsplitter. Temporale Hornhaut-, Iris- und Linsenwunde; der schuppchenförmige Splitter steckte in der temporalen hinteren Netzhaut. Am folgenden Tage zeigte das Spaltlampenmikroskop auf der temporalen Linsenhinterfläche die lanzettliche hintere Perforationswunde der Abb. 1311, W (24fache Linearvergrößerung). Die Wunde läßt Aufblätterung der Linsensubstanz in konzentrische Lamellen erkennen. An die obere Wundspitze schließt sich eine erweiterte (an zwei Stellen dunkle) Naht N mit zugehöriger grobstreifiger Faserung an. Unten einige Vakuolen. Der Durchschlagskanal geht weiter durch den Glaskörper (im Bilde links), wobei ihn dicht von der Linsenwunde weg grauweiße wolkige Massen L erfüllen, die sich im vorderen Glaskörper nach rückwärts allmählich verlieren. Es handelt sich um mitgerissene *Linsenflocken*, welche in dem feinfädigen Glaskörpergerüst suspendiert sind und bei Bulbusbewegungen mit letzterem hin und her schwanken, um schließlich wieder an die ursprüngliche Stelle zurückzukehren\*.

\* Nach Monaten können solche Flocken ein an *Synchysis scintillans* erinnerndes Bild erzeugen.

Der Splitter wird mittels Innenpolmagnet in die Vorderkammer gebracht und durch die Perforationswunde extrahiert. Die Katarakt wird später extrahiert.

Mit dem Spaltlampenmikroskop gelang somit im vorliegenden Fall der Nachweis, daß ein perforierender Splitter trotz kleiner hinterer Perforationswunde Linsensubstanz in Form von kleinen Fetzen in den Glaskörper riß.

Sandte man im vorliegenden Falle das Lichtbündel an der hinteren Linsenwunde vorbei, so leuchteten deren Ränder lebhaft rot auf. Es handelte sich um jenes, im Text zu Abb. 1023 und 1073 erwähnte Phänomen des roten Aufleuchtens von Medientrübungen bei Beleuchtung des Fundus mit dem Bündel der Spaltlampe. Dieses Aufleuchten besteht aus dem Sichtbarwerden des roten Funduslichtes zufolge diffuser Zerstreung desselben durch ein trübes Medium oder durch eine unregelmäßig brechende Fläche.

Gelegentlich kann die hintere Perforationsöffnung der Linse Bilder bieten, welche an die Austrittsöffnung von Projektilen aus Körpergeweben, besonders aus geschlossenen Höhlen, erinnern: Die Ausschußöffnung ist wesentlich größer als die Einschußöffnung, weil der Fremdkörper Gewebsteile gewaltsam mit sich fortreißt, deren Austritt die Wunde vergrößert.

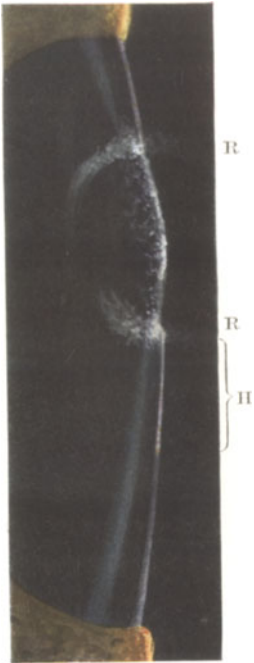
In Abb. 1312 (etwa 12fache Vergrößerung) handelte es sich um ein derartiges Perforationsbild bei dem 18jährigen Pl. E.

Am 6. 11. 20 beim Hämmern auf Eisen Perforatio bulbi dextri. 1½—2 mm lange vertikale Linearwunde temporal-unten von der Corneamitte, ihr gegenüber eine Perforationswunde der Linse mit adhärentem Pupillenrand, starke vordere Rosettenkatarakt und beginnende Trübung der ganzen Linse, kein rotes Licht aus dem Fundus (Splitter nicht entfernbar, steckt in der Sklera, dicht temporal Papille). Visus = Handbewegungen. Nach teilweiser Aufhellung der Katarakt (17.—27. 11.) wird die mächtige dunkle dreikantige Höhle der Abb. 1312 sichtbar, welche eine optisch leere Lücke in der Linsensubstanz darstellt. Im normalen Bündel sind vorderer Kapsel-, Abspaltungs- und Alterskernstreifen (Abb. 1312C, A, N) noch unterscheidbar. Ein Teil der Höhle wird durch einen dicken unregelmäßig geschichteten vakuolenhaltigen Pfropf P eingenommen (Abb. 1312), der hinten in den Glaskörper hernienartig vorragt. — Weiterer Verlauf: Diszission am 27. 11. 20. Es resultiert Aphakie. Dichtes Narbengewebe neben Papille. Röntgenbild positiv. Sideroskop (HERTEL) leichter Ausschlag.


In diesem Falle besitzt der Perforationskanal eine wesentlich größere Austritts- als Eintrittsöffnung. Der Fremdkörper riß beträchtliche Partien, hauptsächlich des Kerngebietes mit, an ihrer Stelle eine mit Flüssigkeit gefüllte Lücke lassend. Die mitgerissenen Massen stecken in der hinteren Perforationsöffnung und ragen in den Glaskörper. Wir haben eine Wirkung vor uns, welche derjenigen perforierender Geschosse vergleichbar ist.

*Abb. 1313—1315. Spontan geschlossene vordere und hintere Linsenkapselperforation mit Ausbuchtung der hinteren Narbe glaskörperwärts.*

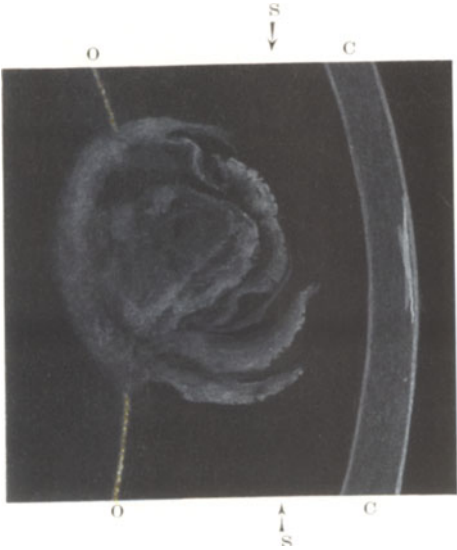
48jähriger Meinrad Im., linkes Auge. Ok. 2, Obj. a 2. Perforatio bulbi sin. durch einen Eisensplitter 5½ Monate vor Aufnahme der Abbildungen. Beim Hämmern durchschlug ein Eisensplitter die linke Hornhaut und Linse. Extraktion des Splitters mittels Innenpolmagnet am Tage post trauma. Abb. 1313 zeigt das Irisloch und die Vorderkapselnarbe. Das Loch ist durch Atropin von der Narbe retrahiert, der Pupillenrand ist durch einen Strang an die Narbe geheftet. Dieser Strang besteht aus Exsudat, das offenbar aus der Iris austrat und insofern heilsam war, als es die



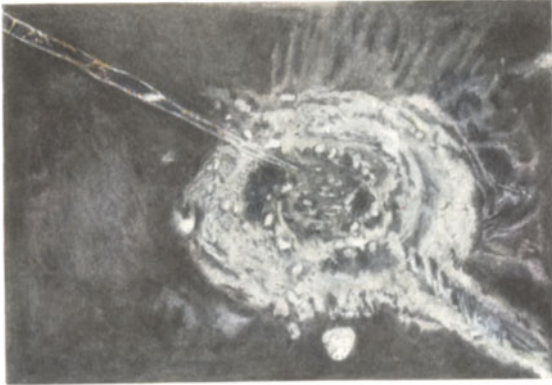
1309



1309a



1309b



1310



Kapselwunde überklebte. *Dadurch erklärt sich die minimale Ausdehnung der vorderen Corticaltrübung*, Abb. 1313. Diese Trübung beschränkt sich auf einige kurze feine, zur Kapselnarbe annähernd radiärstehende, oberflächliche Streifen. Der Exsudatstrang ist mit retinalem Pigment bedeckt.

Einen interessanten Befund bietet die *hintere* Perforationstelle. Sie hat ovale Form und ist (als „Ausschußöffnung“ s. Text zu Abb. 1311—1312) um das Vielfache größer als die Vorderkapselnarbe. Auch hier hat, ohne daß eine schützende Iris zu Hilfe kam, umhüllendes Exsudat heilend gewirkt und das Loch überdeckt. Dadurch ist es lediglich, vorläufig wenigstens, zu einer umschriebenen hinteren Rosettenkatarakt gekommen. (Diese ist auf der Abbildung nicht zu sehen.) Sie hat tuffsteinartigen Bau und läßt als Verdichtung den Trübungsring der Abb. 1314 erkennen, der sich aus grau umhüllten feinen Vakuolen zusammensetzt, welche der Trübung ein poröses Gepräge geben (die gelbliche Farbe ist der Ausdruck der gelben Linsenfarbe). Die vordere Narbe ist dagegen weiß, weil hier das Licht die Linse nicht passieren mußte. In der weiteren Umgebung feine graue Exsudathülle.

Untersucht man die Narbe im *optischen Schnitt* Abb. 1315, so ergibt sich ein interessanter Befund, der an denjenigen der Abb. 1309 (Vorderkapsel!) erinnert: Die Narbe ist dorsalwärts vorgewölbt. Die Vorwölbung ist hier flacher als im Falle Abb. 1309.

Der Wundkanal durch die Linse ist als feine Trübungslinie erkennbar.

Weiterer Verlauf dieses Falles: Im Laufe der nächsten Monate Zunahme der Dichte der hinteren und vorderen Trübungen.

### c) Bemerkungen zum Verhalten und zur Therapie von Linsenkapselwunden.

Bekannt ist, daß sich umschriebene Linsenkapselwunden sehr verschieden verhalten können, und daß in keinem Falle der Verlauf vorausgesagt werden kann. Dasselbe lehrt die Diszission. Bei der einen Linse führt eine kleine Verletzung zu Totalkatarakt, bei der andern schließt sie sich rasch. Es gibt aber auch Linsen, bei denen *sehr ausgedehnte* Verletzungen und sogar Durchwühlungen der Substanz nur zu umschriebener Trübung führen. *In ganz besonderem Maße gilt dies für luxierte Linsen, speziell für spontan luxierte.*

Die Schwierigkeit, solche Linsen zu trüben, ist allen Operateuren bekannt. Wiederholt habe ich mit zwei Diszissionsnadeln die Kapsel derartiger Linsen in weiter Ausdehnung zerrissen und trotzdem nur eine auf die Zerreißungsstelle beschränkte Trübung erzielt. Vielleicht spielt die umhüllende Wirkung des Glaskörpers in manchen dieser Fälle die schützende Rolle. Es ist aber die Trübung auch dann schwer zu erzielen, *wenn kein Glaskörper auf der Wunde liegt*. Die Ursache des besonderen Verhaltens scheint vielmehr darin zu liegen, *daß diesen Linsen die Anspannung der Kapsel durch die Zonula fehlt*. Das mag meines Erachtens der Grund sein, warum (wie KNAPP fand) bei *Kaninchen* und anderen niederen Säugern und Wirbeltieren mit minimaler Akkommodationsbreite Linsentrübungen durch Diszission so schwer erzielbar sind. *Die Kapsel ist hier, im akkommodationslosen Zustand, weit weniger gespannt, als beim Menschen.*

Wir dürfen aus diesen Beobachtungen wohl den praktischen Schluß ziehen, *daß eine Steigerung der Anspannung der Linsenkapsel mittels Atropin im Frühstadium der Linsenperforationen keinen Sinn hat, und wenn immer möglich, zu vermeiden ist*. Umgekehrt könnte eine möglichste Entspannung der Zonula mittels Mioticis sogar nützlich sein (sofern solche zufolge infektiös entzündlicher Prozesse nicht kontraindiziert sind). Aus den gleichen Gründen bringt es bei Lage der Vorderkapsel-

wunde hinter der Iris (Beispiel Abb. 1313) keinen Nutzen, die Iris mittels Atropin schon im Frühstadium von der Kapselwunde wegzuziehen, zu einer Zeit, da sie als gefäßreiches Gewebe heilsames Exsudat wie im Falle Abb. 1313 liefert. Wir laufen höchstens Gefahr, die frisch verklebte Kapselwunde aufzureißen.

Die Spaltlampenmikroskopie lehrt uns somit, daß der hergebrachte Schematismus der Atropinbehandlung bei Augenverletzungen vielleicht Schaden stiften kann. Im Frühstadium der Linsenverletzung wird man Mydriatica nicht ohne sorgfältige Prüfung anwenden dürfen.

#### d) Traumatische Kapselalten.

*Abb. 1316—1318. Radiärfalten der Hinterkapsel nach Perforation.*

Abb. 1316. 31jähriger Giovanni Ba., linkes Auge. Die Perforation der nasalen, vorderen und hinteren Linsenkapsel geschah durch eine grobe Eisenschuppe von 8 : 5 mm, die am 17. 9. 23, also vor 9 Wochen, den nasal-unteren Lederhautquadranten durchschlug und am gleichen Tage mit dem Magneten entfernt wurde. Glaskörperblutung und Amotio retinae. Tension vermindert. An der Perforationstelle besteht heute (26. 11. 1923) eine flache Einziehung der Sklera, Umgebung leicht ciliar injiziert. Vorderkammer leicht abgeflacht, besonders nasal. Die 7 mm weite Pupille ist nasalwärts verzogen.

Linse klar, mit Ausnahme des nasal-hintersten, der Scleralnarbe benachbarten Teils (Abb. 1316). Hier besteht eine dichte weiße Trübung von 2—3 mm, die aber weniger der Linse, als dem anschließenden Glaskörper angehört und wohl Exsudat- oder Narbengewebe darstellt, das allerdings stellenweise in die subkapsulären Rindenteile eingedrungen zu sein scheint. Hinter und neben diesem Gewebe reichliche rote und gelbrote Blutreste (Abb. 1316, 1317) im Glaskörpergerüst. Von dem genannten Narbengewebe aus strahlen zahlreiche dichte mehrere Millimeter lange *Falten der Hinterkapsel* in radiärer Richtung temporalwärts. Daß es sich um die Hinterkapsel handelt und nicht um Glaskörperstränge, wird außer durch den dünnen optischen Sagittalschnitt noch dadurch bewiesen, daß das hintere Linsenbild in einzelne Reflexstreifen zerschissen ist, die den Einzelfalten entsprechen: Der dünne optische Schnitt (Abb. 1318) zeigt die Faltung der Hinterkapsel und der anschließenden Rinde besonders schön beim Blick nach oben. Dabei zeigt sich, daß die starke Faltung die Linsensubstanz bis dahin nicht zu trüben vermochte.

Aus dem Fundus erhält man nur wenig rotes Licht, Lichtprojektion unsicher.

Abb. 1317 breites, Abb. 1318 schmales Büschel. Die Falten sind spitzförmig und zeigen Doppelreflexe. Stellenweise sind sie mit Blut bedeckt. Solches liegt teils in größeren Komplexen (Abb. 1317 unten), teils als feiner Staub (Abb. 1318) auch im angrenzenden, wolkig getrübbten Glaskörper. Die hintere Alterskernfläche zeigt gelbroten Glanz (Abb. 1318, vgl. Text zu Abb. 712, 713).

Es handelt sich um Traktionsfalten, die nach der Linsenperforationstelle gerichtet sind.

Falten der Hinterkapsel nach Perforation sah auch LONGUET\*.

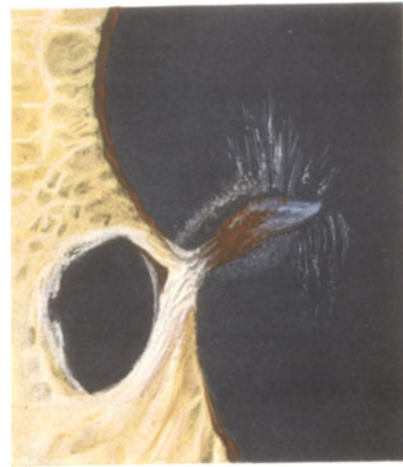*Abb. 1319a und b. Parallele Falten der Hinterkapsel (Traktionsfalten), Beobachtung im hinteren Linsenspiegelbezirk.*

45jähriger Anton Ma., rechtes Auge 25fach (linkes durch alte Amotio erblindet). Befund vom 12. 1. 23. 9 Monate nach Perforation des unteren Limbus durch ein

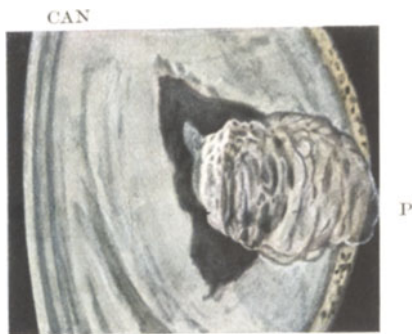\* LONGUET: Bull. Soc. Ophthalm. Paris 1929, No 9, 723.



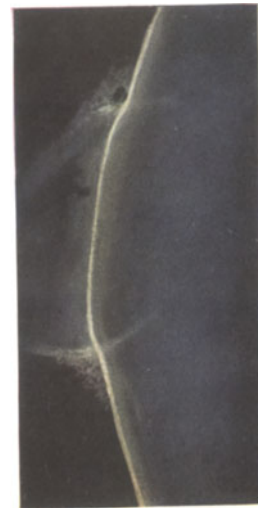
1311



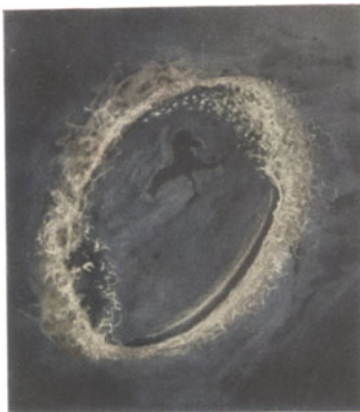
1313



1312



1315



1314



1316

Blechstück, damals 5 mm langer, 2 mm breiter Irisprolaps parallel zum Limbus. Heute vordere Synechie Richtung 5–6 Uhr. Die Kapsel­falten verlaufen in der Richtung der Perforationsnarbe. In Abb. 1319a ist zum Nachweis der Unebenheit, die die Falten verursachen, der hintere Linsenspiegelbezirk eingestellt. Er erscheint durch die Falten zerrissen und zerschlossen. In Abb. 1319b sieht man ein Hyaloideakörperchen, das der Hinterkapsel aufliegt und von einigen Pigment­pünktchen bedeckt und überlagert ist. Es weist, wie die Chagrineinstellung zeigt, einen *chagrinfreien Hof* auf. Nach verschiedenen Richtungen sendet dieses Körperchen weiße fädige Gefäßreste. Auch hier ist der Chagrin von dem Schatten der Kapsel­falten durchbrochen.

Heute 1930, RS =  $\frac{6}{8}$  bis  $\frac{6}{6}$  mit + 0,75 komb. + cyl. 2,0 Achse 110°. Umschriebene Linsentrübungen in der Richtung der Verletzungstelle.

*Abb. 1320. Grobe lanzenförmige Kapsel­falten und Blutreste auf der Hinterkapsel nach Perforation der Linse durch einen Fremdkörper (Beobachtung vom 27. 5. 21).*

49jähriger, von Herrn Dr. KNÜSEL zugewiesener Herr Leu., rechtes Auge; Eintritt des Splitters vor einem Monat durch die temporale Hornhaut und Iris. Hintere Kapsel durchschlagen, Blutpfropfen durch die offene Kapsel aus dem Glaskörper in die Linsenwunde. Die Falten zeigen im Gegensatz zu denjenigen der Abb. 1316 bis 1319, die durch Traktion entstanden sind, breite Lanzettform und kommen vielleicht durch (aktive oder passive) Knickung zustande. Ganz ähnliche Falten fand ich bei Nachstar (z. B. Abb. 1457). (Siehe solche auch bei Linsenschrumpfung Abb. 1111, 1117, 1170.) Sie erinnern in ihrer Lanzenform etwa an solche der Descemeti, z. B. Abb. 504. Daneben gelbe und rote Blutreste, sowie Corticalisreste mit weißen Linsenkrümeln.

*Abb. 1321, 1322. Zipfelförmige Vorziehung der Vorderkapsel durch Anheftung an die Rückfläche einer Hornhautperforationsnarbe.*

32jähriger Jakob Spi., rechtes Auge. Ok. 2, Obj. a 2. Faustschlag auf das rechte (konkave) Brillenglas vor 7 Monaten. Eine Scherbe erzeugte eine mehrere Millimeter lange horizontale Schnittwunde der temporalen Hornhaut. Irisprolaps, den ich unter Vorziehen der Iris am folgenden Tage abtrug. Reizloser Verlauf. 7 Monate post trauma RS =  $\frac{5}{12}$  (– 6,0 komb. cyl. – 3,0 Achse 80°). LS =  $\frac{5}{9}$  (mit – 6,5 D).

Abb. 1321 zeigt Perforationsnarbe und Iriskolobom in der Übersicht und gibt gleichzeitig einen dünnen optischen Schnitt durch den temporalen Teil der Linse, deren Vorderkapsel in beträchtlicher Ausdehnung an der Narbe adhärirt. Der Schnitt ergibt völlige Klarheit der Linsensubstanz. Von der Hornhautnarbe gehen feine weiße Exsudatfäserchen zur Kapsel. Die Narbe erzeugt einen inversen Astigmatismus von 3,0 D.

Abb. 1322 gibt den optischen Schnitt durch den mittleren Teil der Narbe wieder. Wie ersichtlich, ist hier die Vorderkapsel zeltförmig nach vorn gezogen, so daß der optische Schnitt ein kapsuläres Dreieck bildet, dessen Spitze an der Hornhautnarbe sitzt, dessen sanft gebogene Flächen die Seiten bildet, während die vordere Abspaltungsfläche die Basis darstellt. Das Dreieck schließt einen optisch relativ leeren Raum ein. Besteht dieser Raum aus Linsensubstanz? Ich halte dies für wahrscheinlich mit Rücksicht darauf, daß eine Trübung nicht vorliegt. Ein Vergleich mit Wasserspalten ist nicht zulässig, weil die Wände dieser letzteren stets deutliche Opazität

zeigen, als Ausdruck beginnender Speichenbildung. Im Falle Abb. 1322 fehlt aber jede Andeutung einer Opazität (Beobachtung während 3 Jahren)\*.

Einzig axial, außerhalb der Narbe, bestehen feine flächenhafte subkapsuläre Trübungswölkchen (W in Abb. 1321). Glaskörper und Fundus außer leichten myopischen Veränderungen ohne Besonderheit.

Man beachte in Abb. 1322 noch die Verdickung der Hornhaut im Narbenbereich und die im regredienten Licht bräunlich erscheinenden Konturen der Fortsetzung der Narbe.

### e) Linsenverdünnung und -Verdickung.

Abb. 1323—1329. *Abnahme der Linsendicke durch Trauma. (Posttraumatische Linsenatrophie)<sup>248</sup>*.

Nach schweren Kontusionen oder Perforationen, die zu Linsenschädigung führten, kann die Spaltlampe eine Verdünnung der Linse in sagittaler Richtung erkennen lassen.

Ein solcher Fall ist der bereits erwähnte, in Abb. 1261—1262 wiedergegebene. Der dortige Linsenfund sei in folgender Weise ergänzt: Das Spaltlampenbüschel zeigt eine (auf keinem anderen Wege erkennbare) sagittale Linsenverdünnung. Beim Blick geradeaus und bei Einfallswinkel von 40° (Messung mit unserem Spaltlampenwinkelmesser) ergibt die Beobachtung mit dem Okularmikrometer die Vergleichszahlen rechts 20, links 32 (Mikrometer für beide Messungen im medialen Okular, temporale Lampenstellung). Es verhält sich also die Dicke der rechten zu der linken Linse ungefähr wie 2 : 3 (Abb. 1262, als Hinterfläche galt die Zone P).

Bemerkenswert ist im vorliegenden Falle das genauere Verhalten der vorderen Diskontinuitätszonen (Abb. 1262 und Abb. 1323). Wir erblicken in der (durch Apposition neugebildeten) Vorderrinde vier solche Zonen, welche alle einen mehr oder weniger unregelmäßigen Verlauf nehmen.

1. Die Kapselzone, welche fleckweise getrübt ist, die Trübungen erscheinen vereinzelt chagrinlos (Abb. 1323, Zone 1). Die Kapselzone erscheint von geringerer Wölbung als normal.

2. und 3. Eine zweite und dritte, jedoch nicht überall sicher nachweisbare, oft von leichten Trübungen oder optisch leeren (dunklen) Stellen unterbrochene Zone (Abb. 1323, Zone 2 und 3).

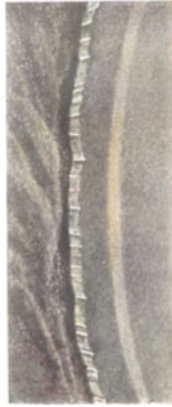4. Die lichtstarke vierte Zone (Alterskernzone? Abb. 1323, Zone 4), welche sich durch *größte Flachheit* und durch besondere Lichtstärke zufolge flächenhaft ausgedehnter Trübungen auszeichnet. Diese Zone *liegt überall in ein und derselben Ebene*, erst in der Nähe des auf 8 mm erweiterten Pupillenrandes beginnt eine fast plötzliche Abbiegung nach hinten, dem Äquator zu.

Es ergibt sich aus dem geschilderten Verhalten der vorderen Diskontinuitätsstreifen ohne weiteres, *daß sie nach der Peripherie hin gegeneinander konvergieren* (Abb. 1262, 1323). Und zwar geht die Konvergenz so weit, daß der dritte Streifen mit dem vierten unmittelbar verschmilzt (Abb. 1323 oben), während der erste und vierte sich einander hochgradig nähern. Diese periphere *Konvergenz* der Diskontinuitätszonen ist als pathologisch zu bezeichnen und steht im vorliegenden Falle

\* Nach meinen Beobachtungen führen intralenticale Flüssigkeitsansammlungen stets zur Opazität der Umgebung, und es scheint mir der kürzlich von SALZER mitgeteilte Befund [Klin. Mbl. Augenheilk. 84, 52, (1930)] einer von ihm angenommenen *kernlosen* Linse, bei der der Kern durch Flüssigkeit ersetzt sei, wobei Angaben über die Diskontinuitätszonen fehlen, anderer Deutungen fähig. (Axiale und periphere Refraktion der pathologisch veränderten Hornhaut sind nicht angegeben.) Schon genetisch erscheint eine solche Linse kaum denkbar.



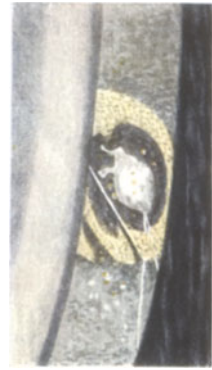1317



1318



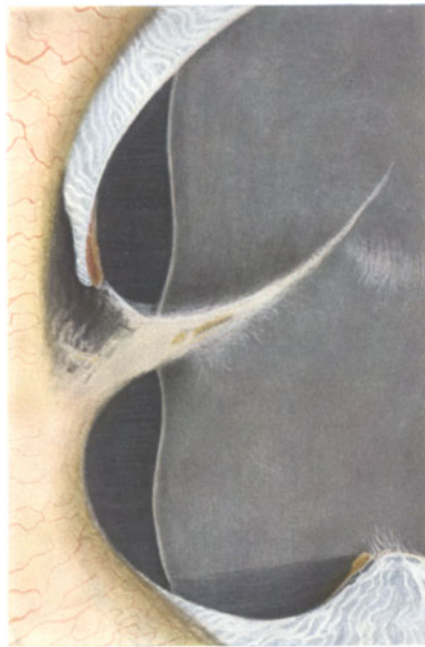1319a



1319b



1320



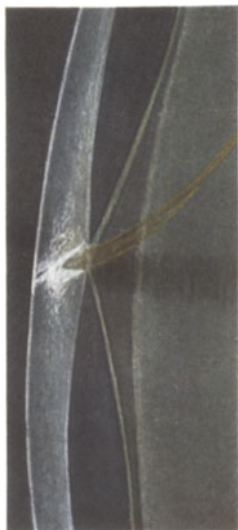1321

W

12 4



1323



1322



1324



1325



1326

wahrscheinlich mit den Störungen, welche zu der Reduktion des Linsenvolumens geführt haben, im Zusammenhang. Normalerweise *divergieren*, wie wir oben geschildert haben, die Diskontinuitätszonen nach der Peripherie hin sehr beträchtlich.

An die vierte Zone schließt sich eine diffuse Kerntrübung an, welche die Beobachtung feinerer Einzelheiten im hinteren Abschnitt unsicher macht. Doch tritt in dieser Gegend ein intensiv weißgelber Streifen hervor (Abb. 1262 P), von dem es aber nicht feststeht, ob er der Hinterkapsel zugehört oder nicht. Dieser Streifen zeigt eine ähnlich starke Wölbung wie derjenige der Vorderkapsel.

Wir haben es im vorliegenden Fall mit einer bedeutenden Volumverminderung der Linse nach Contusio bulbi zu tun, die wohl in ähnlichen Fällen bisher deshalb unbekannt bleiben mußte, weil eine andere Methode als der optische Schnitt zu ihrem Nachweise fehlt. Die Ursache dieser Volumverminderung ist anscheinend in der Resorption getrübler Linsenpartien, evtl. im Austritt solcher, vielleicht auch in Wachstumstörungen zu suchen, die durch Epithelzertrümmerung und dauernde Epithelschädigung bedingt sein könnten\*. Sie haben im vorliegenden Falle nicht nur eine sagittale Verdünnung, sondern auch eine Applanation der Linse zur Folge gehabt, die insbesondere in der völlig planen traumatischen Trübungsfläche (Zone 4, Abb. 1323) zum Ausdruck kommt. Kapselfaltungen, wie sie etwa eine Schrumpfung hervorrufen müßte, sind nicht nachzuweisen. Auch ein Kapselriß ist nirgends zu sehen.

In bezug auf das Zustandekommen der peripheren Konvergenz vorderer Diskontinuitätsflächen sind wir einstweilen auf Vermutungen angewiesen; doch ist anzunehmen, daß diese Veränderung mit der hier nachgewiesenen posttraumatischen Linsenatrophie in direktem Zusammenhange steht. Ein Ausdruck derselben ist die Abflachung der vorderen Kataraktschicht (Abb. 1323, Zone 4), welche wohl zur Entstehung der Konvergenz wesentlich beiträgt.

Daß ähnliche Bilder auch durch traumatischen Austritt von Linsensubstanz zustande kommen können, lehren Abb. 1324—1326, welche die rechte Linse des 23jährigen Frl. Mei. 2 Monate nach einem perforativen Trauma zeigen. Durch das Trauma (Anschlagen an ein Ofentürchen) war der nasal untere Limbus durchbohrt, Uvea, Glaskörper traten in breiter Ausdehnung vor, so daß eine Corneoscleralnaht angelegt werden mußte. Die äquatorial verletzte Linse trübte sich vollständig, und war 6 Wochen später sagittal auf die  *Hälfte*  ihrer Dicke verdünnt, wie der Vergleich mit dem anderen Auge ergab. Die Verdünnung war am stärksten in der Höhe der Perforationstelle (Abb. 1324, 1325). Hier saßen unter der Kapsel unregelmäßige Flüssigkeitsansammlungen in Wasserspaltenform (Abb. 1325). In den mittleren und temporalen Abschnitten ließen sich trotz der Trübung die vorderen und hinteren Diskontinuitätszonen noch deutlich unterscheiden (Abb. 1326, K = Cornea, A = Vorderkapsel, P = Hinterkapsel, unter A und P die Diskontinuitätszonen).

Ein Jahr post trauma ähnliches Bild, doch hatte die Verdünnung etwas zugenommen. Luzide Substanz hatte sich nicht apponiert. Später starke Vorderkapselfaltung unter weiterer Verdünnung der Starschicht; RS = Finger in  $1\frac{1}{2}$  m.

*Dieser Fall lehrt, daß bei ausgedehnter, die ganze Linse betreffender Schädigung eine Apposition junger luzider Substanz ausbleiben kann.*

In anderen Fällen ist diese Apposition mehr oder weniger stark beeinträchtigt.

So wurde im Falle der Abb. 1258 im Laufe von 10 Jahren nur eine recht dünne Schicht neuer Substanz angesetzt, wohl entsprechend der ausgedehnten Gesamtschädigung der Linse (Epithelschädigung, Rinden- und Kernkatarakt).

Ähnliches gilt für den Fall Pf., Abb. 1261 und 1262.

\* Ich erinnere an die chagrinfreien Bezirke im Falle Abb. 1258.

*Abb. 1327. Hochgradige sagittale Linsenverdünnung nach Exstriktion eines „Kernstars mit Intervall“.*

49jährige Katharina Hub. (Fall der Abb. 703). Wiewohl dieser Fall in das Kapitel „Nachstar“ zu reihen wäre, bringe ich ihn hier, weil nach Entfernung des Kerns eine mittlere Partie des Nachstars Linsengestalt behielt und luzid blieb. Rechtes Auge.

Durch Kernstar mit Intervall war die rechte Sehschärfe vor der Exstriktion beiderseits auf 0,1 herabgesetzt (Refraktion rechts durch die axialen Linsenpartien = - 16 D). Nach Entfernung des Kerns blieb luzide Corticalis in einem dreieckigen mittleren Pupillenbezirk von etwa 4 mm zurück, vorn und hinten umschlossen von intakter Linsenkapsel. Vorderkapsel mit feiner vorderer und hinterer subkapsulärer Trübungsschicht. Übrige Linsenmasse auffallend klar. Die Dicke dieser „Linse“ beträgt kaum mehr als ein Drittel der normalen. Vorder- und Rückfläche sind abgeflacht. RS = Fingerzählen in 1 m (mit + 10,0 D).

Daß diese luzide Masse aus *Rinde* bestand, nicht etwa aus Flüssigkeit, ergab außer der Fluoreszenz die Diszission: die diszierte Substanz quoll auf unter Trübung. Einen Monat später RS =  $\frac{6}{12}$  -  $\frac{6}{8}$  (+ 11,0 comb. + cyl. 3,5).

*Abb. 1328, 1329. Sagittale Linsenverdickung bei Glaukom<sup>248</sup>. Vgl. Text S. 344.*

In Abb. 1329 sieht man einen Fall von ungewöhnlicher Linsendicke mit Kernstar bei einer 70jährigen Frau mit durch Iridektomie geheiltem chronischem *Glaukom* (vergl. die normale Linsendicke Abb. 1328). Dieselbe Beobachtung machte ich seither in anderen Fällen, die ebenfalls Glaukom betrafen. In einem solchen Falle (72jährige Frau Ha. K. mit Glaukoma absolutum rechts) hatte die Linse ein ähnliches Aussehen wie im Falle der Abb. 1329. Die Verdickung fand anscheinend hauptsächlich auf Kosten der Rinde statt. Der Kern zeigte auch hier vermehrte innere Reflexion.

Eine *Messung* der Verdickung wurde im dritten Falle versucht: Die 49jährige Frau M. Wa. leidet seit Jahren an beidseitigem Glaukoma secundarium zufolge chronischer Iridocyclitis. Linke Linse wegen Pupillenverwachsung nicht genauer untersuchbar. Rechts wurde vor 11 Jahren die Iridektomie nach oben ausgeführt. Die Linse zeigt an der Spaltlampe schon makroskopisch eine ungewöhnliche sagittale Dicke. Der Vergleich mit gesunden Augen (Messung bei gleichem Winkel zwischen Einfall- und Beobachterraichtung) ergibt ein Verhältnis der Linsendicke des vorliegenden Falles zur normalen etwa von 15 : 11, d. h. die Linse scheint um nahezu  $\frac{1}{3}$  des Normalwertes verdickt zu sein. Sie zeigt zahlreiche Diskontinuitätsflächen, alle von auffallend unscharfer Begrenzung. Am hinteren Pol beginnende Cataracta complicata, in Form weißer wolkiger Trübungen. RS =  $\frac{6}{18}$  Gln. Tension R = 17, (L = 13) mm Hg.

Ob die Volumenvergrößerung der Linse bei den erwähnten Glaukomfällen primär oder sekundär auftrat, ließ sich nicht entscheiden.

#### f) Seltene Befunde.

*Abb. 1330—1334. Subkapsuläre Ansammlung von glasklaren Kügelchen nach Verletzung des Linsenäquators. Keulenförmige äquatoriale Flüssigkeitsschläuche<sup>248</sup>.*

In seiner Einführung in die Augenheilkunde (1901, S. 159) hat J. HIRSCHBERG auf „Tropfen“ aufmerksam gemacht, welche nach ihm nicht nur einen Bestandteil verschiedenster Stare bilden, sondern auch in der Nachstarhaut sitzen. HIRSCHBERG identifiziert diese kugeligen Gebilde mit den besonders im Lupenspiegel deutlichen



Nachstarvakuolen. ELSCHNIG\* beschrieb, ohne Bezugnahme auf die HIRSCHBERG'schen Beobachtungen, anscheinend ähnliche Kugeln und untersuchte sie anatomisch. Er spricht sie als mit den sog. Bläschenzellen morphologisch übereinstimmende, durch Umwandlung von (gewucherten) Epithelien entstandene Gebilde an. Das froschlauchähnliche Aussehen solcher Kugeln habe ich in Abb. 1450 wiedergegeben.

Während ich diese Kugeln in ihrer typischen Form und Ausdehnung bis jetzt nur bei *Nachstar* fand, sah ich sie als höchst seltenen Befund auch bei einer am unteren äußeren Äquator durch Perforatio bulbi beschädigten, im übrigen intakten Kinderlinse.

Die 7jährige W. R. erlitt am 2. 7. 20 eine Eisennagelperforation des rechten nasalen unteren Limbus sclerae.

3. 7. Uvea, besonders Iris, stark prolabierte, Iris temporal unten gerissen, nasal untere und hintere subkapsuläre Katarakt, letztere stärker axial, Blut in der Vorderkammer, Projektion gut. Irisabtragung, später Wiederholung der Abtragung. Bei Mydriasis Linsenrand Ae, Abb. 1330, außer oben und temporal überall sichtbar, ebenso Zonula und (temporal unten) die Ciliarfortsätze (s. Abb. 1330 bei C). Heilung mit ausgedehnter hinterer subkapsulärer Trübung (21. 10. 20) und umschriebener, nasal unterer Trübung, nasal unterer Linsenrand eingekerbt.

23. 8. RS =  $\frac{6}{36}$ .

$3\frac{1}{2}$  Monate nach der Verletzung (23. 10.) sind am unteren äußeren Linsenäquator die subkapsulären Kugeln der Abb. 1330 (25fache Linearvergrößerung, Beobachtung im fokalen Licht) zu sehen. Sie liegen froschlauchähnlich nebeneinander. Noch lebhafter, als bei direkter Beleuchtung, treten die Kugeln in Erscheinung, wenn (wie das Abb. 1331 zeigt) das Licht auf die hintere Subkapsulärkatarakt S geworfen wird. Die jetzt im Dunkeln liegenden Kugeln erhalten vom Büschel AS her Seitenlicht, wodurch sie besonders plastisch hervortreten. (A = Linsenvorderfläche, S = Linsenhinterfläche mit subkapsulärer Katarakt, D, D' = zweite Diskontinuitätszonen, P = Pupillarsaum, J = Iris mit ausgedehntem Sphincter- und Stromariß, L = Limbus.)

Die *ausgedehnte hintere Subkapsulärkatarakt* (Abb. 1334) setzt sich mittels Ausläufers zu der nasal unteren Trübung (Verletzungstelle) fort. Die hintersten Kugeln erscheinen bei fokaler Belichtung von einer feinen grauen Trübung glorienartig begrenzt. Braune rundliche Ciliarfortsätze überragen den Irisrand. Bündelweise gruppierte Zonulafasern durchspannen den zirkulentalen Raum.

Verfolgen wir den Linsenäquator temporalwärts nach oben hin, so verschwindet er hinter der hier intakten Iris, und es treten unter dem Pupillenrand an Stelle der Kugeln flach abgeplattete subkapsuläre, radiär gerichtete Schläuche von *Keulenform* (Abb. 1332) zutage, an die sich axialwärts vereinzelt rundliche oder ovale ebenfalls abgeplattete Vakuolen anschließen. Diese sind in Abb. 1332 im regredienten Lichte (Linsenlicht), in Abb. 1333 im fokalen Lichte dargestellt. Bei letzterer Beobachtungsweise ist in der Umgebung der (ähnlich den Kugeln glasig glänzenden) Keulen die Linsensubstanz leicht streifig getrübt, etwa wie die Linsensubstanz in der Umgebung von Wasserspalten leichte diffuse bis streifige Trübung aufweist. — *Weiterer Verlauf* wegen Abreise des Kindes nicht beobachtet.

Es hat somit im vorliegenden Falle eine Perforatio bulbi, welche den *nasal*-unteren Linsenrand beschädigte, zu einer vorderen und hinteren Subkapsulärkatarakt, besonders der axialen Linsenpartien geführt und es traten einige Monate später unter der *temporal*-unteren, *sicher nicht lädierten* Linsenkapsel typische, froschlauchähnliche Kugeln auf, welche nach Größe, Form und Gruppierung durchaus den

\* ELSCHNIG; Klin. Mbl. Augenheilk. 49, 444 (1911).

VON HIRSCHBERG, ELSCHNIG und uns beschriebenen Kugeln entsprechen. An ihrer Stelle finden sich im oberen Linsenbezirk langgestreckte, subkapsuläre radiäre *Flüssigkeitschläuche von Keulenform*. Ob diese letzteren genetisch mit den Kugeln identisch sind, läßt sich nicht entscheiden.

Die *Form* dieser Schläuche bietet insofern Interesse, *als sie lebhaft an die in ihrer Entstehungsweise noch so rätselhaften keulenförmigen (peripheren) Coronartrübungen erinnert* (vgl. Abb. 1005). Es erscheint bemerkenswert, daß bei Coronarkatarakt ausnahmslos gerade *nur die prä- und retroäquatorialen* Rindenpartien diese morphologisch schwer verständlichen Coronarkeulen aufweisen. Und auch im vorliegenden Falle von traumatischer Schädigung liegen die Keulen ausschließlich prääquatorial. Vielleicht steht dieses Verhalten mit der Linsenstruktur insofern im Zusammenhang, als diese äquatorialen Partien *nahtfrei* sind, so daß also in diesem Abschnitte der *Faserung*, im Gegensatz zu anderen Linsenpartien, ein ausschließlich radiärer Verlauf zukommt. (Über die Abhängigkeit von Vakuolenform und Anordnung von der Faserrichtung vgl. Abb. 1296, 1297.)

Es führen anscheinend derartige Beobachtungen äquatorialer keulenförmiger Flüssigkeitsansammlungen zum Verständnis der Keulenformen bei Coronarkatarakt. Man könnte sich die letztere als aus derartigen Flüssigkeitsansammlungen hervorgegangen denken.

Beachtenswert ist in vorliegendem Falle noch der *hintere* Subkapsulärbefund (Abb. 1334). 3<sup>1</sup>/<sub>2</sub> Monate nach der Verletzung sieht man hinten subkapsulär die schon in Text zu Abb. 1301 erwähnten kreidigweißen krümeligen Gebilde, welche ich bei und nach Linsenresorption oft fand und als *Resorptionskrümel* bezeichnete. (Solche detritusartige Reste s. auch in Abb. 1452, 1455, bei Nachstar.) Im optischen Schnitt ist diese hintere Trübung in Abb. 1331 zu sehen. Abb. 1334 Flächenbild, links oben eine Wasserspalte.

*Abb. 1335—1337. Alter traumatischer Kapselstar. Starke Ausprägung von Farbenschillern im vorderen Linsenspiegelbezirk. Verdacht auf Chalkosis (PURTSCHER)<sup>25</sup>.*

Leichteres Farbenschillern findet sich bei Cataracta traumatica, besonders bei vorderer Kontusionskatarakt, bei der es nicht zur Eröffnung der Kapsel gekommen ist, oder aber bei der eine eventuelle Kapselwunde sich wieder geschlossen hat (Abbildung 1054). Ebenso ist es eine Begleiterscheinung mancher Formen von Altersstar, besonders fortgeschrittener Stadien (Abb. 1098).

In meiner ersten Publikation<sup>24</sup>) über das Farbenschillern des vorderen Chagrins hatte ich mitgeteilt, daß nur rote und grüne Farben deutlich seien. Weitere Untersuchungen zeigten mir<sup>26</sup>), daß gelegentlich auch andere Töne (gelbgrüne, gelbe, blaugrüne usw.) sichtbar werden. Vielleicht liegt eine Interferenzerscheinung (Farben dünner Blättchen) vor.

Das Farbenschillern des vorderen Linsenbildes ist häufig. Stets dominieren rote und grüne bis blaugrüne Töne. Das Farbenschillern ist ausnahmslos nur im Bereich des *Spiegelbezirks* (vorderer Chagrin) sichtbar.

Abb. 1335 und 1336 zeigen das Phänomen als Symptom einer alten traumatischen Katarakt bei dem 22jährigen K. W. Verletzung durch Granatenexplosion vor 2 Jahren. Rechts Abulbie nach Granatsplitterverletzung vor 1<sup>1</sup>/<sub>2</sub> Jahren, links Cataracta traumatica. LS = <sup>6</sup>/<sub>9</sub>. Hintere und vordere Rinde axial und peripher mit reichlichen Punkt- und Staubtrübungen. Temporal oben fetziger Sphincterriß (Abb. 1335). Übriger Augenbefund: Temporal oben anscheinend chorioretinitische




1327



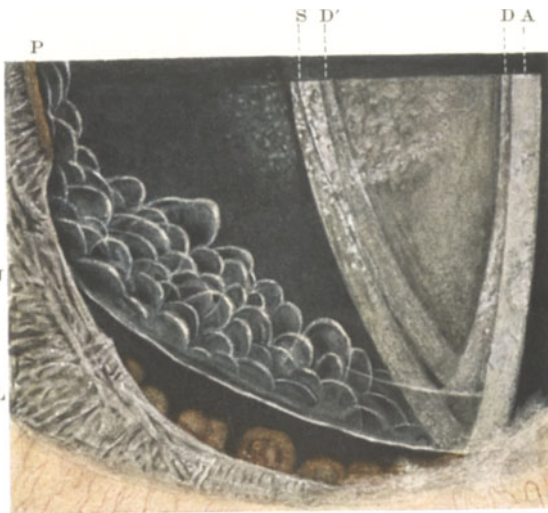
1328



1329



1330




1331



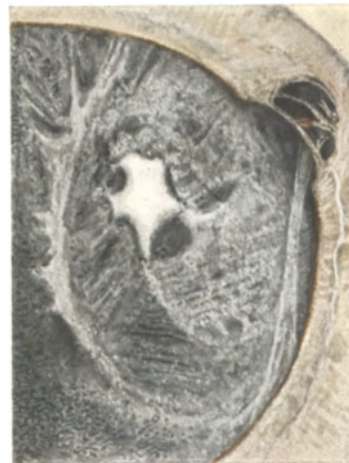1334



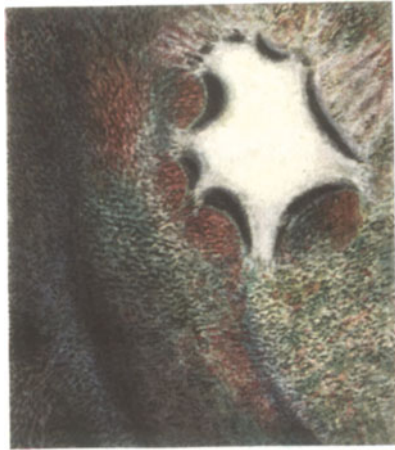1332



1333




1335



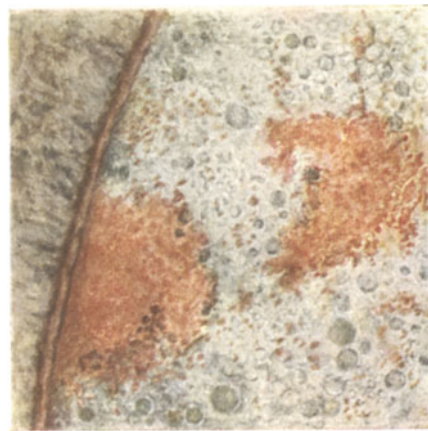
1336




1337




1338




1339



1340



1341



1342

Herde, jedoch temporal-oberer Glaskörper stark verschleiert. Eine Perforationstelle ist nirgends zu sehen.

Enorm gesteigert, ähnlich wie im vorstehenden Falle, ist das Farbenschillern des vorderen (und hinteren) Linsenbildes bei intraokularem Kupfersplitter (Chalkosis lentis, s. u.). Mit Rücksicht darauf, daß unser Patient eine Granatexplosion hinter sich hat, ist nicht ausgeschlossen, daß irgendwo, vielleicht im Ciliarkörper, ein kleiner Kupfersplitter steckt. Das Röntgenbild war zwar negativ, allein das Röntgenbild wurde *vor* Einführung meiner skelettfreien Bulbusaufnahme gemacht, so daß der negative Ausfall nicht beweisend ist. Ein Kupfersplitter könnte also in diesem Fall, wie ich nachträglich annehme, an dem enormen Farbenschillern beteiligt gewesen sein.

Abb. 1335 orientiert bei zehnfacher Vergrößerung über die Katarakt. In der Mitte des Bildes die durch charakteristische Konkavbogen begrenzte weiße Kapseltrübung, in deren Umgebung die gut durchleuchtbaren, zum Teil zu Streifen geordneten, zum Teil netzförmigen Trübungen der oberflächlicheren Rindenpartien.

Abb. 1336 zeigt bei stärkerer Vergrößerung (Ok. 2, Obj. a 2) das äußerst lebhafteste Farbenschillern, das bei Einstellung des vorderen Spiegelbezirks sichtbar wird.

Vor der *dicht weißen Kapseltrübung* fehlen Chagrinierung und Farbenschillern. Ein dunkler Hof umsäumt die Trübung und ist ebenfalls chagrinfrei. Diesen chagrinfreien Hof, der an den Zipfeln der Katarakt von feinen Fältchen durchsetzt ist, vermißte ich bei sog. Kapselstaren niemals (vgl. auch Text zu Abb. 846—849).

Unter den Farben überwiegen Rot und Grün. Links sind die Töne mehr flächenhaft gleichmäßig, rechts besteht eine feine Marmorierung.

Abb. 1337 gibt einen optischen Schnitt durch die vorderen Partien des Stars der Abb. 1335 wieder und ist bereits im Anschluß an den Fall Abb. 1274, S. 611 besprochen worden. Hier sei erwähnt, daß Abb. 1335 und 1336 vom 20. 7. 19 stammen, Abb. 1337 jedoch vom 27. 1. 22. Der Zeitunterschied beträgt also  $2\frac{1}{2}$  Jahre (Verletzungsdatum Anfang 1918).

### g) Siderosis lentis (Verrostung der Linse).

(Abb. 1338—1349.)

Abb. 1338, 1339. *Siderotischer Star*<sup>247</sup>).

Der 26jährige J. R. erlitt vor 3 Jahren eine Eisensplitterperforation von Cornea, Iris und Linse des rechten Auges. Heute rechtes Auge reizlos, Visus = Lichtprojektion.

Iris gelbgrünlichbraun, erweitert sich auf Atropin nicht vollständig. Irisrelief etwas unscharf, Gewebe gleichmäßig gelbbraun verfärbt (andere Iris graublau, mit spärlichen Pigmentherdchen). Perforationstelle der Iris temporal unten (s. Abb. 1338), gegenüber der Hornhautnarbe (über diese vgl. Abb. 553). Rindenkatarakt mit Andeutung von Wasserspalten (Abb. 1338 z. B. oben) und mit rostroten Flecken, die den oberflächlichsten Schichten angehören. Diese Herde verlieren sich unscharf in der Umgebung und zeigen im Umkreis der Pupille eine gleichmäßige Verteilung.

Stellenweise ist erkennbar, daß die Herde ihrer Gruppierung nach Wasserspalten entsprechen. Sie entstehen daher vielleicht in der Nähe der *Nähte*, d. h. derjenigen Partien der Linse, welche für pathologische Flüssigkeitsaufnahme den Locus minoris resistentiae darstellen. Daher wohl die regelmäßige Anordnung dieser rostroten Herde. Ein solcher ist auch axial vorhanden, also da, wo die Nähte konfluieren und frühzeitige Wasserspaltenbildung häufig ist.

Abb. 1339 zeigt einen der rostroten Herde bei stärkerer Vergrößerung (Ok. 2, Obj. a 2). Man erkennt schon bei fokaler Belichtung eine Zusammensetzung der Katarakt aus Vakuolen (subkapsuläre Vakuolenfläche), welche zum Teil von dem rostroten Farbstoff verdeckt werden. In der Kapsel konnte ich ihn nicht feststellen.

Bekanntlich kommen die rostbraunen Herde hauptsächlich durch Ablagerung der Eisenverbindung in Kapselepithelien zustande, die man in solchen Fällen gewuchert findet (vgl. z. B. E. v. HIPPEL<sup>88</sup>), ferner HERTEL<sup>370</sup>). Auch Verfasser verfügt über Schnitte mehrerer Fälle, in denen die Eisenablagerung die Epithelien und benachbarte Fasern betrifft (s. Abb. 1348, 1349).

*Abb. 1340—1345. Siderosis lentis, corneae et corporis vitrei<sup>324</sup>.*

Dem 19jährigen Dreher Th. G. flog vor 15 Monaten (19. 5. 19) beim Schmieden eines Drehstahls ein Splitterchen ins rechte Auge. 4 Tage später wurde in auswärtiger Klinik eine  $1\frac{1}{2}$  mm messende Perforationswunde der obersten Hornhautpartie festgestellt. S =  $\frac{5}{50}$ — $\frac{5}{36}$ , Sideroskop und Röntgenbild negativ. Nach 19 Tagen mit S =  $\frac{5}{18}$ — $\frac{5}{15}$  entlassen, schwimmende Glaskörpertrübungen, grauer Maculaherd. Links ohne Befund. Etwa 3 Monate post trauma ibidem: S =  $\frac{5}{15}$ , sonst Status unverändert.

*Unsere Untersuchung* (9. 20) 15 Monate nach der Verletzung:

*Linkes Auge* ohne Besonderheit, links S = 1, E. Iris dunkelgelb-braun.

*Rechtes Auge:*

*1. Makroskopische Betrachtung:* Reizlos. Es tritt beim Eintropfen von Homatropin-Cocain und bei leichtem Druck auf das Auge etwas Ciliarinjektion auf, während eine solche Injektion unter denselben Bedingungen links ausbleibt. Von der in der ersten Beschreibung angegebenen Hornhautperforationsnarbe ist trotz sorgfältiger Untersuchung mit Spaltlampenmikroskop nichts mehr auffindbar. An beiden Hornhäuten einige feine alte Fremdkörpermaculae.

Die Iris zeigt bei Lampenlicht ein etwas dunkleres Braun wie links. Untersucht man bei hellem Tageslicht, so hat die rechte Irisfarbe einen deutlichen Stich ins Dunkelrostgelbe. Wo ferner an der gesunden Iris hellere grünlichgelbe Stellen bestehen, sind sie am verletzten Auge ähnlich rostgelb wie die Umgebung.

Pupille rechts 6 mm, fast vollkommen lichtstarr (links unter denselben Bedingungen 3—4 mm, prompt reagierend).

Gelblicher Reflex aus der Pupille, besonders deutlich bei Tageslicht.

Rechts S =  $\frac{1}{4}$  ohne Glas (Emmetropie).

Gesichtsfeld nach oben innen leicht eingeengt. Bei herabgesetzter Beleuchtung starke konzentrische Einengung.

Adaptation: Bedeutend herabgesetzt (Seitenlänge des FÖRSTERSchen Diaphragmas nach 10 Minuten 7 mm, gegenüber 2 des gesunden Auges, nach 30 Minuten 4 mm).

*2. Ophthalmoskopische Untersuchung:*

*a) Gewöhnliches Licht.* Durch staubförmige Glaskörpertrübungen Fundus leicht verschleiert. Foveagegend dunkel, in der Mitte jedoch ein rötlich-weißer eckiger Fleck. Einen P. D. nach oben von der Fovea unter der oberen temporalen Hauptvene eine weißliche schleierhaft begrenzte Stelle von Papillengröße, mit etwas retinalem Pigment, aus dem diffusen Grau heben sich weißliche gebogene und gestreckte unscharfe Streifen ab. Bei extremem Blick nach unten und unten außen schneeweiße glänzende Gebilde im Glaskörper, bedeutend größer als solche bei Synchrony scintillans, zum Teil bis  $\frac{1}{4}$  Papille groß.

b) *Rotfreies Licht*: Ganzer Fundus auffallend gelb bis schmutzig grüngelb. Die Gelbfärbung des Fundus ist derart lebhaft, daß selbst die Gefäßreflexstreifen einen gelblichen Ton zeigen.

Sofort fallen massenhafte schräg vertikale doppelkonturierte präretinale Reflexlinien auf, die die Gegend zwischen Papille und Fovea ausfüllen und von dem zirkumfovealen Wall ausstrahlen. Nach unten reichen sie mehrere Papillen weit, die unteren Hauptgefäße überbrückend. Nach oben streben sie hauptsächlich dem erwähnten weißlichen Herde zu. In diesem heben sich jetzt die weißen Stränge besser ab als im gewöhnlichen Licht, verdecken zum Teil eine Netzhautvene und ordnen sich unterhalb der letzteren zu einem ovalen glatten Ring, zu einem Gebilde, wie man es gelegentlich etwa bei Retinitis proliferans sieht. Die Stränge verlieren sich unscharf in der Umgebung.

*Fovea*: Zentraler Foveareflex fehlt. An Stelle der gelben Zone ein scharf begrenzter gelblicher Herd von eckiger Form und etwa  $\frac{1}{4}$  P.D., ganz von Glitzerpünktchen durchsetzt.

*Abb. 1340—1343. Die Siderosis des vorderen Bulbusabschnittes des vorigen Falles am Spaltlampenmikroskop.*

Das Durchleuchtungsband der rechten *Hornhaut* ist im Vergleich zu links *gelblich* (Abb. 1340 C rechte, 1341 C' linke Cornea). Die Gelbfärbung wird nach dem Limbus hin deutlicher, ist am ausgesprochensten direkt neben Sklera. — Stellt man das Bündel unscharf ein, so sind die dasselbe normalerweise durchsetzenden grauen Pünktchen (Hornhautkörperchen?) deutlicher und heller als normal und die Pünktchen sind nicht rein weiß, sondern zeigen einen Stich ins Gelbliche bis Flaschengrüne. Auch diese Veränderungen sind nach dem Limbus zu besser zu sehen als axial.

Durch das untere Drittel der Hornhaut zieht im Bereiche des Epithels eine oberflächliche, unregelmäßig gebogene, an einer Stelle verzweigte Horizontallinie (Abbildung 1342), beidseits nicht ganz bis zum Limbus reichend. Nach Farbe, Länge, Breite und Form stimmt die Linie mit der senilen *Hornhautepithelpigmentlinie* überein, so sehr, daß ich sie als mit dieser identisch anspreche. (Ich bemerke ausdrücklich, daß die gesunde Hornhaut keine Spur einer solchen Linie aufweist! Text zu dieser Linie s. Abschnitt Hornhaut S. 78, Text zu Abb. 118.)

*Hornhautendothelspiegel*: Die einzelnen Zellgrenzen sind scharf, die Zellen etwas polymorph. Die Reflexion ist vielleicht etwas gelblicher als auf der anderen Seite, sonst zeigen die Spiegel rechts und links keine Differenz.

Vorderkammerwasser mit ganz vereinzelt, gelblichen bis weißlichen Pünktchen, welche die bekannte Wärmeströmung zeigen.

*Linse*: Makroskopisch erscheinen die Diskontinuitätstreifen weniger scharf als links. Sie sind etwas verschleiert, Abb. 1340, bei a. (Diese Verschleierung rührt wohl hauptsächlich von den subkapsulären Veränderungen her, s. u.) Ganz auffällig ist die *gelbe Farbe* aller Diskontinuitätstreifen (Abb. 1340 rechts zwischen a und P) und auch der Zwischensubstanz. *Von einer gelben senilen Linse unterscheidet sich die vorliegende ganz bestimmt dadurch, daß das Gelb vor allem die vordere Kapsel-Rindenzone betrifft. Ja die Vorderkapselgegend zeigt die Farbe ganz besonders gut. Niemals sah ich diese Erscheinung als senile Veränderung.* Selbst die Cataracta nigra weist in den von mir beobachteten Fällen eine farblose Vorderkapselzone auf (vgl. Abb. 1137).

Der vordere Linsenchagrin ist statt bläulich *gelblich*. *Farbenschildern desselben fehlt*. Die Einzelzellen sind bei 24—37facher Vergrößerung (wie auch links) in der

von mir beschriebenen Weise erkennbar. Hie und da sieht man kleinere Unregelmäßigkeiten in Form dunklerer Stellen. Ich möchte diese jedoch nicht als pathologisch hinstellen.

Während somit der Chagrin außer der gelblichen Farbe keine Veränderung zeigt, ist diese um so hochgradiger, wenn wir statt der Spiegelung (d. h. Chagrinerung) die *diffuse* Reflexion der Linsenvorderfläche in Erscheinung treten lassen: *Die ganze Oberfläche ist dann von dichtstehenden feinen bräunlichen Pünktchen eingenommen* (Abb. 1343 68fache Vergrößerung, fokales Licht). Die Pünktchen sind überall gleichmäßig zu Gruppen geordnet, in der Weise, daß zwischen dicht besetzten Stellen pünktchenfreie (somit dunkle) Partien gyrus- oder kanalartig sich hindurchwinden (vgl. Abb. 1341, schwache Vergrößerung). Die Herde stellen in dieser Figur nicht die Einzelpünktchen, sondern die *Gruppen* dar, dazwischen die dunklen Wege. Die Einzelpünktchen sieht man dagegen in Abb. 1343. Auf diese Weise entsteht eine charakteristische Zeichnung, welche die gesamte Linsenvorderfläche gleichförmig überdeckt. Im Bereiche der dicht besetzten Stellen kommen auf  $\frac{1}{25}$  mm (40 Mikra) etwa 2 Pünktchen, selten etwas mehr.

Es entspricht also ein Pünktchen etwa einer Strecke von 20 Mikra, somit ziemlich gut dem Gebiete einer Kapselepithezelle. Die dichten Gruppen messen durchschnittlich 0,12—0,16, die leeren Wege dazwischen 0,06—0,08 mm.

Erweitern wir die Pupille (was mittels Homatropin-Cocain und Atropin von 6 auf 7 mm möglich ist), so kommt hinter der Iris ganz dasselbe Bild zum Vorschein, wie in den axialen Partien der Pupille. Überall die gleichmäßigen gelblichen Pünktchen, überall getrennt durch dieselben gyrus- oder lückenartigen pünktchenfreien Züge.

Vergleichen wir allerdings voneinander weit entfernte Linsenpartien, z. B. die nasalen mit den temporalen, so haben wir den Eindruck, daß doch ein Bildunterschied besteht: temporal unten werden die Pünktchen eher zahlreicher, die Gyri zwischen denselben eher schmaler und spärlicher. Und hier, ganz peripher, tauchen unter dem Pupillarsaum noch andere Gebilde auf: vereinzelt rostbraune dichte Pünktchenhaufen (Abb. 1342), die eine gewisse, allerdings geringe sagittale Dicke aufweisen und überall subkapsulär liegen. Es sind im ganzen 8—10 solcher Häufchen\*, die in gleichmäßigem Abstand in einer Kreiszone liegen, die ziemlich genau dem maximal weiten Pupillenrande folgt. Stellt man die Chagrinnähte ein, so kann man wenigstens bei einem dieser Häufchen erkennen, daß es auf einer Oberflächennaht liegt.

Wie entstehen diese Häufchen? An einer Stelle (Abb. 1342 bei R) ist erkennbar, daß die oben geschilderten Pünktchen sich dichter gruppieren, zum Teil auch größer werden und so nach und nach zu einem der geschilderten Häufchen Anlaß geben. Es stellen demnach die letzteren sehr wahrscheinlich Verdichtungen und Verschmelzungen von Pünktchengruppen dar. [Vgl. auch in Abb. 1343 (Obj. a 3, Ok. 4) die Verdichtung der Pünktchengruppen zu dem Rostfleck C. Dieser entspricht in Abb. 1342 dem Herd bei R. J Iris, E Pünktchengruppen.]

Welchem anatomischen Substrate gehören die genannten Einzelpünktchen an? — Im optischen Schnitt erkennt man, daß dieselben *nicht auf* der Kapsel, wohl aber dicht unter ihr liegen, und daß der Chagrin über dieses Gebilde hinwegzieht.

Die erwähnte Verteilung der Einzelpünktchen legt es nahe, daß sie ihren Sitz im *Epithel* haben.

Dafür sprechen außerdem folgende Gründe:

1. Liegen die Pünktchen dicht subkapsulär in einer und derselben Schicht.

\* Sechs Wochen später waren es 22 (Abb. 1342).



2. Breiten sie sich überall, hinter der Iris so gut wie im Pupillargebiet, gleichmäßig aus.

3. Fehlen sie im hinteren Linsenabschnitt.

4. Ist es eine anatomisch oft festgestellte Tatsache, daß die Eisenablagerung bei Siderosis mit Vorliebe im Linsenepithel stattfindet. Stellen doch die bekannten Rostflecken Eisenablagerungen im (gewucherten) Kapselepitel dar.

Den Sitz dieser Rostflecken im gewucherten Kapselepitel wiesen AUSIN<sup>325</sup>), v. HIPPEL<sup>326</sup>), später HERTEL<sup>327</sup>), UHTHOFF<sup>328</sup>) u. a. nach. Das Pigment findet sich auch hie und da in den weit *unter die Hinterkapsel* gewucherten Epithelien.

Klinisch gelang es bis jetzt allerdings nicht, die Eisenablagerung in den Einzel-epithelien nachzuweisen. Auch ist mit Vorstehendem die von uns gefundene regelmäßige nesterförmige Anordnung nicht erklärt\*; ebensowenig wie die Genese der peripheren Häufchenbildungen. Der Größenordnung nach erreichen die Pünktchen das Epithel nicht, oder doch nur ausnahmsweise. Wählte ich stärkere Vergrößerungen (an der Bogenspaltlampe), so traten hie und da größere Differenzen der Pünktchen untereinander zutage, ähnlich wie solche auch anatomisch zu sehen sind.

Offenbar stellen die von uns klinisch beobachteten braunen Häufchen *Vorstufen* jener groben, schon seit A. v. GRAEFE bekannten makroskopisch sichtbaren Rostflecken dar, während die Pünktchen als „*subkapsuläre Punktierung*“ der Einlagerung in die Einzelepithelien entsprechen, die damit zum erstenmal klinisch nachgewiesen ist.

*Abb. 1344. Der hintere Abschnitt der siderotischen Linse des vorigen Falles.*

Das Innere der Linse weist, außer leichter Gelbfärbung, nichts Besonderes auf. Am hinteren Pol sitzt jedoch eine *beginnende Cataracta complicata* in Form eines lebhaft farbenschillernden Bezirks, s. die landkartenartige Figur F von 2 mm Ausdehnung, davor vereinzelte poröse und wolkige Trübungen, die in die Rinde vordringen (mit Lupenspiegel sind diese Trübungen noch nicht zu sehen). Nach oben Vakuolen (Abb. 1344).

Der *Glaskörper* zeigt hochgradige Veränderungen. Das Gerüst erscheint in Fetzen und Fasern zerfallen und ist besetzt mit massenhaften roten Pigmentpunkten (Abb. 1344). Die roten Klümpchen sind ungewöhnlich groß (scheinbarer Durchmesser bis 0,05 mm). Von den ophthalmoskopisch geschilderten groben, weißen, glänzenden Scheiben ist ein Exemplar auch mittels Spaltlampe sichtbar: eine lebhaft weiße, eckige, mit einzelnen roten Pünktchen besetzte Scheibe S (Abb. 1344).

Der *Fremdkörper* ist ophthalmoskopisch nicht zu sehen. Dagegen gelang mir sein Nachweis mittels meinem in diesem Falle zum erstenmal ausprobierten *skelettfreien Röntgenverfahren* (VOGT)\*\*. Er sitzt in der Gegend der temporal-unteren Ora serrata, also in der Gegend der dichtesten Glaskörpertrübungen und hat einen Durchmesser von kaum 1 mm.

Bemerkenswerte Veränderungen rief der *Innenpolmagnet* hervor. Während dessen Anwendung verengerte sich die Pupille im Laufe etwa einer Viertelstunde auf 4 mm. Das Auge wurde gleichzeitig ciliar gereizt. Eine Schmerzempfindung trat aber nicht auf. Als es wenige Stunden später an der Spaltlampe untersucht wurde, war *die ganze Vorderkammer dicht von bräunlichem Staub durchsetzt*. Der Staub war nicht überall gleich dicht. Stellenweise hing er in gelatinösen opaken

\* Siehe die Bemerkungen zu Abb. 1347 (RABLsche Zellnester).

\*\* VOGT: Schweiz. med. Wschr. 1921, 145, siehe auch VIKTOR HAEMMERLI<sup>241</sup>, ST. WIESER<sup>240</sup>.

Massen, durch die er fixiert war. Eine Wärmeströmung war nicht deutlich zu beobachten. Am folgenden Tage noch Status idem, jedoch reichlicher gleichmäßiger Pünktchenniederschlag an der hinteren Hornhautwand. In den nächsten Tagen Rückgang der Kammertrübungen bis auf die ursprünglich vorhandenen ganz vereinzelt Pünktchen\*. Weder hintere Synechien noch Drucksteigerung wurden jemals beobachtet.

Der Splitter konnte mittels Magnet nicht entfernt werden. Eine später vorgenommene sclerale Incision am temporal-unteren Limbus mit Einführung des Innenpolmagnetstifts war ohne Erfolg.

Heute, 2 Monate nach der ersten Untersuchung, rechts  $S = \frac{1}{6} - \frac{1}{4}$  ohne Glas.

Die Untersuchung dieses Falles von wenig fortgeschrittener Siderosis bulbi ergibt somit am Spaltlampenmikroskop folgendes:

1. Die Hornhaut, die bei den gewöhnlichen, bisher gebräuchlichen Untersuchungsmethoden völlig farblos erscheint, zeigt im Nitra- und Mikrobogenlampenbüschel makroskopisch (und mikroskopisch) ausgesprochene Gelbfärbung.

Die Siderosis corneae galt bisher als selten (v. HIPPEL u. a.); wie die vorstehende Beobachtung zeigt, war aber die bisherige Methodik ungenügend.

Die Ursache der siderotischen Verfärbung der Hornhaut ist in unserem Falle in der Anwesenheit mikroskopischer gelblicher und bräunlichgelber Pünktchen im Hornhautstroma zu suchen.

UHTHOFF konnte schon 1903\*\* in einem Falle von klinisch ausgesprochener Hornhautsiderosis mittels Lupe die Zusammensetzung der Braunfärbung aus Einzelpünktchen erkennen.

Anatomisch fand er dann Ablagerung brauner Pünktchen in den Saftlücken und Hornhautkörperchen. An der Spaltlampe untersuchte KOEPPE\*\*\* mehrere (nach S. 181, 4, nach S. 182, 3) Hornhäute bei Siderosis bulbi. Er fand das von ihm angenommene Saftlückensystem der Hornhaut „bräunlichgelbgrau“ bzw. „bräunlichgelbbraun“ und (S. 182) „bräunlichgrün“ imbibierte, und zwar war es mit dem Farbstoff sowohl „solid ausgegossen“, als auch in seinen Wandungen durchtränkt. Wir selber neigen zu der Annahme, daß die von uns oben beschriebenen gelbbraunen Pünktchen im Sinne UHTHOFFS durch Ablagerung von Eisenpigment hauptsächlich in den Hornhautkörperchen zustande kommen. Beachtenswert ist dabei die größere Deutlichkeit der Pünktchen nach dem Limbus zu. Hat doch auch HERTEL anatomisch† hauptsächlich in diesen Gebieten das Eisen festgestellt, und zwar, wie schon frühere Beobachter, ebenfalls vornehmlich in den Hornhautkörperchen.

Was wir in unserer Beobachtung als neu betonen möchten, ist die erwähnte, im Nitra- und Bogenlampenbüschel makroskopisch erkennbare Gelbfärbung eines bei gewöhnlicher Untersuchung farblosen Stromas. Es ist anzunehmen, daß die Spaltlampe die Siderosis corneae künftig häufiger wird erkennen lassen, als die bisherigen Methoden.

2. Das Auftreten einer (im gewöhnlichen Lichte nicht sichtbaren) *Epithelpigmentlinie* am siderotischen Auge. Dieses ist um so bemerkenswerter, als die Cornea gefäßlos und trübungsfrei und die andere Hornhaut des 19jährigen vollkommen farblos und intakt ist. Ein zufälliges Zusammentreffen darf somit hier ausgeschlossen werden.

\* In der Literatur sind einige Fälle beschrieben, in denen nach (erfolgloser) Anwendung des Riesenmagneten ein vorübergehendes Hypopyon auftrat.

\*\* UHTHOFF: Dtsch. med. Wschr. 918, 1903.

\*\*\* KOEPPE: Graefes Arch. 93, 181 (1917).

† HERTEL: Graefes Arch. 44, 283 (1897).

Wir haben schon S. 78 diese Linie als „*provozierte senile Hornhautpigmentlinie*“ anderen ähnlichen Beobachtungen angereiht.

3. Das Vorhandensein von *Kammerwasserpünktchen* (offenbar zelligen, vielleicht pigmenthaltigen Elementen), die nach Anwendung des Magneten massenhaft auftraten (Folge der Mobilisierung des Splitters?). Die frisch aufgetretenen Kammerpünktchen waren bei genauem Zusehen in einer schlotternden, opaken, gelatinös durchsichtigen Masse suspendiert, und weniger beweglich, dabei herdweise sehr verschieden dicht gruppiert.

4. Die *subkapsuläre\* Punktierung* der ganzen Linsenvorderfläche. Eine solche Veränderung ist bisher ebenfalls nicht beobachtet worden. Die Pünktchen sind durch gyrusartige, freie Partien in Gruppen geschieden. In der Zone der dilatierten Pupille häufen sie sich zu dem bekannten (zum erstenmal von A. v. GRAEFE beschriebenen) Rostfleckenkranz. Doch sind die Rostflecken in unserem Falle im allerersten Entstehen begriffen und noch von fast mikroskopischer Kleinheit. Wie in anderen bisher mitgeteilten Fällen traten auch hier die Rostflecken sektorenförmig auf. Sie sind für exogene Siderosis beweisend (v. HIPPEL u. a.). Die subkapsuläre Punktierung kann wohl als der Ausdruck der Eisenablagerung im Kapselepithel angesehen werden. Herdweise Verdichtungen zu größeren Komplexen (Rostflecken) sind auf Epithelwucherung zu beziehen.

5. Das Durchleuchtungsband der Linse zeigt eine verwaschene Zeichnung, die anscheinend durch die erwähnten dichten Subkapsulärpünktchen, die bildverschleiern wirken, hervorgerufen wird. Charakteristisch ist die lebhaft gelbfärbung des vorderen Kapselstreifens. Eine solche Gelbfärbung ist bisher weder physiologisch (im Alter), noch pathologisch beobachtet. Ihre Ursache scheint in der subkapsulären Punktierung zu liegen. Auch die übrigen Diskontinuitätsflächen zeigen anscheinend vermehrte Gelbfärbung.

6. Es besteht Destruktion des Glaskörpergerüsts. Glaskörpergerüstzerfall, wie er hier vorliegt, kann man mittels Spaltlampe bei schwerer Bulbuserkrankung öfters sehen. Ungewöhnlich (bei Siderosis bisher nicht bekannt) sind dagegen die *auffallend großen* lebhaft roten Pigmentklümpchen und die tafelförmigen weißen Einlagerungen unseres Falles. Die Einlagerungen sitzen hauptsächlich temporal unten, also in der Nähe des Fremdkörpers. (Unter den Glaskörperveränderungen, welche die bisherigen Autoren bei Siderosis beschrieben, sei die Verflüssigung hervorgehoben.)

7. Ophthalmoskopische Veränderungen. Diese sind in unserem Falle, besonders bei Anwendung des rotfreien Lichts, sehr bedeutend.

Unser Fall zeigt, abgesehen von dem bekannten Bilde der HAABSchen toxischen Maculadegeneration, einen oberflächlichen, schwer zu deutenden Netzhautherd (Bindegewebsbildung?), und im rotfreien Licht massenhafte präretinale Reflexlinien, die teils vertikal, teils radiär zur Macula stehen und wohl als Ausdruck von superfiziellen Netzhautfältchen zu betrachten sind. Sie können als objektiver Ausdruck einer Netzhauterkrankung gelten. Ob die in derselben Lichtquelle zutage tretende enorme *Gelbfärbung des Fundus* ausschließlich auf die vermehrte Linsengelbfärbung und die Glaskörpertrübungen zu beziehen ist (bei Glaskörpertrübungen erscheint der Fundus im rotfreien Licht verhältnismäßig gelb), oder ob sie zum Teil auf siderotischer Veränderung der Netzhaut beruht, ist im vorliegenden Falle nicht entscheidbar.

\* Nachweis des dicht subkapsulären Sitzes mittels optischen Schnittes. — In einem zweiten Fall fand ich (24jähr. K. A.) *dieselbe* subkapsuläre Punktierung der ganzen Linsenvorderfläche,  $\frac{5}{4}$  Jahre post perforationem.

Abb. 1340—1344. *Siderosis der Hornhaut, der Linse und des Glaskörpers.*

Text s. vorstehend.

Abb. 1345. *Cataracta complicata anterior nach Siderosis bulbi.*

Fall der Abb. 1340—1344, 13 Monate später. Die Linse hat sich stärker getrübt. Von der subkapsulären Siderosis Abb. 1342 ist nichts mehr zu sehen. Eine porös tuffsteinige Linsentrübung (Abb. 1345) breitet sich unter der Vorderkapsel aus. Dichtere Trübungstellen erscheinen rund durchlöchert. Einige gröbere Vakuolen nasal-oben erscheinen bräunlich umgrenzt. Der vordere Linsenchagrin weist stellenweise Lücken auf.

Einige Jahre später: Schrumpfende Totalkatarakt, Visus = 0.

Wiewohl somit der Splitter nicht entfernt wurde, verschwand im vorliegenden Falle die siderotische Linsenzeichnung. (Über ähnliche Beobachtungen von JESS bei Chalkosis lentis s. S. 656, Fußnote.)

Abb. 1346. *Rostimprägnerung der an einen Eisensplitter angrenzenden Linsensubstanz.*

18jähriger Hans Bau., linkes Auge. Eindringen eines Eisensplitters (beim Glühen von Eisenbolzen) in die linke Linse vor 8 Monaten. (Bild vom 14. 10. 29.) Der Splitter sitzt in einer breiten Linsenspalte und ragt mit seinem Ende in die Vorderkammer. Die angrenzende trübe Rinde ist rostig gelb verfärbt, insbesondere in Form zweier peripherer größerer Herde. Feine unregelmäßige gelbe Linien überdecken die übrige Linsenfläche.

Es liegt somit lokale beginnende Siderosis lentis vor. Nach Entfernen des Splitters und der Linse ist LS =  $\frac{6}{18}$  (+ 10 C + cyl. 1,0 Achse hor.).

Abb. 1347. *Siderosis des Kapselepthels.*

30jähriger Joh. Gu., rechtes Auge. Ok. 2, Obj. a 3. Rechts intraokularer Eisensplitter seit einem Jahre. Der Splitter sitzt Richtung  $6\frac{1}{2}$  Uhr, 3 mm unterhalb Limbus. Die von Natur blaue Iris zeigt leichte rostige Verfärbung, rechte Pupille weiter als linke. Rechte Pupille 7 mm weit, auf Konvergenz und Licht fast starr (häufiger Befund bei Siderosis).


Linse im ganzen klar. Die peripheren Teile konnten wegen ungenügender Mydriasis nicht untersucht werden. Es saßen dort, wie die histologische Untersuchung zeigte, Rostflecken vom Typus derjenigen der Abb. 1343. RS =  $\frac{6}{6}$  (— 0,75), LS =  $\frac{6}{5}$  (H 1,0 D).

Glaskörpergerüst mit goldgelben Punkten, außerdem einige flockige Trübungen, nach unten ein grober Trübungsfetzen. In Splitternähe schneeweiße Fundusherden.

Abb. 1347 gibt die aus gleichmäßig feinen Pünktchen bestehende vordere dicht subkapsuläre Fläche wieder. Charakteristisch ist auch hier, wie in Abb. 1342 und 1343, die von mir gefundene\* gruppenweise Zusammenordnung der Punkte, die ich auch in weiteren Fällen sah, und die die Siderosis des Kapselepthels in eigentümlicher Weise auszeichnet. Überall sieht man zwischen den Herdgruppen luzide Wege sich schlängeln.

Vielleicht weisen normalanatomische Befunde KARL RABLS<sup>54)</sup> auf eine Erklärung dieser merkwürdigen und gesetzmäßigen Herdgruppierung hin. Er schreibt l. c. S. 217: Gewisse Tatsachen „scheinen mir dafür zu sprechen, daß auch hier die Anordnung der Zellen eine regelmäßige ist. Ich glaube dies vor allem aus der Lage der

\* Vogt, A.: Klin. Mbl. Augenheilk. 66, 269 (1921).




1343



1344



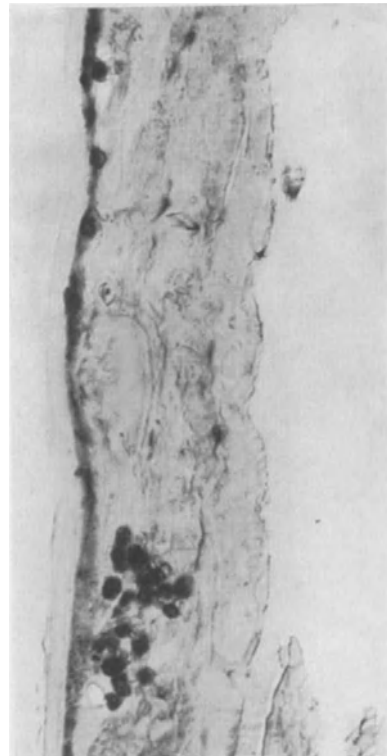
1347



1345



1346



1348

Kerne innerhalb der Zellareale schließen zu müssen. Schon bei mäßiger Vergrößerung sieht man, daß die Kerne die Neigung haben, sich in bestimmter Weise zu gruppieren, so daß sie förmliche Nester bilden“. (Peripher findet dann die Einordnung zu den bekannten RABL'schen Radiärreihen statt, die RABL in dem ganzen Wirbeltierreiche feststellte.)

Eine Art „Nesterbildung“, wie sie der berühmte Linsenhistologe fand, bringt auch die Siderosis des Kapselepthels zum Ausdruck. Immerhin sind die Nester hier wesentlich lockerer als in RABL's Beobachtungen. Derartige Lücken sieht man bei Betrachtung des normalen Kapselepthels von der Fläche her nirgends.

Abb. 1348 (Mikrophoto) und Abb. 1349. Histologisches Bild des vorderen Linsenabschnittes des vorigen Falles.

Peripher hinter der Iris grobe subkapsuläre Rostherde, dargestellt mit Berlinerblaufärbung (R in Abb. 1349). Sie bestehen aus rundlichen dichtstehenden Schollen in Epithel und superfizieller Rinde. Einzelschollen (E) sitzen da und dort im Epithel, das teils gewuchert, teils zugrunde gegangen ist. Auf größere Strecken können die Kerne fehlen. Die Kerne sind sehr dunkel, dicht eisenhaltig. Die in Abb. 1347 dargestellte subkapsuläre Trübungsfläche, die aus Pünktchen besteht, entspricht somit einer Verrostung fast ausschließlich des Epithels. Da und dort ist die Epithelschicht zufolge der Rostimprägnierung verdickt.

Abb. 1349. Die in Abb. 1348 photographierten siderotischen Partien bei Berlinerblaufärbung. R peripherer Rostherd, E Einzelschollen. K mit Berlinerblau stark imprägnierte Kerne.

## h) Chalkosis lentis („Verkupferung“ der Linse).

(Abb. 1350—1374.)

Abb. 1350—1352. Chalkosis lentis. Der Sonnenblumenstar und das Farbenschildern des vorderen und hinteren Linsenspiegelbezirks. Chalkosis des Glaskörpers.

O. PURTSCHER (1918) hat die durch intraokulare Anwesenheit von Kupfer oder kupferhaltiger Verbindung hervorgerufene eigentümliche Linsentrübung als erster erkannt. Eine Reihe von Beobachtern: ERTL (schon 1907 aus dem PURTSCHERSchen Material), KÜMMEL, ESSER, KLAUBER\* und besonders JESS haben den PURTSCHERSchen Befund bestätigt. Bis 1919 sind die bisherigen Fälle in übersichtlicher Weise von JESS\*\* zusammengestellt und gesichtet worden. Dort ist auch die GOLDZIEHERsche Beobachtung von 1895 erwähnt, welche sehr wahrscheinlich hierher gehört, sowie der HILLEMANN'S-ZUR NEDDEN'Sche Fall (1896—1903). (Vgl. ferner die Zusammenstellung von WAGENMANN.)\*\*\*. Endlich sind aus neuerer Zeit noch folgende Fälle zu erwähnen: Je einer von WIRTHS, BLEISCH, PICHLER und O. HAAB, zwei von UHTHOFF und RUMBAUR und ein dritter von letzterem Autor allein†.

\* Nur das Farbenschildern, keine vordere Trübungsscheibe, fand A. PICHLER [Arch. Augenheilk. 85, 181 (1919)]. Er bestätigte meine Beobachtung [Klin. Mbl. Augenheilk. 63, 777 (1919)], daß sich neben roten und grünen auch noch andersfarbige Töne vorfinden. Später [Zbl. Augenheilk. 43, 161 (1919, Sept.)] sah PICHLER ebenfalls die charakteristische vordere subkapsuläre Trübungsscheibe, die sich mit Lupenspiegel „in sehr zahlreiche, winzige, stellenweise ganz dicht gelagerte Punkte auflösen“ ließ.

\*\* JESS: Klin. Mbl. Augenheilk. 62, 464 (1919).

\*\*\* WAGENMANN: Graefe-Saemischs Handbuch 2. Aufl., S. 1168. 1913.

† S. Chalkosis Literatur S. 651. Nicht berücksichtigt sind einige seit 1920 mitgeteilte Beobachtungen.

Besonders rein ist das Bild der Kupfertrübung, wenn die Linse keine direkten Verletzungen erlitt. Als typisch für diese reine, durch Fernwirkung bedingte Katarakt ergeben sich bis jetzt folgende Merkmale:

1. Die *Form* entsprechend mittlerer Pupillenweite Ring- bis Scheibenform, vom Ring aus strahlen Trübungspeichen, so daß eine Art Sonnenblumenfigur zustande kommt („*Sonnenblumenstar*“).

2. Die *Farbe* (gewöhnlich *graugrün*, HILLEMANNs fand sie *olivfarbig* bis *bräunlich*, ESSER fluoresceingrün, O. HAAB graublau, BLEISCH in einem, UHTHOFF<sup>374</sup>) und RUMBAUR<sup>375</sup>) in zwei Fällen *schwach bräunlich*, bzw. *bräunlichrot*).

3. *Unsichtbarkeit im regredienten Licht*. (Diese Unsichtbarkeit führte zu der Bezeichnung „*Scheinkatarakt*.“)\*

4. Die *Lage* in den vorderen Linsenpartien.

5. Das lebhafte *Farbenschildern*, das bei seitlicher Belichtung gesehen werden kann und der vorderen Chagrinierung der Linse angehört. (Dieses Symptom ist nach meinen Beobachtungen inkonstant und findet sich erst in fortgeschrittenen Fällen.)

Das Krankheitsbild ist somit ein ganz eigentümliches, charakteristisches, und es darf PURTSCHER beigestimmt werden, welcher dasselbe auf die Anwesenheit von Kupfer oder kupferhaltiger Verbindung im Augeninnern bezieht. Es ist nämlich die geschilderte Trübung als selbständige Starform bis jetzt nicht beobachtet, sondern, wo sie auftrat, wurde stets ein Kupfersplitter oder kupferhaltiger Splitter entweder sicher nachgewiesen, oder doch durch Anamnese und Verletzungsart, sowie durch den negativen Sideroskopbefund wahrscheinlich gemacht.

Sonnenblumenstar kommt auch bei Pseudoklerose vor (OLOFF und SIEMERLING, VOGT). Ich konnte nachweisen, daß er auch bei dieser Krankheit durch Kupferintoxikation, und zwar durch Kupferaufspeicherung in der Leber bedingt ist (s. Abb. 286—290 im Abschnitt Hornhaut).

Die Kupferkatarakt bedarf in morphologischer Hinsicht noch genaueren Studiums, und zwar sowohl in bezug auf die präzise Lage, als auch auf den feineren Aufbau der Trübung.

Die bisherigen Beobachtungen stimmen in bezug auf die *Lage* insofern überein, als sie den Sitz in die „vorderen Linsenschichten“ verlegen. Nur HILLEMANNs und ZUR NEDDEN, welche noch nicht von einer spezifischen Trübung sprechen, machen eine Ausnahme: Ersterer glaubte eine Auflagerung (die übrigens die typische Form aufwies) auf der Vorderkapsel zu sehen, während letzterer im selben Falle einen „graugrünlichen Reflex aus den mittleren Linsenschichten“ kommen sah (die eigentliche Kupfertrübung war wahrscheinlich verschwunden). Von den anderen Beobachtern sahen PURTSCHER und ERTL die Trüblingscheibe in den „vordersten Linsenschichten“. KÜMMEL fand sie durch eine klare Zone vom vorderen Chagrin getrennt, die etwa der halben Hornhautdicke entsprach. Auch in den 2 Fällen ESSERs saß die Katarakt „in den vorderen Linsenschichten“, ebenso in der Beobachtung KLAUBERs. A. JESS sah sie in seinem ersten Falle „*unter*“ der vorderen Linsenkapsel (Nernstlampe und Hornhautmikroskop). Auch in seinem zweiten Falle lag die Trübung sicher „*unter*“ der Kapsel. JESS betont somit die Lage *unter* der Kapsel ohne einen dicht subkapsulären Sitz anzunehmen\*\*. Bei WIRTHs finden wir die Trübung „in

\* Die Spaltlampe deckt bekanntlich derartig dünne, im regredienten Licht unsichtbare Trübungen häufig auf, ohne daß wir berechtigt sind, von „*Scheintrübung*“ zu sprechen.

\*\* BRONS [Klin. Mbl. Augenheilk. 64, 124 (1920)] teilt folgende Beobachtungen von „*Scheinkatarakt*“ mit: 4 Jahre post perforationem durch einen auf den Magneten nicht reagierenden Splitter wird eine grüne Trübungsscheibe mit Randzacken beobachtet, „*dicht unter* der (Vorder-) Kapsel“. Die Beobachtungsmethode wird nicht erwähnt. Einige Monate vorher soll

den vorderen Linsenschichten“, bei BLEISCH „in der Linse“. Im Falle mit beiderseitiger Katarakt UHTHOFF-RUMBAUR saß die Trübung „dicht unter der Kapsel“, bei PICHLER subkapsulär, in der letzten Beobachtung RUMBAURs „in den vordersten Linsenschichten dicht unter der Kapsel“. HAAB endlich beschreibt eine Trübungsscheibe in der „vorderen Corticalis“.

Diese Differenz in den Angaben über die Trübungslage kann die Vermutung aufkommen lassen, daß in den beschriebenen Fällen der Sitz der Kupfertrübung kein einheitlicher war, sondern daß er von Fall zu Fall wechselte, bzw. im Laufe der Beobachtung sich änderte. Demgegenüber deutet aber die Konstanz in bezug auf Form und optische Eigenschaften (Unsichtbarkeit im regredienten Licht, Farbenschillern des Chagrins) darauf hin, daß auch die Lage der Trübung in allen Fällen ein und dieselbe war. Die Unzulänglichkeit der bisherigen Tiefenlokalisationsmethoden ließe bei einer solchen Annahme die Differenz in den Angaben der Autoren verständlich erscheinen. War es doch bisher unmöglich, die vordere Linsenbegrenzung als solche überhaupt zu sehen, so daß bei der Tiefenlokalisierung der Willkür ein beträchtlicher Spielraum eingeräumt war.

Derselben Mangelhaftigkeit der Methodik war es bisher zuzuschreiben, daß Angaben über den *feineren Aufbau* der Trübung fehlen. Nur UHTHOFF erkannte in seinem Falle mittels Zeißlupe eine Zusammensetzung aus graulichen Pünktchen. (Die Lupenspiegelbeobachtung PICHLERs s. o.)

Als daher 1919 ein erster, nach Form, Farbe, Farbenschillern und Durchsichtigkeit typischer Fall von Kupferkatarakt in meine Beobachtung trat, war es von besonderem Interesse, einerseits die Trübung lokalisatorisch exakt zu bestimmen und andererseits ihren Bau am Spaltlampenmikroskop dem Studium zu unterwerfen.

Der von mir (1919) beobachtete Fall ist folgender (Abb. 1350—1352):

9jähriger Knabe Stö. R. Patronenexplosion vor 5 Monaten, beidseitige Perf. bulbi. Links wegen Phthisis bulbi mit Iridocyclitis enucleiert. *Rechter Bulbus* reizlos, 2 gelbrötliche bronzeglänzende Hornhautfremdkörper nasal, beide etwa 0,05 mm dick, der eine im oberflächlichen Parenchym, der andere in dessen hinterem Drittel. In der Umgebung Betauung des Endothels, Endotheloberfläche ohne besondere Farbe, Endothelzellen gut begrenzt. Durchschimmernder Fremdkörper der nasalen Sklera, feine nasale sclerale Perforationsnarbe. PURTSCHERSche Kupfertrübung der Linse (s. u.). *Ophthalmoskopisch* horizontale Streifentrübungen der nasalen Hinterkapsel (braune Blutstreifen in der Richtung der Perforationstelle, Abb. 1352 bei S). Dichte staubförmige und vereinzelte fetzige Glaskörpertrübungen, Fundus soweit sichtbar ohne Besonderheit. RS = 0,5 unkorrigierbar. *Adaptation* nicht sicher herabgesetzt. Sideroskop und Magnet negativ.

Chemische Natur des Fremdkörpers: Einer der erwähnten Splitter, der in der Sklera saß und der bei der Entfernung etwas bräunlichen Staub zurückließ, war etwa 1 mm lang,  $\frac{3}{4}$  mm breit und etwa 0,2 mm dick.

Die chemische Untersuchung, welche Herr Prof. FICHTER, Direktor des chemischen Institutes der Universität Basel, in dankenswerter Weise durchführte, ergab folgendes:

„Die Splitterchen\* wurden auf dem Objektträger mit Salpetersäure behandelt, von der Lösung ein Tröpfchen abgesondert und dann mit einem Tröpfchen Kalium-

an beiden Augen eine Vossiusche Ringtrübung vorhanden gewesen sein — somit 3—4 Jahre post trauma. Dieser letztere Befund würde allen bisherigen Erfahrungen über die Vossiusche Trübung widersprechen.

\* Es handelte sich bei diesen Untersuchungen um zwei Splitterchen. Das zweite stammte von dem 27jährigen P. Seufert (Patient von Abb. 1374), der vor 5 Jahren eine Legminenexplosions-



ferrocyanid behandelt; in beiden Fällen wurde dabei das braune Kupferferrocyanid erhalten, und nicht eine Spur von Berlinerblau, woraus der Schluß zu ziehen ist, daß beide Splitterchen im wesentlichen aus *Kupfer* oder einer kupferreichen Legierung bestehen (dagegen sicher nicht aus Stahl).“

*Beschreibung der Linsentrübung.* Schon bei gewöhnlicher seitlicher Beleuchtung und erweiterter Pupille (sie erweitert sich durch Homatropin-Cocain-Atropin nur auf etwa 7 mm) ein grünlichblauer Trübungsring mit gleichfarbigen Strahlen (Abbildung 1350). Lumen des Ringes 2 mm. Breite des Ringstreifens 0,3—0,4 mm. Die vom Ring ausgehenden Radiärstrahlen sind im mittleren Teil meist 0,08—0,12 mm breit und gehen am Ansatz unter allmählicher Verbreiterung in den Ring über. Peripher erreichen sie ungefähr den erweiterten Pupillenrand, wobei sie sich etwas verjüngen. Der Ring ist entschieden etwas deutlicher als die Strahlen und er war mir anfänglich (3 Monate post trauma) allein aufgefallen. Genauere Lupenbeobachtung zeigte endlich, daß auch das *Ringlumen* diffus getrübt ist, wenn auch diese Trübung gegen diejenige des Ringes selber zurücktritt\*.

Mit Lupenspiegel ist von der gesamten Trübung nichts zu sehen. Stellt man den vorderen Linsenspiegelbezirk ein (die Blickrichtung des Untersuchten halbiere zu diesem Zwecke den Winkel zwischen Beobachter- und Beleuchtungsrichtung), so schimmert die vordere Chagrinierung in bunten Farben.

Soweit stimmt unsere Beobachtung mit den bisherigen völlig überein. Die Untersuchung am *Spaltlampenmikroskop* ergibt nun noch folgende Einzelheiten:

Schon bei 24facher Linearvergrößerung (Ok. 2, Obj. a 2) fällt ohne weiteres eine gleichmäßige grauweiße, einen leichten Stich ins Graublaugrüne zeigende feinste dichte Punktierung der *gesamten* übersehbaren vorderen Linsenfläche auf (Abb. 1351 Vorderkapselstreifen, Beleuchtung von links).

Da, wo die charakteristische Rosettenfigur (Sonnenblumentrübung) sitzt, sind die Pünktchen nicht nur zahlreicher, sondern auch wesentlich lichtstärker. Sie stehen hier so dicht, daß sie bei der genannten Vergrößerung nicht scharf auseinandergehalten werden können.

*Die Rosettenfigur kommt somit lediglich durch lokale Verdichtung einer an sich vorhandenen, die ganze Linsenvorderfläche überziehenden grauweißen Punktierung*

---

verletzung beider Augen erlitt. — *Linkes* Auge aphakisch, vor einigen Wochen machte ich wegen Sekundärglaukom (mit Iritis) eine vordere Sklerotomie. Tags darauf ein gelblicher, stecknadelkopfgroßer Knoten im unteren Kammerwinkel, an einen schwammigen Solitär tuberkel erinnernd. — Am folgenden und dritten Tage Knoten auf die doppelte Größe angewachsen. Aus seinem oberen äußeren Teil schimmert ein schwärzlicher Fremdkörper von  $\frac{1}{2}$  mm Durchmesser. Am Spaltlampenmikroskop metallisch glänzende Bruchstellen. Der nach Vorderkammereröffnung mit der Pinzette entfernte Splitter zeigte die oben erwähnte chemische Beschaffenheit. Beim Limbusschnitt massenhaft wässrige Flüssigkeit (Glaskörperverflüssigung). Die vordere Kammer entleerte sich nur zum Teil. (Ähnliche Ausstoßung von Kupfersplitterchen aus der Iris haben z. B. DENIG und ZUR NEDDEN mitgeteilt.) Das *rechte* Auge dieses Patienten läßt keine Perforationstelle mehr erkennen. Die Pupille ist rund, aber mittels Homatropin-Cocain-Atropin nur auf  $4\frac{1}{2}$  mm zu erweitern. Vordere Linsenkapsel: axiale Partie zeigt graugrünen Staub, der wieder subkapsulär liegt. Farbenschillern jedoch nur spurweise angedeutet. Iris (beidseits) grau, mit Spiel ins grünliche (pathologisch?). Im rechten Fundus präretinale Reflexlinien und gelbliche Flecken (anscheinend durch Schwund des Pigmentepithels). Über den Glaskörper dieses Falles vgl. den Schluß dieser Mitteilung. Rechts S = 0,5. Rechts Hemeralopie (angeblich seit Jahren). Seitenlänge des FÖRSTERSchen Diaphragmas nach 30 Minuten = 2 mm. Links wegen Lichtscheu nicht prüfbar, Projektion gut.

\* Diese mittlere Trübung wurde im Laufe der letzten Wochen entschieden deutlicher, so daß die Ringform mehr und mehr in *Scheibenform* übergeht. Vielleicht erklärt sich durch einen derartigen Übergang der oben erwähnte BRONSSche Befund.

*zustande*. Vgl. Abb. 1351, welche den Spaltlampenstreifen über der Abgangsstelle eines Rosettenarms (unten) und über einem rosettenfreien Teil (oben) der Linsenvorderfläche zeigt. C Stück des Rosettenarms (unterer äußerer Teil des Trübungsringes), E Partie außerhalb der Rosette.

Da und dort bemerkt man runde, wie mit einem Locheisen ausgestanzte, punktförmige Stellen (s. Abb. 1351). Sie haben einen Durchmesser von 0,02—0,06, an einer Stelle 0,1 mm. Bei bestimmtem Lichteinfall zeigen sie den Glanz abgeflachter Flüssigkeitströpfchen. Im genannten Pupillargebiet sind bis 10 solcher dunkler „Löcher“ zu finden. Sie bevorzugen das Gebiet der Rosette.

*Nirgends ist Faserzeichnung*, nirgends sind Trübungen der Rinde zu sehen. *Die oberflächlichste Rinde ist vielmehr vollkommen klar*, der vordere Abspaltungstreifen erscheint scharf und rein.

Die *Tiefenlokalisation* ergibt folgendes: Das auf 0,05 mm verschmälerte Bündel zeigt bei 37facher Linearvergrößerung, daß die Trübung überall *von derselben unmeßbar geringen sagittalen Dicke ist und daß sie im Bereich des Kapselstreifens, entweder an dessen hinterer Fläche oder doch in unmittelbarer Nähe desselben liegt*. Nirgends rückt die Trübung auch nur eine Spur von dieser Zone ab. Der in nächster Nähe unter der Kapsel gelegene intakte Abspaltungstreifen ist von der Trübungsfläche durch eine Zone klarer Substanz geschieden. Dieses Verhalten ist im Bereiche der ganzen sichtbaren Linsenvorderfläche dasselbe.

Stellen wir die Chagrinierung ein, so ist von den Trübungspunktchen nichts mehr zu sehen. Das *Farbenschildern* ist lebhafter, *die Farben sind gesättigter als bei senilen Linsen*. Es dominieren Kupferrot und Blaugrün, die manchmal ausgedehnte Flächen des Spiegelbezirks einnehmen, doch sind auch andere Farben erhältlich.

In dem Spiegelbezirk erkennt man hin und wieder die feinen Felderchen des Epithels. Die superfiziellen Nähte treten in gewöhnlicher Weise als dunkle Strahlen zutage. *Doch weisen sie manchmal eine zu der Umgebung verschiedene Farbe auf* (z. B. erscheint die letztere blaugrün, die Naht braunrot).

Übriger Linsenabschnitt, insbesondere Hinterkapsel, ohne Besonderheit, *hinteres Farbenschildern fehlt*.

Bekanntlich ist intensives hinteres Farbenschildern besonders typisch für *Cataracta complicata posterior*. Hierbei spielt die spezielle Ursache keine Rolle. Immerhin ist bei Chalkosis häufig besonders lebhaftes hinteres Farbenschildern vorhanden, das dem vorderen ähnlich ist, s. Abb. 1364.

### *Epikrise.*

Es handelt sich in dem vorstehenden Falle von Trauma durch Patronenexplosion um Perforation und oberflächliche Verletzung beider Augen durch mehrere Fremdkörper, die sich dem Sideroskop und Magneten gegenüber negativ verhalten und bronzeglänzende Farbe zeigen. Die an einem dieser Fremdkörper vorgenommene chemische Untersuchung ergab mit Sicherheit namhaften Kupfergehalt. Das erhaltengebliebene Auge zeigt typische PURTSCHERSche Kupferkatarakt.

Es konnte am Spaltlampenmikroskop der Nachweis geleistet werden, daß diese Katarakt *einer und derselben unmeßbar dünnen, dicht subkapsulären Schicht angehört*. Daß ferner die typische Sonnenblumenform der Trübung nichts weiter als eine lokale *Verdichtung* der über die *gesamte* Linsenvorderfläche ausgebreiteten diffusen Punktchen- bzw. Staubtrübung darstellt.

Da die Punktchen dem vorderen Linsenabschnitt in toto angehören (soweit letzterer überhaupt der Beobachtung zugänglich ist), und da sie an der Linsenhinter-

fläche vollkommen fehlen, so liegt die Vermutung nahe, daß die Trübung im Bereiche des Kapselepthels ihren Sitz hat.

Auch per exclusionem wird man zu diesem Schlusse gedrängt: Außer dem Epithel könnten als Sitz nur noch die dicht benachbarte Faseroberfläche oder die Vorderkapsel in Betracht kommen. Trübungen der *Faseroberfläche* zeigen jedoch Faser- und Nahtzeichnung, welche in unserem Falle fehlen. — *Kapseltrübungen* sind bis jetzt nicht bekannt.

So werden wir, ähnlich wie bei den oben beschriebenen Beobachtungen von Siderosis, dazu gedrängt, die Pünktchentrübung auch bei der Kupferschädigung, der „Chalkosis“, in das Kapselepthel zu verlegen.

Als neue Befunde ergeben sich ferner runde dunkle Stellen von 0,02—0,1 mm, welche die Trübungsscheibe unterbrechen und bei bestimmtem Lichteinfall den Glanz plattgedrückter Vakuolen zeigen.

In dem farbenschillernden Chagrin dominieren Kupferrot und Blaugrün, die Näfte heben sich als dunkle, oft andersfarbige Streifen ab.

Im Anschluß an diese Beobachtung sei noch der eigentümliche *Glaskörperbefund* desselben Falles mitgeteilt\*.

Das Glaskörpergerüst (Abb. 1352 S Blutstreifen der Hinterkapsel, P Staubtrübungen des Glaskörpers, St Gerüst mit Lücken) zeigt bei Untersuchung mit Spaltlampenmikroskop (Mikrobogenlicht, bzw. Nitralicht) *grüngraue* Stränge mit Membranen. Einzelne dieser Glaskörperstränge, wie auch normal aussehende Membranfalten, *inserieren* — offenbar durch Verklebung — direkt an der *Hinterkapsel*, wobei sie bei Bulbusrotation peitschenähnliche Bewegungen ausführen. Vielfach sind die Maschen und Lücken zwischen den Gewebsträngen durch dichte Staubwolken ausgefüllt. Die einzelnen Staubpartikel erscheinen glänzend graugrün. Dann wieder finden wir *optisch vollkommen leere Räume*, d. h. mit Flüssigkeit gefüllte Geweblücken (Verflüssigung?). Sie sind scharf abgesetzt gegen die vorhin erwähnten Abschnitte.

Der Form nach kann der Glaskörper bei den verschiedensten Perforationsverletzungen einen derartigen Charakter aufweisen. Der dichte glänzende Staub ist vielleicht als Blutderivat zu deuten. Was ich aber bis jetzt in keinem gesunden oder pathologischen Glaskörper beobachtete, und was ich im vorliegenden Falle auf die Kupferverletzung zu beziehen geneigt bin, ist die eigentümlich *graugrüne bis leicht bläulichgrüne Farbe* sämtlicher fixer Glaskörperbestandteile des Staubes wie der Membranen und Fetzen. Diese Farbe stimmt so auffällig mit derjenigen der geschilderten Linsentrübung überein, daß an eine zufällige Abnormität nicht gedacht werden kann\*\*.

Ich ergänze die Mitteilung durch zwei Beobachtungen andersartiger Glaskörperveränderung bei intraokularem Kupfersplitter.

Der eine Fall betrifft den oben (in der Fußnote) erwähnten 27jährigen P. Seu. Das Glaskörpergerüst rechts zeigt die gewöhnliche, bläulichgraue Farbe und besteht aus Membranen und Fetzen unregelmäßiger Form. Meist herdweise sitzen in dem Gerüst *metallisch rot* leuchtende Punkte und Pünktchen. Die Farbe ist gelbrot bis kupferrot, der metallische Glanz ist außerordentlich lebhaft. Besonders viele dieser Punkte sitzen im Bereiche der unteren hinteren Linsenkapsel, zum Teil auf der letzteren, zum Teil im angrenzenden Gerüst schwebend. Andere Punktgruppen

\* Veröffentlicht Klin. Mbl. Augenheilk. 66, 269 (1921).

\*\* Auch *Zonula* und *Zonulalamelle* können grün imprägniert sein, wie JESS fand [Klin. Mbl. Augenheilk. 76, 465 (1926)]. Die Zonula des vorliegenden Falles (Abb. 1350—1352, R. Stö.) ist im Abschnitt Pathologie der Zonula, S. 730, geschildert.

nehmen tiefere Partien des Glaskörpers ein. (Über die Analyse eines aus dem 2. Auge dieses Patienten extrahierten Splitters s. o.)

Ähnlich ist der Befund bei dem 33jährigen B. A., bei dem man den vor 6 Monaten durch Geschoßexplosion durch Cornea und Iris eingedrungenen rotkantigen Kupfer- (oder kupferhaltigen) Splitter (er mißt  $\frac{1}{4}$  P.D.) nasal unten von der Papille in der Retina, in den Glaskörper vorragend, stecken sieht. Sehschärfe heute immer noch = 1. Maculaveränderungen oder solche des Fundus bestehen keine. Ein von mir aus der Episklera extrahierter Splitter des anderen Auges dieses Falles bestand einzig aus Kupfer. Analyse durch Herrn Prof. FICHTER.

In diesem Glaskörper zeigt die Spaltlampe neben weißen einzelne metallisch glänzende rote Punkteinlagerungen, zum Teil gröberer Art, im nasalen und mittleren Glaskörper. Wieder sitzen die Punkte auf dem Gerüst, dessen Bewegungen mitmachend. (Mittels Lupenspiegel zeigen diese Punkt- und Staubtrübungen keinen Glanz.)

Vielleicht werden weitere Spaltlampenbeobachtungen bei Anwesenheit von Kupfer im Auge lehren, ob die geschilderten und bis jetzt nicht beschriebenen Glaskörperveränderungen für die „Chalkosis“ (wie GOLDZIEHER die Kupferschädigung des Auges genannt hat) charakteristisch sind und sich damit der Kupferkatarakt, der durch Kupfer bedingten grünlichen Irisverfärbung (v. GONZENBACH, HIRSCHBERG, CASPAR, BARTEN; vgl. auch die von uns beobachtete Unempfindlichkeit der Iris gegen Mydriatica) und der merkwürdigen auch von mir (s. u.) beobachteten Kupferveränderung der Retina (PRIESTLEY-SMITH, GOLDZIEHER, ERTL, O. HAAB) anreihen\*.

Daß alle diese klinischen Symptome bei intraokularer Anwesenheit von Kupfer oder kupferhaltiger Legierung nicht regelmäßig und nicht gleichmäßig auftreten, geht sowohl aus der bisherigen Kasuistik, als auch aus meinen 3 soeben geschilderten Beobachtungen hervor. Worin dieses unterschiedliche Verhalten begründet liegt, ob in dem Sitz oder der Oberflächenbeschaffenheit und Größe des Splitters, ob in der Zusammensetzung kupferhaltiger Legierungen oder endlich in individuellen Einflüssen, ist aus den bisherigen Mitteilungen nicht ersichtlich. Vielleicht kann das Tierexperiment hier aufklärend helfen. Daß der Sitz des Splitters eine Rolle spielt, geht aus den Experimenten LEBERS am Kaninchen hervor, welche zeigten, daß Linse und Vorderkammer steriles metallisches Kupfer tadellos vertragen, während z. B. die Iris mit heftiger eitriger Entzündung reagiert, sobald sie mit dem Splitter in direkte Berührung kommt.

#### Chalkosis-Literatur bis 1920.

1. PURTSCHER, O.: Zbl. Augenheilk., März u. Nov. 1918. — 2. ERTL: Zbl. Augenheilk. 31, 322 (1907). — 3. KÜMMEL: Zbl. Augenheilk., Juli 1918. — 4. ESSER: Zbl. Augenheilk., Sept. 1918. — 5. KLAUBER: Zbl. Augenheilk., Nov. 1918. — 6. JESS: Klin. Mbl. Augenheilk. 62, 464 (1919). — 7. GOLDZIEHER: Zbl. Augenheilk. 19, 1 (1895). — 8. PRIESTLEY-SMITH: Trans. Ophthalm. Soc. U. Kingd. 1892, 191; Ophth. Review 1892, 217. — 9. HILLEMANN: Arch. Augenheilk. 32, 202 (1896). — 10. ZUR NEDDEN, Klin. Mbl. Augenheilk. 41, 484 (1903). — 11. PICHLER, A.: Arch. Augenheilk. 85, 181 (1919). — 12. BRONS: Klin. Mbl. Augenheilk. 64, 124 (1920). — 13. DENIG: Verslg. ophthalm. Ges. Heidelberg 1896. — 14. HAAB, O.: Arch. Augenheilk. 85, 137 (1919). — 15. GONZENBACH V.: Klin. Mbl. Augenheilk. 30, 197 (1892). — 16. HIRSCHBERG: Zbl. Augenheilk. 23, 241 (1899). — 17. CASPAR: Klin. Mbl. Augenheilk. 46, 179 (1908). — 18. BARTEN: Diss. Greifswald 1908. — 19. WIRTHS: Zeitschr. f. Augenheilk. 40, 164 (1918). —

\* PRIESTLEY-SMITH, GOLDZIEHER, ERTL und HAAB beobachteten bei intraokularer Anwesenheit von Kupfer metallisch glänzende Punkte und Streifen in der Netzhaut, bzw. an deren Oberfläche. Abb. 1361 a zeigt die Netzhautchalkosis in einem von mir beobachteten Falle.

20. BLEISCH: Berl. Klin. Wschr. 1919, Nr 5, 117. — 21. UHTHOFF, W.: Berl. klin. Wschr. 1919, Nr 5, 117. — 22. PICHLER: Arch. Augenheilk. 85 (1919) u. Zbl. Augenheilk., Sept. 1919. — 23. RUMBAUR, W.: Klin. Mbl. Augenheilk. 63, 206 (1919) u. 64, 679 (1920).

Abb. 1350. *Sonnenblumenstar bei intraokularem Kupfersplitter. Schwache Vergrößerung. Text s. vorstehend.*

Abb. 1351. *Breiter optischer Schnitt durch den Sonnenblumenstar. Stärkere Vergrößerung. Text s. vorstehend.*

Abb. 1352. *Chalkosis des Glaskörpers. In Falten gelegte und mit Blut bedeckte Hinterkapsel. Text s. vorstehend.*

Abb. 1353—1355. *Seltene Form einer auf Chalkosis verdächtigen Cataracta complicata. Grünliche Punkte der Hornhautrückfläche. Grünliches destruiertes Glaskörpergerüst\*.*

Dieser Fall (Abb. 1353—1355) ist ätiologisch nicht klar. Doch erweckt die einzigartige Zeichnung und Farbe der Katarakt den Verdacht auf einen kryptogen ins Auge gelangten kupferhaltigen Splitter.

Der 13jährige Knabe W. F. hat angeblich links von jeher schlecht gesehen. Seit einigen Monaten erhielt er von einem Augenarzt Tropfen, und es versuchte letzterer eine Diszission. Anamnese in bezug auf frühere Verletzung völlig negativ.

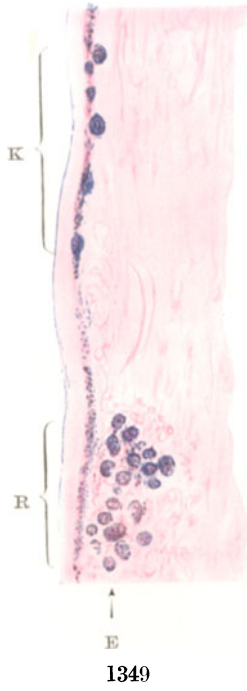
*Hornhaut* mit Diszissionsnarbe. *In der Nähe des unteren und nasalen Limbus sitzen im Bereiche des Endothels massenhafte, dichtstehende, feinste, grünschillernde Pünktchen.* Diese *Pünktchenzone* ist etwa 2 mm breit und verliert sich allmählich in die Umgebung. Temporal und oben ist die *Pünktchenzone* weniger deutlich.

Von ungewöhnlicher Beschaffenheit ist die *Katarakt*. Abb. 1353 stellt das Oberflächenbild bei schwacher Vergrößerung dar. Man beachte den parazentralen dreieckigen Defekt, dessen Ränder gelbgrüne bis olivgrüne Farbe aufweisen. Er rührt von der Diszission her, und es strahlen von ihm in radiärer Richtung zahlreiche grobe Kapselalten aus. Abb. 1355 zeigt diese Falten bei schwacher, Abb. 1354 (im Schnitt!) bei 37facher Linearvergrößerung. Die Falten besitzen kräftige Faltenreflexe. Die Farbe der ganzen Linsenoberfläche ist ein eigentümliches Grünlichblau bis Meergrün, wie ich es ähnlich nur bei Kupferkatarakt sah. Dieselben massenhaften, dichtstehenden, weißgrauen Pünktchen (Abb. 1354, vgl. auch Abb. 1351), wie sie letztere Katarakt auszeichnen, liegen dicht subkapsulär. Eine Sonnenblumenfigur ist nicht zu sehen und Farbenschildern fehlt. Der Sagittalschnitt (Abb. 1355) mit schmalem Büschel lehrt, daß die Linsenvorderfläche A nicht normal gewölbt, sondern (wenn wir von den Einfaltungen absehen) vollkommen *plan* ist. In einigem Abstand von der Kapsel, von dieser durch relativ luzide Substanz getrennt, zieht zu ihr parallel die plane Diskontinuitätszone D hin, die dorsalwärts von einer Zone schräger gelber Parallelstreifen gesäumt ist. Die nun folgende Linsensubstanz ist fein diffus getrübt, die Wölbung der Hinterfläche P kräftig. Unmittelbar auf die Hinterfläche folgt das graugelbgrüne, intensiv getrühte, dichte Glaskörpernetzwerk C.


LS = Finger in  $1\frac{1}{2}$  m, Projektion vollständig, RS =  $\frac{6}{6}$ . Mehrfache Röntgenaufnahmen negativ.

Mittels Kapselpinzette entfernte ich ein Kapselstück. Nach dem Vorderkammerchnitt entleerte sich die Kammer nur teilweise, dafür sickerte eine sehr große Menge vollkommen wässriger Glaskörperflüssigkeit heraus, wobei die Linse etwas nach

\* Siehe VOGT: Graefes Arch. 109, 201 (1922).



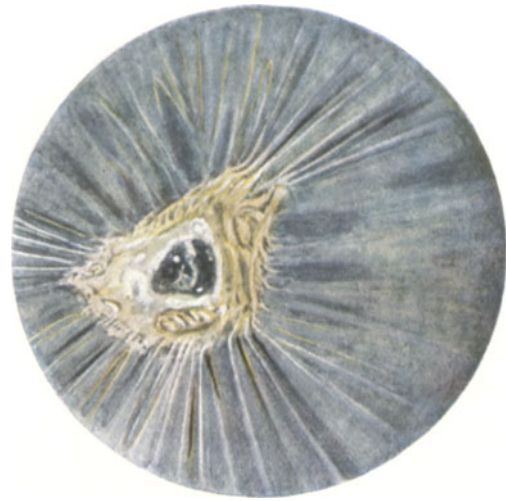1349



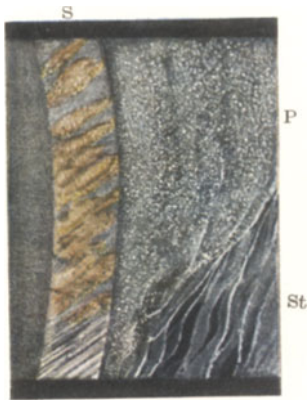
1351



1350



1353



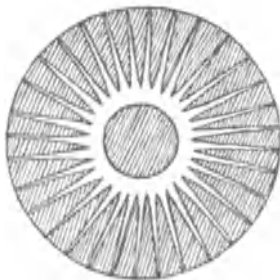
1352



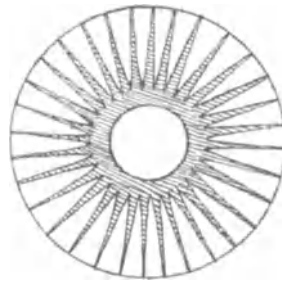
1354



1355



1356



1357



1358

hinten sank. Nach einigen Tagen quollen trübe Linsenmassen in die vordere Kammer. In den folgenden Wochen spontane Resorption.

In dem in Formalin fixierten und in Paraffin eingebetteten extrahierten Stück erweist sich die Kapsel als intakt, stellenweise vielleicht etwas verdickt, das Epithel ist vielfach gewuchert, in spindlige Zellen verwandelt, die zum Teil gewöhnliches Kapselstargewebe bilden, zum Teil in einer homogenen Masse verstreut sind, welche von zahlreichen runden und ovalen Hohlräumen durchlöchert ist. Am Rande einzelner dieser Räume ist eine spindlig umgewandelte Epithelzelle nachzuweisen. Da, wo sich noch ein einfacher subkapsulärer Zellbelag nachweisen läßt, haben die Zellen stellenweise ebenfalls spindlige Form angenommen. Andere Partien weisen intaktes Epithel auf. Die anatomische Grundlage der feinen gleichmäßigen, Punktierung konnte somit nicht ermittelt werden.

Im vorliegenden Falle lassen die eigentümliche Zeichnung und Färbung der vorderen Subkapsulärzone, ferner wohl auch die grünliche Veränderung des Hornhautendothels, an intraokularen kupferhaltigen Splitter denken. Die Sonnenblumenfigur fehlt allerdings, ebenso wie das Farbenschillern. Das Röntgenbild ist negativ, so daß die Diagnose zweifelhaft bleibt. Daß eine komplizierte Katarakt vorliegt, beweisen die schweren Veränderungen des Glaskörpers: dichte offenbar zusammengeballte, von gelbgrünen Auflagerungen bedeckte Gerüstmassen, unmittelbar hinter der Linse; ein Gerüst, von dem sich massenhafte wässrige Flüssigkeit losgeschieden hatte, welche sich bei der Eröffnung der Vorderkammer entleerte.

*Abb. 1356—1360. Die Bedeutung der Irisrückfläche für den Sonnenblumenstar der Kupferlinse* <sup>248</sup>).

Der schon von dem ersten Beobachter der Kupferlinse, ERTL, beschriebene und später immer wieder festgestellte Sonnenblumenstar läßt sich mit anatomischen Struktureigentümlichkeiten der Linse nicht in Zusammenhang bringen. Wie wir nachweisen konnten (Text zu Abb. 1351), ist die typische Sonnenblumenform nichts weiter als eine lokale *Verdichtung* und *Verdeutlichung* der über die *gesamte* Rindenvorderfläche ausgebreiteten diffusen *Pünktchentrübung*, die von uns auf eine Veränderung des Kapselepthels bezogen worden ist.

Später hat A. JESS\* in einer anatomischen Untersuchung zum erstenmal den interessanten Nachweis einer dünnen subkapsulären Kupferschicht geliefert, welche nach JESS das Farbenschillern des vorderen Linsenspiegelbezirkes bei Kupferkatarakt zustande bringt. JESS lehnt auf Grund dieses Befundes eine Beteiligung des Epithels an der Sonnenblumentrübung ab.

Doch scheint mir diese Ablehnung aus folgenden Gründen nicht haltbar. Auch im Epithel und zwischen den angrenzenden Fasern fand JESS eine Kupfersalzimpregnation, die allerdings am fixierten Präparat nicht nachweisbar war. Dies beweist jedoch nicht, daß sie auch *intra vitam* unsichtbar ist. Die Pünktchen, welche die Rosettentrübung zusammensetzen, entsprechen in Dichte und Größenordnung denjenigen bei *Siderosis*, so daß es nahe liegt, eine Identität des Substrates für beide Erscheinungen anzunehmen. Das Substrat der subkapsulären Pünktchen kann aber bei der *Siderosis*, wie auch E. HERTEL\*\* betont, nur das Epithel sein, das histologisch eine besonders lebhaft Eisenimpregnation zeigt. Wiewohl bei der *Siderosis* auch die angrenzenden Fasern mitbeteiligt sind, sehen wir klinisch lediglich die Punkttrübung, eine Tatsache, von der wir uns in einer Reihe von Fällen überzeugten (vgl. z. B.

\* JESS, A.: Klin. Mbl. Augenheilk. 68, 433 (1922).

\*\* HERTEL, E.: Arch. Augenheilk. 91, 147 (1922).

Abb. 1343, 1347). Der histologische Befund bestätigte den klinischen in beiden Fällen. Bei Chalkosis und Siderosis findet sich die Punktierung nur soweit, als es ein Epithel gibt. Hinten fehlt sie\*.

Nicht übersehen dürfen wir ferner, daß bei Kupferlinse das Farbenschillern des *hinteren* Spiegelbezirks mindestens ebenso lebhaft sein kann, wie das des vorderen. Und doch finden wir hier, auf der Linsenrückfläche, keine Spur Püktchentrübung! Und JESS konnte in seinem Falle unter der Hinterkapsel *keine* Kupferschicht nachweisen. Sollte aber ein und dasselbe auffällige Phänomen, das Farbenschillern, das eine Mal dasjenige unter der Hinterkapsel, das andere Mal das unter der Vorderkapsel, eine völlig verschiedene physikalische Grundlage haben? Eine derartige Annahme wäre ohne Hilfhypothesen nicht denkbar. Betrachten wir die subkapsuläre Kupferschicht als die Ursache des Farbenschillerns, so müssen wir annehmen, daß sie im JESSschen Falle durch die Präparation im Bereiche der Hinterkapsel verloren ging.

JESS neigt zu der Annahme, daß die aus Püktchen zusammengesetzte grau-grüne Rosettenkatarakt gleichzeitig das Substrat des Farbenschillerns sei. Meiner Ansicht nach sind aber beides zwei verschiedene Phänomene, wie daraus hervorgeht, daß das Farbenschillern des hinteren Spiegelbezirks ohne Pükttrübung zustande kommt und wie auch aus dem Umstande folgt, daß *es eine Sonnenblumenkatarakt ohne Farbenschillern gibt* (vgl. z. B. Text zu Abb. 1367, dann die Fälle von Pseudoklerose [Abschnitt Hornhaut, Abb. 286—290]). In Fällen mit Farbenschillern ist ferner bei Einstellung des farbenschillernden vorderen Spiegelbezirks von der rosettenförmigen Trübung nichts zu sehen. Es ist vielmehr das Farbenschillern über die ganze Linsenvorderfläche, unabhängig von der Rosette, verbreitet. *Farbenschillern und Sonnenblumenstar sind somit zwei differente, voneinander unabhängige Erscheinungen.*

Diese Überlegungen zeigen, daß durch die JESSsche Beobachtung der Sonnenblumenstar nicht erklärt ist.

Die subkapsuläre Katarakt entspricht einer Veränderung des Epithels, das Farbenschillern wahrscheinlich der von JESS nachgewiesenen subkapsulären kupferhaltigen Schicht, insbesondere wenn es gelingen sollte, diese Schicht auch unter der Hinterkapsel nachzuweisen\*\*.

Und nun die *Sonnenblumenform* der Trübung. JESS vermutet, daß der Ring und seine Ausläufer ihre Genese dem Umstande verdanken, daß die der Linse aufliegende *Iris* der ersteren einen Schutz gewährt. Ich selber glaube das Umgekehrte annehmen zu sollen. *Gerade da, wo die Iris aufliegt, entsteht nach meiner Ansicht die Sonnenblumenfigur.* Gerade hier tritt nämlich die Verdichtung und Verdeutlichung der subkapsulären Pükttrübung auf. Bei der umgekehrten (JESSschen) Annahme hätten wir gewissermaßen das Negativ der Sonnenblumenfigur zu erwarten: Eine intensiv getrübe axiale Scheibe, die der Pupille entspräche, müßte durch einen lichterem Ring, der dem „schützenden“ Pupillensaum die Entstehung verdankte, von den peripheren radiären Trübungssektoren *getrennt* sein, welche letztere ihre Basis dann im Äquator hätten (Abb. 1356). In Wirklichkeit ist das Gegenteil der Fall

\* Bei Rückwärtswucherung des Epithels wäre sie auch dorsal denkbar. Die Ausnahme würde lediglich die Regel bestätigen.

\*\* JESS verlegt die zuerst von KNÜSEL<sup>376)</sup> und Verf. beobachtete, auch von ihm gefundene Punktierung der Cornearückfläche nicht in das Endothel, sondern in die DESCHEMETSche Membran. A priori kann aber die Imprägnierung des Endothels nicht ohne Grund von der Hand gewiesen werden. Auch hier muß die anatomische Untersuchung Aufklärung bringen. Die Intaktheit des *Endothelspiegels* (die JESS heranzieht, und die auch wir in unseren Fällen fanden) beweist in dieser Richtung nichts, denn der Spiegel gibt, wie ich bei seiner Beschreibung betonte (s. S. 30 des I. Abschnittes), nur über die optische Grenzfläche Aufschluß.



(vgl. Abb. 1357): Die Kataraktfigur zeigt einen *Ring* (Abb. 1357), der dem aufliegenden Pupillarteil der Iris entspricht und fingerartig gehen *von diesem Ring* die Rosettenstrahlen aus. In Abb. 1358 gebe ich das Relief der Irisrückfläche eines 30jährigen wieder, wie es am Spaltlampenmikroskop erscheint: Man beachte den zuerst von E. FUCHS (1885)<sup>377</sup>) genauer beschriebenen fein radiär gefalteten Pupillarteil, der der *Sphincterzone* angehört, und den sich peripher anschließenden Bezirk grober *Radiärfalten des Hinterblattes*. Diese Radiärfalten müssen mit ihren Firsten der Kapsel näher liegen als mit ihren Tälern (bzw. ihr *aufliegen*). Die Annäherung der Firsten an die Kapsel muß axialwärts größer und ausgedehnter sein als peripher, peripherwärts muß sie sich mehr und mehr verlieren, entsprechend der Zunahme der Hinterkammertiefe. Bei der nicht völligen Kongruenz der Falten und bei dem Auftreten akzessorischer Faltenzüge\* wird man eine vollkommene Regelmäßigkeit nicht erwarten. Es resultiert also eine Figur, welche durchaus der vielstrahligen Sonnenblumenkatarakt entspricht, und wir können die letztere als einen *Effekt des Reliefs der Irishinterfläche betrachten*.

Bei dem (1922) 11jährigen Stö. mit Kupferkatarakt, über den ich in Abb. 1350 bis 1352 berichtete, sind die Rosettenstrahlen zum Teil noch distinkt. Ich zählte in einem Quadranten bis zu 16 nach der Peripherie sich allmählich verjüngende Strahlen (s. Abb. 1360). Im Falle der Abb. 1358 sind in einem Quadranten bis zu 16 Radiärfalten des Retinalblattes zu sehen. Ähnliche Zahlen fand ich in einem zweiten, beliebig gewählten, normalen Auge. Diese zahlenmäßige Übereinstimmung der Strahlen des Sonnenblumenstars mit den hinteren Radiärfirsten der Iris bildet eine weitere Stütze für die obige Hypothese.

Vor 8 Jahren hat G. LINDBERG\*\* eine interessante Mitteilung über die Initialstadien des *Naphthalinstars* gebracht, welche die hier geschilderten, morphologischen Wechselbeziehungen dem Verständnisse näher zu bringen geeignet erscheinen. LINDBERG fand, daß der Naphthalinstar gerade da beginnt, wo die Iris der Linse *aufliegt*, *dagegen im Bereiche von Kolobomen nicht eintritt*. Also die *Iris*, nicht das Kammerwasser, liefert in erster Linie die Giftstoffe, die den Star erzeugen. Wir können uns vielleicht vorstellen, daß letztere in der Gewebsflüssigkeit der Iris reichlicher enthalten sind als im Kammerwasser. Es ständen demnach die LINDBERGSchen Ergebnisse in bemerkenswerter Analogie zu den Erfahrungen bei Kupferstar.

JESS teilt l. c. S. 439 eine Beobachtung mit, in der durch Atropinmydriasis die Strahlen nach und nach sich verloren und eine zweite, periphere, zur ersten konzentrische Kreistrübungszone sich bildete. Offenbar handelt es sich um etwas Ähnliches in einem unserer Fälle (23jähr. St., vgl. Bericht d. Ges. d. Schweizer Augenärzte 1922).

3 Monate nach der Entfernung des Kupfersplitters ist in diesem Falle, dessen Pupille viele Wochen lang durch Atropin weit gehalten worden war, die Radiärstrahlung der Katarakt nicht mehr deutlich zu differenzieren. Die Trübung ist eine mehr gleichmäßige, diffuse geworden, offenbar dadurch, daß die Prädilektionsstellen wegfielen. Der ursprüngliche Ring ist noch unterscheidbar. Das vordere und hintere Farbenschildern blieben unverändert. Im Bereiche eines Koloboms, das (von anderer Seite) temporal oben angelegt wurde, sind Linsenäquator und Zonula

\* Über die mutmaßliche Bedeutung solcher (die Regelmäßigkeit des Reliefs gewissermaßen störenden, teils durch Längs-, teils durch Querfaltung bedingten) Bildungen für die Entstehung von Pupillarsaumverdoppelungen, Schleifenektropien, Flocculusbildungen usw. vgl. den Abschnitt Iris.

\*\* LINDBERG, G.: Klin. Mbl. Augenheilk. 68, 527 (1922).

erkennbar. Es läßt sich hier feststellen, daß die etwa 1 mm breite Randzone nach dem Äquator hin von Trübungspunkten fast völlig frei ist.

Aus unserer obigen Hypothese folgt die Möglichkeit, daß bei dauernder Mydriasis eine zweite Ringzone wird auftreten können, wie dies in der von JESS mitgeteilten Beobachtung der Fall war.

Eine besonders kräftige derartige *zweite Ringzone* (ja sogar stellenweise eine dritte, Abb. 1360, rechtes Auge temporal) trat nun in der Tat *zufolge langanhaltender Atropinmydriasis* bei dem mehrfach erwähnten 11jährigen Stö. im Laufe des letzten Jahres auf. Abb. 1360 gibt diese zweite und dritte Ringzone, die erst bei maximaler Mydriasis zum Vorschein kommt und die offenbar dem der Linse aufliegenden Pupillarteil der mydriatischen Iris entspricht, so wieder, wie sie am 10. 10. 1922, 29 Monate nach der Verletzung, aussah. (Der Splitter befindet sich immer noch im Auge.) *Diese Beobachtung bildet eine Bestätigung für unsere Annahme, daß die Berührung der Iris mit der Linse für die Entstehung der Sonnenblumenfigur entscheidend ist\**.

*Abb. 1358. Das Relief der Irisrückfläche bei einem 30jährigen.*

Man beachte die Scheidung in einen feinfirstigen pupillaren und einen grobfirstigen peripheren Teil.

*Abb. 1359 und 1360. Sonnenblumenstar mit mehrfachen konzentrischen Ringen, die peripheren Ringe erzeugt durch langdauerndes Weithalten der Pupille mittels Atropin.*

Fall Stö. der Abb. 1350. Abb. 1359 Orientierungsbild. Abb. 1360 stärkere Vergrößerung. Im Spiegelbezirk lebhaftes vorderes und hinteres Farbenschiellern. Intraokularer Kupfersplitter. Die Entstehung der Doppelringe s. oben.

*Abb. 1361—1364. Chalkosis von Linse, Glaskörper und Netzhaut.*

22jähriger Sta., rechtes Auge\*\*.

An der außergewöhnlichen diagnostischen Bedeutung des von PURTSCHER entdeckten Kupferstars kann kein Zweifel bestehen, wie das z. B. folgender Fall beweist. Herr Kollege KNÜSEL konsultierte mich 1921 wegen eines Falles von seltener Funduserkrankung. Aus der Maculagegend „strahlte“ ein gelbroter Reflex, einer Lichtquelle vergleichbar. Es handelte sich um einen rundlich-eckigen, metallisch gelbrot glänzenden Fleck vom Durchmesser einer starken Vene. Fovealer Bezirk flach prominent, von einem Kranze gelblichrötlicher Herde umgeben. Auffallend sind lebhaft gelblich-glänzende Gefäßreflexe (Abb. 1361a, Chalkosis retinae, s. Text zu Abb. 1350—1352). Ich konnte die Diagnose *Chalkosis retinae* stellen auf Grund eines typischen Sonnenblumenstars, der in charakteristischer, graumeergrüner Farbe dicht

\* Daß die Kupferkatarakt in ihren sämtlichen Symptomen nach Jahren verschwinden kann (nach Resorption des Kupfers?) zeigte JESS in sechs Fällen [Z. Augenheilk. 69, 59 (1929)]. Im Anschluß hieran sei erwähnt, daß ein intraokularer Kupfersplitter nicht immer zu den Erscheinungen der Chalkosis führt. So kontrollierte ich zwei Fälle von Kupfersplitter der Netzhaut während einer Reihe von Jahren, ohne daß jemals Zeichen von Chalkosis festzustellen waren. Insbesondere auch ist reizlose Einheilung in die *Linse* bekannt (LEBER<sup>378</sup>) u. a.).

Daß vereinzelt auch die *Siderosis* einen aus Pünktchen zusammengesetzten subkapsulären *Sonnenblumenstar* hervorrufen kann, beschrieb schon vor Entdeckung der Kupferkatarakt AUSIN (Das Eisen in der Linse, Diss. DORPAT 1891, unter Leitung von E. FUCHS).

\*\* Beobachtung am 27. 2. 1922.

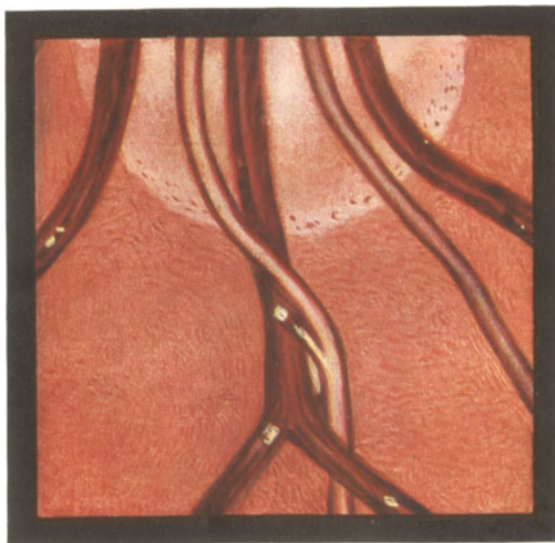


1359

1360



1361



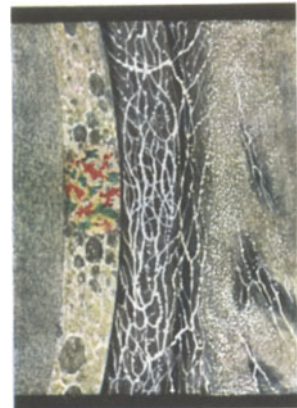1361 a




1362



1363



1364



1365



1366

unter der Kapsel sich ausbreitete (Abb. 1361). Wieder, wie im Falle Abb. 1351, zeigte der optische Schnitt nicht nur den dicht subkapsulären Sitz (Abb. 1363), sondern auch die Zusammensetzung der Katarakt aus gleichmäßig feinen, eigentümlich metallisch glänzenden Pünktchen, die die *ganze* Linsenvorderfläche bedeckten und die Sonnenblumenfigur dadurch zustande kommen ließen, daß sie in deren Bereich wesentlich dichter standen\*. Beginnende hintere (Abb. 1364), zum Teil auch vordere *Cataracta complicata* (wolkige, hauptsächlich axiale Trübungen und subkapsuläre Vakuolenansammlungen), äußerst lebhaftes Farbenschiellern des vorderen und hinteren Spiegelbezirkes (hinterer Spiegelbezirk s. Abb. 1364). Glaskörper (Abb. 1364) hinter der Linse dicht fädig, weiter rückwärts wolkig, mit graugrünlichem Staub.

In diesem Falle war die Anamnese zuerst negativ. Der 22jährige Mann sah ohne erkennbare Ursache seit einigen Monaten an dem betroffenen Auge schlechter. Erst auf direktes Befragen nach einer stattgehabten Verletzung erinnerte sich Pat., daß ihm zwei Jahre früher im Militärdienst der Splitter einer Patrone gegen das Auge gespritzt war. Ein praktischer Arzt behandelte ihn einige Wochen, bis Reizlosigkeit auftrat. Das Röntgenbild (skelettfreie Aufnahme des Verfassers) zeigt deutlich den Splitter dicht hinter der Sklera, 6 mm unterhalb unterem Limbus. Nach Lokalisation mittels kleiner Angelhäkchen entfernte ich den Splitter durch Meridionalschnitt ohne Glaskörperverschwendung. Nach Prof. FICHTER besteht der Splitter aus Kupfer, Zinn oder Zink fehlte. Über die skelettfreie Aufnahme vgl. VOGT\*\*.

*Abb. 1361. Sonnenblumenstar bei Kupfersplitter im Corpus ciliare.*

23jähriger Sta. Text vorstehend, rechtes Auge, intraokularer Kupfersplitter seit 2 Jahren, Farbenschiellern der Linsenbilder, Chalkosis retinae.

*Abb. 1361a. Chalkosis retinae.*

Patient der vorigen Abbildung. Text s. oben; s. ferner Text zu Abb. 1350 bis 1352. Leuchtende goldglänzende Punkte auf den Gefäßen, Chalkosis retinae.

*Abb. 1362. Hintere subkapsuläre Linsenvakuolen bei Chalkosis lentis.*

Fall der Abb. 1361, 1361a. *Lupenspiegelbild der Linsenrückfläche.*

*Abb. 1363. Optischer Schnitt durch Linse und Glaskörper bei Chalkosis bulbi.*

Fall der Abb. 1361—1362. In der Linse vorn der grüne Subkapsulärstreifen. Glaskörper opak, mit dunklen Lücken. Text s. oben.

*Abb. 1364. Chalkosis der Linsenrückfläche und des Glaskörpers.*

Fall der Abb. 1361. Subkapsuläre Trübung der Linsenrückfläche mit Vakuolen (die dunklen runden Löcher in der trüben Schicht). Äußerst lebhaftes Farbenschiellern des hinteren Linsenspiegelbezirks. Der *Glaskörper* besteht dicht hinter der Linse aus einem weißen Fadengewirr, dessen Einzelfäden mehrheitlich vertikal stehen.

\* Die Pünktchen sitzen in den Epithelzellen s. Text zu Abb. 1351, ferner zu Abb. 1373. Die Strahlen der Starrosette entsprechen (s. o.) den Radiärfirsten der Irisrückfläche, in deren Bereich die Noxe auf die Linse stärker wirkt. Als später in diesem Falle auswärts nach oben iridektomiert worden war, verlor sich *im Bereiche des Koloboms* die Sonnenblumenzeichnung s. S. 655.

\*\* VOGT: Schweiz. med. Wschr. 1921, Nr 7.

Weiter rückwärts folgt eine mehr opake Schicht, in welcher graugrünllicher dichter Staub gelagert ist (ähnlich Abb. 1352). Dazwischen luzide Lücken, in denen wieder das Fadennetz sichtbar ist.

*Abb. 1365—1372. In seiner Entstehung und Entwicklung verfolgter Fall von Chalkosis lentis<sup>330</sup>).*

12jähriger Marcell Kay., rechtes Auge.


Herr Dr. FABER, Spitalaugenarzt in Luxemburg, schickte mir am 4. 11. 27 einen 12jährigen kräftigen Jungen, dessen linkes Auge er wegen Explosionsverletzung hatte entfernen müssen. Die Explosion durch eine Patrone hatte am 13. 9. 27 stattgefunden. Im tiefen Glaskörper des rechten, noch Sehschärfe = 1 aufweisenden Auges saß ein glänzender winziger kupferroter Splitter (Abb. 1365 fokales Licht, Abb. 1366 Durchleuchtung). Der Splitter lag im tiefen Glaskörper, im Kopfteil einer kometenförmigen, ausgedehnten Glaskörpertrübung, die bei Bulbusbewegungen blitzartig geschleudert wurde (Abb. 1366, der helle Punkt in der Trübung ist der Splitter. Fokal konnte er am bequemsten mittels HESSscher Hammerlampe gesehen werden). Zwei Monate nach der Verletzung schien die Linse noch intakt zu sein. Doch konnte ich im Bereiche der Linsenvorderfläche im Büschel der Spaltlampe bereits eine Andeutung jener feinen grünlichgrauen *Punktierung* beobachten, die ich als Substrat des sog. Sonnenblumenstars beschrieben habe (Abb. 1351). Eine erste Andeutung des subkapsulären Pupillarringes sah ich am 28. 11. 27. Radiärstreifen waren noch nicht zu sehen. Der Ring hatte den Durchmesser der mittleren Pupillenweite. *Vor allem auch fehlte jedes Farbenschildern.*

Im Laufe der nächsten Wochen nahmen die Deutlichkeit der genannten Punktierung und des Ringes zu, und ganz allmählich, von Woche zu Woche, begannen sich die Radiärstreifen abzugrenzen, zuerst dicht am Ring, dann weiter peripherwärts\*. Dann sah ich den Knaben zwei Monate nicht mehr. Als er zurückkam, war die Zeichnung des Sonnenblumenstars ausgesprochener geworden, und am 18. 4. hatte er das Aussehen der Abb. 1367. Die vom Ring ausgehenden Radiärstrahlen sind kräftig ausgesprochen, einzelne derselben fallen mit Nähten zusammen, andere nicht. Der optische Schnitt zeigt die Lage der Trübungspunkte dicht unter der Vorderkapsel (Abb. 1369, 1370). Die Punkte zeigen im Bereich der Sonnenblumenfigur lediglich *Verdichtung, sie sind aber auch sonst vorhanden* (s. Text zu Abb. 1351). Unter der Hinterkapsel fehlen in diesem, *wie auch in sämtlichen, bis jetzt beschriebenen Fällen* von Kupferstar identische Punkte. Ich habe daher schon vor Jahren an Hand dieser Tatsache und mit Rücksicht auf die *dicht* subkapsuläre Lage angenommen, daß die Punkte irgendwie mit dem Epithel zusammenhängen\*\*.

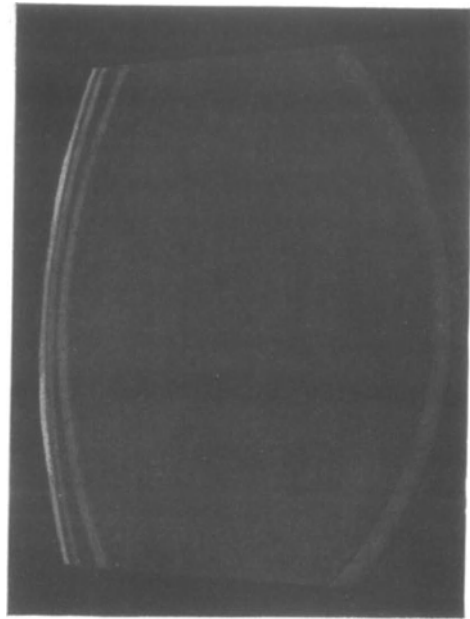
*Auch jetzt besteht noch keine Spur von Farbenschildern weder des vorderen, noch des hinteren Linsenspiegelbezirks.* Damit ist bewiesen, daß das so charakteristische Bild des Sonnenblumenstars völlig unabhängig ist von dem *Farbenschildern* des Kupferstars, und daß beide Erscheinungen sich unabhängig voneinander entwickeln; s. oben Text zu Abb. 1356—1359.

\* Es ist bezeichnend für die Genese des Ringes (s. o.), daß er zuerst da auftrat, *wo die Iris der Kapsel am dichtesten aufliegt*, d. h. im Pupillenbereich. Sodann zunächst im Bereiche der axialen, relativ dicht aufliegenden Firstenteile.

\*\* Berücksichtigt man, daß bei komplizierten Staren das Epithel häufig nach hinten wuchert und dort eine Subkapsulärschicht bildet, so muß erwartet werden, daß ein Pünktchenstar auch hinten auftreten kann. (In einem Präparat von *Siderosis bulbi*, das ich Herrn Kollegen E. FUCHS verdanke, ist das Kapselepithel nach hinten gewuchert *und tatsächlich siderotisch imprägniert, genau wie vorn!*)




1367



1370



1369



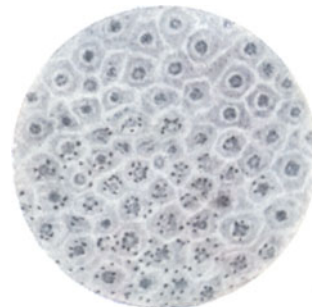
1368



1371 a



1371 b



1372

Die Glaskörperveränderungen waren folgende (Abb. 1371 a und b): Im Glaskörper, dessen Gerüst sehr beweglich war und immer beweglicher wurde, zeigten sich graugrüne Staubpünktchen von außerordentlicher Feinheit. Die Größenordnung dieser dichter und dichter werdenden Staubpünktchen ist viel kleiner, als etwa diejenige von Leukocyten. Dieser feine graugrünliche Staub verleiht schließlich dem Glaskörper eine dichte *Opazität* und der optische Schnitt Abb. 1371 (sowie der Abbildung 1352, 1363) zeigt, daß die Glaskörperopazität bei intraokularem Kupfersplitter ebenso groß werden kann, wie diejenige der Linse!

Außer dem genannten Staub weist der Glaskörper auch feinste grünliche *Fäserchen* auf, die in der Nähe der Linsenrückfläche besonders dicht sind, Abb. 1371b.

Schon oben (Text zu Abb. 1352, 1363) habe ich dargelegt, daß diese graugrüne Glaskörperopazität nicht weniger charakteristisch sein kann für die Anwesenheit eines Kupfersplitters im Auge, wie die Sonnenblumenkatarakt.

Um im vorliegenden Falle die Netzhaut nicht zwecks Entfernung des Splitters verletzen zu müssen, entfernte ich die sowieso in Trübung begriffene Linse. Dabei holte ich zunächst die Vorderkapsel mittels Kapselpinzette heraus.

Ich legte die frisch herausgezogene *Kapsel* unter das bereit gehaltene Mikroskop, sah aber zunächst an dem anhaftenden Epithel keine Veränderungen. Dagegen traten solche *in einzelnen Epithelgebieten* sofort auf, *als ich Schwefelwasserstoff zusetzte*. Schwefelkupfer ist schwarz und in den einzelnen Epithelien zeigten sich nun meist um den Kern gruppierte schwarze bis braunschwarze Punkte, daneben auch einzelne rhombische Kryställchen von Schwefelkupfer. Abb. 1372 zeigt solche, schwach mit Methylenblau gefärbte Kapselepithelzellen. Im oberen Drittel der Abb. 1372 sind die Zellen von Punkten meist frei. Im unteren Teil sieht man die schwarzen Pünktchen meist im Protoplasma liegen, mit Vorliebe zirkulär um die Kerne gruppiert. Da und dort fanden wir sie aber auch in den Interstitien zwischen den Zellen. Wieso die Punkte nur herdweise auftreten, ist einstweilen ungeklärt.

Wer solche Versuche anstellt, wird sie nicht nur unmittelbar nach Herausholen des Kapselstücks anstellen müssen (Mikroskop, Objektträger und Schwefelwasserstoffwasser müssen also bereit stehen), sondern er wird auch zu beachten haben, daß das Schwefelwasserstoffwasser das Präparat ziemlich rasch zerstört. Langes Auswaschen vertragen aber die Epithelien nicht.

Nach Absaugen des Schwefelwasserstofftropfens mittels Fließpapier bringe man den Kapselsetzen für ganz kurze Zeit in wässrige Methylenblaulösung. Setzt man letztere *zuerst* zu, so darf nach den bisherigen Erfahrungen wohl angenommen werden, daß die Kupferverbindung ausgeschwemmt wird. Bei sehr *hochgradigem* Kupferstar (wie demjenigen der Abb. 1373) wird eine Fixierung mit Schwefelwasserstoff überflüssig sein.

Die Kapsel und die oberflächlichen Linsenfasern ließen im vorliegenden Fall kein Kupfer erkennen. (Über den Nachweis einer gleichmäßigen Kupferimprägnierung des Epithels s. Text zu Abb. 1373a—i.)

Daß echter Sonnenblumenstar *ohne jedes Farbenschillern* jahrelang bestehen kann, lehren außer dem mitgeteilten Fall neuerdings die Fälle von echter *Kupferkatarakt bei Pseudosklerose*, über die ich im Text zu Abb. 286—290 (Abschnitt Hornhaut) ausführlich berichtete. Auch diese Fälle beweisen die Unabhängigkeit von Farbenschillern und Sonnenblumenstar.

Die Linse dieses Falles Marcell K. konnte ich in einer Sitzung total extrahieren. Das aphakische Auge hatte Sehschärfe annähernd = 1 (H 13,0). Die Entfernung des Kupfersplitters ohne Läsion der Netzhaut machte mir dagegen viel Sorgen. Die drei von mir gemachten Extraktionsversuche seien hier kurz referiert. Ich mußte in Bauchlage des Patienten operieren. Nur so

kam der Splitter zufolge seiner Schwere in genügende Pupillennähe, um instrumentell überhaupt erreicht werden zu können. Ich machte in der ersten Sitzung einen Hornhautlanzenschnitt Nähe Limbus und ging mit DESMARRESSEM Fanginstrument, das ich durch Grieshaber hatte verkleinern lassen, ein. Der Versuch mißlang, da sich die Pupille sofort maximal verengte, wodurch die Übersicht verloren ging. Ich schloß daher in der gleichen Sitzung eine Iridektomie nasal unten an. Später versuchte ich nochmals umsonst, mit einer Diszissionsnadel den Splitter in Pupillennähe zu hebeln. Er kam nur bis auf mehrere Hornhautdicken an die Pupille heran.

Da nun beim ersten Versuch am meisten der Kammerabfluß gestört hatte — das Kammerwasser tropfte in mein eigenes Auge und die kollabierte faltige Cornea des Knaben wurde undurchsichtig —, so ließ ich mir vom Instrumentenmacher ein Instrument anfertigen, das gleichzeitig stach und stopfte. Er mußte mir nämlich ein Pincesciseaux bauen, dessen Branchen vorn spitz zuliefen und nach hinten konisch sich verdickten, die außerdem außen eine Schneidekante besaßen, um glatt vorwärts zu dringen. Vorn innen ließ ich zum Fassen Rillen anbringen.

Wenn auch dieses Instrument noch nicht *absolut* stopfte — es kann noch verbessert werden —, so kam ich jetzt doch ohne Lanzenschnitt aus, und es tropfte nur wenig Kammerwasser ab. Aber ich konnte den Splitter, der in einer schlüpfrigen Glaskörperhülle saß (s. Abb. 1366) nicht direkt fassen, weil die Hülle samt Splitter stets ausglitt. Jedoch gelang es mir schließlich, die Hülle nach vorn zu ziehen und damit den Splitter auf die Irisvorderfläche zu schleppen. Hier holte ich ihn dann mit einem kleinen Daviellöffel, mit dem ich ihn etwas an die Hornhaut andrückte.

Das winzige Kupferplättchen ist 0,6 mm lang, 0,4 mm breit und 0,1 mm dick.

Die vorher vorhandenen leichten Reizerscheinungen verschwanden; heute, nach 4 Jahren, ist die Sehschärfe annähernd = 1, und es geht dem Auge, wie mir Herr Kollege FABER berichtet, sehr gut.

Der Fall zeigt zum erstenmal, daß man den Kupfersplitter aus dem tiefen Glaskörper auch ohne die ominöse Netzhautperforation herausholen kann. Die technischen Schwierigkeiten darf man sich dabei keineswegs verhehlen.

*Abb. 1365. Kupfersplitter im mittleren Glaskörper, lokalisiert im optischen Schnitt.*

12jähriger einäugiger Marcell K., rechtes Auge, schwache Vergrößerung (Text s. vorstehend). Der Splitter *leuchtet* und breitet in die Umgebung Licht aus. Er sitzt an der Spitze einer großen schleierigen Glaskörpertrübung, die er bei Bewegungen mit sich schleppt. Seine Lage wechselt außerordentlich. Oft sitzt er soweit dorsal, daß ihn das Spaltbüschel nicht erreicht. Der Linse nähert er sich bei gebeugter Kopfhaltung höchstens bis auf einen Linsendurchmesser (etwa 4 mm). Weiterer Text s. oben.

*Abb. 1366. Kupfersplitter im Glaskörper bei Lupenspiegelbeobachtung.*

Voriger Fall. Der Splitter sitzt im Kopfteil einer ausgedehnten Glaskörpertrübung. Text s. oben.

*Abb. 1367, 1368. Sonnenblumenstar, aufgetreten ein halbes Jahr nach Eindringen eines Kupfersplitters in den Glaskörper.*

Voriger Fall. Abb. 1368 Übersichtsbild. Abb. 1367 etwa 10fache Vergrößerung. Man beachte den der Pupille entsprechenden grüngrauen, unscharf begrenzten Ring und die radiären Streifen, die sich peripher bald verlieren. Zwischen ihnen die dunklen radiären Aussparungen.

Der vordere Spiegelbezirk verdeckt die Zeichnung der Rosette. Jedes Farbenschillern *fehlt*. Stellt man aber bei stärkerer Vergrößerung die einzelnen Epithelien ein, so schimmern diese manchmal leicht grünlich oder rötlich, ohne daß aber von einem Kupferfarbenschillern irgendwie die Rede sein kann. Auch die einzelnen Linsenfasern und Nähte sind ohne Besonderheit.



*Abb. 1369, 1370. Dicker und dünner optischer Schnitt durch den Sonnenblumenstar.*

Voriger Fall. Wie schon in Abb. 1351, 1354 und 1363 ergibt der optische Schnitt die *einheitlich flächenhafte, dicht subkapsuläre* Lage der den Star zusammensetzenden Pünktchen, und damit die Übereinstimmung mit der Lage der Pünktchen des siderotischen Stars, Abb. 1343 und 1347.

*Abb. 1371a, 1371b. Die graugrüne Opazität des Glaskörpers bei schwerer Chalkosis bulbi.*

Voriger Fall. Abb. 1371a läßt erkennen, daß die Opazität des gelbgrünen Glaskörpers diejenige der Linse übertrifft (ähnlich Abb. 1352, 1363). Die Trübung besteht aus feinem graugrünem Staub und graugrünen Fäserchen (Abb. 1371b, 24fach). Da und dort im opaken Glaskörper auffallend luzide Lücken (Abb. 1371a, s. auch Abb. 1352 und 1363), als Zeichen der Verflüssigung.

*Abb. 1372. Das mit Schwefelwasserstoffwasser behandelte, leicht mit Methylenblau gefärbte Kapselepithel eines frischen Kapselstanzens bei Sonnenblumenstar.*

Voriger Fall. Man beachte in der unteren Hälfte der Abb. 1372 die schwarzen Pünktchen, offenbar von Schwefelkupfer, welche gruppenweise einzelne Epithelgebiete durchsetzen, in anderen fehlen, und welche hauptsächlich im Protoplasma um die Kerne gruppiert sind. Ihr Zustandekommen ist noch nicht abgeklärt.

*Abb. 1373a—1373i. Schwerste Chalkosis lentis mit olivgelbgrünem Sonnenblumenstar. Histologischer Nachweis einer subkapsulären Kupferschicht (JESS) und der Kupferimprägnierung des Epithels (VOGT).*

63jähriger Alfred Haldimann (Frl. Dr. ROHNER). Vor 5 Jahren explodierte dem Patienten beim Manipulieren mit einem Gewehr eine Patrone mit Kupferhülse. Dabei drang ihm ein Kupfersplitter durch das Oberlid ins linke Auge. Drei Wochen lang war dieses Auge etwas entzündet, doch suchte Patient keinen Arzt auf. In der Folge wurde die Sehkraft links schlechter und heute ist sie bis auf unsichere Spuren von Lichtempfindung erloschen. Mittels der von mir angegebenen *skelettfreien Röntgenaufnahme* ergab sich die Lage des etwa 1 mm messenden Splitters 5 mm hinter dem Limbus, Richtung 5 Uhr. Am Bulbus ist die Perforationstelle nicht auffindbar, Hornhaut intakt, Vorderkammer normal tief. Die Linse bietet das sehr ausgesprochene Bild des *Kupferstars*. Fundus wegen der Linsenveränderungen undeutlich.

*Linsenbefund.* Bei fokaler Beleuchtung zeigt die *gesamte Linsenvorderfläche* eine blaugrüne bis olivgrüne Verfärbung. Der Sonnenblumenstar (Abb. 1373a) ist in seinem Ring olivgrün, mit starkem Stich ins Gelbliche, Mitte dunkler (Abb. 1373a, stärkere Vergrößerung in Abb. 1373b). Die Strahlen und besonders die Zwischenräume zwischen den Strahlen sind mehr blaugrün (Abb. 1373a und b). Im ganzen sind 15—16, zum Teil konfluente Strahlen zu zählen.

Wieder gehört dieser Sonnenblumenstar, wie ich das schon im Text zu Abb. 1351 nachwies, *ausschließlich der dicht subkapsulären Schicht an*. Es geht das aus dem optischen Schnitt Abb. 1373c unzweifelhaft hervor. Wieder setzt er sich aus zahllosen, kontinuierlichen, kleinsten grünblauen Pünktchen zusammen (Abb. 1373c, stärkere Vergrößerung), die einen im Bereiche der Strahlen etwas dichteren Teppich bilden, *und die der Dichte und Größenordnung nach den Epithelien entsprechen*. Das Farbenschillern des Chagrins (Abb. 1373c bei F) ist gut, *aber nicht übermäßig kräftig* ausgesprochen und im ganzen Vorderkapselgebiet erhältlich. Auch außerhalb des Chagrins zeigen die einzelnen Pünktchen leichten metallischen Farbenglanz, der um so deutlicher wird, je näher sie dem Chagrinfeld liegen.

Wie Abb. 1373c veranschaulicht, überdeckt die Starschicht als gleichmäßiges, unmeßbar dünnes Häutchen die Linse, wobei sich die Kapseloberfläche in der Spiegelung als intakt erweist. Schon dieser Befund allein macht es wahrscheinlich, daß der Sonnenblumenstar auch dieses Falles sein Substrat dicht unter der Kapsel, bzw. im Bereiche des Epithels hat, und die Faserschicht freiläßt. Die ganze vordere *Rinde* ist auffallend luzid, im dünnen optischen Schnitt kaum wesentlich opaker als das Kammerwasser, als ob sie aus klarer Flüssigkeit bestände. Nirgends ist eine Trübung zu sehen. Gelbrotopak ist dagegen die *Kernvorderfläche* (Abb. 1373c, KK). Sie zeigt kräftige Naht- und Faserzeichnung. Die Nähte haben das Aussehen von breiten dunklen Furchen (auf der anderen, gesunden Seite sind es die gewöhnlichen grauen Firsten des Alterskernreliefs). Eingestreut in diese Kernvorderfläche sind weiße und farbig glänzende Krystallpunkte (Abb. 1373c, im Streifen KK). Die Kernopazität erscheint im optischen Schnitt gesteigert. Die *hintere* Kernfläche ist undeutlich, es bestehen hier Wasserspalten und feine Trübungen.

Die *hintere* Linsenkapsel erscheint, wenigstens soweit sie (peripher) sichtbar ist, blaugrau bis grüngrau, *doch läßt sie die Zusammensetzung aus Punkten vermissen*. Auch der hintere Spiegelbezirk zeigt Farbenschillern, doch ist dieses weniger kräftig als in anderen von mir beobachteten Fällen von Chalkosis.

*Makroskopisch* erscheint das hintere Linsenbild auffallend gelbrot bis feuerrot und zeigt ungewöhnliche Lichtstärke. (Das hintere Linsenbild des rechten [gesunden] Auges ist blaßgelb.) Als neuen Befund erwähne ich die auffallend gelbrote Farbe des gesamten linken Kerns, die offenbar durch das Kupfer bedingt ist.

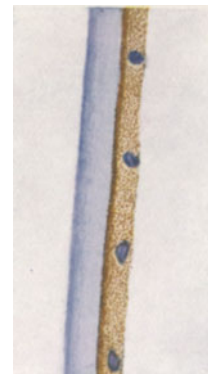
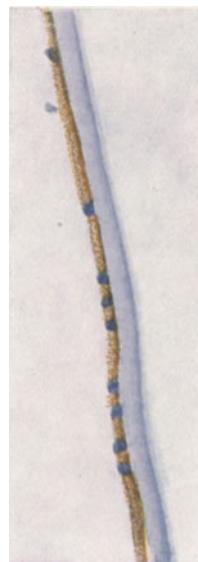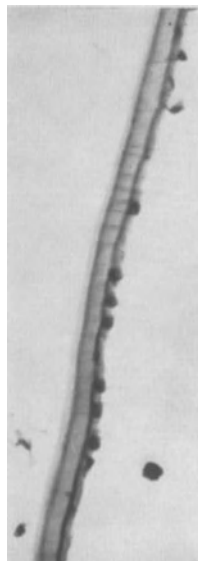
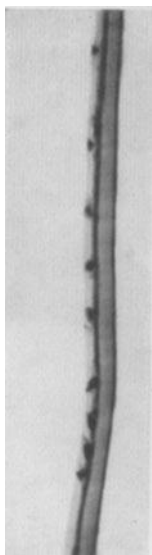
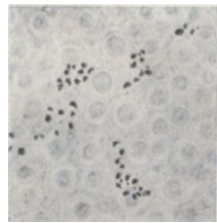
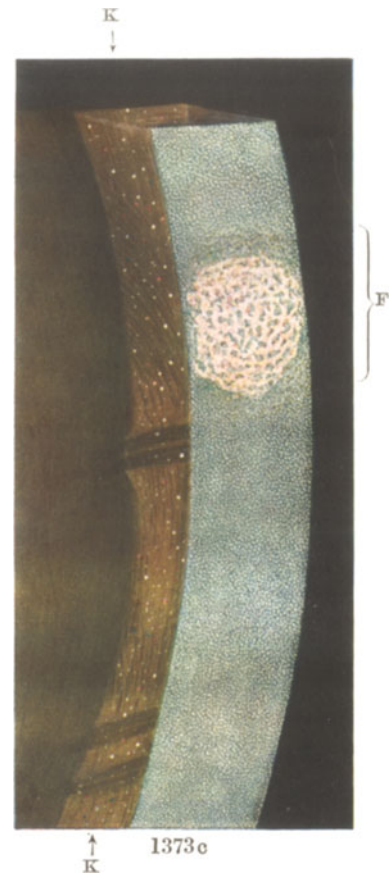
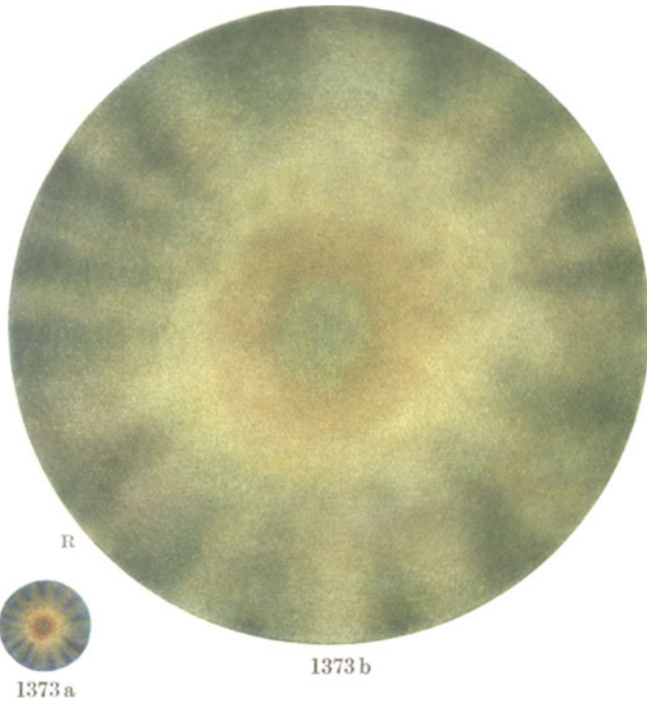
Der *Glaskörper* ist peripher sichtbar und zeigt die von mir schon 1920 beschriebene und abgebildete (Abb. 1352, ferner 1371a und b) Struktur. Das Gerüst ist, wie dort, *feinfaserig*. Die Fasern bilden ein eng und feinverzweigtes, graues bis grauweißes Netzwerk. Dieses ist mit dichtem grauem Staub behangen und durchsetzt. Ein schwacher Stich ins Graugrünliche ist unverkennbar.

#### *Histologischer Befund:*

Um eine Ausschwemmung des Kupfers zu vermeiden, eröffnete ich die Vorderkammer des frisch enukleierten Bulbus mittels Lanze und holte die Vorderkapsel mittels Kapselpinzette heraus, um sie sofort in bereitgehaltenes Schwefelwasserstoffwasser zu bringen. Die herausgeholte, unveränderte Kapsel zeigte *fokal* (auf dunklem Grunde fokal belichtet) lebhaft blaugrüne Farbe. Im regredienten Licht (d. h. auf weißem Grunde) erschien sie olivbraun. Sie zeigte somit — *und zwar in gesteigertem, auffallendem Maße* — das Verhalten eines trüben Mediums, das eine Mal vor dunklem, das andere Mal vor hellem Hintergrund. Im Schwefelwasserstoffwasser änderte sich diese optische Erscheinung nicht.

Im frisch untersuchten Epithel (Abb. 1373d) fanden sich wieder die gleichmäßigen feinen, schwarzen gruppenweise geordneten Pünktchen, die offenbar aus Schwefelkupfer bestehen, und welche ich vom Falle der Abb. 1365—1371 in Abb. 1372 wiedergab. Ihre Dichte war auch in diesem Falle keineswegs eine gleichmäßige, wohl aber ihre Größe. Wie diese ungleichmäßig verteilten corpusculären Niederschläge zustande kommen, bedarf noch der Aufklärung.

Interessant gestaltete sich die *histologische Untersuchung* dieses Falles von besonders exzessiv ausgeprägtem Kupferstar. Die in Paraffin gebetteten Kapselstücke ließen im Bereiche des Kapsel epithels schon am *ungefärbten* Schnitt *eine gleichmäßige*, aus feinsten Pünktchen bestehende hellbraune Schicht erkennen (Abb. 1373e und f Mikrophotographien. Abb. 1373g und h, dieselben Schnitte, gefärbt). In die hellbraune Schicht sind die Kerne eingebettet. Eine feinste Schicht unmittelbar unter der Kapsel erwies sich als dichter (Abb. 1373e—i, Abb. 1373i stärkere Vergrößerung).



1373 e

1373 f

1373 g

1373 h

1373 i

Offenbar entspricht diese dichtere subkapsuläre Schicht dem von JESS in seinem Falle erhobenen Befunde einer subkapsulären „Kupferschicht“. Diese braune Imprägnierung läßt am *ungefärbten Schnitt (Beobachtung in Glycerin) die Epithelkerne fast völlig frei*, während das Protoplasma gleichmäßig betroffen ist. Die angrenzenden Linsenfasern zeigen keine Färbung. Durch mehrstündiges Aufbewahren in Alkohol verliert sich die Färbung allmählich.

Die Kapsel selber und die Kapseloberfläche erwiesen sich als frei von jeder Veränderung. *Auch unter der Hinterkapsel war eine feine subkapsuläre braune Schicht nachweisbar*. Auf die relativ große Dicke dieser Schicht mag bezogen werden, daß im vorliegenden Fall das Farbenschiellern nicht besonders stark war.

Nach diesem Befunde wird man annehmen können, daß das Substrat des so charakteristischen *Sonnenblumenstars* in der Hauptsache im *Epithel* zu suchen ist, das durch eine Kupferverbindung dicht, aber ungleichmäßig imprägniert erscheint, indem die Zellkerne relativ frei bleiben. Durch dieses Freibleiben kommt vielleicht die eigentümliche, überaus charakteristische Punktierung des Sonnenblumenstars zustande. Die schon von JESS<sup>379)</sup> gefundene feine subkapsuläre Schicht dagegen kann zum Farbenschiellern Anlaß geben\*.

Hinsichtlich der Entstehung der Sonnenblumenfigur vgl. S. 654.

*Abb. 1374. Bis auf den geschrumpften, in die Vorderkammer verlagerten Kapselsack resorbierte Linse bei intraokularem Kupfersplitter.*

28jähriger Seu., linkes Auge. Minenexplosion vor 5 Jahren. Rechtes Auge anscheinend ohne Fremdkörper, RS =  $\frac{6}{5}$ . Links Irisschlottern, Linse im Pupillarbereich nicht sichtbar, luxierte später in die Vorderkammer. Über das Krankheitsbild dieses Falles und die Kupfernatur des aus der Vorderkammer extrahierten Splitters orientiert die Fußnote S. 647 im Text zu Abb. 1350—1352\*\*. Über die besondere Beschaffenheit des Glaskörpers desselben Falles Seu. ist im Text zu Abb. 1352 ausführlich berichtet.

Es handelt sich demnach um Resorption der Linse nach Chalkosis bulbi, mit Spontanluxation des Kapselsackes in die Vorderkammer (Abb. 1374). Man beachte die Knitterung des Kapselsackes in fast geraden Linien und das leichte Farbenschiellern der Kapsel. Daneben das ungewöhnlich tiefschwarze Pigment, das sich im Grunde der Vorderkammer hyphaemaartig angesammelt hat. (Ähnliche Kapselschrumpfung durch Resorption des Ultrarotstars des Kaninchens s. Abb. 1384, 1384a.)

### i) Kupferstar durch Autointoxication bei Pseudoklerose.

(S. Abschnitt Hornhaut, Abb. 286—290).

### k) Olivfarbener bis broncegelber Sonnenblumenstar unbekannter Ätiologie (vielleicht Autointoxication durch Kupfer). (Abb. 1375a.)

*Abb. 1375a.* 40jährige gesunde Mme. de V., rechtes Auge. Es handelt sich hier um einen einzigartigen, in der Literatur unbekanntem Befund, den ich zufällig gelegentlich der Verordnung einer Presbyopenbrille erhob. *Beide Augen zeigten denselben Befund*: Die olivbraune Sonnenblumenkatarakt der Abb. 1375a (nur zur Hälfte

\* Daß auch schon JESS im Epithel- und oberflächlichen Faserbereich Kupferimprägnierung fand, wurde S. 653 erwähnt. Unter der Hinterkapsel fand er die Kupferschicht nicht.

\*\* Vgl. A. VOGT: Klin. Mbl. Augenheilk. 66, 269 (1921).

gezeichnet)\*. Das feine Korn dieser Trübung zeigte denselben metallischen Glanz wie bei Kupferstar oder bei Silberimprägnierung der M. Descemeti oder endlich bei Platintätowage. Farbenschillern fehlte, Linse frei durchleuchtbar, klar. Fundus ohne Besonderheit.

*Zweifellos handelte es sich um eine metallische Imprägnierung endogener Natur, wahrscheinlich durch Kupfer. Grobe Zeichen von Pseudoklerose bestanden keine. Eine internistisch-neurologische Untersuchung fand nicht statt. Ich sah die auf der Durchreise begriffene Dame nicht mehr.*

Die Broncefärbung spricht nicht gegen die Kupfernatur dieses Sonnenblumenstars. Bei intraokularem Kupfersplitter ist bräunliche bis bräunlichrote, auch gelbliche Farbe des Sonnenblumenstars von BLEISCH, UHTHOFF<sup>374</sup>) und RUMBAUR<sup>375</sup>) gesehen worden. Abgesehen davon zeigt mein Fall Abb. 1373 dieselbe Farbe.

Bei Kupferstar ist nach meinen Erfahrungen bei Pseudoklerose in erster Linie eine Kupferspeicherung in der Leber anzunehmen.

Ohne Spaltlampenmikroskop wäre die einzigartige Erscheinung, die vielleicht zum diagnostischen Symptom einer Allgemeinerkrankung (Metallintoxikation?) werden wird, übersehen worden\*\*.

### 1) Verhalten der Linse gegenüber künstlich implantierten Fadenpilzen.

(Text von Dr. K. REHSTEINER, früherem Oberarzt der Klinik.)

*Abb. 1375b und c. Experimentelle Untersuchungen über die lebende Linse als Nährboden von Fadenpilzen.*

*Abb. 1375b. Achorion Quinckeanum in der Linse eines Meerschweinchens. Übersichtsbild.*

*Abb. 1375c. Achorion Quinckeanum in der Linse eines Meerschweinchens. Optischer Sagittalschnitt.*

Pathogene Hyphomyceten vermehren sich ausschließlich in den hornhaltigen Bestandteilen der Epidermis, trotzdem sie gelegentlich auch im Blut und in den inneren Organen nachweisbar sind. Als Ursache für diesen Dermatotropismus der Pilze kommt, da sie auf inneren Organen toter Tiere gezüchtet werden können, vor allem die herabgesetzte Vitalität der Hornschicht der Epidermis in Frage. Da auch in den inneren Linsenschichten der Stoffwechsel herabgesetzt ist, wurde in gemeinsamen Untersuchungen der Züricher Universitäts-Hautklinik (Prof. BLOCH) und meiner Klinik von W. JADASSOHN und REHSTEINER\*\*\* der Versuch gemacht, Hyphomyceten in der Linse zum Wachstum zu bringen. Nach Injektion von Sporen von Achorion Quinckeanum, Achorion Schönleini oder Trichophyton gypseum in die Linse von Kaninchen und Meerschweinchen zeigte sich nach einer Inkubationszeit von einigen Tagen ein Auswachsen von Mycelfäden, das sich streng an die tiefere Rinde hielt und die oberflächliche Rinde und den Kern freiließ (Abb. 1375c). Letzterer ist für das Einwachsen der Mycelfäden zu hart, während in der oberflächlichen Rinde die kernhaltigen, voll lebensfähigen Fasern für das Pilzwachstum offenbar ungünstig

\* Es fehlt der Ring, statt dessen besteht eine Scheibe. Ähnliche Formen sah ich bei Kupferstar, auch solchem der Pseudoklerotiker (Abb. 286).

\*\* Nachträglich begab sich die Patientin in Behandlung des Herrn Kollegen H. COPPEZ in Brüssel, dem ich auf Wunsch meinen Linsenbefund mitteilte, mit der Bitte, nach eventueller *Kupfervergiftung* zu fahnden. Herr COPPEZ teilte mir am 15. 5. 31 folgendes mit: Die Dame bediente sich „*d'une batterie de cuisine en cuivre et elle préparait le thé et le café dans des pots de cuivre*“! Ich darf also annehmen, daß ich mittels meines Linsenbefundes eine chronische Kupfervergiftung festgestellt habe.

\*\*\* W. JADASSOHN und REHSTEINER: Klin. Wschr. 10, 308 (1931).



1374



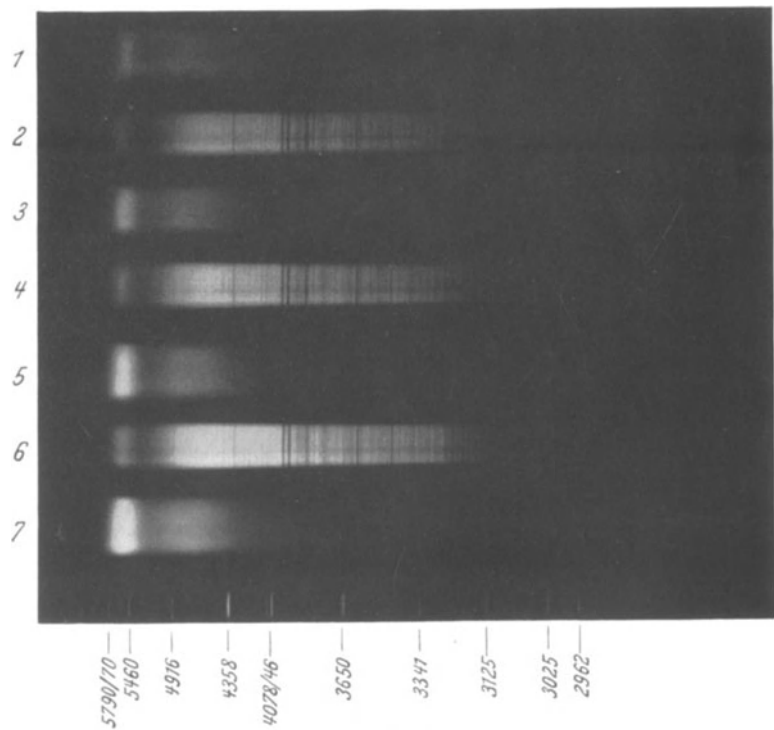
1375c



1375a



1375b



1375d

sind. Auch diese Befunde sprechen dafür, daß die pathogenen Hyphomyceten nur in *Geweben mit herabgesetzter Vitalität* gedeihen. Sie zeigen außerdem, daß die einzelnen Linsenschichten nicht nur in bezug auf die Form der Katarakttrübungen, sondern auch in bezug auf ihre Eignung für Parasitenwachstum spezifisch sind. Endlich, daß sie hinsichtlich Vitalität unter sich differieren.

## 11. Schädigungen der Linse durch die strahlende Energie.

- a) *Der experimentelle Ultrarotstar beim Tier. Ultrarotstar beim Menschen.*
- b) *Glasmacher- und Gießerstar.*
- c) *Der experimentelle Röntgen- und Radiumstar beim Tier.*
- d) *Der Röntgen- und Radiumstar beim Menschen.*

### Allgemeiner Überblick über die Schädigungen des Auges durch die strahlende Energie.\*

Die klinische und experimentelle Forschung der letzten drei Jahrzehnte läßt als gesichert erscheinen, daß das Sonnenlicht sowohl wie das künstliche Licht unter bestimmten Bedingungen dem Auge vorübergehenden oder bleibenden Schaden zufügen kann. Noch leichter entstehen Schädigungen durch Röntgen- und Radiumstrahlen.

Daß das Hineinblicken in die Sonne, z. B. bei Sonnenfinsternissen, vorübergehende oder bleibende *Skotome* hervorruft, ist lange bekannt. Es lag nahe, diese Schädigung auf eine *Verbrennung der Macula lutea* zu beziehen. Eine andere, ebenfalls schon alte Beobachtung ist die des *Gletscherbrandes* im Hochgebirge. In der Hauptsache wird dieser Gletscherbrand, wie besonders WIDMARK in den achtziger und neunziger Jahren experimentell gezeigt hat, durch das Ultraviolett hervorgerufen. Diese Strahlung schädigt vor allem Hornhaut und Bindehaut.

Strittig war bis vor kurzem, wodurch eine dritte Lichtkrankheit, der *Glasmacher- und Gießerstar*, zustande kommt. Wir werden sehen, daß er durch das Ultrarot der flüssig-feurigen Massen bedingt ist. Ich werde Ihnen derartige Stare demonstrieren.

Seit ferner die Röntgen- und Radiumstrahlen entdeckt worden sind, haben wir auch einen Röntgen- und Radiumstar kennen gelernt. Auch diesen Star werde ich Ihnen an Mensch und Tier vor Augen führen.

Wir beschreiten hier ein wichtiges Gebiet der Ophthalmologie, das der Strahlenschädigungen. Jeder Augenarzt muß darüber orientiert sein. Nicht nur die Schädigung und ihre Ursache soll er kennen, sondern auch die Methode, ihr vorzubeugen. Dazu ist die Kenntnis der *einzelnen Strahlengebiete* und ihrer Wirkungen unerläßlich.

Überblicken wir zunächst das prismatische Spektrum der Bogenlampe. WILLIAM HERSCHEL hat 1800 erkannt, daß anschließend an das sichtbare Spektrum, das sich von Rot bis Violett erstreckt, dunkle Strahlen folgen, unsichtbare Lichtstrahlen, reflektierbar, beugbar und brechbar wie sichtbare Strahlen, von diesen nur dadurch unterschieden, daß wir sie mit dem Auge nicht wahrzunehmen vermögen. Heute wissen wir — und es sei dies an diesem Beugungsspektrum (Abb. 1376a) veranschaulicht —, daß dieses sichtbare Spektrum nur ein kleiner Ausschnitt des gesamten Spektrums ist, reichend von der Wellenlänge 750—800 Millimikra bis etwa 400 Millimikra (Abb. 1376a). Von da dehnt sich, anschließend an das *Violett*, bis hinunter zu 100 Millimikra und weniger, das *Ultraviolett*, und hier, auf der anderen Seite, anschließend an das *Rot*, das viel weiter reichende *Ultrarot*, von der Wellenlänge 700—800 Millimikra bis zu den Wellenlängen 100 000 und mehr. Also nur auf einen

\* Nach einem Referat, gehalten an der Jahresversammlung der Schweizer. ophthalmologischen Gesellschaft am 22. Juni 1930<sup>306</sup>). Einige weitere Beobachtungen sind diesem Vortrag beigelegt.

winzigen Bezirk dieses riesigen Spektrums spricht unsere Netzhaut an, alle anderen Wellenlängen rufen in unserem Neuroepithel keinen Lichteindruck hervor. Die Stäbchen und Zapfen sind eben nur auf jene bestimmten Wellenlängen abgestimmt.

Nun gelangt allerdings nicht *alles* Ultraviolett und noch viel weniger *alles* Ultrarot zu unserer Netzhaut. Das ist gut so, denn diese Energien müßten dort Verheerungen anrichten. Es geht nur ein Teil durch die brechenden Medien hindurch, und dieser ist für die nachfolgenden Fragen wichtig. HELMHOLTZ meinte noch in seiner „physiologischen Optik“, daß das dunkle Licht dunkel sei, weil es nicht zur Netzhaut gelange. Diese Auffassung hat sich schon vor über 60 Jahren als unhaltbar erwiesen, als die Physiker KNOBLAUCH, JANSSEN und FRANZ am gewöhnlichen Licht, TYNDALL an Hand der eben erfundenen Bogenlampe an Rinderaugen nachwiesen, daß kurzwelliges Ultrarot in großen Mengen zur Netzhaut gelangt. Andere bestätigten dies, und ich selber\* stellte 1910—1912 durch Messungen an Tier- und Menschenaugen fest, daß von dem Lichte einer *Glühbirne mehr kurzwellige, ultrarote, also unsichtbare Strahlen zur Netzhaut gelangen als sichtbare*. Bedenken wir, daß wir die schwache Lichtenergie einer Stearinkerze nachts noch auf 1000 m Entfernung wahrnehmen, so läßt sich errechnen, daß diese Lichtenergie viele Tausend Millionen mal kleiner ist\*\* als die der ultraroten Strahlen einer Bogenlampe, welche die Netzhaut treffen, welche letztere aber trotz ihrer viel gewaltigeren Energie nicht den geringsten Lichteindruck zu erwecken vermögen. Wir ersehen daraus die fast unfaßbar feine Abstimmung der Zapfen auf ganz bestimmte Wellenlängen. Nur die Wellen etwa 750—400 finden Resonanz und erzeugen damit Lichtempfindung, ähnlich wie etwa eine musikalische Saite nur auf bestimmte Schwingungen anspricht, mit denen sie im Einklang steht.

Wenn wir uns nun wieder der eingangs erwähnten *Blendung durch Blick in die Sonne* bei Sonnenfinsternissen erinnern, so werden wir die Ursache der Maculaschädigungen keineswegs einzig und allein in den sichtbaren Strahlen und im Ultraviolett suchen können, wie das vor 16 Jahren noch C. v. HESS\*\*\* getan hat, *sondern auch die kurzwelligen ultraroten Strahlen in Betracht ziehen müssen*.

Wollen wir uns eine Vorstellung davon machen, ob bei soleher Sonnenblendung sichtbares Licht und Ultrarot gemeinsam oder jedes für sich die Macula schädigen können, so müssen wir uns zunächst eines wichtigen Grundsatzes erinnern, der für alle Schädigungen durch Licht maßgebend ist, aber oft von den medizinischen Autoren übersehen wurde. Nämlich des Grundsatzes: *Ohne Absorption keine Schädigung*. Lassen Sie *reines sichtbares Licht* (also solches, das frei ist von dunklen Strahlen) durch eine Glasplatte oder durch reines Wasser gehen, so erwärmen sich Glasplatte und Wasser nicht, auch nicht, wenn das Licht eine noch so hohe Intensität hat. Das Licht geht eben *durch*, es wird sozusagen nichts davon absorbiert†. Ähnliches gilt für unsere Augenmedien. Hornhaut, Kammerwasser, Glaskörper sind farblos und klar††. Reines sichtbares Licht, auch solches von größter Intensität, verändert oder schädigt diese brechenden Medien nicht. Kleben wir aber ein schwarzes Papier hinter die genannte Glasplatte, dann erwärmt und erhitzt sich letztere zufolge der Lichtabsorption im schwarzen Papier, das jetzt seine Wärme dem Glase mitteilt.

\* Arch. f. O. G. 81, 155 (1912) und 83, 99. Siehe dort die Literatur. Ebenso das Referat HARTINGER: Z. ophthalm. Opt. 14 (1926).

\*\* TYNDALL [Pogg. Ann. Physik 4, 51 (1865)] berechnet das 26 milliardenfache.

\*\*\* HESS, C. v.: Über Schädigungen des Auges durch Licht. Referat, erstattet auf dem Internat. med. Kongreß in London 1913. Arch. Augenheilk. 75, 140 u. 151 (1913).

† Erst sehr dicke Schichten lassen eine Absorption erkennen (blaue Farbe des Wassers).

†† Die normale *Linse* absorbiert aus dem sichtbaren Licht etwas Violett, bei Orange- oder Rotfärbung auch noch andere Wellenlängen. Die Augenmedien sind weniger „optisch leer“ als Glas.



Dem schwarzen Papier hinter dem Glas ist hinter der Netzhaut das Pigmentepithel vergleichbar. Das Sonnenbildchen, das wir auf der Macula bei Blick in die Sonne entwerfen, ist gleichsam ein Brennglasbild. Das Pigmentepithel absorbiert dieses Licht und erhitzt sich daher, es werden somit die eintauchenden Zapfenenden durch Überhitzung geschädigt. In der Tat sehen wir nach einer solchen „Sonnenverbrennung“ Aufhellungen, manchmal auch Wucherungen im Pigmentepithel der Macula. Nicht nur die sichtbaren Lichtstrahlen werden in dem Pigmentepithel und der Aderhaut absorbiert, sondern, wie ich zeigte, *auch die kurzwelligeren ultraroten Strahlen*. Also beteiligen sich auch diese letzteren an der Erhitzung des Pigmentepithels.

Ja es gelang mir, mit kurzwelligem Ultrarot *allein*, ohne sichtbares Licht, beim Kaninchen *schwere Netzhautverbrennungen* hervorzurufen\*. Abb. 1376e gibt einen solchen Netzhautverbrennungsherd (des Kaninchens Nr. 097338) wieder, linkes Auge. Dieses Auge wurde in meinem Laboratorium durch Herrn Dr. HANS MÜLLER\*\* am 7. 12. 23 mittels kurzwelligem Ultrarot 20 Minuten lang bestrahlt. Die Bestrahlung erzeugte außer Linsentrübungen schwere Chorioretinitis axialis, die mit den in Abbildung 1376e sichtbaren Narbenbildungen ausheilte (Aufnahme der Abbildung am 24. 12. 25, etwa 2 Jahre nach der Bestrahlung). Abb. 1376e ist das umgekehrte Bild. Man beachte den axialen, mehrere Pupillendurchmesser großen, atrophischen, pigmentumsäumten Doppelherd unterhalb Papille, in dessen Bereich die Aderhaut geschwunden ist.

BÜCKLERS\*\*\* hat frische derartige Verbrennungen in meinem Institut histologisch untersucht. Abb. 1428a gibt die normale linke Retina, Abb. 1428b die mit kurzwelligem Ultrarot geschädigte rechte Retina des Kaninchens Nr. 107530 wieder, 1<sup>3</sup>/<sub>4</sub> Tage nach einstündiger Bestrahlung.

Die histologischen Veränderungen durch Ultrarotschädigung der Netzhaut bestehen in Exsudation und Zerfall im Bereiche des Pigmentepithels und des Neuroepithels. Die Körner quellen auf und werden auseinandergerissen, mit Flüssigkeit und Fibrin gefüllte cystoide Räume durchsetzen die Nervenfasern- und besonders die Neuroepithelschicht. Das Pigmentepithel ist gequollen, die Aderhaut hochgradig verdickt, hyperämisch und von Exsudat und Blut durchsetzt. (Die Faltenbildung in Abb. 1428b kommt durch den Platzmangel der gequollenen Netzhaut und der dicken subepithelialen Exsudationschicht zustande.)

*Es erzeugt somit das isolierte kurzwellige Ultrarot nekrotische und entzündliche Veränderungen der Netzhaut und Aderhaut schwersten Ausmaßes.*

Von weit geringerer Bedeutung ist für solche Verbrennungen das *Ultraviolett*. Denn es gelangt nur in unbedeutender Menge zur Netzhaut und zum Pigmentepithel. Die übrigen Augenmedien, vor allem die Linse, absorbieren schon vorher insbesondere seinen kurzwelligeren, schädlicheren Teil.

Es darf also nach diesen Untersuchungen als erwiesen gelten, *daß die Maculaschädigung zufolge Blickes in die Sonne in der Hauptsache eine Verbrennung des Pigmentepithels und des angrenzenden Neuroepithels durch das im Pigmentepithel absorbierte sichtbare und ultrarote Licht ist.*

Wenden wir uns zu der zweitlängst bekannten Lichtschädigung des Auges, zum *Gletscherbrand*. Er ist, wie WIDMARKS<sup>307)</sup> Untersuchungen gezeigt haben, eine Folge des *Ultravioletts*. Wieso aber bekommen wir diese Verbrennungen nicht in

\* VOGT, A.: Weitere experimentelle und anatomische Untersuchungen über die Schädigung des Auges durch ultrarote Strahlen usw. Schweiz. med. Wschr. 56, Nr 15 (1926).

\*\* Linsenbefund dieses Auges siehe MÜLLER, HANS: Arch. f. O. G. 114, 513, Versuch 3 (1924).

\*\*\* BÜCKLERS, MAX, Arch. f. O. G. 117, 1 (1926).

der Ebene, nur im Gebirge und auf Gletschern? Es sind diese Verbrennungen nicht die Folge des gewöhnlichen Ultravioletts, sondern eines reichen kurzwelligeren, das im Hochgebirge vorkommt, jedoch bis in die Ebene höchstens in Spuren durchdringt. In der Meeresebene finden wir das Ultraviolett meist nur bis in die Gegend der Wellenlänge etwa 300 Millimikra, bei 2000 m jedoch bis zur Wellenlänge etwa 290\*. Und dieses *kurzwellige* Ultraviolett, vornehmlich unterhalb 310, ist es, welches, wie ich gemeinsam mit TRÜMPY\*\* zeigte, das Hornhautepithel und die Bindehaut und Haut verbrennt. Unser Ultraviolett der Ebene, unter dem sich unser Auge ontogenetisch und phylogenetisch entwickelt hat, ist *physiologisch* und daher in normalen Mengen unschädlich. Bei unseren experimentellen Untersuchungen an Kaninchen fanden wir, daß die Schädlichkeit erst von etwa 310 Millimikra abwärts beginnt. Weiter unten, bei der Quecksilberlinie der Hg-dampflampe, ist sie schon sehr erheblich. Sie kennen heute gewiß alle das Spaltlampenbild der Ultraviolett-schädigung (Abb. 526): Multiple runde und konfluente, fluoresceinpositive Epithelherdchen über die ganze Lidspaltenzone der Hornhaut verbreitet, heftige Schmerzen, Blendung. Abb. 1375f zeigt die Veränderungen des Epithels und oberflächlichen Parenchyms im histologischen Schnitt, wie sie an meinem Institut BÜCKLERS mittels Hg-dampflampe am Kaninchen erzeugte\*\*\*. Man beachte die vacuoläre Aufquellung des Epithels und das Ödem des Parenchyms. Sie wissen, daß das Arbeiten am elektrischen Hochofen, bei der elektrischen Schweißung, dem elektrischen Lichtbogen z. B. bei Filmaufnahmen, der Hg-dampflampe usw. diese *Ultraviolettverbrennung* erzeugt. Es ist ferner für die Ultraviolettschädigung bezeichnend, daß die subjektiven und objektiven Erscheinungen erst viele Stunden *nach* der Einwirkung auftreten. Wir werden sehen, daß eine noch viel kurzwelligere Strahlung, die Röntgenstrahlung, an der Linse eine noch wesentlich *spätere* Wirkung hervorruft, indem nämlich die Schädigung dort sogar erst nach Monaten oder Jahren in Erscheinung treten kann, in Form des Röntgenstars.

Einen besonders schweren Fall von Ultraviolettverbrennung im Hochgebirge, auf den Schneefeldern der Flumserberge, kann ich Ihnen hier vorstellen: 21jähriger kräftiger Maschinenmeister Me., der im April 3 Tage bei Sonnenlicht Ski gefahren ist. In der Nacht nach dem 3. Tage begannen die Schmerzen. Der Himmel war, besonders am letzten Tage, nicht völlig klar, sondern fein diffus bedeckt gewesen. Solche Tage erzeugen oft besonders kräftige Verbrennungen.

Die beiden Hornhäute dieses Falles, den uns Herr Augenarzt Dr. WILDI 8 Tage nach der Verbrennung zuwies, zeigten eine prominente weiße, fibrinöse Masse in der gesamten Lidspaltenzone ausgebreitet, welche Masse sich schließlich resorbierte und 2 Monate später mit Trübungen endigte (Demonstr.).

Beachten Sie in der Ätiologie auch der Ultraviolettverbrennung das Grundsätzliche: *Ohne Absorption keine Schädigung*. Das kurzwellige Ultraviolett, dessen kräftige chemische Wirkung auf Silbersalze, Anilinfarbstoffe und andere organische Stoffe bekannt ist, wird hochgradig in den oberflächlichen Hornhautschichten *absorbiert*, im Gegensatz zum sichtbaren Licht. Die Wirkung dieser kurzwelligen Strahlung ist offenbar mehr eine chemische als eine thermische. Darauf weist schon das zeitliche Intervall zwischen Verbrennung und Entzündung hin.

Bekanntlich ruft das Ultraviolett zusammen mit dem Violett in der Linse eine starke *Fluorescenz* hervor. Ich demonstriere Ihnen hier die Fluorescenz der Linse mit Hilfe eines Uviolfilters. Beachten Sie das gelbweiße bis blauweiße Aufleuchten aller

\* CORNU, C. R. 88, 89, 90. Herr Dr. phil. MÖRIKOFER, Direktor des Observatoriums Davos-Dorf, teilt mir mit, daß daselbst die äußerste Grenze bei 289 liege. Der Unterschied gegenüber dem Spektrum der Ebene betreffe aber weniger diese Grenze, *als die bedeutende Differenz in der Intensität dieses kurzwelligen Abschnittes* in der Ebene und im Gebirge.

\*\* Die Wellen zwischen 435 und 314 erwiesen sich auch in hoher Intensität als unschädlich<sup>243</sup>.

\*\*\* BÜCKLERS: Graefes Arch. 121, 79 (1929).

dieser menschlichen und tierischen Linsen. Die normale Pupille erscheint darin weiß, wie eine Starpupille, wie dies schon GULLSTRAND<sup>372</sup>), KOWALSKI und andere wußten. Noch lebhafter, leuchtend grün, fluoresciert die Uranglaslinse. Der fluoreszierende Körper verwandelt das Ultraviolett und Violett der Bogenlampe in weißliches Licht von kontinuierlichem Spektrum, das von Ultraviolett bis Rot reicht (STOKES). Die meisten Körper fluorescieren, die tierische Linse fluoresciert aber besonders stark. Diese Erscheinung der Linsenfluoreszenz im Verein mit den WIDMARKSchen Versuchen verleiteten seinerzeit manche Autoren, z. B. SCHANZ und STOCKHAUSEN<sup>164</sup>), zu der unbegründeten Vorstellung, der graue Star und viele andere Augenkrankheiten, wie die senile Maculadegeneration, der Frühjahrskatarrh, das Pterygium werden durch das Ultraviolett erzeugt. Sie werden verwundert fragen, auf was sich solche Behauptungen und Vorstellungen stützten. Ich kann Ihnen nur antworten, daß die betreffenden Autoren das selber nicht genau wußten, denn die Versuche am Tier, sowohl am Kaninchen, als an Fröschen, die vor mehr als 20 Jahren C. v. HESS<sup>309</sup>) und BIRCH-HIRSCHFELD<sup>308</sup>), vor einigen Jahren an meiner Klinik mit größeren Intensitäten TRÜMPY\* und BÜCKLERS\*\* anstellten, hatten ein negatives Resultat\*\*\*. Und Sie werden über die genannten Annahmen auch deshalb verwundert sein, weil das Ultraviolett, unter dem wir aufgewachsen sind und unter dem sich das Auge entwickelt, doch eine *physiologische* Strahlung ist. Ferner, weil bei Bewohnern des Gebirges, wo das Ultraviolett enorm viel reicher ist, z. B. des Engadins, von Davos oder Zermatt (man denke besonders an die Bergführer!), der Star und die anderen Krankheiten, welche die Autoren dem Ultraviolett zuschreiben, keineswegs häufiger sind als in der Ebene. Wenn wir z. B. einen Frühjahrskatarrh bessern sehen gerade im Gebirge (wie das tatsächlich zutrifft), so werden wir für diese Krankheit sicher nicht das Ultraviolett verantwortlich machen können.

Auch der Umstand, daß der Altersstar in der Regel *hinter der Iris* beginnt, und zwar nicht im Äquator der Linse, wohl aber in einem intermediären, gegen Licht *geschützten* Teil, läßt jene Behauptungen von der Entstehung des Altersstars als durch die Beobachtung widerlegte Hypothesen erscheinen. Heute wissen wir, daß der Altersstar sich ungezwungen *allen anderen senilen Merkmalen* an die Seite reiht, mit denen er unter anderem die Vererbbarkeit gemeinsam hat. Er entsteht ebensowenig durch die ultravioletten Strahlen, wie das Gerontoxon, die Runzeln der Haut, das Ergrauen der Haare, oder die senile Atrophie sämtlicher Gewebe.

Wir gelangen zu der Frage: *Wie schützen wir unsere Augen am besten gegen das kurzwellige Ultraviolett* des Gebirges und der gewerblichen Betriebe? Am sichersten durch die bekannten Eisenoxydgläser (Schießgläser, Holzgläser usw.), auf welche als Schutzmittel in den achtziger Jahren zuerst FIEUZAL † hingewiesen hat.

\* TRÜMPY: Graefes Arch. 115, 495 (1915).

\*\* BÜCKLERS: Graefes Arch. 117, 1 (1926). Der Züricher Dermatologe Prof. MIESCHER bestrahlte mittels Ultraviolett gemeinsam mit meinem Assistenten Dr. WIESLI eine Serie von Kaninchenalbinos *über ein Jahr lang* (Kromayerlampe, überschwellige Dosen, bis zu starker Chemosis und Hornhauttrübungen, 3 mal pro Woche). *Ich fand nach einem Jahr nicht die geringsten Linsenveränderungen.*

\*\*\* Nach tagelangen Bestrahlungen von Fröschen mittels Uviollicht sah C. v. HESS Veränderungen im Kapselepitel. Doch wurden von anderer Seite diese Befunde nicht bestätigt.

† FIEUZAL: Bull. de la clin. nat. opht. de l'hospice des quinze-vingts 5, No 2 (1887).

Die Fieuzalgläser, die bereits die Kombination zwischen gelb und grau aufweisen, kommen neuerdings als „Euphosgläser“, „Hallauergläser“ usw. in den Handel. Es sind das alles Eisenoxydgläser, ebenso wie die schon lange gebräuchlichen Schießgläser. Die Sehschärfe durch nicht zu stark gefärbte derartige Gläser kann insofern eine bessere sein, als diese Gläser das fluorescenz-erregende Ultraviolett und Violett beseitigen und außerdem durch Absorption des brechbarsten Teils das Licht dem monochromatischen nähern. Dagegen stören sie die Farbenwahrnehmung.

Ebenso zweckmäßig sind die in 3 Stärken vorhandenen *Umbralgäser* von ZEISS, die das gesamte Spektrum gleichmäßig abschwächen. Die Brillen sollen mit seitlichem Schutz („Schneeschutzbrillen“) versehen sein. Übrigens schwächt schon gewöhnliches farbloses Brillenglas (besonders Flintglas, nicht aber Bergkrystall) das Ultraviolett hochgradig ab. Gelbe Schleier leisten Ähnliches wie gelbe Gläser.

Die dritte und, ihrer Ursache nach, zuletzt bekannt gewordene Strahlenkrankheit des Auges ist der *Glasmacher- und Gießelstar*. Er beginnt axial, meist am hinteren Pol, eine Eigentümlichkeit, die er mit vielen Formen von *Cataracta complicata* gemeinsam hat. Doch finden sich auch unter der vorderen Kapsel schon frühzeitig feine Trübungen. Der axiale Sitz unterscheidet ihn von dem meist peripher beginnenden Alterstar und weist auf die Bedeutung der Strahlung für seine Entstehung hin. Häufig ist bei Glasmacherstar und, wie W. F. SCHNYDER\* gefunden hat, auch bei Gießelstar, eine grobe *lamelläre Ablösung der Vorderkapsel* im Bereiche der Pupille zu finden, die ich Ihnen im Bilde und an Patienten hier demonstriere\*\*. Abb. 1424 b zeigt die Lamelle eines Glasbläfers der Glashütte Bülach, die Lamelle liegt gefaltet in der Pupille und, wie Sie am Lebenden sehen, sie flottiert bei Bewegungen des Auges. Abb. 1424 c gibt den optischen Schnitt durch die Lamelle wieder.

Diese abgelöste Lamelle, die ich im folgenden kurz als „*Feuerlamelle*“ bezeichne\*\*\*, sahen vor einigen Jahren als erster ELSCHNIG †, bald darauf KRAUPA ††. KRAUPA deutete sie aber nicht richtig, indem er sie auf ein Trauma bezog. ELSCHNIG erkannte den Zusammenhang mit dem Glasmacherberuf. Die Ablösung bei Glasbläsern ist von uns auch in der Schweiz gefunden worden †††. Ein neues häufiges Symptom des Glasmacherstars, das durch REHSTEINER und SCHLÄPFER entdeckt wurde („Strahlenkranztrübung“), ist Ihnen soeben durch SCHLÄPFER<sup>310</sup>) demonstriert worden. Diese superfizielle feine „Strahlenkranztrübung“ gebe ich in Abb. 1418 a wieder. Ihre genaue Lage zur Kapsel steht noch nicht fest, doch wird durch das Verschwinden der Trübung im vorderen Linsenspiegelbezirk wahrscheinlich, daß sie keine suprakapsuläre Veränderung darstellt. Die Kranztrübung ist allerdings nicht derart spezifisch für Glasmacher und Gießel wie die Lamellenablösung, denn wir fanden sie vereinzelt auch bei anderen Personen. Sie scheint aber bei Glasmachern besonders häufig zu sein.

Auf Grund eines lückenhaften Gesetzes lehnt heute noch unsere Unfallversicherungsanstalt den Glasmacher- und Gießelstar als Berufskrankheit ab. Zum mindesten sollten die Fälle mit Lamellenablösung anerkannt werden. Denn dieses Symptom ist charakteristisch und fand sich bis jetzt nur bei Glasmachern, Gießelern und Schmieden.

\* SCHNYDER, W. F., Graefes Arch. 116, 471 (1926).

\*\* Auch bei Schmieden [ELSCHNIG, WEILL und LEVY (Annales d'Ocul. 163, 748), VOGT (s. u.)] ist die Ablösung beobachtet.

\*\*\* Um sie von der senilen Lamellenbildung und von der *Zonulalamelle* zu unterscheiden, welch letztere sowohl traumatisch (MEESMANN) als hereditär (VOGT) auftritt (siehe Abschnitt Zonula).

† ELSCHNIG: Klin. Mbl. Augenheilk. 69, 732 (1922). ASCHER demonstrierte den ELSCHNIG-schen Befund am 19. Oktober 1922 im Verein deutscher Ärzte in Prag.

†† KRAUPA: Z. Augenheilk. 49, 93 (Nov. 1922).

††† VOGT, A.: Über Glasmacherstare aus der Glashütte Bülach usw. Schweiz. med. Wschr. 59, 475 (1929).

*Welches ist die Ursache des Glasmacher- und Gießerstars?*

Sie wissen, daß die alte Annahme, Ultraviolett und sichtbares Licht erzeugen diesen Star, nicht haltbar ist. Denn einerseits ist das Ultraviolett in der glühenden Glasmasse schwach vertreten, und andererseits gelang es mit Ultraviolett niemals, auch nicht mit konzentriertem, beim Tier Star zu erzeugen\*. Noch weniger kommt das sichtbare Licht in Betracht. Denn abgesehen von ein wenig Violett passiert es die normale Linse glatt.

Doch darf man, was das sichtbare Licht betrifft, annehmen (was bisher nicht geschehen ist), daß dasselbe durch Absorption im *Irisgewebe*, speziell im Pigmentepithel, zur Erwärmung des Kammerwassers führe, und daß auf diese Weise eine Schädigung der Linse zustande komme. Immerhin ist die Intensität des sichtbaren Lichtes der glühenden Glasmasse im Vergleich zu der des Ultrarot verschwindend klein (s. u.). *Wesentlich* kann sie also nicht in Betracht fallen.

Die früheren Autoren, die mittels Ultraviolett erfolglos Star zu erzeugen versuchten, insbesondere C. v. HESS<sup>373</sup>), hielten die Mitwirkung des *Ultrarot* als Ursache des Glasmacherstars von vorneherein für wenig wahrscheinlich, und der letztere Forscher nahm eine Wirkung dieser Strahlung auch dann nicht an, als ich durch meine Versuche (1912)\*\* die *Penetration* des kurzwelligen Ultrarots durch die menschliche Hornhaut und Vorderkammer und die *stärkere Absorption desselben in der Linse* experimentell nachgewiesen hatte\*\*\*. Zu ihrem ablehnenden Standpunkte gelangten diese Autoren hauptsächlich dadurch, daß sie seine Menge in der Strahlung der glühenden Glasmasse unterschätzten †.

Meine damaligen und späteren Versuche ergaben, *daß wir nach seinem biologischen Verhalten zweierlei Ultrarot zu unterscheiden haben.*

1. Das langwellige, die Medien nicht durchdringende Ultrarot, Wellenlänge größer als etwa 2400 Millimikra (Abb. 1376a). Dieses wird in der Tränenflüssigkeit und Hornhautoberfläche absorbiert und erzeugt Wärmegefühl, Conjunctivitis. Von Öfen und von künstlichen Lichtquellen (z. B. Glühlampen) wird es in großen Mengen ausgestrahlt und ist vielleicht die Ursache von Berufsconjunctividen (der Bäcker, Heizer, Gießer usw.). Unsere elektrischen Glühbirnen strahlen es in enorm viel größeren Mengen aus als das sichtbare Licht und das Ultraviolett. An letzterem sind diese Lichtquellen geradezu arm, jedenfalls bedeutend ärmer als das physiologische Tageslicht. Man kann dies schon durch einfache photographische Versuche nachweisen.

2. Das kurzwellige Ultrarot, Wellenlänge etwa 2400 bis etwa 750 Millimikra (Abb. 1376a). Dieses durchdringt nach meinen Versuchen mehr oder weniger vollkommen die Augenmedien. Ich habe es aus diesem Grunde „*penetrierendes Ultrarot*“ genannt und dem vorherigen, nicht penetrierenden biologisch gegenübergestellt. *Es wird nach unseren Messungen unter den Augenmedien am stärksten durch die Linse, noch hochgradiger durch die Iris und im Augenhintergrund durch das Pigmentepithel*

\* Die Ansicht, eine Mitwirkung des Ultraviolett bei der Genese des Glasmacherstars sei zum mindesten nicht ausgeschlossen, vertrat noch kürzlich W. HOFFMANN aus der BIRCH-HIRSCHFELDSchen Klinik. Diese Ansicht wird weiter unten (S. 679) durch unsere Feststellung widerlegt, daß die glühende Glasmasse viel weniger Ultraviolett emittiert, als solches im gewöhnlichen diffusen Tageslicht vorhanden ist.

\*\* VOGT, A.: Graefes Arch. I. c.

\*\*\* Eine vermehrte Absorption in der Linse haben auch FRANZ<sup>311</sup>), KLUG<sup>312</sup>), ASCHKINASS<sup>313</sup>), SCHLÄPFER<sup>314</sup>), BERNER<sup>315</sup>) gefunden.

† Einzig HIRSCHBERG<sup>316</sup>) hatte die Möglichkeit erwogen, daß der Glasmacherstar durch das Ultrarot entstehe.

und die Aderhaut absorbiert. Seine vermehrte Absorption in der Linse ließ mich daran denken, daß es als Ursache des Glasmacherstars zu gelten habe. Von 1911 bis 1918 arbeitete ich jedoch vergeblich daran, mittels dieses Lichtes Star zu erzeugen. Die Schwierigkeit der Versuche lag zunächst daran, dieses kurzwellige penetrierende Ultrarot in hinreichender Stärke herzustellen. In der Physik lag eine derartige Methode nicht vor. Zahlreiche Versuche, die ich mit Jodschwefelkohlenstoff in den Jahren 1911—1916 machte, scheiterten an der Gefährlichkeit dieses Mittels\*. — Schließlich, im Jahre 1918, gelangte ich zu dem Filter, das Sie hier sehen (Abb. 1376 b, c und d). Zwei Glimmerkammern, eingekittet in einen Porzellanrahmen, die eine Kammer gefüllt mit ständig fließendem Wasser, die andere mit Jod-Jodkalilösung. Das fließende Wasser absorbiert das nicht penetrierende Ultrarot, die Jod-Jodkalilösung das sichtbare Licht samt Ultraviolett. Durch dieses Filter hindurch geht lediglich kurzwelliges, somit penetrierendes Ultrarot der Wellenlängen etwa 700 bis etwa 2000 Millimikra. Das gefilterte Ultrarot sammelte ich mit Linsen aus *Kochsalz*, später mit solchen aus *Quarz*. Sowohl die Glimmerplatten des Filtergefäßes als auch die Kochsalzlinse lassen nämlich das penetrierende Ultrarot ungehindert durch. Glas würde es zu einem guten Teil absorbieren. Quarz läßt es erheblich besser durch\*\*.

Die gespannten Erwartungen, die sich an dieses Filter knüpften, wurden nicht enttäuscht: Der Erfolg schon der ersten Bestrahlung, die ich mit diesem Filter vornahm, war positiv\*\*\*. Nach 3 Stunden Bestrahlung (durchgeführt wurden diese erste Bestrahlung und auch spätere Bestrahlungen von Assistenzarzt Dr. LÜSSI) hatte das betreffende Kaninchenauge einen Totalstar (Abb. 1379. Die partielle Trübung eines anderen Falles zeigt Abb. 1377a). Die folgenden Bestrahlungen bestätigten dieses Ergebnis, das einen Wendepunkt in der Lehre von der Ursache des Glasmacher- und Gießerstars bedeutete. Die Strahlung der glühenden Glasmasse enthält, wie wir noch sehen werden, eine enorme Menge kurzwelligen Ultrarots. Da ich in meinen Versuchen mit dieser Strahlung Star erzeugen konnte, während diese Erzeugung mit keiner anderen Strahlung des Spektrums gelungen war, so folgt daraus mit großer Wahrscheinlichkeit, daß der Glasmacher- und Gießerstar eine Wirkung dieses kurzwelligen Ultrarots ist.

Ähnlich wie beim Glasmacherstar war die *hintere axiale* Rinde bevorzugter Sitz der Trübung. Doch stellte ich bei Verwendung stärkerer Intensitäten fest, daß der Star primär dort auftrat, wo das Bündel die Linse traf, in der vorderen Rinde, ferner dort, wo es sie *verließ*, in der hinteren Rinde, während der Kern relativ widerstandsfähig blieb. Diese Tatsache darf bei der Beurteilung der Stargenese nicht vernachlässigt werden.

\* Vgl. die Dissertation JÜRGEN REICHEN, Basel 1914 [Z. Augenheilk. **31**, 20—28 (1914)].

\*\* Das Filter darf keine Eisenteile enthalten, der Kitt muß eisenfrei sein. Verwendete ich Eisenrahmen, so bildete das Jod rasch eine Eisenoxydulverbindung, und die Filterflüssigkeit ließ kein Ultrarot mehr durch. Denn Eisenoxydul absorbiert, wie ZSIGMONDY zeigte [WIEDEMANN'S Ann. **49**, 531 (1893)], das kurzwellige Ultrarot hochgradig. Den Nachweis des Eisenoxyduls in der Filterflüssigkeit verdanke ich dem Chemiker Prof. FICHTER in Basel, die Herstellung des eisenfreien Kitts seinem Laboratoriumsangestellten KOHLER.

Im Laufe der von mir von 1918—1931 fortgeführten Bestrahlungsversuche ergab sich schließlich die in Abb. 1376 b—d dargestellte *Bestrahlungsapparatur*.

\*\*\* VOGT, A.: Schädigungen des Auges durch kurzwellige ultrarote Strahlen, denen äußeres Rot beigemischt ist. Verh. Schweiz. Naturforsch.-Ges. in Lugano 1919, med.-biol. Sektion. Ferner VOGT, A.: Klin. Mbl. Augenheilk. **63**, 230 (1919); VOGT: Atlas der Spaltlampenmikroskopie Berlin: Julius Springer 1921, Text zu Abb. 323—328; VOGT: Über normale und krankhafte Wirkungen des Lichtes auf das Auge, Antrittsvorlesung 1923 (Verlag Orell-Füßli); VOGT: Schweiz. med. Wschr. **55**, Nr 20 (1925).

Ältere Tiere bekamen den Star leichter als jüngere, pigmentierte leichter als albinotische.

Die schwierigere Erzeugung des Stars bei *Albinos* weist, wie ich 1919, 1921 und 1924 hervorhob, *auf die Rolle des Pigmentes bei der Wärmespeicherung hin*. Die Pigmentabsorption in der Iris macht die Vorderkammer des pigmentierten Tiers, im Gegensatz zu der des Albinos, zu einer Art *Heizkammer, die auch die Hornhaut erwärmt* und zur Starbildung erheblich beiträgt, somit die direkte Strahlenwirkung unterstützt. Besonders oft und frühzeitig treten dicht hinter der überhitzten Iris Rindentrübungen auf.

*Um so interessanter und einwandfreier gestaltet sich die Starerzeugung beim Albino (s. unten).*

Diese Versuche sind später von einer Reihe meiner *Schüler\**, von A. GINELLA, H. MÜLLER, F. MEYER, TRÜMPY, BÜCKLERS, WAGNER, STAUB und SCHLÄPFER gemeinsam mit mir erweitert und modifiziert worden. Sie hatten alle das Ergebnis, daß mit Ultrarot kurzer Wellenlänge relativ rasch beim Tier Star erzeugt werden kann, während mit anderen Strahlen des Spektrums, besonders mit Ultraviolett, diese Erzeugung nicht gelingt. Vervollständigt wurden die experimentellen und klinischen Befunde durch die schon erwähnten histologischen Untersuchungen von BÜCKLERS, sowohl in bezug auf die Starbildung, wie auch die Netzhautschädigung (Abb. 1428 b).

Abb. 1429 a zeigt den Linsenerfall im superfiziellen Gebiet der RABLSchen Radiärlamellen (Kaninchen Nr. 107530, rechtes Auge, 43 Stunden nach einstündiger Bestrahlung). Abb. 1429 b eine andere, stärker zerfallene, vakuolenreiche Partie derselben Linse.

Es lag nahe, nach einem *Schutzglas* für die Arbeiter der betreffenden Berufe zu suchen\*\*. Ein solches ergab sich mir im grünen Eisenoxydulglas, dem Flaschenglas. Dieses absorbiert, wie Sie aus diesen Kurven sehen (Abb. 1430 a), das kurzwellige Ultrarot in hohem Maße, Glasarbeiter und Gießler können sich so gegen diesen Berufstar schützen. Während also das Ultraviolett durch das Eisenoxydulglas extinguiert wird, geschieht dies beim Ultrarot durch das Eisenoxydulglas. Auch blaue (Kobalt-) Gläser absorbieren, wie Sie aus den Kurven ersehen wollen, das Ultrarot kräftig, so daß das alte BÖHMSche Blauglas der sechziger Jahre wieder zu Ehren kommt.

In Abb. 1430 a ist die schwarze Kurve die Absorptionskurve des Wassers, die grüne diejenige des Eisenoxydulglases („Robonglas“), die rote die von Rauchglas, die blaue die eines Blauglases, während die gelben Kurven Fensterglas entsprechen\*\*\*.

Gegen die Identifizierung der hier geschilderten experimentellen Ultrarotkatarakt sind in der letzten Zeit zwei Einwände erhoben worden. Zunächst wurde der Einwand

\* GINELLA, A.: Graefes Arch. 114, 483—502 (1924); MÜLLER, H.: Graefes Arch. 114, 503—543 (1924); MEYER, FRITZ: Graefes Arch. 115, 473—486 (1925); TRÜMPY, E.: Graefes Arch. 115, 495—514 (1925); BÜCKLERS, M.: Graefes Arch. 117, 1—32 (1926). WAGNER, STAUB, SCHLÄPFER (Graefes Arch. 1931), A. VOGT [Klin. M. f. Augenhlk. (1931)].

In Deutschland hat als erster KRANZ an der JESSschen Klinik [Klin. Mbl. Augenheilk. 74, 56 (1925)] unsere Versuche nachgeprüft.

\*\* VOGT: Graefes Arch. 81, 160 (1912).

\*\*\* In 2,6 mm Dicke läßt das verwendete Eisenoxydulglas — es kommt außer auf die Glasdicke auf die Dichte der Färbung an — bei Wellenlänge 700 50%, bei 1000 nur 20%; bei 1500 bis 2000 etwa 40% durch (Abb. 1430 a). Wasser in 1 cm Schicht läßt von 700—1000 etwa 90% durch (Abb. 1430 a), *von da fällt die Kurve gegen 1500 steil ab!* Kräftig absorbieren Blaugläser (Abb. 1430 a).

versucht, daß der von uns erzeugte Star durch Verbrennung entstehen *mußte*, weil *enorme Strahlungsintensitäten* verwendet worden wären, so daß durch die Versuche keineswegs etwas für die Entstehung des Glasmacherstars durch Ultrarot bewiesen wäre. Dieser Einwand beruhte auf Unkenntnis unserer Versuche. Die Strahlung war schon in unseren ersten Versuchen derart, daß der Handrücken sie ohne wesentliche Wärmeempfindung ertragen konnte\*, *und trotzdem vermochte diese Strahlung Star zu erzeugen*. Diese relativ geringe Wirkung auf *die sensiblen Nerven der Haut* illustriert anschaulich den *prinzipiell verschiedenen biologischen Effekt* des langwelligen, nicht penetrierenden und des kurzwelligen penetrierenden Ultrarots. Schon unbedeutende Mengen langwelligen Ultrarots erzeugen auf der Haut Brennen und Hitzegefühl, bald auch Verbrennung. *Es wird eben dieses Ultrarot superfiziell absorbiert*. Umgekehrt wirkt das penetrierende *in der Tiefe*. Es *passiert* die sensiblen Nervenendigungen mehr oder weniger ungeschwächt und verliert sich in der *Tiefe*. Dasselbe starerzeugende Ultrarot vermag, wie ich nachwies, *Wasser* (in einer Quarzkammer von Vorderkammergröße) kaum zu erwärmen, wiewohl es schwarzes Papier sowohl vor als hinter dieser Kammer entzündet. Auch zeigte sich bei allen Versuchen das Bemerkenswerte, daß die *Hornhaut*, sofern sie während der Bestrahlung feucht gehalten wurde, keine Verbrennungen erlitt, *trotzdem sie die Hauptmasse der Strahlung, den ganzen Anprall, auszuhalten hatte\*\**. Erst die Linse erleidet die Schädigung! Wir sehen also, es handelt sich bei den Versuchen nicht um eine allgemeine „Verbrennung“ im Sinne des genannten Einwandes, sondern um eine spezifische Empfindlichkeit der Linse gegen das Ultrarot. Die Absorptionsdifferenz zwischen Linse und Wasser mag gering sein, sie reicht aber aus, um in der Linse einen (thermischen) Effekt, der zur Starbildung führt, hervorzurufen.

Nun ist aber Starbildung durch einmalige intensive Bestrahlung noch nicht identisch mit der Starbildung, wie sie beim Glasmacher und Gießer *im Laufe von Jahren und Jahrzehnten durch sukzessive Summierung* von kleinen Strahlendosen ganz allmählich eintritt, und der weitere Einwand, man könne den experimentellen, rasch erzeugten Ultrarotstar noch nicht mit jenem Berufstar identifizieren, scheint nicht unberechtigt. Es ist z. B. noch nicht dasselbe, ob ein Stein sukzessive durch zahllose kleine Traumen ausgehöhlt wird, oder aber durch einmalige kräftige Ausmeißelung. Oder ob ein Gift auf den Organismus heftig, akut, in starker Dosis, oder sukzessive in kleinen Dosen wirkt. Schon vor 10 Jahren hatte ich (s. Text zu Abb. 1388—1390) den Nachweis erbracht, und zwar am lebenden *menschlichen Auge*, daß *fraktionierte durch Tage und Wochen fortgesetzte Bestrahlungen mit kurzwelligem Ultrarot ohne nennenswerte Reizung des Bulbus umschriebenen bleibenden Star zu erzeugen vermögen*, wobei der Star den typischen Charakter des Ultrarotstars aufwies.

Kürzlich berichtete MEESMANN über die Ergebnisse, welche er *mittels zahlreicher, kleiner, aber immer wiederholter Ultrarotdosen* erzielte, die er auf die Kaninchen-

\* Später wurde, um eine rasche Wirkung zu erzielen, eine stärkere Lichtquelle verwendet. Die von uns gemessenen Temperaturen sind bei den einzelnen Autoren (s. z. B. BÜCKLERS) nachzulesen.

\*\* Es genügt, alle 4—5 Sekunden einen Tropfen lauwarmer physiologischer Kochsalzlösung auf die Hornhaut zu geben, um beim Albino die Hornhaut intakt zu erhalten, sofern man die Iris vor der Strahlung schützt, so daß sie reizlos und mydriatisch bleibt! Die lebende Hornhaut ist also für das penetrierende Ultrarot in hohem Maße durchlässig, annähernd ebenso stark wie Wasser!

\*\*\* Ber. d. ophthalmol. Ges. Heidelberg 1930. Das von ihm verwendete penetrierende Ultrarot war allerdings nicht rein.



augen durch lange Zeit applizierte, um so gewissermaßen die Summierung der Schädigungen der Glasmacher nachzuahmen\*\*\*. Das Resultat war ein sukzessive fortschreitender Star, hauptsächlich der axialen hinteren Rinde, der Lage nach etwa übereinstimmend mit dem des Glasmachers und Gießers. Man kann in den MEESMANNschen Bildern die Entstehung der Trübungen radiär zur hinteren Linsen-naht fortschreitend verfolgen, im hinteren Polgebiet, welches Gebiet den Locus minoris resistentiae auch der Glasbläserlinse darstellt. Die MEESMANNschen Untersuchungen bestätigen (was hinsichtlich der Deutung des Glasmacher- und Gießersstars als Gewerbekrankheit zu beachten ist), daß der Ultrarotstar die Wirkung einer Reihe von kleinen Schädigungen durch das kurzwellige Ultrarot darstellt: *Der Glasmacher- und Gießersstar ist somit genetisch identisch mit unserem experimentellen Ultrarotstar.*

Besondere Vorstellungen vom Wesen des experimentellen Ultrarotstars äußert GOLDMANN. Er spricht von einem „sogenannten VOGT'schen Ultrarotstar“ und behauptet, dieser Star entstehe *ausschließlich* „durch Kontakt der überhitzten Iris“ mit der Linse. Einen Beweis hierfür erblickt er in seinen negativen Versuchsergebnissen, nach denen einerseits beim *Albino* mittels Ultrarotstrahlen ein Star nicht erzeugbar sei, andererseits beim *pigmentierten* Tier die Ablendung der Iris genüge, um die Starbildung zu verhindern. Diese Behauptungen sind durch das Experiment widerlegt (s. u.). Nicht nur konnte ich beim *Albino* einwandfrei *isolierten* vorderen und hinteren Polstar mittels reinem penetrierenden Ultrarot erzeugen (s. Abb. 1387 a—n), sowohl bei abgeblendeter als bei nicht abgeblendeter Iris, sondern es gelang dieser Versuch auch beim pigmentierten Tier. — Für den Glasmacherstar möchte derselbe Autor unter anderem die *Wärme der Luft*, dann eine Erhöhung der Körpertemperatur der Glasarbeiter (also eine Art Fieber, dessen Höhe zu messen er in Aussicht stellt) verantwortlich machen, und er errechnet unter Heranziehung einer Reihe von Unbekannten eine zeitweise Temperatur der Irisrückfläche des Glasbläfers von 42° C „oder gar noch mehr“, eine Berechnung, die der Kritik kaum Stand halten dürfte\*.

Gewiß kann auch beim Glasmacherstar genetisch Konvektionswärme mitsprechen (durch Umsetzung von Ultrarotstrahlung, ähnlich wie beim Tierversuch). Aber deswegen einseitig eine direkte Strahlenwirkung abzulehnen, wäre Willkür und würde den tatsächlichen Ergebnissen des Tierversuches widersprechen. — An der Natur des Glasmacherstars als *Ultrarotstar* würde übrigens auch diese Umsetzung nichts ändern.

Sie werden bemerkt haben, daß wir zu den hier mitgeteilten Resultaten größtenteils empirisch gelangt sind, auf Grund des Experimentes, und daß wir zwei wichtige Fragen nicht berücksichtigt haben. Nämlich erstens die Frage:

*Welche Wellenlängen* des penetrierenden Ultrarots lassen Hornhaut, Linse und Glaskörper *am besten durch*, bzw. welche *absorbieren* sie am stärksten?

Diese erste Frage berührt unter anderem die Schutzglasfrage, denn die am besten durchgelassenen Strahlen werden voraussichtlich die am wenigsten schädlichen sein, während die am stärksten absorbierten in erster Linie für den Star verantwortlich zu machen sind.

Diese Fragen haben in meinem Institut nachträglich Dr. SCHLÄPFER\*\*, Frau Dr. PERNET-BERNER\*\*\* und Dr. E. v. MANDACH† eingehend mittels des Spektralbolometers am Nernstlicht geprüft und beantwortet. Sie sehen hier einzelne der in Graefes Arch. ausführlich mitgeteilten Absorptionskurven. Abb. 1430 b veranschaulicht, wie nahe Absorption von Hornhaut und Wasser zusammenfallen. Die gestrichelte Kurve ist die des Wassers, die ausgezogene die der Cornea. Abb. 1430 c veranschaulicht die von mir schon 1912 nachgewiesene *prozentual viel stärkere Absorption in der Linse gegenüber derjenigen im Wasser.*

\* Ähnliche Trugschlüsse siehe bei E. CRAMER [kurzes Handbuch der Augenheilkunde von SCHIECK und BRÜCKNER (1931)], der „stark bezweifelt“, daß der Gießers- und Schmiedestars mit Strahlung etwas zu tun habe. Die Strahlung (das Ultrarot) reserviert er für den Glasbläserstar.

\*\* SCHLÄPFER: Graefes Arch. 119, 22 (1927).

\*\*\* PERNET-BERNER: Graefes Arch. 119, 368.

† MANDACH, E. v.: Graefes Arch. 119, 361.

Die *zweite*, wichtigere Frage, die wir schon mehrmals gestreift haben, und die zu beantworten seit Jahren ein unerfüllter Wunsch war, ist die *nach der Zusammensetzung der von der glühenden Glasmasse emittierten Strahlung*. Diese Frage war bisher durch niemand beantwortet worden\*, und zwar deshalb nicht, weil sie eine komplizierte und schwierige physikalische Aufgabe darstellt. Sie ist aber von größter praktischer Bedeutung. Denn wer wußte bis jetzt etwas über die Strahlung der glühenden Glasmasse?

Man konnte unseren Experimenten mit Ultrarot entgegenhalten: Ist es nun nicht vielleicht gerade das *Ultraviolett*, das vielleicht die Glasmasse in besonders großer Menge ausstrahlt, oder überwiegen nicht vielleicht sichtbares und ultraviolettes Licht das kurzwellige Ultrarot derart, daß dieses für die Stargenese gar nicht entscheidend ist? Die Tierversuche mit Bogenlicht beweisen für den Glasmacherstar um so weniger, als die Zusammensetzung des Bogenlichts von der der glühenden Glasmasse nicht unerheblich abweicht usw. *Alle diese Einwände konnten auf ihre Stichhaltigkeit nur durch die direkte Messung der Emission der Glasmasse in den einzelnen Spektralabschnitten geprüft werden.*

Ich bin im Laufe der letzten zwei Jahre an diese Aufgabe gegangen, nachdem es mir gelungen war, einen hervorragenden Spezialisten auf dem Gebiete der Spektralanalyse als Mitarbeiter zu gewinnen, Herrn Prof. HENRI, Direktor des physikalisch-chemischen Instituts unserer Universität. Es wurde die Emission der glühenden Glasmasse des Glaswerkes Bülach in einer Reihe von sonntäglichen Sitzungen ermittelt\*\*. Das Ergebnis, dessen Veröffentlichung durch Dr. SCHLÄPFER\*\*\* erfolgte, war ein instruktives und für den ganzen Fragenkomplex entscheidendes.

Wie Sie aus dieser Kurve (Abb. 1430d) ersehen wollen, *überragt die Intensität der ultraroten Strahlung der glühenden Glasmasse von 1400—1500° Celsius diejenige des sichtbaren und des ultravioletten Lichts derart ungeheuer, daß diese letzteren gegenüber dem Ultrarot praktisch überhaupt nicht in Betracht fallen.* Das Intensitätsmaximum der Gesamtstrahlung liegt bei Wellenlänge 2000 Millimikra (schwarze Kurve in Abb. 1430d. Bogenlicht mit 4000° Celsius hätte das Maximum in größerer Nähe des Rot).

Diese Untersuchung zeigt nicht nur, daß *das sichtbare Licht und das Ultraviolett der Strahlung der glühenden Glasmasse einen kleinen, kaum meßbaren Teil der Gesamtstrahlung ausmachen, daß vielmehr fast die gesamte Strahlung aus Ultrarot besteht*, sondern sie zeigt besonders auch, daß gegenüber dem für uns einzig in Betracht kommenden *penetrierenden Ultrarot* (in Abb. 1430d rot) das sichtbare Licht und das Ultraviolett verschwindend klein sind †.

Durch diese Messungen sind die Ergebnisse unseres Tierexperiments auf neuem, ganz anderem Wege bestätigt. Auch wenn diese Experimente am Tier nie angestellt worden wären, so müßten die Resultate der Spektralanalyse, die hier zum erstenmal vorliegen, es höchst wahrscheinlich machen, daß das penetrierende Ultrarot *allein* als Ursache des Glasmacherstars anzusehen ist. Denn die anderen Strahlen der glühenden Glasmasse kommen ja quantitativ neben diesem penetrierenden Ultrarot gar nicht in Betracht.

\* Speziell auch nicht durch CROOKES, der nur qualitative Untersuchungen der Emissionsgebiete vornahm (Phil. Trans. Series A. 1914, Vol. 214).

\*\* Werktags stören derartige Messungen den Betrieb. Die Temperatur der glühenden Masse wird Feiertags nur wenig niedriger gehalten als Werktags. Sie variiert in der Glashütte Bülach zwischen 1300 und 1500° C.

\*\*\* SCHLÄPFER, gemeinsam mit HENRI, VOGT und MOTCHAN. Klin. Mbl. Augenheilk. 84, 664 (1930, Mai).

† Einige spektralanalytische Messungen, die wir in der Glashütte Bülach anstellten und welche das fast völlige *Fehlen* des Ultravioletts in der glühenden Glasmasse ergaben, sind unten mitgeteilt (s. Abb. 1375 d und e).

Prophylaktisches Interesse bietet noch die Frage, *welcher Abschnitt* dieser *Strahlung der Glasmasse* in erster Linie als schädigender Faktor auftritt. Die Antwort kann wiederum nur lauten: Der Abschnitt, der von der Linse am stärksten absorbiert wird, und nicht derjenige, der am besten durchgeht. Die schädigende Wirkung jenes Abschnittes wird parallel seiner Intensität gehen. Beim Glasmacherstar kommen somit als wahrscheinlich schädlichste Strahlen die Wellenlängen von 800—1800 Mikromikra in Betracht. Es ist das für die Wahl des Schutzglases nicht gleichgültig.

Es bleibt mir noch ein kurzer Überblick über die *experimentelle Erzeugung von Röntgenstar*, mit der wir uns an meinem Institut seit drei Jahren befassen. Schon vor vielen Jahren ist von einigen Autoren und auch uns beobachtet worden, daß monate- und jahrelang nach Röntgenbestrahlung grauer Star als Bestrahlungsfolge auftrat. Dieses *Spätauftreten* ist die merkwürdige, aber gleichzeitig auch unheimliche Eigentümlichkeit dieses Stars und ist die Ursache dafür, daß dieser früher so selten diagnostiziert wurde. Denn Wochen, ja Monate nach der Bestrahlung findet man die Linse intakt! Erst ein halbes oder ganzes Jahr später wird die Trübung sichtbar.

So bei diesen drei Patienten, einem über 70jährigen, einer 35jährigen und einem 12jährigen Kinde, denen ich noch einen 18jährigen Kantonsschüler und einen 68jährigen Eisenbahnangestellten beigegeben könnte. Alle wurden wegen Tumor oder Tumorverdacht (der 68jährige wegen *Ulcus rodens*) bestrahlt. Die Dosen waren bis etwa 4,5 HED., appliziert in 3—5 Sitzungen, also recht erhebliche. Bei allen entstand hintere Rindentrübung, später auch vordere, und bei allen wurde die Trübung erst mehr als ein Jahr nach der letzten Bestrahlung festgestellt.

Experimentell ist dieser Röntgenstar in letzter Zeit durch AULAMO\* und besonders eingehend durch ROHRSCHEIDER<sup>318)</sup> studiert worden, nachdem schon E. v. HIPPEL<sup>319)</sup> und andere ihn gekannt hatten. BIRCH-HIRSCHFELD<sup>320)</sup> untersuchte vornehmlich die allgemeinen Gefäß- und Netzhautschädigungen des röntgenbestrahlten Auges.

Seit zwei Jahren hat meine Assistentin, Fräulein Dr. LINA PETER<sup>321)</sup> gemeinsam mit Herrn Prof. SCHINZ, auf dessen Anregung hin, die früheren experimentellen Untersuchungen von SCHINZ und RADOS\*\* wieder aufgenommen.

Es waren von letzteren 2 Autoren die Kaninchen nach der Bestrahlung nicht lange genug beobachtet worden, auch hatte die spaltlampenmikroskopische Untersuchung, die nun Dr. PETER sehr genau durchführte, gefehlt. Die Stare waren dadurch der Beobachtung entgangen.

Ich zeige Ihnen hier Bilder dieser Röntgenstare (Abb. 1431 u. 1432). Die Tiere waren zur Zeit der Bestrahlung 6—12 Monate alt. Die Dosen variierten von 1—10 HED. (1 HED = 550 R, bezogen auf das Kaninchenauge).

Beachten Sie in Abb. 1431a und b die Trübungen dicht unter der Hinterkapsel, wie auch solche in der tieferen Rinde, die zum Teil riesigen Vakuolenbildungen (optischer Schnitt, Abbildung 1431b) und alsdann die Veränderungen auch in der vorderen Rinde (Abb. 1432a und b). Das Farbenschillern des vorderen und hinteren Linsenchagrins (Abb. 1431a), die Einlagerungen in das Kammerwasser, die Auflagerungen auf die Vorderkapsel, die Pigmentverstreuer usw.

Die Mikrophotographien, Abb. 1448 (vordere Rinde) und Abb. 1449 (hintere Rinde), sind Beispiele einer Reihe von mir erhobener histologischer Befunde: Vakuolenansammlungen subkapsulär und in der mittleren und tiefen Rinde, Zerfall der Rindenfasern, Verschontbleiben des Linsenkerns (Schutz durch Sklerose). Vorzugsweises Befallenwerden der axialen hinteren und vorderen Rinde, relatives Verschontbleiben des äquatorialen Gebiets, speziell der Faserbildungszone.

Als ein wichtiges Ergebnis dieser Bestrahlungen betrachte ich die Tatsache, daß sich die biologischen Wirkungen der Röntgenstrahlen in zwei zeitlich und morphologisch differente Gruppen scheiden lassen.

\* Es ist das Verdienst von AULAMO<sup>317)</sup> aus der GRÖNHOLMSchen Klinik, die Tatsache der *Spätschädigung* als erster experimentell festgestellt zu haben.

\*\* SCHINZ und RADOS: Graefes Arch. 110, 354, 370 (1922).

1. In die ephemeren, kurz nach der Bestrahlung sichtbar werdenden Schädigungen, bestehend in Reizung, Vorderkammerstaub, Exsudation auf die Vorderkapsel und die Iris, alles Erscheinungen, die schon am ersten bis dritten Tage nach der Bestrahlung beobachtbar sind, um dann zu verschwinden\*.

2. Die Spätschädigungen, die erst nach Monaten, wie z. B. bei diesem mit 1 HED. bestrahlten Kaninchen erst 165 Tage nach der Bestrahlung, in der hinteren und vorderen Rinde sichtbar zu werden begannen, um dann langsam fortzuschreiten\*\*.

*In diesem späten Auftreten und in dem nachherigen Fortschreiten liegen zwei prinzipielle Unterschiede gegenüber dem Ultrarotstar. Umgekehrt dagegen erinnern die frischen Schädigungen, kurz nach der Bestrahlung, an diejenigen nach Ultrarotwirkung.*

*Abrücken der subkapsulären Trübungen von der Kapsel, zufolge neugebildeter gesunder Fasern, ähnlich wie bei Ultrarotstar oder Schichtstar, sahen wir 1½ Jahre nach der Bestrahlung mehrfach, doch fehlte es vereinzelt (Abb. 1431, 1432).*

Das Wesen der Schädigung vermute ich in einer Herabsetzung der Vitalität empfindlicher Faserabschnitte, die nach Monaten zum Zerfall führt. Doch sind auch sekundäre Einflüsse, von anderen Teilen des geschädigten Auges her, denkbar.

Wir sehen, daß die Röntgenstrahlung für das Auge nicht gleichgültig ist. Sie wissen, daß heutzutage auch harmlose Augenaffektionen, z. B. Blepharitiden, mit kleinen Röntgendosen behandelt werden. Die Röntgenologen versichern, daß diese Dosen absolut unschädlich seien. Wir können aber eine Blepharitis auch medikamentös heilen, und ich verzichte lieber auf ein Mittel, dessen Spätwirkungen auf die Linse wir heute noch gar nicht überblicken. Wer schließt z. B. mit Sicherheit aus, daß nicht ein beginnender Alterstar durch noch so leichte Bestrahlung im Fortschreiten gefördert werde, daß somit ein noch eine Reihe von Jahren oder Jahrzehnten funktionsfähiges Auge vielleicht durch Bestrahlung vorzeitig erblinde?

Ob sich die Röntgenstrahlen zu der ja in vereinzelt Fällen wünschbaren *Beschleunigung der Starreife* ohne Schaden werden verwenden lassen, müßten Versuche lehren.

Ich schließe mit der Demonstration eines *Radiumstars* beim Kaninchen, ebenfalls erzeugt im SCHINZschen Institut\*\*\*, und des Bildes einer *Radiumverbrennung des menschlichen Auges*, die auswärts nach Radiumbestrahlung wegen Tumor zustande kam. Die Schädigung ist eine ähnliche wie beim Röntgenstar. Bemerkenswert sind in diesem Falle Gefäßnekrosen des Limbus mit sekundären ausgedehnten Blasenbildungen und mit Sekundärglaukom. (Vgl. Abb. 576 und 577 Abschn. Hornhaut.)

\* Schon JAKOBY<sup>323</sup>) u. a. beobachteten Früherythema der Conjunctiva. ROHRSCHEIDER<sup>318</sup>) auch Reizungen der Iris und corpusculäre Elemente im Kammerwasser.

\*\* Sogar Schädigungen, die zu *Totalkatarakt* führen, begannen sich in ihren ersten *Anfängen erst nach Monaten* zu zeigen.

Die geringste Strahlenmenge, die in diesen Untersuchungen an der gesunden Tierlinse noch Star erzeugte (beobachtet nach 165 Tagen), war 1 HED. (= 550 R). Eine besondere Frage ist die, ob bei *Cataracta incipiens seniler* oder anderer Art nicht schon kleinere Dosen genügen, die Progression zu fördern. Was die Differenz im Verhalten von Mensch und Tier betrifft, so wissen wir darüber nichts Genaueres.

Der Umstand, daß die Röntgenkatarakt meist zuerst im hinteren Polgebiet in Erscheinung tritt, läßt noch nicht den von anderer Seite gezogenen Schluß zu, daß die Katarakt eine Folge von Gefäßschädigungen sein müsse, und nicht durch primäre Faserveränderung eintrete. Man erinnere sich, daß das hintere axiale Nahtgebiet ganz allgemein den *Locus minoris resistentiae* gegenüber beliebigen Noxen darstellt, speziell auch gegenüber dem Ultrarot.

\*\*\* Ausführliche Mitteilung dieser Röntgen- und Radiumstare erfolgte durch Dr. L. PETER in Graefes Arch. 125, 428 (1930).

Ich versuchte hier einen gedrängten Überblick über unser heutiges Wissen auf dem Gebiete der Augenschädigungen durch strahlende Energie zu geben. Wie Sie gesehen haben, hat sich der Stand der Forschung seit den beiden großen Referaten, die 1913 C. v. HESS<sup>309</sup>) und PARSONS<sup>332</sup>) über dieses Thema am Internationalen medizinischen Kongreß in London gehalten haben, nicht unwesentlich verschoben. Eine Reihe neuer experimenteller Resultate sind hinzugetreten, die frühere Hypothesen zum Teil zu Fall gebracht haben. Manche Einzelfragen sind heute noch unbeantwortet, und ich schließe mit dem Wunsche, das Interesse der Ophthalmologen möge sich noch mehr als bisher diesem allgemein-medizinisch interessanten Gebiete unseres Sonderfaches zuwenden.

#### Beteiligt sich das Ultraviolett an der Starbildung des Glasmachers? <sup>331)</sup>

(Abb. 1375 d und e.)

Mit Rücksicht darauf, daß einzelne Stimmen auch in neuester Zeit wieder dem Ultraviolett eine Rolle bei der Entstehung des Glasmacherstars zuerkennen wollten, habe ich mich nochmals mit dieser Frage befaßt.

Beteiligt sich an der Starbildung in unseren *Versuchen* mit penetrierendem Ultrarot auch das Ultraviolett? Nein, denn es wird durch die Jod-Jodkalilösung vollkommen beseitigt.

Beteiligt sich aber das Ultraviolett an der Entstehung des *Glasmacherstars*? Dieser Glaube sitzt noch heute bei vielen Autoren fest, wiewohl er als erledigt gelten kann\*. Früher meinten manche Autoren, das Ultraviolett *allein* erzeuge den Star. Heute, nach meinen experimentellen Untersuchungen, die jetzt auf 20 Jahre zurückblicken, geben sie zu, daß in der *Hauptsache* das kurzwellige Ultrarot die Schuld trage, daß aber das Ultraviolett sich mitbeteilige.

Worauf stützen sie diese Behauptung? So unglaublich es klingen mag, sie können uns keine einzige Angabe über den ungefähren Ultraviolettgehalt der Glasofenstrahlung machen, ja sie haben nicht einmal versucht, diesen Gehalt kennen zu lernen. Und doch orientiert uns über denselben schon folgendes einfache und naheliegende Experiment:

Ein vornehmlich für Ultraviolett empfindliches photographisches Kopierpapier lege man um die Mittagszeit (der Himmel darf bedeckt, es darf sogar bedeckter Winterhimmel sein) ins Freie. Ein Vergleichspapier bringe man vor die Glut des Glasofens, in die Distanz, die der Arbeitsdistanz der Glasarbeiter entspricht.

Die Autoren werden zweierlei Überraschungen erleben:

1. Das Blatt im Freien ist nach einer gewissen Zahl von Minuten vollkommen geschwärzt. *Dasjenige vor der Glasglut ist in der gleichen Zeit noch kaum verändert.* Ja es bedarf mehr als der hundertfachen Zeit, um dieselbe Schwärzung hervorzurufen. Nach 3 und mehr Stunden ist das Blatt noch vollkommen unverändert. Nicht einmal der Violett- und Blaugehalt der Strahlung ist hinreichend, um es in dieser langen Zeit zu schwärzen.

Das Resultat zwingt zu dem Schlusse, daß der *chemisch wirksame* und damit der ultraviolette Bestandteil des gewöhnlichen diffusen Tageslichts (geschweige denn des bei wolken-

\* Der Ultraviolettgehalt der Strahlung des Glasofens ist so gering, daß er in unseren Messungen (durchgeführt gemeinsam mit dem Physiker HENRI, mit SCHLÄPFER und MOTCHAN) quantitativ sich als unmeßbar klein erwies [Klin. Mbl. Augenheilk. 84, 663 (1930) und Klin. Mbl. Augenheilk. 85, 321 (1930)].

Die genannte Meinung, eine Mitwirkung des Ultraviolett an der Entstehung des Glasmacherstars sei nicht ausgeschlossen, wurde kürzlich wieder von HOFFMANN aus der BIRCH-HIRSCHFELDSchen Klinik in mehreren Mitteilungen vertreten, zuletzt in dem Springerschen Zbl. Ophthalm. 24, 353 (1931).

Eine Sonderemission im Ultraviolett könnten bei 1500° höchstens gewisse Alkalien und seltene Erden haben. Es ließ sich aber eine derartige Emission im glühenden Glasofen von uns nicht nachweisen, auch nicht in Spuren.

freiem Himmel auf die Erde direkt fallenden Sonnenlichts!), *um das Vielfache größer ist, als derjenige der glühenden Glasmasse.*

Der zweite unausweichliche Schluß ist der, daß, sofern die chemisch wirksame Strahlung mit dem Star irgend etwas zu tun hätte, der Glasmacher in bezug auf diesen vermeintlichen Schädling besser daran wäre, *wenn er in der Glashütte vor der Glasglut, als wenn er im diffusen Tageslicht, im Freien arbeiten würde.*

2. Das Papier, das vor die Glasglut gehalten wird, verbiegt sich rasch zufolge der im Vergleich zum Tageslicht ungeheuer überwiegenden Mengen ultraroter Strahlen und der Konvektionswärme. (Man wird aus diesem Grunde das Papier in einen Rahmen spannen.)

Wiewohl diese Ergebnisse für jeden, der die Intensitätsverteilung bei 1500° und diejenige des Sonnenlichts kennt, vorauszusehen war, so habe ich zusammen mit Oberarzt Dr. SCHLÄPFER und Fräulein Dr. phil. STÜCKLEN (Assistentin am Züricher physikalischen Institut, Direktor Prof. EDGAR MEYER\*) in der Glashütte Bülach einige Serien von *Vergleichsspektren der glühenden Glasmasse und des Tageslichts aufgenommen.* Das Resultat bestätigt das oben Gesagte. Das Überwiegen des Ultravioletts des Tageslichtes bei trübem Winterhimmel ist gegenüber demjenigen der glühenden Glasmasse *überwältigend.*

Das genaue Resultat ist folgendes:

*Abb. 1375 d und e. Vergleichsspektren der glühenden Glasmasse und des bewölkten Winterhimmels.*

Quarzspektograph.

Vergleichsspektren von Tageslicht (stets trüber Winterhimmel), 50 cm Öffnung des Glasofens, glühende Glasmasse von etwa 1300—1500° C, Glashütte Bülach.

Abstand Ofenloch Quarzlinse 1,35 m. Öffnung der Quarzlinse 12,5 cm. Abstand Linse-Spalte 22 cm.

*Aufnahme I* (Abb. 1375d) Himmel stark trüb, gegen Norden aufgenommen 10h 30'.

1. Ofenloch	t	15''
2. Himmel	t	22''
3. Ofenloch	t	30''
4. Himmel	t	90''
5. Ofenloch	t	60''
6. Himmel	t	4' 30''
7. Ofenloch	t	120''

*Aufnahme II* (Abb. 1375e) Himmel leicht bewölkt, gegen Norden aufgenommen 12h 30'.

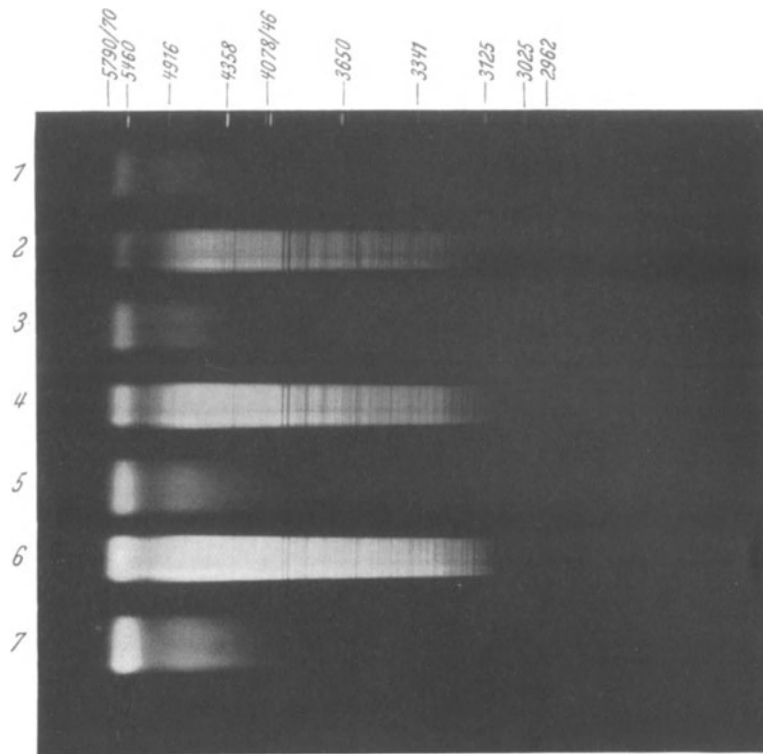
1. Ofenloch	t	15''
2. Himmel	t	11''
3. Ofenloch	t	30''
4. Himmel	t	22''
5. Ofenloch	t	60''
6. Himmel	t	40''
7. Ofenloch	t	120''

Das Ergebnis dieser beiden Aufnahmeserien ist, daß das Ultraviolett in der glühenden Glasmasse von 1300—1500° bis auf *schwer nachweisbare Spuren überhaupt fehlt.* Schon Blau und besonders Violett sind hochgradig abgeschwächt. Erst durch 40minütige Aufnahmen (hier nicht wiedergegeben) vermochten wir *Spuren* des langwelligeren Ultraviolett (in der Nähe des Violett, etwa 4000—3600 Å) nachzuweisen, während das diffuse Tageslicht schon innerhalb 10—15 Sekunden kräftig bis 3010 und niedriger markierte! Also nur langwelliges Ultraviolett und nur in geringsten Intensitäten war bei 40minütiger Exposition nachweisbar.

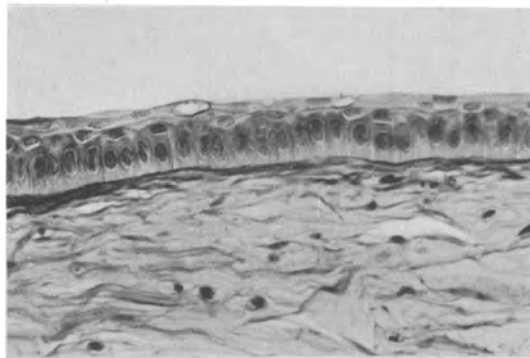
*Der Glasmacher würde sich in bezug auf das Ultraviolett, sofern letzteres für die Stargenese irgendeine schädliche Bedeutung hätte, unter um das Vielfache günstigeren Bedingungen befinden, wenn er vor der Glasglut arbeitete und ständig in diese hineinblickte, als wenn er sich im gewöhnlichen physiologischen Tageslicht aufhielte.*

Ich würde mich glücklich schätzen, wenn künftig alle diejenigen, welche sich über die vermeintliche Schädigung der Glasmacherlinse durch das Ultraviolett äußern,

\* Herrn Prof. Dr. MEYER danke ich bestens für sein diesen Messungen entgegengebrachtes Interesse.



1375e



1375f

dies erst nach Beachtung dieser einfachen Versuche tun wollten. Nur so wird schließlich das Märchen von der Schädigung der Linse durch Ultraviolett aus der ophthalmologischen Literatur verschwinden.

*Abb. 1375f. Ultraviolettverbrennung der Hornhaut, histologisches Bild, Text siehe Seite 668.*

### Spezielles zur Morphologie und Genese des Ultrarotstars des normalen und des albinotischen Kaninchens.

Ist bei Erzeugung des Ultrarotstars des pigmentierten Kaninchens das Büschel hinreichend intensiv und konzentriert, so trüben sich zunächst diejenigen vorderen und hinteren Rindenpartien, die das Büschel unmittelbar passiert. Dabei fiel mir schon früher auf (s. z. B. Atlas der Spaltlampenmikroskopie 1921), daß die Partie *dicht unter der Kapsel*, sodann aber sprungweise die nächstfolgende Diskontinuitätszone betroffen wurden. Diese merkwürdige, theoretisch interessante Erscheinung erwähnte ich in ähnlicher Art schon bei der traumatischen Spätrose, dann bei der *Cataracta complicata posterior* und wir werden sie auch beim Glasmacherstar finden (vgl. *Cataracta complicata* Abb. 1147, 1162, ähnlich aber auch bei gewissen Formen von *Cataracta senilis*, Abb. 1104, 1105, sodann bei Ultrarotstar, Abb. 1389, 1401, 1402, 1404).

Der Typus der *frischen*, sowohl vorderen als hinteren Ultrarotkatarakt ist der homogen feinstaubförmige. Die Trübung verliert sich allmählich in der Umgebung. Größere Vakuolen gesellen sich meistens später hinzu. Die Nahtgegend wird sowohl vorn als hinten bevorzugt (wie ähnlich auch bei Alterstar und *Cataracta traumatica*). Diese Gesetzmäßigkeiten gelten sowohl für den Ultrarotstar des Normaltiers als des Albinos.

Nicht so selten sah ich schon zu Beginn *Vakuolenansammlungen* (z. B. Abb. 1387 Albino). Anscheinend ist das Substrat der Trübung häufig ein feinsten vacuolärer Zerfall, wie ihn BÜCKLERS<sup>334</sup>) an meinem Institut histologisch nachwies.

Ganz wie gewisse, aus Vakuolen sich zusammensetzende Formen von *Cataracta traumatica* sich innerhalb Tagen und Wochen völlig zurückbilden können, so gilt Ähnliches in leichterem Grade vom Ultrarotstar. Und wie umgekehrt eine *Cataracta traumatica* von Stunde zu Stunde, von Tag zu Tag an Ausdehnung und Dichte gewinnen kann (durch zunehmende Myelinablagerung), so gilt dies auch für manche intensivere Formen von Ultrarotstar. Diese Variabilität läßt erkennen, daß der Starbildung keineswegs bloße Koagulation zugrunde liegt.

Die Rinde erweist sich gegenüber dem Ultrarot als weniger resistent als der Kern. Die Trübungen liegen sowohl dicht unter der Kapsel, als auch in tieferen Rindenpartien. Besonders bei wachsenden Tieren konnte ich beobachten, daß die *anfangs subkapsulären Trübungen im Verlaufe von Wochen und Monaten fortschreitend in die Tiefe rückten*, abgedrängt von der Kapsel durch die sich bildende Substanz. Es ist diese experimentelle Beobachtung wichtig für die Erklärung mancher Starformen, z. B. des Schichtstars, vgl. oben die analogen Befunde, welche die traumatische Spätrose auszeichnen usw. (Siehe auch die alten Versuche von Linsenkapselverletzung [LEBER 1880]<sup>380</sup>), und die Befunde E. v. HIPPELS bei Röntgenstar [1905<sup>381</sup>) und 1907<sup>319</sup>].)

Die oben genannte Beobachtung bei Albinos (Erschwerung der Starbildung) drängte mich seinerzeit zu dem Schlusse, daß bei der *experimentellen Starbildung die Konvektionswärme* eine erhebliche Rolle spiele und u. a. die Atrophie der Zonula begünstige, ebenso die Ursache davon sei, daß sich zunächst meist *obere Rinden-*



partien trüben, und zwar auch solche Partien, die hinter der Iris liegen, also vor der direkten Strahlung geschützt sind. Immerhin darf dabei nicht völlig vernachlässigt werden, daß nach meinen Messungen (1912) die menschliche *Iris* kurzwelliges Ultrarot durchläßt, wie ich überhaupt zeigen konnte (1912), daß ein Teil des kurzwelligen Ultrarots den *ganzen* menschlichen Bulbus, ja auch die *Lider* durchdringt!

Aber auch die genannte Erhitzung der *Iris* kommt in unseren Versuchen sozusagen ausschließlich durch das *penetrierende* Ultrarot zustande, so daß der von uns erzeugte Star ein ausschließlicher *Ultrarotstar*, und damit ein *echter Strahlenstar* ist, der mit anderen Wärmequellen (etwa von außen herandringender Luftwärme) nichts zu tun hat.

Die oben erwähnte Eigenschaft des penetrierenden Ultrarots, das Oberlid zu durchdringen (VOGT<sup>333</sup>), 1912) hat kürzlich JADASSOHN\* (an der BLOCHSchen Dermatologischen Klinik) zu Versuchen an der *Haut* mit meiner Apparatur veranlaßt. Das Resultat waren auch hier *Tiefenschädigungen*.

Die Konvektionswärme der Iris schädigt beim Pigmenttier nicht nur die Linse, sondern a tergo auch die *Cornea*. Dasselbe gilt für den *Albino*, sofern der Limbus mitbestrahlt wird. Ich verwendete daher beim Albino Blenden, z. B. solche von Asbest (s. die zitierten Arbeiten STAUB und WAGNER), die in passender Entfernung von der *Cornea* aufgestellt werden. Auch zugeschliffene Nußschalen, vorn mit Stanniol überzogen und mit ausgebohrter Blende, eignen sich, sofern für Luftzirkulation gesorgt ist. Auf keinen Fall darf die Blende mit Hornhaut oder Limbus in Berührung kommen (wie dies z. B. für die Blende GOLDMANNs<sup>382</sup>) gilt), sollen nicht irreführend Nebenwirkungen entstehen. Auch pathologische Bulbusstellungen (Luxation des Bulbus, GOLDMANN<sup>382</sup>) erzeugen abnorme Bedingungen, die zu Trugschlüssen veranlassen können. Die Ekartierung der *Lider* geschieht zweckmäßig mit Heftpflaster.

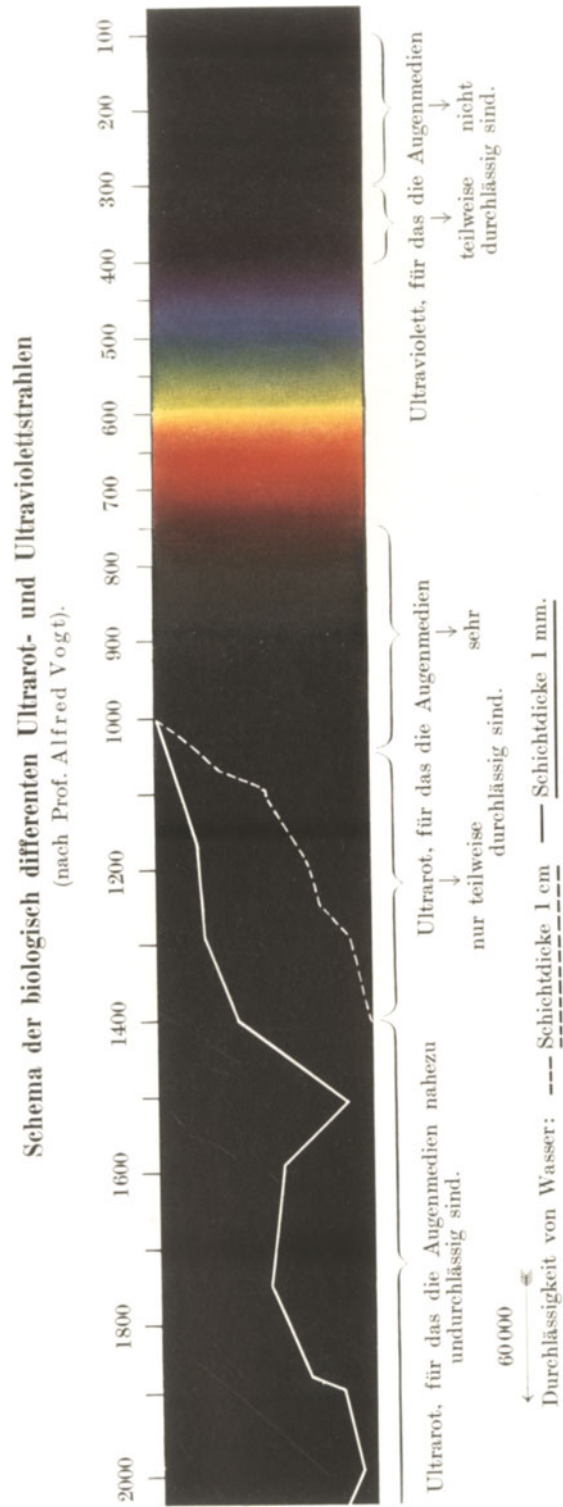
Die *Betropfung* mit lauwarmer physiologischer Kochsalzlösung darf keine übertriebene, aber auch keine zu geringe sein. In unseren Versuchen genügte ein Tropfen 3—5sekundlich, um Austrocknung und Schädigung zu verhindern. Gewiß darf die Verdunstungskälte und Wärmeabfuhr auch bei derart geringer Tropfenapplikation nicht vernachlässigt werden, aber es ist zu bedenken, daß die *Cornea* bis über den Limbus freigelegt und einer trockenen warmen Luft exponiert ist. Sodann, daß geringe Mengen der Strahlung vielleicht in der *Cornea* selber absorbiert werden. Denn eine *absolute* Übereinstimmung ihrer Ultrarotdurchlässigkeit mit der des Wassers ist weder wahrscheinlich noch erwiesen, und es ist eine optische Heterogenität, wie sie im sichtbaren Licht besteht, auch im Ultrarot denkbar. Geringste Unterschiede könnten aber thermische Wirkungen haben.

Bleiben Limbus und Iris ungeschützt, so reicht die genannte Betropfung nicht aus, um unter den gewählten Versuchsbedingungen die *Cornea* vor Schädigung durch Konvektionswärme zu bewahren.

Die Katarakt ist, wie erwähnt, bei älteren Kaninchen leichter erzeugbar, als bei jüngeren. Das zeigten schon meine Versuche von 1918—1920. Diese Erscheinung erinnert an die mehrfach von mir nachgewiesene *vorzeitige Provokation seniler Veränderungen durch exogene Noxen* (doch spielt wohl auch die stärkere Absorption der Strahlung durch die dichtere Substanz der alternden Linse mit).

Dabei ist zu beachten, daß *nicht das absolute Alter der Linsenfasern* für die Disposition zu Star maßgebend ist, sondern lediglich das keimplasmatisch bedingte. Beim

\* JADASSOHN, W.: Arch. f. Dermat. u. Syph. 152, 113 (1926).



1376a

Menschen beginnt das Senium durchschnittlich im 7. Jahrzehnt, beim Kaninchen im Alter von wenigen Jahren, beim Hunde mit etwa 9 Jahren usw.\*.

Solche Faktoren sind anscheinend für den Berufstar der Feuerarbeiter ebenfalls maßgebend. Denn auch hier fällt die Starbildung erst in die mittleren und späteren Jahre. Besonderes theoretisches und praktisches Interesse\*\* bietet die noch nicht gestellte Frage, wie sich zu Star keimplasmatisch prädisponierte Menschen und Tiere gegenüber dem penetrierenden Ultrarot verhalten. Zu experimentellen Versuchen dieser Art würden sich z. B. die Nachkommen von mit präsenilem und senilem Star behafteten Hunden eignen.

Auf mannigfaltige technische Besonderheiten kann ich hier nicht eintreten. Ich verweise auf die Arbeiten STAUB und WAGNER. Doch hebe ich als eine *Hauptfehlerquelle* hervor, daß die Jod-Jodkalilösung schon nach wenigen Versuchen derart gelitten haben kann (vielleicht durch Aufnahme von Kittbestandteilen), daß sie zu ersetzen ist, will man nicht Versager erleben. Ich erneuere daher die Lösung vor jedem Versuch.

Die Stellung des Kraters ist ständig zu kontrollieren.

Zu genaueren Fokussierungen auf die Pupille, bzw. auf tiefere Teile ersetze ich ferner die Kochsalzlinsen durch zwei *Bergkrystallinsen* von je 12—14 D und großer Öffnung (5—7 cm).

Bei der Fokussierung erinnere man sich an die *differente Brechbarkeit* der verwendeten Strahlung. Das schwächer brechbare Ultrarot wird sich in größerer Distanz schneiden als das stärker brechende bis herab zum Rot. Fokussieren wir also das Rot, so sind die längeren Wellen nicht fokussiert.

Die Länge der Brennstrecke ist bei Steinsalz und Quarz ungefähr identisch (Index in beiden Fällen im sichtbaren Licht etwa 1,54).

In Abb. 1377—1386 sind Einzelformen des Ultrarotstars des Normaltiers, in Abb. 1387a—r solche des Albinos wiedergegeben. Letztere führen den Ultrarotstar anschaulicher und reiner vor Augen, da hier die störende Wärmespeicherung im Pigment der Uvea und des Pigmentepithels dahinfällt.

### a) Der experimentelle Ultrarotstar beim Tier und Menschen.

#### Der experimentelle Ultrarotstar des normal pigmentierten Kaninchens\*\*\*.

(Abb. 1376—1386.)

Abb. 1376a. *Beugungsspektrum*, Text s. S. 665.

Abb. 1376b—d. *Die von mir heute benützte Bestrahlungsapparatur.*

Sie unterscheidet sich von der früher benützten Apparatur hauptsächlich

1. durch Verwendung von Quarzlinsen (statt Kochsalzlinsen) mit genügend großer Öffnung und strenger Fokussierung des äußersten *Rot* vor dem Auge;
2. durch eine genau regulierbare Tropfvorrichtung;
3. durch erhöhte Kohlendicke (22 und 15 mm), Gleichstromstärke 40 Ampère.

\* Es ist also, wenn ich das Kaninchenauge *chronisch* schädige, nicht dasselbe, wenn ich eine bestimmte Strahlung auf sein Auge während z. B. eines *Monats* einwirken lasse, wie wenn ich dies beim Menschen (mit seiner mehr als 10mal längeren Lebensdauer!) *dieselbe* Zeitlang tue. Beim Menschen wäre zur Erzielung zeitlich vergleichbarer Resultate eine entsprechend längere Einwirkung nötig.

\*\* Speziell in bezug auf die Bewertung der „Disposition“ in der Haftpflichtfrage.

\*\*\* Es kann sich hier nur um die Beschreibung einzelner der sehr zahlreichen, von 1918 bis heute angestellten Versuchsergebnisse bei pigmentierten Tieren und Albinos handeln.

Zu Fehlschlüssen müssen Filterlösungen ungenügender Konzentration führen. Die Filterlösung ist für jede Bestrahlung zu erneuern.

*Abb. 1376e. Netzhautverbrennung durch Ultrarot. Text s. S. 667.*

*Abb. 1377a. Vordere und hintere Rindenkatarakt, erzeugt durch penetrierendes Ultrarot beim ausgewachsenen braunen Kaninchen<sup>247</sup>.*

Beobachtung mehrere Wochen nach der Bestrahlung, schwache Vergrößerung. Es wurden hauptsächlich die axialen Rindenpartien bestrahlt. Die hintere Rindenkatarakt ist ebenso dicht wie die vordere. Gelegentlich beobachtet man scharf umschriebene, leicht gebogene Streifentrübungen, die an Speichen erinnern. Der Kern ist trübungsfrei (gegen die Strahlung ist er wesentlich widerstandsfähiger als die Rinde).

Über die Pigmentveränderungen der Iris s. Kapitel Iris.

*Abb. 1377b. Axialer farbenschillernder vorderer Chagrin des Kaninchens bei vorderer und hinterer Rindenkatarakt, die durch Bestrahlung mit Ultrarot erzeugt wurde<sup>247</sup>.*

Ausgewachsenes braunes Kaninchen, 9 Tage nach der Bestrahlung. Ok. 2, Obj. a 2.

Beleuchtung von links, links der Chagrin Ch, dann ein dunkles Intervall J, auf welches ein bräunlichgelber, große Vakuolen enthaltender Streifen C folgt. Die Vakuolen liegen an dieser Stelle hauptsächlich innerhalb einer einzigen Zone, welche als die erste Diskontinuitätsfläche der Kaninchenlinse zu bezeichnen ist. Man beachte die in schräg horizontaler Richtung gestreckte Vakuolengestalt, welche durch die horizontale Verlaufsrichtung der vorderen Linsenfasern zustande kommt.

(Eine analoge Gruppierung der Vakuolen beim Menschen wird ebenfalls durch die Faserrichtung veranlaßt, vgl. Abb. 1296.)

*Abb. 1378. Durch ultrarote und rote Strahlung erzeugte vordere und (gegenüberliegende) hintere Rindenkatarakt bei einem halberwachsenen braunen Kaninchen<sup>247</sup>.*

8 Wochen nach der Bestrahlung.

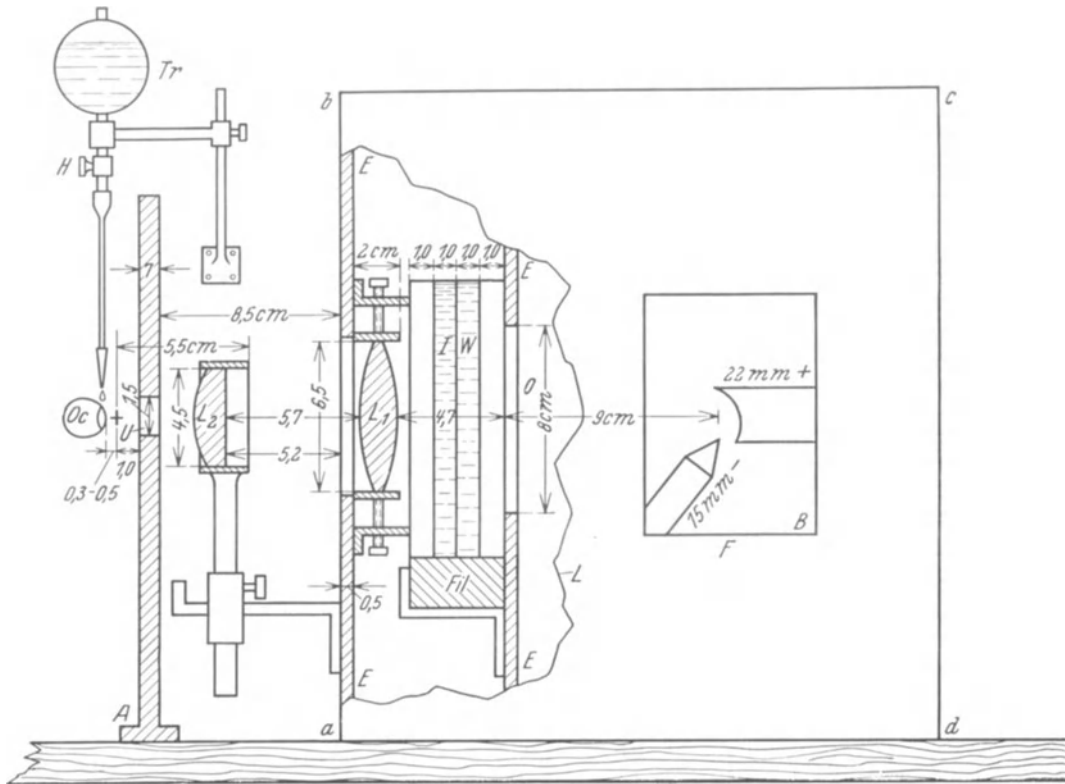
Totale Sphincterlähmung als Bestrahlungsfolge. Schwache Vergrößerung.

Die vordere und hintere Katarakt sitzen in der Rinde, und zwar in Form weißer Schuppen und Streifen im Bereiche der ersten Diskontinuitätszone, während die umhüllende äußere Rinde vorn wie hinten mehr oder weniger klar ist.

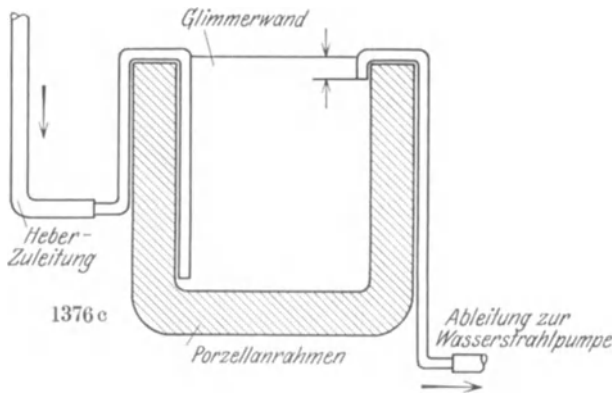
Ferner ist beachtenswert, daß die *vordere Naht*, die an der Kaninchenlinse annähernd vertikal verläuft (vgl. Text zu Abb. 718), ebenfalls, d. h. wie beim Menschen, eine Prädilektionstelle darstellt und als trüber Streifen sichtbar wird.

Eine ähnliche Prädilektion zeigte in verschiedenen Versuchen auch die *hintere*, schräghorizontale Naht.

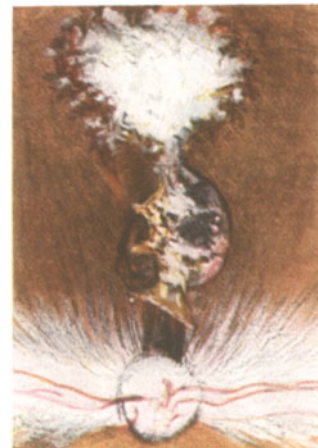Die *hintere*, gelblich erscheinende Katarakt ist in der Abbildung links von der weißen (vorderen) Trübung zu sehen. Oben ist die Iris hochgradig retrahiert, so daß die Zonula zu sehen ist. Letztere ist in großer Ausdehnung geschwunden, einzelne noch erhaltene Fäden sind mit Pigment bedeckt. Seitlich und unten werden die Fortsätze des Corpus ciliare sichtbar. Die Linse hat sich infolge des Zonulaschwundes vom oberen Ciliarkörper etwas zurückgezogen, so daß eine Abflachung des Linsenrandes besteht. Lokale Iridodialysis.



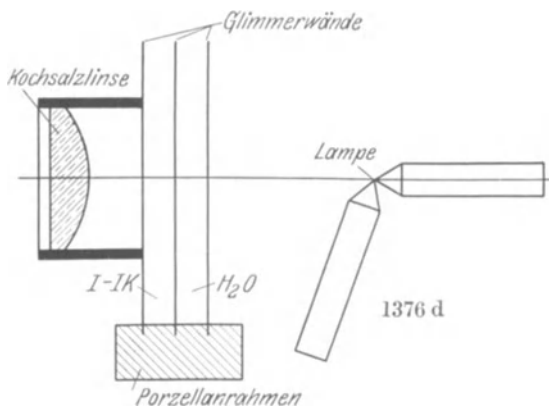
1376 b



1376 e



1376 e



1376 d

Im Bereiche der hinteren Katarakt sitzen auf der Hinterkapsel Pigmentbröckel in reichlicher Menge.

Auf der Cornea ist oben ein pterygiumartiges Gewebe zu sehen.

Frühere Stadien dieses Kataraktfalles sind im Abschnitte Iris dargestellt.

Im vorliegenden Stadium, Abb. 1378, ist die ursprünglich subkapsuläre Katarakt-schale bereits schichtstarartig in die Tiefe gedrängt.

*Abb. 1379—1382. Durch ultrarote und rote Strahlung erzeugte Totalkatarakt der rechten Linse eines schwarzen Kaninchens<sup>247</sup>.*

Dreistündige Bestrahlung. Beobachtung 2 Tage nach der Bestrahlung. Die Hornhaut ist leicht hauchig getrübt. (Fehlender Schutz der Iris und des Limbus, fehlende Betropfung.) (Abb. 1379.) Einige Tage später bildete sich eine parenchymatöse Keratitis, die sich wieder völlig aufhellte. Abb. 1380 stellt das nicht bestrahlte Auge desselben Tieres dar.

Abb. 1381 illustriert die anfangs in geringem Grade noch vorhandene Durchleuchtbarkeit der Linse, Abb. 1382 die Vakuolenbildung in der Nähe der vorderen Kapsel.

Einige Wochen später war die Linse vollkommen undurchsichtig.

*Abb. 1383—1386. Weitere Beobachtungen bei experimenteller Erzeugung von Ultrarotstar des Pigmenttiers.*

*Abb. 1383. Schrumpfende Katarakt und atrophische Iris nach Ultrarotbestrahlung. Atrophie und Lückenbildung der Zonula. Glaskörperprolaps in die Vorderkammer<sup>248</sup>.*

Die Bestrahlungen an meiner Klinik vom Jahre 1919/1920 ergaben unter anderem, daß Monate nach der Bestrahlung sich in einem Falle ein *Fadennetz in der vorderen Kammer* nachweisen ließ, das ohne sorgfältige Fokussierung der Beobachtung leicht entging.

Dieses Fadennetz ist in Abb. 1383 dargestellt, welche ein Spätstadium des Falles Abb. 1378 darstellt (das Bild wurde etwa 2<sup>1</sup>/<sub>2</sub> Jahre nach der Bestrahlung aufgenommen). Die Iris ist hochgradig atrophiert, zeigt immer noch den typischen weißen Rand R und stellt heute ein schmales peripheres Band dar. Die Fortsätze C des Corpus ciliare prominieren unregelmäßig (wir hatten diese Fortsätze, als sie eben über die Iris vorzuragen begannen, ursprünglich als Wucherungen des Irispigmentblattes aufgefaßt, vgl. Atlas der Spaltlampenm. 1921, Text zu dortiger Abb. 328). Linsenrand und Zonula sind fast überall sichtbar. Die *Zonula* fehlt an zwei Stellen, oben und unten. An diesen Stellen ist der Linsenrand flach eingekerbt.

Auch in anderen von mir bestrahlten Fällen konnte ich *streckenweises Zugrundegehen der Zonula* beobachten.

Das genannte Fadennetz, das wir oben erblicken, stellt durch die Zonulalücke *prominierendes Glaskörpergerüst* dar.

Die Linsentrübung, die ursprünglich subkapsulär lag, ist im Laufe der zwei Jahre stark in die Tiefe gerückt, ein experimentelles Beispiel für die Tiefenabdrängung trüber Substanz durch Apposition junger Fasern, gleichzeitig auch ein Beispiel für die *Schrumpfung* der zentralen Linsenpartien\*.

In dem Falle Abb. 1383 trat später *Sekundärglaukom* auf, wohl als Folge des Glaskörpervorfalles in die Vorderkammer. Solches Sekundärglaukom beobachtete ich auch noch in anderen Fällen.

\* VOGT: Graefes Arch. 107, 214 (1922).

Es kann somit die Ultrarotbestrahlung durch Nekrotisierung der Zonula indirekt zu Sekundärglaukom führen.

*Abb. 1384a. Linsenschrumpfung und Kapselfaltung nach Ultrarotbestrahlung.*

Abb. 1384a zeigt die völlig geschrumpfte Katarakt des Falles der Abb. 1379. Das weiße Band der atrophischen Iris ist wesentlich breiter als im vorigen Falle. Nach oben ist die Iris besonders stark verschmälert, die Ciliarfortsätze treten jedoch nirgends hervor. Zonulafasern sind nicht erkennbar. Aus den mittleren Teilen der geschrumpften Linse hebt sich scharf der kreuzförmig zerklüftete Kern ab, so daß ein Bild entsteht, das lebhaft an dasjenige macerierter Linsen erinnert. (Beobachtung etwa 1½ Jahre nach der Bestrahlung. 5¼ Jahre später ähnlicher Befund, Linse noch weiter geschrumpft.)

*Abb. 1384b. Fortgeschrittene Abdrängung des ursprünglich subkapsulären Ultrarotstars nach der Tiefe zu, durch subkapsuläre Apposition frischer Fasern.*

Ähnlich wie im Falle Abb. 1378 liegt Abdrängung einer subkapsulären oberen Kataraktschale nach der Tiefe zu vor. Vom Äquator des Trübungsgebietes aus geht eine zarte Kreislinie, welche die Kernlinse, die die Trübung aufweist, scharf gegen die klare Substanz absetzt. Eine derartig hochgradige Abdrängung der Trübung von der Linsenoberfläche kann man beim Kaninchen innerhalb weniger Monate beobachten. Die gleichgradige Abdrängung würde beim erwachsenen Menschen Jahre benötigen. Die Beobachtung demonstriert gleichzeitig die (normalerweise stattfindende) Eindickung der zentralen Linsensubstanz durch Wasserabgabe.

Die obere Zonula ist lückenhaft, atrophisch, pigmentbedeckt. Durch Retraktion der atrophischen und zum Teil depigmentierten Iris liegen überall die Ciliarfortsätze zutage (oben sind sie offenbar atrophiert).

*Abb. 1385a und b. Ringförmige frische Exsudatablagerung auf die Vorderkapsel nach 25minütiger Ultrarotbestrahlung.*

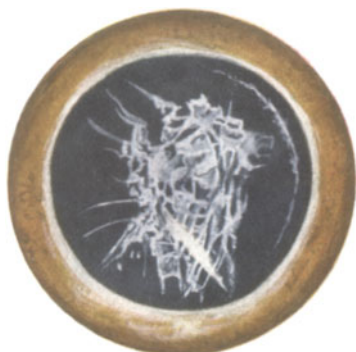4monatiges braunes Kaninchen, Nr. 97363 (bestrahlt durch Dr. HANS MÜLLER, genauer Befund s. dessen Versuch Nr. 15\*. Bestrahlung am 26. 12. 23, Aufnahme der Abb. 3 Tage später, 29. 12. 23.

Es besteht (bei intakter Bindehaut und Hornhaut) auf der Linsenvorderkapsel die fibrinöse Ringauflagerung der Abb. 1385a. Vorderkammer mit feinem dichtem beweglichem Staub. Linsenopazität vermehrt, keine umschriebene Trübung. Nasal ein beginnendes Depigmentationsstreifen des Pupillenrandes.

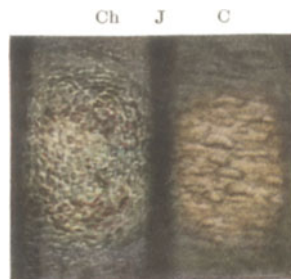
Abb. 1385b gibt eine Partie des Ringes bei 25facher Linearvergrößerung wieder. Der am vorigen Tag noch kompakte Auflagerungsring fängt am Rande an, in feine weiße Schüppchen aufzublättern, die sich loslösen. Reines Pigment lagert auf dem Ring und der übrigen Kapsel. Der vordere Linsenchagrin (unterer Teil der Abbildung) zeigt Farbenspillern (im Bilde nicht zu sehen). Hinter dem letzteren beginnende Zerklüftung der vorderen Rinde, durch Bildung von multiplen kleinen Flüssigkeitsspalten.

Fünf Tage später zeigten sich, besonders in der Ringegend und der vorderen Vertikalnaht entlang, starke subkapsuläre Trübungen der Rinde, die in den folgenden Tagen zunahmen.

\* MÜLLER, HANS: Graefes Arch. 114, 530 (1924), ferner Dissert. Zürich.



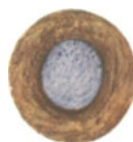
1377 a



1377 b




1378




1379



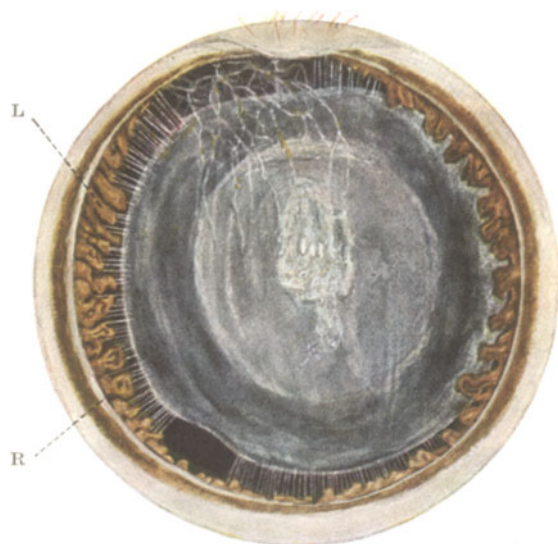
1380



1381



1382



1383



1384 a



Die Ringauflagerung, Abb. 1385a, die wir in dieser Art und Form mehrfach beobachteten (ähnlich auch bei Röntgenbestrahlung) scheint dem, trotz Atropin engwerdendem Pupillenrand zu entsprechen, der hier auf der Kapsel aufliegt und den Exsudatring deponiert.

Diese und eine große Zahl von weiteren, von A. GINELLA<sup>336</sup>, H. MÜLLER<sup>337</sup>, FRITZ MEYER<sup>338</sup>, M. BÜCKLERS<sup>334</sup>) gemachter Beobachtungen zeigten, daß die Linsen-trübungen, wenn wir von besonders intensiver Bestrahlung absehen, nicht immer sofort, sondern oft erst nach 1–2 oder mehr Tagen deutlicher werden. *Ein Trübungsvorgang im Sinne einer unmittelbaren Eiweißkoagulation der Linse ist also in diesen Fällen nicht immer wahrscheinlich (s. o.).*

In ähnlicher Art gehen auch traumatischen Starformen häufig zunächst luzide oder nahezu luzide Stadien voraus, denen erst nach Stunden oder Tagen die dichtere Trübung folgt. Umgekehrt können gewisse traumatische Trübungen sich ganz oder teilweise zurückbilden, was in ähnlicher Art auch für beginnende Ultrarotstare zutrifft (s. o.).

*Abb. 1386a und b. Axialer Ultrarotstar beim pigmentierten Kaninchen. Vordere und hintere polare und vordere subiridale Katarakt nach 6 Minuten dauernder Bestrahlung mit penetrierendem Ultrarot.*

Rechtes Auge, graues Kaninchen 033/098, 3 $\frac{1}{4}$  kg. Das rechte Auge wurde bestrahlt: 2  $\times$  1 Minute am selben Tage, 3 Tage später einmal 4 Minuten. Sofort nach der letzten Bestrahlung wurde die Abb. 1386a aufgenommen. Eine dicht weiße, nach oben bogenförmig (B) begrenzte Trübung nimmt das obere Pupillendrittel ein. Nach oben schließt sich eine weniger dichte, subiridale Trübung J an, die erst nach Atropinisierung sichtbar geworden war. Hier oben hat die Iris erheblich gelitten. Das retinale Pigmentblatt ist gewulstet, gequollen und ektropioniert (experimentelles Ectropium uveae, später bildete es sich unter Atrophie zurück). Hornhaut o. B. Kammerwasser klar.

Die vordere Vertikalnaht durchschneidet die pupillare Haupttrübung, ihre Opazität ist im trübungsfreien Teil erhöht.

Die vordere Trübung durchsetzt die gesamte Rinde.

Die *hintere axiale Rinde* zeigt dieselbe subkapsuläre hintere Poltrübung, wie sie Abb. 1387a–c wiedergeben. Die *Peripherie* der hinteren Rinde ist nach allen Richtungen, auch nach oben, frei.

21 Tage später zeigte diese letztere *hintere* Trübung im Lupenspiegel (+ 10) das in Abb. 1386b wiedergegebene Aussehen. Wie ersichtlich, ist die Pupille nach oben leicht deformiert. Die hintere Poltrübung setzt sich aus einem Netz von Vakuolen und Vakuolenschläuchen zusammen, die unter der Hinterkapsel in der Faserrichtung angeordnet sind. Temporal eine dichtere (in der Abbildung schwarze) Partie. *Ringsum ist die Trübung scharf abgegrenzt. Die periphere hintere Rinde ist überall vollkommen frei.*

Der Augenhintergrund ist ophthalmoskopisch intakt.

Gewiß wirkte auch in diesem Falle Konvektionswärme an der Starbildung mit. Sie ist eben niemals vollkommen ausschaltbar, insbesondere da nicht, wo Pigment vorliegt. Aber die polare vordere und hintere Trübung beweisen demjenigen, der zu sehen gewillt ist, die direkte Strahlenwirkung auf die Linse.

*Abb. 1386c. Vordere und hintere polare und vordere subiridale Katarakt unmittelbar nach 30minütiger Bestrahlung mit penetrierendem Ultrarot.*

Rechtes Auge, schwarzes Kaninchen 3 kg (10 Monate alt). Unmittelbar nach der Bestrahlung nasal leichte hintere Synechie, hier Andeutung von Ectropium.

Kammerwasser klar. Vordere Katarakt von ähnlicher Form und Lage, wie in Abb. 1386a. Die lange Dauer der Bestrahlung hat zu kräftigen subiridalen Vakuolen V geführt. Auch in diesem Falle ist die pupillare Katarakt dichter und weißer, als die subiridale (die weiße Kreisbogenlinie entspricht dem Pupillarsaum unmittelbar nach der Bestrahlung, nachher retrahierte sich die Pupille durch Atropin).

Die ebenfalls sofort nach der Bestrahlung nachweisbare Katarakt ist dichter wie im vorigen Fall.

Nach drei Wochen in beiden Fällen beginnendes Abrücken der vorderen Trübungen nach der Tiefe zu.

#### Die experimentelle Ultrarotkatarakt\* beim albinotischen Kaninchen.

Abb. 1387a—t. Beim albinotischen Kaninchen ist der Ultrarotstar, wie erwähnt, schwerer erzeugbar, als beim pigmentierten Tier. Wie ich 1919, 1920, 1921, 1924 immer wieder hervorhob, erfordert die Starerzeugung beim Albino längere und kräftigere Bestrahlung als beim pigmentierten Tier, und es fiel mir auf, daß die Trübungen beim Albino das hintere Nahtgebiet vor dem vorderen bevorzugen. Der Vergleich zwischen Albino und pigmentiertem Tier ließ erkennen, daß *das Pigment das Ultrarot aufspeichert* und als Konvektionswärme abgibt. Es folgte daraus, daß sich bei diesem Tier die letztere an der Entstehung des Stars mitbeteiligt. Darauf wiesen auch die von mir festgestellten und abgebildeten Schädigungen der Iris und Zonula hin. Ob nun die Strahlung mehr via Iris *indirekt* oder mehr durch Absorption in der Linse *direkt* wirkte, das änderte nichts an der Schlußfolgerung, daß dieser Star durch *penetrierendes Ultrarot* und nicht anders erzeugt war. Denn nur penetrierendes Ultrarot (und eine Spur Rot) befand sich in dem Lichtfiltrat. Es handelte sich somit bei diesem Star um nichts anderes, als einen reinen *Ultrarotstar*.

Vor dem Trugschluß, der Star komme *nur* durch Konvektion, nicht auch durch direkte Strahlenabsorption der Linse zustande, bewahrte mich schon damals und in späteren Versuchsreihen die Feststellung, daß der Star der vorderen Rinde zuerst da auftrat, wo die Strahlung die Linse zuerst traf, dann aber auch genau gegenüber dieser Stelle in der *hinteren Rinde, da wo die Strahlung die Linse verließ*. (Der sklerotische Kern blieb aus naheliegenden Gründen vom Zerfall relativ verschont.) Diese Starbildung, die den Kern überspringend, *in der Richtung der Strahlung lag*, bewies einwandfrei die *direkte* Beteiligung der Strahlung an der Kataraktbildung. Ich zeige Ihnen hier ein derartiges Beispiel: Circumscripter vorderer und hinterer Polstar eines pigmentierten Kaninchens, beobachtet *unmittelbar* nach der Bestrahlung. Wie Sie sehen, ist bei Mydriasis eine Trübung auch da zu sehen, wo vorher die Iris lag. Doch ist diese Trübung erheblich schwächer als die Poltrübung.

Der Ultrarotstar der *Albinos* hat weiterhin mein Interesse wach gehalten und mich veranlaßt, ihn systematisch durch Serienexperimente zu erforschen. Diese Versuche führten zu neuen, äußerst interessanten Ergebnissen. Ich zeige Ihnen eine derartige Serie von Kaninchen-Albinos, bei denen ich mittels meiner Apparatur einen *dem Ultrarotstar der Glasbläser, Schmiede und Gießler dem Sitz nach ähnlichen isolierten hinteren polaren Rindenstar erzeugen konnte*.

Abb. 694 a<sub>2</sub> gibt den optischen Schnitt durch Cornea und normale Linse eines 2jährigen normalen Riesenkaninchens (Albino) wieder. H Hornhaut, L Linse.

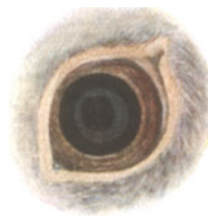Abb. 1387a, hintere isolierte Ultrarotkatarakt C, nach einstündiger Bestrahlung, Albino Nr 2/8955.

Abb. 1387b, hintere isolierte Ultrarotkatarakt C, nach einstündiger Bestrahlung, Albino Nr 33/180. In Abb. 1387a und 1387b hintere Doppelschicht.

\* Demonstrationsvortrag in der Gesellschaft der Ärzte in Zürich am 29. Januar 1931. Klin. Mbl. Augenheilk. 86, 289 (1931).



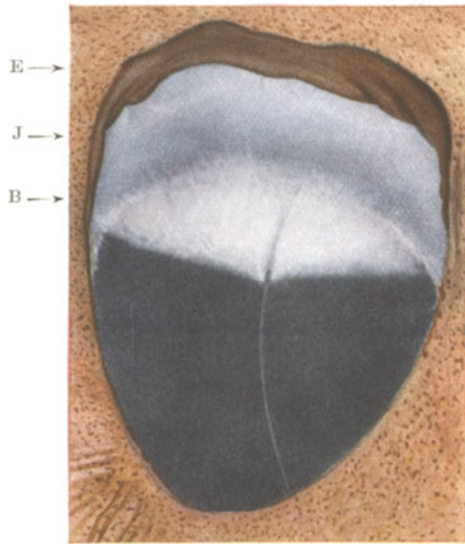
1384 b



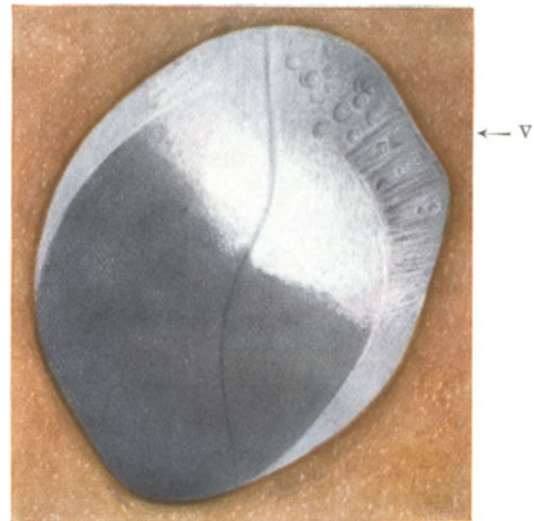
1385 a



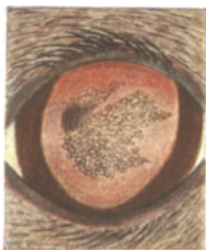1385 b




1386 a



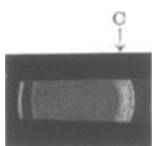
1386 c




1386 b



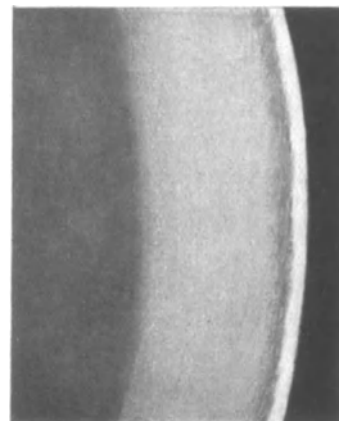
1387 b



1387 a



1387 c



1387 c<sub>1</sub>

Abb. 1387c, d, e, Albino Nr 2/8892. 14 Tage vor der Bestrahlung nasales Iriskolobom am rechten Auge angelegt. Die vollkommen intakte Linse durch 60 Minuten mit penetrierendem Ultrarot bestrahlt. Sofort isolierte hintere Katarakt C der Abb. 1387c. Abb. 1387c<sub>1</sub> hintere Doppelkatarakt bei stärkerer Vergrößerung. Am folgenden Tage bei fokaler Beleuchtung die isolierte hintere Schale Abb. 1387d: Opake axiale Scheibe, peripher abgeschlossen durch einen dichteren Trübungsring. Die Lupenspiegeldurchleuchtung gibt Abb. 1387e wieder: Im opaken Teil Vakuolen und Vakuolenschläuche.

Abb. 1387f ist Fall der Abb. 1387b, Beobachtung im fokalen Licht 5 Tage nach der Bestrahlung. Analoges Befund wie im Falle der Abb. 1387d.

Nach 14 Tagen und in den folgenden Wochen Status idem, zum Teil Trübungen etwas verstärkt. Später das von mir schon oft beschriebene Abrücken der Trübung von der Kapsel weg tiefenwärts.

(Filter: 1 cm-Schicht strömendes kaltes Wasser. Jod-Jodkalilösung 1 cm dick. Jodum pur. 50,0, Jodkali 50,0, Aqua dest. 100,0. Wasser und Lugol in Glimmerkammern.)

Bestrahlte ich während einer Zeitdauer von 15–60 Minuten durch die Pupillenmitte, so war schon nach 15 Minuten (oft früher) eine hintere weiße, zunächst noch durchscheinende Startrübung zu erkennen. Meist wurde die nächstfolgende hintere Diskontinuitätszone mitbetroffen. Doch blieb zwischen beiden ein luzideres Intervall erkennbar\* (häufig findet sich bekanntlich ein solches Übergreifen auch beim Glasbläserstar).

Beachten Sie im gewöhnlichen fokalen Licht und bei Durchleuchtung die frischen, sowie die eine bis mehrere Wochen alten *scheibenförmigen hinteren Polstare*, axial die milchig-opake, vakuolen-schleifenhaltige Schicht, gesamte Scheibengröße 4–8 mm, am Rande oft umkränzt von einem etwas dichteren Trübungsring. Beachten Sie die dichteren und größeren Trübungen bei den 30–60 Minuten bestrahlten Tieren, die weniger dichten und weniger ausgedehnten bei den 15–30 Minuten bestrahlten. *Sie sehen die Klarheit und Intaktheit des gesamten äquatorialen und peripheren hinteren Rindengebietes*, bei iridektomierten Tieren auch die Intaktheit der Zonula, und vor allem die Luzidität des Linsenkernes und der gesamten vorderen Rinde, dann die Intaktheit der Iris\*\* und die Klarheit der Hornhaut.

Beachten Sie endlich die Klarheit des Glaskörpers und des Fundus. Netzhaut, Aderhaut und Papille dieser zum Teil frisch, zum Teil vor mehreren Wochen bestrahlten Tiere, sind ophthalmoskopisch ohne Besonderheit.

Es gab in unseren Versuchsserien mit Albinos keinen einzigen Versager. Jedes durchbestrahlte Tier (es wurde zwecks Vergleich mit der anderen Seite stets nur das rechte Auge bestrahlt) bekam den Star, ob es iridektomiert war oder nicht. Stets trat der Star primär hinten polar auf und ergriff die Umgebung.

Insbesondere bitte ich die anwesenden Ophthalmologen, diese Tiere am *Spaltlampenmikroskop* und im Lupenspiegel zu durchmustern. Sie werden als bemerkenswert feststellen, daß die Hornhaut, die Iris und vor allem auch der Glaskörper auch mittels dieser Feinmethode intakt erscheinen (die Pupille war in mehreren Fällen nach der Bestrahlung verengt). Insbesondere werden Sie sehen, daß die vordere Rinde trübungsfrei ist\*\*\* und daß auch der Kern nicht die geringste Veränderung zeigt. Nur die hintere polare Rinde ist befallen, wie im Anfange regelmäßig auch beim Glasmacherstar.

Das albinotische Kaninchen erweist sich somit als Versuchstier par excellence zur Demonstration des reinen Ultrarotstrahlenstars.

Diese theoretisch wichtigen Befunde lehren uns, daß auch beim Tier, wie beim Feuerarbeiter, durch die Strahlung in erster Linie der zu Katarakt disponierteste Teil, die hintere polare Rinde, leidet.

\* Die vordere der beiden Trübungsschichten war für gewöhnlich kräftiger als die hintere.

\*\* Sie leidet nur bei sehr langer Dauer der Bestrahlung. Durch zweistündige Bestrahlung trat Iritis und Vollstar auf.

\*\*\* Sie trübt sich nur bei wesentlich länger dauernder Bestrahlung.

Beim pigmentierten Tier stört, wie ich schon vor 10 Jahren betonte, das Pigment den Versuch. *Das Pigment absorbiert, wie ich damals hervorhob, die Strahlung und erzeugt Konvektionswärme, die zur Starbildung beiträgt.*

Die störende Mitwirkung der Konvektion durch Wärmeansammlung im Irispigment beim pigmentierten Tier kommt beim Albino in Wegfall.

Beim Glasmacher und Gießer kommt die Konvektion aus anderen Gründen nicht oder wenig zur Geltung: weil dort eine chronische, sich summierende Schädigung durch viel geringere Intensitäten vorliegt, als bei unseren akuten Schädigungen mit einmaliger, aber höherer Intensität. Trotzdem bleibt bemerkenswert, *daß hier wie dort die erste und schwerste Schädigung die hintere subkapsuläre Rinde erleidet*, beidemal also der gegen Schädigung empfindlichste Teil.

Noch anschaulicher als in den mitgeteilten Versuchen ließ sich die direkte Schädigung der Linse durch das Ultrarot dadurch demonstrieren, daß ich durch eine passende Blende\* die Iris (auch beim Albino!) vor der Strahlung schützte, so daß in der Hauptsache nur die *Linse* von ihr getroffen wurde.

Trotz dieser Ablendung der Iris erzielte ich am normalen Pigmenttier eine kräftige isolierte *hintere Poltrübung* schon nach 30—60 Minuten (ohne Pupillenverengung), bei kräftiger Bestrahlung auch vordere Trübung. *Es verhält sich also, bei Ablendung der Iris, das Pigmenttier wie der Albino\*\*!* Wie beim Albino eine einwandfreie *rein axiale vordere und hintere Polkatarakt*, von deren Typus Abb. 1387 g—l die naturgetreue Wiedergabe darstellen.

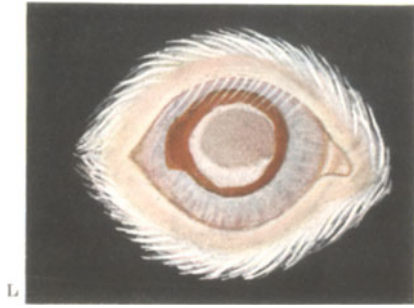
Abb. 1387 g gibt einen derartigen, aus drei 0,5—0,75 mm großen Flecken bestehenden *vorderen* Polstar eines erwachsenen Albinos *unmittelbar nach der Bestrahlung wieder*. Pupille des Albinos 8 mm weit\*\*\*. Der optische Schnitt Abb. 1387 h zeigt die *dicht* subkapsuläre Lage der Trübungen und ihre Reichweite bis in die mittlere und tiefere vordere Rinde. Nach unten Nahtrübung. Die *hintere polare* Trübung Abb. 1387 i hat vollkommen den Typus der Trübung Abb. 1387 a, b usw. Nach 24 Stunden ist die vordere Trübung (wie analog nach *Cataracta traumatica!*) etwas dichter (Abb. 1387 k). Die drei Haupttrübungen lassen eine stärkere, schon unmittelbar nach der Bestrahlung (Abb. 1387 g) angedeutete (und schon 1 Stunde nachher noch ausgesprochenere) *Konfluenz* erkennen. Querdurchmesser über 1,0, senkrechter Durchmesser über 2,0 mm. Unmittelbar nach der Bestrahlung war der Trübungstypus der feinstaubig homogene, mit feinen Vakuolen und Streifen. Am folgenden Tage waren bereits dichtere Vakuolen zu sehen. Zarte Wasserspalten in der Faser- und Nahrichtung in ziemlich weiter Ausdehnung (Abb. 1387 k). Abb. 1387 l ist optischer Schnitt 1 Tag nach der Bestrahlung. Auch die hintere polare Trübung war jetzt dichter.

\* Über die Technik dieser Ablendung, wie überhaupt über die hier mitgeteilten Versuchserien wird eingehend in den Arbeiten der Herren med. prakt. WAGNER und STAUB referiert werden.

\*\* Doch leidet beim Pigmenttier der Fundus durch das Ultrarot erheblich [VOGT<sup>339</sup>], BÜCKLERS<sup>334</sup>], beim Albino bleibt er ophthalmoskopisch normal.

\*\*\* Wurde eine Blende passender Form, Lage und Substanz benützt, so blieb die Pupille maximal weit, Iris reizlos, Cornea intakt, trotzdem nur alle 4 Sekunden 1 Tropfen lauwarmer physiologischer Kochsalzlösung appliziert wurde, um das Austrocknen zu verhindern. Durch diese Versuche wird also an der *lebenden* Hornhaut bewiesen, daß sie sich hinsichtlich Durchlässigkeit für penetrierendes Ultrarot ähnlich wie Wasser verhält.

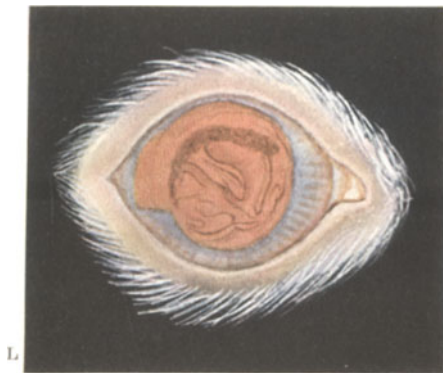
Wasser von 36° C in einem Quarzgefäß vom Inhalt der Vorderkammer, eine halbe Stunde mit demselben starrerzeugenden Ultrarot durchstrahlt, erwärmte sich nicht, sofern die Temperatur am berußten Thermometer 180° betrug. Betrug sie 300° (WAGNER), so erwärmte sich das Wasser innert einer halben Stunde auf 43—46°. Genaueres siehe WAGNER, Graefes Arch. 1931.



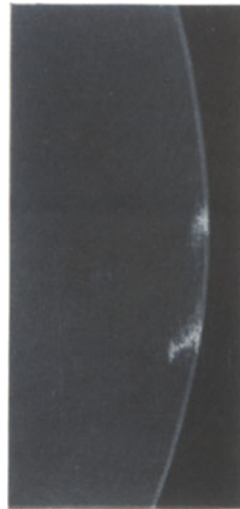1387 d



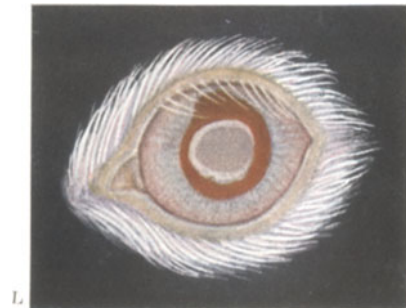1387 g




1387 e



1387 h



1387 f



1387 i

Die Vorderkammer war unmittelbar nach der Bestrahlung leicht opak, nach 24 Stunden vollkommen luid. Die *Iris* zeigte außer leichter Hyperämie nichts Besonderes. *Nirgends hinter der Iris, auch wenn diese maximal dilatiert wird, eine Trübung.* Von einer Katarakt etwa durch Kontakt mit der überhitzten *Iris* kann also weder bei diesen, noch bei den erwähnten anderen Bestrahlungsversuchen an Albinos die Rede sein.

*Abb. 1387m und n. Hinterer und vorderer isolierter Ultrarotstar des albinotischen Kaninchens, erzeugt bei Vorschalten einer Iris und Limbus schützenden Asbestblende.*

Kaninchen Nr. 2/8969, linkes Auge. Aufnahme der Abbildung unmittelbar nach einstündiger Bestrahlung. Vordere und hintere Trübungshale sitzen wieder ausschließlich axial, peripheriewärts verlieren sie sich. Die hintere Trübungshale ist erheblich dicker als die vordere. Die Pupille war nach dem Versuch noch gleich weit wie vor demselben (11,5 : 11,5 mm), wiewohl während und nach dem Versuch nie ein Mydriaticum gegeben wurde (vorher Novocain — Glaukosan). *Iris* reizlos. Das Auge erhielt während des Versuchs alle 4 Sekunden einen Tropfen physiologischer Kochsalzlösung.

Die Asbesttafel (Dicke 7 mm) mit der Blendenöffnung von 14 mm befand sich in 13 mm Distanz vom Corneascheitel. Die mittels Spiegeln sorgfältig während des ganzen Versuches kontrollierte Fokussierung der roten Strahlung geschah auf 3 bis 4 mm vor dem Hornhautscheitel.

Cornea nach der Bestrahlung intakt, ebenso Vorderkammer, keine Vermehrung der Opazität des Kammerwassers, Glaskörper und Fundus intakt.

*Abb. 1387o, p. Vorderer und hinterer Ultrarotstar des Albino-Kaninchens Nr. 2/8976, rechtes Auge.*

Gewicht des Tieres 3500 g. Bestrahlungsdauer 40 Minuten. Berieselung 60 Tropfen lauwarmer Lösung pro Min. Blende: Nußschalenöffnung 9 mm. Zeichnung am 18. 3. 31, 20 Tage nach Bestrahlung. *Abb. 1387o* Lupenspiegelbild. *Abb. 1387p* optischer Schnitt, A Vorderkapsel, P Hinterkapsel. Man beachte die zum Teil poröse, zum Teil homogene Trübungsschicht unter der Vorderkapsel und die Doppeltrübung unter der Hinterkapsel: 1. eine mehr poröse, unregelmäßige Trübungsschicht unter der Hinterkapsel; 2. das homogene, zur Hinterkapsel konzentrische Trübungsband D. Linsenperipherie überall intakt, ebenso unversehrt Cornea, Vorderkammer, *Iris*, Glaskörper und Fundus.

*Abb. 1387q und r. Vorderer und hinterer Ultrarotstar des Albinokaninchens Nr. 033/180.*

Gewicht 1560 g. Rechtes Auge. Temporales Iriskolobom. Bestrahlung eine Stunde und 5 Minuten, ohne Blende. Berieselung lauwarm, 1—2 Tropfen pro Sekunde. Die ausgedehnte hintere axiale Rindenkatarakt zeigt *Abb. 1387q* im Lupenspiegel, *Abb. 1387r* im optischen Schnitt, *auch hier wieder beachte man die hintere Doppelschichttrübung*: 1. die porös-vacuoläre Schicht R dicht unter der Kapsel; 2. die diffus-opake Trübungsschicht D der Tiefe.

Linsenperipherie, Hornhaut, Vorderkammer, *Iris*, Glaskörper und Fundus vollkommen intakt. Zeichnung vom 17. 3. 31, 19 Tage nach der Bestrahlung.

*Abb. 1387s und t. Besonders gut umschriebene hintere polare Ultrarotkatarakt bei dem Albinokaninchen 033/107.*

Linkes Auge. Tiergewicht 2400 g. Bestrahlungsdauer 1 Stunde. Asbestblende. Berieselung mit 36gradiger physiologischer Kochsalzlösung *alle 5 Sekunden ein Tropfen.*

Zeichnung 21 Tage nach der Bestrahlung. Abb. 1387s zeigt im Lupenspiegelbild die scharf getrübte Hinternacht, zu der senkrecht, der Faserrichtung folgend, die Trübungstrahlen stehen, wodurch die zierliche hintere Rosettenkatarakt zustande kommt.

Daß diese axiale Ultrarotkatarakt *dicht subkapsulär* liegt, lehrt Abb. 1387t (optischer Schnitt). P Hinterkapsel mit der dicht subkapsulären Trübungsschicht. D tiefer, *lediglich axialer* diffuser Trübungsstreifen, der am Tage nach der Bestrahlung noch erheblich opaker war.

Auch in diesem Falle waren Hornhaut, Vorderkammer, Iris, Glaskörper, Fundus sowohl kurz nach der Bestrahlung, als auch später intakt.

Dieselben und ähnliche Resultate, wie sie in Abb. 1387m—t wiedergegeben sind, wurden bei einer weiteren Serie von Albinos erzielt. Sie dürften jedem, der zu sehen Willens ist, die direkte Schädigung der Linse durch die Strahlung dartun.

Wohl unter allen brechenden Augenmedien besitzt die geringste Zirkulation die in sich abgeschlossene *Linse*. Ihre Absorption von kurzwelligem Ultrarot ist aber höher, als diejenige der übrigen brechenden Medien, wie lange schon vor mir der Physiker FRANZ<sup>311</sup>), der Physiologe KLUG<sup>312</sup>), später ASCHKINASS<sup>313</sup>) und neuerdings SCHLÄPFER<sup>314</sup>) und BERNER<sup>315</sup>) nachwiesen. BERNER fand an meinem Institut Steigerung der Absorption *mit dem Alter der Linse*. Ein auch nur geringer Mehrwert dieser Absorption gegenüber Wasser muß sich bei dem gewaltigen *Überwiegen* dieser Strahlung, welches wir am Glasofen nachwiesen, geltend machen. Dadurch ist offenbar die schädigende Wirkung der Strahlung auf die Linse zu erklären.

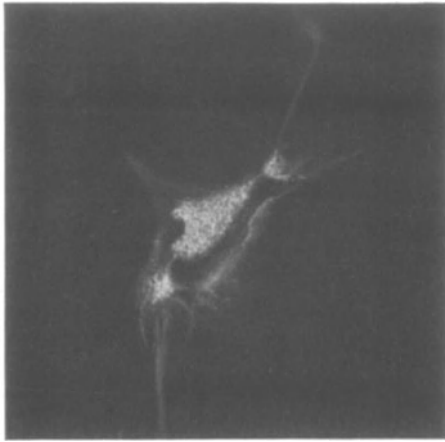
Durch die BERNERSchen Untersuchungen wird klar, daß die mit fortschreitendem Alter vermehrte Absorption hauptsächlich den Kern betrifft. Es wird dadurch verständlich, daß man die absorptive Abweichung der Linse von den übrigen Medien um so eher finden wird, je älter die Linse der Individuen, somit je stärker die Sklerosierung fortgeschritten ist. (Ob auch die Gelbfärbung bzw. Rotfärbung einen Einfluß ausübt, bleibt noch zu untersuchen.)

Die wasserreiche jugendliche Linse und die weiche Rinde jedes Alters nähern sich absorptiv naturgemäß mehr dem Wasser.

Es fällt daher nicht auf, daß der Glasmacherstar mehr das fortgeschrittene Alter mit seiner stärkeren Linsensklerosierung ergreift, als die Jugend.

Beim Star der Schmiede und Glasmacher konnte ich *hinsichtlich* dieser vermehrten *Absorption des Kerns* die Beobachtung machen, daß häufig ein *Kernstar* an der Trübung sich beteiligt. Ja es kann, wie ich im nachstehenden an Hand von Beispielen zeigen werde, der Kernstar (speziell die *Cataracta rubra*) im Vordergrunde des Krankheitsbildes stehen und der Schalenkatarakt vorausgehen. *Leichtere Formen* von Kernstar war es bekanntlich vor der Zeit des Spaltlampenmikroskopes nicht möglich, zu diagnostizieren. Heute ist es für den im Fokussieren der Linse Geübten un schwer, beginnende und fortgeschrittene Formen erhöhter Kernopazität nachzuweisen. Die Kernerkrankung kann sich aber nur durch Erhöhung der Opazität, später auch durch steigende Gelb- bis Rotfärbung (nicht wie die Rinde, durch makroskopischen Zerfall!) kund geben. Beim Glasbläser ist die im Lichte des Spaltlampenmikroskopes nachweisbare Kernerkrankung ein beachtenswertes Symptom, weil in ihr die experimentell nachgewiesene vermehrte Absorption des penetrierenden Ultrarots durch den Kern sich kund zu geben scheint. Bei der fehlenden Zirkulation im Kern- und Rindengebiet muß sich die vermehrte Wärmebildung der nächstgelegenen, somit vorderen und hinteren axialen Rinde mitteilen.

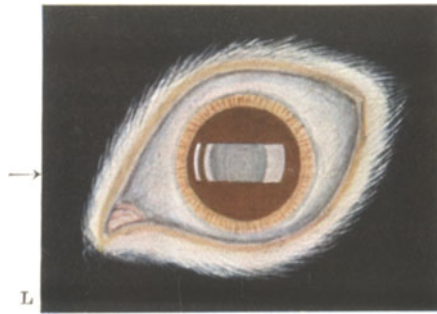



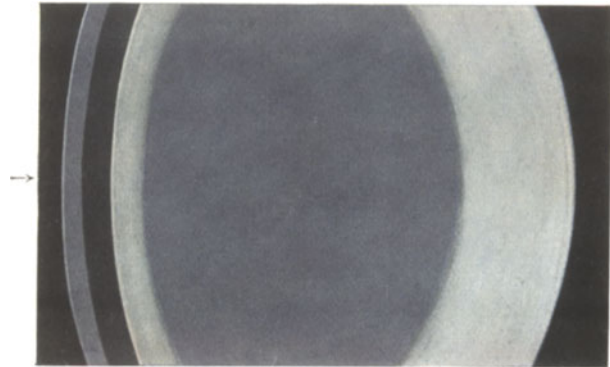
1387k



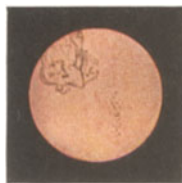1387l



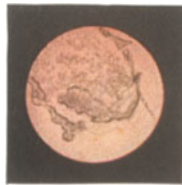1387m



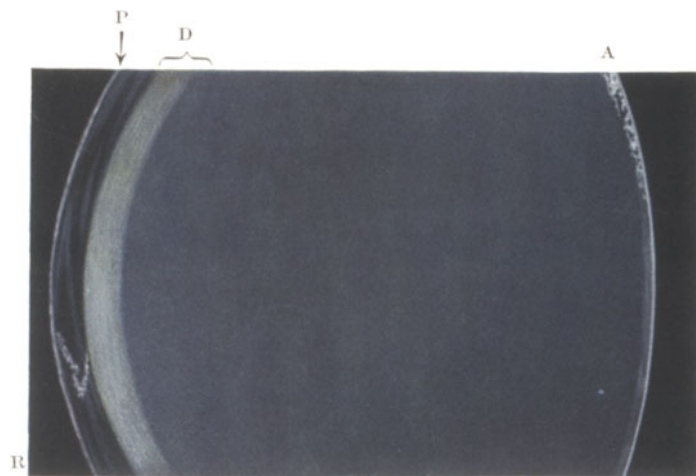
1387n



1387o



1387q



1387p

Bei dem einzigen von mir bis jetzt operierten Fall von *Gießerstar*, dem 65jährigen Zur. (siehe die Abbildungen 1425—1427) bestand beiderseits totale *Cataracta rubra bis nigra* mit hinterer Schalen trübung, verdünntem Kern und Total-sklerose.

Spielt bei der Starbildung des *Glasmachers* auch *Konvektionswärme*, die, etwa wie in meinen Versuchen am pigmentierten Tier, der Wärmeaufspeicherung in der Iris entstammen könnte, eine Rolle?

Von vornherein ist dies nicht auszuschließen. Auf alle Fälle würde sie in der Hauptsache vom *penetrierenden* Ultrarot herrühren. Der Glasbläserstar wäre also auch in diesem Falle ein *Ultrarotstar*, ein echter *Strahlenstar*. Arbeiter mit *brauner* Iris wären dieser Strahlung stärker exponiert als solche mit *heller*. Je dunkler die Iris wäre, um so gefährdeter wären *ceteris paribus* diese Leute\*.

Aber manches spricht dafür, daß eine solche Konvektion von der Iris her beim Glasmacher kaum in Frage kommt, und daß die Zirkulation der Iris die außerordentlich viel kleineren Strahlendosen, als wir sie im Experiment verwenden, nicht zur Aufspeicherung kommen läßt. Dafür spricht auch die *Intaktheit der gesamten Uvea des Glasmachers*. (Anders liegen die Verhältnisse in der Linse, wo ein zirkulatorischer Ausgleich vollkommen fehlt.)

Aber nicht nur das: Der Ultrarotstar des Glasmachers tritt gerade an der Stelle am frühesten auf, *die von der Iris am entferntesten ist, am hinteren Pol*. Somit gerade da *nicht*, wo, wie z. B. beim Altersstar, *die Rinde der Iris am nächsten liegt* und wo im Experiment die erhitzte Iris des Pigmenttieres die Rinde schädigen kann. *Die Trübung tritt eben beim Feuerarbeiter da auf, wo die Strahlung durchgeht, im axialen Gebiet*.

Wenn übrigens eine indirekte, durch die Strahlen thermisch oder toxisch ausgelöste Schädigung genetisch eine Rolle spielen sollte\*\* (gegen eine derartige *Cataracta complicata* im engeren Sinne sprechen morphologisches Bild, Intaktheit von Uvea und Retina), so läge dennoch *reiner Ultrarotstar* vor. Denn von allen Strahlen der Glasmasse kommen, wie unsere Messungen dartun, nur die ultraroten genetisch in Betracht. In erheblicher Menge dringen nur sie in das Augeninnere ein, um dort absorbiert zu werden. Gegenüber einer solchen indirekten Wirkung, die ich experimentell 1919—1931 feststellte und berücksichtigte, ist in den vorstehenden Versuchen die Schädigung der Linse durch direkte Absorption der Strahlung dargetan.

#### **Federförmige und streifige angeborene Trübungen der axialen Hinternaht, speziell der hinteren Embryonalnaht des Kaninchens<sup>340</sup>.**

*Abb. 1387 u, v, w.* Solche angeborenen, später oft dichter werdenden Trübungen muß derjenige kennen, der Ultrarotbestrahlung vornimmt. Da sie bei nicht systematischer *axialer* Durchmusterung dem Anfänger erfahrungsgemäß entgehen, gelangt dieser leicht dazu, die Trübungen nach der Bestrahlung als Ultrarotstare anzusprechen.

\* Vielleicht werden solche Untersuchungen einmal angestellt.

Daß dagegen von *außen kommende*, aus der Luft stammende Konvektionswärme eine Rolle spiele, wird niemand ernst nehmen. Daraufhin schon vor vielen Jahren von mir angestellte Versuche erzeugten zwar Verbrennungen in Conjunctiva und Hornhaut, aber niemals Linsenveränderungen. Die reaktive Hyperämie und der Lidschlag gleichen hier rasch aus.

Damit steht in Übereinstimmung, daß Personen, die bei gleichen oder weit höheren Lufttemperaturen arbeiten, als die Glasmacher (z. B. die Heizer großer Ozeandampfer, einzelner maschineller Betriebe, gewisser Betriebe in den Tropen) *keinen* Berufstar bekommen. Das penetrierende Ultrarot ist eben nur bei Feuerbetrieb *vorhanden*, der Feuerstar (eine treffliche Benennung KRAUPAS<sup>383</sup>) entsteht nur da, wo am Feuer gearbeitet wird, wo daher kurzweiliges Ultrarot in erheblichen Mengen tagtäglich ins Auge *eindringt*, eine Tatsache, die oft übersehen wurde.

\*\* Ähnlich wie im Experiment.

Die Trübungen pflegen sich von der hinteren Embryonalnaht dorsalwärts bis zur hinteren Kapsel zu erstrecken. Vordere Trübungen sind seltener.

„Federförmige Ultrarotstare“ sind aus dem genannten Grunde mit Vorsicht aufzunehmen.

Abb. 1387 u. Rechtes Auge des grauen Kaninchens Nr. 2/8824 24fach. Die Gegend der hinteren Embryonalnaht zeigt angeborene Feder- und Flächentrübungen, die nach oben ziehenden Federtrübungen lösen sich endwärts in Punkte auf.

Abb. 1387 v. Linkes Auge des vorigen Tieres. Ähnlicher Befund wie rechts.

Abb. 1387 w. Sagittalschnitt durch die linke hintere Linsenhälfte des vorigen Falles. E hintere Embryonalfläche, K Hinterkapsel. Die Trübung dehnt sich axialwärts in der Richtung der Nahtfläche nach hinten aus, sich kegelförmig verbreiternd.

### Wirkung fraktionierter Ultrarotdosen auf die menschliche Linse.

(Versuche vom Jahre 1920.)

Abb. 1388—1390. Die 17jährige E. S. erkrankte vor etwa 15 Wochen an rechteitiger Sehstörung. Am 13. 9. 20 stellte ich einen dunklen, grünlich schimmernden *Tumor* im nasalen Fundus fest. Auge reizlos. Die Natur dieses 8 D prominenten Tumors blieb unklar. Weiße und rötliche Punkteinlagerungen, sowie einige chorioideale Herde, sodann eine cystoide Maculadegeneration (rotfreies Licht) und Unschärfe der Papille ließen an entzündlichen Prozeß (Tuberkulose?) denken. Angrenzende Netzhaut abgehoben. Tuberkulinproben negativ (früher einmal positiv, Dr. MICHEL), Wa. negativ, ebenso der Allgemeinbefund. Die Lichtempfindung war bei Spital-eintritt unsicher. Rechte Pupille auf direkte Belichtung starr.

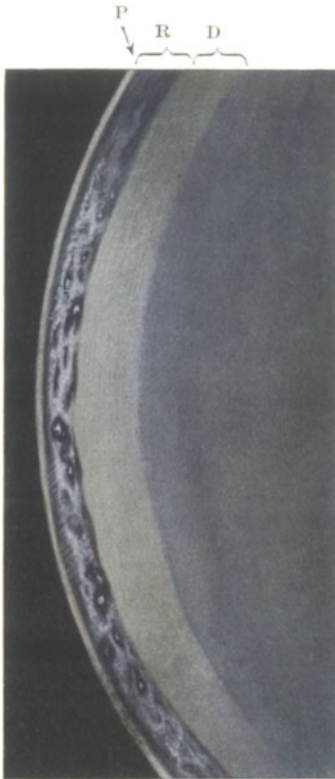Mit Rücksicht auf die Wirkungslosigkeit der bisherigen lokalen und allgemeinen Therapie begann ich am 27. 10. 20 mit dem Versuche, mittels kurzwelligem Ultrarot (Wellenlänge etwa 700—2000) die Funduserkrankung zu beeinflussen.

Die unmittelbar vor der ersten Bestrahlung von mir vorgenommene genaue Spaltlampenuntersuchung (bei Mydriasis!) ergab *vollkommen klare rechte Linse*. Am hinteren Pol etwas Farbenschillern. Vorderkammer tadellos, Bulbus reizlos.

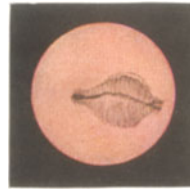Um in diesen Versuchen gleichzeitig die *Toleranz der menschlichen Linse gegen Ultrarot zu prüfen*, brachte ich das Büschel in die Richtung des Tumors, wobei in jeder Sitzung möglichst dieselbe, medial von der Linsenmitte gelegene Partie bei maximaler Mydriasis bestrahlt wurde. Wir begannen mit 2 Minuten Bestrahlungsdauer und steigerten diese in den folgenden Tagen sukzessive auf bis 30 Minuten täglich. Ein Ekarteur wurde nicht eingelegt, die Lider wurden mit den Fingern auseinandergezogen. Die erste, 2 Minuten dauernde, Bestrahlung (27. 10. 20) erzeugte kaum nennenswerte Reizung, die zweite (5 Minuten) leichte Ciliarinjektion, die dritte (10 Minuten) ebenfalls. Etwas stärkere Injektionen, mit vereinzelt Vorderkammer-pünktchen, erzeugten die Bestrahlungen von 15 und 30 Minuten Dauer. Die Cornea blieb stets intakt.

Nach der vierten Bestrahlung (15 Minuten am 2. 11. 20) *war eine feine wolkige flächenhaft subkapsuläre Trübung im Bereiche der bestrahlten Stelle nasal vom vorderen Linsenpol zu sehen*, nachdem an dieser Stelle schon an einem vorherigen Tage die Kapselgegend etwas opaker geschienen hatte.

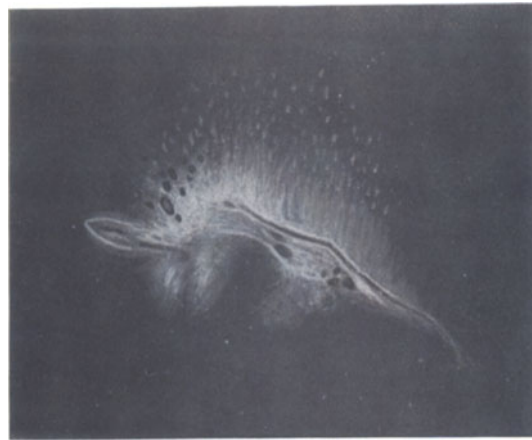
Am 3. 11. 20 (einen Tag später) erneute 15 Minuten-Bestrahlung. *Die subkapsuläre Trübung ist nachher dichter*. Ich notiere eine aus subkapsulärem grauem dichtem, unmeßbar feinem Staub zusammengesetzte „homogene umschriebene Rindenkatarakt“ (Abb. 1388—1390).



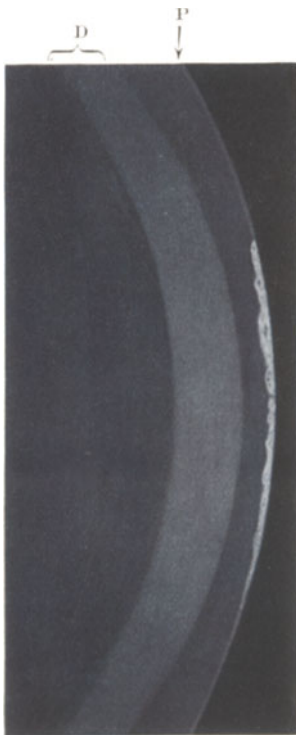1387 r



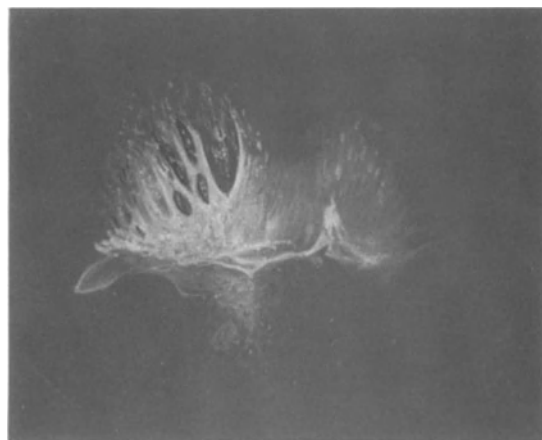1387 s



1387 u



1387 t



1387 v

In der Folge wurde alle 2—3 Tage 15 Minuten lang bestrahlt. Ein Rest des Visus kehrte zurück. Zunächst wurden Handbewegungen in 30 cm erkannt, später Finger in derselben Distanz gezählt (Dr. LÜSSI und Dr. SIEGWART, welche die Bestrahlungen durchführten). Doch wechselten die Angaben. Am 17. 11. 20 schien die Trübung der Linse geringer zu sein. In den folgenden Tagen, als mehrfach bis zu 30 Minuten bestrahlt wurde, *wurde die (umschriebene) Linsentrübung ausgesprochen dichter*.

Am 10. 12. 20 notierte ich: Tumor flacher, Netzhaut angelegt. Am 24. 12. 20, nach weiteren Bestrahlungen: Rechte Pupille reagiert wieder etwas auf Licht. Katarakt dichter, im Bereiche der zugehörigen nasalen Naht feinste flache glänzende *Vakuolen*. Die Trübung läßt deutliche horizontale Faserstreifung erkennen. Die gesamte Trübung sitzt in den oberflächlichen, subkapsulären Schichten. Nach der Tiefe dehnt sie sich bis in die mittlere Rinde aus (Abb. 1389, 1390)\*.

Am 2. 5. 21, mehr als ein halbes Jahr nach der ersten Bestrahlung, fand ich die Gesamttrübung *von der Kapsel weg in die Tiefe gerückt*. Die Katarakt gehört jetzt der Gegend des Abspaltungstreifens an, sowie der mittleren Rinde, und ist von der Kapsel durch ein schmales luzides Intervall geschieden. An einer Stelle ragt die Trübung in das Intervall vor, im übrigen ist sie vollkommen gleichmäßig abgedrängt.

Am 14. 6. 21 (letzte Beobachtung) Dichte und Lage der Trübung unverändert.

#### *Epikrise des Falles Abb. 1388—1390.*

An einer, wenn wir von leichtem Farbenschillern des hinteren Pols absehen, *intakten klaren Linse einer 17jährigen* trat im direkten Anschluß an die Ultrarotbestrahlung einer bestimmten nasalen Linsenpartie zunächst eine Steigerung der subkapsulären Opazität auf, die sich unter der weiteren Bestrahlung des folgenden und der nächsten Tage zu einer aus unmeßbar feinem Staub bestehenden oberflächlichen, *circumscrip*tten Rindentrübung verdichtete. In der Beschaffenheit dieser Trübungsform tritt eine eigenartige, fast homogene Struktur hervor, wie sie sich weder bei der *Complicata*, noch bei *Traumatica* oder *Senilis* findet. Nach fünf Bestrahlungen (am 3. 11. 20) hatte sie die Dichte und Ausdehnung erreicht, die in Abb. 1388 bis 1390 wiedergegeben ist. Sie nahm unter den nachfolgenden Bestrahlungen an Dichte und Ausdehnung zu. Die übrige, nicht bestrahlte Rinde blieb vollkommen klar. Nach einem halben Jahr war dieser erste experimentelle Ultrarotstar des Menschen durch subkapsuläre Apposition klarer Fasern in die Tiefe abgedrängt, ganz wie wir das beim Ultrarotstar des Kaninchens immer wieder konstatierten und mehrfach abbildeten.

Unstichhaltig wäre der Einwand, es hätte die Bulbuserkrankung diesen Ultrarotstar verursacht. Denn erstens blieb außerhalb des bestrahlten Bezirks die ganze Linse frei, zweitens bildete sich die Trübung, nach fast jeder Bestrahlung dichter werdend, innerhalb weniger Tage und Wochen *an der beabsichtigten Stelle*, drittens zeigt sie einen Typus, wie er der *Complicata* nicht zukommt. Viertens endlich wurde sie später in klassischer Weise nach der Tiefe abgedrängt, ohne irgendwie an Intensität einzubüßen.

Es besserte sich im vorliegenden Fall durch (oder während) der Bestrahlung der subjektive, anscheinend auch der objektive Befund. Die Patientin gewann Reste von Sehvermögen zurück\*\*.

\* *Eine im Laufe der Bestrahlung beobachtete nasale hintere Subkapsulärtrübung* dieses Falles konnte auf die Funduserkrankung bezogen werden. Immerhin erschien eine Mitwirkung des kurzwelligen Ultrarots nicht ausgeschlossen, da vor der Bestrahlung die hintere nasale Rinde vollkommen intakt war.

\*\* Trotzdem möchte ich Versuche mit dieser Behandlung vorläufig nur bei Aphakischen empfehlen, und nur unter Anwendung aller Vorsicht.

Durch die Bestrahlung, die ohne Ekarteur durchgeführt wurde, trat stets nur vorübergehende und geringe Ciliarinjektion des sonst vollkommen reizlosen Bulbus auf. Vereinzelt notierte ich einige Vorderkammerstäubchen, einmal Andeutung von Betauung der Cornea in der Bestrahlungsgegend. Eine Iritis oder auch nur starke Pupillenverengerung trat nie ein. Der Grund hierfür liegt darin, daß die Cornea einerseits durch die normale Tränenflüssigkeit gespült und vom Lidschlag geschützt wurde, andererseits der Bulbus vor der Erwärmung bewahrt blieb.

Es demonstriert uns dieser erste Fall einer fraktionierten Bestrahlung des menschlichen Bulbus mittels kurzwelligem Ultrarot, wie relativ empfindlich die menschliche Linse gegen diese Strahlung ist, und wiederum, *wie relativ unempfindlich die Hornhaut*; eine Erscheinung, die wir auch bei den Glasmachern, Schmieden und Gießern finden.

Was den *Startypus* betrifft, so sah ich denselben außer nach Ultrarotwirkung bis jetzt nie. Er ist anscheinend charakteristisch für *frischen* experimentellen Ultrarotstar: Gleichmäßige Opazität der scharf umschriebenen staubig-homogenen Katarakt, die sich in feinem Nebel in die Umgebung verliert. Vakuolen nur bei stärkerer Einwirkung.

## b) Der Ultrarotstar der Glasmacher, Schmiede und Gießer. Die flächenhafte Loslösung der superfiziellen Vorderkapsellamelle (Feuerlamelle)\*.

(Abb. 1393 – 1429\*\*.)

### 1. Die Morphologie des Glasmacherstars.

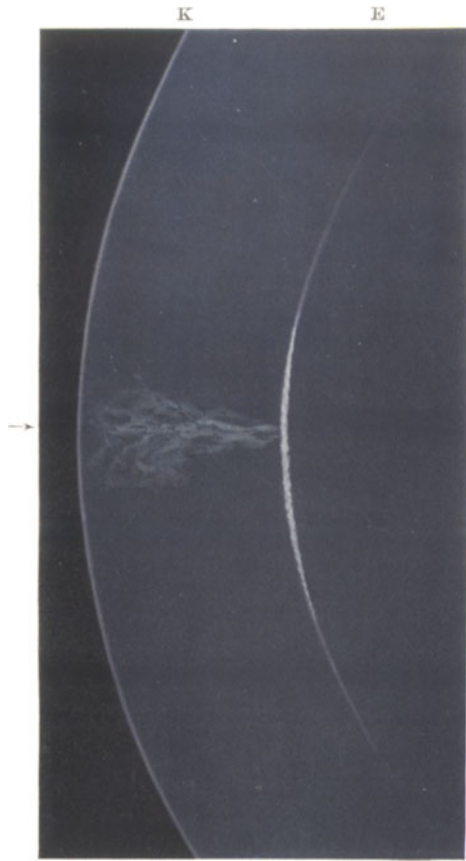
Die Starform des Glasmachers und Gießers erinnert in mancher Hinsicht an die *Cataracta complicata*, wie sie schwere Bulbuserkrankungen hervorrufen. Mit ihnen hat sie vor allem den subkapsulären Beginn und die Bevorzugung des *hinteren* und *vorderen* Pols gemeinsam. Auch porös-tuffsteinartiger Bau kann, wenn auch selten, vorhanden sein. Wo er vorkommt, ist er meist feiner als bei der *Complicata* durch Bulbuserkrankungen, und die Trübungen treten, vielleicht zufolge vorzeitiger Totalsklerose, weniger in die tiefe Rinde ein, als bei der genannten *Complicata*. Sie gleichen deshalb mehr gewissen senilen Schalentrübungen (vgl. z. B. Abb. 1104 1105). Mit letzteren haben sie die *sprungweise* Mitbeteiligung der nächsten Zone häufig gemein (vgl. Abb. 1104, 1105 mit Abb. 1401, 1402, 1403, 1404, 1411a).

Durch die Operation konnte ich mich mehrfach von der erwähnten fortgeschrittenen Sklerose überzeugen. Wohl mit letzterer im Zusammenhang steht eine von mir öfters beobachtete *vermehrte Gelbfärbung*, die in dem stark gelben Ton der hinteren Subkapsulärtrübungen ihren Ausdruck findet (Abb. 1399–1405, 1411b, 1412), und welche dem Alter oft weit vorauszuweichen scheint. Diese Steigerung der Gelbfärbung ist im Falle Abb. 1424 (63jähriger Philipp Kö.) Ausdruck von Kernstar mit Intervall und *Cataracta brunescens*, ähnlich bei dem 75jährigen Kesselschmied Hreh. Kä., Fall der Abb. 1424d.

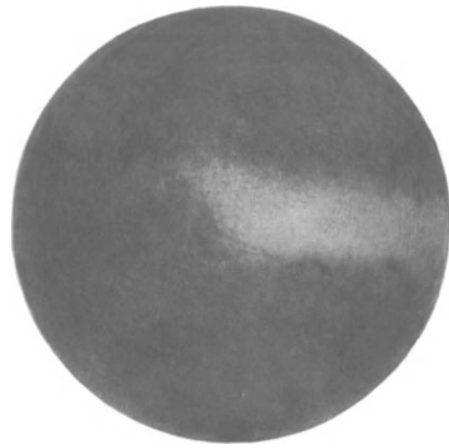
Diese auch schon von anderen beobachtete, das Krankheitsbild auszeichnende häufige Kernerkrankung habe ich schon oben erwähnt und auf die von BERNER und mir<sup>315)</sup> experimentell nachgewiesene vermehrte Absorption des penetrierenden Ultrarots im *Kerne*, speziell im *alternden Kern* bezogen. Aus neuerer Zeit erwähnen Kernstar bei Glasbläsern KRAUPA<sup>383)</sup> und ROLLET<sup>384)</sup>. Aber auch schon aus der Arbeit MEYHÖFERS<sup>385)</sup> (der als erster die hintere „Trübungschüssel“ fand) geht die relativ gute

\* Ich bezeichne diese Loslösung als „*Solutio laminae superficialis*“, um sie in Gegensatz zu setzen zur „*Exfoliatio senilis*“ derselben Lamina.


\*\* Abb. 1391 und 1392 fallen weg.




1387 w



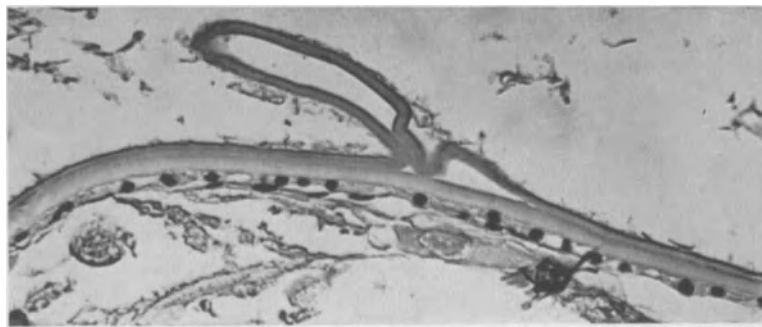
1388



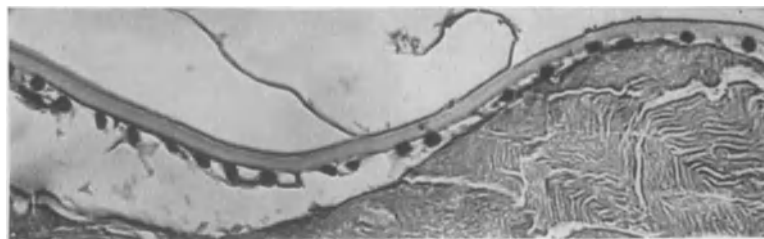1389



1390



1393 a



1393 b

Operationsprognose dieser Complicata (als welche im weiteren Sinne die Feuerkatarakt zu gelten hat) hervor. Offenbar liegt dieser guten Prognose die vorzeitige Totalsklerosierung zugrunde.

Ferner stieß ich auf Fälle, die auf *Abnahme der sagittalen Linsendicke hinweisen* (z. B. der Fall der Abb. 1402). Eine solche Abnahme steht offenbar mit der vorzeitigen Sklerose im direkten Zusammenhang.

Einen sehr bemerkenswerten Befund erblicke ich darin, daß der *Glaskörper* in allen von mir untersuchten Fällen *keine pathologischen Veränderungen aufweist*. Dasselbe gilt für die Iris. Die Unkenntnis dieser Tatsachen, wie auch die Unkenntnis der bei der Genese in Betracht fallenden spektralen Zusammensetzung der Strahlung und ihrer Absorption in den Augenmedien hat einzelne Autoren zu der unbegründeten Annahme verleitet, es liege beim Glasbläserstar eine Art *Cataracta complicata* im engeren Sinne vor, indirekt bedingt durch Schädigung der die Linse umgebenden Gewebe und damit durch Störungen in der Ernährung der Linse. Eine derartige Annahme entbehrt beim Feuerstar der Begründung, da Veränderungen von Uvea und Glaskörper vollkommen fehlen.

Alle diese Beobachtungen erwähne ich, weil sie mir in meinem relativ kleinen Material aufgefallen sind. Ich stelle sie also nicht von vornherein als typisch hin. Sorgfältige systematische und vergleichende Durchmusterung eines größeren Materials kann berichtigen und nachhelfen. Der Spaltlampenmikroskopie bleibt hier ein wichtiges Arbeitsfeld offen.

Heute ist eine zuverlässige Differentialdiagnose zwischen gewissen Formen des Alterstars und dem Ultrarotstar, sofern wir von der Loslösung der Oberflächenlamelle (die inkonstant ist) absehen, noch nicht möglich.

Man darf daher bei Glasmachern, Schmieden und Gießern nicht jeden Star als Berufstar auffassen. Das vorwiegende Auftreten im fortgeschrittenen Alter ist wohl oft nicht allein der exogenen Schädigung, sondern auch dem Senium, bzw. einer durch Stammbaumforschung zutage tretenden Anlage zu Alterstar zuzuschreiben. Durchschnittlich am einwandfreiesten werden Stare in relativ jungem Alter und solche mit Ablösung der Kapsellamelle sein\*. Auch der subkapsuläre polare Beginn wird in die Waagschale fallen\*\*.

Praktisch wichtig, aber schwierig, wird die Beantwortung der Frage sein, wie weit *Cataracta senilis incipiens* durch die Ultrarotstrahlung gefördert und im Fortschreiten begünstigt wird. Hier werden Fälle von *Cataracta incipiens* bei Tieren (wie ich sie z. B. häufig bei senilen Hunden gefunden habe, s. die Arbeit KISTLER\*\*\*) ein dankbares Feld des Experimentes sein.

## 2. Die Loslösung der Oberflächenlamelle bei Glasmacher-, Schmiede- und Gießersstar.

### „Feuerlamelle“. (*Solutio laminae superficialis.*)

(Abb. 1393—1397, 1407—1411, 1414—1417, 1424 b, c, d.)

Die oben erwähnte flächenhafte Loslösung der superfiziellen Vorderkapsellamelle (Feuerlamelle) fand sich bis jetzt ausschließlich bei Glasmachern, Schmieden

\* Es ist bemerkenswert, daß letztere längere Zeit *vor* der ersten Starbildung auftreten kann, z. B. im Falle der Abb. 1414.

\*\* Einzelne Autoren scheinen der Meinung zu sein, daß die subkapsulären Trübungen nur am hinteren, *nicht auch am vorderen Pol auftreten*. Diese Auffassung ist irrig, wie z. B. Abb. 1398 veranschaulicht. Die Trübung ist hinten lediglich kräftiger, entsprechend der stärkeren Reaktion des hinteren Pols auf Schädigungen. Sie ist aber, wie die Spaltlampe zeigt, häufig und frühzeitig auch vorn vorhanden.

\*\*\* KISTLER: Klin. Mbl. Augenheilk. 80, 181, 1928.



und Gießern. Alle drei Berufe zeichnen sich dadurch aus, daß sie *leuchtender* Strahlung ausgesetzt sind. Daraus darf aber nicht, wie es oft geschehen ist, der Trugschluß gezogen werden, daß die *leuchtenden* Strahlen die Veränderungen der Linse und die Lamellenablösung verursachen. Denn gerade die leuchtenden Strahlen werden von der Linse vollkommen durchgelassen\*.

Sie sind daher nicht imstande, sie zu erwärmen oder in irgendeiner Weise zu schädigen. Eine Schädigung ohne Absorption ist nicht denkbar. Was dagegen absorbiert wird, und, wie oben gezeigt, in ungeheuer viel größerer Menge ausgestrahlt wird, als die leuchtenden Strahlen, ist das kurzwellige Ultrarot, von dem seit MELLONI bekannt ist, daß es erst dann in großer Menge emittiert wird, wenn die Temperatur 1000° erreicht oder überschreitet (Weißglut).

Wärmestrahlen nicht penetrierender Wellenlänge genügen nicht, um Star zu erzeugen. Wie erwähnt, finden wir bei den unter größerer Hitze als die Glasbläser und Gießer arbeitenden Heizern von Ozeandampfern z. B. keinen Berufstar. Das Ultrarot, dem diese Arbeiter ausgesetzt sind, ist zu langwellig, um die Hornhaut zu durchdringen. Erst der rotglühende Körper (etwa 500° und mehr) emittiert, wie meine Experimente ergaben\*\*, Ultrarot hinreichend kurzer Wellenlänge, um Hornhaut und Linse zu penetrieren.

Die Loslösung der Kapsellamelle der Feuerarbeiter (Feuerlamelle) ist offenbar, wie der Feuerstar selber, eine Folge dieses penetrierenden, *in der Linse und Iris absorbierten* Ultrarots. Es kann, wie ich feststellte und hier hervorheben möchte, die Ablösung der Lamelle *schon vorhanden sein, bevor irgendeine Linsentrübung am hinteren Pol existiert*.

Die *Feuerlamelle* begleitet ferner den Glasmacher- und Gießerstar häufig, *aber nicht immer*. Bei jugendlichen Personen findet sie sich nicht. Der jüngste von uns beobachtete Fall betrifft einen 59jährigen. Unsere Fälle weisen folgendes Alter auf: 59, 62, 64, 65 Jahre. ELSCHNIG<sup>255</sup>) fand die Ablösung bei 50, 52, 56, 63, 69 (bei einem Schmied 67 Jahre), KUBIK<sup>341</sup>) bei 46-, 55-, 61jährigen, FLEISCHER<sup>386</sup>) bei einem 62jährigen, ROTTER<sup>387</sup>) bei einem 50jährigen, KRAUPA<sup>388</sup>) bei 47-, 49-, 51-, 52-, 56-, 56-, 57-, SCHNYDER<sup>256</sup>) (Gießerstar) bei 42-, 45-, 48-, 50-, 51-, 55-, 59jährigen.

Der jüngste Fall der Literatur ist bei Gießerstar, 42jährig\*\*\* beobachtet (SCHNYDER). Die untere Altersgrenze liegt somit anscheinend erheblich niedriger, als für die von mir gefundene senile Abschlüpfung (s. Text zu Abb. 1217—1244), welche dieselbe Kapselgegend betrifft†, jedoch mehrheitlich nur bei Personen jenseits des 60. Jahres vorkommt. Nicht nur genetisch, auch morphologisch sind die beiden Veränderungen vollkommen different und scharf unterscheidbar. Ein Vergleich von Abb. 1223 bis 1229 mit Abb. 1393—1394 zeigt den prinzipiellen Unterschied ohne weiteres.

Bei der senilen Abschlüpfung (*Exfoliatio senilis*) eine Loslösung und ein Zerfall in opake Schüppchen und Fetzen, welche sich *frei* ins Kammerwasser begeben und an allen Rauigkeiten festhalten, z. B. am Pupillarpigmentsaum, an

\* Absorbiert werden sie von der Iris, besonders von der pigmentierten, und können so, wie oben erwähnt, Konvektionswärme erzeugen.

\*\* VOGT: Graefes Arch. 81, 155; 83, 99 (1912).

\*\*\* Die niedrige Altersgrenze bei *Gießern* kann, wie ich vermute, mit der höheren Temperatur des flüssigen Eisens (und der daraus resultierenden größeren Menge penetrierenden Ultrarots) in Zusammenhang stehen.

† Die genannten 29 Fälle von Feuerlamelle ergeben ein Durchschnittsalter von 55,2 Jahren. Bei derartigen Vergleichen ist zu beachten, daß bei systematischen Durchmusterungen von Glasbläsern und Gießern das höhere Alter unberücksichtigt bleibt, da Arbeitsfähigkeit nicht mehr besteht. — Die Gießer scheinen früher befallen zu werden als die Glasbläser.

Kolobomschenkeln, auf der Pupillarscheibe, der Hornhautrückfläche, an Pupillarfäden, und welche als schwer resorbierbares Material die Abflußwege verstopfend zum typischen *Glaukoma capsulare* führen.

Beim Glasmacher, Schmied und Gießer dagegen die kontinuierliche und flächenhafte Ablösung einer *glasklaren* Lamelle, deren freies Ende zwar in der Vorderkammer flottiert, jedoch mit der Basis, soweit bis jetzt die Befunde reichen, festsetzt. Es handelt sich also hier, im Gegensatz zu der senilen *Exfoliatio*, um eine *Solutio* der superfiziellen Lamelle. Das feine weißliche Korn, das die senilen Häutchen und Fetzen so sehr auszeichnet, und als Merkmal der Brüchigkeit und Zerreißlichkeit gelten kann, fehlt bei der durch Ultrarotschädigung bedingten flächenhaften *Solutio* fast vollständig (wir konnten es nur in vereinzelt Fällen angedeutet finden). Mit anderen Worten, die normale Festigkeit der Feuerlamelle ist, im Gegensatz zur senilen Abschilferungslamelle, in weiter Ausdehnung erhalten geblieben. Die anatomische Erklärung für die Differenz ergibt der histologische Befund, s. Text zu Abb. 1244a bis k und 1393a—e.

Daß dagegen der *optische Schnitt* in besonderen Fällen ähnliche Bilder ergeben kann, lehrt ein Vergleich von Abb. 1235 mit Abb. 1395—1397, 1409, 1411, 1415. Der Unterschied ist hier anscheinend lediglich ein gradueller.

Ein gemeinsames Merkmal von seniler *Exfoliatio* und exogener *Solutio* liegt in der Bevorzugung einer peripheren, intermediären Zone als Rißstelle. Diese Zone liegt *retroiridal* in der Gegend vor dem Zonulaansatz. Wie Abb. 1393, 1394, 1398, 1407, 1408 zeigen, kann bei *Solutio* des Glasmachers, ganz wie bei der senilen *Exfoliatio*, eine *Pupillarscheibe* (s. S. 576) persistieren und von der Lostrennung verschont bleiben. *Diese Pupillarscheibe zeichnet sich auch bei der Feuerlamelle durch stärkere Opazität aus*, z. B. Abb. 1424d oberhalb H. Die Lage der peripheren Rißstelle konnten wir im Falle Abb. 1414 bis 1417 ermitteln (sie kann aber auch axial liegen, s. Abb. 1409, 1410, 1424d). Die Analogie mit den häufigen peripheren Grenz-Rißstellen bei seniler Abschilferung (z. B. Abb. 1222, 1223, 1226, 1231) ist in die Augen springend\*.

Immerhin betrifft die *senile* Abschilferung fast stets auch das übrige retroiridale Gebiet, von der Gegend jener peripheren Prädilektionstellen bis zur Pupille, welcher gesamte Abschnitt der selbständigen Abschilferung unterworfen zu sein pflegt (z. B. Abb. 1217, 1227—1229).

Daß aber in jener peripheren Gegend eine Prädisposition für Rißbildungen besteht, zeigen uns auch die Risse der sog. *Zonulalamelle* (s. Abschnitt Zonula), welche in derselben Gegend liegen. Ob die Bevorzugung eine rein mechanische ist (Wirkung des Zonulazuges), oder ob ihr eine entwicklungsgeschichtliche Besonderheit zugrunde liegt, ist heute nicht entscheidbar.

Eine morphologische Differenz zwischen seniler Abschilferung und Feuerablösung liegt ferner darin, daß die erstere, wie wir zeigten, *mehrere Schichten* betreffen kann (*Exfoliatio*), was von der Feuerablösung bis jetzt nicht bekannt ist.

Noch unbekannt ist ferner, ob die letztere eine totale werden kann und welches in solchem Fall das Schicksal der ins Kammerwasser gelangten Lamelle ist. Wiewohl eine derartige totale Loslösung bzw. Abreißung bis jetzt nicht konstatiert wurde, so machen sie doch Beobachtungen, wie z. B. diejenige der Abb. 1414—1417 denkbar.

---

\* Ganz allgemein hält es bei „Feuerablösung“ überaus schwer (viel schwerer als bei der senilen Abschilferung, wo es sich um *opake* Häutchen handelt), die *Abrißstellen der luziden Häutchen auf der Vorderkapsel zu finden*. Meist sieht man nur die Abrißstelle des *freischwebenden* Häutchens, die sich durch besonderen Glanz auszeichnet, welcher dem *viel dünneren* senilen Häutchen fehlt. Die Ansatzstelle der Feuerlamelle kann man sehen oder erraten, die Abrißstelle auf der Kapsel aber sieht man nicht.

Eine prinzipielle Differenz zwischen Exfoliatio senilis und Feuerablösung liegt ferner darin, daß die Enden der freischwebenden Feuerlamelle *peripheriewärts* gerichtet sind, diejenigen der Exfoliationhäutchen dagegen meist *axialwärts* (vgl. Abb. 1393 mit 1223), eine Beobachtung, die von SCHLAEFFER stammt.

Daß endlich *Übergangsformen im morphologischen Sinne* zwischen Feuerablösung und seniler Abschlüpfung vorkommen, lehrt der schon erwähnte Befund (Abb. 1414). Hier ist an den Häutchen sogar die *senile Körnelung*, wenn auch in abgeschwächtem Maße, wahrnehmbar. Auch die *Loslösung der Lamelle in Fetzen* ist angedeutet, wenn sie auch dem Grade nach hinter derjenigen bei seniler Abschlüpfung zurückbleibt. Derartige Übergangsfälle sind theoretisch von besonderem Interesse.

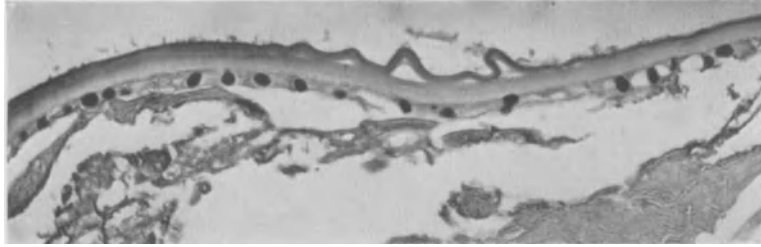
Ungeklärt ist die Frage nach der *Genese* der Feuerablösung. *Daß eine Prädisposition zur Loslösung besteht, beweist die senile, anscheinend nicht exogen bedingte Abschlüpfung.* Das relative Verschontbleiben der pupillaren Partie (Pupillarscheibe) ist, wie z. B. Abb. 1408 zeigt, nur ein scheinbares, und vielleicht wie bei der senilen Abschlüpfung durch das Fehlen der mechanischen Wirkung des Pupillenspiels bedingt (vgl. Pupillarscheibe, Abb. 1393, 1394, 1398, 1407, 1408). Kann aber die Reißbildung durch *direkte* Strahlenwirkung bedingt sein? Die direkte Strahlung wird zweifellos eine Rolle spielen, was schon die Opazität der Pupillarscheibe wahrscheinlich macht. Daß aber auch Konvektionswärme beteiligt ist, machen die retroiridalen Veränderungen wahrscheinlich. Wieder wird hier das Ultrarot als die dominierende Strahlung die entscheidende Rolle spielen. Es kann somit außer der obengenannten, durch die spontane und die traumatische Lösung der Zonulalamelle dokumentierten *anatomischen Prädisposition*, eine abnorme Erwärmung des *Kammerwassers* durch die die Strahlen absorbierende *Iris* ätiologisch in Frage kommen, nicht weniger aber auch eine abnorme Erwärmung der *Linse*. Übertrifft doch deren Absorption im kurzwelligen Ultrarot diejenige von Hornhaut und Kammerwasser ganz wesentlich. Auch eine Störung des Stoffwechsels der Linse, speziell ihrer Ausscheidung, ist in Betracht zu ziehen, kann diese doch nur durch die Kapsel vor sich gehen. Hieran könnten Fälle von *blasiger Abhebung* denken lassen (Abb. 1409, vgl. auch die histologischen Befunde Abb. 1393a—e). Immerhin zeigt das Fehlen der Ablösung im Gebiete der Hinterkapsel, daß eine derartige Störung weniger Wahrscheinlichkeit hat.

Unter allen Ursachen scheint mir die *durch die senile Exfoliatio gegebene Prädisposition* im Vordergrund zu stehen. Das exogene Moment ist entscheidend, aber *sekundärer* Natur. Könnte doch gerade in diesem Buche wiederholt der Nachweis geleistet werden, daß exogene Schädigungen exquisit senil präformierte Merkmale (wie die senile Hornhautlinie, das Gerontoxon, gewisse Starformen) *vorzeitig, sogar schon im jugendlichen Alter*, zu provozieren vermögen. Sehen wir von der höheren Brüchigkeit der Lamelle im hohen Alter ab, so liegt in der Altersabschlüpfung und in der Feuerablösung kein grundsätzlicher Unterschied. Daß, wie meine histologischen Befunde zeigen, die Kapseldestruktion durch Feuerschädigung meist eine tiefgreifendere ist, als die rein senile, bedeutet mehr eine graduelle Differenz.

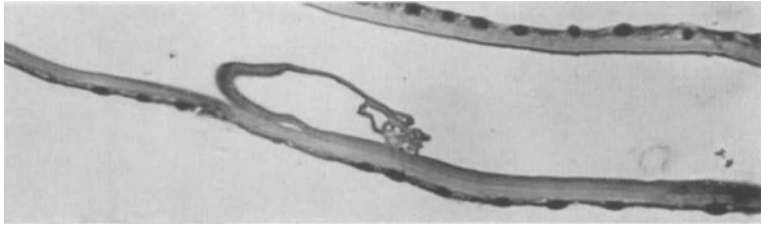
Durch diese Annahme würden auch jene von uns gefundenen Fälle eine Erklärung finden, *die Übergangsformen der Feuerablösung zur senilen Abschlüpfung darstellen.* Siehe z. B. Abb. 1414 (53jähriger Glasmacher Pin.), *in der peripherer Zerfall der Häutchen zutage tritt, der von demjenigen bei seniler Abschlüpfung nur graduell verschieden ist.*

Sogar Körnelung der Häutchen ist, wenn auch in herabgesetztem Ausmaß, in diesem Falle angedeutet.

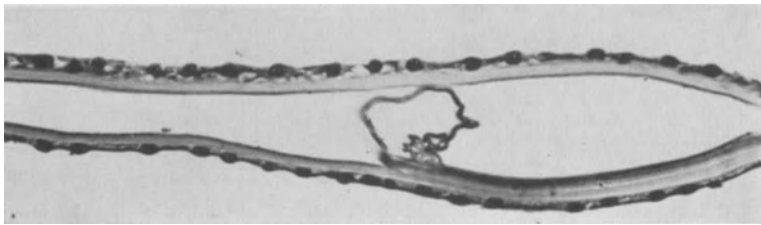
Trotz alledem bleibt die genetische und morphologische *Verschiedenheit* der beiden Erscheinungen beachtenswert. In dem einen Falle spontane und senile Aufblätterung und Abschlüpfung der trüb gewordenen Lamelle, die zweifellos eine individuelle Disposition und *hohes bis höchstes Alter voraussetzt.* Die Lamelle ist derart fein und brüchig, daß sie zu Schüppchen und Pulver zerfällt und dadurch zu *Glaukom* führt. In dem anderen Fall kontinuierliche Loslösung der klaren, viel dickeren Lamelle.



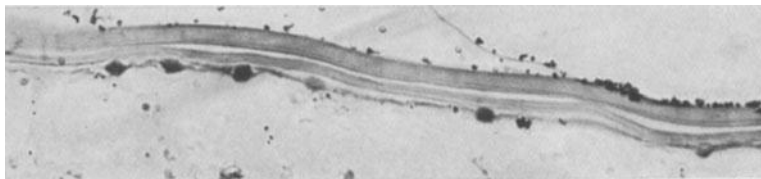
1393 c




1393 d



1393 e



1393 f



1393 g

als Berufsfolge in früherem Alter, zweifellos wieder auf Grund einer individuellen Disposition. In beiden Krankheitsbildern verläuft mehrheitlich die Hauptrißstelle konzentrisch, in ungefähr derselben Gegend, die Pupillarscheibe zeigt erhöhte Opazität, doch bleibt die Lamelle hier meistens anliegend.

Genetisch zu beachten ist ferner, daß es nach den bisherigen Beobachtungen gerade nur *Ultrarotstrahlung* ist, welche die Solutio der Lamelle hervorzubringen vermag. Bei *Röntgen-* und *Radiumstar* z. B. ist Ablösung nicht beobachtet. Doch liegt im letzteren Falle vorerst ein so kleines Material vor, daß von einem Abschluß der Untersuchungen nicht gesprochen werden kann.

**Histologischer Befund bei Ablösung der Vorderkapsellamelle (Feuerlamelle, Solutio laminae capsulae ant.) des Schmiede- und Glasmacherstars.**

(Abb. 1393 a—e.)

Ein histologischer Befund der diagnostisch so wertvollen und theoretisch interessanten Feuerlamelle lag bis jetzt nicht vor.

Vor kurzem (18. 3. 31) demonstrierte ich in der Ges. der Augenärzte von Zürich zwei Fälle von rotem Kernstar\*, bedingt durch vieljährige Feuerarbeit, der eine bei dem 65jährigen Glasmacher Wetz. (Glashütte Bülach), der andere bei dem 76jährigen Kesselschmied Kägi (Maschinenfabrik Winterthur). Beide Fälle zeigten an beiden Augen außer dem Kernstar und hinterer Schalenkatarakt flächenhafte Ablösung der Vorderkapsellamelle (Feuerlamelle). Abb. 1394 b gibt diese bei Wetz., Abb. 1424 d bei Kägi wieder. Am 16. 4. 31 entband ich bei beiden extrakapsulär die linke Linse. Die Linsen erwiesen sich als total sklerosiert, es restierte in beiden Fällen runde schwarze Pupille.

Vor der Entbindung der Linse holte ich aus der mittelweiten Pupille mittels weit geöffneter Scherenpinzette ein möglichst großes Stück der Vorderkapsel. Dieses wurde für eine Minute in Formalin, für ebensolange in Hämalaun und Wasser, dann kurz in 70- und 100%igen Alkohol gebracht. Einbettung in Paraffin, Serienschritte, Canadabalsam. Bei diesen Manipulationen wurde die Kapsel niemals angefaßt.

*Histologisch ist in beiden Fällen die abgelöste Kapsellamelle zu sehen.* Aus den Schnittserien gebe ich die Mikrophotographien 1393 a—c (Fall Wetz.) und d—e (Fall Kägi) wieder.

Wie ersichtlich, ist das *Epithel* überall in situ erhalten und gut gefärbt. In Abb. 1393 a sieht man die in eine Falte gelegte abgehobene Vorderkapsellamelle. Die *Dicke* dieser Lamelle überrascht. *Sie beträgt nämlich nahezu die Hälfte der gesamten Kapseldicke.* Die Kapsel zeigt hier, wie auch in anderen Schnitten, eine ausgesprochene *Parallelstreifung*. Ferner ist, wie ersichtlich, die Abgrenzung der Lamelle gegen die Kapsel auch noch da sichtbar, wo beide kompakt aufeinander liegen (z. B. rechts in Abb. 1393 a). Ähnliches gilt auch für den Fall Kägi, s. z. B. Abb. 1393 d.

*Die Lamellendicke variiert.* Das zeigt besonders deutlich Abb. 1393 d (Fall Kä.). Das Ansatzstück ist hier mehr denn doppelt so dick als das freie Ende. Auch im Falle Wetz. findet sich eine Schnittserie (repräsentiert durch Abb. 1393 b), welche eine wesentlich dünnere Lamellenpartie zeigt, als sie Abb. 1393 a und c wiedergeben\*\*. *Wellig abgehoben* (bzw. wieder angelegt) ist die Lamelle in einer Schnittserie, die durch Abb. 1393 c (Fall Wetz.) veranschaulicht wird. Solche Fälle mit welliger Abhebung sah ich auch klinisch (s. Abb. 1409).

\* Vogt: Klin. Mbl. Augenheilk. 86, 545, 736 (1931).

\*\* Bei Bewertung der Dicke ist die Schnitttrichtung in Betracht zu ziehen. Man vgl. Epithel-, Kapsel- und Lamellendicke desselben Schnittes.

Wie ferner Abb. 1393c zeigt, läßt nicht nur die Kapsel, sondern auch die *Lamelle selber* da und dort Lamellärstruktur erkennen.

Unter dem Epithel findet sich vacuolärer Faserzerfall. Besonders im Falle Wetz. zeigt das Epithel unregelmäßige Formen. Die Kerne sind zum Teil deformiert und die Epithelien spindelzellig umgewandelt (*Cataracta hypermatura*).

Im ganzen demonstrieren die Befunde, daß die abgelöste Lamelle keineswegs eine derart gleichmäßige Dicke aufweist, wie sie das klinische Bild erwarten läßt. Vor allem ergibt ein Vergleich der Feuerablösung mit der *senilen Kapselabschilferung* (*Exfoliatio capsulae senilis*, histologischer Befund s. Abb. 1244a—d)\*, daß die *Lamellendicke bei Feuerablösung diejenige bei seniler Abschilferung durchschnittlich ganz außerordentlich übertrifft\*\**, wodurch manche Differenzen der beiden klinische Bilder verständlich werden. So z. B. die *Kontinuität* der Lamelle des *Feuerarbeiters*. Die Feuerlamelle wogt in voller Intaktheit im Kammerwasser hin und her, ein zähes elastisches Aussehen bietend, spezifisch schwerer als das Kammerwasser und daher bei Bulbusschwankungen sich bewegend, während das enorm viel dünnere Abschilferungshäutchen des Seniums zur Zerbröckelung und zum Zerfall neigt, und, zufolge der im Vergleich zum Volumen großen Oberfläche im Kammerwasser *schwebt* und frei mit ihm zirkuliert. Hier, im Senium, ist die Folge Verstopfung der Abflußwege und damit Glaukom, dort, beim Feuerarbeiter, besteht normaler Druck. Diesem differenten morphologischen Verhalten steht die verschiedene Genese zur Seite. Das eine Mal eine *senile*, auf die feinsten Oberflächenlamellen beschränkte, das andere Mal eine *éxogene*, grobe, durch äußere Schädigung bedingte, in die *Tiefe* reichende Destruktion.

Worin die Noxe beim Feuerarbeiter besteht, kann aus dem histologischen Bilde nicht erschlossen werden. Immerhin weist die intensive Lamellenstreifung darauf hin, daß wohl *in erster Linie eine Schädigung der die einzelnen Lamellen zusammenhaltenden Kittsubstanz vorliegt*, sei es, daß die letztere primär in ihrer Bildung gestört wird, sei es, daß sie sekundär unter dem Einfluß der Strahlung und konvektiven Hitze leidet. Da die Oberflächenlamellen älter sind als die tiefen, ist die Annahme einer sekundären Schädigung naheliegend: Die Strahlung oder Wärme schädigt in irgendeiner Weise die *fertigen* Lamellen und ihren Verbindungstoff.

Mit Rücksicht auf Divergenzen in der neueren Literatur drängt sich die Frage auf, ob die hier mitgeteilten histologischen Befunde morphologische Beziehungen der Feuerlamelle zur BERGER-MEESMANNschen Zonulalamelle erkennen lassen. Soweit anatomische Befunde von letzterer vorliegen, ist sie viel gleichmäßiger und ganz erheblich zarter als die hier nachgewiesene Feuerlamelle. [Ich verweise auf Bilder von v. EBNER (1902)\*\*\* und A. ELSCHNIG (1929)†.]

Es werden daher anatomische Beziehungen der Feuerlamelle zur Zonulalamelle durch die hier mitgeteilten Befunde keineswegs wahrscheinlich.

Die Ablösung der Lamelle bei Feuerarbeitern stellt klinisch ein gut abgegrenztes, von der *senilen* Abschilferung und von der Ablösung der *Zonulalamelle*†† völlig unabhängiges Bild dar. *Die drei Erscheinungen sind miteinander nie kombiniert, jede ist von gesonderter Ursache und Wirkung*. Schon deshalb — nicht nur auf Grund der hier mitgeteilten histologischen Befunde — muß es zu Verwechslungen führen, wenn

\* Siehe auch VOGT: Klin. Mbl. Augenheilk. 84, 1 (1930).

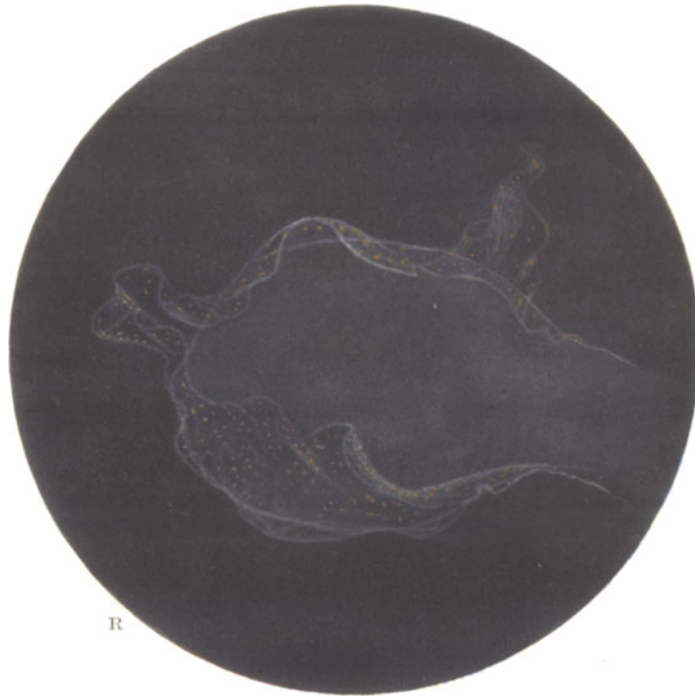\*\* Daß auch bei Senium die Blätterteigdestruktion tief greifen kann, zeigen Abb. 1244e und k.

\*\*\* KOELLIKERs Handbuch der Gewebelehre. Leipzig: Wilhelm Engelmann 1902.

† ELSCHNIG, A.: Arch. Augenheilk. 100, 760 (1929).

Siehe auch Abschnitt Zonula dieses Buches.

†† Sowohl der *traumatischen* MEESMANNs, als der von mir nachgewiesenen *hereditären*, s. unten, Abschnitt Zonula.



R

1394a



L

1394b

heute einzelne Autoren immer noch die Ablösung der Feuerlamelle mit der Ablösung der Zonulalamelle identifizieren und sie als solche bezeichnen.

Die hier in zwei Fällen durchgeführte histologische Untersuchung der Feuerlamelle bedarf noch der Kontrolle und Bestätigung an weiterem Material. Zunächst drängt sich die Frage auf, ob vielleicht die Kapselpinzette eine Aufsplitterung der Kapsel erzeugen könne? Diese Möglichkeit ist insofern abzulehnen, als 51 von mir bei Katarakt extrahierte Kapseln eine solche Aufsplitterung in keinem Falle zeigten. Auch experimentelle, darauf gerichtete Untersuchungen ergaben eine solche Aufsplitterung nicht, die übrigens auch andere Autoren niemals fanden. Dagegen sah ich in altem Nachstar vereinzelt Längspaltung der Kapsel in Lamellen auftreten (s. Abb. 1463 d). Ferner fand ich sie bei einem 55jährigen, in dessen kataraktöser Linse *seit über 30 Jahren* 2 Eisensplitter\* steckten. Das Kapselepitel fehlte streckenweise, an anderen Stellen war es gewuchert. Die Kapsel zeigte Parallelstreifung und ähnliche Längspalten (Abb. 1393 g), wie die Nachstarkapsel Abb. 1463 d. Wie ferner Abb. 1393 f veranschaulicht, zeigte die Kapsel streckenweisen Zerfall in zwei und mehr Blätter.

*Vorgetäuscht* wird eine Längspaltung durch Längsschnitte von Faltenfirsten. Doch klärt hier das *Kapselepitel*, weil es *beide* Lamellenteile begrenzt, über die Täuschung auf.

Nicht undenkbar ist, daß eine zu Zerfall *prädisponierte Kapsel*, wie die des Feuerarbeiters, sich durch die Kapselpinzette leichter schädigen läßt als eine gesunde. Über eine evtl. derartige vermehrte „Zertrümmerbarkeit“ der Kapsel des Feuerarbeiters werden histologische Befunde an der Kapsel *in situ* aufklären.

*Abb. 1394a—1398. Die Feuerlamelle bei Glasmacherstar. Beginnende vordere Schalen-trübung.*

63jähriger Alb. Wetz., Glasmacher der Glashütte Bülach. Im Beruf als Glasbläser seit 50 Jahren. Ok. 2, Obj. a 2. Abb. 1394 a rechtes, Abb. 1394 b linkes Auge. In Abb. 1398 ist zwecks Darstellung des vorderen *Subkapsulärstars*, der an beiden Augen vorhanden ist, der flottierende Teil der Lamelle weggelassen. Abb. 1395 bis 1397 geben optische Schnitte durch die abgelöste Lamelle des linken Auges (Abb. 1394 b) wieder. (Histologischer Befund dieser Kapsel s. Abb. 1393 a—c.) In Abb. 1394 b ist die Lamelle rings um die Pupillarscheibe abgelöst, mit der freien Partie in der Vorderkammer flottierend. In Abb. 1394 a (rechtes Auge) ist der nasale Teil der Lamelle noch brückenartig an der Vorderkapsel adhärent.

Das glockenförmig freischwebende Ende der Lamellen ist in Falten gelegt und ziemlich reichlich mit Pigment bedeckt, besonders an der *Rückfläche* (solches Pigment auf der Lamelle sahen wir auch bei seniler Abschlüpfung).

Der vordere Subkapsulärstar (Abb. 1398) zeigt feine radiäre Faserstreifung.

RS =  $\frac{6}{18}$  —  $\frac{6}{12}$       LS =  $\frac{6}{18}$  (— 1,0, später Totalstar).

*Abb. 1399—1401. Hintere Schalen-trübung bei Glasmacherstar.*

Patient der vorigen Abbildung, linkes Auge, Ok. 2, Obj. a 2. Abb. 1399 zeigt die relativ gelbe dichte polare Trübung von der Fläche. Spärliche Vakuolenreste, nasal abwärts eine dichte Speiche. Abb. 1400 (optischer Schnitt, schwächere Vergrößerung) zeigt *stark vermehrte Kernopazität* (Kernstar) und die subkapsuläre polare Lage der ziemlich dicken hinteren Trübungsschicht.

Die stärkere Vergrößerung (Abb. 1401) beweist die Zusammensetzung der hinteren Trübung aus zwei Schichten, einer dichten posterioren, und einer peripher zu ihr konvergenten, weniger dichten anterioren Schicht. Beide sind durch ein relativ

\* Chemische Untersuchung durch Prof. P. KARRER, Direktor des chemischen Instituts der Universität Zürich.



luzides Intervall voneinander getrennt. Eine weiter vorn liegende, feine dritte Schicht ist angedeutet. (Über ähnliche Befunde bei fortgeschrittenen subkapsulären Alterstrübungen s. Text zu Abb. 1104, 1105.)

*Abb. 1402—1406. Vordere und hintere axiale Subkapsulärtrübungen bei Glasmacherstar.*

49jähriger Max Wen., rechtes Auge. Ok. 2, Obj. a 2. Als Glasmacher tätig seit 37 Jahren.

Abb. 1402, optischer Schnitt, illustriert die Lage der Trübungen der hinteren und vorderen Rinde. Interessant ist auch hier wieder ihre Verteilung auf *zwei getrennte Diskontinuitätszonen* (Ähnliches erwähnte ich schon 1921 beim experimentellen Ultrarotstar des Kaninchens, vgl. auch Abb. 1389 und 1390, Ultrarotschädigung beim Menschen, ferner meine ähnlichen *experimentellen* Ergebnisse beim Kaninchen, Abb. 1387). Vordere und hintere Trübungsschicht liegen hauptsächlich im *unteren* Abschnitt der Rinde (Abb. 1402). Die sagittale Linsendicke erscheint herabgesetzt, s. o.). Abb. 1403 gibt einen breiten Schnitt durch die hintere Doppelschicht wieder. Besonders starke fleckige Verdichtungen zeigt die vordere Schicht. Abb. 1404 (etwas stärkere Vergrößerung als Abb. 1402, 7 Wochen nach letzterer aufgenommen) zeigt eine Zunahme der Trübungen sowohl der vorderen als hinteren Diskontinuitätszonen gegenüber Abb. 1402.

Abb. 1405 gibt die Beschaffenheit des oberen Endes der hinteren subkapsulären Trübungsschicht wieder. Man beachte den unregelmäßig vacuolären Bau der Trübungsfläche, die sich in feinen Punkten und Streifen in die klare Substanz verliert. Dem Aussehen nach ist diese Trübungsfläche nicht von der einer senilen hinteren Schalen-trübung (bei Totalsklerose) zu unterscheiden (vgl. z. B. Abb. 1105c).

Abb. 1406 endlich gibt das obere Ende der *vorderen* der beiden posterioren Trübungsflächen, Abb. 1402, wieder. Flächenhafte Verdichtungen rechts und unten gehen unvermittelt in vertikale kurze strichförmige Fasertrübungen über, die stellenweise von queren Feinstrichen und geschlängelten Linien in annähernd rechtem Winkel gekreuzt werden. Die *Kernopazität ist auch hier erheblich erhöht*. Keine Ablösung der Kapsellamelle.

RS =  $\frac{4}{24}$  Gln. LS = Handbewegungen in 30 cm.

Die Extraktion ergibt RS =  $\frac{6}{8}$  + 11,0, LS =  $\frac{6}{8}$  + 11,0 komb. + cyl. 3,0.

*Abb. 1407—1409. Beiderseitige Solutio laminae superficialis (Feuerlamelle) bei Glasmacherstar.*

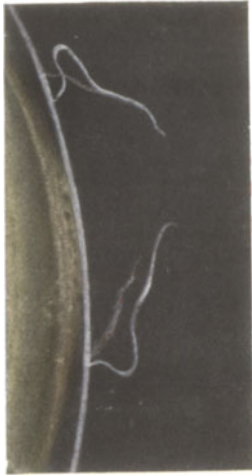58jähriger Anton Dä., Glasmacher seit 44 $\frac{1}{2}$  Jahren, Abb. 1407 rechtes, Abb. 1408 linkes Auge. Abb. 1409 Optischer Sagittalschnitt durch die linke Vorderkapsel. In Abb. 1407 ist nur noch die (stärker opake) Pupillarscheibe der Lamelle erhalten. Offenbar ist die übrige Membran am Ansatz der Scheibe losgerissen. Letztere ist besonders unten pigmentbedeckt. Ein zierliches superfizielles Pigmentfadennetz verläuft in Bogenform parallel zum unteren Scheibenrand.

In Abb. 1408 (linkes Auge) ähnlicher Scheibenbefund, doch flottiert der untere Rand frei. Im Bereich der noch anliegenden Partie besteht *blasenförmige Abhebung* (optischer Schnitt Abb. 1409)\*. Unterhalb der Scheibe ähnliches Pigmentfadennetz wie rechts, etwas unregelmäßiger. Peripher temporal unten grauweiße keilförmige Radiärstreifen der Rinde. Übriger Linsenbefund dieses Falles: Beginnende Cataracta polaris posterior (Tuffsteintypus), erhöhte *Kernopazität*.

RS =  $\frac{6}{12}$  Gln.

LS =  $\frac{6}{12}$  Gln.

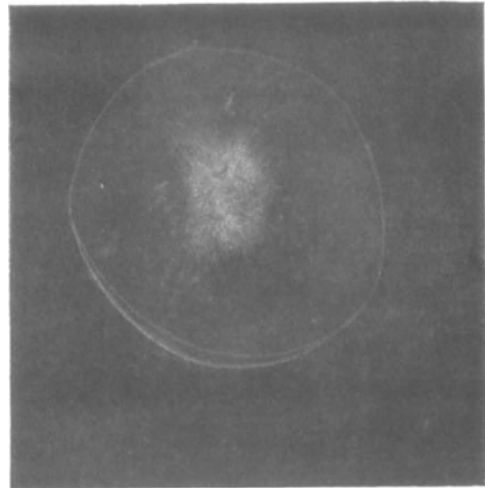
\* Vgl. den histologischen Befund Abb. 1393c.



1395




1396



L

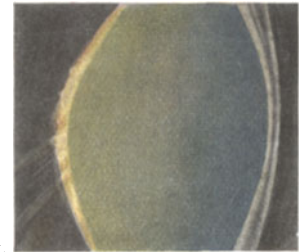
1398



1397



1399



L

1400




1401



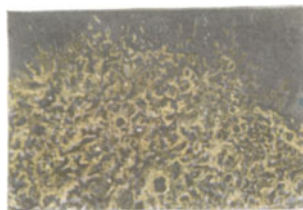1402



1403



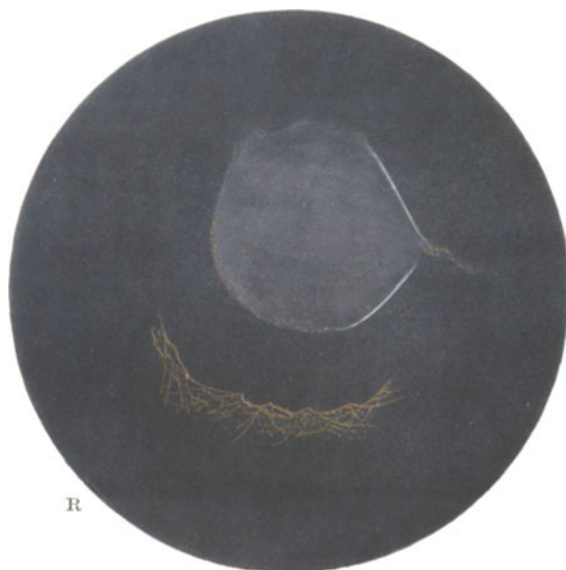
1404



1405



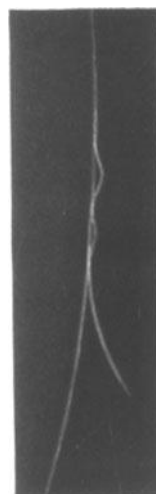
1406



1407



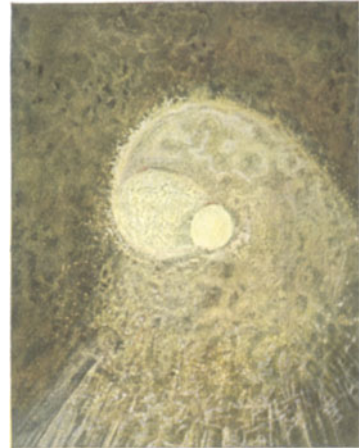1408



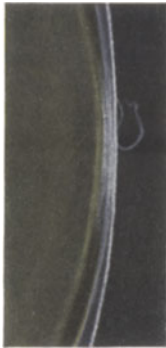
1409




1410



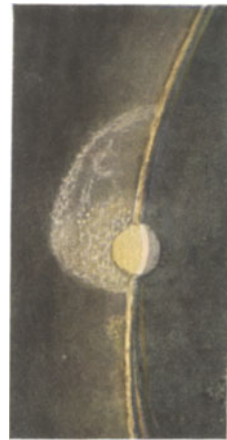1412




1411a



1411b



1413



1414



1415

*Abb. 1410, 1411a und b, 1412, 1413. Subkapsulärer Glasmacherstar des vorderen und hinteren Linsenscheitels, mit grober vorderer Vakuolenbildung und Feuerlamelle.*

60jähriger Valentin Blä., Glasmacher seit 40 Jahren, linkes Auge. Abb. 1410 gibt die vordere subkapsuläre Scheiteltrübung wieder, die auffallend an diejenige der Abb. 1398 erinnert. Feine radiäre Streifung der vorderen subkapsulären Faserschicht. Im oberen Pupillenabschnitt eine Anzahl grober subkapsulärer Vakuolen. Ein aufgerolltes Stück der Vorderkapsel, etwa von der Form eines operativ bedingten aufgerollten Descemetblattes (s. Abb. 672, Abschnitt Vorderkammer) liegt auf der Vorderkapsel oberhalb Pupillenmitte. Temporal oben geht es kontinuierlich in die Vorderkapsel über. (Die Abrißstelle auf letzterer ist nicht zu sehen, eine Unmöglichkeit, die allgemeiner Natur ist, s. S. 699 Fußnote.)

Abb. 1411a zeigt die aufgerollte wellige Feuerlamelle im Schnitte und veranschaulicht, daß die vordere Subkapsulärtrübung die Abspaltungszone und über diese hinaus die Alterskernzone erreicht. Einen derartigen Befund konnte ich bei *senilem* Star meiner Erinnerung nach nie erheben. *Man vgl. dagegen die Ähnlichkeit mit der Ultrarottrübung beim Menschen, Abb. 1389.*

*Die Kernopazität ist erhöht* und es besteht dichte hintere Schalen-trübung (Abbildung 1411b, schwächere Vergrößerung).

Abb. 1412 gibt bei stärkerer Vergrößerung den axialen Teil der ungleichmäßig dichten hinteren Schalen-trübung wieder. Der abgebildete Verdichtungsabschnitt hat ungefähr Spiralförmigkeit. Das Zentrum der Spirale ist ein kreisrunder weißer Fleck (der aus nach hinten gewuchertem verändertem Kapselepitel bestehen könnte). Die wolkige Spirale löst sich nach unten in Faserstreifungen auf.

Abb. 1413 stellt den optischen Schnitt durch den genannten weißen Fleck dar. Er zeigt seine dicht subkapsuläre Lage, so wie seine nicht unerhebliche Dicke und Prominenz über die angrenzende, gleichmäßig dünne subkapsuläre Trübungsschicht. (Der nach links ausgreifende Trübungsbogen liegt nicht etwa retrokapsulär, sondern ist die vom Büschel indirekt seitlich belichtete Partie der Spiralartrübung, Abb. 1412.)

$$RS = \frac{6}{12} (+ 3,5)$$

$$LS = \frac{6}{36} (+ 0,5).$$

Befund des rechten Auges: Glasmacherstar, keine Ablösung der Lamelle.

*Abb. 1414, 1415. Übergangsform zwischen exogener und seniler Lamellenablösung.*

53jähriger Giovanni Pi., rechtes Auge. Ok. 2, Obj. a 2.

Pi. ist Heizer am Glasofen seit 18 Jahren. Die Lamellenablösung liegt, soweit sie mittels Spaltlampenmikroskop nachweisbar ist, ganz peripher, retroiridal. Die axiale Rißstelle ist nicht zu sehen (vgl. S. 699). Nicht ausgeschlossen ist, daß die axiale Partie sich losgelöst hat und ins Kammerwasser gelangt ist. Das periphere Häutchen ist mehrfach fetzig zerrissen, die Enden sind umgekrempelet. Es besteht Andeutung von Körnelung. Der optische Schnitt einer umgekrempeleten Stelle ist in Abb. 1415 dargestellt.

Die Beobachtung stammt vom 2. 12. 29. Ein Jahr später hat sich die Umkrempeletung stellenweise etwas verändert, ist aber im ganzen gleich geblieben (20. Dezember 1930). Keine weiteren Linsentrübungen.

Von der Feuerlamelle unterscheidet sich dieser Fall hauptsächlich dadurch, daß bei der ersteren die axiale Lamina in der Mehrzahl der Fälle festhaftet, eine

vermehrte Opazität erzeugend, und daß das freie Lappenende peripheriewärts freischwebt, während umgekehrt bei der senilen Abschlüpfung meist die periphere Partie festhaftet, das freie Ende axialwärts gerichtet ist (Abb. 1414).

RS =  $\frac{6}{18}$  Pannus trachomatosus. LS =  $\frac{6}{12}$  Maculae corneae.

Über die theoretische Bedeutung dieses Falles s. oben S. 700.

*Abb. 1416, 1417. Beidseitige periphere, zum Teil feinpigmentierte Linie (Rißstelle?) bei einem Glasmacher.*

Beobachtung Dr. SCHLÄPFER. 50jähriger Luigi An. Glasmacher seit 37 Jahren. Abb. 1416 linkes, Abb. 1417 rechtes Auge. Ok. 2, Obj. a 2. Herr Assistenzarzt Dr. SCHLÄPFER, der einzelne der vorstehend abgebildeten Fälle von Lamellenablösung durch systematische Durchmusterung der Glasmacher von Bülach herausfand, beobachtete als erster die merkwürdige konzentrische Randlinie des linken und rechten Auges, Abb. 1416, 1417. Die Linie zeigt stellenweise feine Linearpigmentierung. Am linken Auge sitzt die Linie oben (Abb. 1416), am rechten unten (Abb. 1417). Links am temporalen Linienrande ein *abstehendes* lineares Fetzchen. Die Linie kommt beiderseits nur bei guter Pupillenerweiterung zum Vorschein (Beobachtung vom 10. 12. 29).

Ein Jahr später (20. 12. 30) sind die Linien wenig verändert. Die Linie des rechten Auges erstreckt sich jetzt über 7 Uhr bis 11 Uhr, ist also verlängert. Das freie Fetzchen der Linie des linken Auges ist verschwunden, Linie sonst annähernd wie letztes Jahr.

Übriger Linsenbefund: Gegend des hinteren Pols: einzelne kleine Vakuolen und Wasserspalten.

RS = 0,9,

LS = 0,9.

*Abb. 1418a und b. Superfizielle graue Radiärstreifung einer intermediär peripheren Zone, als häufiger Befund bei Glasmachern. (Siehe S. 670.)*

REHSTEINER und SCHLÄPFER<sup>310</sup>) fanden diese Streifung bei etwa 58% von 59 untersuchten Glasmachern. Sie fand sich auch bei anderen Personen, bei diesen jedoch nur in etwa 19%. Die Streifen sind unscharf und schwer zu sehen (fokales Licht). Sie liegen nach meinen Untersuchungen dicht subkapsulär. Durch den Chagrin wurden sie verdeckt. Gewöhnlich sind sie an beiden Augen gleich ausgeprägt.

Die Bedeutung dieser grauen Strahlenfigur ist einstweilen nicht klar.

Abb. 1418a. Übersichtsbild bei einem Glasbläser (39jähriger Her.).

Abb. 1418b. 46jähriger Anton Zu., Glasmacher.


*Abb. 1419—1422. Erster Beginn der Katarakt eines Glasmachers.*

47jähriger Andr. Tro., Glasmacher seit 32 Jahren, rechtes Auge. Beginnende hintere Schalenstrübung.

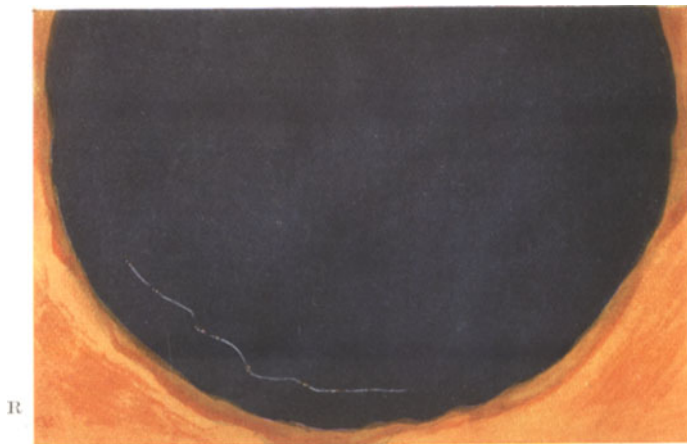
Abb. 1419 Übersichtsbild, schwache Vergrößerung. Die Trübungen sind in Form eines umgekehrten Ypsilon geordnet. Dicht unterhalb Linsenachse eine kleine dichte, aus Punkten bestehende Trübung (bei H). Eine mit ihr fein linear verbundene Trübungsgruppe liegt je temporal und nasal unten. Eine dritte, mit der ersten ebenfalls linear verbundene, oben. Alle diese Trübungen bestehen aus feinen grauen gleichmäßigen Punkten, die sich bei stärkerer Vergrößerung als feinste Tröpfchen erweisen. In ihrer Gesamtheit macht die Trübung etwa den Eindruck eines feinsten Rückstandes einer eiweißhaltigen Flüssigkeit, die verdunstet wurde, siehe die stärkere




1416




1418 b



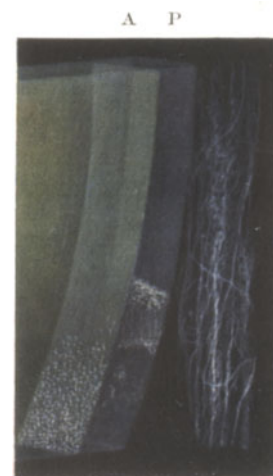1417




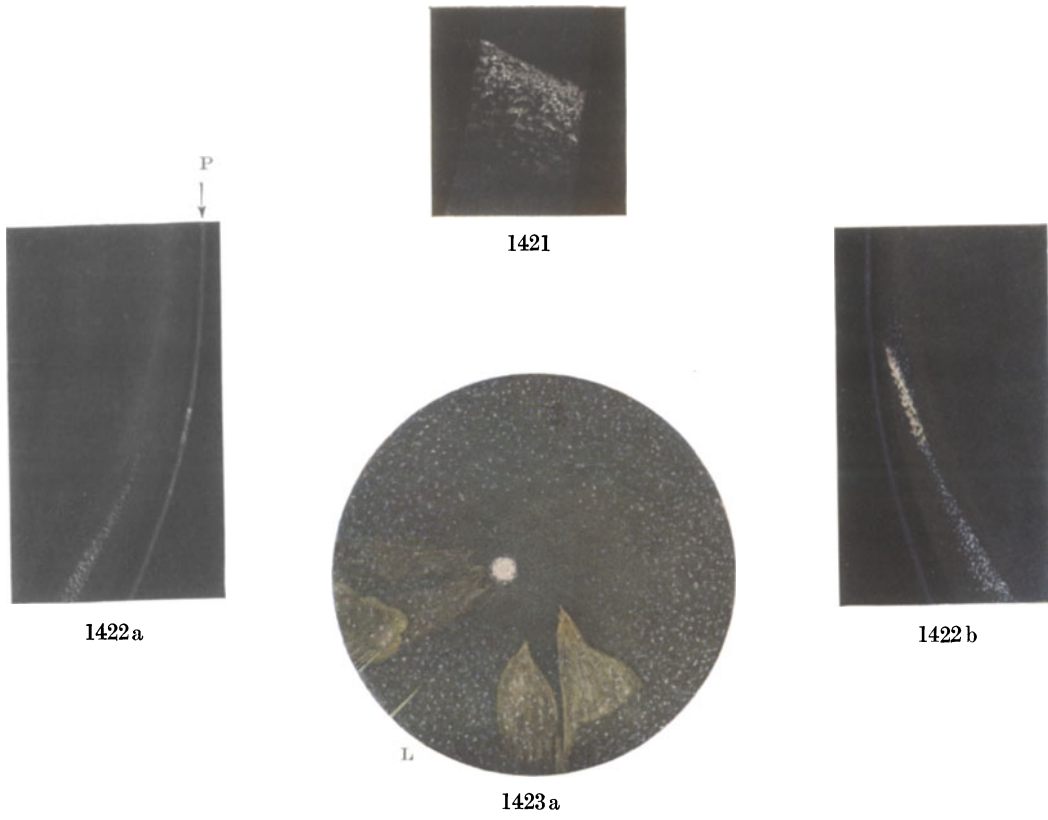
1419



1418 a



1420





Vergrößerung Abb. 1421. Unten sind die Punkte dichter und reichlicher als oben (Abb. 1419). Wie die stärkere Vergrößerung Abb. 1421 zeigt, verschmelzen die Pünktchen zu flockigen Komplexen (solche konnte ich auch noch in Spätstadien im Randgebiet von Subkapsulärtrübungen finden, freilich in gröberer Strukturierung, Abb. 1405).

Die lokalisatorische Untersuchung im optischen Schnitt ergibt (Abb. 1420 breites, 1422a und b, schmales Büschel), daß nur ein Teil der Trübungen subkapsulär liegt, der andere Teil aber einer *vorgelagerten* Diskontinuitätszone angehört (Abb. 1420, 1422a, 1422b). *Es ist somit schon in diesen Frühstadien eine entfernte Diskontinuitätszone sprunghaft befallen* (vgl. Text zu Abb. 1402—1406).

In Abb. 1420 ist P die Hinterkapselzone, A die zweite befallene Zone. In Abbildung 1422a ist P die Hinterkapsel, mit Subkapsulärtrübung, Schnitt nasal. Abbildung 1422b Schnitt durch die dichteste temporale Trübungspartie.

*Abb. 1423a und b. Weiterer Fall von beginnender Katarakt eines Glasmachers.*

43jähriger Vinzenz Bachm. Seit über 30 Jahren als Glasmacher tätig. In beiden Linsen, mehr in der linken, feine axiale und periphere Staubpunkte der vorderen und hinteren Rinde (Abb. 1423a und b). In der hinteren Rinde die *bräunlichen* sektorenförmigen Trübungsflächen der Abb. 1423a, die nach unten liegen und am rechten Auge weniger kräftig sind als am linken. Der optische Schnitt ergibt auch hier ihre *nicht* subkapsuläre Lage. Sie liegen etwa im Bereiche der Abspaltungszone (Abb. 1423b). Auch der in beiden Abbildungen sichtbare axiale leicht poröse runde weiße *Trübungsleck* liegt nicht subkapsulär, sondern in der tiefen polaren Rinde. Nicht in der Abbildung zu sehen ist eine Verdeutlichung der Faserstreifung der vorderen tiefen Rinde.

Ob die abgebildeten Veränderungen Berufstrübungen sind, wage ich nicht zu entscheiden. Weitere Spaltlampenforschungen müssen darüber aufklären.

*Abb. 1424a, b und c. Kernstar mit Intervall und Cataracta brunescens bei einem Glasmacher, Solutio laminae (Feuerlamelle) beiderseits.*

63jähriger Philipp Kö., rechtes Auge, schwache Vergrößerung. Glasmacher seit 48 Jahren. Die Cataracta brunescens unterscheidet sich kaum von der in Abb. 1133 oder 1137. Der hintere Teil des Büschels ist nicht mehr deutlich zu sehen (beginnende Nigra Abb. 1424a). Es besteht anscheinend hintere Subkapsulärtrübung. Beiderseits Ablösung der superfiziellen Lamelle (Abb. 1424b, rechtes Auge). Die Lamelle haftet im Pupillargebiet, ihre spiegelnden Ränder schweben frei im Kammerwasser.

Abb. 1424c gibt den *optischen Sagittalschnitt* durch diesen freischwebenden Teil.

RS =  $\frac{6}{36}$  (— 16,0 D, Linsenmyopie).

LS =  $\frac{6}{12}$  (— 1,5).

Am linken Auge beginnender Kernstar mit Intervall. Über die vermehrte Absorption des penetrierenden Ultrarots durch den Kern und die mutmaßliche Genese dieses Kernstars s. S. 696. Auch aus den vorstehend mitgeteilten Befunden ergibt sich die *Häufigkeit* von *Kerntrübungen beim Glasmacherstar*.

*Abb. 1424d. Beiderseitiger Kernstar, rechts beginnender, links fortgeschrittener (Cataracta rubra sin. et subcapsularis), mit beiderseitiger Feuerlamelle. Erhöhte Opazität der Vorderkapsel im Bereiche der anliegenden Lamelle. Kesselschmiedestar.*

75jähriger Kesselschmied Hrch. Kä. 45 Jahre lang Kesselschmied. Arbeitet seit 10 Jahren nicht mehr. Rechtes Auge. Rechts beginnender gelblicher Kernstar,

links *Cataracta rubra* und dicke axiale hintere Schalentrübung, axiale vordere Subkapsulärkatarakt. Beiderseits Feuerlamelle, Lamellenablösungslinie *beidseits* symmetrisch horizontal unterhalb Pupillenmitte. Von der abgelösten Lamelle ist beidseits nur ein umgekrempelter Rest vorhanden, der zwar die ganze Pupille durchzieht, aber, wie Abb. 1424 d zeigt, nur eine geringe Höhe besitzt. Der übrige Teil dürfte abgefallen sein. Auf dem Lamellenrest spärliche Pigmentpünktchen (Abbildung 1424 d). (Histologischer Befund der *linken* Vorderkapsel und Feuerlamelle s. Abb. 1393 d und e.) Im oberen Teil der Pupille vereinzelte undeutliche glasige Streifen in der Vorderkammer (Reste der abgerissenen Lamelle?). Im Pupillbereich ist die Lamelle nicht abgelöst und es besteht hier eine durchaus *an die opake Pupillarscheibe bei seniler Abschülferung gemahnende stärkere Opazität der Vorderkapsel* (Abb. 1424 d), die wieder die Beziehungen der beiden Erscheinungen zum Ausdruck bringt.

*Abb. 1425—1427. Auf Ultrarotstar verdächtige axiale vordere und hintere Subkapsulärkatarakt bei einem Schmied und Gießer (Schmiede- oder Gießerstar).*

65jähriger Martin Zu., rechtes Auge: Zu. arbeitete seit mehreren Jahrzehnten in einem Eisenwerk. Er war während dieser Zeit bei der Arbeit viele Jahre lang der Strahlung flüssigen weißglühenden Eisens ausgesetzt, das er herausholen und herumbefördern mußte. Er war somit als Gießer tätig.

Abb. 1425 gibt die halbmondförmige Subkapsulärtrübung des vorderen Linsenscheitels wieder. Sie besteht aus einem axialen, wolkigen Abschnitt, der nach allen Seiten graue Radiärstreifen in der Faserrichtung aussendet (vgl. die vorderen Scheitelstare der Abb. 1398 und 1410 bei Glasmachern). Im optischen Schnitt, Abb. 1427, ist die dünne Schicht dieses reinen vorderen Subkapsulärstars dargestellt. *Die Gelbfärbung und Opazität des Kerngebietes sind hochgradig gesteigert (Abb. 1427).*

Die *hintere* Subkapsulärkatarakt (Abb. 1426) ist, wie dies die Regel ist, wesentlich dichter als die vordere und von ungewöhnlicher Doppelringform. Zwei konzentrische Ringabschnitte (Abb. 1426) liegen als Maxima der Verdichtung innerhalb einer radiärstrahligen, ganz peripher sich verlierenden, durch die gefärbte Linse hindurch gelb erscheinenden Trübungsschicht, die dicker und dichter ist, als die vordere. Daß die Trübungsschicht subkapsulär liegt, zeigt der optische Schnitt Abb. 1427. Visus vor der Operation beiderseits Fingerzählen in 1—2 Metern.

Extraktion mit Erhaltung der runden Pupille. Nach der Extraktion der *total sklerosierten, axial verdünnten Linse*  $RS = 1 (+ 12,0 D)$ ,  $LS = 1 (+ 12,0 D)$ .

„Schmiedestare“ fanden neben „Gießerstaren“ schon einige ältere Autoren. Die Schmiede haben bei der häufigen Arbeit des Schweißens genau auf die Farbnuance der Weißglut zu achten, um den günstigen Moment des Schweißens nicht zu verpassen. Noch mehr sind sie kurzweiligem Ultrarot beim Autogenschweißen ausgesetzt.

Die Beschäftigung des Patienten und die Morphologie seines Stars legen es nahe, die Katarakt der Abb. 1425—1427 ihrem Aufbau nach den Ultrarotstaren der Glasmacher und Gießer einzureihen.

*Abb. 1428a—1429b. Ultrarotschädigung der Netzhaut, Text siehe S. 667.*

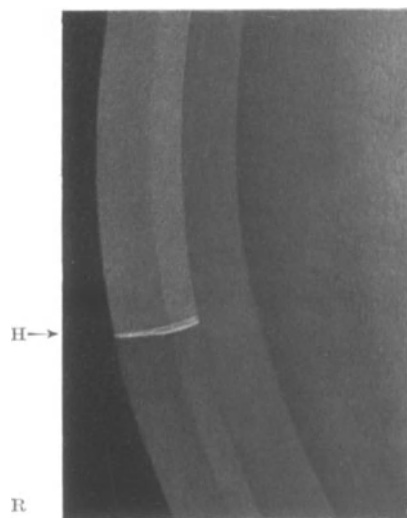
*Abb. 1430a—d. Absorptionskurven, Text siehe S. 673.*




1424 b



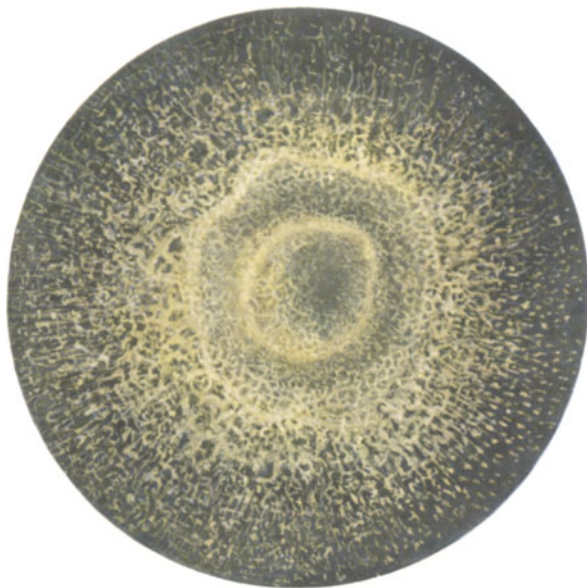1424 c




1424 d



1425



1426



1427



1428 a



1428 b

### c) Der Röntgen- und Radiumstar.

#### 1. Experimenteller Röntgenstar beim Tier. [CHALUPECKY (1897)<sup>342</sup>), v. HIPPEL (1905)\*, AULAMO\*\*, ROHRSCHEIDER\*\*\*, L. PETER<sup>321</sup>) u. a.]

Wie oben (S. 677) ausgeführt, unterscheidet sich der *Röntgenstar* vom Ultrarotstar in erster Linie *durch sein spätes Auftreten*. Die Frühererscheinungen, kurz nach der Bestrahlung, bestehen in Irritationen der gefäßhaltigen vorderen Augengewebe, in Exsudation in die Vorderkammer, flächenhaften Beschlägen der Vorderkapsel, ähnlich wie bei Bestrahlung mit kurzwelligem Ultrarot, und sind wie dort flüchtiger Natur. Während aber nach Ultraroteinwirkung schon in den nächsten Tagen (bei heftiger Einwirkung sofort) Linsenschädigungen sich zeigen (insbesondere an Stelle des Strahleneintritts, später auch in der hinteren polaren Rinde), so ist umgekehrt für die Röntgenschädigung der *Spätstar* typisch. Meist treten *erst nach einer ganzen Reihe von Monaten* die ersten Linsentrübungen auf. Dies gilt sogar für die Fälle von Totalstar (Abb. 1439). Dieses Spätaufreten ist die Ursache dafür, daß die hohe Röntgenempfindlichkeit der Linse erst in den letzten Jahren erkannt wurde, ja daß manche Experimentatoren die Linse sogar für hochgradig unempfindlich gegenüber Röntgenstrahlen hielten †.

Zur Erkenntnis dieser Spätschädigungen hat vor allem das *Spaltlampenmikroskop* beigetragen, mit dem es möglich ist, Veränderungen von einer Feinheit wahrzunehmen und in ihrer Progression sukzessive zu verfolgen, wie sie den früheren roheren Methoden entgingen. Das Spaltlampenmikroskop lehrte auch ein weiteres Unterscheidungsmerkmal des Röntgenstars gegenüber dem Ultrarotstar kennen: *Die Progression*. Gewiß pflegt in den ersten Tagen nach der Bestrahlung, wie unsere Untersuchungen zeigten, auch der Ultrarotstar zuzunehmen. Aber diese Zunahme sistiert nach wenigen Tagen und macht einem stationären Befund Platz. Kam es nicht zu Totalstar (Abb. 1382), so rückt in den nächsten Wochen und Monaten die Trübung *ausnahmslos* von der Oberfläche in die Tiefe, abgedrängt durch neugebildete klare Fasersubstanz (Abb. 1378, 1385). Sie verhält sich also genau so wie eine traumatisch oder anderswie exogen erworbene Trübung.

Der Röntgenstar weicht von diesem Verhalten insofern ab, als er nach seinem späteren Eintritt *nun auch noch weiterhin durch Wochen und Monate fortschreitet*. (Wie lange dies der Fall ist, werden besonders darauf gerichtete Untersuchungen zu zeigen haben.) Auch rückt, soweit unsere bisherigen Beobachtungen reichen, die getrübe Partie *nicht immer*, wie bei Ultrarotstar, in die Tiefe, sondern sie bleibt, soweit wir dies bis jetzt zeitlich beurteilen können, in manchen Fällen monatelang (oder dauernd?) *subkapsulär* (vgl. Abb. 1431, 1436). Dies kann wohl nur die Folge

\* v. HIPPEL<sup>319</sup>) sah schichtstarähnliche Trübungen der Jungen nach Bestrahlung des Uterus eines trächtigen Muttertiers. Bei den Versuchen v. HIPPELS ging ein Teil der Versuchstiere intrauterin zugrunde. Post partum war die Vitalität stark herabgesetzt. Außer Zentral- und Schichtstar vordere Ringtrübung unter der Vorderkapsel beobachtet. Eine Tiefenverschiebung wird nicht erwähnt. Trübungsdurchmesser post partum 0,18–0,36 mm. In 6 Fällen in der vierten Woche 1,5–2 mm Durchmesser des Zentral- bzw. Schichtstars.

\*\* AULAMO: Duodecim (Helsingfors) 45, 614, (1929). Klin. Mbl. Augenheilk. 86, 473 und 87, 106 (1931).

\*\*\* ROHRSCHEIDER: Graefes Arch. 121, 526, 537 (1929); 122, 282, 383 (1929).

† So die ersten Experimentatoren, der Ophthalmologe CHALUPECKY (1897), der Dermatologe SCHOLTZ<sup>343</sup>). Auch BIRCH-HIRSCHFELD (1904)<sup>320</sup>) fand innerhalb 30–59 Tagen Beobachtungszeit keine Linsenschädigungen, dagegen 1908 2½ Jahre nach Bestrahlung eines 64jährigen wolkige hintere Linsentrübungen, wobei aber der Autor im Zweifel war, ob Röntgenschädigung oder Altersstar vorliege. Auch SCHINZ und RADOS<sup>322</sup>) hielten die Linse für unempfindlich gegen Röntgenstrahlen. Diese Ergebnisse beruhten darauf, daß zu wenig lang nach der Bestrahlung beobachtet wurde.

einer mangelhaften Faserneubildung, somit letzten Endes einer *Herabsetzung der Vitalität des Kapselepithels sein*.

Es liegt in der Besonderheit der Röntgenstrahlen, die Gewebe nahezu ungehemmt zu penetrieren, sowie in der seitlichen Lage der Augen des Versuchstiers, daß (durch den Schädel hindurch) auch das zweite, nicht bestrahlte Auge geschädigt wird und Star bekommen kann (z. B. Abb. 1440).

Was den bevorzugten *Sitz* der Röntgentrübungen betrifft, so ist auch hier, wie bei allen komplizierten Staren, Prädilektionstelle *die hintere polare Rinde*. Es dürfen aber daraus nicht a priori weitgehende Schlüsse in bezug auf eine angebliche *indirekte Genese* gezogen werden, wie das geschehen ist. Daß solche Schlüsse auch bei Röntgenstar unzulässig sind, geht daraus hervor, daß die *ersten* Trübungen häufig vorn sitzen.

Die Schädigungen in Form von Trübungen liegen, wie ich sowohl klinisch als namentlich histologisch fand, vornehmlich *im axialen Gebiet*. Keineswegs fand ich den äquatorialen Faserbildungswirbel bevorzugt. Im Kapselepithel fand ich gute Kernfärbung. Die vorderen Linsenfasern sind im Schnitt gut erhalten, die hinteren teilweise zerfetzt. Unter dem Linsenepithel treten vereinzelt oder in Gruppen Vakuolen auf, ganz vereinzelt auch in der tieferen vorderen Rinde; zahlreiche birnförmige und ovale Vakuolen durchsetzen die hintere Rinde und finden sich bis dicht unter die Kapsel. Oft sind die Vakuolen leer, manchmal haben sie scholligen oder homogen gefärbten Inhalt (Abb. 1448, 1449).

Rein morphologisch fällt es schwer, die Röntgenkatarakt vom Ultrarotstar, sowie von gewissen anderen exogen bedingten Starformen zu trennen. Gesetzmäßige differentielle Merkmale, wie sie behauptet worden sind, existieren nach meinen Beobachtungen nicht.

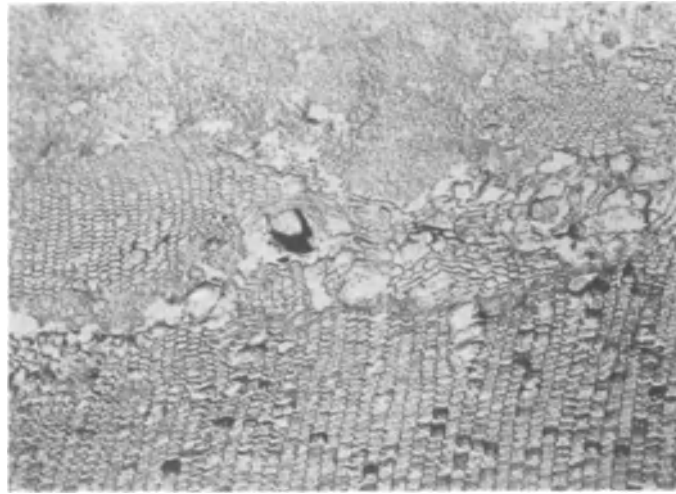
Immerhin kann gesagt werden, daß nach meinen Untersuchungen der *frisch erzeugte experimentelle Ultrarotstar* ein charakteristisches Gepräge aufweist (staubförmig-homogene Beschaffenheit, s. S. 694), die ihn von anderen Staren, speziell auch vom Röntgenstar unterscheidet.

*Abb. 1431a und b. Röntgenstar, hintere Trübungen.*

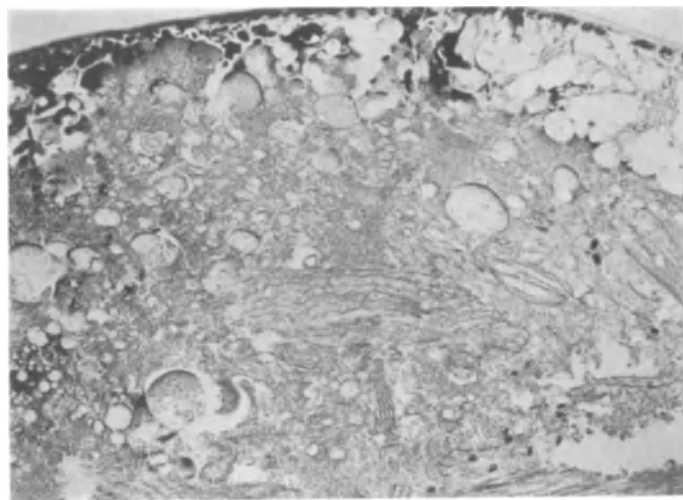
Kaninchen Nr. 135/575, linkes Auge, am 220. Tage nach der Röntgenbestrahlung mit 250% HED. Oberer Rand einer länglich rechteckigen Trübung mit feinen Ausläufern, dicht unter der Hinterkapsel im Bereich der horizontalen Naht. Die Trübung ist tuffsteinartig porös, stark reflektierend. Darüber beobachteten wir lebhaftes Farbenschillern und in der weiteren Umgebung mehrere Gruppen von großen und kleineren subkapsulären Vakuolen. Auch die Ausläufer der Trübung setzen sich aus feinsten Vakuolen zusammen. Beginn der ersten Trübungen, 3 $\frac{1}{2}$  Monate nach der Bestrahlung, unter der vorderen Kapsel, in Form kleiner heller Fleckchen in Gruppen um die Enden der vorderen vertikalen Naht, die zum Teil wieder verschwanden. Drei Wochen später Beginn einer feinen wolkgigen subkapsulären hinteren Poltrübung, die an Intensität und Ausdehnung allmählich zunahm. Abb. 1431a Flächenbild, Abb. 1431b dünner optischer Schnitt durch eine Vakuolengruppe.

*Abb. 1432a und b. Röntgenstar, vordere Trübungen.*

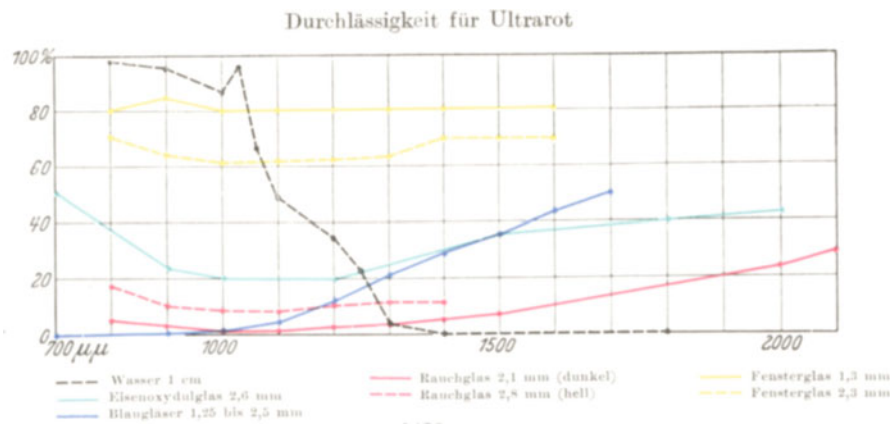
Kaninchen Nr. 135/509, linkes Auge, am 40. Tage nach der Röntgenbestrahlung mit 400% HED. Feine faserige subkapsuläre Trübungen, die ein dichtes Maschenwerk bilden, überziehen die ganze Linsenvorderfläche. Zwischen den Maschen sind feine helle und bräunliche Punkte eingestreut.



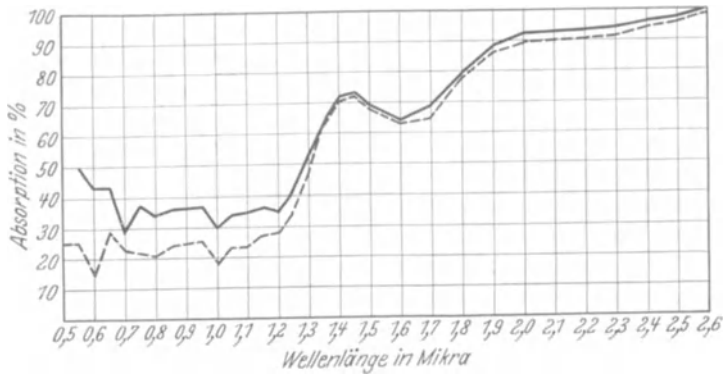
1429 a



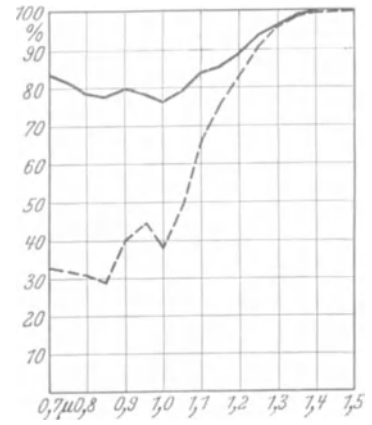
1429 b



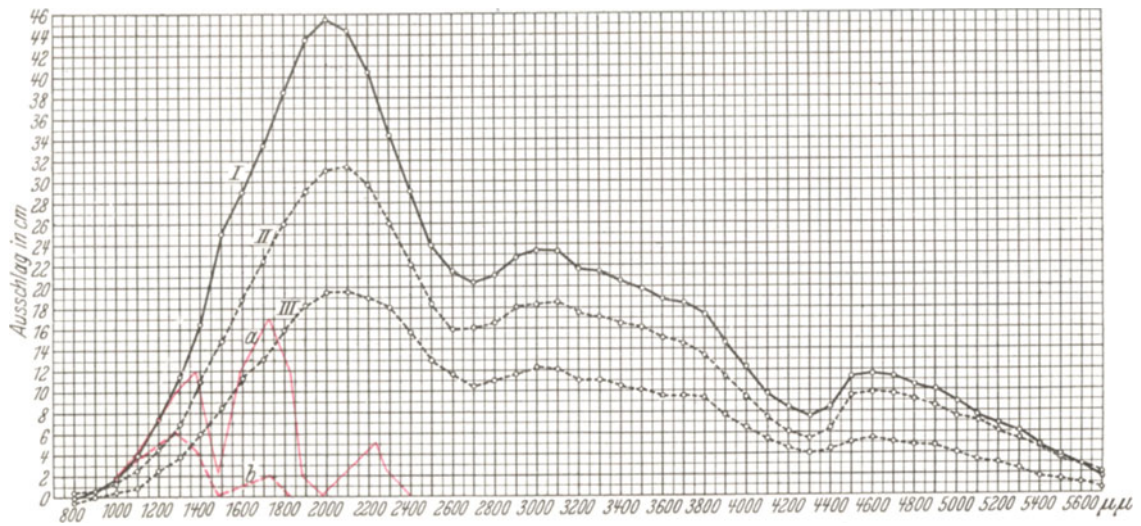
1430 a



1430 b



1430 c



1430 d

Graphische Darstellung der Intensitätsverteilung im Emissionsspektrum des Glasofens.  
Rote Kurven: a = durch 1 mm Wasser durchdringender Teil; b = durch 4 mm Wasser durchdringender Teil



1431 a



1431 b



1432 a



1432 b



Abb. 1432a Flächenbild, Abb. 1432b dünner optischer Schnitt. — Allmählich trübte sich die ganze Linse, dann bildeten sich klaffende Spalten und Zerfall der Linsenmassen, Irisatrophie. Unter erneuten Schüben schwerer Blepharocconjunctivitis und Keratitis ging schließlich der Bindehautsack samt Bulbus in Schrumpfung über.

Abb. 1433, 1434. Röntgenstar, hintere Trübungen<sup>321</sup>).

Kaninchen Nr. 135/566, linkes Auge, am 577. Tage nach der Röntgenbestrahlung mit 100%<sub>0</sub> HED. (= 550 R).

Trübung im Bereiche der hinteren (horizontalen) Naht, von der Kapsel bis zur Kernoberfläche reichend; Abb. 1434 Lupenspiegelbild, Abb. 1433 optischer Sagittalschnitt, Ok. 2, Obj. a 3. Man beachte die Dreieckform des Trübungsschnittes. N Naht (Sagittalschnitt durch die horizontal stehende Nahtfläche). Um sie herum gruppieren sich die wolkigen bis blattförmigen Trübungen. Offenbar sind diese im Laufe der langen Zeit von über 1½ Jahren in die Tiefe gerückt. Es bildeten sich zwar subkapsulär neue Trübungen, deren Flächenausdehnung aber sukzessive abnahm. Daher die Dreieckform. Zwischen Hinterkapsel und Abspaltungstreifen sind keine Trübungen sichtbar.

Es handelt sich um das mit der geringsten Dosis 100%<sub>0</sub> HED. bestrahlte Tier, s. Abb. 1433, bei dem die ersten Trübungen am 165. Tage nachweisbar waren. Damals waren es feine wolkige hintere polare Subkapsulärtrübungen, in die hintere Rinde vorragend. Zwei Monate später waren sie mittels Lupenspiegel sichtbar und nahmen seither an Dichtigkeit und Ausdehnung allmählich zu.

*Somit Beginn der ersten Trübungen nach 5 Monaten, Zunahme der Trübungen bis heute, also 14 Monate hindurch. Der Fall stellt dem Verlauf nach ein Schulbeispiel des erst nach Monaten beginnenden und dann viele Monate hindurch fortschreitenden Röntgenstars dar, der durch eine geringe Röntgendosis (550 R) zustande kam.*

Abb. 1435—1437. Röntgenstar, hintere Rindentrübungen.

Kaninchen Nr. 135/501, linkes Auge. Am 216. Tage nach Bestrahlung mit 200%<sub>0</sub> HED. 3 mm Al. *Hinterer Linsenpol.* Porös-tuffsteinige, am Rande mehr faserige Subkapsulärtrübung mit Farbenschillern (Abb. 1435). Wie der dünne Schnitt Abb. 1436 zeigt, dringt die Trübung unregelmäßig in die Rinde vor. In letzterer Vermehrung der Opazität und unten eine Wasserspalte. Abb. 1437 gibt das Lupenspiegelbild 1 Jahr nach der Bestrahlung wieder. Erste Beobachtung von Trübungen 5½ Monate nach der Bestrahlung. K Kataraktzone.

*Wie Abb. 1436 demonstriert, liegt 7 Monate nach der Bestrahlung die Trübungsschicht noch dicht subkapsulär, eine Erscheinung, die bei Ultrarotstar ausgeschlossen ist.*

Abb. 1438a, b, c. Röntgenstar, vordere Rindentrübungen.

Kaninchen 135/503, linkes Auge am 151. Tage nach der Röntgenbestrahlung mit 800%<sub>0</sub> HED, 1 mm Al.

Abb. 1438a. Übersichtsbild der *sanduhrähnlichen vorderen Subkapsulärtrübung*. Sie zeigt zwei dichtere Zentren, die von der Kapsel wolkig in die tiefere Rinde vordringen. Tuffsteinig-vakuolärer Bau. Daneben feine Fäserchen von grauer Farbe. Oberfläche der Trübung leicht farbenschillernd. Abb. 1438b gibt die Vakuolen und Fäserchen bei stärkerer Vergrößerung wieder. Abb. 1438c zeigt das Vordringen der Trübung nach der Tiefe, sowie eine lanzettliche Wasserspalte der mittleren Rinde. Hintere Rinde mit dicht flächenhafter Subkapsulärtrübung, ähnlich Abb. 1435, jedoch ausgedehnter.

Erste Beobachtung von Trübungen fünf Monate nach der Bestrahlung, noch *subkapsulär*.

*Abb. 1439. Röntgenstar, Totalkatarakt.*

Kaninchen Nr. 135/556, linkes Auge, am 342. Tage nach der ersten von 6 Röntgenbestrahlungen von je 100% (= total 600%) HED., appliziert in Zwischenräumen von je 48 Stunden. Erste Beobachtung von Linsentrübungen ca. 5 Monate nach der Bestrahlung. Die jetzt völlig trübe Linse ist gequollen (auch der Kern ist trüb). Starke weiße streifige Verdichtungen in der Rinde. Iris atrophisch durchscheinend, hintere Synechien, Pigmentverstreung. Am unteren Bildrand vaskularisierte, superfiziell sich vorschiebende Hornhauttrübung. Überaus bezeichnend ist somit, daß auch in Fällen, die zu *Totalkatarakt* führen, die ersten Trübungen erst nach Monaten auftreten. Z. B. auch bei dem (hier nicht besprochenen) Kaninchen Nr. 135/526 erst am 147. Tage. Beginn mit feinen Subkapsulärtrübungen *vorn*, 6 Monate nach der Bestrahlung *Totalkatarakt*.

*Abb. 1440a bis c. Röntgenstar des nicht bestrahlten zweiten Auges.*

Kaninchen Nr. 135/502. Rechtes *unbestrahltes* Auge am 184. Tage nach der Bestrahlung des linken Auges mit 1000% HED. 1 mm Al. Filter. Subkapsuläre *vordere* Trübung im nasalen unteren Quadranten etwa 2 : 2 mm messend, mit dichtem farbenschillerndem Zentrum und schleierartig in die Rinde dringendem Rand. Erste Beobachtung der Trübungen 6 Monate nach der Bestrahlung. 1440a Flächenbild, 1440b optischer Schnitt, 1440c optischer Schnitt der 22 Monate nach der Bestrahlung in die Tiefe verlagerten Trübung der Abb. 1440a und b.

*Die hintere Rinde dieses unbestrahlten Auges begann sich erst später zu trüben, erste Veränderungen 8 Monate nach der Bestrahlung.*

Das *bestrahlte* linke Auge ging in Schrumpfung über.

Die Röntgenbestrahlung schädigte also im vorliegenden Falle die Linse des zweiten Auges durch den Schädel hindurch und interessanterweise trat hier die hintere Trübung erst sehr viel später auf als die vordere. (Auch nach Bestrahlung von vorneher sahen wir die ersten Trübungen häufig *vorn*.)

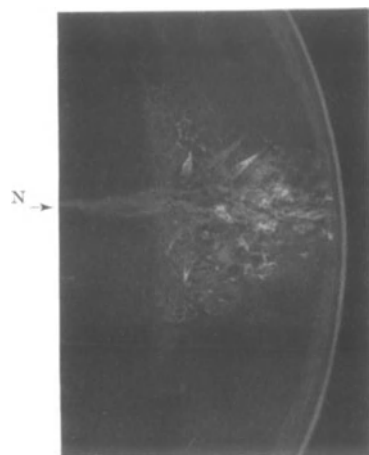
Die Bestrahlungen der hier mitgeteilten Fälle von experimentellem Röntgenstar leitete Herr Prof. SCHINZ. Die Beobachtungen und Kontrollen am Spaltlampenmikroskop besorgte unter meiner Leitung Frl. Dr. L. PETER. Eingehender Bericht über die Schädigungen der Linse und solche der Netzhaut erfolgte durch Frl. Dr. PETER\*.

## 2. Röntgenstar beim Menschen.

Das vom Menschen vorliegende Material ist noch zu klein, um über die *Minimaldosen*, die zu Star führen können, ein Urteil zu ermöglichen. Auch bestehen vielleicht individuelle Differenzen. Insbesondere ist ferner heute noch nicht zu beurteilen, ob und inwiefern viele Fälle von beginnender (seniler) Katarakt anders reagieren, als intakte Linsen. Wichtig wird auch die heute noch ausstehende Antwort auf die Frage sein, wie lange nach Auftreten der *ersten Schädigungen die Röntgenkatarakt fortschreitet*. Beim Kaninchen fanden wir, daß diese Progredienz viele Monate, ja über ein Jahr andauern, und daß *Totalkatarakt* das Ende sein kann.

Auf alle diese fundamentalen Fragen wird die Aufmerksamkeit des Klinikers künftig zu richten sein, sollen wir über die Gefährdung der Linse durch Röntgen-

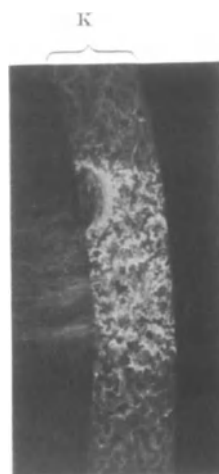
\* PETER, L.: Graefes Arch. 125, 428 (1930).



1433



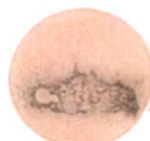1434



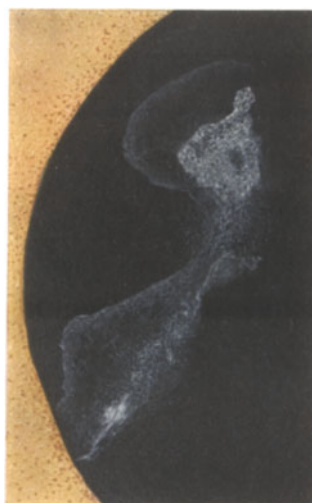1435



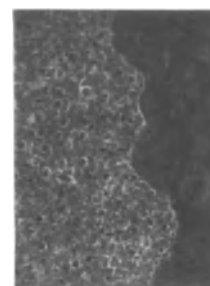
1436



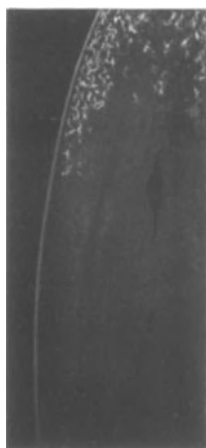1437



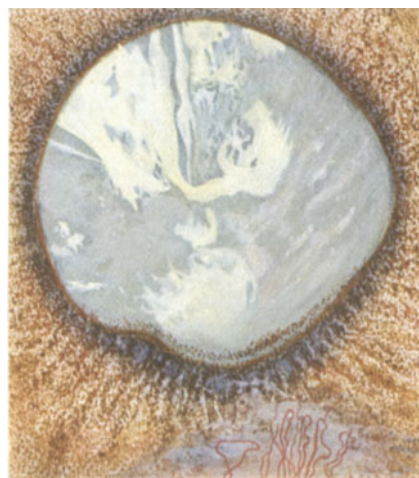1438a




1438b



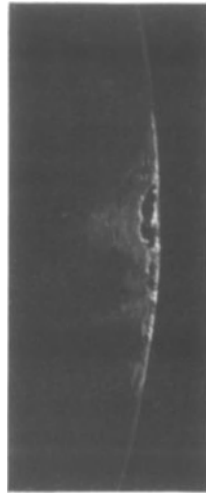1438c



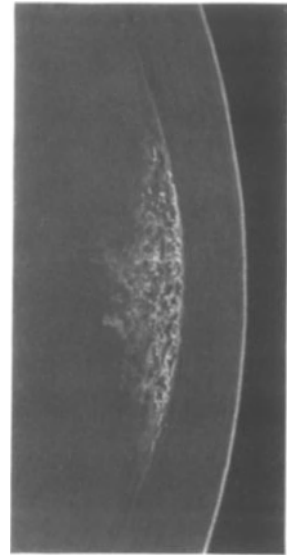
1439



1440a



1440b



1440c



1441



1442a



1442b



1443



1444

bestrahlung und über die Prognose der Schädigung beim Menschen ein klares Bild bekommen.

*Abb. 1441—1445. Inveterierte Röntgenkatarakt bei einem Greise.*

71jähriger Wi., Johann, rechtes Auge. Von oben und nasal gegen die Hornhautmitte vorgeschrittenes leicht vascularisiertes Carcinom des Limbus, 1925 von mir abgetragen. Nachher Röntgenbestrahlungen in vier Sitzungen. Dosen 100, 50, 100, 100%<sub>0</sub> der HED., Härte 180 (einmal 160) Filter 3 mm Al. (einmal 2 Al.).

Vor der Bestrahlung war die Sehschärfe dieses Auges normal. Es bestanden unbedeutende periphere Alterstrübungen, wie jetzt noch am linken, intakten Auge. Daß die rechte Linse sich durch die Bestrahlung trüben werde, sagte ich dem Patienten voraus.

Feine Trübungen und Vakuolen im Bereiche des hinteren und vorderen Pols, subkapsulär liegend, wurden zum erstenmal 1 Jahr nach den zwei ersten Bestrahlungen beobachtet. Die Trübung vom Typus complicata breitete sich über die ganze hintere subkapsuläre Rinde schalenförmig aus, gleichzeitig bildeten sich faserstreifige, weniger dichte, mit Vakuolen gemischte Trübungen unter der Vorderkapsel.

Abb. 1441 gibt einen am 27. 3. 28, 3 Jahre nach der ersten Bestrahlung aufgenommenen Sagittalschnitt durch die rechte Linse wieder. Man beachte die subkapsulär liegende vordere Trübungsschicht zwischen Rinde und Kern. Die Opazität und Gelbfärbung des Kerns sind gesteigert. Die hintere Katarakt besteht aus zwei Trübungszonen. Die eine liegt subkapsulär, die andere in der Gegend der hinteren Alterskernfläche.

Eine Partie der vorderen Trübungsschicht, mit ihrem feinfaserigen radiären Typus, gibt Abb. 1442a wieder. Abb. 1442b axiale Partie mit Vakuolen bei stärkerer Vergrößerung. Abb. 1443 zeigt die dicht subkapsuläre vordere Trübungsschicht im optischen Schnitt. Abb. 1444 und 1445 Partien der hinteren Trübung\*.

*Abb. 1446, 1447. Röntgenkatarakt.*

40jährige Frau Tae. wurde 1922 nach Entfernung eines aus einem temporalen Limbusnävus hervorgegangenen Melanosarkoms mehrfach kräftig bestrahlt. Dosis: 50 X (Sabouraud), 2 m Amp., 2 mm Al., 25 Min., Fokusabstand 25 cm. Erste Spaltlampenuntersuchung der Linse erst 8 Jahre später. Vorn feine subkapsuläre Trübungsschicht. Hinten dichte und dicke subkapsuläre Doppelschicht. Abb. 1446 Übersichtsbild. Man beachte die Doppelringform der polaren Trübungsschicht. Der optische Schnitt Abb. 1447 zeigt Doppelschicht der hinteren Trübung mit peripherer Konvergenz der beiden Schichten. Dadurch kommt Meniscusform zustande, wie wir sie schon bei Altersstar Abb. 1104, 1105 kennen lernten, dann auch bei Cataracta complicata und Glasmacherstar. Im vorliegenden Fall berühren sich die beiden Schichten axial im Bereiche der Zentraltrübung. (Das scheinbare Nachrückwärtsreichen der Trübung hinter die Kapsel ist vorgetäuscht, vgl. Text zu Abb. 1413.)

Die hintere Gesamtrübungsschicht hat über Hornhautdicke.

Es besteht außerdem Cataracta coronaria, die an beiden Augen ähnlich stark ausgeprägt ist.

RS = Handbewegungen.

\* Eine lästige Augenkomplikation bildet eine in diesem Falle und auch bei dem 18jährigen, wegen Maculatumor bestrahlten JECKLIN aufgetretene Ptosis („Röntgenptosis“).

Gute Abbildungen von menschlichen Röntgenstaren finden sich auch bei ROHR-SCHNEIDER und bei MEESMANN\*.

In Entwicklung und Morphologie ähnlich wie der Röntgenstar verhielt sich in acht von uns gemeinsam mit SCHINZ angestellten Versuchen der Radiumstar\*\*.

*Abb. 1448 und 1449. Histologisches Bild des Röntgenstars.*

Kaninchen Nr. 135/596, bestrahlt mit 250% HED., 16 Monate nach der Bestrahlung. Vakuolenansammlungen subkapsulär und in der mittleren und tiefen Rinde, Zerfall der Rindenfasern, Verschontbleiben des Linsenkerns (Schutz durch Sklerose). Vorzugsweises Befallenwerden der axialen hinteren und vorderen Rinde, relatives Verschontbleiben des äquatorialen Gebiets, speziell der Faserbildungszone. Die meist ovalen Vakuolen sind zum Teil leer, zum Teil mit einer homogenen oder scholligen, meist stärker als die Umgebung färbbaren Masse gefüllt; die Fasern sind vielfach aufgequollen und zerfallen.

## 12. Der Nachstar (Cataracta secundaria).

Wiewohl der Nachstar im wesentlichen lediglich aus Kapselresten besteht, bietet er am Spaltlampenmikroskop doch ein wechselvolles Bild, und niemand sollte ihn operativ in Angriff nehmen, ohne vorher am Spaltlampenmikroskop den Plan des Vorgehens erwogen und skizziert zu haben. Wer ihn extrahieren will, wird am Spaltlampenmikroskop die Falten oder Prominenzen finden, die mit der Kapselpinzette sicher zu fassen sind, und wird die kleinen oder größeren Synechien entdecken, die er vorher mit dem Spatel zu lösen hat, will er nicht gefährliche oder schmerzhaft zerrungen der Iris riskieren. Wer diszidieren will, wird sich nach Durchmusterung des Nachstars eine Skizze über die anzulegenden Schnitte machen. Er wird in erster Linie die dünnsten Stellen ermitteln, die er in passender Richtung in Angriff nehmen kann, und vor allem wird er nach Atropinisierung die Richtung der die größte Spannung anzeigenden *Fältchen* feststellen, die er, will er gutes Klaffen erzielen, in querer Richtung durchtrennt.

Das Spaltlampenmikroskop stellt aber auch die *Schichtdicke* des Nachstars fest, seine Zusammensetzung aus einer oder mehreren Membranen. Es läßt erkennen, ob noch beide Kapseln vorhanden sind, ob die eine ganz oder teilweise fehlt (Abb. 1450c, 1458a und b). Sekundäre Wucherungen des Kapselepitheles, die so häufigen Flüssigkeitskugeln auf der Nachstarhaut, Wucherungen des Pigmentblattes und andere Besonderheiten werden sichtbar, die für das Verständnis der Änderung der Nachstardichte von Bedeutung sind.

Stellen *prolabierenden Glaskörpers* bei strenger Fokussierung können wir unmittelbar sehen.

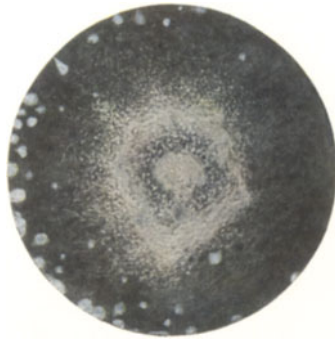
Sind Linsenreste zurückgeblieben, so ergibt der optische Schnitt deren Dicke, sowohl dann, wenn die Reste, wie dies nicht selten der Fall ist, ganz trüb, oder aber ganz luzid geblieben sind. Trübe Reste können mit der Zeit luzid werden, luzide können sich durch die Diszission trüben, sofern sie aus klarer Linsensubstanz bestanden. Der Operateur wird in solchen Fällen mit Hilfe des optischen Schnittes beurteilen lernen, ob er Diszission riskieren darf oder aber zuwarten, evtl. die Nachstarextraktion vorziehen soll.

\* MEESMANN: Klin. Mbl. Augenheilk. 81, 259 (1928).

\*\* Siehe L. PETER (Graefes Arch. 125, 428.)



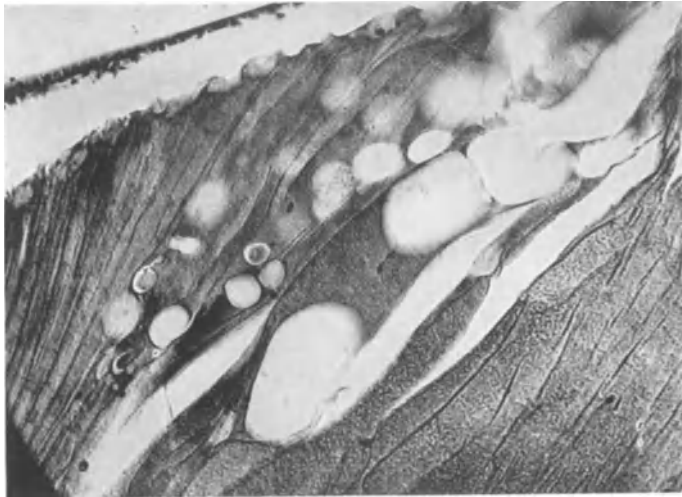
1445




1446



1447



1448



1449

Hat er es mit luzider Substanz zu tun, die in trübe Quellung übergehen wird, so wird er darüber im klaren sein müssen, daß diese trübe Corticalis, einmal von Glaskörper umhüllt, *sich äußerst schwer resorbiert*\*.

Er wird vor allem bei trüben Corticalisresten feststellen, ob letztere freiliegen und infolgedessen relativ rasch der Resorption verfallen können, oder ob sie von einer Exsudatmembran oder der Vorderkapsel bedeckt oder umhüllt sind, wodurch ihre Resorption wesentlich leidet. Oft erlebt man bei Verwendung des optischen Schnittes Überraschungen hinsichtlich der Nachstardicke. Linsenförmige, walzenförmige, zylindrische, in den Nachstar eingeschaltete, völlig luzide Gebilde kann man finden, von denen man bei fokaler Beleuchtung nichts bemerkte, die uns aber die Sehstörung verständlich machen (Abb. 1458b, 1465). Luzide Substanz ist eben nicht immer optisch leer, sie hat ihren besonderen Index und macht, je nach Lage und Form, irregulären Astigmatismus.

Oft ist man bei der ersten Nachstarbesichtigung insofern enttäuscht, als man die vordere Kapsel bei der Extraktion nicht tief genug gefaßt hat, so daß nun der obere Rand der zurückgebliebenen Kapsel quer durch die Pupillenmitte oder gar durch den oberen Teil der Pupille zieht. Will man sich daher die Diszission ersparen, so wird man die Kapsel möglichst tief, jedenfalls wesentlich unterhalb der Linsenmitte fassen.

*Auch entzündliche Schwarten beträchtlicher Dicke* vermag der dünne optische Schnitt der Dicke nach spielend darzustellen, worüber ich schon in manchem schwierigen Falle froh war.

Der Operateur wird sich in solchen Fällen vor der Schnittanlage genau die *Gefäße* merken und aufzeichnen, die er bei der Schnittführung zur Vermeidung von *Blutungen* umgehen will.

Alle hier geschilderten Befunde sieht man mit den früheren Methoden entweder ungenau, oder aber überhaupt nicht.

Der erfahrene Operateur ist bekanntlich im Nachstaroperieren vorsichtiger als der Anfänger, und die genaueste Methode, sich über die Struktur des Nachstars zu orientieren, wird ihm gerade gut genug sein. Jedenfalls darf heute die Unterlassung des optischen Schnittes vor der Operation als ein Kunstfehler gelten.

#### *Bemerkungen zur Morphologie des Nachstars.*

In morphologischer Hinsicht sei bemerkt, daß dünne Nachstarhäutchen im Spaltlampenlicht oft Interferenzfarben zeigen (z. B. Abb. 1451, 1457). Dieses Farbenschillern ist nur im Spiegelbezirk, *oft gleichzeitig mit Chagrin* (Abb. 1457) und *Epithelzeichnung*, sichtbar, letzteres in jenen Fällen, in denen größere Partien der Vorderkapsel zurückgeblieben sind, an denen das Epithel regelmäßig haften bleibt, um (nicht selten) nachher zu wuchern. Das Farbenschillern solcher Epithelflächen erinnert etwa an dasjenige von Fliegenflügeln. Wird ein solcher farbenschillernder Nachstar vom wogenden Glaskörper bewegt, so entstehen blitzartig sich ändernde Farben- und Faltenreflexe (z. B. bei dem 77jährigen Fritz Im. mit tiefschwarzer Pupille nach Starextraktion). Der Spiegelbezirk läßt das Farbenschillern naturgemäß bei Fältelungen besonders leicht zutage treten. Die dabei auftretenden Reflexlinien sind lineare Spiegelbezirke (VOGT)<sup>28</sup>.

\* Z. B. zeigt der vor 34 Jahren wegen Schichtstar rechts operierte Dr. jur. Bo. heute noch die klaffende Diszissionspalte, eingesenkt zwischen dicken weißen Corticalismassen, deren Resorption der umhüllende Glaskörper verhindert hat. Weniger hinderlich ist der Glaskörper der Resorption bei Verflüssigung.



Nicht selten können Fältelungen und Verbiegungen des Nachstars durch *Atropin* geglättet werden, wieder ein Beweis für die Richtigkeit des HELMHOLTZschen Akkommodationsmechanismus\*.

Recht häufig zeigt der Nachstar nach einiger Zeit klare kugelige Ein- und Auflagerungen (HIRSCHBERG, ELSCHNIG)<sup>140</sup>, deren Natur noch nicht sicher festgestellt ist (Abb. 1450). Oft liegen die Kugeln froschlauchartig übereinander. Handelt es sich um Myelinkugeln mit oder ohne Epithelwucherung? Oft liegen die Kugeln vereinzelt im Nachstarhäutchen, dasselbe anscheinend unterbrechend. ELSCHNIG, der diese Kugeln genauer beschrieb, faßt sie als degenerative Epithelveränderung auf.

Noch häufiger als diese Kugeln ist eine weiße *krümelige Substanz*, eine Art Detritus (z. B. Abb. 1452, 1455). Diese Linsenkrümel, („Resorptionskrümel“) wurden schon im Abschnitt Hornhaut erwähnt (Text zu Abb. 475—476, S. 219). Sie bilden wahrscheinlich das Substrat der sog. Linsenpräcipitate.

Nicht so selten enthält der Nachstar *Cholesterinkrystalle*. Ich fand solche in dicker Masse in der nasal oberen Nachstarpartie des 58jährigen Di. Karl (linkes Auge). Der Haufen hatte 3 mm Länge und Breite. Die flächenförmigen Krystalle maßen zum Teil 80 : 100 Mikra. Krystalle dieser Art gibt auch Abb. 1455 wieder.

Daß der Nachstar häufig mehrschichtig ist und aus zwei oder mehr getrennten Membranen bestehen kann, wurde oben erwähnt. Vorder- und Hinterkapsel können vollkommen plan und parallel sein, durch Kammerwasser voneinander getrennt. Wird die Vorderkapsel vor Entbindung der Linse möglichst breit herausgeholt (was wohl heute allgemein geschieht), so ist der Nachstar bei reizlosem Heilungsverlauf meist einschichtig (z. B. Abb. 1450 c, 1462). Doch können sich Lücken der Vorderkapsel durch ein zartestes Häutchen schließen. Dieses zeigt, sofern es epithelfrei ist, häufig kein Farbenshillern.

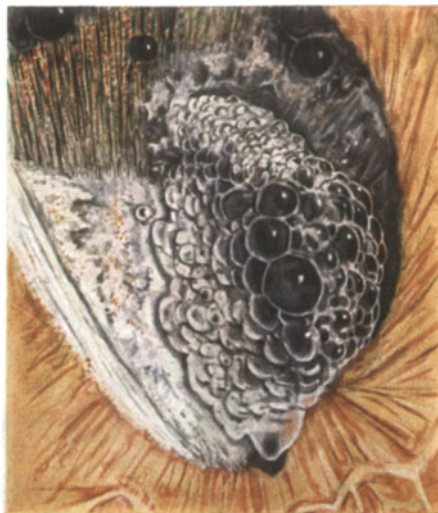Nach *Diszissionen* des Nachstars prolapiert der Glaskörper fast stets hernienartig in die Vorderkammer. Hin und wieder können fadenförmige Fortsätze desselben bis zur Diszissionsnarbe verfolgt werden. Der prolabierte Glaskörper zeigt vielfach eine leichte Trübung, und das Gerüst tritt zufolge Verdichtung, oft auch zufolge feinsten Auflagerungen, lichtstärker als normal zutage. Sozusagen stets erscheint es mit bräunlichen und rötlichen Pünktchen behangen (s. Abb. 681, 682 im Abschnitt Vorderkammer). Nicht selten führt dieser Prolaps zu *Sekundärglaukom*, das frühzeitige Verwendung von Mioticis erheischt.

*Abb. 1450 a. Zu einem Konglomerat gehäufte wasserklare Nachstarkugeln, bei dem 16jährigen K. Z., dessen Linse vor 13 Wochen wegen Schichtstar entfernt wurde. Ok. 2, Obj. a 2<sup>247</sup>.*

Rechts unten hintere Synechie der Iris an einem Konglomerat froschlauchähnlicher wasserklarer Kugeln, die nach oben und links hin kleiner und trüber werden.

Links eine weißliche trübe feinkrümelige Schicht (zerfallener Fasersubstanz), die ich in Nachstaren recht häufig fand (sie wurde schon oben erwähnt, „Resorptionskrümel“) und die sich nach oben in das feingefaltete farbenschillernde Kapselhäutchen fortsetzt. Innerhalb des letzteren zwei große wasserklare Kugeln, die scheinbar eine Unterbrechung des Häutchens darstellen.

\* Siehe auch B. GRAVES: Trans. amer. ophthalm. Soc. 23, 184 (1925). Mittels Mioticis konnte ich die Fältchen des Nachstars verstärken. Der Nachstar gibt uns, sofern keine Verwachsungen mit der Iris bestehen, die (ihrer Lage nach noch nicht bekannte!) Zugebene der Zonula an.



1450 a



1450 b



1450 c



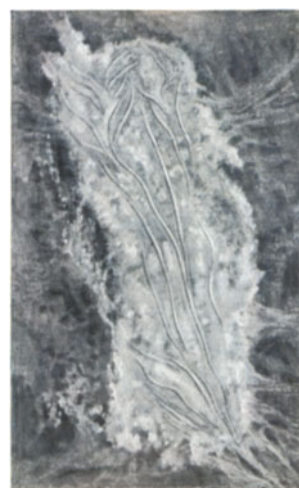1451



1452



1453



1454

*Abb. 1450b und c. Flächenhaft ausgebreitete Nachstarkugeln.*

63jährige Aloisia Kä. Rechtes Auge, dessen Star ich vor 4 Jahren bei runder Pupille extrahierte, unter Entfernung der Vorderkapsel mittels Kapselpinzette.

Letzte Zeit Reduktion des Visus auf 0,1, der post extractionem  $\frac{6}{6}$  (mit plus 11 komb. + cyl. 2,0 Achse 165°) betragen hatte.

Die Spaltlampe zeigt den flächenhaften Vakuolennachstar der Abb. 1050b und c. Diese flächenhafte Ausbreitung der Vakuolen zu einem Teppich ist häufiger als Zusammenballung zu Konglomeraten, wie sie Abb. 1450a und 1459b wiedergeben.

Im optischen Schnitt (Abb. 1450c) ist erkennbar, daß die Vakuolen der Kapselvorderfläche, ähnlich Seifenblasen, *halbkugelig* aufsitzen. Die Rückfläche der Membran ist frei. Sowohl die Flächenansicht, wie der optische Schnitt, lassen farbige (rote, grüne usw.) Punkte im Bereiche der Vakuolen erkennen.

Besonders oft sah ich derartige flächenhaft ausgebreitete glasklare Kugeln verschiedensten Kalibers im Nachstar *Achsenmyoper*, wo sie, auch wenn die Vorderkapsel bei der Extraktion größtenteils entfernt worden ist, zur Diszission zwingen\*.

*Abb. 1451, 1452. Cataracta secundaria mit faltigem farbenschillerndem Nachstarhäutchen. Weiße Resorptionskrümel<sup>247</sup>.*

Fall der Abb. 1292, „Resorptionskrümel“. *Sechs Wochen nach Linearextraktion der Cataracta traumatica.* Ok. 2, Obj. a 2.

In Abb. 1451 unten Rest zerfallener Fasersubstanz mit eingelagerten dichten weißen Schollen. Abb. 1452 illustriert diese charakteristischen schon weiter oben erwähnten weißkrümeligen Starreste („Resorptionskrümel“, s. Abb. 1320, 1334 usw.). Nach oben davon das in radiäre Traktionsfältchen gelegte Nachstarhäutchen. Man beachte die zum Teil farbig schillernden Doppelreflexlinien. Weiter oben Pigment- und Starreste, daran anschließend wieder das sehr lebhaft farbenschillernde Nachstarhäutchen.

Die weißen Nachstarkrümel stimmen nach meinen Beobachtungen in Form und Farbe mit den sog. Linsenpräcipitaten der Hornhau rückfläche überein (siehe Abb. 475, 476).

*Abb. 1453. Derbe Kapsel falten bei Nachstar, E. F., 13 Jahre<sup>247</sup>.*

Rechtes Auge, Ok. 2, Obj. a 2. Kontusionskatarakt (nach Pfeilschußverletzung vor einem halben Jahr), die zu lokalen Irisverwachsungen geführt hatte, resorbierte sich spontan. Man beachte den mit den Starresten verwachsenen Pupillenrand, der an einer freien Stelle zufolge Atropinwirkung eine große runde Ausbuchtung zeigt.

Dem Pupillenrand entlang zieht ein Büschel weißer matter Falten, die nach der unteren Irissynechie hin unregelmäßig wellige Verbiegungen zeigen und mit der Iris fest verwachsen sind. Hier sieht man aufgelagerte Pigmentbröckel und einige *Blutgefäße*, die quer über die Falten ziehen und beweisen, daß ein feines Exsudathäutchen die Starreste umhüllt. Dieses ist im optischen Schnitt darstellbar.

*Abb. 1454. Kapsel falten in Nachstarresten<sup>247</sup>.*

L. Sch., 12 Jahre. Nachstar nach traumatischer Katarakt (Perforation durch einen Draht vor 1 $\frac{1}{2}$  Jahren). Spontanresorption.

\* Letztere darf nach meiner Erfahrung nur mit tadellos schneidenden Diszissionsmessern ohne jede Zerrung und in kleinem Umfang geschehen, soll nicht Amotio retinae folgen.

Im mittleren Pupillarabschnitt dichtere Nachstarreste vom Typus der Abb. 1452; auf diesen weißen Resten reichliche Kapselalten, die zum Teil Verzweigungen aufweisen.

In diesem, wie in anderen Fällen, heben sich im fokalen Lichte die Fältchen von dem hellen Grunde schlecht ab, ebenso die Doppelreflexlinien. Viel deutlicher sind die Fältchen im regredienten Licht (Dunkelfeldbelichtung).

*Abb. 1455. Linsenreste mit farbenschildernden Nadeln, Kapselalten und weißen Resorptionskrümeln.*

10jähriger Hans Bie., linkes Auge. Kräftige Linsenreste nach traumatischer Katarakt durch Hackensplitterperforation vor 2 Jahren; Splitter sitzt in der Linse. Nasal oben ein Herd farbig glänzender Krystalle, darunter kurze lineare farbenschildernde Gebilde. Es handelt sich vielleicht um Cholesterinkrystalle. (Cholesterin kann sowohl in rhombischen Tafeln als auch in Nadeln krystallisieren.)

*Abb. 1457\*. Nachstar mit lanzettlichen Kapselalten und stark farbenschilderndem Chagrin.*

54jähriger Jakob Im., rechtes Auge. Nachstar nach Entfernung einer Cataracta traumatica.

Kapselalten breit, ähnlich wie im vorigen Falle. Ein faltenfreier Abschnitt ist im Spiegelbezirk (Chagrin) bei 36facher Vergrößerung eingestellt. Die Umriss der 6eckigen Epithelzellen werden sichtbar (in Abb. 1457 nicht dargestellt). Das Farbenschildern ist durch Interferenz gegeben, die nicht durch das Kapselhäutchen selber zustande kommt (dieses ist dazu viel zu dick), sondern offenbar durch eine dünne Flüssigkeits- oder Gewebsschicht, die der Kapsel, bzw. dem Epithel angehört, einen besonderen Brechungsindex aufweist und eine Dicke von etwa 0,2 oder weniger Mikra aufweist.

*Abb. 1458a und b. Nachstare im optischen Sagittalschnitt.*

Vorder- und Hinterkapsel sind bei diesen Nachstarformen intakt, wenigstens im Bereiche des von uns ausgewählten optischen Schnittes.

Abb. 1458a, mit Vakuolen gefüllter Nachstar des 13jährigen Jakob We., rechtes Auge, 25fach. Nachstar nach Cataracta traumatica. A Vorderkapsel, P Hinterkapsel. Oben bei D eine trübe, kataraktöse Partie. Wie ersichtlich, ist in ihrem Bereich der Nachstar am dicksten. Der Rest ist mit Vakuolen (Myelinkugeln) erfüllt. Bei L eine luzide Stelle. Läßt man den optischen Schnitt wandern, so ändert sich naturgemäß auch das Bild.

Abb. 1458b, 25fach, gibt multiple Schnitte durch den Nachstar der 51jährigen Frau Frey, rechtes Auge, wieder. Die Schnitte betreffen den glasigen durchsichtigen Nachstar G unterhalb der undurchsichtigen Schwarte S, Pupille 2,5 mm. Wie ersichtlich, wechseln Dicke und Querschnittform des Nachstars von Stelle zu Stelle. Die weißen Punkte innerhalb der Schnitte entsprechen Vakuolen.

*Abb. 1459a. Scheinbare Spalt- und Rißlinie im Nachstar.*

Wer den Nachstar sorgfältig durchmustert, wird eine Reihe von Einzelheiten entdecken, die nicht immer erklärlich sind und von denen ich hier nur wenige wiedergebe. Dazu rechne ich die dunkle, gleichmäßig schmale Rißlinie oder Spalte (Abb. 1459a


\* Abb. 1456 fällt weg.



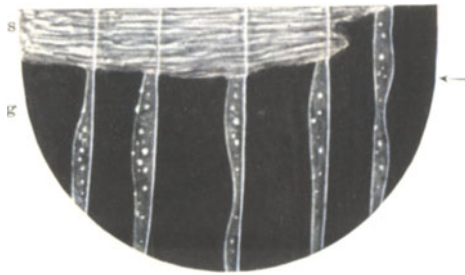
1455



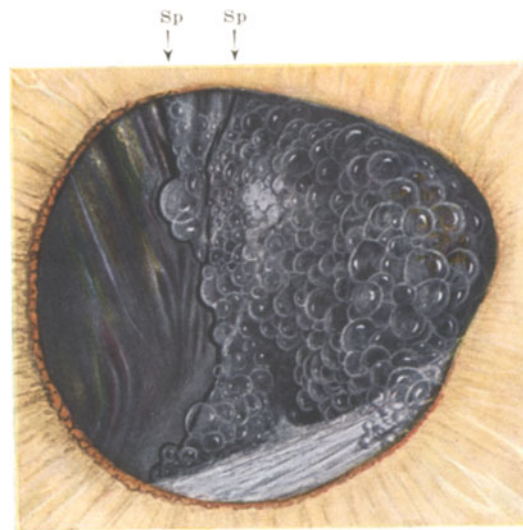
1457



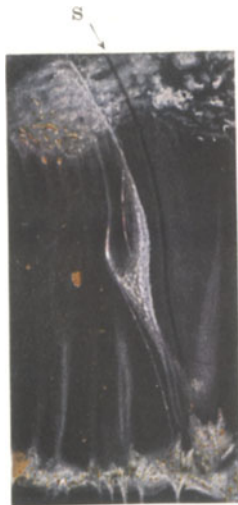1458 a



1458 b



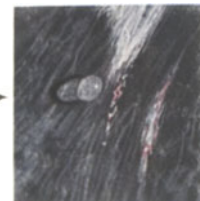
1459 b



1459 a



1459 c



1459 d

bei S), die ungefähr parallel einer weißen unregelmäßig breiten Vertikalfalte verläuft und mit ihrem unteren Ende unter einer weißen wolkigen Trübung verschwindet. Diese dunkle Linie ändert sich nicht, von welcher Seite man sie betrachte oder beleuchte. Sie ist also kein Reflexphänomen, noch steht sie mit einem solchen in Zusammenhang. Sie ändert sich aber auch nicht, wenn ich Atropin gebe, was zufolge vermehrten Zonulazuges bei einer Reißlinie wahrscheinlich der Fall wäre. Ihre Deutung erscheint daher nicht klar.

Die weiße danebenliegende Vertikalfalte leuchtet rot auf, wenn ich das Licht über sie hinweg in den Glaskörper werfe (s. Erörterung dieses Phänomens in Fußnote zu Abb. 1023). (70jährige Frau Seline Sch., rechtes Auge. Starextraktion mit peripherer Iridektomie vor mehreren Wochen. Die Vorderkapsel hatte ich in weiter Ausdehnung entfernt.)

*Abb. 1459b. Spalten oder Risse des Nachstars vortäuschende Schattenlinien.*

64jährige Frau Anna We., linkes Auge. Hintere Schalenkatarakt, beiderseits von mir extrahiert vor 3 Jahren. Runde Pupille. Links in den letzten Monaten leichte Visusabnahme zufolge Nachstar (Abb. 1459b, unerweiterte Pupille). Der Nachstar besteht temporal aus dem Konglomerat von luziden Kugelgebilden der Abb. 1459b (vgl. Abb. 1450a), nasal aus einer leichtgefalteten Kapselhaut. Das Kugelkonglomerat ist luzider als dasjenige der Abb. 1450a und läßt temporal braunes Pigment erkennen. Unten ein weißer querer gefalteter Kapselstrang.

Beleuchtet man von der temporalen Seite, so zeigt die Kapselhaut *am Rande des Kugelhaufens* (also da, wo dieser in die Nachstarhaut mündet) die scharfbegrenzte schwarze Spaltlinie Sp der Abb. 1459b, die sich oben gabelt. Diese schwarze Linie täuscht, ähnlich wie die in Abb. 1459a, eine *Spalte* der Membran vor. Sie folgt zum Teil strenge den Vakuolen, *an deren Grenze gegen die Membran liegend*.

Daß es sich hier nicht um eine wirkliche Spalte, sondern um eine optische Wirkung der Vakuolen handelt, ergibt sich daraus, daß die scheinbare Spalte etwas breiter wird, wenn ich den Winkel zwischen Beobachter- und Beleuchtungsrichtung vergrößere, und daß sie *ganz verschwindet*, wenn ich von der anderen Seite her (von nasal) beleuchte. Diese Feststellung zeigt, daß Spalten in der Nachstarmembran ohne sorgfältige Prüfung nicht angenommen werden dürfen.

Im vorliegenden Falle handelt es sich nicht um reine Schlagschattenwirkung, sondern um Kombination mit Brechung. Sie beruht darauf, daß die Vakuolen, soweit sie der Membran aufliegen, *Halbkugeln* darstellen (s. Abb. 1450c). Die kugelförmigen Vakuolen zeigen dementsprechend das Phänomen nicht, während es am *Rande* des Kugelhaufens (also im Bereiche der aufliegenden Halbkugeln, stets auftritt).

*Abb. 1459c und d. Einen Ringriß vortäuschende Schattenlinie einer Nachstarvakuole.*

62jähriger Ing. Schl., linkes Auge. Betrachtet man den linkseitigen Nachstar Abb. 1459c bei Beleuchtung von der *temporalen* Seite, so wird auf dem grauen Nachstargrund der kreisförmige, äußerst scharfe Schattenring der Abb. 1459c sichtbar, der zunächst schwer zu deuten ist. In dem von ihm umschlossenen Scheibchen kann man allerdings bei genauem Zusehen ein feines Reflexpünktchen erkennen, das mit Wanderung der Lichtrichtung gleichsinnig sich verschiebt. Beleuchtet man nun von der *nasalen* Seite, so wird das vakuolenähnliche Gebilde L der Abb. 1459d sichtbar, unter gleichzeitiger Verschiebung und Verbreiterung der Schattenlinie.

Es täuscht also hier die Schattenlinie einer Einzelvakuole eine zirkuläre Reißlinie vor. Es handelt sich um dieselbe optische Erscheinung wie in Abb. 1459 b.

*Abb. 1460. Nachstar mit Abriß und Umkrepelung (und zum Teil Wucherung) des retinalen Pigmentblattes.*

59jährige Frau Emilie Spö., linkes Auge. Drei Jahre nach Exstruktion des Altersstars. Das Licht steht temporal, wodurch auf der in einigem Abstand hinter der Iris liegenden Nachstarmembran schwarze Schlagschatten S entstehen. Das retinale Pigmentblatt adhärirt an der Vorderkapsel und ist von der Irisrückfläche gelöst. Die Bewegung der Pupille lehrt, daß die *Rückfläche* des Pigmentblattes vorliegt, bei Pupillenverengung krepelt es wieder in die normale Lage zurück. Es ist somit *peripher* losgerissen.

Größe des unteren Bezirks, 1,75 mm, der obere ist etwas kleiner. Am freien Rande ist es vielleicht gewuchert, so im Bereiche des durch den oberen Teil der Pupille ziehenden weißen Kapselstranges.

Im untersten Abschnitt der Pupille (Abb. 1460) glasklare Massen von zum Teil konzentrischer Schichtung, wohl dem Kapsel epithel entstammend (SÖMMERINGScher Krystallwulst).

*Abb. 1461 und 1462. Pigmentnachstar.*

45jähriger Lehrer Schmi. mit hoher Achsenmyopie, rechtes Auge. Pigmentnachstar. Unsere erste Untersuchung fand 30 Jahre nach der Linsenextraktion (nach Fukala) statt. Die zarte Membran ist über und über mit Pigmentsternchen dicht bedeckt. Meist liegen die letztern dicht nebeneinander, ohne besondere Gruppierung ihrer Ausläufer. Nur an zwei Stellen (Abb. 1462) zeigen sie die schon früher geschilderte spiralige Gruppierung (vgl. Abb. 822—826); temporal oben und nasal unten sind die Sternchen rotbraun, im übrigen braungelb bis strohgelb. Temporal unten einige flache Falten. Nasal oben zeigt der Nachstar eine scheinbar sekundär durch Bruch entstandene große, mehr axial zwei kleine Lücken\*. Ob das Pigment in solchen Fällen aktiv auf die Membran wandert, wie BRÜCKNER\*\* annimmt\*\*\*, der als erster einen Fall von (noch erheblich dichterem) Pigmentnachstar beschrieb, oder aber, ob es bei der Exstruktion und bei sekundärer Iritis in amorpher Form dorthin zu liegen kommt, sich später formend, bleibe dahingestellt. Der letztere Modus hat von vorneherein mehr Wahrscheinlichkeit, weil er auf der intakten Vorderkapsel nachweislich stattfinden und sukzessive verfolgt werden kann. Man vgl. z. B. die ganz ähnlichen Bilder 826 und 1462! Es liegt kein zwingender Grund vor zu der Annahme, daß auf der Kapsel des Nachstars das Pigment anderer Genese sei, als auf der normalen Vorderkapsel. S in Abb. 1461 Schlagschatten der Pupille.

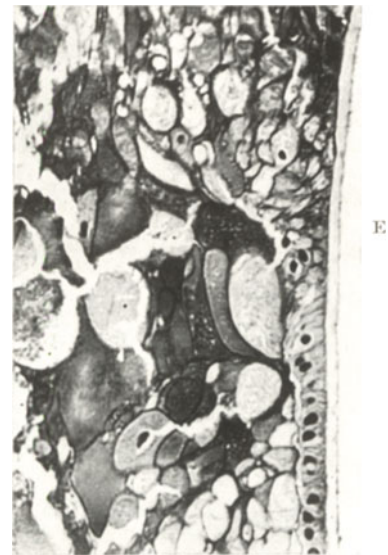
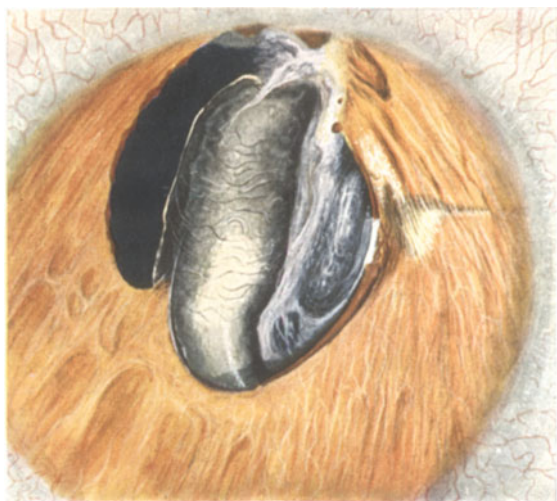
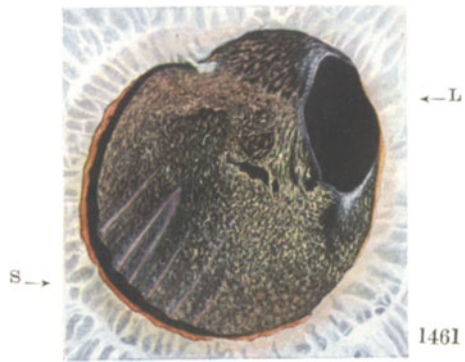
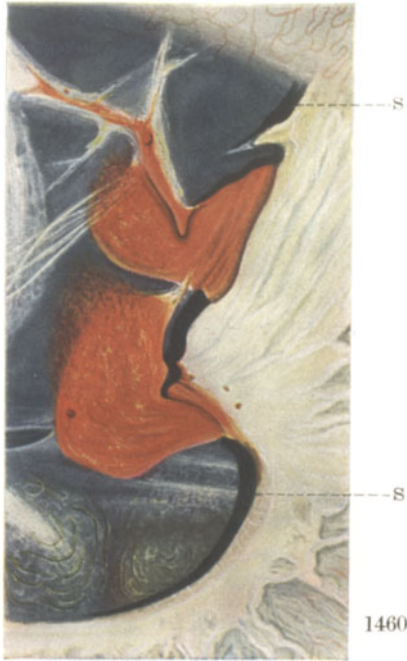Interessant ist im vorliegenden Fall die rein blaue Farbe der rechtseitigen Iris, im Gegensatz zu der gelblichbräunlichen der anderen Seite. Nach Linsenextraktionen bei Jugendlichen pflegt nämlich, wie ich gezeigt habe †, gerade das Umgekehrte der Fall zu sein: Die Iris der operierten Seite zeigt *gesteigerte* Pigmentierung (Heterochromiecyclitis liegt nicht vor).

\* Solche (spontane?) Lücken sah ich noch in einem anderen Falle von (seit 40 Jahren bestehendem) Pigmentnachstar (75jähriger Schm. Eisensplitterperforation rechts vor 40 Jahren). Auch hier multiple Lücken (durch Resorption oder Bruch?).

\*\* BRÜCKNER: Klin. Mbl. Augenheilk. 62, 461 (1919).

\*\*\* Er vermutet, daß es aus dem pigmentierten Epithel des Ciliarkörpers stamme und via Zonula auf den Nachstar gewuchert sei.

† VOGT: Graefes Arch. 112, 118 (1923), s. auch Abschnitt Iris.





*Abb. 1463a—d. Nachstar mit ungewöhnlich großem Krystallwulst.*

75jährige Frau E. Tr., linkes Auge. Nachstar nach Starextraktion auswärts vor 5 Jahren. Nach einer vom selben Augenarzt vorgenommenen Nachstaroperation hätte sich das Auge entzündet. Wie aus Abb. 1463a ersichtlich, verlötet oben ein weißer Strang den Nachstar mit der Pupille und setzt sich abwärts in eine ungleichmäßig dicke weiße Membran fort, die unter dem unteren Pupillenrand verschwindet. Medial schließt sich an diese Membran die riesige glasig gelbliche Walze der Abb. 1463a an. Diese Walze endigt medial in einer kurzen Membran, die mit glänzendem Rand scharf gegen die schwarze Pupille abschneidet. Unten eine hintere Synechie.

Extraktion dieses Nachstars mittels Kapselpinzette. Histologisch fand ich in dem extrahierten Stück folgendes: in Abb. 1463b—c beachte man die auswachsenden Epithelien E, die fertigen Fasern F. Vereinzelt Vakuolen und Faserzerfall.

Es handelt sich somit um einen *Wulst echter Linsensubstanz*. Daß diese sekundär sich bildete, zufolge einer Art Regeneration, ist naheliegend. Reste der extrahierten Linse wären in der langen Zeit mit Wahrscheinlichkeit zerfallen.

Es darf angenommen werden, daß post extractionem zurückgebliebenes Kapsel-epithel sich weiter vermehrte und daß das äquatoriale Epithel E in Abb. 1463b, ähnlich wie in der normalen Linse, zu Fasern auswuchs. Wir finden denn auch alle Stadien und Querschnittstypen von Fasern, von den platten, sechseckigen Querschnitten bis zu den scharfkantigen polymorphen Polygonen, das Ganze umschlossen von der Linsenkapsel, so daß tatsächlich, wie wohl in manchen Fällen von SÖMMERINGSchem Krystallwulst, eine Art neugebildeter Linse vorliegt.

Sehr bemerkenswert sind die Strukturveränderungen der Linsenkapsel (s. Mikrophoto-Abb. 1463d). Sie zeigt an mehreren Stellen auf längere Strecken eine Art *lamelläre Struktur*, gegeben durch kürzere und längere Längspalten, welche parallel zur Oberfläche die Kapsel auf weite Strecken durchsetzen. Es hat also die Kapsel im Verlauf der 5 Jahre (seit der Extraktion des Stars) eine Veränderung resorptiver Art erlitten, die ihre lamelläre Struktur in Erscheinung treten läßt, wie wir sie von der Maceration her kennen.

Über *ringförmige* „Nachstarlinsen“ ist wiederholt berichtet worden. Ich zitiere GONINs\* Experimente und WESSELY\*\*.

*Abb. 1464 und 1465. Linsenförmige Bildung innerhalb eines Nachstars.*

64jähriger Nikolaus Ku., linkes Auge. Beidseitige familiäre Achsenmyopie. LS post extractionem =  $\frac{5}{8}$  H 6,0 D. Der Nachstar zeigt temporal geschlängelte Kapselalten (Übersicht Abb. 1464, schwache Vergrößerung). Der optische Sagittalschnitt (Abb. 1465) durch den Nachstar ergibt *Linsenform* dieser Scheibe. Eine vordere flachere und eine hintere stärker gewölbte Grenzmembran ahmen gewissermaßen die Form der Linse nach. Am Rande setzen sie sich spitz zulaufend in die Nachstarmembran fort. Die beiden Membranen umschließen einen *opaken*, offenbar stärker eiweißhaltigen, scheinbar strukturlosen Inhalt. Nur in dichter Nähe der Membran sieht man die genannten weißen Krümel. Die vorderen derselben werfen scharfe lineare Schlagschatten, welche die genannte Opazität durchsetzen.

Bildungen ähnlicher Art fand ich bei altem Nachstar mittels optischen Schnittes mehrfach. Ihre Erklärung stößt auf Schwierigkeiten.

\* GONIN: Beitr. path. Anat. 19 (1896).

\*\* WESSELY: Arch. Augenheilk. 66, 277 (1910).

*Abb. 1466. Zarte Nachstarmembran mit physiologischem Hyaloidearest.*

Linkes Auge des 81jährigen Herrn Josef Ma., bei dem ich vor 11 Monaten den linken Star nach vorheriger Exstruktion der Vorderkapsel entband. (Es hatte Total-sklerose mit Subkapsulärtrübungen bestanden). Hinterkapsel in zarte flache Falten gelegt, die etwa den Descemetifalten der Abb. 504, 512, 593b gleichen. Nasal der physiologische, freipendelnde Hyaloidearest, der sich somit vom 8. Fetalmonat bis ins 81. Jahr erhalten hat.

*Abb. 1467—1468. Zeltförmiger, an der Hornhautrückfläche adhärenter Nachstar.*

69jähriger Lorenz Siegrist, linkes Auge. Exstruktion auswärts vor einem Jahr. Der Exstruktion wurde eine vorbereitende Iridektomie vorausgeschickt. Über dem unteren Pupillarsaum zeigt die Hornhautrückfläche eine schräge weiße Narbe von Hantelform (C in Abb. 1467. Diese Abbildung gibt eine Übersicht über den Nachstar.) An dieser Narbe C ist, wie der optische Schnitt Abb. 1468 demonstriert, der Nachstar adhärenent. Die Hornhaut ist an der betreffenden Stelle verdickt, zipfelförmig nach hinten gezogen (vgl. auch Abb. 1321, 1322). Der zeltförmige Nachstar steht durch etwas gedehntes Gewebe (Abb. 1468) mit der Narbe in solider Verbindung. (Bei der Nachstarspaltung löste ich diese Verbindung mittels Diszissionsmesserchen.)

Die Adhärenz entstand offenbar zufolge einer Verletzung der Hornhautrückfläche gelegentlich der Starexstruktion.

*Abb. 1469. An einem Nachstar adhärrierender Baumwollfaden.*

73jähriger Theophil Ott, linksseitige Cataracta hypermatura extrahiert vor 2 Wochen, unter Erhaltung der runden Pupille. Vor der Exstruktion wurde ein großer Teil der vorderen Kapsel herausgeholt. Reizloser Heilungsverlauf.

Bei der Spaltlampenuntersuchung zeigt sich ein *glänzender* weißer, im regredienten Licht glasiger Faden von gleichmäßiger Dicke (F in Abb. 1469), mit den Enden adhärrierend oben an einem Rest des retinalen Irispigmentblattes, unten an der Nachstarmembran, frei das Kammerwasser durchziehend. Schon 2—3 Wochen post extractionem erscheint er mit einzelnen braunen bis grauen Pünktchen und Klümpchen behangen, Schneeflocken an einem Telegraphendraht vergleichbar. Nach weiteren 3 Wochen waren, wie Abb. 1469 zeigt, diese Klümpchen zahlreicher, besonders die braunen, und als ich den Patienten nach weiteren 6 Wochen untersuchte, war der Faden spurlos verschwunden und auch bei extremer Mydriasis nicht mehr aufzufinden. Offenbar war er vollkommen resorbiert worden.

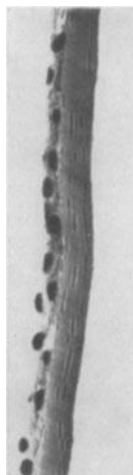Einen *ganz übereinstimmenden Befund* erhob ich bei der 72jährigen Frau Ru., deren linke, total sklerosierte Linse ich wegen hinterer Schalenkatarakt extrahiert hatte. Hier saß der Faden im unteren Kammerabschnitt. Auch bei der 55jährigen Frau Gr. blieb nach Exstruktion der Cataracta complicata ein solcher, sich resorbierender Faden zurück.

Die Baumwollfäden gelangen mit dem Repositorium oder dem Löffel in die Vorderkammer. Sie sind, wie die drei Fälle lehren, harmlos und werden durch Abwehrzellen beseitigt. Daß diese (Abb. 1469) pigmentiert sein können, ist bemerkenswert.

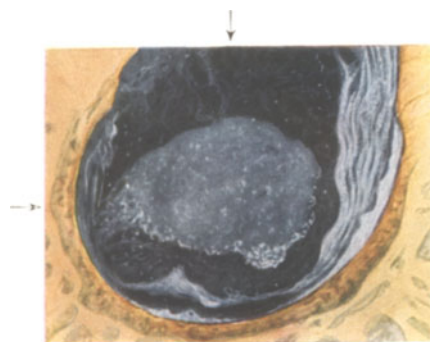
Baumwollfäden unterscheiden sich durch ihre gleichmäßige Dicke, glasige Durchsichtigkeit, gestreckte Form, Unverzweigtheit, und ganz besonders durch ihren *Glanz* ohne weiteres von Pupillarfäden oder Zonulafasern, welche letztere erheblich dünner sind.



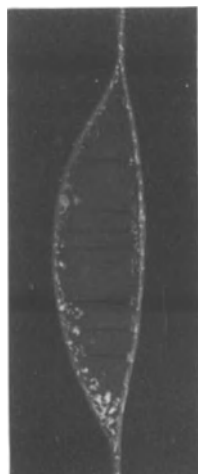
1463 c



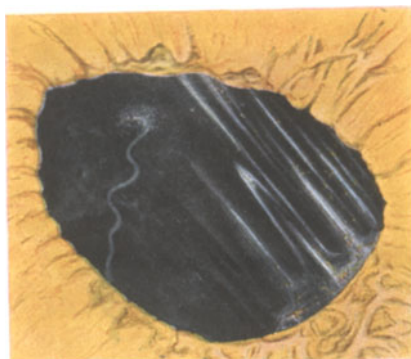1463 d



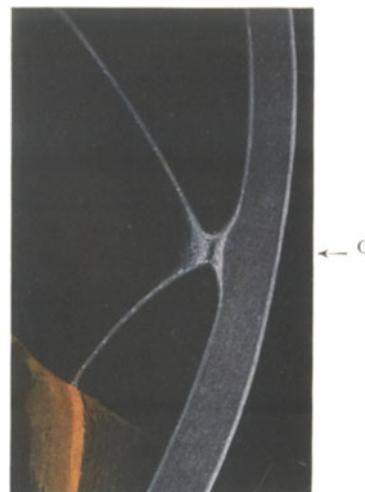
1464



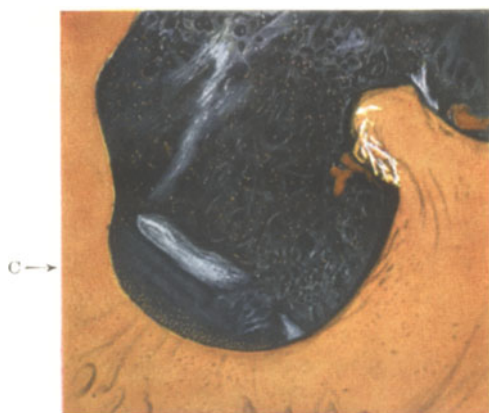
1465



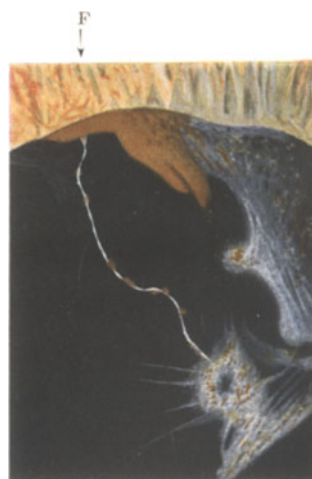1466



1468



1467



1469

## Die Zonula Zinnii des Menschen.

### I. Die normale Zonula und ihr Verlauf.

Untersuchungen über die Zonula waren stets mit technischen Schwierigkeiten verbunden, weil mit den gebräuchlichen Untersuchungsmethoden die klare Übersicht über ein bogenförmig verlaufendes, wirres Fasersystem nicht wohl auf der ganzen Verlaufstrecke einwandfrei zu erheben ist. Mögen histologische Schnitte in meridionaler Richtung oder äquatorial, wie RABL empfahl, durch Ciliarkörper, Zonula und Linse gehen, es ist nicht möglich, *eine* Zonulafaser in ihrem ganzen Verlaufe und Ansatz an der Linse in einem Schnitt vor sich zu bekommen. Wo aber Tausende von Fasern bogenförmig nebeneinander herlaufen und sich zum Teil in verschiedenen Richtungen einstellen, können auch Schnittserien kaum ein klares, deutliches Bild vom Einzelfaserverlauf geben.

Das Spaltlampenmikroskop bot daher eine willkommene Methode, den Faserverlauf der Zonula stereoskopisch *in situ* der Untersuchung zu unterwerfen. Dies geschah gemeinsam mit A. EGGER an einer Serie frischer, zum Teil kurz fixierter tierischer und menschlicher Bulbi\*.

Zur Fixierung der Objekte wurden verwendet: Formalin 5 und 10%, Salpetersäure 3%, ZENKERSche Lösung und Osmium-Chromessigsäuregemische. Als beste Methode zur Darstellung der Zonula erwies sich uns die Fixierung der Bulbi in Chromessigsäure mit Zusatz von etwas Osmiumsäure ( $\frac{1}{2}$  von der für FLEMMINGSche Lösung angegebenen Menge), und zwar fixierten wir nicht länger als  $\frac{1}{2}$ — $1\frac{1}{2}$  Tage. Einige Bulbi wurden zum Vergleiche und zur Feststellung der Veränderungen, welche die Fixation hervorruft, in frischem Zustande untersucht. Damit die Zonula möglichst anschaulich und der beabsichtigten Untersuchung zugänglich gemacht werde, sind die Bulbi 1—2 mm vor dem Äquator halbiert, hernach Cornea und Sklera und dann die Iris nach der Angabe von GREEFF<sup>346</sup>) abgetragen worden. Bei einem Teil der Bulbi wurde der Glaskörper nur bis gegen die vordere Grenzsicht entfernt, bei anderen wurde auch diese sorgfältig mit der Pinzette gefaßt und bis gegen die Ora serrata, wo sie festhaftet, abgezogen. Dabei konnte man nach dem Auspinseln des Glaskörpers bis zur Grenzsicht bei einigen Augen *sehr deutlich den etwa 2 mm vom Linsenrande entfernten konzentrischen Ring, das Ligamentum hyaloideo-capsulare*, sehen, mit welchem die Grenzsicht sich hier an die hintere Linsenfläche ansetzt\*\*. Beim Abheben der Grenzsicht zeigte sich bei einem Auge innerhalb des konzentrischen Ringes keine weitere Fortsetzung der Grenzsicht mehr, in allen anderen Fällen ließ sich auch innerhalb des Ringes ein, der hinteren Linsenfläche anliegendes „Häutchen“ in

\* EGGER: Graefes Arch. 113, 1 (1924) und Diss. Zürich 1923, s. auch dort die Literatur.

\*\* Daher der Glaskörpervorfall in die Vorderkammer bei intrakapsulärer Extraktion. Siehe Abschnitt Glaskörper.

Verbindung mit der übrigen Grenzschicht abheben. Es sei gleich hier erwähnt, daß wir, den Erwägungen folgend, welche sich einem durch die Abhandlungen SALZMANNs über die Verbindung von Zonula und Glaskörper aufdrängen, gleich nach der Präparation das hintere Zonulagebiet unter dem Präpariermikroskop untersuchten, dabei aber nirgends den Rest einer abgerissenen Zonulafaser finden konnten. Im Gegenteil lag die Zonula an den fixierten Präparaten stets sehr schön und unversehrt vor uns. Es dürfte dies die Annahme berechtigen, daß die Verbindung des Glaskörpers mit der Zonula, wenigstens mit den von der Mitte des Orbiculus ciliaris nach vorn gelegenen Teilen der Zonula, keine so innige ist, daß sich die Grenzschicht des Glaskörpers nicht leicht von ihr ablösen ließe. Die so vorbereiteten Präparate wurden teils in Alkohol nachgehärtet, teils sofort in 20% Glycerinlösung untersucht, mit Hilfe eines plan-parallelen Gefäßes von etwa 1 cm Tiefendurchmesser, so daß Vorder- und Rückseite des Präparates durch Umdrehung des Gefäßes in die zur Untersuchung nötige Lage gebracht werden konnten. Die Bulbi wurden durch Watte in ihrer Lage gehalten.

Die *Spaltlampenmikroskopie* (24fache Linearvergrößerung, Okul. 2, Obj. a. 2) liefert besonders an Chromessigsäurepräparaten äußerst plastische Bilder. Bei der angegebenen Darstellungsweise kann die Beobachtung der Zonula abwechselnd von vorn und hinten geschehen und das verschälerte gut fokussierte Büschel ermöglicht einen optischen Schnitt durch die ganze Dicke der Zonula, welcher den Verlauf der einzelnen Fasern sukzessive abzutasten gestattet. Dabei kann der Schnitt am gleichen Präparat wechselnd quer, schräg oder parallel in den Faserverlauf verlegt und das Büschel, wo es notwendig wird, verbreitert werden. Dies alles gestattet, die gegenseitigen Wechselbeziehungen der Fasern plastisch zur Darstellung zu bringen.

Ganz besonders wirksam fand ich bei diesen Untersuchungen die Verwendung des (den bisherigen Beobachtern noch unbekanntes) *Spiegelbezirkes*\*. *Ich möchte ihn ganz allgemein als Conditio sine qua non zur Untersuchung der Zonula bezeichnen.*

Nur mit Hilfe des letzteren war es mir möglich, die Fasern im Bereiche des Orbiculus ciliaris, als Strecke zwischen den Ciliarfortsätzen und Ora serrata zu verfolgen, vgl. Abb. 1473, welche eine photographische Aufnahme der vom Spiegelbezirk gelieferten einzelnen Faserreflexionen aus der Gegend hinter den Ciliarfortsätzen darstellt. Wenn auch die Chromessigsäurefixation das Reflexionsvermögen der einzelnen Fasern verstärkt, so reicht diese letztere doch gerade im Bereiche der Ciliarfortsätze für gewöhnlich nicht aus, um die Fasern sichtbar zu machen. Sie treten aber mit Anwendung des Spiegelbezirkes als *glänzende Striche* zutage. Diese werden sichtbar (Abb. 1470—1473), wenn das Objektiv in die Hauptausfallsrichtung des von der untersuchten Fläche zurückgeworfenen Lichtes gebracht wird. Recht plastische Bilder liefern auch die durch *Fensterung der Sklera* gewonnenen Präparate, welche wir in folgender Weise vornahmen: Es wurde am fixierten und gehärteten Präparate ein Stück von der Größe eines Quadranten der Lederhaut, samt Corpus ciliare und Zonula der betreffenden Fensterstrecke entfernt. Wenn dabei die gegenüberliegenden Zonulafasern einen so starken Zug ausübten, daß die Linse verlagert wurde, so mußte dieser entsprechende Abschnitt zwecks Entspannung mit entfernt werden. Dadurch wurde es möglich, die Zonula gewissermaßen von der *Seite*, d. h. im *Radialerschnitt* zu betrachten. Es konnte auf diese Weise besonders die Frage der Kreuzung

---

\* Daß die Zonula einen *Glanz* zeigt und daher im Spiegelbezirk ganz wesentlich verdeutlicht wird, beobachtete ich am Lebenden zum erstenmal 1922. Bei Pat. Karl Strü. (1875), mit linksseitigem Iriskolobom unten außen, konnte die Zonula nur bei Einstellung ihres Spiegelbezirks gesehen werden (Lampe temporal), bei allen anderen Einstellungen war sie unsichtbar, mit Ausnahme von pigmenteingescheideten Stellen.

in übersichtlicher Art studiert werden. Diese Präparate mußten von der Schmalseite des planparallelen Glasgefäßes betrachtet werden.

Abb. 1470. *Bulbus eines 55jährigen, 24 Stunden in Chromessigsäure mit Osmiumzusatz fixiert und kurz gewässert.*

a) *Betrachtung von hinten*: Am Corpus ciliare können Hauptfortsätze und schwache Zwischenfortsätze unterschieden werden. Wir zählen an diesem Auge 68 Ciliarfortsätze. Ihre gegenseitige Distanz beträgt am Chromessigsäurepräparat 0,7 mm. Die Zonulafasern sind viel stärker reflektierend als bei Formalinfixierung. Sie erscheinen hier und auch im Formalinpräparat in Gruppen geordnet. Aus jedem Tal kommen 2 Gruppen Faserzüge, und zwar hart an den Seiten der Ciliarfortsätze entlangstreichend ziehen sie, am zentralen Ende der Fortsätze sich in 2 oder 3 sagittal übereinanderliegende Gruppen anordnend, zur Linse. Der Faserzug, der zu oberst an den Fortsätzen, also zunächst den Firsten verläuft, zieht zur hinteren Linsenfläche. Die zu unterst an den Seitenwänden der Fortsätze und die im Winkel zwischen Fortsätzen und Tälern verlaufenden Fasern ziehen zur Vorderfläche der Linse. Zwischen diesen beiden Zügen gehen Fasern an den Äquator, doch nicht immer, indem dann und wann der Äquator ganz frei von Fasern ist und sich diese dann meist der Vorderfläche der Linse zuwenden. Die eben beschriebenen, von den Seitenwänden der Firsten kommenden Fasern erhalten Zuzüge, und zwar gesellen sich zu dem zur Vorderfläche der Linse verlaufenden Zug auch Fasern, welche bis an das proximale Ende des Ciliarkörpers in den Tälern verlaufen. Diese Fasern befinden sich in den Tälern nicht in der Mitte, sondern stets finden wir sie nahe am oben bezeichneten Winkel und im Winkel selbst verlaufend. Die äquatorialen und die zur Hinterfläche ziehenden Fasern erhalten ihren Zuzug auch aus den Tälern, und zwar meist aus dem mittleren Teil derselben. (Sie scheinen hier auf den ersten Blick aus dem Ciliarkörper auszutreten und, von der Seite betrachtet, in schroffem Aufstieg zur Linse, die an den Seitenwänden der Fortsätze verlaufenden Fasern zu kreuzen.)

Die *Firsten der Fortsätze* erscheinen meist von Fasern völlig frei zu sein, aber hier und da sehen wir doch eine feine Faser über die ganze Länge der Firsten verlaufen. Gewöhnlich liegt sie dabei in einer Längsrinne. Sie hat sich infolge ihrer straffen Spannung im weichen Gewebe eingesenkt.

Es wurden im Gebiete der Ciliarfortsätze auch einige *zirkulär* verlaufende Fasern beobachtet. Sie ziehen von einem Ciliarfortsatz zum andern, ziemlich nahe den Firsten, sind aber nur hier und da vorhanden.

Bei der Untersuchung des Verlaufes der Fasern, insbesondere ihres peripheren Ansatzes, ist es, wenn Täuschungen vermieden werden sollen, unbedingt notwendig, daß die *Spiegelung* der Fasern zu Hilfe gezogen wird (vgl. Abb. 1470—1473). Nur unter Zuhilfenahme der Spiegelung kann die einzelne Faser da, wo sie dem braunen Untergrunde aufliegt, erkannt werden. Nur dann ist erkennbar, daß die Faser nicht schon am peripheren Teile der Firsten oder in dem Tale endigt, *sondern daß sie weiter zurückgreift, ja, daß die Hauptmasse der Fasern bis gegen die Ora serrata zieht.*

Unsere Untersuchung ergab eine Länge dieser Fasern von 6—6,5 mm (Messung bei 10facher Vergrößerung). Dabei ist eine leichte Linsenschrumpfung nicht berücksichtigt, welche Schrumpfung eine Verkürzung des äquatorialen Linsendurchmessers auf 9 mm bedingt.

Um über die *Ursprungsverhältnisse* der Fasern noch genaueren Aufschluß zu erhalten, wurden die einzelnen Fasern *mit einem feinsten Glashäkchen in der Nähe des Linsenäquators erfaßt und abgehoben* (EGGER). So läßt sich ihr peripherer Endverlauf

am Spaltlampenmikroskop ganz besonders anschaulich verfolgen. Die Fasern lösen sich dann von den Seitenwänden oder der Talsohle ab, und bei weiterem Heben kann ihr Verlauf nach rückwärts bis gegen die Ora serrata verfolgt werden. Bei diesem Abheben eines Faserbündels sehen wir, wie viele einzelne Fäserchen schon früher inserieren, indem sie von dem abgehobenen Faserbündel eins nach dem anderen zu ihrer Ursprungstelle verlaufen. Bei weiterem Heben reißen sie ein. Bemerkenswert ist bei dieser Untersuchung, daß auch die von der *Hinterfläche* der Linse und vom *Äquator* steil ins Tal gehenden Fasern sich abheben und weiter nach hinten verfolgen lassen. Dieser Befund stimmt mit allen bisherigen Beschreibungen nicht überein, denn sie alle nennen als Ursprungstätte dieser Fasern *die Ciliartäler selber*.

Beim Abheben von Fasern in der Gegend des Orbiculus ciliaris fanden wir auch Fasern, *welche nicht bis zur Linse*, sondern nur bis gegen die Ciliarfortsätze zu verfolgen waren und hier mit 3 oder 4 Fäserchen seitlich den hinteren Firstenden inserierten (orbiculociliare Fasern nach CZERMAK).

Die weitere Untersuchung des *Faserverlaufes im circumlentalen Raume und ihres Ansatzes an der Linse* ergab, daß je zwei von den Seitenwänden eines und desselben Ciliarfortsatzes kommende Bündel erst getrennt gegen die Linse verlaufen, sich dann aber kurz vor ihrem Ansatz an der Linse vereinigen. Dabei verbreitern sie sich allmählich, so daß die Zone des Ansatzes die größte Durchschnittsfläche des frei verlaufenden Bündels darstellt. Der weitere Verlauf an der Linsenkapsel ist an diesem Präparate nicht ersichtlich.

Diese letztere Beobachtung veranschaulicht somit, daß die Scheidung der Zonula in *einzelne Bündel* (s. Abb. 1470, 1476) durch die Ciliarfortsätze erfolgt.

b) *Beobachtung von vorn*: Die stets zu Gruppen geordneten Fasern ziehen, wenn sie an der Vorderfläche der Linse inserieren, nicht dorsalwärts (kreuzen also nicht etwa die hinteren Fasern), sondern bleiben auch peripher, da wo sie zwischen oder anscheinend hinter den Fortsätzen verschwinden, ausnahmslos vorn. Ebenfalls von vorne lassen sich die *tiefen* Bündel beobachten, welche teils zum Äquator, teils zur Rückfläche der Linse ziehen. Sie verlaufen in analoger Weise, d. h. wenn sie axial (linsennahe) am dorsalsten liegen, so liegen sie auch peripher am dorsalsten. Die Beobachtung im optischen Schnitt läßt uns sehr deutlich erkennen, daß im Bereiche des circumlentalen Raumes 2 Hauptzonen von Zonulafasern zu unterscheiden sind, nämlich eine vordere und hintere, welche durch eine relativ faserarme Zwischenzone voneinander getrennt sind. Die Dicke dieser Zonen beträgt schätzungsweise (in der Nähe der fixierten Linse) 0,5 bis 0,6 mm. Im Bereiche der Kuppen der Ciliarfortsätze jedoch ist sie schon ziemlich stark verjüngt, und 1 mm von diesen Kuppen entfernt beträgt die Dicke noch höchstens 0,16 mm. Im Bereich der Firstenden ist sie gleich 0, d. h. die Fasern liegen hier direkt dem Epithel auf. Die Länge der Hauptfirsten beträgt etwa 2 mm, doch finden wir auch solche von  $2\frac{1}{4}$  mm (Chromessigsäurepräparat). Eine ähnliche Länge läßt sich auch am Formalinpräparat ermitteln, welches sich aber zum Studium des Spiegelbezirkes der Fasern viel weniger eignet.

c) *Von der Seite betrachtet* (nach Fensterung) ergibt die Untersuchung im großen und ganzen die oben beschriebenen Verhältnisse. Sehr schön zeigt sich dabei eine *Aufsplitterung der mittleren Faserzüge in Fibrillen schon weit vor ihren Ansätzen an der Linse*. Der Ansatz selbst kann sehr wohl als baumwurzelförmig beschrieben werden [SCHÖN<sup>344</sup>) und TOPOLANSKI<sup>345</sup>]. Dabei ziehen oft Fasern der vorderen und der hinteren Zonula isoliert zum Äquator. Oft ist ihre Ansatzfläche so umfangreich oder derart verlagert, daß sie sich den Ansätzen der Vorder- oder Hinterbündel direkt anschließt. Häufig findet man auch Stellen, wo die äquatorialen Fasern ganz fehlen, und dann

sieht im plastischen Bilde der Raum zwischen Vorder- und Hinterbündeln, von der Seite gesehen, kanalartig aus. Die *Ansatzzonen der Vorder- und Hinterbündel* sind weit regelmäßiger, dabei ist die vordere Ansatzzone weiter gegen den Pol der Linse zu gelegen als die hintere. Beim Suchen nach Kreuzungen haben wir dann und wann eine einzelne Kreuzung von 2 Fasern im circumlentalen Raume gefunden. Diese kam jeweils so zustande, daß eine vordere Faser über eine Plica ciliaris ihren Verlauf nahm und unmittelbar daneben eine der vielfach vorkommenden, aus der Tiefe eines Tales zur Hinterfläche der Linse ziehende Faser lag.

Die Ergebnisse waren folgende:

1. *Ansatz der Zonula an der Linse.* An allen untersuchten Augen, nach den verschiedenen angewendeten Methoden, konnte einwandfrei festgestellt werden, daß sich an der Linse 3 Hauptansatzstellen unterscheiden lassen, nämlich

- a) eine vordere,
- b) eine äquatoriale und
- c) eine hintere Zone.

Die vordere Ansatzzone ist mehr vom Äquator entfernt als die hintere, und zwar beträgt die Distanz vom Äquator bis zur Ansatzstelle an der Linse bei einem 77jährigen, wobei die Härtung eine Verkleinerung des Linsendurchmessers auf 7,9 mm bedingte, vorn 0,5 mm, hinten 0,1—0,2 mm. Die *Auffaserung an der Linsenkapsel* war nur am *Trockenpräparat* deutlich zu erkennen. Die Zonulafibrillen weichen hier auf der Vorder- und Rückfläche der Linse von der Ansatzstelle an spitz divergierend auseinander und sind bis etwa 2 mm weit polwärts zu verfolgen, von wo sie dann plötzlich nicht mehr zu erkennen sind. Dieser Verlauf der Zonulafibrillen auf der Linsenkapsel muß streng auseinandergehalten werden von der feinen, fast parallel verlaufenden, radiären Streifung der peripheren Linsenfäsern. Die *äquatorialen* Bündel der Zonulafäsern weichen schon im circumlentalen Raum allmählich pinselförmig auseinander und setzen sich am Äquator bereits in Fibrillen aufgelöst an. Ihre Anordnung ist, wie namentlich an Radiärschnitten erkennbar, verschieden. Teils fehlen sie ganz, so daß von der Seite betrachtet ein *Canalis Petiti* vorgetäuscht wird, teils stehen sie sehr dicht, wobei ihre Ansatzstelle oft vom Äquator etwas abweicht.

2. *Verlauf der Fasern.* Die Faserbündel verlaufen von ihrem Ansatz an der Kapsel meist sagittal hintereinander angeordnet zu den Seitenflächen der Fortsätze und zu den Winkeln, welche diese Fortsätze mit den Tälern bilden. Daneben gibt es mehr einzeln verlaufende Fasern, welche teils von der Mitte der Täler zum Äquator oder zur Hinterfläche der Linse ziehen, teils, aber seltener, über die Firsten verlaufen. Diese letzteren Fasern gesellen sich später den von den Fortsätzen zur Hinterfläche der Linse ziehenden Fasern zu. Dagegen gehen die aus der Mitte der Täler kommenden Faserbündel meistens isoliert zur Linse. Auch zirkulär von einem Fortsatz zum andern verlaufende Fasern kommen vor. Eine Kreuzung von radiären Fasern kann vorgetäuscht werden, indem neben Fasern, die zur Vorderfläche der Linse ziehen und im Tale über eine Plica ciliaris verlaufen, eine scheinbar aus der Tiefe des Tales entspringende Faser zum Äquator oder zur Hinterfläche der Linse zieht. Eine solche Kreuzung ist aber die Ausnahme und nicht die Regel. Den weiteren Verlauf der Fasern vom Corpus ciliare gegen die Ora serrata können wir bei den angewandten Untersuchungsmethoden nur mit Hilfe der Spiegelung und durch mechanisches Abheben der Fasern verfolgen. Unsere Untersuchungen berechtigen uns zu der Annahme, daß, wie schon RABL vermutete, *keine Zonulafaser von den Ciliarfortsätzen entspringt, daß vielmehr alle Fasern, welche zur Linse ziehen, ihren Ursprung weiter rückwärts im Gebiete des Orbiculus ciliaris bis gegen die Ora serrata haben.*



Es wird damit eine alte Schulmeinung endgültig erledigt, die schon deshalb wenig Wahrscheinlichkeit hatte, weil doch weiche, bewegliche und dehbare Gebilde, wie die Ciliarfortsätze, unmöglich die Halter und Anspanner der Linse sein können, ganz abgesehen davon, daß die Ciliarfortsätze zum Teil *vor* dem Linsenäquator liegen.

Die Messung der Zonulafasern ergab eine Länge bis zu 7 mm. Verschiedene Untersuchungen lassen vermuten, daß gewisse Fasern, welche von hinten kommen, die Linse nicht erreichen, sondern bereits am dorsalen Ende der Ciliarfortsätze inserieren.

Die Sonderung der Zonulafasern zu *Bündeln* geschieht, wie aus Vorstehendem folgt, durch die Ciliarfortsätze, indem die Fasern in der Hauptsache in den Ciliartälern und an deren Wänden verlaufen.

Die Zonulafasern sind im Querschnitt scharfkantig. Es ist daher verständlich, daß sie in bestimmter Richtung ihr Reflexionsmaximum haben.

Den bisherigen Autoren war entgangen, daß auch schwer sichtbare oder unsichtbare (normale) Fasern sichtbar werden, sobald man ihren *Spiegelbezirk* einstellt. Sprechende Beispiele hierfür liefern Abb. 1470, 1471, 1476.

Die Dehnbarkeit der Fasern bedarf noch der experimentellen Prüfung.

### **Der Zonulafaserverlauf, photographisch aufgenommen vom Linsenäquator bis zur Ora serrata. Abhängigkeit der Deutlichkeit der Zonula von ihrem Spiegelbezirk.**

*Abb. 1470. Zonula im circumlentalen Raum, Spiegelbezirk der Fasern.*

(Nach querer Durchtrennung des Bulbus hinter der Ora serrata von hinten aufgenommen), bei 55jährigem, frisches Chromessigsäurepräparat, Januar 1931. Linse in der Fixierflüssigkeit leicht geschrumpft. Die Zonulafasern ziehen *zwischen* den Firsten der Ciliarfortsätze durch, sie verlaufen also in den *Tälern*. Keine einzige Faser entspringt an einem Ciliarfortsatz. (In dieser und den folgenden Aufnahmen stellte ich stets den *Spiegelbezirk* der Fasern ein. Ohne diesen wären die Fasern unsichtbar.)

*Abb. 1471. Derselbe Bulbus, Zonula mehr dorsalwärts, im Bereich der hinteren Enden der Ciliarfirsten.*

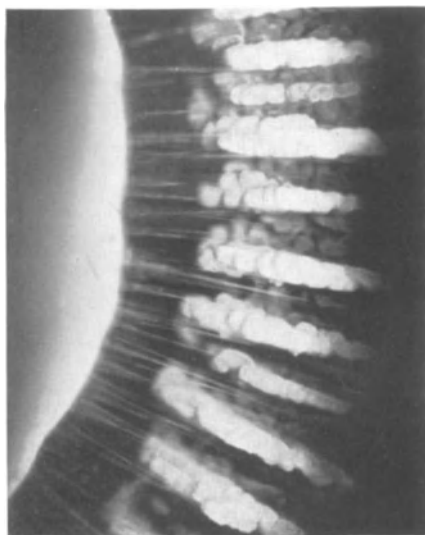
Man beachte die höckerigen Wülste, die den hinteren Enden der Ciliarfirsten entsprechen. *Zwischen* diesen Höckern und Firstresten hindurch ziehen straff die Zonulafasern dorsalwärts (*Spiegelbezirk*).

*Abb. 1472. Derselbe Bulbus, Zonula noch weiter dorsalwärts.*

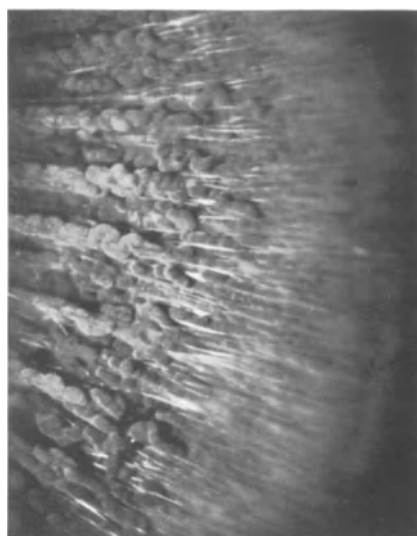
Die Zonulafasern haben die Höcker und Firsten (links in der Abbildung) überschritten und streben (zu tausenden!), spurweise divergent, zum Teil sich an ihrer Unterlage bereits inserierend, der Ora serrata zu (*Spiegelbezirk*).

*Abb. 1473. Noch weiter dorsalwärts gelegene Partie der Zonulafasern eines anderen Falles.*


(Frisches Chromessigsäurepräparat, bei Beobachtung ist das Präparat in physiologischer Kochsalzlösung.) Die Fasern etwas gröber als im vorigen Falle, Nähe Ora serrata.



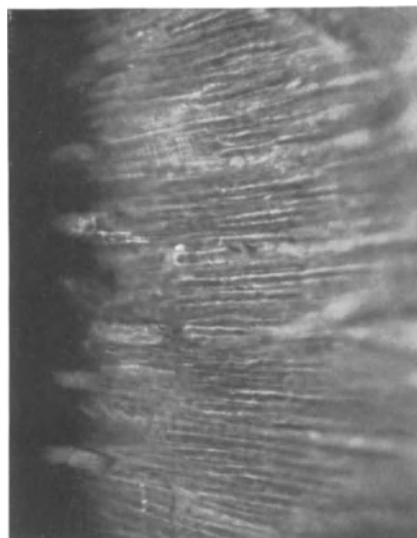
1470



1471



1472



1473

## II. Die Pathologie der Zonula.

Sowohl hinsichtlich der Entwicklungsgeschichte und damit der *Mißbildungen* als auch der *späteren Pathologie* der Zonula ist unser Wissen lückenhaft.

Was die Entwicklungsgeschichte betrifft, so geht die neuere Auffassung dahin, die Zonula vom Ektoderm abzuleiten und sie den Gliazellen der Retina an die Seite zu setzen (O. SCHULTZE<sup>366</sup>) und andere). Vielleicht entstehen sie aus Protoplasmafortsätze des inneren Epithels [KOELLIKER<sup>390</sup>), SCHOEN<sup>344</sup>]. Nach WOLFRUM [Graefes Arch. 69 (1908)] durchsetzen die Fasern das innere Epithel bis zur Grenzschicht gegen das äußere und sind genetisch den Gliafasern gleichzusetzen. Eine Abbildung der Zonula eines 155 mm langen Fetus (BACH im Atlas BACH u. SEEFELDER) läßt deutliche Beziehungen der Zonula zur Limitans der inneren Epithellage der Pars coeca erkennen (s. auch CARLINI<sup>391</sup>), SALZMANN<sup>392</sup>) u. a.).

Es liefern somit anscheinend Einzelzellen im Verhältnis zu ihrer Größe ungeheuer lange (bis 7 mm lange) Gebilde, wie etwa analog die Kapsel epithelien zu ebenso langen Fasern auswachsen.

Die Art und Weise, wie die Fasern sich formen, wo ihre peripheren Anfänge liegen, auf welche Weise sie zu ganz bestimmten Stellen der vorderen und hinteren Kapsel gelangen und daselbst mit der Kapseloberfläche in solide Verbindung treten, ist unbekannt. Wir wissen auch nichts Bestimmtes über die chemische Beschaffenheit, über die Konsistenz, Elastizität und Dehnbarkeit der Zonula, über ihre individuellen Variationen und ihre — zweifellos vorkommenden — senilen Veränderungen. Diese Lücken auszufüllen wäre von theoretischem und praktischem Interesse, stellt doch die Zonula, wie im folgenden an pathologischen Veränderungen veranschaulicht wird, einen der wichtigsten Teile des Akkommodationsapparates dar.

Den Operateuren ist seit langem die große *Dehnbarkeit* der Zonula bekannt. Sie wird insbesondere durch die Fälle von *Luxation* veranschaulicht. Auch wenn die Linse in toto in die Vorderkammer luxiert ist, steht sie um die Pupille herum durch gedehnte Zonulafäden mit Corpus ciliare und Ora serrata in Verbindung. Diese Fäden sind es, welche bei Extraktionsversuchen nicht selten das Zurückgleiten der Linse an ihre normale Stelle bewirken helfen.

Ob es sich dabei um echte Dehnung oder um *Verschiebung* der bis 7 mm langen Fäden handelt, ist ebenfalls nicht untersucht.

Die Dehnung und Überdehnung der Zonula ist in Fällen von traumatischer Luxation eine akute. In Fällen von Spontanluxation ist sie eine chronische, durch lange Zeit sich vorbereitende. Es liegen ihr in letzterem Falle pathologische Veränderungen zugrunde, über deren Natur wir nichts wissen. Eines steht jedoch fest: Die pathologischen Veränderungen können sowohl angeboren, auf Grund vererbter Anlage, vorhanden sein als auch erworben werden.

Es sei hier eine Hypothese erwähnt, welche sich in neuerer Zeit geltend macht. Verschiedene Autoren sprechen von *abnorm lang angelegter Zonula*, von einer Zonula, welche zwar normal, aber zu lang sei und welche pathologische Anlage einesteils Linsenektopie, andererseits Sphärophakie (bzw. Mikrophakie) bedingen könne. Nach meinen hierauf gerichteten Untersuchungen, die ich im folgenden mitteilen werde, ist die genannte Hypothese nicht begründet. Eine abnorm lang *angelegte*, im übrigen normale Zonula ist bis jetzt nicht nachgewiesen. Vielmehr erweist sich die Zonula überall da, wo sie verlängert erscheint, als *pathologisch verändert*.

Zu diesen Feststellungen eignet sich freilich die primitivere Form der Spaltlampenmikroskopie, wie sie von 1911—1918 geübt wurde, weniger, als die verfeinerte Methode des optischen Schnittes, das streng fokussierte Büschel in seiner breiten prismatischen und in seiner dünnen, auf 20 Mikra verschmälerten Form. Mittels

dieser verbesserten Methodik konnte ich feststellen, daß die Zonula, soweit sie verlängert ist, pathologischen Charakter trägt. Neben normal aussehenden fanden sich zerrissene Fäden (Abb. 1488, 1495) sodann Pigmentanlagerungen an die Fasern (Abb. 1493) oder deren Ansatzstellen, aber auch Anlagerungen von weißen Punkten (Abb. 1492, z. B. nach Traumen, nach Iridocyclitis). Unter allen von mir in den letzten 12 Jahren registrierten Fällen von verlängerter Zonula fand sich kein einziger, der von den genannten Veränderungen frei war.

Es liegt somit bis jetzt kein Fall vor, der jene Annahme von der verlängerten Anlage der Zonula begründen könnte. Die Fälle, die zur Stütze jener Hypothese dienen, sind unzulänglich untersucht. Überall bei Ektopien (Abb. 1475—1477), bei Linsenkolobomen (Abb. 1475—1477), bei Sphärophakie (Abb. 1480—1490), nach Traumen (Abb. 1504—1507), bei cyclitischer Linsenschrumpfung (Abb. 1492), wo die Zonula gedehnt *erscheint*, ist sie letzteres tatsächlich, wie aus ihren typischen Veränderungen geschlossen werden kann. *Nicht durch zu lange Faseranlage kommen also Ektopie und Sphärophakie zustande, sondern durch pathologische Minderwertigkeit der Fasern.*

Welcher enormen Dehnung die Faserung bei relativ guter Konsistenz fähig ist, veranschaulicht Abb. 1492. Hier hat die iridocyclitische Cataracta complicata zufolge Schrumpfung eine Faserdehnung von mehreren Millimeter Länge herbeigeführt\*. Der Operateur kennt die Brüchigkeit und Zerreißlichkeit solcher iridocyclitisch veränderter Fasern, er weiß, daß sich solche Linsen besonders bequem intrakapsulär extrahieren lassen.

Man darf sich in solchen Fällen, wie oben erwähnt, fragen, ob bloße Dehnung, oder aber vielleicht Losreißung der Faser von ihrem *dorsalen* Ursprung und Vorziehung derselben vorliegt, können doch die Zonulafasern nach unseren Messungen bis 7 mm lang sein! Zeitgemäß wären Untersuchungen über die Dehnbarkeit der Zonulafasern, durchgeführt z. B. mit Hilfe eines Mikromanipulators.

Die Veränderungen, die der genannten Zerreißlichkeit *vorausgehen*, sind nicht selten ebenfalls morphologisch dokumentiert. Sie bestehen in Einlagerungen von weißen und braunen Punkten zwischen die Fasern, in der Einscheidung der Fasern mit solchen Punkten auf weite Strecken (vgl. Abb. 1493. Totale Einscheidungen durch Pigment bei Aplasie und Hypoplasie der Linse demonstrieren Abb. 878a—i). Ein- und Anlagerungen schilderte 1914 als erster in zwei Fällen ERGGELET\*\*. Die Fasern fand er zufolge der bestehenden Iridocyclitis „wie mit Staub bedeckt“. MEESMANN<sup>393</sup>) fand als Degenerations symptom der Fasern Trübung und Aufquellung, bessere Sichtbarkeit zufolge der Trübung, Befunde, die ich bestätigen kann.

COMBERG berichtete 1924 (Heidelberger Bericht) über Einlagerungen von weißen und roten Blutkörperchen in die Zonula (zwei Fälle) und über fibrinöse Verklebungen der Fasern.

Wie sehr die Deutlichkeit der Fasern durch *zellige Auflagerungen* zunehmen kann, beobachtete ich am 21. 9. 20 am linken Auge des 9jährigen Stö. Rudolf, dessen Chalkosis lentis in Abb. 1350—1352 wiedergegeben ist. Linkes Auge, seit einigen Tagen Präzipitate des in Schrumpfung begriffenen, kupfersplitterhaltigen Auges. Die Linse wird mehr und mehr nach der nasal gelegenen Skleralperforationsstelle

\* Eine Dehnung der Zonula auf 10 und 14 mm sah schon C. v. HESS (Pathologie des Linsensystems 1905, S. 220); ähnlich WESSELY [Arch. Augenheilk. 85, 67 (1919)], der histologisch bis 1 cm lange und erheblich verbreiterte Fasern fand.

\*\* Ganz allgemein verdanken wir diesem Autor die ersten systematischen Spaltlampenbefunde, nicht nur der Hornhaut, Vorderkammer und des Glaskörpers, sondern auch der Zonula [ERGGELET, H.: Klin. Mbl. Augenheilk. 53, 449 (1914)].

gezogen, wodurch temporaler Linsenrand und Zonula immer mehr in die Pupille rücken. Linsenrand ziemlich rund, trotz der Traktion der Zonula\*. *Die Zonulafasern sind dicht mit weißlichen Pünktchen übersät.* Die Faseransätze überragen den Linsenäquator um 0,6 mm, Linse klar. Fasern zu Gruppen geordnet, die peripher 0,1—0,15 mm breit sind. Derselbe graue Staub, der auf den Zonulafasern sitzt, sitzt auch auf der Vorderkapsel, jedoch spärlicher. Auf den Zonulafasern reiht sich Pünktchen dicht an Pünktchen, so daß die Faser aus letzteren zusammengesetzt erscheint und ungemein an Deutlichkeit gewinnt. Nur ganz spärlich sitzen rote Pigmentpünktchen dazwischen. Im regredienten Licht erscheinen die Zonulafasern glasig, die Pünktchen treten nicht deutlich heraus. (Iris mit Exsudat und vielen neugebildeten Gefäßen, nasal Eversion des Pigmentblattes, Vorderkammer hier stark abgeflacht, im Glaskörper blutige Stränge in der Richtung der Perforationsnarbe.)

Derartige iridocyclitische Infiltrationen der Zonula dürften für deren degenerative Veränderung verantwortlich sein.

Offenbar bedingen die eingelagerten Zellen, im Zusammenhang vielleicht mit toxischen Stoffen, eine Änderung der Faserstruktur, die deren Dehnbarkeit und Festigkeit bis zu jenem Grad verringert, der die intrakapsuläre Extraktion solcher Linsen mühelos macht. Es bleibt dahingestellt, ob die in solchen Fällen gleichzeitig vorhandene *Kapselverdickung* mit dieser pathologischen Zerreißlichkeit der Zonula im Zusammenhang steht\*\*.

Neuerdings ist die Pathologie des *Zonulaansatzes* durch den Nachweis einer besonderen Zonulalamelle der Linsenkapsel bereichert worden. Auch hier hat das Spaltlampenmikroskop bahnbrechend gewirkt. Daß schon KOELLIKER, HEINRICH MÜLLER und frühere Autoren eine Struktur der Kapsel aus zahlreichen Lamellen erkannten, die von BERGER, SCHIRMER und Verfasser wiederholt und erweitert wurden, ist oben S. 573 erwähnt worden. BERGER fand äquatorial eine spezielle *Zonulalamelle*, die sich mittels Maceration darstellen ließ (1881). Eine die Zonula tragende *äquatoriale* Lamelle löste sich nämlich selbständig ab. *Viktor v. Ebner*\*\*\* bildet eine abgelöste Zonulalamelle ab, die mit Fäden mit der Kapsel in Verbindung steht und sagt: „Insbesondere läßt sich eine oberflächliche Lamelle (Zonulalamelle) ablösen, welche sich auch nicht selten an Schnitten fixierter Augen zufällig abhebt“. BACH gibt im Atlas BACH und SEEFELDER (1914) auf Tafel 18 in Abb. 3 eine aus Fasern bestehende, zur Kapsel parallele Lamelle wieder, welche die Zonulafasern teils durchsetzen (das Alter des Individuums ist nicht genannt). A. ELSCHNIG reproduziert Schnitte †, in denen die Zonulalamelle durch die Präparation abgehoben erscheint.

Mittels Spaltlampenmikroskop hat am lebenden Auge zuerst A. MEESMANN 1922 bei Linsenluxation die Existenz einer solchen ringförmig den Äquator umschließenden Zonulalamelle nachgewiesen ††. Drei weitere Mitteilungen folgten im Jahre 1926 STEIN †††. JESS, bei gleichzeitiger grüner Kupferimprägung von Zonulalamelle und Zonulafasern §, A. VOGT an 2 Personen (vier Augen), mit beiderseitiger spontaner

\* Auch ERGGELET (l. c.) vermißte bei derartiger Traktion die von C. v. HESS dem Zonulazug zugeschriebenen zeltförmigen Prominenzen des Äquators.

\*\* Bei der intrakapsulären Extraktion solcher Fälle sind *hintere Synechien* der Iris willkommen, indem sie bei der Lösung einen bequemen *Haltepunkt* zum Rütteln und Lockern, somit zur Zerreißung der ohnehin brüchigen Zonula bieten. Fehlen sie, so lockere ich die Zonula durch seitliche Verschiebungen der Linse mittels des Rückens des eingeführten Daviellöffels.

\*\*\* VIKTOR V. EBNER: Handbuch der Gewebelehre 1902, III. 862.

† ELSCHNIG, A.: Arch. Augenheilk. 100, 760 (1929).

†† MEESMANN, A.: 43. Bericht Heidelberg 1922 und Arch. Augenheilk. 91, 261 (1922).

††† STEIN: Klin. Mbl. Augenheilk. 76, 75 (1926).

§ JESS: Klin. Mbl. Augenheilk. 76, 465 (1926).

Linsenluxation\*. Durch den letzteren Autor ist die *hereditäre* Form der Ablösung dieser Lamelle nachgewiesen.

Ob die Lamelle, wie ELSCHNIG<sup>255)</sup> annimmt, der *ganzen* Kapsel angehört oder aber *selbständig* ist, erscheint unentschieden. Zweifellos ist, wie auch MEESMANN<sup>347)</sup>, KRÜCKMANN<sup>348)</sup>, JESS<sup>349)</sup> u. a. betonen, daß sie sich *klinisch* auf das äquatoriale Gebiet beschränkt. Ihre morphologische Unabhängigkeit zeigt meines Erachtens ganz besonders die von mir nachgewiesene *erbliche Selbständigkeit* der Zonulalamellenabhebung bei der spontanen Linsenluxation. Es löst sich hier einzig und allein nur die Zonulalamelle ab, die übrige Linsenkapseloberfläche bleibt intakt. Auf der anderen Seite ergeben sowohl die senile Abschilferung als auch die berufliche Feuerablösung der *axialen* superfiziellen Lamelle nicht nur nach Morphologie, sondern auch nach Genese ganz andere, durchaus eigenartige und selbständige klinische Bilder, die mit der Ablösung der Zonulalamelle nichts zu tun haben. Sie waren bis jetzt niemals mit Loslösung der Zonulalamelle verknüpft, die eine Linsenluxation zur Folge haben müßte. Auch die von mir durchgeführten *histologischen* Untersuchungen der senilen Exfoliatio und der Feuerablösung beweisen die genannte Unabhängigkeit (s. o.).

Aus diesen Gründen muß es zu Mißverständnissen und zur Verwechslung klinisch völlig differenter Krankheitsbilder führen, wenn die Feuerlamelle immer noch von einzelnen Autoren mit der Zonulalamelle identifiziert und als solche bezeichnet wird. Unmißverständlicher ist der Ausdruck „Feuerlamelle“ im Gegensatz zur Zonulalamelle. Selbst dann müßte diese nominelle Trennung durchgeführt werden, wenn sich superfizielle Vorderkapsellamelle und Zonulalamelle als histologisch zusammengehörig herausgestellt hätten, was nach meinen histologischen Befunden so gut wie ausschließbar ist (s. Text zu Abb. 1244 a—k und 1393 a—e). Die örtlichen Beziehungen der Zonulalamelle zur senilen Kapselabschilferung und zur Ablösung bei Glasbläsern und Gießern wurden oben, Seite 696—703 besprochen. Bei manchen Formen von Spontanluxation scheinen Zonuladestruktion und Ablösung der Zonulalamelle miteinander parallel zu gehen (vgl. Text zu Abb. 1498—1501), *eine Erscheinung, die auf enge genetische Beziehungen beider Gebilde, der Zonulafasern und der Lamelle, hinweist.*

Was die *Sichtbarkeit* der pathologisch veränderten Zonula betrifft, so ist sie (wie ich das für die normale Zonula hervorhob, s. o. S. 724) von dem Beobachtungswinkel in hohem Maße abhängig. Dies gilt für sämtliche Schichten der Zonula. Bei derselben Einstellung ist meist nur *eine* Schichtfläche deutlich. Auch die pathologisch veränderte Zonula weist nämlich einen *Oberflächenglanz* und damit eine reguläre Reflexion auf. Sie ist aus diesem Grunde am deutlichsten bei Einstellung ihres Spiegelbezirks. (Dieser ist eingestellt, wenn das Lot der untersuchten Stelle den Winkel zwischen Einfall- und Beobachtungsrichtung halbiert. Vgl. Abb. 1470—1473, 1476, 1491 bis 1492, 1505—1506 und den zugehörigen Text.)

### 1. Die Zonula bei Iris- und Linsenkolobom.

Abb. 1474a und b, 1475. Die Zonula bei kongenitalem Iris- und Linsenkolobom nach unten.

18jähriger Walter Hau., linkes Auge. 1474a, Übersichtsbild. Im Iriskolobom ist etwa 3 mm vom unteren Limbus der *quere* Linsenrand zu sehen. Dieser ist bei stärkerer Vergrößerung in Abb. 1474b dargestellt. Er stellt eine fast horizontale, sanft gebogene Linie dar. In dichter Nähe des Äquators, weniger an letzterem selber,

\* VOGT, A.: Bericht der Schweizer ophthalmologischen Gesellschaft, Juni 1926; Klin. Mbl. Augenheilk. 77, 712 (1926).

setzen die Zonulafasern an. Einige weiße Punkte oberhalb des Ansatzes (rechts in der Abb. 1474b) sind Reste abgerissener Fasern, als Zeichen dafür, daß die vordersten Fasern am Ansatz gerissen sind.

Solche Reste sind deutlicher im *Sagittalschnitt* Abb. 1475 zu sehen. Die Reste dieser abgerissenen Fasern sind gekräuselt und über  $\frac{1}{2}$  mm weit oberhalb dem Äquator zu finden. Hinten fehlen Zeichen von Abreißung und die Faseransätze reichen hier wesentlich weniger weit hinauf als vorn. Vorn wie hinten sind einzelne Fasern zu Bündeln gruppiert. Eine ziemlich vollständige *Faserlücke* besteht im vorderen Teil des Äquators. Die Linsenvorderfläche erscheint relativ stark gewölbt, vielleicht im Zusammenhang mit dem Abreißen der Fasern. Auch ist (Abb. 1475) die periphere Divergenz der Diskontinuitätszonen vorn eine geringere als hinten, wohl aus demselben Grunde.

Die horizontale Linie, die vom unteren Linsenrand scheinbar nach hinten geht, ist Brechungsphänomen, bedingt durch den Äquator, verläuft also in Wirklichkeit senkrecht zum optischen Schnitt.

Fundus dieses Falles ohne Besonderheit.

Rechtes Auge: *Partielles* Iriskolobom nach unten.

RS =  $\frac{6}{5}$  (− 2,25), LS =  $\frac{6}{5}$  (− 2,0). Ophthalmometrisch rechts horizontal 42,5, vertikal 43, links horizontal 41,5, vertikal 42 D.

*Abb. 1476. Die untere Zonula im Spiegelbezirk bei nasalem Kolobom der Iris.*

29-jähriger Karl Bie., rechtes Auge, operatives Iriskolobom nasal.

Schon bei Besprechung der normalen Zonula wurde S. 724 erwähnt, daß normale, sonst unsichtbare Zonulafasern sichtbar und sogar sehr lichtstark werden bei Einstellung des Spiegelbezirks. So vermochte ich (Abb. 1470, 1471) die normalen Zonulafasern nicht zu sehen, sofern ich nicht den Spiegelbezirk einstellte. Dies scheint von den bisherigen Autoren, welche die normale Zonula als unsichtbar oder schwer sichtbar erklären, nicht beachtet worden zu sein. Abb. 1476 soll daher diese methodisch wichtige Erscheinung veranschaulichen. Links bei Ch ist die Chagriniierung der Vorderkapsel eingestellt, rechts die Zonulabündel (F). Die Bündelgruppierung kommt, wie oben erörtert, dadurch zustande, daß die *Ciliarfortsätze* die Fasern zu Bündeln sondern. Denn die Fasern kommen nicht von den Fortsätzen, sondern aus den Tälern (s. oben S. 727).

Als weiße senkrechte Bogenlinie ist hinter den Fasern der nasale Linsenrand sichtbar. Man beachte, wie weit nach vorn vom Linsenrand die vorderen Zonulafasern ansetzen!

Ohne SpiegelbezirkEinstellung sind im vorliegenden Fall die Fasern kaum sichtbar.

Nasal bei H sind Bündel hinterer Fasern zu sehen, doch ist zu ihrer Verdeutlichung wieder der zugehörige Spiegelbezirk nötig.

*Abb. 1477 a und b. Irregulär welliges unteres Linsenkolobom mit zugehöriger Zonula. Ektopie der Linse nach oben.*

14-jähriger Paul Moe., rechtes Auge, Abb. 1477a Übersichtsbild, erweiterte Pupille. Abb. 1477b Zonulagegend bei stärkerer Vergrößerung. Der untere Rand der ektopischen Linse ist wellig verbogen. An dem am weitesten nach unten reichenden Ausläufer adhäreren freischwebende gekräuselte zum Teil verzweigte Fäden. (In der Abbildung etwas zu weiß gezeichnet.) Ihre Verzweigung ist nur eine scheinbare und kommt durch Kreuzung zustande. Einige dieser Fäden adhäreren scheinbar an der Zonula. Ein etwas stärkerer derartiger, endwärts sich aufsplittender weißer

Faden ist nasal bei 3 Uhr, ein zweiter temporal bei 8 Uhr zu sehen. Das zuerst erwähnte Fadenbündel sitzt der Partie *vor* dem Äquator auf. Die Ansatzstellen sind zum Teil als weiße Punkte markiert. Solche weiße Punkte, aber *ohne* Fäden sitzen temporal von dieser Fadengruppe. Etwas oberhalb letzterer ähnliche, aber *pigmentierte* solche Punkte. Noch höher ein grober unregelmäßiger *Pigmentfetzen* auf der *Hinterkapsel*. Daran anschließend eine scheibenförmige Rindentrübung vom Bau der *Complicata*, jedoch scharf begrenzt.

Die geschilderten Fäden sind *abgerissene Zonulafasern*, die weißen Punkte auf der Kapsel, an denen oft noch kleine Faserrestchen sitzen, sind Abrißstellen der Fasern auf der Kapsel.

Den geschilderten Rindentrübungen ähnliche, zum Teil an Schichtstar erinnernde Schalentrübungen weist der nach oben verschobene, kreisrund begrenzte *Kern* auf (Abb. 1477).

Die *Zonulafasern* zeigen in bezug auf Ansatz und Verlauf ein verschiedenes Verhalten. Die große Mehrzahl der noch vorhandenen Fasern setzt *hinter* dem Äquator an. Von *vorn* ansetzenden Fasern sind nur drei Gruppen vorhanden, eine bei 7 Uhr, eine bei 6 Uhr und eine ganz kleine bei  $\frac{1}{2}5$  Uhr. Es ist kein Zufall, daß die beiden erstgenannten Gruppen an den beiden *Vorsprüngen* des unteren Linsenrandes sitzen. Sie hielten hier, im Verein mit den hinteren Fasern, den Linsenrand fest, verhüteten seine *Zurückziehung*\*. Dabei bilden die Fasern bei 7 Uhr einen spitzen Winkel mit der ganzen lateral von ihnen liegenden hinteren Fasergruppe.

Sämtliche Fasergruppen sind von feinen Pigmentbröckeln durchsetzt. Mehrfache Zonulalücken lassen die vordere Grenzschicht des Glaskörpers zutage treten, die noch wesentlich stärker pigmentbedeckt erscheint als die Fasern. Ein zierliches Pigmentfadennetz sieht man oben, bei 2 Uhr, auf der hinteren Äquatorialseite.

Patient hat von Geburt an schlecht gesehen. Mit 14 Jahren (11. Sept. 1922): Visus rechts  $\frac{6}{36}$ , links  $\frac{6}{24}$ . Leichte Ptosis. Iriskolobom nach nasal unten, Linsenkolobom. Am 14. 11. 22 Diszission mit der Nadel rechts. Am 21. 9. Wiederholung, keine Quellung. Am 30. 9. Entlassung, rechts kleine Exsudatmassen auf der Linsenkapsel, oberflächliche Linsenschichten geringgradig getrübt. Visus beidseits  $\frac{6}{24}$ .

Das linke Auge dieses Falles zeigt ein zum rechten symmetrisches Verhalten. Doch weist die Linse nach unten nur einen (statt wie rechts zwei) Zipfel auf. Aber auch dieser Zipfel ist dadurch ausgezeichnet, daß nur an ihm (neben hinteren) auch vordere Zonulafasern ansetzen. Somit wieder ein Beweis dafür, daß die vorderen *Fasern die Linse besser festhielten und somit zur Zipfelform Anlaß gaben*. An allen anderen Stellen sind nur hintere Fasern vorhanden, die auch hier Lücken aufweisen.

Auch dieses linke Auge zeigt über dem unteren Linsenrand oberhalb des Äquators vereinzelte freischwebende Zonulafasern, sowie wieder Abrißstellen auf der Vorderkapsel.

Als Nebenbefund erwähne ich zwei auf geraden Stielen sitzende, nach Art von Antennen vom (auch links vorhandenen) Schichtstar des Kerns ausgehende scheibenförmige runde *Knopfkatarrakte* (s. *Cataracta nodiformis* S. 444), welche zwischen Abspaltungsfläche und Kapsel sitzen, jedoch letztere nicht ganz erreichen. Die Tatsache, daß der (durch Trübungen markierte) Kernäquator an beiden Augen

\* Gewissermaßen das Experiment hierzu liefern Fälle von frühzeitiger Verletzung der Zonula. So zeigt der 56jährige Kunstmaler Eg. eine von  $6-8\frac{1}{2}$  Uhr reichende Zonulazerreißung zufolge Quetschung mit einem Blumenstecken vor 45 Jahren. Im Bereiche der Zonularestete besteht eine bedeutende *Einziehung* und Abrundung des Linsenäquators (Linsenkolobom) bei intakter Kapsel. Die Linse zog sich überall da zurück, wo der normale Zonulazug fehlte. Ähnlich haben wir uns wohl die angeborene Ektopie zu erklären.





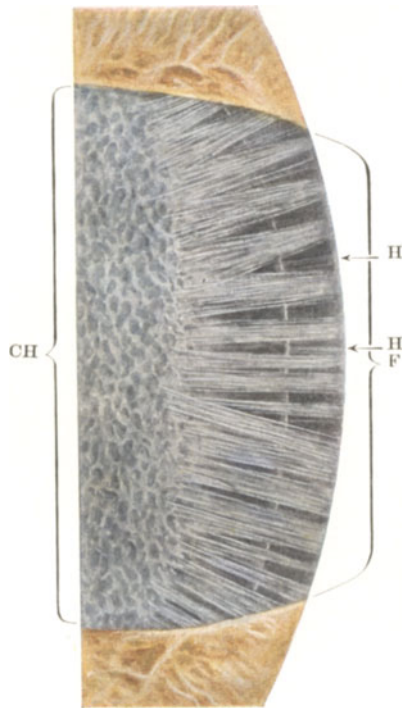
1475



1474 a



1474 b



1476



1477 b



1477 a

noch vollkommen kreisrund ist, weist darauf hin, daß bei seiner Genese eine deformierende Wirkung der Zonula noch nicht statt hatte. Der Kernäquator mißt 4 mm.

Die *Kontrolle* nach  $8\frac{1}{2}$  Jahren ergibt ziemlich unveränderte Verhältnisse. Doch ist der größte Teil der freischwebenden abgerissenen Zonulafäden spurlos verschwunden, die übrigen Zonulafasern sind spärlicher, die Lücken zahlreicher.

Ophthalmometrisch: Hornhautbrechkraft rechts horizontal 43 D, vertikal 45,5 D. Links bei 20 Grad, 43,75 D, senkrecht dazu 44,25 D. RS =  $\frac{6}{36}$ . LS =  $\frac{6}{24}$ .

## 2. Vererbte Kugellinse (Sphaerophakia hereditaria, Lens rotunda, Mikrophakie) zufolge partieller Zonulaaplasie.

Abb. 1478—1487. Familie Boe. in Zürich. Mutter: Augen ohne Besonderheit. Vater: Augen ohne Besonderheit. Hans (jetzt 21jährig): Sphärophakie beidseits. Alfons (18jährig): Augen ohne Besonderheit. Anna (12jährig): Sphärophakie beidseits. Helene (9jährig): Sphärophakie beidseits.

Das seltene und theoretisch interessante Krankheitsbild, das ich bei dieser Familie seit 1925 beobachtete und damals mehrfach abbildete\*, besteht darin, daß die Zonula ringsum gleichmäßig gelockert erscheint. Die Zonulafaserbündel, sowohl vordere als hintere, sind zarter und feiner und stehen lockerer als normal. *Sie sind bedeutend verlängert*, so daß die Zonula und der Linsenäquator bei Homotropinmydriasis ringsum zutage liegen (Abb. 1484, 1486). Die Fasern sind in Abb. 1486 viel kräftiger gezeichnet, als sie in Wirklichkeit sind. Naturgetreuer gibt sie Abb. 1482, von der 12jährigen Anna Boe. wieder, doch sind sie auch in diesem Bilde kräftiger als in Wirklichkeit. Die vorderen und hinteren Zonulaansätze reichen ferner relativ wenig weit auf die Linsenoberfläche; immerhin könnte hier eine Täuschung zufolge der Kugelgestalt der Linse und der dadurch bedingten enormen Abflachung des Äquators vorliegen. Mit dieser Abflachung steht auch die Erscheinung in Zusammenhang, daß einzelne Fasergruppen fast senkrecht zur Kapseloberfläche stehen. Bei Hans und bei Helene konnte ich einzelne zerrissene, frei schwebende Fasern feststellen. Bei Anna und Helene Boe. sah ich an der vorderen Ansatzstelle weiße, aus geknäuelten Faserresten bestehende Punkte (s. Abb. 1482), die aussahen wie Reste abgerissener Zonulafasern.

Ferner konnte ich als Symptom krankhafter Zonuladestruktur *Pigmenteinlagerungen* in die Zonula nachweisen. Bei Hans Boe. waren sie zahlreich (Abb. 1486), wiewohl nie eine Entzündung bestanden hatte. Bei Anna Boe. fehlten sie, doch sind sie wieder ziemlich zahlreich bei der 9jährigen Helene Boe. zu finden. Diese Pünktchen sitzen zwischen und auf den abnorm zarten Fasern. An einer Stelle umhüllen sie eine abgerissene Faser.

Für die Schwäche der Zonula bezeichnend ist das in allen unseren Fällen beobachtete *Linsenschlottern*, das auf *Homotropin* nicht verschwindet.

In genetischer Hinsicht sind diese Befunde von großer Tragweite. Sie widerlegen die in der Literatur zu findende Annahme, daß es sich bei der „Mikrophakie“, wie auch bei der Ektopie, um *abnormes Längenwachstum* der Zonula handle, und daß dieses Längenwachstum die abnorme Linsenform hervorrufe. Nach meinen hier

\* Identisch mit dem kürzlich (1930) von FRANCESCHETTI mitgeteilten Stammbaum von Mikrophakie [Bericht Schweizer Ophthalmologische Gesellschaft 1930, Klin. Mbl. Augenheilk. 85, 285 (1930)]. Vgl. auch die ähnlichen Beobachtungen von CORDIALE [Annales d'Ocul. 126, 346 (1901)]; B. FLEISCHER [Arch. Augenheilk. 80, 248 (1916)]; F. SÄGER [Klin. Mbl. Augenheilk. 80, 177 (1928)]; H. MEYER [Klin. Mbl. Augenheilk. 84, 525 (1930)]. Siehe auch meinen weiteren Fall Abb. 1488—1490.

mitgeteilten feineren Zonulabefunden kann davon keine Rede sein. Nicht um eine abnorm lang gewachsene, sondern um eine *rudimentäre, im Zerfall begriffene, auf Grund ihrer minderwertigen Anlage in Dehnung und Zerreiung begriffene Zonula handelt es sich bei der Sphärophakie*. Darüber lassen die Zartheit der Fäden, das vielfache Fehlen derselben und die zahlreichen Zerreiungen, nicht zuletzt auch die krankhaften Pigmentanlagerungen keinen Zweifel. Eine Defektvariation liegt also vor, nicht, wie geschlossen wurde, eine Plusvariation. Eine solche Defektvariation war übrigens schon a priori wahrscheinlich, gehören doch Plusvarianten zu den größten Seltenheiten.

Die zarte und gebrechliche Zonula besa zu geringe Zugfestigkeit, um die Linse in akkommodative Ruhelage zu spannen. Sie erlitt schon frühzeitig [*ähnlich wie dies bei homochron vererbter Zonuladegeneration erst sehr viel später der Fall ist* (Abb. 1498 bis 1501)], *Überdehnung*.

Durch diese Zonuladegeneration sind die von FLEISCHER und uns beobachteten Fälle von *Spontanluxation* der Linse in die Vorderkammer (mit Sekundärglaukom) erklärt, eine Erscheinung, die übrigens ähnlich bei Ektopie beobachtet wird.

Interessant ist die relativ *groe Hornhaut* unserer 3 Fälle. Der Durchmesser betrug etwa 12 mm. In SAEGERS und MEYERS Fällen zeigte die Cornea ähnliche Werte. Da es sich auch bei Megalocornea ganz allgemein keineswegs um Plusvarianten zu handeln braucht, habe ich an anderer Stelle erörtert\*.

Da die Länge der Zonulafasern eine ungleiche ist, und da Beziehungen zur *Ektopie* bestehen, geht aus der minimalen Verlagerung der Linse nach nasal-oben im Fall Anna und Helene Boe. (Abb. 1478, 1483) hervor. Solche Verschiebungen sind auch in früheren Beobachtungen nachgewiesen worden.

Unsere Fälle tragen ferner zur Lösung des schon lange erörterten Problems bei, welche Form die Linse im Laufe ihrer Entwicklung *ohne* (oder mit geringem) *Zonulazug* annehmen würde. Die Linse hat, wie Abb. 1478, 1481, optischer Schnitt, veranschaulicht, nahezu Kugelgestalt. Es besteht somit die Form der Linse des Neugeborenen. Eine ähnliche Gestalt dürfte die in voller Akkommodation befindliche Linse des kleinen Kindes aufweisen. Dementsprechend ist die *Refraktion* eines Auges mit Sphärophakie *hochgradig myopisch*, auch wenn Hornhautkrümmung und Achsenlänge normale Werte zeigen. Einwandfrei ist dies bereits an beiden Augen eines der FLEISCHERSchen Fälle erwiesen worden. Vor der Extraktion bestand axiale Myopie von 11–12 D, nach der Extraktion Hyperopie von 12–13 D.

Eine Bestätigung dieser FLEISCHERSchen Befunde liefert mein Fall Hans Boe. Über die Refraktion von dessen beiden Augen vor der Extraktion gibt unser poliklinisches Journal Auskunft. 1915, im Alter von 6 Jahren, wurde eine Myopie von etwa 28 D festgestellt. Die auswärts in angeblich 6 Sitzungen durchgeführte Diszission der *linken* Linse ergab das Resultat der Abb. 1487. Die Refraktion dieses Auges beträgt jetzt sphär. + 11,0 C + cyl. 3,0 Achse 70°. Vor 2 Jahren (also mit 19 Jahren), erlitt Hans Boe. am *rechten* (nicht operierten) Auge einen akuten Glaukomanfall infolge *Spontanluxation der Linse in die Vorderkammer*. Der konsultierte Kollege teilt mir mit, da nach Einführung der Lanze Glaskörper und Iris vorfielen, die er abkappte, wobei die anscheinend mit der Lanze verletzte Linse in den Glaskörper sank. Die etwas geschrumpfte Linse ist heute in der Gegend des rechten unteren Corpus ciliare sichtbar. Tension normal. Die Refraktion dieses (rechten) Auges beträgt sphär. + 10,0 C + cyl. 1,75, Achse 5°.

\* Siehe Dissertation GREDIG: Eine neue Vererbungsart der Megalocornea. Arch. Klaus-Stiftg. 2, H. 1 (1926). So wenig etwa Akromegalie eine Plusvariation darstellt. Sie beruht auf einem Defekt des Regulierungsapparates, der Hypophyse.

Es kann nach diesen Beobachtungen keinem Zweifel unterliegen, daß die durch kongenitale zirkuläre Zonulaminderwertigkeit entstehenden Kugellinsen hochgradig gesteigerte Refraktion aufweisen und eine typische Form exzessiver Linsenmyopie bedingen.

*Der Zug der Zonula ist demnach für die postfetale Gestaltung und für die Refraktion der Linse von entscheidendem Einfluß.* Durch ihn plattet sich die Linse dorsoventral ab. Durch ihn gewinnt sie ferner jene Refraktion, welche in Verbindung mit den übrigen optischen Konstanten durchschnittlich zur Emmetropie führt. Ohne den Zug der Zonula würde sich die Bulbusrefraktion hochmyopisch gestalten. Die Linse würde permanent die maximale Akkommodation einer Kinderlinse aufweisen. Sie würde demnach als variabler Refraktionsfaktor ausgeschaltet.

Denken wir uns eine solche Linse senil sklerosiert, so ist sie der starren kugeligen Fischlinse vergleichbar, ohne aber, wie dies für letztere möglich ist, zum Zweck der Feineinstellung verschieblich zu sein.

Die Akkommodationstheorie von HELMHOLTZ erfährt durch diese Beobachtungen von Minderwertigkeit der Zonula auf ganz eigenem Wege eine Bestätigung: ohne Zonulazug bleibt die Linse dauernd für die Nähe eingestellt.

Ein gewisser Rest von Akkommodation scheint in unseren, wie auch in den Fällen von FLEISCHER und SAEGER vorhanden zu sein. Doch bleibt zweifelhaft, wie weit dabei die starke Differenz in der Refraktion der axialen und peripheren Linsenpartien und die Pupillenverengung echte Akkommodation vortäuschen. Auch die geringe Sehschärfe steht der einwandfreien Untersuchung im Weg.

Interessant ist das Verhalten der *peripheren Diskontinuitätszonen*: ihre periphere Divergenz ist hochgradig herabgesetzt\*. Auch die periphere Divergenz der Diskontinuitätszonen steht somit genetisch in hohem Maße unter dem Einfluß des Zonulazuges.

Das *Nahtsystem* scheint, soweit der überaus *kleine\*\* vordere Spiegelbezirk* ein Urteil erlaubt, normal oder annähernd normal entwickelt zu sein. Ich konnte bei Anna Boe. (12jährig) ein gut verzweigtes Nahtsystem der vorderen Rinde feststellen. Die Nähte scheinen relativ weit peripher zu reichen. Doch liegt hierin lediglich der Ausdruck der äquatorialen Abflachung, d. h. der Kugelgestalt der Linse.

Die *Größe* der Linse zu beurteilen ist nicht leicht. Gewiß ist der äquatoriale Durchmesser stark reduziert (in unseren Fällen mißt die Linse äquatorial scheinbar  $7\frac{1}{2}$  mm, in den Fällen von FLEISCHER und SAEGER waren die Maße ähnlich). Demgegenüber ist aber der sagittale Durchmesser vergrößert. *Der vordere Teil der Linse überragt bei Sphärophakie die Pupillarebene in ähnlicher Art, wie dies bei gewissen Sauropsiden normalerweise der Fall ist* (z. B. bei Schildkröten). Bei der 12jährigen Anna Boe. verglich ich spaltlampenmikroskopisch die Linsendicke des rechten Auges mit derjenigen eines gleichgroßen 10jährigen Knaben. Es wurde unter gleichem Winkel beobachtet. Wiederholte Messungen ergaben bei Anna Boe. den Wert 50, bei dem Vergleichsfall den Wert 38. Es scheint also die Kugellinse die normale um *über ein Viertel an Dicke zu übertreffen*.

Beide Augen befanden sich in Homotropin-Cocainmydriasis. Hornhautbrechkraft bei Anna Boe. horiz. 41, vert. 43,5, bei dem Vergleichsfall 44,5 : 46. Vorderkammer bei Anna und Lena Boe. durch die Linsenvorwölbung hochgradig abgeflacht (s. Abb. 1481, 1485), bei dem Vergleichsfall mitteltief. Über die Messung s. Text zu Abb. 1481, 1485.

\* *Auch das spitze Zulaufen des Kernäquators* (z. B. Abb. 715e und 995b), das ich als Merkmal der normalen Linse beschrieben habe, und das vielleicht durch Zonulazug bedingt ist, fehlt. Der Kernäquator ist in allen Fällen gut abgerundet (Abb. 1478, 1479).

\*\* Klein entsprechend dem kleinen Krümmungsradius, s. S. 333.

Nach diesen vergleichenden Untersuchungen wäre demnach bei Sphärophakie immer noch eine dorsoventrale Abplattung vorhanden. Es scheint ferner auch in unseren Fällen das Linsenvolumen hinter dem normalen zurückzubleiben.

FLEISCHER hat diese „Mikrophakie“ in seinen beiden Fällen durch Messung und Wägung post extractionem festgestellt.

Auch bei *Ektopie* scheint die Linse relativ kugelig und klein zu sein, wenigstens zeigte dies ein von HANDMANN<sup>397</sup>) anatomisch untersuchter Fall.

Wir stehen somit vor der weiteren merkwürdigen Tatsache, daß das Wachstum der Linse zurückbleibt, wenn der Zug der Zonula fehlt.

Die Erklärung hierfür stößt schon deshalb auf Schwierigkeiten, weil wir über die Faktoren, welche das Linsenwachstum *regeln*, nichts wissen, insbesondere wissen wir nichts über jene Faktoren, welche einem ungehemmten Wachstum der Linse, das zu Zirkulationsstörungen führen müßte, entgegenstehen. Es darf an die *Möglichkeit* gedacht werden, daß bei dieser Regelung auch der *Spannung der Kapsel* eine Rolle zukommt; aus FREYTAGS<sup>252</sup>) Untersuchungen scheint hervorzugehen, daß der äquatorialen Rinde eine andere optische Dichte zukommt als der axialen. Könnte hieran nicht der Zug der Zonula beteiligt sein, zugeordnet die äquatoriale Rinde wasserreicher würde als die axiale?

Wir wissen vor allem nichts darüber, ob das geringere Volumen bei Sphärophakie durch geringeren Wassergehalt der Linse oder durch geringere Faserproduktion provoziert wird. In beiden Fällen könnte die Spannung der Kapsel als Ursache in Frage kommen.

Die im Abschnitt Linse S. 321 erörterten entwicklungsmechanischen Beziehungen zwischen Differenzierung des Nahtsystems und Abplattung, denen wir sowohl in der Phylogenese als Ontogenese begegneten, erleiden durch das Fehlen des Zonulazuges, wie wir annehmen dürfen, eine Störung. Ohne Zonulazug vermag sich die weiche, von einer elastischen Kapsel umschlossene Linsensubstanz nicht in bestimmter Richtung zu formen. *Das pathologisch mangelhafte Wachstum* der vom Zonulazug befreiten Linse könnte letzten Endes der Ausdruck der Störung sein, die die genannten formativen Beziehungen zwischen Nahtsystem und Abplattung durch den Wegfall des Zonulazuges erleiden.

Das Problem der Hypoplasie der Zonula und der resultierenden Sphärophakie führt uns schließlich zurück zu der im ersten Abschnitt mehrfach erörterten *Beziehung der Linse zum Hornhaut- und Bulbuswachstum* (s. S. 436). Haben wir dort ein Zurückbleiben des Hornhautwachstums bei frühzeitiger Störung der Linsenentwicklung beobachtet (Mikrocornea bei angeborenem Star, bei frühzeitiger Linsenverletzung), so überrascht uns bei Sphärophakie und Mikrophakie umgekehrt die (schon oben erwähnte) *abnorme Größe der Cornea*. Diese Tatsache ist insofern überraschend, als die Mikrophakie auf eine *Hemmung* des Linsenwachstums hinweist. Trotzdem fand ich bei allen meinen Befallenen Megalocornea von mindestens 12 mm. (Auch in dem Falle Abb. 1488—1490, s. unten.) Ein Durchgehen der Literatur zeigte, daß diese auch bei Befunden anderer Autoren notiert ist (SAEGER, Cornea 12 mm, H. MEYER, 12 mm). *In FLEISCHERs Fällen bestanden normale Corneadurchmesser\**.

Ob große Cornea und Sphärophakie koordiniert sind, oder ob gegenseitige genetische (mechanische?) Beziehungen bestehen, bleibt dahingestellt. Auf alle Fälle

\* CORDIALE erwähnt die Corneagröße nicht. Der Krümmungsradius seines Falles war unternormal. Das Vorkommen normaler Corneadurchmesser bei Sphärophakie steht einer mechanischen Deutung der Zonuladehnung im Wege.

ist die hier festgestellte Korrelation zwischen Zonulazug — Linsengröße — Corneagröße der weiteren Verfolgung wert.

Durch die Feststellung von Formänderungen der Linse zufolge Zonulahypoplasie wird auch das Problem des *Linsenastigmatismus*, sowie dasjenige einer *ungleichmäßigen Wirkung des Akkommodationsmechanismus auf die Linse* berührt.

Besonderheiten der Zonulaanlage, speziell ihrer mechanischen Widerstandsfähigkeit, und ihres Ansatzes an der Linse, können einerseits zu Linsenastigmatismus (extremes Beispiel Fall Abb. 1477), andererseits zu ungleichmäßiger Wirkung des Akkommodationsmechanismus auf einzelne Linsenabschnitte führen.

Was die Beziehungen der Zonula zum Linsenwachstum betrifft, so fand WESSELY\* klinisch und experimentell lokales Zurückbleiben des Linsenwachstums nach Zonulaläsion. Er sucht die Ursache der Ektopie bzw. Mikrophakie in abnormer Anlage sowohl der Zonula als der Linse. HEGNER, dem wir die ersten ausführlichen Zonulabefunde bei Ektopie verdanken\*\*, sucht zweierlei Formen von Ektopie zu differenzieren: 1. solche durch minderwertige, zerreißliche Zonula, 2. solche durch abnorme, bzw. ungleiche Länge der (im übrigen normalen) Zonula. H. MEYER\*\*\* äußert ähnliche Auffassungen und nimmt bei Mikrophakie „intakte, aber zu lange“ Zonulafasern an.

Wie meine Spaltlampenbefunde dartun, ist kein Grund vorhanden, im Sinne dieser Autoren zwei oder gar drei grundsätzlich differente Entstehungsursachen der Sphärophakie und Ektopie anzunehmen. Bis heute liegt, trotz der abnormen Kleinheit der Linsen, morphologisch keine Forderung für die Annahme vor, daß primär nicht nur die Zonula, sondern auch die Linse pathologisch veranlagt sei.

Aber auch die zweite Annahme, die Zonulafasern seien zwar in einzelnen Fällen intakt, dabei aber zu lang (HEGNER, MEYER u. a.), erscheint mir wenig wahrscheinlich. In zweien meiner Fälle schienen die Fasern zunächst intakt zu sein. *Die Feinuntersuchung ergab aber nachher nicht nur ungewöhnlich zarte Beschaffenheit*, sondern (schon in frühem Alter) *Zeichen von Zerreißung und Pigmenteinlagerung*. Um „abnorme Länge bei normaler Beschaffenheit“ behaupten zu können, wären längere Beobachtungsdauer und genauere Untersuchungsbefunde nötig. Diese Befunde (wie auch besonders instruktiv eine Beobachtung von HEGNER bei Mutter und Kind, die bei der Mutter bereits defekte Fasern, beim Kind noch scheinbar normale ergab), machen es sehr wahrscheinlich, daß die primäre Ursache von Ektopie und Sphärophakie in *pathologischer Minderwertigkeit der Zonula zu suchen ist*. Zum mindesten ist heute der einzige, *sichere* und immer wiederkehrende krankhafte Befund bei Sphärophakie die pathologisch veränderte Zonula. Es liegt, wie schon oben erörtert, nicht eine Plusvariation im Sinne der genannten Autoren, sondern eine Defektvariation, in unserem Beispiele wahrscheinlich rezessiver Art, vor. Die Art des Erbganges würde noch raschere Klärung erfahren können, wenn von den Autoren nicht unterlassen würde, nach Blutsverwandtenehe in der Aszendenz zu fahnden.

Die häufigen Spontanluxationen sowie der gelegentliche Glaskörpervorfall bei Ektopie und Sphärophakie finden in den hier mitgeteilten Ergebnissen der Spaltlampenforschung eine ungezwungene Erklärung.

Meine Befunde können dahin *zusammengefaßt* werden, daß als Ursache des Krankheitsbildes der Sphärophakie und Ektopie eine mangelhafte Anlage der Zonula

\* WESSELY: Arch. Augenheilk. 65, 295 (1910) und 85, 63 (1919).

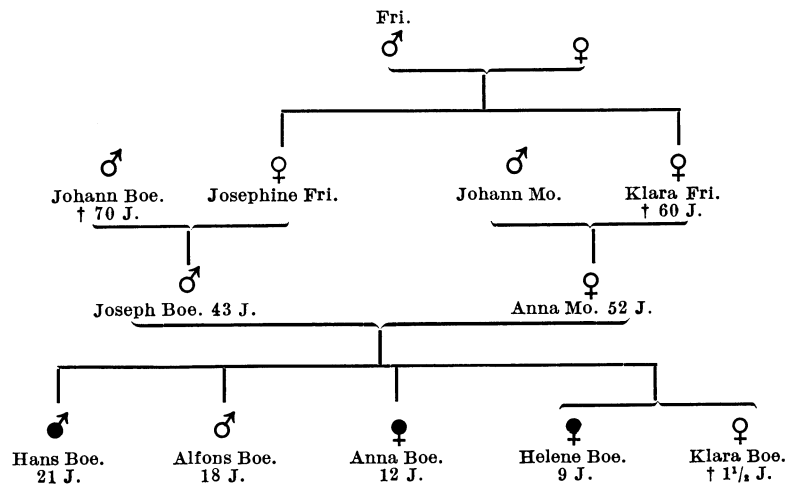
\*\* HEGNER: Klin. Mbl. Augenheilk. 55, 22 und 30 (1915).

\*\*\* MEYER, H.: Klin. Mbl. Augenheilk. 84, 525 (1930).

zu gelten hat. Diese mangelhafte Anlage ist bei Sphärophakie *zirkulär* gleichmäßig oder annähernd gleichmäßig ausgesprochen. Die *Ektopie* stellt einen Spezialfall dieser mangelhaften Anlage dar. Nicht Kleinheit der Linse ist nach den mitgeteilten Beobachtungen das Primäre, auch nicht Kugelgestalt derselben, sondern beide Eigenschaften sind durch krankhafte Anlage der Zonula bedingt.

#### Vererbung der Sphärophakie.

Das Krankheitsbild der Sphärophakie ist mit großer Wahrscheinlichkeit *rezessiv vererbt*\*. Das zeigt uns, wie schon FRANCESCHETTI l. c. hervorhob, das multiple Auftreten bei Geschwistern, bei Konsanguinität der Eltern. Der Stammbaum ist folgender:



Die Tatsache, daß FLEISCHER die Sphärophakie bei zwei Geschwisterpaaren fand, bestätigt den genannten Erbgang.

Es gibt in der Erbpathologie des Auges kaum ein degeneratives Merkmal, das nicht sowohl angeboren, als auch homochron vererbt, im Laufe des späteren Lebens auftritt. Ich erinnere an die Katarakt, die sowohl als senile, wie als präsenile und als angeborene Erbkatarakt vererbt wird. Ähnliches gilt für die Retinitis pigmentosa und andere Retinadegenerationen, für das Glaukom, gewisse Opticusatrophien, den Keratokonus und, nicht zuletzt, für die Degenerationen der Zonula. Als rein seniles Merkmal kann diese im höchsten Alter auftreten. Jeder, der Linsen aus Leichenaugen exprimiert, weiß, wie viel leichter die Zonula im Auge des Greises als des Kindes reißt, und wie es eine *senile* Zonuladegeneration gibt, so kann sie auch präsenil auftreten (s. u.), und schließlich, wie wir soeben sahen, angeboren sein.


Abb. 1478, 1479. Sagittalschnitt durch die Kugellinse der 12jährigen Anna Boe., rechtes Auge.

Lampe temporal. Mydriasis. Der Linsenrand ist überall sichtbar, außer außen oben (Ektopie, s. Abb. 1483). Die vordere Kapsel ist zufolge Entspannung der Zonula derart hochgradig gewölbt, daß sie der Hornhaurückfläche parallel erscheint (Abb. 1478). Der Krümmungsradius der Linsenvorderfläche dürfte somit schätzungsweise im Bereiche von etwa 7 mm liegen. Eine Differenz zwischen vorderer und hinterer Krümmung ist mittels optischen Schnittes nur angedeutet. Die stärkere

\* Daß das Krankheitsbild der *Ektopie dominant* sein kann, demonstrierte kürzlich an einem Beispiel WAARDENBURG<sup>398</sup>).



1478



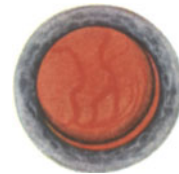1479




1480



1481




1483



1482



1484



1485



Abplattung der Vorderfläche der *normalen* Linse gegenüber der Rückfläche darf also mit Wahrscheinlichkeit als Wirkung des normalen Zonulazuges gelten: stärkere Zugwirkung der Zonula auf die Vorderfläche, entsprechend dem weiter vorn liegenden Zonulaansatz und der differenten Zugwirkung der vorderen und hinteren Zonulafasern.

Abb. 1479, unterer Linsenschnitt bei stärkerer Vergrößerung. Die periphere Divergenz, die schon in Abb. 1478 dargestellt ist, kommt kräftig zum Ausdruck. Auch die Alterskernzone ist peripher distanter als axial. J vom Büschel getroffene Iris (unterer Pupillenrand). Ein ähnlicher, ebenfalls im Bilde festgehaltener Befund hatte sich schon vor fünf Jahren ergeben.

*Abb. 1480. Linearer Reflex der Hinterkapsel bei Sphärophakie.*

Schon SAEGER und MEYER aus der AXENFELDSchen Klinik erwähnen in ihren Fällen einen linearen Reflexstreifen der Hinterkapsel, den MEYER durch „Fortleitung“ zu erklären versucht. Es handelt sich um den durch Brechung verlagerten linearen Hinterkapselreflex des Lichtbüschels, der länger und deutlicher wird, wenn wir das letztere auf den Äquator werfen. Wie zu erwarten, wandert der Reflex umgekehrt wie das Büschel.

*Abb. 1481. Die Vorderkammer bei Sphärophakie.*

12jährige Anna Boe., linkes Auge. Wie ersichtlich, ist die Vorderkammer im Bereiche des Pupillarsaumes am tiefsten, axial ist sie flacher. Die Linse springt ähnlich in die Vorderkammer vor, wie diejenige gewisser Sauropsiden (z. B. Gattung Testudo). Periphere Divergenz der Abspaltungsfläche erkennbar.

*Abb. 1482. Die vordere Zonula bei Sphärophakie.*

12jährige Anna Boe., linkes Auge, bei 11 Uhr. Zonula auffallend zart, in Fasergruppen geordnet. Die Faseransätze liegen sehr peripher. Die drei weißen punktförmigen Auflagerungen im Faseransatzgebiet sind nach Analogie mit anderen Befunden (Abb. 1475, 1477, 1486) Reste abgerissener Fasern.

*Abb. 1483. Die rechte, leicht ektopische Kugellinse der 12jährigen Anna Boe. bei Durchleuchtung.*

Wie ersichtlich, ist die Linse leicht nach oben außen verlagert.

*Abb. 1484. Schräg sagittaler Schnitt in der Nähe des nasalen Äquators der Kugellinse.*

7jährige Anna Boe., (1925) rechtes Auge. Durch den Schnitt wird ein äquatoriales Linsensegment abgetrennt und die Zonula getroffen. Etwa 10fache Vergrößerung. Mydriasis. Die feinen weißen Linien zwischen Pupille und Linse sind die im optischen Schnitt liegenden Zonulafasern.

*Abb. 1485. Vorderkammerabflachung bei Sphärophakie.*

9jährige Helene Boe., Schwester der vorigen, rechtes Auge. Leichter Nystagmus. Refraktion und Visus s. oben. Iris- und Linsenschlottern wie bei Anna und Hans Boe. Die Kugellinse wölbt sich derart in die Vorderkammer vor, daß die Tiefe der letzteren axial *nur noch 2 (statt 6!) Hornhautdicken* beträgt (also etwa 1 mm). Am tiefsten ist auch in diesem Falle die Kammer im Bereiche des Pupillensaums (vgl. Abb. 1481). Eine leichte periphere Divergenz der Diskontinuitätszonen ist erkennbar.

Die sehr zarte Zonula dieses Falles weist Faserzerreißen und feinste braune Punkteinlagerungen auf.

*Abb. 1486. Nasal-obere Zonula der Kugellinse des 16jährigen Hans Boe (1925.)*

Rechtes Auge, 25fach. Mydriasis. Nahezu der gesamte Linsenrand liegt frei zutage. Man beachte die im Vergleich zu normalen locker stehenden Zonulafaserbüschel, die, was *den pathologischen Zustand der Fasern beweist, da und dort pigmentbedeckt sind.* (Im allgemeinen weist Zonulapigment auf entzündliche Prozesse hin.)

Vielleicht mit diesem Pigment im Zusammenhang steht ein *weißes Fadengewirr*, Abb. 1486 F., das vom Glaskörper her in die nasale Zonula *eindringt*, sich mit den Zonulafasern verwickelnd. Ob hier Reste der Tunica vasculosa vorliegen, oder aber, was nach Form und Verlauf wahrscheinlicher ist, Reste der Vasa hyaloidea propria (s. Abschnitt Linse, S. 378), wird dahingestellt bleiben müssen. Naheliegend ist jedoch, daß diese groben Gefäßreste im Zusammenhang mit dem Pigment der Zonula stehen und auf eine Entwicklungsstörung in frühen Fetalmonaten hinweisen. (Die Vasa hyaloidea propria obliterieren im vierten bis fünften Fetalmonat.)

*Abb. 1487. Vor 12 Jahren diszierte geschrumpfte Kugellinse des 21jährigen Hans Boe.*

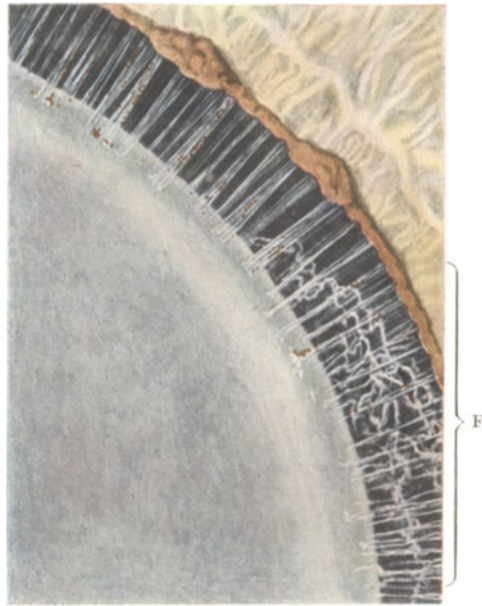
Die Hindernisse, die sich einer erfolgreichen Diszission von ektopischen oder luxierten Linsen entgegenstellen, sind schon im Abschnitt Cataracta traumatica erwähnt worden (s. den an Abb. 1313 sich anschließenden Text). Ähnliche Schwierigkeiten hat unsere Kugellinse dem Operateur geboten. Der Betreffende führte an dieser Linse nicht weniger als 6 Diszissionen aus.

Die jetzt noch gut erhaltene *Linsenform* beweist diese Schwierigkeit: die Kapsel konnte zwar verletzt werden, aber zufolge Fehlens der normalen Anspannung der Zonula kam die Wunde nicht zum Klaffen, sie schloß sich mehr oder weniger wieder. Die lädierte Linsensubstanz resorbierte sich schließlich; aber es kam zu dem ungewöhnlichen Bilde der getrübbten Zwerglinse Abb. 1487. An dieser Zwerglinse eine hintere Synechie des einen Kolobomschenkels, eingezogene Kapselnarbe nach oben, radiäre Kapselfalten. Einzelne überdehnte Bündel von Zonulafasern sind noch erhalten. Refraktion der aphaken Pupille s. oben S. 736.

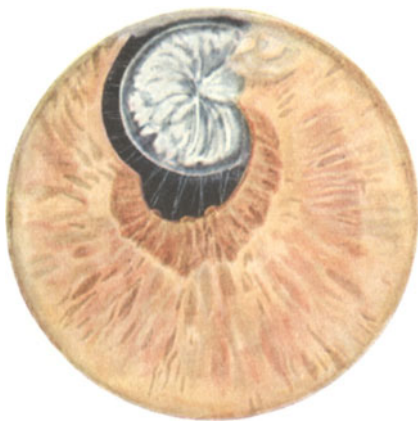*Abb. 1488—1490. Beiderseitige Zonuladegeneration mit reicher Pigmenteinlagerung bei Sphärophakie. Kernstar mit Intervall.*

50jähriger Xaver Kö., rechtes Auge, etwa 25fach. Kontrolle des Falles während sechs Jahren. 1924 fand ich bei dem damals 44jährigen Myopen beiderseits Iris- und Linsenschlottern. R. S. damals =  $\frac{6}{18}$  (konkav 26 D), L. S. =  $\frac{6}{12}$  (konkav 14 D). Mit 28 Jahren (1908) bestand R. S. =  $\frac{6}{18}$  (konkav 18 D), L. S. =  $\frac{6}{12}$  (konkav 7 D). Die Myopie ist somit vom 28. bis 44. Jahre erheblich angestiegen, und zwar rechts von 18 auf 26 D, links von 7 auf 14 D. Aufschluß über die Ursache dieser Zunahme gibt das Spaltlampenmikroskop: Es besteht Kernstar mit Intervall, Linse mit doppeltem Brennpunkt. Die Myopiezunahme ist demnach durch Zunahme des Linsenkernindex bedingt.


Von 1924 bis 1930 trat ferner am rechten Auge (weniger stark am linken) *Gelbrot- bis Rotfärbung* des Linsenkerns auf, so daß heute, 1930, ausgesprochene *Cataracta rubra* der rechten Seite besteht (ähnlich Abb. 1133).




1486



1487



1489



1488



1490

Es liegt hier einer jener von mir nachgewiesenen Fälle vor (s. Text zu Abb. 1126 bis 1137), welche die Entstehung der *Cataracta rubra et nigra* aus der Linse mit doppeltem Brennpunkt sukzessive erkennen ließen.

1908 figuriert der Fall im poliklinischen Journal als „*Megalocornea*“ (Hornhaut 12 mm) und *Subluxatio lentis*. Schon damals bestand Iris- und Linsenschlottern. Daß die Myopie nicht eine reine Linsenmyopie ist, wie in den vorangegangenen Beispielen, legt das Vorhandensein von Conusbildungen nahe. Die rechte Papille zeigt 1924 einen temporal-unteren Conus mit anschließender circumpapillärer Aderhautatrophie von 2 PD. Breite. Links ist die Veränderung schmaler, ebenfalls temporal abwärts gerichtet. Hornhautbrechkraft rechts  $15^{\circ}$  46,5 D, senkrecht dazu 47 D., links  $170^{\circ}$  46,25, senkrecht dazu 47,25 D.

Schon 1924 fand ich eine ähnliche *Linsenlage* und *Linsenform* wie heute. Der obere Linsenrand ist rechts bei 6,5 mm weiter Pupille frei zutage liegend. Links läßt sich die Pupille mittels Homatropinococain bloß auf 5,5 mm erweitern (rechts maximal auf 6,5 mm). Aber auch links ist der obere Rand der Linse bei leichtem Blick nach oben bequem sichtbar. *Unten* und seitlich verliert sich die Linse hinter der Pupille. Sie ist somit abwärts luxiert. Außerdem steht beiderseits oben die Linse erheblich von der Iris ab. Die Linse ist somit nicht nur nach unten, sondern mit ihrem oberen Teil auch noch nach hinten gesunken. (Ein ähnlicher Befund scheint schon bei der ersten Untersuchung im Jahre 1908 bestanden zu haben.)

Die *Form der Linse* ist eine ähnliche wie in den Fällen Abb. 1478—1487. Sie nähert sich der Kugelgestalt. Die periphere Divergenz der Diskontinuitätszonen ist nahezu aufgehoben. 1924 schätzte ich die rechte Linse mittels optischen Schnittes  $1\frac{1}{2}$ mal so dick, wie die normale. Heute gelange ich zu einem ähnlichen Werte.

Die *Zonula* zeigt die Zeichen der Überdehnung und des Zerfalls. Wie Abb. 1488 zeigt (rechtes Auge), setzen die vorderen Fasern ganz ungleichweit vorn an. Manche Fasern sind zufolge *Zerreißen* nicht mehr straff, sondern geschlängelt oder aufgerollt. Ganz auffallend ist der Pigmentreichtum. Er ist noch erheblich größer als im Falle der Abb. 1486 (der Unterschied mag an dem verschiedenen Alter liegen, dort ein Sechszehnjähriger, hier ein Fünfzigjähriger). Noch wesentlich reichlicher als in der vorderen ist das Pigment in der *hinteren Zonula*. Es sitzt dort sowohl an den Fasern, diese zum Teil einhüllend, als auch besonders massenhaft an der *Ansatzstelle* derselben (Abb. 1489). Schon 1924 fiel mir auf, daß die Ansätze der hinteren Fasern auffallend weit axialwärts reichen. Dies ist auch heute noch der Fall, wie dies Abb. 1489 veranschaulicht. (*Normalerweise* reichen umgekehrt die vorderen Ansatzstellen erheblich weiter axial, als die hinteren. Die Funktion dieser *Vorderfasern* ist die wichtigere und steht bei der Akkommodation im Vordergrund, da in der Hauptsache nur die *vordere* Linsenfläche die Form ändert.) Schon in den Fällen Abb. 1478 bis 1487 (Sphärophakie) reichten die Zonulaansätze hinten weiter axialwärts als vorn. Im Falle Abb. 1489 unterliegt wohl keinem Zweifel, daß die hinteren Ansätze *abnorm* weit axial reichen, während die vorderen fast ausschließlich nur das (normalerweise von Fasern fast freie!) äquatoriale Gebiet einnehmen. Man hat den Eindruck, als sei das faserfreie äquatoriale Gebiet (der frühere „*Canalis Petiti*“) dorsalwärts verschoben (Abb. 1489).

Der Linsenrand stellt eine ziemlich regelmäßige Kreislinie dar (wie dies ähnlich im akkommodierenden Auge der Fall ist). Doch ist am *linken* Auge an der *Stelle einer kräftigen Faserlücke* (Abb. 1490) eine Kerbe zu sehen. Es liegt hierin wieder ein Beweis dafür, daß die (physiologischen) Wellungen des Linsenrandes Zonulawirkungen sind (s. o. S. 734). Das von mir an allen normalen Augen beobachtete,

offenbar auf den Zonulazug zu beziehende spitze Zulaufen des Kernäquators (z. B. Abb. 715 e, 995 b) *fehlt*. Vielmehr ist der Kernäquator abgerundet (Abb. 1489).

Das Glaskörpergerüst dieses Falles ist fädig destruiert, Fäden zum Teil zu Knäueln geballt. Periphere myopische Fundusherde.

Bemerkenswert ist auch in diesem isolierten, mit der Familie Boe. nicht blutsverwandten Falle die *Megalocornea*.

Die Genese der Zonuladegeneration und der Sphaerophakie dürfte dieselbe sein wie in den Fällen Abb. 1478—1487: *Recessiv vererbte Minderwertigkeit der Zonula*. Die beiden Schwestern des Patienten sind gesund, der Vater hatte gute Augen. Mutter früh verstorben, deren Augenbefund unbekannt. Der 17jährige Sohn des Pat. hat angeblich normale Augen. Blutsverwandtenehe in der Aszendenz ist dem Patienten nicht bekannt.

### 3. Sphaerophakie, Ektopia lentis und Arachnodaktylie.

Die neuere Forschung zeigt, daß Sphaerophakie und Ektopia lentis congenita mit Arachnodaktylie und anderen Mißbildungen kombiniert sein können. Eine Reihe von Autoren haben sich mit diesem „MARFANSchen Symptomenkomplex“ befaßt, der kürzlich wieder durch H. WEVE \* eine zusammenfassende Schilderung gefunden hat, nachdem sich u. a., was das Auge betrifft, insbesondere ORMOND and WILLIAMS, CAMERON, JGERSHEIMER, FLEISCHER, STEINDORFF um die Kasuistik verdient gemacht haben. Als gemeinsame Symptome werden genannt: abnorme Länge und Grazilität der Extremitäten, Brustkorb schmal, abstehende Schulterblätter, Verkrümmungen der Wirbelsäule \*\*, hoher Gaumen, tiefliegende Augen, Überstreckbarkeit der Gelenke, Contracturen in den Gelenken, Calcaneussporn, Klumpfuß, Plattfuß, Dolichocephalie, schmaler und langer Gesichtsschädel, Doppelreihen der Zähne, Vergrößerung der Sella turcica, Klappenfehler des Herzens, offenes Foramen ovale, geringer Muskelumfang bei guter Muskelkraft, große, leicht faltbare Ohrmuscheln, Reduktion der Zahl der Lungenlappen, abnorm langer Darm. Im Auge außer der Ektopie und Sphaerophakie mangelhafte Entwicklung des Irisstromas, geringe Dilatierbarkeit der Pupille. Zur Bezeichnung „Arachnodaktylie“ führten die auffällig langen Phalangen und die Contracturen in deren Gelenken, die die „Spinnenfingrigkeit“ erzeugen. Nach WEVES Zusammenstellung bestehen Ektopie und Luxation der Linse in einem hohen Prozentsatz, vielleicht in 40% der Fälle. Heredität ist nachgewiesen. Auch die Kombination der Augenveränderung mit Herzfehlern, auf welche zuerst STREBEL und STEIGER aufmerksam machten, scheint nicht so selten zu sein.

In den hier geschilderten Fällen von Sphaerophakie konnte ich die genannten Begleitsymptome nur vereinzelt finden. (Es bestand regelmäßig Herabsetzung der Dilatierbarkeit der Pupille und bei dem Mädchen Helene Boe. außerdem auffallend schmaler und langer Gesichtsschädel und exquisit hoher und schmaler Gaumen.) Die Sphaerophakie kommt also auch als (scheinbar) isoliertes Merkmal vor, was theoretisch beachtenswert ist. Ist doch versucht worden, den Symptomenkomplex der Arachnodaktylie auf *Störungen innerer Sekretion* zu beziehen. Isoliertes Vorkommen von Sphaerophakie und Ektopie sprechen entschieden gegen eine solche Hypothese, ganz abgesehen davon, daß der Komplex sich aus kongenitalen Mißbildungen, nicht aus progredienten Dystrophien, wie sie hormonale Störungen bedingen müßten, zusammensetzt.

\* Arch. f. Augenheilk. 104, 1 (1931).

\*\* Siehe Abb. 1490a und b.

Interessanter ist die Auffassung WEVES, der das Krankheitsbild als „Dystrophia mesodermalis congenita“ bezeichnet und ihre Ursache in einer dominant-erblichen Störung des mesodermalen Blattes erblickt. Allerdings verhehlt er sich nicht die Schwierigkeiten, die einer solchen Deutung gerade die Zonuladegeneration bietet. Nicht nur die Zonula, auch Sphincter und Dilatator sind ektodermal.

Meines Erachtens werden wir dem heutigen Standpunkte der Erbforschung ungezwungener gerecht, wenn wir den Symptomenkomplex als *Koppelung* betrachten. In der experimentellen Tier- und Pflanzenzucht spielt die Koppelung heute eine ungeheure Rolle, immer und immer wieder stößt die Forschung darauf. Beim Menschen dürfte sie, wie MORGAN, ERWIN BAUR, GOLDSCHMIDT und andere bahnbrechende Vererbungsforscher hervorheben, nicht von geringerer Bedeutung sein, als bei Pflanze und Tier. Beim Menschen, bei dem das Experiment fehlt, sind wir auf das Studium hereditärer Symptomenkomplexe angewiesen. Nichts steht der Annahme im Wege, daß es sich beim MARFANSchen Komplex um Koppelung handelt, wie ich sie schon vor Jahren für eine Reihe anderer kombinierter Augenmerkmale annahm: Außer für die genannte STREBEL-STEIGERSche Beobachtung (Ektopie — Myopie — Herzfehler), für die Kombination von Retinitis pigmentosa mit Taubheit, von Axenmyopie mit großer Pupillendistanz (breiter Schädelbasis), von Axenhyperopie mit kleiner Pupillendistanz \*, von Aniridie mit Maculalosität, von geschlechtsgebunden recessiver Maculalosität mit Hornhautastigmatismus, von letzterem mit Albinismus usw.

Die MORGANSchen Versuche an *Drosophila* ergeben, daß das pathologische Erbmerkmal an ein bestimmtes Chromosomenpaar geknüpft ist, und es ist gerade die *Koppelung* der einzelnen Merkmale, welche die gesetzmäßige Lokalisation der letzteren innerhalb eines Chromosoms ermöglicht hat. Somatisch sich fernstehende Merkmale können entweder dicht nebeneinander oder in mehr oder weniger großer Entfernung voneinander verankert sein, und es läßt sich bekanntlich diese Entfernung, was *Drosophila* betrifft, auf Grund der Empirie errechnen.

Handelt es sich beim MARFANSchen Komplex tatsächlich um Koppelung, so müssen die Merkmale desselben *in ein und demselben Chromosomenpaar* verankert sein (wie das für die gekoppelten Merkmale von *Drosophila* und Antirrhinum erwiesen ist).

Die Koppelung erklärt ungezwungen, daß Sphaerophakie und Ektopie bald isoliert, bald mit anderen Merkmalen kombiniert vorkommen, und es wird eine für die Gruppierung der Chromomeren innerhalb des Chromosoms und damit die Art des „Crossing over“ wichtige Aufgabe sein, die Häufigkeitsverteilung der einzelnen Merkmale kennenzulernen.

Die Statistik wird also künftig zu ermitteln haben, wie häufig jedes einzelne Merkmal sich kombiniert und wie oft es isoliert auftritt.

Bis heute ist in der menschlichen Erbpathologie diesem gesamten vererbungstheoretisch wichtigen Gebiete kaum Aufmerksamkeit geschenkt worden.

Wir stehen hier am Anfang eines Forschungsgebietes, dessen Grundstein MORGAN gelegt hat.

---

\* Koppelung liegt wahrscheinlich auch der von mir nachgewiesenen und durch HERMANN KURZ<sup>389</sup>) statistisch festgestellten Häufung der *Axenhyperopie* bei congenitalem Schwachsinn (Untersuchungen in Schwachsinnigenanstalten) zugrunde, der umgekehrt die Häufung der *Axenmyopie* bei den Intellektuellen gegenübersteht.

Auch das Syndrom „blaue Sklera, Schwerhörigkeit und Knochenbrüchigkeit“ möchte ich als Koppelung deuten.

Von sekundärer Bedeutung ist die Frage nach *Dominanz* und *Recessivität*. Ektopia lentis kann, wie viele Stammbäume lehren, sowohl dominant als recessiv auftreten. Interessant ist in dieser Hinsicht ein von mir beobachteter Stammbaum: Ektopie der Linse nach außen oben mit Schwachsichtigkeit bei Schwester und (anscheinend auch) Bruder, deren (gesunde) Eltern blutsverwandt sind (siehe Stammbaum). In der Ascendenz keine Augenleiden. Die beiden einzigen Söhne der befallenen Schwester haben dieselbe beidseitige Ektopie und Schwachsichtigkeit (bei beiden wie bei der Mutter mit Pupillenektopie kombiniert. Vater der Knaben gesund). Es erscheint somit die Ektopie in der 1. Generation recessiv (Blutsverwandtenehe!), in der 2. dominant! Der Stammbaum ist folgender:

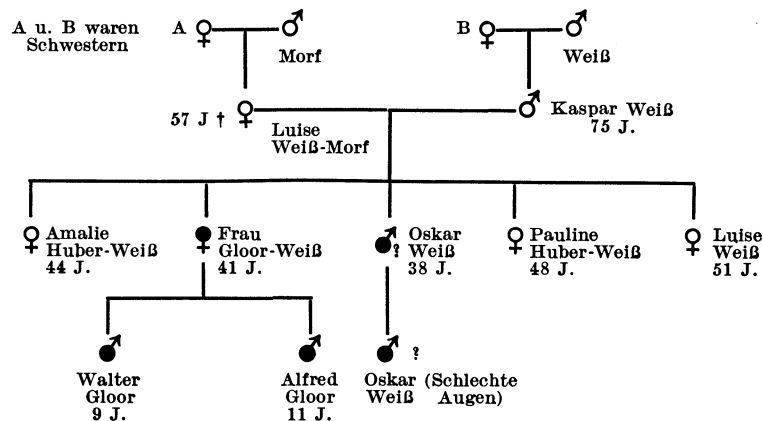


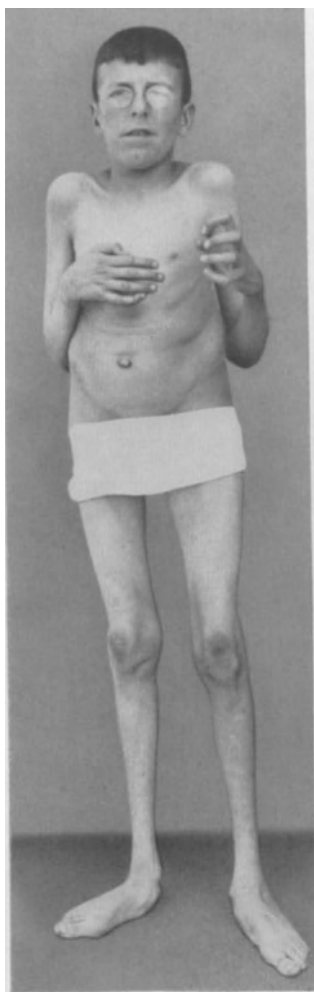Abb. 1490a und b. MARFANScher Komplex mit beiderseitiger spontaner totaler Luxation und Arachnodaktylie.

12jähriger Heinrich Bick (Patient des Kinderspitals Zürich, Direktor Professor FANCONI). R S = 6/18 (+ 9,0 D), L S = 6/12 (+ 9,0 sph. comb. + 1,5 cyl. 0°). Fundus normal, beide Linsen liegen im Glaskörper. Irisschlottern. Pupillen reagieren gut, sind jedoch mit Mydriaticis wenig erweiterbar. Optici normal, Sella turcica intakt. Arachnodaktylie, jedoch treten die Knöchel nicht ungewöhnlich hervor. Langgesicht, hoher Kahngaumen. Lange dünne Gliedmaßen und Muskeln, Pes valgus et planus, lange Füße und Zehen (Abb. 1490b), Calcaneussporn. Enorme skoliotisch-kyphotische Verbiegung der Wirbelsäule. Diese ist *nicht* rachitischer und *nicht* tuberkulöser Natur. *Vitium cordis* (Mitralinsuffizienz und Mitralstenose).

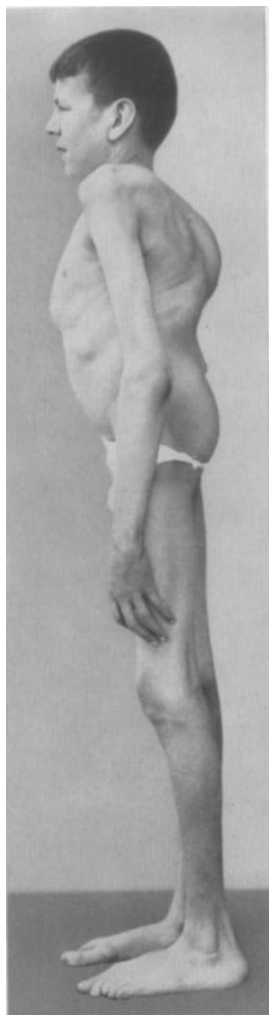
#### 4. Die Zonulaveränderungen durch Iridocyclitis und durch Linsenschrumpfung.

Abb. 1491–1492. Iridocyclitisch veränderte Zonula, gedehnt durch Schrumpfung der Cataracta complicata. Abhängigkeit der Deutlichkeit von der Beobachtungsrichtung.


58jähriger Anton Ste., rechtes Auge, temporal oben. Vor 6 Jahren ausgedehnte traumatische Hornhautperforation rechts mit folgender Iridocyclitis. Breites operatives Kolobom der Iris von 9.30–1.30 Uhr. Auge reizlos, geschrumpfte gelbe Katarakt. Spitzen der Ciliarfortsätze sichtbar. Abb. 1491 wurde bei temporaler Lampenstellung, leicht temporaler Blickrichtung und Beobachtung der Fasern im Spiegelbezirk erhalten. Infolgedessen erscheint die Faserung lebhaft opak, lichtstark, feinere Einzelheiten sind aber verhüllt. Abb. 1492, etwas weiter unten, bei 9–10 Uhr



1490 a




1490 b



1491



1492



1493



1494 a



gelegene Partie wurde dagegen bei nasaler Lampenstellung gezeichnet, Beobachtung außerhalb des Spiegelbezirks. Infolgedessen erscheinen die Fasern zwar lichtschwach, jedoch treten feinere Einzelheiten zutage als in Abb. 1491. Insbesondere tauchen in Abb. 1492 zahlreiche zerrissene und geschlängelte Fasern auf, die zum Teil *hinter* und zwischen den oberflächlichen Fasern liegen und daher in Abb. 1491 durch die lichtstarke Oberflächenreflexion verdeckt wurden. Diese zerrissenen Fasern sind ein Zeichen des *Zonulazerfalls* und erklären uns, warum solche iridocyclitische Cataracte ganz allgemein so mühelos intrakapsulär entfernbar sind: Die Zonula bietet der intrakapsulären Extrak­tion kaum mehr ernstlichen Widerstand. Schon bei der Lösung der hinteren Synechien mittels Spatels, die der Extrak­tion vorherzugehen hat, und die regelmäßig zu kleinen Linsenverschiebungen führt, reißt diese Zonula und die Linse läßt sich jetzt, sofern der Lappenschnitt ausreichend groß ist, mühelos exprimieren.

Die Zerreißlichkeit der Zonula erklärt uns auch die Fälle von *Spontanluxation* solcher Linsen, sowie das gelegentliche Sekundärglaukom zufolge Vorfalls des Glaskörpers durch Zonulalücken in die Vorderkammer.

Die Abb. 1492 zeigt ferner massenhafte *Pigmenteinlagerungen* zwischen und auf die Fasern, daneben die Einlagerungen vereinzelter weißer Pünktchen. Auch diese Einlagerungen sind ein Symptom des *Zonulazerfalls*. Das Pigment ist oft, dem Faserverlauf entsprechend, lang gestreckt, einzelne Fasern erscheinen weiß, verdickt. Mehrfach bestehen Faserlücken.

*Abb. 1493. Pigmenteinscheidungen von Zonulafasern bei inveterierter Iridocyclitis.*

65jährige Frau Tu., rechtes Auge. Temporal unten wurde vor Jahren, offenbar wegen Drucksteigerung, ein peripheres Iriskolobom angelegt. Angeblich Iridocyclitis chronica beiderseits seit mehreren Jahren. Jetzt reizlos. Beiderseits Cataracta complicata. Die Zonulafasern sind auf größere und kleinere Strecken pigmenteingescheidet zum Teil mit braunen und weißen Pünktchen besetzt. Einzelne Fasern fehlen. Solche Pigmenteinscheidungen sind bei inveterierter Iridocyclitis häufig. 0,2—0,35 mm lang sind sie z. B. am rechten Auge der 71jährigen Frau Fi. mit abgeheilter Iridocyclitis rechts und Kolobom nach unten. Sie zeigen die Zerreißlichkeit der Zonula an, die in solchen Fällen besonders leicht die glaskörperfreie intrakapsuläre Extrak­tion gestattet.

*Abb. 1494a. Mit dem Glaskörper schwappende parallele Zonulastreifung der vorderen Glaskörpergrenzschicht bei alter Iridocyclitis. Streifung ohne erkennbaren Zusammenhang mit der Linse.*

63jährige Frau Katharina Sch., rechtes Auge. Iridocyclitis seit Jahren. Breites, aber nicht ganz randständiges Iriskolobom nach oben und außen. Geschwumpfte Cataracta complicata, starkes Linsenschlottern. Flächenhafte hintere Synechien nach unten und nasal. Im Kolobom drängt sich der Glaskörper (bei erhaltener Grenzschicht) bauchig vor (Abb. 1494a). Bei gewöhnlichem Lichteinfall ist die parallele Streifung der Abb. 1494a nicht oder nur undeutlich zu sehen. Benützt man aber den Spiegelbezirk, so tritt sie klar zutage und zeigt den Charakter der Zonulafaserung. Nach unten ist eine an die *Zonulalamelle* gemahnende Verdichtung zu sehen, welche es nahe legt, daß die *Zonulalamelle* sich *losgelöst* hat. Immerhin ist die Lamelle nicht so einwandfrei deutlich, wie z. B. in den Fällen Abb. 1498, 1501, 1502, speziell auch nicht bei Verwendung des optischen Schnittes.

Die Faserstreifung verliert sich hinter der geschrumpften Linse. Ihre Lage ist identisch mit derjenigen der vorderen Grenzschicht des Glaskörpers, deren schwappen- den Bewegungen sie folgt.

*Linkes* Auge durch Glaukoma absolutum seit Jahren blind. Da rechts noch Lichtprojektion bestand, exprimierte ich die Linse intrakapsulär nach Lösung der hinteren Synechien. Kein Glaskörperverlust, reizloser Verlauf.

Alte iridocyclitische Glaskörpertrübungen und Maculaveränderungen.

*Abb. 1494b. Konzentrische Parallelfaserung auf der vorderen Glaskörpergrenzschicht im Zonulabereich. Operativer Zonuladefekt mit konsekutivem Linsenkolobom.*

16 $\frac{1}{2}$ -jährige Hilda Schel., mit beiderseitigem Hydrophthalmus. Vor 5 Jahren mehrfach auswärts sklerotomiert und anscheinend auch trepaniert. Am rechten Auge oben außen (bei 10 Uhr) das Iriskolobom der *Abb. 1494 b*.

Wie *Abb. 1494 b* zeigt, fehlen auf eine beträchtliche Strecke die Zonulabündel, sowohl die vorderen als die hinteren. Offenbar gingen sie bei der Operation zugrunde. Soweit sie fehlen, ist der Linsenrand eingebuchtet (sog. Linsenkolobom). Sch ist die Schlagschattenlinie des Linsenrandes L auf der vorderen Grenzschicht des Glaskörpers. Durch flacheren Lichteinfall kann dieser Schlagschattenstreifen verbreitert werden. Die vordere Oberfläche des Glaskörpers (Grenzschicht) zeigt eine *vertikale feine graue bis weiße Parallelfaserung* (*Abb. 1494 b*), die senkrecht zur Zonulafaserung steht, also gerade entgegengesetzt verläuft wie diejenige der *Abb. 1494 a*. Sie verläuft sanft gebogen parallel zum Limbus. Ihre Natur als „Faserung“ ist an ihrer regulären Reflexion erkennbar, die derjenigen der Zonulafaserung ähnlich ist. Man wird an die von MERKEL<sup>394</sup>) (1870) beschriebene konzentrische Zonulafaserung erinnert, die von GERLACH<sup>395</sup>), CZERMACK<sup>396</sup>) und anderen bestritten wurde. Gegen eine solche Faserung spricht die Verbindung mit der vorderen Grenzschicht. Immerhin könnte ein Zusammenhang mit der von EGGER und mir beobachteten vereinzelt zirkulären Verbindungsfasern in Ciliarfortsätze bestehen. Siehe S. 727.

Auf der vorderen Grenzschicht zwei quere parallele Einknickungen, (die dunklen Horizontalfalten der *Abb. 1494 b*), wie ich sie ähnlich auch in anderen Fällen sah. Die Knickungen bedingen die First G.

Die Faserung wogt bei Bulbusbewegungen synchron mit der Grenzschicht hin und her. Sie erweist sich dabei als der Grenzschicht zugehörig, im Gegensatz zur tiefschwarzen Schattenlinie Sch des Linsenrandes (welche mit der Lichtrichtung wandert). S die schwächere Schlagschattenlinie des Iriskolobomrandes auf der Vorderkapsel.


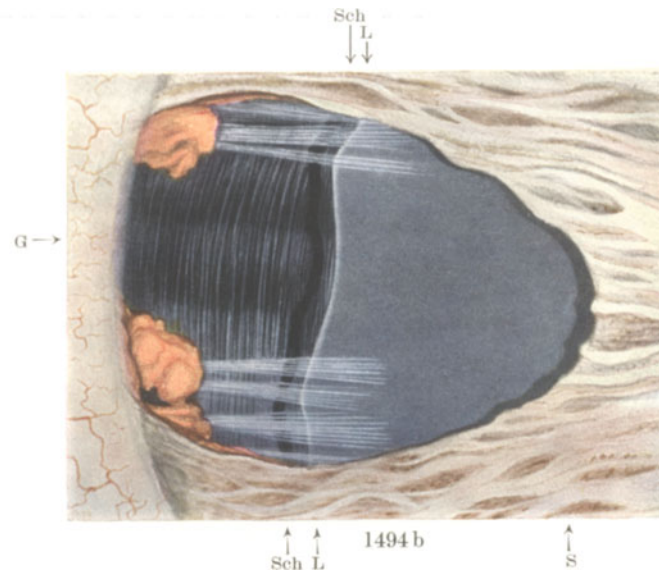
Die Zonulafaserbündel dieses Falles wurden bei Einstellung ihres *Spiegelbezirks* gezeichnet, wodurch sie exakt bis an ihre Ansatzstellen verfolgt werden konnten. Ohne Spiegelbezirk waren sie nicht oder schwer sichtbar.

Links zwei freiliegende orangebraune Ciliarfortsätze. Die dazwischenliegenden wurden bei der Iridektomie samt Iris und samt Zonula entfernt. Linse intakt.

## 5. Die Zonula bei kongenitaler Linsenektopie.

*Abb. 1495 und 1496. Rarefizierte untere Zonula bei kongenitaler Ektopie der Linse nach oben. (Diese Fälle sind, im Gegensatz zu denjenigen der Abb. 1474, 1477, ohne Kolobom!)*

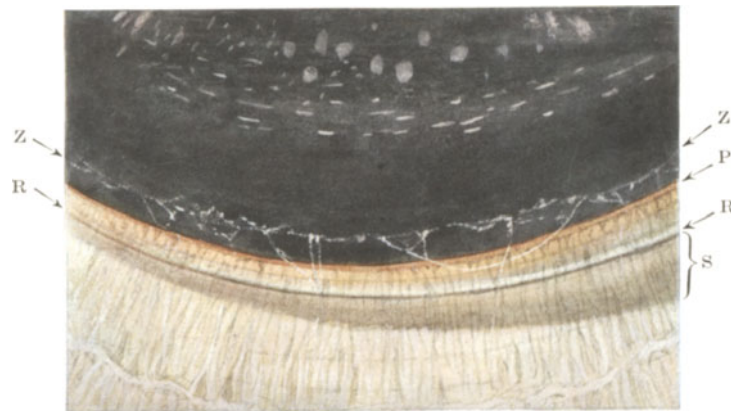
60jähriger Herr Sei., rechtes Auge, etwa 20fach. Pupille 5 mm. Beiderseits ähnlicher Befund. Von den Zonulafasern existieren bloß noch spärliche äquatoriale



1495



G  
1496



1497

Bündel (Abb. 1495 und 1496). Am unteren Linsenrand einzelne Büschel von abgerissenen, frei flottierenden Fasern (Abb. 1495). Auffällig ist in Abb. 1495 das Verhalten des am meisten nasal gelegenen Bündels (bei 5 Uhr), dessen Fasern aufsplintern und divergieren, lange bevor sie den Äquator erreichen. Aufsplitterung vor dem Ansatz haben wir bei rein äquatorialen Fasern normalerweise festgestellt, s. oben S. 726 (vgl. auch die dort zitierte Dissertation EGGER, S. 723).

In dem linsenfrenen Abschnitt liegt die vordere Grenzschicht des Glaskörpers als leicht wellige Fläche frei zutage (s. optischer Schnitt Abb. 1496, bei G). Quer zwischen den Fasern *feine Pigmentpünktchen* (Abb. 1496).

Ophthalmometrisch: rechts bei  $10^{\circ}$  42,5 D, bei  $100^{\circ}$  46 D, links bei  $165^{\circ}$  42,5 D, bei  $75^{\circ}$  46 D. Es besteht somit ein Astigmatismus rectus corneae von 3,5 D beiderseits. Refraktion, gemessen durch die linsenhaltige Partie =  $-10$  bis  $-11$  beiderseits, durch die aphakische Partie =  $+10$  beiderseits. Es besteht somit Linsenmyopie, offenbar zufolge der *Zonulahypoplasie*. Bei Homotropinmydriasis erzielt man mittels genannten Konkavgläsern einen besseren Visus durch die aphake Partie, als bei Miosis mittels Konkavgläsern durch die linsenhaltige Partie.

Der bei Ektopia lentis nicht seltene Hornhautastigmatismus könnte mit der oben S. 736 erwähnten Beziehung von Zonulahypoplasie zur Hornhautgröße in Verbindung stehen.

## 6. Zonula bei Luxation der Linse in die Vorderkammer.

*Abb. 1497. Zonularestes des unteren Randes einer spontan in die Vorderkammer luxierten Linse bei Mikro- und Sphärophakie.*

28jähriger Dr. K., rechtes Auge. Wegen Schizophrenie schwer untersuchbar. Familiär und hereditär nach Mitteilung der Mutter keine Augenleiden, keine Blutsverwandtenehe in der Aszendenz.

Seit Jahren zeitweise Glaukomanfälle; Gesichtsfeld angeblich konzentrisch eingengt. Refraktion wegen des Verhaltens des Patienten schwer prüfbar (rechts =  $-10$  bis  $-15$  D?). Links Aphakie. Linke Linse geschrumpft, temporal oben hängend, nach Operation. *Rechts* altes operatives Kolobom nach oben. Obere Zonula sichtbar, gedehnt, unterer Linsenrand in die Vorderkammer luxiert (Abb. 1497), Glaskörperprolaps mit weißen und roten Pünktchen. Fundus ohne Besonderheit: Tension zur Zeit normal, rechte Pupille leicht künstlich dilatiert. In Abb. 1497 ist R unterer Linsenrand, Z Zonularestes, P Pupillarsaum, S Schatten, den der Linsenrand auf die Iris wirft (zufolge Ablenkung des Lichts).

Man beachte den glasklaren unteren Linsenrand R, der vor dem dilatierten Pupillarsaum liegt. Cataracta coerulea et coronaria leichten Grades. Der vordere Zonulaansatz Z stellt eine zum Linsenrand parallele, aus weißen Punkten und Streifen zusammengesetzte Linie dar. Die Punkte sind Reste abgerissener Faseransätze. Einzelne Fadenreste sind erhalten und hängen in die Vorderkammer. Die Linse erscheint relativ klein und rundlich (Sphärophakie). Äquatorialer Durchmesser 6–6,5 mm, Hornhautdurchmesser 11 mm. Alterskern- und Embryonalkernzonen verwaschen, unscharf.

Offenbar liegen angeborene *Zonulahypoplasie* und Sphärophakie vor. Die (kugelige) Linse kann in solchen Fällen, wie ich das z. B. bei der älteren (10jährigen) von zwei mit Sphärophakie und Pupillarektopie behafteten Schwestern Buch. beobachtete, beiderseits spontan und total in den Glaskörper luxieren, ohne Drucksteigerung zu machen. (Beobachtungszeit 6 Jahre.)

## 7. Die Zonulalamelle und die Zonulaveränderungen bei hereditärer spontaner Linsenluxation.

*Abb. 1498—1499. Zonula und Zonulalamelle bei spontaner Linsenverschiebung nach unten.*

55jährige Frau Marie San., *linkes* Auge. Sehstörung beiderseits seit Jahren. Hereditär nichts eruierbar.

Pupillen beiderseits klein, elliptisch, nach unten medial verlagert. Rechtes Auge: Im Pupillargebiet von der Linse nichts sichtbar. Vor der Pupille dichter Filz von Pupillarmembranfäden, die stellenweise zur fein gefalteten Membran geschlossen sind, die von den dahinterliegenden Glaskörperlamellen nur durch ihren Ansatz an der Krause unterscheidbar ist. *Links* sind die Pupillarmembranreste schwächer, halten sich an den Rand der Pupille und lassen die Mitte frei (in Abb. 1498 sind sie weggelassen).

Beide Linsen schlottern, sind nach unten gerutscht, getrübt. Tension normal.

Abb. 1498 (bei Mydriasis) zeigt den oberen Linsenrand, darüber die losgerissene *Zonulalamelle L*, die prääquatorial von der Kapselvorderfläche sich gelöst hat und durch die straff angespannten Zonulafasern nach oben gezogen wird. Der Rand der losgelösten Lamelle ist wellig. Sie selber ist glatt angespannt und farbenschillernd. Oben nasal liegt die Lamelle noch an. Zwischen Lamelle und Linse ein Intervall J (Abb. 1498), das bei passender Lichtrichtung eine Reflexlinie erkennen läßt, die der Umbiegungstelle der Lamelle entstammt. Bei 1 Uhr ein dicker weißer, gebogener, endwärts gegabelter Faden, der unter der Pupille hervorkommt und auf der Zonulavorderfläche liegt. Offenbar handelt es sich um einen Rest der *Tunica vasculosa* oder der *Vasa hyaloidea propria*.

Abb. 1499 gibt den optischen Schnitt durch den temporal oberen Teil des freiliegenden Zonulagebietes wieder. Ein Glaskörperprolaps G drängt sich hier zwischen den Zonulafasern durch. A Linsenäquator, L Zonulalamelle, P Pupillarsaum, J Lichtbüschel auf der Iris, Li Lichtbüschel auf der Vorderkapsel.

Am anderen (rechten) Auge ist die Zonulalamelle ähnlich beschaffen.

Im vorstehenden Falle bestand, wie erwähnt, beiderseits ein kräftiges Fadenetz der fetalen Pupillarmembran. Ich fand ein solches besonders oft stark ausgeprägt (wie auch andere Autoren) bei angeborener Ektopie der Linse (z. B. Abb. 772) oder bei frühzeitiger spontaner Linsenluxation, also *bei Störungen der Zonulaentwicklung* (s. auch Text zu Abb. 1477 und 1486).

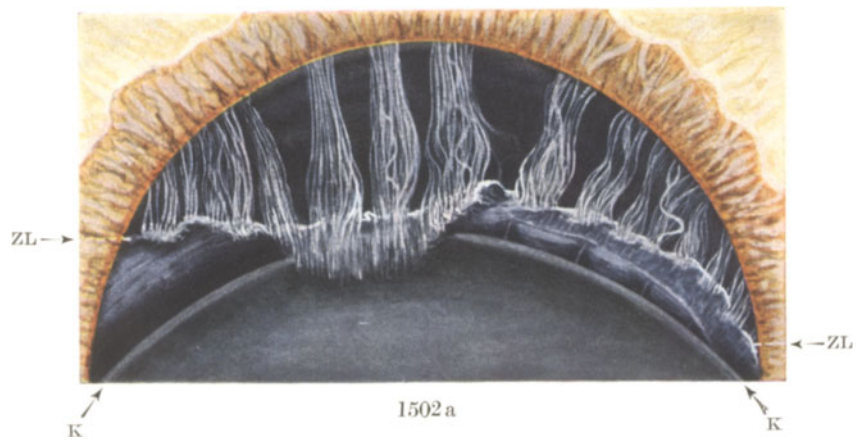
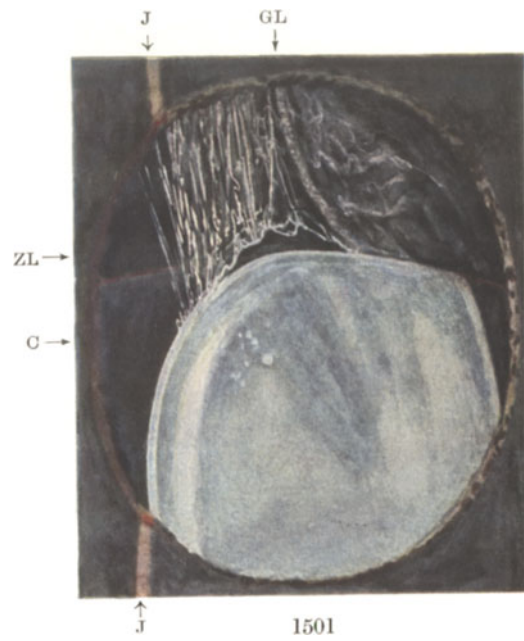
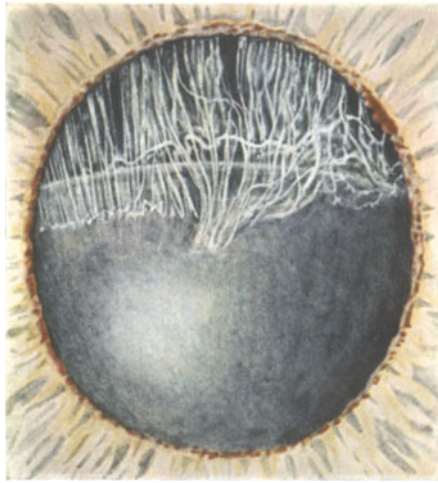
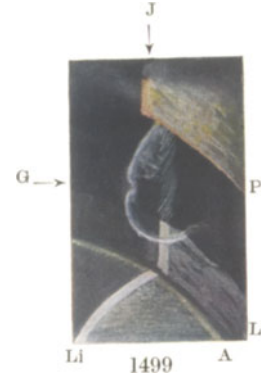
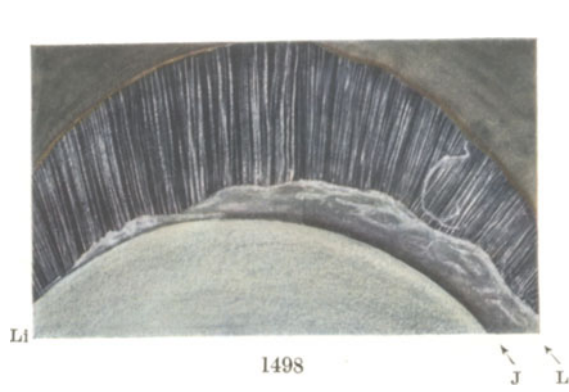
*Es ist somit nicht ausgeschlossen, daß Zonulaaplasien und Hypoplasien mit Störungen der Tunica vasculosa im Zusammenhang stehen.* Ob sie koordiniert oder subordiniert sind, oder gar genetisch in Betracht fallen, steht dahin.

*Abb. 1500—1502. Zonula und losgelöste Zonulalamelle bei homochron hereditärer progressiver Linsenverschiebung zwischen dem 20. und 70. Lebensjahr.*

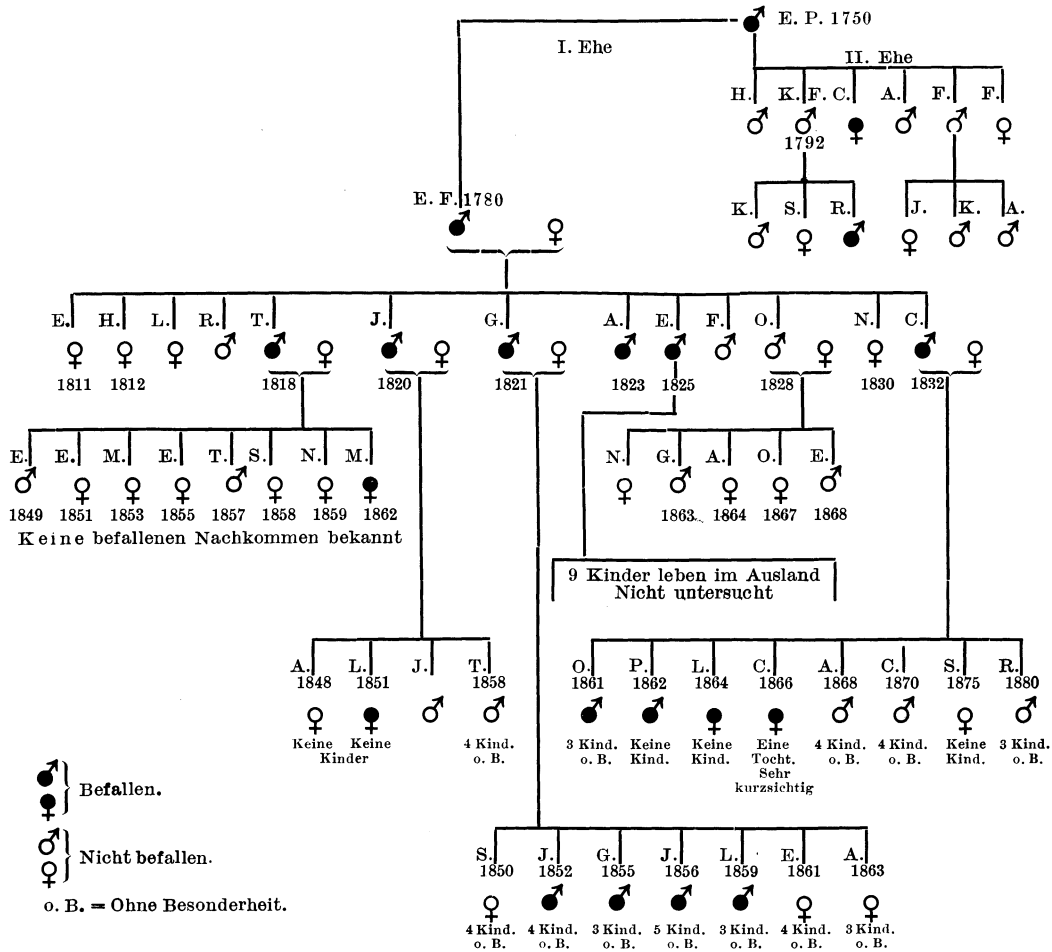
Der auf 100 Jahre zurückreichende Stammbaum dieses von mir schon 1905\*, dann wieder 1925\*\* veröffentlichten Erbleidens ist folgender:

\* VOGT, A.: Z. Augenheilk. 14, 153 (1905).

\*\* VOGT, A.: Verh. d. schweiz. naturforsch. Ges. Aarau 1925, 2. Teil, S. 58—87.



**Hereditäre spontane Linsenverschiebung (zwischen dem 20. und 70. Jahre).  
Stammbaum bis zum Jahre 1925.**



Bei dieser in Süddeutschland lebenden Familie, die sich bis in den Anfang des vorigen Jahrhunderts verfolgen läßt, sind bis 1925 von 46 Descendenten 16 vom genannten verhängnisvollen Leiden betroffen, nämlich von einer ohne irgendeine äußere Ursache auftretenden, rein spontanen Linsenverschiebung nach unten. Zwischen dem 20. und 70. Jahr bekommen die Befallenen, deren Augen bisher normal gewesen waren, schwere Sehstörungen. Die Linse beginnt allmählich nach unten zu rutschen, weil die Zonula abnorm dehnbar und zerreißlich wird (s. Abb. 1500). Die Zonulalamelle löst sich los (Abb. 1501). Viele der Betroffenen bekommen infolge der eintretenden Zirkulationstörungen Glaukom.

Welches ist die Ursache dieses ganz sonderbaren Krankheitsbildes? Bekannt ist, daß das Aufhängeband der Linse mit fortschreitendem Alter schon normalerweise schwächer und zerreißlicher wird, so daß es hin und wieder, in seltenen Ausnahmefällen, vorgekommen ist, daß im höchsten Alter die Linse eines normalen Auges spontan nach unten sich senkte. Hierin scheint mir aber die Erklärung der geschilderten Erbdegeneration zu liegen. Wie etwa in einer andern Familie frühzeitiges Ergrauen der Haare, also frühzeitiger Wegfall der Pigmentlieferung erblich auftrat, so ist in unserem Stammbaum ein anderes seniles Merkmal, frühzeitige Ablösung der Zonulalamelle mit Zerfall der Zonula, erblich und leitet sich dominant, nach MENDELSchem Gesetz, weiter. So bietet uns hier, wie in zahlreichen anderen

Krankheitsfällen, die *senile Erbdegeneration* eine naturwissenschaftliche Erklärung für einen Vorgang, der bisher unserem Verständnis verschlossen geblieben war.

Wohl auf keinem Gebiete der Vererbung finden wir einen solchen Reichtum an Variationen, wie gerade in der Reihe präseniler und seniler Zerfallsprozesse. Es sei hier, was das Auge anbelangt, insbesondere auf die senile und präsenile, ebenfalls exquisit erbliche, Maculadegeneration verwiesen, die als Parallele der spontanen Linsluxation gelten darf, weil sie im *höchsten Alter* sozusagen regelmäßig vorkommt, und zwar in variierenden Graden (vgl. auch S. 528 das „Altern des Auges“).

*Abb. 1500. Spontane Linsluxation nach unten. Die Ablösung der oberen Zonulalamelle in Vorbereitung.*

64jährige Frau Erzb., rechtes Auge. Sehstörungen seit mehreren Jahren (Text s. vorstehend). Tension zeitweise leicht erhöht.

*Links ähnlicher Befund.*

Linsen- und Irisschlottern beidseits. In Abb. 1500 vom 10. Juli 1925 sieht man den oberen Rand der nach unten gesunkenen Linse. Die (etwas zu derb gezeichneten) Zonulafasern sind, im Gegensatz zum Fall Abb. 1498, keineswegs straff gestreckt, sondern erscheinen locker, zum Teil sogar geschlängelt. Man bekommt den Eindruck, daß sie weiter dorsalwärts entweder zerrissen, oder von ihrer Ursprungstelle losgelöst sind. Aber auch am Linsenansatz sind Losreißungstellen sichtbar, und vor allem liegen die Ansatzstellen der Kapsel nicht alle im selben Niveau. Ein Bündel reicht weiter axialwärts als die übrigen. Nasal oben bei 1 Uhr sieht man ein unregelmäßiges Fadengewirr, und eine weiße unregelmäßig geschlängelte Linie windet sich hier zwischen und hinter den Fasern temporalwärts. (Erklärung dieser Linie s. folgende Abbildung. Sie ist der Rücken der abgehobenen Zonulalamelle.)

*Abb. 1501. Optischer Schnitt durch das Gebiet der in Loslösung begriffenen Zonulalamelle\* (Fall der vorigen Abbildung).*

Bild vom 10. 7. 25. Z1 Zonula, das unregelmäßige Gewirr der Zonulafasern der Abb. 1500 im optischen Sagittalschnitt. Unten endigen die Fasern in einer weißen gewellten Linie, welche den Sagittalschnitt durch die äquatorial abgehobene Zonulalamelle darstellt. *Diese sitzt mit ihrem vorderen Ende auf der Vorderkapsel noch fest*, bei C. Äquatorial ist sie aber, wie die Abb. 1501 zeigt, bereits abgehoben. Hinten drängt die vordere Grenzschicht des Glaskörpers GL vor. J Iris.

*Abb. 1502a. Ablösung der Zonulalamelle bei spontaner hereditärer Linsluxation.*

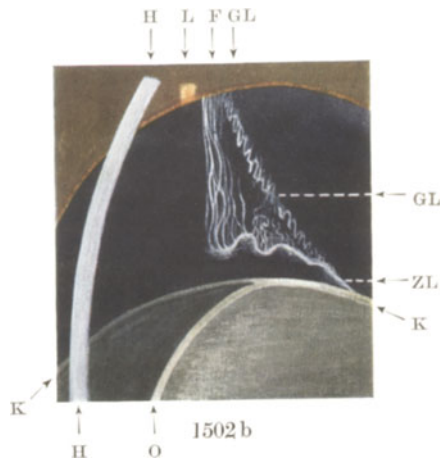
8 Monate nach Aufnahme der Abb. 1500, 1501 stellte ich die ausgedehnte Ablösung der oberen Zonulalamelle (Abb. 1502a) fest. Einzelne Zonulabündel (bei 11—12 Uhr) sitzen noch auf der Vorderkapsel K. Wieder fällt die schlaffe Schlängelung der Faserbündel auf. Sie scheinen in keiner Weise von der Linse gezerrt zu sein. Auf der Innenfläche der losgelösten Zonulalamelle Z1 sieht man (zwischen 12 und 1 Uhr) eine Segmentierung, die durch Radiäreinknickung bedingt ist und sich mechanisch erklärt. Der Rand der Lamelle ist unregelmäßig wellig.

*Abb. 1502b und c. Optische Sagittalschnitte verschiedener Stellen desselben Falles.*

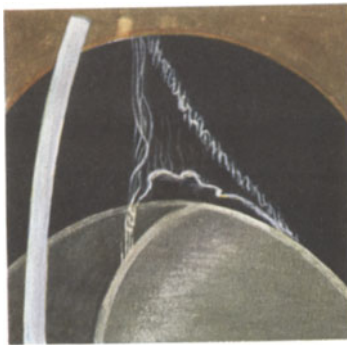
Fall der Abb. 1500—1502a, Aufnahme am 24. 2. 26.

\* Demonstriert wurde die Zonulalamelle in der 106. Jahresversammlung der Schweizer naturforschenden Gesellschaft in Schinznachbad 11. August 1925.





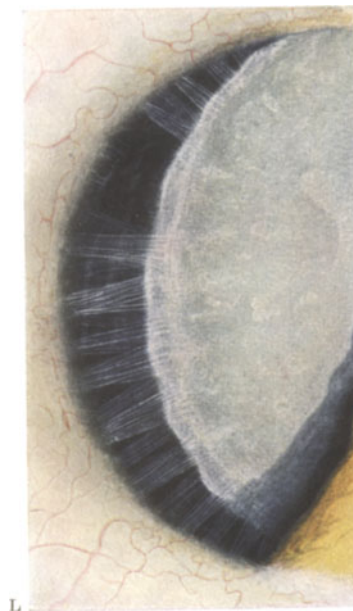
1502 b



1502 c



1503 a



1503 b



1504 a

In Abb. 1502b ist K die Vorderkapsel, O optischer Schnitt durch dieselbe, H Hornhaut, L Lichtstreifen des Büschels auf der Iris, F wellige noch nicht zerrissene Zonulafasern, GL vordere Glaskörpergrenzschicht, ZL Zonulalamelle, die deutlich gefaltet erscheint. Auf der letzteren sitzen *abgerissene gekräuselte Fasern* (in dem Dreieck zwischen erhaltenen Fasern F und Glaskörpergrenzschicht GL). Die Zonulalamelle *endet vorn frei*, sie ist also an dieser Stelle von der Vorderkapsel losgerissen (vgl. Abb. 1502a). In Abb. 1502c (andere Stelle) steht das vordere Ende noch mit Zonulafasern in Verbindung, durch welche die Lamelle indirekt an die Linse geheftet wird.

Es halten somit nur noch die (eo ipso kräftigeren) *vorderen* Fasern, die hinteren und äquatorialen sind zerrissen. Umgekehrt hält die Zonulalamelle noch am besten *hinten*, so daß sie durch die vorderen Fasern gehoben und gehalten und *dadurch nach vorn umgeklappt* wird (vgl. Abb. 1498, 1499, 1502a, 1502b).

Ähnlich wie am rechten Auge ist auch links die (obere) Zonulalamelle abgelöst.

### 8. Die traumatisch bedingten Veränderungen der Zonulagegend.

*Abb. 1503a und b. Durch traumatische Iridodialyse freigelegte gedehnte Zonula.*

Abb. 1503a, Übersichtsbild über die nasale Iridodialyse. 36jähriger Walter Plü., linkes Auge. Schwere Kontusion des linken Auges vor 6 Jahren.

Abb. 1503b zeigt die getrübe Linse etwas lateral verschoben mit ihrem welligen Rand. Die Fasern sind bündelweise gesondert, gedehnt und straff angespannt. An einer Stelle (bei 11 Uhr) fehlen sie. Es besteht keine Glaskörperhernie.

*Abb. 1504a. Durch traumatische Linsenverschiebung und sekundäre Linsenschrumpfung gedehnte und straff gespannte untere Zonula, freigelegt durch optische Iridektomie.*

Rechtes Auge des 44jährigen Mr. Gilp. Dieses rechte Auge wurde vor 4 Jahren durch ein anfliegendes Holzstück verletzt. Damals Riß der Sklera im oberen Limbus von 10—14 Uhr. Cataracta traumatica, Irisprolaps abgetragen. Patient verweigert die vom Augenarzt proponierte Enucleation. Die klaffenden Wundränder schlossen sich durch weißes lockeres Narbengewebe. Ausgedehntes oberes Randleukom der Hornhaut. Die Pupille ist in die Narbe hinein verzogen, durch dickes Exsudat verschlossen. Ihr unterer Rand wird bei extremem Blick nach oben im oberen Kammerwinkel eben sichtbar. Tension normal. Lichtempfindung vorhanden, jedoch fehlt jeder Visus. Ophthalmometrisch hoher Hornhautastigmatismus.

Da 4 Wochen vor Spitaleintritt durch ein neues Unglück (Sturz vom Pferd auf einen Stein) auch das *linke* Auge zertrümmert wurde (es war völlig zerquetscht und mußte entfernt werden), handelte es sich darum, das früher verletzte rechte sehend zu machen. Ich stellte zunächst mittels diascleraler Durchleuchtung die Stellen fest, in denen die narbig veränderte Iris am besten durchscheinend war. Sodann konstatierte ich mittels Bogenlampenfluoreszenzversuch (s. S. 366) *das Vorhandensein der Linse*. Nach Anlegung eines 3 mm-Schnittes im unteren Limbus faßte ich jetzt mit einer (für solche Eingriffe wichtigen) dünnen Scherenpinzette die Iris am Pupillarsaum, in der Nähe des oberen Kammerwinkels, nicht zu tief fassend, um die Kapsel nicht mitzubekommen, und legte ein vertikales Kolobom an, dessen unteres Ende Abb. 1504 a wiedergibt, Beleuchtung von rechts. Die getrübe Linse zeigt als Symptom der Schrumpfung Vorderkapselalten F, außerdem typische Resorptionskrümel. Ihr unterer Äquator L ist zufolge Schrumpfung und Adhärenz an der Perforationsnarbe kräftig nach oben gezogen. Äquatorlinie unregelmäßig wellig verbogen.

Die Zonulabündel sind um mehrere Millimeter in die Länge gezogen und straff angespannt. Unten die braunen Ciliarfortsätze. Links unten braunroter Rest des retinalen Blattes und weiße Irisfasern. Auf der Zonula braune Pigmentbröckel. Vordere Grenzschicht des Glaskörpers glatt angespannt. Mit + 6,0 komb. cyl. + 6,0 D Achse vertikal, Visus = 0,3–0,4.

Spätere *Zonulotomie* wird (s. u.) ein weiteres Hinaufrücken des unteren Linsenrandes (zufolge Entspannung) und damit Vergrößerung der freien Pupille zur Folge haben. Die Zonulotomie wird womöglich ohne Verlust des Kammerwassers und ohne Verletzung des Glaskörpers geschehen müssen. Operative Entfernung der Linse erschiene mir in diesem Falle, mit Rücksicht auf den bei der Verletzung erlittenen Glaskörperverlust und mit Rücksicht darauf, daß es sich um das letzte Auge handelt, nicht ratsam.

*Abb. 1504b Zonulalücke des Falles der vorigen Abbildung, 6 Tage nach an der Spaltlampe ausgeführter Zonulotomie.*

Dieselbe Vergrößerung wie in Abb. 1504a. Um dem Patienten eine größere freie Pupille zu verschaffen, *ohne eine komplizierende Linsen- oder Glaskörperverletzung zu riskieren*, führte ich mittels kleinstem scharfen Diszissionsmesserchen die „Zonulotomie“ aus\*.

Bei der Operation mußte die Zonula in ihren verschiedenen Schichten sichtbar gemacht werden. Dies war lediglich mittels Spaltlampe möglich. (Verwendete ich eine andere Lichtquelle, z. B. die Hammerlampe, so war von der Zonula nichts zu sehen.) Während der Operation an dem sitzenden Patienten hielt ein Assistent den Spaltlampenarm, Lampe rechts vom Auge, flacher Lichteinfall. Ich konnte auf diese Weise nicht nur die Zonula makroskopisch scharf sehen, sondern auch die Tiefe ihrer drei Schichten unterscheiden, so daß ich keine Gefahr lief, unnötig vordere Grenzschicht oder Linse zu lädieren.

Der Durchtrennung der Zonula stand in diesem Falle deren *Dehnbarkeit* im Wege. Die Linse ließ sich mit den Fasern bewegen. Dabei konnte ich die Zonula nicht nur *überdehnen* (siehe die im Vergleich zu Abb. 1504a verlängerten Fasern links im Bilde), sondern auch losreißen und zerschneiden. Wie Abb. 1504b zeigt, läßt sich die Zonula leichter von ihrem Ansatz an der Linse *losreißen*, als durchschneiden. (In anderen Fällen, insbesondere nach chronischer Iridocyclitis, ist sie dagegen zerreißlich, siehe oben.) Sie ist im vorliegenden Falle an zwei Stellen durchschnitten worden, wie die beiden, am Linsenrand hängenden Büschel B beweisen (das eine vor, das andere hinter dem Äquator). Unten bei J die aufgerollten Zonulafasern. Breite der Zonulalücke  $2\frac{1}{2}$  mm. Vordere Grenzschicht des Glaskörpers unverletzt, glatt gespannt.

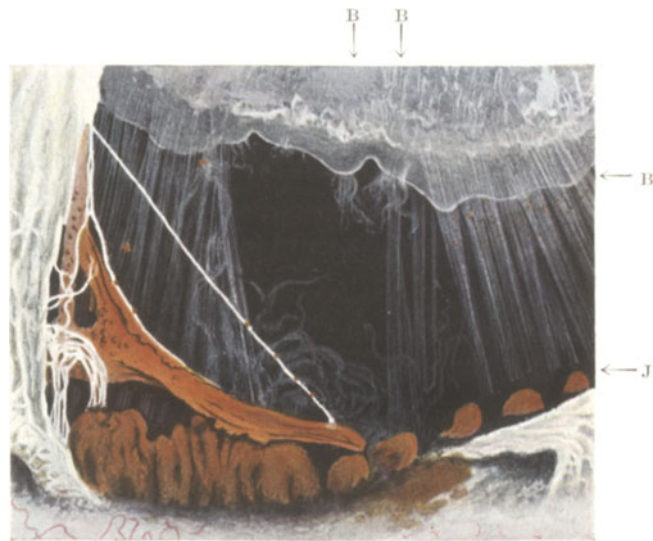Als Erfolg der Operation beachte man (Abb. 1504b) den im Vergleich zu Abb. 1504a *erheblich nach oben gerutschten* (weil entspannten) unteren Linsenrand, insbesondere auch das kolobomartige Zurückweichen im Bereiche der Zonulalücke! Durch die Vergrößerung der Pupille stieg die Sehschärfe von 0,35 auf 0,7. Liest feinen Druck (JAEGER 2).

*Abb. 1505–1507. Straff gespannte Zonula bei Linsenluxation in die Vorderkammer.*

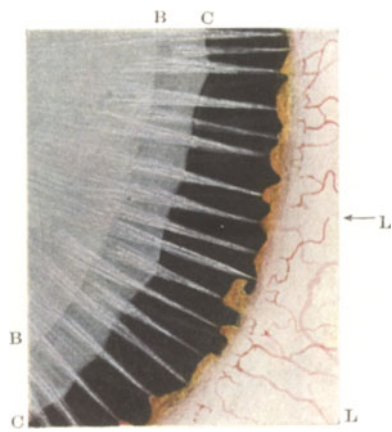
40jähriger Johann Berw., linkes Auge. Kuhhornstoß vor 6 Wochen. Linse in die Vorderkammer luxiert. Subconjunctivaler Scleralriß nasal oben.

Abb. 1505 und 1506 geben den stark welligen Linsenrand der Gegend 3–5 Uhr wieder. Linse opak, Zonulabündel straff gespannt. Am Ansatz an der Linse sind

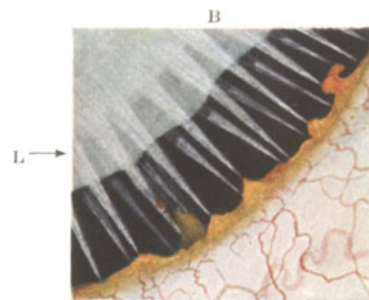
\* Zonulotomie hat aus ähnlichen Gründen bei zwei Kriegsverletzten Stock ausgeführt (Klin. Mbl. Augenheilk. 60, 388 (1918)].



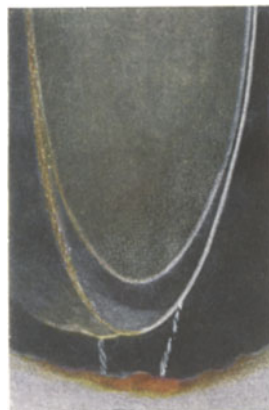1504 b



1505



1506



1507

die Bündel breit, in der Richtung der Ciliartäler laufen sie zufolge des straffen Zuges spitz zu. Die Ciliarspitzen und -fortsätze sind keineswegs vorgezogen, was der Fall sein müßte, wenn die Fasern, wie man früher irrtümlich annahm, von den Ciliarfortsätzen entsprängen (s. S. 727).

Wie schon oben S. 724 erörtert, hängt die Sichtbarkeit der Zonulafasern im fokalen Spaltbüschel von der Einfallrichtung des Lichtes ab. Abb. 1505 ist bei temporaler Stellung der Lichtquelle aufgenommen. Es sind infolgedessen nur die vorderen Zonulabündel sichtbar. Abb. 1506 dagegen zeigt die Zonula bei Lichteinstellung nasal. Es sind jetzt auch die hinteren Faserbündel zu sehen. Auch sie zeigen zufolge der Anspannung spitzkeilförmigen Verlauf.

In Abb. 1505, 1506 sieht man ferner eine parallel zum Äquator verlaufende (jedoch nicht gewellte) zarte Linie B, welche eine hellere axiale Partie von einer dunkleren peripheren scheidet. Das Wesen dieser Erscheinung klärt Abb. 1507 auf. Die *Kapsel* ist, wie Abb. 1507 zeigt, durch eine luzide Schicht von der Linse abgedrängt. Offenbar besteht diese Schicht aus Flüssigkeit, vielleicht aus Kammerwasser. Immerhin ist darüber keine Sicherheit zu erlangen. Die Ansammlung ist offenbar durch den abnormen Zug der Zonulafasern veranlaßt.

Die vorhin genannte zarte Bogenlinie B in Abb. 1505 und 1506 stellt demnach den Äquator der von der Kapsel abgedrängten Linse dar. Die Wellung der Äquatoriallinie C (Abb. 1505) ist nach diesem Befund ausschließlich Eigenschaft der Kapsel und kann, wie C. v. HESS (l. c. S. 18, 19) auf Grund von Versuchen mit Atropin und Eserin angenommen hat, Folge des Zonulazuges sein.

Als äquatoriale Flüssigkeitsansammlung unter der Kapsel deutete MAGNUS\* schon die normalen Vorwölbungen des äquatorialen Linsenrandes, während auf Grund von Experimenten am Leichenaugen TOPOLANSKI\*\* solche Ansammlungen nur bei pathologisch gesteigertem Zug der Zonula annahm. Daß solche krankhafte Ansammlungen von Flüssigkeit bei gesteigertem Zug der Zonula tatsächlich auftreten können, zeigt zum erstenmal der optische Schnitt Abb. 1507.

\* MAGNUS: Graefes Arch. 36, IV, 150 (1890).

\*\* TOPOLANSKI: Klin. Mbl. Augenheilk. 1892, 89.

# Literaturverzeichnis.

(Nr 1—246 siehe Band I, S. 295—303).

247. VOGT: Atlas der Spaltlampenmikroskopie des lebenden Auges. Erste Auflage, 1921.
248. VOGT: Weitere Ergebnisse der Spaltlampenmikroskopie des vorderen Bulbusabschnittes. Graefes Arch. **106**, **107**, **108**, **109**, **111**, **112**.
249. VOGT: Neuere Ergebnisse der Vererbungsforschung in der Medizin. Verh. Schweiz. naturforsch. Ges. **1925**.
250. VOGT: Demonstrationen zur homochronen Vererbung. Schweiz. med. Wschr. **1927**, 400.
251. HELMHOLTZ: Lehrbuch der physiologischen Optik, Bd. 1. 1911.
252. FREYTAG: Die Brechungsindices der Linse und der flüssigen Augenmedien des Menschen und höherer Tiere in verschiedenen Lebensaltern in vergleichenden Untersuchungen. Habil.schr. Wiesbaden: J. F. Bergmann 1908.
253. LASKI: Ann. Physik **53** (1917).
254. VOGT: Ein neues Spaltlampenbild des Pupillengebietes: Hellblauer Pupillensaumfilz mit Häutchenbildung auf der Linsenvorderfläche. Klin. Mbl. Augenheilk. **75**, 1 (1925).
255. ELSCHNIG: Ablösung der Zonulalamelle bei Glasbläsern. Klin. Mbl. Augenheilk. **69 II**, 732 (1922).
256. SCHNYDER: Untersuchungen über die Morphologie der Strahlenkatarakt und Mitteilungen über das Vorkommen von glasbläserstarartigen Linsentrübungen bei Eisenarbeitern. Graefes Arch. **116**, 471 (1926).
257. Handbuch der normalen und pathologischen Physiologie, Bd. 12. 1929.
258. TSCHERNING: Théorie des changements optiques de l'oeil pendant l'accommodation. Arch. f. Physiol. **7**, 1 (1895).
259. SALZMANN: Anatomie und Histologie des menschlichen Augapfels. S. 185. Leipzig: Franz Deuticke 1912.
260. KRAUPA: Linsenkapselrisse ohne Wundstar. Z. Augenheilk. **49**, 93 (1922); **51**, 359 (1923).
261. MATTHIESSEN: Über das Gesetz der Zunahme der Brechungsindices innerhalb der Krystalllinsen der Säugetiere und Fische. Graefes Arch. **31 II**, 31 (1885).
262. GULLSTRAND: Wie ich den intracapsulären Accommodationsmechanismus fand. Arch. Augenheilk. **72**, 170 (1912).
263. BAURMANN: Untersuchungen über die Struktur des Glaskörpers bei Säugetieren. Graefes Arch. **111**, 352 (1923); ferner BAURMANN: Untersuchungen über die Eigenschaften des Glaskörpers des Tierauges und Bemerkungen über die Beziehungen zwischen Blutserum und intraokulärer Flüssigkeit. Graefes Arch. **114**, 276 (1924).
264. MEESMANN: Über die Abhängigkeit des intraokulären Druckes von der Wasserstoffionenkonzentration des Kammerwassers. Arch. Augenheilk. **94**, 115 (1924).
265. HELMHOLTZ: Handbuch der physiologischen Optik, Bd. 2. 1911.
266. HESS, C. v.: Weitere Mitteilungen über die Gelbfärbung der menschlichen Linse und ihren Einfluß auf das Sehen. Arch. Augenheilk. **64**, 293 (1909).
267. STÄHLI: Münch. med. Wschr. **31**, 833 (1918).
268. KOEPPE: Klinische Beobachtungen mit der Nernstspaltlampe und dem Hornhautmikroskop. Graefes Arch. **92**, 355 (1916).
269. BRÜCKNER: Über Persistenz von Resten der Tunica vasculosa lentis. Arch. Augenheilk. **56**, Erg.-H. 60 (1907).
270. TALCO: Coloboma iridis et chorioideae et membrana capsulo-pupillaris perseverans oculi utriusque. Klin. Mbl. Augenheilk. **1871**, 230.
271. BOCK: Die angeborenen Colobome des Auges. Wien 1893.
272. LEPAGE: Persistance de la membrane pupillaire et pigmentation congénitale de la cristalloïde antérieure. Thèse de Paris **1901**.
273. SCHULTZE: Zur Entwicklungsgeschichte des Gefäßsystems im Säugetierauge. Festschrift für KOELLIKER. Leipzig 1892.

274. BACH: Weitere Beiträge zur Kenntnis der angeborenen Anomalien mit besonderer Berücksichtigung der Genese der Korektopie. *Z. Augenheilk.* **6**, 369 (1901).
275. SEEFELDER: Pathologisch-anatomische Beiträge zur Kenntnis der angeborenen Colobome des Auges. *Graefes Arch.* **68**, 339 (1908).
276. KOPY: *Microscopie de l'oeil vivant*. 1924. p. 208.
277. BUTLER: An illustrated guide to the slit-lamp. 1927. p. 89.
278. MEESMANN: Atlas der Spaltlampenmikroskopie. 1927. S. 99.
279. SEEFELDER: SCHIECK und BRÜCKNER, Kurzes Handbuch der Ophthalmologie, Bd. 1, S. 497. 1930.
280. HESS, C. v.: Pathologie und Therapie des Linsensystems. Handbuch von GRAEFE-SAEMISCH, 1911. S. 216.
281. HESS, C. v.: Pathologie und Therapie des Linsensystems. Handbuch von GRAEFE-SAEMISCH 1911. S. 161.
282. TREACHER COLLINS: Pathology of the eye. London 1896.
283. SCHWEIGGER: Handbuch der Augenheilkunde. 1893. S. 335.
284. TERTSCH: Beitrag zur Entwicklung der vorderen Polarkatarakt. *Graefes Arch.* **66**, 436.
285. TERRIEN: Cataractes congénitales et vestiges de la membrane pupillaire. *Arch. d'Ophthalm.* **34**, 230.
286. HESS, C. v.: Beiträge zur Frage nach der Entstehungsweise des Altersstars. *Arch. Augenheilk.* **83**, 56 (1918).
287. SULZER: Gefäßhaltige Überreste des hinteren Abschnittes der gefäßhaltigen fetalen Linsenkapsel beim Erwachsenen. *Klin. Mbl. Augenheilk.* **26**, 425 (1888).
288. VRIES, DE: Über eine Mißbildung des menschlichen Auges. *Graefes Arch.* **57**, 544 (1904).
289. HESS, C. v.: Zur Pathogenese des Mikrophthalmus. *Graefes Arch.* **34 III**, 147 (1888); ferner HESS, C. v.: Weitere Untersuchungen über angeborene Mißbildungen des Auges. *Graefes Arch.* **36 I**, 135 [(1890)]; ferner HESS, C. v.: Beiträge zur Kenntnis der pathologischen Anatomie der angeborenen Mißbildungen des Auges. *Graefes Arch.* **38 III**, 93 (1892).
290. WIEGELS: Mikrophthalmus congenitus mit Fett im Glaskörper. *Graefes Arch.* **50**, 368 (1900).
291. WESSELY: Über Versuche am wachsenden Auge. *Münch. med. Wschr.* **56**, 2249 (1909).
292. HESS, C. v.: Pathologie und Therapie des Linsensystems. Handbuch von GRAEFE-SAEMISCH, 2. Aufl. 1905.
293. VOSSIUS: Zur Kasuistik der angeborenen Anomalien des Auges. *Beitr. Augenheilk.* **9**, 32 (1893).
294. HESS, C. v.: Pathologie und Therapie des Linsensystems. Handbuch von GRAEFE-SAEMISCH, 2. Aufl. 1905. S. 197 u. 3. Aufl. 1911. S. 200.
295. EHRENHAF: Ein optischer Weg zur Größenbestimmung mikroskopisch nicht mehr meßbarer Einzelpartikel. *Physik. Z.* **15**, 952 (1924).
296. PFEIFFER: Untersuchungen über die Häufigkeit und Lokalisation von Wasserspaltenbildungen seniler Linsen, nach Spaltlampenmikroskopie von 219 Augen gesunder Personen. *Graefes Arch.* **107**, 71 (1921).
297. STEINERT: Klinisches und anatomisches Bild des Muskelschwundes der Myotoniker. *Dtsch. Z. Nervenheilk.* **37** (1909).
298. HOFFMANN: Katarakt bei und neben atrophischer Myotonie. *Graefes Arch.* **81**, 512 (1912).
299. GREENFIELD: Dystrophia myotonica. *Brain* **1923**.
300. NAEGELI: Über myotonische Atrophie. *Münch. med. Wschr.* **51** (1917).
301. FLEISCHER: *Arch. Rassenbiol.* **14** (1922).
302. CURSCHMANN: Beobachtungen und Untersuchungen bei atrophischer Myotonie. *Dtsch. Z. Nervenheilk.* **53** (1915).
303. VOGT: *Klin. Mbl. Augenheilk.* **75**, 1 (1925).
304. REHSTEINER: Beitrag zur Kenntnis des Linsenkapselhäutenglaukoms. *Klin. Mbl. Augenheilk.* **82**, 21 (1929).
305. ROHNER: Siehe VOGT: Neue Fälle von Linsenkapselglaukom. *Klin. Mbl. Augenheilk.* **84**, 1 (1930).
306. VOGT: Augenschädigungen durch die strahlende Energie. *Klin. Mbl. Augenheilk.* **85**, 321 (1930).
307. WIDMARK: Über den Einfluß des Lichtes auf die vorderen Medien des Auges. *Skand. Arch. Physiol. (Berl. u. Lpz.)* **1**, 264 (1889).
308. BIRCH-HIRSCHFELD: Zur Beurteilung der Schädigung des Auges durch kurzwelliges Licht. *Z. Augenheilk.* **21** (1909).

309. HESS, C. v.: Über Schädigungen des Auges durch Licht. Arch. Augenheilk. **75**, 140 (1913).
310. SCHLÄPFER: Neue Beobachtungen über Glasmacherkatarakt. Klin. Mbl. Augenheilk. **85**, 285 (1930).
311. FRANZ: Über die Diathermansie der Medien des Auges. Poggendorffs Ann. Physik. **191** der ges. Folge, 266 (1862).
312. KLUG: Untersuchungen über die Diathermansie der Augenmedien. Arch. f. Physiol. **1878**, 246.
313. ASCHKINASS: Über das Absorptionsspektrum des flüssigen Wassers und über die Durchlässigkeit der Augenmedien für rote und ultrarote Strahlen. Ann. Physik u. Chem., Neue Folge. **55**, 104 (1895) u. Z. Psychol. u. Physiol. Sinnesorg. **11**, 44 (1896).
314. SCHLÄPFER: Experimentelle Untersuchungen über die Absorption des Ultrarot durch Kammerwasser, Linse und Glaskörper des Rindes. Graefes Arch. **119**, 22 (1927).
315. BERNER: Experimentelle Untersuchungen über die Absorption des Ultrarot durch Linsen von alten Pferden und Kühen, Graefes Arch. **119**, 368 (1927).
316. HIRSCHBERG: Zbl. prakt. Augenheilk. April-H. **1898**.
317. AULAMO: Acta ophthalm. (Kobenh.) **6**, 489 (1928).
318. ROHRSCHEIDER: Graefes Arch. **121**, 526 u. 537 (1928); **122**, 282, 383 (1929).
319. HIPPEL, E. v.: Über experimentelle Erzeugung von angeborenem Star bei Kaninchen. Graefes Arch. **65**, 326 (1907).
320. BIRCH-HIRSCHFELD: Die Wirkung der Röntgen- und Radiumstrahlen auf das Auge. Graefes Arch. **59**, 229 (1904).
321. PETER: Studien zur experimentellen Röntgen- und Radiumkatarakt. Graefes Arch. **125**, 428 (1930).
322. RADOS u. SCHINZ: Graefes Arch. **110**, 354 u. 370 (1922).
323. JACOBY: Strahlenther. **16**, 492 (1924).
324. VOGT: Ein Fall von Siderosis bulbi am Spaltlampenmikroskop. Klin. Mbl. Augenheilk. **66**, 269 (1921).
325. AUSIN: Das Eisen in der Linse. Inaug.-Diss. Dorpat 1891.
326. v., HIPPEL: Über Siderosis bulbi und die Beziehungen zwischen siderotischer und hämatogener Pigmentierung. Graefes Arch. **40 I**, 123 (1894).
327. HERTEL: Anatomische Untersuchung eines Falles von Siderosis bulbi. Graefes Arch. **44 III**, 283 (1897).
328. UTHOFF: Zur Siderosis retinae et bulbi. Dtsch. med. Wschr. **1903**, Nr 48.
329. VOGT: Kupferveränderung (Chalkosis) von Linse und Glaskörper. Klin. Mbl. Augenheilk. **66**, 277 (1921).
330. VOGT: Wie entfernt man einen Kupfersplitter aus dem tiefen Glaskörper ohne Läsion der Retina? Klin. Mbl. Augenheilk. **84**, 109 (1930).
331. VOGT: Beteiligt sich das Ultraviolett an der Starbildung des Glasmachers? Klin. Mbl. Augenheilk. **86**, 295 (1931).
332. PARSONS: Ber. internat. Kongr. London, Sekt. f. Ophthalm., Aug. **1913**.
333. VOGT: Graefes Arch. **81**, 155 (1912) u. **83**, 99 (1912).
334. BÜCKLERS: Histologische Untersuchungen über die Schädigungen des Auges durch kurzwellige ultrarote Strahlen. Graefes Arch. **117,1** (1926).
335. JADASSOHN, WERNER: Experimentelle Untersuchungen über die Wirkung von kurzwelligem Ultrarot auf die Haut. Arch. f. Dermat. **152**, 113 (1926).
336. GINELLA: Experimentelle Untersuchungen über Starerzeugung mittels ultraroter Strahlen, denen Rot beigemischt ist. Graefes Arch. **114**, 483 (1924).
337. MÜLLER: Experimentelle Untersuchungen über Schädigungen des Auges durch Ultrarotstrahlen; Lokalisation und Morphologie der Linsentrübungen. Graefes Arch. **114**, 503 (1924).
338. MEYER: Experimentelle Untersuchungen über die Verhütung des Ultrarotstars durch Eisenoxydulgläser. Graefes Arch. **115**, 473 (1925).
339. VOGT: Weitere experimentelle und anatomische Untersuchungen über die Schädigung des Auges durch ultrarote Strahlen: Schädigung von Netzhaut und Aderhaut. Schweiz. med. Wschr. **56**, 341 (1926).
340. VOGT: Federförmige und streifige angeborene Trübungen der axialen Hinternaht, speziell der hinteren Embryonalnaht des Kaninchens. Klin. Mbl. Augenheilk. **86**, 545 (1931).
341. KUBIK: Ablösung der Zonulalamelle bei Glasbläsern. Klin. Mbl. Augenheilk. **70**, 327 (1923).
342. CHALUPECKY: Zbl. prakt. Augenheilk. **21**, 234, 267, 386 (1897).
343. SCHOLTZ: Arch. f. Dermat. **59**, 87, 241, 421 (1902).
344. SCHÖN: Zonula und Ora serrata. Anat. Anz. **10**, 360 (1895).



345. TOPOLANSKI: Über den Bau der Zonula und Umgebung, nebst Bemerkungen über das albinotische Auge. Graefes Arch. **37**, 28.
346. GREEFF: Anleitung zur mikroskopischen Untersuchung des Auges. 1898.
347. MEESMANN: Dtsch. med. Wschr. **1922**, 647.
348. KRÜCKMANN: Dtsch. med. Wschr. **1922**.
349. JESS: Verkupferung der Zonulafasern und der teilweise abgelösten Zonulalamelle bei luxiertem Kupferstar. Klin. Mbl. Augenheilk. **76**, 465 (1926).
350. CAVARA: Contributo alla conoscenza dei „fusi di Krukenberg“. Boll. d'Ocul. **8**, 1161 (1929).
351. HUBER: Ophthalmologische Untersuchungen an ein- und zweieiigen Zwillingen. Arch. Klaus-Stiftg **6**, 42. Zürich: Orell-Füßli 1931.
352. BECKER: Zur Anatomie der gesunden und kranken Linse. Wiesbaden: J. F. Bergmann 1883.
353. HESS: Pathologie und Therapie des Linsensystems. Handbuch von GRAEFE-SAEMISCH, 3. Aufl. Bd. 6, S. 81—87. 1911.
354. STANCULEANU: Das histologische Studium der extrahierten Kapsel an senilen Staren. Ref. Klin. Mbl. Augenheilk. **48 II**, 269 (1910). Heidelberg. ophthalm. Ges. **1910**, 320.
355. FUCHS: Netzhautablösung und Drucksteigerung. Graefes Arch. **101**, 269 (1920).
356. BIRCH-HIRSCHFELD: Zur Therapie der Netzhautabhebung. Graefes Arch. **82**, 285 (1912).
357. ZEHENDER u. MATHIESSEN: Über die Brechungskoeffizienten kataraktöser Linsensubstanz. Klin. Mbl. Augenheilk. **15**, 239 (1877).
358. DONDERS: Die Anomalien der Refraktion und Akkommodation des Auges, 2. Aufl. Wien 1888.
359. SCHILD: Untersuchung über die lamelläre Zerklüftung, ihre Lage und Verlaufsrichtung in der vorderen und hinteren Linsenrinde an 218 Augen sonst gesunder Personen. Graefes Arch. **107**, 49 (1922).
360. BARTH: Untersuchungen über Häufigkeit und Lokalisation von beginnenden Linsen-trübungen bei 302 über 60 Jahre alten Personen. Z. Augenheilk. **32**, 143 (1914).
361. HIPPEL, v.: SCHWALBE, Handbuch der Mißbildungen. Bd. 3/2. 1909.
362. PETERS: Die Vererbung der Katarakt im Lichte der Konstitutionspathologie. Z. Konstit. lehre **8**, 6 (1922).
363. FLEISCHER: Über myotonische Dystrophie mit Katarakt. Graefes Arch. **96**, 91 (1918).
364. KURZ, JAROMIR: Hinterer Rindenstar bei rezidivierendem Ekzem. Ref. Zbl. Ophthalm. **13**, 476 (1925).
365. NIEDEN: Kataraktbildung bei teleangiektatischer Ausdehnung der Capillaren der gesamten Gesichtshaut. Zbl. prakt. Ärzte **11**, 353 (1887).
366. SCHULTZE, O.: Linse und Strahlenbändchen. Handbuch der Augenheilkunde von GRAEFE-SAEMISCH. Bd. 4. 1900.
367. STEINER: Ringförmige Trübung der vorderen Linsenfläche nach Schußverletzung der Orbita. Klin. Mbl. Augenheilk. **48 I**, 60 (1910).
368. PURTSCHER: Zur Kenntnis der VOSSIUSschen ringförmigen Trübung der vorderen Linsenfläche. Zbl. prakt. Ärzte **37**, 282 (1913).
369. CASPAR: Zur Kenntnis der ringförmigen Kontusionstrübungen der Linse. Klin. Mbl. Augenheilk. **47 I**, 606 (1909).
370. HERTEL: Über Siderosis bulbi, insbesondere nach Kriegsverletzungen. Arch. Augenheilk. **91**, 147 (1922).
371. BÜCKLERS: Spektrographische Untersuchungen über die Absorption des Lichtes durch die menschliche Linse. Ber. **48**. Zusammenk. ophthalm. Ges. Heidelberg **1930**.
372. GULLSTRAND: Die Farbe der Macula centralis retinae. Graefes Arch. **62**, 1 (1905).
373. v. HESS: Handbuch von GRAEFE-SAEMISCH, Bd. 6, S. 259, 3. Aufl. 1911.
374. UTHOFF: Berl. klin. Wschr. **1919**, Nr 5, 117.
375. RUMBAUR: Über intraokulare Fremdkörper im Kriege. Klin. Mbl. Augenheilk. **63 II**, 196 (1919).
376. KNÜSEL: Ein neuer Spaltlampenbefund bei Chalkosis der Hornhaut. Graefes Arch. **113**, 282 (1924).
377. FUCHS: Beitrag zur normalen Anatomie der menschlichen Linse. Graefes Arch. **31 III**, 39 (1885).
378. LEBER: Die Entstehung der Entzündung und die Wirkung der entzündungserregenden Schädlichkeiten nach vorzugsweise am Auge angestellten Untersuchungen. Leipzig: Wilh. Engelmann 1891.
379. JESS: Das histologische Bild der Kupfertrübung der Linse. Klin. Mbl. Augenheilk. **68**, 433 (1922).

380. LEBER: Kernstarartige Trübung der Linse nach Verletzung ihrer Kapsel, nebst Bemerkungen über die Entstehungsweise des stationären Kern- und Schichtstars überhaupt. Graefes Arch. **26 I**, 283 (1880).
381. v. HIPPEL: Über angeborenen Zentral- und Schichtstar. Ber. 32. Verslg ophthalm. Ges. Heidelberg **1905**, 163.
382. GOLDMANN: Kritische und experimentelle Untersuchungen über den sog. Ultrarotstar der Kaninchen und den Feuerstar. Graefes Arch. **125**, 313 (1930).
383. KRAUPA: Die prof. Linsenschädigungen bei Glasmachern. Arch. Augenheilk. **98**, 135 (1928).
384. ROLLET: La cataracte des verriers. Arch. d'Ophthalm. **46**, 5 (1929).
385. MEYHOFER: Zur Ätiologie des grauen Stars, jugendliche Katarakten bei Glasmachern. Klin. Mbl. Augenheilk. **24**, 49 (1886).
386. FLEISCHER: Zur Ablösung der Zonulalamelle bei Glasbläsern. Klin. Mbl. Augenheilk. **78**, 890 (1927).
387. ROTTER: Ablösung der Zonulalamelle bei Glasbläsern. Klin. Mbl. Augenheilk. **76**, 71 (1926).
388. KRAUPA: Der Glasbläserstar. Arch. Augenheilk. **98**, Beil.-H. 112 (1927).
389. KURZ: Über die Refraktion bei Schwachsinnigen. Graefes Arch. **118**, 500 (1927).
390. KÖLLIKER: Lehrbuch der Entwicklungsgeschichte des Menschen. 1879.
391. CARLINI: Über den Bau und die Entwicklung der Zonula Zinnii. Graefes Arch. **82**, 75 (1912).
392. SALZMANN: Die Zonula ciliaris. Leipzig: Franz Deuticke 1900.
393. MEESMANN: Über das Bild der Subluxation und Ektopie der Linse an der Spaltlampe nebst Bemerkungen über die Zonulalamelle. Arch. Augenheilk. **91**, 261 (1922).
394. MERKEL: Die Zonula ciliaris. Habil.schr. Leipzig 1870.
395. GERLACH: Beiträge zur normalen Anatomie des menschlichen Auges. Leipzig: F. C. W. Vogel 1880.
396. CZERMAK: Zur Zonulafrage. Graefes Arch. **31 I**, 79 (1885).
397. HANDMANN: Über Spontanluxation der ektopischen Linse in die vordere Augenkammer. Klin. Mbl. Augenheilk. **53**, 305 (1914).
398. WAARDENBURG: Über angeborene Ektopie der Pupille und Linse. Ref. Zbl. Ophthalm. **13**, 69 (1925).
399. VOGT: Neue Fälle von Linsenkapselglaukom (Glaukoma capsulare). Klin. Mbl. Augenheilk. **84**, 1 (1930).

# Sachverzeichnis.

Von

DR. HANS SCHLÄPFER, Oberarzt.

(Die Zahlen bedeuten die Seiten.)

- Abdrängung der Diskontinuitätszonen in die Tiefe 345.  
— subkapsulärer Kontusionstrübungen in die Tiefe 603, 611.  
— vorderer und hinterer Subkapsulärstare durch klare neugebildete Linsensubstanz 397.
- Abflachung der Linse bei posttraumatischer Atrophie 633.
- Abklatschtrübungen bei entzündlichen Kapselstarflecken 409.
- Abklatsch bei vorderem Polstar 396, 397, 402, 523.
- Ablösung der Vorderkapsellamelle bei Feuerstar 697.  
— — — histologischer Befund 701.
- Abplattung der Linse 317, 429.  
— und Nahtsystem, entwicklungsmechanische Beziehungen 321, 343, 358.
- Abschilferung der Linsenvorderkapsel, oberflächliche, und Kapselglaukom 572.
- Abschnürung des Linsenbläschens, Störung 413.
- Absorption des Ultrarot durch die brechenden Augenmedien 675.
- Absorptionsspektrum der Linse 365, 675.
- Abspaltungsfläche 339.
- Aderhautkolobom der Macula bei früh erworbener Katarakt 444.
- Äquatoriallinientrübung bei traumatischer Spätrose 607.
- Ätiologie des vorderen Polstars 400.
- Affenlinse, Sagittalschnitt 332.
- Akkommodationsmechanismus 316.  
— GULLSTRANDScher 322.  
— HELMHOLTZscher 331.  
— des Sauropsidenauges 331.  
— intrakapsulärer, Bewegung von Medienstrübungen 474.
- Altern des Auges 528.
- Alter von Linsentrübungen, Bestimmung an Hand des Nahtsystems 353.
- Alterskernflächen 339, 350.  
— Spiegelbezirke 341.
- Alterskernrelief 360.
- Alterskernstar 510.
- Alterssichtigkeit 535.
- Altersstar, konservative Behandlung 530.  
— Rißlinien der vorderen Starrinde 482.  
— und HORNERScher Symptomenkomplex 537.
- Alterstrübungen, Provokation durch Kontusion 619.
- Amotio retinae, Beschläge der Linsenrückfläche 391.  
— — mit Cataracta complicata 544.
- Anatomische Befunde bei Linsenkapselflakom 591.
- Anatomischer Bau der Linse 318.
- Angeborene und früherworbene Linsenveränderungen 395.
- Angeborener Totalstar, Stammbaum 405.
- Aniridia hereditaria congenita mit hinterem Polstar 419.
- Ansatzstelle der Arteria hyaloidea 367, 375.  
— des Canalis hyaloideus 378.
- Aphakie, kongenitale 413.
- Aplasia und Hypoplasia lentis 413.
- Arachnodaktylie, Sphärophakie und Ektopia lentis 744.
- Arteria hyaloidea, Ansatzstelle 367, 375.  
— — Differentialdiagnose 378.  
— — persistens mit Exsudatherd auf Linsenrückfläche 394.
- Asbestartiger Glanz bei Cataracta intumescens 470.
- Astigmatismus irregularis, Vortäuschung von Verkrümmungen der Linsenvorderfläche 506.
- Atrophie der Linse und Iris, nach Contusio bulbi 605, 632.
- Aufbau der normalen Linse, konzentrisch radiärer 331.
- Auflagerungen, pathologische, auf der Linsenoberfläche 384.  
— — entzündliche, auf Linsenvorderfläche 384.  
— — — auf Linsenrückfläche 390.
- Auflagerung, ringförmige Vossiusche 596.
- Aufleuchten trüber Medien, rotes 473.
- Auflockerung, intralamelläre, bei Cataracta traumatica intumescens 623.
- Augenerkrankungen als Ursache von Star 328.
- Ausbuchtung einer hinteren Kapselnarbe 628.
- Axiale Embryonalkatarakt, vordere 420, 522.  
— vordere Rindennahtpunktierung 494.
- Bänderkatarakt, fisch- bis flossenähnliche juvenile 441.
- Bau, anatomischer, der Linse 318.
- Baumwollfaden am Nachstar 722.
- Befunde an der kranken Linse 384.

- Behandlung, konservative, des Altersstars 530.  
 Bewegung von Linsentrübungen bei intrakapsulärem Akkommodationsmechanismus 474.  
 Beziehungen, entwicklungsmechanische, zwischen Nahtsystem und Abplattung 321, 358.  
 Blaublindheit, dioptrische 365.  
 Blutkörperchenform der Linse bei vorderem Polstar 406.  
 Blutreste auf der Hinterkapsel 631.  
 Bogenlinie um den Hyaloideaansatz 378.  
 Brechungsindex der Linse 340.  
 Brennpunkt, Linse mit doppeltem Brennpunkt 511.  
 Buckel im Alterskernrelief 362.
- Cataracta centralis 436.  
 — — pulverulenta 438, 523.  
 — — circumscripta, schalenförmige hintere 418.  
 — — complicata 536.  
 — — congenita 412.  
 — — Struktur 328.  
 — — bei Amotio retinae 544.  
 — — bei Chorioiditis 538.  
 — — bei Diabetes 547.  
 — — bei myotonischer Dystrophie 559.  
 — — bei Glaukom 565.  
 — — bei Hautkrankheiten 556.  
 — — bei Iridocyclitis 538.  
 — — bei degenerativer Myopie 544.  
 — — bei Neurodermitis 556.  
 — — bei Retinitis pigmentosa 542.  
 — — bei Sclerodermie 558.  
 — — bei Teleangiektasien der Gesichtshaut 558.  
 — — bei Tetanie 553.  
 — — unsichern Ursprungs 558.  
 — — coerulea 455.  
 — — coronaria 455.  
 — — mit Kerntrübungen 459.  
 — — mit Speichentrübungen 457, 459.  
 — — provoziert durch Kontusion 619.  
 — — cuneiformis plana peripherica 483.  
 — — dermatogenes 556.  
 — — diabetica 547.  
 — — dilacerata 459, 461.  
 — — und stellata 426, 428.  
 — — disseminata subepithelialis glaukomatosa acuta 565.  
 — — hypermatura 503.  
 — — Kapselflecken mit chagrinfreiem Hof 508.  
 — — intumescens 470, 478.  
 — — nigra und Vorläufer 518.  
 — — nodiformis 444, 447.  
 — — mit traumatischer Spätrose 609.  
 — — nuclearis 510.  
 — — diffusa congenita hereditaria 448.  
 — — pisciformis 441.  
 — — polaris anterior 395.  
 — — — Blutkörperchenform der Linse 406.  
 — — — mit Cataracta zonularis 406, 407.  
 — — rubra 518.  
 — — scutellaris 498.
- Cataracta secundaria 714.  
 — — Beobachtungen vor Operation 714.  
 — — Morphologie 715.  
 — — senilis corticalis, Verlauf 464.  
 — — matura beim Hund 503.  
 — — stellata anterior et posterior 426.  
 — — subcapsularis circumscripta posterior, scheibenförmige 418.  
 — — tetanica 553.  
 — — traumatica 593.  
 — — intumescens, konzentrische Zerklüftung 623.  
 — — viridis 455.  
 — — zonularis 428.  
 — — mit vorderem Polstar 406.  
 Chagrinerung, vordere, der Linse 332.  
 — — der Rindlinse 335.  
 — — der Schweinslinse 334.  
 Chagrin, vorderer, faltenartige Bildungen des Substrates 388.  
 — — landkartenartige Unterbrechung durch Exsudat 385.  
 — — über Wasserspalten 465.  
 Chagrinfreier Hof der Kapselstare 395, 397, 408.  
 Chagrinkugeln im vorderen Spiegelbezirk 335.  
 Chalkosis lentis 645.  
 — — retinae 656.  
 Cholesteringlänzende Fasern im Linsenkern bei Cataracta traumatica 624.  
 Cholesterinkristalle im Kern bei Cataracta complicata 546.  
 — — bei Cataracta hypermatura 504.  
 — — — secundaria 716.  
 Chorioiditis, Cataracta complicata 538.  
 Contusio bulbi 593.  
 — — Abdrängung subkapsulärer Trübungen nach der Tiefe 603.  
 — — traumatische Spätrose 603.  
 — — punktförmige Spättrübungen der vorderen Rinde 602.  
 — — Trübungsflecken ähnlich der Cataracta disseminata subcapsularis glaukomatosa acuta 570.  
 Contusio cranii 593.  
 Corneagröße bei Sphärophakie 738.  
 Coronarkatarakt 455.
- Deformierung der Linse durch lokalen Druck 57c.  
 Dehnbarkeit der Zonula 729.  
 Dellenbildung bei traumatischem Vorderkapselstar 617.  
 Dermatogene Katarakt 556.  
 Diabetes, Cataracta complicata 547.  
 Diabetische Linsenmyopie und Linse mit doppeltem Brennpunkt 518.  
 — — Myopie und Hyperopie, Linsenbefunde 551.  
 Dicke der Diskontinuitätsflächen 342.  
 Dickenermittlung an der Linse 344.  
 Dickenwachstum der Linse, Hemmung bei vorderem Polstar 406.  
 Diplopie bei Linse mit doppeltem Brennpunkt 516.  
 Disciforme Trübung der vorderen Rinde, senile seltene 509.

- Diskontinuitätsflächen, Spiegelbezirke 341.  
 — Verlaufsrichtung 342.  
 — bei vorderem Polstar 406.  
 Diskontinuitätszonen im breiten Büschel 337.  
 — im schmalen Büschel 337  
 — Abdrängung in die Tiefe 345.  
 — periphere Divergenz, Nahtsystem und Abplattung 321, 358.  
 — — — optische Bedeutung 346.  
 — — Konvergenz bei posttraumatischer Linsenatrophie 632.  
 — Substrat 349.  
 — bei Sphärophakie 737.  
 — Unschärfe bei diabetischer Hyperopie und Myopie 551.  
 Dissociatio lamellosa 485.  
 Divergenz der Diskontinuitätszonen und Abplattung, Abhängigkeit vom Nahtsystem 321, 358, optische Bedeutung 346.  
 Doppelabschilferung der Vorderkapsel bei Glaukoma capsulare 589.  
 Doppelring bei Vossrusscher Auflagerung 602.  
 Doppelter Linsenkern 321.  
 Druckdeformierung der Linse, lokale 570.  
 Dünner optischer Sagittalschnitt der Linse 337.  
 Dystrophie, myotonische, Katarakt 559.
- Ectopia lentis 739.  
 — — congenita, Zonula 748.  
 — — Sphärophakie und Arachnodaktylie 744.  
 Eindickung der Linse 317.  
 Eisensplitter in der Linse 644.  
 Eisensplitterverletzung, hintere Rosettenkatarakt 621.  
 Ekzem, Katarakt 556.  
 ELSCHNIGSche Kugeln 716.  
 Embryonalkatarakt, vordere axiale 400, 420, 522.  
 — linsenförmige 440.  
 — ringförmige 440.  
 Embryonale Nahtfiguren, Erkrankungen 320.  
 Embryonalnaht, vordere und hintere, Kataraktformen 426.  
 Embryonalkern, Punktstar des 433.  
 Embryonalkernflächen 339.  
 Emission durch die Glasmasse 676.  
 Entstehung, zeitliche, des vorderen Polstars 396.  
 Entwicklungsmechanische Beziehungen zwischen Nahtsystem und Abplattung 321, 343.  
 Entzündliche Auflagerungen auf der Linsenrückfläche 390.  
 — — auf der Linsenvorderfläche 384.  
 Epithelpigmentlinie der Hornhaut bei Siderosis 642.  
 Erbkrankheiten, Stare als 325.  
 „Erdrisse“ bei reifem bis überreifem Altersstar 482.  
 Ernährungsweg in der Linse 621.  
 Erythrocytenform der Linse bei axialem Star 407.  
 Evolution des Linsenbaues 316.  
 Exfoliatio superficialis capsulae anterioris und Glaukoma capsulare 572.
- Exogen bedingte Stare 327.  
 Exsudat auf der Linsenvorderfläche, fädig und sternchenförmig umgewandeltes 384.  
 — auf Linsenvorderkapsel, Differentialdiagnose gegen Kapselhäutchenabschilferung 579.  
 Exsudatähnliche Membranreste mit multiplen Kapselstarflecken nach fetaler Iritis 407.  
 Exsudatvascularisation, pupillare 385.
- Fadenförmige Reste der Pupillarmembran 368.  
 Fadenpilze, experimentelle Implantation in die Linse 664.  
 Falten der Kapsel bei Cataracta hypermatura 503.  
 — — traumatische 630.  
 Faltenartige Bildungen des vorderen Chagrinsubstrates 388.  
 Faltung der Linsenkapsel 573.  
 Farben der Coronariatrübungen 456.  
 Farbe der Iris nach Starextraktion 720.  
 — von Trübungen, Abhängigkeit von der Tiefenlage 458, 524.  
 Farbenschillernde Exsudatreste auf der Linsenvorderkapsel 385.  
 Farbenschillern bei Altersstar 502.  
 — des hinteren Spiegelbezirkes 337.  
 — — — bei Cataracta complicata 542, 545.  
 — des vorderen Spiegelbezirkes 335.  
 — — — bei Chalkosis lentis 646.  
 — — — bei altem traumatischem Kapselstar 636.  
 Farbensinnstörungen, dioptrische 365.  
 Farbstoff der Cataracta rubra und nigra 519.  
 Färbung der Linse 364.  
 Färbung der Spiegelbezirke der Alterskernflächen 342.  
 Faserbreite, Abhängigkeit vom Nahtsystem 358.  
 Fasern, cholesteringlänzende, buntschillernde, im Linsenkern bei Cataracta traumatica 624.  
 Faserquerschnittstypen 350.  
 Faserverlauf in der Linse 320, 331.  
 Faserzeichnung, verdeutlichte, der Linsenoberfläche bei Cataracta diabetica 549, bei Cataracta tetanica 553.  
 Fetale Iritis, Kapselstar 407, 409, 411.  
 Feuerlamelle 670, 697.  
 Feuerstar 670, klinisches Bild 696, histologische Befunde 701.  
 Filz des Pupillarsaums 574.  
 Firstbildung im Alterskernrelief 360.  
 Fisch- bis flossenähnliche juvenile Bänderkatarakt 441.  
 Flüssigkeitsansammlung unter Linsenkapsel, äquatoriale 755.  
 Flüssigkeitsschläuche, keulenförmige subkapsuläre, bei äquatorialer Linsenverletzung 636.  
 Fluorescenz der Linse 366, 669.  
 Form der Linse 315.  
 Früherworbene Linsenveränderungen und angeborene 395.  
 Frühgeburt, Kapselstar 412.

- Fundusveränderungen bei Siderosis bulbi 643.  
 — bei Chalkosis bulbi 656.  
 Funktion der Linse 315.  
 Furchenbildung im Alterskernrelief 360.
- Gefäßversorgung des vorderen Linsenpols, fetale 401.  
 Gelbblindheit, dioptrische 365.  
 Gelbfärbung der Linse 327.  
 Gelbfärbung der Linse, Zunahme im Alter 364.  
 Genese der Kapselstare 408.  
 Genese, zeitliche, der verschiedenen Linsen-trübungen; Bestimmung nach Form und Lage 526.  
 Glasklare Kugeln, subkapsuläre, nach Verletzung des Linsenäquators 634.  
 Glaskörper bei Chalkosis 650.  
 Glaskörpereinlagerung bei Siderosis bulbi 643.  
 Glaskugeln der Vorderkammer auf Vorderkapselperforationsnarbe 625.  
 Glasmacher- und Gießerstar 670.  
 Glasmacherstar, klinisches Bild 696.  
 — und Ultraviolett 679.  
 Glaukoma capsulare 572.  
 — — anatomische Befunde 591.  
 — — Häufigkeit 591.  
 Glaukom, sagittale Linsenverdickung 344, 634.  
 Glaukomflecken der Linse, weiße 565.  
 Gletscherbrand 668.  
 GULLSTRANDScher Akkommodationsmechanismus 316, 322.
- Hakentrübungen, isolierte, am Kernäquator 428.  
 HELMHOLTZScher Akkommodationsmechanismus 316, 331.  
 Hinteres Linsenbild, normales 336.  
 Hinterer Polstar, frühe Formen 417.  
 Hintere Schalenkatarakt 498.  
 Hinterer Spiegelbezirk, normaler 337.  
 Histologie der Kataraktbildung 329.  
 Höckerbildung im Alterskernrelief 360.  
 HORNERScher Symptomenkomplex und Altersstar 537.  
 Hornhautgröße bei Sphärophakie 738.  
 Hyaloideaansatz mit Katarakt 420.  
 Hyaloideakörperchen 368, 375.  
 Hyaloidearest, abgerissener 383.  
 — physiologischer 374.  
 Hypermatere Katarakt 503.  
 Hyperopie, diabetische, Linsenbefunde 551.  
 Hyphomyceten, experimentelle Implantation in die Linse 664.  
 Hypoplasia lentis 413.
- Impression der Vorderkapsel durch den Pupillarsaum 334.  
 Indexdifferenzsteigerung in der Linse 327.  
 Inhaltsverzeichnis VI.  
 Innere Reflexion des Kerns 461.  
 Intervall, zentrales 338.  
 Intrakapsulärer Akkommodationsmechanismus (GULLSTRAND) 322.  
 Intumescenz bei Zentralstar 437.
- Iridocyclitis, Cataracta complicata 538.  
 — Exsudat auf Linsenrückfläche 390.  
 — Exsudat auf Linsenvorderfläche 384.  
 — fetale 407, 409, 411.  
 — Zonulaveränderungen 746.  
 Iridodialyse, freigelegte Zonula 753.  
 Irisfarbe nach Starextraktion 720.  
 Iriskolobom, Zonula 732.  
 Irisrückfläche, Bedeutung bei Sonnenblumenstar 653.  
 Iritis, fetale, Linsenveränderungen 407, 409, 411.  
 — toxica durch Resorption kataraktöser Rinde 506.
- Kaninchenlinse, Sagittalschnitte 331.  
 Kalkablagerung in Cataracta complicata 538.  
 Kapselabschilferung, oberflächliche, und Glaukom 572.  
 Kapselepitelwucherung bei Cataracta hypermatura 503.  
 Kapselalten, traumatische 630.  
 — bei Cataracta hypermatura 503.  
 Kapselaltenstar, traumatischer 617.  
 Kapselaltung 573.  
 Kapselglaukom 572.  
 Kapselhäutenabschilferung bei Feuerstar, klinisches Bild 697.  
 — histologischer Befund 701.  
 Kapselhäutenglaukom, anatomischer Befund 591.  
 — Differentialdiagnose gegen Exsudat 579.  
 — Häufigkeit 591.  
 Kapselpathologie 328, 572.  
 Kapselriß bei Cataracta traumatica mit prolabierender Corticalis 624.  
 Kapselspannung bei Kapselwunden 629.  
 Kapselstar, alter traumatischer 636.  
 — bei Cataracta diabetica 549.  
 — früher 395.  
 — chagrinfreier Hof 395, 397, 408.  
 — mit konzentrischen Ringen 604.  
 — Ursache 408.  
 — vorderer, konkavbogig begrenzter, bei Cataracta senilis hypermatura 506.  
 Kapselstarflecken mit chagrinfreiem Hof bei Cataracta hypermatura 508.  
 — multiple, nach fetaler Iritis 407.  
 Kapselwunden, Verhalten und Therapie 629.  
 Katarakt bei myotonischer Dystrophie 559.  
 — siderotische 637.  
 — strahlige Trübung der axialen vorderen Rindenpartien 418.  
 Keiltrübung, flächenhafte periphere 483.  
 Keratitis parenchymatosa, Katarakt bei 434.  
 Kern der Linse, Definition 348.  
 Kernbildehen 338.  
 Kerndicke, relative 348.  
 Kernspaltung bei Katarakt 321.  
 Kernstar mit Intervall 510.  
 — diffuser, kongenitaler, hereditärer 448.  
 — bei Cataracta diabetica 548.  
 — der Linse mit doppeltem Brennpunkt 511.  
 Kern, Verlagerung 406.  
 Knäuel aus Pupillarmembranfäden 370.  
 Kompression der Linse, lokale, durch Tumor 570.

- Konkavbogenbegrenzung der Pigmentsternchen 368.
- Kontusion als Alterstrübungen provozierendes Moment 619.
- des Schädels, Mechanismus 593.
  - traumatische Spätrose 603.
- Kontusionsverletzungen der Linse 593.
- Konvergenz, periphere, der Diskontinuitätszonen, Abplattung und Nahtsystem der Linse 321, 343.
- der Diskontinuitätszonen, periphere, bei posttraumatischer Linsenatrophie 632.
  - der Diskontinuitätsflächen bei vorderem Polstar 406.
- Konzentrische periphere Schichttrübung der senilen Linse 493.
- Konzentrisch-radiärer Aufbau der normalen Linse 331.
- Konzentrische Zonen der Linse im breiten Büschel 337.
- Koppelung 745.
- von einseitigem Altersstar mit einseitigem Ergrauen der Haare 327.
- Koralliforme Katarakt 445.
- Krankheitstypen der Linse, Übersicht 325.
- Kranzförmig geordnete fädige Exsudatnetze der Linsenvorderfläche 385.
- Kranzkatarakt 455.
- Krümel der Linse bei Cataracta hypermatura 507.
- — bei Nachstar 716.
- Krystalle, nadelförmige, bei Schichtstar 429.
- Krystallwulst bei Nachstar 721.
- Kugeln bei Nachstar 716.
- subkapsuläre, nach Verletzung des Linsenäquators 634.
- Kugellinse, vererbte 735.
- Kupferkatarakt 646.
- bei Pseudoklrose 663.
- Kupfernachweis im Kapselepitel 659, 661.
- Kupfersplitter, Extraktion aus dem Glaskörper 659.
- Lamelläre Zerklüftung 485, 524.
- — Einstellung 486.
  - — Zusammenhang mit Cuneiformis 487.
- Lamellenablösung der Vorderkapsel beim Feuerstar 697.
- Lenticonus posterior 449.
- — rudimentärer 418.
- Lentiglobus posterior 449.
- — peripherer 454.
- Licht, sichtbares und unsichtbares 666.
- Lichtstärke der Diskontinuitätszonen 339.
- Ligamentum hyaloideo-capsulare 723.
- Linierung, periphere konzentrische, bei Cataracta senilis 483.
- Linse 315.
- Befunde an der kranken Linse 384.
  - mit doppeltem Brennpunkt 511.
  - Funktion und Form 315.
  - Histologie der Kataraktbildung 329.
  - normale 331.
  - hinteres Spiegelbild, Spiegelbezirk 336.
  - Linse vordere Chagrinerung 332.
  - vorderes Spiegelbild, Spiegelbezirk 332.
  - Untersuchungsmethodik 329.
  - Verletzungen 593.
  - Wachstum nach Luxation in den Glaskörper 618.
- Linsenbläschen, Störung der Abschnürung 413.
- Linsendicke, Messung 344.
- Linsenfluorescenz 366, 669.
- Linsenform des Nachstars 721.
- Linsenförmige Embryonalkatarakt 440.
- Linsenglaskugeln auf Vorderkapselnarbe 625.
- Linsenkapsel, vordere, Adhärenz an Hornhautperforationsnarbe 631.
- Linsenkapselglaukom 572.
- anatomische Befunde 591.
  - Häufigkeit 591.
- Linsenkapselpathologie 572.
- Linsenkapselwunden, Verhalten und Therapie 629.
- Linsenkern, doppelter 321.
- Linsenkolobom, Zonula 732.
- Linsenkrümel bei Cataracta hypermatura 507.
- bei Nachstar 716.
- Linsluxation und Subluxation 571.
- Linsenmassen im Glaskörper nach Perforatio lentis 627.
- Linsennähte beim Menschen 353.
- von Säugern 351.
- Linsenpathologie 384.
- Linsenperforation, traumatische 620.
- Linsentrübungen, entzündliche Auflagerungen 390.
- Linsenschrumpfung, Zonula 746.
- Linsensklerose, totale, Beziehungen zur hinteren Schalenkatarakt 499.
- Linsentrübungen, Alter 353.
- Linsenveränderungen, angeborene und früh erworbene 395.
- entzündliche Auflagerungen 384.
  - seltene senile 509.
- Linsenverdünnung 406, 410, 418.
- und -Verdickung 632.
- Linsenverschiebung, traumatische, mit Dehnung der Zonula 753.
- Linsenvorderfläche, entzündliche Auflagerungen 384.
- Loslösung der Oberflächenlamelle bei Feuerstar 697.
- Luxation der Linse 571.
- — in die Vorderkammer, Zonula 749.
- Luxatio lentis spontanea hereditaria, Zonula und Zonulalamelle 750.
- Luzidität des Kernes 461.
- Maceration der Linse 319, 321, 332.
- Magnetwirkung, Reaktion des siderotischen Auges 641.
- MARFANScher Symptomenkomplex 744.
- Membran von Pupillarexsudat, bewegliche 389.
- Membrana capsulo-pupillaris 368.
- Membranreste, exsudatähnliche und multiple Kapselstarflecken nach fetaler Iritis 407.
- Meniscusförmige hintere Schalentrübung 501.
- Messungen der Linsendicke 344.

- Messungen von Sagittaldistanzen in der Linse 345.
- Mikrocornea bei vorderem Polstar 409.
- Mikrophakie bei Sphärophakie 735.
- Mikrophotographien RABLScher Radiärlamellen 351.
- Mikrophthalmus durch Zentralstar 436.
- Mosaikfelderung des hinteren Spiegelbezirkes 337.
- Myelintropfen in Wasserspalten 469, 473.
- Myopia degenerativa, Cataracta complicata 544.
- diabetica, Linsenbefunde 551.
- Myopie, Disposition zu Linse mit doppeltem Brennpunkt 517.
- Zunahme bei Linse mit doppeltem Brennpunkt 516.
- Nachstar 714.
- Beobachtungen vor Operation 714.
- Morphologie 715.
- Nähte beim Menschen 353.
- Linsennähte von Säugern 351.
- Nahtfiguren, embryonale Erkrankungen 420.
- Nahtflächen 354.
- Nahtkatarakt 426.
- Nahtlinie und Chagriniierung 333.
- Nahtpunktierung, vordere axiale 494.
- Nahtsystem, Abhängigkeit der Faserbreite vom 358.
- und Abplattung, entwicklungsmechanische Beziehungen 321, 343.
- Bedeutung für Linsenabplattung und periphere Divergenz der Diskontinuitätszonen 358.
- Entwicklung 320.
- bei Tieren 316.
- Nahttypus des Schichtstars 430.
- Narbe der hinteren Kapsel, Ausbuchtung 628.
- Netzhautschädigungen durch Ultrarot 667.
- Neurodermitis, Katarakt 556.
- Nodus hyaloideae 368.
- Opazität, Zunahme 364.
- Operationsprognose bei hinterer Schalenkatarakt 499.
- Pathologie der Linse 384.
- der Linsenkapsel 572.
- Pathologische Auflagerungen auf der Linsenoberfläche 384.
- Perforatio lentis traumatica 620.
- Perforation, hintere, inveterierte, der Hinterkapsel 627.
- spontane, einer Vorderkapselwunde 626.
- Periphere konzentrische Schichttrübung der senilen Linse 493.
- Pigment der Exsudatsternchen, Herkunft 386.
- fädig umgewandeltes 384.
- frisches scholliges, der vorderen Linsenkapsel nach Iritis 384.
- bei Kapselstar 410.
- der Linsenvorderfläche, klumpiges, angeborenes 369.
- Pigment d. Pupillarmembranreste, Provenienz 369.
- sternchenförmig umgewandeltes 384.
- bei vorderem Pyramidalstar 405.
- bei VOSSIUSscher Ringauflagerung 599.
- Pigmentbeschläge der Linsenrückfläche 391.
- Pigmentierung der Zonula 730, 747.
- Pigmentlinie des Hornhautepithels bei Siderosis 642.
- Pigmentlinien, retroiridale, auf Linsenvorderkapsel 371.
- Pigmentnachtstar 720.
- Pigmentsternchen auf der Linsenvorderfläche 368.
- Pigmentwolken bei Pupillenerweiterung bei Exfoliatio senilis capsulae anterioris 582.
- Polstar, hinterer früher 417.
- vorderer, Abklatsch 397, 523.
- — Ätiologie 400.
- — Diskontinuitätsflächen bei Blutkörperchenform der Linse 406.
- — zeitliche Entstehung 399.
- — Heredität 402.
- — bei Schichtstar 406, 407.
- — Variationsformen 404.
- Polstare, vordere frühe 395, 523.
- Poltrübung, hintere, bei Cataracta complicata 538.
- Poltrübungen, vordere, Ätiologie 401.
- Polymorphie der Linsenfaserquerschnitte 323.
- Präcipitate der Linsenrückfläche 390.
- Presbyopie 535.
- Progrediente Stare Jugendlicher und jugendlicher Erwachsener 455.
- Prolabierende Corticalis bei Kapselriß 624.
- Provokation von Alterstrübungen durch Kontusion 619.
- Pseudoklerose, Kupferstar 659.
- Punktierung, senile, der vorderen Rinde 496.
- der Rindennaht, vordere senile axiale 494.
- Punktstar 439.
- Punktstar des Embryonalkerns 433.
- Punkttrübungen, senile und präsenile 492.
- Pupillarexsudat 384.
- Vascularisation 385.
- Pupillarfäden bei vorderem Pyramidalstar 396.
- Pupillarmembranreste 367.
- fädige 369.
- klumpige 369.
- retroiridale 371.
- schleierförmige 370.
- sternchenförmige 368.
- Pupillarsaumfilz 574.
- PURKINJE-SANSONSche Bildchen 338.
- PURTSCHERSche Fernschädigung 596.
- Pyramidalkapselstar, vorderer, früher 395.
- Pyramidalstar, vorderer 405.
- Querschnittstypen der Linsenfasern 350.
- RABLSche Radiärlamellen 318.
- — Mikrophotographien 351.
- Radiäre Anordnung entzündlicher Deposita auf der Linsenvorderfläche 387.
- Radiumstar 678.



- Reflex der Hinterkapsel, linearer, bei Sphärophakie 741.  
 Reflexion, innere, des Kerns 461.  
 Reiterchen bei Schichtstar 429, 523.  
 Relief des Alterskerns 360.  
 — der Irisrückfläche und Sonnenblumenstar 655.  
 Remotio cataractae 603.  
 Resorption der hinteren traumatischen Rosettenkatarakt 620.  
 Resorptionskrümel bei Nachstar 716.  
 Reste der Tunica vasculosa lentis, physiologische 367, anterior 367, posterior 374.  
 Retinitis pigmentosa, Cataracta complicata 542.  
 Rindendicke, relative und absolute 348.  
 Rindennahtpunktierung, vordere axiale 494.  
 Rinderlinse, Sagittalschnitt 332.  
 Ringförmige Anordnung des Pigments auf Linsenvorderfläche 387.  
 — Embryonalkatarakt 440.  
 Ringreflex bei Lentiglobus posterior 450.  
 Ringstar, seniler, seltener 509.  
 Ringstarlinse 406.  
 Ringtrübung bei Cataracta complicata anterior 541.  
 — Vossiusche 596.  
 Riblinien der vorderen Starrinde bei reifem und überreifem Altersstar 482.  
 Röntgenstar 677, Kaninchen 709, Mensch 712.  
 Rosette, Spättrübung nach Kontusion 605.  
 Rosettenkatarakt, hintere traumatische 620.  
 Rosettenkatarakt, blaugrüne vordere, mit Ypsilonhaht 443.  
 Rosettenähnliche Trübungsfläche der hinteren Alterskernzone 444.  
 Rostfleckenkranz, subkapsulärer, bei Siderosis lentis 643.  
 Rotes Aufleuchten trüber Medien 473.
- Sagittaldistanzen in der Linse, vergleichende Messungen 345.  
 Schalenkatarakt, hintere 498.  
 — vordere 497.  
 Scheibenförmige Cataracta subcapsularis circumscripta posterior 418.  
 Scheibentrübung, seltene senile, der vorderen Rinde 509.  
 „Scheintrübungen“ 457, 465.  
 Scherenreflexe bei Lentiglobus posterior 452.  
 Scheuern des Pupillarsaumes 591.  
 — — bei Glaukoma capsulare 576.  
 Schichtstar 428, 523.  
 — mit vorderem Polstar 406, 407.  
 Schichtstarähnliche Trübungen 433.  
 Schichttrübung der senilen Linse, periphere konzentrische 492.  
 Schichtung, konzentrische, der Linse 318.  
 Schläuche, subkapsuläre keulenförmige, bei äquatorialer Verletzung der Linse 636.  
 Schlagschattenstreifen von Vakuolen 473.  
 Schleuderung von Linsenmassen in den Glaskörper bei perforatio lentis 627.  
 Schlierentrübungen der Rinde, senile und präsenile 492.
- Schneebblindheit 668.  
 Schrumpfung von Katarakt mit Iritis 506.  
 Schutzgläser gegen Ultrarot 673.  
 — gegen Ultraviolett 669.  
 Schweinslinse, Sagittalschnitt 332.  
 Secundaria, Cataracta 714.  
 Sehschärfe bei senilen Linsentrübungen 532.  
 Sekundärglaukom bei Nachstar 716.  
 — nach Ultrarotbestrahlung 686.  
 Seltene senile Linsenveränderungen 509.  
 Senile und präsenile Punkttrübungen 492.  
 Siderosis bulbi 638.  
 Sklerodermie, Katarakt 558.  
 Sklerose der Linse 317.  
 — — totale, Beziehungen zur hinteren Schalenkatarakt 499.  
 Solutio laminae superficialis bei Feuerstar 697.  
 Sonnenblumenstar 646.  
 — Ursache seiner Form 654.  
 Spätrossette, traumatische, nach Kontusion 605.  
 Spättrübungen, punktförmige, der vorderen Rinde nach Contusio bulbi 602.  
 Spaltentypus des Schichtstars 428.  
 Speichentrübungen, weiße 477.  
 — bei Cataracta coronaria 457.  
 — — senilis 469.  
 Spektrum der Linsenabsorption 365, 675.  
 Spezifität angeborener und erworbener Starformen für die einzelnen Linsenzonen 521.  
 Sphaerophakia hereditaria 735.  
 Sphärophakie mit Ectopia lentis und Arachnodaktylie 744.  
 — mit Kernstar mit Intervall 742.  
 — Unmöglichkeit der Akkommodation 317.  
 Sphinterrisse bei Contusio bulbi 603.  
 Spiegelbezirk der Linsenoberfläche, hinterer 336.  
 — — vorderer 332.  
 — — Farbenschildern 335.  
 — der Zonula 724, 728.  
 Spiegelbezirke der Diskontinuitätsflächen 341.  
 Spießkatarakt 444.  
 Spiralfadentrübungen des Alterskerns bei Coronarkatarakt 461.  
 Stare Jugendlicher und jugendlicher Erwachsener, progrediente 455.  
 Starschrumpfung mit Iritis 506.  
 Staub in Vorderkammer bei Glaukoma capsulare 586.  
 Stechapfelform der Vorderkapselsternchen 369.  
 Sternchenpigment auf Linsenvorderfläche 368.  
 Stoffwechselstörungen als Ursache von Star 328.  
 Strahlende Energie als Ursache von Star 328, 665.  
 Strahlenkranztrübung beim Glasmacher 670, 706.  
 Strahlenschädigungen der Linse 665.  
 Subkapsuläre Trübungen bei Cataracta diabetica 548.  
 — — — tetanica 553.  
 Subkapsulärkatarakt, traumatische hintere rosettenförmige 620.  
 Subluxation der Linse 571.

- Substrat der Diskontinuitätszonen 349.  
 Synechie, vordere, der Linsenkapsel 631.
- Teleangiektasie der Gesichtshaut, Katarakt 558.  
 Tetaniekatarakt 553.  
 Therapie der Linsenkapselwunden 629.  
 Tiefenlokalisation der Wasserspalten 468.  
 Totalsklerose, Beziehung zur hinteren Schalenkatarakt 499.  
 — bei *Cataracta diabetica* 548.  
 — — *tetanic*a 553.  
 Traktionsfalten der Hinterkapsel, traumatische 630.  
 Trauma als Ursache von Star 328.  
 Traumatische Kapsel­falten 630.  
 — Katarakt 593.  
 Trübe Medien, rotes Aufleuchten 473.  
 Trübungen der hinteren Embryonalnaht beim Kaninchen, angeborene, federförmige und streifige 693.  
 Trübungsformen der Coronaria, Genese 456.  
 Trübungstypen der Linse, Beziehungen zur zeitlichen Genese 526.  
 — Spezifität für einzelne Linsenzonen 522.  
 — verschiedene, senile, gleichzeitiges Vorkommen in derselben Linse 521.  
 Trugbild, grobe Felderung der Linsenvorderfläche und Linsene­pithel 333.  
 — Nahtfirsten der Linsenvorderfläche 333.  
 — unscharfe Einstellung des Hornhautendothels als Linsene­pithel 333.  
 — — Verbiegung der Diskontinuitätsflächen 342.  
 — — der Linsenvorder- und -rückfläche 501, 506.  
 Tuffsteinartige Trübung bei *Cataracta complicata* 538.  
 Tumor des Corpus ciliare, lokale Linsenkompres­sion 570.  
 Tunica retroiridialis 371.  
 — *vasculosa anterior lentis*, physiologische Reste 367.  
 — — *posterior lentis*, physiologische Reste 374.
- Übersicht der Krankheitstypen der Linse 325.  
 Ultrarot, Absorption durch die Augenmedien 675.  
 — Emission durch die Glasmasse 676.  
 — Experimentelle Katarakt 672.  
 — Linsenschädigung 670.  
 — Schutzgläser 673.  
 — Schädigung der Netzhaut 667.  
 — Wirkung fraktionierter Dosen auf die menschliche Linse 694.  
 Ultrarotstar, experimenteller, bei pigmentierten und albinotischen Kaninchen, Morphologie und Genese 681, 688.  
 — beim Feuerarbeiter 696.  
 Ultraviolett und Glasmacherstar 679.  
 — Schädigung der Hornhaut 668.  
 — Schutzgläser 669.  
 Untersuchungsmethodik der Linse 329.  
 Ursachen von Starbildung 325, 327.
- Vakuolen, weiße 475.  
 — Schlagschatten 473.  
 Vakuolenfläche, subkapsuläre 478.  
 Vakuolenformen, feine, der vorderen Rinde 496.  
 Vakuolenkomplexe der Wasserspalten, Bewegungen bei intrakapsulärem Akkommodationsmechanismus 474.  
 Variationsformen des vorderen Polstars 404.  
 Vascularisation des Exsudats, pupillare 385.  
 — des vorderen Linsenpols, fetale 401.  
 Verbiegung, scheinbare, der Linsenvorder- und -Rückfläche 501.  
 — — der Vorderkapsel und der Diskontinuitätszonen durch irregulären Narbenastigmatismus 506.  
 Verbindungsstreifen nach der Vorderkapsel bei Zentralstar 436.  
 Verdichtung der Kernpartien, physiologische 398.  
 Verdickung und Verdünnung der Linse 632.  
 Verdünnung der Linse 406, 410, 429.  
 — — sagittale, bei *Cataracta diabetica* 547.  
 — — — bei *Cataracta tetanica* 553.  
 — — nach *Contusio bulbi* 605.  
 Vererbung einzelner Startypen 326.  
 Verflüssigung, milchige, der Rinde bei *Cataracta hypermatura* 503.  
 Verkrümmung der Vorderkapsel bei *Cataracta hypermatura* 503.  
 Verkupferung der Linse 645.  
 Verlauf der Linsenfaser­n 320.  
 — der Zonula 723.  
 Verlaufsrichtung d. Diskontinuitätsflächen 342.  
 Verletzungen der Linse 593.  
 Verrostung der Linse 637.  
 Verschiebung der Linsenfaser­n 322.  
 — des Faserinhaltes 323.  
 Vorbemerkungen III.  
 Vordere axiale Embryonalkatarakt 420, 522.  
 — — Rindennahtpunktierung 494.  
 Vorderkammerpunkte bei Siderosis, provoziert durch Magnetversuch 641.  
 Vorderkammerstaub bei Glaukoma capsulare 586.  
 Vorderkapsel, Impression bei Jugendlichen durch den Pupillarsaum 334.  
 — Pigment und Exsudat 384.  
 Vorderkapsel­falten bei *Cataracta hypermatura* 503.  
 Vorderkapselstar mit Kapsel­faltenstar, traumatischer 617.  
 Vorderkapselsternchen 367.  
 Vorderkapselwunde 625.  
 Vordere Linsenchagrini­erung, vorderes Spiegelbild und vorderer Spiegelbezirk 332.  
 Vordere Schalenkatarakt 497.  
 Vorderer Polstar 395, 523.  
 Vossiusche Ringtrübung 596.
- Wachstum des Bulbus, Bedeutung des Ekto­derms 436.  
 — einer in den Glaskörper luxierten Linse 618.  
 — der Linse 315.  
 — — bei Sphärophakie 738.

- Wasseraufnahme der Linse 344.  
 Wasserspalten 464.  
 — konzentrische 471.  
 — radiäre 464.  
 Weichheit der jugendlichen Linsenrinde 334.  
 Wölbung der Linsenvorderfläche bei *Cataracta intumescens* 479.  
 Wucherungen des Kapselepthels bei *Cataracta hypermatura* 503.  
 Wunde der Vorderkapsel 625.  
 „Wurmstar“ 447.
- Ypsilon-Naht 339.
- Zeitliche Genese der Linsentrübungen, Bestimmung nach Form und Lage 526.  
 Zentrales Intervall 338.  
 Zentralstar mit Übergang in *Cataracta intumescens* 437.  
 — Verbindungsstreifen nach der Vorderkapsel 436.  
 Zerklüftung, lamelläre 485, 524.  
 — — Einstellung 486.  
 — — Zusammenhang mit *Cuneiformis* 487.
- Zerklüftungen, konzentrische, bei *Cataracta traumatica intumescens* 623.  
 Zonula, Dehnbarkeit 729.  
 — bei *Ectopia lentis congenita* 748.  
 — Entwicklung 729.  
 — bei *Iridocyclitis* 746.  
 — bei Iris- und Linsenkolobom 732.  
 — bei Linsenschrumpfung 746.  
 — bei Luxation der Linse in die Vorderkammer 749.  
 — normale 723.  
 — Pathologie 729.  
 — Spiegelbezirk 724, 728.  
 — Verlauf 728.  
 — Zerstörung durch Ultrarotbestrahlung 685.  
 Zonulagegend, traumatische Veränderungen 753.  
 Zonulalamelle 731.  
 — und Zonula bei hereditärer spontaner Linsenluxation 750.  
 Zonulotomie 754.  
 Zunahme der Linsendicke 344.  
 — der diffusen innern Linsenreflexion 364.  
 — der Gelbfärbung der Linse im Alter 364.  
 Zwillinge, eineiige, mit vorderer axialer Embryonalkatarakt 422.

**Lehrbuch und Atlas der Spaltlampenmikroskopie des**

**lebenden Auges.** Mit Anleitung zur Technik und Methodik der Untersuchung. Von Dr. **Alfred Vogt**, o. ö. Professor und Direktor der Universitäts-Augenklinik Zürich. In drei Teilen. Zugleich zweite Auflage des „Atlas der Spaltlampenmikroskopie“.

Erster Teil: **Technik und Methodik. Hornhaut und Vorderkammer.** Mit 692 zum größten Teil farbigen Abbildungen auf 83 Tafeln. XIII, 313 Seiten. 1930.

Gebunden RM 178.—

In Vorbereitung:

Dritter Teil: **Iris und Glaskörper, Conjunctiva und Lider**, sowie das Kapitel „Optische Täuschungen und Trugbilder“.

---

**Stereoskopischer Atlas der äußeren Erkrankungen des**

**Auges** nach farbigen Photographien. Für Studium und ärztliche Fortbildung. Mit begleitendem Text von **Karl Wessely**, Professor in München. In etwa 6 Lieferungen.

Erste Lieferung. Bild 1—10. 7 Seiten Text. 1930. In Mappe RM 12.—

Zweite Lieferung. Bild 11—20. 4 Seiten Text. 1930. In Mappe RM 12.—

Dritte Lieferung. Bild 21—30. 3 Seiten Text. 1931. In Mappe RM 12.—

---

**Atlas seltener ophthalmoskopischer Befunde.** Zugleich

Ergänzungstafeln zu dem Atlas der Ophthalmoskopie. Von Hofrat Dr. **J. Oeller**, Professor an der Universität München. — Atlas of rare ophthalmoscopic conditions and supplementary plates to the atlas of ophthalmoscopy. The text translated into English by Thos. Snowball. In 9 Lieferungen. Lieferung I—IX. Je 5 farbige Tafeln mit Text in deutscher und englischer Sprache. 1900—1924. In Mappe je RM 16.—

---

**Die Mikroskopie des lebenden Auges.** Von Professor Dr. **Leon-**

**hard Koepe**, Privatdozent für Augenheilkunde an der Universität Halle a. S., Professor h. c. für Augenheilkunde an der Universität Madrid.

Erster Band: **Die Mikroskopie des lebenden vorderen Augenabschnittes im natürlichen Lichte.** Mit 62 Textabbildungen, 1 Tafel und 1 Porträt. IX, 310 Seiten. 1920. RM 23.—

Zweiter Band: **Die Mikroskopie der lebenden hinteren Augenhälfte im natürlichen Lichte** nebst Anhang: Die Spektroskopie des lebenden Auges an der Gullstrand'schen Spaltlampe. Mit 42 zum Teil farbigen Textabbildungen. VI, 122 Seiten. 1922. RM 8.40

---

**Die Untersuchungsmethoden.** (Graefe-Saemisch, Handbuch der gesamten Augenheilkunde. Dritte, neubearbeitete Auflage.)

Erster Band: Bearbeitet von **E. Landolt** in Paris. Unter Mitwirkung von **F. Langenhan**. Z. Zt. vergriffen.

Zweiter Band: **Die Lehre von den Pupillenbewegungen.** Von Dr. **Carl Behr**, o. ö. Professor der Augenheilkunde an der Hamburgischen Universität. Mit 34 Textfiguren. VIII, 222 Seiten. 1924. RM 16.50, gebunden RM 18.30

Dritter Band: Bearbeitet von **E. Engelking, H. Ergelet, H. Köllner †, F. Langenhan, J. W. Nordenson, A. Vogt**. Mit 212 zum Teil farbigen Textfiguren und 3 farbigen Tafeln im Text. X, 660 Seiten. 1925. RM 57.—, gebunden RM 59.40

Vierter Band: **Licht- und Farbensinn.** Von **A. Brückner**, Basel. — **Vergleichende Physiologie des Farbensinns.** Von **A. Kühn**, Göttingen.

In Vorbereitung.

**Gefäßhaut, Linse, Glaskörper, Netzhaut, Papille und**

**Opticus.** Bearbeitet von Professor Dr. W. Gilbert-Hamburg, Professor Dr. A. Jess-Gießen, Dozent Dr. H. Rönne-Kopenhagen, Geheimrat Professor Dr. F. Schieck-Würzburg. (Bildet Band V vom „Kurzen Handbuch der Ophthalmologie“.) Mit 466 meist farbigen Abbildungen. XIV, 774 Seiten. 1930. RM 134.—, gebunden RM 138.60

---

**Pathologie und Therapie des Linsensystems.** Von Pro-

fessor **Carl Heß.** (Aus „Handbuch der gesamten Augenheilkunde“, begründet von A. Graefe und Th. Saemisch. 3., neubearbeitete Auflage.) Mit 115 Figuren im Text und 21 Figuren auf 3 Tafeln. XII, 429 Seiten. 1921. Gebunden RM 26.—

---

**Das Glaukom.** Von **A. Peters,** Professor in Rostock. (Graefe-Saemisch, „Handbuch der gesamten Augenheilkunde“, 3., neubearbeitete Auflage.) Mit 35 Abbildungen. IX, 361 Seiten. 1930. RM 38.—, gebunden RM 39.80

---

**Die Krankheiten der Orbita.** Von **A. Birch-Hirschfeld.** Mit 87 Textabbildungen und 9 Tafeln. — **Pulsierender Exophthalmus.** Von **C. H. Sattler.** Mit 33 Textabbildungen. (Bildet Band IX, I. Abteilung, Kapitel XIII von Graefe-Saemisch, „Handbuch der gesamten Augenheilkunde“, 2. Auflage.) XIII, 1316 Seiten. 1930. Gebunden RM 137.30

---

**Syphilis und Auge.** Von Professor Dr. **J. Igersheimer,** Frankfurt a. M. (Bildet Bd. XVII, Teil II vom „Handbuch der Haut- und Geschlechtskrankheiten“.) Zweite Auflage. Mit 185 meist farbigen Abbildungen. VIII, 514 Seiten. 1928. RM 92.—, gebunden RM 98.—

---

**Die Augenerkrankungen im Kindesalter.** Ein Buch für Studierende und Ärzte. Von Professor Dr. **W. Gilbert,** Hamburg. Mit 26 Tafeln und 34 Textabbildungen. X, 238 Seiten. 1927. RM 39.—, gebunden RM 44.—

---

**Die Radiumbehandlung in der Augenheilkunde.** Von Dr. **Leo Kumer,** o. ö. Univ.-Professor in Innsbruck, Gew. Assistent der Univ.-Klinik für Dermatologie und Syphilidologie in Wien (Vorstand Professor Dr. L. Arzt), und Dr. **L. Sallmann,** Assistent der II. Universitäts-Augenklinik in Wien (Vorstand Professor Dr. K. Lindner). Mit 65 Textabbildungen. VII, 198 Seiten. 1929. RM 14.40

---

**Augenärztliche Operationslehre.** (Graefe-Saemisch, „Handbuch der gesamten Augenheilkunde“, 2. u. 3. neubearbeitete Auflage.) Bearbeitet von Th. Axenfeld, A. Birch-Hirschfeld, R. Cords, A. Elschmig, B. Fleischer, E. Franke, K. Grunert, O. Haab, L. Heine, J. van der Hoeve, J. Igersheimer, H. Köllner, H. Kuhnt, R. Kümmell, G. Lenz, A. Linck, W. Löhlein, A. Löwenstein, A. Peters, C. H. Sattler, H. Schloffer, K. Wessely, herausgegeben von **A. Elschmig.** Mit 1142 Textfiguren. XIV, 2241 Seiten. 1922.

In zwei Bänden. RM 80.—, gebunden RM 84.—

---

**Die augenärztliche Therapie.** Ein Leitfaden für Studierende und Ärzte. Von Dr. **Ernst Franke,** fr. a. o. Professor der Augenheilkunde und Leiter der zweiten Augenklinik an der Universität Hamburg, Augenarzt in Kolberg. VI, 139 Seiten. 1924. RM 4.80

### Erklärung zu Abbildung 1376 b—d (Tafel 213)

Abb. 1376 b:

a b c d Eternitkasten	O Öffnung der Eternitwand (8 cm)
B Bogenlampe mit 22 mm und 15 mm Kohlen	Fil Filterrahmen
E Eternitwände zur Abschirmung des Filters	W Wasserkammer J Jodkammer
F Fenster im Kasten zur Kontrolle der Kohlenstellung	L <sub>1</sub> 1. Quarzlinse L <sub>2</sub> 2. Quarzlinse
L Lücke im Kasten zur Sichtbarmachung der Apparatur	A Asbestwand mit Öffnung U (1,5 cm)
	+ Brennpunkt für Rot Oc Auge
	Tr Tropfgefäß mit Hahn H

Abb. 1376 c: Flächenansicht des Filtergefäßes

Abb. 1376 d: Seitenansicht des Filtergefäßes