

# CHIRURGISCHE ANATOMIE UND OPERATIONSTECHNIK DES ZENTRALNERVENSYSTEMS

VON

**DR. J. TANDLER**

O. Ö. PROFESSOR DER ANATOMIE AN DER  
UNIVERSITÄT WIEN

UND

**DR. E. RANZI**

A. O. PROFESSOR DER CHIRURGIE AN DER  
UNIVERSITÄT WIEN

MIT 94 ZUM GROSSEN TEIL FARBIGEN FIGUREN



**BERLIN**

**VERLAG VON JULIUS SPRINGER**

1920

ISBN 978-3-642-50541-6      ISBN 978-3-642-50851-6 (eBook)  
DOI 10.1007/978-3-642-50851-6

Alle Rechte, insbesondere das der Übersetzung  
in fremde Sprachen, vorbehalten.

Copyright 1920 by Julius Springer in Berlin.  
Softcover reprint of the hardcover 1st edition 1920

## Vorwort.

Die Chirurgie des Zentralnervensystems ist aus den engen Grenzen, die ihr noch vor wenigen Jahren gezogen waren, immer mehr herausgetreten. Der bekannte Satz v. Bergmanns, daß die Hirnchirurgie eine Chirurgie der Zentralwindungen sei, besteht nicht mehr zu Recht. Fast alle Gebiete des Schädelinhaltes sind heute chirurgisch zugänglich.

Die anatomischen Grundlagen für die Wege zu den einzelnen Regionen des Zentralnervensystems festzustellen, die verschiedenen angewandten Methoden kritisch zu beleuchten und neue Wege auf Grund unserer anatomischen Kenntnisse anzubahnen, bilden den Zweck dieser Arbeit. Dabei war das Zusammenwirken von Anatomen und Chirurgen wünschenswert. Der Weg, der als anatomisch richtig befunden wurde, sollte auch vom Kliniker auf seine Tauglichkeit geprüft werden. Hier waren die Erfahrungen, welche der eine von uns als langjähriger Assistent an dem reichen Material der v. Eiselsbergschen Klinik auf dem Gebiete der Chirurgie des Zentralnervensystems sammeln konnte, von großem praktischen Nutzen. In den letzten Jahren sind uns die Kriegserfahrungen bei den Verletzungen des Zentralnervensystems sowohl in anatomischer als auch in chirurgischer Beziehung sehr zu statten gekommen.

Es lag nicht in unserer Absicht eine vollkommene Übersicht über alle angegebenen und ausgeführten Operationsmethoden zu geben, vielmehr hielten wir es für zweckmäßiger diejenigen Methoden darzustellen, welche uns aus anatomischen Gründen richtig erschienen und die sich uns am Menschen als brauchbar erwiesen haben.

Die Abbildungen stammen von der Hand des Malers Hajek, dem wir für seine Bemühungen an dieser Stelle bestens danken.

Ebenso danken wir dem Verleger für sein Entgegenkommen und die trotz der schweren Zeit vollkommene technische Ausstattung des Buches.

# Inhaltsverzeichnis.

	Seite
<b>A. Rückenmark</b> . . . . .	1
<b>I. Punktion des Subarachnoidealraumes</b> . . . . .	1
1. Indikationen . . . . .	1
2. Anatomische Vorbemerkungen . . . . .	3
3. Ausführung der Lumbalpunktion . . . . .	4
Extraduralanästhesie . . . . .	8
<b>II. Laminektomie</b> . . . . .	10
1. Indikationen . . . . .	10
2. Vorbereitung zur Operation . . . . .	11
Lagerung des Patienten . . . . .	11
Höhendiagnose . . . . .	11
Anästhesie . . . . .	13
3. Ausführung der Operation . . . . .	13
Eröffnung der Dura . . . . .	19
Duraverschluß . . . . .	20
Weichteilverschluß . . . . .	21
Einzeitige oder zweizeitige Laminektomie . . . . .	21
Nachbehandlung . . . . .	21
<b>III. Die Durchschneidung der hinteren Wurzeln (Foerster)</b> . . . . .	22
1. Indikationen . . . . .	22
2. Ausführung der Operation . . . . .	22
Anzahl der zu durchschneidenden Wurzeln . . . . .	22
Höhenbestimmung der zu durchschneidenden Wurzeln . . . . .	23
Unterschied der motorischen von den sensiblen Wurzeln . . . . .	23
Unterschied der einzelnen Wurzeln bezüglich ihrer Dicke . . . . .	29
3. „Extradurale“ Durchschneidung der hinteren Wurzeln nach Guleke . . . . .	29
<b>B. Gehirn</b> . . . . .	34
<b>I. Allgemeine Technik der Trepanation</b> . . . . .	35
1. Anästhesie . . . . .	35
2. Blutstillung . . . . .	36
Blutung aus den Weichteilen . . . . .	36
Blutung aus dem Knochen . . . . .	37
Sinusblutung . . . . .	39
Hemmung der Blutzufuhr . . . . .	39
3. Druckschwankung bei Schädelöffnung . . . . .	40
<b>II. Spezielle Technik der Trepanation</b> . . . . .	41
1. Trepanation mit Wegnahme des Knochens . . . . .	41
2. Osteoplastische Trepanation . . . . .	42



	Seite
III. Operationen am Großhirn . . . . .	48
1. Freilegung der motorischen Region . . . . .	48
Kraniozerebrale Topographie . . . . .	48
Methode nach Köhler . . . . .	48
Methode nach Kocher . . . . .	49
Methode nach Krönlein . . . . .	51
Eigene Methode . . . . .	52
2. Stirnhirn . . . . .	57
3. Scheitel- und Hinterhauptlappen . . . . .	59
4. Schläfelappen . . . . .	59
Komplikationen bei Hirnoperationen . . . . .	59
Verschluß der Operationswunde nach Hirnoperationen . . . . .	62
Deckung von Schädeldefekten . . . . .	66
A. Deckung durch Zelluloid (A. Fraenkel) . . . . .	66
B. Deckung durch Knochen . . . . .	67
1. Plastik nach Müller-König . . . . .	67
2. Plastik nach v. Hacker-Durante . . . . .	68
3. Freie Transplantation (Seydel) . . . . .	68
5. Intrakranielle Blutungen . . . . .	69
Unterbindung der A. carotis externa am Lig. stylomandibulare (Tandler) . . . . .	73
6. Hypophysis . . . . .	74
A. Intrakranielle Methoden . . . . .	75
1. Temporaler Weg . . . . .	75
2. Frontaler Weg . . . . .	76
B. Transphenoidale Methoden . . . . .	79
1. Weg durch die Nase . . . . .	79
a) Mit Aufklappung der Nase . . . . .	79
b) Rein endonasale Operation . . . . .	84
c) Sublabialer Weg . . . . .	84
2. Weg durch den harten Gaumen . . . . .	85
3. Pharyngealer Weg . . . . .	86
7. Exstirpation des Ganglion Gasseri . . . . .	90
a) Temporale Methode (Hartley, Krause) . . . . .	97
b) Sphenotemporale Methode . . . . .	97
Eigentliche Operation am Ganglion . . . . .	100
8. Freilegung des Sinus cavernosus . . . . .	105
IV. Operationen in der hinteren Schädelgrube . . . . .	107
1. Kleinhirn . . . . .	107
Verschluß der Wunde nach Kleinhirnoperation . . . . .	116
2. Kleinhirnbrückenwinkel . . . . .	116
a) Freilegung des Kleinhirnbrückenwinkels von rückwärts . . . . .	117
b) Freilegung des Kleinhirnbrückenwinkels von der Seite . . . . .	119
3. Hirnstamm . . . . .	123
a) Pons . . . . .	123
b) Vierhügel und Zirbeldrüse . . . . .	126
α) Zugang von hinten . . . . .	126
β) Zugang von oben . . . . .	126
γ) Zugang von der Seite . . . . .	128
4. Vom Ohr ausgehende Eiterungen . . . . .	131
a) Einfache Aufmeißelung des Warzenfortsatzes und Antrums (Schwartz) . . . . .	131
b) Die Totalaufmeißelung des Warzenfortsatzes und des Mittelohrs (Küster-Bergmann) . . . . .	131
c) Otogene Hirnabszesse . . . . .	133
d) Sinusthrombose . . . . .	134

	Seite
V. Palliativtrepanationen . . . . .	138
1. Explorativtrepanation mit anschließendem Ventil . . . . .	139
2. Subtemporales Ventil nach Cushing . . . . .	141
3. Sellare Palliativtrepanation . . . . .	143
4. Balkenstich (Anton und v. Bramann) . . . . .	143
5. Andere Operationen bei Hydrozephalus . . . . .	146
6. Trepanation der Optikusscheide (L. Müller) . . . . .	147
7. Zystenstich (Lossen) und Subokzipitalstich (Anton und Schmieden) . . . . .	147
VI. Hirnpunktion (NeiBer, Pollack) . . . . .	148
A. Punkte für die Punktion einzelner Lappen . . . . .	149
1. Stirnhirn . . . . .	149
2. Zentralregion . . . . .	149
3. Temporallappen . . . . .	150
4. Parietallappen . . . . .	150
5. Okzipitallappen . . . . .	150
6. Kleinhirn . . . . .	150
B. Punkte zur Punktion des Seitenventrikels . . . . .	150
C. Punkte zur Punktion von Abszessen . . . . .	151
D. Punkte zur Punktion von Blutungen . . . . .	151
Literatur . . . . .	152

## A. Rückenmark.

### I. Punktion des Subarachnoidealraumes.

(Lumbalpunktion nach Quincke.)

#### 1. Indikationen.

Die Punktion wird ausgeführt:

1. Zu diagnostischen Zwecken: Untersuchung des Liquor auf Blut, Entzündungsprodukte, Bakterien.
2. Zu therapeutischen Zwecken zur Druckentlastung oder Einverleibung von Medikamenten in den Duralsack.
3. Zur Einleitung der Rückenmarksanästhesie.

Die Punktion kann, wie sich aus der Betrachtung der knöchernen Wirbelsäule ergibt, nur im Bereich der Hals- oder Lendenwirbelsäule ausgeführt werden (Fig. 1), denn nur an diesen Stellen ist es der punktierenden Nadel leicht möglich, in den Wirbelkanal einzudringen. An der Brustwirbelsäule verhindern die dachziegelartig sich deckenden Dornfortsätze und Wirbelbögen die Punktion des Wirbelkanals. An der Halswirbel- und oberen Lendenwirbelsäule verbietet sich die Punktion des Subarachnoidealraumes schon aus dem Grunde, weil hier das Rückenmark im Duralkanal liegt und eine Punktion nur zu leicht zu einer Verletzung des Rückenmarkes führen könnte. Trotz dieser Gefahr verwendet Jonnesco zur Rückenmarksanästhesie die Punktion im Halsteil, ein Vorgehen, welches wenig Nachahmung gefunden hat.

Der klassische Ort für die Spinalpunktion ist die untere Lendenwirbelsäule, wo eine Verletzung des Rückenmarks nicht zustande kommen kann, da daselbst nur die Cauda equina liegt. Es wird daher auch die Punktion des Rückgratkanals meist als „Lumbalpunktion“ bezeichnet.

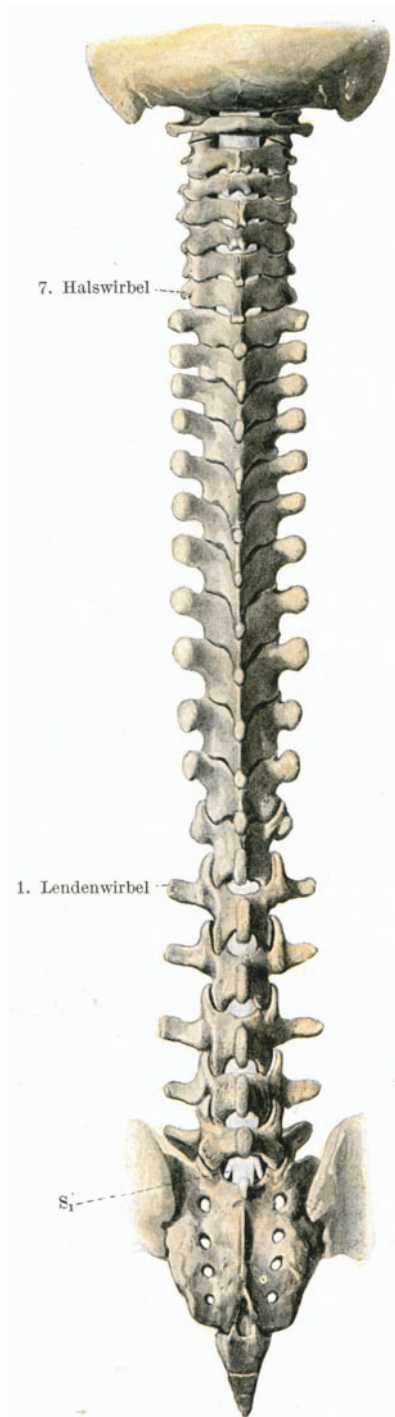

Fig. 1. Skelettierte Wirbelsäule mit Duralsack.

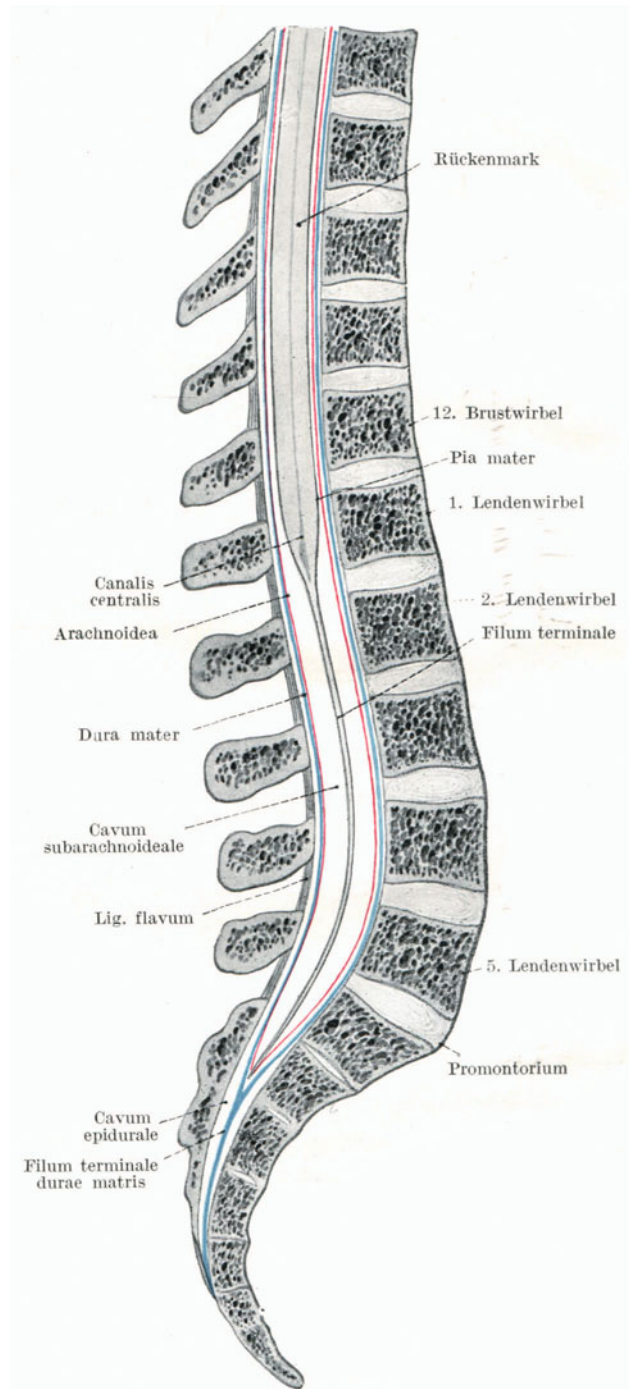


Fig. 2. Topographie des unteren Rückenmarkendes. Medianschnitt halbschematisch.

## 2. Anatomische Vorbemerkungen.

Bevor wir die Ausführung der Lumbalpunktion beschreiben, sollen die anatomischen Verhältnisse der Rückenmarkshäute erörtert werden.

Die Dura mater spinalis stellt die Fortsetzung der Dura mater cerebraalis dar, unterscheidet sich aber von dieser dadurch, daß im Bereiche der Wirbelsäule zwischen innerer Wand des Wirbelkanals und Dura mater ein von lockerem fetthaltigem Gewebe erfüllter, von zahlreichen Gefäßen durchzogener Raum (sog. epiduraler Raum) sich vorfindet, während die harte Hirnhaut am Schädel überall eng dem Knochen anliegt und das Periosteum internum darstellt. Der Duralsack reicht bis zum 2. Sakralwirbel herab (Fig. 2). Das Verhalten der Dura mater zu den austretenden Nervenwurzeln wird bei der Beschreibung der Foersterschen Operation näher ausgeführt (s. S. 28).

Von den weichen Rückenmarkshäuten verläuft die Arachnoidea eng der Dura angeschlossen, so daß das Cavum subdurale am Rückenmark im Gegensatz zum Gehirn nur einen kapillaren Spalt ausmacht, die gefäßreiche Pia mater spinalis hingegen schmiegt sich eng der Oberfläche des Rückenmarks an, reicht in alle Furchen hinein und schickt gefäßtragende Fortsätze in die Rückenmarkssubstanz.

Zwischen Arachnoidea und Pia befindet sich der mehr oder minder breite Subarachnoidealraum, welcher vom Liquor cerebrospinalis erfüllt ist. Dieser Raum steht mit den Subarachnoidearräumen des Gehirns und ferner auf dem Wege durch das Foramen Magendii und die seitlichen Öffnungen der Recessus laterales des 4. Ventrikels mit den Hirnventrikeln und dem Zentralkanal in Kommunikation.

Aus diesem Grunde ergibt die Lumbalpunktion sowohl über pathologische Prozesse der Häute des Rückenmarks als auch über die des Gehirns und seiner Häute Aufschluß.

Der Subarachnoidealraum wird von zahlreichen feinen fibrösen Verbindungsbrücken zwischen Arachnoidea und Pia durchzogen, wodurch derselbe das Aussehen eines in Kammern oder Waben geteilten Raumes gewinnt, die untereinander kommunizieren. Eines dieser Septa ist in der Medianlinie angeordnet und teilt dadurch den Subarachnoidealraum in zwei paarige Hälften (Fig. 21). Diese Verhältnisse sind besonders am Thorakalteil des Rückenmarkes ausgebildet, während am Hals teil nur wenige Verbindungsbrücken vorhanden sind. Ebenso ist der Subarachnoidealraum um die Stränge der Cauda equina herum nicht gekammert und bildet einen einheitlichen Raum (Cisterna terminalis). An beiden Seiten des Rückenmarks spannen sich diese Verbindungen in den weichen Häuten in Form von membranartigen Bändern, Ligamenta denticulata (Fig. 15), aus, welche das Rückenmark in dem Liquor schwebend erhalten.

### 3. Ausführung der Lumbalpunktion.

Die Lumbalpunktion, bei welcher der Subarachnoidealraum durch die punktierende Nadel eröffnet werden muß, wird entweder am sitzenden oder liegenden Patienten ausgeführt. Im ersteren Falle wird der Patient der Quere nach an den



Fig. 3. Lumbalpunktion am sitzenden Patienten.

Rand des Tisches gesetzt und durch Vornüberbeugen des Körpers die Lendenwirbelsäule in kyphotische Stellung gebracht (Fig. 3). Im letzteren Falle wird die Kyphose der Lendenwirbelsäule bei dem in linker Seitenlage liegenden Patienten durch Beugung im Hüftgelenk und Annäherung der Kniee an die Brust erzeugt.

Die Lumbalpunktion kann, da das Rückenmark beim Erwachsenen am 2. Lumbalwirbel endigt, in jedem Interarcualraum vom 2. Lendenwirbel bis zum 1. Kreuzbeinwirbel ausgeführt werden. Beim kindlichen Individuum liegen allerdings die Ver-

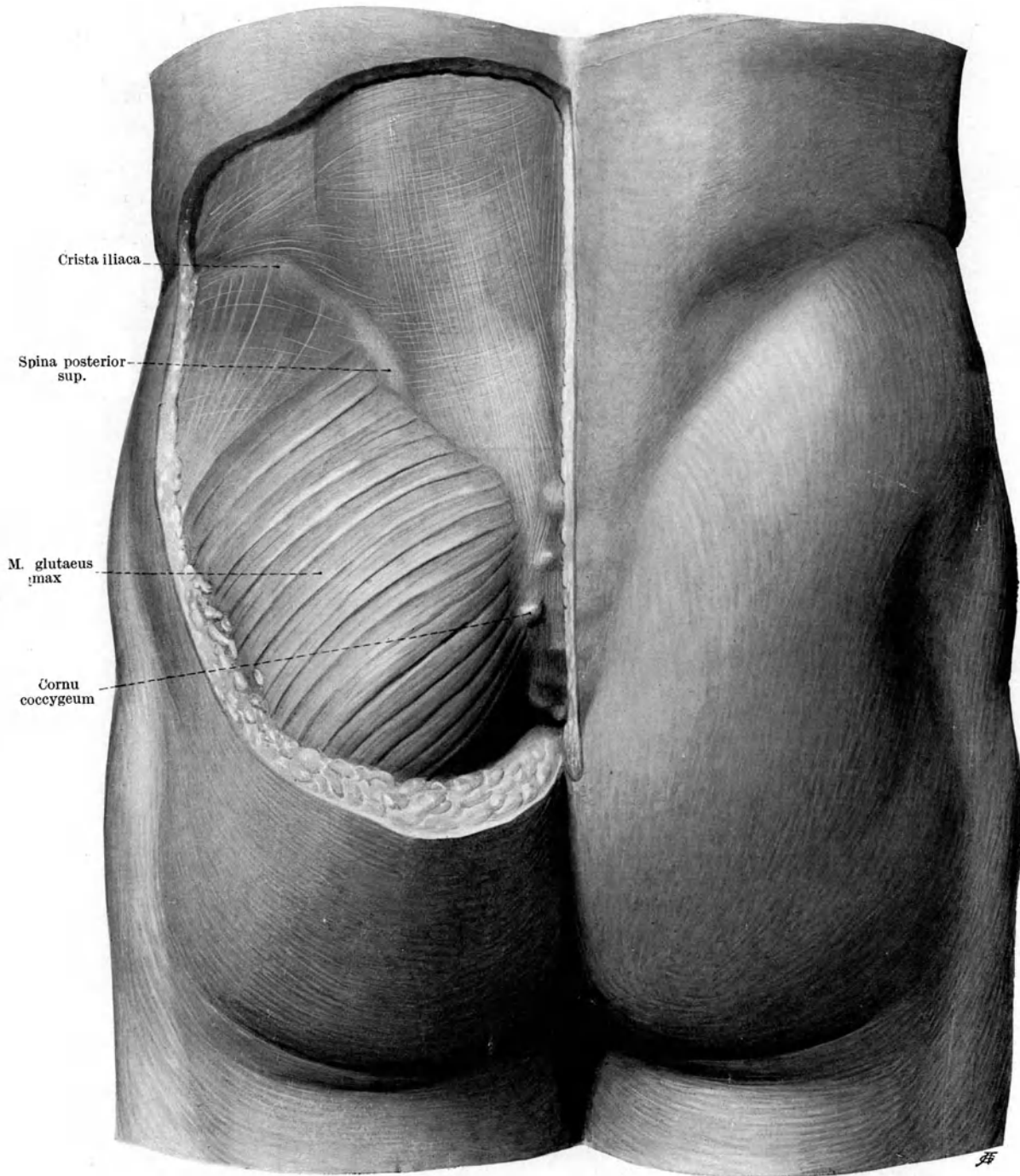


Fig. 4. Topographie der Lumbalpunktion. 1. Schichte.

hältnisse anders. Nach Quincke reicht der Conus medullaris bei Kindern bis zum 1. Jahr bis in die Höhe des 3. Lendenwirbels, bei Kindern bis zu 3 Jahren bis zum 2. Lendenwirbel.

Der zweckmäßigste Ort für die Lumbalpunktion ist der 3. oder 4. Interarcualraum. Wenn man die beiden Cristae osseae durch eine Horizontale verbindet, so trifft diese Linie den 4. Lendendorn (Fig. 4). Unmittelbar oberhalb oder unterhalb dieser Stelle ist die Punktion auszuführen. Der Raum zwischen 5. Lenden- und 1. Kreuzbeindorn (Hiatus lumbosacralis) ist weniger geeignet, da er zwar breiter als die vorigen, jedoch bedeutend niedriger ist. Stets soll die Punktion genau in der Medianlinie gemacht werden, wobei die Nadel leicht schräg mit der Spitze kopfwärts gehalten wird. Fig. 5 und 6 zeigen den Weg, welchen die Nadel nimmt. Es ist die Lumbalpunktion unter dem 4. Lendendorn dargestellt. Zur besseren Übersicht ist die breite Muskelmasse des Musculus erector trunci weggenommen und die Lendenwirbelsäule rückwärts skelettiert. In Fig. 6 ist überdies zwischen 4. und 5. Lendenwirbeldorn und zwischen 5. Lenden- und 1. Kreuzwirbeldorn das Ligamentum interspinale weg-

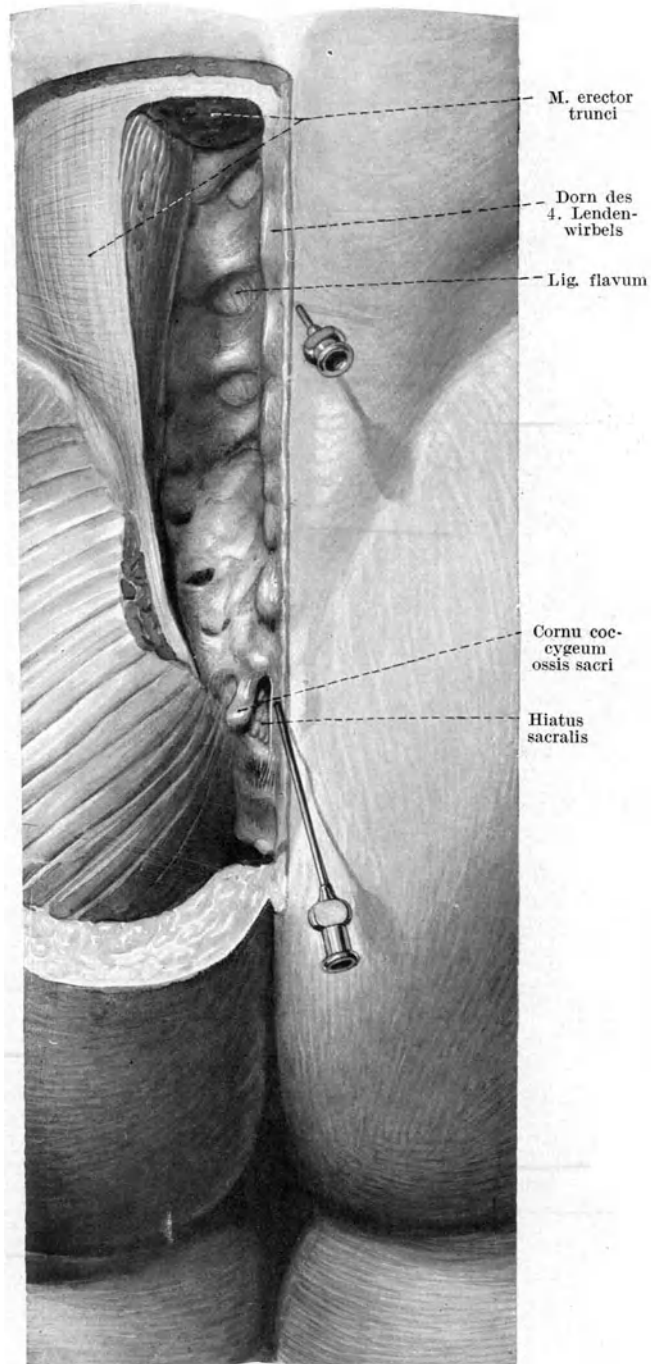


Fig. 5. Topographie der Lumbalpunktion. 2. Schichte. Die untere Nadel an der Stelle der Extraduralanästhesie.



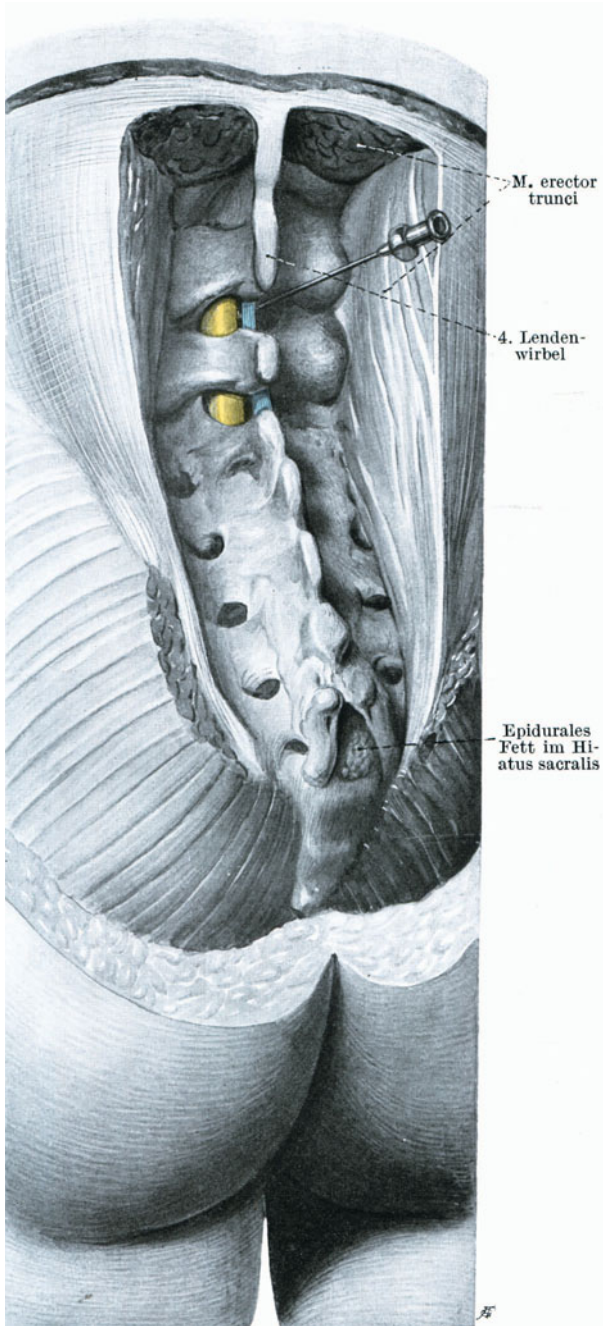


Fig. 6. Topographie der Lumbalpunktion.  
3. Schichte. Blau: Lig. flavum, gelb: Duralsack.

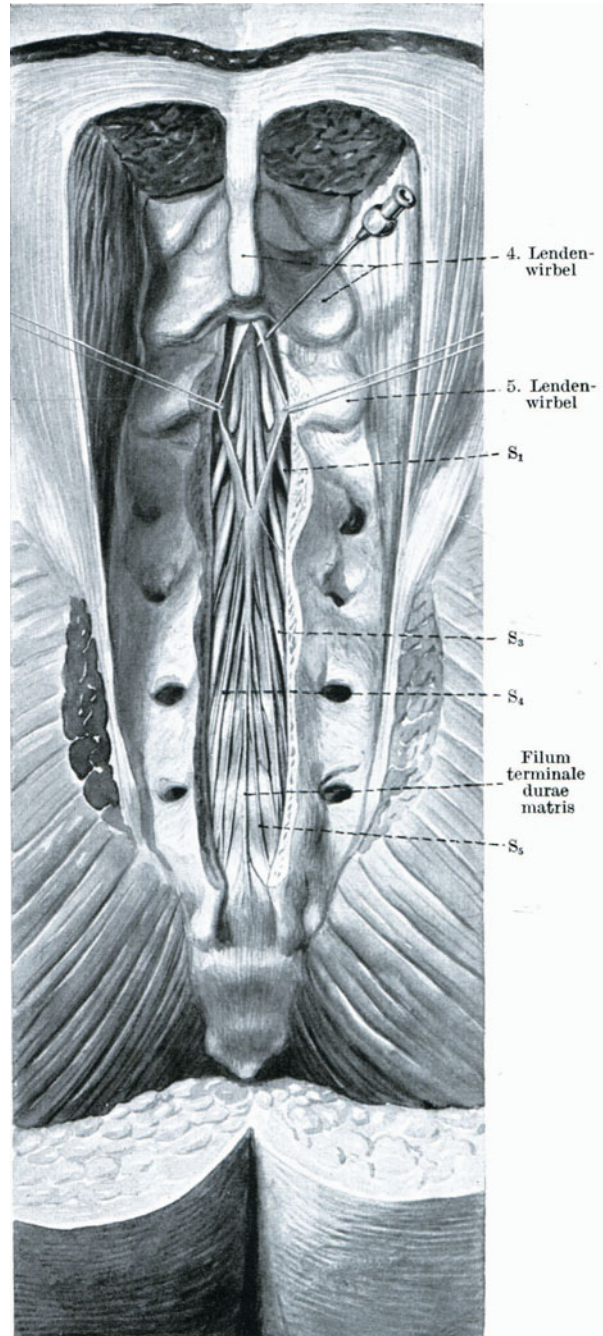


Fig. 7. Topographie der Lumbalpunktion.  
4. Schichte.

genommen. Vom Ligamentum flavum ist nur der mediane Teil in Form eines blau gezeichneten Streifens belassen. Innerhalb des Wirbelkanals wird der gelb gefärbte Duralsack sichtbar. Die Nadel durchdringt das Ligamentum flavum und gelangt so in den Duralsack.

Fig. 7 zeigt die anatomischen Verhältnisse bei liegender Punktionsnadel: die Lumbalpunktion ist wieder im 4. Interarcualraum ausgeführt. Der Duralsack endet, wie man im aufgemeißelten Sakralkanal sieht, am oberen Rande des 2. Kreuzbein-

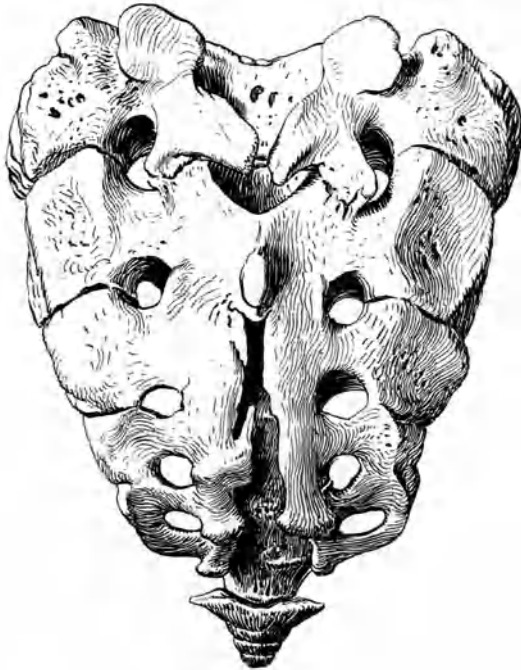

Fig. 8.

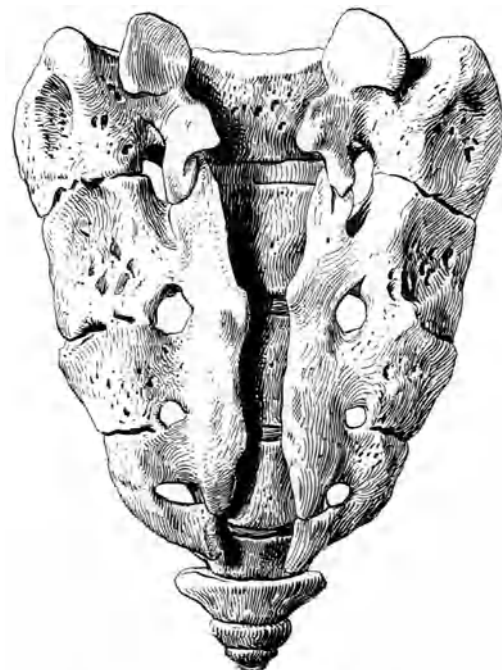

Fig. 9.

Fig. 8 und 9. Varietäten des Sakralkanals.

wirbels. Der unterhalb der Endigung des Duralsackes im Sakralkanal liegende epidurale Raum wird von den aus der Dura ausgetretenen Sakralwurzeln durchzogen.

Nur nebenbei sei hier erwähnt, daß dieser Teil des Sakralkanals für die Ausführung der Extraduralanästhesie (Cathelin, Läden) von Wichtigkeit ist. Bei derselben wird mit einer gewöhnlichen Punktionsnadel, wie Fig. 5 zeigt, das sich am Hiatus sacralis anspannende Ligamentum sacro-coccygeum durchstoßen und in den Sakralkanal vorgeschoben. Hierauf erfolgt die Injektion der 1 oder 2%igen Novokainlösung. Die Einstichstelle für diese Punktion befindet sich zwischen den beiden Cornua coccygea des Kreuzbeins, welche äußerlich sicht- und tastbar sind. Der Hiatus sacralis selbst zeigt bezüglich seiner Längsausdehnung eine große An-

zahl von Variationen. So gibt es Fälle, bei welchen die Bogen des 3. oder 2. Kreuzbeinwirbels in der Mitte noch nicht vereint sind, in seltenen Fällen bleibt der Sakralkanal in seiner ganzen Länge offen (Fig. 8 u. 9). Diese Mißbildung des Kreuzbeins wird in Zusammenhang gebracht mit Störungen des Rückenmarkendes (Myelodysplasie). Bezüglich der genaueren Technik der Injektion verweisen wir auf die erschöpfende Arbeit von Läden.

A priori könnte man annehmen, daß bei der Lumbalpunktion sehr häufig die Wurzeln der Cauda equina verletzt werden. Diese Gefahr läßt sich durch geeignete Haltung des Patienten bei der Punktion vermeiden.

Nach den Untersuchungen von Gerstenberg und Hein, welche wir bestätigen können, erfüllen die Nervenstränge der Cauda equina bei gewöhnlicher Haltung des Patienten den ganzen Duralraum. Wenn man jedoch die Wirbelsäule kyphotisch krümmt, dann sondern sich die Nerven der rechten und linken Seite zu je einem Bündel von Nervensträngen, wobei der Raum in der Medianebene (die Cisterna terminalis) von Nervensträngen freibleibt. Führt man also die Nadel streng in der Medianlinie ein, so wird die Verletzung der Nerven vermieden.

Zur Punktion verwendet man mindestens 10 cm lange, mittelfeine Nadeln, welche mit einem genau eingeschliffenen Mandrin versehen sind, der vorne ebenso wie die Nadel abgeschrägt ist (Fig. 10).

Dönitz empfiehlt den Mandrin unmittelbar vor der Durchstechung des Duralsackes herauszuziehen und die Dura mit der einfachen Nadel zu durchbohren. Durch den sofort abfließenden Liquor wird man aufmerksam, daß die Nadel im Duralsack liegt und vermeidet Verletzungen der Nerven.

Schwierigkeiten können sich, abgesehen davon, daß man mit der Nadel nicht die Knochenlücke im Interarkualraum trifft, dadurch ergeben, daß Blut oder blutig tingierter Liquor abfließt, oder daß garnichts abfließt. Die erstere Komplikation entsteht dadurch, daß die Nadel den Venenplexus im epiduralen Raum entweder hinter oder vor der Dura angestochen hat; die letztere Schwierigkeit ereignet sich, wenn sich Blutkoagula oder Nerven oder Eiterflöckchen vor das Lumen der Punktionsnadel legen. In allen diesen Fällen ist es das zweckmäßigste, die Nadel zurückzuziehen und eine neuerliche Punktion entweder im selben oder einem anderen Interarkualraum auszuführen.




Fig. 10. Punktionsnadel zur Lumbalpunktion.

## II. Laminektomie.

### 1. Indikationen.

Unter Laminektomie versteht man die operative Eröffnung des Wirbelkanals durch Wegnahme der Wirbelbögen, sie stellt also die Trepanation des Wirbelkanals dar.

Wie bei der Trepanation des Schädels kann auch bei der Laminektomie eine symptomatische Therapie bei raumbeengenden Prozessen im Wirbelkanal behufs Druckentlastung oder eine kausale Therapie behufs radikaler Entfernung des Krankheitsherdes in Frage kommen.

Im besonderen wird die Laminektomie aus folgenden Indikationen ausgeführt:

1. Verletzungen, und zwar
  - a) Rückenmarksverletzungen, Frakturen und Luxationen der Wirbelsäule mit Kompression des Rückenmarkes und Projektile im Wirbelkanal oder
  - b) Folgezustände von Verletzungen: Pachymeningitis, Meningitis serosa circumscripta (Oppenheim und Krause).
2. Entzündung, und zwar
  - a) akute (Osteomyelitis der Wirbelknochen), oder
  - b) chronische (bes. Tuberkulose) der Wirbelsäule oder des Wirbelkanalinhaltes.
3. Tumoren <sup>1)</sup>, und zwar
  - a) primäre Tumoren der Wirbelsäule (Sarkom),
  - b) der Rückenmarkshäute, oder
  - c) des Rückenmarkes selbst (intramedulläre Tumoren).
4. Durchschneidung der hinteren Wurzeln wegen spastischen Lähmungen, Tabes und Neuralgie.

Die Laminektomie kann osteoplastisch oder mit Opferung der Wirbelbögen ausgeführt werden.

Es soll hier zuerst die Technik der Laminektomie mit definitiver Wegnahme der Wirbelbögen, wie wir sie jetzt anwenden, geschildert werden, die Technik anderer Chirurgen und das osteoplastische Verfahren, welches derzeit fast ganz verlassen ist, wird später anhangsweise erwähnt werden.

---

<sup>1)</sup> Horsley hat im Jahre 1887 bei einem von Gowers diagnostizierten Rückenmarkstumor als erster die Exstirpation des Tumors mit Erfolg ausgeführt und damit der Chirurgie ein ganz neues und sehr dankbares Gebiet erschlossen.

## 2. Vorbereitung zur Operation.

### Lagerung des Patienten.

Vor der Operation muß der Patient entsprechend gelagert werden. Die Operation kann entweder in Seitenlage (meist links) oder Bauchlage ausgeführt werden.

Bei der Seitenlage muß der Rücken des Patienten möglichst nahe der Tischkante und derjenige Abschnitt der Wirbelsäule, an dem die Laminektomie ausgeführt werden soll, in kyphotische Stellung gebracht werden. Diese künstliche Kyphose, welche die Operation ganz wesentlich erleichtert, läßt man am besten durch einen eigenen Gehilfen herstellen, der auch während der Operation für diese Haltung dauernd zu sorgen hat. Am Hals- und oberen Brustteil der Wirbelsäule erreicht man die Kyphose am besten dadurch, daß man den Kopf vornüber beugen und das eine Knie möglichst nahe an die Brust heran bringen läßt, während das andere Bein gestreckt wird. An der Lendenwirbelsäule wird die Kyphose durch Beugen von Hüfte und Knie besorgt. Auf diese Weise erleichtert man sich das Operieren ungemein. Nichtsdestoweniger können die Schwierigkeiten der Laminektomie nicht unbeträchtlich sein, ganz besonders bei dicken Personen, ferner an jenen Stellen, an denen die Wirbelsäule infolge der normalen Lordose am weitesten von der Körperoberfläche entfernt ist. Das letztere ist besonders an der Lendenwirbelsäule der Fall.

Bei der Operation in Bauchlage wird der Patient auf rollenförmige Kissen, die unter Brust und Becken geschoben werden, in der Weise gelagert, daß die Atmung möglichst frei ist. Die künstliche Kyphose wird durch Unterschieben von Polstern an der entsprechenden Stelle besorgt.

Die Seitenlage hat den Vorteil, daß bei ihr nach Eröffnung der Dura Liquor und Blut aus der Wunde herausfließen können, wodurch die Übersicht über das freigelegte Rückenmark eine bessere ist.

### Höhendiagnose.

Nach Feststellung der erkrankten Rückenmarksegmente durch den Neurologen handelt es sich nun um die Konstatierung, welche Wirbelkörper, bzw. Wirbeldorne den Segmenten entsprechen. Die Wirbeldorne sind deshalb von Wichtigkeit, weil diese die äußeren Anhaltspunkte zum Aufsuchen der entsprechenden Wirbelkörper darstellen.

Da das Rückenmark am 2. Lendenwirbel endigt, so ist klar, daß die Segmente in einer höheren Schicht liegen als die dazugehörigen Wirbel. Diese Lagebeziehung der Wirbelkörper und der einzelnen Segmente ist jedoch nicht längs des ganzen Rückenmarkes konstant (Fig. 11).

Im obersten Teil der Halswirbelsäule liegen Wirbel und Segment noch in derselben Höhe, die aus dem Rückenmark austretenden Wurzeln haben einen fast hori-



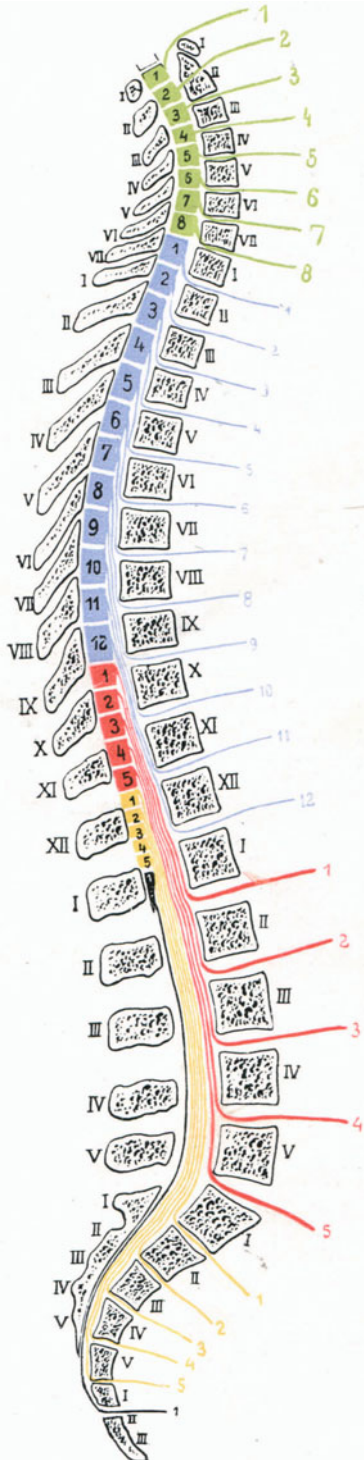


Fig. 11. Schema der Rückenmarksegmente. Lagebeziehung derselben zu den entsprechenden Wirbeln. Topographie der Wurzelaustrittstellen. Grün: Hals, blau: Brust, rot: Lenden, gelb: Sakralmark, schwarz: Conus medullaris.

zontalen Verlauf. Je weiter nach abwärts, desto mehr nimmt die Höhendifferenz der Segmente und Wirbelkörper zu, desto steiler verlaufen die austretenden Rückenmarksnerven. In der Höhe des 7. Halswirbels entspricht der Wirbelkörper dem nächst tieferen Segment. In der Mitte der Brustwirbelsäule ist diese Verschiebung noch stärker, die Differenz beträgt hier 2 Wirbelkörper. Das 1. Lendensegment entspricht dem 10. Brustwirbelkörper, das 5. Lendensegment dem 12. Brustwirbel. Es ist weiter bei der Höhe, in welcher die Eröffnung zu geschehen hat, zu berücksichtigen, daß die Dornfortsätze, welche, wie schon erwähnt, die äußeren Merkpunkte für die einzelnen Wirbel darstellen, an der Halswirbelsäule horizontal verlaufen, während die Dorne an der Brustwirbelsäule einen immer mehr zunehmenden schrägen Verlauf zeigen. Es kommen dadurch Differenzen bis zu einem Wirbel zustande, so daß also im Bereich der mittleren und unteren Brustwirbelsäule ein bestimmter durch die Haut tastbarer Dornfortsatz einer Stelle im Rückenmark entspricht, welche um drei Segmente tiefer liegt.

Nach Feststellung der Wirbelbögen, welche entsprechend der klinischen Diagnose zu entfernen sind, werden nun die betreffenden Punkte am Patienten aufgesucht. Wir finden die einzelnen Wirbel-dorne nach bestimmten Anhaltspunkten. Als solche dienen zur Abzählung und Bestimmung die Vertebra prominens, der Dorn des 7. Halswirbels, und der Dorn des 12. Brustwirbels, den man am Vorhandensein der letzten Rippe erkennt. Es gibt jedoch hiervon Ausnahmen: nicht so selten ist nicht der 7. Halswirbeldorn, sondern der 1. Brustwirbeldorn der am meisten prominierende Dornfortsatz. Ferner kann der 12. Brustwirbel unter Umständen keine Rippe tragen. Es empfiehlt sich stets nach Abzählung der Dorne von oben von der Vertebra prominens auch noch die

Gegenprobe zu machen und von dem 12. Brustwirbeldorn nach aufwärts zu zählen. Empfehlenswert ist es, vor der Operation den Patienten vor dem Röntgenschirm zu durchleuchten und die Dorne an der Haut mit Lapismarken zu bezeichnen, welche den zu entfernenden Bögen entsprechen.

### **Anästhesie.**

Die Laminektomie wird meist in allgemeiner Narkose ausgeführt. Wir geben stets  $\frac{1}{2}$  Stunde vor Beginn der Narkose 0,001 Atrop. sulf. und 0,01—0,02 Morphin. subkutan und verwenden ausschließlich reine Äthernarkose.

In neuerer Zeit wurde die Laminektomie auch in lokaler Anästhesie mit  $\frac{1}{2}\%$  iger Novokain-Adrenalinlösung nach H. Braun ausgeführt. L. Heidenhain konnte hierbei die Laminektomie vollkommen schmerzfrei ausführen. Krause empfiehlt zwar die Lokalanästhesie, konnte jedoch keine so totale Anästhesie wie Heidenhain beobachten. Das Ablösen der Dura sowie das Berühren der Wurzeln blieben empfindlich.

Auch wir haben eine Reihe von Fällen in lokaler Anästhesie nach vorausgegangener Injektion von Skopolamin-Morphin laminektomiert. Allerdings war die Anästhesie nie so vollkommen, daß wir ganz ohne Äther ausgekommen wären.

Wir möchten daher nicht prinzipiell, wie dies in letzter Zeit von einzelnen Autoren geschah, für die Lokalanästhesie eintreten, sondern individualisierend die Wahl der Anästhesie bei der Laminektomie von dem Kräftezustand des Patienten abhängig machen.

Ein besonderer Vorteil der Lokalanästhesie liegt darin, daß durch die Umspritzung mit Novokain-Adrenalin die Blutung aus den abpräparierten Geweben, besonders der Muskulatur bedeutend geringer ist. Hierin sieht H. Braun den Hauptvorteil der Umspritzung mit Novokain-Suprareninlösung, während er der anästhesirenden Wirkung bei der Laminektomie einen geringeren Wert beilegt.

Was die Technik der Lokalanästhesie anlangt, so wird das ganze Operationsgebiet in weitem Umfang mit  $\frac{1}{2}\%$  iger Novokain-Adrenalinlösung in einer Menge von 200—250 ccm umspritzt. Die Umspritzung geschieht in Form eines Rechteckes. Entsprechend jedem Wirbelbogen wird die Injektionsflüssigkeit in die Weichteile bis zum Periost der Wirbelbögen gespritzt.

### **3. Ausführung der Operation.**

Die Haut wird entsprechend den Dornfortsätzen der Länge nach gespalten. Der Hautschnitt muß möglichst ausgedehnt gemacht werden und die Wirbelbögen, welche entfernt werden sollen, um ein Beträchtliches nach oben und unten überragen.

Nach Freilegung der Faszie wird dieselbe rechts und links, knapp neben den Dornfortsätzen der Länge nach inzidiert und die an den Dornfortsätzen inserierenden

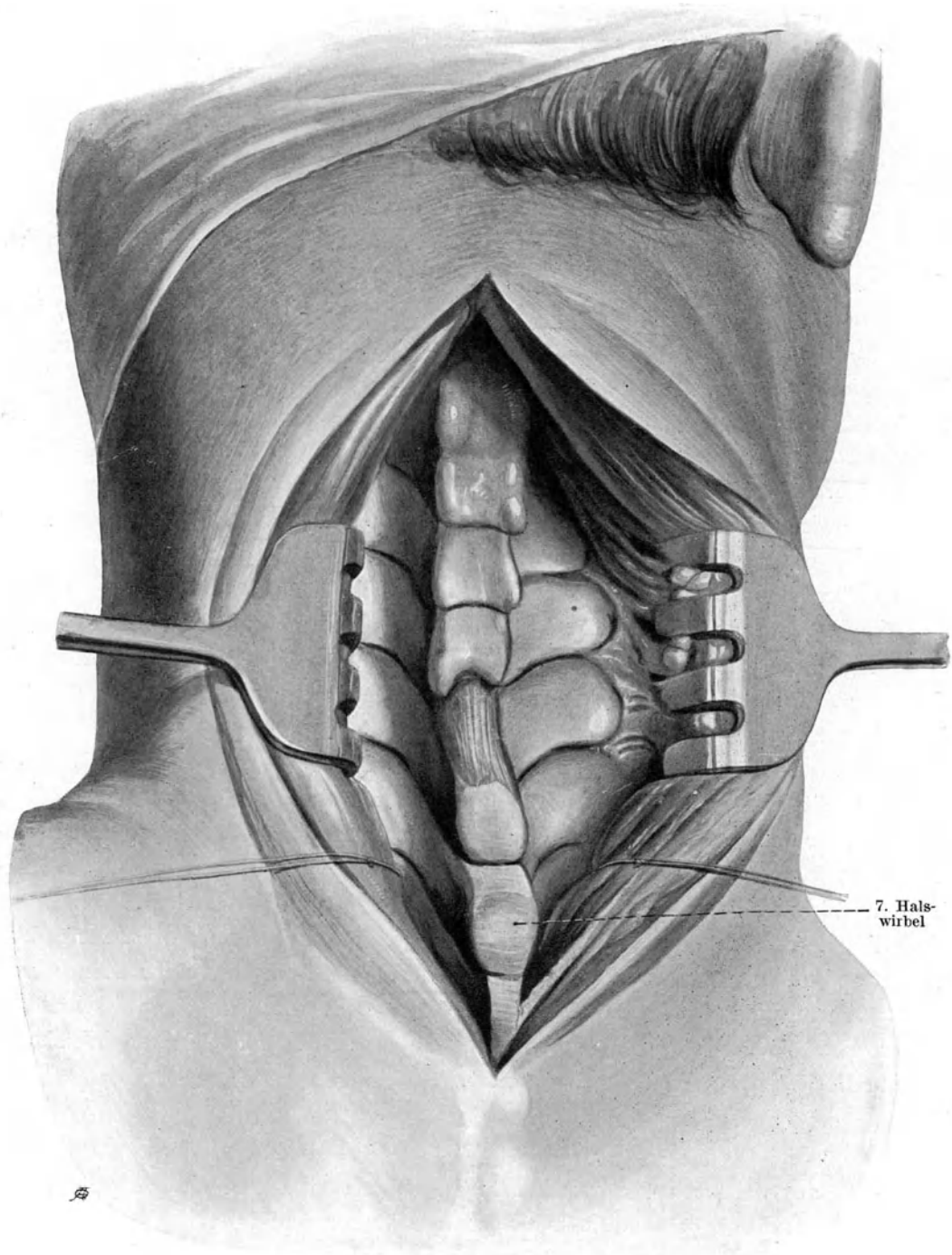


Fig. 12. Freilegung der Halswirbelsäule bei der Laminektomie.



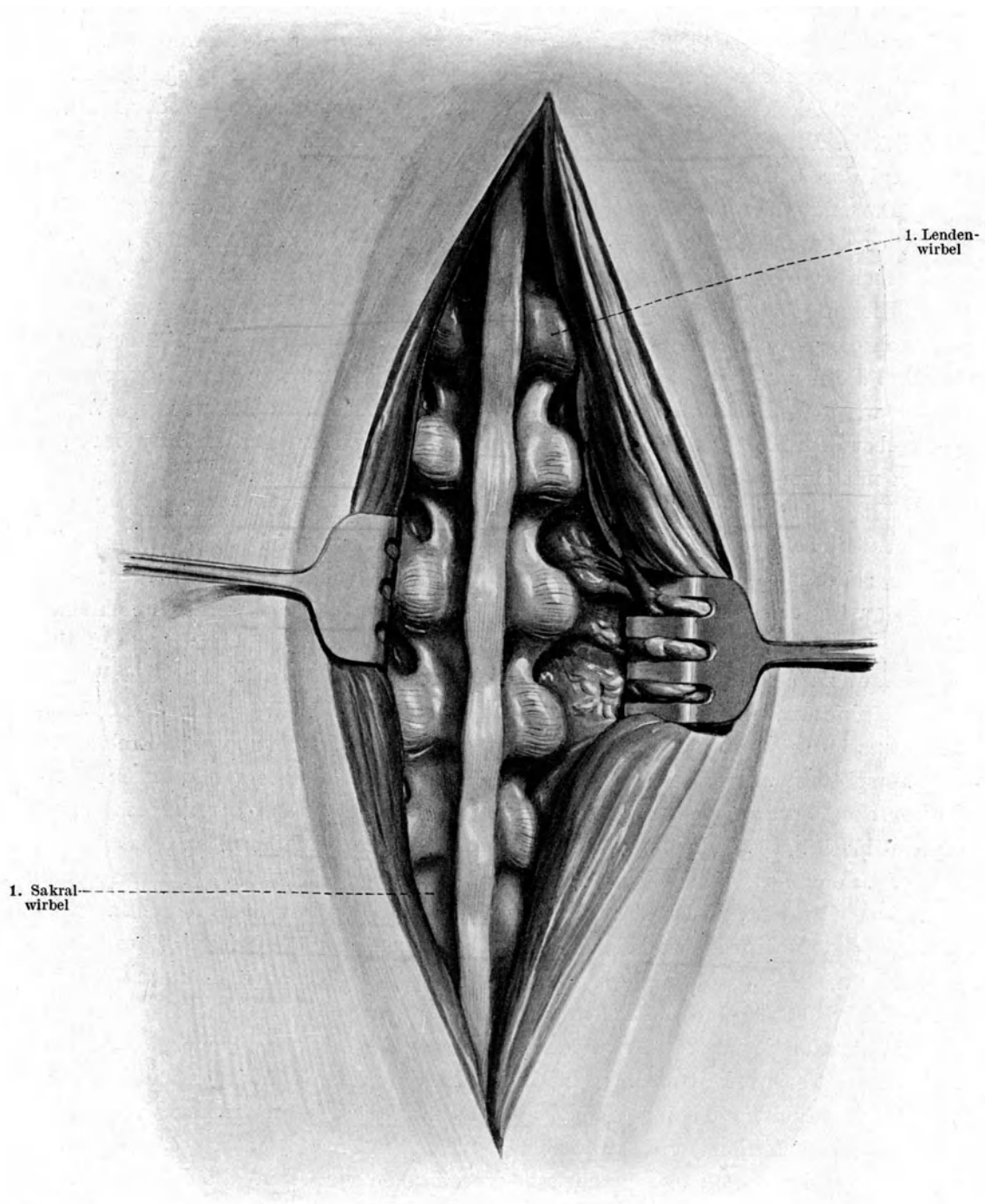


Fig. 13. Freilegung der Lendenwirbelsäule bei der Laminektomie.

Muskeln (*Musculus spinalis*) mit der Schere abgeschnitten; sodann wird die Muskulatur mit großen Raspatorien stumpf abgeschabt, so daß die Dornfortsätze und Wirbelbögen vollkommen skelettiert bis zu den Gelenkfortsätzen frei liegen. Fig. 12 zeigt diesen Akt der Laminektomie an der Halswirbelsäule, Fig. 13 an der Lendenwirbelsäule. In Fig. 12 sieht man den regelmäßig gespaltenen Dorn des 5. Halswirbels, während der 6. Dorn einheitlich ist.

Die Blutstillung geschieht bei diesem Akt am besten durch eingelegte weiße Gaze, es sind meist nur einige Unterbindungen spritzender Gefäße notwendig; je mehr man sich bemüht, stumpf vorzugehen, desto geringer ist die Blutung.

Hierauf folgt die Durchschneidung der *Ligamenta interspinalia*, es werden dadurch die den einzelnen Wirbeln zugehörigen Dorne genau markiert. Zu erwägen ist, daß Dorn und Wirbelkörper nur im Hals- und Lendenteil in einer Horizontalen liegen, während die Dornfortsätze in dem mittleren Brustteil um etwa einen Wirbel gegenüber dem Körper differieren. Die Dornfortsätze werden nun an ihrer Basis am besten mit einer großen Zange (*Listonsche Zange*) abgekniffen.

Mit großen mehrzackigen Haken werden nun die Muskeln auseinander gehalten und in den noch geschlossenen knöchernen Wirbelkanal wird, sei es mit Hammer und Meißel, sei es mit der Doyenschen Kugelfräse oder ganz einfach mit der Luerschen Zange an irgend einer Stelle eine Bresche gelegt. Von hier aus werden mit kleinen und großen Hohlmeißelzangen schrittweise die einzelnen Wirbelbögen entfernt. Dabei ist darauf zu achten, daß die einzelnen Wirbelbögen seitwärts bis an die Wurzel des Gelenkfortsatzes entfernt werden. Manchmal ist sogar die Wegnahme des Gelenkfortsatzes im Interesse der Übersichtlichkeit erwünscht. Um ein zu weites Einbrechen und Zersplittern zu vermeiden, kann man vorher den Wirbelbogen mit der Gussenbauerschen oder mit einer Kreissäge ansägen oder mit Hammer und Meißel eine Furché bilden. Meist kommt man aber auch ohne diese Maßregel aus.

An der Innenseite des Wirbelbogens, an demselben festhaftend, liegt das *Ligamentum flavum*, welches meist bei Wegnahme des Knochens einreißt. Man gelangt jetzt in den epiduralen, von Fett und Venen erfüllten Raum. Zum Unterschied vom Gehirn, wo die Dura unmittelbar dem Knochen anliegt, findet sich also an der Wirbelsäule eine Fettschicht zwischen Knochen und Dura. Die Kenntnis dieser Tatsache ist für den Chirurgen insofern von Wichtigkeit, als er bei der Laminektomie mit seinen Instrumenten bis in den Epiduralraum vordringen und Knochen und *Ligamentum flavum* wegnehmen muß. Durch diese anatomischen Verhältnisse wird auch eine Verletzung der Dura unter normalen Umständen schwer möglich.

Anders jedoch, wenn pathologische Verhältnisse vorliegen. So bestehen z. B. bei der, nach Verletzungen recht häufigen *Pachymeningitis externa* Verwachsungen zwischen Knochen und Dura, welche den ganzen epiduralen Raum einnehmen. Auch bei Frakturen der Wirbelsäule und Abknickung derselben nach vorne kann die Dura

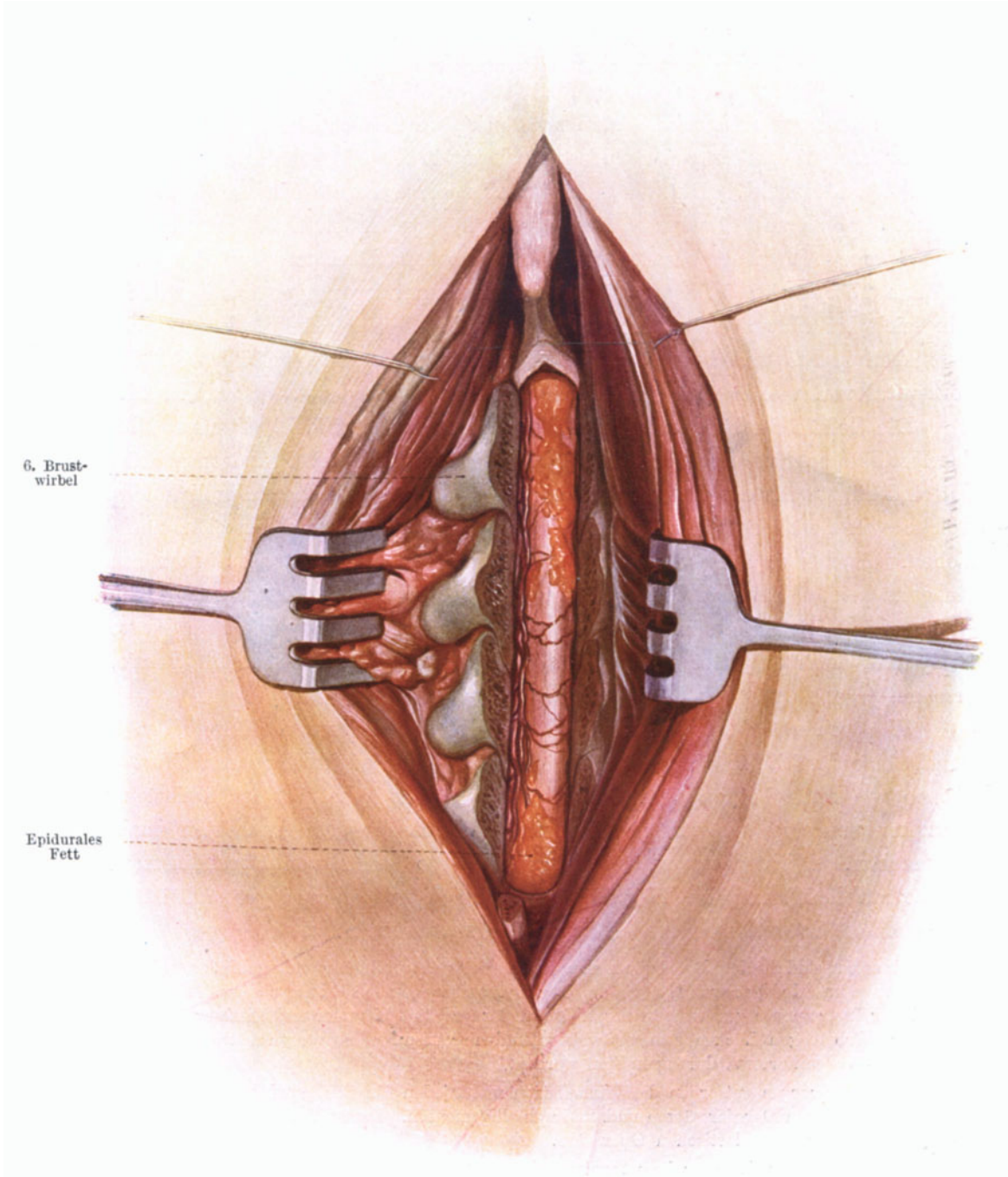


Fig. 14. Laminektomie an der Brustwirbelsäule. Wegnahme der Bogen. Epiduraler Raum.

sehr nahe dem Knochen liegen, und ist daher äußerste Vorsicht bei Wegnahme des Knochens erforderlich, um eine Verletzung der harten Rückenmarkshaut zu vermeiden; dasselbe gilt von Tumoren, welche die Dura von innen her gegen den Knochen vordrängen.

Das Fett des epiduralen Raumes läßt sich mittelst einer Pinzette in der Längsrichtung in zwei Hälften teilen und es erscheint in der Tiefe die Dura. Fig. 14 zeigt diesen Operationsakt. Die Wirbelbogen sind an 4 Brustwirbeln (6.—9.) entfernt. Es liegt der epidurale Raum frei, welcher von Fett erfüllt ist. In der Mitte des Operationsfeldes ist das Fett beiseite geschoben, so daß die Dura, nur von den feinen Gefäßen überbrückt, freiliegt. Bei diesem Auseinanderdrängen des Fettes kann es sehr leicht zu Blutungen aus den sehr zarten Gefäßen des Epiduralraumes kommen. Es ziehen rechts und links von der Mittellinie zwei Längsgefäße herab, die durch horizontal verlaufende Äste miteinander und nach vorne zu verbunden sind.

Die Gefäße des Epiduralraumes sind sehr leicht zerreißlich. Stärkere Blutungen daselbst sind sehr unangenehm, da sie die Übersicht über das Operationsgebiet stören. Oft sind Blutungen daselbst schwer durch Ligatur zu stillen, besonders bei den Ästen, welche von den längsverlaufenden Venen zwischen Dura und Knochen nach vorne ziehen. In diesem Falle muß man häufig zur Tamponade greifen. Man schneidet ein ganz kleines Tupferchen zurecht und schiebt es zwischen Knochen und blutende Stelle ein. Meist steht auf diese Weise die Blutung vollständig. Den Wattetupfer kann man dann durch einen Tampon aus lebendem Material (Muskel, Faszie, Fett) ersetzen (Horsley).

Wie sich aus dem Vorhergehenden ergibt, ist das zur Eröffnung des Wirbelkanals erforderliche Instrumentarium ein sehr einfaches. Wir legen Wert darauf, ebenso wie auch bei anderen Operationen, mit möglichst einfachen Instrumenten auszukommen und uns von den komplizierten maschinellen Apparaten unabhängig zu machen. Nichtsdestoweniger sollen hier eine Reihe von Spezialinstrumenten, welche zur Eröffnung des Wirbelkanals erdacht wurden und gute Dienste leisten, sowie einige Operationsmethoden kurz angeführt werden.

Als solche sind die dem Dahlgrenschen Instrument nachgebildeten und modifizierten Laminektome nach Krause und de Quervain, sowie die Laminektomiezange nach Exner zu erwähnen. Die Anwendung dieser Instrumente geschieht in der Weise, daß zuerst mit Hammer und Meißel oder Doyenscher Fräse am Wirbelbogen Lücken gemacht werden und hierauf die Wirbelbogen seitlich bei ihrem Übergang in den Gelenkfortsatz durchgekniffen werden.

Einige Chirurgen entfernen die Wirbelbögen nicht jeden für sich, sondern in einem Stück samt den daran belassenen Dornfortsätzen und Interspinalligamenten. Dieses Verfahren bildet gewissermaßen den Übergang zur osteoplastischen Operation.

Urban, welcher als erster die osteoplastische Operation ausführte, eröffnete das Innere des Wirbelkanals mit einem Hautmuskelknochenlappen, welcher Weichteile und die im Zusammenhang belassenen Wirbelbögen- und Dorne enthält. Urban bildet einen Lappen mit oberer Basis der von zwei parallel den Dornfortsätzen herablaufenden Schnitten und einen zwischen zwei Dornfortsätzen gelegenen Verbindungsschnitt begrenzt wird. Dieses ursprüngliche osteoplastische Verfahren ist mehrfach modifiziert

worden, so beschreibt u. a. Cavicchia eine Methode, welche auch Kocher in seinem Lehrbuch empfiehlt. Bei dieser wird der Lappen so gebildet, daß er außer den Weichteilen nur die an ihrer Basis abgetragenen Dorne enthält, während der übrige Wirbelbogen definitiv entfernt wird.

Statt der immerhin komplizierten Bildung eines Hautmuskelknochenlappens legt Hofmann die Wirbelsäule in der gewöhnlichen Weise frei, beläßt jedoch das Periost am Knochen, dann durchmeißelt er die Bögen rechts und links und durchschneidet das Ligamentum interspinale oben oder unten. Sodann klappt er den aus Knochen, Periost und Ligamentum interspinale bestehenden Lappen auf.

Roepke empfiehlt folgenden Vorgang: Freilegung der Dorne in gewöhnlicher Weise, sodann Abkeifen der Dornfortsätze. Hierauf werden von den hinteren Partien der Wirbelbögen je zwei Periostknochenlappen der Länge nach ausgemeißelt, welche, mit den Weichteilen im Zusammenhang belassen, türflügelartig nach der Seite zu aufgeklappt werden. Der übrige Teil des Wirbelbogens wird definitiv entfernt. Diese Periostknochenlappen werden nach Schluß der Dura wieder zugeklappt.

Wie schon oben erwähnt, haben wir das osteoplastische Verfahren ebenso wie eine Reihe von Chirurgen (Krause, Küttner, Schmieden u. a.) ganz verlassen und opfern immer definitiv die Wirbelbögen. Zahlreiche Erfahrungen zeigen, daß die Statik der Wirbelsäule auch bei Wegnahme einer großen Anzahl von Wirbelbögen nicht leidet. Krause war in einem Falle genötigt, 7 Wirbelbögen aus der Brustwirbelsäule zu reseziieren, unsere weiteste Resektion betrug 6 Wirbelbögen der Brust- und Lendenwirbelsäule. Dasselbe gilt, wie Küttners Fall (Resektion des 3. Halswirbel- bis 1. Brustwirbelbogens) zeigt, auch von der Halswirbelsäule, bei welcher man sich lange Zeit gescheut hat, eine größere Zahl von Wirbelbögen wegzunehmen. Nur bei gleichzeitiger Fraktur des Wirbelkörpers, ganz besonders an der Halswirbelsäule ist besondere Vorsicht am Platz. Die sich in solchen Fällen ausbildende Kyphose vermeidet man in der Nachbehandlung am besten durch einen Stützapparat, den man so lange tragen läßt, bis die Fraktur vollkommen konsolidiert ist.

Der Verschluß durch Periost und Weichteile ist, wie man sich bei Relaminektomien gelegentlich überzeugt, ein so derber, daß er vollkommen den knöchernen Verschluß durch die Wirbelbögen ersetzt.

Aus diesen Gründen erscheint uns die Laminektomie mit Opferung der Wirbelbögen den Vorzug zu verdienen.

### **Eröffnung der Dura.**

Es folgt nun als weiterer Akt die Eröffnung der Dura. Dieselbe erheischt eine gewisse Vorsicht, ganz besonders in den Fällen, bei welchen ein starker Druck im Dural-sack herrscht. Man erkennt diesen erhöhten Druck schon vor Eröffnung der Dura daran, daß die Pulsation der Dura entweder sehr schwach ist, oder vollkommen fehlt. Infolge zu raschen Abflusses des Liquors und der damit erzeugten Druckentlastung kann es zu Schockwirkung ev. zur Abduzenslähmung kommen. Man vermeidet dies am besten, indem man die Dura nicht sofort breit öffnet, sondern vorerst eine kleine Lücke macht, durch welche der Liquor langsam abfließt. Außerdem ist es zweckmäßig durch Schräglagerung des Patienten (Kopf tief und Becken hoch) dem zu raschen Abfluß des Liquor cerebrospinalis entgegenzuwirken.

Zur Eröffnung der Dura empfiehlt es sich, dieselbe mit zwei Pinzetten in die Höhe zu halten und dazwischen in der Medianlinie zu inzidieren. Die Lücke wird nach oben und unten erweitert. Hierauf werden die intradural liegenden Gebilde zur Ansicht gebracht, indem die Duralränder an vier Stellen durch Haltefäden ange-schlungen und auseinandergehalten werden.

Das weitere Verfahren hängt von der Eigenart des einzelnen Falles ab. Handelt es sich um einen extramedullären Tumor, so wird derselbe unter möglichster Schonung der auf dem Rückenmark in der Pia verlaufenden Gefäße teils stumpf, teils scharf ausgelöst. Intramedulläre Tumoren erfordern eine Inzision des Rückenmarkes, welche am schonendsten genau in der Medianlinie in der hinteren Längsfurche vor-genommen wird.

Sind Verwachsungen der weichen Rückenmarkshäute und dadurch bedingte lokale Liquoransammlung die Ursache der Kompression (*Meningitis serosa circumscripta*, *Arachnitis circumscripta*, Krause, Oppenheim), so müssen die zarten Membranen abgezogen werden. Durch vorsichtige Sondierung, am besten mit einer biegsamen Bleisonde, überzeugt man sich, daß nach oben und unten im Duralsack der Weg frei ist. Über die Technik der Foersterschen Operation siehe weiter unten.

### Duraverschluß.

Den Verschluß der Dura nehmen wir meist mittelst einer fortlaufenden Naht aus dünner Seide vor. Durch den exakten Verschluß der Dura wird die Gefahr einer Infektion wesentlich verringert, gleichzeitig die Bildung von Liquoristeln vermieden. Wo es also der Fall gestattet, soll daher die Dura verschlossen werden. Natürlich gibt es von dieser Regel Ausnahmen, z. B. in Fällen, in welchen wegen Erkrankung der Dura (Tumor, Tuberkulose) dieselbe auf größerer Strecke entfernt werden muß. Auch bei der oben erwähnten *Meningitis serosa* empfiehlt Krause behufs besserer Ventilbildung die Dura offen zu lassen bzw. die eröffnete Dura nach außen durch zwei Nähte behufs dauernder Drainage an die Weichteile zu fixieren. Wir haben in solchen Fällen die Dura dann verschlossen, wenn sich die Verwachsungen lösen ließen. War dies nicht der Fall, dann haben wir die Dura behufs ausgiebiger Ventilbildung ganz oder teilweise offen gelassen.

Ein plastischer Ersatz nach Entfernung der Dura durch freie Faszientrans-plantation wird nach unseren Erfahrungen meist unterbleiben können.

Von einer gewissen Wichtigkeit ist die Frage, ob in allen Fällen von Laminektomie die Dura prinzipiell zu eröffnen ist. Es braucht wohl nicht besonders erwähnt zu werden, daß in Fällen von extraduraler Eiterung, z. B. Osteomyelitis, eiternde Schuß-fraktur, die Eröffnung der Dura wegen Gefahr einer Infektion vermieden werden muß. Sonst muß jedoch als Regel gelten, daß die Eröffnung der Dura nur dann unterbleiben darf, wenn der extradurale Befund eine ausreichende Erklärung für die klinischen

Symptome bildet. Man muß sich hierbei immer vor Augen halten, daß Fälle bekannt sind (Nonne, Krause), in denen neben einem extraduralen Tumor noch eine oder mehrere intradurale Geschwülste vorhanden waren. Wo es daher zugänglich ist, empfiehlt es sich die Dura zu eröffnen.

### **Weichteilverschluß.**

Nach Vernähung der Dura folgt der Verschluß der Weichteile, am besten in zwei Etagen mit Knopfnähten, einer tieferen Muskelnäht und einer oberflächlichen Naht, welche die oberen Muskelschichten samt Faszie umgreift.

Bei aseptischer Laminektomie soll jede Drainage oder Tamponade unterlassen werden.

### **Einzeitige oder zweizeitige Laminektomie.**

Die Laminektomie wird von den meisten Chirurgen in einer Sitzung ausgeführt. Andere empfehlen ein zweizeitiges Vorgehen, wobei in der ersten Sitzung die Wirbelbögen weggenommen werden, und in der zweiten die Dura eröffnet und der übrige Teil der Operation vollendet wird. Nur Brodritz empfiehlt den ersten Akt mit dem Abpräparieren der Weichteile abzuschließen und alles übrige für den zweiten Akt zu lassen. Was nun die Frage der einzeitigen oder zweizeitigen Ausführung der Laminektomie anlangt, so läßt sich naturgemäß eine für alle Fälle gültige Regel nicht aufstellen. Es müssen in jedem Fall die in Betracht kommenden Umstände, Kräftezustand des Patienten, Blutverlust, Dauer der Operation usw. erwogen werden. Im ganzen und großen möchten wir jedoch der einzeitigen Operation sehr das Wort reden. Die Verhältnisse liegen bei der Laminektomie weit einfacher als bei der Trepanation. Ein Schock infolge Blutverlust und Druckschwankung ist bei ihr weit weniger zu fürchten, als es bei der Eröffnung des Schädels der Fall ist; überdies läßt sich bei einiger Übung die Operation verhältnismäßig rasch durchführen, so daß — Ausnahmefälle abgerechnet — man wohl fast immer mit der einzeitigen Operation auskommen wird.

### **Nachbehandlung.**

Statt des in früherer Zeit nach der Laminektomie angefertigten Gipsbettes verwenden wir jetzt voluminöse Verbände aus sterilen Kissen, welche mit breiten Kalikobinden oder Scultetschen Binden befestigt werden.

In Fällen, in denen die Dura offen gelassen wird, empfiehlt sich der Vorschlag de Quervains, die Patienten in den ersten Tagen nach der Operation dauernd in Bauchlage zu belassen.

Die Erkenntnis, daß die Festigkeit der Wirbelsäule auch nach Wegnahme mehrerer Wirbelbögen meist keine Schädigung erleidet, veranlaßte uns auch die Patienten früh (ca. am 8.—10. Tag) aufsetzen zu lassen.

### III. Die Durchschneidung der hinteren Wurzeln.

(Foerstersche Operation.)

#### 1. Indikationen.

1. Die Operation wurde ursprünglich bei schweren Neuralgien, besonders infolge karzinomatöser Wirbelmetastase ausgeführt. (Erste Operation durch Sir W. H. Bennett-London im Jahre 1888 bei einem Fall von schwerer Ischias.).

2. Foerster empfahl 1908 die Durchschneidung der hinteren Wurzeln bei spastischen Lähmungen besonders bei der Littleschen Krankheit. Der Gedankengang des Vorschlages Foersters war, den spinalen Reflexbogen an der zweckmäßigsten Stelle, an der hinteren Wurzel, zu durchschneiden und dadurch die spastische Komponente der spastischen Lähmung auszuschalten (erste Operation Tietze 1908).

3. Gleichfalls von Foerster stammt der Vorschlag, die 7.—10. hinteren Dorsalwurzeln beiderseits zur Bekämpfung der tabischen Krisen zu durchschneiden (erste Operation 1909, Küttner).

#### 2. Ausführung der Operation.

##### Anzahl der Wurzeln.

Von Wichtigkeit für den Erfolg der Operation ist es, bei den spastischen Lähmungen nicht zu wenig Wurzeln zu durchschneiden. Andererseits dürfen nicht alle hinteren Wurzeln des Innervationsbereiches der oberen oder unteren Extremität durchschnitten werden, da sonst die Gefahr sensibler und ataktischer Ausfallserscheinungen besteht. Aus Sherringtons Untersuchungen wissen wir, daß jeder Hautbezirk von drei benachbarten sensiblen Wurzeln versorgt wird. Aus diesem Grunde empfiehlt Foerster von je drei Wurzeln zwei zu durchschneiden. Für die obere Extremität kommt die Resektion der hinteren 4., 5., 7., 8. Zervikal-, ev. auch die der 1. Dorsalwurzel, für die untere Extremität die Durchschneidung der 2., 3. und 5. Lumbal- und der 1. oder 2. Sakralwurzel in Betracht.

Entsprechend der großen Anzahl der zu resezierenden Wurzeln muß die Laminektomie möglichst ausgedehnt angelegt werden; bei Fällen von Lähmungen der oberen Extremitäten werden die Wirbelbögen des 4.—7. Hals- und des 1. Brustwirbels weggenommen, in Fällen von Lähmungen der unteren Extremität muß der Wirbelkanal vom 12. Brustwirbel bis zum 5. Lendenwirbel geöffnet werden.

Die Eröffnung des Wirbelkanals gestaltet sich wie oben beschrieben. Nach Inzision der Dura werden die Ränder derselben durch vier Haltefäden auseinander gehalten. Man erblickt nun im Hals- und Dorsalteil das Rückenmark mit den jedem Segment entsprechend austretenden vorderen und hinteren Wurzeln, in der Lenden-



wirbelsäule fehlt das Rückenmark und der ganze Duralsack ist von den nebeneinander-  
gelagerten Wurzeln der Cauda equina eingenommen.

### **Höhenbestimmung der zu durchschneidenden Wurzeln.**

Es ergibt sich nun die Aufgabe, die entsprechenden Wurzeln aufzusuchen und zu durchschneiden. Da der 1. Zervikalnerv zwischen Okziput und 1. Halswirbel austritt, so findet der Austritt der nächsten 6 Halsnerven oberhalb der gleichnamigen Halswirbeln statt, der 8. Zervikalnerv tritt zwischen 7. Halswirbel und 1. Brustwirbel aus. Von da nach abwärts findet der Austritt der Dorsal- und Lumbalnerven immer unterhalb des gleichnamigen Wirbels statt. Wie schon früher erwähnt, liegt das Rückenmarksegment nur im obersten Halsteil mit den Wirbeln in einer Ebene. Je weiter man nach abwärts kommt, desto tiefer liegt der Wirbel gegenüber dem entsprechenden Rückenmarksegment. Daraus resultiert, daß der Verlauf der austretenden Nerven im obersten Halsteil ein horizontaler ist, daß er aber je weiter nach abwärts immer steiler und steiler wird. Fig. 15 zeigt dieses Verhalten. Auf der linken Seite sieht man den Austritt der Nerven aus dem Duralkanal, auf der rechten Seite sind die Nerven auch nach ihrem Durchtritt durch den Duralsack freipräpariert, so daß man sie bis zum Austritt aus dem knöchernen Wirbelkanal verfolgen kann.

Im Hals- und Brustteil des Rückenmarkes bestimmt man die Höhe der Wurzeln am besten von dem Wirbelbogen aus. Derjenige Nerv, welcher den Duralsack in der Höhe des weggenommenen Wirbelbogens verläßt, gehört dem dem betreffenden Wirbel entsprechenden Segment an.

Für die Foerstersche Operation bei spastischer Lähmung der oberen Extremität kann als Anhaltspunkt gelten, daß die Durchtrittsstelle des 8. Zervikalnerven durch die Dura dem Dorn des 7. Halswirbels entspricht.

Anders liegen die Verhältnisse an den unteren Rückenmarkswurzeln, deren anatomisches Verhalten in Fig. 16 wiedergegeben ist. Da die Dura nicht den ganzen Sakralkanal auskleidet, sondern etwa in der Höhe des 2. Sakralwirbels endigt, so kann hier die Bestimmung der Sakralwurzeln nicht nach dem Austritt aus dem Sakralkanal vorgenommen werden. Man bestimmt am besten die Wurzeln von der 1. Sakralwurzel aus. Der Austritt dieser Wurzel aus dem Duralsack entspricht genau dem Dornfortsatz des 5. Lendenwirbels, den man sich vor Wegnahme des Bogens auf irgend eine Weise vorher markieren kann. Zu dieser Markierung schlägt Foerster einen Nagel in den stehenbleibenden Teil des 5. Lendenwirbelbogens, Küttner legt eine Seidenligatur durch die Muskulatur in dieser Höhe.

### **Unterschied der motorischen von den sensiblen Wurzeln.**

Von weiterer praktischer Wichtigkeit bezüglich der Aufsuchung der sensiblen Wurzeln ist die Art der Lagerung der beiden Wurzeln und ihr Durchtritt durch den

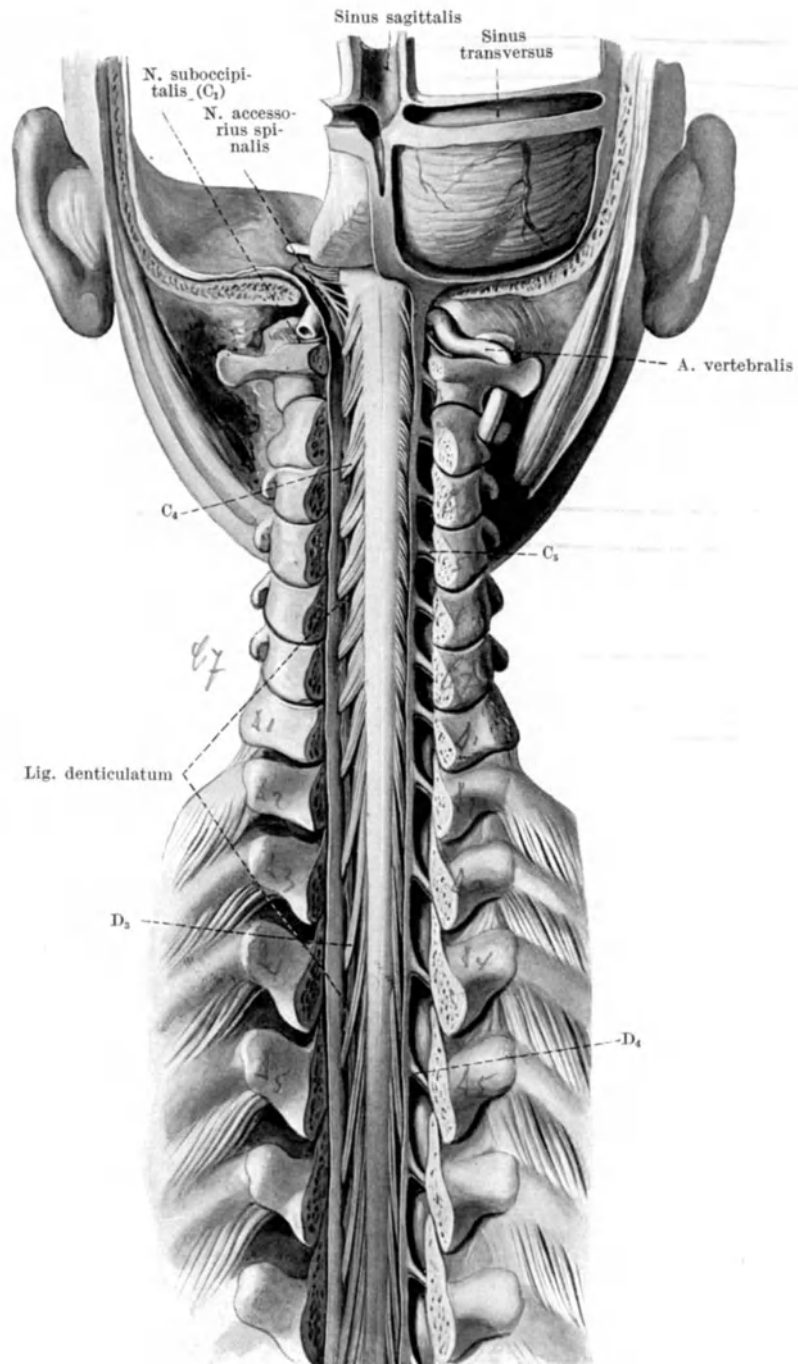


Fig. 15. Anatomie der Wurzeln im Zervikal- und oberen Thorakalmark.

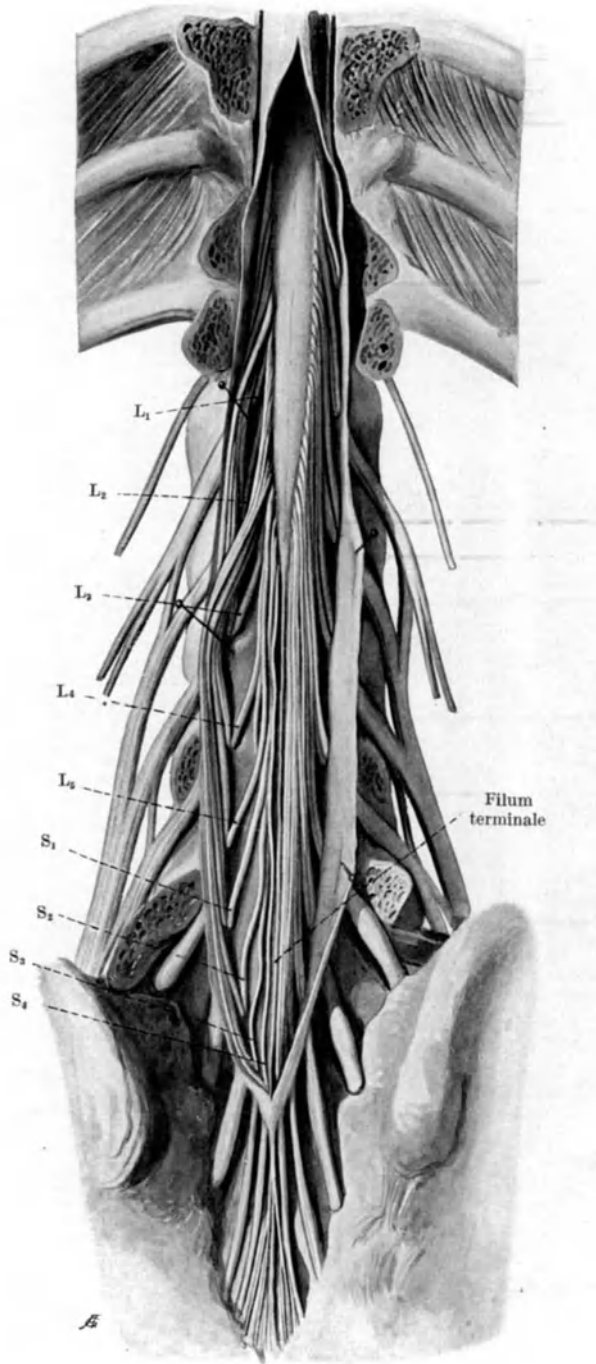


Fig. 16. Anatomie der Cauda equina. Links sind die sensorischen Wurzeln abgehoben.

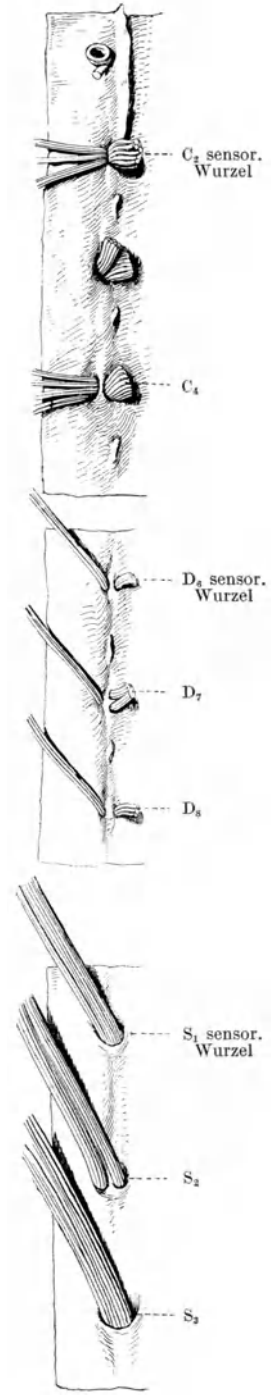


Fig. 17. Art des Durchtrittes der Wurzeln durch die Dura im Zervikal-, Thorakal- und Sakralmark.

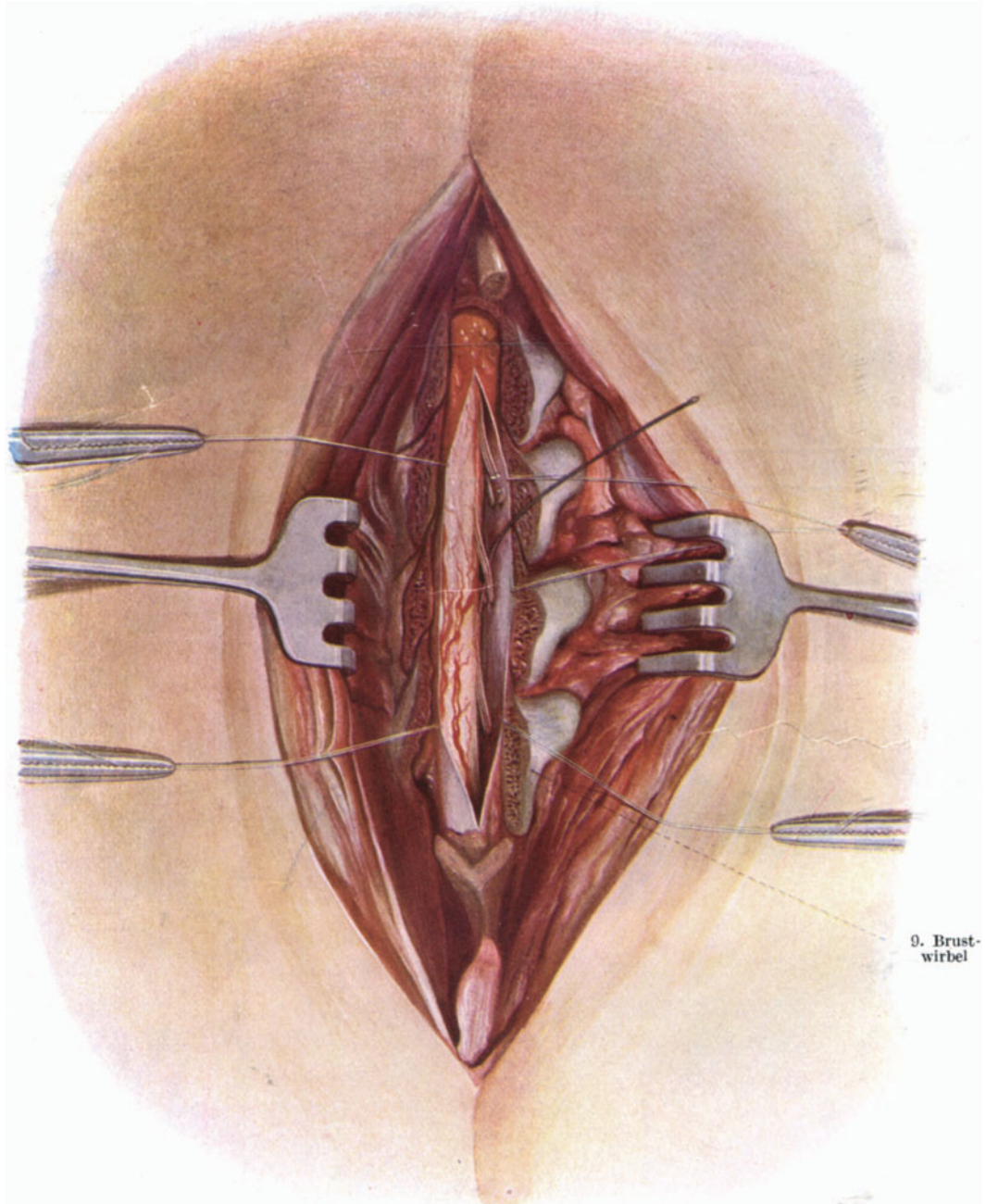


Fig. 18. Durchschneidung der hinteren Wurzeln nach Foerster (Brustwirbelsäule).

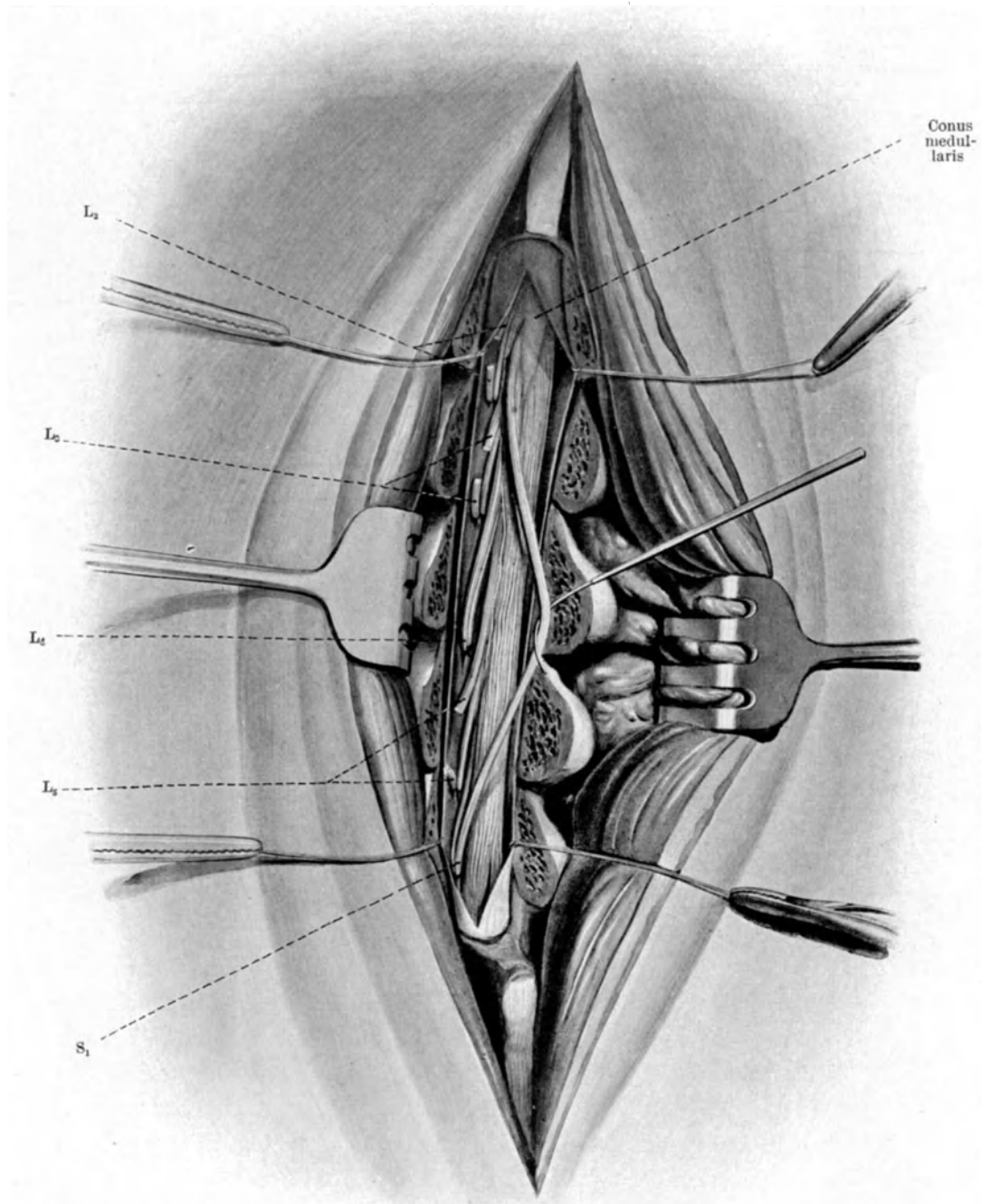


Fig. 19. Durchschneidung der hinteren Wurzeln nach Foerster (Lendenwirbelsäule).

Duralsack. Wie aus Fig. 17—19 hervorgeht, verlassen motorische und sensible Wurzeln den Duralsack nicht durch eine gemeinsame Öffnung, sondern meist durch zwei unmittelbar nebeneinanderliegende, etwa 1—2 mm voneinander entfernte Lücken, wobei die hintere Wurzel durch die mehr dorsal gelegene Lücke austritt.

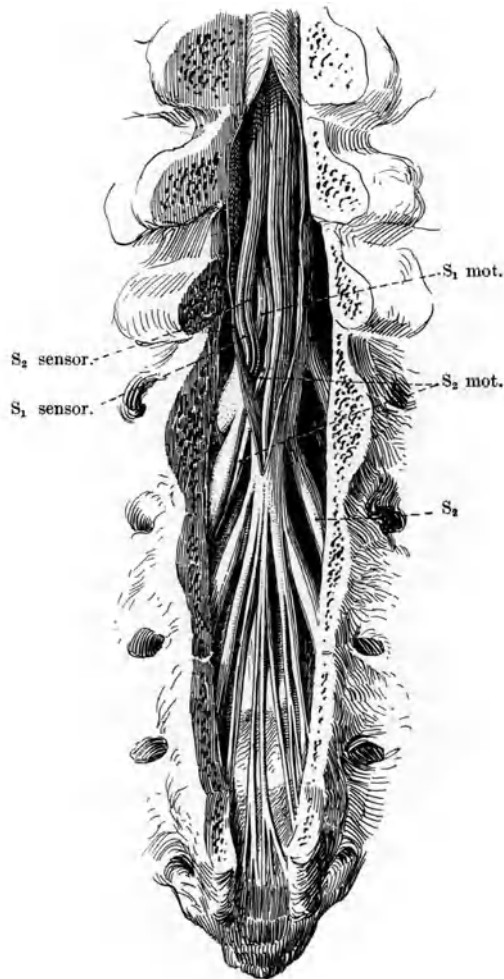


Fig. 20. Varietät im Austritt der 1. und 2. Sakralwurzel.

Obwohl auch bei bloßer Durchschneidung kaum eine Möglichkeit eines spontanen Wiederzusammenwachsens besteht, empfiehlt Göbell die Resektion eines ca. 2 cm langen Stückes vorzunehmen.

In Fig. 18 sind die diesbezüglichen Verhältnisse dargestellt. Bei dem am weitesten kaudal gelegenen Segment D<sub>9</sub> sieht man beide Wurzeln nach abwärts ziehen, also so, wie sie sich meist bei Eröffnung des Duralsackes präsentieren. Am nächst

Dieses Verhalten gilt für die Hals-, Brust- und Lumbalwurzeln, wie in Fig. 17 zu ersehen. Allerdings ist die Brücke nicht überall gleich breit. Vielfach macht es den Anschein, als ob die beiden Wurzeln durch eine gemeinsame Öffnung die Dura verließen. Wenn man aber die beiden Wurzeln auseinanderzieht, so sieht man in der Tiefe zwischen ihnen einen schmalen Durastreifen, welcher die anscheinend gemeinsame Öffnung unterteilt. Bei den Sakralwurzeln ist vielfach eine gemeinsame Durchtrittsöffnung vorhanden.

Die hintere sensible Wurzel ist, abgesehen von ihrer Lage, noch dadurch zu erkennen, daß sie bedeutend stärker ist als die vordere. Sie besteht manchenmal aus zwei oder mehreren Strängen, welche durch zartes Bindegewebe verbunden sind. Es ist wichtig diese Einzelheiten zu kennen, weil man sonst zu leicht Gefahr läuft, nur einen Teil der hinteren Wurzeln zu durchschneiden.

Um dies zu vermeiden, geht man am besten so vor, daß man die Wurzeln bis zu ihrem Austritt aus dem Duralsack verfolgt und dann die gesamte hintere Wurzel, die hier leicht zu erkennen ist, auf ein Schielhäkchen aufladet und durchschneidet.

höheren Segment ( $D_8$ ) ist durch eine daruntergeschobene Sonde die breitere hintere Wurzel, welche hier aus drei Strängen besteht, von der feinen vorderen Wurzel getrennt. Endlich im höchsten freigelegten Segment ( $D_7$ ) ist aus der gesamten hinteren Wurzel ein Stück reseziert, die vordere Wurzel ist in der Tiefe intakt zu sehen. Ferner ist auf diesem Bild sehr gut die separate Austrittslücke der hinteren und vorderen Wurzel zu ersehen.

Auf Fig. 19 sind die Verhältnisse an den Lumbalwurzeln dargestellt. Entfernt ist der 1.—5. Lendenwirbelbogen. Die 1. Sakralwurzel verläßt den Duralsack in der Höhe des 5. Lendenwirbelbogens. Der sensorische Anteil dieser Wurzel liegt auf einer Sonde. Die hinteren Wurzeln des 2., 3. und 5. Lumbalis sind durchschnitten. Die 4. hintere Lumbalwurzel ist intakt belassen. Auch hier sieht man den gesonderten Austritt der motorischen und sensiblen Wurzeln.

Praktisch nicht unwichtig sind jene seltenen Fälle, in welchen 2 Wurzeln den Duralkanal durch eine gemeinsame Öffnung verlassen. Hofmann beschreibt ein solches Verhalten an der 1. und 2. Sakralwurzel (Fig. 20).

### Unterschiede der einzelnen Wurzeln bezüglich ihrer Dicke.

Hervorzuheben ist noch, daß die einzelnen Wurzeln in ihrem Kaliber nicht durchaus gleich stark sind. Daraus ergibt sich ein recht wichtiger Anhaltspunkt, um die einzelnen Wurzeln zu erkennen; so ist z. B. die 2. Sakralwurzel die dickste, auf sie folgt die 6. Cervicalis, dann die 8. Cervicalis. Die 7. Cervicalis und 1. Sacralis sind gleich stark aber dünner als die bisher aufgezählten.

Wenn beiderseits die hinteren Wurzeln durchschnitten werden müssen, so empfiehlt es sich zuerst die Resektion vollständig an der einen Seite und dann erst an der anderen Seite auszuführen.

Nach Resektion der Wurzeln wird bei der Foersterschen Operation die Dura durch eine fortlaufende Naht geschlossen. Der Verschuß der Weichteile erfolgt wie bei jeder Laminektomie.

## 3. Extradurale Durchschneidung der hinteren Wurzeln nach Guleke.

Um die unmittelbaren und späteren Gefahren der weiten Eröffnung der Dura, wie sie bei der Foersterschen Operation notwendig ist, zu vermeiden, hat Guleke eine Methode der „extraduralen“ Durchschneidung der hinteren Wurzeln angegeben. Es wurde schon oben erwähnt, daß vordere und hintere Wurzel durch eine separate Lücke durch die Wand des Duralsackes durchtreten. Wie aus Fig. 21 ersichtlich ist, setzt sich die Dura über jeder Wurzel noch eine Strecke weit bis zu ihrer Vereinigung als Ausstülpung fort, so daß also nach dem Austritt aus dem gemeinsamen Duralsack jede Wurzel von einem eigenen Durarohr auf eine Strecke weit umgeben wird.



Nimmt man den Wirbelbogen genügend weit nach der Seite hin weg, so kann man von außen her an die von Dura umschiedete Wurzel gelangen. Fig. 22 zeigt die diesbezüglichen Verhältnisse an der Halswirbelsäule. Es sind das 4., 5., 6. und 7. Halssegment dargestellt. Am 6. Segment sind die mit Dura umkleideten Wurzeln zu sehen. Am 4. Segment ist die Dura durch einen Schlitz eröffnet, man sieht in der Dural-  
scheide die hintere Wurzel auf der Sonde liegen. Am 5. Segment ist die hintere Wurzel durchschnitten, man sieht die gegenüberliegende Duralwand; wird diese und die da-

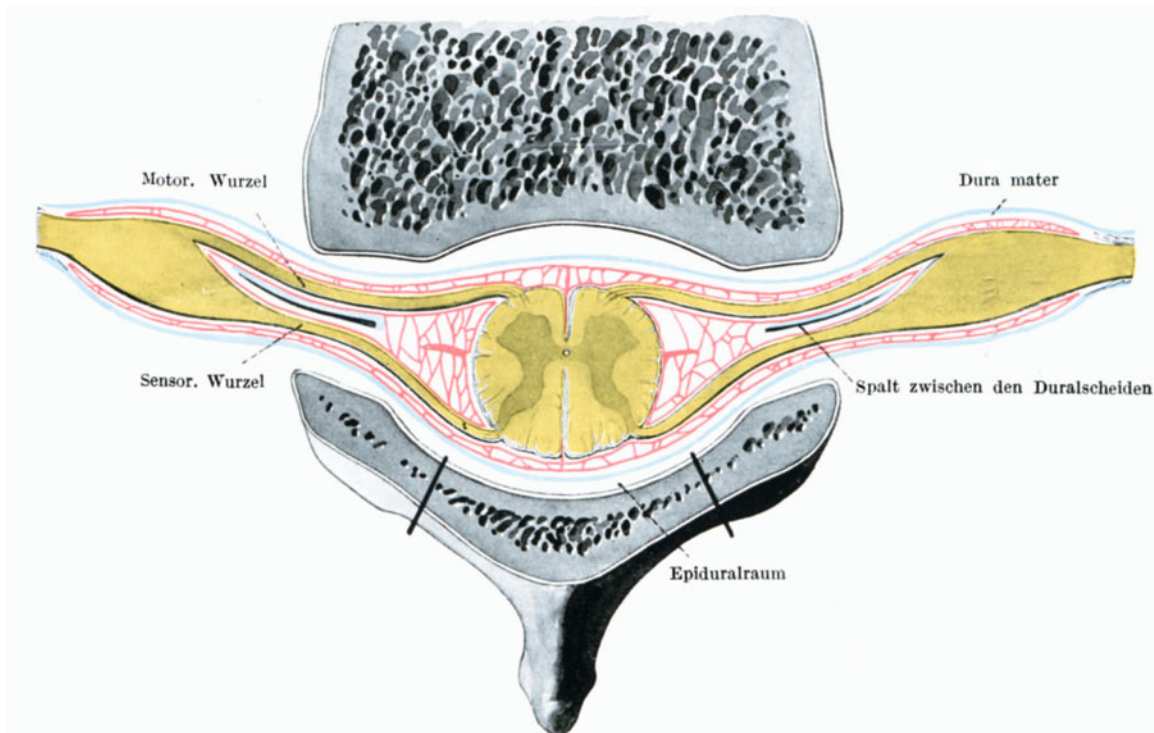


Fig. 21. Schematischer Durchschnitt durch die Wirbelsäule und das Rückenmark. Verhalten der Rückenmarkshäute am Austritt der Wurzeln. Die beiden dicken schwarzen Striche begrenzen das bei der Laminektomie weggenommene Bogenstück.

runterliegende Duralscheide inzidiert, so kommt die motorische Wurzel zum Vorschein (7. Segment).

Fig. 22 im Zusammenhang mit Fig. 21 gibt über die anatomischen Verhältnisse Aufschluß. Der Ausdruck „extradurale“ Durchschneidung entspricht nicht vollkommen den anatomischen Verhältnissen. Es sollte dadurch nur zum Ausdruck gebracht werden, daß die Durchschneidung der hinteren Wurzeln im Gegensatz zur Foersterschen Operation außerhalb des gemeinsamen Duralsackes geschieht.

In Fig. 23 ist die Ausführung der Gulekeschen Operation an drei Brustsegmenten ( $D_7$ ,  $D_8$ ,  $D_9$ ) dargestellt. Die Wirbelbögen sind nach der Seite zu weggenommen



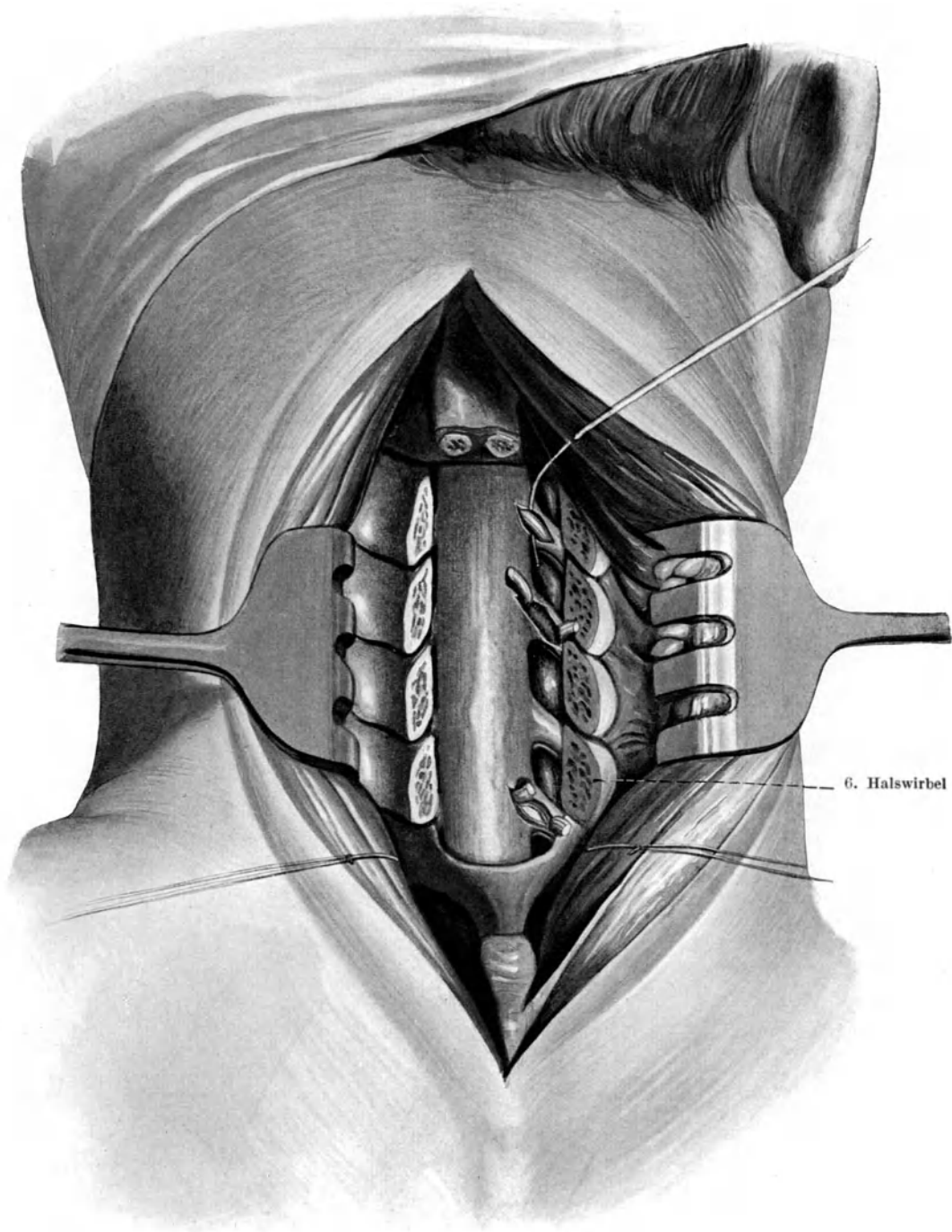


Fig. 22. Verhalten der 4.—7. sensorischen Zervikalwurzeln zu den Duralscheiden.

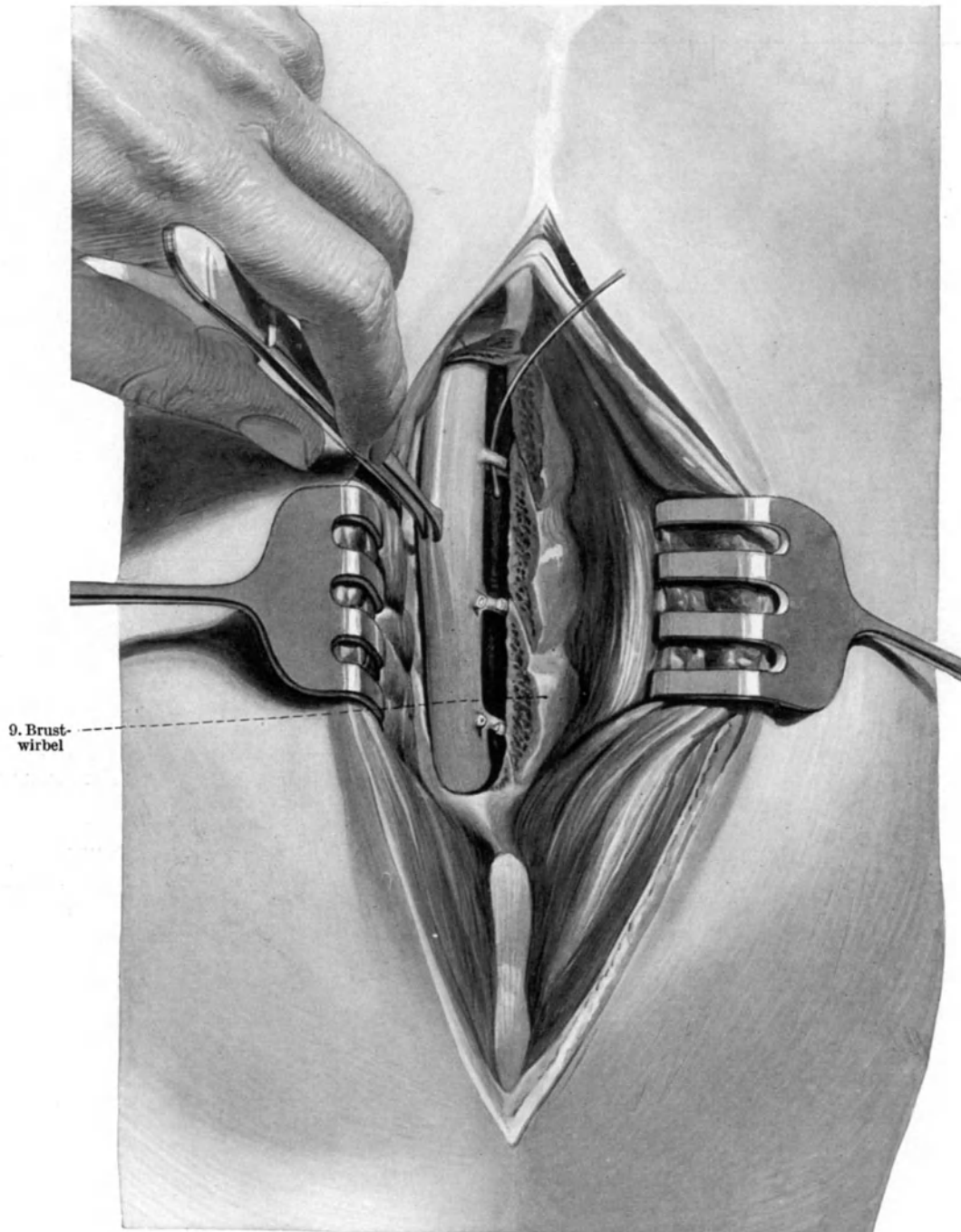


Fig. 23. Gulekesche Operation. Freilegung von D<sub>7</sub>, D<sub>8</sub> und D<sub>9</sub>.

Die Dura liegt im weiten Umfang frei. Durch Anfassen des Duralsackes mit einer Hackenpinzette und Hinüberziehen nach der anderen Seite können die austretenden Wurzeln extradural gut zur Ansicht gebracht werden. An dem obersten Segment ( $D_7$ ) ist die Sonde in dem Spalt zwischen der vorderen und hinteren mit einer Duraausstülpung bekleideten Wurzel eingelegt. Auf der dazwischen liegenden Sonde wird nun, wie an den zwei unteren Segmenten ersichtlich, die hintere Wurzel samt ihrem Duralüberzug quer durchschnitten. Die durchschnittene Wurzel zieht sich in das Duralrohr zurück, dessen Ränder sich einkrämpfen, so daß kaum ein Austritt von Liquor erfolgt.

Es kann nicht geleugnet werden, daß die Gulekesche Methode gewisse Vorzüge vor der gewöhnlichen Technik der Foersterschen Operation hat. Sie vermeidet den Operationsschock, der bei weiter Eröffnung des Duralsackes durch den Liquorabfluß eintreten kann und verringert die Infektionsgefahr beträchtlich. Ebenso ist für die spätere Zeit das Auftreten von Liquorfisteln kaum zu befürchten.

Die Methode ist jedoch technisch schwieriger. Durch die notwendige weite Freilegung des Duralsackes nach den beiden Seiten kann die Blutung unter Umständen eine stärkere sein. Endlich ist die Methode aus anatomischen Gründen nicht überall ausführbar. Das oben geschilderte Verhalten der Dura ist nur an den Hals-, Brust- und Lendenwurzeln zu finden, dagegen verlaufen die vorderen und hinteren Sakralwurzeln in einer gemeinsamen Hülle, so daß eine Isolierung der hinteren Wurzeln hier nicht möglich ist.

Um die Wegnahme von fünf Wirbelbögen, wie sie bei der von Foerster vorgeschlagenen Technik für die Operation bei Lähmung der unteren Extremität notwendig ist, auf ein geringeres Maß zu reduzieren, nahmen Wilms und Kolb einen von Codivilla gemachten Vorschlag wieder auf und empfahlen nach Wegnahme des 12. Dorsal- und 1. und 2. Lumbal bogens die Durchtrennung der Wurzeln unmittelbar am Conus medullaris vorzunehmen. Da die einzelnen vom Conus abgehenden Wurzeln nicht mit Sicherheit voneinander isoliert werden können (Fig. 16), so gehen Wilms und Kolb in folgender Weise vor: Zuerst wird die 12. sensible Dorsalwurzel aufgesucht. Zieht man dieselbe mit einem Häkchen heraus, so stellt sich das Rückenmark auf die Kante und man kann die hinteren von den vorderen Wurzeln scheiden. Nun durchschneidet man nach abwärts von den die Wurzeln zusammensetzenden Nervenbündel je zwei und läßt ein Bündel stehen, um Sensibilitätsstörungen zu vermeiden. Eigene Erfahrungen mit dieser Methode besitzen wir nicht.

## B. Gehirn.

Die operativen Eingriffe am Gehirn lassen sich vom anatomisch-topographischen Gesichtspunkt aus in solche am Großhirn und in solche am Kleinhirn ordnen. Erstere spielen sich in der vorderen und mittleren, letztere in der hinteren Schädelgrube ab. In jeder Gruppe müssen wir die Operationen an der Konvexität von denen an der Hirnbasis trennen. Zu den letzteren ist auch, obwohl nicht streng dazu gehörig, die Exstirpation des Ganglion Gasseri gerechnet.

Abgesehen von dieser anatomisch-topographischen Einteilung können wir ferner die Eingriffe in rein palliative oder symptomatische Operationen (Ventil) und in solche unterscheiden, welche zur radikalen Beseitigung eines Krankheitsherdes, vor allem eines Tumors, dienen (kausale Operation).

Bei der Vielfältigkeit der klinischen Bilder können wir die einzelnen Operationen nur als Paradigmen anführen, denn es muß in jedem einzelnen Fall die genaue Abgrenzung der Trepanation erst auf Grund der klinischen Symptome bestimmt werden.

Eine der wichtigsten Fragen topographisch-anatomischer Natur bei den Operationen an der Konvexität des Gehirns war von jeher die Projektion der einzelnen Furchen und Windungen an die Schädeloberfläche. Es hat sich auf diese Weise ein ganzes System von Methoden entwickelt, von denen jede einzelne auf Grundlage von Maßangaben oder in Berücksichtigung organischer Eigentümlichkeiten des Schädels sich bemühte, die einzelnen Windungen an die Schädeloberfläche zu projizieren.

So interessant und wissenschaftlich bedeutungsvoll dieses Bestreben auch sein mag, hat es doch im Laufe der Entwicklung der Hirnchirurgie immer mehr an Bedeutung verloren. Es hängt dies zusammen teils mit der vollkommenen Umgestaltung der Technik der Trepanation, teils mit den Erfahrungen, welche man in klinischer Hinsicht mit der Lokalisation von Erkrankungen an der Hirnoberfläche gemacht hat. An die Stelle der ursprünglichen, kleinen, eng umgrenzten, kreisrunden Trepanation ist immer mehr und mehr die breite Freilegung großer Hirnanteile getreten. Damit hat das komplizierte Projektionssystem seinen praktischen Wert verloren. Statt der Windungen werden die Lappen freigelegt.

Wir wissen heute, daß auch die exakteste klinische Diagnose nicht davor sichert, daß der an einer bestimmten Stelle des Gehirns vermutete Tumor bei der Aufsuchung sich an anderer Stelle befindlich erweist, indem die Unterscheidung zwischen Herdsymptomen und Nachbarschafterscheinungen nach dem derzeitigen Stande der Diagnostik nicht so selten versagt. Im Hinblick darauf wird die breite Eröffnung der Schädelkapsel immer mehr empfohlen.

Gerade dieser Richtung der modernen Hirnchirurgie folgend haben wir unterlassen alle Operationstypen der Freilegung einzelner Windungen zu beschreiben und können uns darauf beschränken jene von ausgedehnten Partien des Gehirns zu schildern.

Wenn also auch in dieser Hinsicht die Technik der modernen Trepanation im Gegensatz zu früher vereinfacht ist, so ist es doch für die Orientierung notwendig, die Topographie der einzelnen durch die Trepanationsöffnung freigelegte Regionen zu kennen. Bevor wir die Topographie der einzelnen Regionen und ihre Freilegung beschreiben, wollen wir hier kurz die Technik der Trepanation im allgemeinen skizzieren.

## I. Allgemeine Technik der Trepanation.

### 1. Anästhesie.

Die Trepanation kann entweder in allgemeiner Narkose oder in Lokalanästhesie ausgeführt werden. Bei der ersteren ist die Wahl eines geübten Narkotiseurs von größter Wichtigkeit. Neben genauester Kontrolle von Puls und Respiration legen manche (Cushing) außerdem auf die Beobachtung des Blutdruckes Wert, da er uns in ausgezeichneter Weise ein Urteil über den Zustand des Patienten gibt und anzeigt, wann die Operation abubrechen ist. Wie bei allen Operationen erscheint uns auch bei den Gehirnoperationen der Äther als das beste, weil ungefährlichste Narkotikum. Die von einzelnen erwähnte Angabe, daß durch die Äthernarkose die Blutung vermehrt wird, konnten wir nicht bestätigen. Die Narkose mit Roth-Dräger-Apparat scheint besonders bei Hirnoperationen von Vorteil. Meist geben wir bei Gehirnoperationen vor der Narkose keine Atropin-Morphininjektion.

Mit den Fortschritten, welche die Lokalanästhesie, namentlich seit der Verwendung des Novokains gemacht hat, wurde auch bei der Trepanation immer häufiger die Lokalanästhesie angewendet. Sie wird in folgender Weise gemacht:

Zuerst werden mit  $\frac{1}{2}$ —1%iger Novokain-Adrenalinlösung durch intrakutane Injektion eine Reihe von Quaddeln rings um das Operationsfeld angelegt. Von diesen Stellen erfolgt dann die Infiltration der Galea in die Tiefe bis zum Knochen und hierauf die subkutane Injektion von einer Quaddel zur anderen. Auf diese Weise wird der ganze Operationsbereich ringsherum mit der Novokain-Adrenalinlösung umspritzt. Nach 5—10 Minuten kann mit der Operation begonnen werden. Die Wirkung der Infiltration ist eine doppelte: einerseits anästhesierend, andererseits anämisierend.

Die dadurch erzielte Anästhesie ist eine vollkommene. Nicht nur die Weichteile, sondern auch Knochen und Dura können ohne Schmerzen für den Patienten durchtrennt werden. Die Manipulationen am Gehirn selbst sind ohnedies schmerzlos. Bohrende und sägende Instrumente, sowie das Abbeißen und Ausbrechen des Knochens mit Zangen wird nicht als Schmerz empfunden. Nur die Anwendung von Hammer und Meißel ist zu vermeiden, da der nicht narkotisierte Patient die dadurch hervorgerufene Erschütterung als Schmerz verspürt. Im Gegensatz zu den Narkoseoperationen geben wir  $\frac{1}{2}$  Stunde vor der Operation 0,01—0,02 Morphium und 0,001 Atropin subkutan. Die Vorteile der Lokalanästhesie bei der Trepanation sind ganz bedeutende. Einerseits entfallen die Gefahren, die mit der Narkose verbunden sind, andererseits wird die Blutung aus den Weichteilen durch den Adrenalinzusatz auf ein Minimum reduziert. Wir haben in letzter Zeit sämtliche einzeitig ausgeführten Trepanationen sowie die ersten Akte bei zweizeitigem Vorgehen in Lokalanästhesie gemacht; nur beim zweiten Akt wurde manchmal Narkose verwendet.

## 2. Blutstillung.

Der Erfolg der Gehirnoperationen hängt im großen ganzen von zwei Faktoren ab: 1. von der exakten Blutstillung und der Verhinderung jeglichen stärkeren Blutverlustes und 2. von der Verhütung von zu starken Druckschwankungen in der Schädelkapsel.

### Blutung aus den Weichteilen.

Prophylaktisch geben, nach dem Vorschlage Horsleys, einzelne Chirurgen am Tag vor der Operation 3,0—6,0 g Calcium lacticum intern, um die Gerinnungsfähigkeit des Blutes zu erhöhen.

Die verschiedenen Methoden zur Sparung der Blutung aus den Weichteilen, welche in manchen Fällen recht beträchtlich sein kann, sind folgende:

1. Anwendung einer schmalen Esmarchschen Binde, welche zirkulär um den Kopf unterhalb der Protuberantia occipitalis externa und über das Planum frontale angelegt wird. Natürlich ist dieses Verfahren nur bei Operationen an der Konvexität des Schädels anwendbar, für die hintere Schädelgrube ist diese Methode nicht brauchbar. Aber auch für Operationen über dem Großhirn kann der Schlauch, falls die Aufklappung weiter herunter reicht, hinderlich sein.

2. Umstechung des Operationsfeldes (Fig. 24). Heidenhain legt vor Beginn der Operation diesseits und jenseits des beabsichtigten Schnittes eine Reihe tiefgreifender Weichteilnähte an. Nach v. Hacker sind nur die peripher vom Hautschnitt liegenden Nähte nötig. Die Blutstillung ist auf diese Weise keine vollkommene, jedoch ist die Blutung wesentlich vermindert, so daß nur die größeren Gefäße ligiert werden brauchen. Die Nähte werden nach der Operation durch mehrere Tage belassen.

Statt der Umstechung kann die provisorische Blutstillung durch verschiedene Apparate, von denen uns die Makkassche Klammer am zweckmäßigsten erscheint, bewirkt werden.

3. Die Umspritzung des Operationsterrains mit  $\frac{1}{2}$ -1%iger Novokain-Adrenalinlösung nach Braun, ein Verfahren, welches gleichzeitig anästhesierend und blutstillend wirkt, und, wie schon früher erwähnt, in so ausgezeichnete Weise die Blutung reduziert, daß damit alle anderen Methoden hinfällig werden.

4. Die Überrieselung des Operationsgebietes vor und während der Operation mit 41gradiger Kochsalzlösung (Horsley).

Wir haben nach Ausprobung aller hier angegebenen Verfahren am häufigsten die Heidenhainschen Umstechungen und Novokain-Adrenalineinspritzungen angewandt.

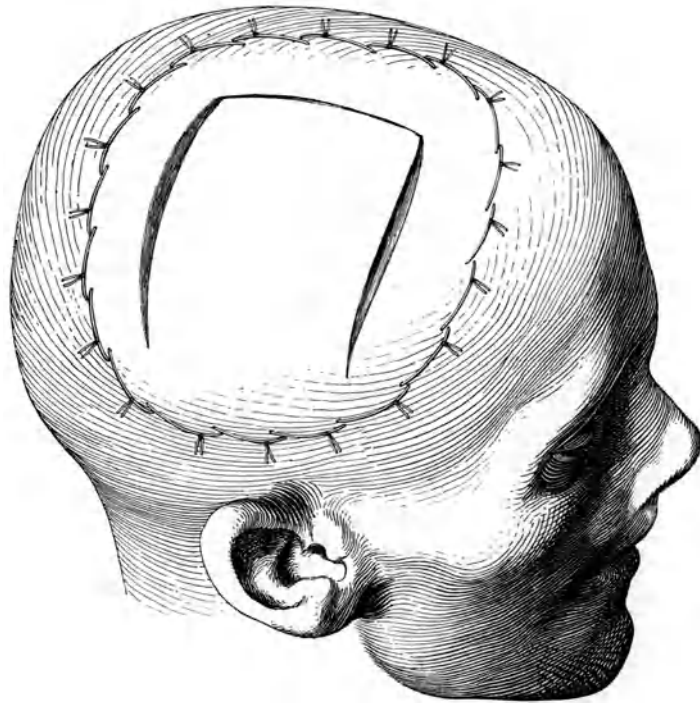


Fig. 24. Heidenhainsche Umstechungen.

### Blutung aus dem Knochen.

Viel wichtiger und gefährlicher als die Blutung aus den Weichteilen, welche bei einiger Übung mit oder ohne die vorerwähnten prophylaktischen Maßnahmen gestillt werden kann, ist die Blutung aus den Knochenvenen und Emissarien. Gerade bei Tumoren des Gehirns sind diese Gefäße oft enorm dick und nicht selten sind am Röntgenbild ausgedehnte Diploëvenen zu konstatieren.

Die Blutstillung kann unter Umständen ziemliche Schwierigkeiten bereiten. Vor allem ist es wichtig, die anatomische Lage der normalerweise vorhandenen Emissarien zu wissen, um diese Stellen bei der Trepanation zu vermeiden, oder, wenn dies nicht möglich ist, wenigstens an diesen Stellen auf eine stärkere Blutung gefaßt zu sein.

Fig. 25 zeigt die wichtigsten Verbindungen des intra- und extrakraniellen Kreislaufes. Diese sind im allgemeinen: die Anastomose der Vena ophthalmica, die Zucker-



kandische Vene, die Kommunikationen zwischen dem Plexus venosus an der Schädelbasis und den Venen des Epiduralraumes an der Wirbelsäule, weiters die Emissarien

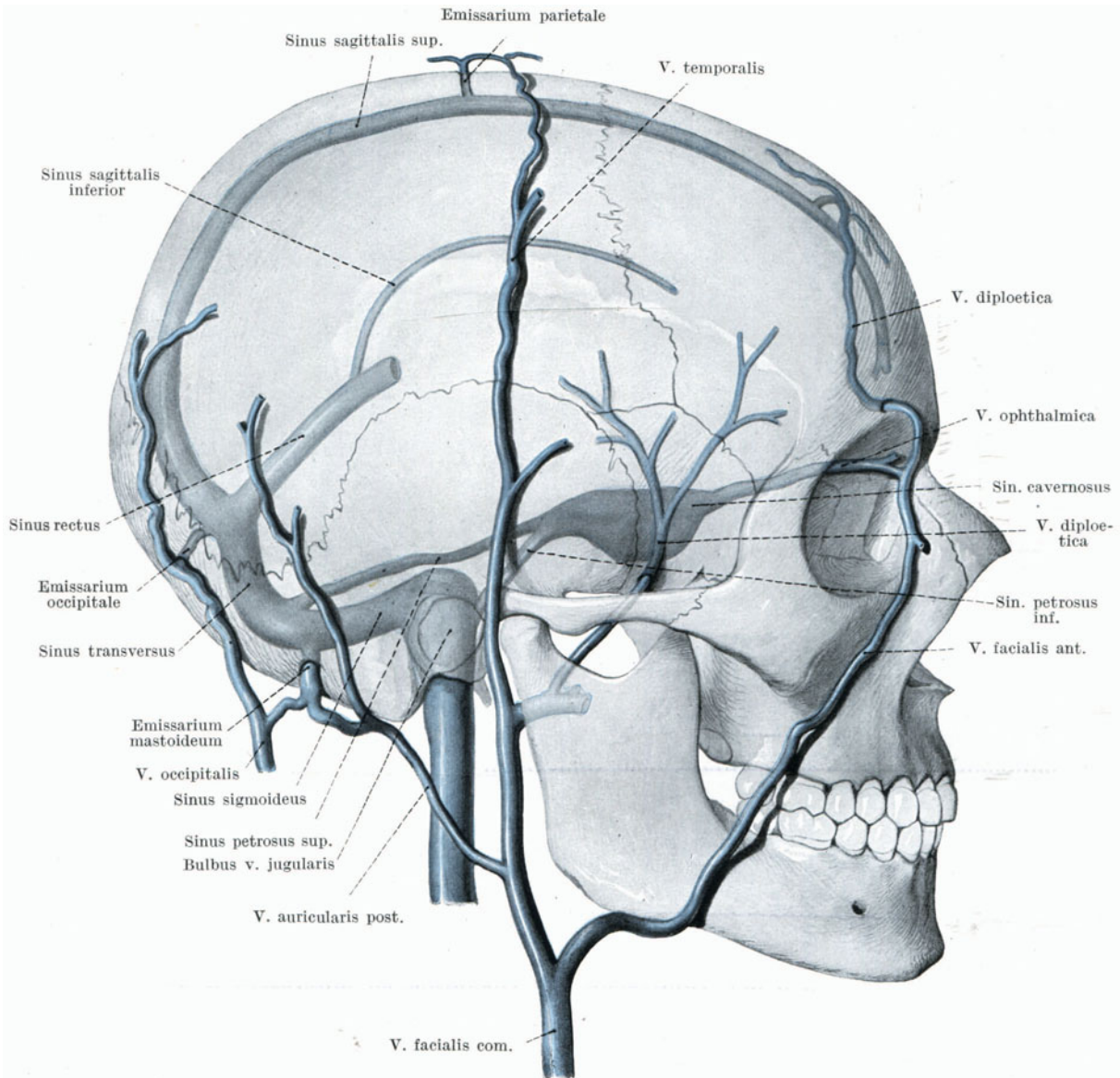


Fig. 25. Verbindungen des intra- und extrakraniellen venösen Kreislaufes.

und die *Venae diploeticae* (Breschetschen Venen). An der Konvexität des Schädels (Fig. 25), jederseits knapp neben der Sagittalnaht, sieht man das *Emissarium Santorini parietale* zur Verbindung des *Sinus sagittalis* mit Ästen der *V. temporalis*. An der *Protuberantia occipitalis externa* befindet sich das *Emissarium occipitale* zwischen *Sinus*

transversus und V. occipitalis. Das oft sehr mächtig entwickelte Emissarium mastoideum verbindet, hinter und oberhalb vom Processus mastoideus gelegen, den Sinus sigmoideus mit Ästen der V. occipitalis und V. auricularis posterior. Gerade dieses Emissarium fällt bei den meisten Aufklappungen an der hinteren Schädelgrube in das Operationsfeld. Die Vena ophthalmica verbindet den Sinus cavernosus mit der V. angularis, dem Endteil der V. facialis anterior. Innerhalb dieser Anastomose, welche sehr weit ist, findet sehr leicht Stromumkehr statt. Die Zuckerkandlsche Vene führt aus den basalen Hirnvenen direkt zu den Venen der Nasenscheidewand. Nimmt man noch zu den eben beschriebenen Kommunikationen die um die meisten austretenden Nerven angeordneten feinen Venengeflechte hinzu, so wird es begreiflich, daß extrakranielle Entzündungsprozesse auf diesem Wege leicht zu intrakraniellen werden können.

Horsley verwendete zur Stillung der Knochenblutungen präpariertes aseptisches Wachs, das er in den Knochenkanal hineinpreßt, Borchardt verstopft die blutenden Löcher mit kleinen Holzkeilen (japanische Zahnstocher). Beide Methoden können wir nach unseren Erfahrungen bestens empfehlen. Krause verwendet gebogene Haken verschiedener Größe, die er in die Knochenlöcher einführt und mehrmals herumdreht. Auch das Verhämmern des Knochenkanals mit einem stumpfen Meißel oder das Zusammenzwicken des Knochens mit einer Luerschen Zange stillt manchmal die Blutung.

### Sinusblutung.

Was die Stillung einer Blutung aus dem Sinus betrifft, so führt ein Fassen des Sinus mittels Klemme oder Schiebers selten zum Ziel. Bei dem Versuch, auf diese Weise die Blutung zu stillen, reißt gewöhnlich die Gefäßwand immer mehr ein. Krause empfiehlt bei seitlichen Schlitten den Sinus zu nähen. Diese Blutungen lassen sich meist am besten durch Tamponade beherrschen. Eventuell ist, wenn die Tamponade nicht ausreicht, ein kleines Stückchen Tupfer zwischen Knochen und blutenden Sinus zu stecken. Dasselbe kann dann vor Verschuß des Schädels durch einen Tampon aus lebendem Material (Muskel, Faszie, Fett [Horsley]), das man der Weichteilwunde entnimmt, ersetzt werden. In manchen Fällen von schwerer Sinusblutung kann es notwendig sein, nach der Tamponade die Operation zu unterbrechen und sie in einem zweiten Akt fortzusetzen. Endlich kann die Blutung aus einem Sinus zur Resektion des Sinus Veranlassung geben. Zu diesem Zweck ist es notwendig den Sinus proximal und distal von der Verletzung freizulegen, die Dura zu schlitzen, um die Ligatur durch den Duraschlitz um den Sinus herumzuschlingen.

### Hemmung der Blutzufuhr.

Hier müssen noch die Blutstillungsverfahren erwähnt werden, welche eine Hemmung des Blutzuflusses zum Gehirn bezwecken. Solche Vorschläge, welche von Crile, Fowler, in letzter Zeit von

Ritter gemacht wurden, bestehen in der temporären Abklemmung beider Karotiden, ein Verfahren, welches uns so riskant erscheint, daß wir es nicht befürworten können.

Anschütz empfiehlt ein von Dawbarn angegebene Verfahren. Eine Stunde vor der Operation werden an den Beinen, oder Armen und Beinen, Stauungsbinden angelegt. Auf diese Weise wird Blut vom Gehirn abgehalten, und zwar dadurch, daß der arterielle Zufluß in den Extremitäten weiter besteht, der venöse Abfluß jedoch gehemmt wird.

Während Anschütz das Blut durch Abstauen vom Gehirn abhält, verhindert Sauerbruch den Zufluß des Blutes zum Gehirn durch Ansaugen. Zu diesem Behufe wird der Körper des Patienten in eine Unterdruckkammer gelegt, während der Kopf bei normalem Luftdruck außerhalb der Kammer verbleibt. Wird nun in der Kammer ein Vakuum erzeugt, so wird das Blut in dem unter Unterdruck stehenden Körperteil angesaugt. Bei einer Druckdifferenz von 20 mm Hg hört die venöse Blutung am Schädel auf und das Gehirn kollabiert.

So interessant diese verschiedenen Verfahren sind, so ist ihr Nutzen bisher noch nicht am Menschen derart erprobt, daß sie eine allgemeine Verbreitung gefunden hätten.

### 3. Druckschwankung bei Schädelöffnung.

Die zweite Gefahr der Schädeltrepanation besteht in der durch Eröffnung der knöchernen Kapsel und der Dura bedingten plötzlichen Druckschwankung.

Diese Komplikation wird nach dem Vorschlag von Horsley durch Zerlegen der Operation in zwei Akte gemildert. Der erste Akt begnügt sich mit Eröffnung der knöchernen Schädelkapsel, worauf dann der Lappen wieder angenäht wird. In der zweiten Sitzung, welche 5—14 Tage nach der ersten Operation folgt, wird die Dura geöffnet und die eigentliche Hirnoperation ausgeführt. Die Urteile über den Wert des zweizeitigen Verfahrens sind nicht übereinstimmend. Cushing operiert wenn möglich in einem Akt und entschließt sich nur zu einer zweiten Sitzung, wenn der Zustand des Patienten bedrohlich wird. Horsley dagegen operierte prinzipiell zweizeitig, ebenso Krause, Küttner u. a.

Ohne uns prinzipiell für die eine oder andere Methode festlegen zu wollen, verwenden wir schon seit langer Zeit die zweizeitige Methode in der überwiegenden Mehrzahl der Fälle. Es kommen hier neben der Berücksichtigung der Druckschwankung noch mehrere Momente in Betracht, welche in jedem einzelnen Fall erwogen werden müssen: die Länge der Operation, der allgemeine Zustand des Patienten, der Blutverlust. Alle diese Umstände in dem einzelnen Fall zusammengenommen, werden bald für dieses, bald für jenes Vorgehen sprechen; im allgemeinen ist jedoch das zweizeitige Verfahren das schonendere. Zugegeben muß jedoch werden, daß bei zweizeitigem Vorgehen die Infektionsgefahr eine größere sein kann. Mit der ausgedehnten Anwendung der Lokalanästhesie und der damit verbundenen Herabminderung der Operationsgefahren überhaupt wird heute so mancher Fall einzeitig operiert werden können, den man früher in Narkose unbedingt in zwei Akten operiert hätte. Immer ist jedoch individualisierend vorzugehen und sind Fälle mit stark erhöhtem Innendruck auch bei Anwendung von Lokalanästhesie in zwei Akten zu operieren.

## II. Spezielle Technik der Trepanation.

Die Eröffnung der knöchernen Schädelkapsel kann auf zweierlei Weise erfolgen: 1. mit dauernder Wegnahme des Knochens, 2. mit temporärer Wegnahme des Knochens (osteoplastische Operation).

Die erstere wurde früher, als man nur ganz kleine Bezirke der Gehirnoberfläche freilegte, ausschließlich geübt und meist mittels kreisförmigen Handtrepan ausgeführt.

Heutzutage haben beide Operationen ihre bestimmten Indikationen. Was das Großhirn betrifft, so wird die Trepanation mit Wegnahme des Knochens vorzugsweise dort angewendet, wo es geraten erscheint, die Schädelwunde aus Gründen der Asepsis nicht zu schließen (Impressionsfraktur, Abszeß), oder dort, wo der enorm gesteigerte Hirndruck ein weites Ventil erfordert (einzelne inoperable Hirntumoren). Die osteoplastische Operation hingegen kommt am Großhirn vor allem bei der operativen Entfernung von Hirntumoren in Betracht. Am Kleinhirn liegen die Verhältnisse anders. Hier verzichten die meisten Operateure auf die osteoplastische Deckung, da der dicke, aus Muskulatur bestehende Weichteillappen einen genügend festen Schutz für das freigelegte Kleinhirn gewährt.

### 1. Trepanation mit Wegnahme des Knochens.

Zur Vornahme dieser Operation wird mit einem beliebigen Schnitt (Lappenschnitt, Längsschnitt, Sternschnitt) die knöcherne Schädelkapsel freigelegt und an einer Stelle eröffnet. Die Eröffnung kann mit verschiedenen Instrumenten geschehen. Das einfachste Instrument stellt Hammer und Meißel dar, auch der alte Handtrepan (Horsley) ist in manchen Fällen zweckmäßig. Von Fräsen ist vor allen die Doyensche Kugelfräse mit Hand- oder elektrischem Betrieb zu nennen.

Wenn einmal eine Bresche in die knöcherne Schädelkapsel gelegt ist, besorgen Zange und Meißel die weitere Vergrößerung der Öffnung. Sehr zweckmäßig ist dazu neben der Luerschen Zange die Lanesche Zange. Horsley bediente sich sehr großer kräftiger Zangen. Besonders betont muß werden, daß vor dem Wegbeißen des Knochenrandes die Dura stets mit Elevatorium oder Raspatorium vom Knochen stumpf gelöst werden muß, um Duraverletzungen zu vermeiden.

Nachdem ein genügend großer Durabezirk freigelegt worden ist, wird die harte Hirnhaut eröffnet und die Operation am Gehirn selbst ausgeführt.

Es sei hier genauer auf die Behandlung der offenen Fraktur des Schädels eingegangen, wie sie durch Hieb, Schlag oder durch Schuß erzeugt wird, da diese Verletzungen die häufigste Indikation für die Trepanation mit Wegnahme des Knochens abgeben.

Die Operation beginnt mit einer Exzision der oft stark verunreinigten Weichteilwunde. Kann durch die schon bestehende Wunde die Frakturstelle nicht genügend

zur Ansicht gebracht werden, so muß der Schnitt verlängert, bzw. ein Schnitt in einer anderen Richtung daraufgesetzt werden. Hierauf wird teils mit Hammer und Meißel, teils mit der Luerschen Zange soviel vom Knochen weggenommen bis alle imprimierten Knochenstücke ausgeräumt sind und um die Verletzung der Dura herum (falls eine solche vorhanden ist) die harte Hirnhaut  $\frac{1}{2}$ —1 cm breit freiliegt. Nach Erweiterung der Duralücke wird in den Hirnherd mit dem scharfen Löffel eingegangen und die nekrotischen Massen und Knochenstücke sorgfältig ausgeräumt. Eventuell überzeugt man sich durch Abtasten der Höhle mit dem behandschuhten Finger, ob alle Knochenstücke entfernt sind. Hierauf lockeres Einführen eines Dochtes, Streifens oder Drains in den Hirnherd, eventuell noch Streifen auf die Dura. Die übrige Wunde kann — wenn nicht zu stark verunreinigt — durch einige Situationsnähte geschlossen werden.

## 2. Osteoplastische Trepanation.

Im Jahre 1889 hat Wagner eine Methode angegeben, welche einen sehr wesentlichen Fortschritt in der Trepanationstechnik bedeutete. Wagner bildete einen  $\Omega$ -förmigen Hautperiostknochenlappen, mit welchem nach beendigter Operation am Gehirn der Defekt wieder verschlossen wird.

Der Patient liegt auf dem Tisch mit etwas erhöhtem Kopf. Der Hautperiostknochenlappen wird meist viereckig gewählt. Die Lage des Stieles ist bei der reichlichen Blutversorgung der weichen Schädeldecke von untergeordneter Bedeutung. Doch legt man den Lappen am besten so an, daß die großen ernährenden Gefäße geschont werden. Der Schnitt durch die weiche Schädeldecke geht bis zum Knochen, dann wird das Periost auf ca. 1 cm Breite zurückgeschoben und hier der Knochen durchtrennt.

Die einfachste und überall durchführbare Methode für die Eröffnung der knöchernen Schädelkapsel ist die mit Hammer und Meißel. Wir empfehlen den Hohlmeißel in der Form, wie er von den Ohrenärzten angewendet wird. Das Aufmeißeln soll stets in tangentialer Richtung geschehen. Die Furcht vor den Verhämmerungserscheinungen des Gehirns bei Anwendung des Meißels dürfte nicht berechtigt sein. Dagegen wird die Anwendung des Meißels durch die Lokalanästhesie wesentlich eingeschränkt.

Heutzutage weniger geübt ist die Anwendung von Sägen, teils mit Handbetrieb (Gussenbauersche Blattsäge, Fuchsschwanz), teils mit elektrischem Betrieb (Salzersche Kreissäge). Bei allen diesen Instrumenten ist die Verletzung der Dura bei nicht sehr vollendeter Technik leicht möglich.

Wir empfehlen nach dem Vorgange Doyens entsprechend den Eckpunkten des viereckigen Weichteillappens vier Bohrlöcher in den Knochen anzulegen. Am zweckmäßigsten werden diese mit dem Doyenschen Kugelbohrer, den man in verschiedenen Größen vorrätig hält, entweder mit bogenförmigem Handbohrer oder

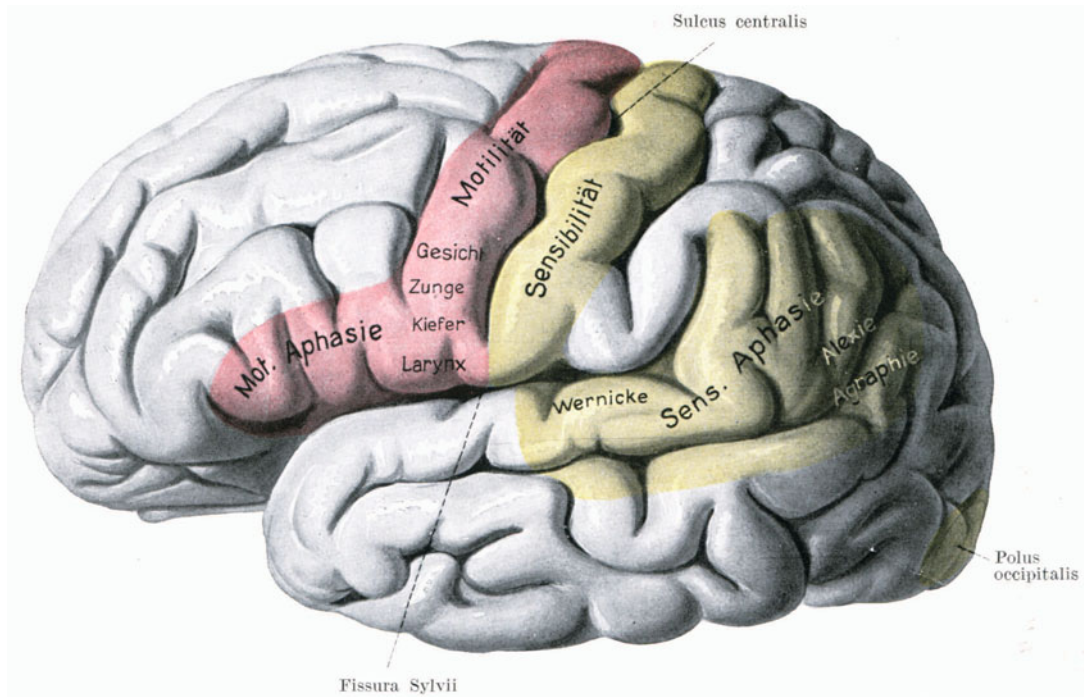


Fig. 26. Motorische und sensorische Rindenfelder an der Konvexität des Großhirns.

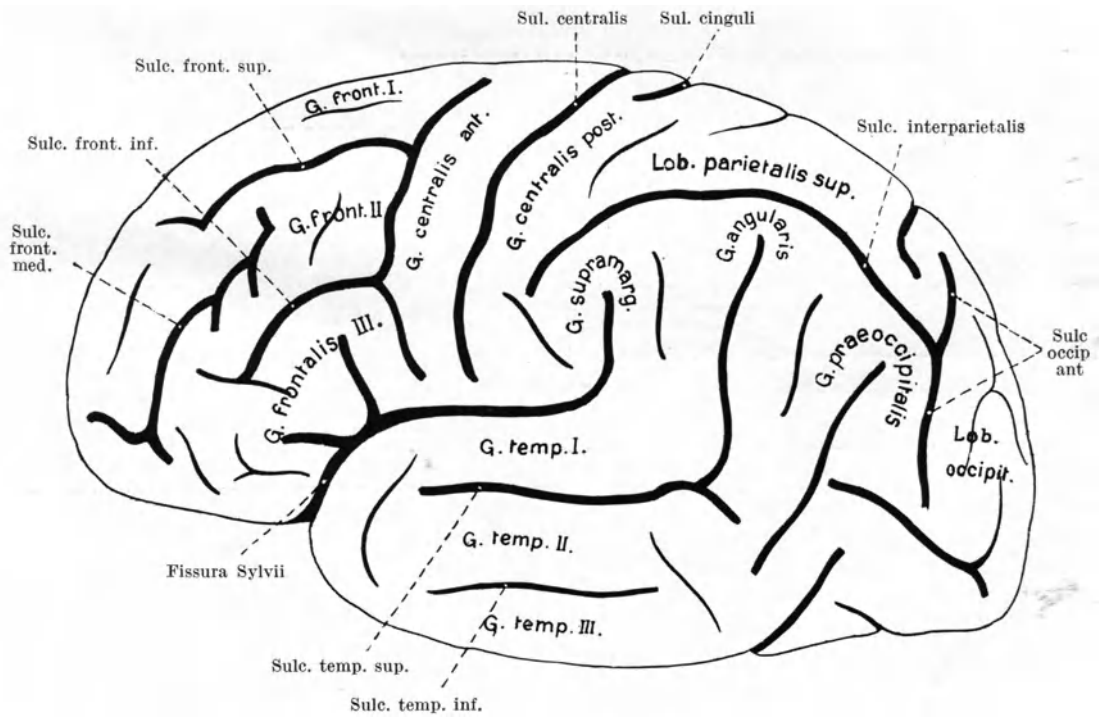


Fig. 27. Furchen und Windungen an der Konvexität der Hemisphäre. Schematisch.



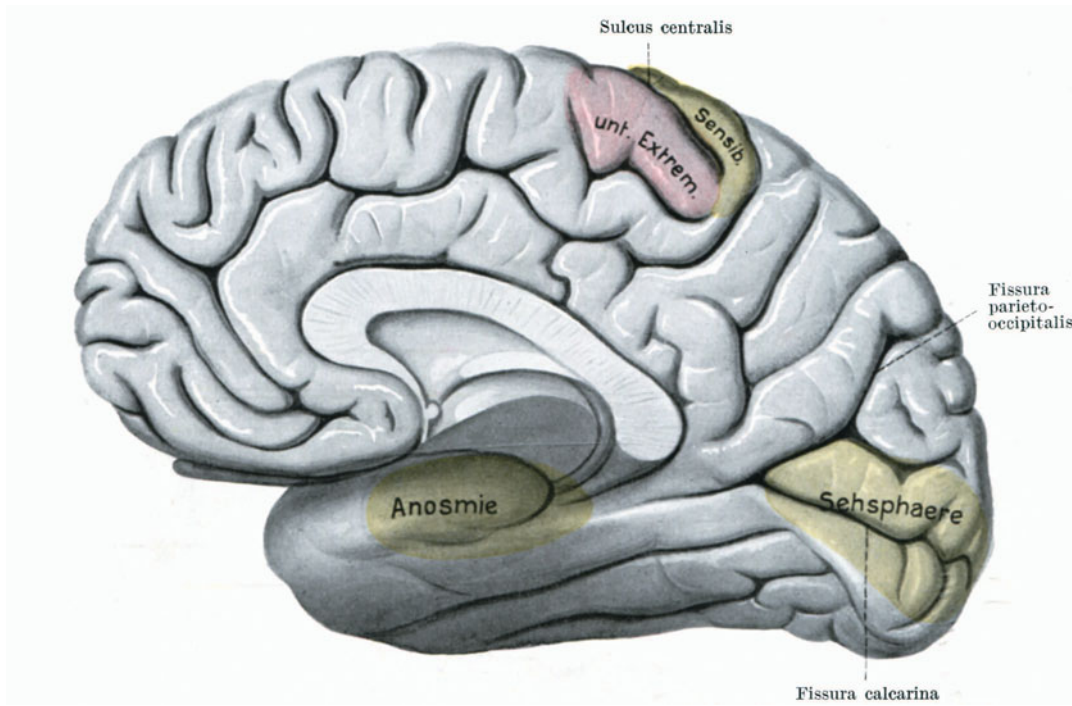


Fig. 28. Motorische und sensorische Rindenfelder an der medialen Fläche des Großhirns.

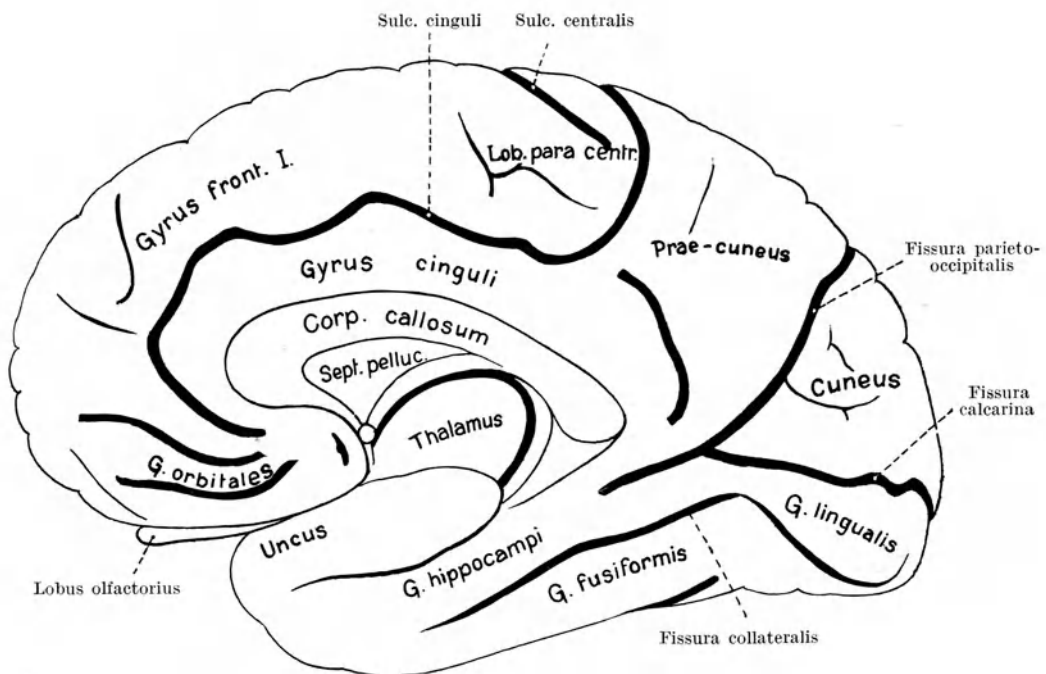


Fig. 29. Furchen und Windungen an der medialen Fläche der Hemisphäre.



unter Zuhilfenahme eines elektrischen Motors gebohrt. Bei einiger Achtsamkeit ist hierbei eine Verletzung der Dura so gut wie ausgeschlossen.

Von automatisch sich ausschaltenden Bohrinstrumenten erwähnen wir das de Martelsche Instrument. Dieses Instrument durchbohrt den Knochen, wie wir uns

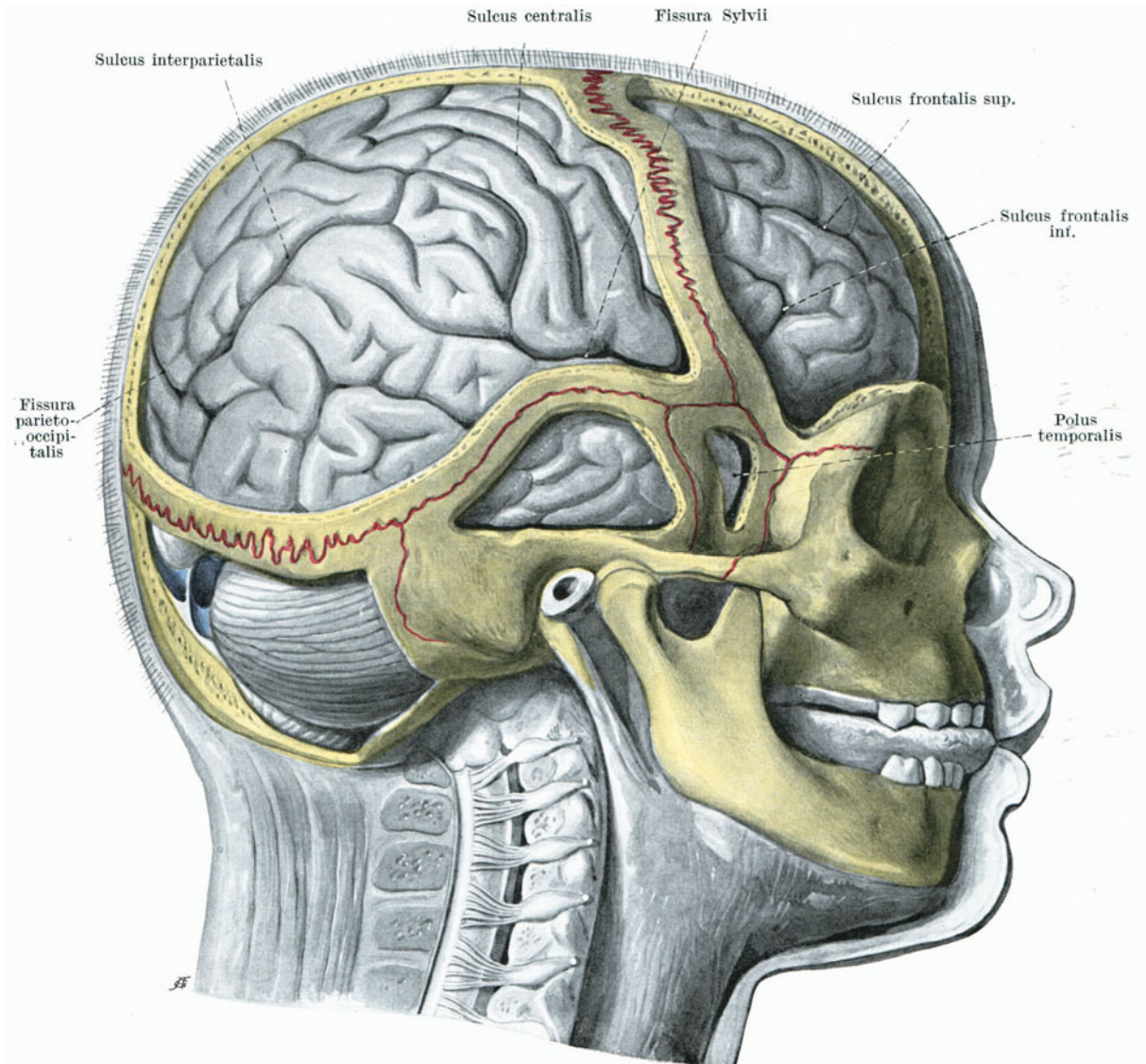


Fig. 30. Topographie des Gehirns zu den Nähten (beim Kind).

bei einer Anzahl von Trepanationen überzeugt haben, sehr rasch. Beim Erreichen der Dura schaltet sich die Trepankrone automatisch aus. Der Apparat arbeitet sehr exakt, nur gleitet er manchmal an sehr stark konvexen Stellen der Schädelkapsel (z. B. über dem Tuber parietale) leicht ab.

Die Durchtrennung des Knochens zwischen den Bohrlöchern geschieht sehr rasch mittelst der Sudeckschen Fräse. Ganz zweckmäßig ist es, dieselbe mit

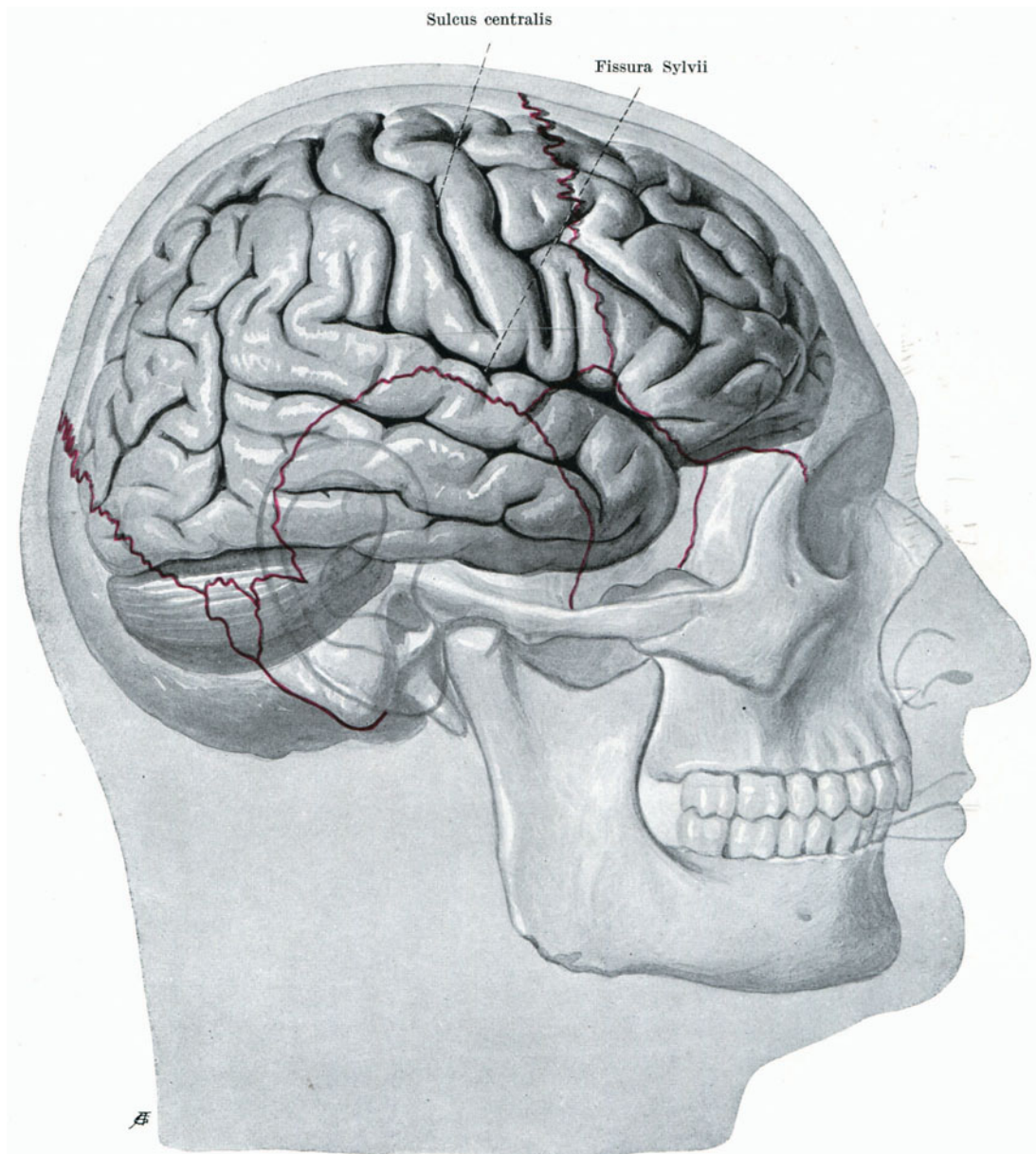


Fig. 31. Topographie des Gehirns zu den Nähten.

einem halbkugeligen Schützer zu armieren, um Verletzungen der Dura zu vermeiden. Ein solcher Apparat ist bei dem oben erwähnten de Martelschen Instrument vorhanden.

Ein anderes Instrument, welches nach unseren Erfahrungen recht zweckmäßig ist, ist die mit elektrischem Motor betriebene Borchardtsche Fräse. Sie durchschneidet in Form einer Rinne nur die Tabula externa, während die Tabula interna dann sekundär mit Hammer und Meißel oder Dahlgrenzange zu durchtrennen ist. Ein verstellbarer äußerer Schützer verhindert, daß die Fräse zu tief eindringt.

Für nicht zu dicke Schädel stellt die Dahlgrensche Zange ein sehr brauchbares Instrument dar, welches den Vorteil hat, überall anwendbar und vom elektrischen Motor unabhängig zu sein. Der zwischen Dura und Knochenunterfläche eingeführte Haken beißt den Knochen gegen ein an dessen Außenseite angreifendes Widerlager durch.

Es empfiehlt sich vor Anwendung des Dahlgrenschen Instrumentes eine Rinne in die Tabula externa mit der Borchardtschen Fräse oder mit einem schmalen Hohlmeißel anzulegen. Die nachfolgende Durchtrennung des Knochens mit der Dahlgrenschen Zange geschieht auf diese Weise auch bei recht dickem Schädelknochen ziemlich leicht. Dieses Vorgehen, welches wir in letzter Zeit meist angewandt haben, besitzt den Vorzug der Einfachheit.

Endlich ist die Eröffnung des Schädels mit der Giglischen Säge zu erwähnen. Bevor die Säge von einem Bohrloch zum anderen durchgezogen wird, ist es notwendig, auf dieser Strecke die Dura vom Knochen zu lösen. Zu diesem Zwecke verwendet man die elastische Uhrfeder nach Lauenstein. Bei Verwendung der Giglischen Säge können Duraverletzungen unschwer zustandekommen, weshalb wir diese Methode nicht sehr empfehlen würden.

Ist nun der Hautperiostknochenlappen auf eine der beschriebenen Arten umschnitten, so wird der Knochen an der Basis des Lappens durch einige Meißelschläge verjüngt. Durch Raspatorien, welche in den Knochenschnitt zwischen Lappen und Dura eingeführt werden, wird der Lappen vorsichtig gehoben, bis der Knochen an der Basis einbricht. Um am zurückgeklappten Lappen ein Ablösen der Weichteile vom Knochen zu vermeiden, empfiehlt sich, die Krauseschen Klammern anzulegen.

In Fig. 26—29 sind die Verhältnisse der Hirnrinde, insoweit deren Kenntnis während der Operation notwendig ist, dargestellt. Man sieht in Fig. 26 und 28 die motorischen und sensorischen Rindenzonen, außerdem sind in Fig. 27 und 29 die Hirnfurchen und Windungen in schematischer Übersicht wiedergegeben.

In Fig. 30 und 31 sind die Lagebeziehungen der verschiedenen Gehirnabschnitte zu den einzelnen Schädelknochen dargestellt. Dabei sind in Fig. 30 längs der einzelnen Nähte schmale Knochenspannen erhalten, während in Fig. 31 die Nähte linear auf die Oberfläche projiziert erscheinen.

Nach diesen allgemeinen Vorbemerkungen soll nun an die Beschreibung der operativen Eingriffe an den einzelnen Regionen gegangen werden.

### III. Operationen am Großhirn.

Für die Operationen an der Konvexität des Großhirns kommen folgende Regionen in Betracht: 1. die motorische Region, 2. das Stirnhirn, 3. der Parietal- und Hinterhauptlappen und 4. der Schläfelappen.

#### 1. Freilegung der motorischen Region.

Weitaus die häufigste Lokalisation von Erkrankungen, welche in operativer Hinsicht in Betracht kommen, betrifft die motorische Region. Wenn auch das in der Einleitung zitierte Wort von Bergmanns heute nicht mehr voll zu Recht besteht, daß die Hirnchirurgie eine Chirurgie der Zentralwindungen ist, so gehören auch noch heute die Mehrzahl der operativ freigelegten Tumoren der motorischen Region an.

Die motorische Region ist angeordnet um die Fissura centralis Rolandi, welche von der Mantelkante bis an die Fissura Sylvii reicht. Dementsprechend muß die Freilegung der motorischen Region womöglich so gestaltet werden, daß die Fissura Rolandi in der Mitte des freigelegten Rindenfeldes zu liegen kommt. In Erkenntnis der besonderen Wichtigkeit der Fissura Rolandi hat man eine große Anzahl von Methoden angegeben, um diese Furche an der Schädeloberfläche zu projizieren.

#### Kraniozerebrale Topographie.

Es sollen hier nur einige gebräuchliche Methoden an der Hand von Skizzen angeführt werden. Im übrigen verweisen wir auf die ausführliche Darstellung dieses Kapitels durch W. Müller in der Deutschen Chirurgie.

#### Methode nach Köhler (Fig. 32).

Köhler macht die Bestimmung mittelst eines Apparates, der aus vier Metallbändern besteht. Der eine Metallstreifen (1) wird in der Medianebene von der Nasenwurzel bis zum Nacken gelegt. Hierauf wird die „Deutsche Horizontale“ (D H) angezeichnet, d. h. die Verbindungslinie des unteren Orbitalrandes mit dem oberen Rande des äußeren Gehörganges. Nun wird das Metallband 2 längs des Metallbandes 1 so lange verschoben bis es unmittelbar vor dem Ohr herabzieht und gleichzeitig auf der Deutschen Horizontalen senkrecht steht (Präaurikularlinie). Ein 3. Metallband wird in derselben Weise durch den hinteren Umfang des Processus mastoideus gelegt (Linea retromastoidea). Wird nun die Präaurikularlinie in 12 Teile geteilt, so ergibt der 5. Teilstrich, von der Deutschen Horizontalen gerechnet, das untere vordere Ende des Sulcus centralis. Verbindet man diesen Punkt mit dem Schnittpunkt des Bandes 3 und 1, so erhält man die Lage der Zentralfurche.

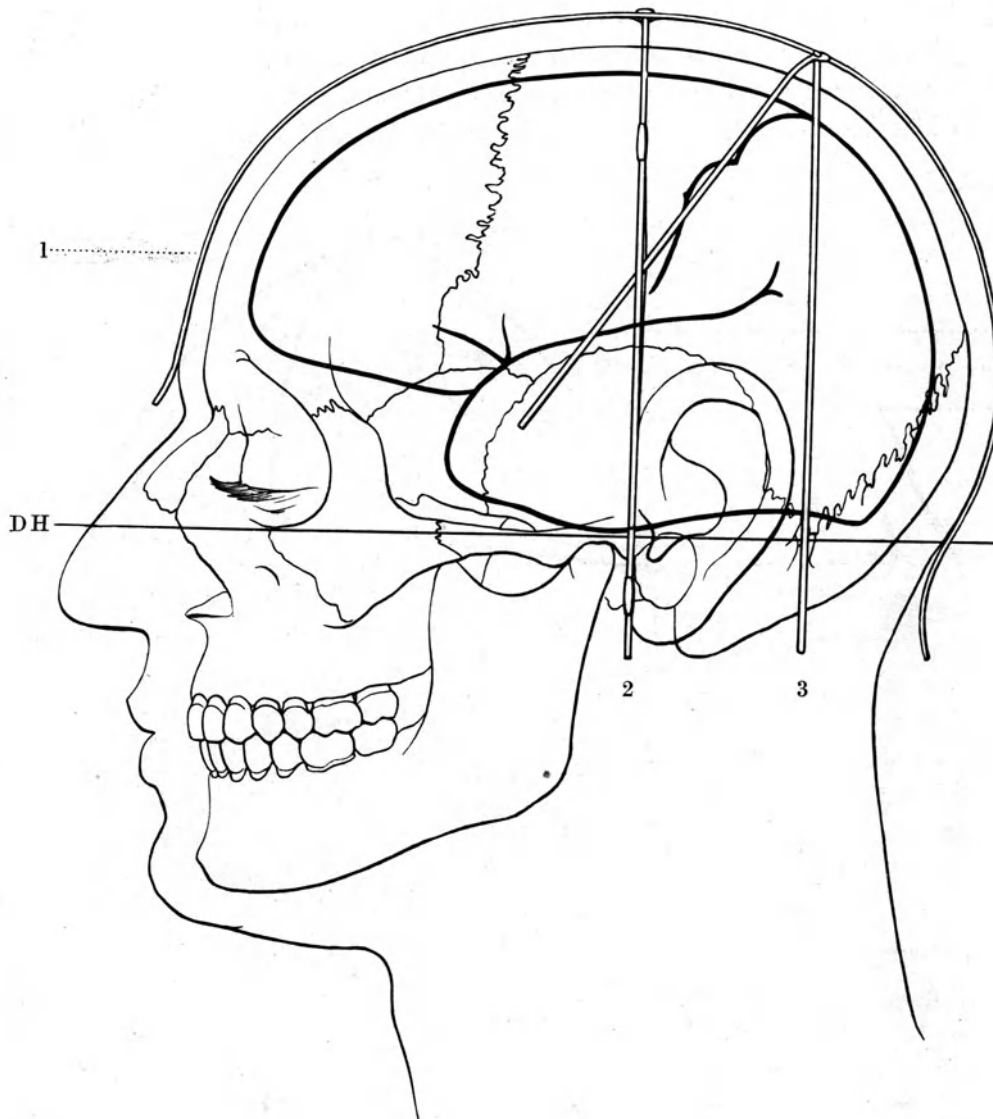


Fig. 32. Kraniozerebrale Topographie nach Köhler.

**Methode nach Kocher (Fig. 33).**

Kocher bestimmt zuerst die Äquatorlinie, d. i. eine Linie, welche quer um den Kopf von der Glabella zur Protuberantia occipitalis externa gezogen wird (c—e). Eine 2. Linie wird gleichfalls von der Glabella bis zur Protuberantia occipitalis externa, jedoch in der Medianlinie geführt (Sagittal-Meridian). Der letztere Abstand wird in die Hälfte geteilt und dadurch der Scheitelpunkt bezeichnet. Legt man nun von hier aus einen Meridian, welcher  $60^{\circ}$  von dem vorderen Teil der Mittellinie absteht



zur Äquatorlinie, so erhält man den vorderen Schrägmeridian. In dieser Linie (Linea praecentralis) liegt der Sulcus praecentralis. Da im Gyrus centralis anterior, also unmittelbar hinter der Präzenturfurche, die wichtigsten motorischen Rindenfelder liegen, so hält Kocher die Bestimmung der Präzenturfurche für wichtiger als die

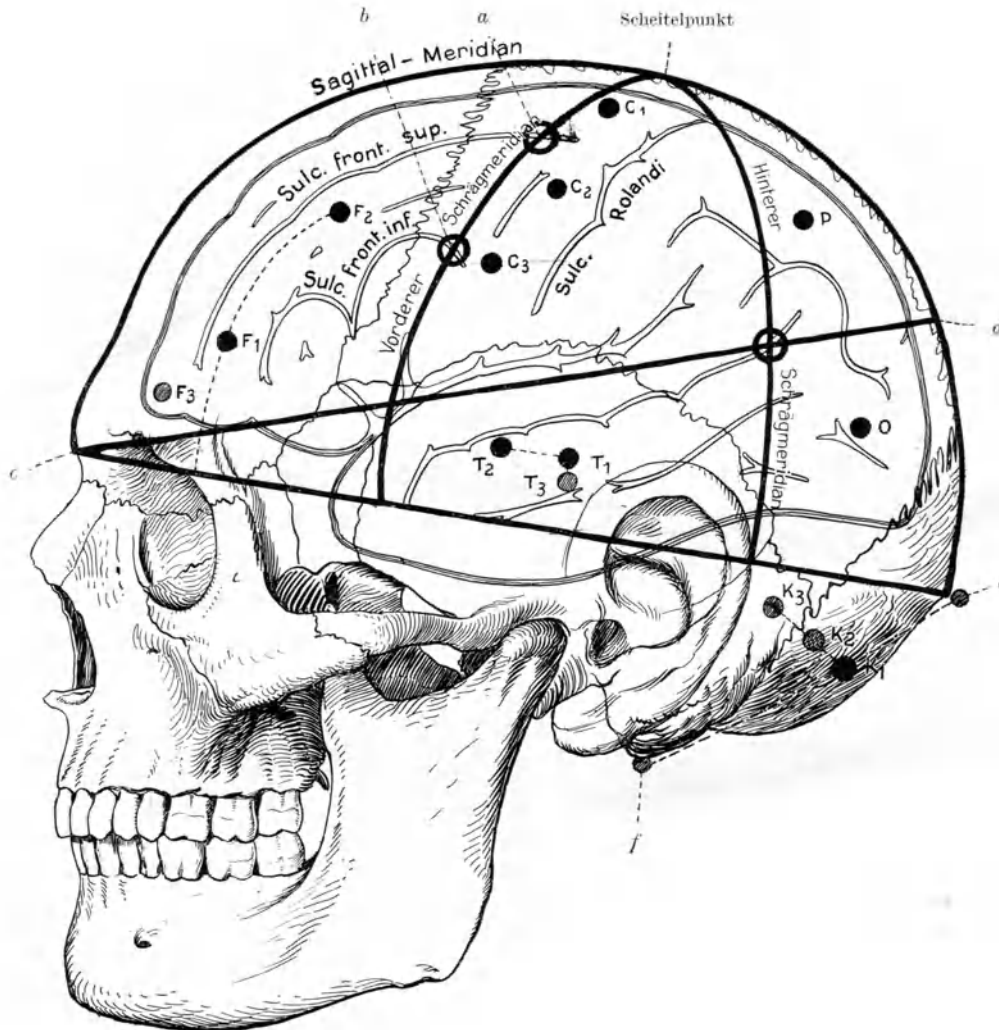


Fig. 33. Kraniozerebrale Topographie nach Kocher und Punktionsstellen nach Neißer und Pollack.

des Sulcus centralis Rolandi. Teilt man die Präzentrallinie in drei Teile, so bezeichnen die Teilstriche (a und b) die Einmündungsstellen des Sulcus frontalis superior, bzw. inferior, in den Sulcus praecentralis. De Quervain macht die Winkelmessung dadurch entbehrlich, daß er die Halbperipherie der Äquatoriallinie in drei gleiche Teile teilt. Der vordere Teilungspunkt mit dem Scheitelpunkt verbunden ergibt die Lage des Sulcus praecentralis.

Legt man den analogen Meridian nach rückwärts, welcher  $60^\circ$  von dem hinteren Teil der Medianebene entfernt ist, so trennt dieser hintere Schrägmeridian (*Linea limitans*) den *Gyrus supramarginalis* vom *Gyrus angularis* und in seinem unteren Teil den Schläfelappen vom Hinterhauptlappen.

Die *Linea naso-lambdaidea* (c—d) ist die Verbindungslinie zwischen der Glabella und einem Punkt, welcher 1 cm höher als die Spitze der Lambdanaht in der Medianlinie liegt. Der Kreuzungspunkt dieser Linie mit der *Linea praecentralis* gibt das vordere Ende der Sylvischen Furche an, der Kreuzungspunkt mit der *Linea limitans* bezeichnet das hintere Ende des *Sulcus temporalis superior*. Der Endpunkt der *Linea naso-lambdaidea* an der Medianlinie entspricht der *Fissura parieto-occipitalis*, also der Grenze zwischen Okzipital- und Parietallappen.

#### Methode nach Krönlein (Fig. 34).

Krönlein, welcher sich bei der Konstruktion seines Systems auf die Untersuchungen von Froiep stützt, bestimmt den *Sulcus centralis* und die *Fissura Sylvii* durch folgende Linien:

1. *Linea horizontalis auriculo-orbitalis* = Deutsche Horizontale, d. i. die Verbindungslinie des unteren Orbitalrandes mit dem oberen Rande des *Meatus acusticus externus*.
2. *Linea horizontalis supraorbitalis* = obere Horizontale, d. i. eine Linie, welche durch den oberen Orbitalbogen geht und mit der Deutschen Horizontalen parallel ist.
3. *Linea verticalis zygomatica* = vordere Vertikale, d. i. eine von der Mitte des Jochbogens ausgehende Vertikale, welche also senkrecht steht zur Deutschen Horizontalen.
4. *Linea verticalis auricularis* = mittlere Vertikale, d. i. eine Linie, welche vom Unterkieferköpfchen senkrecht zur Deutschen Horizontalen nach aufwärts zieht.
5. *Linea verticalis retromastoidea* = hintere Vertikale, d. i. eine Linie, welche vom hintersten Punkt der Basis des *Processus mastoideus* nach aufwärts zieht und senkrecht zur Deutschen Horizontalen steht.

Nach Einzeichnung dieser Hilfslinien wird der *Sulcus centralis* in folgender Weise bestimmt:

Man geht vom Kreuzungspunkt der oberen Horizontalen und vorderen Vertikalen aus und verbindet diesen Punkt (b) mit dem Scheitelpunkt (a) der hinteren Vertikalen. Die Strecke dieser Linie a—b, welche zwischen der mittleren und hinteren Vertikalen liegt, bezeichnet die Lage des *Sulcus centralis* (rot gezeichnet).

Die Bestimmung der *Fissura Sylvii* geschieht folgendermaßen:

Der Winkel, welchen die Linie a—b mit dem hinteren Abschnitt der oberen Horizontalen bildet, wird halbiert. Der zwischen vorderen und hinteren Vertikalen liegende Anteil der Halbierungslinie (blau gezeichnet) entspricht der *Fissura Sylvii*.



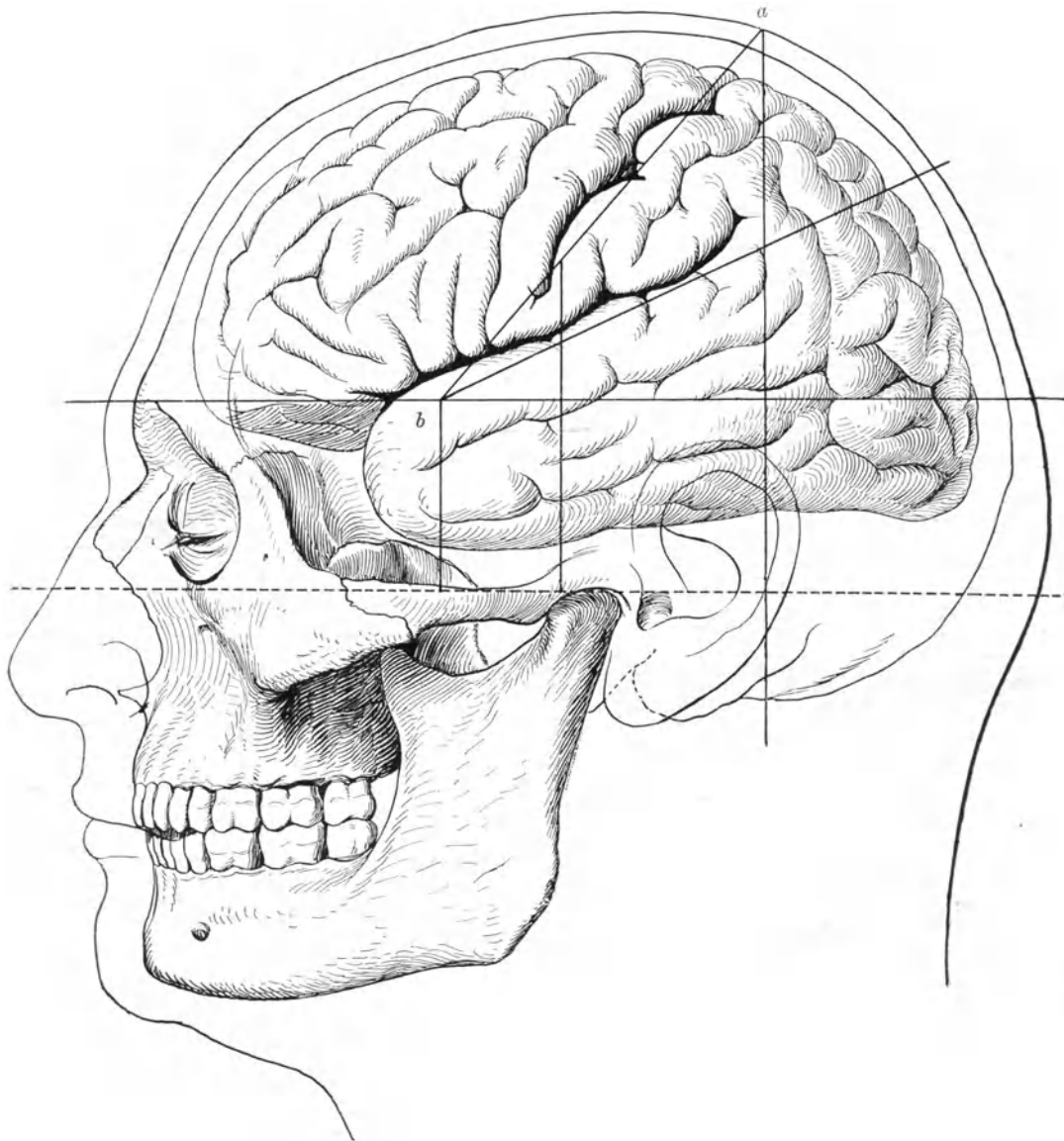

Fig. 34. Kraniozerebrale Topographie nach Krönlein.

**Eigene Methode** (Fig. 35).

Wir würden folgende Methode empfehlen, welche ohne Winkelteilung und Zentimetermaß ausführbar ist:

Parallel zur Deutschen Horizontalen wird durch den Augenbrauenbogen eine Linie zum Hinterkopf gezogen (c). Auf ihr senkrecht wird entsprechend dem Mandibulaköpfchen und dem Processus mastoideus je eine Lotrechte errichtet (vordere und hintere Vertikale), welche die Medianlinie in Punkt a und b schneidet. Die Distanz

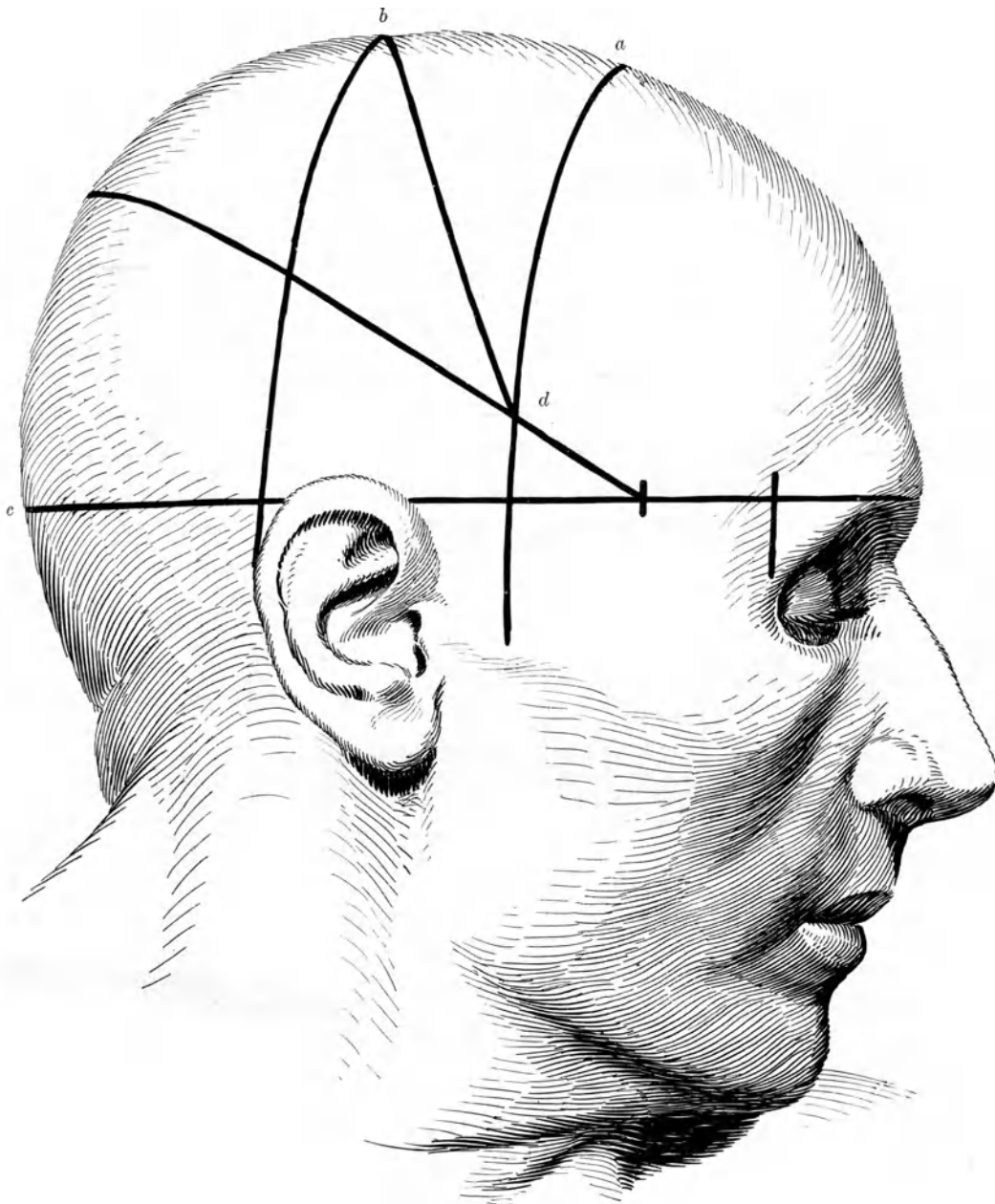


Fig. 35. Eigene Methode.

zwischen dem Seitenrand der Orbita und der vorderen Vertikalen wird ebenso wie die Distanz zwischen Punkt b und c halbiert. Verbindet man diese beiden Halbierungspunkte, so hat man die Linie der Fissura Sylvii. Verbindet man den Schnittpunkt dieser Linie und der vorderen Vertikalen (Punkt d) mit dem Punkte b, so hat man die Fissura Rolandi.

Es ist klar, daß die Lagebestimmung der Furchen, welche durch diese oder andere Methoden gewonnen wird, keine absolut exakte ist. Dies erhellt schon daraus, daß der Unterschied der einzelnen Schädelformen eine Verschiebung der Gehirnteile und damit auch der Furchen und Windungen bedingt. Überdies sind die Punkte, von denen aus die einzelnen Richtlinien gezogen werden, nicht mathematisch genau bestimmt. So ist z. B. die Lage der hinteren Vertikalen, welche sowohl bei der Methode Krönllein als Köhlers gezogen wird, variabel, je nachdem der Processus mastoideus in dem einen Fall weiter, in dem anderen Fall weniger weit nach rückwärts reicht. Diese Veränderlichkeit der Lage der Linien fällt jedoch für die Praxis nicht zu schwer ins Gewicht. Wie schon früher erwähnt, legen wir stets ausgedehnte Partien der Hirnoberfläche frei und da genügt die durch die genannten Methoden erzielte oberflächliche Bestimmung vollkommen; eine Differenz um einige Millimeter spielt hierbei keine Rolle.

Die Freilegung der motorischen Region geschieht in folgender Weise: Nachdem die Fissura Sylvii und Rolandi auf dem rasierten Schädel projiziert sind (Fig. 36, rote Linien), wird ein großer viereckiger Hautlappen umschnitten, dessen Stiel nach abwärts liegt und dessen einer Schenkel vor, und dessen anderer hinter dem Ohr zu liegen kommt. Der Schnitt wird sofort bis auf den Knochen geführt; nach sorgfältiger Blutstillung und Abschieben des Periosts im Bereich des Schnittes wird die Eröffnung des Schädels auf eine der oben beschriebenen Methoden gemacht. Es liegt nun die Dura und auf ihr einzelne Äste der Arteria meningea media frei. Vor der Eröffnung der Dura müssen die größeren Äste der Arteria meningea media unterbunden werden, falls sie in den Duraschnitt fallen. Es geschieht dies dadurch, daß die Dura rechts und links von der Arterie geschlitzt und das Gefäß samt dem dadurch entstehenden schmalen Durastreifen in die Umstechungsligatur gefaßt wird. Kleine Äste der Arteria meningea media können erst nach der Durchschneidung der Dura mit dem Schieber gefaßt werden.

Die Eröffnung der Dura kann auf verschiedene Weise geschehen: Krause empfiehlt für manche Fälle die Dura mit einem dem Hautperiostknochenlappen entgegengesetzten Lappen zu eröffnen, andere bevorzugen die sternförmige Inzision. Es erscheint uns ziemlich irrelevant, auf welche Weise man die Dura eröffnet, jedoch sind mehrere Punkte zu beachten: Vor allem muß bei der Eröffnung der Dura jede Verletzung der weichen Hirnhäute vermieden werden. Tritt eine solche zufälligerweise ein, so quillt sofort das Gehirn, falls der Innendruck erhöht ist, durch die Lücke der weichen Hirnhäute durch; dieser kleine Prolaps vergrößert sich oft rapid und führt zum Zerfall dieser Partie der Gehirnrinde.

Ferner soll bei der Eröffnung der Dura nicht zu nahe an den Knochenrand herangegangen werden, damit die Naht des Duralappens an den Durarand nicht auf Schwierig-

keiten stößt, und endlich muß die nachbarliche Beziehung des Sinus sagittalis zu dem oberen Rand der Wunde im Auge behalten werden. Der Sinus sagittalis zeigt gerade in der motorischen Region eine Reihe von seitwärts gerichteten Ausbuchtungen (Lacunae laterales), welche zu den daselbst gelegenen Pacchionischen Granulationen in Beziehungen treten.

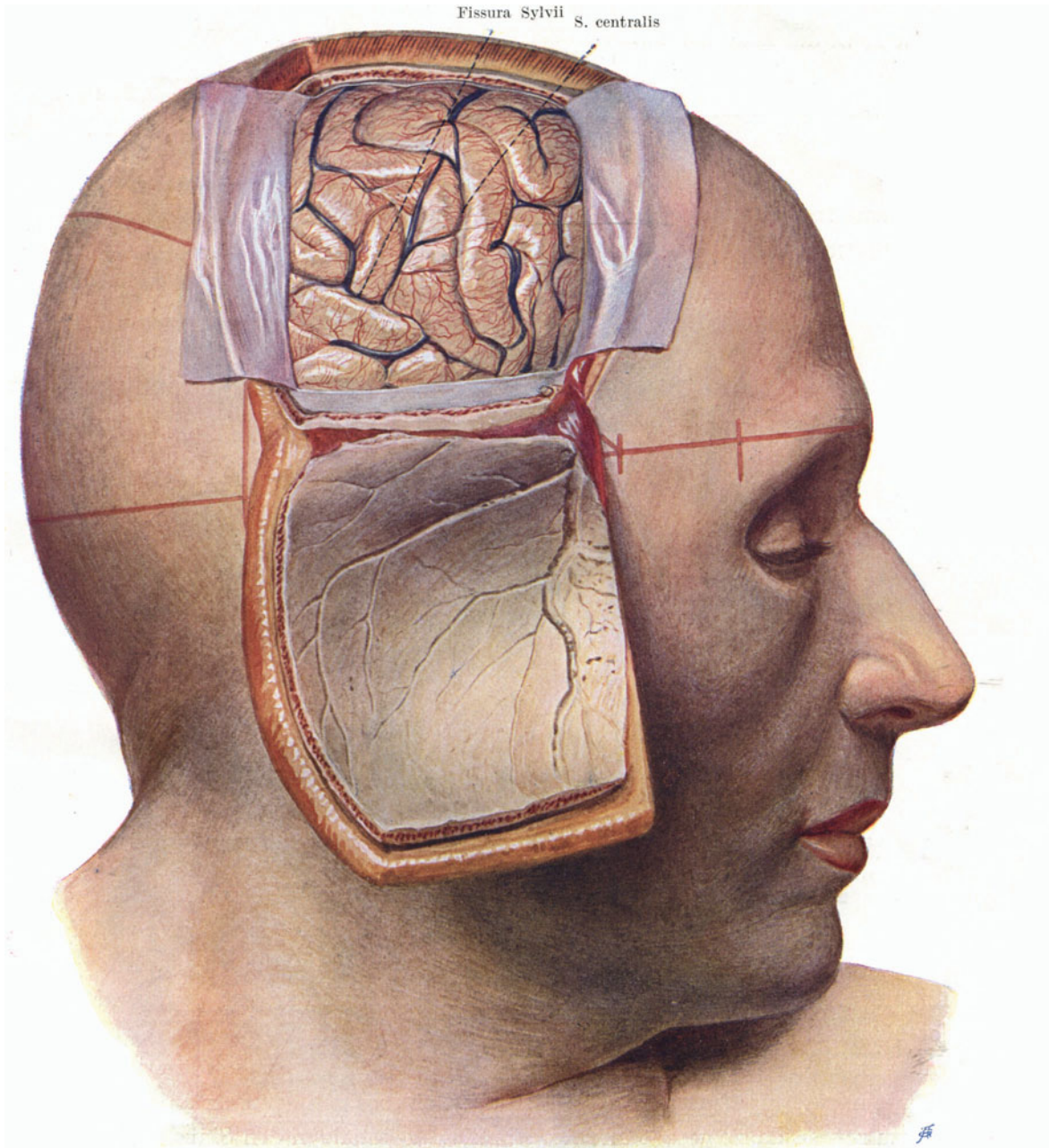


Fig. 36. Osteoplastische Freilegung der motorischen Region.



In Fig. 37 ist ein Frontalschnitt durch den Sinus sagittalis samt den anliegenden Dura- und Hirnpartien dargestellt. Auf der rechten Seite des Bildes sieht man eine Ausbuchtung der lateralen Sinuswand, Lacuna lateralis, in welche ein zottenartiges Gebilde der Arachnoidea hineinragt, Pacchionische Granulation. Das Bild zeigt auch den Zusammenhang des Sinus und der Lacuna mit dem extrakraniellen Kreislauf, sowohl durch Emissarien als auch auf dem Wege der diploetischen (Breschetschen) Venen.

Schon äußerlich charakterisiert sich dieses Verhalten dadurch, daß die Dura daselbst sehr verdünnt und bläulich verfärbt erscheint. Manchmal reißt sogar bei dem

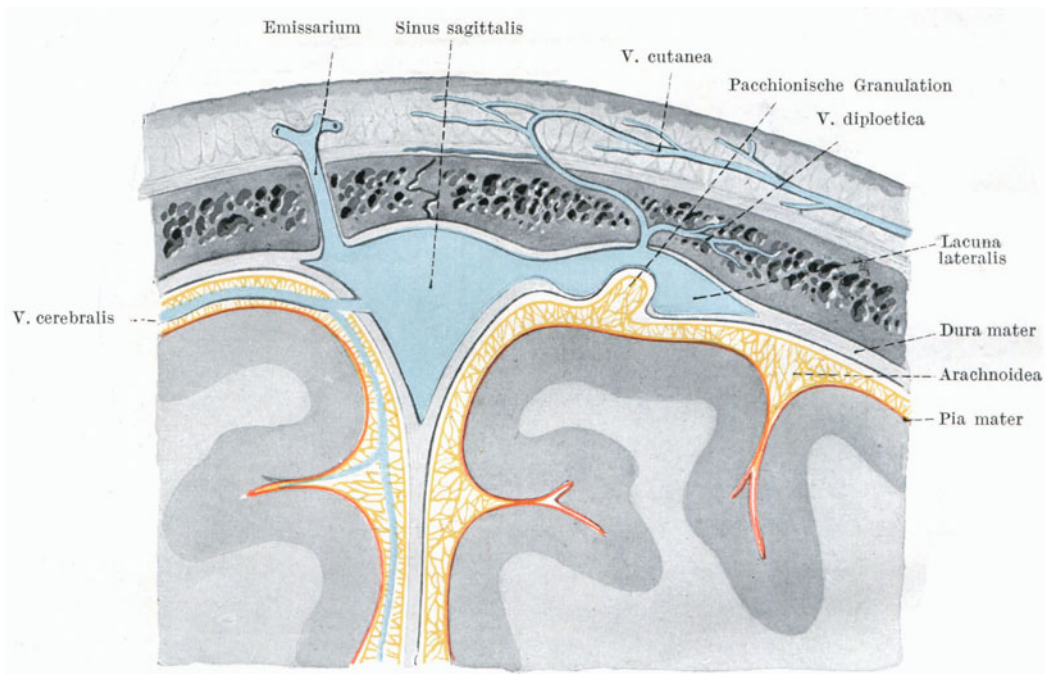


Fig. 37. Frontalschnitt durch Sinus sagittalis. Schematisch.

Abheben des Knochens die zarte Duralamelle ein, wodurch es sofort zu einer profusen Blutung kommt.

Die Eröffnung der Dura soll daher so geschehen, daß der Schnitt keinesfalls durch eine so charakterisierte Stelle der Dura hindurchgeht. Von praktischer Wichtigkeit sind die Venen, welche von der Konvexität des Gehirns kommend, in den Sinus einmünden. In einem Fall, in dem man z. B. durch den Tumor gezwungen ist, nahe oder bis zur Mantelkante zu operieren, empfiehlt es sich, die Venen möglichst entfernt von ihrer Einmündungsstelle wegen Gefahr der Thrombose zu unterbinden. Außerdem hüte man sich beim Abheben des Gehirnes von der Falx an den Venen zu stark zu zerren, da sie gerade an ihrer Einmündungsstelle in den Sinus am leichtesten einreißen.

Ist die Dura auf die beschriebene Weise eröffnet und zurückgeschlagen, so liegt dann das von der gefäßreichen Arachnoidea und Pia bekleidete Gehirn bloß. In der ersten verlaufen größere Arterien und Venen. Dort, wo die Durchtrennung solcher Gefäße notwendig ist (z. B. bei Exstirpation von intrazerebral gelegenen Tumoren) müssen die zuführenden Gefäße exakt ligiert werden. Es geschieht dies mittelst feiner Aneurysmennadeln oder durch Umstechung. Da diese Gefäße auch bei dem geringsten Zug leicht einreißen, empfiehlt es sich, die Ligatur nicht in der gewöhnlichen Weise doppelt, sondern nur einfach zu knüpfen.

Cushing hat zur Blutstillung an den feinen Hirngefäßen ein eigenes Instrumentarium angegeben. Er richtet sich aus feinem Silberdraht Klammern zurecht, welche mit Hilfe einer Pinzette an dem blutenden Gefäß angelegt werden und liegen bleiben.

Während die Blutung aus den in den Hirnhäuten verlaufenden Gefäßen eine verhältnismäßig starke ist, blutet es aus der Schnittwunde der Hirnsubstanz selbst nur sehr gering. Hier ist eine besondere Blutstillung überhaupt nicht vonnöten.

Zur Charakterisierung der Fissura Rolandi, welche die wichtigste Orientierung gewährt, sei noch folgendes angeführt:

Während der Sulcus praecentralis und retrocentralis meistens ein wenig verzweigt oder unterbrochen sind, ist die Zentralfurche selbst unverzweigt und niemals unterbrochen und ferner läßt sich immer zeigen, daß die Fissura Rolandi die Mantelkante überschneidet und die mediale Gehirnlfläche erreicht. Ihr unteres Ende konfluiert fast ausnahmslos mit die Fissura Sylvii. Durch die Bestimmung der Fissura Rolandi ist die Orientierung der beiden Zentralwindungen eine einfache (Fig. 38).

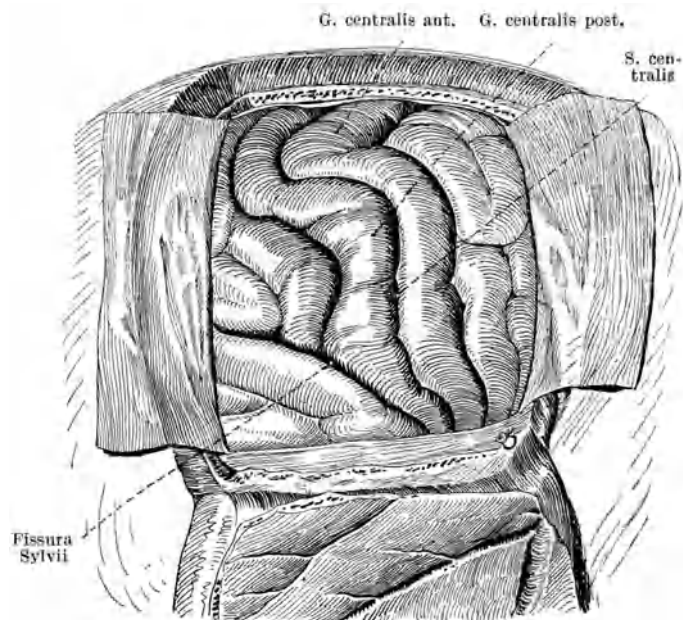


Fig. 38. Schematische Darstellung der Windungen in der motorischen Region. Hirnhäute abgezogen.

## 2. Stirnhirn.

Für die in den hinteren Teilen der Stirnwindungen lokalisierten Prozesse, die ja häufig auch in die motorische Region übergreifen, ist die oben beschriebene

Freilegung der motorischen Region zu wählen, nur mit dem Unterschied, daß die Trepanationsöffnung weiter nach vorne reicht. Von einer bildlichen Darstellung kann aus dem erwähnten Grund abgesehen werden.

Die Freilegung der pathologischen Prozesse im vorderen und basalen Anteil des Stirnhirns geschieht mit einem Hautperiostknochenlappen, der seinen Stiel oberhalb des Supraorbitalbogens hat (Fig. 39) oder ähnlich jenem, welcher in Fig. 45 und 46 für die Freilegung der Hypophyse Verwendung findet. Von besonderer Bedeutung für die Freilegung des Stirnhirns ist das Verhalten des Sinus frontalis.

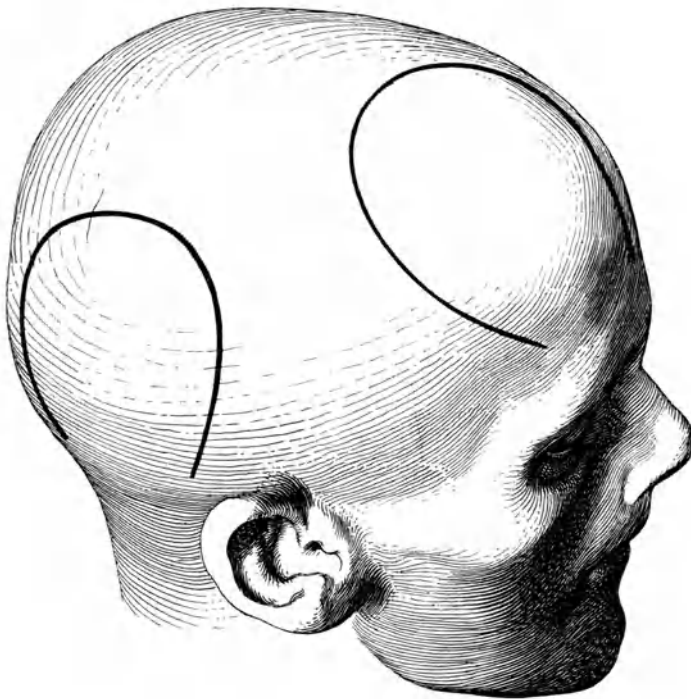


Fig. 39. Schema über die Freilegung des Stirn- und Hinterhauptlappens.

Die Größe und Ausdehnung des Sinus frontalis, welche wie bekannt sehr variabel ist, läßt sich einwandfrei am Röntgenbilde feststellen. Es ist daher notwendig vor der Operation ein geeignetes Röntgenbild herstellen zu lassen. Wenn es möglich ist, so ist die Trepanationsöffnung so anzulegen, daß der Sinus vermieden wird; kommt es aber trotz aller Vorsicht zur Eröffnung, oder ist diese wegen der Größe des Sinus unvermeidlich, dann ist es notwendig, vor Umlegung des Knochens den Knochenlappen selbst und seine beiden Lamellen an der Basis möglichst einzu-

schneiden, da man Gefahr läuft, daß beim Umklappen der Knochen im Bereich des Orbitaldaches bricht. Krause schützt sich vor dieser Komplikation dadurch, daß er eine Aufklappung mit hinterem Stiel macht. Ist der Sinus frontalis eröffnet, so vermeidet die exakte Entfernung des Schleimhautsackes am besten die Infektion.

Die Erkennung der beiden Stirnfurchen, welche in sagittaler Richtung verlaufen, ist eine relativ einfache.

Falls der pathologische Prozeß an der Facies orbitalis des Stirnhirns gelegen ist, muß das Hirn mit einem Spatel nach oben gehalten werden. Es kommt dann das von der Dura überzogene Orbitaldach, sowie die basale Hirnoberfläche in großer Ausdehnung zum Vorschein.



### 3. Scheitel- und Hinterhauptlappen.

Die Freilegung dieses Gehirnabschnittes unterscheidet sich von dem der motorischen Region dadurch, daß sie weiter nach rückwärts verschoben wird. Der viereckige Lappen reicht nach abwärts bis zu einer Linie, welche von der Protuberantia occipitalis externa zum oberen Rande des äußeren Gehörganges zieht. In dieser Linie verläuft nämlich der Sinus transversus, unter dieser Linie liegt bereits das Kleinhirn (Fig. 39).

Praktisch wichtig ist das unter Umständen mächtig entwickelte Emissarium parietale, welches nahe der Sutura sagittalis in der hinteren Hälfte des Os parietale gelegen ist.

Von den vorhandenen Furchen charakterisiert sich der Sulcus interparietalis durch seine Tiefe und seinen meist nach oben konvexen Verlauf. Zwischen dem Sulcus interparietalis und der Mantelkante liegt der Lobulus parietalis superior und basalwärts vom Sulcus interparietalis findet sich der die Fissura Sylvii abschließende Gyrus supramarginalis und unmittelbar dahinter der Gyrus angularis, um das obere Ende des Sulcus temporalis primus.

### 4. Schläfelappen.

Die Freilegung des Schläfehirns ergibt sich aus Fig. 62 und 63, welche die Krausesche Freilegung des Ganglion Gasseri demonstrieren. Der Stiel des Hautperiostknochenlappens liegt vor dem Ohr, seine Basis unmittelbar über dem Os zygomaticum. Auch bei der in Fig. 91 dargestellten Ventiloperation nach Cushing wird der Schläfelappen durch Trepanation in der Fossa temporalis freigelegt.

### Komplikationen bei Hirnoperationen.

Eine der gefürchtetsten Komplikationen bei Hirnoperationen ist der Gehirnprolaps. Er ist stets der Ausdruck einer intrakraniellen Drucksteigerung.

Was die entzündlichen Veränderungen als Ursache des Gehirnprolapses anlangt, so sehen wir nach Trepanationen, welche wegen traumatischer Verletzungen des Schädels gemacht werden, das Gehirn oft weit prolabieren. Die entzündlichen Prozesse des Gehirns sind die Ursache des Prolapses. Gehen dieselben auf geeignete Maßnahmen (absolute Bettruhe etc.) zurück, so sinkt das Gehirn allmählich ein und der Prolaps verschwindet. Umgekehrt können wir aus dem Wiederauftreten des Prolapses auf ein neuerliches Aufflackern der entzündlichen Erscheinungen des Gehirns (Bildung eines Abszesses) schließen. In der mehrfachen Lumbalpunktion von größeren Mengen (60—100 ccm) Liquor (Demmer) besitzen wir ein Mittel, welches den Prolaps in vielen Fällen günstig beeinflusst.

Bei aseptischen Operationen ist der Prolaps meist durch raumbeengende Tumoren oder durch Behinderung des Liquorabflusses aus den Ventrikeln (Hydrozephalus) bedingt.

Fehlt die Drucksteigerung oder gelingt es durch geeignete Maßnahmen (Ventrikelpunktion, Lumbalpunktion, Exstirpation eines Tumors etc.) dieselbe zu vermindern, dann sinkt das früher weit prolabierende Gehirn in sich zusammen und die Dura läßt sich meist sehr leicht darüber vernähen.

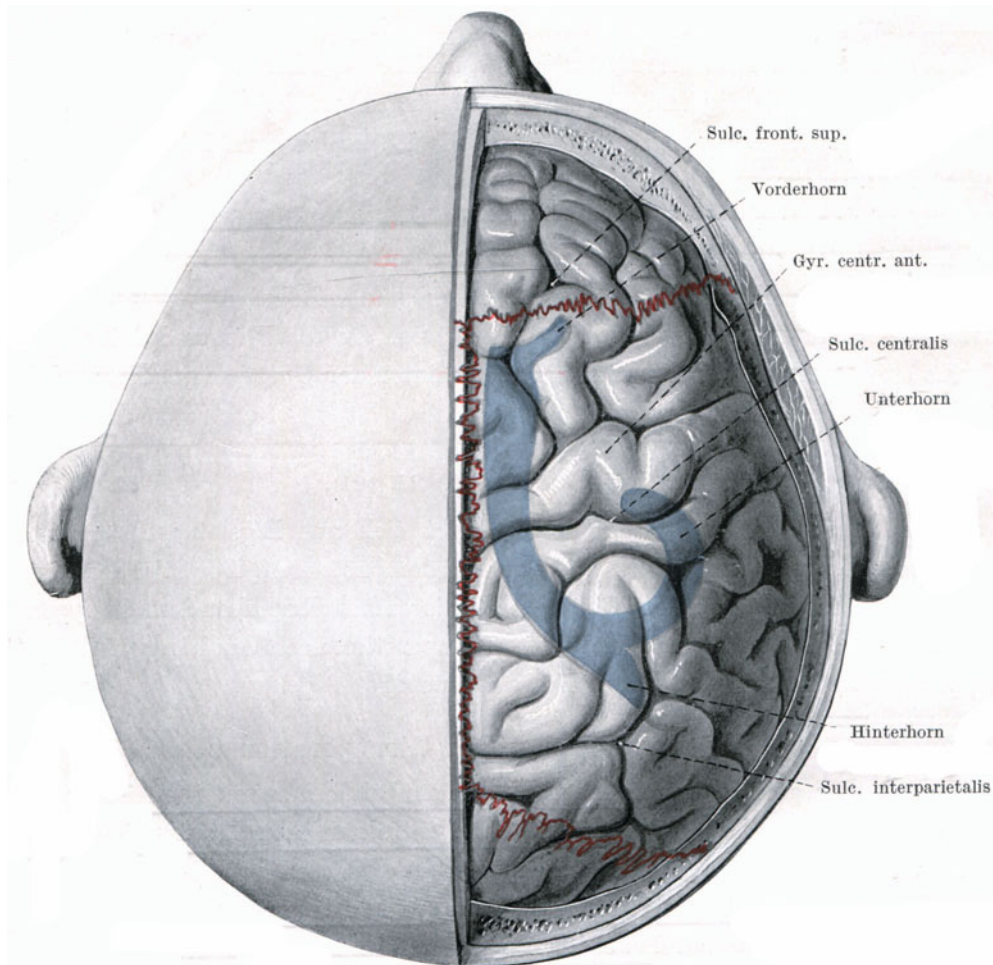


Fig. 40. Topographie des Seitenventrikels. Ansicht von oben.

Nichtsdestoweniger empfehlen wir bei fast allen Gehirnaufklappungen, auch bei solchen, bei welchen durch Exstirpation des Tumors der Hirndruck vermindert wurde, eine 1—2 cm breite Knochenspanne vom unteren Rand des Hautperiostknochenlappens wegzunehmen, oder den unteren Rand des Knochendefektes entsprechend auszubeißen. Dadurch ist einerseits das Zurückklappen des Knochendeckels erleichtert, andererseits wird ein dauerndes Ventil, welches vom Musculus temporalis gedeckt ist, geschaffen, das, im Falle es später nach der Tumorexstirpation zu einem Rezidiv kommen sollte, von Nutzen sein kann.

Von Wichtigkeit ist es nach dem Obigen, über die Lage der Seitenventrikel zu der Gehirnoberfläche orientiert zu sein. In Fällen von hochgradigem Hydrocephalus internus führt die ins Innere des Gehirns ausgeführte Punktion wohl stets zu einem

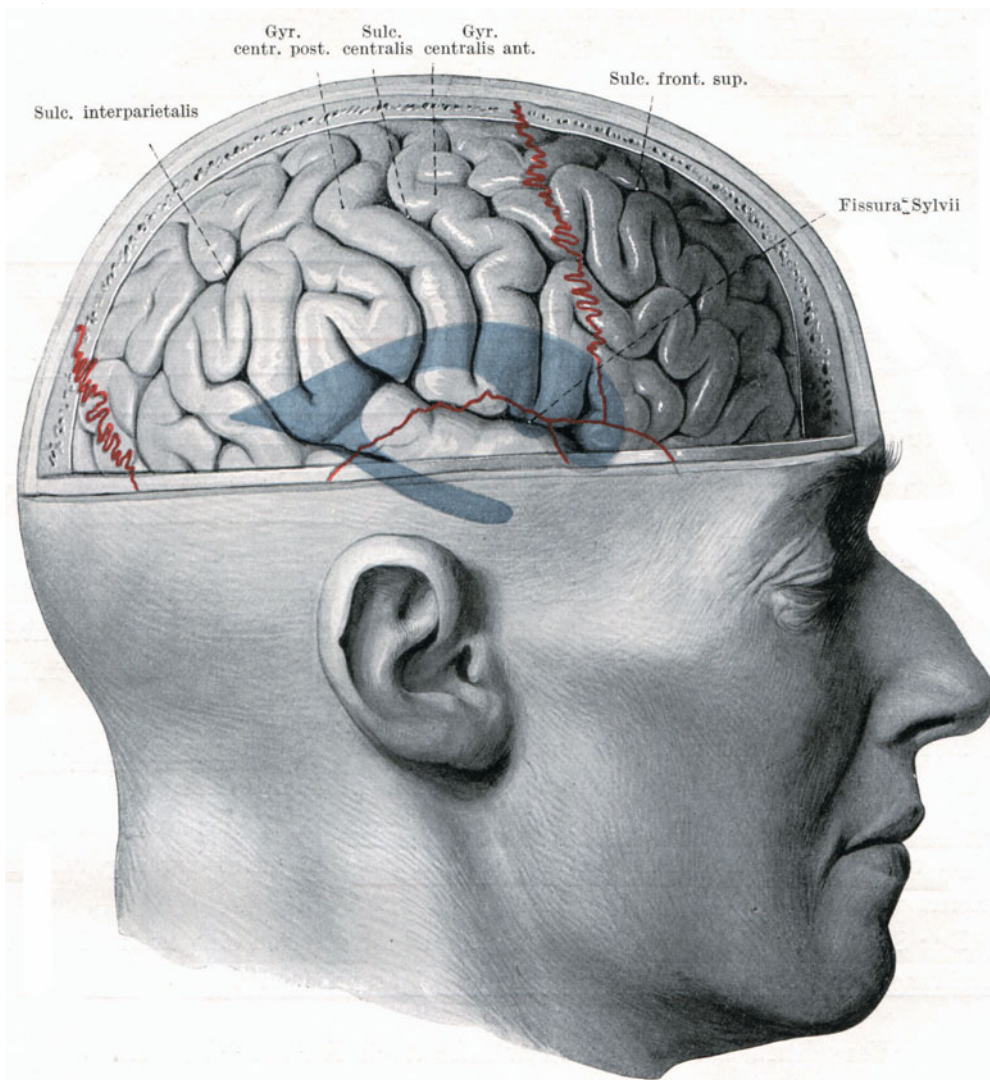


Fig. 41. Topographie des Seitenventrikels. Ansicht von der Seite.

positiven Ergebnis. Anders jedoch in Fällen, in denen z. B. bei Tumoren ein Hydrocephalus mittleren Grades vorhanden ist.

Hier ist die richtige anatomische Vorstellung über die Lage des Ventrikels von großem Nutzen. In Fig. 40 und 41 ist die Lage des normalen nicht vergrößerten Seitenventrikels und seiner Fortsätze in der Projektion von oben und von der Seite dargestellt. Allerdings in manchen Fällen von Hirntumoren zeigt die Sektion eine

so hochgradige Verdrängung des Ventrikels durch die Geschwulst, daß es auch bei genauer anatomischer Kenntnis nicht möglich ist, denselben zu punktieren.

Gelingt es nicht den Tumor, sei es wegen seiner Größe oder seiner diffusen Ausbreitung (Gliom) zu entfernen, so nehmen wir bei rapidem Wachstum dieser Geschwülste den Knochendeckel definitiv weg, da durch den ständig sich steigenden Hirndruck ein Einheilen des Knochendeckels nicht zustande kommen kann und eine Dehiszenz der Naht mit Gehirnprolaps zu befürchten ist.

Eine weitere Komplikation sind die malazischen Prozesse, welche nach Operationen in der Umgebung von Herden im Gehirn auftreten können. Bei den traumatischen Verletzungen kann nach Eröffnung eines Hirnabszesses der eiterige Zerfall in seiner Umgebung durch Einschmelzung weiter fortschreiten und endlich zur Perforation in den Ventrikel führen. Dieses Vorkommnis, welches trotz äußerst schonend durchgeführter Operation gar nicht selten eintritt, führt zur Infektion der Ventrikel und auf diesem Wege zur basalen und Konvexitätsmeningitis.

Aber auch bei aseptischen Operationen können nach Exstirpation von Tumoren malazische Herde, sei es durch die Schädigung des Hirngewebes bei der Exstirpation der Geschwulst, sei es durch Zirkulationsstörungen, eintreten. Diese malazischen Herde sind gute Nährböden für Bakterien und werden nicht so selten entweder von zufällig im Körper bestehenden Infektionsherden oder sekundär von außen infiziert.

Ein weiterer Endausgang solcher Malazien ist der Durchbruch in den Ventrikel und die Bildung einer Liquorfistel, welche letztere gleichfalls sekundär infiziert werden kann.

Der beste Schutz gegen diese Vorkommnisse bildet neben der peinlichsten Asepsis das zarte und schonende Operieren, um die Schädigung des Hirngewebes auf ein Minimum herabzusetzen. Aus diesem Grunde ist auch bei Hirnoperationen das vorsichtige, oft langsam erscheinende Arbeiten dem raschen, meist etwas gewaltsamen Operieren vorzuziehen.

Der Sekundärinfektion von außen wird am besten durch eine exakte Naht und Vermeidung jeder Drainage und Tamponade bei aseptischen Operationen begegnet.

### **Verschuß der Operationswunde nach Hirnoperationen.**

Was den Verschuß der Operationswunde nach Hirnoperationen anlangt, so ist naturgemäß unser Vorgehen nach der Art des Leidens verschieden.

1. Bei Trepanationen, welche wegen eiteriger Prozesse (Abszeß, zirkumskripte Meningitis, komplizierter Fraktur des Schädels mit oder ohne Hirnverletzungen) unternommen werden, ist die Weichteilwunde wie bei allen eiterigen Wunden zu drainieren. Der Knochen wird, wie schon eingangs erwähnt, in diesem Falle entfernt, die Gehirnwunde, bzw. der Hirnabszeß durch Drains, Dochte, Silkstreifen drainiert und die Hautwunde mit einigen Situationsnähten geschlossen.

Von diesem als allgemeine Regel aufzustellenden Vorgehen kann in einzelnen Fällen abgegangen werden und es muß der Beurteilung und Erfahrung des einzelnen Chirurgen überlassen werden, je nach dem makroskopischen Aussehen der Hirnverletzung die Wunde weit offen zu lassen oder mehr zu schließen. Zu dem primären, vollkommenen Verschuß der Hautwunde, welchen schon Clairmont auf Grund seiner Erfahrungen im Balkankrieg empfahl und welchen neuerdings Barany bei den Schußverletzungen des Schädels als Methode angewandt wissen wollte, ist nur dann zu raten, wenn die Verletzung ganz frisch ist und nicht verunreinigt erscheint. Unbedingt notwendig ist in solchen Fällen die genaueste klinische Beobachtung nach der Operation, um beim ersten Anzeichen einer Infektion die Wunde breit zu öffnen.

Dasselbe, wie für den primären Verschuß der Hautwunde, gilt auch für den primären Verschuß der Dura und des Knochens bei einer Hirnverletzung. Das Offenlassen gilt auch hier als Regel, von der man in einzelnen geeigneten Fällen unter den oben erwähnten Voraussetzungen gewiß berechtigt ist, abzugehen. So betraf der eine der zwei ersten Fälle, bei denen Körte im Jahre 1910 auf Grund der experimentellen Erfahrungen Kirschners die Deckung mit freitransplantierte Fascia lata vornahm, einen frischen komplizierten Schädelbruch mit Gehirnverletzung. Vor kurzem hat Jeger dieses Verfahren neuerdings bei den Schußverletzungen empfohlen.

Auch bei dem primären Verschuß der Knochenwunde (Bunge, v. Braumann, Franke, Stieda, Tilmann) durch Reimplantation des in Kochsalzlösung gereinigten debridierten Knochenstückes in toto, oder einzelner Teile (Macewen), wird der Erfolg davon abhängen, ob die Wunde nicht zu stark infiziert ist. Da der Grad der Infektion oft sehr schwer zu beurteilen ist, so erscheint es uns wenigstens für die nicht ganz frischen und verunreinigten Fälle geratener, von jedem primären Verschuß Abstand zu nehmen und die knöcherne Deckung erst sekundär, je nach dem Wundverlauf, etwa 1 Jahr später vorzunehmen. Gegen den primären Knochenverschuß spricht ferner die Erfahrung, daß nach Hirnverletzungen oft sehr spät, nachdem die ursprüngliche Wunde vollkommen geheilt ist, Abszesse des Gehirns auftreten können, deren Diagnose und Eröffnung, falls kein Defekt mehr im Schädeldach vorhanden ist, wesentlich erschwert ist. Endlich ist auch wegen des Auftretens epileptischer Anfälle die Deckung des Defektes erst in einem späteren Zeitpunkt geraten, wenn gleich der Einfluß eines Ventils auf das Auftreten der Epilepsie durchaus nicht sicher steht.

2. Bei Operationen im aseptischen Terrain ist hingegen von jeder Drainage und Tamponade abzuraten. Das Einführen von Streifen oder Dochten würde nur die sekundäre Infektion von außen her befördern. Die äußere Hautwunde ist durch eine Reihe von sehr exakt angelegten Knopfnähten zu schließen.

Bezüglich der Frage, ob nach Beendigung der eigentlichen Hirnoperation die Dura exakt geschlossen, bzw. der Duradefekt plastisch gedeckt werden soll, sind die Ansichten und Erfahrungen der Chirurgen geteilt. Eine Reihe erfahrener Chirurgen legen auf den Verschluß der Dura keinen besonderen Wert, sondern klappen den Hautperiostknochendeckel bei Großhirntrepanation, den Hautmuskellappen bei Kleinhirnaufklappungen unmittelbar auf die Gehirnoberfläche. Andere trachten die Durawunde zu schließen. Ist wegen zu starkem Hirndruck die Vereinigung der Duraränder nicht möglich, so wird vielfach die plastische Deckung des Defektes empfohlen.

Nach unseren Erfahrungen erscheint es sicher, daß die Gefahr der Infektion der Meningen durch den exakten Verschluß der Dura, bzw. durch den plastischen Ersatz derselben wesentlich vermindert wird; ebenso wird den gefürchteten Komplikationen des Gehirnprolapses und der Liquoristel wirksam entgegengearbeitet. Nicht unberücksichtigt darf allerdings bleiben, daß die Duraplastik eine oft nicht unwesentliche Verlängerung der Operation mit sich bringt. In allen Fällen, in denen es sich um eine dauernde Ventilbildung behufs Druckentlastung handelt, ist von einer Duraplastik Abstand zu nehmen.

Als Materialien für die Duraplastik kommen folgende in Frage:

1. Alloplastisches Material (totes oder durch Präparation seines Artcharakters beraubtes Material): Fischblasenkondom (Hanel), Bruchsack (Finsterer), Gefäße (Ritter), Gummi und Guttapercha (Abbe, Mc Cosh).

2. Heteroplastisches Material (Artfremdes, Übertragung von Tier auf Menschen): Eihaut (Freeman).

3. Homoioplastisches Material (Arteigenes, aber individuumfremdes): Peritoneum (Kocher, Beresowsky, Kolaczek).

4. Autoplastisches Material (Individuumgleiches): Periost (Sacchi), Faszie (Beck, Kirschner), Fett (E. Rehn), Haut (Wullstein).

Von den genannten Materialien verdienen die autoplastischen der 4. Gruppe, wie bei den Transplantationen überhaupt, den Vorzug, da nur die Übertragung von ein und demselben Individuum die Einheilung gewährleistet. Von den vier genannten autoplastischen Materialien kommen nach unseren Erfahrungen besonders die freie Transplantation aus der Fascia lata oder die Fetttransplantation in Betracht.

Der plastische Ersatz der Dura durch Fascia lata wurde experimentell durch Kirschner erprobt. Am Menschen wurde diese Duraplastik im Jahre 1910 zuerst von Körte mit Erfolg gemacht.

Die Faszientransplantation wird in folgender Weise ausgeführt:

Von einem Längs- oder leicht bogenförmigen Schnitt an der Außenseite des Oberschenkels wird die Fascia lata freigelegt. Hierauf wird aus der von subkutanem Fett freipräparierten Faszie ein Stück ausgeschnitten, welches etwas größer ist als

der Duradefekt. An der Entnahmestelle bleiben die Ränder des Fasziendefektes unvereinigt und wird einfach darüber die Haut geschlossen. Irgend ein Nachteil ist nach unserer Erfahrung dadurch nicht zu befürchten.

Das Transplantat wird nun durch eine Reihe von Nähten an die Duraränder befestigt. In Fällen, in denen der Durarand bis an den Knochen reicht und daher eine exakte Naht nicht möglich ist, kann man sich in der Weise helfen, daß man einen Faszienlappen, welcher bedeutend größer ist als der Duradefekt, unter die Duraränder zwischen diese und die weichen Hirnhäute hineinschiebt.

Wir haben meist die glatte, sehnig glänzende innere Fläche der Faszie auf die Hirnoberfläche gelegt. Andere Chirurgen bevorzugen hierzu wieder die dem subkutanen Gewebe zugewendete Fläche. Lucas empfiehlt das subkutane Fett auf der Faszie zu belassen und Fett samt Faszie zu transplantieren. Dieses Vorgehen leitet zur Fetttransplantation E. Rehns über.

Es ist unzweifelhaft, daß die transplantierte Faszie ein ganz vorzügliches plastisches Material für die Dura in der Hinsicht abgibt, daß durch dieselbe ein wasserdichter Abschluß des Subduralraumes erzielt wird. Welch ausgedehnte Defekte durch freitransplantierte Faszie gedeckt werden können, zeigt ein Fall v. Haberers.

Nach einem ein Jahr zurückliegenden Trauma entwickelte sich bei einem Knaben eine ausgedehnte Zyste des einen Seitenventrikels, welche, da der Knochen fehlte, unmittelbar unter der narbig veränderten Kopfhaut lag. Es gelang durch freitransplantierte Faszie den bei der Operation weit eröffneten Ventrikel zu überbrücken.

Weniger leistungsfähig scheint die Faszienplastik der Dura bezüglich des Ausbleibens von Verwachsungen mit der Hirnoberfläche zu sein. Da die Faszie keinen Endothelbelag wie die normale Dura besitzt, so ist auch a priori mit Verwachsungen zu rechnen. Tatsächlich zeigte die transplantierte Faszie in Fällen, in welchen man bei einem neuerlichen Eingriff Gelegenheit hatte die Transplantationsstelle zu revidieren (Denk), mehr minder ausgedehnte Verwachsungen mit dem Gehirn.

Da solche Verwachsungen zwischen Transplantat und Hirnoberfläche kaum vermieden werden können, hat E. Rehn Fettgewebe als Ersatz der Duradefekte empfohlen, indem er von der Ansicht ausging, daß der durch Verwachsungen auf die Hirnrinde ausgeübte Reiz durch Zwischenschaltung eines plastischen Puffers, wie ihn ein entsprechend dicker, freitransplantiertes Fettlappen darstellt (derselbe wird meist der Bauchhaut entnommen), möglichst reduziert wird. Guleke fand einen solchen transplantierten Fettlappen 10 Monate nach der Implantation noch erhalten.

Brünning empfiehlt den Defekt der Dura mit der Dura selbst zu decken; er spaltet die harte Hirnhaut der Fläche nach in zwei Blätter und bedeckt in dieser Weise den Defekt.

Von den nicht autoplastischen Verfahren verdient der Duraersatz durch präpariertes Material Beachtung. Hanel empfahl hierzu Fischblasenkondome, welche aus Hammeldärmen hergestellt sind, Finsterer Bruchsäcke. Die bei Hernien-



operationen gewonnenen Bruchsäcke werden auf Glasstäbe aufgespannt und nach Foramitti gehärtet (48 Stunden in 5—10%iger Formalinlösung, Auswässern in fließendem Wasser durch 24—48 Stunden, hierauf 20 Minuten Kochen und Aufbewahren in 95%igem Alkohol oder in 5%iger Formalinlösung). Finsterer legt hierbei Wert darauf, nach Lösung aller Verwachsungen, den Bruchsack, welcher etwas größer als der Duradefekt geschnitten wird, unter die Duraränder zu schieben. Im Tierexperiment konnte er bei Anwendung von präparierten Bruchsäcken Ausbleiben von Verwachsungen mit der Hirnoberfläche konstatieren.

Da durch die Präparation mit Formalin die Bruchsäcke ihren Artcharakter verlieren, dürfte es gleichgültig sein, ob man das Material vom Menschen oder vom Tier nimmt. In dieser Hinsicht wäre vielleicht die nach Foramitti gehärtete Dura vom Kalb besonders geeignet.

### Deckung von Schädeldefekten.

Die Deckung eines bei einer Gehirnoperation gesetzten knöchernen Schädeldefektes wird aus früher erörtertem Grunde meist in einem späteren Zeitpunkt vorgenommen.

Bevor wir auf die einzelnen Methoden der Deckung eingehen, mögen vorerst einige Maßnahmen erwähnt werden, welche die Freilegung des Defektes bezwecken und der Deckung unmittelbar vorausgehen.

Die Knochenlücke wird entweder durch einen Schnitt in der Hautnarbe selbst oder mittelst eines den Defekt umkreisenden Weichteillappens dargestellt. In manchen Fällen erweist es sich als notwendig die Haut über der Lücke, so weit sie narbig verändert oder verdünnt ist, vollkommen wegzunehmen. Dieser Weichteildefekt muß dann durch plastische Lappen aus der Umgebung ausgefüllt werden.

Sodann wird die die Dura substituierende oder, wenn keine Verletzung der Hirnhaut vorhanden war, die ihr innig aufsitzende Narbe von der knöchernen Umrandung des Defektes mit dem Raspatorium losgelöst und die Narbe eventuell bis zur Gehirnrinde exzidiert. Dabei finden sich, besonders in Fällen, welche mit epileptischen Anfällen einhergegangen sind, nicht so selten Zysten, die mehr minder tief in die Gehirnsubstanz hineinragen. Diese Zysten müssen eröffnet und ihre Wand abgetragen werden.

Die nun folgende eigentliche Deckung des knöchernen Defektes kann entweder durch Einsetzen eines Fremdkörpers oder eines Knochenstückes geschehen.

#### A. Deckung durch Zelluloid (A. Fraenkel).

Von den verschiedenen, zur Deckung verwendeten Fremdkörpern hat sich ausschließlich die Zelluloidplastik nach Alexander Fraenkel behauptet.

Das freigelegte Schädelloch wird mit einer Zelluloidplatte, deren Dicke man etwas geringer als die der Schädelplatte wählt, und welche so zugeschnitten ist, daß sie knapp in den Deckel paßt, ausgefüllt.

Hinterstoisser, welcher auf Grund der Tierexperimente Fraenkels die erste Deckung am Menschen vornahm, empfahl die Platte in die Knochenlücke einzufalzen, v. Frey nimmt die Platte um ca.  $\frac{1}{2}$  cm größer als den Defekt, legt sie darauf und näht darüber die Weichteile.

Als Vorzüge des Zelluloids gegenüber anderen alloplastischen Materialien ist seine Leichtigkeit, sowie seine glatte Oberfläche hervorzuheben, welcher letzterer Umstand im Hinblick auf die Vermeidung von Verwachsungen mit der Gehirnoberfläche bei Fällen von Epilepsie in Betracht kommt. Es läßt sich gut sterilisieren und wird durch Erwärmen weich, so daß es entsprechend der Schädelform modelliert werden kann.

Was das Schicksal der implantierten Zelluloidplatten anlangt, so hat die Erfahrung gezeigt, daß die Platte selbst jahrelang anstandslos getragen wird (Schloffers Fall 16 Jahre). Mit der Zeit verfällt sie jedoch gelegentlich, wie eine diesbezügliche Beobachtung Funkes zeigt, gewissen chemischen Veränderungen, welche die Festigkeit und Elastizität des Zelluloids in Mitleidenschaft ziehen, so daß also die Verwendbarkeit des Zelluloid eine zeitlich beschränkte sein kann.

### B. Deckung durch Knochen.

Die Deckung eines Schädeldefektes durch Knochen kann in zweifacher Weise geschehen, entweder durch gestielte oder durch freie Transplantation.

Bevor an den Verschuß der Lücke durch Knochen herangegangen wird, empfiehlt sich zwischen transplantierten Knochen und Gehirnoberfläche eines der früher bei der Duraplastik erwähnten plastischen Materialien einzuschieben. Nach unseren Erfahrungen möchten wir am meisten zu großen der Bauchhaut entnommenen Fettlappen (E. Rehn) raten. Eine Ausnahme hiervon machen nur diejenigen Methoden, bei welchen Material, das die Dura ersetzen soll, im Zusammenhang mit der Knochenplatte transplantiert wird (v. Hacker, Lexer).

#### 1. Plastik nach Müller-König.

Neben dem zu deckenden Defekt wird ein Hautperiostlappen umschnitten und mittelst eines scharfen Flachmeißels ein die Lamina externa umfassendes Knochenstück herausgemeißelt, welches mit dem Weichteillappen in Zusammenhang bleibt und in seiner Größe dem Defekt entspricht. Der Stiel des Lappens enthält, behufs besserer Beweglichkeit, nur Weichteile. Der Hautperiostknochenlappen wird über den Defekt mit Hautnähten befestigt, die Stelle, von der der Müller-Königsche Lappen entnommen ist, wird durch Weichteile aus der Umgebung gedeckt. In manchen Fällen, in denen die Haut über dem Defekt noch verwendbar ist, läßt sich ein Aus-

tausch der Lappen ausführen. Der neben dem Defekt entnommene Hautperiost-Lamina externa-Lappen wird auf den Defekt und der ursprünglich die Lücke deckende Hautlappen auf die Entnahmsstelle des plastischen Lappens gelegt.

### 2. Plastik nach v. Hacker-Durante.

Technisch einfacher als die Müller-Königsche Plastik ist die Deckung nach v. Hacker-Durante. Die letztere unterscheidet sich von der ersteren dadurch, daß zuerst die Gegend des Defektes durch einen beliebigen Schnitt (Lappenschnitt oder linearen Schnitt in der Narbe) freigelegt und sodann ein Periost-Lamina externa-Lappen aus der Umgebung des Defektes gebildet wird. Derselbe wird entweder bloß an seinem Perioststiel verschoben und auf die Knochenlücke gelegt (Garrè) oder aber er wird um 180° gedreht auf den Defekt so gelagert, daß die von Periost bekleidete Fläche gehirnwärts und die Knochenfläche nach außen gerichtet ist (v. Hacker). Letzteres Vorgehen hat den Vorteil, daß auf diese Weise gleichzeitig für den Ersatz der Dura gesorgt ist.

Die v. Hacker-Durantesche Methode ist technisch leichter und gibt sehr gute kosmetische Resultate.

### 3. Freie Transplantation (Seydel).

Als Transplantat kommt der periostbedeckte und periostfreie Knochen desselben oder eines anderen Individuum, ferner artfremder lebender Knochen und endlich toter ausgekochter Knochen aus der Leiche in Frage. Von allen diesen Materialien ist die Autoplastik mittelst des periostbedeckten Knochens die am häufigsten ausgeführte.

Der Ort, von welchem das Transplantat meist entnommen wird, ist (soweit es sich um lebenden Knochen handelt) die vordere Schienbeinfläche des Patienten. Von anderen Entnahmsorten seien die Umgebung des Schädeldefektes (Lexer, Küttner), die Rippe (Kahle, Kappis), das Sternum (P. Müller), die Skapula Röpke) und die Klavikula (Hotz) genannt.

Die Technik der freien Autoplastik aus der Tibia gestaltet sich folgendermaßen:

Mit einem leicht konvexen Schnitt wird die mit Periost bedeckte Vorderfläche der Tibia freigelegt. Nun wird eine dem Defekt entsprechende Periostknochenplatte aus der Corticalis der Tibia mit scharfem Flachmeißel oder Salzerschen Kreissäge entnommen. Das Knochenstück soll etwa die Dicke des Schädelknochens haben, es darf nicht zu dünn genommen werden, weil es sonst zu schnell der Resorption anheimfällt. Das Periost verbleibt im Zusammenhang mit dem Knochen und wird in größerem Umfang als der Knochenlappen ist umschnitten, so daß dieser letztere von einem etwa 1 cm breiten Periostrand überragt wird. Der in dieser Weise hergerichtete Periostknochenlappen wird in den freigelegten Defekt eingepaßt und sein Periostrand mit dem der Knochenlücke durch eine Reihe exakter Nähte vereinigt.

Ebenso wie bei der gestielten Schädelplastik empfiehlt es sich auch bei der freien Autoplastik vorerst einen Fettlappen zwischen Gehirnoberfläche und den einzupflanzen- den Knochen einzuschieben. Dieser Fettlappen kann entweder an irgend einer Stelle des Körpers dem subkutanen Gewebe entnommen und frei transplantiert werden, oder man nimmt nach dem Vorgang Lexers einen Knochenspan aus der Tibia und beläßt darüber Periost und subkutanes Fett. Der Fettperiostknochenlappen wird mit der Fettseite gehirnwärts gelagert und die nach außen gerichtete Knochenseite durch einen Weichteilperiostlappen aus der Umgebung gedeckt.

Durch die Entnahme eines Knochenstückes aus der Tibia sind mehrfach, wie in der Literatur erwähnt (Küttner, Lexer), Schädigungen (Frakturen) eingetreten. Nach unseren diesbezüglichen Erfahrungen lassen sich dieselben dadurch vermeiden, daß man durch längere Zeit nach der Operation das Bein nicht belasten läßt und eventuell einen leichten fixierenden Verband gibt. Wenn eine Lähmung noch besteht, so soll stets der Periostknochenlappen aus der Tibia der nicht gelähmten Extremität genommen werden.

Was das Schicksal des überpflanzten Knochens anlangt, so geht derselbe, wie die Untersuchungen Barths, Axhausens, Lexers u. a. ergeben haben, abgesehen von der Müller-Königschen Plastik, bei allen Methoden der Schädeldeckung zugrunde und wird durch Knochenneubildung von überpflanztem Periost aus, welches lebensfähig bleibt, ersetzt. An einer fortlaufenden Serie von Röntgenbildern läßt sich diese Atrophie gut verfolgen. Jedenfalls ist der Aufbau des Knochens am Schädel lange kein so intensiver wie bei der Transplantation an anderen Körperstellen, z. B. an den Röhrenknochen, was Guleke mit Recht auf die geringere funktionelle Inanspruchnahme des Schädelknochens gegenüber dem Extremitätenknochen zurückführt.

Es ist also die Mitverpflanzung von lebendem Periost mit dem Knochen von der größten Wichtigkeit. Andererseits regt der zugrundegehende Knochen das überpflanzte Periost zur Knochenneubildung an. Aus diesem Grunde ist die Periostknochenüberpflanzung der einfachen Periostplastik (v. Hacker) vorzuziehen.

## 5. Intrakranielle Blutungen.

Unter den Blutungen, welche nach Verletzungen des Schädels eintreten können, ist die klinisch wichtigste die der Arteria meningea media, welche bekanntermaßen zu schweren Kompressionserscheinungen des Gehirns führen kann. Es ist daher die Kenntnis des Verlaufes der genannten Arteria und ihrer Verzweigungen sowie die Topographie der aus der Verletzung der Arterie entstehenden extraduralen Hämatome von großer Wichtigkeit.

Die Arteria meningea media ist ein Ast der Arteria maxillaris interna, gehört also dem Stromgebiet der Carotis externa an und betritt durch das Foramen spinosum

das Schädelinnere. Sie verläuft in der mittleren Schädelgrube in einer Knochenfurche an der Innenseite des Schädels und teilt sich in einen aufwärts laufenden vorderen

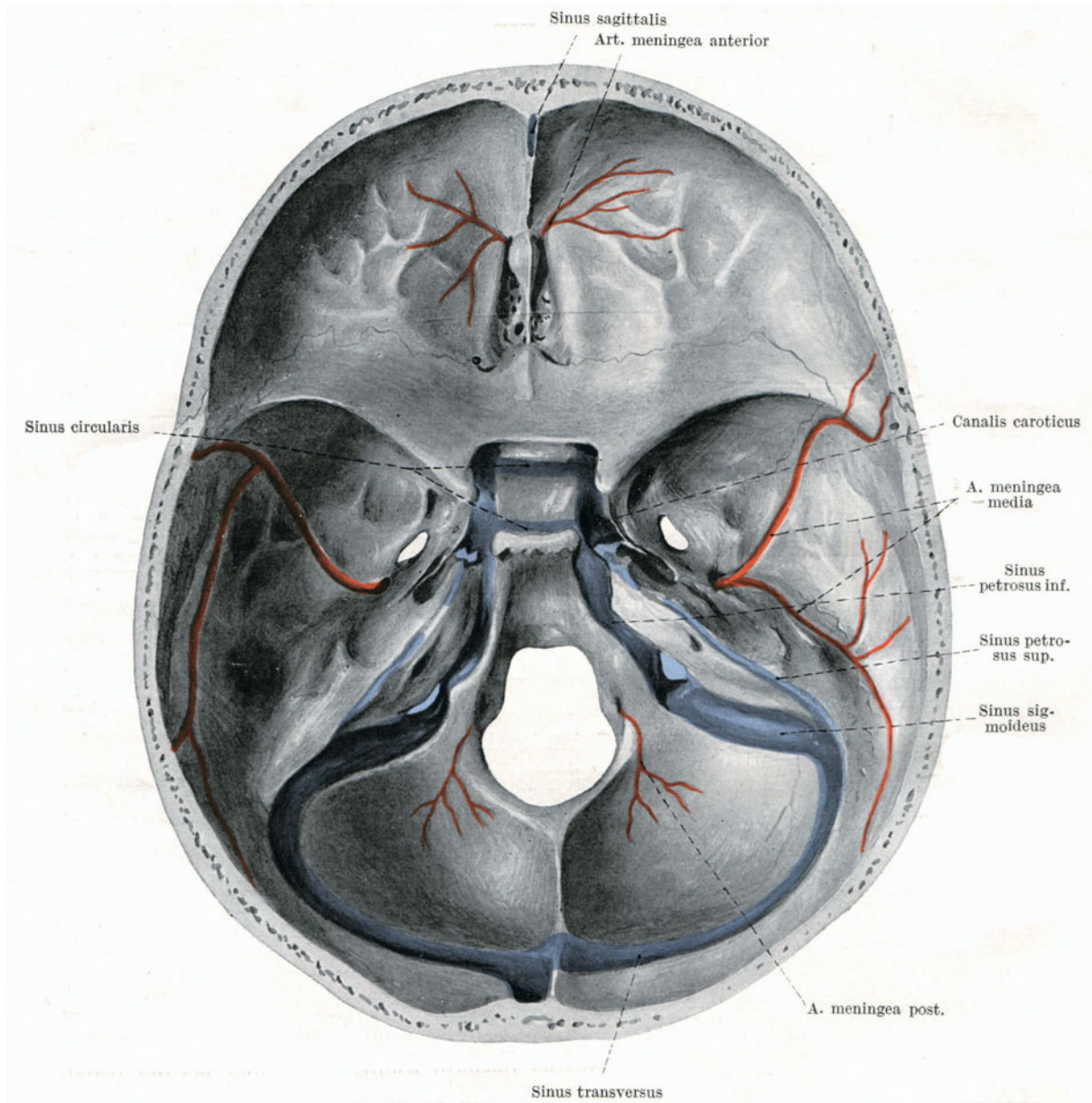


Fig. 42. Schädelbasis mit den Arteriae meningee.

und einen schräg nach hinten und oben verlaufenden hinteren Ast. Die Teilungsstelle variiert innerhalb weiter Grenzen. In Fig. 42 sehen wir auf der rechten Seite die Teilung in den vorderen und hinteren Ast unmittelbar nach dem Austritt aus

dem Foramen spinosum. Auf der linken Seite hingegen verläuft der Stamm der Arterie bis in die Gegend des vorderen Winkels des Os parietale und teilt sich erst hier in die zwei Äste, so daß ein mehrere Zentimeter langer Stamm vorhanden ist. Die Teilung kann aber auch schon extrakraniell erfolgen.

Von praktischer Wichtigkeit erscheint es, darauf hinzuweisen, daß der vordere Ast der Arteria meningea nicht selten, nach Dollinger sogar in mehr als der Hälfte

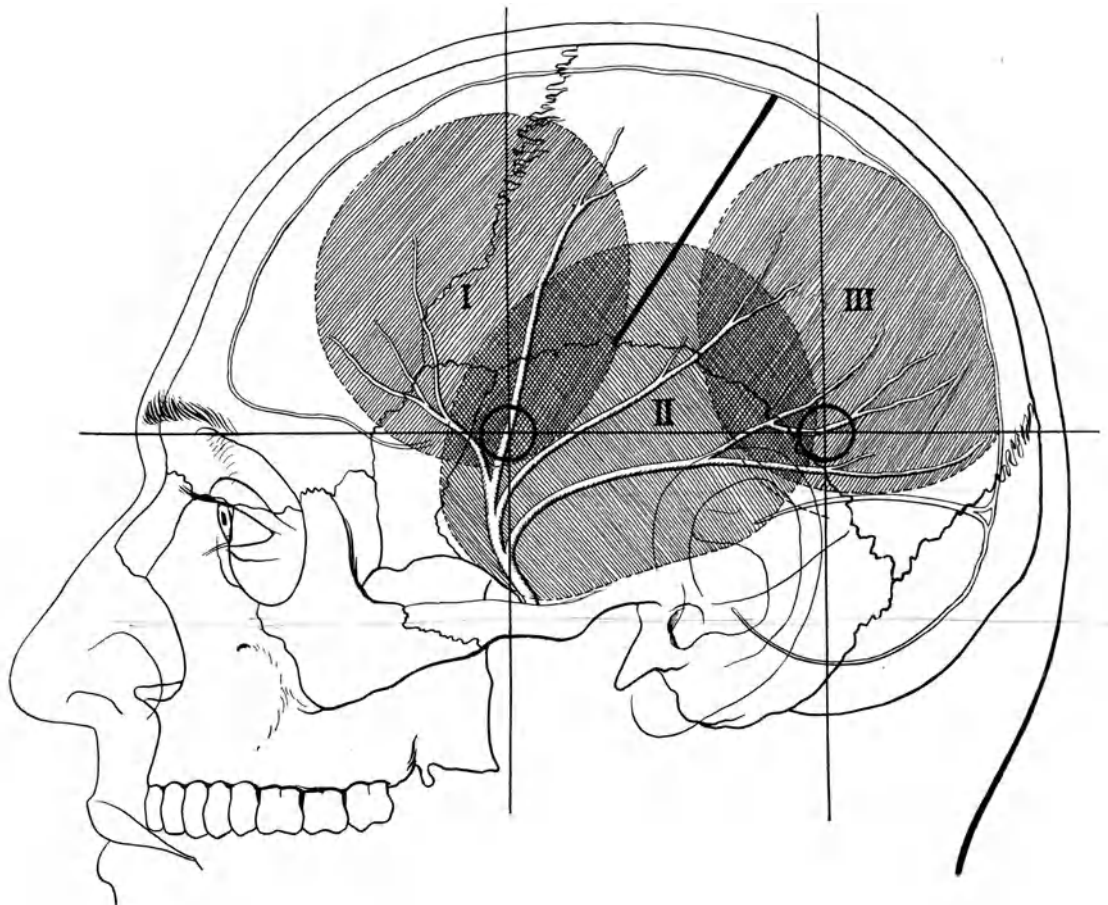


Fig. 43. Krönleinsches Schema der Hämatome der A. meningea media.

der Fälle, streckenweise nicht in einer Knochenfurche, sondern in einem Knochenkanal verläuft. Die Kenntnis dieses Verlaufes ist deshalb wichtig, weil hier bei der osteoplastischen Trepanation in dieser Gegend leicht ein Einreißen der Arterie an der Stelle, wo der Knochenlappen heruntergeklappt wird, erfolgen kann.

Als Varietät der Arteria meningea sei ferner erwähnt, daß die normalerweise bestehende Anastomose zwischen Arteria ophthalmica und Arteria meningea media abnorm stark entwickelt sein kann, so daß dann die Meningea aus der Arteria ophthalmica oder umgekehrt die Ophthalmica aus der Meningea entspringen kann.

Krönlein, dem wir sehr wichtige anatomische und klinische Studien über die Arteria meningea verdanken, unterscheidet zwei Gruppen von Hämatomen, welche durch die Verletzung der Arteria meningea media entstehen:

das diffuse Hämatom, welches sich über die ganze Konvexität der einen Schädelhälfte erstreckt, und

das zirkumskripte, welches nur Teile der Schädellinnenfläche einnimmt. Dieses letztere teilt sich wieder in: 1. Haematoma anterius oder fronto-temporale (Fig. 43, I), 2. Haematoma medium oder temporo-parietale (II) und 3. Haematoma posterius oder parieto-occipitale (III). Diese verschiedenen Formen der Hämatome kommen zustande je nach dem Ort, an welchem die Arterie verletzt ist.

Zur Freilegung dieser Hämatome hat Krönlein zwei Punkte entsprechend dem vorderen und hinteren Ast der Arteria meningea media angegeben (Fig. 43).

Beide Punkte liegen auf einer Linie, welche parallel zu der Deutschen Horizontalen durch den oberen Augenhöhlenrand gezogen wird. Der vordere Punkt liegt ca. 3—4 cm hinter dem Processus zygomaticus des Stirnbeins, der hintere Punkt am Kreuzungspunkt mit einer Vertikalen, welche hinter dem Processus mastoideus gezogen wird. Wie aus Fig. 43 ersichtlich ist, ist vom vorderen Punkt sowohl das vordere als auch das mittlere Hämatom zugänglich, während vom rückwärtigen Krönleinschen Punkt das mittlere und hintere Hämatom erreicht wird. Wenn auch diese Punkte heute, wo alle Aufklappungen mit größeren Lappen ausgeführt werden, ihre frühere Wichtigkeit verloren haben, so sind sie doch für die Lage des Lappens von Bedeutung, vorausgesetzt, daß aus den klinischen Symptomen überhaupt eine Diagnose auf eines der vorerwähnten Hämatome gestellt werden kann. Dementsprechend klappen wir bei mehr vorne gelegenen Hämatomen mit einem osteoplastischen Lappen auf, dessen Stiel vom Ohransatz nach vorne über dem Os zygomaticum liegt, bei rückwärts gelegenen Hämatomen wählen wir einen Stiel nach rückwärts vom Ohransatz, bei diffusen Hämatomen eine weite Aufklappung mit einem über dem Ohr gelegenen Stiel.

Endlich sei noch erwähnt, daß es allerdings in seltenen Fällen auch zur Bildung von einem Hämatom über einer Kleinhirnhemisphäre nach Verletzung der Arteria meningea media kommt (Krönlein), das unter Umständen eine eigene Trepanation an dieser Stelle erfordern kann.

Nach Aufklappung des Schädels, Freilegung des Hämatoms und Ausräumung der Koagula ist der Hauptindikation — der Beseitigung des Hirndrucks — Genüge geleistet. Meist steht die Blutung infolge der Tamponade der Koagula. Wenn jedoch die letzteren ausgeräumt sind, so kann es neuerlich, entweder sofort oder erst später, zu einer Blutung aus der verletzten Arterie kommen. Es muß daher nach Ausräumung der Koagula die definitive Blutstillung folgen. Naturgemäß wird diese in erster Linie am Ort der Verletzung zu geschehen haben. Es wird daher unter Umständen nötig sein die Arterie weiter zentral durch Ausbeißen der Knochenlücke besser freizulegen und zu unterbinden.



Wenn jedoch die Verletzungsstelle für eine Ligatur nicht zugänglich ist, z. B. an der Schädelbasis, dann muß die Unterbindung weiter zentral erfolgen. Es wird dann die Carotis externa entweder am Hals entsprechend dem vorderen Rand des Sternokleidomastoideus an der typischen Stelle unterbunden, oder es wird die Unterbindung dieser Arterie am Ligamentum stylomandibulare ausgeführt. Von einer Tamponade der blutenden Stelle ist wegen der Unsicherheit dieser Blutstillung und wegen der Nachteile, welche eine Tamponade bei aseptischer Wunde bringt (Sekretion), abzuraten. Unter Umständen kann man versuchen, eine Blutung, welche gerade im For. spinosum erfolgt, durch Verkleben des Loches mit Wachs oder durch Verstopfen mit einem Holzkeil zu stillen.

#### Unterbindung der Arteria carotis externa am Ligamentum stylomandibulare (Tandler).

Die Indikation bildet die ebenerwähnte Blutung aus der Arteria meningea media, ferner kann sie als Vorakt bei der Exstirpation des Ganglion Gasseri ausgeführt werden.

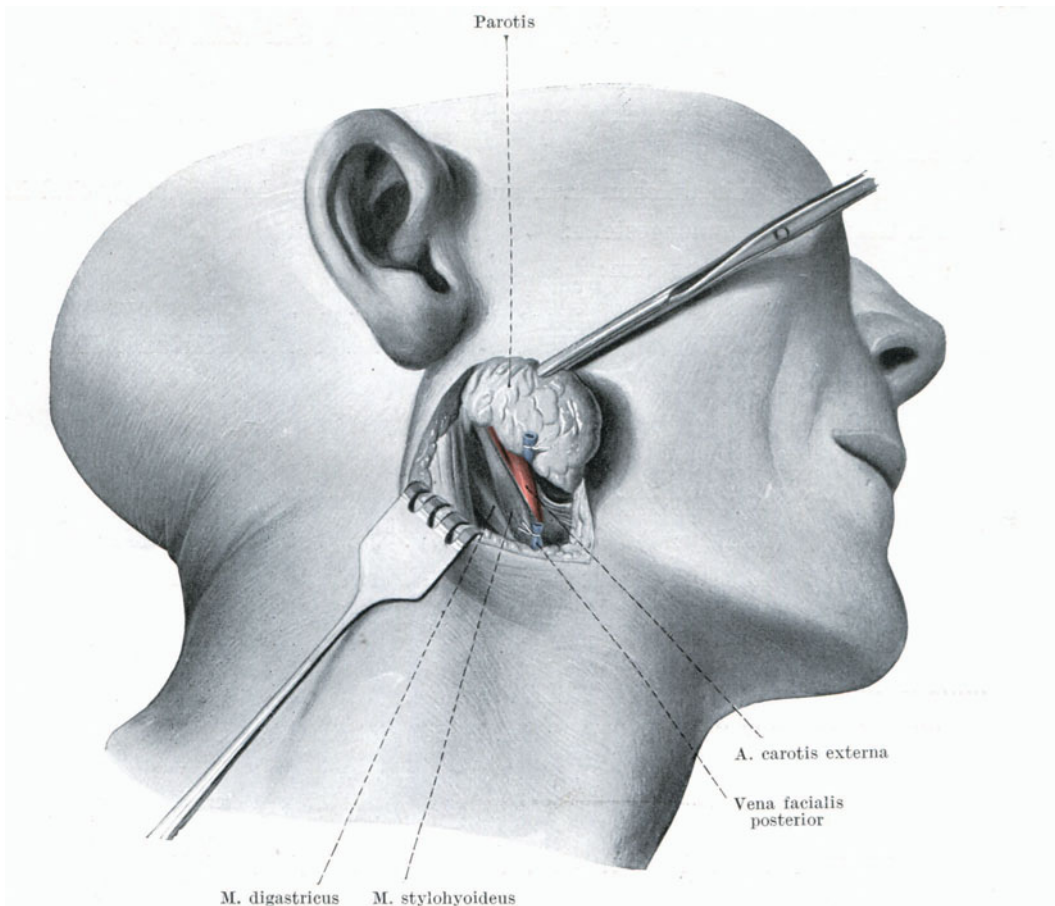


Fig. 44. Unterbindung der A. carotis externa am Lig. stylomandibulare.

Die Unterbindung wird folgendermaßen gemacht (Fig. 44): Der Hautschnitt beginnt am Ansatz des Ohrläppchens und zieht bogenförmig um den Angulus mandibulae in einer Entfernung von 1—2 cm. Die mit diesem Schnitt freigelegte Vena jugularis posterior wird doppelt ligiert und durchschnitten, sodann wird der untere Rand der Glandula parotis scharf herauspräpariert und die Drüse nach oben gezogen. Man sieht nun den hinteren Bauch des Musculus digastricus und den mit ihm verlaufenden Musculus stylohyoideus. Etwas weiter nach vorne ist das Ligamentum stylomandibulare, welches deutlich tastbar ist. Die Karotis kommt nun unter den erstgenannten Muskeln in den Spalt zwischen Musculus digastricus und Ligamentum stylomandibulare hervor und zieht über das Ligamentum hinweg nach aufwärts. Hier ist die Unterbindungsstelle der Carotis externa.

## 6. Hypophysis.

Die Indikation zur Freilegung der Hypophysis ist ausschließlich durch Tumoren dieser Drüse gegeben. Unter diesen ist die Operation hauptsächlich in solchen Fällen indiziert, in welchen neben den Störungen der inneren Sekretion (Akromegalie oder Typus adiposo-genitalis) auch Sehstörungen oder andere Hirndrucksymptome bestehen. Die Störungen der inneren Sekretion allein bilden vorderhand keine Anzeige für die Operation.

Die Methoden, mit welchen man an die Hypophyse herangelangt, sind in der folgenden Tabelle zusammengestellt:

### A. Intrakranielle Methoden:

- |                             |                 |
|-----------------------------|-----------------|
| 1. Temporaler Weg . . . . . | Horsley         |
| 2. Frontaler Weg . . . . .  | Kiliani, Krause |

### B. Transssphenoidale Methoden:

- |   |                                |
|---|--------------------------------|
| 1. Nasaler Weg  |                                |
| a) mit äußerem Schnitt                                      |                                |
| a) Aufklappung der Nase nach rechts<br>(v. Bruns) . . . . . | Schloffer                      |
| β) Aufklappung der Nase nach aufwärts .                     | Kanavel                        |
| γ) Aufklappung der Nase nach abwärts<br>(Ollier) . . . . .  | Proust                         |
| δ) türflügelartige Aufklappung . . . . .                    | Kocher                         |
| ε) mit Killianscher Siebbeinoperation . .                   | Chiari                         |
| b) endonasal . . . . .                                      | Hirsch                         |
| c) sublabial . . . . .                                      | Halstead, Cushing              |
| 2. Maxillarer Weg . . . . .                                 | König, Löwe,<br>Preysing, Fein |
| 3. Pharyngealer Weg . . . . .                               | Löwe, Biehl.                   |

Wie aus obiger Tabelle hervorgeht, können wir zwei Gruppen von Methoden unterscheiden: die intrakraniellen und die transphenoidalen. Die beiden Wege sind insofern prinzipiell von einander zu trennen als der erstere durch aseptisches, der letztere durch septisches Terrain führt.

## A. Intrakranielle Methoden.

### 1. Temporaler Weg.

Was die intrakraniellen Methoden anlangt, so könnte es für den ersten Moment erscheinen, daß der Weg durch die mittlere Schädelgrube der natürlichste ist. Jedoch dürfen die Hindernisse dieser Methode nicht unterschätzt werden. Neben der Schwierigkeit, welche die Verlagerung des Schläfenhirns mit sich bringt, ist es vor allem der Sinus cavernosus und die Karotis, welche den Weg zur Sella turcica verlegen.

Schloffer hält in seiner anatomischen Studie über die Operationen an der Hypophyse den temporalen Weg für „stets oder fast stets ungangbar“. Die Schwierigkeiten dieses Vorgehens werden am besten dadurch erläutert, daß es einem so ausgezeichneten Operateur wie Cushing unter 6 Fällen nur einmal gelang auf diese Weise die Hypophyse partiell zu entfernen, während die anderen Fälle nichts anderes als Ventiloperationen darstellten.

Daß jedoch diese Methode zum Ziele führen kann, zeigen die Fälle Horsleys, von welchem die erste Hypophysenexstirpation überhaupt im Jahre 1906 ausgeführt wurde. Es ist nur zu bedauern, daß keine genaue Statistik über die nach dieser Methode von dem genannten Autor operierten Fälle vorliegt.

Interessant ist, daß bereits im Jahre 1893 Caton und Paul bei einem Fall von Akromegalie beabsichtigten, die Hypophyse durch die mittlere Schädelgrube nach großer temporaler Aufklappung freizulegen. Es blieb jedoch beim 1. Akt und der 2. Akt wurde überhaupt nicht ausgeführt. Denselben Weg schlägt Caselli auf Grund anatomischer Studien vor.

Um auf temporalem Weg auf die von dem Schläfelappen bedeckte Hypophysengegend zu gelangen, muß entweder das Gehirn verlagert werden, oder es muß der Weg von der Schädelbasis her eingeschlagen werden.

Die Verlagerung des Gehirns wird durch eine möglichst große Trepanationsöffnung ermöglicht, sowie dies für Eingriffe am Hirn überhaupt von Kreidl und Karplus angegeben wurde. Silbermark schlägt auf Grund von Leichenversuchen für den Menschen ein Verfahren vor, welches Cushing, Paulesco, sowie Biedl und Silbermark bei ihren Tierversuchen anwandten: durch eine temporale Aufklappung auf beiden Seiten wird genügend Raum zur Verlagerung des Gehirns geschaffen.

Den Weg von der Schädelbasis her befürwortet W. Braun. Er geht, einige Modifikationen abgesehen, denselben Weg, den Cushing für die Freilegung des Ganglion

Gasseri benützt. Nach Freilegung des Ganglion Gasseri reseziert Braun den 2. Ast und hebt das Ganglion bis zum 3. Ast ab. Hierauf geht er unterhalb des Sinus cavernosus auf die Sella turcica ein.

## 2. Frontaler Weg.

Anatomisch richtiger und aussichtsreicher als der Weg durch die mittlere Schädelgrube erscheint uns der frontale Zugang.

Kiliani schlug im Jahre 1904 folgendes Vorgehen vor: Großer osteoplastischer Lappen mit hinterer Basis über beiden Stirnhirnen. Die Basis des Lappens liegt 1—1½ cm hinter der Koronarnaht. Der vordere Rand des Lappens wird  $\Omega$ -förmig geschnitten, um die Stirnhöhle zu vermeiden. Nach Freilegung der Dura wird der Sinus sagittalis doppelt unterbunden und durchschnitten, hierauf die Dura breit eröffnet. Die ganze weitere Operation spielt sich intradural ab. Der Stirnlappen wird emporgehoben und auf die Sella turcica eingegangen.

Bei einem nach dieser Methode von Mc Arthur operierten, von Church mitgeteilten Fall, kam es bei Exstirpation des Tumors zu einer nicht unbeträchtlichen Nebenverletzung am Gehirn. Patient starb bald nach der Operation.

F. Krause, welcher sich schon früher gelegentlich einer Kugelextraktion von dem guten Zugang durch die vordere Schädelgrube überzeugen konnte, empfahl diesen Weg 1905 auch für die Exstirpation der Hypophyse. Seinen ursprünglichen Vorschlag möglichst lang extradural zwischen Dura und oberer Augenhöhlenwand zu bleiben und erst entsprechend dem kleinen Keilbeinflügel die Dura zu eröffnen, hat Krause später zugunsten des intraduralen Vorgehens verlassen. Er führte bei fünf derartigen Operationen eine große osteoplastische Aufklappung mit unterer oder hinterer Basis aus und eröffnete die Dura mit einem großen Lappen.

Denselben Weg wie Krause hat Borchardt nach Leichenversuchen vorgeschlagen. Am Lebenden ist es ihm allerdings in einem Fall nicht gelungen, an den Tumor heranzukommen und er entfernte dann in einem 2. Akt die Geschwulst auf nasalem Weg. Ein nach dieser Methode erfolgreich operierter Fall wurde von Bogolajewski mitgeteilt.

Im folgenden soll die von uns an der Leiche ausgearbeitete Methode beschrieben werden, welche mehr minder vollkommen mit dem ursprünglichen Krauseschen Verfahren übereinstimmt:

Weite osteoplastische Aufklappung mit temporaler Basis. Der Lappen reicht bis über die Mittellinie hinüber, sein vorderer Rand verläuft oberhalb des oberen Augenhöhlenrandes. Die Stirnhöhle, über deren Größe man sich vor der Operation durch ein Röntgenbild Aufschluß verschaffen kann, ist womöglich nicht zu eröffnen und muß der Lappen dementsprechend geformt werden. Wird sie doch eröffnet,

so muß sie im 1. Akt vollkommen ausgekratzt werden, damit für die im 2. Akt erfolgende Duraeröffnung aseptische Bedingungen vorhanden sind.

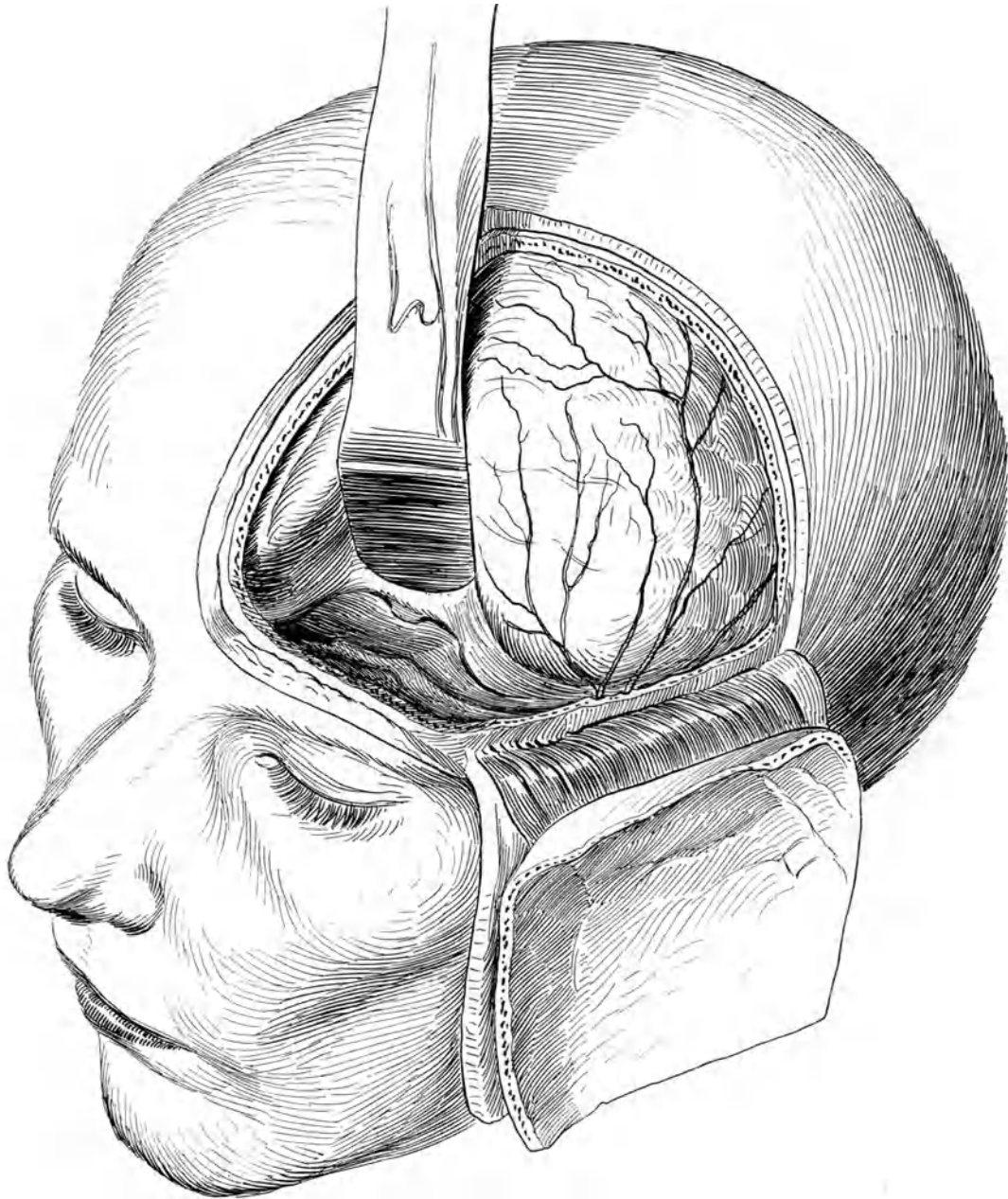


Fig. 45. Freilegung der Hypophyse. Frontaler Weg. Dura noch nicht eröffnet.

Nach Freilegung der Dura wird nun extradural vorgegangen, die Dura von dem Boden der vorderen Schädelgrube stumpf abpräpariert (Fig. 45). Das von der

Dura umschlossene Stirnhirn wird mit einem Spatel nach oben gehalten und hierauf die Dura einige Millimeter vor dem Foramen opticum, beiläufig entsprechend dem kleinen Keilbeinflügel quer durchtrennt. Dabei ist Bedacht zu nehmen, daß der

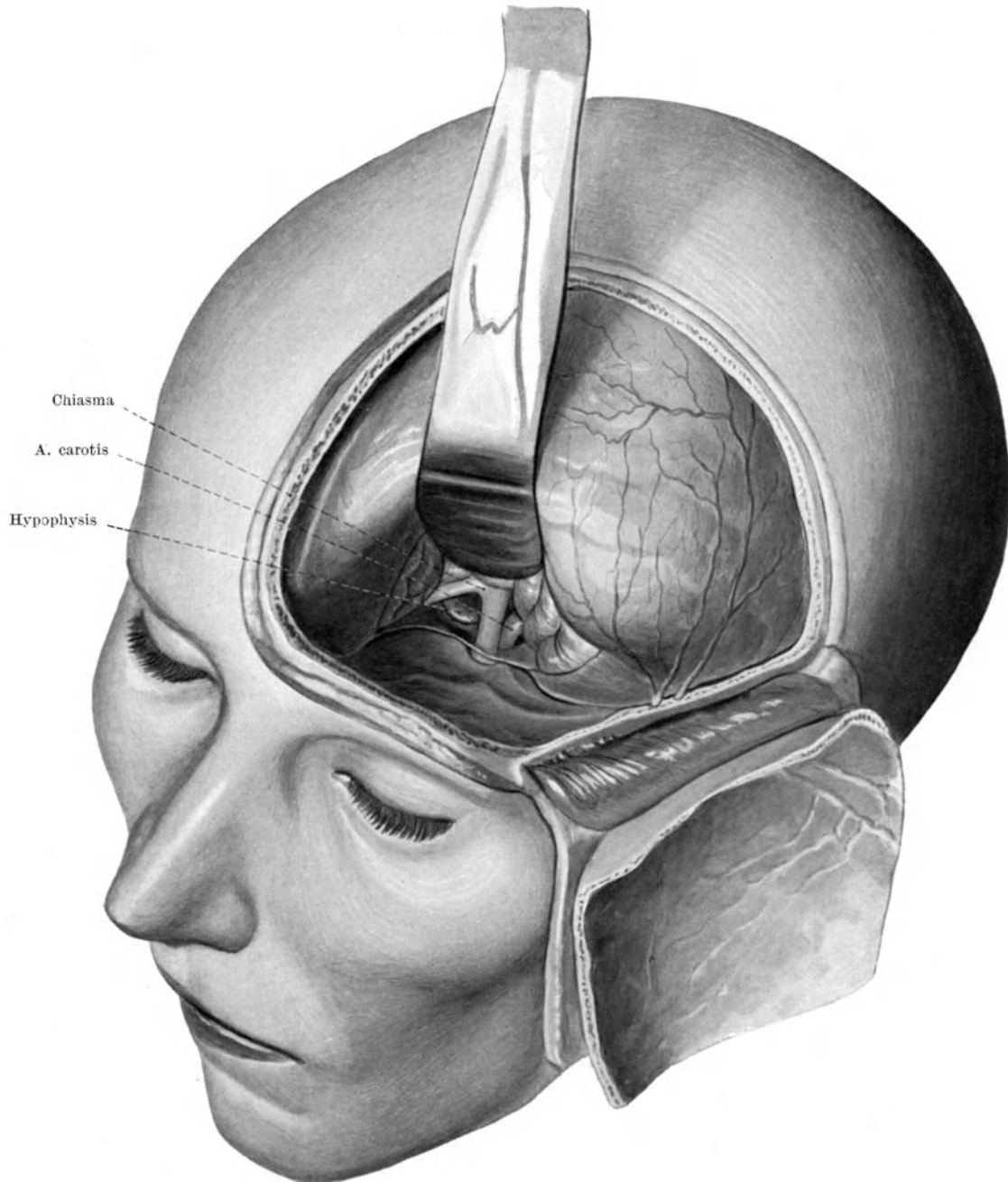


Fig. 46. Freilegung der Hypophyse. Frontaler Weg. Dura eröffnet.

Sinus alae parvae nicht verletzt wird. Fig. 46 stellt diesen Akt der Operation dar. In dem klaffenden Duraschlitz sieht man bei nach oben mit dem Spatel verlagerten Stirnhirn in der Tiefe das Chiasma, lateral vom Nervus opticus die Karotis und unmittelbar vor dem Chiasma zwischen den beiden Nervi optici gewahrt man in der Tiefe die Hypophyse (vgl. Fig. 59).

### B. Transsphenooidale Methoden.

Die zweite große Gruppe von Operationsmethoden bilden diejenigen, welche von der Nase, dem Mund oder Pharynx gegen die Hypophyse vordringen. Da alle diese Methoden durch das Keilbein ihren Weg nehmen, so kann man sie zusammenfassend als transsphenooidale bezeichnen.

Es kann kein Zweifel darüber sein, daß der transsphenooidale Weg der einfachere ist. Der Hypophysentumor treibt meist die hintere Wand der Keilbeinhöhle vor und wächst gewissermaßen in die Keilbeinhöhle hinein. Ein Nachteil der Operation bleibt es immerhin, daß der Weg zum Gehirn durch bakterienhaltige Hohlräume geht und daß die Gefahr der Meningitis stets besteht. Aber diese Gefahr ist, wie schon die Erfahrungen der ersten Operationen (Schlosser, v. Eiselsberg, v. Hochenegg, Cushing, Hirsch) gezeigt haben, nicht allzu hoch zu veranschlagen.

Wenn wir nun mit der Besprechung der einzelnen Operationsmethoden beginnen, so ist in erster Linie der Weg von vorne durch die Nase zu erwähnen. Mit äußerem Schnitt sind die Methoden von Schlosser, Kanavel, Proust und Kocher; ohne äußeren Schnitt die endonasale Methode von Hirsch und die sublabiale Methode Halsteads und Cushings anzuführen.

#### 1. Weg durch die Nase.

##### a) Mit Aufklappung der Nase.

Diese Methode wurde zuerst von Schlosser mit partiellem Erfolg ausgeführt. Der Patient überstand die Operation gut, erlag jedoch ein Monat p. oper. einer Spätinfektion. Den ersten dauernden Erfolg hat v. Eiselsberg bei einem Fall von Hypophysentumor von adiposo-genitalem Typus, v. Hochenegg bei einem Fall von Akromegalie mit der Schlosserschen Methode erzielt.

Die Methode hat natürlich bei zunehmender Übung und Erfahrung mancherlei Modifikationen erfahren; so wurde als Vorbereitung zur Operation bei den ersten Operationen die vordere Wand des Sinus frontalis definitiv weggenommen, später temporär aufgeklappt (Hochenegg), bis man erkannt hat, daß die Aufmeißelung des Sinus frontalis überhaupt nicht nötig ist (Kocher). Ebenso unterblieb die bei der ersten Operation Schlossers vorgenommene Wegnahme der Orbitalwand (Moszkowicz). Auch die Operation am hängenden Kopf ist in den späteren Fällen verlassen worden und wird nach Tamponade der Choanen am sitzenden Patienten ausgeführt.



Die Ausführung der Operation in Narkose nach vorausgegangener Injektion von Adrenalin-Novokain hat manche Vorteile, es wird Narkotikum gespart und man kann blutleer oder wenigstens mit viel geringerem Blutverlust arbeiten. Nach den Angaben H. Brauns wird hierbei zuerst die Nasenschleimhaut mit 10%iger Kokainlösung und mit Adrenalinlösung gepinselt und sodann die Nase entsprechend dem Hautschnitt sowie die Schleimhaut, soweit man hineingelangt, mit  $\frac{1}{2}$ %iger Novokain-Adrenalinlösung injiziert.




Fig. 47. Transsphenoidale Freilegung der Hypophyse. Weg durch die Nase. Hautschnitt.

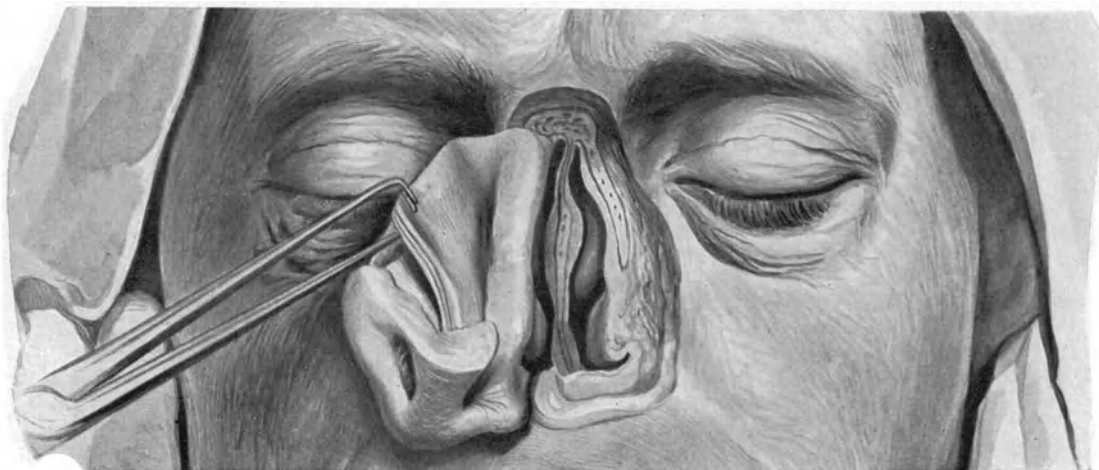


Fig. 48. Transsphenoidale Freilegung der Hypophyse. Weg durch die Nase. Nase umgeklappt.

Auch das Einlegen von in Adrenalinlösung getauchten Tupfern während der Operation vermindert die Blutung bedeutend und erleichtert die Übersicht.

Nach Einleitung der Narkose folgt die Tamponade nach Bellocque, wobei das eine Fadenbändchen durch das rechte Nasenloch, das andere durch den Mund herausgeleitet wird, beide werden dann außen miteinander verknüpft. Die weitere Narkose

wird mit dem Junkerschen Apparat ausgeführt. Auch Narkose mit peroraler Tubage kann angewendet werden. Die Tracheotomie läßt sich fast immer vermeiden.

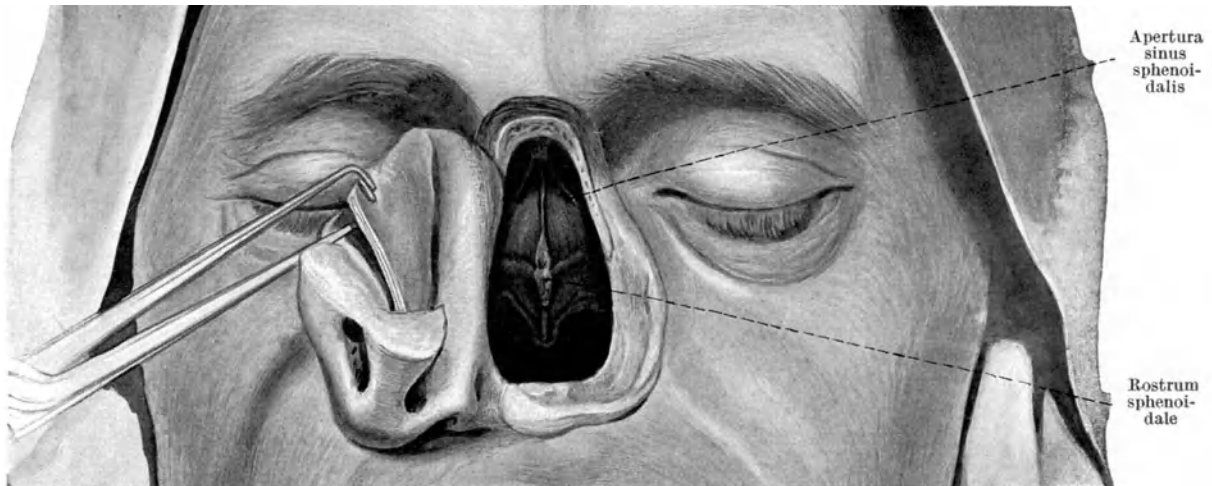


Fig. 49. Transsphenoidale Freilegung der Hypophyse. Weg durch die Nase. Nasenhöhle ausgeräumt, in der Tiefe das Rostrum sichtbar.

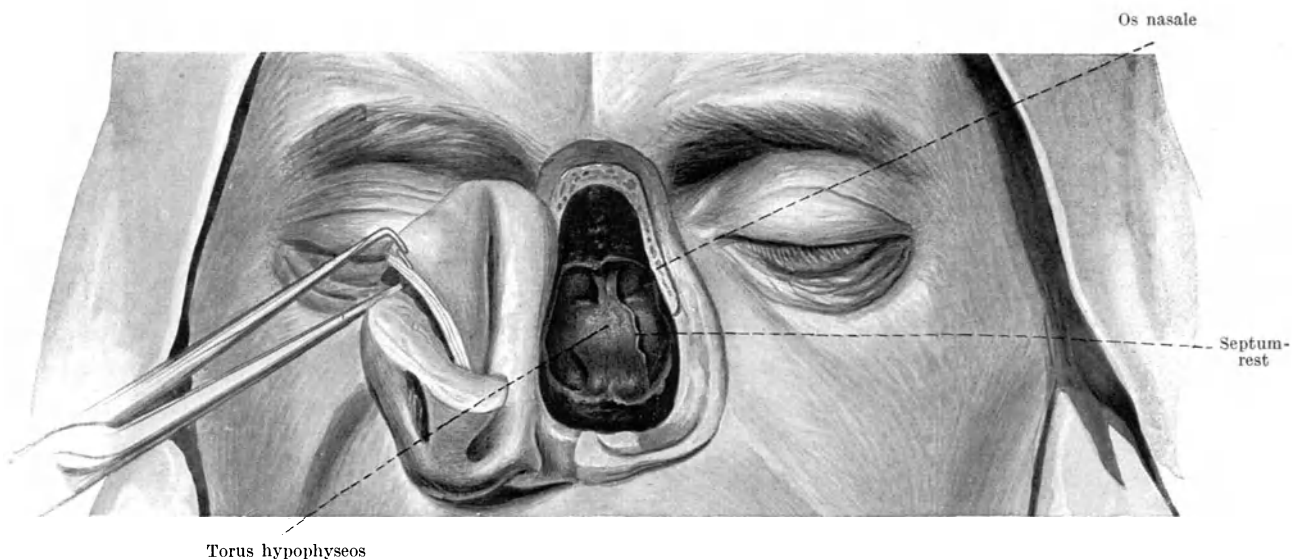


Fig. 50. Transsphenoidale Freilegung der Hypophyse. Weg durch die Nase. Keilbeinhöhle eröffnet, in der Tiefe der Hypophysenwulst.

Der Hautschnitt beginnt beim inneren Lidwinkel des rechten Auges, steigt bogenförmig über den Nasenrücken und verläuft in der linken Nasolabialfalte nach abwärts, umkreist den Nasenflügel und endet nach Durchtrennung des Septum nasi im untersten Abschnitt des rechten Nasenloches (Fig. 47). Der Schnitt durchsetzt

die Weichteile und geht im oberen Teil bis auf den Knochen; es folgt nun die Durchtrennung des Nasenbeines mit Billrothscher Schere, oder Hammer und Meißel; sodann wird vom Schnitt an der Nasenscheidewand der Vomer möglichst weit nach rückwärts durchtrennt. Es ist das wichtig, um ein späteres Einsinken der Nase zu verhindern. Nun kann die Nase nach der rechten Seite umgeklappt werden (v. Brunssche Aufklappung der Nase) und wird hier durch einen Haken gehalten oder mittelst einer Naht an der Wange befestigt (Fig. 48). Nun beginnt die Ausräumung der Nase. Die unteren Muscheln bleiben stehen, während die mittleren und oberen sowie die gesamte Schleimhaut der Nase mit Zangen und scharfem Löffel entfernt werden. Dieser Akt, welcher meist ziemlich blutreich ist, muß möglichst exakt geschehen, da zurückbleibende und nekrotisierende Schleimhautreste der Ausgangspunkt von Infektionen werden können. In der Tiefe wird nun die vordere Wand der Keilbeinhöhle sichtbar, an dem vorspringenden Rostrum deutlich erkennbar (Fig. 49). Mit Hammer und Meißel wird die vordere und untere Wand der Keilbeinhöhle weggenommen. Nach Auskratzung der Schleimhaut der Keilbeinhöhle sieht man nun in der Tiefe den Torus hypophyseos. Je größer der Hypophysentumor, desto mehr wölbt sich derselbe in der Keilbeinhöhle vor (Fig. 50). Mit einigen Hammer schlägen wird eine Bresche in die dünne Knochenlamelle des Torus hypophyseos gemacht. Von der größten Wichtigkeit ist, sich genau in der Mittellinie zu halten. Ein Abweichen nach der Seite kann leicht zu einer Verletzung der Karotis führen. Die in den Knochen gemachte Lücke wird am besten durch Ausbrechen mit einem stumpfen Häkchen bis zur Größe eines Zehnhellerstückes vergrößert. Nun liegt die Dura der Sella turcica frei (Fig. 51). Mit einem feinen Messerchen wird dieselbe inzidiert und sodann mit einem scharfen Löffel der sich nun präsentierende Hypophysentumor entfernt. Fig. 52 zeigt die Höhle, welche nach Wegnahme der Hypophyse resultiert, in der Tiefe ist der weiße Stiel der Hypophyse sichtbar.

Nach Auslöfflung der Hypophyse wird die Sella turcica mittelst eines Doctes, über welchen ein Drain gezogen ist, austamponiert. Der Docht samt den ihn umhüllenden Drain wird durch das linke Nasenloch nach außen geleitet. Von einer Tamponade der übrigen Nase wird am besten Abstand genommen, um keine Sekretstauung zu bekommen.

Die Methode Kanavels unterscheidet sich von der Schloffers nur durch die Art der Aufklappung. Kanavel umkreist mit einem U-förmigen Schnitt die beiden Nasenflügel und klappt die Nase nach aufwärts. Proust verwendet die Aufklappung der Nase nach unten (Ollier).

Kocher eröffnet die obere Nasenhälfte mit einem Türflügelschnitt, die untere bleibt überhaupt geschlossen. Kocher geht außerdem nach Art der Killianschen Septumresektion submukös vor, ein Prinzip, welches später auch Hirsch (2. Methode) und Cushing verwendeten.

Chiari bedient sich zur Freilegung des Keilbeins der Killianschen Operation, wie sie in der Rhinologie bei Eiterungen der Siebbeinzellen und Keilbeinhöhle verwendet wird. Der Hautschnitt beginnt über dem inneren Augenwinkel und zieht entlang

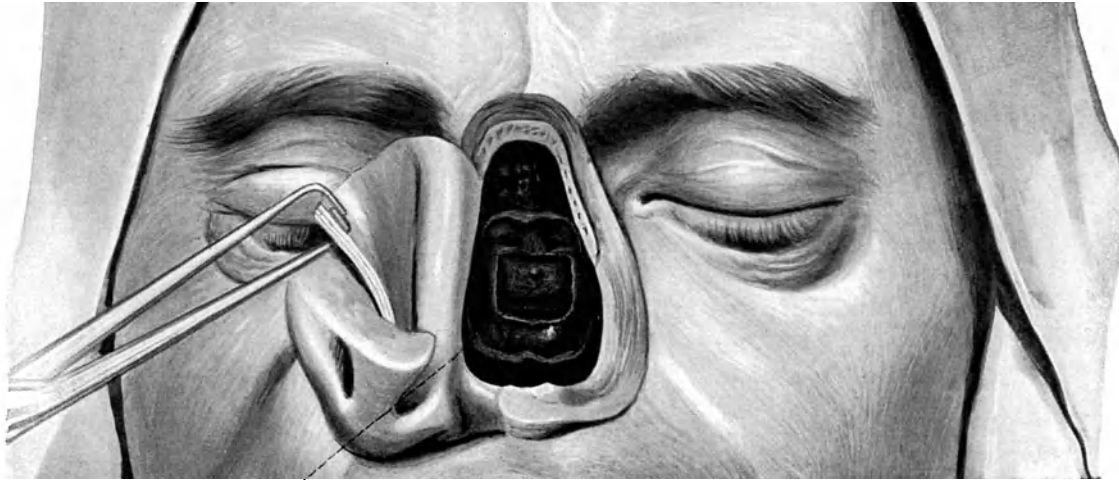


Fig. 51. Transsphenoidale Freilegung der Hypophyse. Weg durch die Nase. Knochen am Hypophysenwulst entfernt. Hypophyse mit der Durabedeckung sichtbar.

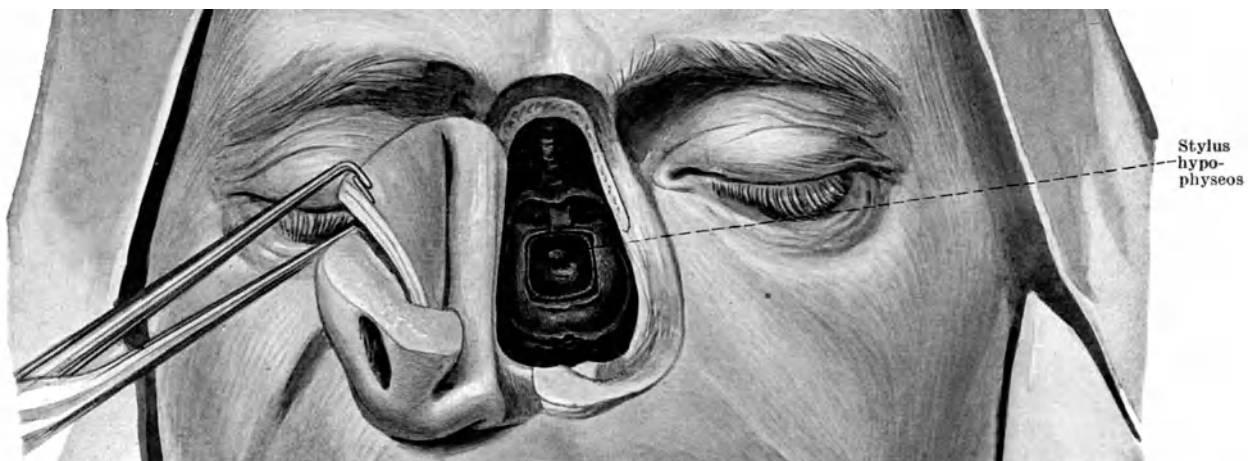


Fig. 52. Transsphenoidale Freilegung der Hypophyse. Weg durch die Nase. Hypophyse entfernt. Hypophysenstiel sichtbar.

dem äußeren Rand des Nasenbeines hinab bis zur Mitte des Processus frontalis des Oberkiefers. Dieser Fortsatz wird teilweise reseziert, die Nasenhöhle eröffnet und die mittlere Muschel und das Siebbein ausgeräumt. Auf diese Weise gelangt man an die vordere Wand der einen Keilbeinhöhle und wenn man den obersten Teil des

Septums wegnimmt, auch an die Wand der anderen. Der weitere Operationsgang ist wie bei der Schlofferschen Operation. Als Vorteile dieser Methode hebt Chiari den kürzeren Weg und die Erhaltung eines großen Teiles der Nasenschleimhaut hervor, was für die Frage der postoperativen Krustenbildung von Wichtigkeit sei.

#### b) Rein endonasale Operation.

Von den nasalen Methoden mit äußerem Schnitt unterscheiden sich die Methoden nach O. Hirsch, welcher die ganze Operation endonasal in Lokalanästhesie ausführt.

Bei seiner 1. Methode verwendet Hirsch zur Freilegung des Keilbeins die von Hajek zur Behandlung chronischer Keilbeinempyeme angewandte endonasale Operation. Die Operation, welche in mehreren Sitzungen ausgeführt wird, besteht in der endonasalen Abtragung der mittleren Muschel, Ausräumung der hinteren Siebbeinzellen und Eröffnung der Keilbeinhöhle. Zum weiteren Vordringen gegen die Hypophyse, welches sich jetzt vollkommen analog dem Schlofferschen Vorgehen gestaltet, hat Hirsch eine Reihe von spezialistischen Instrumenten angegeben, welche wegen des engen Zuganges beim endonasalen Arbeiten notwendig waren.

Die zweite Methode Hirschs unterscheidet sich wesentlich von seiner ersten dadurch, daß das Vordringen zum Keilbein ebenso wie bei der Kocherschen Methode submukös vorgenommen wird. Hirsch verwendet hierzu die von Killian angegebene submuköse Septumresektion. Von einem Schleimhautschnitt entsprechend dem vorderen Rande der Cartilago quadrangularis wird von einem Nasenloch aus das knorpelige Septum freigelegt und unter Wegnahme des Knorpels arbeitet man sich zwischen den beiden Schleimhautblättern der Nasenscheidewand subperichondral, bzw. subperiostal nach aufwärts bis zum Ansatz des Vomers an der vorderen Keilbeinhöhlenwand. Nach Abschieben der Schleimhaut auch an den beiden Seiten neben dem Rostrum wird das knorpelige Septum, der Vomer und die vordere Wand der Keilbeinhöhle samt Rostrum mit Knochenzangen abgetragen. Hierauf folgt die Aufmeißelung des Hypophysenwulstes an der Innenwand der Keilbeinhöhle.

#### c) Sublabialer Weg.

Ebenso wie die endonasale Methode vermeidet der sublabiale Weg aus kosmetischen Gründen jeden äußeren Schnitt.

Halstead macht im Vestibulum oris entsprechend der Übergangsfalte rechts und links von der Mittellinie eine quere, ca. 2 cm lange Inzision und gelangt von hier aus nach Emporhalten der Oberlippe in die Nasenhöhle. Die weitere Operation spielt sich vollkommen analog ab wie die Schloffersche, sobald die Nase seitlich aufgeklappt ist.

Den sublabialen Zugang benützt auch Cushing (Fig. 53). Seine Methode unterscheidet sich jedoch von der Halsteads, daß er nach der Freilegung der Spina nasalis

anterior die Nasenscheidewand submukös nach Art der submukösen Septumresektion nach Killian fortnimmt. Durch ein kräftiges Spekulum werden die zwei von der Nasenscheidewand abpräparierten Schleimhautflächen auseinandergehalten, wobei auch die Muscheln auseinandergedrängt werden. Auf diese Weise gelangt Cushing an die vordere Wand der Keilbeinhöhle und durch diese in schon beschriebener Weise zur Hypophyse. Die Operation wird in Narkose bei rekliniertem Kopf vorgenommen.

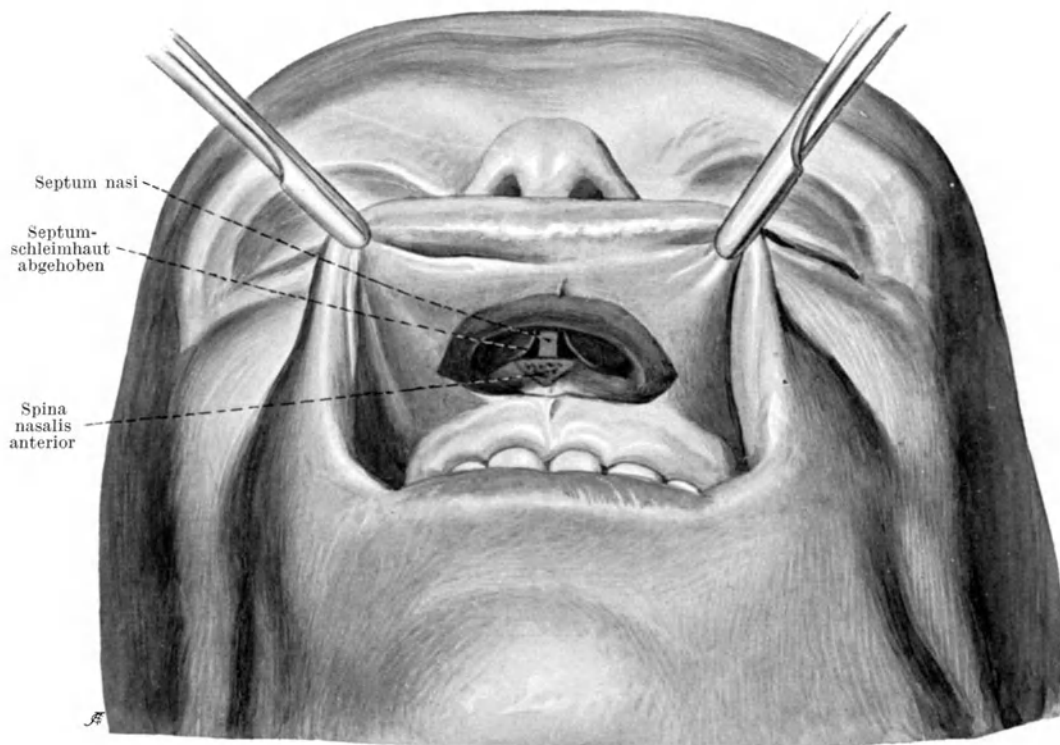


Fig. 53. Transsphenoidale Freilegung der Hypophyse. Sublabialer Weg.

## 2. Weg durch den harten Gaumen.

Bereits im Jahre 1900 hat Fritz König aus der v. Bergmannschen Klinik über Leichenversuche zur Freilegung der Hypophyse vom harten Gaumen her berichtet. Er verwandte hierzu die temporäre Resektion des harten Gaumens nach Gussenbauer. Medianer Schnitt bis auf den Knochen. Zurückpräparieren zweier Schleimhautperiostlappen. Die freiliegende Gaumenplatte wird weggemeißelt. Der Vomer wird weggenommen und die Keilbeinhöhle eröffnet.

Löwe schlug die Freilegung der Hypophyse nach der Methode von Partsch vor. Der Schnitt verläuft an der Übergangsfalte im Vestibulum oris von den Prämolaren der einen Seite bis zu denen der anderen Seite. Mit einem breiten Meißel

werden oberhalb des Processus alveolaris beide Oberkiefer in horizontaler Richtung nach rückwärts, jedoch nicht vollkommen durchmeißelt. Eine Verletzung der Arteria palatina descendens muß vermieden werden. Die Gaumenplatte wird nach abwärts gezogen und „wie eine Falltür“ aufgeklappt. Nun Wegnahme des Vomer, Eröffnung der Keilbeinhöhle.

Preysing umschneidet einen am inneren Rand des Alveolarfortsatzes ziehenden U-förmigen Schleimhautperiostknochenlappen mit hinterer Basis, klappt ihn herab und gelangt auf diese Weise an die untere Fläche des Keilbeins.

Fein verwandte als Voroperation die Radikaloperation des Kieferhöhlenempyems nach Luk-Caldwell und Denker. Nach Durchschneidung der Schleimhaut an der Übergangsfalte vom Frenulum der Oberlippe bis zum letzten oberen Zahn wird die faciale Fläche des Oberkiefers breit freigelegt und abgetragen. Nach Ausräumung der Highmors-Höhle nimmt Fein auch die mediale Wand des Oberkiefers samt mittlerer und unterer Muschel weg. Hierauf werden die Siebbeinzellen der einen Seite eröffnet und entfernt und dadurch die vordere Keilbeinfläche dieser Seite und nach Durchmeißelung des Vomer auch die der anderen Seite freigelegt. Der weitere Weg ist wie oben beschrieben.

### 3. Pharyngealer Weg.

Den pharyngealen Weg benützte Löwe und Biehl zur Freilegung der Hypophyse. Zuerst Pharyngotomia suprahyoidea. Nun wird in das Cavum pharyngonasale eingegangen und die Schleimhaut am Rachendach inzidiert. Von hier aus wird der Boden der Keilbeinhöhle aufgemeißelt und eine entsprechend große Öffnung ausgebissen.

Wie die große Zahl der Methoden ergibt, hat man auf jedem anatomisch nur möglichen Weg teils an der Leiche, teils am Lebenden versucht, an die Hypophyse zu gelangen. Aber nur einige wenige Methoden haben sich nach den bisherigen Erfahrungen tatsächlich bewährt. Was zunächst die Frage betrifft, ob intra- oder extrakraniell der Hypophysentumor angegangen werden soll, so halten wir das intrakranielle Verfahren und unter diesen wieder die frontale Trepanation für diejenigen Hypophysentumoren für zweckmäßig, welche das Diaphragma sellae durchbrochen haben und nach oben gegen das Gehirn wachsen. Diese intrakraniell gelegenen Tumoren können auf transsphenoidealem Weg naturgemäß nicht exstirpiert werden. Für den intrasellar gelegenen Hypophysentumor hingegen empfiehlt sich der transsphenoideale Weg. Die Unterscheidung zwischen intra- und extrasellaren Hypophysentumor spielt auch unserer Meinung nach bei der Frage der Infektionsgefahr, welche bei der transsphenoidalen Methode besteht, eine gewisse Rolle. Es ist klar, daß, sobald das Diaphragma sellae durchbrochen ist, eine Infektion viel leichter von der Sella aus auf die weichen Hirnhäute sich ausbreiten und eine allgemeine Meningitis erzeugen kann.



Es ist daher die Diagnose, ob der Hypophysentumor intra- oder auch extrasellar sitzt, für die Wahl der Methode von Wichtigkeit und es ergibt sich daraus, daß die Verfeinerung der Diagnostik in dieser Hinsicht von praktischer Bedeutung ist.

Von den transsphenoidalen Methoden kommen die maxillaren und pharyngealen wegen der Kompliziertheit der Voroperationen kaum in Frage. Auch diejenigen Methoden, welche einen mehr schrägen Verlauf haben (Chiari, Fein) stehen den längs der Medianebene vorgehenden Operationen insofern nach, als gerade diese der beste Wegweiser behufs Vermeidung von Nebenverletzungen darstellt. Die weiter unten zu besprechenden anatomischen Verhältnisse im Bereich der Keilbeinhöhle zeigen, wie leicht solche Nebenverletzungen zustande kommen können. Es kommen also hauptsächlich drei Operationen in Betracht: 1. die oben beschriebene modifizierte Schloffersche Methode, 2. die Methode Hirschs und 3. die Methode von Cushing.

Es unterliegt keinem Zweifel, daß die Schloffersche Methode den weitesten Zugang für das in beträchtlicher Tiefe liegende eigentliche Operationsfeld bietet, ein Umstand, der bei gelegentlichen anatomischen Varietäten der Keilbeinhöhlen von Belang sein kann. Dagegen muß zugegeben werden, daß bei den zwei anderen Methoden, welche nach Art der Killianschen Septumresektion an das Keilbein herankommen, die Gefahr der Infektion von der Nase her gegenüber der Schlofferschen vielleicht etwas vermindert ist; allerdings von einem aseptischen Weg kann auch hier nicht gesprochen werden, denn die Vermeidung einer Infektion wird nur im unteren Operationsterrain gewährleistet. Vom Rostrum an gehen auch diese Operationsmethoden durch die eröffnete Keilbeinhöhle, welche einerseits selbst bakterienhaltig ist, andererseits durch die Apertura sinus sphenoidalis mit der übrigen Nasenhöhle in Zusammenhang steht.

Was die Frage der Kosmetik anlangt, so hat dieselbe eine gewisse Rolle bei den ersten Hypophysenoperationen nach der Schlofferschen Methode insofern spielen können, als namentlich durch die Aufmeißelung der Stirnhöhle Verunstaltungen entstanden sind. Mit der Verbesserung der Technik und Anwendung der obengenannten Modifikationen ist heute nach einer Hypophysenexstirpation nur eine zarte lineare weiße Narbe zu sehen. Übrigens ist unseres Erachtens bei einem so schweren Eingriff, wie es die Hypophysektomie darstellt, die Kosmetik nur von untergeordneter Bedeutung.

Was endlich die Lokalanästhesie anlangt, welche Hirsch für seine Methode als besonderen Vorzug hervorhebt, so ist es Ansichtssache, ob man die Gefahr der Narkose so hoch einschätzt, daß man den Patienten lieber einen oft stundenlangen Eingriff in Lokalanästhesie, der überdies eventuell in einer zweiten Sitzung erst beendet werden kann, unterwirft. Wir ziehen die Narkose, von geübter Hand ausgeführt, vor und vermutlich auch die meisten Patienten.

Endlich sei hier noch auf einige anatomische Details verwiesen, deren Kenntnis für die Operation von Wichtigkeit sein kann. Die Stellungsanomalien, welche das

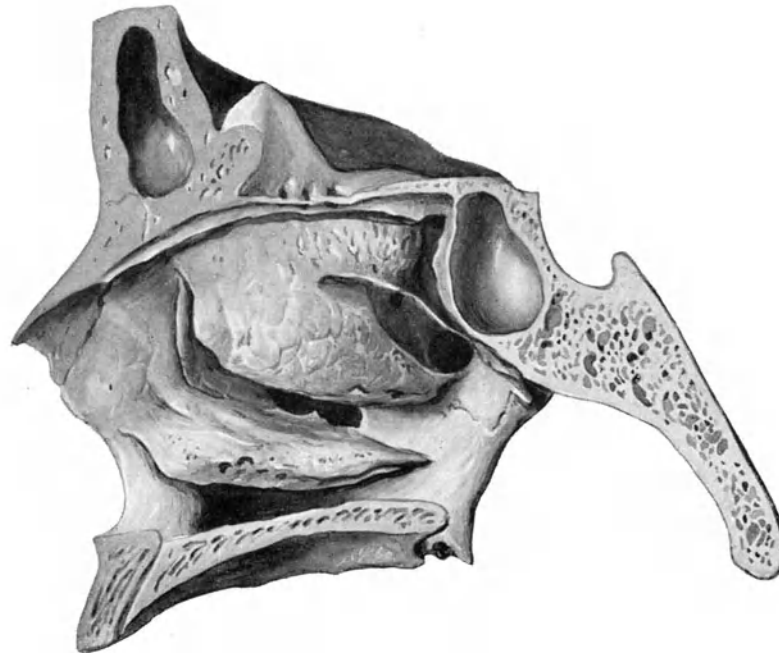


Fig. 54. Anatomische Variationen der Keilbeinhöhle. Keilbeinhöhle vor der Sella.

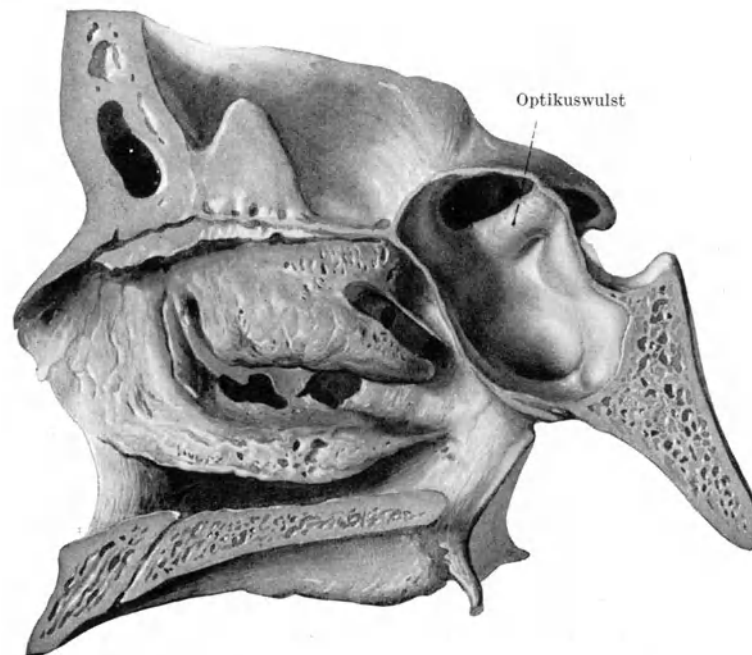


Fig. 55. Anatomische Variationen der Keilbeinhöhle. Keilbein groß, vor und unter der Sella. Optikuswulst.

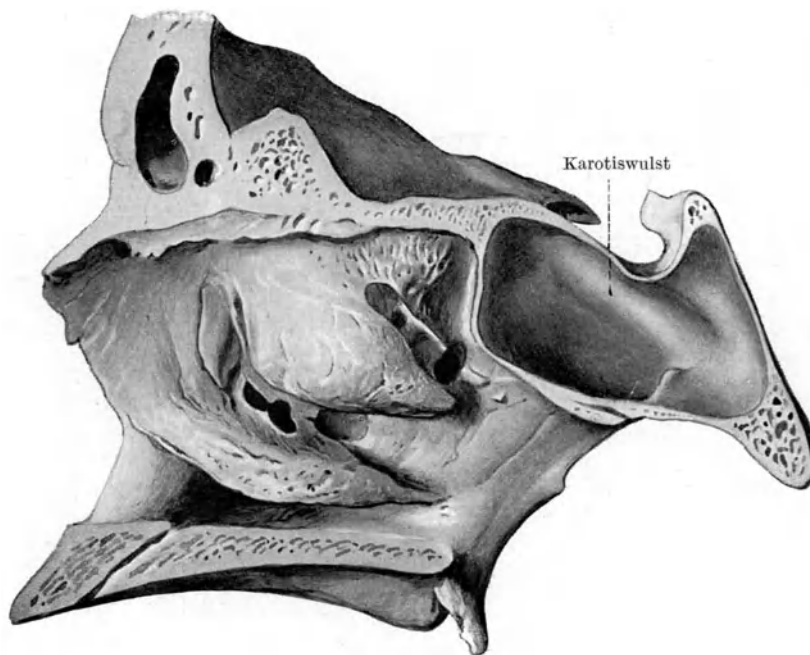


Fig. 56. Anatomische Variationen der Keilbeinhöhle. Abnorm große bis hinter die Sella reichende Keilbeinhöhle. Karotiswulst.

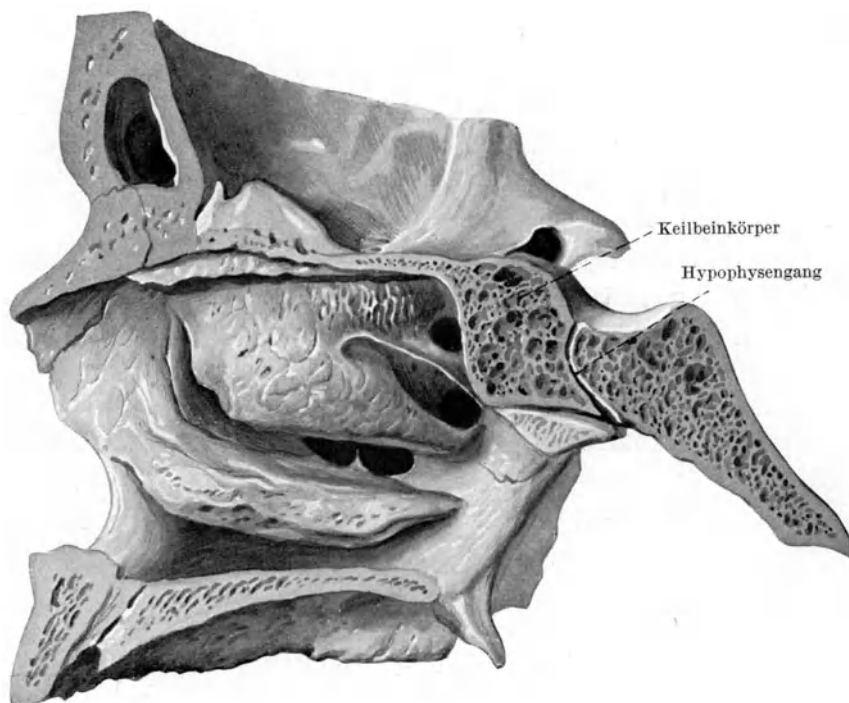


Fig. 57. Anatomische Variationen der Keilbeinhöhle. Keilbeinhöhle fehlt. Hypophysengang.

Septum der Keilbeinhöhle betreffen und die dadurch bedingte häufige Asymmetrie der Höhle sind bekannt, sie kommen für die Operation der Hypophyse nur wenig in Betracht. Wichtiger dagegen ist, daß die Größe und Ausdehnung der Keilbeinhöhle großen Schwankungen unterworfen sein kann, in manchen Fällen kann sie relativ klein sein. Fig. 54 zeigt eine nur vor der Sella liegende Keilbeinhöhle. Andere Keilbeine zeigen eine bedeutend größere Höhle, welche sich nicht nur vor, sondern auch unter die Sella erstreckt (Fig. 55), ja sogar bis zur Sattellehne reichen und den ganzen Keilbeinkörper umfassen kann (Fig. 56). In selteneren Fällen besteht gar keine Höhle und ist der ganze Keilbeinkörper solid (Fig. 57). In dem abgebildeten Fall ist ein offener Hypophysengang vorhanden. Diese Hypophysengänge sind von Interesse wegen der in ihnen vorkommenden Hypophysenreste, von welchen einer auch nach Verschluß des Ganges häufig im Rachendach gefunden wird.

Wegen dieser Varietäten in der Ausdehnung der Keilbeinhöhle sollen vor der Operation durch Röntgenbilder diese Verhältnisse in jedem Fall genau klargelegt werden.

Weiteres machen wir auf die Knochenleisten, welche nicht so selten in der seitlichen Wand der Höhle vorspringen, aufmerksam. In Fig. 56 ist ein schräg von hinten unten nach vorn oben verlaufender Knochenwulst sichtbar, der nahe an die Sella turcica heranreicht. Er ist durch die Karotis bedingt. Ein leichtes Abweichen von der Mittellinie bei der Eröffnung des Hypophysenwulstes kann in einem solchen Fall zur Verletzung der Karotis führen.

In Fig. 55 findet sich ein von vorne unten nach hinten oben verlaufender Knochenwulst, welcher durch den Nervus opticus bedingt ist (vgl. auch Fig. 94). Verfehlt der Operateur die Richtung gegen die Sella turcica und stellt den Meißel zu steil, so kann er unter Umständen den Nervus opticus treffen.

Wie schon oben bemerkt, ist in pathologischen Fällen die Eröffnung der Sella turcica von der Keilbeinhöhle leichter als unter normalen Verhältnissen, da der Hypophysentumor meist gegen die Keilbeinhöhle beträchtlich vorspringt und unter Umständen den Knochen durchwuchert und frei in die Keilbeinhöhle hineinwächst.

## 7. Exstirpation des Ganglion Gasseri.

Wenngleich die Behandlung der Trigeminusneuralgie durch Exstirpation des Ganglion Gasseri über den eigentlichen Rahmen dieser Arbeit hinausgeht und in die Chirurgie des peripheren Nervensystems gehört, so haben wir dennoch dieses Kapitel hier eingefügt, weil die Operationen des Ganglion Gasseri sich als endokranielle Eingriffe den Gehirnoperationen in der mittleren Schädelgrube anschließen.

Bevor wir auf die Methoden der Freilegung des Ganglion Gasseri näher eingehen, mögen vorher einige anatomische Einzelheiten erwähnt werden.

Der Trigemiusstamm verläßt innerhalb der Brücke das Gehirn und zieht dann durch eine Rinne, welche vom Ansatz des Tentorium an der Kante der Felsenbein-

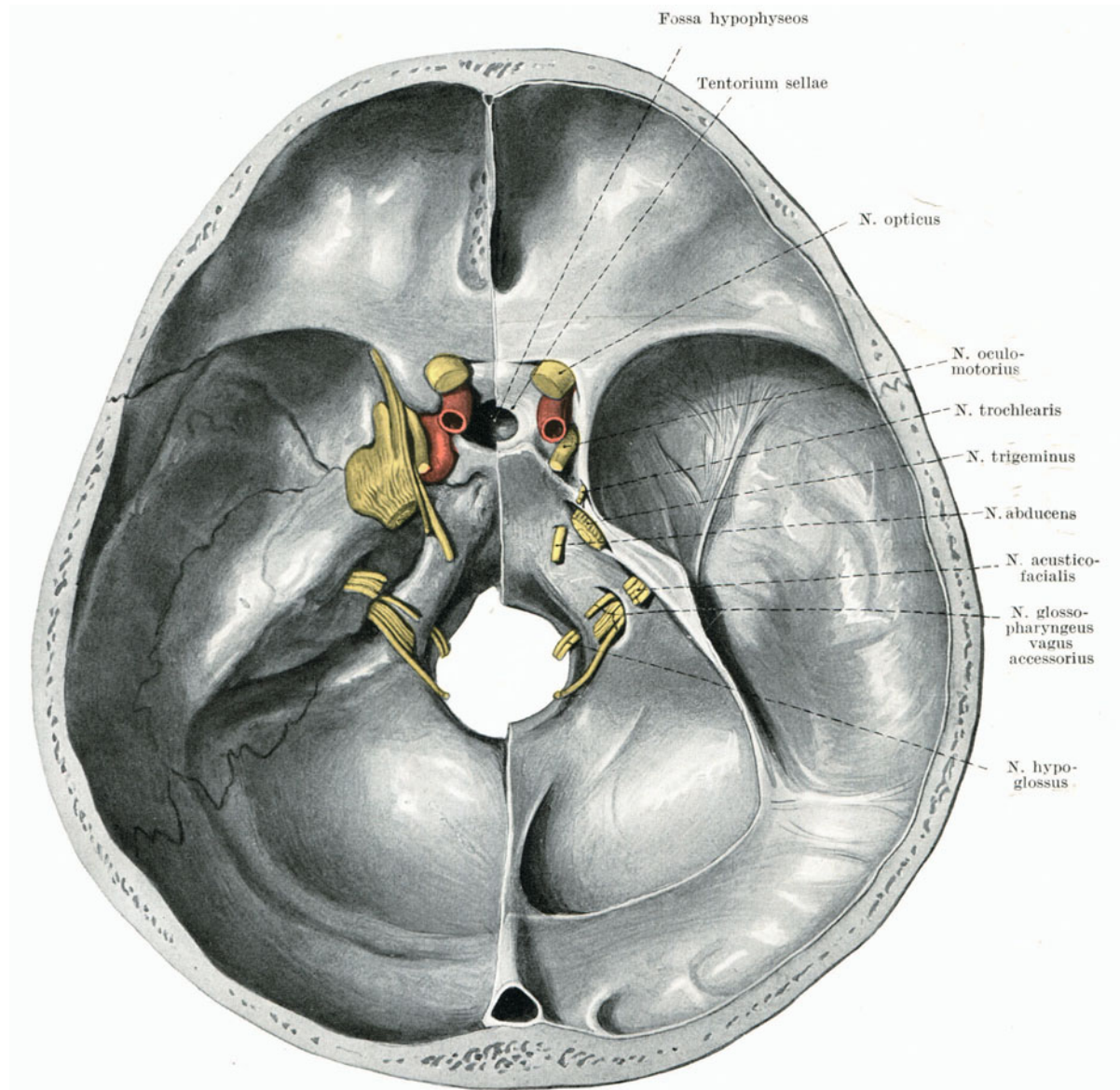


Fig. 58. Schädelbasis, Austritt der Nerven, rechts durch die Duralücken, links durch den Knochen.

pyramide und dem darin gelegenen Sinus petrosus superior überbrückt wird, in das Cavum subdurale (Meckeli). In diesem Raum teilt sich die Dura in zwei Blätter, welche das Ganglion Gasseri umschließen. Das mediale Blatt bildet gleichzeitig den periostalen Überzug der Impressio trigemini und setzt sich als Scheidewand gegen

den Sinus cavernosus bis zum Processus clinoides anterior fort, das laterale Blatt liegt unmittelbar der äußeren Fläche des Ganglion an. Während das Ganglion semilunare selbst und der 2. und 3. Ast eine knöcherne Unterlage haben, verläuft der 1. Ast in der eben genannten Duralfalte, welche zum Processus clinoides anterior hinzieht.

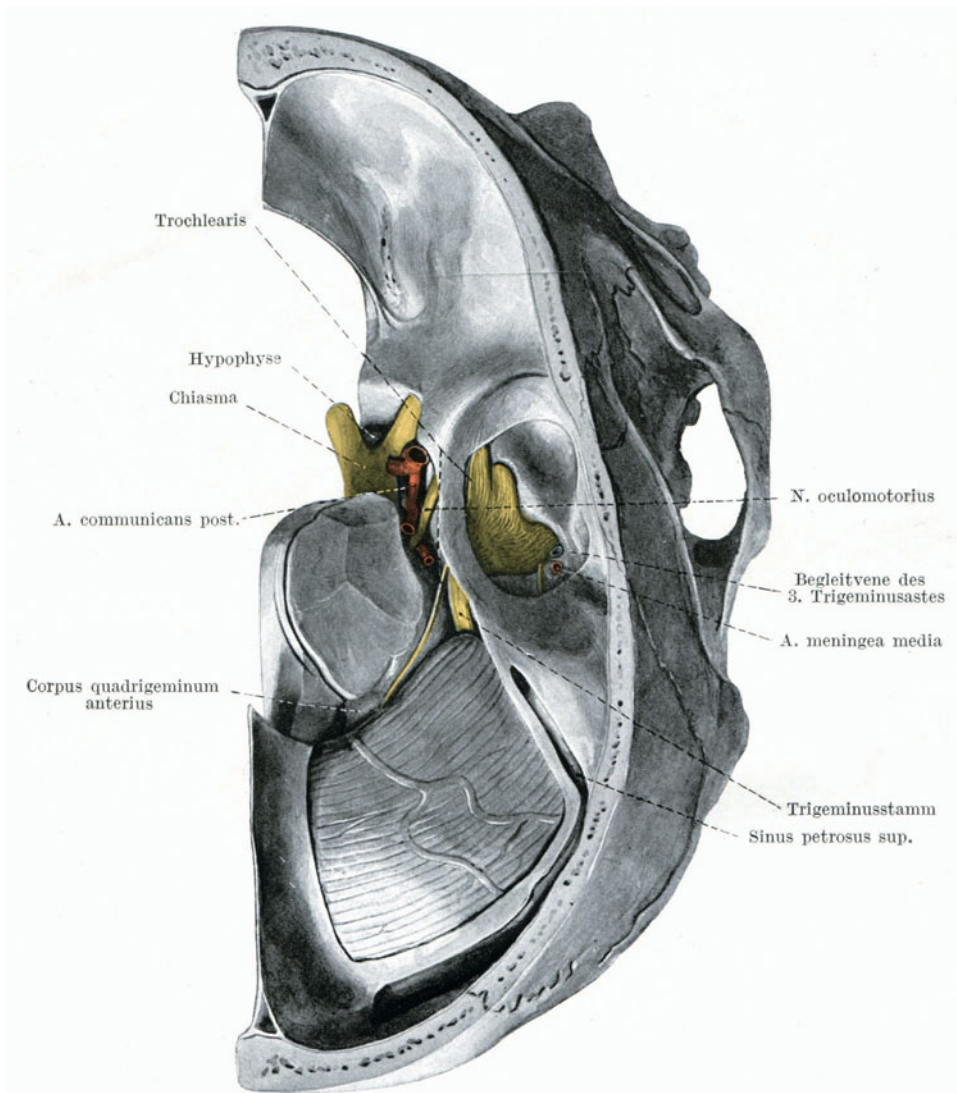


Fig. 59. Topographie des Ganglion und des Sinus cavernosus von oben.

Dieser Umstand ist bezüglich des Fassens und Herausdrehens des Ganglion von Wichtigkeit. Medial und vorne vom Ganglion liegt der Sinus cavernosus, welcher die Carotis umspült. Wenn es also bei der Exstirpation des Ganglion zu einer Gefäßverletzung kommt, so wird, bevor die Carotis verletzt werden kann, stets der Sinus cavernosus geöffnet, was sich durch eine heftige venöse Blutung kennzeichnet.



Im linken Teil der Fig. 58, in welchem die Dura abgezogen ist, sind die Austrittsstellen der Hirnnerven aus der knöchernen Schädelbasis dargestellt. Wir sehen das Ganglion Gasseri in seine drei Äste sich teilen, von denen der 1. durch die Fissura orbitalis superior, der 2. durch das Foramen rotundum und der 3. durch das Foramen ovale die Schädelkapsel verläßt. Medial vom Ganglion verlaufen der Nervus oculomotorius und der Nervus abducens, oberhalb desselben der Nervus trochlearis. In dem rechten Abschnitt der Fig. 58 sind die Durchtrittsstellen der genannten Nerven durch die Dura und ihre Lagebeziehung zur Carotis interna zu sehen. Die topographischen Beziehungen dieser Hirnnerven zum Gehirn ergeben sich aus Fig. 59. Es ist daselbst das Großhirn weggenommen und nur das Kleinhirn und der Hirnstamm belassen. Man sieht den Trigemiusstamm aus der Brücke austreten und zum Cavum Meckeli hinziehen. Das in demselben liegende Ganglion Gasseri samt seinen drei Ästen ist durch Wegnahme des lateralen Blattes der Dura zur Anschauung gebracht. Lateral und etwas hinter dem 3. Ast des Trigemius betritt die Arteria meningea media durch das Foramen spinosum das Schädelinnere.

Von den übrigen Hirnnerven zeigt Fig. 59 das Chiasma, den Nervus opticus, vor demselben die Hypophyse, lateral von ihm den Austritt der Arteria carotis interna aus dem Sinus cavernosus und die Verzweigungen der Arterie. Der Nervus oculomotorius, welcher den Großhirnstiel an dessen medialer Seite verläßt, wird zwischen der Arteria cerebri posterior und Arteria cerebelli superior in der Zeichnung sichtbar und zieht in der oberen Wand des Sinus cavernosus nach der Fissura orbitalis superior.

Der Nervus trochlearis tritt in der Gegend des Vierhügels aus dem Gehirn, schlingt sich, wie in Fig. 59 sichtbar, um den Pedunculus cerebri und tritt unmittelbar ober dem Trigemiusstamm durch die Dura. Er verläuft dann in der lateralen Wand des Sinus cavernosus. In Fig. 60 ist der Trigemiusstamm durchschnitten und nach vorne geschlagen. An der Rückseite des Ganglion wird die motorische Wurzel sichtbar, welche sich dem 3. Ast beigesellt. In Fig. 61 ist das Ganglion Gasseri samt der dasselbe bedeckenden lateralen Durafläche weggenommen. Man sieht in das Cavum subdurale

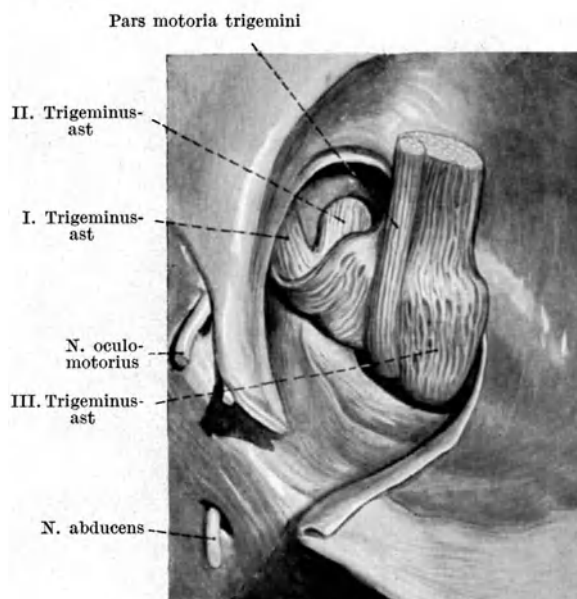


Fig. 60. Ganglion Gasseri, Trigemiusstamm durchschnitten und nach vorn geschlagen.



hinein, dessen Grund von dem medialen Durablatt gebildet wird. Die Duralücke, durch welche der Trigeminusstamm eintritt, ist durch eine Sonde markiert. Medial von der das Cavum subdurale abschließenden Durafalte sieht man in dem von oben eröffneten Sinus cavernosus die Carotis interna verlaufen. Mitten durch den Sinus cavernosus zieht der Nervus abducens.

Das Lageverhältnis der Augenmuskelnerven und der Trigeminusäste zur Carotis interna und Sinus cavernosus wird durch Fig. 69 veranschaulicht. Diese Figur

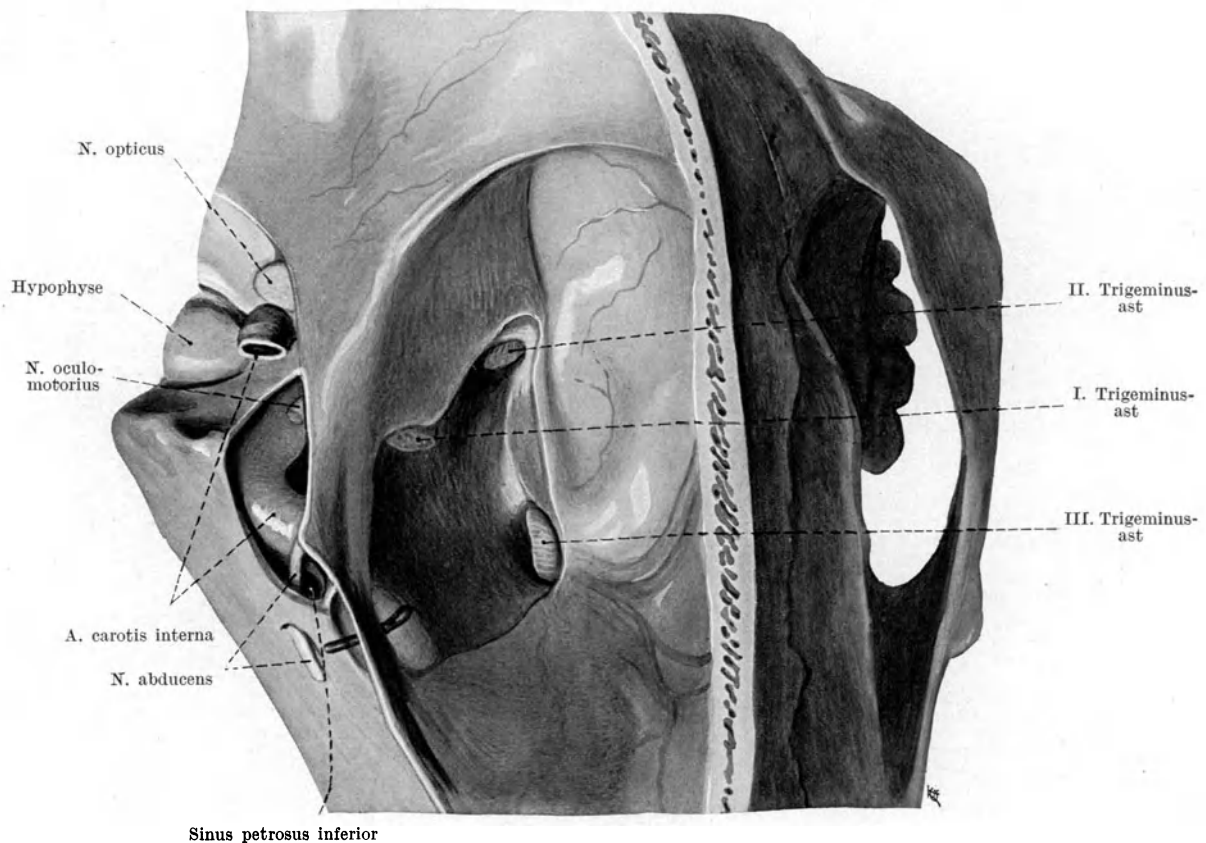


Fig. 61. Cavum Meckelii nach Entfernung des Ganglion.

stellt einen Frontalschnitt dar, welcher entsprechend der Mitte der Sella turcica gelegt ist. Von den drei Augenmuskelnerven verläuft der Trochlearis dem Ganglion, bzw. seinen Ästen am nächsten. Es ist daher klar, daß er bei der Exstirpation des Ganglion am leichtesten Schaden nehmen kann. Der Okulomotorius zieht am Dach des Sinus cavernosus, der Abducens mitten durch denselben (Fig. 70).

Die Operation des Ganglion Gasseri können wir in zwei Akte teilen:

1. In die Voroperation bis zur Darstellung des Ganglion und seiner Äste und
2. in den eigentlichen Eingriff am Ganglion.

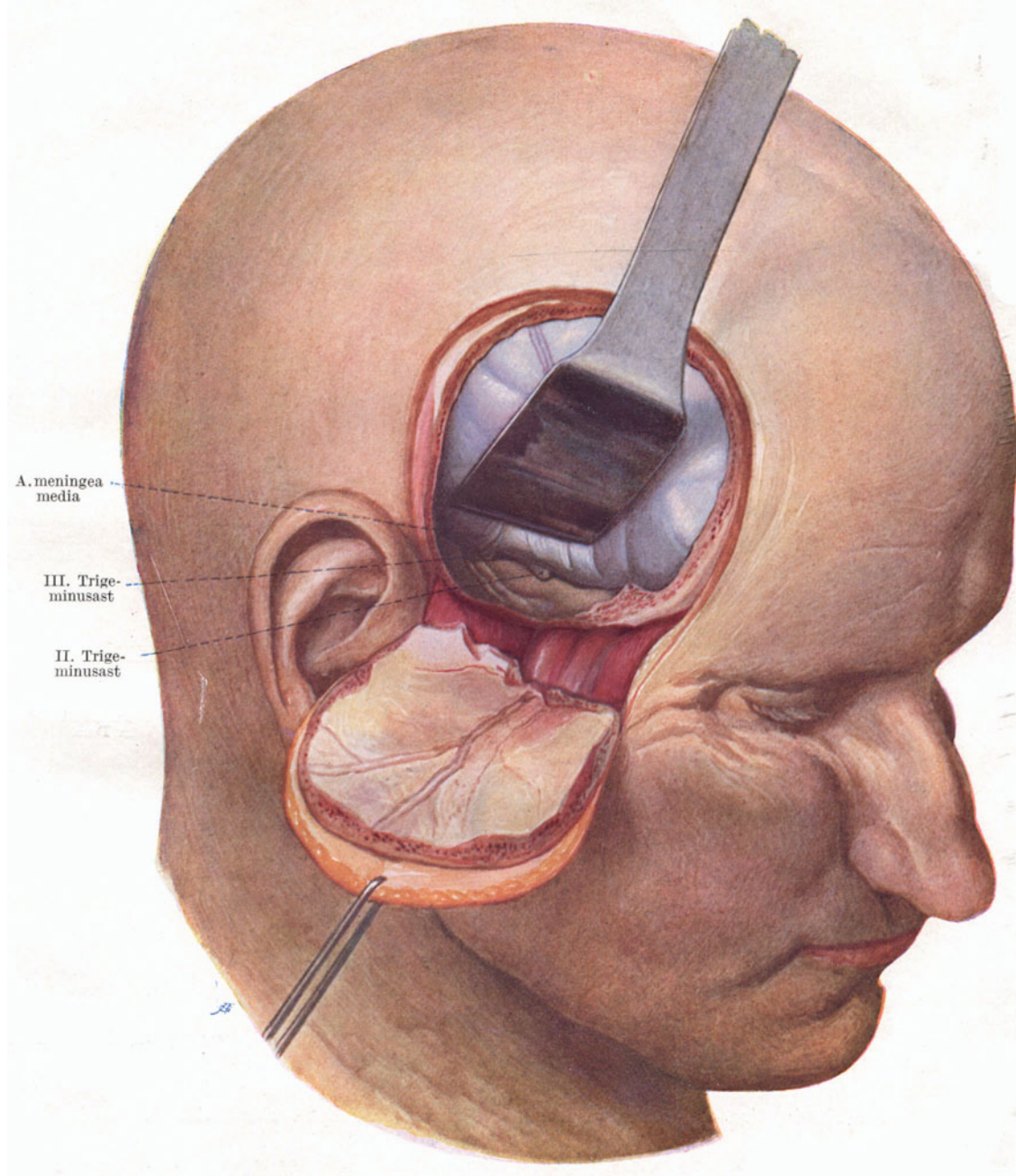


Fig. 62. Exstirpation des Trigeminalganglion. Temporale Methode. Dura geschlossen.

Die Wege, welche als Voroperation zur operativen Freilegung des Ganglion semilunare benützt werden, sind dreierlei: 1. der sphenoidale, 2. der temporale und 3. der spheno-temporale Weg.

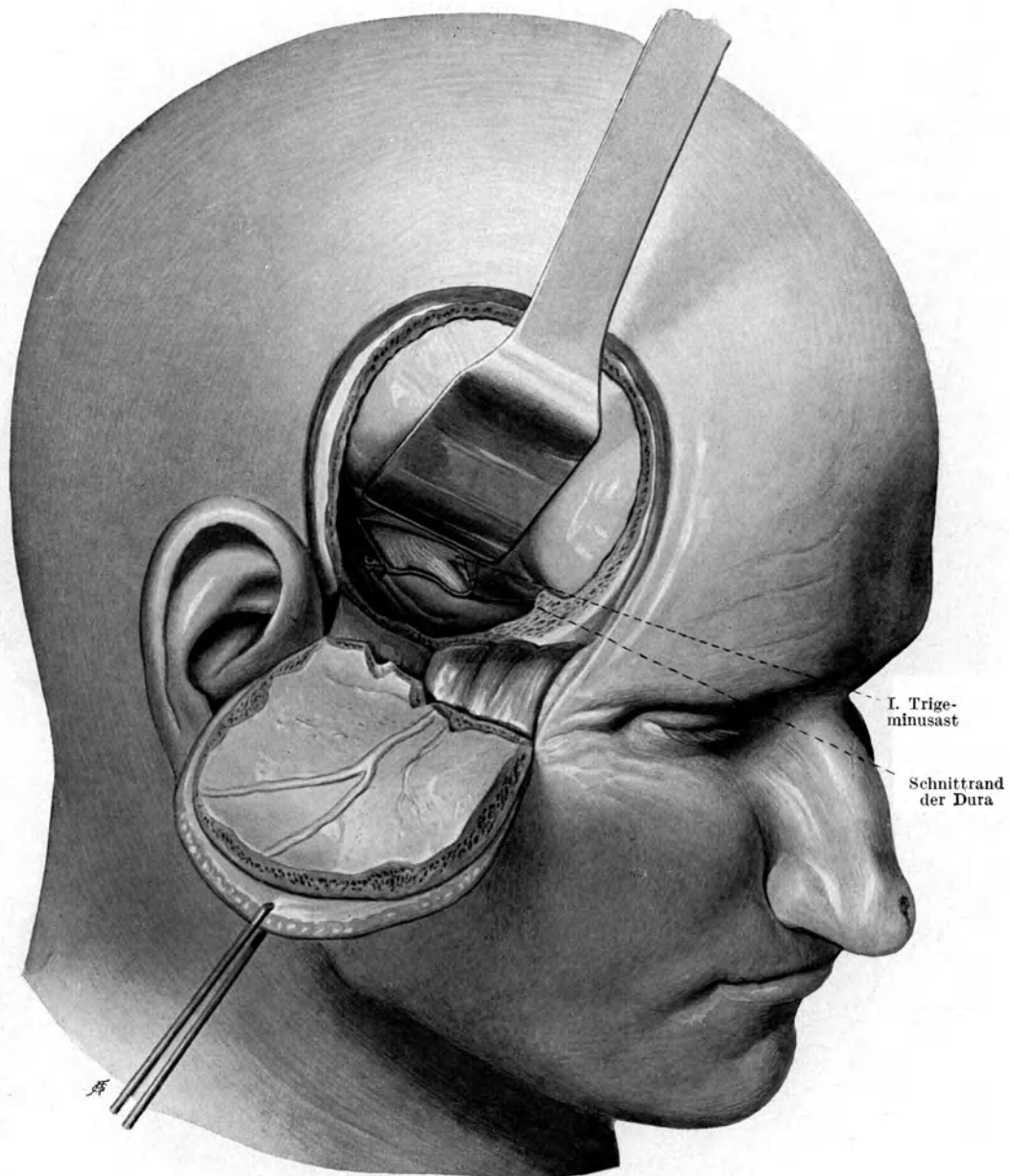


Fig. 63. Exstirpation des Trigeminalganglion. Temporale Methode. Dura eröffnet.

Die sphenoidale Methode, d. h. also die Freilegung ausschließlich von der Schädelbasis in der Gegend des Foramen ovale und rotundum, nach welcher die erste Ex-

stirpation des Ganglion Gasseri von Rose im Jahre 1890 ausgeführt wurde, ist ganz verlassen, da der Zugang ein viel zu schwieriger ist. Heute wird die Exstirpation des Ganglion nur auf temporalem oder speno-temporalem Wege ausgeführt.

#### a) Temporale Methode (Hartley, Krause).

F. Hartley und F. Krause haben im Jahre 1892 die ersten erfolgreichen Exstirpationen des Ganglion Gasseri von einer temporalen Trepanation aus mitgeteilt, wobei sie extradural vorgegangen sind. Vor diesen beiden Chirurgen hat Horsley im Jahre 1890 versucht, von einer Trepanation in der Schläfe intradural den Trigemiusstamm zu durchschneiden. Der Patient starb jedoch im Anschlusse an die Operation. Immerhin war hiermit erwiesen, daß die temporale Methode für die Exstirpation des Ganglion verwendet werden kann.

Die Hartley-Krausesche Operation wird folgendermaßen ausgeführt:

Patient in halb sitzender Lage. Der Kopf wird von einem Assistenten gerade nach vorne gehalten, eventuell etwas gegen die Seite, an der operiert wird, geneigt. Bildung eines etwa 6 cm hohen osteoplastischen Lappens mit unterer Basis, welche unmittelbar über dem Os zygomaticum zu liegen kommt. Nach Herabklappen des Lappens wird vom unteren Rande des entstandenen Knochendefektes mit der Luerschen Zange soviel von der noch bestehenden Knochenleiste weggebissen, bis man an der Crista infratemporalis zur Schädelbasis gelangt.

Nun wird bei aufrecht sitzendem Patienten stumpf teils mit dem Elevatorium, teils mit Tupfer die Dura an der Unterfläche des Schläfelappens von der Innenfläche der knöchernen Schädelbasis abgeschoben. Indem der Operateur mit einem Spatel den von der Dura umgebenen Schläfelappen hinaufhält, gelangt er auf diese Weise extradural in die Gegend des Ganglion Gasseri (Fig. 62). Das weitere Freipräparieren wird jedoch meist durch die sich anspannende Arteria meningea media gehemmt. Man präpariert die aus dem Foramen spinosum austretende Arterie frei, unterbindet sie knapp am Foramen doppelt und schneidet sie zwischen den Ligaturen durch. Bei dem weiteren extraduralen Vorgehen wird zuerst der 3. Ast, dann der 2. Ast sichtbar. Diese werden gegen das Ganglion zu verfolgt und auch von ihrer Unterfläche freigemacht. Fig. 63 zeigt dieses Stadium der Operation. Es ist überdies die Dura gespalten und das darunterliegende Ganglion mit seinen Ästen sichtbar.

#### b) Spheno-temporale Methode.

Der spheno-temporale Weg wurde zur Freilegung des Ganglion Gasseri zuerst von Doyen (1893) gewählt. Das ursprüngliche Verfahren hat mannigfache Wandlungen erfahren, die der Hauptsache nach in der verschiedenen Bildung des Weichteillappens und der Größe der Trepanationslücke bestanden (Quénu, Monari, Poirier). Hier soll im folgenden das Verfahren von Lexer (1898) und Cushing



(1900) beschrieben werden. Beide Methoden unterscheiden sich nur unwesentlich voneinander.

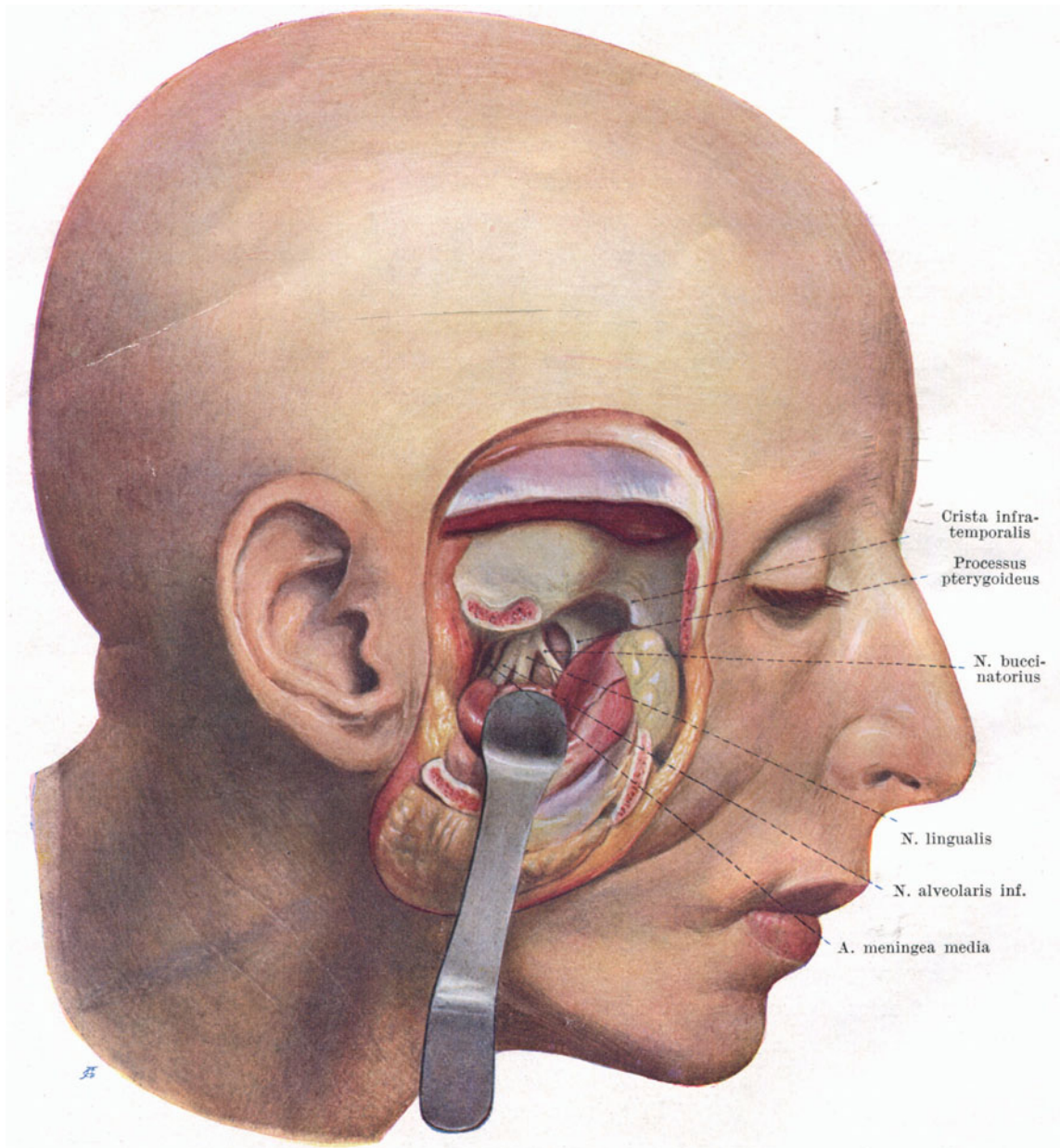


Fig. 64. Exstirpation des Trigeminalganglion. Spheno-temporale Methode.  
I. Akt. Freilegung des III. Trigeminasastes.

Der Hautschnitt nach Lexer ist aus Fig. 64 ersichtlich. Um die Fazialisäste zu schonen, welche für den Lidschluß wichtig sind, sollen die beiden Schenkel des Haut-

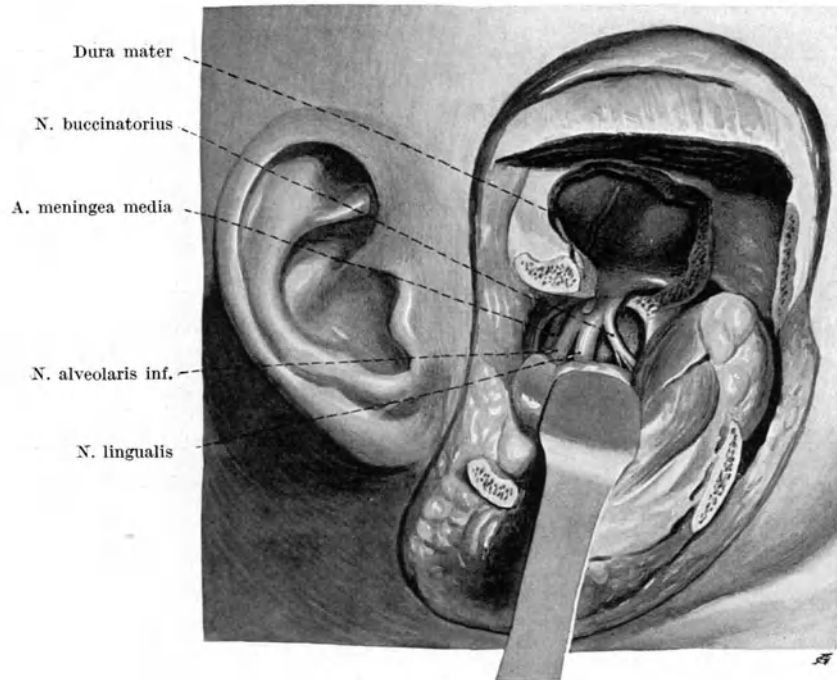


Fig. 65. Exstirpation des Trigeminalganglion. Spheno-temporale Methode.  
II. Akt. Freilegung der Dura.

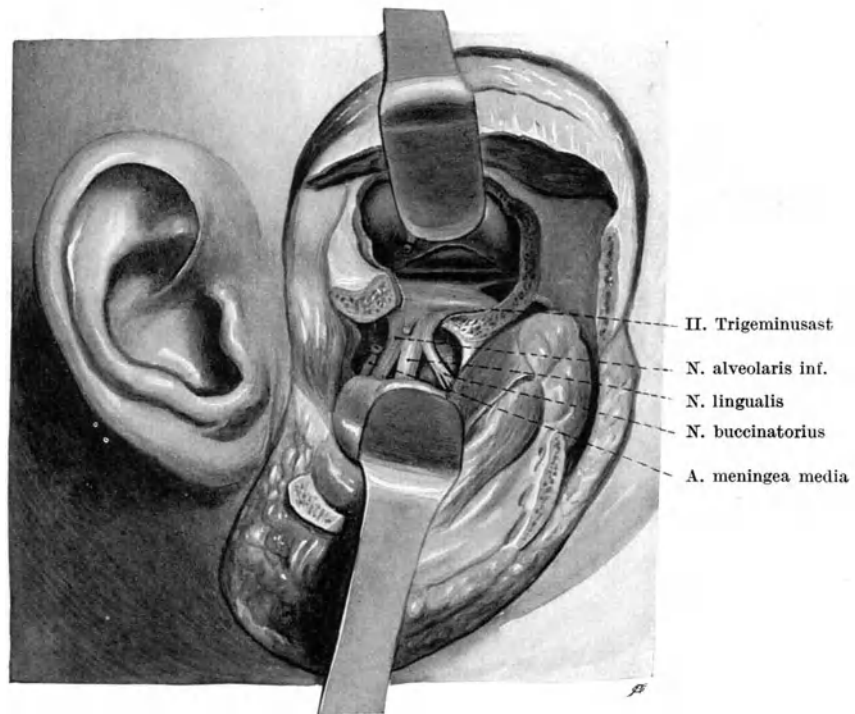


Fig. 66. Exstirpation des Trigeminalganglion. Spheno-temporale Methode  
III. Akt. Dura eröffnet.

schnittes nach abwärts eine Linie nicht überschreiten, welche vom Ohrläppchen zum äußeren Augenwinkel gezogen wird. Der Schnitt zieht vor dem Ohre nach aufwärts, biegt etwa in der Höhe einer Verbindungslinie zwischen oberem Ohrmuschelrand und Augenbrauenbogen um und zieht zum äußeren Augenwinkel herab. Entsprechend dem Schnitt wird das Jochbein an seinem rückwärtigen und vorderen Ansätze freipräpariert und mit einer Giglischen Drahtsäge durchtrennt. Nun wird der Hautschnitt durch die Muskulatur bis zum Periost vertieft und das letztere samt dem an der Crista infratemporalis inserierenden Musculus pterygoideus externus mit dem Raspatorium abgeschoben. Der nach abwärts geschlagene Lappen enthält also den Musculus masseter mit dem resezierten Jochbein, den unteren Teil des Musculus temporalis und den Musculus pterygoideus externus samt dem vom Schädel abgeschobenen Periost. Cushing's Vorgehen unterscheidet sich insofern, daß derselbe einen mehr rückwärts unter den Haaren gelegenen Hautlappen nach abwärts präpariert, dann den Jochbogen subperiostal entfernt und erst dann die oben beschriebenen Muskelschnitte ausführt. Auf diese Weise wird die Fossa infratemporalis freigelegt und der in ihr verlaufende 3. Ast des Trigemini. In Fig. 65 sind die Verzweigungen des 3. Astes (Nervus buccinatorius, lingualis und alveolaris inferior) auspräpariert. Hinter ihnen ist die Arteria meningea media vor ihrem Durchtritt durch die Schädelbasis sichtbar. In Fig. 65 sind diese Verzweigungen zur besseren Übersicht genau dargestellt, bei der Operation am Lebenden ist natürlich eine derartige Präparation nicht notwendig.

Nun wird in der Gegend der Crista infratemporalis mit der Doyenschen Fräse eine Lücke gemacht und dieselbe nach oben an der temporalen Fläche mit der Zange in dem in Fig. 65 und 66 dargestellten Ausmaße vergrößert. Es wird der von Dura überzogene Schläfelappen mit der Arteria meningea sichtbar. Vorsichtig wird nun die Dura stumpf von der Schädelbasis abgelöst und der Knochendefekt durch Ausbeißen an der Schädelbasis bis zum Foramen ovale erweitert. Cushing läßt eine schmale Knochenleiste lateral vom Foramen ovale stehen. Die Arteria meningea media wird von der Dura freipräpariert, doppelt ligiert und durchschnitten. Die Ligatur kann auch extrakraniell vor dem Eintritt in die Schädelbasis erfolgen. Fig. 66 stellt diese Phase der Operation dar. Der 3. Ast liegt frei im Foramen ovale, dessen laterale Begrenzung, wie oben beschrieben, weggenommen ist. Der 2. Trigeminiast ist unmittelbar davor sichtbar. Das Foramen rotundum trennt noch eine schmale Knochenbrücke von der Trepanationslücke. Die Arteria meningea media ist ligiert und durchschnitten. Mit einem Spatel wird der von Dura bedeckte Schläfelappen nach aufwärts gehalten, die Dura inzidiert und das Ganglion freigelegt.

### **Eigentliche Operation am Ganglion.**

Nachdem nach einer der vorhin geschilderten Methoden die Gegend des Ganglions zugänglich gemacht ist, folgt der eigentliche Eingriff am Ganglion. Dieser Akt wird



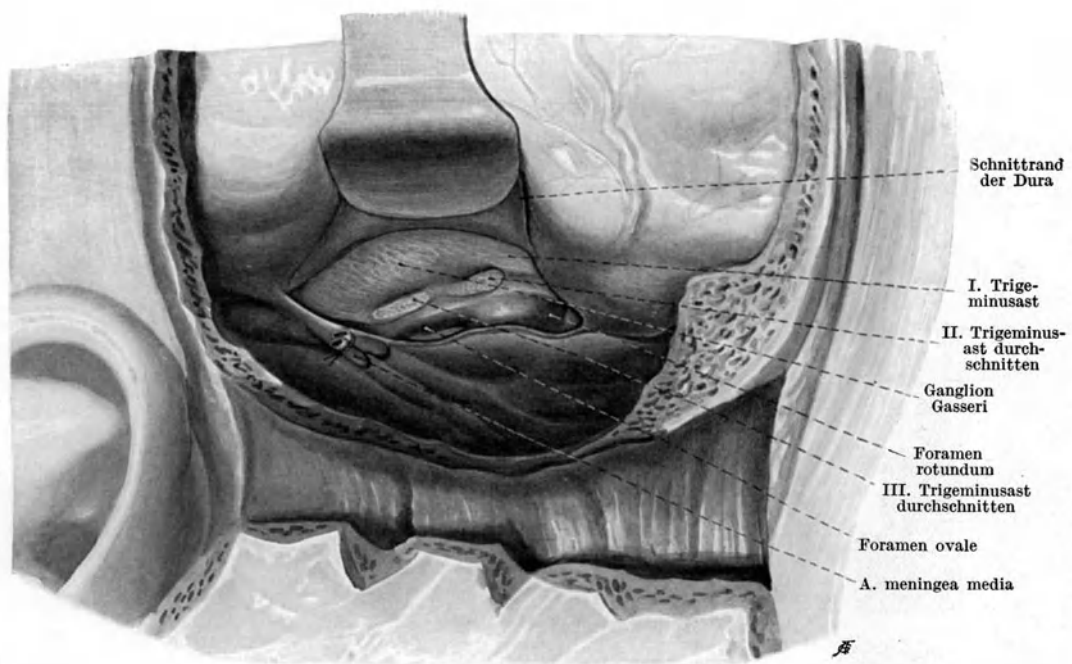


Fig. 67. Exstirpation des Trigeminalganglion. II. und III. Trigeminasast bereits durchschnitten.

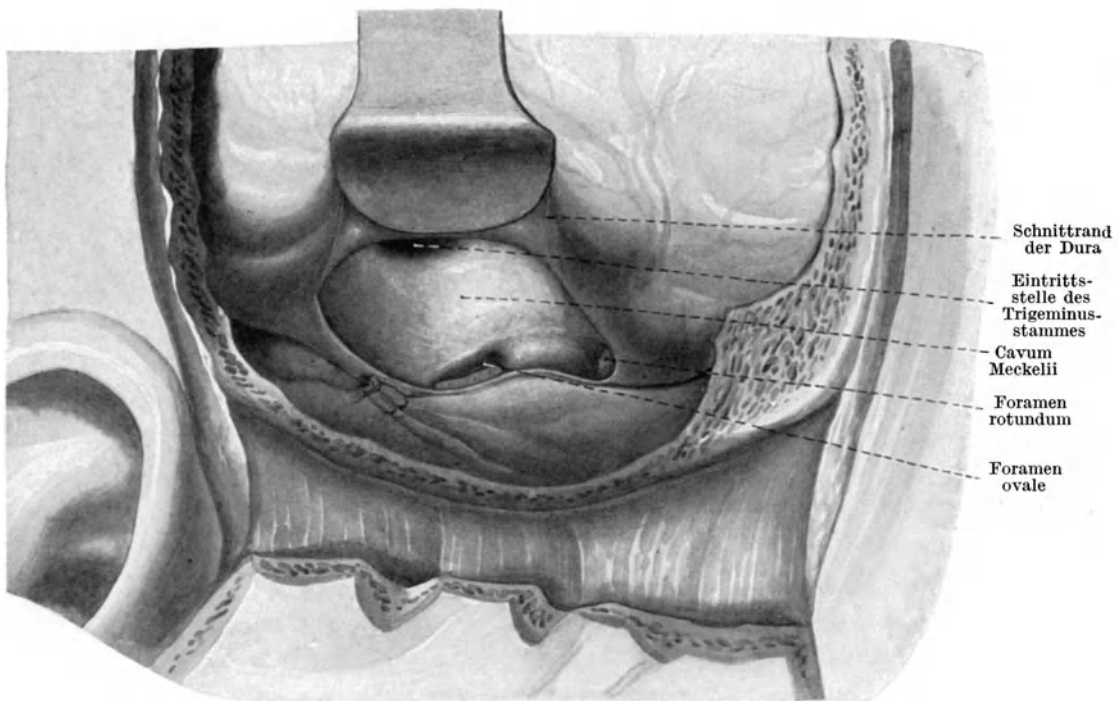


Fig. 68. Exstirpation des Trigeminalganglion. Cavum Meckelii entleert.

in steilsitzender Stellung des Patienten gemacht. Vorerst wird das Ganglion aus der Duraduplikatur des Cavum Meckeli ausgeschält. Es kann dies entweder stumpf durch Abschieben der Dura mit Wattetupfern geschehen, wobei dieser Akt dadurch erleichtert wird, daß man den 3. Ast mit einer Klemme faßt und damit das Ganglion anspannt oder es wird die Dura an der lateralen Fläche des Ganglions der Länge nach durchtrennt, wie diese auf Fig. 63 u. 66 zu sehen ist. Die Dura haftet an einzelnen Stellen des Ganglions sehr fest und muß an diesen Stellen stets scharf abpräpariert werden. Ebenso wie der 2. und 3. Ast muß auch das Ganglion an seiner medialen Seite von der Dura stumpf abgelöst werden.

Auf diese Weise gelangt man immer mehr zentralwärts vorgehend zum Trigemiusstamm, von welchem sich die Dura sehr leicht ablösen läßt. Hier wird nach Krause unter Vermeidung jeder Nebenverletzung (Dura, Sinus cavernosus, Augenmuskelnerven) mit einer Thierschzange das Ganglion nahe dem Trigemiusstamm seiner ganzen Breite nach gefaßt, der 2. und 3. Ast werden bei ihrem Durchtritt durch das Foramen rotundum, bzw. ovale mit einem Schielhäkchen vorgezogen und durchschnitten und sodann das nur mehr am Trigemiusstamm und an dem 1. Ast hängende Ganglion durch langsames Drehen der Nervenzange um ihre eigene Achse entfernt. Fig. 67 zeigt das freigelegte Ganglion, nachdem der 2. und 3. Ast durchschnitten sind. Wegen der nahen Lagebeziehung des 1. Astes zu den Augenmuskelnerven und Sinus cavernosus ist ein Herauspräparieren dieses Astes und der medialen Kante des Ganglion nicht ratsam. Bei dem stumpfen Abdrehen ist eine Verletzung weniger zu fürchten; der 1. Ast reißt meist nahe am Ganglion ab. Bei langsamem Ausdrehen gelingt es, das ganze Ganglion Gasseri und ein beträchtliches Stück des Trigemiusstammes zu bekommen.

In Fig. 68 sehen wir das leere Cavum Meckeli. Im Foramen rotundum und ovale sind die abgeschnittenen Stümpfe des 2. und 3. Astes sichtbar, der Trigemiusstamm ist vollkommen herausgedreht und die in die mittlere Schädelgrube führende Lücke frei.

In anderer Weise geht Lexer vor. Er durchschneidet zuerst den 2. Ast und den Trigemiusstamm und wälzt nun das Ganglion nach vorne. Der sich nun anspannende 1. Ast wird vorsichtig durchschnitten und zum Schluß der 3. Ast abgetrennt.

Die nach der Exstirpation des Ganglion auftretende Blutung steht meist sehr bald auf eingelegte Tupfer, so daß dann die Wunde entweder ganz ohne Drainage oder nach Einführung eines Doctes geschlossen werden kann.

Außer der eben geschilderten Exstirpation des Ganglion Gasseri werden noch zwei Eingriffe bei Trigemiusneuralgie ausgeführt.

Der eine besteht in der intrakraniellen Resektion des 2. und 3. Astes (wie sie ursprünglich von Horsley und Quenu ausgeführt wurde) und der Plombierung des Foramen ovale und rotundum mit Wachs, Metall, Knochen etc., um ein Auswachsen des Nerven zu verhindern. Es unterliegt keinem Zweifel, daß die Exstir-

pation des Ganglion in bezug auf die Möglichkeit eines Rezidivs der einfachen Durchschneidung der Äste weit überlegen ist.

Einen zweiten Eingriff stellt die Durchschneidung des Trigeminiusstammes dar (Frazier und Spiller, Keen, de Beule). Diese Operation (physiologische Exstirpation des Ganglion nach van Gehuchten) geht von dem Gedanken aus, durch Intaktlassen des Ganglion die schweren Störungen des Auges zu vermeiden. Technisch ist die Methode gewiß leichter als die Exstirpation des Ganglion. Nach Freilegung des Ganglion arbeitet man sich entlang des 3. Astes, den man mit einer Klemme oder einem Faden faßt und anspannt, nach aufwärts bis zum Trigeminiusstamm empor, löst ihn leicht von der Dura ab und durchschneidet denselben. Wenn man sich an die rückwärtigen Partien des Ganglion hält, so ist eine Verletzung der Augenmuskelnerven oder des Sinus cavernosus nicht zu befürchten.

Was die Voroperation zur Exstirpation des Ganglion betrifft, so haben sich beide Methoden in so zahlreichen Fällen am Menschen bewährt, daß es mehr minder Sache der Übung ist, dieses oder jenes Vorgehen in Anwendung zu bringen. Uns erscheint das sphenotemporale Verfahren als das einfachere, um so mehr als die langwierige osteoplastische Aufklappung vermieden wird. Auf die temporäre Resektion des Jochbeines möchten wir hierbei mit Rücksicht auf die bessere Übersicht nicht verzichten (W. Braun).

Die Schwierigkeit der Operation des Ganglion Gasseri ist fast ausschließlich von der größeren oder geringeren Blutung abhängig. Blutet es wenig, so kann sich der ganze Eingriff rasch und einfach abspielen, blutet es dagegen stark, so kann die Operation sehr bedeutende Schwierigkeiten verursachen. Wenn möglich, führen wir die Operation einzeitig aus.

Bei der Voroperation kann vor allem eine venöse Blutung beim Ablösen der Dura von der Schädelbasis oder aus Emissarien entstehen. Meist steht dieselbe auf temporäre Tamponade. In selteneren Fällen kann allerdings die Blutung eine so arge sein, daß die Operation abgebrochen, das Operationsfeld tamponiert und in einem zweiten Akt der Eingriff beendet werden muß.

Eine arterielle Blutung kann aus der Arteria meningea media erfolgen, wenn bei der Unterbindung dieser Arterie die Ligatur durchschneidet oder das Gefäß einreißt (es handelt sich ja meist um ältere Leute mit Arteriosklerose). Falls der untere Stumpf zu kurz ist, um ihn zu fassen oder dieser sich ins Foramen spinosum zurückgezogen hat, so kann man versuchen, durch Vernagelung mit einem Holzkeil oder durch Verklebung des Foramen mit Wachs die Blutung zu stillen. Am zweckmäßigsten erscheint es in einem solchen Falle, die blutende Stelle provisorisch zu tamponieren und die Unterbindung der Carotis externa am Ligamentum stylomandibulare zu machen. Um diese Zwischenfälle von vornherein zu vermeiden, wurde mehrfach vorgeschlagen prophylaktisch die Arteria carotis externa zu unterbinden oder

wenigstens sie freizulegen und mit einem Faden zu umschlingen, um sie im Bedarfsfalle sofort zu ligieren (Friedrich).

Cushing und Dollinger empfahlen bei der Operation womöglich ohne Unterbindung der Arteria meningea media auszukommen. Obwohl wir uns gelegentlich am Lebenden auch davon überzeugt haben, daß die Exstirpation des Ganglion ohne Ligatur der Arteria meningea durchführbar ist, möchten wir mit Krause, Lexer und Trendelenburg im Interesse der guten Übersicht auf die Ligatur nicht verzichten.

Dollinger verdanken wir eine Reihe anatomischer Einzelheiten, welche für die Frage der Ligatur der Arteria meningea von Bedeutung sein können. Seine Untersuchungen an 100 Schädel ergaben, daß die Lage des Foramen spinosum zum Foramen ovale inkonstant ist. In der Mehrzahl der Fälle liegt das Foramen spinosum in einer Frontalebene hinter der des Foramen ovale. In einer nicht unbeträchtlichen Zahl liegen beide Öffnungen in derselben Frontalebene, so daß man beim Präparieren von der Seite zuerst auf die Arteria meningea und dann erst auf den 3. Ast gelangt. In sehr seltenen Fällen liegt das Foramen spinosum in einer frontalen Ebene vor dem Foramen ovale. Auch die Entfernung zwischen Foramen spinosum und Foramen ovale ist sehr variabel; sie beträgt im Mittel 2—3 mm; kann jedoch im ganzen zwischen 1 und 11 mm schwanken. Endlich kann die Knochenleiste zwischen den beiden Öffnungen vollkommen fehlen und die Arteria meningea media betritt dann durch das Foramen ovale das Schädelinnere. Auf die anatomische Varietät des Abganges der Arteria meningea aus der Arteria ophthalmica und der tiefen Teilung der Arteria meningea (Henle, Krause, Lexer) ist schon bei der Besprechung der Blutungen aus der Arteria meningea hingewiesen worden (Fig. 67 u. 68).

Die Exstirpation des Ganglion ist wohl immer von einer venösen Blutung begleitet, welche aus dem umgebenden Venennetz stammt. Ganz besonders zu erwähnen ist eine größere Vene, welche häufig mit dem 3. Ast verläuft und am hinteren Rand des Foramen ovale (Fig. 59) aus der Schädelhöhle austritt. Eine Blutung aus dem Sinus cavernosus und eine Verletzung der Augenmuskelnerven ist bei der Präparation des Stammes und des hinteren Teiles des Ganglions nicht zu befürchten. Dagegen kann eine solche bei der Präparation des 1. Astes leicht eintreten, weshalb, wie schon oben bemerkt, es zweckmäßig ist, nach dem Vorgang von Krause das Ganglion auszdrehen, wobei der 1. Ast abreißt.

Endlich sei noch darauf aufmerksam gemacht, daß durch den zu starken Druck auf den Schläfelappen mittelst des Spatels Schädigungen (Erweichungsherde) beobachtet wurden. Auch hierin scheint ein Vorzug der spheno-temporalen Methode gegenüber der rein temporalen zu liegen, insofern bei der letzteren der Schläfelappen stärker gehoben werden muß. Jedenfalls sollte das Hinaufhalten des Lappens mit dem Spatel nur vom Operateur selbst gemacht werden, der den Druck besser zu dosieren versteht als der Assistent.

## 8. Freilegung des Sinus cavernosus.

Den Operationen der Hypophyse und des Ganglion Gasseri schließt sich die Freilegung des Sinus cavernosus deshalb ungezwungen an, weil die Zugangswege bei diesen Operationen und beim Sinus cavernosus fast ganz identisch sind. Die Operation ist, wie aus der Zusammenstellung Streißlers hervorgeht, bisher nur in wenigen Fällen ausgeführt worden. Die Indikation hierzu boten einerseits Projektile, welche in dieser Gegend saßen, andererseits die eitrige Thrombose des Sinus cavernosus, welche sich im Anschluß an eitrige Prozesse in der Orbita, in den Nebenhöhlen der Nase oder im Ohr oder auch metastatisch nach Furunkeln im Gesicht entwickelt.

Bei Verletzungen und aseptischen Erkrankungen des Sinus cavernosus ist der intrakranielle Weg, bei eitrigen Prozessen im allgemeinen der transssphenoidale angezeigt. Was den ersteren anlangt, so deckt sich das Vorgehen fast vollkommen mit der temporalen oder spheno-temporalen Methode der Exstirpation des Ganglion Gasseri. Streißler empfiehlt dabei nicht extradural an den Sinus heranzugehen, sondern vor dem Foramen rotundum und ovale die Dura quer zu spalten und nach Emporheben des Schläfenpols oberhalb des Ganglion den Sinus cavernosus zu eröffnen. Wir möchten den intrakraniellen Weg bei eitriger Thrombose des Sinus cavernosus unter der Bedingung vorschlagen, daß hierbei die Dura nicht eröffnet wird. Der folgende Vorgang erscheint uns hierbei am zweckmäßigsten: Freilegung des Ganglion Gasseri nach der spheno-temporalen Methode. Nach Durchschneidung des II. und III. Astes am Foramen rotundum und ovale wird das mobilisierte Ganglion um seine obere Kante gedreht und nach aufwärts geschlagen. Durch die nun freiliegende mediane Wand des Cavum Meckelii gelangt man zum Sinus cavernosus.

Zum transssphenoidalen Vorgehen, welches 1904 von Grunert empfohlen wurde, eignen sich alle Methoden der Hypophysenfreilegung auf diesem Wege. Die topographischen Beziehungen des Sinus cavernosus zur Keilbeinhöhle (Fig. 69 und 70) sind schon früher besprochen. Hier sei nur nochmals auf die unmittelbare Nachbarschaft des Sinus cavernosus und der Keilbeinhöhle, welche nur durch die laterale Keilbeinhöhlenwand voneinander getrennt sind, hingewiesen. Ferner heben wir hervor, daß die Karotis mehr die lateralen Partien des Sinus cavernosus einnimmt, so daß bei Eröffnung durch die laterale Keilbeinhöhlenwand man zuerst auf den Sinus cavernosus und dann auf die Karotis gelangt. Während bei der transssphenoidalen Methode

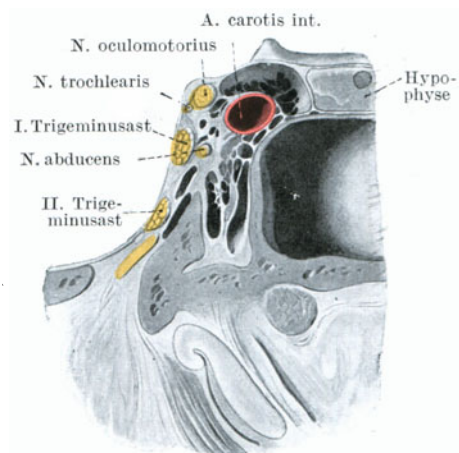


Fig. 69. Frontalschnitt durch die Mitte der Keilbeinhöhle.

der Hypophysenfreilegung die strenge Einhaltung der Medianebene als wichtigster Anhaltspunkt gilt, gelangt man bei seitlichem Abweichen von ihr auf den Sinus caver-

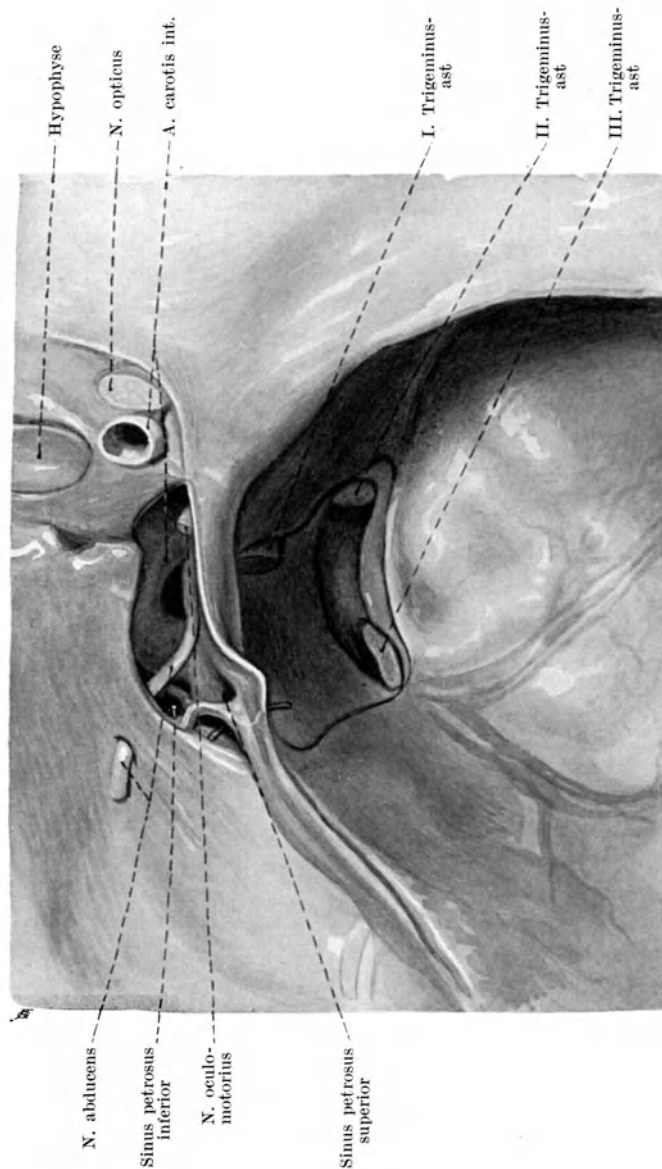


Fig. 70. Sinus cavernosus von oben. Cavum Meckelii ausgeräumt.

nosus, ein Umstand, welchen Hajek als eine Gefahr der endonasalen Hypophysenoperation Hirschs erwähnt.

Die geringe Zugänglichkeit des Operationsfeldes, welche die transsphenoidalen Methoden bieten, ist die Ursache, warum einzelne Autoren empfehlen, für die Freilegung

des Sinus cavernosus diese Operationen mit anderen Eingriffen von außen zu kombinieren. So schlägt Luc auf Grund von Leichenversuchen vor, durch die Kieferhöhle der gesunden Seite in die Keilbeinhöhle zu gelangen und die laterale Wand, welche also dem affizierten Sinus cavernosus unmittelbar anliegt, zu eröffnen. Diesen Eingriff kombiniert er mit temporärer Resektion der äußeren Orbitalwand nach Krönlein, um die Vena orbitalis sup. zu verfolgen und von da aus den eitrigen Thrombus zu entfernen. Küttner und Voß vereinigen die Freilegung des Ganglion Gasseri nach Lexer mit der Resektion der Orbitalwand nach Krönlein. Levinger verbindet die endonasale Hypophysenfreilegung mit der Ausräumung der Orbita bei ohnehin schon erblindetem Auge. Er kommt also für die Freilegung des Sinus cavernosus auf einen Vorschlag zurück, den seinerzeit Schloffer für solche Fälle von Hypophysentumoren gemacht hat, in welchen ein Auge vollkommen erblindet ist. Nach Ausräumung der Orbita gelingt es, wenn die mediale Orbitawand in ihrem rückwärtigen Anteil reseziert ist, im Verein mit der endonasalen Hypophysenoperation in übersichtlicher Weise an den Sinus cavernosus heranzukommen. In Ausnahmefällen kann es einmal gelingen (Adair Dighton), durch Ansaugen des Sinus transversus den Thrombus aus dem Sinus cavernosus zu entfernen.

## IV. Operationen in der hinteren Schädelgrube.

### 1. Kleinhirn.

Krause operiert bei aufrecht sitzendem Patienten und läßt sich von einem Assistenten den Schädel in dieser Stellung halten. Zweckmäßiger erscheint uns, wie auch anderen Chirurgen (Frazier, Borchardt) die liegende Stellung mit Hilfe eines eigenen Apparates, wie ihn Cushing angegeben hat. Der Patient liegt am Bauch, der Kopf ruht mit Stirne und Wange auf einer halbmondförmigen Stütze, welche am oberen Ende des Operationstisches aufgestellt wird. Damit die Atmung bei dem am Bauch liegenden Patienten nicht gehindert wird, wird die Brust des Patienten auf Binden gelagert, welche zwischen zwei Achselstützen ausgespannt werden.

Jede bruske Bewegung während oder nach der Operation ist zu vermeiden. Auch ohne Operation haben wir schon mehrmals bei Kleinhirntumoren nach Lageveränderung Atmungsstillstand und auch plötzlichen Exitus erlebt. Bei den nahen Beziehungen dieser Tumoren zur Medulla oblongata und den dort befindlichen Zentren sind derartige Zwischenfälle erklärlich. Interessant ist, daß Cushing den Patienten einige Tage vor der Operation durch Lagerung auf den Operationstisch vorbereiten läßt. Wenn Puls und Atmung während oder nach der Operation nicht in Ordnung sind, so läßt er den Patienten stundenlang auf dem Operationstisch und ändert erst die Lage, wenn derselbe sich vollkommen erholt hat.



Im Gegensatz zu der Großhirnaufklappung wird von den meisten Chirurgen die Aufklappung der hinteren Schädelgrube mit Opferung des Knochens ausgeführt. Die Freilegung des Kleinhirns kann entweder nur über einer oder über beiden Hemisphären geschehen. Da die Lokaldiagnose, auf welcher Seite der Krankheitsherd sitzt, oft recht schwierig, ja manchmal unmöglich ist, so kommt der Chirurg viel häufiger in die Gelegenheit, beide Kleinhirnhemisphären freizulegen, als nur eine. Es soll daher auch im folgenden ganz besonders der Gang der Operation einer beiderseitigen Kleinhirnfreilegung beschrieben werden. Dieses Vorgehen hat für alle Fälle den großen Vorteil, daß man die Möglichkeit hat, falls die Seitendiagnose nicht stimmt, auch ohne Schwierigkeit die andere Hemisphäre zu inspizieren.

Die Freilegung des Knochens machen wir mit einem viereckigen Hautmuskel-Periostlappen mit unterer Basis. Die obere Begrenzung des Lappens liegt etwa 2—3 cm ober der Protuberantia occipitalis. Die seitlichen Schnitte laufen einen Querfinger hinter dem Meatus auditorius externus nach unten zu etwas konvergierend herab. Die Basis der Lappen entspricht der Höhe des 1. Halswirbels. Cushing verwendet einen T-förmigen Hautschnitt, „Crobbow“-Schnitt.

Nach Durchschneidung des Weichteillappens bis zum Knochen wird das Periost abgeschoben und verbleibt am Hautmuskellappen. Die Ansätze des Nackenmuskels an die Hinterhauptschuppe müssen mit dem Messer durchtrennt und sodann die Muskulatur samt dem Periost mit dem Raspatorium abgeschoben werden. Es liegt dann im Bereich des ganzen Operationsgebietes die skelettierte Hinterhauptschuppe frei.

Die Blutung bei diesem Akt der Operation kann sowohl aus den Weichteilen, als auch aus dem Knochen eine immerhin recht beträchtliche sein. Krause empfiehlt zur Verminderung der Blutung bei Anlegung der seitlichen Schnitte sofort bis zur Arteria occipitalis beiderseits vorzugehen und dieselbe zu ligieren, ein Verfahren, welches auch nach unseren Erfahrungen die Blutung aus den Weichteillappen wesentlich vermindert. Die Heidenhainschen Umstechungen sind in der Nackengegend viel weniger wirksam als am Großhirn. Wir empfehlen auch für die hintere Schädelgrube die Umspritzung des Operationsfeldes mit Novokain-Adrenalinlösung.

Die Art und Weise der Blutstillung aus den Emissarien wurde schon vorhin erwähnt. Wichtig ist, die Lage der Emissarien am Hinterkopf zu kennen. Entsprechend dem Confluens sinuum treten ein oder mehrere Emissarien (*Emissaria occipitalia*) schräg nach abwärts durch den Knochen und münden etwa  $\frac{1}{2}$  cm unter der Protuberantia occipitalis. In die freigelegten Flächen fallen fast immer die zwei starken *Emissaria mastoidea*. Sie liegen hinter der Basis des Processus mastoideus und zeichnen sich durch ihre besondere individuelle Variabilität aus. Medial rechts und links vom Hinterhauptloch liegt je ein *Emissarium condyloideum*.

Es folgt nun die Wegnahme des Knochens. Dies geschieht am besten, indem in jede Hinterhauptsschuppe mit der Doyenschen Fräse ein Loch gebohrt wird;

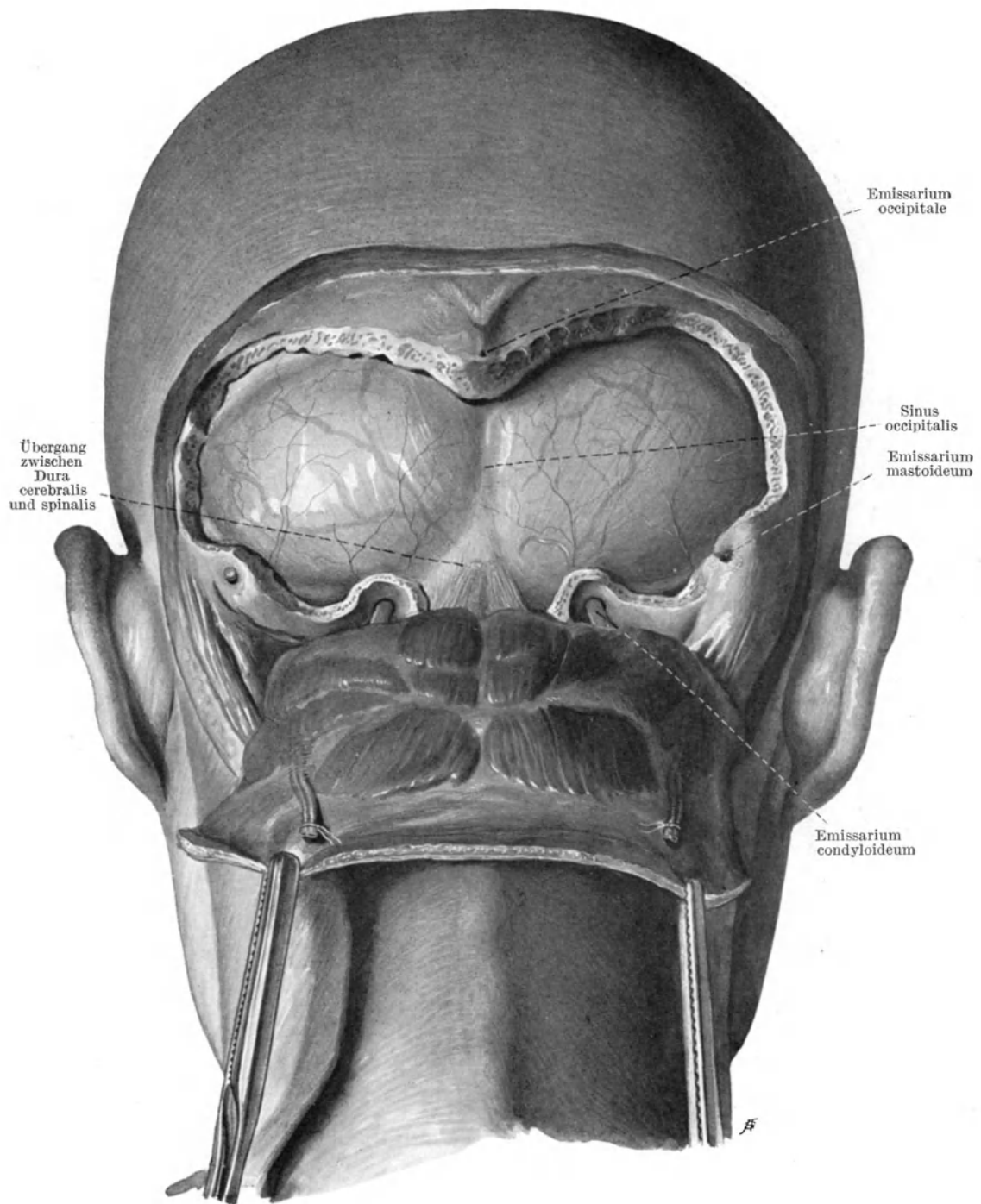


Fig. 71. Freilegung des Kleinhirns. Dura geschlossen.

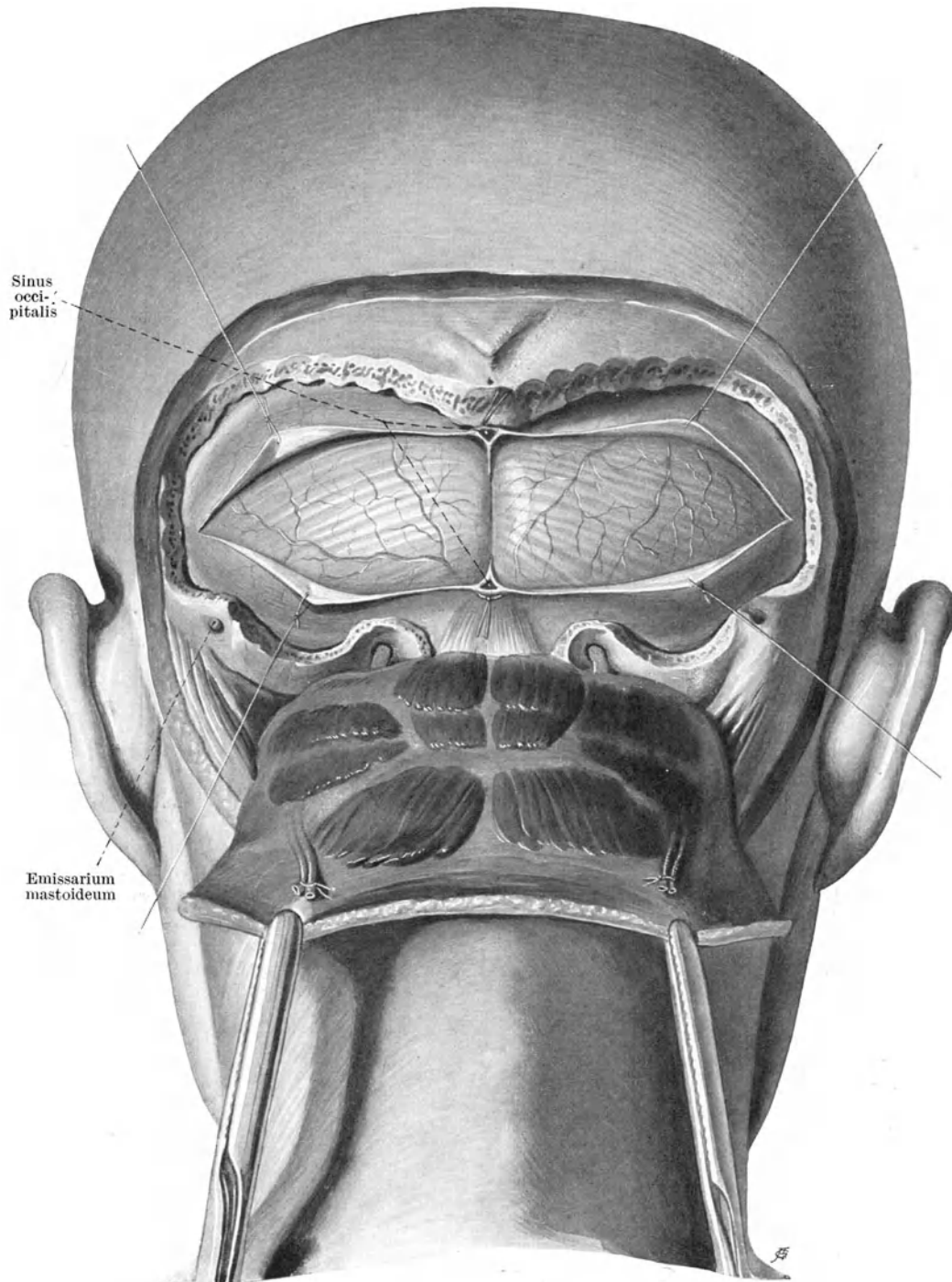


Fig. 72. Freilegung des Kleinhirns. Eröffnung der Dura.

dasselbe wird durch Ausbeißen mit Zangen (Luersche, Lanesche Zange) vergrößert, nach oben zu bis über den Sinus transversus, nach unten so weit, daß eine schmale Spange um das Foramen occipitale magnum stehen bleibt oder auch bis in das Foramen occipitale hinein, nach der Seite bis zum Sinus sigmoideus. In der Mitte zwischen den beiden Kleinhirnhemisphären bleibt endlich eine Knochenspange stehen,

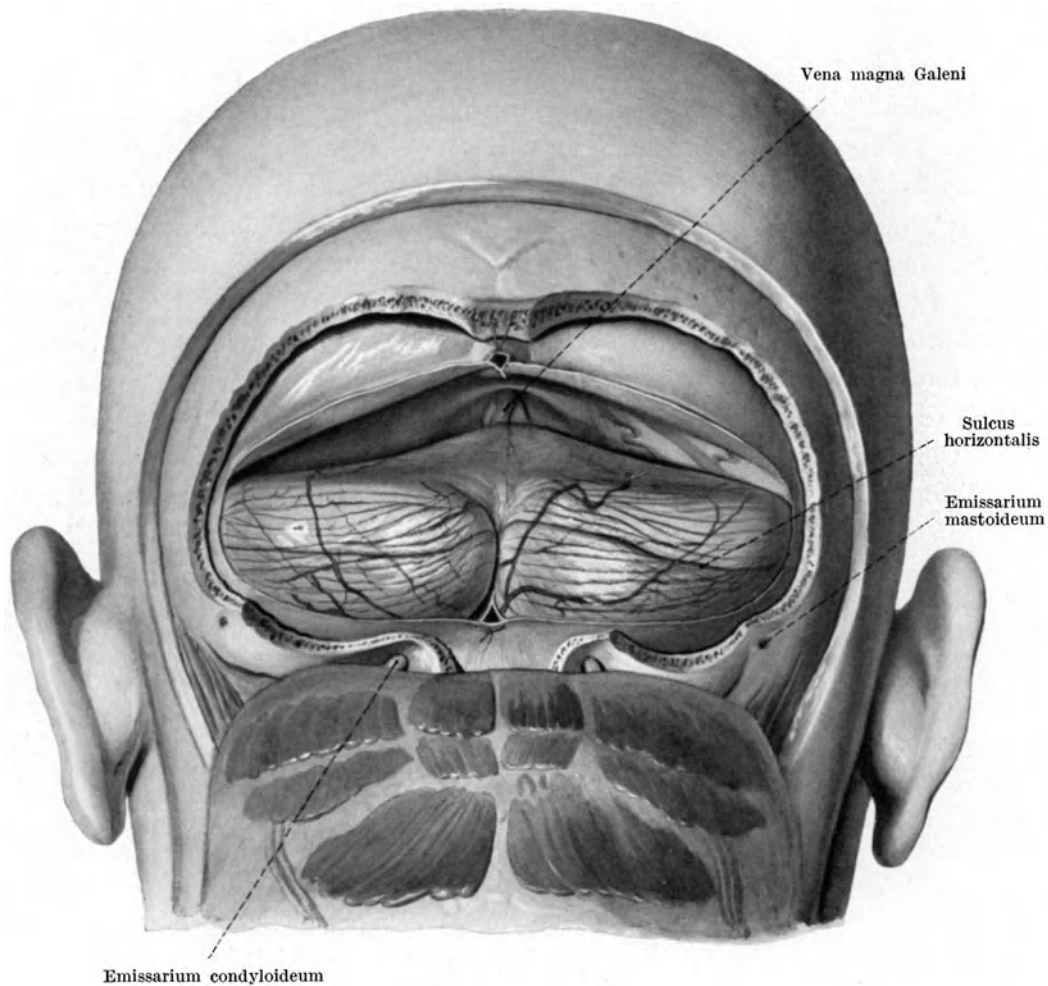


Fig. 73. Freilegung des Kleinhirns. Zugänglichkeit der oberen Kleinhirnfläche.

unter der der Sinus occipitalis verläuft. Derselbe muß mit dem Raspatorium vorsichtig von der Knochenspange abgeschoben werden. Die Wegnahme der letzteren geschieht dann mit der Giglischen Säge, Luerschen Zange oder Dahlgrenschem Instrument. Es resultiert dadurch ein Knochendefekt, wie ihn Fig. 71 darstellt. An seiner oberen Begrenzung läßt man gerne eine mediane Knochenzacke entsprechend dem Confluens sinuum stehen, um eine Blutung aus den daselbst befindlichen Emissarien zu vermeiden.

Handelt es sich um einen Krankheitsprozeß, welcher mit Sicherheit auf eine Kleinhirnhemisphäre lokalisiert ist, so ist die Aufklappung in analoger Weise wie oben beschrieben zu machen, wobei jedoch der Lappen nur der einen Kleinhirnhemisphäre entsprechend umschnitten wird.

Im zweiten Akt geschieht die Eröffnung der Dura über jeder Hemisphäre am besten durch einen nach oben konkaven Lappenschnitt. Wenn es möglich ist, wird man trachten, den auf der einen Hemisphäre gefundenen Krankheitsherd unter Schonung der Falx minor und des Sinus occipitalis zu entfernen. Bei Zysten, Abszessen und kleineren Tumoren ist dieses Vorgehen am Platze. Handelt es sich jedoch um größere Tumoren, reicht der Tumor mehr gegen die Mittellinie oder ist endlich äußerlich am freigelegten Kleinhirn nichts Pathologisches zu sehen, so daß auch die Unterfläche des Kleinhirns inspiziert werden muß, so ist die Durchschneidung der Falx minor samt dem Sinus occipitalis notwendig. Zu diesem Zwecke wird der Sinus occipitalis samt der Falx minor von zwei unmittelbar neben der Mittellinie verlaufenden vertikalen Duraschnitten unterfahren, mit einer kleinen Aneurysmanadel abgebunden und durchschnitten. Es liegen auf diese Weise beide Kleinhirnhemisphären und zwar in ihren oberen und hinteren Abschnitten frei (Fig. 72).

Um die obere Fläche des Kleinhirns und den Oberwurm zu besichtigen, wird das Tentorium mit einem Spatel in die Höhe gehalten, während man das Kleinhirn nach abwärts drängt. Es gelingt auf diese Weise, die obere Fläche des Kleinhirns bis zur Vierhügelgegend zur Darstellung zu bringen. Einige Venen, welche vom Oberwurm zum Sinus rectus ziehen, müssen hierbei unterbunden und durchschnitten werden.

Die Unterfläche des Kleinhirns kann durch Hinaufhalten des Kleinhirns mittelst Spatels wenigstens teilweise zur Ansicht gebracht werden. Zugänglich ist also, wie Fig. 73 zeigt, der Oberwurm bis zum vorderen Ende, sowie die Kleinhirnhemisphären in ihrer ganzen Ausdehnung. Die vordere Abdachung des Monticulus, Lobulus centralis und die Lingula bleiben unzugänglich. Vom Unterwurm bleibt unerreichbar der Nodus und die Uvula. Zur Darstellung der Unterfläche des Kleinhirns, sowie in Fällen, in denen der Sitz der Erkrankung nicht in einer der Kleinhirnhemisphären, sondern mehr gegen die Mittellinie zu (Wurm und Ventrikel) lokalisiert wird, empfiehlt es sich, den Knochen bis in das Foramen occipitale magnum wegzunehmen (Fig. 71). Bei vorsichtigem, schrittweisen Vorgehen ist eine Knickung der Medulla hierbei nicht zu befürchten, da die starke Membrana atlanto-occipitalis eine Schädigung der Medulla verhindert.

Fig. 74 zeigt, in welcher Weise man nach Spaltung der Dura zum Wurm und zum 4. Ventrikel gelangt; mit zwei Spateln werden die hinteren Pole des Kleinhirns auseinander gehalten. Man kommt nun auf die dünne obere Bedeckung des 4. Ventrikels, das Velum medullare posterius. Wird dieses eröffnet, so liegt die Rautengrube frei.



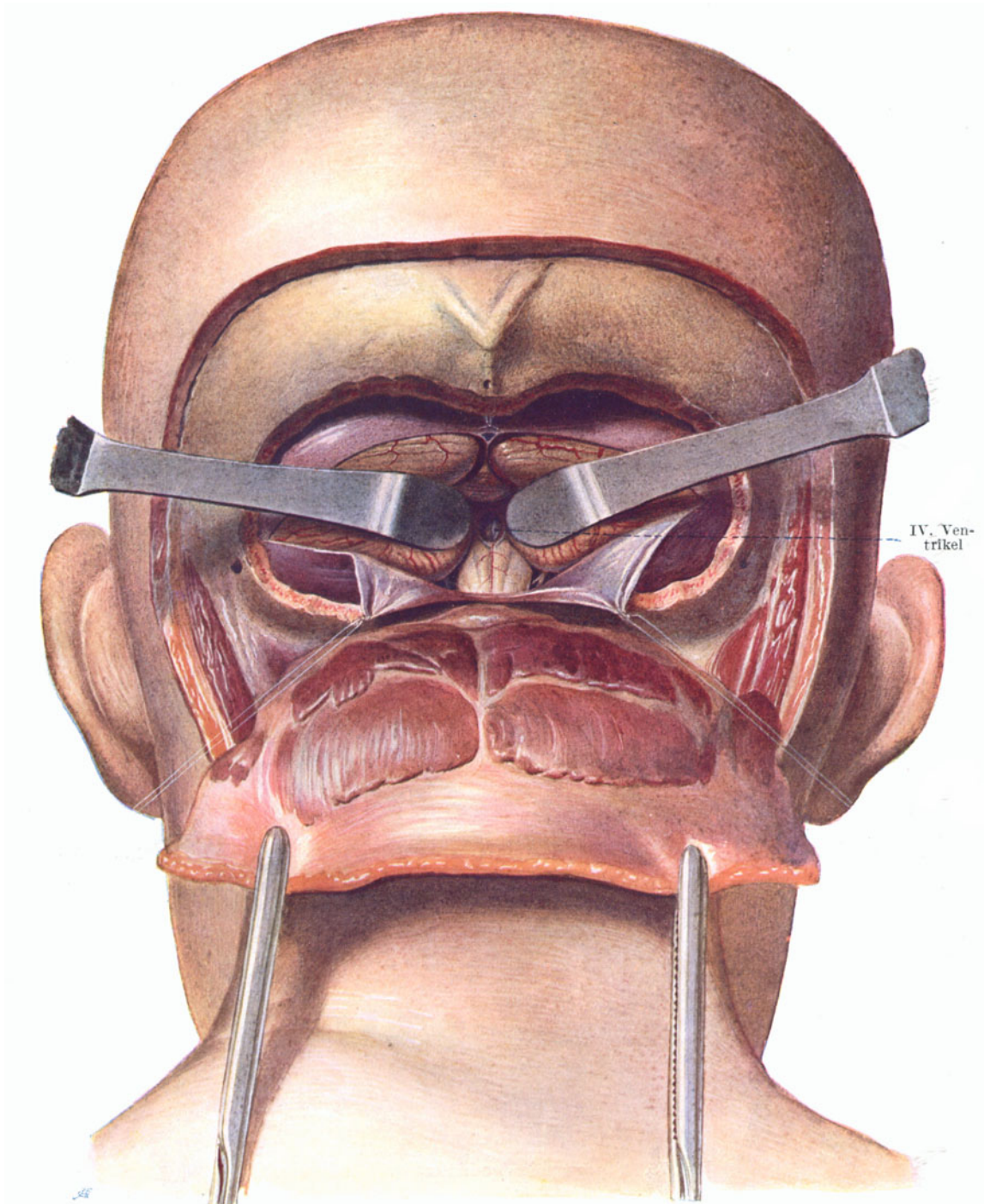


Fig. 74. Freilegung des IV. Ventrikels.

Auf dieselbe Weise gelangt auch die Unterseite des Wurmes und sein hinterer Pol zur Ansicht.

Krause geht in solchen Fällen, in welchen die Diagnose auf einen Krankheits-

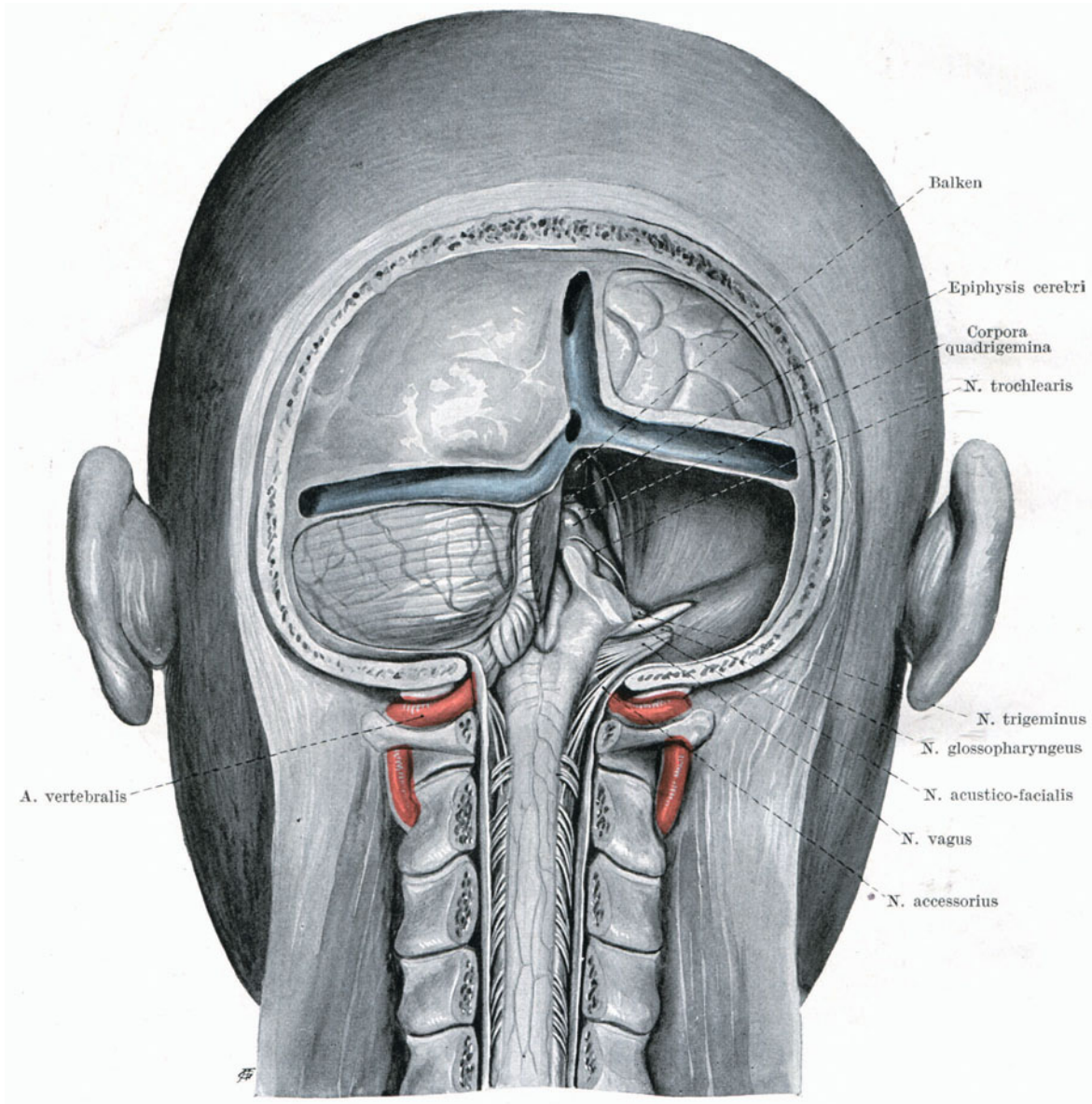


Fig. 75. Topographie der hinteren Schädelgrube.

herd im 4. Ventrikel lautet, noch radikaler vor und nimmt auch den hinteren Bogen des Atlas weg. Die Freilegung der Medulla oblongata macht er mittelst eines



T-Schnittes. Der vertikale Schenkel beginnt an der *Protuberantia occipitalis externa* und reicht bis zum 3. Halswirbeldorn herab, der darauf senkrechte horizontale Schenkel zieht nach rechts und links von der *Protuberantia occipitalis externa*. Die Muskeln werden zurückpräpariert und hierauf der unterste Teil des Hinterhauptbeines, der hintere Bogen des Atlas samt der *Membrana atlanto-occipitalis* weggenommen. Bei der Wegnahme des Atlasbogens muß auf die am lateralen Bogenanteile verlaufende *Arteria vertebralis* Rücksicht genommen werden. Die nun freiliegende Dura über der Medulla wird in Form eines V eröffnet, um die Verletzung des *Sinus occipitalis* zu vermeiden. Schlägt man die dreieckigen Durazipfel nach oben und den beiden Seiten zurück, so wird der hintere Pol des Wurmes sichtbar. Hebt man den letzteren mit einem Spatel nach aufwärts und verzieht die zwei Kleinhirnhemisphären nach der Seite, so wird der 4. Ventrikel zugänglich.

Zur Entfernung von Krankheitsherden innerhalb des Kleinhirns wird dasselbe im *Sulcus horizontalis* gespalten (Fig. 73).

Aus Fig. 75 ist die Topographie der hinteren Schädelgrube am anatomischen Präparat zu ersehen. Es ist der *Confluens sinuum* dargestellt. Der rechte *Sinus transversus* liegt höher, der linke tiefer. Oberhalb des *Sinus transversus* ist der Hinterhauptlappen zugänglich (rechts ist die Dura weggenommen). Von den unter dem *Sinus transversus* liegenden Kleinhirnhemisphären ist die linke nach Eröffnung der Dura freigelegt, die rechte ist in toto weggenommen, so daß man Einblick in die hintere Schädelgrube und die darin liegenden Gebilde hat. In der Tiefe gewahrt man den Hirnstamm mit den rechten *Corpora quadrigemina*, oberhalb derselben die Epiphyse, darüber das *Splenium corporis callosi*. Weiter gewahrt man den rechten Teil der Rautengrube mit ihrer seitlichen Begrenzung der *Brachia conjunctiva* und der *Corpora restiformia*. Weiter lateral und in der Tiefe wird die innere Seite des *Tentoriums* sichtbar, welches von der Felsenbeinkante aus nach vorne und oben die hintere Schädelgrube begrenzt, während die vordere und untere Begrenzung von der hinteren Fläche des Felsenbeines gebildet wird. Dasselbst sieht man den *Nervus acusticus* durch den *Meatus auditorius internus* aus dem Schädelinnern austreten. Etwas oberhalb des *Nervus acusticus* ist der *Trigeminus* sichtbar. Unterhalb liegen die zu Bündel vereinigten *Nn. glossopharyngeus, vagus* und *accessorius*, welche durch das *Foramen jugulare* die Schädelhöhle verlassen.

Weiters ist aus der Fig. 75 die Lage der *Arteria vertebralis* zu erkennen. Sie tritt aus dem *Foramen transversarium* des 2. Halswirbels, schlingt sich durch das *Foramen transversarium* des Atlas und betritt durch das *Foramen occipitale magnum* die Schädelhöhle. Der außerhalb des Knochenkanals liegende Teil der Arterie ober- bzw. unterhalb des Atlas kann bei Verletzung des Gefäßes und Entwicklung eines Aneurysmas von Bedeutung sein.

### **Verschuß der Wunde nach Kleinhirnoperation.**

Der Verschuß der Wunde nach Kleinhirnoperation geschieht ganz analog wie beim Großhirn nach den daselbst auseinandergesetzten Prinzipien. Bei aseptischen Operationen kommt der Weichteillappen direkt auf die verschlossene Dura zu liegen. Die starke Nackenmuskulatur macht einen Knochenverschuß entbehrlich.

Den exakten Verschuß der Dura möchten wir auch hier, ebenso wie bei Großhirnoperationen, besonders empfehlen. Kann die Dura wegen zu starkem Druck nicht vernäht werden, so kann auch hier von der Faszienplastik Gebrauch gemacht werden.

Bei starkem Hirndruck macht der Prolaps des Kleinhirns beim Verschuß der Dura oft viel zu schaffen. Weder das gewaltsame Hineindrängen des Kleinhirns in die Schädelgrube, noch die Kappung von Teilen desselben möchten wir empfehlen. Es resultieren daraus malazische Herde, welche der Ursprung von Infektionen werden können. Viel besser ist es, das Gehirn auch in etwas dislozierter Lage zu belassen und mit dem Weichteillappen zu bedecken. In manchen Fällen gelingt es, das Kleinhirn nach Punktion des Seitenventrikels leichter zu reponieren. Zu diesem Zwecke wird oberhalb des Sinus transversus der Okzipitallappen durch die freiliegende Dura im Hinterhorn punktiert. Allerdings darf hierbei nicht außer acht gelassen werden, daß das Hinterhorn in einem nicht unbedeutenden Prozentsatz nicht vorhanden ist.

## **2. Kleinhirnbrückenwinkel.**

Die Freilegung des Kleinhirnbrückenwinkels ist wegen der an dieser Stelle sitzenden sogenannten Akustikustumoren von einer gewissen chirurgischen Bedeutung. Diese Tumoren sind an und für sich meist benigne und gut abgegrenzte, außerhalb des Gehirns sitzende Geschwülste (Neurofibrome), welche also hinsichtlich ihrer Natur eine gute Aussicht auf radikale Entfernung bieten. Es kommt noch hinzu, daß infolge der charakteristischen Symptome des Akustikustumors die Diagnose meist mit Sicherheit gestellt werden kann. Die Prognose der Akustikustumoren wird jedoch durch die technische Schwierigkeit der Operation getrübt. Einerseits wegen der tiefen Lage an der Hirnbasis, andererseits wegen der nahen Beziehungen dieser Tumoren zum Nervus vagus und den dadurch entstehenden lebensgefährlichen Symptomen ist die Exstirpation dieser Tumoren sehr gefährlich. Außer wegen Tumoren dieser Gegend kann die Freilegung des Kleinhirnbrückenwinkels zwecks Durchschneidung des Nervus acusticus in jenen seltenen Fällen indiziert sein, in welchen bei vollkommener Taubheit des einen Ohres außerordentlich quälende subjektive Geräusche bestehen (Krause, Frazier).

Die Freilegung des Kleinhirnbrückenwinkels kann auf zweierlei Weise, entweder von rückwärts (Krause, Cushing), oder von der Seite aus (Borchardt) geschehen.

Die erstere Methode vermeidet die technisch nicht ganz einfache Wegnahme des Felsenbeines, hat jedoch den Nachteil, daß die Entfernung des Tumors in einer viel größeren Tiefe erfolgen muß, als wenn man von der Seite eingeht. Der seitliche Zugang ist unbedingt kürzer, die Quetschung des Kleinhirns wird besser vermieden als bei der Aufklappung von rückwärts, doch erfordert die Wegnahme der Felsenbeinpyramide genaue anatomische Kenntnisse dieser Region. Uns erscheint der seitliche Weg der anatomisch richtigere, derselbe hat sich auch am Lebenden bei einer Reihe von Fällen bewährt. Nicht übergangen darf jedoch werden, daß gelegentlich von den eröffneten Cellulae mastoideae eine Infektion des Operationsgebietes erfolgen kann.

#### a) Freilegung des Kleinhirnbrückenwinkels von rückwärts.

Diese Methode beginnt wie eine einfache Freilegung der Kleinhirnhemisphären, nur mit dem Unterschied, daß auf der Seite des vermuteten Tumors der Knochen weiter nach oben und seitlich bis jenseits des Sinus sigmoideus weggenommen wird. Hierauf folgt im 2. Akt die doppelte Unterbindung und Durchtrennung des Sinus occipitalis und die Spaltung der Dura über beiden Kleinhirnhemisphären, so wie dies auf S. 112 geschildert wurde. Dieser Akt wird zweckmäßig in sitzender Lage vorgenommen.

Um zum Kleinhirnbrückenwinkel gelangen zu können, empfiehlt es sich, den Sinus sigmoideus doppelt zu unterbinden und zu durchschneiden, wobei die obere Ligatur unmittelbar unterhalb des Überganges des Sinus transversus in den Sinus sigmoideus, die untere proximalwärts zu erfolgen hat. Auf diese Weise vermeidet man die Blutung aus dem Sinus petrosus superior. Recht zweckmäßig ist es, schon am Ende des 1. Aktes die Ligatur zu machen, da man beim ersten Akt die Konturen des Sinus besser durchschimmern sieht als beim zweiten Akt. Sollte es aus irgend einem Grunde notwendig sein, den Sinus transversus zu unterbinden, so ist dabei zu berücksichtigen, daß derselbe an jener Stelle verläuft, an der die Dura des Okzipitallappens, des Kleinhirns und das Tentorium zusammentreffen. Es muß also bei Umstechung des Sinus vorerst die Dura zu beiden Seiten des Sinus (entsprechend dem Okzipitallappen und dem Kleinhirn) inzidiert werden, sodann wird der Okzipitallappen mit einem Spatel emporgehoben und das Tentorium neben dem Sinus eingeschnitten, bevor die Ligatur mit Hilfe einer Aneurysmanadel herumgelegt wird. Das blinde Umstechen des Sinus ohne Freilegung des Tentoriums möchten wir nicht empfehlen, da hierbei fast stets das Gehirn lädiert wird und auch eine Verletzung des Sinus mit unterlaufen kann.

Ist der Sinus sigmoideus ligiert und durchschnitten, so wird der Schnitt auch in der die hintere Fläche des Felsenbeins bedeckenden Dura in der Richtung gegen den Meatus auditorius internus fortgesetzt. Wenn nun die Kleinhirnhemisphäre vorsichtig mittelst eines Spatels medialwärts verschoben wird, gelingt es, die Gegend des

Meatus acusticus internus zur Ansicht zu bringen. Fig. 76 zeigt diesen Akt der Operation; in der Tiefe ist der in den Kanal eintretende Nervus acusticus sichtbar. Der mit ihm verlaufende Nervus facialis ist vom Akustikus gedeckt. Es ist dies die Stelle, an der die Akustikustumoren sitzen. Bei dem engen Zugang und der großen

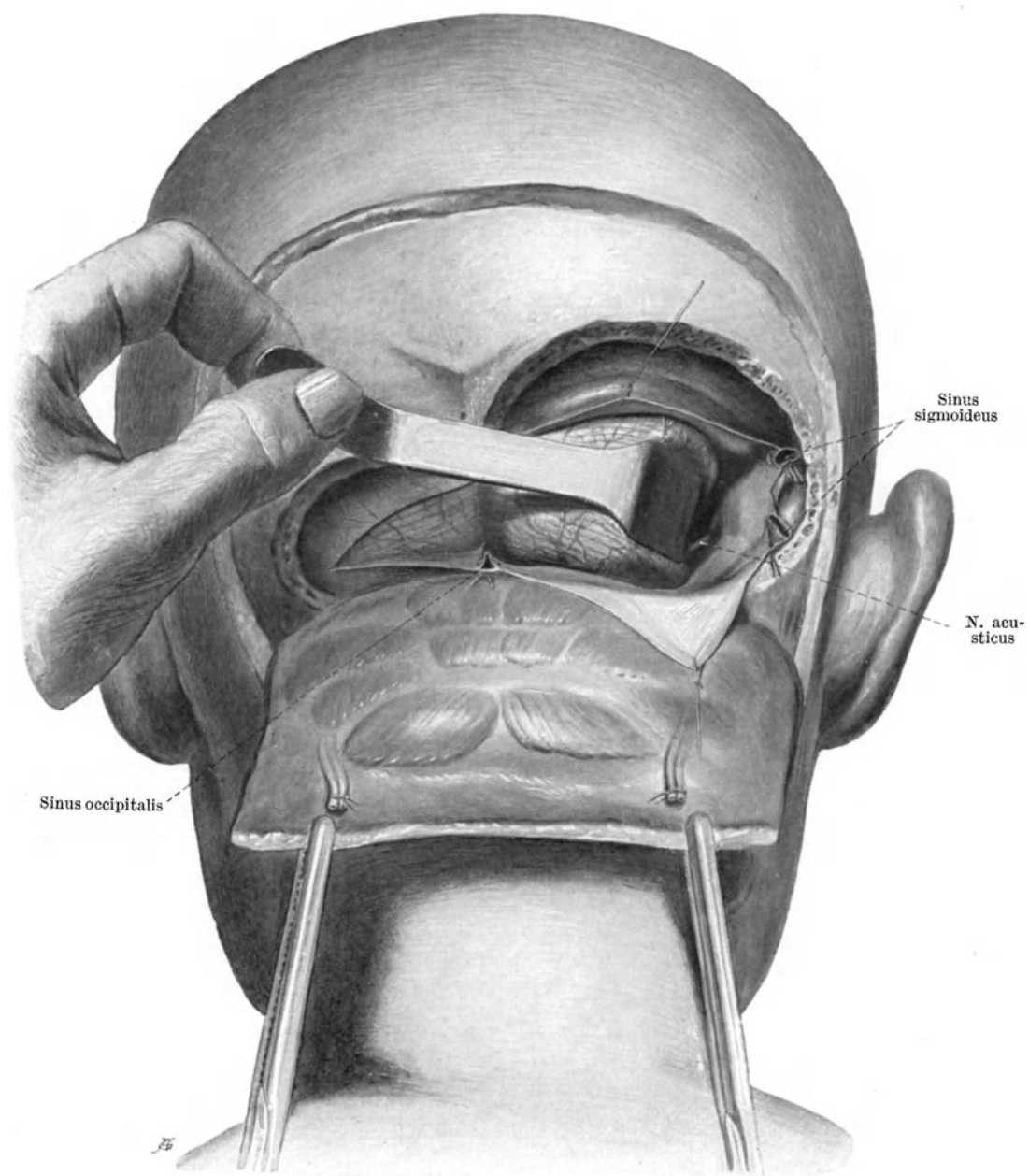


Fig. 76. Freilegung des Kleinhirnbrückenwinkels von rückwärts.

Tiefe, in der man arbeiten muß, kann die nun folgende Exstirpation des meist derben Tumors oft Schwierigkeiten bereiten, ganz besonders dann, wenn die Tumoren eine beträchtliche Größe erreicht haben.

Krauses Vorgehen unterscheidet sich von der eben genannten Technik dadurch, daß er den Sinus transversus bzw. sigmoideus und die Dura auf der Felsenbeinpyramide nicht durchtrennt, sondern ausschließlich das Kleinhirn mit einem Spatel gegen die mediale Seite zu verdrängt und sich derart in die Tiefe arbeitet. Mit Rücksicht auf die leichtere Verlagerung des Kleinhirns und den besseren Zugang erscheint uns die früher beschriebene Art der Freilegung vorteilhafter.

### **b) Freilegung des Kleinhirnbrückenwinkels von der Seite.**

Es wird ein viereckiger Hautmuskelperiostlappen mit unterer Basis umschnitten. Derselbe reicht nach oben bis über die Protuberantia occipitalis externa, der vordere Schenkel zieht unmittelbar hinter dem Ansatz der Ohrmuschel bis zur Spitze des Processus mastoideus herab; der hintere Schenkel geht etwas über die Mittellinie auf die andere Seite hinüber. Der Hautmuskelperiostlappen wird nach abwärts geschlagen. Entsprechend dem vorderen Anteil des Operationsbereiches wird nun ganz analog der Radikaloperation bei eitriger Otitis vorgegangen. Mit Hammer und Meißel werden die Cellulae mastoideae eröffnet und abgetragen; sodann wird die Paukenhöhle eröffnet. Die dünne Knochenlamelle, welche an der medialen und hinteren Seite die Paukenhöhle vom Sinus sigmoideus trennt, wird vorsichtig weggemeißelt und der Sinus sigmoideus freigelegt bis über seine Umbiegungsstelle in den Sinus transversus. Die so gewonnene Lücke in der Hinterhauptschuppe wird nun, wie schon oben beschrieben, mit Zangen rasch erweitert und die ganze Kleinhirnhemisphäre freigelegt (Fig. 77). Nun arbeitet man sich extradural gegen den Meatus auditorius internus vor. Es gelingt dies, wenn man den Sinus sigmoideus aus seiner Furche stumpf herausgehobelt hat, ohne besondere Schwierigkeit. Voraussetzung ist, daß soviel vom Felsenbein weggenommen ist, daß ein bequemer trichterförmiger Zugang geschaffen ist. Fig. 78 zeigt diese Phase der Operation. Es ist ein beträchtlicher Teil des Felsenbeins trichterförmig weggemeißelt. Der Sinus sigmoideus ist aus seiner Knochenrinne ausgelöst und wird samt der Kleinhirnhemisphäre median vorgezogen. Dadurch gewinnt man Einblick in die Tiefe. An der nun sichtbaren hinteren Fläche der Felsenbeinpyramide gewahrt man den Aquaeductus vestibuli und weiter in der Tiefe werden als schräg verlaufende Stränge die Nervi acusticus und facialis an ihrer Austrittsstelle aus der Dura sichtbar. Bis dahin ist die Operation vollkommen extradural verlaufen. Der nun folgende intradurale Teil wird bei zweizeitigem Vorgehen im zweiten Akt ausgeführt. Nun wird die Dura über der Kleinhirnhemisphäre gespalten, der Sinus sigmoideus, wie oben beschrieben, unterbunden und durchschnitten. Die Spaltung der Dura wird an dem von dem Felsenbein abgelösten Teil bis zur Aus-

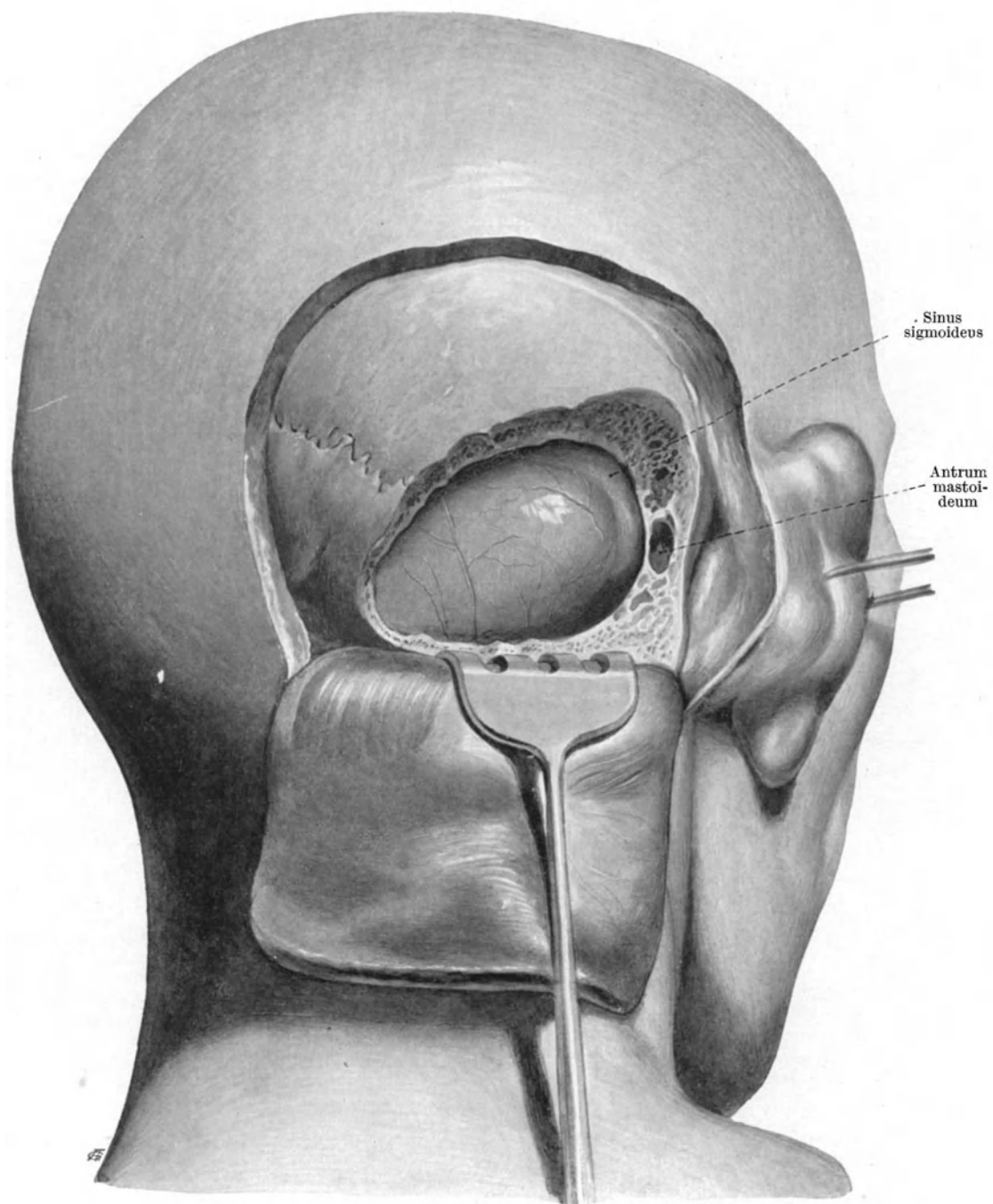


Fig. 77. Freilegung des Kleinhirnbrückenwinkels von der Seite. Wegnahme des Knochens.

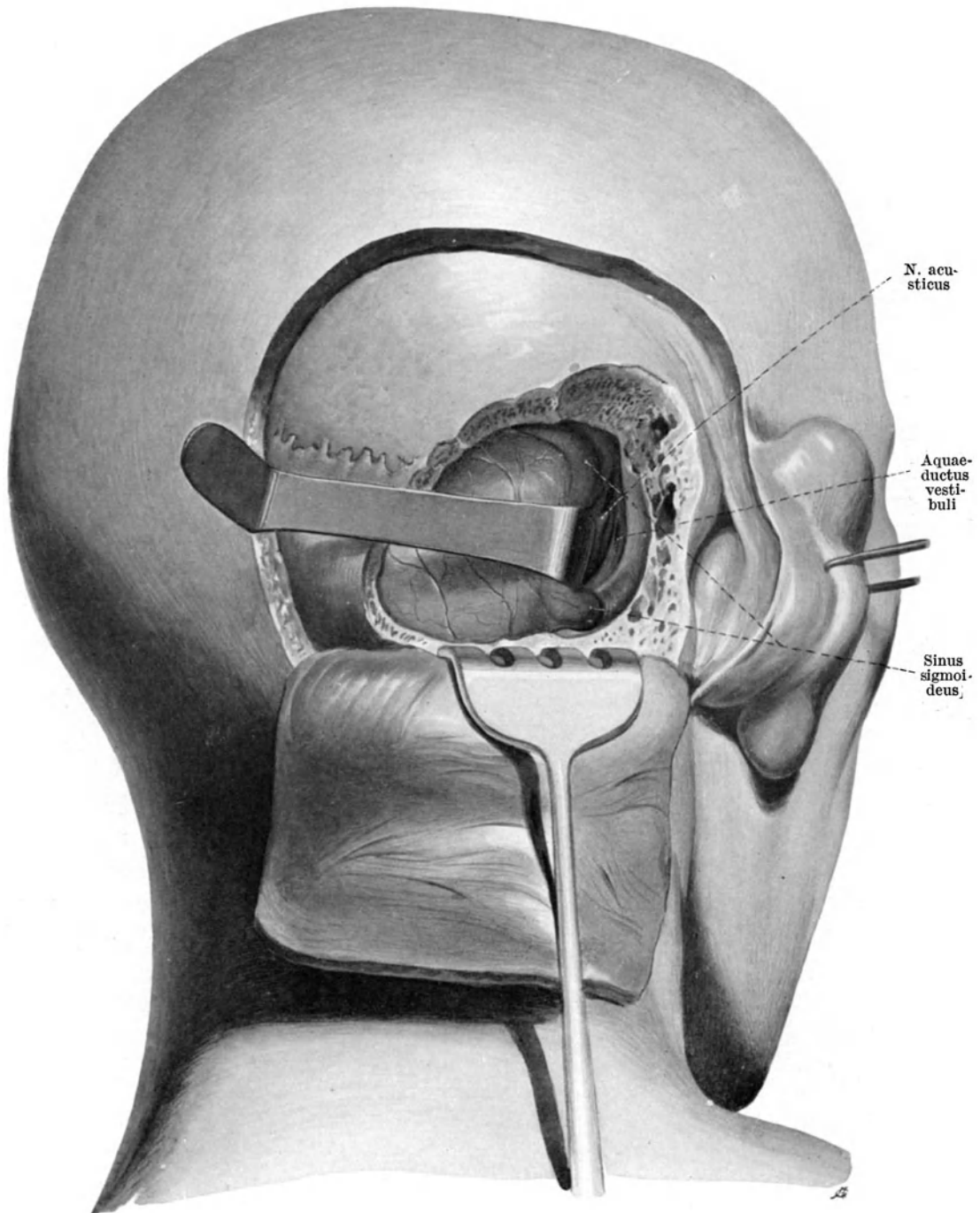


Fig. 78. Freilegung des Kleinhirnbrückenwinkels von der Seite. Extradurales Vordringen zum Akustikus.



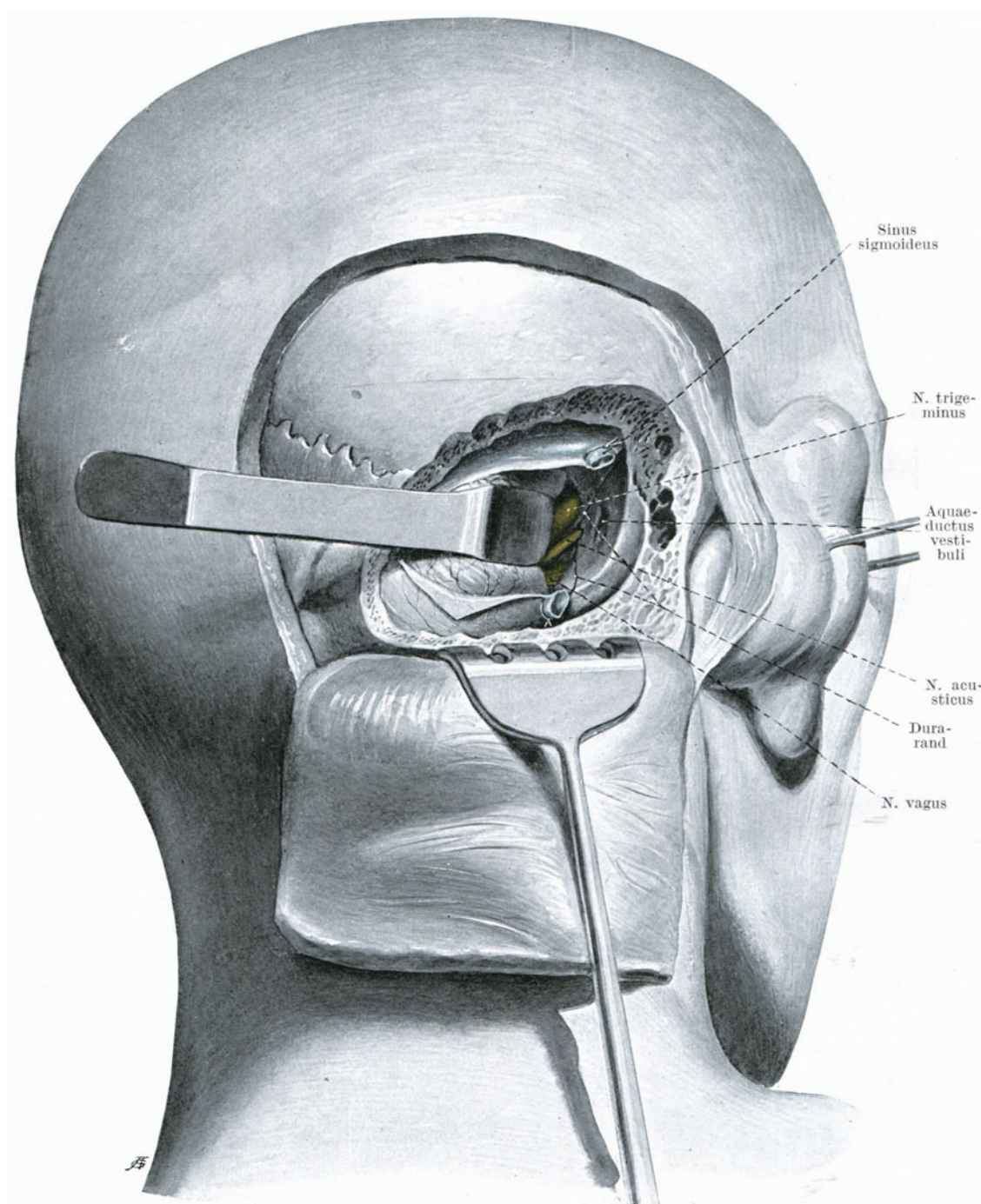


Fig. 79. Freilegung des Kleinhirnbrückenwinkels von der Seite. Spaltung der Dura. Sinus sigmoideus durchtrennt.

trittsstelle des Nervus acusticus fortgesetzt (Fig. 79). In der Tiefe des Operationsfeldes wird hierdurch der Nervus acusticus deutlich sichtbar, ober ihm gewahrt man die Trigeminiwurzel, unter dem Akustikus den Nervus vagus.

Handelt es sich um einen Akustikustumor, so wird derselbe an Stelle des Nerven in der Gegend des Meatus auditorius internus sichtbar. Von dem eng anliegenden Kleinhirn unterscheidet sich der Kleinhirnbrückenwinkeltumor durch seine grau-rötliche Farbe, durch seine derbere Konsistenz, sowie noch dadurch, daß die Furchen und Windungen des Kleinhirns nicht auf den Tumor hinüberziehen. Bevor man an den Tumor gelangt, reißt meist bei der medianen Verziehung des Kleinhirns die Arachnoidea, welche hier als Decke über die Cisterna acustico-facialis hinwegzieht, ein und es stürzt Liquor hervor. Nun erst wird der Akustikustumor deutlich sichtbar. Die nun folgende Exstirpation des Tumors kann oft recht große Schwierigkeiten bereiten, ganz besonders, wenn die Geschwulst eine beträchtliche Größe erreicht hat. Wegen der Nähe der lebenswichtigen Zentren in der Medulla muß die stumpfe Ausschälung der Geschwulst mit dem Finger oder Raspatorium mit großer Vorsicht vorgenommen werden, um jeden Druck zu vermeiden. Bei großen Tumoren ist es schonender, dieselben morzelliert zu entfernen; allerdings läuft man hierbei Gefahr, Tumorreste zurückzulassen. Eine weitere Gefahr besteht in Blutungen aus dem Geschwulstbett, welche dann einen Druck auf die Medulla ausüben können. Dieser Gefahr läßt sich am besten durch temporäre Tamponade mittelst in heiße Kochsalzlösung getauchte Tupfer begegnen.

Krause empfahl die Geschwulst durch Sauggläser (ähnlich dem Apparat Klapps), welche durch eine Wasserstrahlpumpe luftleer gemacht werden, anzusaugen. Auf diese Weise kann man zirkumskripte Geschwülste vorziehen und sie unter größter Schonung des Gehirns entfernen.

### 3. Hirnstamm.

#### a) Pons.

Die Brücke kann zugänglich gemacht werden:

1. Von hinten, und zwar analog dem Verfahren zur Freilegung des Kleinhirnbrückenwinkels von hinten. Ein unter der Diagnose linksseitiger Ponstumor (Oppenheim) von Krause operierter Fall, bei dem allerdings ein Tumor nicht gefunden wurde, erwies die Möglichkeit, auf diese Weise an die Brücke heranzukommen.

2. Von der Seite.

Der letztere Weg erscheint uns anatomisch richtiger und übersichtlicher. Die Freilegung der Brücke von unten her, welche Krause in gewissen Fällen in Betracht zieht, erscheint uns nur wenig aussichtsvoll.

Die Freilegung des Pons von der Seite gestaltet sich ganz analog wie die oben beschriebene Exstirpation von Tumoren am Kleinhirnbrückenwinkel von der Seite.

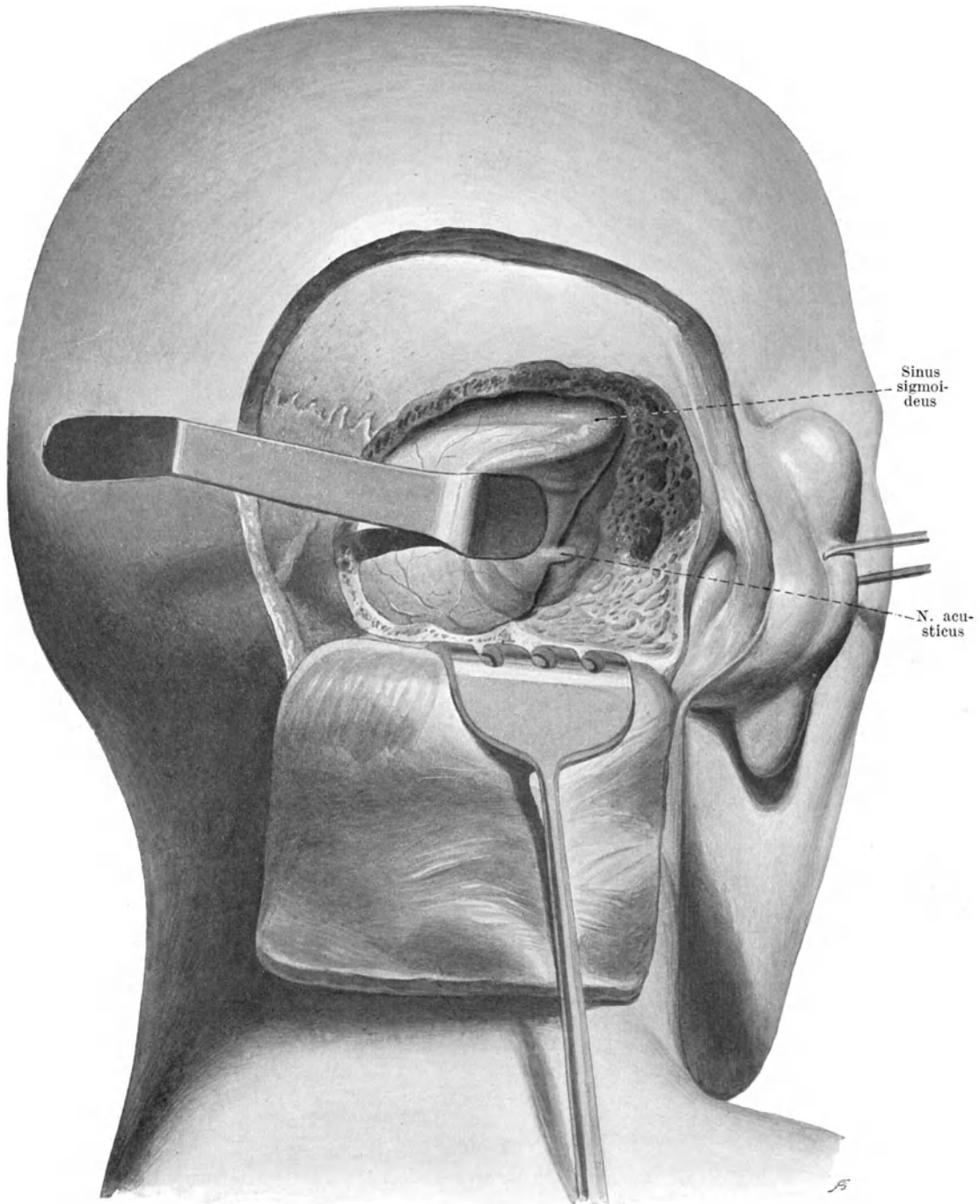


Fig. 80. Freilegung der Brücke. Dura noch geschlossen.

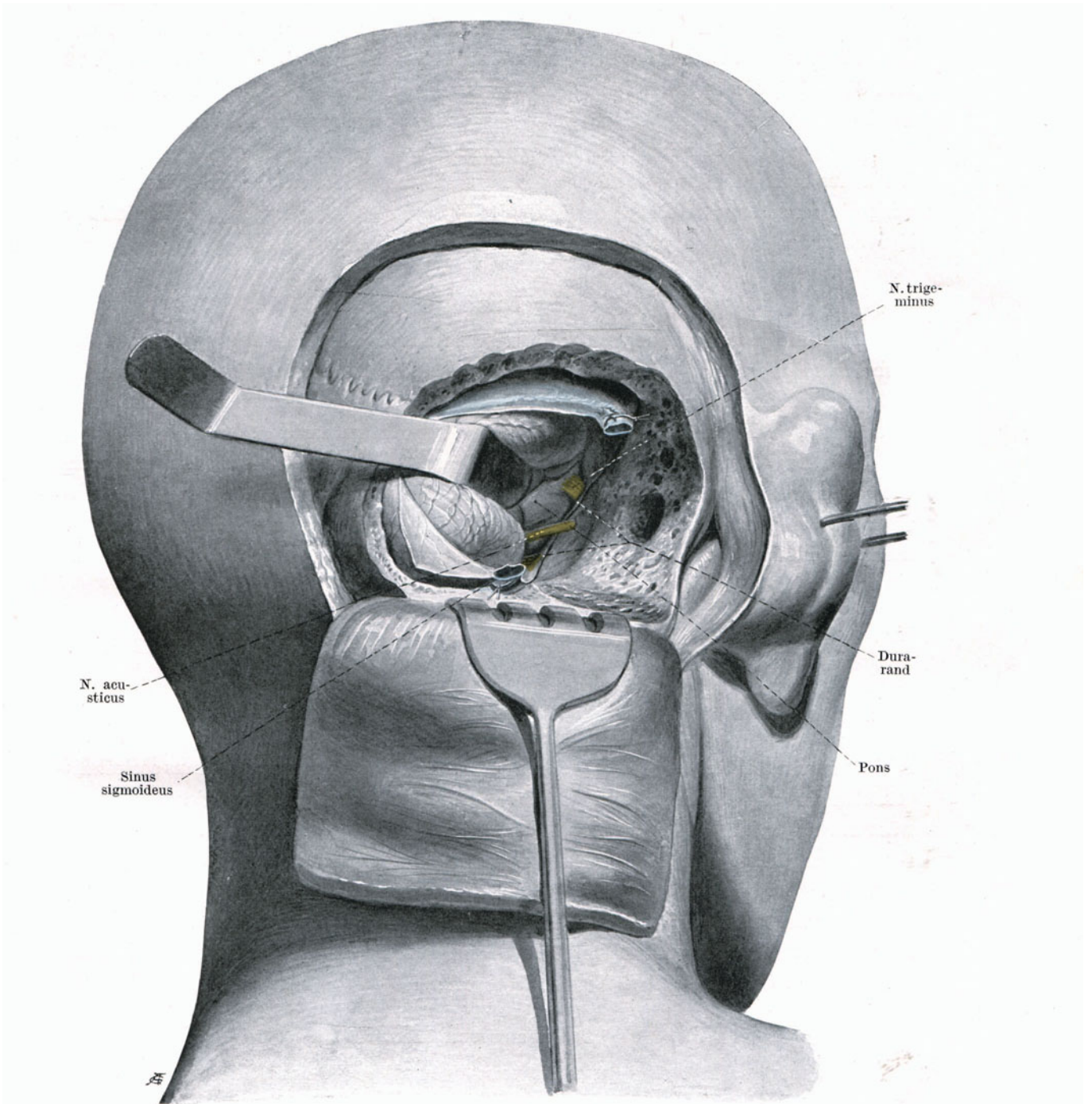


Fig. 81. Freilegung der Brücke. Dura gespalten.



Fig. 80 und 81 zeigen die anatomischen Verhältnisse, wenn es sich darum handelt, operativ bis ganz an den Pons zu gelangen. Der Operationsplan ist derselbe, wie der in Fig. 78 und 79 dargestellte, nur unterscheiden sich, wie ein Vergleich der Fig. 78 und 80 ergibt, diese beiden Operationen dadurch voneinander, daß bei der Freilegung des Pons das Felsenbein viel radikaler weggenommen werden muß. Auf diese Weise gelingt es, wie Fig. 81 zeigt, den Pons zur Ansicht zu bringen. Man sieht hier, nachdem der Sinus sigmoideus und die Dura bis zum Meatus auditorius internus durchtrennt sind, die ganze laterale Fläche der Brücke freiliegen. Aus der Brücke treten oben der Nervus trigeminus und unten der Nervus acustico-facialis aus.

### b) Vierhügel und Zirbeldrüse.

Die Indikation zur operativen Inangriffnahme der Vierhügelgegend und der Zirbeldrüse geben fast ausschließlich Tumoren. Die Diagnostik dieser Tumoren ist in letzter Zeit durch eine Reihe von klinischen und pathologisch-anatomischen Arbeiten (Marburg, v. Frankl-Hochwart u. a.) sehr gefördert worden.

Die Lage der Zirbeldrüse zu den Vierhügeln, zum Thalamus opticus und zum Tentorium wird durch die Fig. 82 veranschaulicht.

Die Wege, auf welchen man zur Vierhügelgegend und zur Epiphyse gelangen kann, sind folgende:

1. von hinten,
2. von oben,
3. von der Seite und zwar mit und ohne partielle Durchschneidung des Balkens.

#### a) Zugang von hinten.

Dieser Weg deckt sich vollkommen mit der Freilegung des Oberwurms. Das Kleinhirn wird beiderseitig bis über den Sinus transversus freigelegt, der Sinus occipitalis unterbunden und durchschnitten. Mit einem Spatel wird das Tentorium hinaufgehalten, während das Kleinhirn nach abwärts gedrängt wird. Über dem nun vorliegenden Oberwurm gelangt man in die Tiefe vordringend auf die Vierhügel und die Epiphyse (Fig. 73).

Krause gelang es auf diese Weise, einen Tumor der Vierhügelgegend mit vollem Erfolg zu exstirpieren und er hält auf Grund dieser Erfahrung auch diese Methode für Tumoren der Zirbeldrüse für aussichtsvoll.

#### β) Zugang von oben.

Nassetti schlägt eine breite Trepanation auf der Scheitelhöhe vor. Von hier aus wird in der Medianlinie eingegangen, Sinus longitudinalis, Falx und Sinus rectus reseziert, nach Auseinanderhalten der beiden Hemisphären mit Spateln gelangt man nach Durchschneidung des hinteren Teiles des Balkens an die Zirbeldrüse.

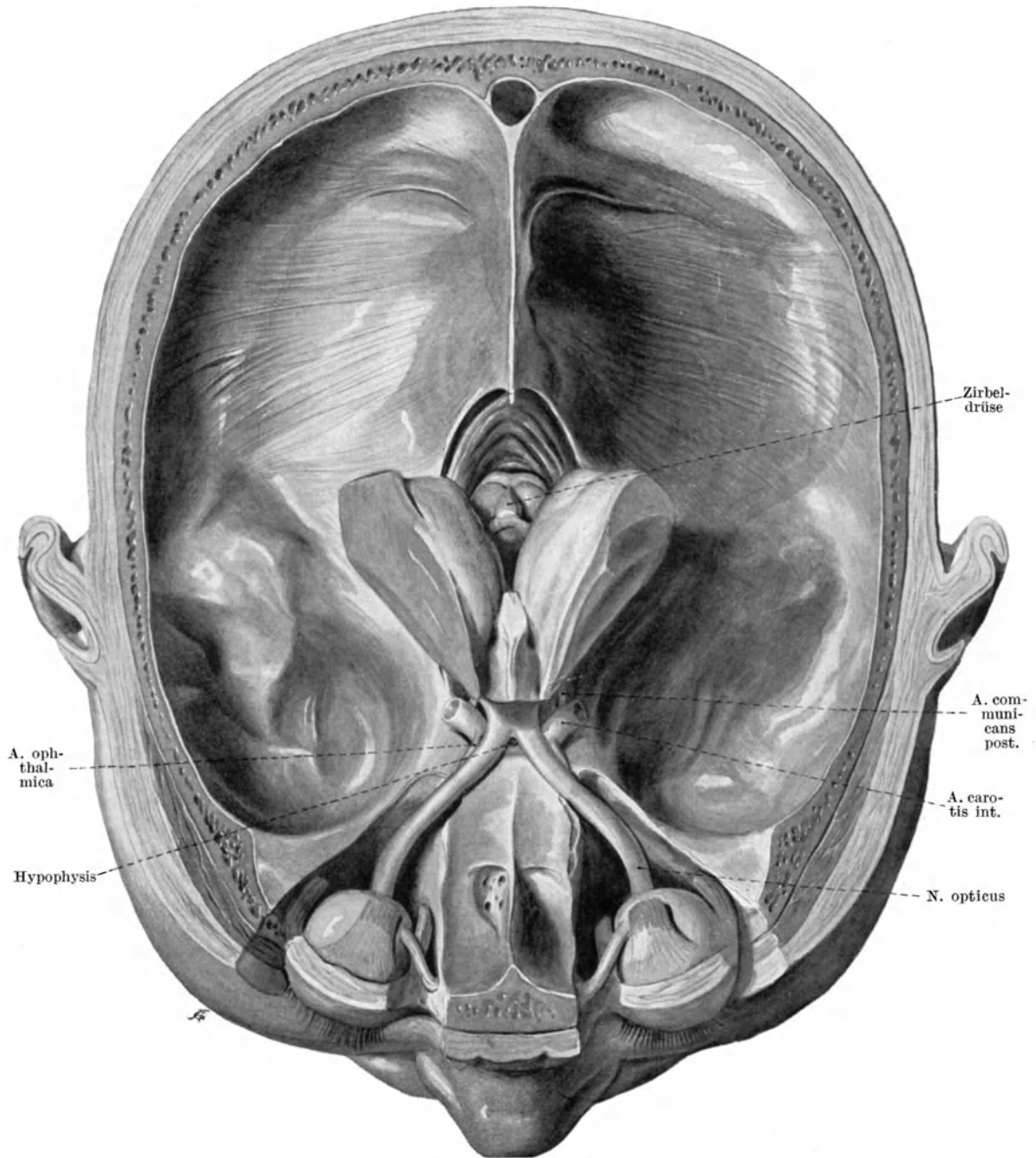


Fig. 82. Topographie der Zirbeldrüse von oben.

**$\gamma$ ) Zugang von der Seite.**

C. Brunner ging in einem von Rohrschach publizierten Falle in der Weise vor, daß er von einer osteoplastischen Aufklappung über der Konvexität zwischen Falx und Hemisphäre in die Tiefe drang und nach Durchschneidung des hinteren Teiles des Balkens auf die Zirbeldrüse gelangte.

Es unterliegt gar keinem Zweifel, daß die unter  $\beta$ ) und  $\gamma$ ) beschriebenen Methoden wesentliche Vorteile gegenüber dem Vorgehen von hinten bieten, ganz besonders deshalb, weil die Tumoren der Zirbeldrüse meist nach oben wachsen. Es hat also der Zugang von oben den Vorteil, daß er dem Tumor ebenso entgegenkommt wie die transphenoidale Methode dem Hypophysentumor. Doch darf hierbei nicht außer acht gelassen werden, daß der Zugang zur Epiphyse bei den oben erwähnten Methoden erst nach Durchschneidung eines Teiles des Balkens möglich war. Allerdings scheinen die dadurch bedingenen Ausfallserscheinungen keine sehr wesentlichen zu sein. In dem oben erwähnten Falle Rohrschachs, bei dem übrigens der vermutete Epiphysentumor nicht gefunden wurde, trat nach der Operation eine sehr bald sich zurückbildende Unterschenkelparese und Hemihypästhesie ein.

Immerhin erschien es wünschenswert, eine Methode auszuarbeiten, mit der man ohne Verletzung des Balkens an die Vierhügelgegend und die Zirbeldrüse herankommt:

Weite osteoplastische Aufklappung über dem Parietal- und Okzipitallappen (Fig. 83 und 84). Der Stiel des Hautperiostknochenlappens liegt vom Ohr nach rückwärts, der Lappen geht über die Mittellinie auf die andere Seite hinüber. Nach Spaltung der Dura der einen Hemisphäre wird der hintere Pol des Großhirns mit einem Spatel nach der Seite und nach vorne verzogen. Damit dies in ausreichendem Maße möglich ist, muß die Trepanationslücke, wie oben erwähnt, sehr weit gemacht werden. Es liegt nun die Falx maior und das Tentorium der einen Seite frei. Vierhügelgegend und Zirbeldrüse sind noch vom Tentorium bedeckt. Bildet man nun einen Lappen aus dem Tentorium, indem man von seinem freien Rand aus eine Inzision parallel dem Sinus rectus führt und darauf einen senkrechten Schnitt nach außen setzt und schlägt man diesen Lappen nach außen, so hat man breiten Zutritt zu der Vierhügelgegend. Es wird hierdurch das hintere Ende des Balkens sichtbar. Unter ihm zieht die Vena magna Galeni aus der Tela chorioidea zu dem Sinus rectus. Weiter nach abwärts von der Vene liegen die Zirbeldrüse und die Vierhügel. Es ist auch möglich, die ganze laterale Seite des Hirnstammes zu übersehen. An der Fig. 84 sieht man von den beiden Vierhügeln die Brachia quadrigemina nach vorne ziehen. Weiter nach der Basis zu liegt der Pedunculus cerebri. An der oberen Fläche des Kleinhirns wird die Arteria cerebelli superior sichtbar. Die Schwierigkeit der Exstirpation der Zirbeldrüse liegt in der Freilegung derselben, ohne die benachbarten Venen, vor allem die Vena magna Galeni zu verletzen.



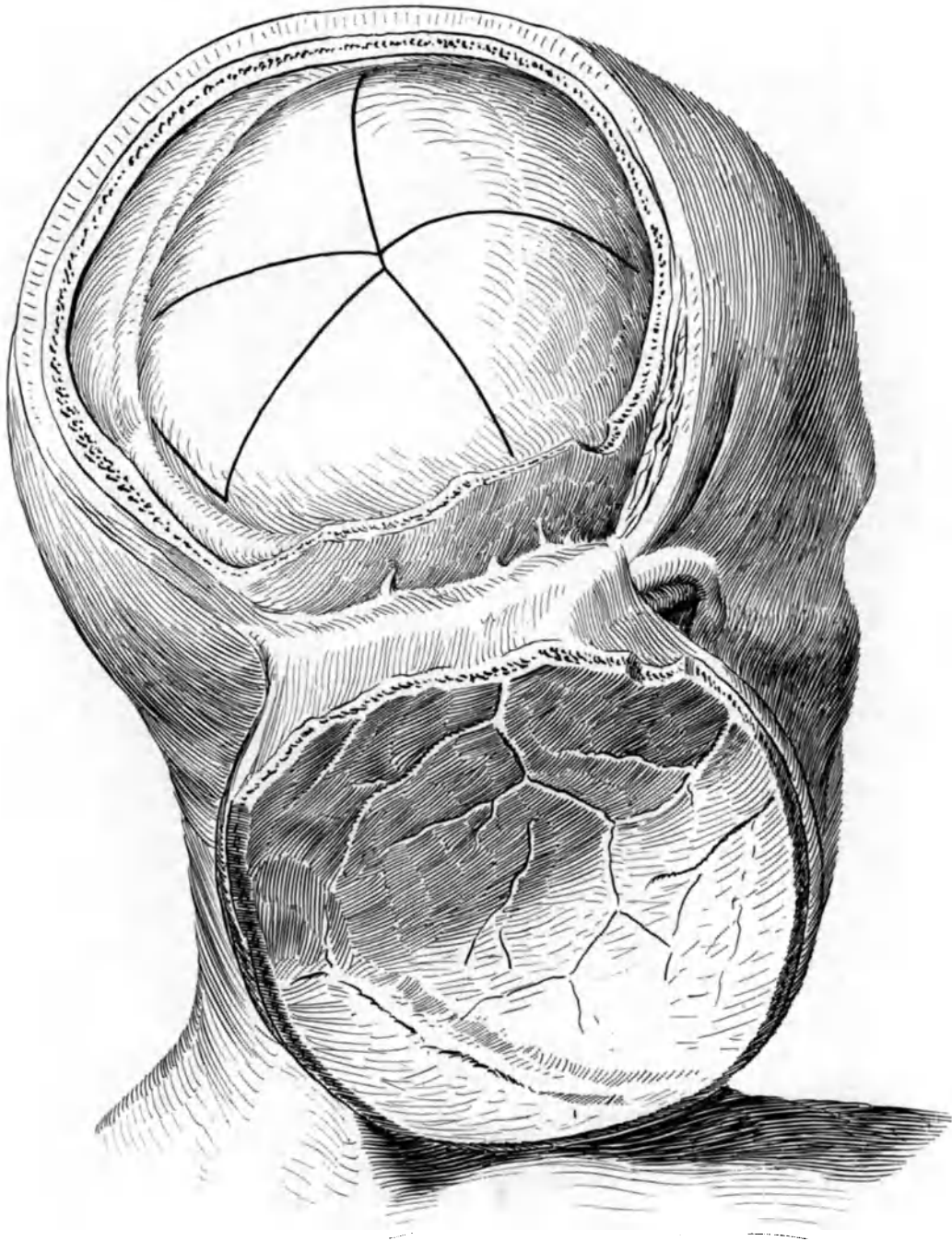


Fig. 83. Freilegung der Zirbeldrüse von der Seite. Schematisch.

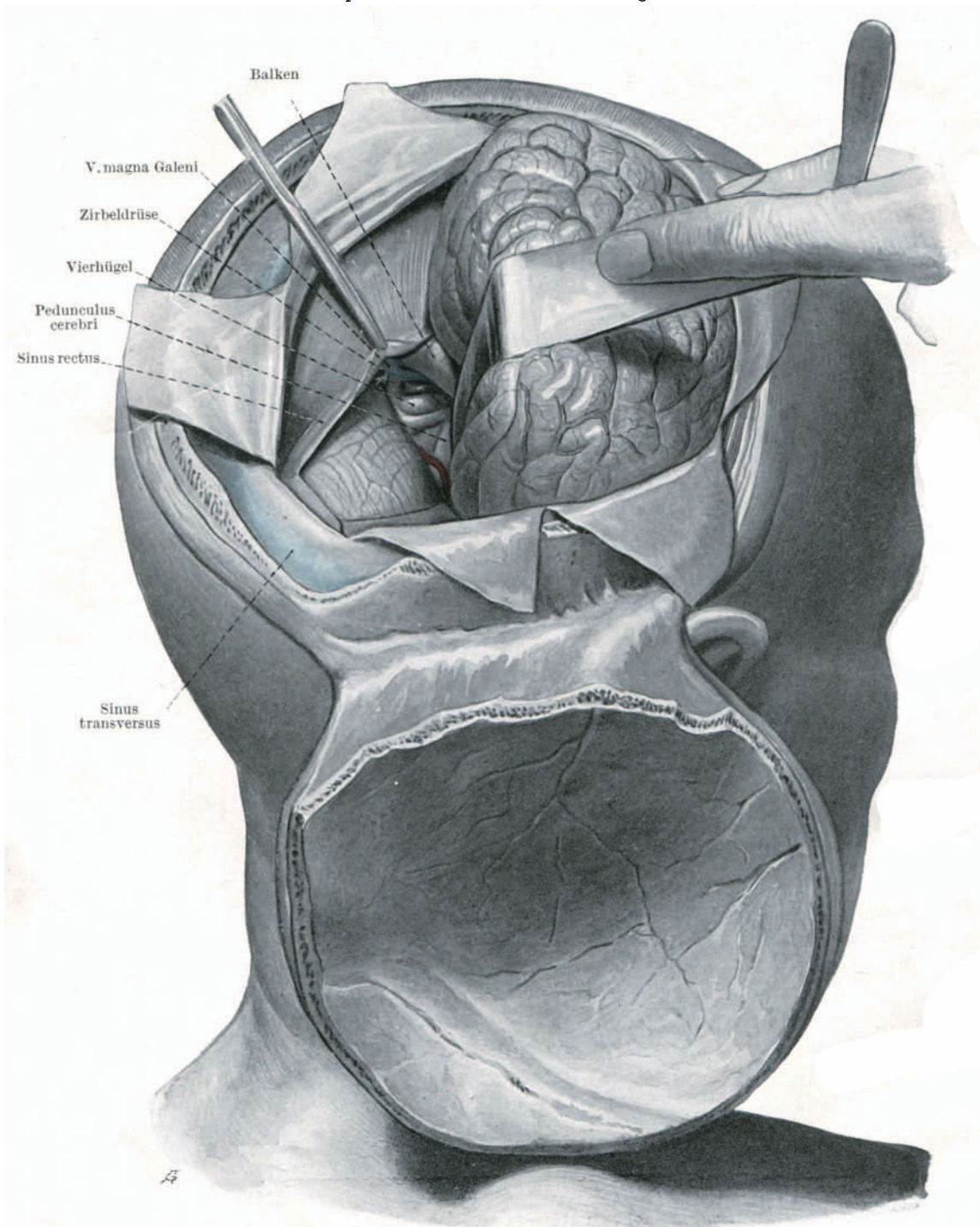


Fig. 84. Freilegung der Zirbeldrüse von der Seite. Tentorium gespalten.

#### 4. Vom Ohr ausgehende Eiterungen<sup>1)</sup>.

Die Ohroperationen sollen hier nur soweit erwähnt werden, als sie bei Prozessen in Betracht kommen, welche vom Ohr ausgehend auf die benachbarten Hirngebiete übergehen. Nur diese wenigen Eingriffe gehören in den Rahmen dieser Arbeit; in bezug auf alle übrigen Operationen am Ohr sei auf die Spezialwerke über dieses Gebiet verwiesen.

##### a) Einfache Aufmeißelung des Warzenfortsatzes und Antrums (Schwartz).

Die einfache Eröffnung des Warzenfortsatzes und Antrums wird als Voroperation bei jenen kraniellen Komplikationen geübt, die durch eine akute Mittelohrentzündung veranlaßt werden.

Bei dieser Operation wird der Hautschnitt bogenförmig von der Spitze des Warzenfortsatzes bis zur oberen Ansatzstelle der Ohrmuschel, 1 cm hinter derselben bis zum Knochen geführt, das Periost nach hinten bis zur vollständigen Ablösung des Processus mastoideus, nach vorne bis zur äußeren Umrandung des knöchernen Gehörganges (Spina supra meatum) abgeschoben. Der so freigelegte Warzenfortsatz wird mittelst Meißel und Zange eröffnet und die natürliche Kommunikation des Warzenfortsatzes mit der Trommelhöhle (Antrum) mit dem scharfen Löffel erweitert; der kraniellen Komplikation entsprechend kann nun Sinus, Dura der mittleren oder hinteren Schädelgrube oder beide freigelegt werden.

##### b) Die Totalaufmeißelung des Warzenfortsatzes und des Mittelohrs (Küster-Bergmann).

Diese Operation soll in jenen Fällen von kraniellen Komplikationen als Voroperation dienen, die ihren Ausgang von chronischen Mittelohreiterungen genommen haben.

Der Hautschnitt wird in der retroaurikulären Falte von der Spitze des Warzenfortsatzes bis zur oberen Ansatzstelle der Ohrmuschel leicht konvex nach rückwärts bis auf den Knochen geführt, das Periost nach hinten bis zur vollständigen Entblößung des Warzenfortsatzes, nach vorne bis zur Spina supra meatum abgeschoben, der Gehörgangsschlauch mittelst eines Elevatoriums von der oberen und hinteren knöchernen Gehörgangswand soweit abgehoben, daß das Trommelfell gut zu übersehen ist. Nun wird vom Planum mastoideum ausgehend, der Warzenfortsatz und das Antrum eröffnet, die hintere knöcherne Gehörgangswand vorwiegend in ihrem oberen Teile weggemeißelt. Durch die Entfernung dieses Teiles der knöchernen Gehörgangswand werden die Mittelohrräume freigelegt. Zur Vervollständigung derselben wird auch das mediale Ende der oberen knöchernen Gehörgangswand abgetragen, damit auch das Cavum epitypanicum (Attik) zugänglich wird.

---

<sup>1)</sup> Prof. Dr. Heinrich Neumann war so freundlich, uns bei Abfassung dieses Kapitels mit seinem fachmännischen Rat zu unterstützen.

Bei dem Wegmeißeln der hinteren knöchernen Gehörgangswand soll auf den Nervus facialis geachtet werden, der im medialen Teile der hinteren Gehörgangswand von innen oben nach außen unten verläuft. Beendet wird diese Operation mit der Gehörgangsplastik, die darin besteht, daß der häutige Gehörgangsschlauch in seinem abgehobenen Anteile der Länge nach bis in die Concha gespalten wird; am lateralen Ende dieses Schnittes wird ein auf den früheren senkrechter geführt, wodurch zwei Lappen entstehen, ein oberer und ein unterer. Der obere wird nach oben, der untere nach unten genäht oder tamponiert. Der auf diese Weise freigelegte Warzenfortsatz

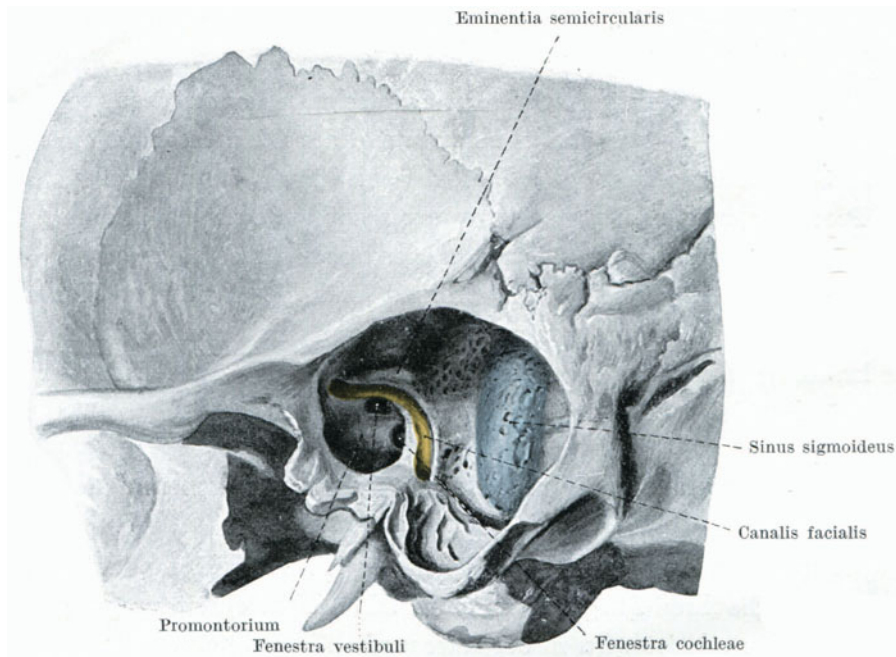


Fig. 85. Topographie des Canalis facialis in der Paukenhöhle.

und das Mittelohr bieten einen bequemen Zugang zur mittleren, hinteren Schädelgrube, zum Sinus und auch eventuell zum Labyrinth, wenn letzteres der Ausgangspunkt der kraniellen Komplikation war.

In Fig. 85 ist die Topographie der ganzen Gegend dargestellt. Es ist behufs besseren Einblickes die ganze laterale Wand des Processus mastoideus weggenommen, der Canalis facialis ist aufgemeißelt, um den Nervus facialis zur Darstellung zu bringen. Er verläuft in der medialen und hinteren Wand des Cavum tympanicum. In der eröffneten Paukenhöhle ist die mediale Wand mit der Fenestra vestibuli und cochleae und das zwischen beiden Öffnungen liegende Promontorium sichtbar. Oberhalb des horizontalen Teiles des Canalis facialis erkennt man die Eminentia semicircularis (lateraler Bogengang). Die Lage des Sinus sigmoideus ist blau bezeichnet.

### c) Otogene Hirnabszesse.

Nicht immer bleibt die Entzündung des Mittelohres auf die Paukenhöhle und die Cellulae mastoideae beschränkt, sondern greift auch unter Umständen auf die Dura, den Sinus und endlich auf das Gehirn über. Wegen dieses Weiterschreitens kann es notwendig sein, größere Bezirke des Gehirns freizulegen. Die Entzündung des Mittelohres kann sich per continuitatem fortsetzen und es können extradurale Abszesse

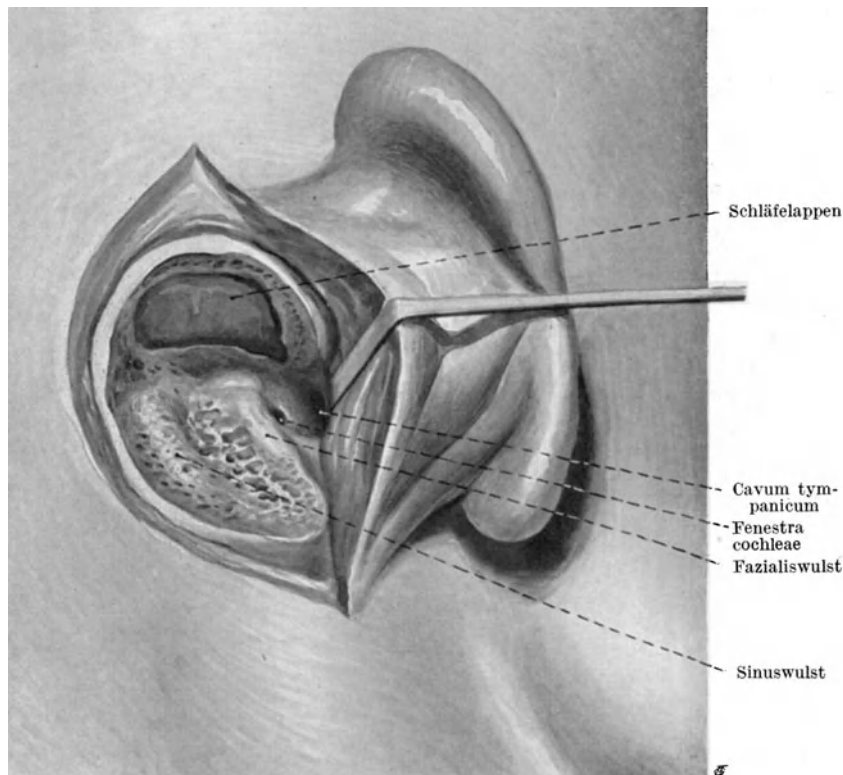


Fig. 86. Freilegung des Schläfelappens bei otogenem Abszeß.

entstehen; oder aber es wird die weiche Hirnhaut infiziert und es kommt zur Ausbildung einer Meningitis, oder endlich es entsteht ein Hirnabszeß. Bezüglich der Lokalisation kommen Schläfelappen und Kleinhirn in Frage.

In Fig. 86 ist ein Eingriff wegen Schläfelappenabszeß dargestellt. Die Radikalooperation ist vollendet, man sieht den aufgemeißelten Processus mastoideus in eine flache Mulde verwandelt, davor das weit freigelegte Cavum tympanicum. Zwischen diesem und den Cellulae mastoideae ist der vertikal verlaufende Fazialiswulst, über ihm der laterale Bogengang sichtbar. Oberhalb der Paukenhöhle und des Warzenfortsatzes ist der Schläfelappen behufs Aufsuchung eines Abszesses freigelegt.



Die freigelegte Dura wird inzidiert und, wenn kein meningeales Gefäß im Wege steht, von hier aus nach allen Richtungen punktiert; falls Eiter gefunden wird, wird die Duraöffnung erweitert und das Gehirn, dem Abszeß entsprechend, gespalten.

Wird ein Kleinhirnabszeß im Anschluß an die Ohrerkrankung vermutet, so muß nach Ausführung der Radikaloperation die Gegend vor und hinter dem Sinus sigmoideus freigelegt werden. Die Lage des Sinus sigmoideus zum Processus mastoideus variiert, und zwar deshalb, weil die Ausdehnung des pneumatischen Raumes des letzteren eine sehr inkonstante ist. Es folgt daraus, daß manchmal der Sinus bei dem hinteren Rand der Cellulae mastoideae zu liegen kommt, in einem anderen Falle wieder viel weiter nach vorne bis in die vordere Hälfte des Processus mastoideus reicht. In Fig. 86 erkennt man den Verlauf des Sinus sigmoideus an einer vorspringenden Knochenleiste. Je nachdem, ob der Abszeß mehr in den vorderen oder rückwärtigen Partien des Kleinhirns vermutet wird, punktiert man das Kleinhirn vor oder hinter dem Sinus durch die freigelegte Dura hindurch. Bei positivem Punktionsbefund wird die Dura eröffnet, der vorliegende Hirnteil durch Gazestückchen gegen den freien Subduralraum abgedichtet und sodann das Kleinhirn entsprechend der liegenden Punktionsnadel gespalten. Bei Abszessen im vorderen Teil des Kleinhirns kann es notwendig sein, zur besseren Ableitung des Eiters den Sinus abzubinden und zu durchschneiden.

#### d) Sinusthrombose.

Wenn eine solche vermutet wird, so wird entsprechend der vorausgegangenen akuten oder chronischen Mittelohreiterung die einfache oder die radikale Aufmeißelung durchgeführt, sodann der Sinus freigelegt und mit einer dicken Nadel punktiert. Sofern die klinischen Symptome dafür sprechen und die Punktion kein flüssiges Blut ergibt, wird der Sinus der Länge nach gespalten und der Thrombus mittels Löffels entfernt. Das obere Ende des Thrombus ist nach größerer oder kleinerer Feilegung des Sinus stets zu erreichen, nicht immer aber auch das untere Ende.

In jenen Fällen, wo infolge Miterkrankung des Bulbus venae jugularis das untere Ende des Thrombus nicht erreichbar ist oder dort, wo trotz Entfernung des unteren Endes des Thrombus die klinischen Symptome fort dauern, ist die Unterbindung der Vena jugularis interna angezeigt.

Fig. 87 zeigt die Ligaturstelle der Vena jugularis interna: Schnitt entlang dem vorderen Rand des Musculus sternocleido-mastoideus in seiner oberen Hälfte. Der Musculus sternocleido-mastoideus wird mit einem Haken nach rückwärts umgelegt. Durch die nun freiliegende Gefäßscheide schimmert die Vena jugularis interna und weiter nach vorne die Vena facialis communis durch. Das Faszienblatt wird inzidiert, die Vena jugularis interna doppelt unterbunden und durchschnitten. Die Ligaturstelle soll distal von der Einmündung der Vena facialis communis liegen, damit der Kollateral-

kreislauf durch letztere erhalten bleibt. Auf diese Weise wird eine Verschleppung des infizierten Thrombenmaterials und Bildung von Metastasen verhindert.

Um nun den infizierten Sinus auszuräumen, muß derselbe seiner ganzen Länge nach freigelegt und gespalten werden. Man verfolgt zu diesem Zweck nach Verbindung

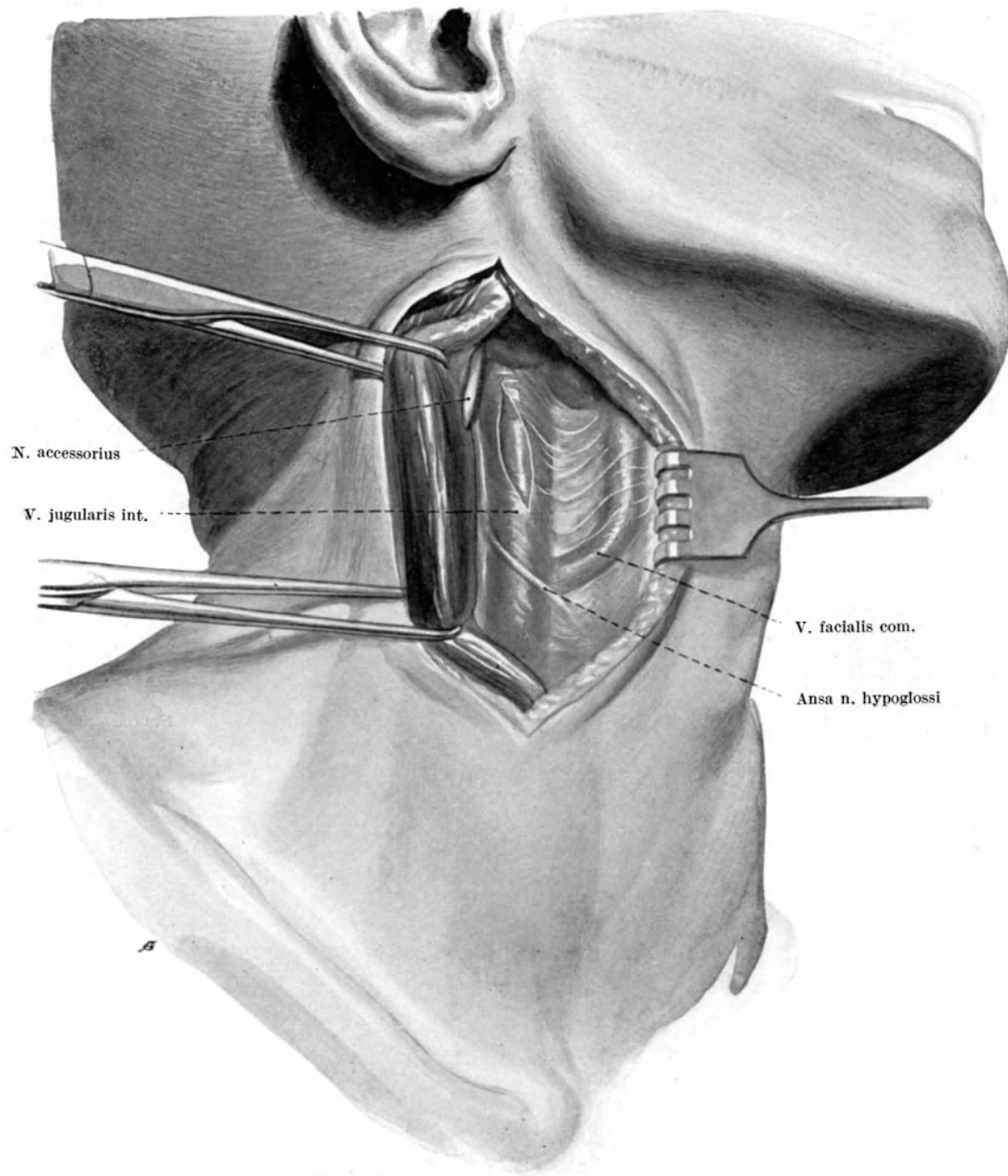


Fig. 87. Unterbindung der Vena jugularis interna.



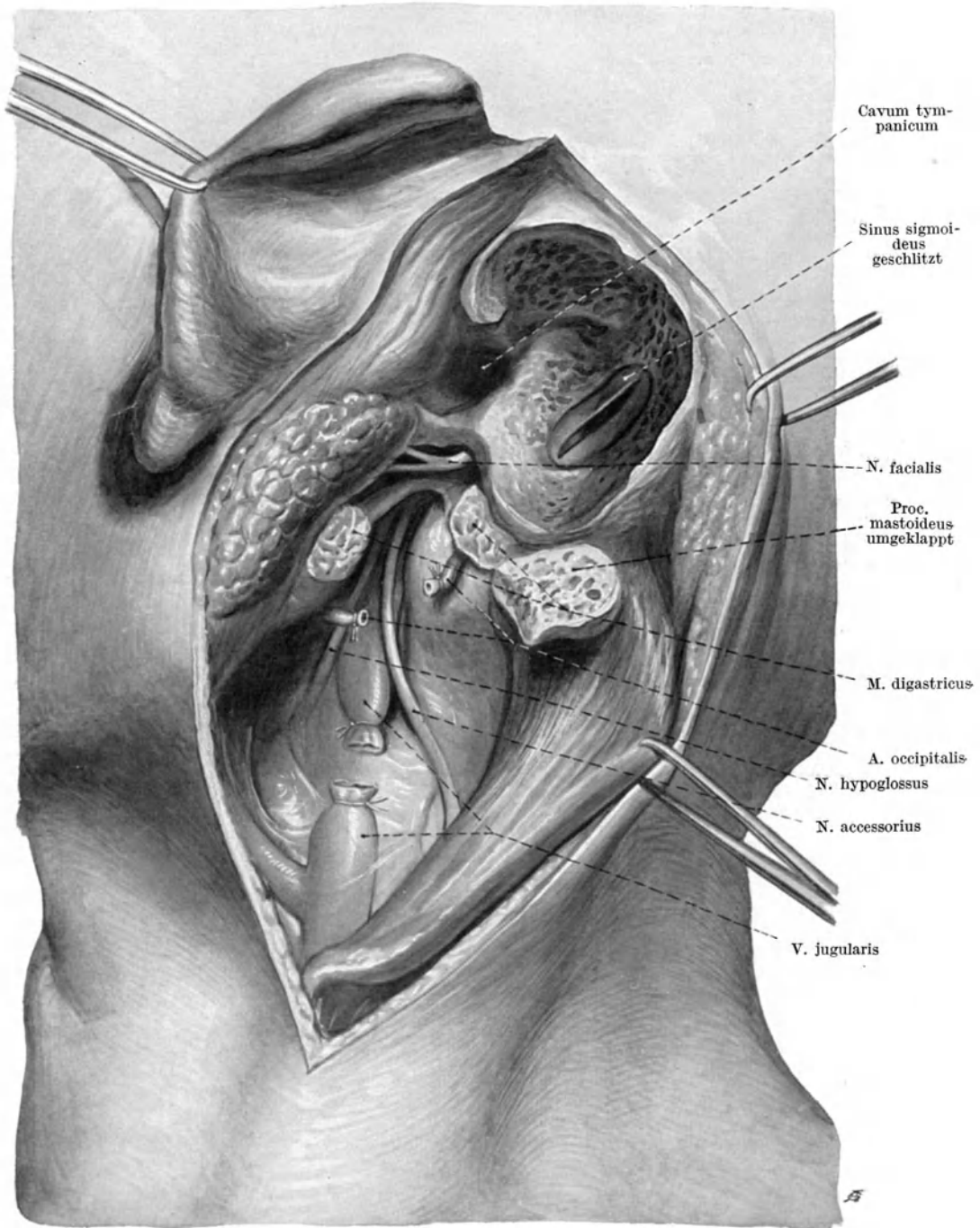


Fig. 88. Freilegung des Bulbus venae jugularis. I. Akt.

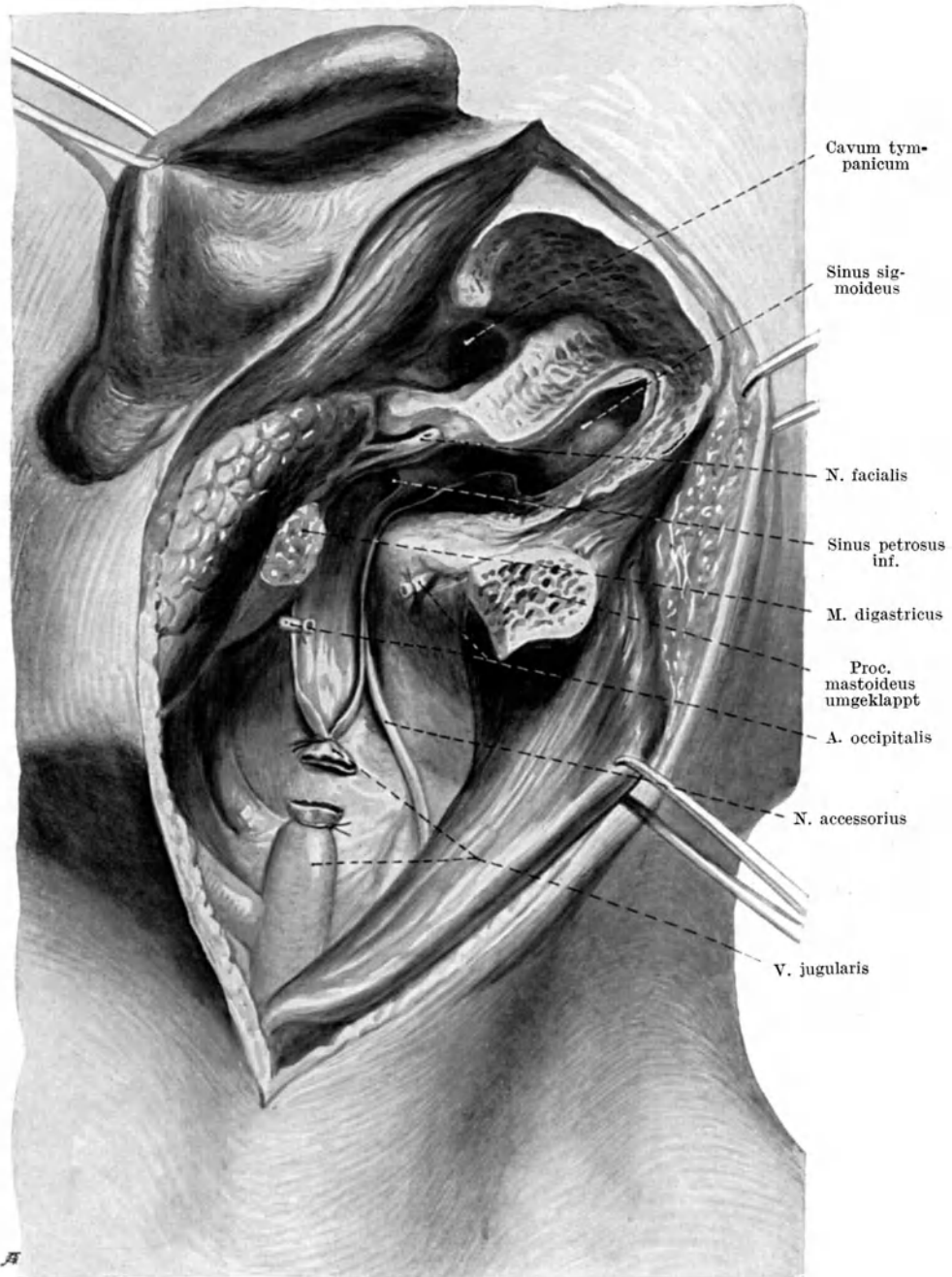


Fig. 89. Freilegung des Bulbus venae jugularis. II. Akt.

des Hautschnittes am Halse mit dem Schnitt am Processus mastoideus den hinter dem Ohr freigelegten und eröffneten Sinus peripherwärts. Die in seinem Innern gelegenen Thromben werden ausgeräumt und der Sinus immer weiter aufgeschnitten. Hierbei kommt man endlich an die Stelle wo der Thrombus aufhört. In mächtigem Strahl stürzt jetzt Blut hervor. Die Blutung wird durch Kompression gestillt, hierauf wird der Sinus noch einige Zentimeter weiter verfolgt und dann durch Einlegen eines Tupferchens zwischen Knochen und Dura komprimiert. Nun geht man an die Freilegung und Eröffnung des Bulbus venae jugularis. Hierzu wird einerseits die Vena jugularis von ihrer Abbindungsstelle nach aufwärts, andererseits der schon oben eröffnete Sinus nach abwärts verfolgt.

Die Freilegung des Bulbus venae jugularis ist technisch ziemlich kompliziert. Um eine Verletzung des in der Nähe der Vene verlaufenden Facialis zu vermeiden, erscheint es am sichersten, diesen Nerven vorher freizulegen. In Fig. 88 sieht man den aus dem Foramen stylomastoideum austretenden Nervus facialis bis in die Glandula parotis freipräpariert.

Um die Vena jugularis und die sie begleitenden Nerven freizulegen, muß vorerst die schräg nach hinten oben aufsteigende Arteria occipitalis doppelt ligiert und durchschnitten werden. Die Arteria occipitalis charakterisiert sich durch ihren Verlauf über den mächtig vorspringenden Processus transversus des Atlas. Nun kommt man auf die Vena jugularis und dicht neben ihr auf den Nervus accessorius, welcher manchmal medial, manchmal lateral von der Vene, aber immer vor dem Processus transversus atlantis liegt. Vor der Vene ist der Nervus hypoglossus sichtbar. Der Nervus vagus und glossopharyngeus, sowie die Karotis liegen weiter medial von der Vene gedeckt und fallen nicht mehr in das Operationsfeld.

Um nun den Übergang des Sinus in die Vene freizulegen, muß der Processus mastoideus ganz weggenommen werden. Hierauf wird die Knochenspanne, welche den Bulbus lateralwärts umgreift, entfernt und der Bulbus eröffnet. In den Bulbus mündet der Sinus petrosus inferior.

Fig. 89 zeigt den Sinus und die Vene ihrer ganzen Länge nach aufgeschnitten. Die Wundversorgung geschieht durch Tamponade des offenen Gefäßes, wodurch auch eine Blutung aus dem eventuell noch nicht thrombosierten Sinus petrosus inferior am besten gestillt wird.

## V. Palliativtrepanationen.

Die Indikation zum Eingriff bildet der ständig zunehmende Hirndruck, ganz besonders infolge von Hirntumor mit oder ohne Hydrozephalus.

Die Palliativtrepanation kommt für zwei Gruppen von Hirntumoren in Betracht.

Die erste Gruppe umfaßt Fälle, bei denen der Tumor mit größerer oder geringerer Wahrscheinlichkeit lokalisiert wurde, bei welchen jedoch entweder kein Tumor gefunden wird oder derselbe zu groß oder zu diffus ist, als daß eine radikale Entfernung möglich wäre.

Die zweite Gruppe enthält die Fälle, in denen von vornherein eine Lokalisation des Tumors überhaupt nicht möglich ist.

### 1. Explorativtrepanation mit anschließendem Ventil.

Bei den Fällen der ersten Gruppe ist entsprechend der angenommenen Lokalisation über dem Groß- oder Kleinhirn die Aufklappung vorzunehmen. Immer sollte es als Regel gelten, daß in allen Fällen, in welchen überhaupt eine Lokaldiagnose, wenn auch nur eine ganz unsichere, möglich ist, die Aufklappung entsprechend dem vermuteten Tumor zu erfolgen hat.

Stellt sich dann heraus, daß der Tumor an der vermuteten Stelle vorhanden ist oder daß er inoperabel ist, dann ist eine Ventiloperation anzuschließen.

In ausgiebigster Weise geschieht dies dadurch, daß der ganze Knochendeckel entfernt wird. Die Duraränder werden entweder gar nicht oder nur lose, soweit es die Spannung erlaubt, genäht und der Weichteillappen nach dem Vorgang von Horsley direkt auf die Hirnoberfläche zurückgeklappt. Im weiteren Verlauf bildet sich über dem Ventil eine mehr minder große Hirnhernie aus. Über der hinteren Schädelgrube gewährt der dicke Hautmuskellappen dem Kleinhirn eine genügend starke Stütze.

Ist der Hirndruck kein so mächtiger oder läßt er sich am freigelegten Gehirn durch Punktion des Ventrikels vermindern, so kann bei der typischen osteoplastischen Großhirnaufklappung der Knochendeckel zum Teil erhalten bleiben. Wir nehmen dann die untere Partie des Knochendeckels, ebenso auch die untere Umrandung der Knochenbresche, welche beide unter dem Musculus temporalis zu liegen kommen, soweit weg, daß ein 4—5 cm breites und langes Knochenventil daselbst entsteht. Die Dura klappen wir in solchen Fällen mittelst eines Lappens mit oberer Basis auf (Krause) und vernähen diesen Lappen nur im oberen Teil mit den Durarändern, so daß im Bereich des vom Musculus temporalis gedeckten Knochendefektes die Dura offen bleibt bzw. weggeschnitten wird.

Fig. 90 zeigt das Resultat einer solchen Operation. Der osteoplastische Lappen ist heruntergeklappt, vom Knochendeckel wird der untere Teil mit einer kleinen Säge abgesägt (schraffiert gezeichnet). Die Knochenlücke wird durch Ausbeißen gegen die Basis zu um das schraffiert gezeichnete Stück vergrößert, so daß nach Zurückklappen des osteoplastischen Lappens eine Lücke im Knochen bestehen bleibt. Entsprechend diesem Knochendefekt bleibt die Dura unvernäht, bzw. wird weg-

geschnitten. Das Ventil ist überall mit Temporalmuskel bedeckt. Auch Cushing hat ein ganz analoges Vorgehen empfohlen.

Wir halten dieses Vorgehen für besser als die Methode Krauses, welcher nach der osteoplastischen Aufklappung aus der ganzen Knochenumrandung des Schädel-

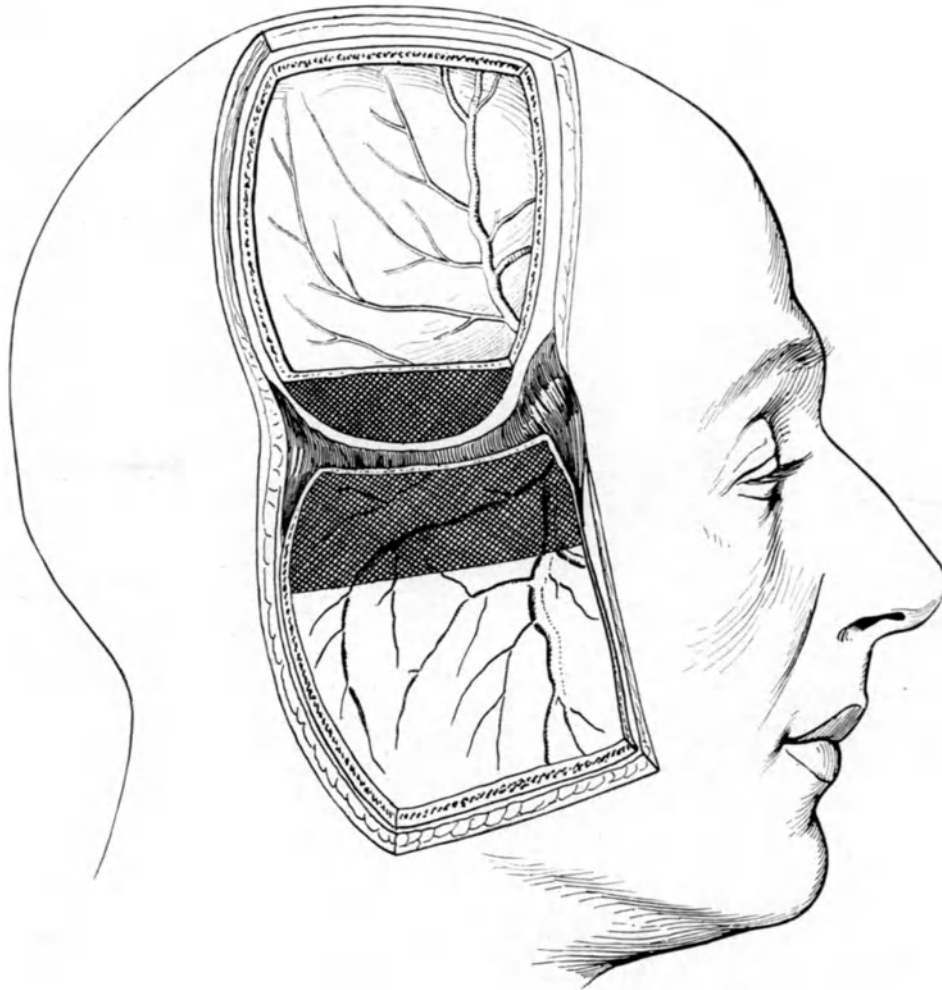


Fig. 90. Explorativtrepanation mit anschließendem subtemporalen Ventil (schraffiert gezeichnet).

defektes einen 1—2 cm breiten Knochenstreifen definitiv entfernt und überdies die Ränder der Dura über den Knochenrand krepelt.

In Fällen, in welchen der Hirntumor mit Hydrozephalus kombiniert ist, kann von der Trepanationsöffnung aus der Balkenstich angeschlossen werden. Reicht die Aufklappung nicht hoch genug gegen die Mantelkante hinauf, so muß von der oberen Umrandung des Knochendefektes ein entsprechend großes Stück Knochen weggenommen werden, um den Balkenstich auszuführen.

## 2. Subtemporales Ventil nach Cushing.

Was die Ventiloperation bei Tumorfällen ohne mögliche Lokaldiagnose anlangt, so ist hier das subtemporale Ventil nach Cushing die Methode der Wahl. Das Wesentliche der Methode liegt in dem muskulären Verschuß der Trepanationslücke durch den *Musculus temporalis*.

Diese Operation wird folgendermaßen ausgeführt (Fig. 91): Der Hautschnitt verläuft etwas unterhalb der *Linea temporalis superior* mit nach oben konvexem Bogen, sein vorderes Ende reicht bis zur Haargrenze, nach rückwärts verläuft der Schnitt im Bogen bis hinab hinter oder vor das Ohr. Nach Herabpräparieren des Hautlappens liegt die *Fascia temporalis* frei. Die Durchtrennung der Faszie und des *Musculus temporalis* geschieht in der Richtung der Muskelfasern, also von hinten oben nach unten vorne. Der Muskelschnitt reicht bis zum *Os zygomaticum* herab und geht in die Tiefe durch das Periost bis auf den Knochen. Es wird nun das *Planum temporale* freigemacht, indem man mit dem Raspatorium das Periost nach beiden Seiten zurückschiebt und die Muskelränder durch Schaufelhaken bald nach der einen, bald nach der anderen Seite verziehen läßt. Nun wird mit der Doyenschen Fräse in der Mitte des freigelegten Knochens ein Loch gebohrt und dieses mit Zangen erweitert, bis ein kreisförmiger Defekt von 5—6 cm im Durchmesser resultiert. Auf der freiliegenden Dura verläuft der hintere Ast der *Arteria meningea media*. Die Dura wird eröffnet und bis nahe an den Knochenrand exzidiert, wobei der Ast der *Arteria meningea media* unterbunden werden muß.

Die nun freiliegenden Gehirnpartien entsprechen der 1. und 2. Temporalwindung, unter Umständen liegt jedoch auch das untere Ende der Sylvischen Grube frei. Bei starkem Hirndruck kann man versuchen, denselben durch Punktion des Unterhorns zu verringern. Die Punktion gelingt am besten, wenn man am unteren Rand der freiliegenden 1. Temporalwindung senkrecht auf die Schädeloberfläche in die Tiefe geht. Die Distanz zwischen Hirnoberfläche und Ventrikelhohlraum ist  $2\frac{1}{2}$ —3 cm.

Die Deckung des Ventils über dem infolge des Hirndruckes sich vorwölbenden Gehirn geschieht durch exakte Vernähung des *Musculus temporalis* in zwei Schichten. Die untere Schichte umfaßt die tieferen Partien des *Musculus temporalis*, die obere die oberflächlichen Partien des Muskels mit der Faszie. Es ist oft erstaunlich, wie es fast ausnahmslos, auch bei sehr mächtigem Vorquellen des Gehirns, gelingt, den Muskel über dem Prolaps zu vereinigen. Hierauf Naht der *Fascia superficialis* Hautnaht.

Das Ventil liegt, wie schon oben bemerkt, über einer stummen Region (1. und 2. Temporalwindung). Es kann jedoch auch der untere Teil der Zentralwindung in die Knochenlücke fallen, ganz besonders die *Pars opercularis*, so daß

es wohl zweckmäßig ist, bei Rechtshändern stets rechts die Dekompression anzulegen.

Mit der Cushingschen Dekompressionstrepanation kann für gewisse Fälle die oben beschriebene weite Aufklappung über dem Kleinhirn in Konkurrenz treten,

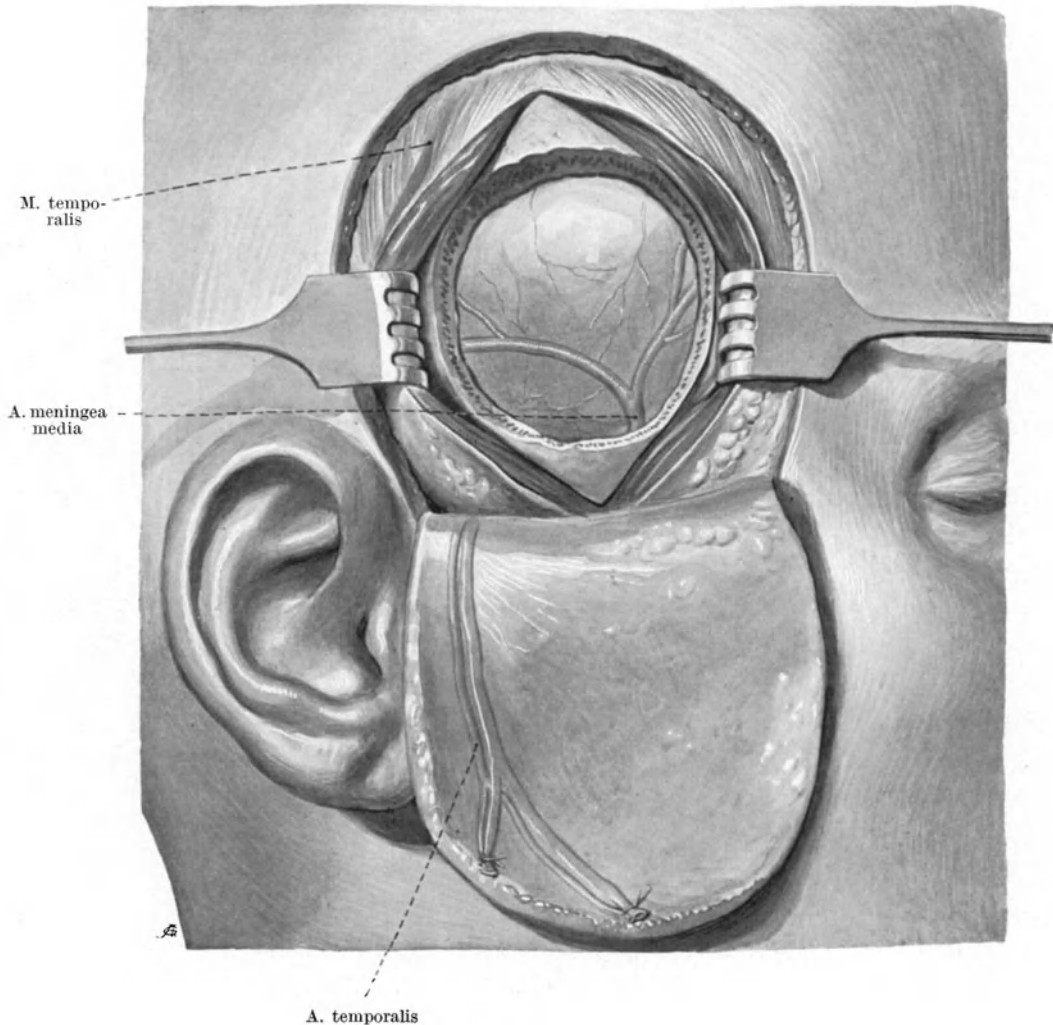


Fig. 91. Subtemporales Ventil nach Cushing.

welche, wie mehrere klinische Fälle uns gezeigt haben, manchmal von guter Wirkung sein kann. Insbesondere wird sie in Fällen in Frage kommen, bei welchen, ohne daß eine bestimmte Lokaldiagnose möglich ist, mehr Anhaltspunkte für die hintere Schädelgrube als für das Großhirn vorhanden sind.

Der Wert der Palliativtrepanationen (Saenger, v. Hippel) wird noch immer von vielen Seiten zu gering eingeschätzt, weil eine radikale Beseitigung des Grund-



leidens hierbei nicht erfolgt. Sie leistet gewiß dasselbe, wie manche Palliativoperationen in der Abdominalchirurgie. Stets müssen wir dessen eingedenk sein, daß wir durch einen relativ einfachen und gefahrlosen Eingriff den Patienten vor der zunehmenden Erblindung und den unerträglichen Kopfschmerzen in vielen Fällen bewahren können. Wie lange die Wirkung der Dekompression andauert, kann sehr verschieden sein; in Fällen, in denen der Hirntumor sehr schnell wächst, wird allerdings vom Ventil kein Nutzen zu erwarten sein.

### 3. Sellare Palliativtrepanation.

Schüller empfahl nach der Schlofferschen oder Hirschschen Methode die Sella turcica freizulegen und hier bei gesteigertem Hirndruck ein Ventil eventuell mit Dauerdrainage des 3. Ventrikels anzulegen. Die Größe und die Infektionsgefahr des Eingriffes spricht nach unseren Erfahrungen gegen diese Methode, welche u. a. auch Canestrini und v. Saar auf Grund eines unglücklich verlaufenen Falles ablehnen.

### 4. Balkenstich (Anton und v. Bramann).

Die Indikation zum Balkenstich gibt der Hydrocephalus internus, welcher zum Hirndruck geführt hat. Es ist hierbei gleichgültig, ob der Hydrozephalus angeboren oder erworben ist, ob er nur als Begleiterscheinung eines Tumors auftritt usw. Die Therapie ist eine symptomatische und ist nur gegen den Hydrozephalus gerichtet.

Dem Balkenstich liegt der Gedanke zugrunde, eine Kommunikation zwischen Ventrikel und Subduralraum an einer Stelle zu schaffen, an der die Gehirnschichte zwischen beiden Räumen möglichst dünn ist und an der wichtige Zentren nicht verletzt werden können. Es geschieht dies am besten durch Durchbohrung des Balkens entsprechend dem Vorderhorn.

Nach Anton und v. Bramann wird der Balkenstich meist auf der rechten Seite an einer Stelle, welche  $1\frac{1}{2}$ —2 cm hinter der Koronarnaht und  $1\frac{1}{2}$ —2 cm seitwärts von der Mittellinie liegt, ausgeführt.

Der Gang der Operation ist folgender: Patient in linker Seitenlage. Genaue Bestimmung der Mittellinie und der Stelle, an der nach den obigen Angaben der Balkenstich gemacht werden soll. An dieser Stelle wird ein etwa 3 cm im Geviert haltender Haut-Galeaperiostlappen mit unterer Basis umschnitten. Am freiliegenden Knochen wird nun mit einer großen Doyenschen Fräse ein Loch gebohrt und mit Zangen die Lücke erweitert; die Dura wird nun an einer kleinen Stelle geschlitzt und eine etwa 2 mm dicke, mit seitlichen Löchern versehene, leicht gekrümmte Kanüle in den Subduralraum eingeführt. Die mit einem Mandrin armierte Kanüle gleitet entlang der Falx hinab bis zum Balken und hierauf wird derselbe durchstoßen. Der Mandrin wird herausgezogen und an dem Ausströmen von Liquor

erkennt man, daß die Kanüle im Ventrikel ist. Es empfiehlt sich, nicht zu rasch und nicht zuviel Liquor abfließen zu lassen. Anton gibt als Quantität 4—10 ccm an. Mancher letale Mißerfolg dürfte auf Nichtbeachtung dieser Angabe zurückzuführen und durch zu große Druckschwankungen bedingt sein. Vor dem Herausziehen der Kanüle erweitert man durch Drehbewegungen der Kanüle nach vorne

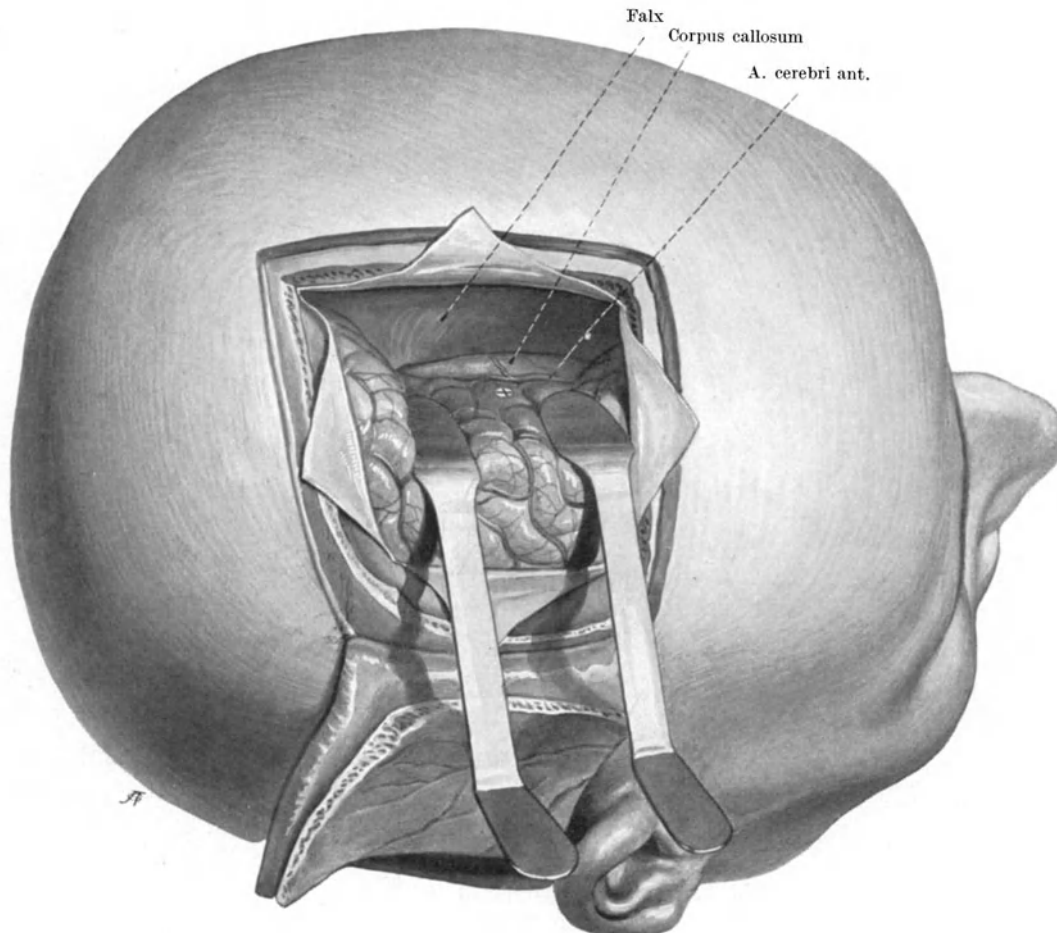


Fig. 92. Balkenstich.

und hinten das Loch im Balken. Ein Verschluss der Dura ist unnötig. Der Hautperiostlappen wird exakt vernäht.

Der Eingriff kann sich in der geschilderten Weise sehr einfach und rasch abspielen. Er kann jedoch auch unter Umständen Schwierigkeiten bereiten, und zwar besonders dann, wenn man zufallweise die Trepanation gerade an einer Stelle vornimmt, wo zahlreiche Venen der Konvexität des Gehirnes in den Sinus longitudinalis einmünden. Meist sieht man derartige Stellen durch die freigelegte Dura bläulich durchschimmern

und muß dann die Knochenlücke etwas erweitert werden, um an einer anderen von Venen freien Stelle den Balkenstich ausführen zu können. Vorzuziehen ist, wenn man, wie dies in Fig. 92 dargestellt ist, von vornherein einen kleinen osteoplastischen Lappen bildet, den man nach abwärts schlägt. (In Fig. 92 ist absichtlich der Lappen größer als notwendig genommen, um einen besseren Einblick zu erhalten.) Man sieht die mediale Fläche der rechten Großhirnhemisphäre mit dem Spatel nach außen gedrängt, ihr gegenüber die Falx und in der Tiefe den Balken, auf dem die Arteria

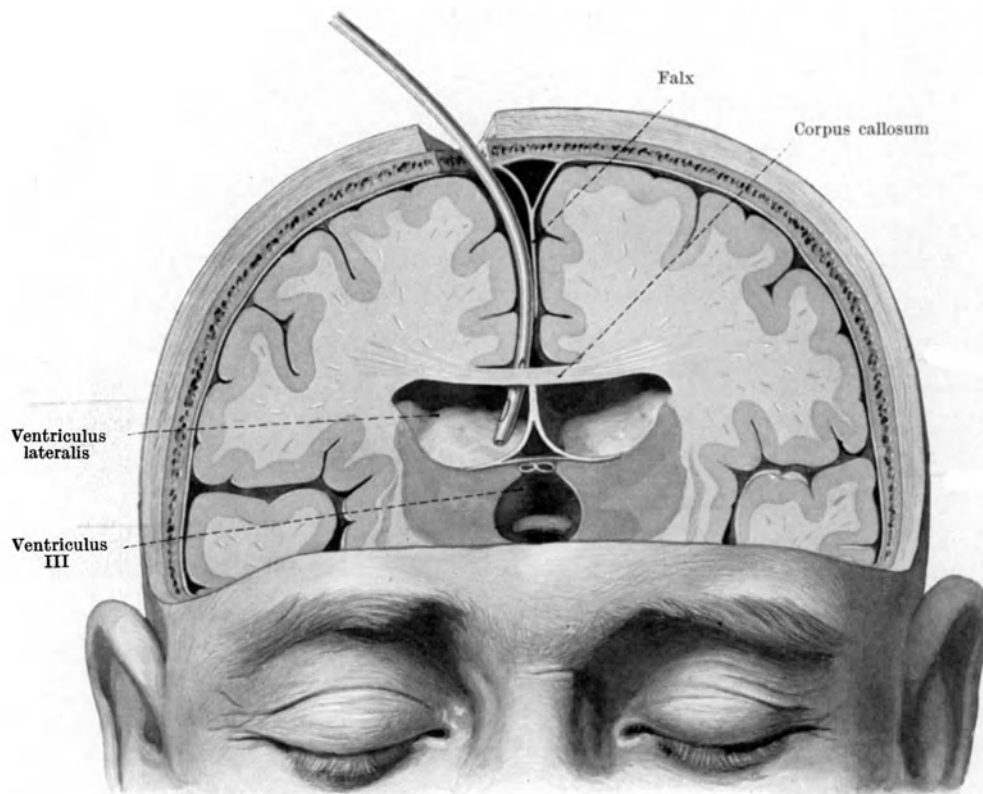


Fig. 93. Balkenstich. Frontalschnitt halbschematisch.

corporis callosi verläuft. Durch ein Kreuz ist die Stelle unmittelbar ober dem Balken bezeichnet, an der die Durchbohrung des Balkens vorgenommen wird.

Fig. 93 stellt einen Frontalschnitt eines Gehirns mit der im Seitenventrikel liegenden Kanüle dar. Hier ist nur eine ganz kleine Trepanationslücke im Knochen gemacht.

Fig. 94 zeigt am anatomischen Präparat, herrührend von einem Fall mit chronischem Hydrocephalus internus die Ausweitung der Kammern und die weitgehende Abplattung des Balkens.

Bei Kindern mit offener Fontanelle ist natürlich von jeder Knochendurchbohrung abzusehen und wird der Balkenstich hier im Bereich der großen Fontanelle gemacht.

Manchmal findet man im weiteren Verlauf nach Balkenstich Liquoransammlungen unter der Haut, die durch einfache Punktion entleert werden können.

Die von Anton und v. Bramann mitgeteilten guten Resultate des Balkenstiches sind von anderer Seite nicht ohne Widerspruch geblieben. Auch nach unseren Erfahrungen ist der Eingriff nicht ganz ohne Gefahr. Die Besserung nach Balkenstich äußert sich in dem Zurückgehen der durch den vermehrten Hirndruck hervorgerufenen

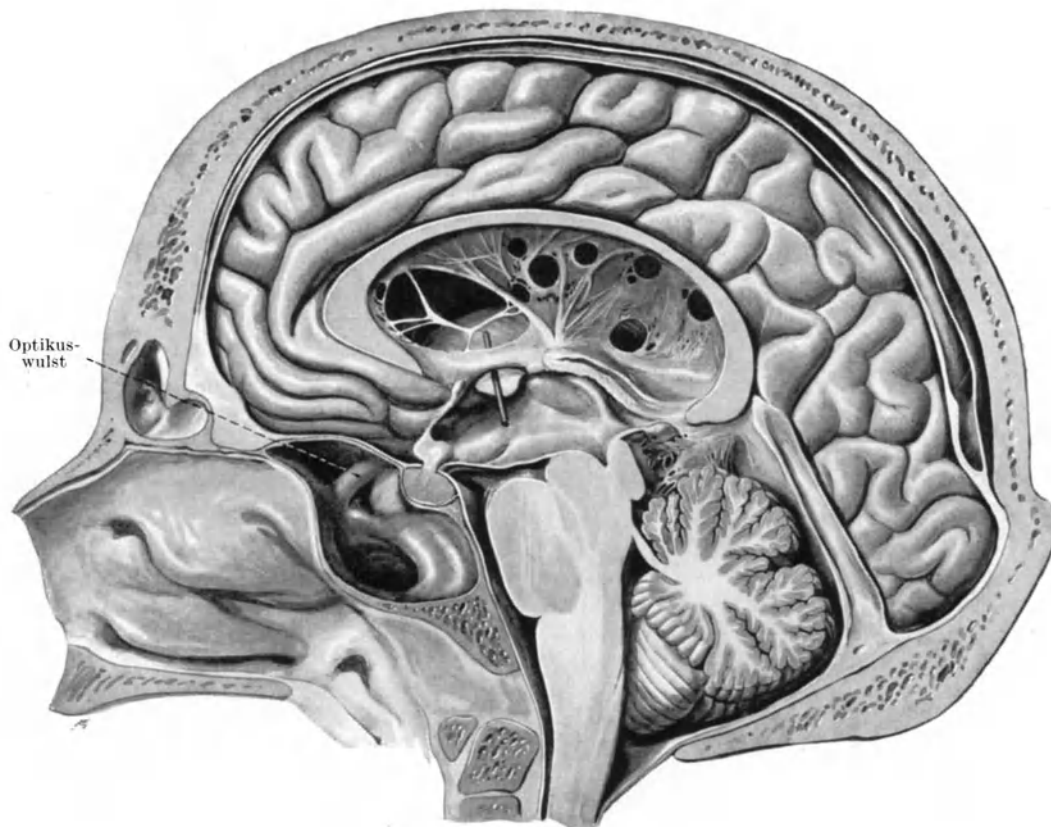


Fig. 94. Hydrocephalus internus.

Symptome, natürlich nur soweit als keine irreparablen Störungen (Atrophia n. optici) eingetreten sind.

Gegenüber der einfachen Dekompressivtrepanation hat der Balkenstich bei den Fällen, welche mit einem stärkeren Hydrozephalus einhergehen, den Vorteil, daß er durch Drainage des Ventrikels eine bessere Druckentlastung herbeiführen kann. Eine Grundbedingung jedoch für den Erfolg des Balkenstiches ist, daß die zwischen Ventrikel und Subduralraum gelegene Kommunikation längere Zeit bestehen bleibt. An einzelnen Obduktionspräparaten konnte dies tatsächlich konstatiert werden.

## 5. Andere Operationen bei Hydrozephalus.

Wegen der Vermeidung jedes Fremdkörpers hat sich der Balkenstich gegenüber allen früheren Behandlungsmethoden des Hydrocephalus internus (dauernde Ventrikel-drainage an der Konvexität) überlegen gezeigt. Von diesen Methoden, welche wenig geübt worden sind und welche den Zweck verfolgen, mittelst drainierendem Fremdkörper einen Abfluß der Ventrikelflüssigkeit in das subkutane oder subaponeurotische Gewebe zu erzielen, möge nur die Methode v. Mikulicz hier Erwähnung finden, welche durch Einlegen einer goldenen Kanüle eine Dauerdrainage des Ventrikels ins subkutane Gewebe herstellte. Auch Krause hat das Verfahren verwendet.

Statt des Fremdkörpers verwendet Küttner einen Duralappen, den er durch einige Nähte zu einer Röhre umbildet, Payr ein nach Foramitti gehärtetes Kalbsarterienrohr; das letztere haben wir auch mehrmals nach Ausführung des Balkenstichs in den Punktionskanal eingelegt.

Einen neuen Gedanken zur Behandlung des Hydrozephalus haben Payr und Henle zur praktischen Durchführung gebracht, indem sie die Ventrikelflüssigkeit in die Blutbahn ableiteten. Payr machte dies von einer Trepanationslücke entsprechend dem Schnittpunkt von Koronar- und Sagittalnaht; nach Punktion des Seitenventrikels von oben mit einem Troikart wird durch den Bohrkanal eine freitransplantierte Vena saphena mit dem einen Ende in das Ventrikellumen eingeführt. Das andere Ende wird durch Gefäßnaht mit dem Sinus longitudinalis anastomosiert.

Henle verlegte im Gegensatz zu Payr die Drainageöffnung des hydrozephalischen Sackes möglichst nach unten und führte daselbst eine freitransplantierte Vene ein, um in einem späteren Akt die Verbindung mit der Vena jugularis am Halse ausführen zu können. In einer Reihe von Fällen hat Payr diese Operation mit Erfolg ausgeführt.

Payr macht etwas oberhalb des Processus mastoideus eine etwa 2 cm im Durchmesser haltende Trepanation. Durch eine kleine Duralücke wird der Hydrozephalus mittelst eines Troikart punktiert und in den dadurch entstandenen Kanal ein formaliniertes und später paraffiniertes Kalbsarterienrohr eingeführt. Hierauf wird von einer zweiten Inzisionswunde am vorderen Rande des Musculus sternocleido-mastoideus die Vena jugularis interna oder Vena facialis communis aufgesucht und durchschnitten, das periphere Ende ligiert, das zentrale zur Verbindung mit dem Kalbsarterienrohr verwendet. Diese Verbindung zwischen Vena jugularis einerseits und Kalbsarterienrohr andererseits geschieht durch ein freitransplantiertes Stück der Vena saphena, welches mit seinem unteren Ende mit der Vena jugularis durch Gefäßnaht vereinigt wird, während in das obere Ende der Vena saphena das Kalbsarterienrohr hineingesteckt wird. Diese Anastomose wird in einen subkutanen Kanal gelagert, welcher schon früher von der einen Inzisionswunde über der Aufsuchungsstelle der Vena jugularis zu der anderen über der Trepanationslücke tunneliert worden war.

Diese eben erwähnten Operationsmethoden Payrs und Henles sind große, technisch schwierige Operationen, welche unseres Erachtens nur für Fälle in Betracht kommen, bei denen der einfache Balkenstich versagt.

### 6. Trepanation der Optikusscheide (L. Müller).

L. Müller hat ein Verfahren zur Behandlung der Stauungspapille angegeben, welches dem Autor auch bezüglich allgemeiner Hirndruckerscheinungen sehr bemerkenswerte Erfolge gab.

Als Voroperation zwecks Freilegung des Optikus führt L. Müller die Resektion der lateralen Augenhöhlenwand nach Krönlein aus. Der Hautschnitt beginnt über dem oberen Augenhöhlenrand, steigt in einem nach vorn konvexen Bogen nach abwärts und biegt über dem Os zygomaticum nach hinten um, in dessen Mitte er endigt. Der Schnitt wird bis zum Knochen vertieft und die Periorbita der lateralen Augenhöhlenwand mit Raspatorium abgeschoben. Hierauf wird der eine Meißelschnitt etwas oberhalb der Fissura zygomatico-frontalis bis in die Fissura orbitalis inferior gelegt, ein zweiter geht an der Basis des Processus frontalis des Jochbeins gleichfalls bis in die Fissura orbitalis inferior. Es resultiert dadurch ein keilförmiges Stück Augenhöhlenwand, welches in Zusammenhang mit den Weichteilen der Schläfe nach außen und hinten mit einem Haken gezogen wird.

Nach dieser Voroperation wird um den Ansatz des Musculus rectus externus eine Leitsutur durch die Konjunktiva gelegt und dieselbe nach vorne gezogen. Hierdurch spannt sich der genannte Muskel und der Sehnerv an. Es wird nun am oberen Rande des Musculus rectus externus eingegangen und aus der Scheide des Optikus nahe hinter dem Bulbus ein rechteckiges Stück von 6 mm Länge und 3—4 mm Breite mit der Schere ausgeschnitten.

### 7. Zisternenstich (Lossen) und Subokzipitalstich (Anton und Schmieden).

Beiden Operationen liegt der gemeinsame Gedanke zugrunde, daß die Entlastung beim Hydrozephalus eine vollkommenere wird, wenn an verschiedenen Stellen Eröffnungen der Gehirnventrikel gemacht werden. Beide Operationen bezwecken die Druckentlastung im subtentorialen Gebiet. Es kann der Subokzipitalstich entweder als Ersatz des Balkenstiches oder aber in Kombination mit ihm ausgeführt werden. Lossen geht in der Weise vor, daß er mit einem T-förmigen Schnitt die untere Partie der Hinterhauptschuppe freilegt und sodann in der Mittellinie eine kleine Trepanationslücke anlegt, von der aus er nach Probepunktion eine Kanüle an der unteren Fläche des Kleinhirns einführt und die Cisterna cerebello-medullaris entleert. In analoger Weise ist Murphy vorgegangen.

Anton und Schmieden führen folgenden Eingriff aus: Patient in Seitenlage bei nach vorn gebeugtem Kopf. Längsschnitt in der Medianlinie 2 cm unter der Pro-tuberantia occipitalis beginnend bis zum Dornfortsatz des 2. Halswirbels. Immer sich streng an die Medianlinie haltend, gelangt man nach Ablösung der Muskelansätze im Raume zwischen Hinterhauptbein und Atlas an die Membrana atlanto-occipitalis. Dieselbe und die unter ihr liegende Dura werden wieder streng median inzidiert. Man gelangt nun mit einer Sonde entlang der unteren Kleinhirnfläche in die Zisterne und nach Durchstoßung der Membrana tectoria in den IV. Ventrikel. Um eine neuerliche Verklebung zu vermeiden, wird aus der Dura und Membrana atlanto-occipitalis eine viereckige Lücke von  $\frac{1}{2}$  cm Seitenlänge ausgeschnitten. Es fließt der Liquor dann in das intramuskuläre Bindegewebe.

## VI. Hirnpunktion (Neißer und Pollack).

Die Hirnpunktion wird teils zu diagnostischen, teils zu therapeutischen Zwecken ausgeführt.

Sie kommt in diagnostischer Hinsicht bei den folgenden Krankheitszuständen in Betracht:

1. Bei den intrakraniellen Blutungen, sowohl bei den extraduralen als auch bei den subduralen Hämatomen, eventuell auch bei intrazerebralen Blutungen.
2. bei akutem Ödem der Pia, akuter Meningitis serosa und bei Meningealzysten;
3. bei Hirnabszessen;
4. bei Hirntumoren und
5. beim Hydrocephalus internus.

Die Neißer-Pollacksche Punktion wird mit einem feinen, ca. 2 mm breiten Bohrer, der von einem Elektromotor getrieben wird, ausgeführt. Der kleine Eingriff wird entweder unter Chloräthyl oder nach vorheriger Anästhesierung des betreffenden Punktes mit Novokain gemacht. Der Bohrer wird ohne äußeren Schnitt auf bestimmten, unten noch näher beschriebenen Punkten der Schädeloberfläche aufgesetzt und durchdringt die Weichteile und Knochen. Man fühlt deutlich den Widerstand beim Durchdringen der Lamina externa und interna. Nach Durchbohrung der letzteren wird der Motor sofort abgestellt, um Duraverletzungen zu vermeiden und der Bohrer herausgedreht. Hierauf wird in das Bohrloch eine ca. 1 mm dicke, etwa 7 cm lange Punktionsnadel eingeführt. Man versucht es zuerst mit einer Nadel mit abgerundeter Spitze, um extradurale Flüssigkeit abzulassen. Sodann wird mit der spitzen Nadel ins Innere vorgedrungen, wobei mit einer Spritze aspiriert wird. Die Tiefe, bis zu welcher punktiert wird, beträgt etwa 4—5 cm. Eine Schwierigkeit kann bei der eben geschilderten Technik darin liegen, daß namentlich bei dickeren Weichteilen das Bohrloch nach Herausziehen des Bohrers mit der Punktionsnadel schwer aufzufinden ist. Aus



diesem Grunde haben es manche Chirurgen vorgezogen, an Stelle der Neißer-Pollackschen Technik an der zu punktierenden Stelle unter Lokalanästhesie eine kleine Inzision zu machen und nach Zurückschieben des Periostes mit einer Kugelfräse eine Lücke auszubohren (chirurgische Punktion), von der aus die weitere Punktion unter Leitung des Auges vorgenommen wird.

Es muß betont werden, daß die Hirnpunktion nicht ganz ohne Gefahr ist, einerseits was die Möglichkeit einer Blutung, andererseits die der Infektion anlangt. Was die erstere betrifft, so ist die Gefahr bei der Hirnpunktion unter Einhaltung der Neißer-Pollackschen Technik, ein Gefäß anzustechen und dadurch eine Blutung zu erzeugen, keine irgendwie beträchtliche; immerhin sind jedoch tödliche Unfälle in der Literatur beschrieben, insbesondere bei der Punktion von Hirntumoren. Wichtig ist es, bei den Punktionen die Gegend der Arteria meningea media, der Fossa Sylvii und die Sinusse zu vermeiden. Hier ist die chirurgische Punktion vorzuziehen.

Was die Gefahr der Infektion beim Hirnabszeß anlangt, so ist die Möglichkeit, mit der Nadel Infektionskeime auf die Meningen zu verschleppen, wohl vorhanden. Sie wird jedoch auf ein Minimum reduziert, wenn man an der Forderung festhält, daß der Punktion mit positivem Eiterbefund stets sofort die Trepanation zu folgen hat. Aus diesem Grunde gehört die Hirnpunktion in die Hand des Chirurgen.

Auf Grund eingehender anatomischer Studien haben Neißer und Pollack eine Reihe von Punkten angegeben, welche sie zur Punktion besonders geeignet halten. Diese Punkte sind in den Schemen von Kocher und Krönlein (Fig. 33 u. 43) eingezeichnet. Wir können sie in verschiedene Gruppen teilen:

## A. Punkte für die Punktion einzelner Lappen.

### 1. Stirnhirn.

Von der Mitte des oberen Augenhöhlenrandes wird eine zur Medianlinie parallele Linie gezogen. 4 cm nach aufwärts auf dieser Linie, vom oberen Augenhöhlenrand gerechnet, liegt der untere Stirnpunkt (F 1). Er entspricht dem vorderen Pol des Stirnhirns. Weitere 4 cm nach aufwärts auf derselben Linie liegt der obere Stirnpunkt (F 2), er entspricht der Mitte der 2. Stirnwindung.

### 2. Zentralregion.

Die Linea praecentralis bezeichnet nicht nur den Sulcus praecentralis, sondern entspricht auch dem Verlauf des vorderen Astes der Arteria meningea media. Es ist daher diese Linie bei der Punktion der Zentralregion zu meiden und man verlegt die Punktionsstellen  $\frac{1}{2}$ —1 cm hinter die Präzentrallinie. Da ferner im unteren Teil

des Zentrallappens die Fossa Sylvii mit der Arteria und Vena cerebri media und ihren Ästen verläuft, so empfiehlt sich die Punktion der Zentralregion nur oberhalb des unteren Drittelpunktes.

Nach diesen Gesichtspunkten sind die drei folgenden Punkte angegeben:

C 1 zwischen Scheitel- und oberem Drittelpunkt entspricht dem Zentrum für die untere Extremität.

C 2 zwischen oberem und mittlerem Drittelpunkt entspricht dem Zentrum für die obere Extremität.

C 3 in der Höhe des unteren Drittelpunktes entspricht dem Fazialiszentrum.

### 3. Temporallappen.

1—1½ cm oberhalb des Ansatzes des Ohres liegt der Punkt T 1, welcher beiläufig dem Zentrum des Schläfelappens und dem hinteren Ast der Arteria meningea media entspricht.

### 4. Parietallappen.

Punkt P liegt in der Mitte des Dreieckes, welches von dem Sagittalmeridian, dem hinteren Schrägmeridian und der Linea naso-lambdaidea gebildet wird; er liegt im Lobus parietalis superior.

### 5. Okzipitallappen.

Punkt O liegt in der Mitte eines Viereckes, welches vom hinteren Schrägmeridian, der Basallinie, dem Sagittalmeridian und der Linea naso-lambdaidea gebildet wird.

### 6. Kleinhirn.

K 1 liegt in der Mitte der Verbindungslinie, von der Protuberantia occipitalis externa (e) zur Spitze des Processus mastoideus (f) und entspricht dem Zentrum der Kleinhirnhemisphäre.

## B. Punkte zur Punktion des Seitenventrikels.

Die angegebenen Punkte im Stirn-, Parietal- und Okzipitallappen. Ferner empfehlen Neißer und Pollack die Punktion an der von Kocher angegebenen Stelle, 2½—3 cm lateral vom Bregma, d. i. der Vereinigungsstelle der Koronar- und Sagittalnaht. Man trifft in 5—6 cm Tiefe auf das Vorderhorn.

Wenn das Bregma nicht durchzutasten ist, so konstruiert man sich die Stelle folgendermaßen: Man verbindet einen Punkt direkt unter der Nase mit dem Porus acusticus externus und zieht entsprechend letzterem eine Senkrechte darauf. Wo dieselbe die Sagittallinie trifft, ist das Bregma.

### **C. Punkte zur Punktion von Abszessen.**

Die Abszesse müssen entsprechend den Lokalsymptomen gesucht werden. Im großen und ganzen wird man die Abszesse der einzelnen Lappen von den früher erwähnten Punkten des Stirn-, Zentral-, Parietal- und Okzipitallappens punktieren.

Für den otitischen Temporal- und Kleinhirnabszeß haben Neißer und Pollack eigene Punkte angegeben, und zwar für den ersteren eine Stelle, welche 0,5—0,75 cm über dem Ansatz der Ohrmuschel liegt. Bei dem variablen Verlauf des hinteren Astes der Arteria meningea media ist hier die Möglichkeit der Verletzung dieses Gefäßes gegeben. Ferner kann in einer Tiefe von 3—4 cm das Unterhorn getroffen werden. Um eine eventuelle Infektion des Seitenventrikels bei der Punktion zu vermeiden, darf nur ganz langsam unter fortwährender Aspiration in die Tiefe vorgedrungen werden. Für den otitischen Kleinhirnabszeß wird an einer Stelle K 2 eingegangen, welche in der Mitte zwischen K 1 und dem höchsten abtastbaren Punkte des hinteren Randes des Warzenfortsatzes liegt.

### **D. Punkte zur Punktion von Blutungen.**

Die Punktion wird etwas hinter den zwei von Krönlein für den Verlauf des vorderen, bzw. rückwärtigen Astes der Arteria meningea media angegebenen typischen Stellen ausgeführt.

# Literatur.

## 1. Rückenmark.

1. Bircher, E., Die Foerstersche Operation. Med. Klin. 1910. S. 1703.
2. Braun, H., Die Lokalanästhesie, ihre wissenschaftlichen Grundlagen und praktische Anwendung Leipzig, J. Ambr. Barth 1907.
3. — Über die Anwendung der Suprareninanämie bei Operationen am Schädel und der Wirbelsäule. Deutsche Zeitschr. f. Chir. Bd. 107. 1910. S. 561.
4. — Die Technik der Lokalanästhesie. Erg. d. Chir. u. Orthop. Bd. 4. 1912. S. 1.
5. Bruns, O. und Sauerbruch, Die operative Behandlung gastrischer Krisen (Foerstersche Operation). Mitteil. a. d. Grenzgeb. Bd. 21. 1910. S. 173.
6. Chirurgenkongreß 1910, 1911, 1912.
7. Codivilla, A., Über die Foerstersche Operation. Münch. med. Wochenschr. 1910. S. 1458.
8. Dönitz, A., Wie vermeidet man Mißerfolge bei der Lumbalanästhesie? Münch. med. Wochenschr. 1906. S. 1338.
9. v. Eiselsberg und Ranzi, Über die chirurgische Behandlung der Hirn- und Rückenmarkstumoren. Arch. f. klin. Chir. Bd. 102. 1913. H. 2.
10. Foerster, Über eine neue Methode der Behandlung spastischer Lähmungen mittelst Resektion der hinteren Wurzeln. Verh. d. deutsch. Ges. f. Orthop. 1908. S. 203.
11. — Die Behandlung spastischer Lähmungen durch Resektion hinterer Wurzeln. Erg. d. Chir. u. Orthop. 2. 1911. S. 174.
12. Foerster und Küttner, Über operative Behandlung gastrischer Krisen durch Resektion der 7.—10. hinteren Dorsalwurzeln. Beitr. z. klin. Chir. Bd. 63. 1909. S. 245.
13. Gerstenberg, E., und F. Hein, Anatomische Beiträge zur Rückenmarksanästhesie. Zeitschr. f. Geb. u. Gyn. 61. Bd. 1908. S. 524.
14. Götzl, A., Die operative Behandlung der gastrischen Krisen bei Tabes. Zentralbl. f. d. Grenzgeb. d. Med. u. Chir. Bd. 42. 1910. S. 369.
15. Guleke, Zur Technik der Foersterschen Operation. Zentralbl. f. Chir. 1910. Nr. 36 u. 48.
16. — Erfahrungen mit der Foersterschen Operation bei gastrischen Krisen. Arch. f. klin. Chir. Bd. 95. 1911. S. 495.
17. — Die Foerstersche Operation. Kritisches Übersichtsreferat. Münch. med. Wochenschr. 1912. Nr. 31 u. 32.
18. Heidenhain, L., Laminektomie in Lokalanästhesie. Zentralbl. f. Chir. 1912. Nr. 9.
19. Hildebrand, O., Beitrag zur Rückenmarkschirurgie. Arch. f. klin. Chir. Bd. 94. 1911. S. 203.
20. Hofmann, C., Eine einfache Art der temporären Laminektomie. Zentralbl. f. Chir. 1910. S. 706.
21. Holtzmann, W., Diagnostische und therapeutische Lumbalpunktion. Neue Deutsche Chir. Bd. 12. Allg. Chir. d. Gehirnkrankheiten. 2. Teil. 1914. S. 201.
22. Klein, H., Über die Konfiguration des lumbalen Intervertebralraumes. Mitt. a. d. Grenzgeb. Bd. 12. 1903. S. 635.
23. Kocher, Th., Chirurgische Operationslehre. G. Fischer, Jena 1907. S. 298.
24. Krause, F., Chirurgie des Gehirns und Rückenmarks. Urban und Schwarzenberg, Berlin-Wien 1908.
25. — Chirurgische Erkrankungen und Verletzungen des Rückenmarkes und der Wirbelsäule (außer Orthopädie). Handb. d. ges. Therap. Penzoldt u. Stintzing. Bd. 4. S. 518. G. Fischer, Jena 1910.

26. Küttner, Die Foerstersche Operation bei Littlescher Krankheit und verwandten spastischen Zuständen. Beitr. z. klin. Chir. Bd. 70. 1910. S. 393.
27. Läden, A., Die Extraduralanästhesie. Erg. d. Chir. u. Orthop. Bd. 5. 1913. S. 39.
28. Mingazzini, Die Durchschneidung der hinteren Wurzeln bei der Tabes. Neurol. Zentralbl. 1910. S. 406.
29. Nonne, 2. Versammlung deutscher Nervenärzte. Heidelberg 1908.
30. de Quervain, Die Vorteile der Bauchlage in der Nachbehandlung der Laminektomie. Zentralbl. f. Chir. 1915. S. 817.
31. Quincke, H., Die diagnostische und therapeutische Bedeutung der Lumbalpunktion. Deutsche med. Wochenschr. 1905. S. 1825.
32. — Über Lumbalpunktion. Die deutsche Klinik. Urban u. Schwarzenberg Bd. 6. 1. Abt. 1906. S. 351.
33. Röpke, Zur Technik der Laminektomie in der Behandlung von Rückenmarkstumoren. Zentralbl. f. Chir. 1910. S. 1076.
34. Schmieden, Die Operationen an der Wirbelsäule und am Rückenmark. Chirurgische Operationslehre von Bier, Braun und Kümmell. Bd. 1. S. 324.
35. Schlesinger, A., Die Foerstersche Operation (Sammelreferat). Neurol. Zentralbl. 1910. S. 970.
36. Tietze, Die Technik der Foersterschen Operation. Mitteil. a. d. Grenzgeb. Bd. 20. 1909. S. 559.
37. Urban, Über operative Eingriffe bei Kompression des Rückenmarks durch Verschiebung der Wirbelkörper. Arch. f. klin. Chir. Bd. 44. 1892. S. 833.
38. Wilms und Kolb, Modifikation der Foersterschen Operation. Resektion der Wurzeln am Conus medullaris. Münch. med. Wochenschr. 1911. S. 1961.

## 2. Gehirn.

39. Anschütz, W., Über Versuche, die operative Blutung zu vermeiden. Zentralbl. f. Chir. 1909. S. 1779.
40. Anton, G., Der Balkenstich. Die allg. Chir. d. Gehirnkrankheiten. II. Teil. Neue Deutsche Chir. Bd. 12. S. 179.
41. Anton und v. Bramann, Behandlung der angeborenen und erworbenen Gehirnkrankheiten mit Hilfe des Balkenstiches. Berlin 1913. Verl. v. S. Karger.
42. Anton und Schmieden, Der Subokzipitalstich (eine neue druckentlastende Gehirnoperations-Methode). Zentralbl. f. Chir. 1917. Nr. 10. S. 193.
43. Axhausen, G., Die histologischen und klinischen Gesetze der freien Osteoplastik auf Grund von Tierversuchen. Arch. f. klin. Chir. Bd. 88. 1909. S. 23.
44. — Die Hirnpunktion. Erg. d. Chir. u. Orthop. Bd. 7. 1913. S. 330.
45. — Zur Technik der Schädelplastik. Arch. f. klin. Chir. Bd. 107. 1916. S. 281.
46. Baisch, Über Operationen in der hinteren Schädelgrube. Beitr. z. klin. Chir. Bd. 60. 1908. S. 479.
47. Barany, Primäre Wundnaht bei Schußverletzungen speziell des Gehirns. Wien. klin. Wochenschr. 1915. Nr. 20.
48. — Die offene und geschlossene Behandlung der Schußverletzungen des Gehirns. Beitr. z. klin. Chir. Bd. 97. 1915. S. 397.
49. — Wien. klin. Wochenschr. 1916. S. 862.
50. Barth, Über Osteoplastik. Verh. d. Deutsch. Ges. f. Chir. 1908. II. S. 154.
51. de Beule, F., Des opérations endocraniennes contre la neuralgie faciale. Diss. Bruxelles 1913.
52. Biehl, C., Ein neuer Weg für die Eingriffe an der Hypophyse und am Sinus cavernosus. Zentralbl. f. Chir. 1912. S. 1.
53. Borchardt, Über Operationen der hinteren Schädelgrube inkl. den Operationen am Kleinhirnbrückenwirbel. Arch. f. klin. Chir. Bd. 81. II. 1906. S. 386.
54. — Zur Operation der Kleinhirnbrückentumoren. Verh. d. deutschen Ges. f. Chir. 1908. I. 100.
55. — Diagnostik und Therapie der Geschwulstbildungen in der hinteren Schädelgrube. Erg. d. Chir. u. Orthop. Bd. 2. 1911. S. 131.
56. v. Bramann, Weitere Erfahrungen über den Balkenstich bei Hirnerkrankungen. Verh. d. deutschen Ges. f. Chir. 1911. II. 581.
57. Braun, H., Die Lokalanästhesie. Leipzig, J. A. Barth 1907.

58. Braun, Über die Anwendung der Suprareninämie bei Operationen am Schädel und der Wirbelsäule. Deutsche Zeitschr. f. Chir. Bd. 107. 1910. S. 561.
59. — Die Technik der Lokalanästhesie bei chirurgischen Operationen. Erg. d. Chir. u. Orthop. Bd. 4. 1912. S. 1.
60. Braun, W., Zur Freilegung der zentralen Teile der mittleren Schädelgrube (Ganglion Gasseri und Sinus cavernosus) und der Hypophyse. Deutsche Zeitschr. f. Chir. Bd. 87. 1907. S. 130.
61. Brüning, Beitrag zur Duraplastik. Deutsche Zeitschr. f. Chir. Bd. 113. 1912. S. 412.
62. Bunge, Über die Bedeutung traumatischer Schädeldefekte und deren Deckung. Arch. f. klin. Chir. Bd. 71. 1903. S. 813.
63. Canestrini und v. Saar, Zur Frage der sellaren Palliativtrepanation. Beitr. z. klin. Chir. Bd. 76. 1911. S. 217.
64. Caton and Paul, Notes of a case of Acromegaly treated by operation. Brit. med. Journ. 1893. 2. 1421. Dec. 30.
65. Chiari, O., Über eine Modifikation der Schlofferschen Operation von Tumoren der Hypophyse. Wien. klin. Wochenschr. 1912. S. 5.
66. Church, Pituitary tumor in its surgical relations. The Journ. of the Amer. med. Assoc. Vol. 53. 1909. Nr. 2. p. 96.
67. Clairmont, Behandlung der Schädelschüsse im Kriege. Verh. d. deutsch. Ges. f. Chir. 1913. I. 246.
68. — Zur Frage des primären Verschlusses frühoperierter Schädelschüsse durch Naht. Wien. klin. Wochenschr. 1916. S. 887.
69. Cushing, A method of total Exstirpation of the Gasserian Ganglion for Trigeminal Neuralgia. The Journ. of the Amer. med. Assoc. 1900. p. 1035.
70. — The establishment of cerebral hernia as a decompressive measure for inaccessible brain tumors; with the description of intermuscular methods of making the bone defect in temporal and occipital regions. Surg. Gynec. and Obstet. 1905. Nr. 4.
71. — A method of combining exploration and decompression for cerebral tumors which prove to be inoperable. Transact. of the Amer. Surg. Assoc. 1909.
72. — The pituitary body and its disorders. J. P. Lippincott Co. Philadelphia u. London 1910.
73. Demmer, F., Zur Pathologie und Therapie der Commotio und Laesio cerebri. Wiener klin. Wochenschr. 1918. H. 26.
74. Denk, W., Über den Ersatz von Duradefekten durch freitransplantierte Faszie. Arch. f. klin. Chir. Bd. 97. 1912. S. 458.
75. — Klinische Erfahrungen über freie Faszientransplantation. Arch. f. klin. Chir. Bd. 99. 1912. S. 888.
76. Dollinger, Die intrakranielle Entfernung des Ganglion Gasseri ohne Unterbindung der Arteria meningea media. Zentralbl. f. Chir. 1900. S. 1089.
77. v. Eiselsberg, A. Frh., Zur Behandlung von erworbenen Schädelknochendefekten. Arch. f. klin. Chir. Bd. 50. 1895. S. 845.
78. — Zur Operation der Hypophysisheschwülste. Arch. f. klin. Chir. Bd. 100. 1913. H. 1.
79. v. Eiselsberg und v. Frankl-Hochwart, Über operative Freilegung der Tumoren in der Hypophysisgegend. Neurol. Zentralbl. 1907. Nr. 21.
80. v. Eiselsberg und Ranzi, s. Nr. 9.
81. Fein, J., Zur Operation der Hypophyse. Wien. klin. Wochenschr. 1910. S. 1035.
82. Finsterer, H., Über den plastischen Duraersatz und dessen Bedeutung für die operative Behandlung der Epilepsie. Beitr. z. klin. Chir. Bd. 66. 1910. S. 193.
83. — Die Bedeutung der Duraplastik bei der Behandlung der Epilepsie nach geheilten Schädel-schüssen. Deutsche Zeitschr. f. Chir. Bd. 146. 1918. S. 145.
84. Fraenkel, A., Über Deckung von Trepanationsdefekten am Schädel durch Heteroplastik. Wien. klin. Wochenschr. 1890. S. 475.
85. — Über Heteroplastik bei Schädeldefekten. Arch. f. klin. Chir. Bd. 50. 1895. S. 407.
86. Franke, P., Über die Behandlung komplizierter Frakturen. Arch. f. klin. Chir. Bd. 62. 1900. S. 665.
87. Frazier and Spiller, Physiologic exstirpation of the Ganglion of Gasser. Ref. Zentralbl. f. Chir. 1904. p. 1427.
88. v. Frey, Über Einheilung von Zelluloidplatten. Wien. klin. Wochenschr. 1894. Nr. 42.

89. Friedrich, P. L., Krankengeschichte und Heilungsgänge nach Resektion und Exstirpation des Ganglion Gasseri. Neuralgie rezidiv nach Ganglionexstirpation. Deutsche Zeitschr. f. Chir. Bd. 52. 1899. S. 360.
90. Funke, Einheilung einer großen Zelluloidplatte nach einer schweren Schädelverletzung. Verh. d. deutsch. Ges. f. Chir. 1908. I. 46.
91. — Zur Frage der Deckung von großen Schädeldefekten mittelst Zelluloidplatte. Zentralbl. f. Chir. 1915. Nr. 16.
92. Garrè, Über Nervenregeneration nach Exstirpation des Ganglion Gasseri als Ursache rezidivierender Trigemimusneuralgie. Arch. f. klin. Chir. Bd. 59. 1899. S. 379.
93. Grunert, Zit. nach Streibler.
94. Guleke, Über das Schicksal bei Schädelplastik verpflanzter Gewebe. Beitr. z. klin. Chir. Bd. 107. 1917. S. 505.
95. Haasler, F., Diagnostische und therapeutische Hirnpunktion. Neue Deutsche Chir. Bd. 12. Die allg. Chir. d. Gehirnkrankheiten. II. Teil. S. 153.
96. v. Haberer, Traumatische Ventrikelzyste, Deckung des eröffneten Ventrikels durch Faszie. Verh. d. deutsch. Gesellsch. f. Chir. 1912. II. S. 253.
97. v. Hacker, Ersatz von Schädeldefekten durch unter die Kopfschwarte verschobene oder umgeklappte Periostknochenlappen bzw. Periostlappen. Beitr. z. klin. Chir. Bd. 37. 1903. S. 499.
98. Hajek, Wiener klin. Wochenschr. 1919. S. 473.
99. Halstead, Remarks of the operative treatment of tumors of the Hypophysis. Surg., Gynec. and Obstet. Vol. 10. 1910. p. 894.
100. Hanel, Über alloplastischen Duraersatz. Arch. f. klin. Chir. Bd. 90. 1909. S. 823.
101. Hartley, Intracranial neurectomy of the fifth nerve. New-York med. Journ. 1892. Vol. 55. p. 317, und Annual of Surg. May 1893. Ref. Zentralbl. f. Chir. 1893. S. 679.
102. Heile, B., Der epidurale Raum. Arch. f. klin. Chir. Bd. 101. 1913. S. 845.
103. Henle, Verh. d. Deutsch. Ges. f. Chir. 1908. I. 115.
104. Hertle, J., Die Methoden zur Deckung von knöchernen Schädeldefekten. Erg. d. Chir. u. Orthop. Bd. 1. 1910. S. 241.
105. Hinterstoisser, Wien. klin. Woch. 1890. S. 838.
106. — Über einen durch Trepanation geheilten Fall von traumatischer Epilepsie (Jackson), nebst Bemerkungen zur Heteroplastik mittelst Zelluloid. Wien. klin. Wochenschr. 1891. S. 302.
107. — Zur Heteroplastik mittelst Zelluloid. Wien. klin. Wochenschr. 1894. S. 63.
108. v. Hippel, Über die Palliativtrepanation bei Stauungspapille. Arch. f. Ophth. Bd. 69. 1908. S. 290.
109. — Über die Palliativtrepanation bei Stauungspapille. Leipzig, W. Engelmann 1909.
110. Hirsch, O., Eine neue Methode der endonasalen Operation von Hypophysentumoren. Wien. med. Wochenschr. 1909. S. 636.
111. — Zur endonasalen Operation von Hypophysentumoren. Wien. med. Wochenschr. 1910. S. 749.
112. — Über Methoden der operativen Behandlung von Hypophysentumoren auf endonasalem Wege. Arch. f. Laryng. Bd. 24. 1911. H. 1.
113. — Die operative Behandlung von Hypophysentumoren nach endonasalen Methoden. Arch. f. Laryng. Bd. 26. 1912. H. 3.
114. Hochenegg, Operativ geheilte Akromegalie bei Hypophysentumor. Verhandl. d. Deutsch. Ges. f. Chir. 1908. I. S. 80.
115. — Zur Therapie von Hypophysentumoren. Deutsche Zeitschr. f. Chir. Bd. 100. 1909. S. 317.
116. v. Hofmann, L., Ein Fall von gemeinsamem Durchtritt zweier Spinalwurzeln durch die Duralwand. Zeitschr. f. angew. Anat. u. Konstitutionslehre. Bd. 4. 1918. H. 4.
117. Horsley, Sir V., Remarks on the various surgical procedures devised for the relief or cure of trigeminal neuralgia (tic douloureux). Brit. med. Journ. 1891. II. p. 1139.
118. — On the technic of operations on the central nervous system. Brit. med. Journ. 1906. Aug. 25. Ref. Zentralbl. f. Chir. 1906. p. 1144.
119. Hotz, G., Schädelplastik. Verh. d. Mittelrhein. Chirurgetagung. Heidelberg. 8. u. 9. Januar 1916. Beitr. z. klin. Chir. Bd. 98. 1916. S. 592.
120. Jeger, E., Über primäre Faszienplastik bei Schußverletzungen der Dura. Beitr. z. klin. Chir. Bd. 97. 1915. S. 418.



121. Kahle, R., Use of autogenous rib graft in reconstructive skull surgery. Journ. of the Amer. med. Assoc. Vol. 65. Nr. 3. 1915. p. 922. Ref. Zentralbl. f. Chir. 1916. S. 23.
122. Kanavel, The removal of tumors of the pituitary body by an infranasal route. Journ. of the Ann. med. Assoc. Vol. 53. 1909. p. 1004.
123. Kanavel and Grinker, Removal of tumors of the pituitary body. Surg., Gynec. and Obstet. Vol. 10. 1910. p. 414.
124. Kappis, A., Zur Deckung von Schädeldefekten. Zentralbl. f. Chir. 1915. S. 897.
125. Kausch, W., Die Behandlung des Hydrozephalus der kleinen Kinder. Arch. f. klin. Chir. Bd. 87. 1908. S. 709.
126. Kiliani, Annual of Surgery. Vol. 40. 1904. Zit. nach Schloffer.
127. Kirschner, M., Zur Frage des plastischen Ersatzes der Dura mater. Arch. f. klin. Chir. Bd. 91. 1910. S. 541.
128. — Die praktischen Ergebnisse der freien Faszientransplantation. Arch. f. klin. Chir. Bd. 92. 1910. S. 888.
129. — Die Technik der modernen Schädeltrepanation. Erg. d. Chir. u. Orthop. Bd. 4. 1912. S. 202.
130. — Der gegenwärtige Stand und die nächsten Aussichten der autoplastischen freien Faszientransplantation. Beitr. z. klin. Chir. Bd. 86. 1913. S. 466.
131. Kleinschmidt, Die freie autoplastische Faszientransplantation. Erg. d. Chir. u. Orthop. Bd. 8. 1914. S. 207.
132. Kocher, Th., Hirnerschütterung, Hirndruck und chirurgische Eingriffe bei Hirnkrankheiten. Spez. Path. u. Ther. von H. Nothnagel. Wien Bd. 9. 1901. III. Teil.
133. — Chirurgische Operationslehre. Jena, Gustav Fischer 1907.
134. — Ein Fall von Hypophysentumor mit operativer Heilung. Deutsche Zeitschr. f. Chir. Bd. 100. 1909. S. 13.
135. Koehler, A., Über die Methoden, die Lage und Richtung der Hirnwindungen und Furchen an der Außenfläche des Kopfes zu bestimmen. Deutsche Zeitschr. f. Chir. Bd. 32. 1891. S. 567.
136. König, Lexer, Wrede, Die Operationen am Gesichtsteil des Kopfes in Bier, Braun, Kümmell. Chir. Operationslehre. 1914. Bd. 1. Lief. 2.
137. König, Fritz, Berl. klin. Wochenschr. 1900. S. 1040.
138. Kolaczek, Über freie Transplantation von Peritoneum. Beitr. z. klin. Chir. Bd. 78. 1912. S. 155.
139. Knoblauch, Anatomie und Topographie des Gehirns und seiner Häute. Neue Deutsche Chir. Bd. 11. Allg. Chir. d. Gehirnkrankheiten. 1914. 1. Teil. S. 3.
140. Krause, F., Resektion des Trigeminus innerhalb der Schädelhöhle. Arch. f. klin. Chir. Bd. 44. 1892. S. 821.
141. — Erfahrungen über die intrakranielle Trigeminusresektion. Arch. f. klin. Chir. Bd. 50. 1895. S. 469.
142. — Zur Freilegung der hinteren Felsenbeinfläche und des Kleinhirns. Beitr. z. klin. Chir. Bd. 37. 1903. S. 728.
143. — Hirnchirurgie. Die deutsche Klinik am Eingang des 20. Jahrhunderts. Bd. 8. 1905. S. 925.
144. — Chirurgie des Gehirns und Rückenmarks. Urban u. Schwarzenberg 1908. Berlin-Wien.
145. — Die Verwendung der Ansaugung in der operativen Chirurgie. Verh. d. Deutsch. Ges. f. Chir. 1909. II. 287.
146. — Die Neuralgien des Kopfes. Handb. d. prakt. Chirurgie. v. Bruns, Garrè, Küttner. Bd. 1. 1913. S. 639.
147. — Trepanation, Osteoplastik, Duraplastik. Neue deutsche Chir. Bd. 12. Allgem. Chir. der Gehirnkrankheiten. II. Teil. 1914. S. 425.
148. Krause, F. und Heymann, E., Lehrbuch der chirurgischen Operationen. Urban u. Schwarzenberg 1908. Berlin-Wien.
149. Kreidl und Karplus, Affen ohne Großhirn. Wien. klin. Wochenschr. 1912. S. 107.
150. Krönlein, Über die Trepanation bei Blutungen aus der Arteria meningea media und geschlossener Schädelkapsel. Deutsche Zeitschr. f. Chir. Bd. 23. 1886. S. 209.
151. — Weitere Bemerkungen über die Lokalisation der Hämatome der Art. meningea media und deren operative Behandlung. Beitr. z. klin. Chir. Bd. 13. 1895. S. 466.
152. — Zur kraniozerebralen Topographie. Beitr. z. klin. Chir. Bd. 22. 1898. S. 364.
153. — Ein einfacher Kranimeter. Zentralbl. f. Chir. 1899. Nr. 1.

154. Krönlein, R. U. und Küttner, H., Die Technik der Trepanation, Hirnpunktion, Schädelresektion, Kraniotomie, Kraniektomie, Schädelosteoplastik und Duraplastik. In v. Bruns, Garré, Küttner Handb. d. prakt. Chir. 1913. Bd. 1. S. 358.
155. Küttner, Verh. d. Deutsch. Ges. f. Chir. 1908. I. 101.
156. — Was erreichen wir mit unseren unter der Diagnose „Hirntumor“ ausgeführten Operationen? Verh. d. Deutsch. Ges. f. Chir. 1913. I. 136.
157. — Die Thrombose der intrakraniellen Blutleiter. v. Bruns-Garré-Küttner Handb. d. prakt. Chir. 1913. Bd. I. S. 294.
158. — Die freie Autoplastik vom Schädel selbst zur Deckung von Schädeldefekten. Deutsche med. Wochenschr. 1916. S. 541.
159. Landrow, W., Zur Frage über den Ersatz von Duradefekten durch Faszie. Beitr. z. klin. Chir. Bd. 89. 1914. S. 466.
160. Leischner, H., Zur chirurgischen Behandlung von Hirntumoren. Arch. f. klin. Chir. Bd. 89. 1909. H. 3.
161. — Zur Chirurgie der Kleinhirnbrückenwinkeltumoren. Mitteil. a. d. Grenzgeb. d. Med. u. Chir. Bd. 22. 1911. H. 5.
162. Lvinger, Zur Operation von Hypophysentumoren und zur Freilegung des Sinus cavernosus. Zeitschr. f. Ohrenheilk. Bd. 64. 1912. S. 332.
163. Lexer, E., Zur Operation des Ganglion Gasseri. 73. Vers. d. Naturf. u. Ärzte in Hamburg. 1901. Ref. Zentralbl. f. Chir. 1901. S. 1175.
164. — Zur Operation des Ganglion Gasseri nach Erfahrungen von 15 Fällen. Arch. f. klin. Chir. Bd. 65. 1902. S. 843.
165. — Die Verwendung der freien Knochenplastik nebst Versuchen über Gelenksversteifung und Gelenkstransplantation. Verh. d. Deutsch. Ges. f. Chir. 1908. II. S. 188.
166. — Über freie Transplantationen. Verh. d. Deutsch. Ges. f. Chir. 1911. II. S. 387 u. Disk. I. S. 79.
167. Löwe, Berl. klin. Wochenschr. 1900. S. 1040.
168. — Über die Freilegung der Sehnervenkreuzung und der Hypophysis und über die Beteiligung des Siebbeinlabyrinthes am Aufbau der Supraorbitalplatte. Zeitschr. f. Augenheilk. Bd. 19. 1908. S. 456.
169. — Weitere Mitteilung zur Freilegung der Hypophysis. Berl. klin. Wochenschr. 1909. S. 448.
170. Lossen, Verh. d. Deutsch. Ges. d. Chir. 1914. I. 167.
171. Lucas, H., Über die freie Plastik der Fascia lata. Arch. f. klin. Chir. Bd. 100. 1913. S. 1129.
172. Macewen, W., Über Chirurgie des Hirn und Rückenmarks. Ref. Zentralbl. f. Chir. 1888. S. 786.
173. Melchior, Die Hypophysis cerebri in ihrer Bedeutung für die Chirurgie. Erg. d. Chir. u. Orthop. Bd. 3. 1911. S. 290.
174. — Die Verletzungen der intrakraniellen Blutgefäße. Neue Deutsche Chir. Bd. 18. 1916. Verletzungen des Gehirns. II. Teil. S. 3.
175. Moszkowicz, L., Zur Technik der Operationen an der Hypophyse. Wien. klin. Wochenschr. 1907. S. 792.
176. Müller, F. W., Kraniozerebrale Topographie. Neue Deutsche Chirurgie. Bd. 12. Allg. Chir. d. Gehirnkrankheiten. 2. Teil. S. 375.
177. Müller, L., Die Trepanation der Optikusscheide. Wien. klin. Wochenschr. 1916. Nr. 32.
178. — Wien. klin. Wochenschr. 1917. Nr. 5. S. 154.
179. Müller, P., Deckung von Schädeldefekten aus dem Sternum. Zentralbl. f. Chir. 1915. S. 409.
180. Nasseti, F., Dell' operabilità e delle vie di accesso ai tumori della ghiandola pineale. Policl. sez. chir. Jg. 20. 1913. Nr. 11. p. 497. Ref. Zentralbl. f. d. ges. Chir. u. ihre Grenzgeb. 1914. S. 19.
181. Neißer, E. und Pollack, K., Die Hirnpunktion. Mitt. a. d. Grenzgeb. d. Med. u. Chir. Bd. 13. 1904. S. 807.
182. Nieden, H., Die freie Knochenplastik zum Ersatz von knöchernen Defekten des Schädels mit und ohne gleichzeitigen Duraersatz. Arch. f. klin. Chir. Bd. 108. 1916. S. 281.
183. Oppenheim, H. und Krause, F., Operative Erfolge bei Geschwülsten der Seh- und Vierhügelgend. Berl. klin. Wochenschr. 1913. S. 2316.
184. Partsch, Eine neue Methode temporärer Gaumenresektion. Arch. f. klin. Chir. Bd. 57. 1898. S. 847.
185. Passow, Die Operationen am Gehörorgan und an der Tonsille. Bier, Braun, Kummell, Chir. Operationslehre. 1914. Bd. 1. Lief. 3.

186. Payr, E., Drainage der Hirnventrikel mittelst freitransplantierter Blutgefäße; Bemerkungen über Hydrozephalus. Verh. d. Deutsch. Ges. f. Chir. 1908. II. S. 600.
187. — Über Ventrikeldrainage bei Hydrozephalus. Verh. d. Deutsch. Ges. f. Chir. 1911. II. S. 515.
188. Proust, La chirurgie de l'hypophyse. Journ. de chir. 1908. Nr. 7. p. 665.
189. de Quervain, Spezielle chirurgische Diagnostik. Leipzig. F. C. W. Vogel. 1907.
190. Rasumowsky, W. J., Über die physiologische Exstirpation des Ganglion Gasseri. Arch. f. klin. Chir. Bd. 88. 1909. S. 1092.
191. Rehn, E., Versuche über Duraersatz. Verh. d. Deutsch. Ges. f. Chir. 1912. I. S. 99.
192. Ritter, C., Über Verminderung des Blutgehaltes bei Schädeloperationen. Verh. d. Deutsch. Ges. f. Chir. 1913. II. S. 314.
193. Röpke, W., Zur Frage der Deckung von Schädeldefekten. Zentralbl. f. Chir. 1912. S. 1192.
194. Rorschach, H., Zur Pathologie und Operabilität der Tumoren der Zirbeldrüse. Beitr. z. klin. Chir. Bd. 83. 1913. S. 451.
195. Rose, W., Removal of the Gasserian Ganglion for severe neuralgia. The Lancet. 1. Nov. 1890. p. 914.
196. Rubritius, Über Operationen in der hinteren Schädelgrube. Beitr. z. klin. Chir. Bd. 63. 1909. S. 447.
197. Saar, G. Frh. v. Über Duraplastik. Beitr. z. klin. Chir. Bd. 69. 1910. S. 740.
198. — Experimentelle und klinische Erfahrungen über Duraplastik. Verh. d. Deutsch. Ges. f. Chir. 1910. II. S. 451.
199. Saenger, Über die Palliativtrepanation bei inoperablen Hirntumoren zur Vermeidung drohender Erblindung. Klin. Monatschr. f. Augenheilk. 45. Jahrg. 1907. Febr. S. 145.
200. Sauerbruch, F., Versuche über künstliche Blutleere bei Schädeloperationen. Zentralbl. f. Chir. 1909. S. 1601.
201. Schloffer, H., Zur Frage der Operationen an der Hypophyse. Beitr. z. klin. Chir. Bd. 50. 1906. S. 767.
202. — Erfolgreiche Operation eines Hypophysentumors auf nasalem Wege. Wien. klin. Wochenschr. 1907. S. 621. u 1075.
203. — Zelluloidplatte vor 16 Jahren zum Ersatz der vorderen Stirnhöhlenwand eingepflanzt. Prag. med. Wochenschr. 1913. Nr. 27.
204. Schüller, Sellare Palliativtrepanation und Punktion des Hirnventrikels. Wien. med. Wochenschr. 1911. Nr. 3.
205. Seydel, Eine neue Methode große Knochendefekte des Schädels zu decken. Zentralbl. f. Chir. 1889. Nr. 12.
206. Silbermark, M., Die intrakranielle Exstirpation der Hypophyse. Wien. klin. Wochenschr. 1910. S. 467.
207. Steiner, R., Zur chirurgischen Anatomie der Arteria meningea media. Arch. f. klin. Chir. Bd. 48. 1894. S. 101.
208. Stieda, A., Beitrag zur Frage des Verschlusses traumatischer Schädeldefekte. Arch. f. klin. Chir. Bd. 77. 1905. S. 532.
209. — Weitere Erfahrungen mit dem Balkenstich, speziell bei Epilepsie, Idiotie und verwandte Zustände. Verh. d. Deutsch. Ges. f. Chir. 1914. II. 162.
210. Streißler, E., Ein Beitrag zur Chirurgie des Sinus cavernosus. Verh. d. deutsch. Ges. f. Chir. 1914. II. 685.
211. Stumme, Akromegalie und Hypophyse. Arch. f. klin. Chir. Bd. 87. 1908. S. 437.
212. Tandler, J., Die Unterbindung der Arteria carotis externa am Ligamentum stylomandibulare. Arch. f. klin. Chir. Bd. 96. 1911. S. 553.
213. Trendelenburg und Eigenbrodt, Chirurgische Krankheiten der Gesichtsnerven. Deutsche Chir. Lief. 33. 2. Hälfte. I. Teil.
214. v. Tilmann, Die Operationen am Schädelteil des Kopfes. Chir. Operationslehre von Bier, Braun, Kümmell 1914. Bd. 1. II. 1.

Verlag von Julius Springer in Berlin W 9.

---

**Topographische Anatomie dringlicher Operationen.** Von **J. Tandler**,  
o. ö. Professor an der Universität Wien. Mit 56 zum großen Teil farbigen Figuren. 1916.  
Gebunden Preis M. 7.60.

---

**Die Chirurgie der Brustorgane.** Von **Ferdinand Sauerbruch**. Zugleich zweite  
Auflage der „Technik der Thoraxchirurgie“ von **F. Sauerbruch** und **E. D. Schumacher**.  
Erster Band: **Die Erkrankungen der Lunge**. Unter Mitarbeit von **W. Felix**,  
**L. Spengler**, **L. v. Muralt** †, **E. Stierlin** †, **H. Chaoul**. Mit 637, darunter zahlreichen far-  
bigen Abbildungen. 1920. Gebunden Preis M. 240.—.

---

**Die willkürlich bewegbare künstliche Hand.** Eine Anleitung für Chirurgen  
und Techniker. Von **F. Sauerbruch**, ord. Professor der Chirurgie, Direktor der chirurg. Uni-  
versitätsklinik, Zürich. Mit anatom. Beiträgen von **G. Ruge** und **W. Felix**, Professoren am  
anatom. Universitäts-Institut, Zürich und unter Mitwirkung von **A. Stadler**, Oberarzt d. L.,  
Chefarzt des Vereinslazarettes Singen. Mit 104 Textfiguren. 1916.  
Preis M. 7.—; geb. M. 8.40.

---

**Kriegschirurgische Erfahrungen.** Vortrag gehalten auf dem schweizerischen Chirurgen-  
tag am 4. März 1916. Von **F. Sauerbruch**, ord. Professor der Chirurgie, Direktor der chirurg.  
Universitätsklinik, Zürich. 1916. Preis M. 1.20.

---

**Treves-Keith, Chirurgische Anatomie.** Nach der sechsten englischen Ausgabe  
übersetzt von **Dr. A. Mülberger**, M. R. C. S. (England) L. R. C. P. (London). Mit einem Vorwort  
von Geh. Med.-Rat Professor **Dr. E. Payr**, Direktor der chirurgischen Universitätsklinik zu  
Leipzig und mit 152 Textabbildungen von **Dr. O. Kleinschmidt** und **Dr. C. Hörhammer**,  
Assistenten an der chirurgischen Universitätsklinik zu Leipzig. 1914.  
Gebunden Preis M. 12.—.

---

**Die chirurgischen Indikationen in der Nervenheilkunde.** Ein kurzer Weg-  
weiser für Nervenärzte und Chirurgen. Von **Dr. Siegmund Auerbach**, Vorstand der Poliklinik  
für Nervenranke in Frankfurt a. M. Mit 20 Textabbildungen. 1914. Preis M. 6.40.

---

**Der Nervenschußschmerz.** Kriegschirurgische Studie. Von Privatdozent **Dr. Schloess-  
mann**, Oberarzt der chirurgischen Universitätsklinik Tübingen. 1917. Preis M. 3.60.

---

**Über Schädelshüße.** Probleme der Klinik und der Fürsorge. Von **Dr. Rudolf Allers**,  
Privatdozent der Universität München. Mit 4 Textabbildungen. 1916. Preis M. 8.—.

---

**Der Schädelshuß.** Kriegschirurgische Skizze. Von **Dr. Hermann Simon**, Assistenzarzt der  
chir. Abteilung des Allerheiligen-Hospitals Breslau. Mit 16 Textabbildungen. 1916.  
Preis M. 3.60.

---

Hierzu Teuerungszuschläge.

**Zur Klinik und Anatomie der Nervenschußverletzungen.** Von Professor Dr. W. Spielmeyer, Vorstand des anatomischen Laboratoriums der psychiatrischen Klinik in München. Mit 18 Textfiguren und 3 mehrfarbigen Tafeln. 1915. Preis M. 3.60.

---

**Lehrbuch der Muskel- und Gelenkmechanik.** Von Dr. H. Strasser, o. ö. Professor der Anatomie und Direktor des anatomischen Instituts der Universität Bern.

I. Band: **Allgemeiner Teil.** Mit 100 Textfiguren. 1908. Preis M. 7.—.

II. Band: **Spezieller Teil: Der Stamm.** Mit 231 zum Teil farbigen Textfiguren. 1913. Preis M. 28.—.

III. Band: **Spezieller Teil: Die untere Extremität.** Mit 165 zum Teil farbigen Textfiguren. 1917. Preis M. 28.—.

IV. Band: **Spezieller Teil: Die obere Extremität.** Mit 139 zum Teil farbigen Textfiguren. 1917. Preis M. 26.—.

---

**Archiv für orthopädische und Unfall-Chirurgie** mit besonderer Berücksichtigung der Frakturenlehre und der orthopädisch-chirurgischen Technik (Fortsetzung von Riedingers Archiv). Zugleich offizielles Organ der Prüfstelle für Ersatzglieder zu Berlin-Charlottenburg und der Technik für die Kriegsinvaliden in Wien. Herausgegeben von M. Borchardt-Berlin, K. Cramer-Köln, W. Exner-Wien, H. Gocht-Berlin, H. v. Haberer-Innsbruck, K. Hartmann-Berlin, M. Kirschner-Königsberg i. Pr., F. König-Würzburg, K. Ludloff-Frankfurt a. M., G. Schlesinger-Charlottenburg, H. Spitzky-Wien. Redigiert unter Mitwirkung von A. Blencke-Magdeburg, G. Magnus-Marburg a. L., R. Radike-Berlin von H. Gocht-Berlin und F. König-Würzburg.

Das Archiv erscheint vom XVI. Band ab im gemeinsamen Verlag von J. F. Bergmann in München und Julius Springer in Berlin, und zwar in zwanglosen, einzeln berechneten Heften, die zu Bänden von etwa 40 Bogen Umfang vereinigt werden.

Von Bd. I—XV ist noch ein geringer Vorrat bei der Firma J. F. Bergmann vorhanden.

---

**Ersatzglieder und Arbeitshilfen für Kriegsbeschädigte und Unfall-**

**verletzte.** Herausgegeben von der Ständigen Ausstellung für Arbeiterwohlfahrt (Reichsanstalt) in Berlin-Charlottenburg und der Prüfstelle für Ersatzglieder (Gutachterstelle für das preussische Kriegsministerium) in Berlin-Charlottenburg durch Geheimen Medizinalrat Professor Dr. M. Borchardt-Berlin, Senatspräsidenten Professor Dr.-Ing. Konrad Hartmann-Berlin, Geheimen Oberregierungsrat Dr. Leymann-Berlin, Orthopädischen Beirat des Gardekorps und III. Armeekorps San.-Rat Dr. Radike-Berlin, Professor Dr.-Ing. Schlesinger-Berlin, Oberstabsarzt Professor Dr. Schwiening-Berlin. Mit 1586 Textfiguren. 1919.

Preis M. 28.—; geb. M. 40.—.

---

**Die Nachbehandlung nach chirurgischen Eingriffen.** Ein kurzer Leitfaden.

Von Dr. M. Behrend, Chefarzt des Kreiskrankenhauses Frauendorf b. Stettin. 1914.

Preis M. 2.80; geb. M. 3.40.

---

**Die Erkrankungen der Milz, der Leber, der Gallenwege und des**

**Pankreas.** Bearbeitet von H. Eppinger, O. Gross, N. Guleke, H. Hirschfeld, E. Ranzi.

I. **Die Erkrankungen der Milz.** Von Dr. med. H. Hirschfeld, Assistent am Universitätsinstitut für Krebsforschung der Charité in Berlin. Mit 16 zum größten Teil farbigen Abbildungen.

II. **Die hepatolienalen Erkrankungen** von Prof. Dr. H. Eppinger, Assistent an der I. med. Klinik in Wien, und Prof. Dr. E. Ranzi, Assistent an der chirurgischen Klinik in Wien. Mit 90 zum größten Teil farbigen Textabbildungen. (**Enzyklopädie der klinischen Medizin.** Herausgegeben von L. Langstein, Berlin. C. v. Noorden, Frankfurt a. M. C. Pirquet, Wien, A. Schittenhelm, Kiel. Spezieller Teil.) 1920. Preis M. 80.—.

---