



Vol.
Wagner

1557

Coronae

Ex libris

Dr. ARNOLD HUTTMANN

Nr.

Datum

LEHRBUCH DER ELEKTROKARDIOGRAPHIE

VON

DR. D. SCHERF

PRIVATDOZENT FÜR INNERE MEDIZIN AN DER UNIVERSITÄT WIEN

ZWEITE
VERMEHRTE UND VERBESSERTE AUFLAGE

MIT 186 TEXTABBILDUNGEN



WIEN
VERLAG VON JULIUS SPRINGER
1937

ISBN-13: 978-3-7091-9707-3 e-ISBN-13: 978-3-7091-9954-1
DOI: 10.1007/978-3-7091-9954-1

ALLE RECHTE, INSBESONDERE DAS DER ÜBERSETZUNG
IN FREMDE SPRACHEN, VORBEHALTEN

COPYRIGHT 1937 BY JULIUS SPRINGER IN VIENNA
SOFTCOVER REPRINT OF THE HARDCOVER 1ST EDITION 1937

Vorwort zur zweiten Auflage.

Nur wenige Monate sind seit dem Erscheinen der ersten Auflage verstrichen, sodaß nur kurze Zeit zur Vorbereitung der zweiten zur Verfügung stand.

Dennoch wurden Text und Bildmaterial verbessert und ergänzt. Einige Bilder der ersten Auflage wurden durch neue, bessere ersetzt, neue wurden hinzugefügt. Die neuere Literatur wurde berücksichtigt; in den Abschnitten über das Ekg bei Myokarderkrankungen blieben nur wenige Seiten unverändert.

In einem neu hinzugefügten Abschnitt „Zur Differentialdiagnose der Myokardschädigungen und der Arrhythmien“ werden zahlreiche neue Bilder kurz besprochen und so dem Studierenden Gelegenheit gegeben, das Gelernte zu verwerten und sich in der Analyse der Kurven, in der Abfassung von Befunden zu üben.

Ich benütze die Gelegenheit, dem Verlag für die ausgezeichnete Wiedergabe der Abbildungen und für die sorgfältige Ausstattung des Buches meinen Dank auszusprechen.

Wien, im September 1937.

D. Scherf.

Vorwort zur ersten Auflage.

Es gibt schon eine Reihe vortrefflicher Bücher über die Elektrokardiographie. Darum habe ich erst nach einigem Zögern den wiederholt geäußerten Wunsch meiner Hörer erfüllt und meine Vorlesungen über diesen Gegenstand niedergeschrieben. Ich kann nicht leugnen, daß die freundliche Aufnahme, die meine Vorträge über die „Klinik und Therapie der Herzkrankheiten“ gefunden haben, und Briefe von Kollegen, in denen sie ihre Dankbarkeit für die ihnen dort vermittelten praktischen Ratschläge zum Ausdruck brachten, bei diesem Entschlusse mitbestimmend waren.

Die Elektrokardiographie ist nicht schwierig. Das Erlernen der sehr zahlreichen Regeln und Gesetze erfordert aber viel Mühe und Zeit; es ist viel Übung und Geduld notwendig, bis man die zuweilen sehr geringfügigen Änderungen in der Zeichnung des Elektrokardiogramms als etwas einwandfrei Krankhaftes erkennt und vom normalen Bild mit seinen

zahlreichen Variationen unterscheiden kann. Zeit und Geduld stehen nicht jedem zur Verfügung. Da aber die Anschaffung eines Apparates nicht mehr mit ungewöhnlichen Kosten verbunden ist, die Anfertigung einer Ekg-Kurve sehr rasch erlernt wird, nimmt die Zahl der Ärzte, welche Elektrokardiographie betreiben, sehr stark zu. Das bringt die Gefahr mit sich, daß viele ohne die notwendigen Kenntnisse Befunde abgeben. Diese sind zumeist sehr entschieden abgefaßt; mit großer Sicherheit wird ein Herz als gesund oder krank bezeichnet; Schwierigkeiten und Unsicherheiten bei der Diagnose werden nicht erwähnt, so daß manchmal derjenige, der mit der Elektrokardiographie nicht vertraut ist, zu falschen und verhängnisvollen Maßnahmen verleitet wird.

Gerade dieser Umstand sollte Anlaß dafür sein, daß auch Ärzte, welche sich mit der Elektrokardiographie nicht speziell beschäftigen, doch ihre Grundregeln kennen, damit sie die ihnen vorgelegten Befunde mit der notwendigen Kritik verwerten.

Die Elektrokardiographie hat bis in die letzten Jahre um Anerkennung kämpfen müssen. Von den einen wurde sie als praktisch wertlose „Geheimwissenschaft“ belächelt, von anderen wurde sie in ihrer Bedeutung überschätzt. Wurde einmal bei einer schweren Myokard-erkrankung, z. B. einer Koronarthrombose ein normales Ekg gefunden, dann wurde das Ekg als unzuverlässig bezeichnet; von einer neuen Methode werden immer 100%ige Resultate verlangt.

Derjenige, der einmal die Geschichte der Elektrokardiographie schreiben wird, dürfte wohl zum Schlusse kommen, daß die Mehrzahl jener Forscher, welche in den letzten drei Jahrzehnten auf diesem Gebiete ernste Arbeit leisteten, die Bedeutung der Elektrokardiographie für die Klinik eher unterschätzten als überwerteten.

Man hatte sich allzulange nahezu ausschließlich mit den Arrhythmien beschäftigt, die ja tatsächlich zum großen Teile schon vor der Einführung der Elektrokardiographie bekannt waren.

Die letzten Jahre haben uns aber so viel Neues und Wertvolles für die Beurteilung des Herzmuskels gebracht, daß heute zur Entscheidung der Frage, ob eine Herzmuskelerkrankung vorliegt, auf das Ekg nicht mehr verzichtet werden darf. Unsere heutigen Kenntnisse über die erschreckende Häufigkeit der Myokarditiden, über die Frühdiagnose der Koronarerkrankungen, die Möglichkeit, atypische Fälle von Koronarthrombose zu erkennen, wären ohne die Elektrokardiographie undenkbar. Nicht nur die Klinik, auch die Physiologie und Anatomie des Herzens haben zahlreiche und wertvolle Anregungen erhalten. Wer einmal beobachtete, daß ein Patient mit recht uncharakteristischen Sensationen in der Herzgegend und den klinischen Zeichen einer „leichten“ Mes-aortitis, jedoch ohne Herzvergrößerung, ohne Dekompensationszeichen und mit normalem Ruhe-Ekg, nach leichter Anstrengung im Ekg Zeichen einer so schweren Durchblutungsstörung des Herzmuskels darbot, daß die Diagnose einer hochgradigen Koronarstenose gestellt werden mußte; wer gesehen hat, wie häufig bei Patienten, die nur über ein Völlegefühl im Bauche und Blähungen klagten, das Ekg *allein* eine Koronarerkrankung

zu einer Zeit anzeigt, da Herzbeschwerden noch fehlen; wer sich überzeugt hat, wie häufig man *nur* mit dem Ekg bei einem Diabetes, bei einer Diphtherie, einer Tonsillitis und vielen anderen Zuständen, eine Miterkrankung des Herzmuskels feststellen kann, wird das Ekg häufiger heranziehen, als es noch vielfach üblich ist.

Die Elektrokardiographie ist eine noch junge Wissenschaft. Jedes Jahr bringt uns eine Fülle neuer Befunde. Sehr viele Grundfragen sind noch nicht geklärt, manches, das noch vor wenigen Jahren als sicherer Besitzstand unseres Wissens angesehen wurde (z. B. das Schenkelblock-Ekg) ist durch neuere Untersuchungen fraglich geworden. Das bringt nicht nur die Gefahr des raschen Veraltens einer zusammenfassenden Darstellung mit sich, das erschwert auch die Aufgabe des Verfassers, da das Gegenüberstellen der verschiedenen, zum Teil noch nicht endgültig bewiesenen Meinungen auf den Leser verwirrend wirken muß.

Ich hielt es für besser, eine Reihe wichtiger und interessanter Fragen, so z. B. das Problem der Erregung, den Zusammenhang zwischen Kontraktion und Ekg, die Entstehung der Extrasystolen, des Flimmerns, der Leitungsstörungen nicht eingehender zu besprechen, da das den Rahmen des Buches überschreiten würde. Für diejenigen, die sich über einige Grundfragen unterrichten wollen, wurden den einzelnen Abschnitten Literaturnachweise angefügt. Diese erheben keinen Anspruch auf Vollständigkeit. Arbeiten, die den gegenwärtigen Stand unseres Wissens schildern und Literatur enthalten, wurden bevorzugt. Auf Seite 25 sind einige wertvolle zusammenfassende Darstellungen angeführt, die dem Wißbegierigen jede gewünschte Aufklärung verschaffen.

Ganz besonders Gewicht möchte ich auf die Betonung der wichtigen Regel legen, daß man aus dem Ekg allein, ohne sonst etwas über den Patienten zu wissen, nur mit größter Vorsicht Schlüsse ziehen darf. Nicht jede negative T-Zacke in Abltg I bedeutet dasselbe! So ist dieser Befund nicht verwertbar, wenn wir nicht wissen, ob eine Digitalisbehandlung vorausgegangen ist, ob eine Hypertrophie des linken Herzens besteht usw. Wir können das Ekg zumeist nur im Rahmen der übrigen klinischen Untersuchungen verwerten.

Es ist nie erlaubt, aus dem Ekg *anatomische* Diagnosen zu stellen. Das Ekg ermöglicht gewöhnlich nur die Feststellung, daß da oder dort Herde im Myokard liegen; es sagt uns aber nichts darüber, welcher Art diese Herde sind. Es gibt keine typische „Koronarzacke“, kein „typisches“ Koronarthrombosen-, Hypertrophie-, Koronarinsuffizienz- oder Anoxie-Ekg!

Die neueren Befunde, daß die T-Zacken sich bei der Erkrankung anderer Organe (z. B. der Lungen) darum ändern können, weil vagovagale Reflexe die Herzmuskeldurchblutung beeinflussen, die Tatsache, daß schon einige Minuten anhaltendes ruhiges Stehen bei manchen untrainierten Individuen zu einer Störung der Herzdurchblutung und zu abnormen Elektrokardiogrammen führen kann, eröffnet neue Ausblicke. Es ist möglich, daß manchmal die schweren Ekg-Veränderungen oder das Herzversagen bei Pneumonien, der rasche Tod bei der Aspiration von

Fremdkörpern, auf das Mitspielen ähnlicher Reflexe zurückzuführen sind.

Viel Schwierigkeiten bereitet auch die Nomenklatur, die noch vielerorts ganz verschieden gebraucht wird. Ich habe mich in den meisten Punkten den Vorschlägen ROTHBERGERS angeschlossen. Eine internationale Einigung tut not.

Ich möchte auch an dieser Stelle dankbar meiner Lehrer auf dem Gebiete der Elektrokardiographie gedenken: C. J. ROTHBERGER, K. F. WENCKEBACH und des früh verstorbenen H. WINTERBERG. Nur derjenige, der weiß, was diese drei Forscher für die Entwicklung der Elektrokardiographie und der Arrhythmielehre geleistet haben, wird ermessen können, was es für mich bedeutete, jahrelang unter ihrer Leitung und mit ihnen zu arbeiten.

Herr Prof. ROTHBERGER hatte die Freundlichkeit, das Manuskript durchzulesen. Ich habe ihm für wertvolle Anregungen zu danken.

Wien, im Februar 1937.

D. Scherf.

Inhaltsverzeichnis.

| | Seite |
|---|-------|
| Allgemeines über das Elektrokardiogramm. | |
| Das Elektrogramm und das Elektrokardiogramm | 1 |
| Der Elektrokardiograph | 3 |
| Prinzip der Apparate | 3 |
| Eichung des Apparates | 4 |
| Ruhestrom, Polarisations..... | 4 |
| Zeitschreibung..... | 5 |
| Die Ableitung des Elektrokardiogramms | 5 |
| Die Entstehung der Zacken des normalen Elektrokardiogramms (mit Bemerkungen über die Anatomie und Physiologie des spezifischen Gewebes) | 6 |
| Formvariationen des normalen Elektrokardiogramms..... | 16 |
| Entstellung des Elektrokardiogramms durch unzweckmäßige Schreibung | 19 |
| Das Dreieckschema von Einthoven | 21 |
| Gang der Analyse eines Elektrokardiogramms..... | 23 |
| Die respiratorische Arrhythmie | 24 |
| Literatur..... | 26 |
| Über Änderungen der Form der Kammerkomplexe und ihre Bedeutung. | |
| Das Elektrokardiogramm bei Änderung der Herzlage | 29 |
| Respiratorische Formänderungen | 29 |
| Das Elektrokardiogramm beim Situs inversus | 30 |
| Elektrokardiogramm-Änderungen bei Seitenlage, bei der Mediastinoperikarditis | 31 |
| Kleine Ausschläge im Elektrokardiogramm..... | 32 |
| Kleine Ausschläge in <i>einer</i> Ableitung..... | 33 |
| Kleine Ausschläge in allen Ableitungen | 34 |
| a) Myxödem | 34 |
| b) Erguß im Herzbeutel | 36 |
| c) Kleine Ausschläge im Elektrokardiogramm dekompensierter Herzkranker..... | 37 |
| d) Kleine Ausschläge bei Myokarderkrankungen..... | 37 |
| Das Schenkelblock-Elektrokardiogramm | 37 |
| Das Bild des klassischen (häufigen) Schenkelblock-Elektrokardiogramms | 37 |
| Neue Nomenklatur | 42 |
| Besondere Form des Blocks des rechten Schenkels | 45 |
| Bedeutung des Schenkelblocks | 46 |
| Partieller Schenkelblock | 47 |

| | Seite |
|--|-------|
| Die Rechts- und die Linksform des Kammer-Elektrokardiogramms (Dextro- und Laevokardiogramm) | 48 |
| Bedeutung der Hypertrophie einer Herzhälfte | 48 |
| Bedeutung der Herzlage im Thorax | 50 |
| Bedeutung der intraventrikulären Erregungsausbreitung | 53 |
| Neue Nomenklatur | 54 |
| Das Elektrokardiogramm bei schwerer Hypertrophie und Dilatation einer Kammerhälfte | 55 |
| Die tiefe Q-Zacke in Ableitung III | 60 |
| Verbreiterung und Aufspaltung der Anfangsschwankung (intraventriculäre Leitungsstörungen) | 64 |
| Abnorme Elektrokardiogramme mit kleinen Ausschlägen | 68 |
| Das Verzweigungsblock- (Arborisationsblock-) Elektrokardiogramm | 69 |
| Die abnorme S—T-Strecke und die abnorme T-Zacke | 71 |
| Die Veränderungen der Endschwankung durch die Digitalistherapie .. | 82 |
| Literatur | 85 |
| Das Elektrokardiogramm bei der Koronarthrombose | 88 |
| Elektrokardiogramm-Veränderungen bei Tachykardien | 96 |
| Die Diagnose der Koronarstenose aus dem Arbeitsversuch-Elektrokardiogram m | 98 |
| Die thorakale Ableitung des Elektrokardiogramms | 106 |
| Literatur | 111 |

Störungen der Reizbildung und der Reizleitung.

| | |
|---|-----|
| Die Extrasystolen | 114 |
| Einleitung | 114 |
| Die Kammer-Extrasystolen | 115 |
| Die Vorhof-Extrasystolen | 129 |
| Klinik und Therapie der Extrasystolen | 135 |
| Literatur | 143 |
| Flimmern und Flattern | 144 |
| Einleitung | 144 |
| Das Elektrokardiogramm bei Vorhofflattern | 145 |
| Das Elektrokardiogramm bei Vorhofflimmern | 149 |
| Kammerflattern und Kammerflimmern | 153 |
| Klinik des Vorhofflimmerns | 154 |
| Klinik des Vorhofflatterns | 164 |
| Klinik des Kammerflatterns und -flimmerns | 167 |
| Entstehung des Flatterns und Flimmerns | 168 |
| Literatur | 171 |
| Tachykardien | 172 |
| Sinustachykardien | 172 |
| Einteilung der paroxysmalen Tachykardien | 174 |
| Das paroxysmale Flattern und das paroxysmale Flimmern | 174 |
| Die paroxysmalen Vorhof- und Kammertachykardien | 176 |
| Das Elektrokardiogramm der paroxysmalen Kammertachykardien .. | 176 |
| Das Elektrokardiogramm der paroxysmalen Vorhoftachykardien .. | 179 |
| Behandlung der Sinustachykardien | 185 |
| Behandlung des paroxysmalen Flatterns und Flimmerns | 186 |
| Klinik der paroxysmalen Vorhof- und Kammertachykardien | 186 |
| Ursache der paroxysmalen Tachykardie; Extrasystolen in Paroxysmen | 189 |

Inhaltsverzeichnis.

| | IX |
|---|-------|
| | Seite |
| Behandlung der paroxysmalen Tachykardien | 191 |
| Literatur | 196 |
| Reizleitungsstörungen | 196 |
| Einleitung; Ersatzschläge | 196 |
| Die verschiedenen Formen der atrioventrikulären Leitungsstörungen | 200 |
| Klinik der atrioventrikulären Leitungsstörungen..... | 207 |
| Die intraaurikulären Leitungsstörungen..... | 217 |
| Die sinuaurikulären Leitungsstörungen..... | 218 |
| Der Morgagni-Adams-Stokes-Symptomenkomplex..... | 221 |
| Literatur..... | 227 |
| Der atrioventrikuläre Rhythmus und die atrioventrikulären Arrhythmien | 228 |
| Die Erscheinungsformen des atrioventrikulären Rhythmus..... | 228 |
| Interferenz von Sinus- und Atrioventrikularrhythmus..... | 232 |
| Die Interferenzdissoziation..... | 233 |
| Atrioventrikuläre Extrasystolen und Tachykardien | 235 |
| Literatur..... | 236 |
| Die Parasystolien | 236 |
| Das Bündel von Kent | 240 |
| Literatur..... | 244 |
| Zur Differentialdiagnose der Myokardschädigungen und der Arrhythmien | 246 |
| Sachverzeichnis | 262 |

Allgemeines über das Elektrokardiogramm.

Das Elektrogramm und das Elektrokardiogramm.

Reizt man mit einem Induktionsschlage einen Muskelstreifen (Abb. 1 a) an seinem Ende *A*, dann wird der Muskel an dieser Stelle „erregt“. Die Erregung pflanzt sich dann rasch über den ganzen Muskelstreifen hinweg nach *B* fort.

Bei der Erregung eines jeden Muskels werden elektrische Kräfte geweckt. Nach der klassischen Lehre der Physiologie (DUBOIS-REYMOND, HERMANN) verhält sich jeder erregte Muskelabschnitt elektronegativ im

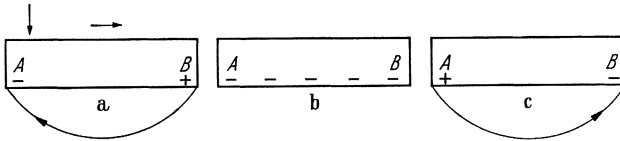


Abb. 1 a—c. Schema der Erregungsausbreitung in einem Herzmuskelstreifen.

Verhältnis zum ruhenden, unerregten Muskel, ebenso wie das Zink in einem Element, verglichen mit dem Kupfer. Legen wir auf die Enden *A* und *B* eines Muskelstreifens (Abb. 1 a) die beiden Enden eines leitenden Drahtes, dann wird in dem Augenblicke, da *A* erregt ist, im Drahte ein Strom von *B* nach *A*, vom Ort höherer Spannung zum Ort niederer Spannung, fließen. Ist in den Draht ein Galvanometer eingeschaltet, dann wird sein Zeiger einen Ausschlag von bestimmter Stärke und in eine bestimmte Richtung machen. Wenn wir diesen Ausschlag graphisch registrieren, dann erhalten wir eine Kurvenzacke, die, bei entsprechender Verbindung des Galvanometers mit dem Drahte, hinaufgerichtet (positiv) sein wird (Abb. 2).

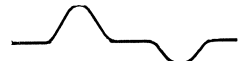


Abb. 2. Eg, von einem Herzmuskelstreifen abgeleitet.

Indessen hat aber die Erregung den ganzen Muskelstreifen erfaßt, so daß *A* und *B* gleichmäßig erregt sind. Dann findet man an beiden Enden dieselben Spannungen (Abb. 1 b), es fließt kein Strom durch das Galvanometer, der Apparat verzeichnet keinen Ausschlag. Man registriert eine O-Linie oder eine „isoelektrische“ Linie.

Gleich darauf beginnt die Erholung von der Erregung. Diese klingt naturgemäß im zuerst erregten Muskelende *A* früher ab als in *B*; deshalb wird eine Zeitlang *B* mehr negativ sein als *A*, es wird ein Strom in ent-

gegengesetzter Richtung durch den Apparat fließen (Abb. 1 c), und es wird eine hinuntergerichtete (negative) Zacke registriert werden (Abb. 2).

So kann man bei entsprechend angeordneter Ableitung von einem entsprechend langen und breiten Muskelstreifen eine doppelphasische Kurve bekommen, mit einer hinauf- und einer hinuntergerichteten Zacke, die durch eine kurze O-Linie voneinander getrennt sind. Man nennt eine solche Kurve, die durch *direkte* Ableitung vom erregten Muskel gewonnen wird, ein *Elektrogramm* (Eg).

Die Kenntnis dieser einfachen Verhältnisse beim Eg des Muskelstreifens erleichtert das Verständnis der viel komplizierteren Bedingungen bei der Herzstromkurve des Menschen. Der erste Hauptunterschied besteht darin, daß das menschliche Herz aus sehr zahlreichen, verschieden großen und in den verschiedensten Richtungen verlaufenden Muskelstreifen zusammengesetzt ist, die miteinander in mannigfacher Weise verflochten sind. Der zweite, sehr wichtige, Unterschied liegt in der Ableitungsart. Wir können die Elektroden bei der täglichen klinischen Untersuchung nicht direkt an das Herz anlegen, um die Kurve zu registrieren.

Auch beim Erregungsablauf über das menschliche Herz werden sehr ansehnliche Spannungsunterschiede auftreten. Sie werden aber durch das Blut im Herzzinnern, durch die das Herz umgebenden Gewebe, zum großen Teil ausgeglichen. Nur ein relativ kleiner Teil erreicht die Körperoberfläche, wo wir ihn abfangen und messen können. Diese Art der Ableitung ist *indirekt*, wir sprechen, zum Unterschiede vom Eg, von einem *Elektrokardiogramm* (Ekg).

Während im Eg die Ausschlagsgröße von der Größe, Dicke des Muskelstreifens weitgehend abhängt und ihr parallel geht, wird diese Gesetzmäßigkeit beim Ekg fehlen. Denn hier registrieren wir nur einen *Teil* der vom Herzen gelieferten Spannungen, und zwar jenen Teil, der die Körperoberfläche erreichen kann.

Beim Ekg wird die Lage des Herzens im Vergleich zu den Ableitungsstellen, wird die Beschaffenheit der das Herz umgebenden Gewebe einen sehr wesentlichen Einfluß auf die Spannungen ausüben, die die Körperoberfläche erreichen. Diese Einflüsse wurden in sehr zahlreichen Modellversuchen eingehend studiert (LEWIS, SCHELLONG, CRAIB u. a.).

Gegen die Lehre, daß zugleich mit der Erregung gewissermaßen eine Negativitätswelle über das Herz hinweggeht, wurden in den letzten Jahren auf Grund von Versuchen am einfachen Muskelstreifen Bedenken geäußert. So wurde gefunden, daß im erregten Gewebe auch Spannungen vorkommen, die, verglichen mit dem unerregten Gewebe, *positiv* sind (LEWIS, CRAIB).¹ Unter dem Eindruck dieser Versuchsergebnisse wurde angenommen, daß die Erregung zur Entstehung von „Doppelpotentialen“ führt, bei denen positiver und negativer Pol nahe beieinanderliegen (an der Grenze zwischen erregtem und unerregtem Gewebe oder sogar in demselben Muskelement). Gegen diese Deutung wurden aber gleichfalls Einwände erhoben. Der feinere Mechanismus des Erregungsvorganges ist jedenfalls noch nicht klargestellt.

¹ Bei diesen Untersuchungen wurde allerdings nicht durchwegs eine rein direkte Ableitung angewendet.

Der Elektrokardiograph.

Prinzip der Apparate.

Wird ein Hundeherz durch Eröffnung von Thorax und Perikard zugänglich gemacht und legt man den Nerv eines Nerv-Muskel-Präparates auf die Herzoberfläche auf, dann kontrahiert sich der vom Nerv innervertierte Muskel im Rhythmus und in der Frequenz des Herzens (KÖLLICKER und MÜLLER, 1856). Auf diese einfache und elegante Weise wurde nachgewiesen, daß mit der Herzaktion bioelektrische Ströme gebildet werden.

Ein anderes Beispiel: Man kann nicht selten während eines Tierversuches Zuckungen der linken Zwerchfellhälfte auftreten sehen, die sich genau an den Herzrhythmus halten. Sie verschwinden, wenn man den linken Phrenikus vom Herzen abhebt oder wenn man ihn unterhalb der Stelle, an der er dem Herzen anliegt, durchschneidet. Auch diese Beobachtung beweist die Entstehung von elektrischen Spannungen bei der Herzaktion (ROTHBERGER).

Durch WALLER wurden dann die Spannungen untersucht, welche vom Herzen an die Körperoberfläche gelangen. Er zeigte auch, daß man sie messen kann. Die dazu zunächst verwendeten Apparate (Kapillarelektrometer) waren aber durch ihre Trägheit recht unvollkommen, bis EINTHOVEN die geniale Konstruktion des Saitengalvanometers gelang.

Das Prinzip dieses Apparates ist einfach und allgemein bekannt: Bringt man in die Nähe eines von einem Strom durchflossenen Drahtes eine Magnethöhle, dann wird sie entsprechend der Stromrichtung und -stärke nach der einen oder der anderen Seite abgelenkt. Ist aber ein kräftiger, fester Magnet vorhanden und wird ein feiner, beweglicher Draht in seine Nähe gebracht, dann wird der Draht, sobald er von einem Strom durchflossen wird, entsprechend abgelenkt. Dieses zweite Prinzip ist beim Saitengalvanometer verwirklicht. Zwischen den beiden Polen eines kräftigen Elektromagneten ist ein dünner Metallfaden oder ein mit Metallstaub überzogener Quarzfaden (die Saite) gespannt. Durch diese Saite werden die vom Untersuchten abgeleiteten „Aktionsströme des Herzens“ gesendet, worauf sie sich entsprechend der Stromrichtung und -stärke bewegt. Diese Bewegungen werden, durch eine Mikroskopvorrichtung stark vergrößert, in eine Kamera projiziert, wo sie auf einem Film- oder Papierstreifen photographiert werden. Ein schmaler Spalt in der Kamera bewirkt, daß von dem ganzen Saitenfaden nur die Bewegung einer kleinen Strecke auf das empfindliche Papier projiziert wird und dort eine dünne Linie zeichnet.

Diese Apparate waren früher recht umfangreich und schwer transportabel, da die Magnete einen großen Raum beanspruchten und von schweren Akkumulatoren gespeist werden mußten. Das war notwendig, um die Empfindlichkeit des Apparates entsprechend hoch zu halten. Handelt es sich doch um Spannungen, die selten 2 Millivolt übersteigen. In neuester Zeit wurde das Verstärkerröhrenprinzip, das aus der Radiotechnik bekannt ist, auch bei dem Elektrokardiographen angewendet

und Verstärkungselektrokardiographen konstruiert, die den anderen Apparaten schon darin überlegen sind, daß sie ein geringeres Gewicht haben und transportabel sind (s. S. 19).

Der schwache Körperstrom wird ungefähr 3000mal verstärkt.

Eine Beschreibung der einzelnen Apparate wird unterlassen, da es sehr zahlreiche, brauchbare Konstruktionen gibt und jeder Arzt sich über alle Einzelheiten durch Einholung eines Prospektes vom Erzeuger des Apparates unterrichten kann. Eine eingehende Besprechung der Apparate und der Technik der Elektrokardiographie findet man bei WEBER.

Eichung des Apparates.

Vor der Registrierung eines Ekgs muß immer eine Eichung des Apparates durchgeführt werden, damit man vergleichbare Kurven erhält. Bei der Eichung soll nach Möglichkeit der Patient im Stromkreis eingeschaltet sein. Es ändert sich ja im Verlaufe der Zeit der Widerstand des Patienten (verschiedene Feuchtigkeit und Durchblutung der Hautdecke), die ableitenden Elektroden werden nicht immer gleich feucht angelegt, bei Saitengalvanometern ändert sich die Spannung der Saite.

Bei der Eichung der Saite wird eine bestimmte Spannung eines Standardelementes verwendet. Die Eichung wird *in der Regel* so durchgeführt, das Ekg derart registriert, daß ein Spannungsunterschied von einem Millivolt einen Ausschlag in der Kurve von 1 cm ergibt („Normale Empfindlichkeit“). Für bestimmte Zwecke kann man durch entsprechende Schaltung beim Saitengalvanometer, durch Anwendung von größerer Verstärkung beim Spannungselektrokardiographen auch größere Empfindlichkeiten anwenden. Die Eichung ist ganz besonders beim Saitengalvanometer wichtig, weil stärkere Entspannungen der Saite die Kurve sehr entstellen.

Ruhestrom, Polarisation.

Durch die Tätigkeit der Hautdrüsen, durch Änderungen der Innervation der Hautgefäße treten immer wieder störende Spannungsunterschiede zwischen den Elektroden auf, die zur Entstehung von Ruheströmen führen. Diese bringen, ohne die Anwendung von Gegenmaßnahmen, die Saite immer wieder aus ihrer Ruhelage heraus und machen die Registrierung eines Ekgs manchmal unmöglich.

Unzweckmäßige Elektroden können durch Polarisation sehr stören, da diese die Form der Anfangs- und der Endschwankung weitgehend verändern kann und so, auch bei Gesunden, ein pathologisches Ekg vortäuscht. Man muß sich deshalb bei Benützung eines Saitengalvanometers streng an die den Apparaten beigegebenen Vorschriften über den Bau der zu verwendenden Ableitungselektroden und über die Art, sie anzulegen, halten. Am zweckmäßigsten werden Silberelektroden verwendet, die ein bestimmtes Minimum an Größe nicht unterschreiten (etwa 150 qcm).

Um den Störungen durch den Ruhestrom zu begegnen, sind zwei Methoden empfohlen worden. In manchen Apparaten ist in das Galvano-

meter ein *Kondensator* eingeschaltet, der die sehr trägen, sehr langsam ablaufenden Ruheströme abfängt. Ein Kondensator hat den Vorteil, daß er ein sehr rasches Arbeiten ermöglicht, bringt aber den Nachteil beträchtlicher Kurvenentstellungen mit sich. Besonders die trägen Zacken (T-Zacke) werden verändert (s. S. 20). Deshalb ist die zweite Methode mehr zu empfehlen: Der Ruhestrom wird dadurch „kompensiert“, daß durch eine entsprechende Vorrichtung stets ein gleich starker Gegenstrom durch das Galvanometer gesendet wird. Man ist dadurch wohl gezwungen, während der Registrierung des Ekg's dauernd Schaltungen durchzuführen, hat aber dafür den Vorteil, ein nicht entstelltes Ekg aufzunehmen. Bei den Verstärkerapparaten sind diese Vorrichtungen nicht notwendig.

Zeitschreibung.

Um die Dauer einzelner, im Ekg registrierter Vorgänge oder die Herzfrequenz ausmessen zu können, wird zugleich mit dem Ekg eine Zeitschreibung mitphotographiert. Das ist auch darum notwendig, weil der Film in der Kamera nicht immer mit der gleichen Geschwindigkeit abläuft. Die einzelnen Apparate haben ganz verschiedene Arten von Zeitschreibungen, so daß man immer angeben muß, welche Zeitschreibung im gegebenen Falle verwendet wurde. Es werden die Schwingungen einer Stimmgabel photographiert oder die regelmäßigen Schwingungen eines Pendels oder die regelmäßige, durch eine Stimmgabel kontrollierte, Rotation eines Rades, dessen Speichen einen bestimmten Abstand voneinander haben und bei ihrem Vorbeigleiten vor der Linse einen Schatten werfen, der dann in der Kurve als dünne Linie (Ordinate) aufscheint. Die am häufigsten verwendeten Zeitschreiber sind so gewählt, daß der Abstand zwischen zwei Ordinaten oder zwischen zwei Stimmgabelzacken 0,04 Sek. mißt. In diesem Falle schwingt die Stimmgabel 25mal in der Sekunde. Es gibt aber auch Zeitschreibungen, die so gebaut sind, daß der Abstand zweier Ordinaten 0,02 oder 0,05 usw. Sek. beträgt.

Soll man eine neue Kurve, die von einem unbekanntem Apparat stammt, ausmessen, so muß man immer nach der Art der Zeitschreibung fragen.

Will man aus dem Ekg die Frequenz des Herzens bestimmen, dann mißt man, bei regelmäßiger Herztätigkeit, den Abstand zwischen zwei Kammerschlägen und bestimmt so die Dauer einer „Herzperiode“ in Hundertstel Sekunden. Die Minutenfrequenz wird gefunden, wenn man berechnet, wie viele solcher Perioden in einer Minute enthalten sind. Da eine Minute 6000 Sek./100 hat, muß man 6000 durch die Länge einer Periode dividieren um die Minutenfrequenz zu finden. Ist die Herztätigkeit unregelmäßig, dann mißt man 20—30 Perioden, zieht das Mittel aus den gemessenen Werten und dividiert 6000 durch den Mittelwert.

Die Ableitung des Elektrokardiogramms.

Schon die ersten Untersucher, die vom menschlichen Körper zum Galvanometer ableiteten, fanden, daß nicht von allen Stellen der Körperoberfläche gleich große und gleich geformte Ausschläge erhalten werden.

Leitet man von zwei Stellen ab, die nahe beieinander oder die in bestimmter Weise symmetrisch zur Herzachse liegen, dann erhält man gar keine Ausschläge, weil an beiden Stellen immer dieselben Spannungen auftreten. Stellen, von denen ein Ekg mit deutlichen Ausschlägen abgeleitet werden kann, gibt es zahllose. Nach EINTHOVENS Vorschlag wird es zur Beurteilung eines Ekgs in der Regel genügen, von drei Punkten der Körperoberfläche abzuleiten. Es sind dies der rechte und linke Arm sowie das linke Bein.

Wir nennen die Ableitung vom rechten zum linken Arm Abltg. I oder die Querableitung; die Ableitung vom rechten Arm zum linken Bein, die annähernd der Herzachse parallel geht, nennt man Abltg. II oder die axiale (Schräg-)Ableitung. Die Ableitung vom linken Arm zum linken Bein wird als Abltg. III oder als Längsableitung bezeichnet. Die Elektroden werden mit dem Apparat in der Weise dauernd fest verbunden, daß bei den eben aufgezählten Ableitungen die Hauptzacken normalerweise hinaufgerichtet (positiv) sind. Die Extremität, die näher zur Herzbasis liegt, ist die basale, jene, die näher zur Herzspitze liegt, wird apikale genannt. Man leitet von der basalen zur apikalen Extremität ab, also vom rechten Arm zum linken Arm (I), vom rechten Arm zum linken Bein (II), vom linken Arm zum linken Bein (III).

Um Verwechslungen zu vermeiden, damit jede Elektrode sicher an die richtige Stelle kommt, sind sie durch Farben oder Bezeichnungen kenntlich gemacht. Sie müssen speziell konstruiert sein, damit Polarisationsstörungen vermieden werden. Für ganz bestimmte Zwecke wurden außer den drei erwähnten Standardableitungen, die das Herz nur in der Frontalebene einkreisen, noch andere Ableitungsarten empfohlen, die S. 106 besprochen werden.

Die Entstehung der Zacken des normalen Elektrokardiogramms (mit Bemerkungen über die Anatomie und Physiologie des spezifischen Gewebes).

Im vorliegenden Abschnitt sollen die bei der normalen Erregungsausbreitung entstehenden Erscheinungen im Ekg beschrieben werden. Bei der Besprechung der Anatomie des spezifischen Gewebes sind nur die Tatsachen berücksichtigt, deren Kenntnis für das Verständnis der Elektrokardiographie von absoluter Notwendigkeit ist.

Wir unterscheiden im Herzen zwischen zwei Arten von Muskelfasern. 1. Die Arbeits-(Trieb-)Muskulatur des Herzens. 2. Das spezifische oder neuromuskuläre Gewebe.

Die spezifischen Fasern sind von der gewöhnlichen Muskulatur durch eine besondere Eigenschaft unterschieden: Durch die Fähigkeit, aus sich selbst heraus, ohne äußeren Anlaß, Reize zu bilden. Man nennt das *Automatie*. Jede spezifische Faser kann, unter geeignete Bedingungen gebracht, diese Fähigkeit beweisen.

Es gibt zwei Ansammlungen von spezifischen Fasern im Herzen. Die erste ist das Sinuaurikularsystem, welches bei den niederen Tieren

auch die Aufgabe hat, den Sinus mit dem Vorhof zu verbinden, das in der aufsteigenden Entwicklungsreihe aber, zugleich mit dem Sinus, im Vorhofe aufgenommen wurde. Die zweite ist das Atrioventrikularsystem, das die Verbindung zwischen Vorhof und Kammer herstellt.

Das *Sinuaurikularsystem* besteht aus dem Sinusknoten (Knoten von KEITH und FLACK) und seinen Ausläufern. Der Sinusknoten beginnt mit seinem breiten oberen Ende im Winkel zwischen der Vena cava superior und dem rechten Herzohr und reicht mit seinem unteren, allmählich schmaler werdenden Abschnitt bis in die Gegend der Einmündung

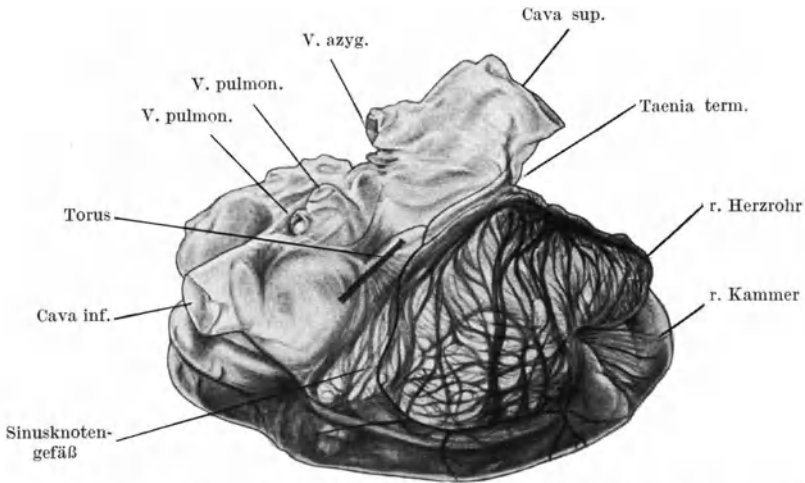


Abb. 3. In Xylol aufgehellte Basis eines Hundeherzens, von rechts gesehen (nach ROTHBERGER und SCHERF). Die Stelle des Torus Loweri ist durch einen dicken Strich bezeichnet. Der Torus steht mit dem unteren Ende des Sinusknotens in Verbindung. Ein Gefäß umrahmt den Sinusknoten.

der Vena cava inferior, nahe der Atrioventrikulargrenze, herunter. Seine Lage ist schon durch die eben gegebenen Kennzeichen leicht zu finden. Noch einfacher findet man den Sinusknoten bei eröffnetem Vorhofe. Man kann dann einen mit Trabekeln ausgekleideten Vorhofabschnitt sehr leicht von einem glatten Teil unterscheiden, welcher dem Sinus der niederen Tiere entspricht. Die Grenze zwischen den beiden Vorhofteilen bildet ein dicker Muskelbalken, die Taenia terminalis. In der Taenia terminalis ist der Sinusknoten enthalten.

Abb. 3 zeigt eine Zeichnung nach einem in Xylol aufgehellten Präparat eines Hundeherzens. Es läßt ausgezeichnet die Teilung des rechten Vorhofes in zwei Abschnitte erkennen. Links der glatte Vorhofteil, rechts die wunderbare Netzstruktur der Trabekel. Der Sinusknoten, der im Herzrohr-Cava-Winkel beginnt, ist von zwei Ästen umrahmt, die von einem Gefäß stammen, das rechts vorne heraufzieht.

Der Sinusknoten hat beim Erwachsenen eine Länge von 2,5—3 cm und eine Breite von ungefähr 2 mm; er ist makroskopisch präparierbar und setzt sich aus den sogenannten spezifischen Fasern zusammen, die sich

histologisch von der Arbeitsmuskulatur dadurch unterscheiden lassen, daß sie kleiner sind, mehr Kerne haben und viel mehr Bindegewebe sie umgibt.

Im Kopfabschnitt des Sinusknotens entspringt der normale Herzreiz (Ursprungsreiz). Aber auch jede andere der sehr zahlreichen Fasern des Sinusknotens kann Reize bilden; normalerweise sind aber alle anderen Fasern „stumm“, nur *eine* der vielen im Kopfe des Sinusknotens gelegenen Fasern (Zentrum) führt das Herz. Daß *eine* Faser unter Tausenden genügt, stellt eine der zahlreichen ausgezeichneten Sicherheitsvorkehrungen im Herzen dar (v. SKRAMLIK).

Vom Sinusknoten strahlen nach allen Richtungen Verbindungsfasern (Ausläufer) aus, welche sehr bald ohne scharfe Grenze in die gewöhnliche Vorhofmuskulatur übergehen. Im Vorhofs selbst gibt es keine bestimmte Leitungsbahn, die Erregung breitet sich vielmehr nach allen Richtungen aus. Es bestehen nur bevorzugte (weil kürzeste) Verbindungswege zum linken Vorhofs oder hinunter zum Atrioventrikularsystem. Dieser geht über den Torus Loweri (Abb. 3). Außer diesen gibt es aber sehr zahlreiche andere Wege.

Spezifisches Gewebe konnte sonst im Vorhofs nicht nachgewiesen werden. Wohl wurden immer wieder Ansammlungen von spezifischen Fasern beschrieben, das kommt aber daher, daß im Vorhofs an mehreren Stellen Anhäufungen von Zellen gefunden werden, die den Zellen des Sinusknotens histologisch ähnlich sehen. Die experimentelle Medizin hat aber nie den Beweis erbringen können, daß außer dem Sinusknoten und seinen Ausläufern und dem gleich zu besprechenden Vorhofteil des A.V.-Knotens spezifisches Gewebe im Vorhofs vorkommt.

Solange die im Sinusknotenkopfe gebildete Erregung nur den Sinusknoten selbst erfaßt, sieht man im Ekg keine Abweichung von der O-Linie. Der Sinusknoten stellt wohl selbst eine ganz ansehnliche Ansammlung von Zellen dar. Er ist aber doch nicht groß genug, um genügend starke Spannungen zu erzeugen, daß sie von der Körperoberfläche abgeleitet werden könnten. Legt man im Tierversuche punktförmige Elektroden direkt an den Sinusknoten an, so kann man die mit seiner Erregung einhergehenden elektrischen Vorgänge leicht registrieren (das Eg des Sinusknotens). Das gelingt aber nicht mehr bei indirekter Ableitung von der Körperoberfläche. Erst dann, wenn die Erregung den Sinusknoten verläßt und — nach allen Seiten hin ausstrahlend — die Vorhöfe erfaßt, dann tritt im Ekg die erste Zacke auf, die Vorhof- oder die P-Zacke. Es handelt sich um eine niedrige, hinaufgerichtete (positive), sehr oft leicht aufgesplitterte Zacke (Abb. 5). Sie entsteht durch die Spannungen, die von beiden Vorhöfen geliefert werden.¹

Schon normalerweise wird zuerst der rechte Vorhof, der ja den Sinusknoten beherbergt, und dann erst, nach 0,01—0,03 Sek., der linke erregt.

¹ Die Ekge, die mit dem Siemens-Verstärker-Elektrokardiographen aufgenommen wurden, zeigen in diesem Buche eine schwarze Linie auf weißem Grunde (Zeitschreibung 0,05 Sek.). Bei den hellen (grauen) Kurven auf dunklem Grunde handelt es sich um Ekge, die mit einem Saitengalvanometer aufgenommen wurden (Zeitschreibung — wenn nicht anders vermerkt ist — 0,04 Sek.).

Dieser Zeitunterschied ist aber zu kurz, um irgendwie von Bedeutung zu sein.

Die Zeit, die zwischen der Reizbildung im Sinusknoten und dem Beginn der Erregung der Vorhöfe verstreicht (sinuaurikuläre Leitungszeit), beträgt 0,01—0,015 Sek. Da wir die Tätigkeit des Sinusknotens im Ekg nicht direkt registrieren können, kann die Dauer der sinuaurikulären Leitung nur im Experiment bestimmt werden. Die Erregung der Vorhöfe ist beendet, wenn im Ekg die Spitze der P-Zacke auftritt.

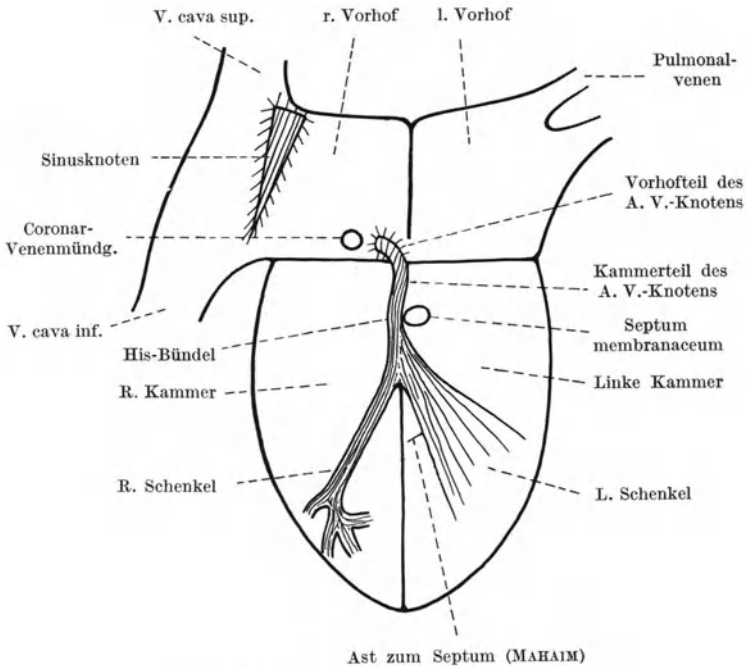


Abb. 4. Schema des Reizleitungssystems.

Die Erregung kann dann, nachdem sie die Vorhöfe erfaßt hat, mit dem Atrioventrikularsystem, der zweiten Ansammlung spezifischer Fasern, zur Kammer gelangen.

Das *Atrioventrikularsystem* beginnt mit dem Atrioventrikularknoten (A.V.-Knoten, Knoten von ASCHOFF und TAWARA, 1906). Dieser setzt sich aus einem kleinen Vorhofteil, oberhalb des Vorhofkammerseptums, und einem größeren Kammerteil, der unterhalb des Vorhofkammerseptums liegt, zusammen. Beide Teile zeigen einen verschiedenen histologischen Bau und sind voneinander scharf abzugrenzen (KUNG). Die Lage des A.V.-Knotens im Vorhofe ist leicht zu bestimmen. Man sucht die Einmündungsstelle der Koronarvene im rechten Vorhofe auf; unmittelbar davor, also im hinteren, unteren Abschnitte des interaurikulären Septums beginnt der A.V.-Knoten (Abb. 4). Auch er liegt nicht ohne Zusammenhang mit der Vorhofmuskulatur, gewissermaßen als Fremdkörper, da; von

ihm strahlen nach allen Richtungen, auch gegen das Vorhofseptum und den *linken* Vorhof hin, *Ausläufer* aus, welche die vom Vorhof herankommende Erregung auffangen und dem A.V.-System zuleiten.¹ Der Bau des A.V.-Knotens ist recht kompliziert; histologisch besteht er aus einem wirren Geflecht spezifischer Fasern, die nach allen Richtungen durcheinander gelagert sind.

Allmählich sind die Zellen mehr parallel angeordnet, die Struktur des spezifischen Gewebes wird übersichtlicher, und ohne scharfe Grenze geht so der A.V.-Knoten in jenen Abschnitt des A.V.-Systems über, den man das Bündel von HIS nennt. Auch das HISSche Bündel ist im Herzen leicht zu finden. Es liegt unmittelbar hinter demjenigen Teil des Kammerseptums, der nur Bindegewebe, aber keine Muskelfasern enthält und deshalb, gegen das Licht gehalten, durchscheinend ist (Septum membranaceum) (Abb. 4). Diese Lage macht es verständlich, daß bei manchen Fällen von angeborenem Septumdefekt auch ein kongenitaler Herzblock besteht, da nicht nur die Anlage des Septum membranaceum, sondern auch die des HISSchen Bündels gestört sein kann.

Gleich unterhalb des Septum membranaceum teilt sich das Bündel in seine beiden Hauptschenkel, je einen für die rechte und für die linke Kammer. Sie haben beide einen ganz verschiedenen Aufbau. Der rechte Schenkel verläuft als schmaler geschlossener Strang bis hinab zu den Papillarmuskeln und teilt sich erst dort in feinere Verzweigungen auf. Der linke Schenkel dagegen breitet sich gleich nach seinem Ursprunge fächerförmig aus; er sendet einen vorderen Hauptast nach vorne, einen hinteren nach hinten, dazwischen gibt es aber auch viele kleinere Äste; ein kleiner Zweig geht gleich oben, nach dem Ursprung des linken Schenkels, direkt zur Septummuskulatur ab (MAHAIM) (Abb. 4).

Die Hauptschenkel teilen sich dann in immer kleinere Äste, die miteinander ein Geflecht bilden und schließlich in ein nur mikroskopisch erkennbares Netzwerk eigenartiger großer Fasern übergehen, die die ganze Innenfläche der Kammer auskleiden und die den Übergang der Erregung zur Kamtermuskulatur vermitteln (PURKINJE-Fasern).

Jeder Reiz, der vom Vorhof zur Kammer gelangen will, muß den ganzen langen, eben beschriebenen Weg zurücklegen. Das spezifische Gewebe ist nur an zwei Stellen mit der Arbeitsmuskulatur in Verbindung. Den Übergang zum Vorhofe vermitteln die Ausläufer des A.V.-Knotens, den Übergang zur Arbeitsmuskulatur der Kammer die PURKINJE-Fasern.

Die von WAHLIN sowie CARDWELL und ABRAMSON beschriebenen, durch das Kammerseptum verlaufenden Verbindungsfasern zwischen den PURKINJE-Netzen der rechten und der linken Kammer sind noch nicht bestätigt.

Das spezifische Gewebe liegt wohl in der Kamtermuskulatur eingebettet, es ist aber von ihr durch eine Art Lympheide getrennt.

¹ Sehr oft wird der Zusammenhang des A.V.-Knotens mit der Vorhofmuskulatur so dargestellt, als ob der im rechten Vorhofe liegende Knoten nur mit diesem in Verbindung stünde. In Wirklichkeit gehen zahlreiche Verbindungsfasern auch zum linken Vorhofe hinüber. Besteht ein A.V.-Rhythmus, dann schlägt der linke Vorhof *vor* dem rechten (s. ROTHBERGER und SCHERF).

Injiziert man einen Farbstoff in diesen Lymphsack, dann färben sich die Verzweigungen des spezifischen Gewebes in ihrer Gesamtheit, nicht aber die Arbeitsmuskulatur. Diese Isolierung des spezifischen Gewebes im Verein mit seiner, noch zu besprechenden, besonderen Gefäßversorgung bewirken, daß das A.V.-System durchaus nicht immer zugleich mit der Arbeitsmuskulatur erkrankt. Die Reizleitung ist sehr oft auch dann normal, wenn die Arbeitsmuskulatur schwerst geschädigt ist. Andererseits kann, bei intakter Arbeitsmuskulatur, *nur* das spezifische Gewebe erkranken. *Das spezifische Gewebe hat seine eigene Pathologie.*

Der so komplizierte Bau des Reizleitungssystems hat den Zweck, die Erregung zu nahezu allen Teilen der Kammer *fast gleichzeitig* gelangen zu lassen. Dadurch ist die Kraft, mit der sich die Kammer zusammenzieht, eine ganz andere, als wenn die Erregung — wie beim Kaltblütherzen — sich ganz allmählich, einen Kammerabschnitt nach dem anderen ergreifend, ausbreitete.

Solange die Erregung das ganze lange A.V.-System durchläuft, sieht man im Ekg keinerlei Veränderungen (Abb. 5). Das His'sche Bündel, die Schenkel usw. bestehen wohl aus recht großen Anhäufungen von Zellen; bei ihrer Erregung entstehen jedoch viel zu geringe Spannungen, um von der Körperoberfläche aus registriert werden zu können. Die Spannungen werden zum großen Teil schon im Innern des Herzens kurz geschlossen. Man registriert deshalb nach der P-Zacke wieder eine O-Linie im Ekg. Erst dann, wenn die Erregung das A.V.-System verläßt und mit Hilfe der PURKINJE-Fasern die gewöhnliche Arbeitsmuskulatur erfaßt, sehen wir wieder Zacken im Ekg auftreten: Das Kammer-Ekg.

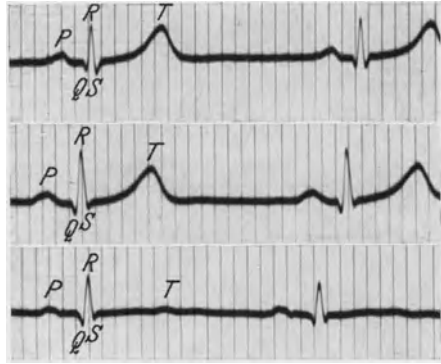


Abb. 5. Normales Ekg.

Daraus folgt, daß das spezifische Gewebe Reize bildet, Reize leitet, seine Tätigkeit im Vorhofe und in der Kammer wird aber im Ekg nicht direkt registriert; wir sehen nur ihre Folgen. Die Zacken, die wir im Ekg sehen, entstehen im Zusammenhange mit der Erregung der gewöhnlichen Arbeitsmuskulatur, nicht aber der spezifischen Fasern.

Das *Kammer-Ekg* setzt sich aus zwei Teilen zusammen, der *Anfangs- und der Endschwankung*. Die Anfangschwankung (Initialkomplex, QRS-Komplex) entsteht durch die Summe der Einzelspannungen, die bei der Erregung der Kammern gebildet werden. Sie besteht im klassischen normalen Ekg aus einer kurzen, nach unten gerichteten Q-Zacke, einer hohen hinaufgerichteten R-Zacke, der wieder eine kurze, hinuntergerichtete kleine S-Zacke folgt (s. Abb. 5).

Eine Q- und eine S-Zacke können nie hinaufgerichtet (positiv), eine

R-Zacke kann nie hinuntergerichtet (negativ) sein. Eine Q-Zacke muß immer *vor* dem R, eine S-Zacke muß *nach* dem R liegen. Die Zacken sind normalerweise schlank und dünn.

Diese von EINTHOVEN eingeführte Bezeichnung der Ekg-Zacken ist allgemein üblich und hat sich gegen jede Neubenennung behauptet. Es gibt aber eine Reihe von Schwierigkeiten, die nicht unerwähnt bleiben dürfen.

Schreibt man das Ekg gleichzeitig in mehreren Ableitungen, dann findet man nicht selten, daß gleichzeitig mit einem R in der einen Ableitung ein S in der anderen auftritt. Wiederholt wurde in einem solchen Falle die S-Zacke als ein negatives R bezeichnet. Diese Art des Vorgehens ist Anlaß für Verwirrung, sie führt zu Irrtümern und empfiehlt sich deshalb nicht.

Findet man bei einem situs inversus in Abltg. I eine Anfangsschwankung, die sich zu der normalen spiegelbildlich verhält (s. S. 30), so ist es also nicht empfehlenswert, die Kurve so zu beschreiben, daß auf eine positive Q- eine negative R-Zacke folgt und dann wieder ein S auftritt. Man hält sich besser an die Regel, die erste hinaufgerichtete Zacke als R, die hinuntergerichtete Zacke, die ihr vorausgeht, als Q, die hinuntergerichtete Zacke, die ihr folgt, als S zu bezeichnen.

Nicht selten findet man (im Saitengalvanometer-Ekg häufiger als im Spannungs-Ekg) nach der S-Zacke wieder eine hinaufgerichtete kleinere oder größere Zacke (s. Abb. 29), die keinen Namen hat („innominata“, Nachzacke). Bei schweren intraventrikulären Leitungsstörungen können noch mehr neue Zacken auftreten. Dann empfiehlt es sich, die Anfangsschwankung in der Weise zu beschreiben, daß man durch das + - oder — -Vorzeichen die Richtung der Zacken angibt und dazu noch ihre Größe in Millimeter anführt (MACGINN und WHITE). Ein Beispiel für die Beschreibung der Anfangsschwankung bei einem Normalfalle (wie Abltg. II in Abb. 5) wäre: —2, +8, —1. Durch diese Bezeichnung ist die Form der Anfangsschwankung klar und eindeutig ausgedrückt.

Man hat früher die einzelnen Zacken mit der Erregung bestimmter Herzteile in Zusammenhang gebracht. Seitdem man aber nachweisen konnte, daß durch das Reizleitungssystem die Erregung fast gleichzeitig zu den verschiedensten Stellen der rechten und der linken Kammer, in der Gegend der Herzspitze sowohl wie der Basis, gelangt, wurden diese Bemühungen aufgegeben.

Sobald beide Kammern in Erregung versetzt sind, registrieren wir im Ekg wieder eine O-Linie, das *Zwischenstück* oder die S—T-Strecke, da nunmehr die Spannungen ganz ausgeglichen sind und an den Ableitungsstellen keine Spannungsdifferenzen bestehen. Sobald aber dann die Erholung von der Erregung (Desaktivierung) beginnt, treten wieder Spannungsunterschiede auf und wir finden im Ekg die Endschwankungszacke, die *T-Zacke*.¹

Der Erregungsvorgang selbst läuft sehr rasch ab und ruft sehr steile, kurz dauernde Zacken hervor. Die Erholung von der Erregung erfordert

¹ Nach ROTHBERGER spricht man bei der träge ablaufenden „T-Zacke“ besser von einer *T-Welle*. Diese Bezeichnung ist auch sicher richtiger. Wir wollen aber bis zur endgültigen Regelung der Nomenklatur vorläufig die alte, eingeführte Bezeichnung beibehalten.

in jeder Einzelfaser längere Zeit, so daß die T-Zacke träger und breiter ist als die Anfangschwankung.

Würde die Erholung genau so rasch vor sich gehen, würde sie in den einzelnen Teilen des Myokards in derselben Reihenfolge stattfinden wie die Erregung, und würde das Herz bei der Systole seine Lage im Brustkorb nicht ändern, dann müßte die Endschwankung ein genaues Spiegelbild der Anfangschwankung sein. In Wirklichkeit verläuft aber der Erholungsprozeß viel langsamer, er dauert in den verschiedenen Muskelabschnitten wahrscheinlich auch verschieden lange, er geht nur in *ähnlicher*, aber nicht in gleicher Reihenfolge vor sich wie die Erregung, und das Herz ändert seine Lage bei der Kontraktion sehr beträchtlich. Alle diese Faktoren bewirken, daß die Erholungskurve, die *T-Zacke*, eine ganz andere Form aufweist als die Anfangschwankung. Sie ist normalerweise eine niedrige, positive Welle, die träge abläuft.

Recht häufig findet man im Ekg von Normalfällen nach der T-Zacke eine weitere, noch trägere und niedrigere Zacke, die als U-Welle bezeichnet wurde. Da sie nach der T-Zacke, am Beginn der Diastole, zu liegen kommt, hat sie mit der Kammererregung oder -erholung sicher nichts zu tun. Eine sichere Erklärung für sie steht noch aus. Man hat sie mit der Erregung der glatten Muskulatur im Anfangsteil der Aorta und der Pulmonalarterie in Zusammenhang gebracht (HERING). Das systolische Schlagvolumen wird ja zunächst von den Anfangsteilen der großen Gefäße aufgefangen und dann weiterbefördert. Das Vorkommen oder Fehlen einer U-Welle ist von keiner pathologischen Bedeutung (U-Wellen sind in Abb. 7, 8 und 89 zu sehen). In Ekgen, die nach körperlicher Anstrengung geschrieben werden, findet man die U-Wellen sehr häufig. Die Angabe einzelner Autoren, daß man in *jedem* technisch einwandfrei aufgenommenen Ekg eine U-Welle findet, kann ich nicht bestätigen.

Die Zacken des normalen Ekg zeigen bei verschiedenen Fällen und in den einzelnen Ableitungen desselben Falles sehr weitgehende Formverschiedenheiten, die S. 16 besprochen werden.

Für die Beurteilung des Ekg ist die Kenntnis einiger Zahlenwerte notwendig. Uns interessiert zunächst die Zeit, die zwischen der Vorhof- und der Kammererregung verstreicht (*Überleitungszeit*). Sie wird bestimmt, indem man im Ekg die Entfernung zwischen dem *Beginn* der P-Zacke und dem *Beginn* der Anfangschwankung ausmißt. Dieses P—Q-Intervall (beim Fehlen einer Q-Zacke das P—R-Intervall) umfaßt also die Erregung der Vorhöfe sowie die Erregungsleitung im A.V.-System. Es dauert normalerweise zwischen 0,12 und 0,20 Sek. Alle Werte, die kürzer als 0,12 oder länger als 0,20 Sek. sind, können als abnorm bezeichnet werden.

Wichtig ist auch die *Breite der Anfangschwankung*, die uns die Dauer der Kammererregung anzeigt. Diese erfolgt mit Hilfe des Reizleitungssystems sehr rasch und ist gewöhnlich in 0,05—0,08 Sek. beendet. Die Grenzwerte des noch Normalen bewegen sich zwischen 0,05—0,10 Sek.; eine Anfangschwankung beim Gesunden, die 0,10 Sek. breit ist, wird allerdings selten gefunden und muß immer schon auf das Vorliegen eines pathologischen Prozesses verdächtig sein.

Die Länge des Zwischenstückes, die Dauer der T-Zacke schwanken auch beim Normalen sehr. Es gibt normalerweise S—T-Strecken, die nur 0,03 lang sind, sie können aber auch 0,15 Sek. und darüber andauern. Die Länge des Zwischenstückes ist von der Herzfrequenz weitgehend abhängig. Sie nimmt im allgemeinen bei steigender Frequenz ab. Nach Arbeit, bei Tachykardien, ist sie deshalb bei demselben Patienten deutlich kürzer als im Ruhezustand. Man hat wiederholt versucht, die Länge der S—T-Strecke in einen Zusammenhang mit dem Zustand des Herzens zu bringen, diese Bemühungen blieben jedoch ohne Ergebnis.

Die Frage, ob man die Anfang- oder die Endschwankung nur mit der Erregung oder auch mit der Kontraktion der Kammer in Zusammenhang bringen darf, ist noch nicht entschieden. Beweisende Versuche sind schwer, da normalerweise immer zwangsläufig auf die Erregung eine (maximale) Kontraktion folgt.

Es ist aber bekannt, daß man beim Sterbenden noch einige Minuten nach dem durch die üblichen klinischen Methoden festgestellten Herzstillstand Kammerkomplexe im Ekg finden kann. DE BOER zeigte, daß man von einem Froschherzen, das in destilliertes Wasser gegeben wird, so daß durch Quellung der Muskulatur ein Herzstillstand auftritt, dennoch Kammer-Ekge erhält. Untersuchungen aus der Schule EINTHOVENS haben wohl bewiesen, daß sich dabei der Herzmuskel noch kontrahiert, die Kontraktionen sind aber isometrisch, da sich die Muskelfasern infolge der Quellung nicht verkürzen können. Vom Standpunkte der Dynamik des Herzens aus betrachtet (der den Kliniker am meisten interessiert), stehen solche Herzen still.

Feststeht auch die Tatsache, daß man bei Kontraktilitätsphänomenen, wie z. B. dem Herzalternans, im Ekg sehr oft keine Veränderungen sieht und manchmal sogar der schwächeren Kontraktion der größere Kammerkomplex entspricht (LEWIS).

Jedenfalls darf man aus der Größe der Ausschläge allein keinen Schluß auf den Zustand des Myokards in dem Sinne ziehen, daß man aus größeren Ausschlägen auf kräftigere Kontraktionen schließt. Wir werden sehen, daß die Ausschlaggröße von sehr vielen extrakardialen Faktoren beeinflusst wird. Ob der Herzmuskel voll leistungsfähig ist, ob das Herz insuffizient ist, kann aus dem Ekg nie erkannt werden. Das Ekg zeigt uns aber — wie wir sehen werden — an, ob die Erregung des Herzmuskels normal verläuft und ob Erkrankungsherde im Herzmuskel bestehen.

Das spezifische Gewebe leitet im Bereiche des Hischen Bündels und der Verzweigungen des Reizleitungssystems die Erregung etwa zehnmal rascher als die gewöhnliche Kammermuskulatur. Am langsamsten leitet der A.V.-Knoten. Nach den Berechnungen von LEWIS leitet der A.V.-Knoten die Erregung 200 mm in der Sekunde, die Kammermuskulatur 400 mm, die Vorhofmuskulatur 1000 mm, das Reizleitungssystem (mit Ausnahme der Knoten) 4000 mm in der Sekunde.

Die *Blutversorgung* des spezifischen Gewebes im Herzen ist außerordentlich reichlich.

Der Sinusknoten wird von einem typischen Gefäß versorgt, das von

der rechten Koronararterie abgeht und rechts vorne am Herzohr hinaufzieht (Abb. 3) (Ramus atrialis dexter anterior). Dort anastomosiert dieser Ast häufig mit einer kleinen Arterie, die von der linken Koronararterie kommt. Die Unterbindung eines Gefäßes allein genügt gewöhnlich nicht, um die Sinusknotentätigkeit auszuschalten (ROTHBERGER und SCHERF).

Eine auffallend große Arterie mitten im Sinusknoten ist für sein histologisches Bild charakteristisch (KOCH). Die Sinusknotenarterien zeigen in ihrem Verlaufe häufig Verschiedenheiten.

Der A.V.-Knoten und das HISSche Bündel werden in der Regel von einem großen Aste der rechten Koronararterie versorgt (Ramus septi fibrosi, HAAS). An der Ernährung des linken Schenkels beteiligen sich beide Koronararterien, der rechte Schenkel erhält sein Blut fast ausschließlich vom Ramus descendens der linken Koronararterie. MAHAIM weist auf diese Tatsache besonders hin, da sie ungünstigere Bedingungen für den rechten Schenkel schafft.

Die Skizze in Abb. 6 (nach MAHAIM) gibt die Ernährungsverhältnisse des A.V.-Systems schematisch wieder.

Auch im Gebiete des A.V.-Systems findet man im Verlaufe der Gefäße reichliche Varietäten. So beteiligt sich in etwa 10% der Fälle hauptsächlich die linke Koronararterie an der Ernährung des HISSchen Bündels und des A.V.-Knotens. Anastomosen zwischen den einzelnen Ästen der beiden Koronararterien sind reichlich vorhanden. Auch bei jenen Fällen von Mesaortitis, bei denen ein Koronarostium vollständig verschlossen und das andere höchstgradig verengt war, sahen wir nie eine Störung der Reizbildung oder der Reizleitung auftreten! Es müssen also auch die Anastomosen des Koronarsystems mit den Bronchialarterien oder den Perikardial- und Aortengefäßen für die Ernährung des spezifischen Gewebes einspringen können.

Diese Selbständigkeit in der Ernährung des spezifischen Gewebes, die zahlreichen Verbindungen zwischen den Ästen beider Koronararterien unterstützen seine Isolierung von der Arbeitsmuskulatur und erklären wieder jene häufigen Fälle, bei denen trotz schwerster Erkrankung der Koronargefäße und der Arbeitsmuskulatur das spezifische Gewebe intakt bleibt.

Auch die *Innervation* des spezifischen Gewebes ist ausgezeichnet. Jede spezifische Muskelfaser ist von einem *Geflecht* von Nervenfasern umgeben, so daß man die Schwierigkeiten begreift, die sich gerade hier einer experimentellen Trennung von Nerven- und Muskelfasern entgegenstellen. Die Nervenfasern gehören dem Vagus und dem Sympathikusystem an.

Sympathikusfasern lassen sich überall im Herzen nachweisen. Sie sind

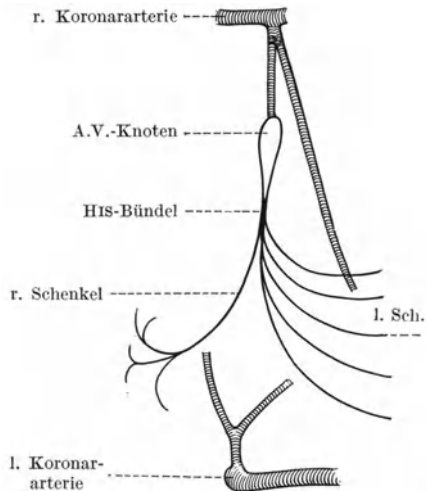


Abb. 6. Schema der arteriellen Blutversorgung des A.V.-Leitungssystems (nach MAHAIM).

im Sinusknoten sehr reichlich, im A.V.-Knoten aber schon weniger zahlreich vorhanden; man findet sie aber auch in den tieferen Kammerabschnitten. Vagusfasern wurden jedoch mit Sicherheit nur bis ins Gebiet des A.V.-Knotens hinunter gefunden. In den tieferen Kammerabschnitten wurden Vagusfasern nie histologisch gesehen, und es wurden auch nie einwandfrei pharmakologisch oder experimentell direkte Vaguswirkungen nachgewiesen. Alle diese Frage betreffenden älteren Arbeiten, die zu gegenteiligen Schlüssen kamen, ließen sich durch neuere, mit moderner Methodik ausgeführte Untersuchungen nicht bestätigen (DRURY, ROTHBERGER und SCHERF).

Eine die Kontraktion, die Reizbildung, die Reizleitung *in der Kammer* hemmende *direkte* Vaguswirkung gibt es nicht! Darum existiert auch die wiederholt beschriebene „vagale“ Herzschwäche nicht. Vom Zweckmäßigkeitstandpunkt aus betrachtet, ist diese Tatsache für den Organismus außerordentlich vorteilhaft; es würde für die Erhaltung des Lebens eine große Gefahr bedeuten, wenn der alle Grundeigenschaften des Herzens hemmende Vagus die Kammertätigkeit direkt beeinflussen könnte.

Der Vagus kann allerdings die Kammertätigkeit *indirekt* auf dreierlei Wegen ändern:

1. Durch Hemmung der Reizbildung im Vorhofs und durch eine verlangsamte Reizleitung zur Kammer. Überschreitet diese Hemmung ein gewisses Ausmaß, dann hilft sich die vom Vagus unabhängige Kammer, wie wir sehen werden, mit ihrer eigenen Automatie.

2. Durch die Veränderung der Weite der Koronararterien, die vom Vagus konstriktorisch innerviert werden.

3. Die bei einer Vagusreizung im Vorhofs freiwerdenden Vagusstoffe (LOEWI) können durch die venösen Ostien in die Kammern gelangen und dort schwache, nur unter besonderen Bedingungen nachweisbare Wirkungen entfalten (SCHERF, bestätigt von ENGELHART).

Bei manchen Versuchstieren wirkt der rechte Vagus mehr auf den Sinusknoten (die Reizbildung), der linke mehr auf den A.V.-Knoten (und deshalb auf die Reizleitung) ein (ROTHBERGER und WINTERBERG). Beim Menschen wird dieser Unterschied oft vermißt.

Formvariationen des normalen Elektrokardiogramms.

Es gibt nicht zwei Menschen auf Erden, welche völlig gleiche Ekge aufweisen. Das Ekg eines jeden zeigt irgendwelche Besonderheiten. Nur bei eineiigen Zwillingen fällt die außerordentlich große Ähnlichkeit der Ekge auf (ALMEIDA, PARADE).

In Abb. 7 sind Kurvenabschnitte aus den drei Ableitungen von sieben Fällen zu sehen, die einen normalen Kreislauf hatten und beschwerdefrei waren. Die Kurven zeigen deutlich die großen Formverschiedenheiten der von verschiedenen Individuen stammenden Ekge. Diese Verschiedenheiten gehen so weit, daß man vorgeschlagen hat, bei Kriminellen statt der Fingerabdrücke das Ekg zu schreiben. Der Vorschlag wurde begreiflicherweise nicht angenommen, da das Ekg durch verschiedene Ursachen sich sehr rasch und weitgehend verändern kann.

Am häufigsten findet man beim Gesunden abnorme Zacken in der Abltg. III. Die Abltg. III ist so sehr die „Ableitung der Ausnahmen“, daß es nicht oft gelingt, bei einem Gesunden ein klassisch normales Ekg in Abltg. III zu schreiben. In Abb. 7 ist, ohne daß darauf bei der Auswahl der Kurven geachtet wurde, bei jedem Falle — mit einer Ausnahme (Nr. 5) — die Abltg. III irgendwie abnorm.

Schon die P-Zacke zeigt in Abltg. III häufig Formverschiedenheiten: Sie ist stärker aufgesplittert, sie kann unsichtbar oder negativ sein. Ungefähr 15% der Gesunden zeigen in Abltg. III abnorme P-Zacken.

Die Anfangsschwankung ist — wie aus Abb. 7 hervorgeht — in Abltg. III oft aufgesplittert, verplumpt und verknotet. Die T-Zacke kann fehlen, sie ist negativ oder biphasisch. Diese Formänderungen der T-Zacken in Abltg. III werden in nahezu 40% der Normalfälle gefunden. Auch dann, wenn sie zunächst fehlten und erst unter unserer Beobachtung auftreten, sind sie nicht verwertbar, da — wie S. 50 besprochen wird — schon durch eine Änderung des Zwerchfellstandes hochgradige Änderungen der T-Zacken in III auftreten können.

Die Variationsbreite der Ekg-Zacken in Abltg. I und II ist viel kleiner:

Die P-Zacke ist manchmal spitz, häufig aufgesplittert. Sie kann auch in I und II (allerdings viel seltener als in III) beim Gesunden unsichtbar sein. Sie ist bis 0,10 Sek. breit und übersteigt selten eine Höhe von 2 mm.

Die auf die P-Zacke folgende P—Q-Distanz liegt häufig unter der O-Linie. Das kommt daher, daß auf die P-Zacke ebenso eine Nachschwankung folgt wie auf den QRS-Komplex. Jede Erregungswelle wird von einer Erholungswelle gefolgt sein. Sie ist bloß sehr klein und

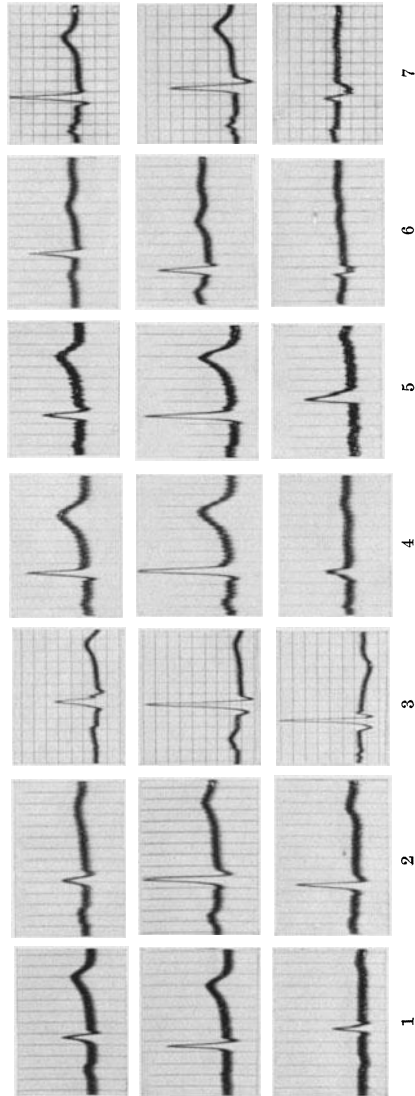


Abb. 7. Normale Ekg von 7 Patienten, die keine Kreislaufkrankung hatten. Die 3 Ableitungen sind untereinander geschrieben.

wird durch den QRS-Komplex überdeckt. Sind die P-Zacken sehr groß, dann ist dieses „T des P“ (die Ta-Welle) an der tiefer unter der O-Linie liegenden P—Q- (oder P—R-) Strecke zu erkennen. Leichter sieht man sie dann, wenn die P-Zacken nicht von einem Kammerkomplex gefolgt sind (Herzblockfälle). Diese Nachschwankung des P ist bei positiver P-Zacke in der Regel deutlich nach unten, bei negativer nach oben gerichtet, sie verläuft also gegensinnig (Abb. 88). Sie wird dann, wenn das Ekg nach körperlicher Anstrengung registriert wird, stärker ausgeprägt. Das „T“ des P, die Ta-Welle, verläuft so träge und langgezogen, daß es sogar die Lage des Zwischenstückes beeinflussen kann! (s. Abb. 88.)

Die Länge der Überleitungszeit, vom Beginn des P bis zu Beginn des Q (oder R) gemessen, bewegt sich beim Gesunden — wie schon erwähnt wurde — zwischen 0,12—0,20 Sek. Die Ausmessung der Kurven kann ergeben, daß diese Distanz in den einzelnen Ableitungen nicht gleich lang ist. Das kommt daher, daß der Beginn der P-Zacke in der einen oder in der anderen Ableitung nicht genau feststellbar ist, da sie sich von der O-Linie nicht abhebt; ebenso kann auch die Anfangsschwankung manchmal in ihrem Anfangsteile nicht erkannt werden. Die P-Zacke und die Anfangsschwankung entstehen, wie alle anderen Zacken des Ekg — wie gleich vorweggenommen sei —, aus einer Summe von positiven und negativen Spannungen, die, einzeln registriert, hinauf- *und* hinuntergerichtete Ausschläge im Ekg hervorrufen würden. Die Summation gleich großer positiver und negativer Spannungen kann, für eine Zeit, einen 0-Wert ergeben. Es empfiehlt sich, jene Überleitungszeit der drei Ableitungen als dem richtigen Wert am nächsten kommend anzusehen, welche am längsten ist.

Die Länge der Überleitungszeit kann zwischen den angegebenen Grenzwerten auch bei demselben Gesunden, abhängig von der Herzfrequenz, schwanken. Sie ist bei Kindern durchschnittlich kürzer.

Die Q-Zacke kann oft fehlen. Sie übersteigt normalerweise in Abltg. II nicht die Länge von 3 mm. Die R-Zacke kann ausnahmsweise eine Länge von 20 mm erreichen; die S-Zacke, die in der einen oder der anderen Ableitung auch sehr häufig fehlt, kann doppelt so tief werden wie die Q-Zacke. Normalerweise ist das R in Abltg. II am höchsten. Ausnahmen sind jedoch nicht selten.

Leichte Aufsplitterungen und Knotenbildungen der Anfangsschwankung kommen auch normalerweise vor; besonders oft findet man sie nahe an der Basislinie. Sie werden auf einen abnormen Bau des Reizleitungssystems zurückgeführt, das phylogenetisch jung ist und viele Variationen zeigt. Die Breite der ganzen Anfangsschwankung, die immer vom *Beginn* der Q- (R-) Zacke bis zum *Ende* der S- (R-) Zacke gemessen wird, schwankt — wie erwähnt — beim Gesunden zwischen 0,05 und 0,10 Sek. ist aber meistens kleiner als 0,08 Sek. Bei großen, kräftigen Menschen werden durchschnittlich höhere Werte gefunden. Die Breite der Anfangsschwankung ist aus den früher angeführten Gründen auch beim Gesunden nicht in allen Ableitungen gleich. Man nimmt, wenn in den einzelnen Ableitungen verschiedene Werte gemessen werden, den höchsten als den

richtigen an; er wird meistens in Abltg. III oder einer thorakalen Ableitung (S. 106) gefunden.

Das Zwischenstück hat — wie erwähnt — eine verschiedene Länge. Es liegt beim Gesunden nicht immer ganz in der O-Linie. Es kann im Saitengalvanometer-Ekg normalerweise 0,10 mm oberhalb oder unterhalb der O-Linie liegen. Beim Spannungs-Ekg sind Verlagerungen bis zu 1 mm *oberhalb* der O-Linie normalerweise möglich. Eine erregte Herztätigkeit (nach Körperarbeit, bei Hyperthyreosen) kann auch leichte Verlagerungen des Zwischenstückes nach unten herbeiführen (s. auch S. 78).

Die T-Zacke ist in Abltg. I und II normalerweise mindestens 1,5 mm hoch; ihre Höhe kann auch 5 mm, selten mehr, erreichen. Sie ist meistens rund, selten spitz, Anfang und Ende heben sich nicht immer scharf ab. Bei Zwerchfelltiefstand kann die T-Zacke in Abltg. I sehr niedrig sein. Sie ist nie aufgesplittert, nie verknötet, nie verdoppelt.

Es ist klar, daß alle angeführten Zahlenwerte für die Größe der Zacken im Normal-Ekg nur für jene Ekge gelten, die mit geeichtem Apparat (Patient im Stromkreis) aufgenommen wurden.

Die meisten Ekge in Abb. 7, die von gesunden, jungen Menschen stammen, zeigen irgendeine Besonderheit.

Beim 1. Falle (von links nach rechts) ist das P in Abltg. III negativ, in II ist es nahezu unsichtbar. Beim 2. Falle zeigt die P-Zacke, besonders in Abltg. I, eine Aufspaltung, die Anfangsschwankung ist in I niedrig. Beim 3. Falle ist in Abltg. I im absteigenden Schenkel des R, nahe der Grundlinie, eine Aufspaltung zu sehen. Das T in III ist negativ. Bei der 4. Kurvenreihe ist das Zwischenstück in I und II deutlich erhöht, die Anfangsschwankung ist verdickt und verknötet, das T ist sehr klein. Auch beim 5. Falle ist das Zwischenstück in II deutlich oberhalb der O-Linie. Beim 6. Falle ist die Anfangsschwankung in III abnorm, es sind deutliche U-Wellen, besonders in II zu sehen. In der 7. Reihe ist das P in allen Ableitungen aufgesplittert, die Anfangsschwankung in III zeigt eine tiefe, aufgesplitterte S-Zacke, das T fehlt in III fast vollständig.

Entstellung des Elektrokardiogramms durch unzweckmäßige Schreibung.

Das Ekg kann durch unzweckmäßige Ableitung, z. B. mit polarisierbaren Elektroden oder durch Anwendung eines Kondensators derart entstellt werden, daß es pathologische Veränderungen vortäuscht. Einzelne Zacken zeigen dann abnorme Vergrößerungen oder Verkleinerungen, das Zwischenstück wird verlagert, die T-Zacken werden diphasisch.

In Abb. 8 sehen wir zwei Ekge, die unmittelbar nacheinander, bei demselben gesunden 20jährigen Manne aufgenommen wurden; die obere Kurve wurde mit dem großen Saitengalvanometer von EDELMANN mit Benutzung eines Kondensators, die untere mit dem Siemens-Verstärker-elektrokardiographen geschrieben. Wir sehen, daß im Saitengalvanometer-Ekg in Abltg. I eine sehr tiefe S-Zacke besteht, während im Verstärker-Ekg die S-Zacke viel kleiner ist. In Abltg. II und III sind nur in der Saitengalvanometerkurve S-Zacken zu sehen, sie fehlen im Verstärker-Ekg.

Die S—T-Strecke ist in Abltg. I im Saitengalvanometer-Ekg (durch Polarisation) ganz abnorm über die O-Linie verlagert; das Verstärker-Ekg zeigt ein normales Zwischenstück. Die T-Zacke ist in Abltg. I wohl auch im Saitengalvanometer-Ekg positiv; sie zeigt aber eine negative Nachphase, die einen typischen Polarisationseffekt darstellt und im Verstärker-Ekg fehlt; U-Wellen (am deutlichsten in Abltg. II) sind in beiden Kurven zu sehen.

Es ist für technisch nicht einwandfrei aufgenommene Saitengalvanometer-Ekge typisch, daß sie zu tiefe S-Zacken, abnorme S—T-Strecken und diphasische T-Zacken zeigen, Ekge also, die man — bei richtiger, einwandfreier Registrierung — nur unter pathologischen Bedingungen findet. Unkenntnis dieser Tatsachen veranlaßt oft folgenschwere Irrtümer.

Darüber, ob die Saitengalvanometer oder die Spannungselektrokardiographen einwandfreie Kurven geben und deshalb vorzuziehen sind, gehen die Ansichten auseinander. Dem Saitengalvanometer wird u. a. eine zu geringe Eigenschwingungszahl und ein Leistungsentzug vorgeworfen, da der durch den Apparat fließende Strom einen Spannungsabfall

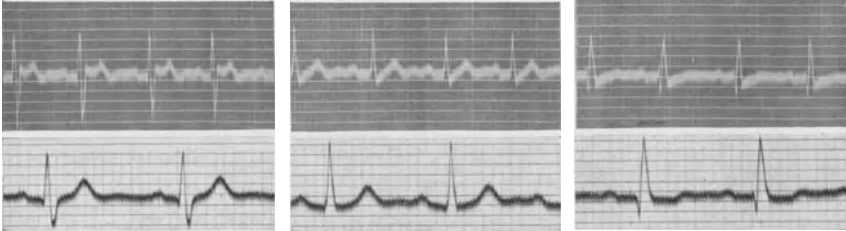

Abb. 8. 2 Ekge von demselben Patienten. Oben mit einem Saitengalvanometer und Kondensator, unten mit einem Spannungsapparat geschrieben.

herbeiführt. Dieser Spannungsabfall wird von anderen geleugnet, oder als so gering bezeichnet, daß er bedeutungslos ist.

Ein Nachteil einzelner Verstärker-Elektrokardiographen besteht aber darin, daß bei ihnen die Eichung nicht mit dem Patienten im Stromkreis durchgeführt werden kann. Es wurde auch behauptet, daß das Ekg durch die Verstärkung entstellt wird.

Mir scheint es, daß Apparate, die nach beiden Prinzipien gebaut sind, für klinisch-praktische Zwecke vollwertige Kurven geben, sobald man gewisse Regeln bei der Aufnahmestechnik beachtet (kein Kondensator beim Saitengalvanometer!) und die Eigenheiten des betreffenden Apparates berücksichtigt.

Es gibt mehrere Ursachen für die *Entstellung des Ekg durch äußere Einwirkungen*.

1. Unruhe des Kranken, Bewegungen des Kopfes, der Extremitäten. Alles das führt dazu, daß die Saite durch herzfremde Muskelaktionsströme aus der Ruhelage gebracht wird (Abb. 9 b). Besteht ein Tick, dann treten Störungen in regelmäßigen Abständen auf, sodaß sie mit pathologischen Herz Zacken verwechselt werden können.

2. Sehr häufig ist das Ekg durch Wechselstrom entstellt. Es gibt

Zimmer und Gebäude, die mit vagabundierenden Induktionsströmen ver-
seucht sind. Diese können das Ekg manchmal so sehr überdecken, daß
keine verwertbare Kurve geschrieben werden kann. Diese Störung ist an
der Regelmäßigkeit der Schwingungen im Ekg zu erkennen (Abb. 9c).
Die meisten Kurven dieses Buches zeigen die Wechselstromschwingungen
in geringerem oder stärkerem Grade. Man kann diese Störung oft durch Einhüllen des Patienten
in eine Isolierdecke beseitigen oder vermindern.

3. Durch Schlotterkontakte kann das Ekg nicht selten Störungen zeigen, die zu Ver-
wechslungen mit abnormen Zacken Anlaß
geben können (s. Abb. 63).

4. Durch einen Tremor des Kranken kann das Ekg Störungen aufweisen, die besonders
bei Hyperthyreosen, Greisen, schwer kachek-
tischen Patienten eine feinere Kurvenanalyse
zuweilen unmöglich machen (Abb. 9d). In
Abltg. I ist diese Veränderung gewöhnlich am
stärksten, in Abltg. II und III viel geringer,
weil die beiden Arme am Tremor am meisten
beteiligt sind. Zuweilen ist es notwendig, eine
thorakale Ableitung zu wählen, um bei solchen
Kranken das Ekg, vor allem das Aussehen der
kleineren Zacken, beurteilen zu können. Zur
Verminderung dieser Störung muß der Patient
in einem warmen Raume liegen, die Binden
zur Befestigung der Elektroden müssen in
warme gesättigte Kochsalzlösung getaucht sein.
Die Muskeln müssen — wie im Schläfe — er-
schlafft sein.

5. Erschütterungen des Apparates (durch
Zuschlagen einer Türe, durch Vorbeifahren
eines schweren Lastautos vor dem Gebäude,
in dem gerade ein Ekg aufgenommen wird)
können das Ekg verändern (Abb. 9a).

Das Dreieckschema von EINTHOVEN.

Das Ekg, das wir bei einem Patienten in
den drei Ableitungen schreiben, wird durch
ein und denselben Vorgang, den Erregungs und den Erholungsprozeß des
Herzens veranlaßt. Wir beobachten dieses Ereignis gewissermaßen von drei
verschiedenen Standpunkten aus. Wenn sich das Herz — das die elek-
trischen Spannungen liefernde Organ — irgendwie verändert, muß diese
Änderung in den drei Ableitungen in bestimmter Weise zum Ausdruck
kommen. Je nach dem Sitz und dem Ausmaß der Änderungen im
Erregungsprozesse wird man in der einen oder der anderen Ableitung
mehr davon wahrnehmen. Da aber in allen Ableitungen derselbe Vor-

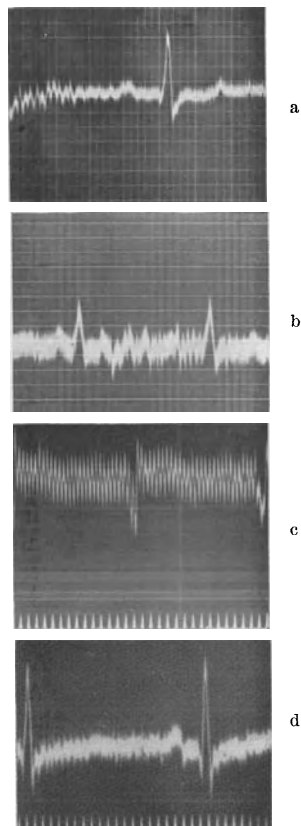


Abb. 9a—d. Entstellung des Ekg's durch äußere Erschütterung (a), durch Unruhe des Kranken (b), durch Wechselstrom (c) und durch Muskelzittern (d).

gang untersucht wird, ist zu erwarten, daß eine gesetzmäßige Beziehung zwischen der Zackengröße und -form in den drei Ableitungen besteht.

Diese Beziehung wurde von EINTHOVEN entdeckt und durch die einfache Gleichung ausgedrückt: Abltg. II = Abltg. I + Abltg. III.

Schreiben wir — wie es in Abb. 30 geschehen ist — mit einem geeigneten Apparate (Doppelsaitengalvanometer) gleichzeitig Abltg. I und III, so können wir uns die Abltg. II aus der algebraischen Summe der Zacken in I und III konstruieren¹. Besteht in Abltg. I eine positive, in Abltg. III eine gleich große negative P-Zacke, dann kann in Abltg. II die P-Zacke fehlen (s. Abb. 7, 1. Kurvenreihe von links). Besteht in Abltg. I und in Abltg. III eine mittelgroße R-Zacke, dann ist in II die R-Zacke, als genaue Summe von I und III, am höchsten. Ein Überblick über alle in diesem Buche abgebildeten, in den drei Ableitungen registrierten Ekg zeigt, daß diese Regel stimmt. Eine genaue Konstruktion der Abltg. II ist allerdings nur möglich, wenn die Abltg. I und III *gleichzeitig* mit einem Doppelsaitengalvanometer geschrieben wurden, weil man nur dann die Summation in jeder Phase der Anfangs- und der Endschwankung richtig durchführen kann. Die Anfangsschwankung hebt sich manchmal in der einen Ableitung später von der Grundlinie ab als in der anderen (s. S. 18), so daß man nicht einfach die Spitzen der R- oder S-Zacken summieren darf. Einem R in der einen Ableitung kann auch ein S in der anderen entsprechen usw.

Der mathematische Beweis für diese Regel konnte von EINTHOVEN erbracht werden. Wir leiten wohl das Ekg von den Extremitäten ab; diese geben uns aber nur die Spannungen wieder, die an jenen Stellen des Körperstammes auftreten, an denen die Extremitäten sich absetzen. Wenn wir vom rechten Arm ableiten, erhalten wir dasselbe Ekg wie von der rechten Schulter. Der Arm ist nur Leitmedium, ebenso wie der Draht, der den Strom zum Apparat leitet. Verbinden wir die Stelle, an der der rechte und der linke Arm sowie das linke Bein vom Stamme entspringen, miteinander, so erhalten wir annähernd ein gleichseitiges Dreieck (Abb. 10a). Nehmen wir an, daß die Richtung der Erregungsausbreitung (die elektrische Achse) mit einer bestimmten Neigung zur Horizontalen verläuft und nehmen wir an, daß in einem gegebenen Momente die Spannung, die im Herzen gebildet wird, eine bestimmte, auf diese Linie aufgetragene Größe hat (e). Man wird dann in den drei Ableitungen von dieser Spannung ein ganz bestimmtes Ausmaß registrieren. Man erhält dieses Maß, wenn man von den Endpunkten der Linie e auf die drei Ableitungslinien Senkrechte zieht. Die Messung überzeugt tatsächlich, daß die Projektion von e auf II ebenso lang ist, wie die Summe der Projektionen auf I und III ($e_2 = e_1 + e_3$).

Ändert sich die Richtung der elektrischen Achse, so treten sofort in den einzelnen Ableitungen Änderungen auf, auch wenn die Spannungen

¹ Man verwendet für solche Untersuchungen besser Verstärker-Elektrokardiographen, weil bei den Saitengalvanometern eine Ableitung das Aussehen der anderen beeinflusst.

des Herzens (e) gleich bleiben. Man kann aus dem Dreieckschema alle praktisch in Frage kommenden Möglichkeiten ableiten. Bei einer Steilstellung der Herzachse ist die Projektion auf I sehr klein (Abb. 10 b), und wir werden sehen (S. 33), daß in diesem Falle tatsächlich in I sehr kleine Anfangsschwankungen auftreten. Ebenso wird dann, wenn der Winkel, den die elektrische Achse mit der Horizontalen bildet, annähernd 30° beträgt, die Projektion auf III sehr klein sein (Abb. 10 c) usw. Bei noch kleinerem Winkel wird man in III eine Umkehr der Ausschlagsrichtung finden (Abb. 10 d).

Abgesehen von dieser geometrischen gibt es auch eine exakte rechnerische Beweisführung, die aber — weil für praktische Zwecke belanglos — an dieser Stelle nicht gebracht wird. Sie ist in jedem größeren Lehrbuche der Physiologie nachzulesen.

Schneidet man eine Eisenplatte entsprechend einem gleichseitigen Dreieck zu recht, erzeugt man annähernd in der Mitte des Dreiecks eine elektrische Spannung von bestimmter Größe und Richtung und leitet man von den drei Spitzen des Dreiecks ab, dann kann man die Richtigkeit der Regel von EINTHOVEN experimentell nachweisen. Derselbe Beweis gelang auch bei Versuchen an der Leiche (FAHR und WEBER).

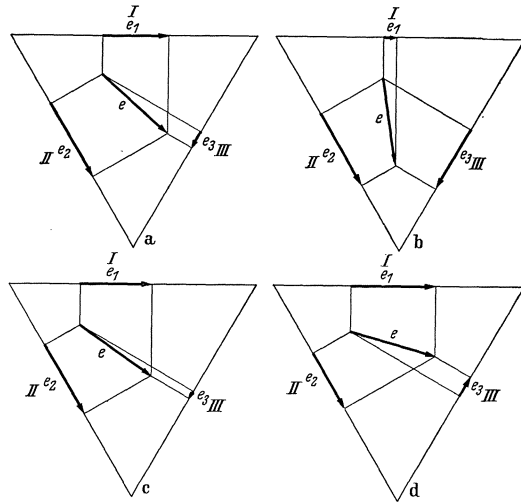


Abb. 10a—d. Dreieckschemen nach EINTHOVEN.

Da durch die Verbindung der drei Ableitungsstellen kein vollständig gleichmäßiges, gleichseitiges Dreieck erhalten wird, gibt es kleine, belanglose Ausnahmen von der Regel von EINTHOVEN. Praktisch ist sie deshalb von Bedeutung, weil sie rasch die Beurteilung erlaubt, ob die Kurven, die man uns vorlegt, richtig bezeichnet sind. Beim Aufkleben von Bruchstücken, die man aus den drei Ableitungen herauschneidet, kommen Irrtümer vor. Die Ableitungen sind richtig bezeichnet, wenn man sich davon überzeugen kann, daß die Regel von EINTHOVEN annähernd stimmt, die Ablgt. II der Summe von I und III entspricht.

Gang der Analyse eines Elektrokardiogramms.

Bei jeder Beschreibung, Befundung eines Ekg's empfiehlt es sich, dem Schema zu folgen, das nachstehend gegeben wird. Dadurch, daß man sich daran gewöhnt, die einzelnen, in den Ekg-Kurven erkennbaren Punkte in der angegebenen Reihenfolge zu besprechen, wird man nichts übersehen und leichter zur Diagnose geführt. Man analysiert:

1. Den Rhythmus des Herzens. Man unterscheidet zwischen rhythmischer, arrhythmischer, allorhythmischer Herzrhythmus. Eine Arrhythmie besteht dann, wenn die Kammer ganz unregelmäßig schlägt, eine Allorhythmie dann, wenn statt des normalen Rhythmus ein anderer Rhythmus vorliegt, also eine Arrhythmie sich gesetzmäßig immer gleich wiederholt (z. B. eine Bigeminie, ein dauernder 3 : 2-Block usw.).

2. Die Frequenz des Herzens, die immer nach dem S. 5 angegebenen Vorgang berechnet werden muß, weil man sich als Anfänger oft täuscht.

3. Die Form der P-Zacken in allen Ableitungen (man beginnt natürlich immer mit der Ablg. I).

4. Die Länge der Überleitungszeit (vom *Beginn* der Vorhofzacke bis zum *Beginn* der Anfangsschwankung).

5. Die Art der Zacken der Anfangsschwankung (ob ein Q, ein R, ein S in den einzelnen Ableitungen zu sehen ist) und wie groß diese Zacken (annähernd) sind.

6. Die Form der Zacken (ob aufgesplittert, verdickt, verknotet).

7. Das Zwischenstück und die T-Zacke. Diese beiden Ekg-Abschnitte werden zweckmäßigerweise gemeinsam besprochen, weil man sie voneinander oft nicht abgrenzen kann und weil sie oft gleichzeitige und auch gleichsinnige Veränderungen zeigen.

8. Zusammenfassung und Diagnose.

Als Beispiel für eine vollständige Kurvenanalyse sei Abb. 5 beschrieben: Es besteht ein regelmäßiger Normal- (Sinus-) Rhythmus. Die P-Zacken sind in allen Ableitungen positiv und leicht gespalten. Die Überleitungszeit (am besten in II meßbar) beträgt 0,15 Sek. Die Anfangsschwankung zeigt in allen Ableitungen hohe R-Zacken sowie kurze Q- und S-Zacken. Die Anfangsschwankung ist 0,07 Sek. breit und weder aufgesplittert noch verknotet oder verdickt. Das Zwischenstück liegt in allen Ableitungen in der O-Linie; die T-Zacken in I und II sind hoch positiv; in III sind die T-Zacken fast unsichtbar.

Es fehlen somit Zeichen einer Myokarderkrankung. Das abnorme T in III kommt auch bei Gesunden häufig vor.

Die respiratorische Arrhythmie.

Das Herz des Gesunden schlägt nicht ganz regelmäßig. Das normalerweise führende Reizbildungszentrum im Sinusknoten steht dauernd unter dem Einfluß der Herznerven. Schwankungen im Tonus dieser Nerven, Reflexe, führen auch beim ganz ruhig daliegenden Gesunden zu Änderungen des Herzrhythmus.

Die wichtigste und häufigste Form dieser „Sinusarrhythmie“¹, die häufigste Arrhythmie überhaupt, ist die respiratorische Arrhythmie. Man findet sie sehr stark ausgeprägt und sehr regelmäßig bei Kindern und Jugendlichen, sie kommt aber auch im höchsten Greisenalter vor.

¹ Andere Formen der Sinusarrhythmien, z. B. Sinustachykardien, Sinusblock, sind in den betreffenden Abschnitten beschrieben.

Die respiratorische Arrhythmie wurde vielfach geradezu als Zeichen eines gesunden Herzens angesehen (MACKENZIE); das ist aber sicher nicht richtig. Man kann sie bei einem Mitral- oder Aortenklappenfehler ebenso finden, wie bei einer schweren Atheromatose oder einer Koronarsklerose. Sie verschwindet aber immer, sobald die leichteste Dekompensation auftritt, sobald die Reservekraft des Herzens verbraucht ist. *Das dekompensierte Herz schlägt, sofern ein normaler Sinusrhythmus besteht, regelmäßig wie eine Uhr.* Die respiratorische Arrhythmie zeigt also nicht an, daß das untersuchte Herz gesund ist, sie beweist uns aber, daß es voll leistungsfähig ist. Ebenso wie die Dekompensation bringen auch körperliche Arbeit und Ausschaltung der Vaguswirkung durch Atropin die respiratorische Arrhythmie zum Verschwinden. Sie wird interessanterweise auch durch jede geistige Anstrengung, ja schon durch eine leichte Rechenaufgabe beseitigt.

Die große praktische Bedeutung der respiratorischen Arrhythmie besteht darin, daß sie uns anzeigt, daß das Herz mühelos, gewissermaßen „im Schlendrian“ (WENCKEBACH), ohne größere Kraftanstrengung, arbeiten kann. Ein Herz, das auch in völliger Ruhe und bei vertiefter Atmung ganz regelmäßig arbeitet, ist uns von vornherein als krank verdächtig!

In der Regel handelt es sich bei der respiratorischen Arrhythmie um eine Beschleunigung des Herzens im Inspirium und um eine Verlangsamung im Expirium. Da die Frequenzänderung der entsprechenden Atemphase etwas nachhinken kann, gibt es manchmal kleine Verschiebungen. Die Arrhythmie kann sehr hohe Grade erreichen, da manchmal die Herzfrequenz auf der Höhe des Inspiriums mehr als doppelt so hoch ist als im Expirium. Nicht selten werden Ärzte bei der Untersuchung eines solchen Patienten durch die Arrhythmie beunruhigt und vermuten eine schwere Erkrankung. Wenn diese Patienten aber den Atem anhalten, dann verschwindet die Arrhythmie vollständig, so daß man schon ohne Ekg auf die richtige Diagnose gelenkt wird. Ganz besonders stark ist die respiratorische Arrhythmie beim Hunde, der einen hohen Vagustonus hat. Manchmal ist die Arrhythmie beim Menschen so gering, daß sie nur bei der Ausmessung der Kurve gefunden wird.

Das Ekg eines Falles mit respiratorischer Arrhythmie zeigt eine periodische Beschleunigung und Verlangsamung des Herzens ohne sonstige Veränderung.

Abb. 11 zeigt eine respiratorische Arrhythmie bei einem Gesunden, während langsamer, vertiefter Atmung. Die Verlangsamung — in der

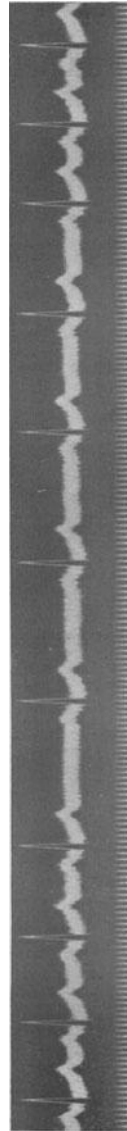

Abb. 11. Respiratorische Arrhythmie (Abltg. II).

Mitte der Kurve — fiel zeitlich mit dem Beginn des Exspiriums zusammen. Die Herzfrequenz wird im Inspirium nahezu verdoppelt.

Daß die respiratorische Arrhythmie vom Vagus abhängt, ist sicher. Nach E. HERING handelt es sich um eine periodische Steigerung und Verminderung des Vagustonus, ausgehend von den Lungenästen des Vagus. Nach anderer Ansicht handelt es sich um periodische Impulse, welche dem Vaguszentrum vom Atemzentrum aus zugehen (C. HEYMANS). Experimentelle Entnervung der vasosensiblen Zonen in Aorta und Sinus caroticus bringt die respiratorische Arrhythmie zum Verschwinden.

Sehr starke respiratorische Arrhythmien findet man manchmal bei Rekonvaleszenten nach Infektionskrankheiten und bei kompensierten Fällen von Koronarsklerose und Atheromatose.

Bei Sinusarrhythmien, die nicht respiratorisch bedingt sind, ist der Verdacht berechtigt, daß eine organische Erkrankung des Sinusknotens vorliegt (S. 221).

Literatur.

Zusammenfassende Darstellungen, Lehrbücher.

- EDENS, Die Krankheiten des Herzens und der Gefäße, Berlin 1929.
 EINTHOVEN (Das Ekg) Handb. d. Physiol. 8.
 HERING, Die Carotissinusreflexe auf Herz und Gefäße, Leipzig 1927.
 KRAUS und NICOLAI, Das Ekg des gesunden und des kranken Menschen, Leipzig 1910.
 LEWIS, The mechanism and the graphic registration of the heart beat, London 1925.
 MACKENZIE-ROTHBERGER, Lehrbuch der Herzkrankheiten, Berlin 1923.
 MAHAIM, Les maladies organiques du faisceau de His-Tawara, Paris 1931.
 MÖNCKEBERG, Erkrankungen des Myocards und des spezifischen Muskelsystems. Handbuch d. spez. patholog. Anatomie, Berlin 1924.
 ROTHBERGER, Allgemeine Physiologie des Herzens. Handbuch d. Physiol. 7, II 523, 1926.
 — Normale und pathologische Physiologie der Rhythmik und der Koordination des Herzens, Erg. Phys. 32, 472, 1931.
 TANDLER, Die Anatomie des Herzens, Jena 1913.
 WEBER, Die Elektrokardiographie und andere graphische Methoden der Kreislaufdiagnostik, Berlin 1935.
 WENCKEBACH, Die Arrhythmie als Ausdruck bestimmter Funktionsstörungen des Herzens, Leipzig 1903.
 — Die unregelmäßige Herzstätigkeit und ihre klinische Bedeutung, Berlin 1914.
 WENCKEBACH und WINTERBERG, Die unregelmäßige Herzstätigkeit, Leipzig 1927.
 WHITE, Heart Disease, New York 1931.

Einzelarbeiten.

- ALMEIDA (eineiige Zwillinge) C. r. Soc. Biol. Paris 101, 399, 1929.
 ANREP, PASCUAL und RÖSSLER (resp. Arrhythmie) Proc. Roy. Soc. London B Nr. 813, 119, 191, 1936.

- ASCHOFF (spez. Gewebe, Anatomie), Verh. dtsh. path. Ges. 1910.
- BAUKE (Normales Ekg und Variationen), Dtsch. med. Wschr. 1936, S. 383.
- BICKENBACH und BUTTER (Entstellg. d. Ekgs), Dtsch. Arch. klin. Med. **173**, 390, 1932.
- BODEN (T von P-Zacke), Münch. med. Wschr. 1921, S. 1904.
- DE BOER (Theorie d. Ekgs), Erg. inn. Med. **29**, 470, 1926.
- CARDWELL und ABRAMSON (Verbdg. zw. Purkinje-Netz beider Kammern), Amer. J. Anat. **49**, 167, 1931.
- CRAIB (Theorie d. Ekgs), London 1930, Med. Research Council Nr. 147.
- DRURY (Vaguswirkg. in d. Kammer), Heart **10**, 405, 1923.
- EINTHOVEN (Elektrokardiograph), Ann. d. Physik, Folge 4, **12**, 1059, 1903.
- (Normales Ekg), Arch. f. Physiol. **122**, 517, 1908.
- (Normales Ekg), Arch. f. Physiol. **149**, 65, 1912.
- EINTHOVEN, FAHR und DE WAART (Gleichseitiges Dreieck), Arch. f. Physiol. **150**, 275, 1913.
- EINTHOVEN und HUGENHOLTZ (Ekg u. Kontraktilität), Arch. neerland. d. Physiol. **5**, 174, 1924.
- ENGELHART (Vagusstoff in d. Kammer), Arch. f. Physiol. **225**, 721, 1930.
- ESLER und WHITE (Artefakte im Ekg), Amer. Heart J. **4**, 296, 1929.
- FAHR und WEBER (EINTHOVENS Dreieck), Dtsch. Arch. klin. Med. **117**, 361, 1915.
- GANTER und ZAHN (Automatie), Arch. f. Physiol. **145**, 335, 1912.
- GROSS, The blood supply to the heart, New York 1921.
- GROSS (Ekg-Technik), Z. Kreislaufforschg. **26**, 545, 1934; **28**, 269, 1936.
- HAAS (Gefäße d. Reizltgsystems), Anat. Hefte **43**, 627, 1911.
- HADORN (Norm. Spannungs-Ekg), Z. Kreislaufforschg. 1935, S. 545.
- HERING (T-Zacke der Vorhofzacke), Arch. f. Physiol. **144**, 1, 1912.
- (U-Welle), Arch. f. Physiol. **151**, 111, 1913.
- ISHIHARA und PICK (Purkinje-Fäden), J. of Pharmacol. **29**, 355, 1926.
- KLEWITZ (T-Zacke b. stillstehendem Herz), Z. Biol. **67**, 279, 1917.
- KOCH (Blutvrsrg. d. Sinusknotens), Münch. med. Wschr. 1909, S. 2362.
- (Sinusknoten, Anatomie), Verh. dtsh. path. Ges. **13**, 85, 1909.
- KÖLLIKER und MÜLLER, Verh. physik. med. Ges. Würzburg, **6**, 528, 1855.
- KUNG (Anatomie des A.V.-Knotens), Arch. exper. Path. **155**, 295, 1930.
- LEWIS und GILDER (Normales Ekg), Phil. Trans. Series B **202**, 351, 1912.
- LEWIS und ROTHSCILD (Errggsausbrtg. im Herzen), Phil. Trans. **206**, 203, 1915.
- MCGINN und WHITE (Normales Ekg), Amer. Heart. J. **9**, 642, 1934.
- MAHAIM (Linker Schenkel), Annal. Méd. **32**, 347, 1932.
- MÖNCKEBERG (Anat. d. spez. Gewebes), Erg. path. Anat. **19**, 364, 1921; Zbl. Herzkrkh. **2**, 4, 1910.
- PARADE (eineige Zwillinge) Ztschr. klin. Med. **128**, 114, 1935.
- PICK E. P. (Purkinje-Fäden), Klin. Wschr. 1934, S. 662.
- ROTHBERGER (Nerv. Regul. d. Herz.), Klin. Wschr. 1925, S. 1753.
- (Nomenklatur d. Ekgs), Klin. Wschr. 1934, S. 1832.
- ROTHBERGER und WINTERBERG (Nervenwirkg. a. d. Ekg), Arch. f. Physiol. **135**, 506, 1910.
- ROTHBERGER und SCHERF (Gefäßversgg. d. Sinuskn.), Z. exper. Med. **53**, 792, 1927.
- — (Vaguswrkg. a. d. Kammer), Z. exper. Med. **71**, 274, 1930.

- SAMOJLOFF (Terminologie), Arch. f. Physiol. **135**, 417, 1910.
- SCHELLONG (Physik. Grundlag. d. Ekgs), Z. exper. Med. **50**, 488, 1926.
- (Polarisation, Kondensator), Klin. Wschr. 1926, S. 541.
- SCHERF (Indirekte Vaguswrkg. a. d. Kammer), Z. exper. Med. **65**, 198, 1929.
- (Normale Endschwankg.), Wien. klin. Wschr. 1934, Nr. 35.
- v. SKRAMLIK (Sicherheitsvorkehrg. i. Herzen), Dtsch. med. Wschr. 1927, S. 1457.
- SPALTEHOLZ, (Die Arterien d. Herzwand), Leipzig 1924.
- TAWARA, Das Reizleitungssystem, Jena 1906.
- WAHLIN (Verbindg. im Purkinje-System), Uppsala läk. N. F. **34**, 769, 1928.
- WALLER, J. of Physiol. **8**, 229, 1887.

Über Änderungen der Form der Kammerkomplexe und ihre Bedeutung.

Das Elektrokardiogramm bei Änderung der Herzlage. Respiratorische Formänderungen.

Zugleich mit den Frequenzänderungen bei der Atmung, aber auch unabhängig von ihnen, kann man bei manchen Fällen periodische, von der Atemphase abhängige Formänderungen der Zacken auftreten sehen (EINTHOVEN). Die P-Zacken können mit der Atmung größer oder kleiner werden und sogar verschwinden oder negativ werden. Die Zacken der Anfangsschwankung können ihre Größe ändern, einzelne neue Zacken treten auf, andere verschwinden. Auch eine positive T-Zacke kann mit der Atmung periodisch größer oder kleiner, in Abltg. III sogar negativ werden. Alle diese Veränderungen sieht man am stärksten in Abltg. III,

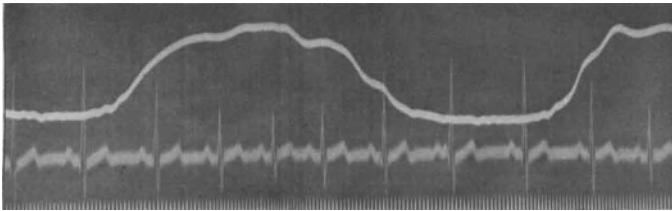


Abb. 12. Respiratorische Größenänderungen der Zacken der Anfangsschwankung.

sie sind aber oft auch in den anderen Ableitungen (Abltg. I) zumindest angedeutet. Sobald der Patient den Atem anhält, bleibt das Ekg, das der betreffenden Atemphase zugehört, unverändert fixiert.

In Abb. 12 sind von der Atmung abhängige Formänderungen der Anfangsschwankung zu sehen. Die Kurve oberhalb des Ekgs registriert die Atmung. Im Inspirium (Aus Schlag der Atemkurve nach oben) werden die Anfangsschwankungen kleiner, im Expirium größer. Die höchsten R-Zacken treten in der Atempause auf. Zugleich besteht eine leichte respiratorische Arrhythmie (s. auch Abb. 30).

Diese Formänderungen im Ekg sind Folgen von Änderungen der Herzlage durch die Bewegung des Zwerchfelles. Das Herz wird bei der Atmung mehr oder minder verlagert und macht auch eine leichte Rotation um seine Achse mit. Diese erfolgt im Inspirium meistens im Sinne des Uhrzeigers. Sie ist die Hauptursache der beschriebenen Formänderungen.

Es wurde mehrmals der Versuch unternommen, diese respiratorischen Formänderungen des Ekgs, ebenso wie die respiratorische Arrhythmie,

auf krankhafte Herzveränderungen zurückzuführen; dafür ließen sich jedoch keine Beweise erbringen.

Es gibt Fälle, bei denen auch ganz gewaltige Änderungen des Zwerchfellstandes oder eine Verdrängung des Herzens durch einen Erguß ohne stärkeren Einfluß auf das Ekg bleiben, sobald nicht Drehungen des Herzens um seine Achse, sondern nur einfache Seitenverlagerungen vorliegen. Auch die Lage des Herzens im Thorax (konstitutionelle Faktoren) ist für das Ausmaß der Veränderungen des Ekg bei der Atmung von Bedeutung. Praktischen Wert haben diese Veränderungen nicht. Ihre Kenntnis ist wichtig, da sie zu Verwechslungen mit krankhaften Zuständen Anlaß geben können. So kann (s. S. 51) auch bei Gesunden durch eine Änderung der Herzlage eine negative T-Zacke in Abltg. III, eine tiefere Q-Zacke in III (Abb. 38) auftreten. In den betreffenden Abschnitten wird darauf noch verwiesen werden.

Bei sehr hohem Zwerchfellstand können in Abltg. III P-Zacken, Anfangsschwankung und T-Zacken heruntergerichtet sein. Man darf aber aus dem Ekg allein nie die Diagnose Zwerchfellhochstand stellen.

Das Elektrokardiogramm beim Situs inversus.

Bei der Registrierung des Ekg's muß man immer darauf achten, die für die einzelnen Extremitäten bestimmten Elektroden immer an den

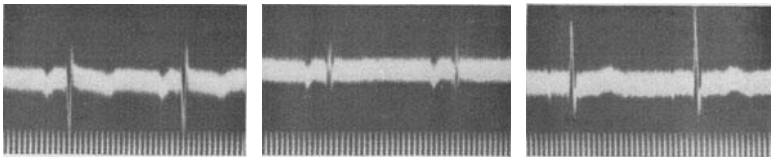


Abb. 13. Ekg bei einem Fall mit Situs inversus.

richtigen Platz anzulegen. Vertauscht man sie bei der Registrierung der Abltg. I, legt man die für den rechten Arm bestimmte Elektrode am linken Arm an und umgekehrt, dann erhält man — da der Strom in entgegengesetzter Richtung durch den Apparat fließt — nach der AMPERESchen Regel entgegengesetzt gerichtete Ausschläge. Die P-Zacken, die Anfangsschwankung, die T-Zacken sind dann nach unten gerichtet. Das Ekg ist ein Spiegelbild des Normalen.

Ganz gleiche Ekg'e werden in Abltg. I auch bei Patienten registriert, die einen Situs inversus haben. Dann liegt ja, den normalen Verhältnissen entgegengesetzt, die rechte Elektrode der Herzspitze und die linke der Herzbasis näher. Wenn man also in Abltg. I alle Hauptzacken nach unten gerichtet sieht, dann denke man wohl zunächst daran, daß die Elektroden irrtümlich vertauscht sind. Ist das nicht der Fall, dann darf man einen Situs inversus annehmen. Da die Herzbasis auch beim Situs inversus immer oben, die Spitze immer unten bleibt, sind die Längsableitungen wohl verändert, aber durchaus nicht spiegelbildlich; nur Abltg. I bietet ein charakteristisches Bild. Wenn das

Herz sonst normal ist, findet man beim Situs inversus die größten Ausschläge in Abltg. III.

Abb. 13 wurde von einem gesunden Jüngling erhalten, bei dem ein Situs inversus totalis bestand. In Abltg. I sind — in ganz typischer Weise — alle Hauptzacken heruntergerichtet. Die normale R-Zacke ist in ein tiefes Q verwandelt, der normalen S-Zacke entspricht ein niedriges R. In Abltg. II und III sind keine charakteristischen Veränderungen sichtbar. Beim abgebildeten Ekg sind die P-Zacken auch in II und III negativ, in II fehlt die T-Zacke. Nicht selten zeigen aber diese beiden Ableitungen (II und III) im wesentlichen normale Verhältnisse. Während normalerweise häufig in Abltg. III Abweichungen von der Norm zu sehen sind, findet man sie beim Situs inversus in Abltg. II.

Man erhält natürlich bei einem Situs inversus nur dann das eben beschriebene Ekg in reiner Form, wenn das Herz sonst gesund ist. Durch Erkrankungen des Herzens kann das Ekg — wie das normale — weitgehend verändert werden. Eine Verziehung des Herzens nach rechts (etwa durch Schwarten, Dextropositio cordis) hat nie die beim Situs inversus beschriebenen Veränderungen im Gefolge; bei zweifelhaften Fällen kann deshalb das Ekg die Unterscheidung ermöglichen.

Elektrokardiogramm-Änderungen bei Seitenlage, bei der Mediastinoperikarditis.

Auch bei der Seitenlage des Kranken ändert sich das Ekg in der Regel sehr deutlich. Bei Wechsel von der rechten zur linken Seitenlage kann die

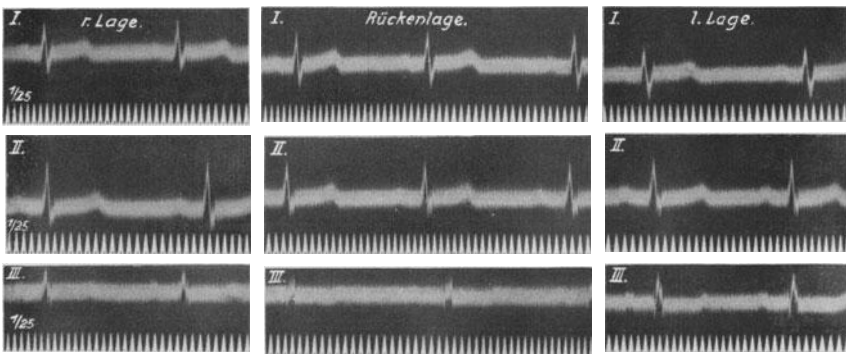


Abb. 14. Änderung des Ekg's eines Gesunden bei Lagewechsel (die 3 Ableitungen untereinander).

Herzspitze um etwa 5 cm verlagert werden; zugleich damit findet infolge der Befestigung des Herzens an seiner Basis und infolge der Zwerchfellwölbung eine leichte Rotation des Herzens statt. Hauptsächlich diese ruft, wie aus den vorausgegangenen Ausführungen hervorgeht, die Änderungen im Ekg hervor.

Schreibt man bei einem Gesunden das Ekg zunächst in Rücken- und dann in Rechts- und in Linkslage, dann findet man die Änderungen der

Kammerkomplexe manchmal in I, manchmal in III am stärksten ausgesprochen.

Abb. 14 zeigt die Lageänderungen im Ekg eines Normalfalles. Beim Wechsel von der Rechts- zur Linkslage werden die R-Zacken in I kleiner, die S-Zacken tiefer. Viel deutlicher ändern die Anfangs- und die Endschwankung in III ihre Form (die drei Ableitungen sind untereinander abgebildet).

Ist das Herz aber durch mediastinale Schwarten fixiert, ist seine Beweglichkeit aufgehoben, dann registriert man in jeder Lage dasselbe Ekg (DIEUAIDE). Dabei kommt es wieder nur auf das Fehlen der *Rotation* an. So kann man röntgenologisch manchmal noch ein gewisses Maß von Beweglichkeit sehen, obwohl das Ekg eine Fixation anzeigt; dann darf man annehmen, daß eine Wanderung des Herzens zur Seite, ohne Rotation vorhanden ist.

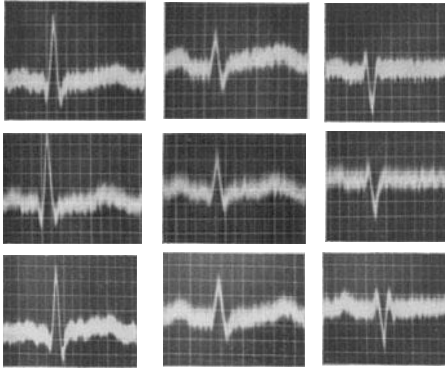


Abb. 15. Ekg einer adhäsiven Perikarditis. Das Ekg ändert sich bei Lagewechsel nicht (die 3 Ableitungen nebeneinander).

In Abb. 15 ist das Ekg bei einem Falle von adhäsiver Mediastinoperikarditis in jeder Lage unverändert. Die Rotation des Herzens ist aufgehoben (die drei Ableitungen sind nebeneinander abgebildet; oben das

Ekg bei Rechtslage, in der Mitte bei Rücken- und unten bei Linkslage).

Bei einem sehr großen Herzen ist die Probe nicht verwertbar, da schon die Größe des Herzens seine Beweglichkeit einschränkt.

Bei jenen Fällen von *Concretio cordis*, die ohne physikalisch nachweisbare Herzveränderungen einhergehen, kann der Befund einer Fixation des Ekg's bei Lagewechsel für die Diagnose wertvoll sein. Nur der positive Befund ist brauchbar.

Kleine Ausschläge im Elektrokardiogramm.

Jede Zacke des Ekg's entsteht durch Summation zahlreicher Spannungen, die bei der Erregung der einzelnen Herzteile gebildet werden. Die P-Zacke entsteht durch Spannungen, die vom rechten und vom linken Vorhof gebildet werden, der QRS-Komplex und die T-Zacke kommen durch Summation von rechts- und linksventrikulären Potentialen zustande. Da diese zueinander vielfach entgegengesetzt gerichtet sind, kann ihre algebraische Summe manchmal einen sehr kleinen Wert ergeben, der resultierende QRS-Komplex oder die P-Zacke können sehr klein sein.

Wenn man von kleinen Ausschlägen spricht, dann muß man eine Grenze angeben, unterhalb welcher ein Ausschlag erst als klein bezeichnet werden darf. Solche Grenzen sind willkürlich gezogen, und es wird oft genug Meinungsverschiedenheiten geben, ob bei einem bestimmten Falle

die Ausschläge als „klein“ bezeichnet werden dürfen oder nicht. Nach der Meinung einiger Forscher können jene Anfangsschwankungen als niedrig bezeichnet werden, die, bei geeichter Saite, mit normaler Empfindlichkeit geschrieben, eine Höhe von 5 mm oberhalb oder unterhalb der O-Linie nicht übersteigen. Andere geben 6 mm als Grenze an.

Kleine Ausschläge werden durch technische Fehler nicht selten vortäuscht und veranlassen folgenschwere Irrtümer. So kann ein schlecht geladener Akkumulator zu kleinen Ausschlägen führen; auch schlecht angelegte Elektroden, eine schlechte Zentrierung können die Ausschläge im Ekg hochgradig verkleinern.

Kleine Ausschläge in einer Ableitung.

Findet man kleine Ausschläge nur in *einer* Ableitung, so ist das ohne praktische Bedeutung. Sie sind in Abltg. II sehr häufig, wenn die Richtung der Anfangsschwankung in I und III entgegengesetzt verläuft, da die Abltg. II nach der Regel von EINTHOVEN als Summe von I und III zu konstruieren ist. Hat ein Patient in Abltg. I eine positive, in Abltg. III eine gleich große negative P-Zacke, dann werden in II die P-Zacken fast unsichtbar sein oder fehlen. Dasselbe gilt für die anderen Zacken (s. Abb. 7).

Steht, wie im Schema, Abb. 10b, angedeutet, die Herzachse sehr steil (Pendelherz, Tropfenherz, Enteroptose), dann wird die Projektion auf I fast einen Punkt ergeben. Tatsächlich findet man bei den eben erwähnten Zuständen in Abltg. I sehr kleine Ausschläge, während die Zacken in II und III (entsprechend der EINTHOVENschen Regel) einander sehr ähnlich sehen.

Man darf aber nie umgekehrt auf Grund des Vorhandenseins von kleinen Ausschlägen in Abltg. I die Diagnose „Steilstellung der Herzachse“ machen, da dieselben Ekge auch bei Patienten mit normalem Zwerchfellstande aus anderen Gründen (sehr häufig z. B. bei einer beginnenden Hypertrophie des rechten Herzens) auftreten (FLAUM und NAGEL). Derartige Anfangsschwankungen sind bei Mitralstenosen nicht selten.

Das Ekg in Abb. 16 stammt von einem hochgewachsenen 21jährigen Mann mit einem langen, schmalen Thorax, tiefstehendem Zwerchfell und einem Tropfenherz. Der Kammerkomplex ist in Abltg. I sehr klein, in Abltg. II und III ist das Ekg normal. Entsprechend der EINTHOVENschen Regel sehen sich die Zacken in diesen beiden Ableitungen sehr ähnlich.

Erreicht die Querlagerung des Herzens bei Zwerchfellhochstand einen bestimmten Grad, so sind die Ausschläge in III sehr klein (Abb. 10c) und die Hauptschwankungen in Abltg. I und II sehen einander fast gleich (s. Abb. 97).

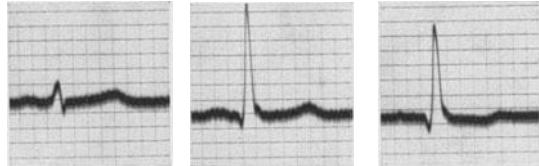

Abb. 16. Ekg bei Tropfenherz.

Kleine Ausschläge in allen Ableitungen.

a) Myxödem.

Die Größe der Ekg-Zacken hängt nicht nur von der Beschaffenheit des Herzens, sondern auch von der Herzlage und schließlich von extrakardialen Faktoren, wie z. B. der Beschaffenheit der Haut, ab. Eine dicke, trockene, schlecht durchblutete Haut leitet schlechter als eine normal durchfeuchtete.

Eine sehr dicke, trockene Hautdecke liegt beim Myxödem vor und da sehen wir auch recht charakteristische Ekge. Der erhöhte Hautwider-

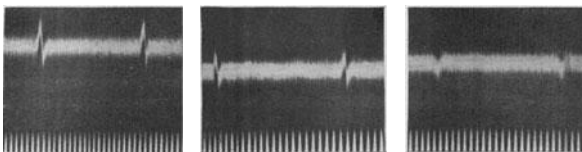


Abb. 17. Ekg eines Myxödems.

stand, oder die erhöhte Kapazität der Haut (ZONDEK, LUEG) sind die Faktoren, welche das Ekg verändern sollen. Nach anderen Autoren wird das Myxödem-Ekg durch eine „myxödematöse“ Verquellung der Herzmuskelfasern hervorgerufen, welche auch als Ursache der Herzvergrößerung angesehen wurde.

Die Ekge zeigen in ausgesprochenen Fällen eine hochgradige Verkleinerung aller Zacken. Diese Verkleinerung geht so weit, daß die

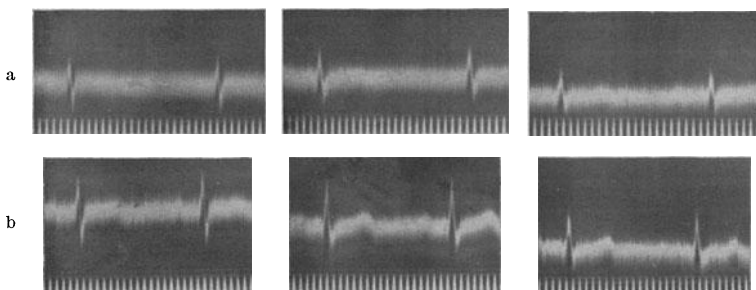


Abb. 18a und b. Abb. 18a (oben) zeigt ein Myxödem-Ekg bei normaler Ableitung; Abb. 18b bei Ableitung mit Nadeln, die unter die Haut gestochen wurden.

P- und die T-Zacken nahezu unsichtbar werden oder ganz fehlen, während die QRS-Komplexe klein und plump sind und sehr oft nur eine Höhe von 2—3 mm erreichen. Die Veränderungen sind allerdings nicht immer so hochgradig; sie können bei einem Myxödem auch fehlen.

Das Ekg eines Falles von Myxödem (bei einem Kinde) ist in Abb. 17 zu sehen. Die P- und T-Zacken sind nahezu ganz verschwunden, die Anfangsschwankungen erreichen höchstens die Größe der P-Zacken des normalen Ekgs.

Ein Beweis dafür, daß die Hautveränderungen das abnorme Ekg verursachen, schien dadurch erbracht, daß man das Ekg von den Extremitäten subkutan, mit Nadelelektroden, ableitet. Umgeht man so die Hautdecke, dann erhält man normale Ekge (NOBEL, SAMET).

In Abb. 18a (obere Kurvenreihe) sind die P- und T-Zacken (bei einem 17jährigen Mädchen mit einem Myxödem) wieder außerordentlich klein und auch die Anfangsschwankungen sind in allen Ableitungen, trotz normaler Empfindlichkeit der Saite, verkleinert.

Abb. 18b stammt von derselben Patientin. Das Ekg wurde in der Weise abgeleitet, daß unter die Haut der Extremitäten Nadeln gestochen wurden. Durch die subkutane Ableitung wurde der Hautwiderstand umgangen und ein nahezu normales Ekg erhalten. Da aber auch beim Gesunden auf diese Weise größere Ausschläge erhalten werden, beweisen diese Versuche nicht viel.

Bei einem voll ausgeprägten Myxödem ist das Ekg sicherlich für die Diagnose entbehrlich. Bei den zahlreichen unklaren Fällen aber, bei denen nur ein hartnäckiger Kopfschmerz, eine Obstipation, eine rauhe Stimme an ein Myxödem denken lassen, kann das Ekg die Diagnose stützen. Behandelt man den Kranken mit Schilddrüsentabletten, dann bessert sich das Ekg, parallelgehend mit der Rückkehr eines normalen Grundumsatzes.

Beim Gebrauch eines die Spannungen messenden Verstärker-Elektrokardiographen sollte man erwarten, daß keine kleinen Ausschläge auftreten. Ich konnte aber wiederholt auch bei Anwendung eines Siemens-Verstärkerapparates bei Myxödemem nur ganz kleine Ausschläge registrieren.

GORDON, FREEMAN, jüngst wieder KAUNITZ haben gezeigt, daß bei Fällen, die klinisch als sicheres Myxödem angesehen werden mußten, die Vergrößerung des Herzens durch einen Perikardialerguß vorgetäuscht wurde. Die Möglichkeit, daß auch bei vielen, vielleicht allen anderen, bisher einfach als „große Myxödemherzen“ beschriebenen Fällen ein Flüssigkeitserguß im Perikard vorliegt, ist nicht auszuschließen. Ein sicherer histologischer Befund, der als Beweis für das Vorkommen einer „myxödematösen Veränderung“ des Herzmuskels angesehen werden könnte, liegt noch nicht vor. Dann wären die kleinen Ausschläge trotz Anwendung von Spannungs-Elektrokardiographen erklärt (siehe nächster Abschnitt).

Beim Gegenstück — bei den Hyperthyreosen, beim Basedow — sollte man sehr große Ausschläge im Ekg erwarten. Die Haut ist ja bei diesen Zuständen besonders gut durchfeuchtet und die Herabsetzung des elektrischen Hautwiderstandes wurde in älteren Lehrbüchern als wichtiges Basedowzeichen angeführt. Eine gut durchfeuchtete Haut ist aber auch bei anderen Zuständen häufig, so daß es kein charakteristisches Basedow-Ekg gibt. Man findet bei den Hyperthyreosen Tachykardien, sehr oft Arrhythmien, die T-Zacken können durch einen hohen Sympathikustonus (s. S. 72) sehr hoch sein; alle diese Befunde sind aber für eine Hyperthyreose nicht kennzeichnend.

b) Erguß im Herzbeutel.

Eine sehr starke Verkleinerung aller Zacken im Ekg kann man auch bei einem Erguß im Herzbeutel finden. Die Kurven können vollständig jenen gleichen, die man beim Myxödem findet (SCHERF). Eine Unterscheidung ist aus den klinischen Symptomen natürlich ohne weiteres möglich.

Abb. 19a zeigt das Ekg eines Falles, bei dem ein mächtiger Erguß im Herzbeutel bestand. Das Ekg zeigt dieselben Veränderungen wie die Myxödemkurven.

Abb. 19b wurde von demselben Patienten unmittelbar nach einer

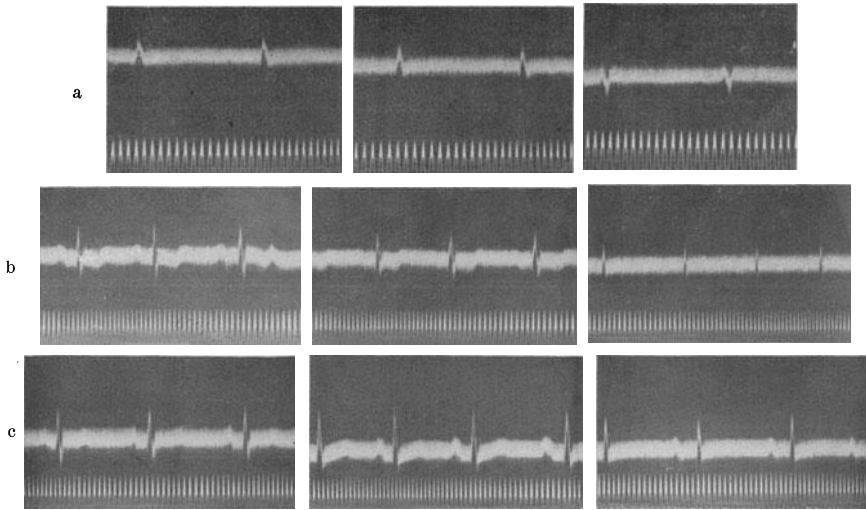


Abb. 19a—c. Die obere Reihe zeigt das Ekg bei einem Perikardialerguß, die mittlere und untere Reihe das Ekg bei der Rückbildung des Ergusses.

Perikardpunktion erhalten, bei der 500 ccm eines serösen Ergusses entleert wurden. Obwohl noch immer ein mächtiger Erguß bestand, sind alle Ausschläge schon von normaler Größe. Die T-Zacken sind negativ. Einige Zeit später war das Ekg — nach vollständigem Verschwinden des Ergusses — normal (Abb. 19c).

Dieser Befund wird darauf zurückgeführt, daß der Flüssigkeitsmantel, der das Herz umgibt, Kurzschlüsse der Aktionsströme herbeiführt, so daß von der Körperoberfläche nur kleine Spannungen abgeleitet werden können. Dieselben Veränderungen lassen sich experimentell erzeugen, wenn man in die Perikardhöhle physiologische Kochsalzlösung injiziert; sie verschwinden, wenn man durch therapeutische Maßnahmen den Erguß beseitigt.

Die Verkleinerung der Ausschläge findet man nicht bei jedem Falle mit einem Perikardialerguß. Sie wird z. B. dann fehlen können, wenn das Herz nicht *allseitig* von einem Flüssigkeitsmantel umgeben ist und — etwa durch Adhäsionen — an einzelnen Stellen an das Perikard und das umgebende Gewebe fixiert ist.

Veränderungen des Zwischenstückes und der T-Zacke bei der Pericarditis exsudativa sind S. 93 beschrieben.

c) Kleine Ausschläge im Elektrokardiogramm dekompensierter Herzkranker.

Man sieht nicht selten bei schwer dekompensierten ödematösen Herzkranken kleine Ausschläge, die allmählich größer werden, sobald es gelingt, den Kreislauf zu bessern und den Kranken zu entwässern. Dieser Befund war schwer verständlich, da sonst kein Parallelismus zwischen der Kontraktilitätskraft des Herzmuskels und der Ausschlaggröße im Ekg besteht. Man kann ja beim kräftigsten Herzmuskel kleine Ausschläge und sehr große Ausschläge beim schwer geschädigten Herzen finden,

Die oben erwähnten extrakardialen Faktoren können jedoch die Zacken des Ekg's bei dekompensierten Herzkranken verkleinern. Die trockene, verdickte Haut bei Kranken mit chronischem Ödem und ein Hydroperikard können im Zusammenwirken zu kleinen Ausschlägen führen. Es ist auch wahrscheinlich, daß die Schwierigkeit, etwa durch Ableitung vom Kreuzbein und vom Unterbauch einer Schwangeren, das fötale Ekg zu erhalten, darauf beruht, daß der Fötus durch den Fruchtwassermantel vom Uterus gewissermaßen „elektrisch“ ist.

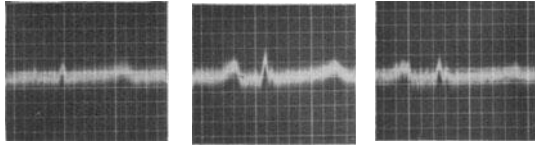


Abb. 20. Ekg bei einer Koronarsklerose.

d) Kleine Ausschläge bei Myokarderkrankungen.

Sehr kleine Ausschläge (vor allem kleine QRS-Komplexe) registriert man endlich bei manchen schweren Myokarderkrankungen, z. B. im Gefolge einer Koronarthrombose oder einer Diphtherie. Die Ursache für diese Verkleinerung ist noch nicht geklärt. Sie findet sich oft ohne jede Verbreiterung und Aufsplitterung der Anfangsschwankung, nur manchmal begleitet von Änderungen der Endschwankung. Auch diese Verkleinerung hat nichts mit einem Nachlassen der Kontraktilität zu tun.

Abb. 20 stammt von einem Falle, der vor einem Jahre einen Anfall von Koronarthrombose durchgemacht hatte. Der Patient hatte sich klinisch vollständig erholt. Auch das Ekg zeigt normale P- und T-Zacken, nur die Anfangsschwankungen sind außerordentlich niedrig (s. S. 68).

Das Schenkelblock-Elektrokardiogramm.

Das Bild des klassischen (häufigen) Schenkelblock-Elektrokardiogramms.

Das normale Ekg entsteht durch Summation der vom rechten und der vom linken Herzen gelieferten Spannungen. Man nennt darum das normale Kammer-Ekg ein *Bikardiogramm*, entstanden aus einem Dextro-

und einem Laevokardiogramm. Die Spannungen beider Herzhälften sind voneinander ganz verschieden, was durch die Lage und den anatomischen Aufbau der beiden Kammern bedingt ist.

Unter krankhaften Verhältnissen kommt es immer wieder vor, daß ausschließlich oder vorwiegend die eine Kammer von einem Erkrankungsprozeß betroffen ist, so daß die von ihr gelieferten Spannungen in ihren verschiedenen Qualitäten verändert sind. Das wird eine deutliche und gesetzmäßige Formumwandlung des Ekgs zur Folge haben müssen. Für die Kenntnis und das Verständnis dieser abnormen Ekge wird es deshalb von Bedeutung sein, das Ekg der rechten Kammer (das Dextrokardiogramm)

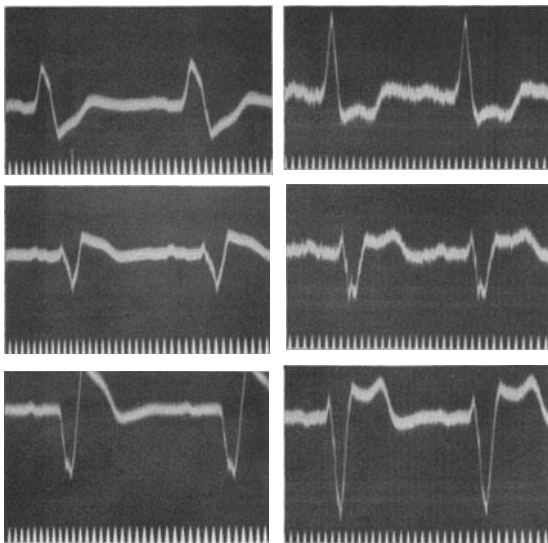


Abb. 21a und b. 2 Fälle von „Schenkelblock“-Ekgen.

und das Ekg der linken Kammer (Laevokardiogramm) kennenzulernen. Das ist darum nicht leicht, weil man (auch im Tierversuch) nicht eine Kammer ganz ausschalten kann, um die Spannungen der anderen zu studieren. Es gibt aber eine Störung, die bewirkt, daß wenigstens für eine kurze Zeit nur *eine* Kammer erregt wird und so im Ekg zunächst tatsächlich nur die Spannungen *einer* Kammer verzeichnet werden. Ist beispielsweise der rechte Schenkel durch einen Erkrankungsherd so sehr geschädigt, daß er nicht mehr leiten kann (wir nennen eine Leitungsunterbrechung einen „Block“) dann ist damit der einzige *direkte* Weg zur rechten Kammer unterbrochen. Die Erregung gelangt zunächst in normaler Weise zur linken Kammer und dann erst — durch die Kammerwand und das Septum, also durch die Arbeitsmuskulatur — zur rechten Kammer. Da nunmehr im Ekg *anfänglich* nur die Spannungen der linken Kammer aufscheinen, haben wir die Möglichkeit, die dadurch entstehenden Ekg-Zacken, das Laevokardiogramm, zu studieren. Außerdem wird das Ekg durch diese Störung der Erregungsausbreitung noch andere typische Veränderungen aufweisen, die im folgenden besprochen werden.

Die klassischen Zeichen eines Blocks des rechten Schenkels sind:

1. Die „Linksform“ des Kammer-Ekgs, das Laevokardiogramm, entstanden durch zunächst ausschließliche Erregung der linken Kammer. Messungen (am Hundeherzen) haben ergeben, daß die rechte Kammer beim Block des rechten Schenkels infolge des Umwegs über die linke um

0,03—0,04 Sek. später erregt wird als unter normalen Bedingungen. Die Anfangsschwankung wird also 0,03—0,04 Sek. lang nur durch die Erregung der linken Kammer gebildet. Das Laevokardiogramm wird daran erkannt, daß in Abltg. I eine hohe R-Zacke (wie normal), in Abltg. III aber eine kleine R-Zacke, gefolgt von einer sehr tiefen S-Zacke gefunden wird. Es muß gleich betont werden, daß das Vorkommen gerade dieser Zacken beim Laevokardiogramm mit dem normalen anatomischen Bau und der normalen Lage der linken Kammer zusammenhängt und daß bei den meisten Versuchstieren, ja sogar beim Affen, infolge anatomischer Besonderheiten das Laevokardiogramm ganz anders aussieht. Abltg. II ist, als die Summe von I und III, in ihrem Aussehen von diesen Ableitungen abhängig und nicht charakteristisch geformt.

2. Normalerweise erhalten die Kammern in ihren verschiedenen Abschnitten die Erregung fast gleichzeitig zugeführt. Es entstehen ganz plötzlich große elektrische Spannungen im Herzen, die sofort nach Beendigung der Erregung ausgeglichen werden und verschwinden. Der QRS-Komplex ist in wenigen Sek./100 beendet. Bei einem Schenkelblock aber wird zuerst *eine* Kammer und dann erst die andere erregt; dieses Nacheinander der Erregung, die langsamere Leitung in der Arbeitsmuskulatur muß eine entsprechende Verbreiterung des QRS-Komplexes zur Folge haben. Die Anfangsschwankung kann dann manchmal nur 0,10 Sek. breit sein. Da aber das Herz bei Schenkelblockfällen meistens auch sonst erkrankt ist, so daß noch andere, später zu besprechende Ursachen für eine Verbreiterung vorliegen (S. 67), findet man in der Mehrzahl der Fälle QRS-Komplexe, die mehr als 0,12, oft sogar mehr als 0,16 Sek. breit sind.

Abb. 21 und Abb. 22 zeigen drei verschiedene Ekge vom Typus des Blocks des rechten Schenkels. Wir sehen in allen Kurven die starke Verbreiterung der Anfangsschwankung. Sie beträgt in Abb. 21a 0,14 Sek., in Abb. 21b 0,15 Sek. In Abb. 22 ist die Anfangsschwankung 0,16 Sek. breit. Außerdem besteht bei allen Fällen ein Laevokardiogramm, das besonders deutlich in den Kurven Abb. 21a und Abb. 21b zu sehen ist. Sehr häufig folgt in klinischen und experimentellen Kurven von Schenkelblock auf eine schmale Zacke (s. Abb. 22 in II und III), die normal erscheint, eine stark verbreiterte nach. Diese Verbreiterung kann ganz plötzlich, stufenförmig erfolgen (die S-Stufe nach ROTHBERGER).

3. Die Erregung wird der Kammermuskulatur normalerweise mit

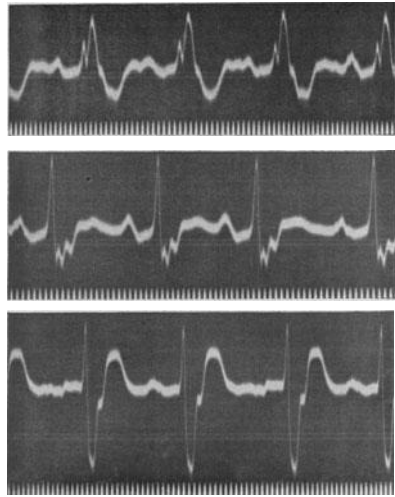


Abb. 22. Häufige Form des Schenkelblocks.

einer solchen Geschwindigkeit zugeleitet, der Erregungsvorgang ist so rasch beendet, daß die normale Anfangsschwankung hauptsächlich aus einer schlanken dünnen Hauptzacke besteht. Beim Schenkelblock aber kommt nach der Erregung *einer* Kammer, die Erregung der anderen hinzu; sie erfolgt aber nicht auf dem Wege über das spezifische Gewebe, sondern zum großen Teil durch die Kammermuskulatur, die viel langsamer leitet. Durch diese abnorme Erregungsausbreitung, durch das allmähliche Übergreifen der Erregung auf immer neue Muskelabschnitte, kommt es zu Verdickungen, Verknotungen, Aufsplitterungen der Anfangsschwankung; sie sind bei sonst gesundem Reizleitungssystem manchmal wenig ausgeprägt (Schenkelblock im Tierversuche, nach Durchschneidung der Schenkel). Bei schlechterer Leitung in der Kammer, bei Miterkrankung kleiner Äste des Leitungssystems, kann es zu hochgradigen Verdickungen und Aufsplitterungen der Anfangsschwankung kommen.

In Abb. 21 und Abb. 22 sind in allen Kurven und Ableitungen die Aufsplitterung, Verdickung und Verknotung der Anfangsschwankung zu sehen.

4. Auch die S—T-Strecke und die T-Zacke sind schwer verändert. Normalerweise finden wir nach dem QRS-Komplex eine mehr oder weniger lange, in der O-Linie liegende S—T-Strecke und dann folgt eine positive T-Zacke. Die S—T-Strecke, das Zwischenstück, entsteht dadurch, daß eine Zeitlang, nachdem die Erregung beide Kammern gleichmäßig ergriffen hat, Spannungsgleichheit besteht. Liegt aber eine Blockierung des rechten Schenkels vor, dann nimmt die Erregung zunächst von der normal zugänglichen linken Kammer Besitz und gelangt dann erst zur rechten Kammer; kaum ist aber der Erregungsprozeß hier beendet, beginnt in der linken Kammer schon die Erholung. Es gibt also keinen Ruhezustand im Herzen, es gibt keine horizontale O-Linie nach der Anfangsschwankung, die Endschwankung beginnt unmittelbar nach dem Ende der Anfangsschwankung. *Dabei ist ihre Form in typischer Weise so verändert, daß sie immer der Anfangsschwankung entgegengesetzt gerichtet ist.* Bei einem Block des rechten Schenkels findet man deshalb eine unter die O-Linie gesenkte S—T-Strecke und eine negative T-Zacke in Abltg. I sowie eine über der O-Linie liegende S—T-Strecke und eine positive T-Zacke in Abltg. III. Dabei ist eine Trennung von S—T und T in der Regel nicht oder nur schwer möglich, das Zwischenstück geht fließend in das T über.

Auch die Veränderung der Endschwankung ist Folge des Nacheinanders der Erregung beider Kammern, im Gegensatz zur normalen Gleichzeitigkeit. Ebenso wie wir bei der Blockierung eines Schenkels — eine Zeitlang zumindest — nur die Anfangsschwankung der *einen* Kammer registrieren, ist auch die Endschwankung — wenigstens in ihrem Endabschnitt — nur durch die Erholung *einer* Kammer veranlaßt. Im normalen Ekg des Menschen folgt auf eine hohe R-Zacke eine ebenfalls positive T-Zacke, Anfang- und Endschwankungen sind zumeist gleichgerichtet. Das ist Folge der Tatsache, daß die T-Zacke — ebenso wie die Zacken der Anfangsschwankung — durch die Summation von einander entgegengesetzt gerichteten Spannungen *beider* Kammern entstehen. In dieser Summe überwiegen normalerweise positive

Werte. Tritt aber ein Schenkelblock auf, wird eine Kammer *nach* der anderen erregt, dann gleichen die Verhältnisse mehr jenen beim einfachen Muskelstreifen, und der Kammerkomplex zeigt entgegengesetzt gerichtete Anfangs- und Endschwankungen. Bei der Besprechung des Egs eines einfachen Muskelstreifens wurde S. 1 gezeigt, daß die Erholungszacke der Erregungszacke entgegengesetzt gerichtet ist. (Abb. 2).

Besteht ein Block des *linken* Schenkels, dann wird zuerst die rechte Kammer erregt werden, wir registrieren im Ekg ein *Dextrokardiogramm*. Dieses ist daran zu erkennen, daß die *Anfangsschwankung in Abltg. I eine tiefe S-Zacke und in Abltg. III eine hohe R-Zacke aufweist*. Die Verbreiterung und Verdickung, Verknotung der Anfangsschwankung und die Änderung der Endschwankung sind auch hier vorhanden. Wenn man also bei einem Falle von Rechts-Schenkelblock Abltg. I und Abltg. III miteinander vertauscht, erhält man das elektrokardiographische Bild des Links-Schenkelblocks.

Dieses klassische Bild des Blocks des linken Schenkels ist aber selten, ungleich seltener als der Block des rechten Schenkels. Eine Erklärung hierfür bringen die anatomischen Verhältnisse. Der rechte Schenkel bleibt bis weit unten in der Kammer ein schmaler Strang, der durch einen Erkrankungsherd viel leichter vollständig unterbrochen werden kann als der linke Schenkel, der sich sehr rasch fächerförmig ausbreitet. Außerdem wird der linke Schenkel in der Regel von zwei Arterien (von der rechten und von der linken Koronararterie stammend) ernährt, während der rechte Schenkel meistens nur von der linken Koronararterie versorgt wird. Diese erkrankt weitaus häufiger als die rechte.

Sehr oft wird auch die Größe der Zacken der Anfangsschwankung (die „großen Ausschläge“) als Zeichen eines Schenkelblocks angeführt. Wenn es richtig ist, daß das normale Ekg durch die Summation von Spannungen *beider* Kammern entsteht, die vielfach entgegengesetzt gerichtet sind und sich deshalb zum Teil bei der Summation aufheben, ist ja zu erwarten, daß beim Schenkelblock, wo zunächst *eine* Kammer allein zur Geltung kommt, die Ausschläge größer sind. Das trifft auch bei vielen Fällen zu. Da aber auch beim Schenkelblock oft einzelne der auf S. 33 erwähnten Faktoren mit eine Rolle spielen, welche die Ausschläge verkleinern und da bei Schenkelblockfällen das Herz oft auch sonst schwer verändert ist, kommen normal große und auch sogar verhältnismäßig kleine Ausschläge vor.

Die bisher gegebene Beschreibung brachte das klassische Bild des Schenkelblocks, wie es seit EPPINGER und ROTHBERGER (1909) bekannt ist. Von diesem klassischen Bilde gibt es aber Ausnahmen. So kann mitunter beim Schenkelblock-Ekg die Ausschlagrichtung der Anfangsschwankung in allen Ableitungen gleichsinnig sein, wie es bei manchen Versuchstieren sogar die Regel ist. In solchen Fällen wurde die Forderung aufgestellt, die Diagnose aus Abltg. III zu stellen, das heißt bei einer tiefen S-Zacke in III und Vorhandensein aller anderen Zeichen einen Block des rechten Schenkels anzunehmen (ROTHBERGER).

Es fehlt aber nicht an Stimmen, welche behaupten, daß die Aus-

schlagsrichtung in I maßgebend ist (WILSON, C. J. STORM). Da aber noch ausreichende histologische Kontrollen fehlen, steht eine sichere Entscheidung noch aus.

Es sind nur relativ wenige sorgfältig anatomisch untersuchte Fälle von Schenkelblock bekannt, so daß man da noch auf sehr unsicherem Boden steht.

Abb. 23 zeigt ein Schenkelblock-Ekg mit Anfangsschwankungen, die in allen Ableitungen hinaufgerichtet sind. Sie sind auf 0,14 verbreitert,

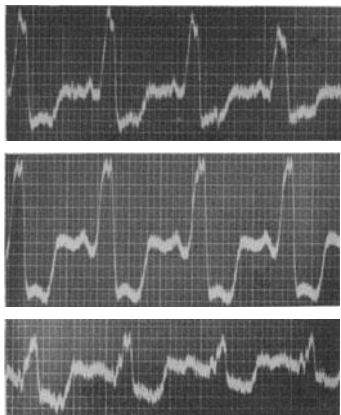


Abb. 23. Schenkelblock-Ekg mit Anfangsschwankungen, die in allen Ableitungen hinaufgerichtet sind.

aufgesplittert, die Endschwankung liegt tief unter der O-Linie. Man müßte, wenn man sich nach der Ausschlagrichtung in Abltg. I richtet, einen Block des rechten Schenkels annehmen.

Große Schwierigkeiten bereitet auch die Tatsache, daß, auch ohne Blockierung eines Schenkels, bei Fällen von Myokarderkrankung, im Ekg Bilder auftreten können, die dem Schenkelblock-Ekg gleich sehen (s. S. 68). Ein Laevokardiogramm, eine Verbreiterung der Anfangsschwankung, eine Änderung der S—T-Strecke und der T-Zacke, wie beim Schenkelblock, ist, wie in den folgenden Kapiteln besprochen werden soll, sicher auch ohne Unterbrechung der Leitung im Hauptstamm eines Schenkels möglich und kommt bei Fällen mit Koronarsklerose

und Hochdruck sogar häufig vor. Bei solchen Fällen wurde wiederholt fälschlich auf Grund des Ekg's ein Block des rechten Schenkels angenommen, bei der histologischen Kontrolle ließen sich aber keinerlei Erkrankungszeichen im rechten Schenkel finden; wohl aber waren im linken Ventrikel zahlreiche Erkrankungsherde in den feineren Verzweigungen des linken Schenkels vorhanden, welche allerdings keine vollständige Querschnittsunterbrechung des ganzen Schenkels (Schenkelblock) hervorriefen. Myokarderkrankungen, besonders aber die beim Erwachsenen so häufige Koronarsklerose, befallen ja meistens und hauptsächlich den linken Ventrikel, so daß solche Befunde verständlich sind.

Neue Nomenklatur.

Der histologische Nachweis von Schädigungen im Bereiche der Verzweigungen des linken Schenkels bei Fällen, die das Ekg des Blocks des rechten Schenkels gezeigt hatten, außerdem aber auch gelegentliche Beobachtungen über das Aussehen künstlich erzeugter Kammerextrasystolen am operativ freigelegten Menschenherzen, endlich Befunde und Berechnungen an Kurven, die mit thorakaler Ableitung registriert wurden, haben einzelne Forscher veranlaßt, dort wo man bisher einen

Block des rechten Schenkels diagnostizierte, einen Block des linken anzunehmen und umgekehrt (OPPENHEIMER, WILSON und Mitarbeiter). Der alten „klassischen“ Nomenklatur wird eine „neue Nomenklatur“ der Schenkelblockkurven gegenübergestellt. Man hätte zu voreilig die Ergebnisse von Tierversuchen auf den Menschen übertragen. Nach der neuen Anschauung wäre der Block des linken Schenkels keine Seltenheit, sondern ein recht häufiges Vorkommnis und der Block des rechten Schenkels selten. Da keine *entscheidenden* Beweise für diese neue Annahme geliefert wurden, steht noch Ansicht gegen Ansicht und die Verwirrung ist groß. Es muß aber zugegeben werden, daß die bisher vorliegenden anatomischen Untersuchungen, soweit sie von erfahrenen Forschern stammen, die alte Nomenklatur bestätigen, da bei Fällen mit dem Ekg eines Blocks des rechten Schenkels (nach der alten, auch in

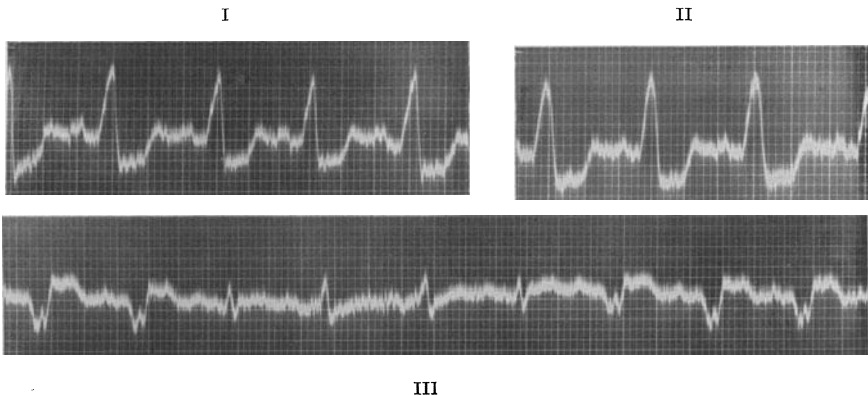


Abb. 24. Schenkelblock-Ekg mit starken respiratorischen Formänderungen der Kammerkomplexe in III.

diesem Buche benützten klassischen Nomenklatur) auch tatsächlich vielfach auch eine Läsion im rechten Schenkel gefunden wurde (s. MAHAIM). Die Untersuchungsergebnisse bei der Lokalisation der Kammerextrastolen sprechen aber deutlich für die Richtigkeit der neuen Nomenklatur (S. 120).

Die Diagnose eines Schenkelblocks aus dem Ekg ist aber in der Klinik auch darum sehr schwierig, da die Verhältnisse hier viel komplizierter liegen als im Tierversuche. Hier ist es leicht, eine isolierte Leitungsunterbrechung im rechten Schenkel zu erzeugen. In der Klinik aber sind — wie neuerdings die Untersuchungen von MAHAIM zeigten — neben den Schädigungen des rechten Schenkels meistens auch andere Erkrankungsherde vorhanden, die naturgemäß das Ekg sehr beeinflussen. Die häufigste Ursache des Schenkelblocks ist eine Koronarsklerose. Beim Verschuß des in der Mehrzahl der Fälle erkrankten Ramus descendens der linken Koronararterie wird aber nicht nur der rechte Schenkel leiden, es ist vielmehr gewöhnlich auch der vordere Anteil des linken Schenkels mitbetroffen. Das muß aber die Erregungsausbreitung und darum auch das Aussehen des Ekg weitgehend beeinflussen.

Außerdem werden Richtung und Größe der einzelnen Zacken weitgehend von der Herzlage beeinflußt (S. 31 und 50). Die Gesetze, die für das normale Ekg beschrieben wurden, gelten auch für das Ekg mit intraventrikulären Leitungsstörungen. So wurden Fälle bekannt, die beim Einatmen das Bild des Blocks des linken Schenkels, beim Ausatmen das Bild des Blocks des rechten Schenkels zeigten (WINTERNITZ); bei anderen Fällen änderte der Wechsel von der Rechts- zur Linkslage die Ausschlagsrichtung, indem bei Rechtslage ein Rechtsschenkelblock, bei Linkslage ein Linksschenkelblock auftraten (KATZ und ACHERON).

In Abb. 24 ist in Abtlg. I und II (obere Reihe) das Bild eines Ekg's beim Block des rechten Schenkels zu sehen. In Abtlg. III aber hat das Ekg nur im Inspirium die typische Form; im (normalen) Exspirium tritt an die Stelle einer verbreiterten, aufgesplitterten S-Zacke eine *nicht* verbreiterte und nicht aufgesplitterte R-Zacke.

Eine letzte und außerordentlich wichtige Schwierigkeit erwächst der Diagnose Schenkelblock aus der Beurteilung der Breite der Anfangschwankung. Die Breite einer normalen Anfangschwankung überschreitet in der Regel nicht 0,08 Sek., kann aber in seltenen Fällen 0,10 Sek. erreichen. Die verschiedensten Myokarderkrankungen ohne Schenkelblock rufen, wie wir sehen werden, eine Verbreiterung der Anfangschwankung auf 0,09 und 0,10 Sek. und darüber, sowie eine Veränderung der Endschwankung im Sinne des Schenkelblocks (also ein Zwischenstück und ein T, das der Anfangschwankung entgegengesetzt gerichtet ist) hervor, sobald kleinere Äste des Reizleitungssystems mitbetroffen sind. Andererseits sind mehrere, durch die histologische Untersuchung bestätigte Fälle von Schenkelblock beschrieben worden, bei denen die Anfangschwankung nicht breiter war als 0,10 (ja sogar 0,09 Sek.!). Würde man bei allen Kurven, die ein Laevokardiogramm, eine Anfangschwankung, die 0,10 Sek. breit ist und gegensinnige Endschwankungen aufweisen, den Block eines Schenkels annehmen, dann würde diese Diagnose sicher viel zu häufig gestellt werden.

Meistens sind beim Schenkelblock die Anfangschwankungen breiter. Sie sind oft 0,14 oder 0,16 Sek. breit, sogar eine Breite von 0,20 wird beobachtet. Diese starke Verbreiterung ist aber zum Teil auch durch weitere Erkrankungsherde in den Leitungsbahnen und im Myokard, abgesehen vom Schenkelblock, veranlaßt. Ebenso starke Verbreiterungen kommen aber gewiß auch ohne Blockierung eines Hauptschenkels vor.

Angesichts dieser Schwierigkeiten unter Berücksichtigung unserer gegenwärtigen Kenntnisse ist es deshalb richtiger, vorläufig nur von Kurven zu sprechen, die die „Schenkelblockform“ zeigen. Man fügt dann hinzu, ob es sich um die häufige oder um die seltene Form handelt, entsprechend dem Block des rechten oder des linken Schenkels nach der bisherigen klassischen Bezeichnung. Eine sichere Lokalisation der Erkrankung, die Feststellung, ob eine Blockierung des rechten oder des linken Schenkels vorliegt, ist vorläufig noch nicht durchführbar. *Es ist vorläufig praktisch nicht möglich, mit vollständiger Sicherheit einen Schenkelblock überhaupt zu erkennen.* Es kann sich immer um ein Laevokardiogramm handeln,

dessen Anfang- und Endschwankungen durch eine intraventrikuläre Leitungsstörung anderer Art verändert sind. Solche Kurven und Übergänge sind in Abb. 41 (Nr. 5) zu sehen und S. 68 besprochen. *Für jeden Fall liegt aber eine intraventrikuläre Leitungsstörung vor, es sind Erkrankungsherde im Myokard vorhanden.* Für die klinische Beurteilung eines Falles hat die Schwierigkeit, den *Sitz* der Störung festzustellen, vorläufig kaum eine Bedeutung.

Besondere Form des Blocks des rechten Schenkels.

In neuerer Zeit wurden von WILSON und Mitarbeitern ganz andere Ekge auch als Bilder eines Blocks des rechten Schenkels beschrieben. Abb. 25 zeigt drei typische Beispiele. In allen Kurvenreihen sehen wir auf 0,13 Sek. verbreiterte Anfangsschwankungen. In Abltg. I ist die R-Zacke

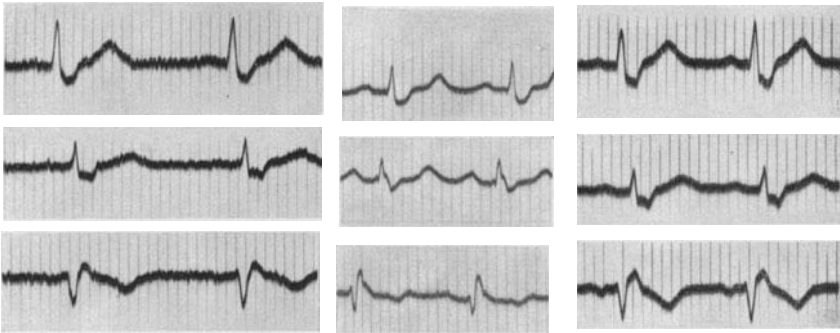


Abb. 25. Drei Beispiele für den Schenkelblock nach WILSON. Beachte, daß dem Q in III immer ein positives Zäckchen vorausgeht.

normal, die S-Zacke ist breit und plump. In Abltg. III ist eine breite, plumpe R-Zacke zu sehen. Dem R geht ein mehr oder weniger tiefes Q voraus. Die T-Zacken sind in Abltg. I und II (selten nur in I) positiv.

Auf Grund von lokalen Thoraxableitungen und Durchschneidungsversuchen beim Hunde nehmen WILSON und seine Mitarbeiter bei diesen Kurven einen Block des *rechten* Schenkels an. Auch hier fehlt noch der einzig verlässliche histologische Beweis. Es muß zugegeben werden, daß derartige *Kurven häufig sind und daß sie immer gleich gebaut sind* (wie auch in Abb. 25 alle Kurvenreihen einander gleichen), so daß ihnen ein ganz bestimmtes anatomisches Substrat zugrunde liegen muß. Wir haben sie deshalb schon seit Jahren als ein Kurvenbild sui generis abgesondert. Für alle Kurven dieser Art ist es charakteristisch, daß in Abltg. I auf eine dünne schlanke R-Zacke eine breite S-Zacke folgt und in Abltg. III eine dünne Q-Zacke einer breiten R-Zacke vorausgeht. Die T-Zacken in I und II sind positiv, in III sind sie negativ. Abltg. III ist in der Regel das Spiegelbild von Abltg. I.

Nicht selten sieht man diese Ekge nach einer Koronarthrombose. Die zuweilen geäußerte Ansicht, es handle sich um eine Störung, welche

eine günstige Prognose erlaubt, ist gewiß unrichtig. Die Prognose hängt — wie immer in der Elektrokardiographie — vom Grundleiden ab.

Treten bei einem Falle von Koronar thrombose diese Kurven auf, die wir vorläufig, bis eine histologische Untersuchung derartiger Fälle vorliegt, „Wilson-Block“ nennen wollen, dann bleibt das Ekg dauernd unverändert und zeigt nicht die Formänderungen der Endschwankung, die man sonst bei der Koronar thrombose beobachtet. Dieselbe Feststellung wurde auch beim experimentellen Schenkelblock gemacht.

Es ist für diese Kurven typisch, daß auf eine schlanke, dünne Zacke eine sehr verbreiterte folgt. So ein Befund wäre eigentlich beim Schenkelblock zu erwarten und wird auch beim experimentellen Schenkelblock gefunden, da ja zuerst die eine Kammer normal rasch auf dem Wege des gesunden Schenkels erregt wird und dann erst die Spannungen der anderen, auf abnormem Wege erregten Kammer hinzukommen. Warum sind aber die T-Zacken, warum ist das Zwischenstück normal?

Bedeutung des Schenkelblocks.

Finden wir bei einem Kranken das Ekg-Bild eines Schenkelblocks, dann dürfen wir daraus nur den Schluß ziehen, daß an einer bestimmten Stelle des spezifischen Gewebes ein Erkrankungsherd sitzt. Dieser Befund ist deshalb wertvoll, weil er in zweifelhaften Fällen das Vorhandensein einer organischen Myokarderkrankung sicherstellt. Die Frage aber, *welche* Art von Myokardschädigung vorliegt, kann nur aus dem gesamten klinischen Bilde, auf Grund der Anamnese und der Untersuchungsbefunde, nie aber aus dem Ekg allein beantwortet werden. Es kann sich um einen myokarditischen Herd, um die Folge einer Koronarsklerose oder -thrombose, um einen tuberkulösen oder Karzinomherd handeln. Es kann ein ganz akuter und progressiver Prozeß, es kann aber auch eine alte Narbe vorliegen.

Tritt bei einem Falle von Endokarditis, im Verlaufe einer Diphtherie, während eines Rheumatismus ein Schenkelblock auf, dann beweist dieser Befund die Mitbeteiligung des Myokards; finden wir bei einer Hypertension, bei einer Angina pectoris einen Schenkelblock, so werden wir daraus auf eine Erkrankung der Koronararterien schließen dürfen.

Die klinische Diagnose des Schenkelblocks, ohne Ekg, ist nicht möglich. Es gibt aber *ein* klinisches Symptom, das beim Schenkelblock häufig vorkommt, das ist der Galopprrhythmus. Nach P. D. WHITE hatten 38% der von ihm untersuchten Fälle von Galopprrhythmus eine intraventrikuläre Leitungsstörung. Das Zustandekommen dieses Zeichens gerade beim Schenkelblock ist noch nicht geklärt. Man hat behauptet, daß der Galopp durch die ungleichzeitige Kontraktion der Kammer entsteht; da aber der Zeitunterschied nicht mehr als 0,04 Sek. beträgt, kann diese Erklärung nicht in Frage kommen (ROTHBERGER). So kleine Zeitunterschiede werden nicht gehört. Es ist denkbar, daß beides, Schenkelblock und Galopprrhythmus, Folge der Myokarderkrankung sind und miteinander nicht ursächlich zusammenhängen. Dagegen ist anzuführen, daß Fälle von vorübergehendem oder nur für wenige Minuten auftretendem

Schenkelblock vorkommen, wo der Galopprrhythmus mit dem Schenkelblock kommt und geht. Ein Zusammenhang ist deshalb nicht zu leugnen.

Wegen des geringen Zeitunterschiedes in der Kontraktion beider Kammern beim Schenkelblock wurde diesem Befunde jede Bedeutung für die Dynamik des Herzens abgesprochen. Die Änderung der Erregungsausbreitung durch den Schenkelblock ist jedoch für die betreffende Kammer nicht ohne Folgen. Durch die Verzweigungen des A.V.-Systems

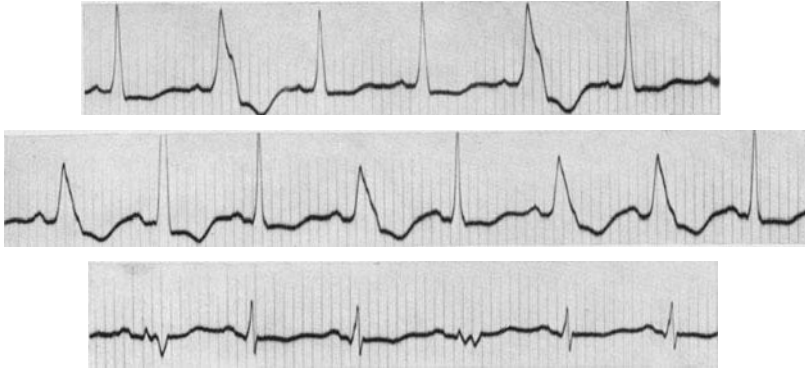


Abb. 26. Partieller Schenkelblock.

gelangt die Erregung normalerweise sehr rasch zu *allen* Abschnitten der Kammer. Wenn ein Schenkelblock auftritt, dann wird die zugehörige Kammer nicht auf dem Wege des rasch leitenden Reizleitungssystems, sondern langsamer durch die Kammermuskulatur erregt, was ihre Kontraktionskraft beeinflusst. Registriert man den intrakardialen Druck durch eine entsprechende experimentelle Anordnung bei normaler und bei abnormer Erregungsausbreitung, so ist er bei der abnormen tatsächlich geringer (ROTHBERGER und SCHERF).

Partieller Schenkelblock.

In zahlreichen Arbeiten und Büchern wird bei atypischen Kurven auch von einem *partiellen Schenkelblock* gesprochen. Dazu ist zu sagen, daß eine Erkrankung in einem Schenkel, welche die Leitung nur um 0,04 Sek. verlangsamt, dasselbe Ekg hervorruft, wie der vollständige Schenkelblock, da dann die Erregung zur zugehörigen Kammerhälfte schon auf dem Umweg über die andere Kammerhälfte gelangt. Man kann deshalb einen Schenkelblock durch Leitungsverzögerung vom Schenkelblock durch vollständige Leitungsunterbrechung nicht unterscheiden. Bei einzelnen der nicht häufigen Fälle von vorübergehendem Schenkelblock, bei denen das Ekg nach einigen Schlägen oder erst nach einigen Tagen normal wird, liegt wahrscheinlich keine vorübergehende vollständige Leitungsunterbrechung, sondern nur eine Leitungsverzögerung vor.

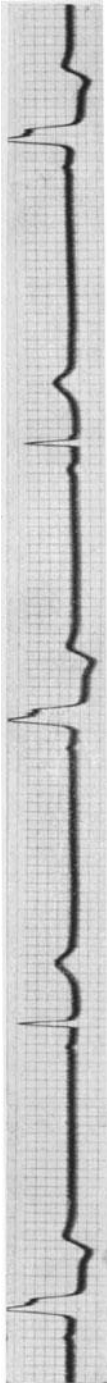


Abb. 27. Sinusbradycardie mit 2 : 1 Schenkelblock.

Ein Beispiel für einen partiellen Schenkelblock bringt Abb. 26. Das Ekg stammt von einer jugendlichen Hypertonikerin (280/140), die nur zeitweise über Herzklopfen klagte. Wir sehen nach je 1—2 Schlägen mit schlanken und nicht verbreiterten Anfangschwankungen 1—2 abnorme, 0,15 Sek. breite QRS-Komplexe, die von abnormen T-Zacken gefolgt sind. Dieser Wechsel trat auch in Ruhe, ohne jede ersichtliche Ursache auf. Das Reizleitungssystem war immer wieder für 1—2 Reize nicht normal leitfähig. Da nicht angenommen werden kann, daß periodisch immer wieder *mehrere* Äste zugleich leitunfähig werden, die Störung also in *einem* Aste sitzen muß, zeigen solche Ekge, wie die Anfangschwankung aussieht, wenn *ein* Ast des intraventrikulären Leitungssystems blockiert ist; derartige Kurven beweisen uns auch, daß bei einer Leitungsstörung in *einem* Schenkel oder einem Ast des Reizleitungssystems Anfangschwankungen auftreten können, die 0,15 Sek. breit sind.

An manchen Tagen war die intraventrikuläre Leitung dauernd normal, an anderen dauernd abnorm. Solange die Leitung im Schenkel zeitweilig gestört war, konnte man hören, daß die Herztöne deutlich dumpfer waren als bei den normal geleiteten Schlägen.

In Abb. 27 besteht eine regelmäßige Sinusbradycardie von 37 Schlägen in der Minute (s. S. 221). Jeder zweite Sinusschlag ist abnorm geleitet, es tritt ein Schenkelblock-Kammerkomplex auf (2 : 1-Schenkelblock), da ein Schenkel des Reizleitungssystems nur jeden zweiten Sinusreiz zur Kammer leiten kann. Zeitweilig, besonders bei höherer Kammerfrequenz (nach einigen Kniebeugen), bestand ein dauernder Schenkelblock, an manchen Tagen war das Ekg in Ruhe dauernd normal.

Einen partiellen Schenkelblock in dem Sinne, daß nicht der ganze Querschnitt des Schenkels, sondern nur ein Teil erkrankt ist, gibt es nicht. Nach dem S. 198 besprochenen Gesetz der auxomeren Leitung im Herzen macht diese Form der Schenkelerkrankung keine Ekg-Symptome.

Die Rechts- und die Linksform des Kammer-Elektrokardiogramms (Dextro- und Laevokardiogramm).

Bedeutung der Hypertrophie einer Herzhälfte.

Das normale Kammer-Ekg wird durch die Summation der Spannungen der rechten und der linken Kammer gebildet. Das kann man in einfacher Weise im Experimente dadurch beweisen, daß man an einem Säugetierherzen

die Erregung zunächst in der rechten, dann in der linken Kammer entspringen läßt und die dabei auftretenden Dextro- und Laevokardiogramme registriert, dann aber dafür sorgt, daß die Erregung einmal gleichzeitig in beiden Kammern beginnt. Man erhält dann ein Normal-Ekg, von dem man mit dem Zirkel und durch Messung leicht nachweisen kann, daß es aus der algebraischen Summe des Dextro- und des Laevokardiogramms entstanden ist.

Das ist im Versuche, dem Abb. 28 entstammt, bei einem Hunde gesehen, dessen Herz in Narkose freigelegt worden war. Nach Vorbe-

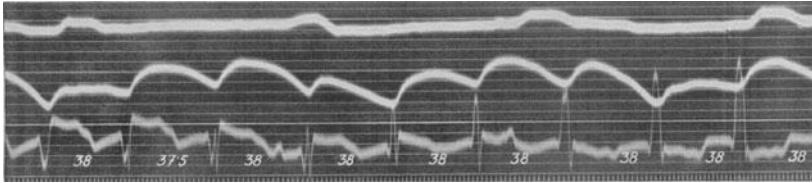


Abb. 28 (Abltg. III). Allmählicher Übergang eines experimentell erzeugten Laevokardiogramms in ein Dextrokardiogramm; in der Mitte ein „Bikardiogramm“.

handlung des Tieres mit Barium und mechanischer Reizung von umschriebenen Stellen der rechten und der linken Kammer wurden zwei Reizbildungszentren erzeugt, die mit nahezu gleicher Geschwindigkeit arbeiteten und abwechselnd das Herz beherrschten. Am Anfange der Kurve (Abltg. III) geht die Erregung von der linken Kammer aus, wir sehen eine tiefe S-Zacke, eine plumpe, verbreiterte Anfangschwankung und eine gegensinnig gerichtete Endschwankung. Dieses Linkszentrum wird allmählich vom Rechtszentrum überflügelt (hohe R-Zacke in Abltg. III, außerdem wieder eine verbreiterte plumpe Anfangschwankung mit gegensinnig verlaufender Endschwankung). Dort aber, wo die Erregung *gleichzeitig rechts und links* entsteht, finden wir einen normal aussehenden Kammerkomplex, der, wie die Messung zeigt, genau der algebraischen Summe der Kammerkomplexe am Anfange und am Ende der Kurve entspricht (6. Schlag von links).

Derartige Versuche beweisen, daß die Spannungen, die von der rechten und die von der linken Kammer geliefert werden, ganz verschieden aussehen und *ihre Summe das normale Kammer-Ekg ergibt*.

Es wurde schon bei der Besprechung des Schenkelblock-Ekgs erwähnt, daß das Laevokardiogramm durch eine hohe R-Zacke in I sowie einer kleinen R-Zacke mit tiefer S-Zacke in III ausgezeichnet ist und daß beim Dextrokardiogramm umgekehrt eine tiefe S-Zacke in I und eine hohe R-Zacke in III besteht.

Tritt bei einem Kranken eine Hypertrophie der rechten oder der linken Kammer auf, dann wird man im Ekg Veränderungen erwarten, da in der Summe der Rechts- und Linksspannungen, die den Kammerkomplex bildet, jene Spannungen überwiegen werden, die von der hypertrophischen Kammer geliefert werden. Mit zunehmender Rechts- oder Links-

hypertrophie werden die S- und R-Zacken in Abltg. I bzw. III höher, bzw. kürzer, bis wir ein ausgesprochenes Dextro- oder Laevokardiogramm finden.

In Abb. 29a besteht in Abltg. I eine tiefe S-, in Abltg. III eine hohe R-Zacke (Dextrokardiogramm). Die Anfangsschwankungen und Endschwankungen sind sonst regelrecht. Die Kurve stammt von einer voll kompensierten Mitralstenose.

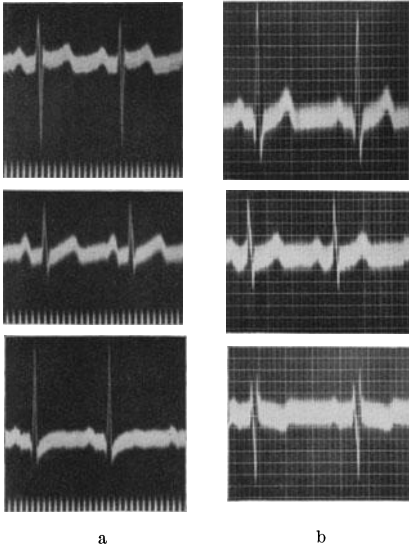


Abb. 29a und b. Rechts- und Linksform im Ekg.

In Abb. 29b ist die R-Zacke in Abltg. I sehr hoch, die S-Zacke in Abltg. III sehr tief (Laevokardiogramm). Auch in diesem Ekg zeigen die Anfangs- und Endschwankungen sonst normale Verhältnisse. Dieses Ekg wurde bei einer kompensierten, mäßig hochgradigen Aortenklappenstenose geschrieben.

Bedeutung der Herzlage im Thorax.

Man hat auf Grund dieser Beobachtungen bei derartigen Ekg früher von Hypertrophiekurven gesprochen und geglaubt, aus dem

Ekg allein das Vorliegen einer Hypertrophie der Kammer feststellen zu können. Es hat sich aber bald herausgestellt, daß man ganz gleiche Bilder auch ohne die Hypertrophie eines Herzteiles erhalten kann, so vor allem dann, wenn das Herz um seine Achse ein wenig gedreht ist.

Wird das Herz eines Hundes, nach Eröffnung des Thorax, im Sinne des Uhrzeigers um seine Achse gedreht, so erhält man das Bild eines Dextrokardiogramms, bei entgegengesetzter gerichteter Drehung tritt ein Laevokardiogramm auf. Die Drehungen des Herzens, die notwendig sind, um die Ekg-Veränderungen auszulösen, können so geringgradig sein, daß man annehmen darf, daß sie auch beim gesunden Menschen häufig vorkommen.

Auf S. 29 wurde schon beschrieben, wie schwere Veränderungen des Ekg durch Lageänderungen des Herzens beim tiefen Atmen auftreten können. Dem ist hinzuzufügen, daß man häufig normale Menschen (auch ohne auffallende Änderung des Zwerchfellstandes) mit einem Dextrokardiogramm und — häufiger — ebenso gesunde (auch ohne Zwerchfelloberstand) mit einem Laevokardiogramm findet. Es gibt Fälle, die nur im Inspirium ein tiefes S in Abltg. III haben (das Bild eines Laevokardiogramms bieten), oder andere, die in einer Atemphase ein Dextro-, in der anderen ein Laevokardiogramm aufweisen.

Abb. 30 stammt von einem Falle von Polycythämie mit einem voll-

ständig normalen Organbefund. Das Ekg wurde mit dem EINTHOVENschen Doppelsaitengalvanometer geschrieben. Die untere Kurve stellt Abltg. I, die obere Abltg. III dar. Schon bei ruhiger Atmung änderte sich das Ekg in beiden Ableitungen dauernd. Wir sehen im Inspirium, am Beginne der Kurve, ein tiefes S in Abltg. I, ein hohes R in Abltg. III, also ein Dextrokardiogramm, während unmittelbar darauf, im normalen Exspirium ein hohes R in I und ein tiefes S in III (also ein Laevokardiogramm) auftritt. Diese Veränderungen waren dauernd gleich stark ausgesprochen. Bei Atemstillstand blieb das Ekg dauernd unverändert.

Gleichzeitig mit diesen deutlichen Formänderungen der Anfangsschwankung verlaufen auch Änderungen der Endschwankung, die besonders stark in Abltg. III ausgesprochen sind. Wir sehen negative T-Zacken auf der Höhe des Inspiriums, angedeutet positive auf der Höhe des Exspiriums.

Es ist einleuchtend, daß man dieselben Veränderungen, allerdings ohne den raschen Wechsel, auch bei Lageänderungen des Zwerchfelles aus anderen Gründen (Gasblähung des Magens, Darms, während der Gravidität) sehen kann.

Solche Beobachtungen zeigen, daß man nicht das Recht hat, bei derartigen Ekgen von Hypertrophiekurven zu sprechen. Auch die Bezeichnung „Rechts- oder Linksüberwiegen“ ist schlecht, weil man damit allzu leicht die Vorstellung verbindet, daß eine Kammer anatomisch oder dynamisch stärker ist als die andere. Es überwiegen höchstens die *Spannungen* der einen oder der anderen Kammer im Ekg. Das geschieht aber nicht nur durch die Hypertrophie einer Herzhälfte, sondern auch als Folge einer Lageänderung des Herzens. Man spricht des-




Abb. 30. Ekg eines Herzgesunden; Abltg. III (obere Kurve) und Abltg. I (untere Kurve) sind gleichzeitig registriert. Im Inspirium ist ein Dextrokardiogramm, im Exspirium ein Laevokardiogramm zu sehen.

halb am besten, um Mißverständnisse zu vermeiden, vom Dextro- oder Laevokardiogramm oder von der *Rechts- oder der Linksform des Kammer-Ekgs*.

Man findet bei Mitralvitien meistens die Rechtsform. Die Ursache hierfür ist nicht nur die Hypertrophie des rechten Herzens, sondern auch die mit der Vergrößerung der rechten Kammer verbundene Drehung des

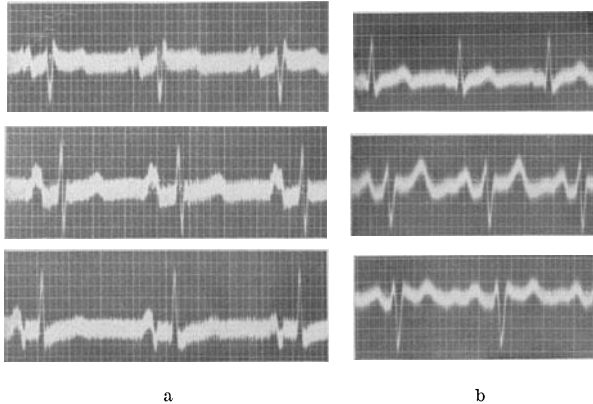


Abb. 31a und b. Rechtsform (Abb. 31a bei einer Mitralstenose) und Linksform (Abb. 31b bei einem Aortenvitium) mit tiefen S-Zacken in Abltg. II. Die P-Zacken sind in Abb. 31a sehr groß (s. S. 217); in Abb. 31b sind die U-Wellen vorhanden.

Herzens um seine Achse in der Uhrzeigerrichtung; ganz ähnlich ist die Linksform bei einer Aortenklappeninsuffizienz nicht nur durch die Linkshypertrophie, sondern auch durch die als Folge der Dilatation der linken Kammer auftretende Drehung des Herzens entgegen dem Uhrzeiger veranlaßt. Da wir aber genau so aussehende Dextro- und Laevokardiogramme bei Gesunden sehen, darf man aus dem Vorhandensein solcher Kurven gar keine Schlüsse ziehen; sie sind auch für die Differentialdiagnose kaum zu verwerten.

Das Vorhandensein einer Rechts- oder Linksform im Ekg beweist also nicht das Bestehen einer Rechts- oder Linkshypertrophie; umgekehrt kann eine mächtige Hypertrophie des rechten oder des linken Herzens bestehen, ohne daß wir eine Rechts- oder Linksform finden, wenn z. B. Lageänderungen des Herzens dem entgegen wirken; *einen diagnostischen Wert hat somit der Befund „Dextro- oder Laevokardiogramm“, „Rechts- oder Linksform“ nicht.*

Bei der einfachen Rechts- oder Linksform des Ekgs (Abb. 29) finden wir in Abltg. II eine größere oder kleinere R-Zacke. Tritt aber — wie in Abb. 31 — *auch in Abltg. II* eine deutliche S-Zacke auf, dann spricht dieser Befund doch mehr dafür, daß nicht bloß eine, auch beim Normalen vorkommende, Variation des Ekgs vorliegt, sondern daß eine Hypertrophie der rechten, bzw. der linken Kammer besteht. Nur der positive Befund ist *mit Vorsicht* verwertbar. Manchmal kann aber eine schwere

Rechts- oder Linkshypertrophie vorliegen, ohne daß eine tiefe S-Zacke in Abltg. II gefunden wird (s. Abb. 33a).

In den ersten Lebensmonaten findet man bei Neugeborenen regelmäßig eine Rechtsform im Ekg, da im postfötalen Leben — ebenso wie im fötalen — die rechte Kammer für kurze Zeit den mächtigsten Herzteil bildet. Es dauert gewöhnlich 6—9 Monate, bis die Zeichen der Rechtsform verschwinden. Mit zunehmendem Alter wird — auch bei Kreislaufgesunden — immer häufiger eine Linksform gefunden. Dabei fehlt aber die S-Zacke in Abltg. II.

Bedeutung der intraventrikulären Erregungsausbreitung.

Abgesehen von der Hypertrophie eines Herzteiles und der Lage des Herzens im Thorax ist auch der Aufbau der Verzweigungen des Reizleitungssystems und die Art der Erregungsausbreitung im Herzen für die

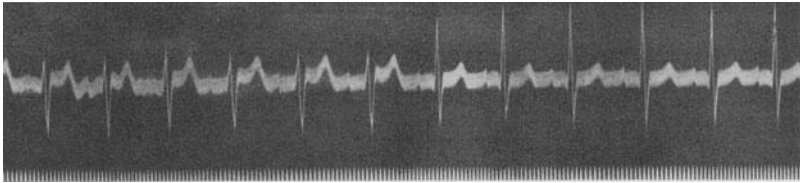


Abb. 32 (Abltg. III). Änderung der Kammerkomplexe durch eine intraventrikuläre Leitungsstörung.

Größe und Form der einzelnen Zacken und damit auch für das Auftreten eines Laevo- oder Dextrokardiogramms von Bedeutung. Durch Störungen der Leitung in kleinen Ästen des Leitungssystems kann eine Rechts- oder eine Linksform auftreten. ROTHBERGER und WINTERBERG konnten durch Durchschneidung kleiner Äste beider Schenkel Größenänderungen der einzelnen Zacken ohne sonstige Veränderung des Ekg hervorrufen. Diese Anomalien der Leitung können durch eine kongenital abnorme Anlage des Leitungssystems oder durch Erkrankungsherde in den Leitungsbahnen veranlaßt werden.

Abb. 32 zeigt ein Beispiel für das vorübergehende Auftreten eines Laevokardiogramms durch eine intraventrikuläre Leitungsstörung.

Die Kurve stammt von einer Myocarditis tuberculosa, bei der die Autopsie zahllose, frische und ältere Entzündungsherde in den feineren Verzweigungen des Reizleitungssystems in der Kammer aufdeckte. Dadurch änderte sich dauernd das Ekg und es traten auch bei völliger Ruhe des Kranken ständig wechselnde Kammerkomplexe auf. Nach Frequenzsteigerungen durch körperliche Anstrengungen, Amylnitrit, waren die Änderungen stärker und häufiger. Der Fall wurde von GRASSBERGER eingehend beschrieben.

So bestand manchmal ein Laevokardiogramm, das in der nächsten Minute einem normalen Ekg wich. In Abb. 32 sehen wir den plötzlichen Übergang (es handelt sich um Abltg. III) von einer Anfangsschwankung mit tiefer S-Zacke in eine normal geformte mit hoher R-Zacke. Die Herz-

frequenz, die Überleitungszeit sind dauernd gleich. Eine Änderung in der Leitfähigkeit (Erregbarkeit) eines Astes des intraventrikulären Leitungssystems hatte eine vorübergehende Leitungsstörung zur Folge und änderte so weitgehend das Aussehen der Kammerkomplexe. Die Kurve beweist die Bedeutung der intraventrikulären Erregungsausbreitung für das Aussehen des Kammer-Ekgs. Eine Änderung des Zwerchfellstandes kommt nicht in Frage, weil das Ekg bei ruhiger Atmung aufgenommen wurde und beide Formen der Kammerkomplexe jeweilig minuten- oder stundenlang auftraten.

Wenn ausnahmsweise einmal bei einer luischen Aortenklappeninsuffizienz eine Rechtsform, bei einer Mitralstenose eine Linksform des Ekgs gefunden wird, dann ist es wahrscheinlich, daß intraventrikuläre Leitungsstörungen diese Befunde veranlaßten.

Die durch Zerstörung eines Astes des Reizleitungssystems im Tierversuche hervorgerufene intraventrikuläre Leitungsstörung kann durch die Durchschneidung eines anderen Astes wieder beseitigt werden (ROTHBERGER und WINTERBERG).

Auch die als Folge einer Dilatation des Herzens auftretende Änderung der Lagebeziehung beider Kammern zueinander, endlich die gegenüber der Norm verspätete Erregung einer dilatierten Kammer infolge der Verlängerung der Bahn für die Erregungszuleitung im zugehörigen Schenkel sollen für das Auftreten einer Rechts- oder Linksform von Bedeutung sein (s. nächsten Abschnitt).

Neue Nomenklatur.

Auf S. 42 wurde ausgeführt, daß auf Grund neuerer Untersuchungen von einzelnen Autoren (besonders WILSON, STORM u. v. a.) angenommen wird, daß die klassische Schenkelblocknomenklatur unrichtig ist, daß die Experimente und die klinisch-histologischen Untersuchungen, die ihr zugrunde liegen, fehlerhaft waren oder schlecht gedeutet wurden und daß Kurven von der Art wie Abb. 21 oder 22 nicht als Block des rechten, sondern als Block des *linken* Schenkels bezeichnet werden sollten.

Wenn in Abltg. I eine hohe R-, in Abltg. III eine tiefe S-Zacke gefunden wird, so würde das dann ein Vorausgehen der Erregung der rechten Kammer anzeigen, während ein tiefes S in I und ein hohes R in III durch das Voraneilen der Erregung in der linken Kammer bedingt wäre.

Daraus folgt dann, daß wir bei Linkshypertrophiefällen eigentlich ein Dextrokardiogramm, bei Rechtshypertrophien (Mitralvitien) ein Laevokardiogramm schreiben. Das erklären die Anhänger der neuen Nomenklatur damit, daß bei der Hypertrophie einer Kammerhälfte ihre Erregung etwas nachhinkt, es wird die andere (also bei der Linkshypertrophie die rechte Kammer) etwas früher erregt. WEBER spricht von Rechts- bzw. Linksverspätung dort, wo wir bisher ein Dextro- oder Laevokardiogramm, eine Rechts- oder Linksform diagnostizierten. Auf verschiedene Weise bemühte man sich um den Nachweis, daß die Hypertrophie einer Kammer dazu führt, daß die andere den Kammerkomplex beherrscht, sein Aussehen beeinflußt.

Das Nachhinken der erkrankten Kammer bei einer Hypertrophie und Dilatation wird z. B. darauf zurückgeführt, daß die Erregung im Schenkel der dilatierten Kammer länger geleitet wird als in einem normalen Schenkel, so daß die betreffende Kammer später erregt wird als normalerweise. Da man aber das Dextro- oder Laevokardiogramm auch ohne Dilatation, nur bei einer Hypertrophie auftreten sieht, mußte man andere Hypothesen heranziehen. Beweise für diese Deutung der Hypertrophiekurven sind bisher noch weniger möglich gewesen als für die neue Benennung der Schenkelblockkurven. Auch hier sind Einwände möglich, so daß wir, wie beim Schenkelblock, noch bei der alten Nomenklatur bleiben, bis entscheidende Beweise für die neue erbracht werden.

Das Elektrokardiogramm bei schwerer Hypertrophie und Dilatation einer Kammerhälfte.

Wir sahen, daß das Ekg bei der Hypertrophie des rechten oder des linken Herzens das an sich uncharakteristische, weil auch beim Gesunden vorkommende, Bild eines Dextro- oder Laevokardiogramms zeigen kann, aber nicht zeigen muß. Davon abgesehen besteht meistens keine Verbreiterung der Anfangsschwankung und keine Veränderung des Zwischenstückes und der T-Zacke. Es gibt aber Fälle, bei denen beides, Formänderungen der Anfangs- und der Endschwankung, auftritt.

In Verlaufe einer beträchtlichen Hypertrophie der rechten oder der linken Kammer können die Anfangsschwankungen breiter werden und bis zu 0,10 Sek. andauern. Nach PARDEE können sogar Anfangsschwankungen, die 0,11 Sek. breit sind, nur durch eine muskuläre Hypertrophie der linken Kammer veranlaßt werden. Da die Breite von 0,10 Sek. manchmal auch bei Gesunden vorkommt, hat sie nur dann Bedeutung, wenn sie in früheren Ekgen des betreffenden Falles, die zum Vergleich herangezogen werden können, fehlt. Die Verbreiterung wird damit erklärt, daß die Erregung der hypertrophischen, dickeren Kammer längere Zeit erfordert als die des normalen Muskels. Es wird auch angenommen, daß die mit einer Hypertrophie oft verbundene Dilatation die Verbreiterung der Anfangsschwankung herbeiführt, da bei einer beträchtlichen Dilatation durch Überdehnung und Leitunfähigkeit von kleinen Ästen des Reizleitungssystems intraventrikuläre Leitungsstörungen auftreten.

Auch das Zwischenstück, sowie die T-Zacken, können bei Fällen von Herzhypertrophie verändert sein. *Sie zeigen die Tendenz, in einer zur Anfangsschwankung entgegengesetzten Richtung („gegensinnig“) zu verlaufen.* So kann man bei einer Rechtshypertrophie die Endschwankung (Zwischenstück und T) in I oberhalb der O-Linie, in III (eventuell auch in II) unter die O-Linie gesenkt finden; bei Linkshypertrophie ist eine Senkung der Endschwankung in I, manchmal auch in II zu sehen, wogegen sie in III erhöht ist. Die Mitbeteiligung von II hängt vom Ausmaß der Veränderungen in I und III ab.

Diese Veränderung beginnt oft in *der* Ableitung, welche die hohe R-Zacke aufweist (also Abltg. I bei der Linksform, Abltg. III bei der

Rechtsform). Zuerst ändert sich das Zwischenstück und dann auch die T-Zacke.

Die Kurvenabschnitte in Abb. 33a wurden bei einer Mitralstenose mittleren Grades, mit einer beträchtlichen Lungenstauung geschrieben. Die Herztätigkeit ist beschleunigt (Frequenz = 100), die P-Zacken sind ungewöhnlich groß und gespalten. Es besteht eine Rechtsform (tiefes S in Abltg. I, hohes R in Abltg. III). Die Endschwankung in Abltg. I ist

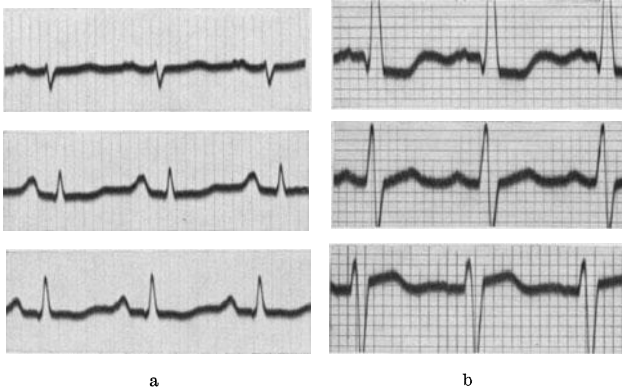


Abb. 33a und b. Ekg von einer Rechts- und von einer Linkshypertrophie mit gegensinnigen Endschwankungen.

positiv, in Abltg. III negativ, auch in Abltg. II ist das Zwischenstück leicht unter die O-Linie gesenkt.

Viel deutlicher sind die Veränderungen in Abb. 33b, die von einer chronischen Nephritis mit mächtiger Hypertrophie und mäßiger Dilatation der linken Kammer stammen. Die Anfangsschwankungen sind 0,10 Sek. breit und zeigen die Linksform, also ein hohes R in Abltg. I, ein tiefes S in Abltg. II und III, die Endschwankungen verlaufen in I und III gegensinnig zur Anfangsschwankung.

Das Auftreten der abnormen Endschwankungen bei der Herzhypertrophie ist eigentlich auf Grund unserer heutigen Kenntnisse von der Entstehung des normalen Ekg's zu erwarten. Die T-Zacke entsteht, ebenso wie die Anfangsschwankung, aus der Summe eines rechts- und eines linksventrikulären T. Das Überwiegen der Spannungen einer Kammer bei der Hypertrophie müßte deshalb nicht nur in der Anfang-, sondern auch in der Endschwankung zum Ausdruck kommen. Es muß aber zugegeben werden, daß nur ein Teil der Hypertrophien diese Änderungen zeigt. Man findet sie nur bei etwa 25% der Ekge von in der Serie untersuchten Hypertrophieherzen.

Einzelne Autoren (BARNES und WHITTEN) führen diese Änderungen der Endschwankung nur auf die Mehrarbeit der einen Kammer zurück. Von anderen Untersuchern wurde aus dem Auftreten der eben beschriebenen Veränderungen der Endschwankung bei Hypertrophie auf das Vorhandensein einer Myokardschädigung geschlossen, weil die betreffenden

Patienten innerhalb kurzer Zeit ihrem Leiden erlagen. Da es sich aber durchwegs um Kranke mit *fortgeschrittener* Hypertrophie und Dilatation handelt, beweisen solche Beobachtungen nicht viel. Nicht selten kann man anderseits feststellen, daß Kranke mit einer starken Hypertrophie und Dilatation und den beschriebenen Änderungen der Endschwankung jahrelang einen unveränderten Herzbefund aufweisen, was angesichts der Tatsache, daß es sich durchwegs um Klappenfehler und Hochdruckfälle handelt, nicht möglich wäre, wenn der Herzmuskel schwer geschädigt ist.

Große Schwierigkeiten bereitet aber die Erklärung der Frage, warum nicht *alle* Fälle von überwiegender Hypertrophie *einer* Kammer die beschriebenen gegensinnigen Endschwankungen zeigen. Die Tatsache, daß dieser Befund nur bei einem Teil der Fälle erhoben wird, spricht dagegen, daß die Hypertrophie allein die Ursache ist. Die klinische Erfahrung zeigt auch, daß es nicht nur auf den Grad der Hypertrophie an-

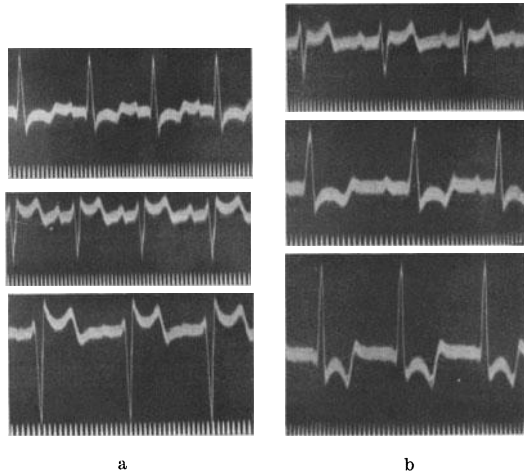


Abb. 34a und b. Eine intraventrikuläre Leitungsstörung ruft abwechselnd eine Links- und eine Rechtsform mit gegensinnigen Endschwankungen hervor.

kommt, obwohl die Veränderung bei leichter Hypertrophie sehr selten, bei stärkerer Hypertrophie viel häufiger vorkommt. Es wurde auch hervorgehoben, daß die Veränderungen häufiger sind, wenn die Hypertrophie mit einer stärkeren Dilatation verbunden ist. Das scheint richtig zu sein; man muß aber zugeben, daß man manchmal bei einem Aorten- oder Mitralvitium gegensinnige Endschwankungen findet, ohne daß eine beträchtliche Erweiterung der linken oder der rechten Kammer vorliegt. Die Annahme einzelner Untersucher, daß bei den Veränderungen der Nachschwankung immer auch eine Koronarsklerose vorliegt, welche zu einer Schädigung der Leitungsbahnen führt, trifft sicher bei vielen Fällen nicht zu. Das zeigt schon — abgesehen von histologischen Untersuchungen — das Vorkommen der gegensinnigen Endschwankungen bei jugendlichen kongenitalen Vitien und Mitralstenosen.

Unseres Erachtens spielen Störungen der intraventrikulären Erregungsausbreitung auch bei der Entstehung der gegensinnigen *Endschwankungen* eine sehr große Rolle.

Daß intraventrikuläre Leitungsstörungen nicht nur die Anfang-, sondern auch die Endschwankung beeinflussen, beweisen Kurven, bei

denen die Form der Kammerkomplexe durch Erkrankungen der intraventrikulären Leitungsbahnen rasch wechseln.

Abb. 34a und 34b stammen von derselben Patientin, bei der auch die Kurve in Abb. 32 registriert wurde. Bei dieser Patientin wechselten — wie erwähnt — die Formen der Kammerkomplexe ständig. So sah man auch häufig eine Rechtsform unmittelbar in eine *Linksform* übergehen. Abb. 34a zeigt eine Linksform, mit Anfangsschwankungen, die 0,10 Sek. breit sind und von gegensinnigen Endschwankungen gefolgt sind. Abb. 34b eine unmittelbar darauf, bei derselben Patientin, registrierte *Rechtsform* mit wieder gegensinnigen S—T-Strecken und T-Zacken.

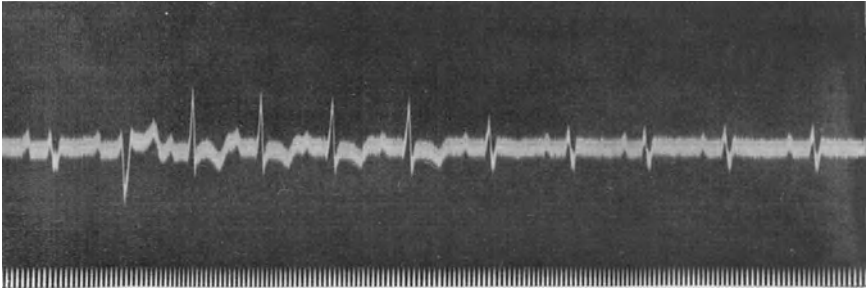


Abb. 35. Von derselben Patientin wie Abb. 32. Starke Formänderungen der Kammerkomplexe durch intraventrikuläre Leitungsstörungen.

Abb. 35, die von derselben Patientin stammt, zeigt, bei gleichbleibendem Sinusrhythmus und gleicher Überleitungszeit, in wechselnder Folge, neben Normalkomplexen, die Rechts- und Linksformen mit den entsprechend veränderten Endschwankungen. Die Leitfähigkeit einzelner Äste des intraventrikulären Leitungssystems änderte sich bei diesem Falle manchmal sehr rasch, so daß mehrere verschieden geformte Schläge direkt aufeinander folgten. Derartige Kurven wurden bei der Patientin sehr häufig registriert.

Diese Beobachtung zeigt, daß nicht nur das Dextro- und Laevokardiogramm, sondern auch die gegensinnigen Endschwankungen von Schlag zu Schlag wechseln können, und daß die Art der intraventrikulären Leitung (nicht nur die Hypertrophie und Dilatation eines Herzabschnittes) die beschriebenen Endschwankungen hervorruft. Ob in jedem Falle eine Schädigung der intraventrikulären Leitung hinzutreten muß, ob nicht noch andere Faktoren ähnliche Veränderungen hervorrufen, kann auf Grund unserer heutigen Kenntnisse nicht entschieden werden. Es wäre denkbar, daß bei einer stärkeren Dilatation einer Kammer in einzelnen Ästen des Leitungssystems eine Dehnungsatrophie auftritt und diese zu den für das Auftreten der gegensinnigen Endschwankungen notwendigen Leitungsstörungen führt.

Da die gegensinnigen Endschwankungen sich bei den rechts- bzw. linkshypertrophischen Herzen allmählich und in immer gesetzmäßiger Weise entwickeln, können sie nicht durch entzündliche oder degenerative

Herde im Reizleitungssystem ausgelöst werden; solche Herde können nicht so regelmäßig immer an derselben Stelle auftreten und immer die gleichen Veränderungen auslösen. Es muß also die intraventrikuläre Leitungsstörung bei der Rechts- oder Linkshypertrophie und Dilatation irgendwie mit diesem Zustande *zusammenhängen*.

Finden wir deshalb bei einem Kranken mit einer älteren, fixierten Hypertension, einer chronischen Nephritis, einer Aortenklappeninsuffizienz und -stenose, bei Zuständen also, welche das linke Herz sehr belasten, ein Laevokardiogramm mit Anfangsschwankungen, die bis zu 0,10 Sek. verbreitert sind und mit Endschwankungen, die in I, manchmal auch in II eine Senkung des Zwischenstückes und der T-Zacke unter die O-Linie aufweisen (Abb. 33b), während in III die Endschwankung oberhalb der O-Linie erhöht ist, dann werden wir diesen Befund als Folge der Hypertrophie und Dilatation der linken Kammer ansehen dürfen und nicht daneben noch eine Myokarderkrankung annehmen müssen. Dasselbe gilt für Mitralfehler, Emphysemkranke usw., wo die entsprechende Veränderung des rechten Herzens allein eine Erhöhung des Zwischenstückes sowie eine positive T-Zacke in I und eine Senkung des Zwischenstückes und eine negative T-Zacke in III (manchmal auch in II) hervorrufen kann (Abb. 33a).

Findet man aber diese (häufigen) Kurven bei Fällen, bei denen kein Anlaß für eine Hypertrophie des linken, bzw. des rechten Herzens besteht oder bestand (z. B. eine nicht mehr vorhandene Hypertension), dann werden wir aus solchen Ekgen mit abnormen Endschwankungen auf eine Myokardschädigung schließen dürfen.

Wiederholt wurde wegen der abnormen Endschwankungen der Fälle mit Herzhypertrophie ein „Sauerstoffhunger“ des Myokards angenommen (Anoxie des Herzmuskels). Auch diese Erklärung kann nicht stimmen, da eine viele Jahre lang anhaltende schlechte Sauerstoffversorgung des Muskels ohne rasches Versagen oder zumindest eine zunehmende Dilatation des Herzens nicht gut denkbar ist.

Ich glaube also, daß für das Auftreten von gegensinnigen Endschwankungen bei der Hypertrophie eines Herzteiles keine „zweite“ Erkrankung hinzukommen muß; die gegensinnigen Endschwankungen sind direkte Folge einer stärkeren Hypertrophie *und* Dilatation. Es handelt sich allerdings, sobald diese Veränderungen auftreten, immer um schwerkranke Herzen.

Hypertrophie-Ekge mit gegensinniger Endschwankung sieht man auch in Abb. 37 und 99.

Sind beide Kammern in gleicher Weise hypertrophisch verändert (z. B. Mitralaortenvitien), dann findet man keine typischen Formumwandlungen der Endschwankung; sie können dann in allen Ableitungen gleichsinnig verändert (auch negativ) sein.

Auch dann, wenn man im Ekge ein Laevokardiogramm findet, kann manchmal der rechte Ventrikel hypertrophisch sein und umgekehrt.

Abb. 36 stammt von einem Patienten mit voll kompensierter Mitral- und Aortenklappenstenose, ohne Zeichen von Myokarderkrankung. Die Anfangsschwankungen sind bei diesem Falle, bei dem eine Hypertrophie beider Herzhälften bestand, normal, das Zwischenstück und die T-Zacke sind in Abltg. I und II tief negativ; in Abltg. III ist die Endschwankung normal. Sie kann auch hier verändert sein.

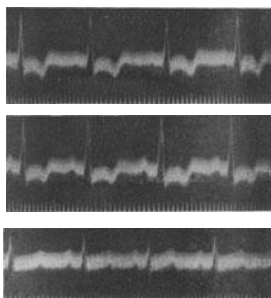


Abb. 36. Ekg eines Mitral- und Aortenvitiums ohne sichere Zeichen einer anatomischen Herzmuskelschädigung. (Rechts- und Linkshypertrophie).

Der Befund einer Rechts- oder Linksform des Ekgs ohne sonstige Veränderungen, sagt uns also, da er häufig auch bei Gesunden vorkommt, nichts; er ist für die Differentialdiagnose nicht verwertbar. Bestehen nicht nur in Abltg. I bzw. in Abltg. III, sondern auch in Abltg. II tiefe S-Zacken, so darf das, wenn keine intraventrikulären Leitungsstörungen vorliegen, mit großer Wahrscheinlichkeit für die Annahme einer Hypertrophie verwendet werden. Ist die Anfangsschwankung auf 0,10 Sek. verbreitert, sind die Endschwankungen in Abltg. I und III den Anfangsschwankungen entgegengesetzt gerichtet, dann kann dieser Befund durch eine stärkere Hypertrophie und Dilatation eines Herzteiles bedingt sein. Allerdings ruft die Hypertrophie und Dilatation einer Herzhälfte allein solche Ekge nicht immer hervor, es muß auch ein mit ihr zusammenhängendes, noch unbekanntes Agens, (wahrscheinlich eine Störung der intraventrikulären Erregungsausbreitung), nicht aber eine zweite Erkrankung, dazukommen.

Die tiefe Q-Zacke in Ableitung III.

Eine kleine Q-Zacke kann auch im normalen Ekg in jeder Ableitung zu sehen sein. Sie fehlt oft, ohne daß man daraus irgendeine Schlüsse ziehen darf. Man findet sie bei Linkshypertrophien regelmäßig in Abltg. I, bei Rechtshypertrophien in Abltg. III.

In Abltg. III kann aber das Q eine abnorme Größe erreichen und dann diagnostische Bedeutung haben. Nach den Richtlinien von PARDEE ist eine Q-Zacke in Abltg. III dann abnorm, wenn sie 1. tiefer als 25% der höchsten R-Zacke des betreffenden Kranken (in irgendeiner Ableitung, nicht nur in III) mißt; wenn es sich 2. deutlich um die erste heruntergerichtete Zacke im Ekg handelt, die von einem R gefolgt ist; außerdem darf 3. kein Dextrokardiogramm vorliegen, wie man es bei starken Rechtshypertrophien (Trikuspidalvitien, kongenitalen Vitien) findet. Hier ist ein tiefes Q in III häufig und ohne praktische Bedeutung.

Abb. 37 zeigt das Ekg eines schweren, durch die Autopsie bestätigten Mitral-Trikuspidalvitiums. Es besteht eine Rechtsform mit tiefem S in I und II und mit gegensinnigen Endschwankungen (Rechtshypertrophie). Das tiefe Q₃ ist in diesem Falle bedeutungslos.

Bei der Verwertung des Befundes einer tiefen Q-Zacke in Ableitung III muß immer bedacht werden, daß auch ein hochgradiger Zwerchfellhochstand mit Querlagerung des Herzens zu tiefen Q-Zacken in Ableitung III führen kann. Wir hörten, daß eine Drehung des Herzens um seine Achse ein Dextro- bzw. ein Laevokardiogramm auftreten läßt; eine Drehung des Herzens um eine antero-posterior gerichtete Achse kann aber eine tiefe Q-Zacke in Ableitung III auftreten lassen (MEEK und WILSON). Man sieht dementsprechend nicht selten ein Q_3 mit der Atmung größer und kleiner werden, auftreten und verschwinden. Es kann allerdings auch ein pathologisches Q_3 während der Atmung größer und kleiner werden. Man findet ein tiefes Q_3 nicht selten bei gesunden Frauen in den letzten Monaten der Gravidität, als Folge des Zwerchfellhochstandes und der Verlagerung des Herzens.

Abb. 38 zeigt Ableitung III eines 56jährigen, beschwerdefreien Mannes mit klinisch normalem Kreislaufbefund. Das Ekg wurde während einer ruhigen, normalen Atmung geschrieben. Am Anfange der Kurve (Exspirium) ist eine R-Zacke zu sehen, die während des (normalen) Inspiriums kleiner wird; gleichzeitig entwickelt sich eine deutliche Q-Zacke.

Berücksichtigt man alle diese Befunde und Ausnahmen, so ist doch eine tiefe Q-Zacke in Ableitung III ein diagnostisch sehr wertvoller Befund. Weitaus am häufigsten handelt es sich um eine Koronarsklerose, eine Angina pectoris. Nach WILLIUS war ein tiefes Q_3 in 198 von 268 Fällen von Hochdruck und Angina pectoris das einzige abnorme Ekg-Zeichen. Nur 3 von 300 Fällen mit tiefem Q_3 hatten normale Herzen. Da ein tiefes Q_3 mitunter auch bei einem beträchtlichen Zwerchfellhochstand vorkommt oder mit der respiratorischen Bewegung des Zwerchfells auftritt und verschwindet, muß man bei der Beurteilung sonst normaler Ekge, die *nur* ein tiefes Q aufweisen, auch dann vorsichtig sein, wenn sonst alle Forderungen von PARDEE erfüllt sind. Der Befund eines tiefen Q_3 wird uns aber immer zur Vorsicht mahnen und den Verdacht auf das Bestehen einer Myokarderkrankung erwecken; dies wird besonders dann der Fall sein, wenn anginöse Beschwerden, Hochdruck, Diabetes vorliegen. Bestehen aber noch andere, auch noch so geringe Veränderungen im Ekg, dann wird ein tiefes Q_3 für eine Myokarderkrankung beweisend sein.

Abb. 39 bringt kurze Kurvenabschnitte von Fällen mit abnormem Q_3 .

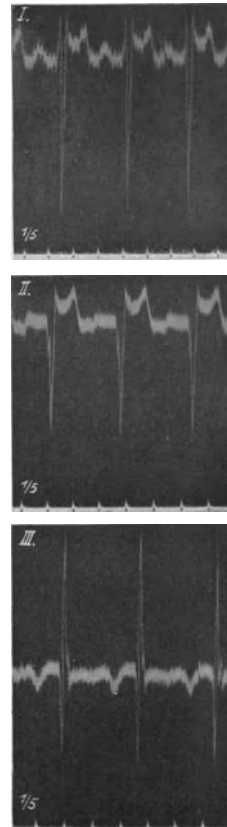


Abb. 37.

Ekg eines Mitral-Trikuspidalvitiums mit Zeichen der Rechtshypertrophie und einem tiefen Q in III. Die P-Zacke ist in III, angedeutet auch in II, negativ.

Die erste (obere) Reihe zeigt Kurven, die nur ein tiefes Q_3 (auch ein deutliches Q_2) ohne sonstige Veränderungen des Ekgs aufweisen. Die basisnahe Aufspaltung des absteigenden Schenkels der R-Zacke kommt auch normalerweise vor. Die Kurve wurde bei einem 64jährigen Herrn geschrieben, der vor vier Jahren eine Koronarthrombose durchgemacht hatte, von der er sich vollständig erholt hatte. Seither bestand nur nach größeren Anstrengungen ein in den linken Arm ausstrahlender Schmerz.

Die 2. Reihe zeigt tiefere und verbreiterte Q-Zacken in II und III, zugleich mit anderen Veränderungen des Ekgs. Die Anfangsschwankungen sind auf 0,12 Sek. verbreitert, die T-Zacke fehlt in der Abltg. II fast vollständig. Bei diesem Falle (schwere Koronarsklerose) hätte

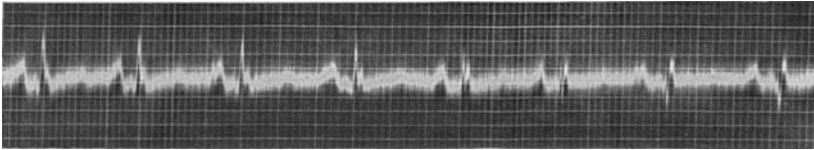


Abb. 38 (Abltg. III). Auftreten einer tieferen Q-Zacke während des Inspiriums.

man auch ohne das typische Q_3 eine schwere Myokarderkrankung angenommen.

Die tiefe Q-Zacke in Abltg. III kann, wie jede andere Zacke des Ekgs, manchmal aufgesplittert und verbreitert sein. Das zeigt die 3. Reihe, in der die Anfangsschwankungen 0,12 Sek. breit sind; außerdem ist die Vorhof-Kammerleitungszeit auf 0,22 Sek. verlängert, das T in Abltg. II ist sehr niedrig.

Handelt es sich einwandfrei um eine heruntergerichtete Zacke, der keine andere hinaufgerichtete vorausgeht und auf die eine R-Zacke folgt, dann ist die Feststellung, daß eine Q-Zacke vorliegt, leicht. Die Diagnose einer tiefen Q-Zacke bereitet aber manchmal nicht geringe Schwierigkeiten. Es gibt Fälle, wo vor *und* nach der heruntergerichteten Zacke eine *gleich große* hinaufgerichtete zu sehen ist, oder wo vor der heruntergerichteten Zacke eine kleine, nachher aber eine etwas größere hinaufgerichtete auftritt.

In solchen Fällen ist eine sichere Entscheidung manchmal unmöglich. Man hat wiederholt empfohlen, in solchen Zweifelsfällen auch Abltg. II zu Rate zu ziehen. Findet man *dort* eine einwandfreie Q-Zacke, dann ist auch die fragliche Zacke in Abltg. III ein Q. Dazu ist zu bemerken, daß auch bei sicherem, sehr tiefem Q_3 ein Q_2 fehlen kann, da das Aussehen des Ekgs in Abltg. II auch von Abltg. I abhängt. Die Summation von I und III kann dazu führen, daß in II ein Q fehlt, obwohl es in Abltg. III sehr deutlich ist.

In der 4. Reihe ist die Feststellung, ob ein tiefes Q in Abltg. III vorliegt, schwierig. In III ist wohl eine tiefe heruntergerichtete Zacke zu sehen, ihr geht aber keine deutliche Zacke voraus (was für ein tiefes S

sprechen würde), ihr folgt aber auch keine deutliche R-Zacke (was für ein tiefes Q sprechen würde). Da in Abltg. II eine deutliche Q-Zacke zu sehen ist, dürfte auch die hinuntergerichtete Zacke in III ein Q darstellen. Außerdem ist die T-Zacke in Abltg. II abnorm (leicht negativ). Der Patient, von dem die Kurve geschrieben wurde, litt an einer Koronarsklerose.

Die 5. Reihe stammt von einer Patientin mit einer Aortenklappen-

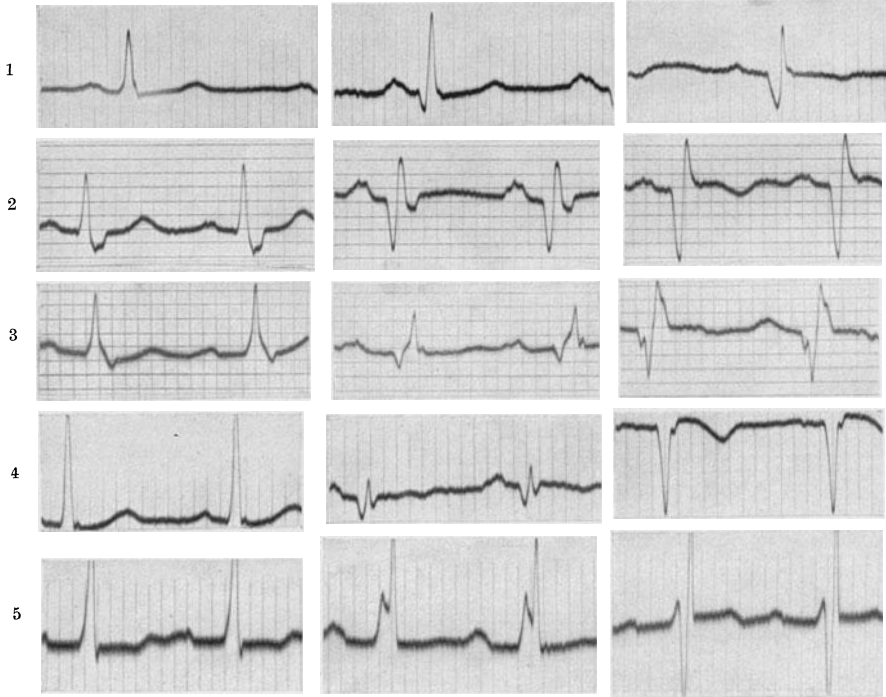


Abb. 39. Ekge von 5 Fällen mit abnormen Q-Zacken in der 3. Ableitung. Die 3 Ableitungen nebeneinander.

stenose höheren Grades und einer Isthmusstenose. Wir sehen in Abltg. III eine kurze hinaufgerichtete Zacke, die man nach den geltenden Regeln als R-Zacke bezeichnen müßte; auf sie folgt eine hinuntergerichtete Zacke und die ist wieder von einer sehr hohen positiven Zacke gefolgt. Derartige Kurven sind nicht selten. Nach unserer Erfahrung muß die höhere Zacke, also in diesem Falle die zweite hinaufgerichtete Zacke, als R angesehen werden. Dann würde in diesem Falle ein tiefes Q_3 vorliegen; die erste hinaufgerichtete Zacke wäre eine „innominata“ (s. S. 12). Es kann also dem Q eine hinaufgerichtete Zacke vorausgehen, wenn ihm nur eine viel größere nachfolgt. Diese ist dann die R-Zacke; s. Abb. 25.

Außerdem besteht eine Verlängerung der Überleitungszeit auf 0,23 Sek., die Endschwankung in Abltg. I ist unter die O-Linie gesenkt, in III erhöht.

In Abb. 40a (linke Kurvenreihe) ist aus Abltg. III allein die Diagnose einer tiefen Q-Zacke nicht möglich. Wohl ist die erste Zacke der Anfangsschwankung nach unten gerichtet, auf sie folgt aber kein deutliches R. In Abltg. II ist eine deutliche Q-Zacke zu sehen, sie fehlt aber auch nicht in Abltg. I. Wir werden deshalb auch in III ein tiefes Q annehmen dürfen. Das Zwischenstück ist in Abltg. I tief gesenkt, in III erhöht.

In Abb. 40b (rechte Kurvenreihe) besteht in Abltg. III sicher eine tiefe Q-Zacke, in Abltg. II ist aber ein tiefes S zu sehen, das auch in

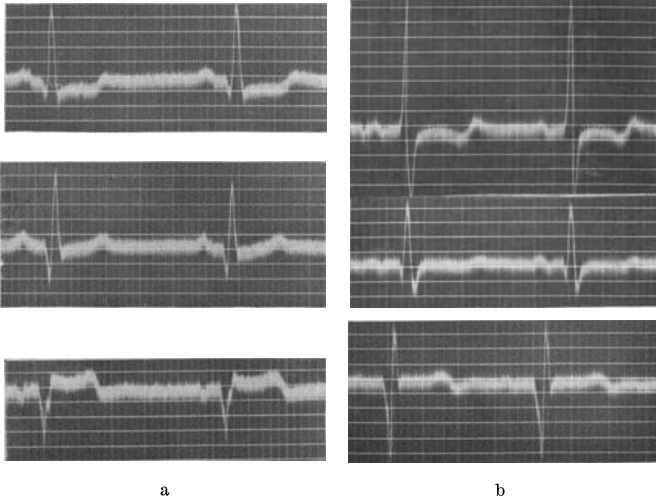


Abb. 40a und b. Abnorme Ekge mit tiefem Q in III.

Abltg. I sehr ausgesprochen ist. Auch hier ist das Zwischenstück in I und II unter die O-Linie gesenkt, die T-Zacke ist in Abltg. I und ange-deutet auch in II, diphasisch.

Viel besprochen wurde auch die Möglichkeit einer Lokalisation der Myokarderkrankung, die zu einem tiefen Q führt. Die meisten Anhänger findet die Ansicht, daß eine Erkrankung der hinteren Anteile des Kammerseptums das Auftreten einer pathologischen Q-Zacke veranlaßt. Es steht aber fest, daß nicht nur eine Koronarsklerose, wie immer wieder behauptet wird, sondern auch andere Arten von Myokarderkrankungen ein tiefes Q_3 hervorrufen können.

Über die Bedeutung der Q-Zacke beim Koronarthrombosen-Ekg s. S. 92.

Verbreiterung und Aufsplitterung der Anfangsschwankung (intraventrikuläre Leitungsstörungen).

Solange das Reizleitungssystem intakt ist, kann die Erregung zu allen Teilen der Kammer rasch und ungestört gelangen, wir registrieren in Ekg Anfangsschwankungen mit dünnen „schlanken“ Zacken. Ände-

rungen der Herzlage und extrakardiale Faktoren beeinflussen nur die Größe der einzelnen Zacken, lassen einzelne bis zum völligen Verschwinden niedrig werden, andere werden höher, ihre Form wird aber sonst nicht verändert, die Anfangsschwankung wird kaum verbreitert, die Zackenschenkel sind nicht aufgesplittert und nicht verdickt.

Treten aber im Verlaufe einer Myokarderkrankung Herde im spezifischen Gewebe auf, dann kommt es zu einer Störung der intraventrikulären Erregungsausbreitung und darum zu abnorm breiten Anfangsschwankungen.

Eine schwere intraventrikuläre Leitungsstörung, die wir schon kennen, ist der Schenkelblock, bei dem eine Kammer von der direkten Erregungszuleitung abgeschlossen ist, so daß die Erregung sich zunächst nur in der anderen, mit erhaltener Schenkelleitung, ausbreitet.

Aber auch Erkrankungsherde in den feineren Verzweigungen des Atrioventrikularsystems können durch intraventrikuläre Leitungsstörungen zu einer Verbreiterung und Aufspaltung der Anfangsschwankung führen.

Nehmen wir den Fall, daß ein Erkrankungsherd die Erregungsleitung in einem kleinen Aste eines Schenkels unterbricht, dann wird ein kleiner Muskelbezirk nicht direkt durch das Leitungssystem, sondern auf dem Umwege über die Nachbarmuskulatur erregt werden. Die im verspätet erregten Muskelabschnitt verspätet auftretenden Spannungen werden zu einer Verbreiterung der Anfangsschwankung und zum Auftreten von Knoten und Aufspaltungen in den normalerweise schlanken, dünnen Zacken der Anfangsschwankung führen.

Eine *geringe* Verbreiterung und Verknotung der Anfangsschwankung ist aber nur dann als krankhaft zu bezeichnen, wenn wir das Ekg des betreffenden Falles kurz vorher geschrieben haben und diese Veränderungen damals fehlten. Besteht aber keine Vergleichsmöglichkeit, dann können wir aus einer geringgradigen Verbreiterung und Verknotung keine Schlüsse ziehen. Eine leichte Aufspaltung der Anfangsschwankung an der Basis kommt, wie S. 18 ausgeführt wurde, auch normalerweise vor. Sie wird mit Anomalien im Aufbau des spezifischen Gewebes erklärt. Auch mit einer geringen Verbreiterung, etwa auf 0,07 Sek. können wir ohne Vergleichsmöglichkeit nichts anfangen, weil dieser Wert noch im Bereiche der Norm liegt und uns nur dann etwas sagt, wenn er kurze Zeit vorher noch nicht bestand.

Wenn aber weitere neue Herde in der einen oder der anderen Kammer hinzukommen, dann nehmen Verbreiterung sowie Aufspaltung, Verknotung und Verdickung der Anfangsschwankung Grade an, die normalerweise nicht mehr vorkommen und die sofort die Diagnose einer Myokarderkrankung erlauben. *Denn ohne Myokarderkrankung, ohne Herde in den Verzweigungen des Atrioventrikularsystems, treten diese Veränderungen nie auf.* Auch hier können wir aus dem Ekg über die Art der Herde nichts aussagen. Wir können nicht entscheiden, ob ein alter, abgelaufener oder ein frischer, progressiver Prozeß vorliegt. Das Ekg ermöglicht uns die Lokalisation einer Erkrankung, nicht aber die Prognose!

Die Anfangsschwankung kann bis über 0,12 Sek. verbreitert sein. Sehr oft besteht eine Rechts- oder eine Linksform, beides kann aber auch fehlen. Verknotungen, Aufspaltungen können sehr deutlich sein oder fehlen. Sehr oft, aber durchaus nicht bei allen Fällen, sind auch

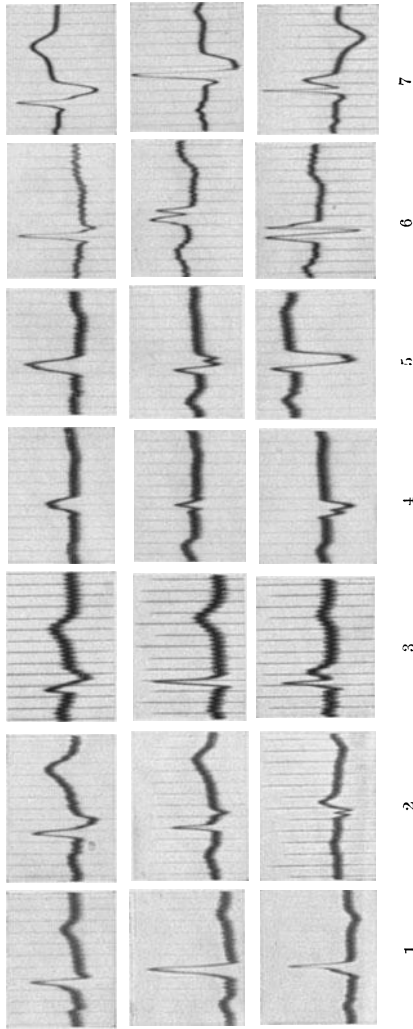


Abb. 41. Ekg von 7 Fällen mit Verbreiterung, Verplumpung, Verdickung und Aufspaltung der Anfangsschwankung (die drei Ableitungen untereinander).

Änderungen der Endschwankung vorhanden.

Abb. 41 zeigt Kurvenabschnitte von sieben Fällen mit abnormen Anfangsschwankungen. Die drei Ableitungen eines jeden Falles sind untereinander gestellt.

Beim 1. Falle sind die Anfangsschwankungen etwas verplumpt. Sie sind nicht verbreitert (0,08), auch nicht aufgesplittet und nicht verknotet; die Zackenschenkel sind aber leicht verdickt und unterscheiden sich deutlich von den normalen Anfangsschwankungen der Abb. 5. Die Endschwankung ist normal. Es handelt sich aber sicher um eine leichte Veränderung, das Ekg zeigt einen Grenzfall. Auch das T in II ist niedrig. Auch Anfangsschwankungen, die 0,08 Sek. breit sind, wirken „plump“, wenn sich nicht mehrere Zacken an ihrem Aufbau beteiligen, sondern nur eine einzige Zacke vorliegt.

Bei der 2. Kurvenreihe ist die Anfangsschwankung schon 0,11 Sek. breit. In Abltg. I und II ist eine verknotete plumpe S-Zacke, in Abltg. III eine kurze aufgesplittete Q-Zacke sichtbar. Die Endschwankungen sind regelrecht. Dieses Ekg

ist schon eindeutig abnorm. Das kleine Zäckchen nach dem R wird oft fälschlich als negative P-Zacke bezeichnet. Das Ekg erinnert an jene Form des Blocks des rechten Schenkels wie sie jüngst von WILSON beschrieben wurde (Abb. 25).

Auch das Ekg des 3. Falles ist abnorm. Die Anfangsschwankungen sind hier 0,12 Sek. breit und in Abltg. I, sowie in Abltg. III verknotet.

In Abltg. II erscheint der QRS-Komplex normal, da sich die plumpe, breite S-Zacke von Abltg. I mit der verdickten Zacke im absteigenden Schenkel des R in Abltg. III durch Summation aufheben. Auch hier sind die Endschwankungen regelrecht.

Beim 4. und 5. Fall sind die Verplumpung, Verdickung, Aufspaltung der Anfangsschwankung leicht erkennbar. Beim 4. Falle ist auch die Überleitungszeit auf 0,22 verlängert. Die Endschwankungen sind abnorm, da das Zwischenstück in I und II unter die O-Linie gesenkt ist und die T-Zacken in beiden Ableitungen fehlen.

Ähnliche Veränderungen sehen wir in der 6. Kurvenreihe. Die Anfangsschwankung zeigt hier in Abltg. II und III eine „M-Form“ im Gegensatz zur „W-Form“ beim 4. und 5. Fall (Abltg. III, bzw. Abltg. II). In der 7. Kurvenreihe ist die Anfangsschwankung schon auf 0,14 Sek. verbreitert. Das Zwischenstück und die T-Zacke sind in Abltg. I und II normal.

In Abb. 42 besteht eine beschleunigte Herzrätigkeit mit Anfangsschwankungen, die 0,14 Sek. breit und in allen Ableitungen aufgesplittert sind. Die Anfangsschwankung ist in allen Ableitungen hauptsächlich hinuntergerichtet (S-Zacken). Die Endschwankung zeigt in Abltg. I und II ein erhöhtes Zwischenstück.

Nur der positive Befund einer Verbreiterung und Aufspaltung der Anfangsschwankung ist für das Vorhandensein von Erkrankungsherden im Herzmuskel entscheidend. Fehlen Veränderungen der Anfangsschwankung, so dürfen wir daraus nicht den Schluß ziehen, daß der Herzmuskel intakt ist. *Auch allerschwerste Myokarderkrankungen können mit normal breiten und normal geformten Anfangsschwankungen einhergehen.* Ruft man, wie es EPPINGER und ROTHBERGER erstmalig taten, durch Injektionen von ätzenden Substanzen in die Kammerwand, schwerste Schädigungen größerer Abschnitte beider Kammern hervor, so ändert sich wohl die Anfangsschwankung, indem einzelne Zacken größer, andere kleiner werden usw. Es kommt aber zu keiner Verbreiterung und Aufspaltung der Anfangsschwankung, da die Erregung mit Hilfe des normalen Reizleitungssystems zu allen noch reaktionsfähigen Kammerabschnitten in normaler Geschwindigkeit heruntergelangt. Die leichten Größenänderungen der Zacken sind nur durch den Wegfall der Spannungen der nekrotisierten Herzmuskelabschnitte veranlaßt.

Nur *dann*, wenn Erkrankungsherde auch in spezifischen Gewebe liegen, treten Aufspaltungen und stärkere Verbreiterungen der Anfangsschwankung auf. Da das Atrioventrikulärsystem durch eine Art

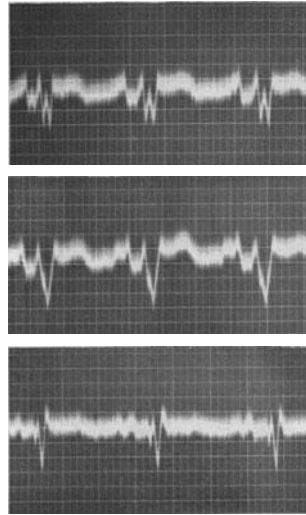


Abb. 42. Intraventrikuläre Leitungsstörung (Myokarditis).

Lymphscheide von der gewöhnlichen Muskulatur geschieden ist und eigene Blutgefäße hat, muß es auch bei schweren Erkrankungen im gewöhnlichen Arbeitsmuskel nicht miterkranken. So kann man Fälle von Koronarsklerose sehen, bei denen der Herzmuskel schwerst nekrotisch ist, voll von Narben und Schwielen, so daß kaum ein gesunder Abschnitt gefunden werden kann, und doch war — aus den besprochenen Gründen — die Anfangsschwankung *intra vitam* nicht verbreitert. In anderen Fällen kann eine sehr beträchtliche Verbreiterung der Anfangsschwankung auftreten, ohne daß die Arbeitsmuskulatur wesentlich verändert ist. Das wird z. B. dann der Fall sein, wenn *nur* die Gefäße des Reizleitungssystems erkrankt sind, wenn Erkrankungsherde das spezifische Gewebe allein befallen.

Da zahlreiche Fälle, bei denen eine allmählich zunehmende Verbreiterung und Aufspaltung der Anfangsschwankung auftreten, auch ein Laevokardiogramm aufweisen, kann — sobald sich auch die Endschwankung entsprechend ändert — das Bild des Schenkelblocks entstehen. Abb. 41 (5. Fall), zeigt eine Übergangsform. Die Schwierigkeiten der Differentialdiagnose wurden schon S. 42 hervorgehoben. Eine Unterscheidung ist oft nicht möglich.

Abnorme Elektrokardiogramme mit kleinen Ausschlägen.

Auf S. 37 wurde schon als *eine* Ursache von kleinen Ausschlägen im Ekg eine schwere Myokarderkrankung angeführt. Bevor man diesen Befund verwertet, ist die sorgfältige Eichung des Apparates mit eingeschaltetem Patienten eine selbstverständliche Vorbedingung. Eine myx-




Abb. 43. Kleine Ausschläge bei einem Falle von Myokarderkrankung.

ödematöse Hautveränderung, ein Erguß im Herzbeutel müssen ausgeschlossen werden. Die Ausschläge müssen in *allen* Ableitungen sehr klein sein. Kleine Ausschläge in einer Ableitung allein können durch die Herzlage veranlaßt sein und kommen — wie wir sahen — auch bei Gesunden vor.

Abb. 43 zeigt sehr kleine Ausschläge bei einem Falle von Koronarsklerose. Die T-Zacken sind fast unsichtbar, die Anfangsschwankungen sehr klein.

Auch in Abb. 41 (4. Reihe) bestehen neben anderen Zeichen von Myokarderkrankung, kleine Ausschläge.

Von manchen Autoren werden kleine Ausschläge der abgebildeten Art auf eine diffuse Erkrankung des Myokards, z. B. eine Myokardfibrose bei der Koronarsklerose zurückgeführt. Diese Deutung stimmt manchmal, sie trifft aber für viele Fälle sicherlich nicht zu. So sind bei einer Koronarthrombose, also einer ganz umschriebenen Myokardschädigung, sehr kleine Ausschläge häufig.

Erholt sich der Patient, dann werden die Ausschläge allmählich größer, was bei einer Fibrosis myocardii nicht möglich wäre. Stirbt ein Patient, der nach einer Koronar thrombose kleine Ausschläge im Ekg gezeigt hat, so findet man bei der Autopsie — wie wir mehrmals sahen — manchmal nur *eine* große, umschriebene Nekrose, vielleicht auch einige Schwielen, aber keine diffuse Myokardschädigung. Die Entstehung der „kleinen Ausschläge“ im Ekg bei Myokarderkrankungen ist noch nicht geklärt.

Das Verzweigungsblock- (Arborisationsblock-) Elektrokardiogramm.

Im Jahre 1917 wurden von OPPENHEIMER und ROTHSCHILD Ekge beschrieben, die sehr aufgesplitterte, sehr verbreiterte und niedrige Anfangsschwankungen zeigten. Diese Veränderungen wurden auf eine Erkrankung der feineren Verzweigungen (nicht der Hauptschenkel) des Atrioventrikularsystems zurückgeführt und deshalb Verzweigungsblock (Astblock) benannt. Diese Erklärung wurde lange Zeit bestritten und die Sonderstellung dieser Kurven abgelehnt; sie wurden wiederholt fälschlich auf „partiellen Schenkelblock“ zurückgeführt. Spätere Untersuchungen bestätigten aber die Angaben der obengenannten Forscher.

Bei diffuser Schädigung sehr zahlreicher Äste des A.V.-Systems werden nicht mehr gleichzeitig größere Muskelpartien erregt und deshalb keine größeren Spannungen mehr auf einmal gebildet. Die Ausschläge sind klein; sie sind darum, weil die Erregung die einzelnen Abschnitte beider Kammern nacheinander und nicht gleichzeitig befällt und weil die Erregung nicht die rasch leitenden spezifischen Muskelbahnen benützen kann, auch verbreitert; die ganz abnorme Erregungsausbreitung ruft verknötete, aufgesplitterte und verdickte Zacken hervor.

In Abb. 44 besteht ein beschleunigter Sinusrhythmus mit abnormen P-Zacken und einer auf 0,26 Sek. verlängerten Vorhof-Kammerleitungszeit.

Die Anfangsschwankungen sind niedrig, auf 0,17 Sek. verbreitert und verknötet, verdickt, aufgesplittert. Das Zwischenstück ist in Abltg. I unter die O-Linie gesenkt, die T-Zacke ist leicht positiv. In Abltg. II und III liegt das Zwischenstück oberhalb der O-Linie, das T ist negativ.

Man findet somit beim Verzweigungsblock (1.) sehr breite und (2.) sehr kleine Anfangsschwankungen. Die Breite übersteigt immer 0,12 Sek. und kann 0,20 Sek. erreichen. Die Höhe soll 4 mm nicht überschreiten (bei nach aufwärts gerichteten Anfangsschwankungen vom oberen, bei nach unten gerichteten Anfangsschwankungen vom unteren

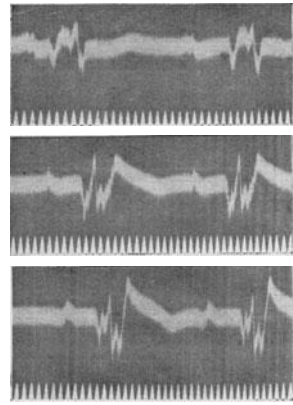


Abb. 44. Verzweigungsblock.

Rand der O-Linie gemessen). Das Zwischenstück kann, ebenso wie die T-Zacke, vollständig normal sein. Beide können aber auch Veränderungen zeigen. Ein Laevo- oder ein Dextrokardiogramm kann, muß jedoch nicht vorhanden sein.

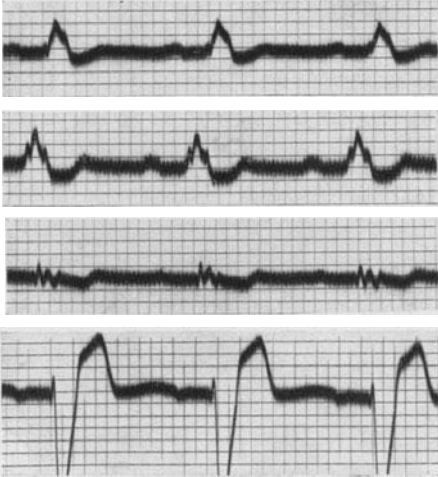


Abb. 45. Verzweigungsblock. Die unterste Kurve wurde mit einer thorakalen Ableitung geschrieben.

Da die Grenze von 4 mm Höhe etwas willkürlich gesetzt wurde, ist es klar, daß manchmal die Entscheidung, ob ein Schenkelblock mit niedrigen Anfangsschwankungen oder ein Verzweigungsblock vorliegt, schwer fallen wird. Es gibt alle Übergänge zwischen den einzelnen Formen. Da auch die Breite von 0,12 willkürlich gewählt ist, gibt es auch Übergänge zwischen den einfachen Verbreiterungen der Anfangsschwankung, die im vorigen Abschnitte besprochen wurden und dem Verzweigungsblock-Ekg.

In Abb. 45 und 46 sind weitere Verzweigungsblock-Kurven zu sehen. Auch hier fällt die starke

Verbreiterung und Aufsplitterung der sehr niedrigen Anfangsschwankungen auf. Die Kurven zeigen, daß die Endschwankungen durchaus nicht, wie beim Schenkelblock, zur Anfangsschwankung entgegengesetzt gerichtet sein müssen. Man versteht aber auch, daß manchmal, bei etwas größeren

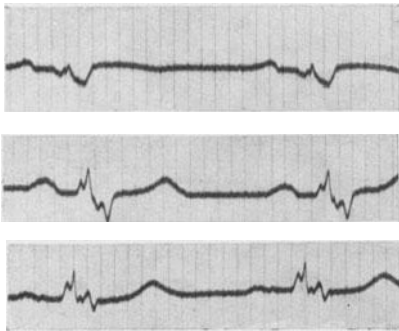


Abb. 46. Verzweigungsblock.

Ausschlägen, beim Vorliegen einer Rechts- oder Linksform, bei gegenseitigen Endschwankungen die Entscheidung schwer fallen kann, ob nicht doch ein Schenkelblock vorliegt.

In Abb. 45 ist auch eine thorakale Ableitung mitgeschrieben worden (s. S. 106), sie zeigt interessanterweise große Ausschläge, wie man sie beim Schenkelblock sieht. Wir konnten diesen Befund beim Verzweigungsblock häufig erheben. Er steht in einem gewissen Widerspruch zur gegenwärtig geltenden Erklärung des Verzweigungsblocks.

Es ist möglich, daß in jenen Fällen, in denen bei der thorakalen Ableitung große Ausschläge gefunden werden (wie in Abb. 45) kein Verzweigungsblock, sondern eine andere intraventrikuläre Leitungsstörung mit kleinen Ausschlägen vorliegt (z. B. ein Schenkelblock).

Die praktische Bedeutung des Befundes Verzweigungsblock ist groß,

da er eine sehr ausgebreitete und darum sehr schwere Myokarderkrankung anzeigt. Man kann im Tierversuche einen Verzweigungsblock nur sehr schwer erzeugen; auch ausgebreitete Läsionen der Verzweigungen des spezifischen Gewebes rufen ihn nicht hervor. Geeignete Versuchsanordnungen zeigen aber, daß Verzweigungsblock-Ekge auftreten, wenn eine sehr *ausgebreitete* Störung der Erregungsausbreitung in der Peripherie *beider* Kammern besteht (SCHERF), wenn z. B. ein Schenkel vollständig leitunfähig ist und vom anderen nur ein kleiner Ast den einzigen erhaltenen Zuleitungsweg der Vorhofsreize zur Kammer darstellt (MAHAIM). Die Erregung muß sich dann von der einzigen umschriebenen Stelle, an der sie die Kammer erreicht, auf dem Muskelwege über beide Kammern ausbreiten, was sehr wohl zu den beschriebenen Kurven führen kann, da die gewöhnliche Muskulatur viel langsamer leitet als das spezifische Gewebe (ROTHBERGER).

Es ist begreiflich, daß so ausgebreitete Schädigungen in beiden Kammern nur bei schweren Myokarderkrankungen vorkommen. Man findet das Verzweigungsblock-Ekg tatsächlich nur bei schweren Koronarsklerosen, bei luischen Herzmuskelerkrankungen, allerschwersten Myokarditiden. Nur selten handelt es sich um eine länger zurückliegende Erkrankung, z. B. eine Diphtherie, meistens liegt ein progressives Leiden vor. Auch dann, wenn sonst Zeichen einer ernsten Herzerkrankung fehlen, zwingt der Befund eines Verzweigungsblocks dazu, eine ernste Prognose zu stellen.

Die abnorme S—T-Strecke und die abnorme T-Zacke.

In den früheren Abschnitten wurde wiederholt hervorgehoben, daß Erkrankungen der Triebmuskulatur auch dann keine nennenswerte Verbreiterung und Aufsplitterung der Anfangsschwankung hervorrufen, wenn sie zum Absterben größerer Muskelpartien führen. In solchen Fällen treten nur uncharakteristische Veränderungen der Zackenhöhe auf. *Nur dann*, wenn Äste des Reizleitungssystems mitbetroffen sind, also Störungen der intraventrikulären Erregungsausbreitung auftreten, finden sich abnorme, verbreiterte und aufgesplitterte Anfangsschwankungen.

Eine Erklärung dafür, weshalb durch eine Allgemeinschädigung der Muskulatur allein (z. B. eine fettige oder braune Degeneration) keine breiteren Anfangsschwankungen auftreten, wurde noch nicht gegeben. Wir würden dieses Verhalten bei vollständigem Absterben der erkrankten Muskelabschnitte verstehen; sie sind dann reaktionslos, und es rufen dann eben nur noch die gesunden Muskelpartien elektrische Kräfte hervor; es entsteht eine Anfangsschwankung, die anders ist, als sie zu gesunden Zeiten war, die Verbreiterung bleibt aber aus. Nicht verständlich ist aber das Fehlen einer Verbreiterung der Anfangsschwankung bei bloß geschädigtem, aber noch reaktionsfähigem Muskel. Zeigen doch Versuche am herausgeschnittenen Kammermuskelstreifen, daß Vergiftungen, z. B. mit Digitalis, zu denselben Leitungsstörungen führen, wie wir sie im spezifischem Gewebe finden (SCHELLONG). Allerdings

erfolgt die Erregung in der Kammer von innen heraus, der Weg für die Erregung in der gewöhnlichen Muskulatur ist nicht lang.

Auf Grund dieser Erfahrung darf jedenfalls aus dem Fehlen einer Verbreiterung oder Aufspaltung (Verknotung, Verdickung) der Anfangsschwankung nicht auf eine normale Beschaffenheit des Herzmuskels geschlossen werden.

Mit der Kammertätigkeit hängt jedoch noch ein weiterer Abschnitt des Ekg's zusammen, die Endschwankung. Diese reagiert auf Veränderungen im Herzmuskel, besonders auch auf Veränderungen im Muskel-fleische viel empfindlicher und zeigt leichter charakteristische Formänderungen als die Anfangsschwankung.

Man verstand unter „Endschwankung“ früher nur die T-Zacke. Die Erfahrungen der Klinik haben aber in den letzten Jahren gezeigt, daß die Form der S—T-Strecke, des *Zwischenstücks* zwischen der Anfangsschwankung und der T-Zacke für die Beurteilung des Herzmuskels von noch größerer Bedeutung ist als die T-Zacke selbst. Da das Zwischenstück ganz allmählich in die T-Zacke übergeht und unter pathologischen Bedingungen, wie z. B. beim Schenkelblock, nicht selten eine Abgrenzung unmöglich wird, werden beide Abschnitte am besten gemeinsam besprochen und als Endschwankung zusammengefaßt.

Die große Empfindlichkeit der Endschwankung war a priori anzunehmen. Die Anfangsschwankung entsteht durch den Erregungsprozeß. Dieser verläuft außerordentlich rasch und bedeutet physikalisch-chemisch einen anoxybiotischen Abbau vorgebildeten Materials. Dieser Vorgang wird weniger leicht gestört werden, als der viel kompliziertere, langsamere verlaufende Wiederaufbauprozeß von Material für die nächste Erregung; dieser ist es, der die Endschwankung hervorruft oder begleitet.

In Übereinstimmung mit dieser Erwartung wurde seit SAMOJLOFF wiederholt gefunden, daß die verschiedensten Eingriffe die Anfangsschwankung unverändert lassen, die Form der T-Zacke aber hochgradig ändern. Ein näheres Studium lehrt wohl, daß in solchen Versuchen auch die Anfangsschwankung leichte Formänderungen der Zackengröße zeigt. Diese sind aber am rasch ablaufenden QRS-Komplex weniger deutlich ausgeprägt und in die Augen fallend als in der trägen Endschwankung. Man muß oft sehr genau zusehen, um zu finden, daß die eine Zacke etwas kürzer wurde, die andere höher, eine kleine Q-Zacke auftritt, eine S-Zacke verschwindet usw. Deutlich erkennbare Änderungen der Auschlagrichtung und der Breite der Anfangsschwankung fehlen.

Die Selbständigkeit der Endschwankung ist leicht zu beweisen; reizt man im Tierversuche die Sympathikusäste des Herzens, so treten sehr hohe T-Zacken auf; große T-Zacken findet man in der Klinik bei Hyperthyrosen, manchen Herzneurosen mit hohem Sympathikuston. Durchschneidet man die Sympathikusäste des Herzens, so werden die T-Zacken tief negativ. Kühlt oder wärmt man bestimmte Abschnitte des Herzmuskels, so werden die T-Zacken negativ, bzw. hoch positiv; bei Kühlung oder bei Erwärmung anderer Abschnitte erhält man genau entgegengesetzt geformte T-Zacken. In gleicher Weise kann man auch

Auf den Spuren von Salzmann

Wie an einer traditionsreichen Schule mit der Geschichte umgegangen wird

Junge Eiben stehen im Park der Salzmann-Oberschule in Waltershausen-Schnepfenthal neben jahrhundertealten Bäumen. Als Abschiedsgeschenk vergangener Schülergenerationen künden sie vom Wiederaufleben einer alten Gepflogenheit an dieser so traditionsreichen Bildungsstätte. In der kleinen Gemeinde am Rande des Thüringer Waldes eröffnete vor mehr als zwei Jahrhunderten der Erzieher Christian Gotthilf Salzmann, dessen Todestag sich am 31. Oktober dieses Jahres zum 175. Mal jährte, eine Erziehungsanstalt nach völlig neuem Konzept. Beeinflußt von den Idealen der Aufklärung sah der Pädagoge die Ursache „von dem vielen Jammer und Elend in der Welt“ in der fehlerhaften Erziehung. Sein Ziel war der allseitig gebildete, auf das praktische Leben vorbereitete Mensch, zu dessen Ausbildung die geistige und körperliche Betätigung gehören. Und so standen auf dem Stundenplan der einstigen Salzmann-Zöglinge nicht nur Lateinexerziten, sondern auch handwerkliche Arbeiten.

Heute lernen in dem histo-

rischen Schulgebäude 183 Mädchen und Jungen, erwerben in den Klassen 11 und 12 das Abitur oder gehen ab der Klasse 9 in eine Sprachklasse. Salzmanns Bildungs- und Erziehungsziele, wenn er sie auch nur für die herrschende Klasse ins Auge gefaßt hatte, können erst in unserer Gesellschaft für alle Kinder voll verwirklicht werden. Praktische Arbeit beschränkt sich heute natürlich nicht nur auf die Garten- und Parkpflege. Die Salzmann-Schüler haben auch in den Betrieben, in denen sie den polytechnischen Unterricht und die wissenschaftlich-praktische Arbeit absolvieren, einen guten Ruf. So untersuchten sie beispielsweise in den Thüringer Gummiwerken Waltershausen die Abreißfestigkeit von Ventilen an Fahrradschläuchen und halfen durch diese Arbeiten, die Qualität der Schläuche zu verbessern.

Gefragte Partner sind die jungen Sprachspezialisten aus Schnepfenthal bei den Fahrzeugwerkern in Waltershausen, die viele ihrer fremdsprachigen Prospekte für den Multicar den Salzmann-Schülern verdanken. Aber auch an der Erarbeitung eines

Computerprogramms zur Bewertung der Fahrzeugtests im Betrieb sind sie beteiligt. Die Pflege und Wiederbelebung der Traditionen schließt auch ein, ganz im Sinne Salzmanns, die jungen Leute bestmöglich auf ihre Berufstätigkeit vorzubereiten. Stolz sind die Schüler auf ihr Museum. Mitglieder der Arbeitsgemeinschaft „Traditionspflege“ übernehmen die Führungen. Selbst fremdsprachige Informationen werden organisiert, da Besucher aus aller Welt Interesse am Wirken Salzmanns zeigen.

Das Augenmerk gilt gleichermaßen dem Pädagogen Christoph Friedrich GutsMuths, dem Wegbereiter der modernen Körpererziehung, der unter Leitung Salzmanns ebenfalls an der Schule wirkte. Er unterrichtete hier 50 Jahre und wurde vor allem durch seine Gymnastiklehre weltbekannt. Liebevoll gepflegt wird heute der — wie auch das übrige Schulgebäude — unter Denkmalschutz stehende erste deutsche Turn- und Sportplatz.

Christine Seldenstücker

Berliner Zeitung Okt. 1986

beim Menschen nach dem Genusse eines kalten Trunkes vorübergehende Änderungen der T-Zacken sehen, da die kalte Speiseröhre und die gekühlte Magenwand durch das dünne Diaphragma hindurch die anliegenden Herzmuskelabschnitte kühlen und so den Erregungsprozeß ändern (WILSON und FINCH). Auch die Digitalis kann — ebenso wie andere Gifte (z. B. Morphinum, Chinin) — die Form der Endschwankung weitgehend verändern. In allen diesen Fällen findet man an der Anfangsschwankung keine bemerkenswerten Formänderungen.

Die Form der T-Zacke hängt, trotz ihrer großen Selbständigkeit, weitgehend von der Form des QRS-Komplexes ab. Der Erholungsprozeß von der Erregung, der die T-Zacke hervorruft, wird durch den Verlauf des Erregungsprozesses selbst beeinflusst, die Form der Anfangsschwankung ist mitbestimmend für die Form der Endschwankung. Diese Abhängigkeit ist aber nicht so zu verstehen, daß aus dem Aussehen der Anfangsschwankung das Aussehen der Endschwankung abgeleitet werden kann. Dazu wird die Form der T-Zacke noch von viel zu viel anderen Faktoren beeinflusst. Der Rückgang von der Erregung verläuft schon bei Gesunden so ganz anders als der Erregungsprozeß selbst (s. S. 13); unter pathologischen Bedingungen ist diese Verschiedenheit noch viel ausgeprägter. So kommt es, daß auf keine bekannte Anfangsschwankung eine bestimmte Endschwankung folgen muß. Wohl wird nach einer verbreiterten und auch sonst abnormen Anfangsschwankung sehr oft eine abnorme Endschwankung gefunden werden; es wurde aber schon erwähnt, daß die am stärksten verbreiterten und aufgesplitterten Anfangsschwankungen des Verzweigungsblocks ganz normale Endschwankungen haben können. Es besteht auch kein unbedingter Zusammenhang zwischen der Größe der Anfangsschwankung und der Größe der T-Zacke. Auf eine sehr kleine Anfangsschwankung *kann* eine große T-Zacke folgen und umgekehrt.

Abgesehen von der Art der Erregungsausbreitung im Herzen und vom Tonus der Herznerven (EINTHOVEN, ROTHBERGER und WINTERBERG) wird die Form der T-Zacke noch beeinflusst:

1. Durch die Herzlage. Eine Querlagerung des Herzens kann eine negative T-Zacke in Abltg. III, ein Zwerchfelltiefstand mit median gestelltem Herzen eine sehr niedrige T-Zacke in I hervorrufen. Die negative T-Zacke in III ist manchmal nur in einer bestimmten Atemphase, entsprechend einem bestimmten Zwerchfellstande, zu sehen (Abb. 30). Durch die Formänderung des T in I und III wird auch das Aussehen des T in II beeinflusst.

2. Von der Beschaffenheit der Hautdecke. Nicht nur beim voll ausgebildetem Myxödem, sondern auch bei der trockenen, schilfrigen Haut des chronisch dekompensierten Herzkranken können die T-Zacken sehr niedrig sein. Beim Myxödem spielen allerdings nach neueren Erfahrungen auch andere Faktoren eine Rolle. (s. S. 35).

3. Ergüsse im Thorax, Hautödeme, besonders aber Perikardialergüsse bewirken zugleich mit einer Verkleinerung aller Zacken auch das Auftreten kleiner, oft auch abnorm geformter T-Zacken.

4. Auf S. 55 wurde auch ausgeführt, daß die Hypertrophie des Herzens Veränderungen der Endschwankung in dem Sinne bewirken kann, daß sie eine der Anfangsschwankung entgegengesetzte Richtung annimmt.

Demnach darf man aus einer negativen Endschwankung in I (eventuell auch in II) bei einer Linkshypertrophie und einer negativen Endschwankung in III (eventuell auch in II) bei einer Rechtshypertrophie nicht ohne weiteres auf eine Myokardschädigung (Myokarditis, Myodegeneratio usw.) schließen. Es handelt sich bei den betreffenden Fällen aber immer, schon wegen der bestehenden schweren Hypertrophie und Dilatation um „geschädigte Herzen“. Finden wir aber gleich aussehende Ekge, ohne daß ein Hochdruck bestand oder besteht, ohne daß ein Aortenvitium vorliegt, ohne jede Ursache einer Herzhypertrophie, dann sind diese Veränderungen der Endschwankung immer ein Beweis für eine Myokarderkrankung (S. 60).

5. Bei jeder Beurteilung einer Endschwankung muß auch an eine Digitaliseinwirkung gedacht werden. Die Digitalis kann die Endschwankung, wie S. 82 besprochen wird, weitgehend beeinflussen.

Die *Länge* des Zwischenstückes zeigt beim Normalen so weitgehende Schwankungen, daß es bisher unmöglich ist, aus ihr irgendwelche Schlüsse zu ziehen. Die Länge nimmt mit der Dauer der Systole zu. So fand man bei der Spasmophilie bei Kindern lange S—T-Strecken, die nach Kalziumtherapie zurückgingen. Alles, was die Systolendauer verkürzt, verkürzt auch die S—T-Strecke (Tachykardie, Sympathikuserregung).

Da die S—T-Strecke schon normalerweise leicht oberhalb oder unterhalb der O-Linie liegt, muß man bei der Beurteilung ihrer Form große Vorsicht üben, bevor man sichere Schlüsse zieht.

Das *abnorme* Zwischenstück kann über das S. 19 beschriebene, noch normale Ausmaß über die O-Linie erhoben oder tief unterhalb der O-Linie gesenkt sein. Es gibt zwei Möglichkeiten.

1. Das Zwischenstück kann vom absteigenden Schenkel der R-Zacke oder vom aufsteigenden Schenkel der S-Zacke abgehen, dabei in dieselbe Richtung verlagert sein, wie die vorangehende Hauptzacke der Anfangsschwankung. Diese Veränderung wird im Kapitel Koronarthrombose näher besprochen.

2. Das Zwischenstück kann in einer der Hauptzacke der Anfangsschwankung gleichen oder entgegengesetzten Richtung verlagert sein; es kann also bei hinaufgerichteter Anfangsschwankung unterhalb, bei heruntergerichteter Anfangsschwankung oberhalb der O-Linie verlaufen. Es beginnt aber in der O-Linie. Diese Veränderungen des Zwischenstückes, die selten in allen Ableitungen eine gleichsinnige, meist in I und III eine entgegengesetzte Richtung zeigen, werden bei den Myokardschädigungen der verschiedensten Art, *besonders aber bei Erkrankungen größerer Abschnitte des Herzmuskels* (diffuse Koronarsklerose, ausgearbeitete Myokarditis, braune Degeneration bei einem Karzinomkranken, Allgemeinvergiftungen) gefunden. Ist die Myokarderkrankung nur in *einer* Kammer gelegen, dann ist das Zwischenstück gewöhnlich nur in I oder nur in III abnorm. Bei Schädigungen, welche das *ganze* Herz betreffen, finden wir

eine Veränderung des Zwischenstückes in allen Ableitungen und deshalb (nach der Regel von EINTHOVEN) in II am stärksten.

Auf ein abnormes Zwischenstück kann eine normale T-Zacke folgen.

Diese Abnormitäten des Zwischenstückes, in früheren Jahren kaum erwähnt, sind heute als häufige und wichtige abnorme Befunde erkannt. Sie erscheinen oft früher als Veränderungen der T-Zacke und sind häufiger als diese. Alleinige Änderungen der T-Zacke bei *normalem* Zwischenstück sind viel seltener und kommen *vorzugsweise* (nicht ausschließlich) bei umschriebenen Erkrankungsprozessen (myomalazischen, myokarditischen Herden) vor.

Die abnormen T-Zacken können in fünf Gruppen geteilt werden.

1. Die abnorm niedrige T-Zacke.
2. Vollständiges Fehlen der T-Zacke.
3. Diphasische T-Zacke (zuerst negative, dann positive Phase oder [seltener] umgekehrt).
4. Negative T-Zacken.
5. Hochpositive T-Zacken.

Da in Abltg. III schon normalerweise oder durch Änderung des Zwerchfellstandes vorübergehend abnorme T-Zacken gefunden werden, kommen für die klinische Bewertung nur Abltg. I und II in Frage. Da die T-Zacke, ebenso wie die QRS-Zacken, als Summe der Einzelspannungen aus sehr zahlreichen Muskelabschnitten beider Kammern anzusehen ist, kann der Wegfall der Spannungen des einen oder des anderen erkrankten Muskelabschnittes ergeben, daß eine positive T-Zacke noch höher wird oder eine negative positiv wird. So sieht man auch nach einer Koronarthrombose gelegentlich sehr hohe positive T-Zacken auftreten. Da aber Vergleichswerte gewöhnlich fehlen, eine positive T-Zacke das normale Verhalten bildet, können wir aus einer positiven T-Zacke keine wie immer gearteten Schlüsse ziehen. Nur die vier anderen Formen der abnormen T-Zacken sind verwertbar.

In Abb. 47 sind kurze Kurvenabschnitte (mit den drei Ableitungen untereinander) von sieben Fällen abgebildet, bei denen die T-Zacke oder die S—T-Strecke abnorm waren.

Beim 1. Falle fällt neben einer abnormen Q-Zacke in II und III eine tief negative T-Zacke in denselben Ableitungen auf. Die Anfangsschwankung und das Zwischenstück sind sonst normal. Es handelt sich um einen Patienten mit einer Koronarsklerose, der an anginösen Schmerzen bei körperlicher Anstrengung litt. Für eine Koronarthrombose bestand kein sicherer Anhaltspunkt.

Beim 2. Falle besteht eine abnorme Knotenbildung im absteigenden Schenkel der R-Zacke in Abltg. I, eine kurze, aber breite und aufgesplitterte Q-Zacke in Abltg. III. Das Zwischenstück ist in Abltg. I und II leicht gesenkt; die T-Zacke fehlt in I nahezu vollständig und ist in II und III tief negativ. Das Ekg stammt von einem Falle von Myocarditis acuta.

Beim 3. Falle lag eine mäßig hochgradige Aortenklappenstenose mit einer akuten Myokarditis nach einer Tonsillitis vor. Die Anfangsschwankung ist bis auf die kleinen Knoten im aufsteigenden Schenkel der R-

Zacke in Abltg. I und III normal. Das Zwischenstück ist in allen Ableitungen normal. Die T-Zacke ist in Abltg. I gerade als negative Zacke

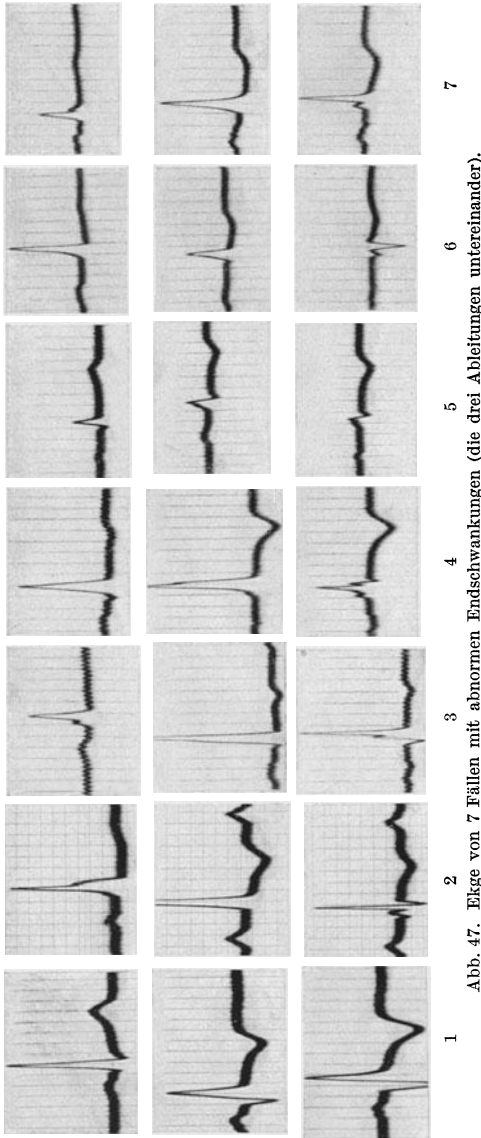


Abb. 47. Ektge von 7 Fällen mit abnormen Endschwankungen (die drei Ableitungen untereinander).

erkennbar und ist in II und III negativ. Nach Abklingen der Myokarditis wurde die T-Zacke in I deutlich, in II eben erkennbar positiv.

Der 4. Fall litt an einem dekompensierten Mitralaortenvitium. Die Anfangsschwankung ist verplumpt, verknotet, 0,10 Sek. breit. Die T-Zacken sind in allen Ableitungen negativ. Da eine schwere Hypertrophie beider Herzhälften bestand, darf aus dem vorliegenden Ekg nicht ohne weiteres auf eine Myokarderkrankung geschlossen werden (s. Abb. 36).

Beim 5. Falle bestand ein schwerer Gelenkrheumatismus. Der klinische Herzbefund zeigte nichts Abnormes. Im Ekg fand sich eine verplumpte niedrige Anfangsschwankung in allen Ableitungen sowie ein gesenktes Zwischenstück und ein negatives T in Abltg. II und III. Der Befund spricht für eine Myokarditis¹.

Beim 6. Falle bestand bei einem 24jährigen Mädchen eine dekompensierte Hypertension, veranlaßt durch eine chronische Nephritis. Außerdem bestand eine schwere Myokardschädigung unbekannter Genese. Das Herz reagierte auf eine Digitalisbehandlung nicht. Das Ekg wurde noch vor der Digitalisierung aufgenommen. Wir sehen eine Senkung des

¹ Wenn Anfänger feststellen wollen, ob das Zwischenstück in der O-Linie liegt oder gesenkt bzw. erhoben ist, dann suchen sie am besten die O-Linie in der Diastole, vor der P-Zacke des folgenden Schläges, auf und verlängern sie, zurückgehend, bis zum untersuchten Zwischenstück.

Zwischenstückes in Abltg. I und II, eine leichte Erhöhung in III, die T-Zacken fehlen in I und II fast vollständig und sind in III leicht negativ. Dieses Ekg weist durchaus nicht den Typus der gegensinnigen Nachschwankungen bei der Linkshypertrophie auf und zeigt eindeutig eine Myokarderkrankung an.

Die 7. Kurvenreihe stammt von einem 65jährigen Kranken mit einem inoperablen Magenkarzinom im Zustande schwerster Kachexie. Die leichte Verknotung der Anfangsschwankung ist in diesem Alter häufig. Die Senkung des Zwischenstückes und die niedrigen T-Zacken in allen Ableitungen sind durch die braune Degeneration des Herzmuskels veranlaßt, die durch die Autopsie bestätigt wurde. Ein Teil der T-Zacke in Abltg. II und III ist *vielleicht* auch mit dem Zwischenstück unter die O-Linie verlagert. Man spricht deshalb bei diesen Fällen auch von diphasischen T-Zacken.

Hat man Gelegenheit, das Ekg während der Ausbildung einer Myokardschädigung dauernd zu kontrollieren, dann kann man *manchmal* beobachten, daß die T-Zacke allmählich niedriger, dann unsichtbar und schließlich negativ wird. Viel häufiger kann man bei der Erholung von einer Myokardschädigung den Übergang in umgekehrter Richtung verfolgen. Nicht immer wird ein Stadium nach dem anderen erreicht, eine positive T-Zacke kann direkt in eine negative übergehen und umgekehrt; manchmal werden die Zwischenstadien so rasch durchlaufen, daß sie nicht festgehalten werden können.

Nicht selten wird die Ansicht vertreten, daß negative T-Zacken prognostisch ungünstiger sind, einen höheren Grad von Myokardschädigung anzeigen, als etwa unsichtbare T-Zacken. Wenn das auch manchmal richtig ist — wie Reihenuntersuchungen bei ein und demselben Falle zeigen — müssen wir doch dann, wenn wir das Ekg eines Kranken zum ersten Male sehen, sowohl sehr niedrige als auch unsichtbare, diphasische und negative T-Zacken als abnorm bezeichnen, ohne daß wir das Recht haben, aus den verschiedenen Formen weitergehende Schlüsse zu ziehen.

Im höheren Alter (bei Patienten, die über 65 Jahre alt sind) findet man häufig auch dann Veränderungen der Endschwankung, seltener auch der Anfangsschwankung, wenn die Untersuchten nicht über Herzbeschwerden klagen. Die Veränderungen im Ekg sind wohl immer auf eine Koronarsklerose zurückzuführen und können jahrelang in gleicher Weise bestehen bleiben. Sie sind also prognostisch nicht als durchaus ungünstig anzusehen. Ernstere Bedeutung haben sie nur dann, wenn sie sich rasch entwickeln und rasch fortschreiten.

Wie bei den intraventrikulären Leitungsstörungen darf man auch bei den abnormen T-Zacken aus dem Ekg allein keine Schlüsse auf die Art der Herzerkrankung ziehen. Man findet abnorme T-Zacken sowohl bei Allgemeinerkrankungen des Herzmuskels (im Sinne einer Degeneration, Intoxikation) wie bei lokalisierten Prozessen (Myokarditiden, Myomalazien, Diphtherienekrosen usw.). Bei den Allgemeinschädigungen des ganzen Herzens oder einer Herzhälfte ist das Zwischenstück regelmäßig mit-

verändert, bei lokalen Prozessen seltener und nur in bestimmten Stadien der Erkrankung.

Das Ekg in Abb. 48 wurde bei einer Patientin mit klimakterischer Hochdrucktachykardie geschrieben. Der Druck schwankte zwischen 180/60 und 220/75, die Herzfrequenz zwischen 100 und 140. Es bestanden deutliche Zeichen einer Hyperthyreose mit einer Grundumsatzsteigerung von 70%. Das Herz war nicht erweitert. Das Ekg in Abb. 48 zeigt (bei der noch unbehandelten Patientin) eine deutliche, tiefe Senkung des Zwischenstückes in allen Ableitungen, am stärksten in Abtltg. II. Alle anderen Zacken, auch die T-Zacken sind normal.

Bei manchen Fällen ovarieller Insuffizienz, die das Bild einer Angstneurose zeigen, bei denen außer einer Tachykardie, einer Übererregbarkeit des Herzens, einer mäßigen Drucksteigerung (bei niedrigem diastolischem Drucke) alle Befunde dauernd normal waren und nur über Angstzustände, Herzklopfen und Beklemmungen geklagt wurde, ebenso bei leichten Hyperthyreosen, klimakterischen Zuständen fand ich leichte Senkungen des Zwischenstückes im Ekg *häufig*. Bei Frauen im Klimakterium mit Angstzuständen verschwindet die Senkung des Zwischenstückes, sobald man Follikelhormon gibt. Die bisher als „Neurose“ gedeuteten Beschwerden (Herzklopfen, -schmerzen, Angstgefühl usw.) gehen also mit objektiv faßbaren Veränderungen im

Ekg einher. Es ist möglich, daß eine Durchblutungsstörung des Myokards vorliegt, die innersekretorisch bedingt ist.

Tritt bei einem Kranken mit sonst nicht geklärten andauernden Temperaturen eine abnorme T-Zacke auf, dann werden wir, auch bei sonst normalen Herzbefunden, eine Myokarditis annehmen müssen, abnorme T-Zacken bei Hochdruck oder Angina pectoris werden auf organische Veränderungen des Herzmuskels als Folge einer Koronarsklerose und manchmal auch einer Lues hinweisen. Kommt ein Kranker mit gastrointestinalen Beschwerden, wie Völlegefühl, Blähungen, ohne Herzbeschwerden zu uns, so wird häufig nur das Ekg das Vorhandensein einer Koronarsklerose aufdecken, die in ihren Anfangsstadien keinerlei Herzbeschwerden und Herzsymptome, *sehr oft* aber Magen-Darmerscheinungen hervorruft. Das Ekg allein zeigt bei der Endokarditis und beim Rheumatismus die Miterkrankung des Herzmuskels an. Die Erfahrungen der letzten Jahre haben gezeigt, daß alle diese Krankheiten des Herzens auch in sehr fortgeschrittenen Fällen häufig mit normaler Herzgröße und normalen Herztönen einhergehen, so daß nur das Ekg die richtige Diagnose ermöglicht. Dabei ist die Kenntnis der Tatsache wichtig, daß bei einzelnen akuten Erkrankungen des Herzmuskels das Aussehen der T-Zacke inner-

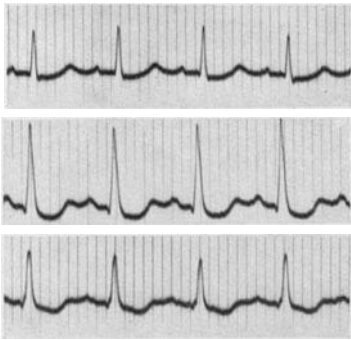


Abb. 48. Senkung des Zwischenstückes bei Hochdrucktachykardie im Klimakterium.

halb kurzer Zeit sehr rasch wechseln kann. Man findet ein solches Verhalten bei akuten Infektionskrankheiten, bei Pneumonien, bei „rheumatischen“ Erkrankungen des Herzmuskels, Koronarsklerosen und -thrombosen u. v. a. Zuständen mehr. Eine einzige Schreibung des Ekg's genügt nicht; man muß oft längere Zeit hindurch täglich das Ekg kontrollieren, bevor man ein sicheres Urteil abgibt.

Das im Liegen ganz normale Ekg mancher asthenischer Patienten wird im Stehen abnorm, indem negative T-Zacken und Senkungen des Zwischenstückes in Abltg. I und II auftreten. Bei diesen Patienten sammelt sich das Blut beim längeren Stehen in der unteren Körperhälfte an, die inneren Organe werden schlechter durchblutet, es treten Ohn-

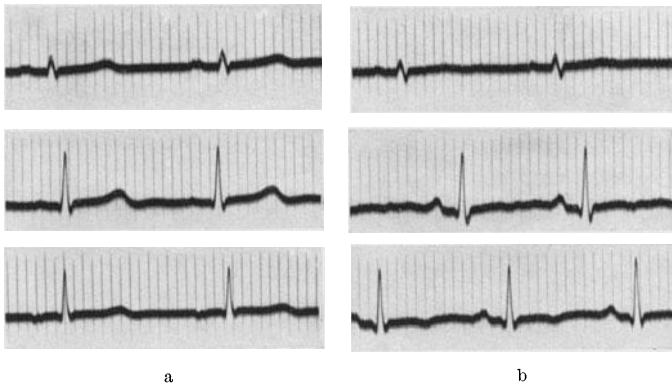


Abb. 49a und b. Ekg in horizontaler Lage und nach 8 Minuten langem Stehen bei einer sehr großen, schlanken Frau.

machtsanfälle auf, der Blutdruck sinkt, die Herzstätigkeit wird beschleunigt, das Schlag- und Minutenvolumen ist verkleinert. So kommt es auch zu einer mangelhaften Durchblutung (zur arteriellen Anämie) des Herzens (ÅKESSON).

Abb. 49a zeigt das Ekg einer 26jährigen *gesunden*, sehr schlanken und großen Frau, das in normaler Weise, im Liegen geschrieben wurde. Das Ekg läßt nur die Zeichen einer Steilstellung der Herzachse erkennen (kleine Anfangsschwankung in Abltg. I). Abb. 49b wurde nach einem 8 Minuten andauernden Stehen geschrieben. Wir sehen eine Beschleunigung der Herzstätigkeit, die nach der Umschaltung von Abltg. I auf Abltg. II zunahm. Die T-Zacken in I sind sehr abgeflacht, in II sind hauptsächlich in III werden sie negativ. Auch die P-Zacken ändern ihr Aussehen.

Der Versuch, aus den Veränderungen des Ekg's Herzkranker im Stehen auf die Funktion des Myokards zu schließen (LEIMDOERFER), muß daran scheitern, daß dieselben Störungen nach unserer Erfahrung häufig auch bei normalen (nicht nur bei asthenischen) Individuen gefunden werden (ERKELENS). Bei sportgeübten Patienten finden sich diese Veränderungen beim Stehen nicht.

Da bei manchen Patienten ähnliche Veränderungen der T-Zacken schon im Sitzen auftreten (ÅKESSON) muß das Ekg immer im Liegen

geschrieben werden. In den ersten Jahren der klinischen Elektrokardiographie wurden die Aufnahmen meistens beim sitzenden Patienten gemacht.

Diesen flüchtigen Veränderungen der T-Zacke stehen andere gegenüber, die dauernd sind oder sich erst nach Jahren zurückbilden, ohne daß sonst am Herzen Erkrankungszeichen festzustellen sind. Auch nach dem vollständigen Abklingen einer Myokarditis kann die Endschwankung Jahre lang abnorm sein. Das Herz scheint sonst normal, der Patient ist voll leistungsfähig.

Verfolgt man das Herz während einer kroupösen Pneumonie oder im Verlaufe mancher Bronchopneumonien und scheinbar harmlosen Bronchitiden, Tonsillitiden, Infektionskrankheiten, dann ist man über das Ausmaß der Veränderungen, die man manchmal ganz flüchtig im Ekg finden kann, überrascht. Ekg-Untersuchungen, die bei rheumatischen Gelenkerkrankungen längere Zeit hindurch täglich durchgeführt wurden, haben auch gezeigt, daß im Verlaufe einer jeden „rheumatischen“ Erkrankung, wenigstens zeitweise, das Myokard miterkrankt ist. Diese Veränderungen sind auf entzündliche Myokardherde und wahrscheinlich auch auf die zum Verschlusse kleiner Gefäße führenden Gefäßerkrankungen zurückzuführen, die eine rheumatische Myokarderkrankung begleiten.

Die Mehrzahl der abnormen Ekge, die man bei Nephritiden, nach einer Tonsillitis findet, haben wohl eine Myokarditis zur Grundlage.

Von Interesse sind die *Veränderungen der Endschwankung bei Lungenembolien*.

Eine Embolie in einem kleinen Aste der Lungenarterie kann schon bei einem Herzgesunden eine gefährliche Komplikation bedeuten. Bei Herzkranken kann eine solche Embolie eine schwere, durch kein Herzmittel zu behobende Dekompensation oder einen raschen Tod veranlassen.

Diese stürmischen Erscheinungen, die in keinem Verhältnisse zur Größe des ausgeschalteten Lungenbezirktes stehen, wurden wiederholt studiert, ohne daß eine ausreichende Erklärung für sie gefunden worden wäre.

In jüngster Zeit wurde als eine der Ursachen für das rasche Versagen des Herzens bei Lungenembolien eine schwere Myokardschädigung gefunden, die im Ekg deutlich zum Ausdruck kommt (WHITE, SCHERF und SCHÖNBRUNNER).

Eine 41jährige Frau hatte 6 Monate vor der Spitalsaufnahme eine Venenentzündung überstanden, die nach einer Krampfaderverödung am rechten Unterschenkel aufgetreten war. Vor 4 Monaten trat plötzlich hohes Fieber auf und ein Venenknoten im Bereiche des linken Kniegelenkes schwoh an, war druckempfindlich und gerötet. Später kam auch eine Venenentzündung am rechten Unterschenkel hinzu. Die Patientin suchte die Klinik auf, da ein starkes Oppressionsgefühl und anfallsweise ein stechender Schmerz in der Herzgegend aufgetreten waren. Wir fanden eine Mitralstenose allerleichtesten Grades, noch ohne Veränderung der Herzgröße und -form; es bestand nur ein kurzes prä-systolisches Geräusch an der Herzspitze. Am linken Knie war ein großer

thrombosierter und druckempfindlicher Venenknotten zu tasten. Das Ekg zeigte (Abb. 50a) ein stark gesenktes Zwischenstück in Abltg. I und II, die T-Zacken sind sehr niedrig. Nach 4 Tagen war das Ekg normal (Abb. 50b), die Beschwerden verschwanden. Ekg sowohl wie Beschwerden, waren, wie zahlreiche Beobachtungen an gleichartigen Fällen lehren, auf eine Lungenembolie zurückzuführen.

Ähnliche, oft noch weit höhergradige, rasch vorübergehende Veränderungen sieht man häufig, wenn man das Ekg wiederholt bei Patienten registriert, die kurz nach einer Operation oder nach einer Thrombophlebitis über Beklemmungen, Druckgefühl, anginöse Schmerzen klagen. Sterben Patienten dieser Art, z. B. an einer neuen Embolie, dann vermißt man trotz schwerer intra vitam vorgefundener Ekg-Veränderungen bei der anatomischen Untersuchung des Herzens jedes Erkranken-

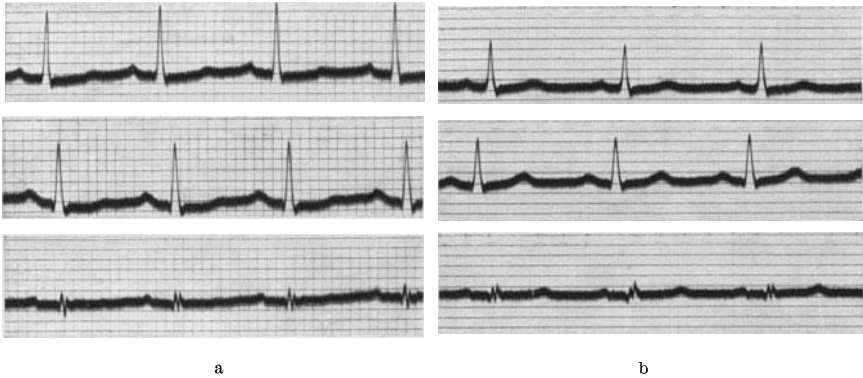


Abb. 50a zeigt das Ekg kurz nach dem Auftreten einer Lungenembolie; in b ist das Ekg — 4 Tage später — wieder normal.

kungszeichen. Es handelt sich also um eine morphologisch nicht faßbare Störung. Beim Studium solcher Fälle kamen SCHERF und SCHÖNBRUNNER zur Ansicht, daß durch Reizung der Lungenvagusäste bei einer Pulmonalembolie ein pulmokoronarer Reflex zu einer mangelhaften Durchblutung des vermehrt arbeitenden Herzens führt. Auf diese Weise sind die subjektiven Beschwerden der betreffenden Fälle, die objektiven klinischen Zeichen (Herzdilatationen, auffallend rasches Versagen des Herzens, Galopprrhythmus usw.) und die Ekg-Veränderungen zu erklären. Auch der Therapie sind neue Wege gewiesen (Papaverinpräparate, Theophyllin, Atropin).

Wie schwierig es sein kann, zwischen einem Ekg bei einer Koronarthrombose und dem Ekg bei einer Lungenembolie zu entscheiden wird S. 94 besprochen.

Von großer praktischer Bedeutung ist das regelmäßige Auftreten von negativen T-Zacken gleich nach dem Rauchen, wie es bei einzelnen Untersuchten beobachtet werden konnte (STARR, GRAYBIEL).

Daß abnorme T-Zacken eine Myokarderkrankung bedeuten können,

ist seit EINTHOVEN sowie KRAUS und NICOLAI bekannt. Da aber bald gefunden wurde, daß auch bei schweren Myokardveränderungen normale T-Zacken gefunden werden können und seitdem wir Kenntnis von der großen Empfindlichkeit der T-Zacken gegen äußere Einwirkungen haben, entwickelte sich eine weit über das Notwendige hinausgehende Kritik. Berücksichtigt man alle angeführten Tatsachen, bedenkt man, daß es vom Sitze und vom Ausmaß der Herde im Myokard abhängt, ob Änderungen der Endschwankung auftreten, bedenkt man, daß nur bestimmt gelegene Herde die T-Zacke abflachen oder negativ machen, andere wieder noch schönere positive T-Zacken hervorrufen, die wir aber von den beim Normalen vorkommenden nicht unterscheiden können, berücksichtigt man alle äußeren Faktoren, welche die T-Zacke ändern können (Hypertrophie, Digitalis, Hautbeschaffenheit usw.), hat man gelernt, die Befunde nur im Verein mit den klinischen Symptomen zu bewerten, dann leistet das Ekg für die Beurteilung des Myokards unschätzbare Dienste.

Nie darf aus den Veränderungen der Endschwankung allein, ohne Berücksichtigung der klinischen Daten eine Prognose gestellt werden, auch die schwerste Negativität der Endschwankung bei einer Myokarditis kann sich vollständig zurückbilden, der Kranke kann sein ganzes Leben ohne Herzbeschwerden und ohne Zeichen einer Herzerkrankung verbringen. Auch hier bildet das Ekg nur eine Ergänzung der klinischen Untersuchungsergebnisse.

Die Veränderungen der Endschwankung durch die Digitalistherapie.

Veränderungen der T-Zacken nach Digitalis wurden zum ersten Male von NICOLAI und SIMONS beobachtet, von A. E. COHN studiert. Seither ist über diese Frage eine sehr ansehnliche klinische und experimentelle Literatur entstanden, die allerdings infolge voreiliger Schlüsse, unberechtigter Verallgemeinerungen und durch unter ungleichen Bedingungen ausgeführte Tierversuche die größten Widersprüche aufweist.

Die Tatsache steht fest, daß durch die Digitalis Formänderungen aller Zacken im Ekg auftreten können. Die Digitalis ändert die Erregbarkeit aller Muskelfasern, sie beeinflusst die Erregungsfortpflanzung in allen Herzabschnitten. Während aber die P-Zacke infolge ihrer Kleinheit und uncharakteristischen Form nur selten und spät Veränderungen zeigt, die ohne genaue Messungen nicht erkannt werden können, während die Anfangsschwankungen wegen ihres raschen Ablaufs nur gerade noch feststellbare Größenänderungen aufweisen, reagiert die Endschwankung — wie auf Schädigungen der verschiedensten Art — so auch auf die Digitalisbehandlung viel empfindlicher.

Die Digitalis ändert das Aussehen des Zwischenstückes und der T-Zacke. Das Zwischenstück wird unter die O-Linie gesenkt. Diese Senkung kann sehr beträchtliche Grade erreichen. Bleibt die T-Zacke — was nicht selten vorkommt — unverändert, so steigt das Zwischen-

stück, das tief unten beginnt, mit einer türkensäbelartigen Krümmung steil zur T-Zacke an.

Abb. 51 stammt von einem Patienten mit einem mäßigen kompensierten Hochdruck (180/90). Das normale Ekg bot nur das Bild der Linksform. Nachdem der Kranke, der gegen Chinin überempfindlich war, mehrere Wochen hindurch wegen häufiger Anfälle von paroxysmalem Vorhofflimmern täglich 0,3 g Verodigen genommen hatte, zeigt das Ekg die abgebildete tiefe Senkung des Zwischenstückes mit dem steilen Anstieg zur positiv gebliebenen T-Zacke.

Sehr oft ist auch die T-Zacke verändert. Eine positive T-Zacke kann verschwinden, diphasisch oder negativ werden; in anderen Fällen kann eine vorher negative T-Zacke positiv werden. Das kommt besonders bei Rechts- oder Linkshypertrophiekurven vor, wo die zur Anfangsschwankung gegensinnigen Endschwankungen unter Digitaliswirkung in die entgegengesetzte Richtung verlagert werden (WINTERNITZ).

Diese Veränderungen sind manchmal in der ersten, manchmal in der dritten Ableitung allein vorhanden, oft finden sie sich gleichsinnig in allen. Sie können sowohl beim Normalen wie auch beim Herzkranken und Dekompensierten schon nach sehr kleinen Digitalisdosen auftreten und nach großen fehlen. Das Vorhandensein oder das Fehlen von Veränderungen im Ekg gestattet keinen Schluß auf die schon verabreichte Digitalismenge. Die Endschwankung ändert ihre Form zuweilen schon wenige Stunden nach der Einnahme von $3 \times 0,1$ Pulv. fol. digit. titr.; wir haben sie andererseits manchmal trotz 14tägiger Darreichung von $5 \times 0,1$ täglich vermißt. Die Veränderungen können bis zu 3 Wochen nach dem Aussetzen der Digitalisdarreichung anhalten.

Die Kurve in Abb. 52a wurde bei einer Patientin mit einer Mitralstenose geschrieben. Es bestand Vorhofflimmern, die Kammeraktion ist frequent und arrhythmisch. Die Form der Anfangs- und Endschwankungen ist aber normal.

Nach der 6tägigen Darreichung von je 3 Digilanidzäpfchen pro Tag trat ein normaler Sinusrhythmus auf (Abb. 52b). Die P-Zacken sind breit und groß. Die Überleitungszeit ist, wohl durch die Digitalis, an der

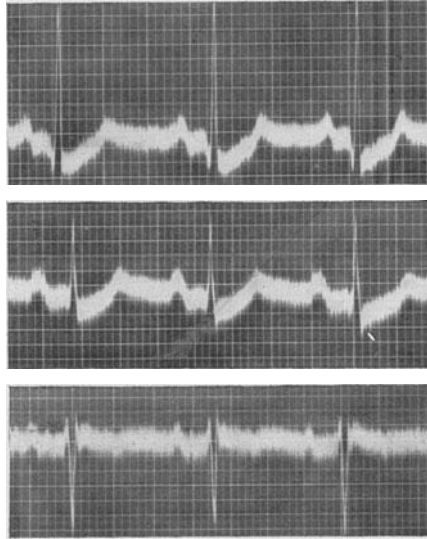


Abb. 51. Senkung des Zwischenstückes durch Digitalis; beachte den steilen Anstieg zur positiven T-Zacke.

obersten Grenze der Norm (0,20), das Zwischenstück in Abltg. I und II ist tief unter die O-Linie gesenkt, die T-Zacken fehlen in I und II.

Die Faktoren, welche das Auftreten oder Fehlen dieser Veränderungen beeinflussen, sind noch unbekannt. Die Verhältnisse liegen sehr kompliziert und harren noch eines genauen Studiums. Es ist jedenfalls nicht erlaubt, aus der Tatsache, daß die Formänderungen der Endschwankung schon nach kleinen Digitalismengen auftreten, auf einen schlechten Zustand des Myokards zu schließen, und es ist ebensowenig möglich, aus dem Fehlen jeder Formänderung bei der Digitalisanwendung eine schlechte Beschaffenheit der Droge anzunehmen. Das Vorhandensein oder Fehlen von Veränderungen im Ekg gestattet, wie aus den angeführten Beobachtungen hervorgeht, keinen Schluß auf die schon ver-

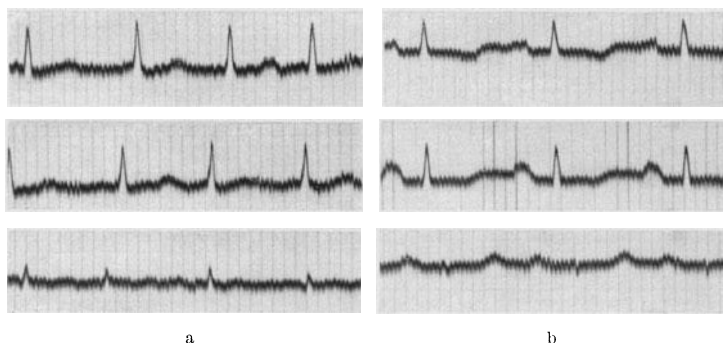


Abb. 52a und b. In a besteht Vorhofflimmern mit niedrigen T-Zacken; in b nach einer Digitalisbehandlung Sinusrhythmus mit negativem T und gesenktem Zwischenstück. Sehr große P-Zacken.

abreichte Digitalismenge. Die Prozentzahl jener Fälle, die Veränderungen durch die Digitalis zeigen, nimmt sprunghaft zu, wenn die Tagesmenge über $4 \times 0,1$ gesteigert wird.

Die Bedeutung der beschriebenen Änderungen der Endschwankung liegt zunächst darin, daß sie zu Verwechslungen mit Endschwankungen Anlaß geben können, die bei Myokarderkrankungen vorkommen. Bei der Beurteilung einer abnormen Endschwankung ist deshalb eine vorangegangene Digitalisierung immer mit zu berücksichtigen.

Tritt während einer Digitalisbehandlung eine Formänderung des Zwischenstückes und der T-Zacke auf, so bedeutet dies nach der Ansicht einzelner Untersucher eine Schädigung des Herzmuskels durch die Digitalis (GRÜNBAUM); man müßte dann die Behandlung unterbrechen. Nach anderen wären aber diese Ekg-Änderungen nur ein inkonstantes Begleitsymptom der Digitaliseinwirkung und dürfen die Fortsetzung der Digitalisanwendung nicht verhindern (SCHERF).

Die Tatsache, daß man bei Myokarderkrankungen so häufig ein gesenktes Zwischenstück und ein negatives T findet, bedeutet noch nicht, daß diese Veränderungen *immer* auf eine Myokardschädigung zurückzuführen sind. Es ist z. B. möglich, daß intraventrikuläre Leitungs-

störungen mit ganz geringgradigen Veränderungen der Anfangsschwankung schwere Veränderungen des Zwischenstückes hervorrufen.

Neuere Untersuchungen zeigten allerdings, daß subletale Digitalisdosen bei manchen Tieren zu schweren Myokardnekrosen führen können (BAUER und FROMHERZ, BÜCHNER, WEESE und DIECKHOFF). Man hätte damit, wenn sich dieser Befund auch beim Menschen bestätigen sollte und die anatomischen Veränderungen den Ekg-Formänderungen parallel gehen sollten, eine anatomische Grundlage für die Digitaliseinwirkung auf die Form des Kammer-Ekg gefunden. Interessanterweise finden sich die Myokardnekrosen nach Digitalis bei denselben Tieren, bei denen auch deutliche Veränderungen im Ekg bei der Digitalisdarreichung auftreten (Katzen). Bei Hunden, bei denen die Digitalis nur wenig „kumuliert“ und geringe Veränderungen im Kammer-Ekg hervorruft, fehlen auch die Nekrosen! Für einen Zusammenhang zwischen den Herzmuskelnekrosen und den Änderungen der Endschwankung im Ekg würde auch sprechen, daß es im akuten Versuch schwerer ist, die Senkungen des Zwischenstückes und die Negativität der T-Zacke nach Digitalis zu erhalten als bei längerer Darreichung. Dafür spricht auch der Befund, daß die Veränderungen im Ekg bis zu 3 Wochen nach Aussetzen der Darreichung eines kräftigen Digitoxinpräparates (Digitalin) bestehen bleiben können, obwohl das Digitoxin in 2—3 Tagen aus dem Herzen verschwunden ist (s. FROMHERZ).

Ich sah wiederholt nach großen Digitalisgaben, welche zu einer Veränderung der Endschwankung im Ekg führten, eine bedeutende Beschleunigung der Blutkörperchensenkung.

Diese Beobachtungen erlauben — mit aller Vorsicht — gewisse Schlüsse auf die Verhältnisse beim Menschen und scheinen jenen Forschern Recht zu geben (GRÜNBAUM), die fordern, daß eine Digitalisbehandlung so zu leiten ist, daß die Änderungen der Endschwankung nicht auftreten.

Wenn nach mittleren Digitalisdosen Veränderungen im Ekg auftreten, bei der histologischen Untersuchung aber Nekrosen vermißt werden, dann besagt das nicht viel. Es müssen *schwere* Veränderungen vorhanden sein, damit der Histologe sie erkennt. Es gibt eben Übergänge und mancherlei histologisch nicht faßbare Herzmuskelschäden.

Es muß auch betont werden, daß beim flüchtiger wirkenden Strophanthin diese Veränderungen der Endschwankung erst nach viel größeren Dosen auftreten. *Will man eine bestimmte therapeutische Herzwirkung erzielen, ohne daß die Endschwankungen im Ekg sich ändern, dann gelingt das leichter mit Strophanthin als mit Digitalispräparaten.* Das neue Helborsid nimmt eine Mittelstellung zwischen beiden ein.

Es ist möglich, daß diese Befunde und Überlegungen dazu führen werden, daß man überall dort, wo große Dosen benötigt werden, das Strophanthin bevorzugt.

Literatur.

- ACKERMANN und KATZ (Schenkelblock-Ekg b. Lagewechsel d. Kranken), Amer. Heart J. 8, 490, 1933.
ÅKESSON (Veränderg. d. Ekg's im Stehen), Upsala 1933.

- AKESSON (Ekg-Änderung im Sitzen), Upsala, Läkareförenings förhandlingar Neue Folge **42**, 263, 1936.
- V. ANREP, PASCUAL und RÖSSLER (resp. Arrhythmie), Proc. roy. Soc. Lond, Series B **119**, 191 u. 218, 1936.
- ARJEFF (kleine Ausschläge), Z. klin. Med. **122**, 348, 1932.
- ASCHENBRENNER (Dig. und Ekg), Klin. Wschr. 1936, S. 1039.
- BARNES und WHITTEN (T-Zacke b. Hypertrophie), Amer. Heart J. **5**, 14, 1930.
- BAUER (Dig.-Nekrosen) Arch. exper. Path. **172**, 699, 1933.
- BEHR (Diphtherie), Z. f. Kreislaufforschg. **26**, 89, 1934.
- BÜCHNER (Dig.-Nekrosen.), Arch. f. exper. Path. **176**, 59, 1934.
- BURGER (Hypertrophie-Ekg), Z. klin. Med. **102**, 603, 1925.
- COHN, FRASER und JAMIESON (Dig.- und T), J. of exper. Med. **21**, 593, 1915.
- DEUVAIDE (Adhäsive Perikarditis), Arch. int. Med. **35**, 362, 1925.
- EPPINGER und ROTHBERGER (Schenkelbl.), Z. klin. Med. **70**, 1, 1909.
- ERKELENS (T beim Stehen) Neederl. Z. f. Geneeskunde 1937.
- FAHR (Myxödem), Amer. Heart. J. **3**, 14, 1928.
- FLAUM und NAGEL (Steiltillg. d. Herz.), Z. klin. Med. **125**, 414, 1933.
- FREEMAN (Myxödem), Inn. int. Med. **7**, 1070, 1934.
- FREUNDLICH (Q-Zacke), Dtsch. Arch. klin. Med. **175**, 129, 1933.
- (T-Zacke b. Hypertrophie), Dtsch. Arch. klin. Med. **177**, 449, 1935.
- FROMHERZ (Digitalis-Nekrosen), Klin. Wschr. 1937. S. 662.
- FROMHERZ und BAUER (Dig.-Nekrosen), Arch. f. exper. Path. **172**, 699, 1934. **176**, 65, 1934.
- GORDON (Myxödem), Canad. med. Assoc. J. Jänner 1929.
- GRAFF, TRAVELL und ALTEN (Ekg b. Pneumonie), J. clin. Invest. **10**, 633, 1931.
- GRASSBERGER (intravent. Leitungsstrg.), Z. klin. Med. **112**, 388, 1930.
- GRAYBIEL (Tabak und T-Zacke) New Engl. J. Med. **215**, 999, 1936.
- GRÜNBAUM (Dig. und Ekg), Z. klin. Med. **116**, 746, 1931.
- GRÜNKE (Diphtherie), Z. klin. Med. **120**, 40, 1932.
- HALLERMANN (kleine Ausschläge), Dtsch. Arch. klin. Med. **170**, 445, 1931.
- HOLZMANN (Ekg b. Perikardialerguß), Z. klin. Med. **128**, 731, 1935.
- HEYMANS und HEYMANS (resp. Arrhythmie), Arch. d. scienc. biolog. **12**, 153, 1928.
- HURXTHAL (Myxödem), New England J. Med. **213**, 264, 1935.
- KELLY (2:1 Schenkelblock), Amer. Heart J. **6**, 285, 1930.
- KLEYN (Zwischenstück b. Angstneurose), Z. Kreislaufforschg. **26**, 353, 1934.
- LEIMDÖRFER (Ekg im Stehen), Wien. Arch. inn. Med. **27**, 215, 1936.
- LUEG (Myxödem), Z. klin. Med. **106**, 21, 1927.
- LUKOMSKI (Ekg b. Rheumatismus), Dtsch. Arch. klin. Med. **174**, 268, 1933.
- LUTEN und GROVE (T-Zacke b. Linkshypertrophie), Amer. Heart. J. **4**, 431, 1929.
- MASTER und ROMANOFF (Ekg b. Pneumonie), Amer. Heart J. **6**, 696, 1930.
- MASTER, JAFFE und DACK (T-Zacke bei Nephritis), Amer. Heart J. **12**, 244, 1936.
- MEEK und WILSON (Q-Zacke), Arch. int. Med. **36**, 614, 1925.
- NIKOLAI (situs inversus), Münch. med. Wschr. 1911, S. 802.
- NIKOLAI und SIMONS (T-Zacke und Dig.), Med. Klin. 1909, S. 160, Nr. 5.
- OPPENHEIMER und PARDEE (Schenkelbl. Histologie), Proc. Soc. exper. Biol. a. Med. **17**, 177, 1920.
- OPPENHEIMER und ROTHSCHILD (Verzweigungsbl.), J. amer. med. Ass. **69**, 429, 1917.
- PARADE (T bei Infekt.-Krankheiten), Literatur. Med. Kl. 1935. Nr. 1.

- PARDEE (Ekg b. Rheumatism.), Amer. Heart J. **4**, 486, 1929.
 — (Q-Zacke), Arch. int. Med. **46**, 470, 1930.
 PIK A. (Schenkelblock), Z. klin. Med. **129**, 719, 1936.
 PINES (Schenkelbl.), Arch. Mal. Coeur Nov. 1935.
 PRAGER und KORTH (Linkshypertr.-Ekg), Dtsch. Arch. klin. Med. **170**, 516, 1931; **171**, 578, 1931.
 ROTHBERGER (Verzweigungsbl.), Z. exper. Med. **87**, 763, 1933.
 — (Schenkelblock), Z. klin. Med. **123**, 460, 1933.
 — (S-Stufe), Klin. Wschr. 1934, S. 1832.
 ROTHBERGER und SCHERF (Vaguswirkg. in d. Kammer, Änderg. d. intraventri. Drucks), Z. exper. Med. **71**, 274, 1930.
 ROTHBERGER und WINTERBERG (Tonus d. Herznerven), Arch. f. Physiol. **135**, 506, 1910.
 — — (Durchschneidg. v. Ästen d. Reizltgssysteme), Z. exper. Med. **5**, 264, 1917.
 v. SAHLFELD (resp. Arrhythmie), Arch. f. Physiol. **231**, 33 und 724, 1932.
 SAMOJLOFF und STESHINSKY (P-Zacke b. Mitralstenose), Münch. med. Wschr. 1909, S. 1943.
 SCHELLONG (Dig. und Muskelstr.), Klin. Wschr. 1929, S. 1889.
 SCHERF (Perikarditis-Ekg), Wien. klin. Wschr. 1930, S. 298.
 — (unvollst. Schenkelbl.), Wien. Arch. inn. Med. **14**, 443, 1927.
 — (Verzweigungsbl.), Z. exper. Med. **51**, 816, 1926.
 — (Digit.-Ekg), Nauheimer Fortbildgslchrg. 1931, S. 127.
 — (Ekg bei ovarieller Jnsuff), W. Klin. W. 1937; S. 1045.
 — (Helborsid und T-Zacke), Med. Klin. 1937, Nr. 1.
 SCHERF und SCHÖNBRUNNER (Lungenembolie), Z. exper. Med. **128**, 455, 1935; Klin. Wschr. 1937, S. 340.
 SCOTT, FEIL und KATZ (Pericard. exsud.), Amer. Heart J. **5**, 68, 1919.
 SPRAGUE und WHITE (kleine Ausschläge), J. clin. Invest. **3**, 109, 1926.
 STARR (Nicotin und T-Zacke), N. Engl. J. Med. **214**, 77, 1936.
 STORM (Schenkelbl. neue Nomenklatur), Dissert. Batavia 1936.
 STENSTRÖM (unvollst. Schenkelbl.), Acta med. scand. (Stockh.) **57**, 385, 1922; **60**, 552, 1924.
 WEESE, Digitalis, Leipzig 1936.
 WEESE und DIECKHOFF (Dig.-Nekrosen), Arch. f. exper. Path. **176**, 274, 1934.
 WHITE (Galopp b. Schenkelbl.), Arch. int. Med. **41**, 1, 1928.
 — (Lungenembolie-Ekg), J. amer. med. Assoc. 1935, S. 1473.
 WILLIUS (Q-Zacke), Dtsch. Arch. klin. Med. **172**, 113, 1931.
 WILSON und FINCH (T-Zacke b. Genuß von Eiswasser), Amer. Heart J. **10**, 275, 1923.
 — — (Breite d. Anfangsschwankg.), Amer. Heart J. **10**, 135, 1930.
 WILSON und HERRMAN (Schenkelbl.), Arch. int. Med. **26**, 153, 1920.
 — — (Schenkelbl.), Amer. Heart J., **8**, 229, 1921.
 WILSON, MCLEOD und BARKER (Deutg. d. Anfangsschwankg.), Amer. Heart J. **4**, 632, 1931.
 — — — (Schenkelbl., neue Nomenklatur), Amer. Heart J. **7**, 305, 1932.
 WILSON, JOHNSTON, BARKER etc. (Neue Form d. Schenkelbl.), Amer. Heart J. **9**, 459, 1934.
 WINTERNITZ (Dig. und Ekg), Z. klin. Med. **119**, 632, 1932.
 ZONDEK (Myxödem), Münch. med. Wschr. 1918, S. 1180; Dtsch. med. Wschr. 1920, Nr. 45.

Das Elektrokardiogramm bei der Koronarthrombose.

Zu den größten Fortschritten, die in den letzten Jahren auf dem Gebiete der Herzerkrankungen erzielt wurden, gehört die Erweiterung unserer Kenntnisse vom Krankheitsbild der Koronarthrombose. Wir verdanken das hauptsächlich der Elektrokardiographie. Das Ekg ermöglichte bei den so häufigen atypischen Fällen von Koronarthrombose, die früher fälschlich als Pleuritis, Cholelithiasis, Gastritis, Omarthritis geführt wurden, bei den Fällen, die ohne Schmerz, oder ohne den typischen Schmerz verlaufen, die Diagnose. Dadurch, daß diese Fälle von Koronarthrombose frühzeitig und mit großer Sicherheit erkannt werden konnten, wurde die Symptomatologie des Krankheitsbildes soweit ausgebaut, daß man heute bei den meisten Fällen auch ohne Ekg, nur auf Grund der klinischen Symptome, die Diagnose stellen kann. Man begegnet aber auch heute immer wieder Fällen, bei denen nur das Ekg die Entscheidung bringt. Das wird besonders dann der Fall sein, wenn die Thrombose schon einige Zeit zurückliegt, alle klinischen Zeichen einer Herzerkrankung fehlen, die Anamnese atypisch ist.

Die ersten experimentellen Arbeiten über das Ekg der Koronarthrombose stammen von SMITH, die ersten klinischen elektrokardiographischen Untersuchungen führten HERRICK und PARDEE (1920) durch.

Hat man Gelegenheit, bei einem Fall von Koronarthrombose gleich zu Beginn des Anfalles das Ekg zu schreiben und ist es möglich, in der Folgezeit immer wieder das Ekg zu registrieren, dann kann man bei einem bestimmten Prozentsatze der Fälle ganz eigenartige Veränderungen beobachten.

Als erstes Zeichen sieht man ein Hineinrücken der Endschwankung in die Anfangsschwankung (Abb. 53). Während normalerweise zwischen beiden Abschnitten des Kammer-Ekgs eine kürzere oder längere O-Linie, das Zwischenstück, eingeschaltet ist, fehlt dieses während oder unmittelbar nach dem Schmerzanfalle. Der absteigende Schenkel der R-Zacke geht nicht zur O-Linie zurück, er geht in das hochgezogene Zwischenstück über, das nach einem in einzelnen Fällen verschieden langen horizontalen Verlauf mit einem nach außen konvexen Bogen zur O-Linie abbiegt. Selten geht es schon von der Spitze der R-Zacke ab, so daß man ein rein „monophasisches Ekg“ registriert. Die T-Zacke geht im hochgezogenen Zwischenstück oft auf und ist nicht abzugrenzen. Man spricht vom „hohen Abgang“ der Endschwankung von der Anfangsschwankung. Diese Veränderung kann in Abltg. I oder in III am deutlichsten ausgesprochen sein. Findet man sie in Abltg. I, dann *kann* man in Abltg. III das Gegenstück, einen tiefen Abgang des Zwischenstückes vom aufsteigenden Schenkel der S-Zacke sehen. Dieser tiefe Abgang ist von einer einfachen Senkung des Zwischenstückes manchmal nicht zu unterscheiden. Besteht ein hoher Abgang in III, dann kann ein tiefer Abgang in Abltg. I zu finden sein; er fehlt aber oft.

Abb. 53 zeigt das Ekg von fünf Fällen von akuter Koronarthrombose; alle Ekge wurden wenige Stunden nach Beginn der anginösen Schmerzen geschrieben.

In der 1. und 4. Reihe ist ein hoher Abgang in Abltg. I vorhanden. In der 1. Reihe ist die Veränderung deutlicher, da die Anfangsschwankung größer ist. Aber auch in der 4. Reihe ist das hochgezogene Zwischenstück gut sichtbar; es geht schon in ein negatives T über. In der 1. Reihe zeigt Abltg. III das spiegelbildliche Verhalten zu Abltg. I („tiefer Abgang“). In der 4. Reihe ist in Abltg. III das Ekg normal.

In der 2., 3. und 5. Reihe ist der hohe Abgang in Abltg. III vorhanden, während in Abltg. I beim 2. und 5. Falle ein tiefer Abgang zu sehen ist. Auch Abltg. II zeigt bei allen Fällen mehr oder minder hochgradige Veränderungen.

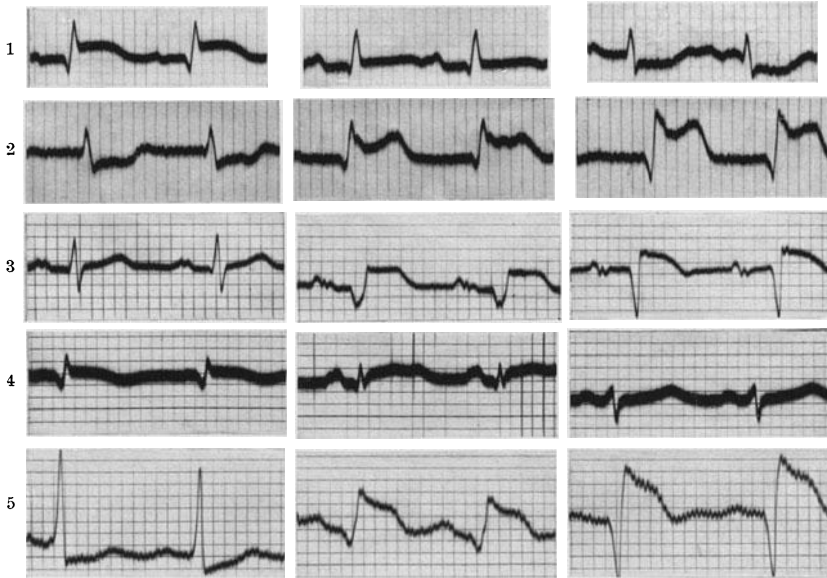


Abb. 53. Ekg von 5 Fällen von Koronarthrombose kurz nach Beginn der Beschwerden.

Beachtenswert sind die tiefen Q-Zacken in Abltg. III beim 3. und 5. Fall. Die P-Zacken sind bei den meisten Fällen abnorm (verbreitert, aufgesplittert, niedrig), ein Befund, auf den MASTER aufmerksam gemacht hat. Auffallend ist auch das Fehlen von Verbreiterungen der Anfangsschwankung.

Diese Ekg können manchmal nur für Minuten bestehen bleiben; häufiger findet man sie stundenlang, selten hält die Veränderung Tage an. Verfolgt man die Rückbildung, dann sieht man, daß die Endschwankung immer tiefer vom absteigenden Schenkel des R abgeht und immer deutlicher ein negatives T anschließt, bis dann das Zwischenstück als nach oben leicht konvexer Bogen schließlich annähernd in der O-Linie liegt und von einem tief negativen spitzen („zipfelförmigen“) T gefolgt ist. Auch diese Ekg, die — nicht sehr zweckmäßig — von PARDEE als „koronare T-Zacken“ bezeichnet wurden, findet man entweder in Abltg. I oder in Abltg. III, und kann dann in Abltg. III oder in I manch-

mal die entgegengesetzt geformte, hohe, spitze, positive T-Zacke sehen. Dieses Ekg kann Wochen oder Monate bestehen bleiben.

In Abb. 54 sind Kurvenreihen von 3 Patienten wiedergegeben, bei denen die Koronarthrombose schon vor 4—6 Wochen eingetreten war.

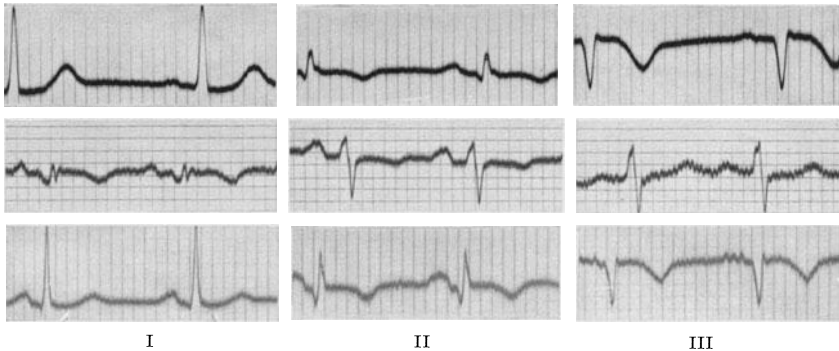


Abb. 54. Ekg von 3 Fällen, die vor mehreren Wochen eine Koronarthrombose durchgemacht haben.

In der 1. und 3. Reihe sind die Veränderungen in Abltg. III am deutlichsten, in der 2. Reihe in Abltg. I. Bei allen Fällen sind die tiefen, spitzen T-Zacken zu sehen, denen ein kurzes, nach oben leicht konvexes Zwischenstück vorausgeht.

Allmählich wird die negative T-Zacke immer kleiner, nach einiger Zeit fehlt die T-Zacke ganz, bis sich schließlich, immer deutlicher, eine

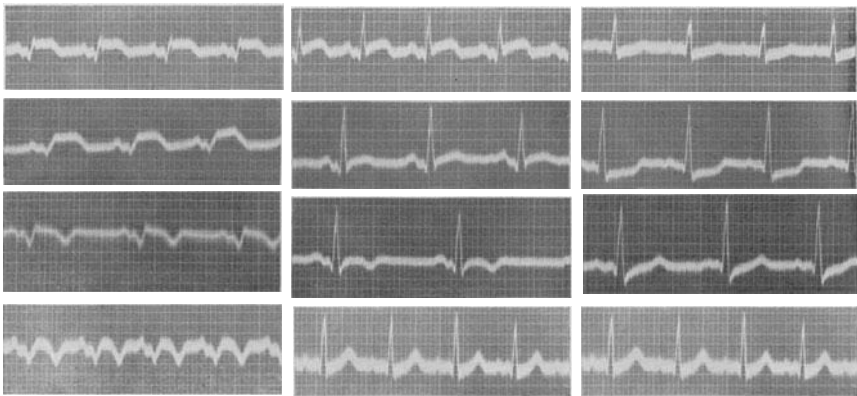


Abb. 55. Kurvenreihe von 1 Fall mit Koronarthrombose (die drei Ableitungen nebeneinander).

normale positive T-Zacke entwickelt. Diese Rückbildung kann in einzelnen Fällen Jahre erfordern. Ist es so weit, dann kann man das Ekg von einem normalen nicht unterscheiden.

Abb. 55 zeigt die Veränderungen bei einem 56jährigen Manne, bei dem eine Thrombose des Ramus descendens anterior bestanden hatte. In der obersten Reihe ist das Ekg 7 Stunden nach Beginn eines sehr

schweren Angina-pectoris-Schmerzes abgebildet. In Abltg. I (und II) ist deutlich ein hoher Abgang zu sehen, in Abltg. III ist ein tiefer Abgang angedeutet. In der 2. Reihe sind die Veränderungen nach 3 Tagen eher noch verstärkt; diese Kurve ist mit doppelter Empfindlichkeit der Saite geschrieben. 13 Tage später sind schon die tiefen spitzen T-Zacken und die typischen Zwischenstückveränderungen in Abltg. I und II vorhanden. Die Kurvenstücke der 4. Reihe wurden 2 Tage später in einem Anfall von Herzschwäche (Tachykardie!) geschrieben, dem der Patient auch erlag.

In Abb. 56a ist links das Ekg eines Falles von Koronarthrombose mit fast monophasischem Elektrokardiogramm (plateauförmige Endschwankung) in Abltg. I zu sehen; das Ekg wurde 36 Stunden nach

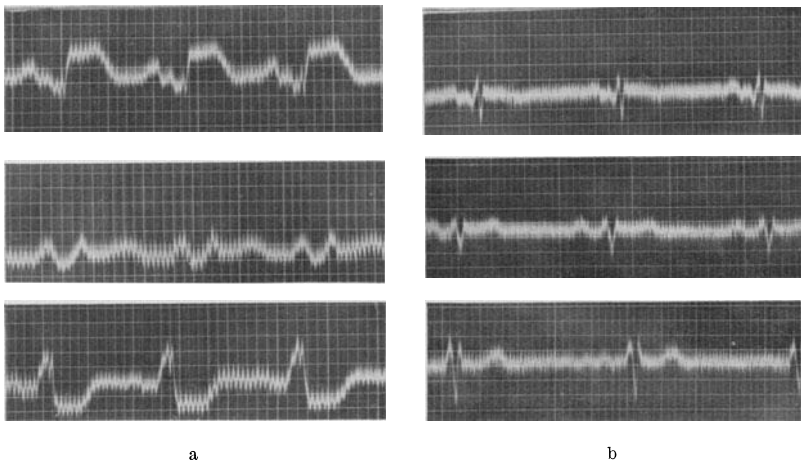


Abb. 56a und b. a das Ekg einer frischen Koronarthrombose; b das Ekg desselben Patienten, drei Monate später. Abb. 56a ist durch Wechselstrom entstellt.

Beginn der Beschwerden geschrieben. Abb. 56b zeigt das Ekg 3 Monate später. In Abltg. I ist die T-Zacke noch leicht negativ. Kurze Zeit später war das Ekg normal, und heute, 4 Jahre nach dem Anfall, geht der Patient mit einem „normalen“ Herzbefund beschwerdefrei seinem Berufe als praktischer Arzt nach.

Alle Abbildungen zeigen, daß die Veränderungen der Endschwankung manchmal in Abltg. I und manchmal in Abltg. III am stärksten sind. BARNES und WHITTEN konnten durch genaue anatomische Untersuchungen klinisch gut beobachteter Fälle den Nachweis erbringen, daß bei verschiedenem Sitz des Thrombus verschiedene Ableitungen verändert sind. Sind die beschriebenen Veränderungen in der Abltg. I ausgeprägt (T_1 -Typus) dann liegt eine Thrombosierung des Ramus descendens der linken Koronararterie vor, es besteht ein Herzvorderwandinfarkt. Finden sich die Veränderungen (hoher Abgang, negatives T) in Abltg. III (T_3 -Typus), dann spricht dies für einen Verschuß des Ramus descendens der rechten Koronararterie (Herzhinterwandinfarkt); der thrombosierte Ast des

Ramus descendens posterior versorgt die Hinterwand der *linken* Kammer. Eine Infarzierung in der rechten Kammer ist eine Seltenheit.

Im Laufe der Jahre sind wohl Ausnahmen von dieser Lokalisationsregel bekannt worden; sie können durch Anomalien im Gefäßverlauf, in der Herzlage, hauptsächlich aber durch die Miterkrankung anderer Koronargefäße erklärt werden. In der Mehrzahl der Fälle jedoch ist der Ekg-Befund für die Lokalisation des Infarktes verwertbar.

Neuerdings hat dann WILSON mit mehreren Mitarbeitern auch Veränderungen der Anfangsschwankung bei der Koronarthrombose beschrieben, die zur Lokalisation des Infarktes herangezogen werden können und die auch die Diagnose dann stützen, wenn die Veränderung der Endschwankung geringgradig oder schon zurückgebildet ist. Bei Infarkten der Vorderwand fanden die Untersucher eine zuweilen kleine, manchmal auch größere und verbreiterte Q-Zacke in Abltg. I, während in II und III das Q fehlt. Die ganze Anfangsschwankung ist in I sehr niedrig, in II und III ist ein tiefes S zu sehen. Bei einem Infarkt der Hinterwand der linken Kammer fehlt ein Q_1 , dagegen besteht ein Q in Abltg. II und III; kleine Ausschläge finden sich in Abltg. II. Man spricht nach dem Vorschlag der Autoren von einem Q_1 - oder Q_3 -Typus, der den T_1 - oder T_3 -Typus gewöhnlich begleitet.

Die Q-Zacken sind tatsächlich beim Koronarthrombosen-Ekg recht konstant und begleiten und ergänzen, wie Abb. 53, 54 und 56 zeigen, die Veränderungen der Endschwankung. Sie bleiben auch viel länger bestehen als diese, so daß man zu einer Zeit, da die Veränderungen der Endschwankung nicht mehr eindeutig sind, die Q-Zacke zur Diagnose heranziehen kann.

Man darf allerdings nicht vergessen, daß ein kleines Q auch im normalen Ekg vorkommt und daß die Q-Zacken in Abltg. I bei der Koronarthrombose oft nicht größer sind als die normalen Q-Zacken. In III sind die Q-Zacken bei der Koronarthrombose gewöhnlich tiefer.

Es kann ein tiefes Q_3 und ein negatives T_3 auch bei einer gesunden Graviden (S. 61) manchmal auch bei einem Zwerchfellhochstand aus anderen Gründen vorkommen. Man darf also mit der Diagnose Herz hinterwandinfarkt nicht zu freigebig sein. Auch starke Rechtshypertrophien können ein tiefes Q_3 und ein negatives T_3 aufweisen. Ein tiefes Q_1 und ein negatives T_1 sieht man bei einem Situs inversus.

Man muß sich auch hüten, die Erhöhung des Zwischenstücks oberhalb der O-Linie oder seine Senkung unterhalb der O-Linie bei Hypertrophie-Ekgen als hohen, bzw. tiefen Abgang zu bezeichnen.

Nicht jede negative T-Zacke, nicht jede Senkung des Zwischenstücks ist auf einen Koronarverschluß oder eine Koronarinsuffizienz zurückzuführen.

Wie sehr aber die angegebenen Lokalisationsregeln bei sorgfältiger Analyse des Ekg's und Beachtung des klinischen Bildes stimmen können, zeigt die ausgezeichnete klinisch-elektrokardiographisch-anatomische Studie von BÜCHNER, WEBER und HAAGER.

Die anderen erwähnten Veränderungen der QRS-Komplexe bei der Koronarthrombose sowie weitere, von anderen Forschern (z. B. WIN-

TERNITZ) beschriebene Typen, sind nicht charakteristisch und durchaus inkonstant. Alle Faktoren, welche bewirken, daß die Endschwankungen Ausnahmen von der T_1 - oder T_3 -Regel zeigen, werden auch bei der Anfangsschwankung Ausnahmen hervorrufen; die Anfangsschwankungen sind schon darum in jedem Falle anders, weil gewöhnlich außer der thrombosierte Arterie auch andere Koronaräste erkrankt sind.

Es muß aber besonders hervorgehoben werden, daß aus den eben beschriebenen Ekg'en allein, ohne sonstige anamnestiche Angaben oder klinische Zeichen, die Diagnose „Koronar thrombose“ nicht gestellt werden darf. Die beschriebenen Ekg-Veränderungen sind Folge einer Myokardschädigung durch den Thrombus und nicht durch die Thrombose an und für sich hervorgerufen. Es ist deshalb verständlich, daß

eine Myokardschädigung anderer Genese, die zum Ausfall einer größeren Muskelpartie führt, gelegentlich dieselben Veränderungen hervorruft. So sieht man manchmal bei schweren Myokardschädigungen nach einer Diphtherie, bei Myokardschädigungen im Verlaufe einer Pneumonie (bei der eine Myokarditis und O_2 -Mangel zusammenwirken), bei schweren Myokarditiden anderer Art zuweilen dieselben Ekg'e, wie bei der Koronar thrombose.

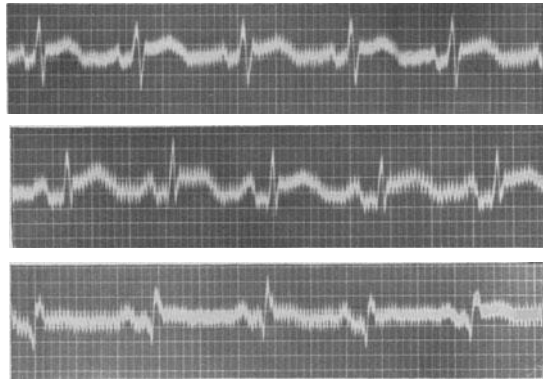


Abb. 57. Ekg einer Perikarditis nach einer Koronar thrombose.

Sehr häufig findet man diese Veränderungen auch bei einer exsudativen Perikarditis (SCOTT, FEIL und KATZ). Die ursprüngliche Annahme, das Exsudat übe einen Druck auf die oberflächlichen Myokardschichten aus und rufe durch Anämisierung ein „Koronar thrombosen“-Ekg hervor, muß dahin ergänzt werden, daß die eine Perikarditis nahezu immer begleitende Myokarditis das abnorme Ekg hervorruft. Findet man bei einem Patienten mit Perikarditis das beschriebene abnorme Ekg mit dem „hohen Abgang“, dann wird es zuweilen schwer sein, zu entscheiden, ob eine Perikarditis bei Koronar thrombose oder eine andere Perikarditisform vorliegt. Schmerzen von „anginösem“ Charakter treten auch bei tuberkulösen und rheumatischen Perikarditiden durch Dehnung des Perikards auf.

Bei Fällen von Perikarditis findet man auch häufig eine Hochziehung des ganzen Zwischenstückes in allen Ableitungen (Abb. 57) (BARNES, HOLZMANN).

Abb. 57 zeigt hinaufgelagerte „hochgezogene“ S—T-Strecken in allen Ableitungen bei einem Falle, bei dem in Anschluß an eine Koronar thrombose eine Pericarditis exsudativa aufgetreten war. In allen Ab-

leitungen liegt das Zwischenstück oberhalb der O-Linie. In Abltg. III ist ein kurzes Q und ein hoher Abgang der Endschwankung vom absteigenden Schenkel des R eben noch zu sehen. Über sonstige Veränderungen bei der Pericarditis exsudativa s. S. 36.

Auch Abb. 58 zeigt ein hochgezogenes Zwischenstück in allen Ableitungen. In Abltg. III ist eine Q-Zacke mit einem hohen Abgang der Endschwankung erkennbar. Es handelte sich auch hier um eine Perikarditis nach einer Koronarthrombose.

Man sieht — wie aus Abb. 57 und 58 hervorgeht — bei einem Perikardialerguß nicht so sehr einen hohen Abgang des Zwischenstücks vom absteigenden R als ein hinaufgezogenes Zwischenstück.

Auch durch eine Pulmonalembolie können alle Abarten von abnormem Zwischenstück und abnormer T-Zacke, sogar ein hoher Abgang der Endschwankung ausgelöst werden. Diese Veränderungen des Ekg können

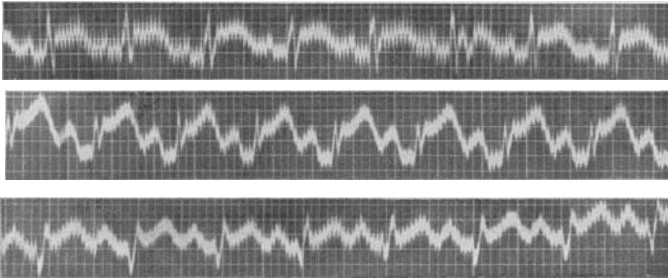


Abb. 58. Ekg einer Perikarditis im Anschluß an eine Koronarthrombose.

zu Irrtümern führen, da auch eine Lungenembolie anginöse Schmerzen hervorruft. Sie können die Fehldiagnose Myokarditis veranlassen. Die Veränderungen verschwinden, wenn sich der Patient erholt, spurlos nach wenigen Tagen.

Abb. 59a stammt von einer Patientin, die mit einer mäßigen Hypertension und einer Thrombophlebitis am linken Bein auf der Klinik lag. Das Ekg zeigt Vorhofflimmern, eine Linksform der Anfangsschwankung, die auch etwas verplumpt, aber nicht verbreitert ist. Das Zwischenstück ist in Abltg. I und II gesenkt, in III erhöht, die T-Zacken fehlen fast vollständig.

Eines Tages trat ganz plötzlich schwerste Atemnot, Blässe, Angst auf und innerhalb von 15 Minuten trat der Tod ein. Es wurde eine Lungenembolie angenommen, die auch bei der Autopsie gefunden wurde. Eine Myokarderkrankung, welche die schweren Ekg-Veränderungen erklären könnte, wurde nicht gefunden. Die Koronargefäße waren normal.

Ein bei dieser Patientin 2 Tage nach Abb. 59a, kurz vor dem Tode aufgenommenes Ekg ist in Abb. 59b zu sehen. Wir sehen deutlich in Abltg. I den tiefen Abgang der Endschwankung vom aufsteigenden Schenkel des S und in Abltg. III ein tiefes Q mit einem hohen Abgang des Zwischenstückes vom R.

Aus diesen Befunden muß geschlossen werden, daß die beschriebenen Ekge für einen Koronarverschluß (meistens Thrombose, selten Embolie, ganz selten andere, ungewöhnliche Ursachen, z. B. Verschluß durch eine Tumormetastase, die von außen die Arterie komprimiert) nicht so charakteristisch sind, daß das Ekg allein die Diagnose ermöglicht. Man darf auch hier wieder nur im Verein mit dem klinischen Bilde und der Anamnese das Ekg deuten.

Die beschriebenen Koronarthrombosen-Ekge mit dem typischen Ablauf der Veränderungen finden sich nur in 30—40% der Koronarthrombosenfälle! Fehlen sie, dann spricht das durchaus nicht gegen die Diagnose. Sehr oft findet man nur ganz uncharakteristische Veränderungen. Die T-Zacke kann in der Abtlg. I oder II fehlen, negativ sein, das Zwi-

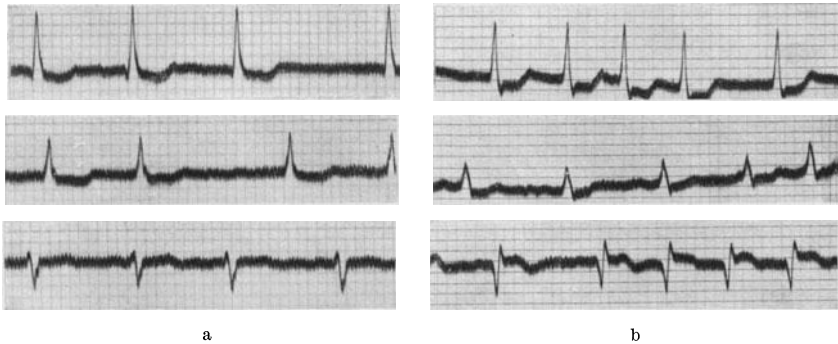


Abb. 59a und b. Ekg vor (a) und kurz nach dem Auftreten einer Lungenembolie (b).

schienstück ist unter die O-Linie gesenkt, die Anfangsschwankung ist verbreitert, aufgesplittert. Nicht selten wechselt das Ekg sehr rasch, sogar täglich, sein Aussehen. Im Prinzip kann man bei Fällen von Koronarthrombose im Ekg gelegentlich alles finden, was man auch bei anderen Myokardschädigungen sieht.

Mitunter bleibt das Ekg, trotz sicherer, z. B. autoptisch nachgewiesener Koronarthrombose, auch bei mehrmaliger Registrierung, normal. Man sprach von „stummen Zonen“ im Myokard, die sich im Ekg nicht äußern. Gerade für diese Fälle wurde die thorakale Ableitung den drei Standardableitungen hinzugefügt (S. 106.) Man kann nur selten bei normalen Standardableitungen in der thorakalen Ableitung Veränderungen sehen. Manchmal findet man erst einige Tage nach Thrombosierung einer Koronararterie die ersten Ekg-Veränderungen. Wir sahen Fälle, wo erst 14 Tage nach dem Schmerzanfall, der von einer vorübergehenden Temperatursteigerung gefolgt war, eine Ekg-Veränderung einsetzte. Eine einmalige Registrierung des Ekg's genügt nicht.

Die Erklärung für das Auftreten des „hohen Abganges“ des Zwischenstückes bereitet noch immer Schwierigkeiten. Man hat diese Kurven vielfach auf einen sogenannten Verletzungsstrom zurückgeführt, indem man sie mit den Elektrogrammen verglich, die man im Tierversuche dann

erhält, wenn man, bei direkter Ableitung vom Herzen, das Gewebe unterhalb *einer* Elektrode schwer schädigt. Die Kurven nehmen dann denselben monophasischen Charakter an, den man bei manchen Koronarverschlüssen gleich zu Anfang findet. Andere erklären das Hochziehen des Zwischenstückes durch das Absterben eines größeren Muskelabschnittes und durch den Wegfall der von diesem gelieferten Spannungen. Auch ein hochgradiger O₂-Mangel und dadurch bedingte Stoffwechselstörungen oder verfrühtes Einsetzen der Desaktivierung wurden als Ursache der merkwürdigen Kurven angenommen.

Elektrokardiogramm-Veränderungen bei Tachykardien.

Auf S. 158 wird genauer ausgeführt werden, daß durch eine Tachykardie allein der sonst gesunde Herzmuskel so sehr geschädigt werden

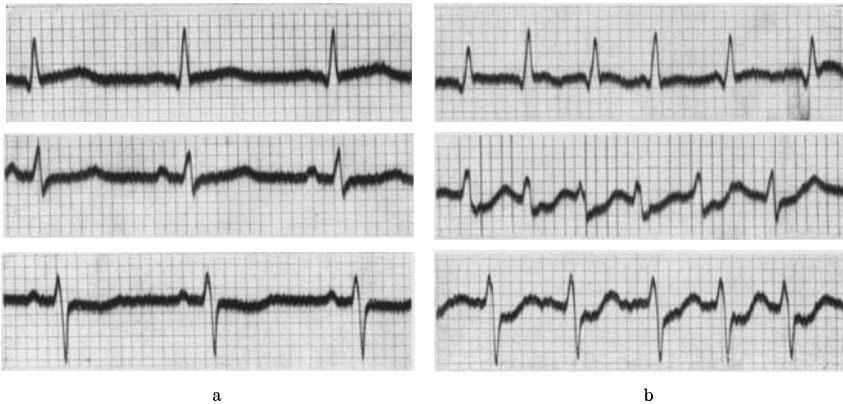


Abb. 60 a und b. Ekg vor (a) und während eines Anfalles von paroxysmalem Vorhofflimmern (b).

kann, daß schwere Dilatationen, Stauungen und Dekompensationen auftreten. Da die, im Verhältnis zur Leistung, geringe Durchblutung des Herzens die Hauptursache der Herzmuskelschädigung darstellt, war zu erwarten, daß man bei sonst gesunden Fällen von länger dauernder, frequenter paroxysmaler Tachykardie, unmittelbar nach dem Abklingen des Anfalles, Veränderungen im Ekg sieht. Das trifft tatsächlich zu. Das Ekg kann nach Aufhören der Tachykardie durch mehrere Stunden negative T-Zacken, ein gesenktes Zwischenstück und auch Veränderungen der Anfangsschwankung aufzeigen (BURAK und SCHERF).

Tritt aber eine paroxysmale Vorhoftachykardie oder ein paroxysmales Vorhofflimmern mit frequenter Kammertätigkeit bei Patienten auf, bei denen eine organische Stenose der Koronargefäßostien (Lues) oder der Koronargefäßäste (Sklerose) besteht, dann findet man oft schon *während* der Tachykardie schwerste Veränderungen im Ekg.

Bei einer 58jährigen Patientin, die wegen einer kompensierten Hypertonie von 180/100 die Klinik aufsuchte, wurde ein Ekg geschrieben (Abb. 60a), das eine Linksform ohne sonstige Veränderungen zeigte. Die

Kranke wurde nur mit einer Theobromin-Luminal-Mischung behandelt. Am dritten Tage ihres Spitalaufenthaltes trat plötzlich ein Anfall von Herzklopfen auf. Das Ekg, das wenige Minuten nach Beginn des Anfalles aufgenommen wurde (Abb. 60 b), zeigt Vorhofflimmern mit sehr frequenter Kammeraktion, die T-Zacken in I fehlen ganz, das Zwischenstück in II und III geht vom aufsteigenden Schenkel der S-Zacke tief unter der O-Linie ab. Der Anfall wurde durch eine Strophanthininjektion innerhalb von 20 Minuten beseitigt. Zwei Stunden später wurde wieder dasselbe Ekg registriert wie in Abb. 60 a.

Gleichzeitig mit diesen Formänderungen des Ekg's können schwere Angina-pectoris-Anfälle auftreten. Über unangenehme, sogar schmerzhafte Sensationen in der Herzgegend wird bei paroxysmalen Tachykardien nicht selten auch dann geklagt, wenn die Anfälle bei einem Patienten mit einem sonst ganz gesunden Herzen auftreten (S. 188). Sie werden häufiger bei jenen Patienten vorkommen, bei welchen durch eine schon vorhandene Erkrankung des Herzens die Neigung zum Auftreten von anginösen Beschwerden erhöht ist. Da manche Fälle von paroxysmalen Herzjagen die Tachykardie als solche nicht empfinden und der Schmerz ganz im Vordergrund steht, werden die stundenlang anhaltenden anginösen Schmerzen häufig verkannt und auf eine Koronarthrombose zurückgeführt (CAMP und WHITE).

Wie sehr eine einfache Frequenzbeschleunigung das Ekg verändern kann, sieht man bei Fällen von hochgradiger luischer Koronarstenose.

Eine Patientin mit einer luischen Aortenklappeninsuffizienz und Anfällen von Angina pectoris zeigte nahezu ein normales Ekg (Abb. 61 a, obere Reihe). Nach der intravenösen Injektion von 2 mg Atropin trat eine Steigerung der Herzfrequenz von 80 auf 127 pro Minute auf; zugleich empfand die Kranke denselben Schmerz wie nach einer Anstrengung. Im Ekg trat zu dieser Zeit eine tiefe Senkung des Zwischenstückes in Abltg. I

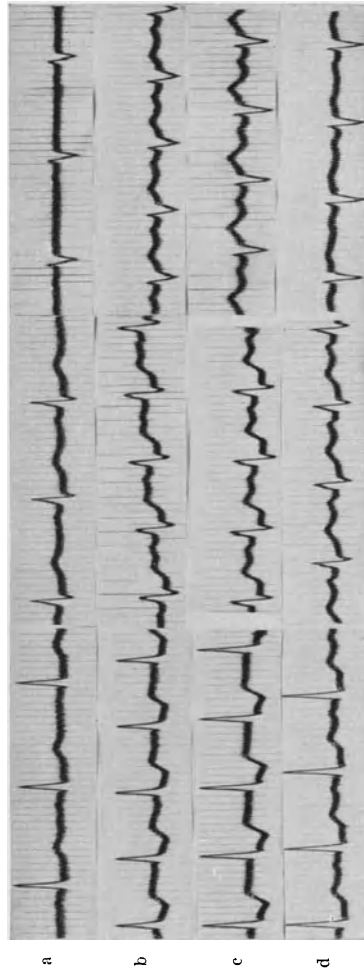


Abb. 61 a—d. a zeigt das Ekg bei einer luischen Koronarstenose in Ruhe, b—d, die darunterliegenden Kurvenreihen, zeigen die schweren Veränderungen der Endschwankung nach einer Atropininjektion.

und II auf (Abb. 61 b und 61 c). Nach Nitroglyzerindarreichung bildeten sich die Veränderungen rasch zum größten Teil zurück (Abb. 61 d) (SCHNABEL und SCHERF).

Die Patientin starb mehrere Wochen später ganz plötzlich; die Autopsie zeigte eine Mesoortitis mit einer vollständigen Obliteration des rechten und einer hochgradigen Stenose des linken Koronarostiums.

Atropin gehört zu den Mitteln, welche die absolute Koronardurchblutung gewaltig steigern (REIN), da der Vagus die Koronararterien konstriktorisch innerviert. Diese Wirkung konnte aber infolge der hochgradigen Stenose der Koronarostien bei dieser Patientin nicht auftreten. Durch die Tachykardie kam es zu einem starken Mehrbedürfnis des Herzmuskels von O₂, es trat ein starkes Mißverhältnis zwischen O₂-Bedürfnis und O₂-Zufuhr auf, was sowohl den Schmerz wie auch die Ekg-Veränderungen erklärt. Die Nitrite wirkten günstig, weil sie durch die Erweiterung der peripheren Gefäße eine bessere Ernährung des Herzmuskels auch dann ermöglichen, wenn die absolute Durchblutung des Herzens nicht ansteigt.

Die Bedeutung der Frequenz für das Aussehen des Ekgs kann man auch häufig bei intraventrikulären oder atrioventrikulären Leitungsstörungen demonstrieren, wo man z. B. mitunter sieht, daß ein Schenkelblock nur dann in Erscheinung tritt, wenn die Leitungsbahn durch eine Frequenzerhöhung stärker ermüdet wird.

Die Diagnose der Koronarstenose aus dem Arbeitsversuchs-Elektrokardiogramm.

Jene Form der Angina pectoris, die bei Mehrbelastungen des Herzens (Arbeit, Erregung, reichliche Mahlzeiten) auftritt, hat praktisch immer eine organische Stenose eines Koronarastes oder eines Koronarostiums zur anatomischen Grundlage (Koronarsklerose oder Mesoortitis). Andererseits kann eine hochgradige Koronarstenose bestehen, ohne daß die Patienten Schmerzen empfinden, so daß die Diagnose einer Koronar-erkrankung, wenn Schmerzen fehlen, oft erst gestellt wird, wenn Herzinsuffizienzzeichen auftreten.

Die Schwierigkeiten, die sich der Diagnose der Koronar-erkrankungen und der Angina pectoris entgegenstellen, sind sehr groß. Auch die sorgfältigste klinische und röntgenologische Untersuchung ergibt bei rund 20% dieser Fälle normale Befunde. Das Ekg, in der üblichen Art aufgenommen, ist sogar bei annähernd 60% der Frühfälle normal. Auch dann, wenn man eine Mesoortitis, einen Hochdruck, einen Klappenfehler, ein Geräusch findet, bedeutet das noch keinen Beweis, daß die Beschwerden, über die der Kranke klagt, auf eine Koronar-erkrankung mit oder ohne eine Angina pectoris zurückzuführen sind.

Die Diagnose wird allein auf Grund der Anamnese gestellt. Erzählt uns der Kranke über „typische“ Beschwerden, kommen die Schmerzen nach den bekannten Anlässen, strahlen sie in bekannter Weise aus, werden sie durch Nitroglyzerin sofort behoben, dann ist man geneigt,

eine Angina pectoris anzunehmen. Bei den nicht seltenen Fällen mit Beschwerden, die von der Norm abweichen, ist eine sichere Diagnose kaum zu stellen. Irrtümer sind gerade im Beginn der Erkrankung häufig. Dazu kommt noch, daß die Anamnese der Kranken seit den letzten Jahren nicht mehr ganz unbeeinflusst ist, da jeder Laie über die Symptomatologie der Angina pectoris durch Erkrankungsfälle bei Verwandten und Bekannten sowie aus den Tageszeitungen unterrichtet ist.

Es bedeutet deshalb einen Fortschritt, daß in den letzten Jahren ein Weg gefunden wurde, der es möglich macht, auch bei Kranken dieser Art frühzeitig eine Diagnose zu stellen, die Diagnose unabhängig von den Angaben des Kranken, durch objektive Befunde zu erhärten und gleichzeitig sich auch darüber zu informieren, was im Herzmuskel während eines Anfalles vorgeht.

Von verschiedenen Forschern war schon das Ekg *während* eines Anfalles von Angina pectoris, der in Ruhe auftrat und nicht durch eine Koronarthrombose ausgelöst war, untersucht worden (FEIL und SIEGEL). Sie fanden im Anfall sehr deutliche Veränderungen des Zwischenstückes und der T-Zacke. Die Berichte über diese Befunde waren aber selten, da man nur zufällig, bei wenigen Fällen, Gelegenheit hatte, *während* eines nur wenige Minuten andauernden Anfalles das Ekg zu schreiben.

In den folgenden Jahren wurde empfohlen, nicht auf die seltene Gelegenheit zu warten, bis sich die Möglichkeit ergibt, ein Ekg im Anfall zu schreiben, es wurde vielmehr angeregt, durch eine körperliche Anstrengung das Herz bei jedem Verdächtigen zu belasten und das Ekg, das nach der Anstrengung erhalten wurde, mit dem Ruhe-Ekg zu vergleichen (SCHERF gemeinsam mit GOLDHAMMER, HAUSNER, VAN MUYDEN).

Bevor wir das pathologische Arbeits-Ekg beschreiben, müssen die Veränderungen besprochen werden, die man im normalen Arbeits-Ekg sieht. Sie wurden schon von EINTHOVEN in einer seiner ersten Arbeiten über das Ekg studiert.

Untersucht man das Ekg eines Gesunden nach raschem Ersteigen einer 20—40 m hohen Treppe, so sieht man, abgesehen von einer Pulsbeschleunigung, folgende Veränderungen: Die P-Zacke kann deutlicher werden oder unverändert bleiben. Die Linie zwischen der P-Zacke und der Anfangsschwankung wird oft unter die O-Linie gesenkt, die Ta-Welle ist also stärker ausgeprägt (was das Aussehen des Zwischenstückes beeinflussen kann). Ebenso zeigt das Zwischenstück oft eine leichte Senkung unter die O-Linie, die selten 1 mm übersteigt (beim Spannungs-Ekg höchstens 1,5 mm [VAN MUYDEN]) die T-Zacke wird (durch Steigerung des Sympathikustonius) höher. Die Anfangsschwankung zeigt relativ geringe Formumwandlungen. Da aber nach Anstrengungen Änderungen des Zwerchfellstandes auftreten, können diese die Form der Anfangs- und der Endschwankung vorwiegend in Abtg. III beeinflussen (VAN MUYDEN). Man sieht dann auch manchmal die T-Zacke niedriger werden.

Die Kurvenreihen in Abb. 62 stammen von einer kreislaufgesunden Versuchsperson. In der linken Reihe ist das normale Ruhe-Ekg der Patientin abgebildet, in der rechten Reihe das Ekg unmittelbar nach dem

Treppensteigen. Wir sehen nach der Arbeit eine Beschleunigung der Herz­­tätigkeit, die P-Zacken sind (besonders in II und III) größer; die P—Q-Distanz (das T des P) und das Zwischenstück sind deutlich unter die O-Linie gesenkt. Das T in III ist höher.

Abb. 62 zeigt so ziemlich das Maximum der Veränderungen des Zwischenstücks, das bei Patienten ohne Koronarstenose nach mäßiger Arbeit normalerweise gefunden wird.

Nach ungewöhnlichen Anstrengungen können die Veränderungen des Ekg's höhergradig sein. Wiederholt wurden sogar bei Marathonläufern unmittelbar nach Beendigung des Laufes normale Ekge verzeichnet. Vereinzelt traten aber nach einem Marathon- oder 50 km-Skilangstreckenlauf bei Personen, die in schlechtem körperlichen Zustande durchs Ziel kamen, auch negative T-Zacken, Fehlen der T-Zacken auf (LUDWIG).

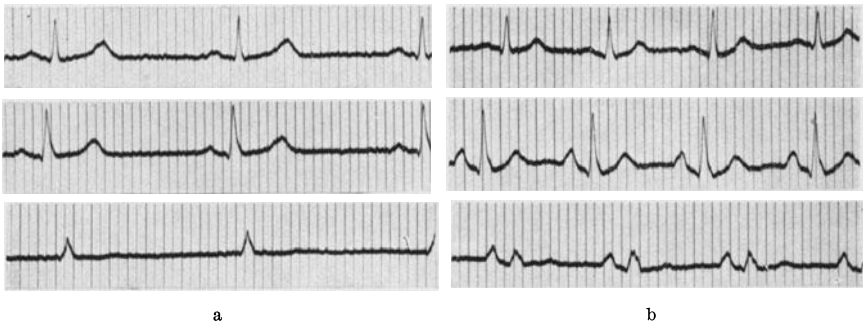


Abb. 62a und b. Arbeitsversuch beim Gesunden. Die 3 Ableitungen sind untereinander abgebildet. a das Ekg in Ruhe, b nach Arbeit.

Es ist klar, daß diese Anstrengungen nicht mit jenen vergleichbar sind, die wir vom Kranken beim Arbeitsversuch verlangen. Bei mehrmaligem, auch sehr raschem Steigen einer Treppe sehen wir nicht nur bei Gesunden, sondern auch bei Herzkranken verschiedener Art (Klappenfehler, Myokarderkrankungen, Hochdruck) nur die normalen, vorhin beschriebenen, Formänderungen der Zacken. Eine T-Zacke, die früher negativ war, kann nach Arbeit positiv werden, eine Senkung der S—T-Strecke kann sogar verschwinden.

Ganz anders sind die Veränderungen des Ekg's bei jenen Fällen, die eine Koronarstenose aufweisen. Hier bestehen in Ruhe manchmal nur wenige oder gar keine abnormen Zeichen im Ekg, da der Herzmuskel trotz der Koronarstenose noch genügend Blut zugeführt bekommt. Wird aber das Herz durch Körperarbeit, durch Aufregungen, durch Anstrengungen mehr belastet, dann steigt sein Bedarf an Sauerstoff; infolge der Koronarstenose ist aber eine Steigerung der Blutzufuhr zu einem kleineren oder größeren Muskelabschnitt nicht möglich, es kommt derart zu einem Mißverhältnis zwischen Blutbedürfnis und Blutzufuhr, der Muskelabschnitt wird ischämisch. Dadurch ändert sich das Ekg, dadurch kann auch ein Schmerz auftreten.

Die Patientin, von der Abb. 63 registriert wurde, war 30 Jahre alt. Sie hatte die Klinik aufgesucht, da sie seit 2 Jahren zunächst bei größerer Anstrengung, seit kurzer Zeit aber auch beim raschen Gehen auf der Straße einen schmerzhaften Druck hinter dem Brustbein empfand und deshalb stehenbleiben mußte. Man auskultierte ein systolisches Geräusch über der Aorta, die WASSERMANN-Reaktion war positiv.

Das Ruhe-Ekg in Abb. 63 (oberste Reihe) war normal; es bestand nur ein Linkstypus; ein Kontaktfehler rief in Abltg. II ein Stufe in der Kurve hervor. Nach dem raschen Ersteigen von zwei Stockwerken tritt eine starke Beschleunigung des Herzens auf. Die Endschwankung ist in

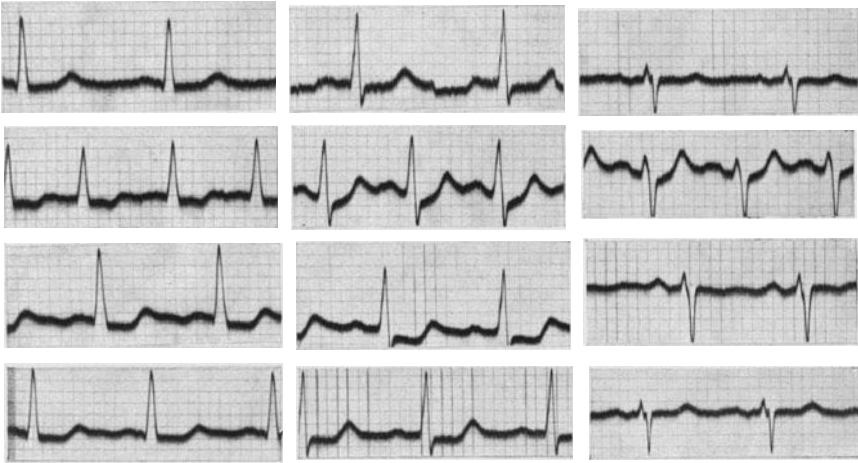


Abb. 63. Arbeitsversuch bei einer luischen Koronarstenose; die drei Ableitungen nebeneinander.

Abltg. I (2. Reihe) unter die O-Linie gesenkt; auch in II und III besteht eine Senkung des Zwischenstückes, die T-Zacke ist aber durch die normale Arbeitswirkung höher als in Ruhe. Nach 5 Minuten (3. Reihe) ist das Zwischenstück in allen Ableitungen noch unter die O-Linie gesenkt, die T-Zacke ist sehr niedrig. 10 Minuten nach der Arbeitsleistung ist das Ekg immer noch nicht ganz normal (unterste Reihe).

Die Kurvenabschnitte in Abb. 64 zeigen einen typischen „positiven“ Arbeitsversuch bei einem Patienten, der an einer Aortenklappeninsuffizienz litt. In Ruhe war das Ekg bis auf eine ganz geringe Senkung des Zwischenstückes in Abltg. I und II normal (1. Reihe). 1 Minute nach dem raschen Steigen einer nahezu 18 m hohen Treppe tritt eine tiefe Senkung des Zwischenstückes in I und II auf, die T-Zacke wird in II und III negativ (2. Reihe). 2 Minuten nach der Arbeit ist das Ekg noch unverändert (3. Reihe), nach 5 Minuten (4. Reihe) ist schon eine leichte Rückbildung zu sehen. Erst nach einer halben Stunde ist das Ekg wieder normal (5. Reihe). Die T-Zacken sind sogar höher, als sie vorher waren, ein Befund, der nicht selten ist und noch nicht aufgeklärt werden konnte

(reaktive Hyperämie?). T-Zacken, die vor der Arbeit unsichtbar oder negativ waren, können nach dem Abklingen einer pathologischen Arbeitsreaktion durch einige Zeit normal werden.

Die unterste Kurvenreihe in Abb. 64 zeigt das Ekg während eines spontan, in Bettruhe aufgetretenen Anfalles, der immer mit sehr starken

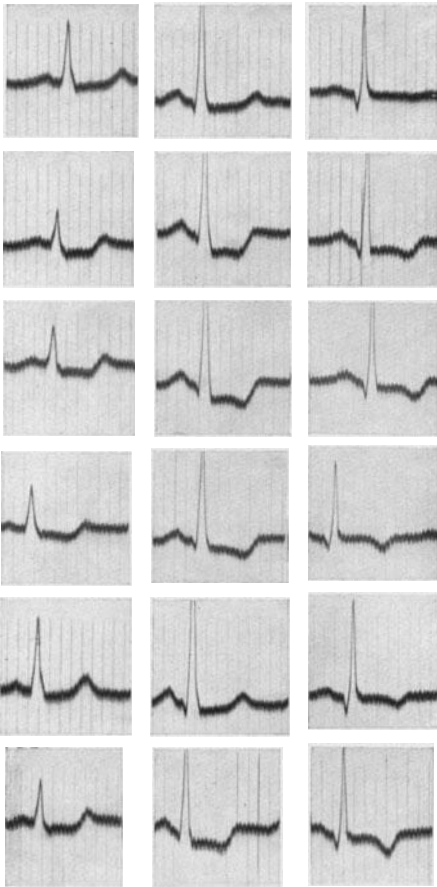


Abb. 64. Ruhe-Ekg und Ekg nach Arbeit bei einer Angina pectoris, hervorgerufen durch eine luische Stenose der Koronararterie. Die unterste Kurvenreihe zeigt das Ekg während eines in Bettruhe aufgetretenen Anfalles (Blutdruckkrise).

Blutdrucksteigerungen einherging (Blutdruckkrise). Die Kurve zeigt dieselben Veränderungen, wie sie nach der Körperarbeit auftraten. Auch dieser Befund kann regelmäßig erhoben werden. Die Ekg-Veränderungen nach Arbeit gleichen immer jenen, die im Spontananfall registriert werden.

Die Kurvenserie in Abb. 65 stammt von einer Patientin, bei der die einige Monate später durchgeführte Autopsie eine hochgradige luische Koronarstenose zeigte. Die Beschwerden, mit denen die Patientin an die Klinik kam, waren unklar, die Diagnose nicht sicher. Das Ruhe-Ekg zeigt keine abnormen Verhältnisse. Es besteht nur eine Linksform des Ekg's. Nach dem langsamen Ersteigen einer 18 m hohen Treppe treten schwerste Veränderungen der Nachschwankung mit tiefem Abgang von negativen T-Zacken auf (2. Reihe). Nach 5 und 10 Minuten (3. und 4. Reihe) sieht man eine langsame Rückbildung der Veränderungen, es dauerte aber 20 Minuten bis das Ekg wieder normal wurde.

Die Veränderungen, die wir bei Kranken mit Koronarstenose nach Arbeit vorübergehend im Ekg finden, betreffen meistens das Zwischenstück und die T-Zacke, ausnahmsweise auch die

Anfangsschwankung. Das Zwischenstück wird meistens unter die O-Linie gesenkt, wobei nur jene Kurven als „positiv“ gedeutet werden dürfen, die eine Senkung aufweisen, die *deutlich* stärker ist als die normale. Diese Senkung ist manchmal in allen Ableitungen vorhanden, in anderen Fällen nur in Abltg. I oder nur in Abltg. III. Selten tritt auch in einer dieser

Ableitungen eine Erhöhung des Zwischenstückes auf. Auch eine vorübergehende Negativität der T-Zacke kann in einer oder in mehreren Ableitungen gefunden werden. Veränderungen der Anfangsschwankung




Abb. 65 (die drei Ableitungen nebeneinander). Die oberste Reihe zeigt das Ruhe-Ekg, die untere das Ekg nach Treppentest (Ekg aufgenommen mit dem Einhovensaitengalvanometer (Ekg) aufgenommen (Kompensationseinrichtung)).

nach Arbeit sind wenig charakteristisch und können manchmal durch Lageänderungen des Herzens infolge von Änderungen des Zwerchfellstandes bedingt sein.

Das Ekg muß nicht nur unmittelbar nach Arbeit, sondern auch nach 1, 2, 5 und 10 Minuten geschrieben werden. Manchmal sind die Veränderungen nur unmittelbar nach Arbeit zu sehen, also sehr flüchtig. In anderen Fällen sieht man im Ekg gleich nach der Anstrengung nur die physiologische Erhöhung der T-Zacken und erst nach Minuten, manchmal nach 5, 10 (!) Minuten, kommt es zu einer Senkung des Zwischenstückes, zum Auftreten einer negativen T-Zacke. Gegen diese Regel, das Ekg bis 10 Minuten nach der Arbeit zu beobachten, wird leider oft gesündigt, indem das Ekg nur unmittelbar nach der Arbeit geschrieben wird.

Die Veränderungen des Ekg's halten bei manchen Fällen außerordentlich lange, bis über 30 Minuten an. Sie sind bei manchen Fällen noch zu einer Zeit sehr deutlich zu sehen, da der Schmerz schon ganz abgeklungen ist. Sie sind auch sonst vom Schmerz unabhängig. Nicht selten findet man deutliche Formänderungen im Ekg, obwohl der Patient während und nach der Arbeit gar keinen Schmerz empfunden hatte. Auch dann, wenn der Schmerz (nach Nitriten) rasch vorübergeht, kann die Veränderung des Ekg's noch lange bestehen bleiben.

Ein „negativer Arbeitsversuch“, d. h. das Ausbleiben von Veränderungen nach Arbeit spricht gegen eine stärkere Durchblutungsstörung des Herzens, nicht aber gegen die Stenose eines Koronarostiums. Man kann gelegentlich auch bei Mesaortitiden mit vollständigem Verschluß eines Koronarostiums einen normalen Arbeitsversuch beobachten. Dann ist die Stenose durch ausgiebige Anastomosen mit der anderen Koronararterie „kompensiert“. Es ist auch möglich, daß eine Stenose im Bereiche einzelner kleiner Koronaräste keine deutlichen Formänderungen nach Arbeit veranlaßt. Mit Sicherheit verwertbar ist jedoch immer der positive Befund. Abnorme Arbeitsreaktionen sieht man am stärksten und am häufigsten bei der Mesaortitis, die zu Stenosen beider Koronararterien geführt hat. Aber auch bei Koronarsklerosen sehen wir sie nicht selten.

Es ist selbstverständlich, daß die Durchführung des Arbeitsversuches für den Kranken keine Gefahr bringen darf. Man wird deshalb die Arbeit dem Zustande des Kranken anpassen. Da Patienten, die mit unklaren Beschwerden zum Arzt kommen, während eines jeden Arbeitstages in der Großstadt mehrfach Treppen steigen müssen, da sie immer angeben, bei *körperlichen Anstrengungen* ihre Beschwerden zu haben, kann man annehmen, daß die vom Arzt angeordnete, dosierte Arbeit nicht mehr Schaden bringt, als jene, die mehrmals des Tages vom Kranken spontan geleistet wird. Es wird deshalb vom Kranken nur jenes Maß von Anstrengung verlangt, welches sich die Kranken alltäglich selbst zumuten. Ein Kranker, der nur selten und nur nach sehr großer Anstrengung unter Mitwirkung verschiedener Bedingungen (nach der Mahlzeit, in der Kälte) einen Schmerz empfindet, wird dazu verhalten, zwei, unter Umständen sogar vier und mehr Stockwerke zu ersteigen. Bei Patienten, die schon nach geringer Anstrengung über Schmerzen klagen, genügt es manchmal, das Ekg nach wenigen Kniebeugen oder nach mehr-

maligem Auf- und Niedersetzen zu untersuchen, um einen Anfall zu provozieren oder abnorme T-Zackenveränderungen zu sehen.

Da durchaus kein Parallelismus zwischen Schmerz und Ekg-Veränderungen besteht, sind die besprochenen Veränderungen nur ein Gradmesser der Koronardurchblutung, nicht aber der „Angina pectoris“. Alle bisher vorliegenden klinischen und experimentellen Befunde zeigen, daß die besprochenen und abgebildeten vorübergehenden Arbeitsveränderungen des Ekg's nur bei Störungen der Durchblutung des Herzens auftreten. Das beweist unter anderem der Befund, daß alle Veränderungen nach Arbeit in der Regel ausbleiben, sobald der Kranke die Arbeit unmittelbar nach der Einnahme von Nitriten ausführt.

Bei Herzkranken verschiedenster Art ohne Koronarstenose wurden die beschriebenen Änderungen der Endschwankung nach Arbeit nicht gefunden (WOOD und WOLFERTH, SCHERF und GOLDHAMMER). Nur bei Myokarditiden wurden sie vereinzelt beobachtet (v. MENTZINGEN). Dabei muß aber die Tatsache berücksichtigt werden, daß bei den rheumatischen Myokarditiden die Gefäße am Erkrankungsprozeß wesentlich mitbeteiligt sind.

Für die Beurteilung der Störung der Herzmuskeldurchblutung bei einem Falle von Koronarstenose nach Arbeit ist das Ergebnis experimenteller Untersuchungen von DIETRICH wichtig; er fand, daß in jenen Versuchen, in denen das Verhältnis der Koronardurchblutung zur Herzleistung nur drei Viertel des normalen Verhältnisses war, schon ein spitznegatives T mit abnormem Zwischenstück auftrat.

Ganz dieselben Veränderungen im Ekg sieht man auch dann, wenn durch Atmung aus einem geschlossenen Spirometer (ROTHSCHILD und KISSIN) oder durch Atmen in einer Unterdruckkammer (DIETRICH und SCHWIEGK) eine starke Anoxämie und dadurch eine Anoxie des Herzmuskels erzeugt wird. Da aber dieselben Veränderungen auch bei Gesunden auftreten, sobald die O₂-Mangelatmung lange genug durchgeführt wird, da auch eine besondere Apparatur notwendig ist, ist diese Methode als klinische Funktionsprüfung nicht gut verwertbar. Klinische und experimentelle Beobachtungen sprechen dafür, daß nicht der O₂-Mangel des Herzmuskels allein, sondern die durch ihn veranlaßten Stoffwechselstörungen des Herzmuskels die beschriebenen Veränderungen des Ekg's veranlassen.

Der Vorteil eines sachgemäß ausgeführten Arbeitsversuches für die Klinik der Angina pectoris besteht vor allem darin, daß es nun erst möglich geworden ist, die Diagnose objektiv sicherzustellen und sich von den Angaben des Kranken frei zu machen. Es ist mit dem Ekg oft möglich, die Diagnose bei atypischen Fällen und zu Beginn der Erkrankung zu stellen, wenn die Schmerzen (Druck, Beklemmung) selten auftreten, nicht nach den typischen Anlässen kommen, nicht „typisch“ ausstrahlen. Welcher Arzt kennt nicht Fälle, bei denen er, eine Zeitlang zumindest, zweifelte, ob er die ominöse Diagnose stellen darf! Es muß nochmals betont werden, daß nur der „positive Arbeitsversuch“, das Auftreten von Veränderungen im Ekg, eine Entscheidung erlaubt.

Leider werden oft die in Abb. 62 gezeigten physiologischen Senkungen der S—T-Strecke als pathologisch angesehen. Man muß bei der Deutung der Kurven vorsichtig sein und darf nur eindeutig abnorme Arbeitsreaktionen, nicht aber Grenzfälle als krankhaft bezeichnen.

Die Registrierung des Arbeits-Ekgs erlaubt auch eine Kontrolle der therapeutischen Maßnahmen, da Kranke mit einer Koronarstenose, die immer schwerste Ekg-Veränderungen nach Arbeit zeigen, dann, wenn sie gleich nach der Injektion von Theophyllin, Papaverin Arbeit leisten, sehr oft geringe oder keine krankhaften Ekg-Veränderungen aufweisen. Mit dem Arbeitsversuch-Ekg kann auch viel sicherer als mit jeder anderen Methode das Fortschreiten oder die Rückbildung der Durchblutungsstörung des Herzmuskels kontrolliert werden.

Aus dem Ausfall des Arbeits-Ekgs auf die *Prognose* der Angina pectoris zu schließen, ist natürlich nur mit Vorsicht erlaubt. Ein Patient, der heute ein normales Arbeits-Ekg zeigt, kann morgen einer Koronarthrombose erliegen; bei anderen Fällen mit deutlich positivem Arbeitsversuch kann man eine fortschreitende Besserung der Beschwerden und nach einiger Zeit ein normales Arbeits-Ekg feststellen, was meist auf eine allmähliche Erweiterung von kollateralen Gefäßen zurückzuführen sein dürfte. Wenn wir aber bei Patienten, die mit geringgradigen, wenn auch „typischen“ Beschwerden zu uns kommen, schwere Veränderungen, wie in Abb. 63—65, finden, werden wir den Fall entsprechend vorsichtig beurteilen müssen. Die Registrierung des Arbeits-Ekgs erleichtert uns zweifellos die Beurteilung und Erkennung von Koronarerkrankungen.

Die thorakale Ableitung des Elektrokardiogramms.

Die thorakale Ableitung des Ekgs wurde schon von EINTHOVEN und zahlreichen Forschern nach ihm empfohlen. Im Laufe der Jahre wurden bestimmte Indikationen für ihre Anwendung ausgearbeitet.

So gibt ACKERMANN den Rat, bei jenen Fällen, die in allen Standardableitungen undeutliche Vorhofzacken aufweisen, so daß man über die Tätigkeit der Vorhöfe nichts aussagen kann, die Ableitung des Ekgs von der Gegend des 2. und 5. Interkostalraumes, rechts vom Sternum, durchzuführen. Tatsächlich werden dann die Vorhofzacken sehr groß und deutlich (s. Abb. 153). Als Ableitungselektroden wurden Nadeln verwendet, die man subkutan einsticht (STRAUB). Diese Methode hat wohl den Vorteil, daß der Hautwiderstand vermieden wird. Die Nachteile sind aber groß. Zweimalige Stichwunden, die Notwendigkeit immer sterile Nadeln vorrätig zu halten und schließlich die starke Polarisierung, welche alle mit Nadeln geschriebenen Ekge entstellt. Die Polarisierung stört wohl nicht, wenn wir uns nur ein Urteil darüber bilden wollen, wie der Vorhof arbeitet. Sie entstellt aber das Kammer-Ekg außerordentlich und erlaubt nicht die Beurteilung der Form der Endschwankung.

In der Folgezeit wurden von DRURY und von SCHELLONG Plattenelektroden beschrieben, die aus Kupfer oder Neusilber bestehen und in Form einer kreisrunden Scheibe mit einem Durchmesser von 5 cm

konstruiert werden. Größere Scheiben können nicht genau an den Körper angelegt werden, kleinere zeigen Polarisation. Überaus wichtig ist es, bei Benützung eines Saitengalvanometers, die Haut recht lange mit Alkohol und Äther zu reiben, um sie zu entfetten und ihre Durchblutung zu steigern. Dann legt man ein kleines, in gesättigte Kochsalzlösung getauchtes Gazestück auf die Haut an und darauf die Elektrode, die gleichfalls an ihrer dem Körper zugekehrten Seite sorgfältig gereinigt wurde. Bei den Spannungsapparaten sind diese Maßnahmen nicht notwendig. Die Elektrode wird mit Leukoplast befestigt.

In den letzten Jahren, seitdem sich die Forschung nicht nur allein den Rhythmusstörungen, sondern auch den Myokarderkrankungen zuwandte, wurden auch für diese thorakale Ableitungen empfohlen. Anlaß dazu war die Erfahrung, daß wiederholt bei Koronarthrombosen, die klinisch einwandfrei zu erkennen waren, normale Ekge gefunden wurden. Dieses Verhalten wurde darauf zurückgeführt, daß an bestimmter Stelle liegende Myokarderkrankungen durch die Standardableitungen allein nicht erfaßt werden können (stumme Zonen). Auf Grund ihrer günstigen Erfahrungen im Tierversuche rieten WOLFERTH und WOOD zur Anwendung einer thorakalen Ableitung, und zwar von der Herzgegend und einer Stelle, die am Rücken, links paravertebral, in der Höhe des Herzens liegt.

Die Ableitung vom Rücken ist jedoch unbequem für Arzt und Kranken. Kranke, bei denen man eine frische Koronarthrombose vermutet, dürfen sich nicht aufsetzen. WILSON machte nun darauf aufmerksam, daß bei einer Ableitung, bei der eine Elektrode dem Herzen sehr nahe liegt (Gegend der absoluten Herzdämpfung), die andere Elektrode überall hin angelegt werden kann, ohne daß das Ekg sich wesentlich ändert; die zweite Elektrode muß nur fernab vom Herzen liegen; sie kann deshalb auch an einen Arm oder an ein Bein angelegt werden.

Wir leiten deshalb von der absoluten Herzdämpfung und vom linken Bein ab. Da am linken Bein schon eine Elektrode von den Standardableitungen liegt, braucht man nur *eine* neue Plattenelektrode für die Gegend der absoluten Herzdämpfung.

Man erhält dann normalerweise eine negative P-Zacke, eine deutliche tiefe Q-Zacke, gefolgt von einer R-Zacke, ein leicht gesenktes Zwischenstück und ein negatives T. Bei dieser Art der Ableitung ist also die wichtigste Zacke, das T, normalerweise negativ. Dieser Umstand bereitet dem Anfänger nicht geringe Schwierigkeiten, weil er — im Gegensatz zu den Standardableitungen — die positiven T-Zacken als abnorm, die negativen als normal ansehen muß. Es empfiehlt sich darum, die Kurve durch Vertauschung der Elektroden durch spiegelbildliche Änderung der Zacken dem gewohnten Bild anzupassen. Wir leiten deshalb *vom linken Bein zur absoluten Herzdämpfung ab* und nicht umgekehrt. Wir schreiben die thorakale Ableitung z. B. in der Weise, daß wir die für den linken Arm bestimmte Elektrode an das linke Bein und die Elektrode des linken Beines an die Gegend der absoluten Herzdämpfung anlegen und Abltg. III am Apparat einschalten.

Der Kammerkomplex, den man dann normalerweise erhält, ist dem

normalen Kammerkomplex der Standardableitungen ähnlich. Man sieht immer — wie Abb. 66 (oberste Reihe, 1. Kurve von rechts) zeigt — eine R-Zacke, der ein S folgt, das Zwischenstück ist leicht erhöht, die T-Zacke ist positiv.

Als krankhaft wird das Fehlen von R oder S, eine Verbreiterung der Anfangsschwankung, eine Senkung des Zwischenstückes unter die O-Linie, das Fehlen einer positiven T-Zacke angegeben. Leichte Aufsplitterungen der Anfangsschwankung kommen normalerweise vor. Nach neueren Untersuchungen scheint auch eine Senkung des Zwischenstückes bei Gesunden aufzutreten.

So sehen wir in der 2. Reihe der Abb. 66 in den drei Standardablei-

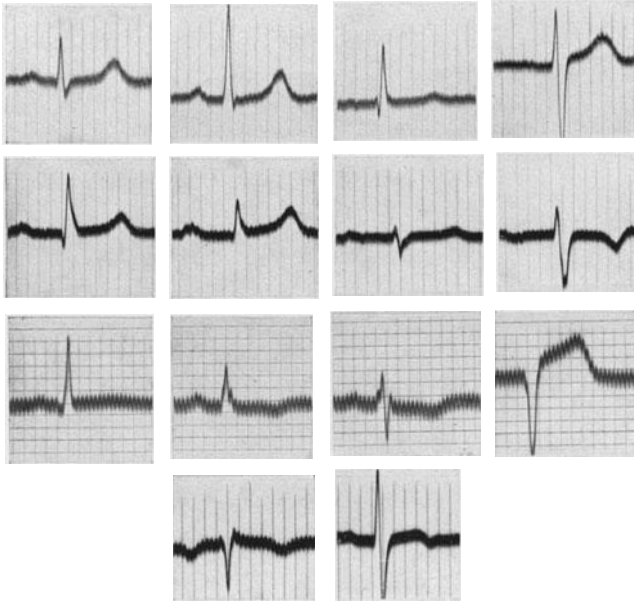


Abb. 66. Beispiele für das thorakal abgeleitete Ekg.

tungen bei einem Falle von Myokarditis eine Verlängerung der Überleitungszeit auf 0,23 Sek., sonst aber nur eine Linksform, ohne Zeichen einer Myokarderkrankung. In der thorakalen Ableitung war aber die T-Zacke vorübergehend tief negativ. In der 3. Reihe ist bei einem Falle von Koronarsklerose schon das Standard-Ekg verändert (kleine Q-Zacke, erhöhtes Zwischenstück und kein T in Abltg. I, negatives T in II). In der thorakalen Ableitung fehlt die R-Zacke, das Zwischenstück liegt abnorm hoch. Auch der erste, linke Kurvenabschnitt in der 4. (untersten) Reihe zeigt einen abnormen Kammerkomplex aus einer thorakalen Ableitung. Wir sehen — bei einem 70jährigen Patienten mit Koronarsklerose und Angina pectoris — eine sehr niedrige R-Zacke und ein negatives T.

Leider ist bei *Kindern* schon normalerweise die T-Zacke in der thorakalen Ableitung oft negativ (ROSENBLUM und SAMPSON). Die zweite (rechte) Kurve in der untersten Reihe in Abb. 66 zeigt die thorakale Ableitung bei einem 6jährigen gesunden Knaben. Wir sehen deutlich eine „abnorme“ T-Zacke. Bei *Jugendlichen* (bis zum 25. Lebensjahre, ausnahmsweise auch darüber) konnten wir ebenfalls vereinzelt negative T-Zacken in der thorakalen Ableitung registrieren, obwohl der Herzbefund dauernd normal war und auch nichts für eine Herzerkrankung sprach. Der Befund einer abnormen T-Zacke ist deshalb mit Vorsicht zu verwerfen. *Das Fehlen einer R-Zacke scheint viel bedeutungsvoller*

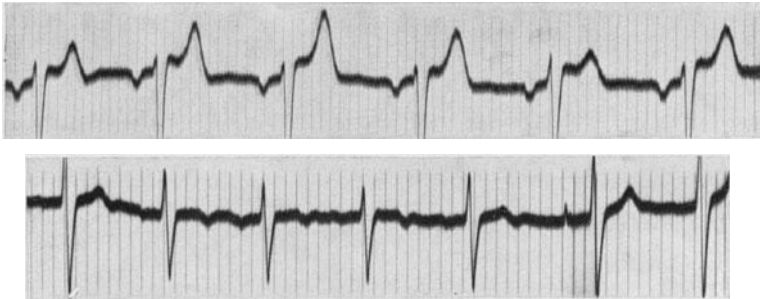


Abb. 67. Veränderungen der Anfangs- und der Endschwankung im thorakalen Ekg bei vertiefter Atmung.

und verlässlicher für die Diagnose einer Myokarderkrankung zu sein. Eine Anfangsschwankung mit nur *einer* Zacke (S-Zacke) kommt normalerweise scheinbar nicht vor. Man muß aber vorläufig in der Bewertung der Befunde Vorsicht üben, da erst die Erfahrung an vielen Tausenden von Fällen beweisen wird, ob diese Annahme richtig ist.

Nach SORSKY und WOOD nimmt die Q-Zacke um so mehr an Größe ab, je mehr man mit der Thorax-Elektrode von der Herzspitze gegen den linken Sternalrand zu wandert. Auch die abnormen T-Zacken sind normalerweise nicht bei Ableitung von der Herzspitze, wohl aber dann zu finden, wenn man mehr gegen den linken Sternalrand zu ableitet.

Schon ein leichter Wechsel der Lage der Thoraxelektrode kann eine bedeutende Änderung der T-Zackenform bedingen. Mißachtung dieser Tatsache ist eine häufige Ursache von Irrtümern.

Viele unnötige Diskussionen über den Wert und den Unwert der thorakalen Ableitungen könnten vermieden werden, wenn jeder Autor immer gleich die Art der thorakalen Ableitung näher bezeichnete.

Zu großer Vorsicht mahnt auch die Beobachtung, daß in der thorakalen Ableitung — ebenso wie in Abltg. III — schon die Änderung der Herzlage bei ruhiger Atmung das Aussehen der Anfangs- und der Endschwankung entscheidend beeinflussen kann. In Abb. 67 sind zwei thorakale Ableitungen bei Gesunden wiedergegeben. In der oberen Kurve wird die T-Zacke periodisch mit der Atmung höher und niedriger, aber auch die R-Zacke ändert ihre Höhe. In der unteren Kurve ist die

Formänderung der Anfangsschwankung viel größer, die T-Zacke wird sogar im Insipirium negativ! Die Standardableitungen zeigten bei diesen Patienten durchaus normale Verhältnisse.

Dieser Befund ist für die Bewertung abnormer T-Zacken in der thorakalen Ableitung bedeutungsvoll, er zwingt zu allergrößter Vorsicht und warnt vor übereilten Schlüssen; er zeigt aber auch, daß man sogar bei der Ableitung von der Gegend der absoluten Herzdämpfung noch keineswegs dem Ideal einer lokalen Ableitung von einem umschriebenen Herzmuskelabschnitt nahekommt. Wäre dieses Ziel erreicht, dann dürfte man nicht bei ruhiger Atmung so gewaltige Änderungen der Form der T-Zacken finden.

Immerhin sieht man zuweilen bei Myokarditiden, Koronarerkrankungen oder während einer Digitalisbehandlung, vorübergehend eine der beschriebenen Veränderungen der Anfangs- oder Endschwankung nur in der thorakalen Ableitung, oft allerdings zugleich mit abnormen Zacken in den Standardableitungen auftreten (VAN NIEUWENHUIZEN).

Es kann also die thorakale Ableitung das in den Standardableitungen geschriebene Ekg ergänzen, indem sie allein Veränderungen aufzeigt, oder sie kann Veränderungen, die in den Standardableitungen noch an der Grenze der Norm liegen, als pathologisch sicherstellen. *Ihre Bedeutung wird aber vielfach überschätzt*; die beschriebenen Einschränkungen (juveniles Ekg, respiratorische Formänderung) lassen den Wert mancher Befunde zweifelhaft erscheinen und warnen vor voreiligen Schlüssen. Ich habe den Eindruck, daß der thorakalen Ableitung gerade von den Ärzten in der Praxis viel zu viel Bedeutung zugesprochen wird.

Zu meiner Genugtuung kommen in einer Arbeit, die nach dem Erscheinen der 1. Auflage dieses Buches veröffentlicht ist, auch WOLFERTH und WOOD, die zu jenen gehören, welche einer abnormen thorakalen Ableitung eine große Bedeutung für die Diagnose einer Koronarthrombose beimaßen, zu ähnlichen Schlußfolgerungen. Sie diagnostizieren aus einem abnormen thorakalen Ekg nicht mehr eine Koronarthrombose, ja nicht mehr eine Myokardschädigung, verlangen vielmehr, daß man einen Patienten mit einer abnormen thorakalen Ableitung sorgfältig untersuchen soll, weil etwas Krankhaftes vorliegen könne. Das deckt sich ganz mit meiner Ansicht (EDEIKEN, WOLFERTH und WOOD).

In zahlreichen Abhandlungen wird hervorgehoben, daß die thorakale Ableitung die Erkennung einer Koronarthrombose dann erleichtert, wenn in den Standardableitungen nur „banale“ Veränderungen auftreten. Dazu ist zu sagen: 1. Es gibt überhaupt keine typischen Ekg-Befunde für eine Koronarthrombose; immer ist das klinische Bild mit zu berücksichtigen. 2. Genügen diese banalen Zeichen doch in nahezu 60% der Fälle im Rahmen der klinischen Befunde für die Diagnose; wir sahen ja, daß der hohe Abgang usw. selten ist und daß man viel häufiger ganz uncharakteristische Veränderungen findet. 3. Sind auch die von den Autoren angeführten Veränderungen in der thorakalen Ableitung durchaus nicht typisch, sondern ebenso „banal“; sie kommen überdies manchmal auch beim Gesunden vor, was man von den „banalen“ Veränderungen

in den Standardableitungen nicht behaupten kann. Es scheint mir nicht erlaubt, *nur* auf Grund einer abnormen thorakalen Ableitung die so schwerwiegende Diagnose einer Koronarthrombose zu stellen. Wir können *vorläufig* die thorakale Ableitung noch nicht als klinische Untersuchungsmethode empfehlen. Sie ist aber vielleicht berufen, der Forschung wertvolle Dienste zu leisten.

Es empfiehlt sich, nicht, wie es vielfach üblich ist, von einer Abltg. IV zu sprechen, da seit EINTHOVEN immer wieder eine andere Art der Ableitungen als Abltg. IV empfohlen wurde. Man spricht von einer *thorakalen* Ableitung, die man näher kennzeichnet. Also bei den abgebildeten Kurven: Thorakale Ableitung, vom linken Bein zur Gegend der abso-luten Herzdämpfung.

Literatur.

- ACKERMANN (thorak. Abltg.), Dtsch. Arch. klin. Med. **144**, 61, 1924.
 AVERBUCK (Lungen-Embolie und angin. Schmerzen), Amer. J. med. Sci. **187**, 391, 1934.
 BARNES (Lokalisation d. Herzinfarkte), Amer. Heart J. **9**, 728, 1933.
 — (Co. Thrombose), Arch. int. Med. **55**, 457, 1935.
 BARNES und WHITTEN (Lokalisation d. Infarkte), Amer. Heart J. **5**, 142, 1929.
 BÜCHNER, WEBER und HAAGER, Koronarinfarkt und Koronarinsuffizienz, Leipzig 1935.
 BURAK und SCHERF (Ekg-Veränderg. b. Tachyk.), Wien. Arch. inn. Med. **23**, 475, 1933.
 CAMP und WHITE (Ang.-Schmerz b. Tachyk.), Amer. Heart J. **7**, 881, 1932.
 DIETRICH (Anoxie d. Herz. und Ekg), Z. exper. Med. **90**, 689, 1933.
 DIETRICH und SCHWIEGK (Anoxämie und Ekg), Z. klin. Med. **125**, 195, 1933.
 DRURY und ILIESCU (thorak. Abltg.), Heart **8**, 171, 1921.
 EDEIKEN, WOLFERTH und WOOD, Americ. Heart J. **12**, 666, 1936.
 EINTHOVEN (Ekg nach Arbeit), Arch. f. Physiol. **122**, 517, 1908.
 FEIL und STEGEL (Ekg im A. p.-Anfall), Amer. J. med. Sci. **175**, 255, 1928.
 FELDMANN und HILL (Ekg und Schwangerschaft), Amer. Heart J. **10**, 110, 1934.
 GOLDENBERG und ROTHBERGER (Koronarkrampf), Z. exper. Med. **76**, 1, 1931.
 GOLDHAMMER und SCHERF (Arbeitsversuch b. A. p.), Z. klin. Med. **122**, 134, 1932.
 GROTEL (Ekg b. Koronarthromb.), Dtsch. Arch. klin. Med. **169**, 44, 1930.
 HAUSNER und SCHERF (Arbeits-Ekg b. A. p.), Z. klin. Med. **126**, 166, 1933.
 HERRMAN und ASHMAN (part. Schenkelblock), Amer. Heart J. **6**, 375, 1931.
 HERRICK (Koronarthromb.), J. amer. med. Assoc. **72**, 387, 1919.
 KATZ und KISSIN (Thoraxabltg.), Amer. Heart J. **8**, 595, 1933.
 KLEYN (Ekg b. Angstzuständen), Z. f. Kreislaufforschg., **26**, 353, 1934.
 KOUNTZ und HAMMOUDA (O₂-Mangel und Ekg), Amer. Heart J. **8**, 259, 1932.
 LEVINE (Koronarthromb.), Medicine **8**, 245, 1929.
 LUDWIG (Ekg nach sportl. Anstrengg.), Wien. klin. Wschr. 1933, Nr. 49/50.
 MASTER (präcord. Abltg.), Amer. Heart J. **9**, 511, 1933.
 — (P-Zacke b. Koronarthromb.), Amer. Heart J. **8**, 462, 1933.
 VAN MUJDEN (Arbeits-Ekg b. Gesunden), Z. klin. Med. **127**, 192, 1934.
 VAN NIEUWENHUIZEN (thorak. Abltg.), Wien. Arch. inn. Med. **29**, 25, 1936.
 OETTINGER (Koronarthromb.), Z. klin. Med. **111**, 578, 1929.

- PARDEE (Ekg b. Koronarthromb.), Arch. int. Med. **26**, 244, 1920; Amer. J. med. Sci. **169**, 270, 1925.
- PARKINSON und BEDFORD (Ekg b. Koronarthromb.), Heart **14**, 195, 1928.
- REIN (Atropin und Koronardurchbltg.), Z. Biol. **92**, 101, 1932; Münch. med. Wschr. 1933, S. 374.
- RIHL, HUTTMANN und SPIEGEL (Arbeitsversuch b. Gesunden), Z. f. Kreislauforschg. **27**, 659, 1935.
- ROSENBLUM und SAMPSON (thorak. Abltg.), Amer. Heart J. **11**, 49, 1936.
- ROTHSCHILD und KISSIN (Anoxämie und Ekg), Amer. Heart J. **8**, 745, 1932.
- SHELLONG (thorak. Abltg.), Z. exper. Med. **27**, 115, 1922.
- SCHERF (Arbeitsvers., Zusammenfassung), Erg. Med. **20**, 237, 1935.
- (thorak. Abltg.), Wien. Ges. inn. Med. 1936, Wr. med. Wschr. 1937.
- SCHERF und GOLDHAMMER (Arbeitsversuch b. A. p.), Z. klin. Med. **124**, 111, 1933.
- SCHERF und SCHNABEL (Atropin und Ekg), Klin. Wschr. 1934, S. 1397.
- SIEGEL und FEIL (Ekg im A. p.-Anfall), J. clin. Invest. **10**, 795, 1931.
- SMITH (Koronarthromb.-Ekg), Arch. int. Med. **22**, 8, 1918; **25**, 673, 1920.
- SORSKY und WOOD (thorak. Abltg.), Amer. Heart J. **13**, 183, 1937.
- WARBURG (Koronarthromb.), Acta med. scand. (Stockh.) **73**, 425, 1930.
- WINTERNITZ (Anfangsschwankung b. Koronarthromb.), Amer. Heart J. **9**, 616, 1934.
- WOLFERTH und WOOD (thorak. Abltg.), Amer. J. med. Sci. **183**, 30, 1932.
- WOOD und WOLFERTH (Ekg im A. p.-Anfall), Arch. int. Med. **47**, 339, 1931.

Störungen der Reizbildung und der Reizleitung.

Grundbedingung für eine normale Herztätigkeit ist eine regelrechte Reizbildung und eine regelrechte Ausbreitung des Reizes über das Herz (Reizleitung), gefolgt von einer kräftigen Kontraktion. Eine Störung der normalen Herztätigkeit wird dann auftreten, wenn eine dieser Grundfunktionen abnorm ist. Störungen der Kontraktilität können, wie in den früheren Abschnitten dieses Buches ausgeführt wurde, mit dem Ekg nicht erfaßt werden. Wir erkennen aber die Störungen der Reizbildung und der Reizleitung mit dem Ekg besser und rascher als mit jeder anderen Untersuchungsmethode.

Wohl waren die meisten Arrhythmien schon zu einer Zeit entdeckt worden, da die Elektrokardiographen noch nicht konstruiert waren; so wird die erste Beschreibung des periodischen Systolenausfalls beim Menschen, bloß auf Grund der Analyse von Radialpulscurven (WENCKEBACH) immer eine Großtat bleiben. Das Ekg ermöglicht aber auch hier auf den ersten Blick eine Diagnose, die früher erst nach sorgfältiger und zeitraubender Analyse von mühevoll geschriebenen Kurven des Venen- und Radialpulses sowie des Herzspitzenstoßes zu stellen war.

Bei den Störungen der Reizbildung werden verschiedene Bilder vorliegen, je nachdem es sich nur um eine Steigerung oder Verminderung der normalen Reizbildung (Automatie) handelt (Sinusbradykardien, Sinustachykardien), ob neue automatische Zentren auftreten (A.V.-Rhythmen, Parasystolien, Interferenzen zweier Rhythmen) oder ob eine pathologische, ganz abnorme Art der Reizbildung besteht, wie bei den Extrasystolen, den paroxysmalen Tachykardien und dem Flattern-Flimmern.

Die Reizleitungsstörungen wurden in den vorausgegangenen Abschnitten dieses Buches soweit besprochen, als sie unterhalb der Teilungsstelle des Bündels, in den beiden Schenkeln, gelegen sind. Für die Erkennung dieser „intraventrikulären“ Leitungsstörungen ist das Ekg unentbehrlich. Wenn eine Myokarderkrankung auch die Verzweigungen des Reizleitungssystems schädigt, dann ändert sich — wie wir sahen — die Erregungsausbreitung in der Kammer und damit die Form der Kammerkomplexe.

In den folgenden Kapiteln dieses Buches werden noch die Leitungsstörungen, die im A.V.-System oberhalb seiner Bifurkation gelegen sind, besprochen (atrioventrikuläre Leitungsstörungen). Dann die Leitungsstörungen im Vorhofe (intraaurikuläre Leitungsstörungen) und die Leitungsstörungen zwischen Sinusknoten und Vorhof (sinuaurikuläre Leitungsstörungen).

Die Extrasystolen.

Einleitung.

Jede spezifische Faser des Herzens kann „aus sich selbst heraus“, ohne äußere Einwirkung Reize bilden, sie kann *automatisch* tätig sein. Das gilt ebenso für die spezifischen Fasern des Vorhofs (Sinusknoten mit Ausläufern, Vorhofteil des A.V.-Knotens mit Ausläufern), wie für die spezifischen Fasern der Kammer (Kammerteil des A.V.-Knotens, HIS-Bündel, Schenkel mit Verzweigungen, PURKINJE-Fasern).

Wird der Sinusknoten im Experiment in kleinste, eben noch sichtbare Teile zerschnitten, so zeigen sie, wie man mit dem Mikroskop leicht feststellen kann, rhythmische Kontraktionen, sie „bilden Reize“ (v. SKRAMLIK). Ebenso zeigen kleinste, aus den Verzweigungen des atrioventrikulären Leitungssystems herausgeschnittene Abschnitte Bewegungen, sobald man sie unter günstige Bedingungen (entsprechende Nährlösungen, Erwärmung auf 37°, O₂-Zufuhr) bringt. Auch ein aus der Kammer oder dem Vorhof herausgeschnittener Muskelstreifen zeigt rhythmische Kontraktionen, wenn er in Verbindung mit spezifischen Fasern bleibt. Wenn man kleine Teile der Verzweigungen des A.V.-Systems („Purkinje-Fäden“ genannt) aus einem schon 2—3 Tage toten Herzen herausschneidet und unter dem Mikroskop unter entsprechenden Bedingungen beobachtet, zeigen sie noch Bewegungen; sie bleiben am längsten am Leben (ISHIHARA und PICK). Die Reizbildungsfasern sind das „ultimum moriens“ im Herzen (PICK).

Ob auch in der gewöhnlichen Arbeitsmuskulatur rhythmische Reize gebildet werden, ist fraglich, da alle bisherigen Untersuchungen keinerlei Beweise dafür erbringen konnten. Auch dann, wenn man die Reizbildung in den spezifischen Fasern durch Gifte, wie Barium, aufs äußerste steigert, findet in der gewöhnlichen Arbeitsmuskulatur keine Reizbildung statt (SCHERF). Man kann wohl unter dem Einfluß chemischer Reizstoffe (konzentrierte Salze) in gewöhnlichen Muskelfasern vorübergehend rhythmische Zuckungen auftreten sehen; es ist aber nicht erwiesen, ob außerhalb der spezifischen Fasern eine dauernde rhythmische Reizbildung möglich ist.

Wenn somit jede spezifische Faser die Eigenschaft besitzt, Reize zu bilden, dann muß erklärt werden, weshalb sie normalerweise alle untätig, stumm sind, warum der normale Herzreiz *nur* in den Fasern des Sinusknotenkopfes entsteht. Zwei Grundgesetze des Herzens erklären diese Tatsachen.

1. Je tiefer die spezifischen Fasern gegen die Herzspitze zu liegen, umso geringer ist ihre Automatie entwickelt, umso langsamer arbeiten sie. Die Fasern des Sinusknotenkopfes (die primären Zentren) haben die höchstentwickelte Automatie, die Fasern des A.V.-Knotens (sekundäre Zentren) eine geringere; die PURKINJE-Fasern in der Peripherie (tertiäre Zentren) arbeiten am langsamsten.

2. Breitet sich der normalerweise im Sinusknotenkopf gebildete Reiz über das Herz aus, dann bricht er dabei in jedes andere, langsamer arbeitende Zentrum¹ ein und zerstört das dort in Bildung begriffene Reiz-

¹ Ob man unter einem „Zentrum“ *eine* spezifische Faser oder eine Fasergruppe verstehen muß, ist noch nicht entschieden.

material. Die Reizbildung muß darum überall immer wieder von neuem beginnen. Da aber die Reize im Sinusknotenkopf immer am raschesten fertig werden, treten sie auch immer früher auf, als die Reize der anderen Zentren und lassen die anderen nicht hervortreten. Bei normalen Reizausbreitungsverhältnissen gilt deshalb die Regel: *Das Zentrum, das am raschesten Reize bildet, beherrscht das Herz.*

Wird der Sinusknotenkopf durch eine Erkrankung funktionsunfähig, dann übernimmt der noch erhalten gebliebene untere Sinusknotenabschnitt die Führung. Werden im Sinusknoten überhaupt keine Reize mehr gebildet, dann springen die „sekundären Zentren“ im A.V.-Knoten ein und so fort. Alle tieferen Zentren sind gewissermaßen „auf dem Sprunge“ und treten sofort in die Bresche, wenn die höheren Zentren nicht mehr oder zu langsam arbeiten, oder wenn die von ihnen gebildeten Reize durch eine Leitungsstörung nicht weitergeleitet werden.

Manchmal kann eine spezifische Faser im Herzen derart verändert sein, daß sie durch eine ablaufende Erregung in einer noch nicht näher bekannten Weise veranlaßt wird, selbst einen Reiz zu bilden; dieser Reiz kann, sofern er nur überschwellig ist, eine neue Herzkontraktion veranlassen. Wir nennen diese abnormen, vorzeitig auftretenden, den bestehenden Rhythmus störenden Kontraktionen *Extrasystolen*. Sie verdanken ihre Entstehung nicht einer automatisch (aus sich selbst heraus erfolgenden) Reizbildung, sie entstehen vielmehr durch einen abnormen, pathologischen Reiz. Da die Extrasystolen durch den ihnen vorausgehenden Schlag ausgelöst, erzeugt werden, treten sie immer in einem kurzen oder längeren Abstände nach diesem auf; sie sind immer an ihn gebunden, gekuppelt. Diese Bindung ist in jedem Falle außerordentlich fest (fixe Kupplung).

Extrasystolen werden immer dann vermutet werden, wenn man im Ekg vorzeitige Schläge findet, die in fester, meist auch kurzer, Bindung an einem anderen Schlag auftreten.

Da es spezifische Fasern im Vorhofe und in der Kammer gibt, können wir zwischen den zwei großen Gruppen der Vorhof- und der Kammer-Extrasystolen unterscheiden. (Über Extrasystolen, die im A.V.-Knoten entstehen, s. S. 235.)

Die Extrasystolen — die im Tierversuche schon bekannt waren — wurden von WENCKEBACH und CUSHNY (1899) erstmalig beim Menschen beschrieben.

Die Kammer-Extrasystolen.

Wir beginnen mit der Besprechung der *Kammer-Extrasystolen* und wollen zunächst die Rhythmusstörung analysieren, die sie hervorrufen.

Das Schema Abb. 68 zeigt zunächst den Ablauf dreier Normalreize über das Herz. Der Reiz entspringt im Sinusknoten und wird von dort zum Vorhof und dann zur Kammer geleitet. Gleich nach dem dritten Normalschlag tritt eine Extrasystole in der Kammer auf. Für die Kammer-Extrasystolen des Menschen gilt die Regel, daß sie nur ganz ausnahms-

weise rückläufig zum Vorhofe geleitet werden. Das geschieht (im Gegensatz z. B. zum Hunde) so selten, daß nur wenige derartige Fälle in der Literatur beschrieben sind (GUSSENBAUER, SAMET). Wohl leitet das HISSche Bündel die Erregung auch sehr gut rückläufig gegen den Vorhof zu, der A.V.-Knoten aber, der schon in normaler Richtung, vom Vorhof zur Kammer, recht schlecht leitet, hält fast alle Reize bei der Rückleitung auf.

Da die Kammer-Extrasystolen nicht auf den Vorhof rückgeleitet werden, erreichen sie natürlich auch nicht den Sinusknoten und stören seine Reizbildung nicht. *Die Kammer-Extrasystolen verursachen also eine Rhythmusstörung, die nur auf die Kammer beschränkt bleibt.* Die Tätigkeit des Sinusknotens und des Vorhofes geht ungestört so weiter, als ob keine Kammer-Extrasystole aufgetreten wäre. Der Sinusreiz 4 unseres Schemas kann aber nicht zur Kammer gelangen, da er auf dem Wege, im A.V.-System, auf Gewebe stößt, das nach der Kammer-Extrasystole refraktär, noch nicht erholt ist; der Reiz bleibt stecken, er ist „blockiert“, die Kammerstole 4 fällt aus. Der Reiz 5 und alle folgenden gelangen aber in normaler Weise zur Kammer

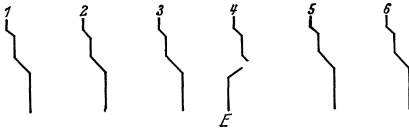


Abb. 68 (Schema). Rhythmusstörung bei Kammer-Extrasystolen.

herunter.

Wir sehen also, daß die durch eine Kammer-Extrasystole verursachte Rhythmusstörung nur darin besteht, daß ein abnormer, vorzeitiger Kammer Schlag auftritt, der den Ausfall einer normalen Kontraktion zur Folge hat. Der Vorhof arbeitet ungestört weiter. Da der erste Normal Schlag nach der Extrasystole in demselben Zeitpunkte kommt, in dem er auch gekommen wäre, wenn es keine Extrasystole gegeben hätte, ist der Abstand zwischen dem letzten Normal Schlag vor und dem ersten nach der Extrasystole (zwischen Schlag Nr. 3 und Nr. 5 der Abb. 68) gleich lang wie zwei Normalperioden. Man nennt diesen Befund, der von ENGELMANN am Froschherzen gefunden, von WENCKEBACH beim Menschen bestätigt wurde, *das Gesetz der Erhaltung der Reizperiode.* Die Pause zwischen Extrasystole und folgendem Normal Schlag wird *kompensatorisch* genannt, weil sie die Pause, die der Extrasystole vorangeht, soweit ergänzt, daß beide zusammen ebenso lang sind wie zwei Normalperioden.

In früheren Jahren, solange man nur Radialpuls- und Venenpulskurven schrieb, hat man auf die Messung der Pausenlänge nach den Extrasystolen viel Wert gelegt. Nunmehr aber, seit der Anwendung der Elektrokardiographie, kann man die Diagnose auf den ersten Blick stellen, so daß die Länge der postextrasystolischen Pause nicht mehr so wichtig ist. Durch die beim Gesunden häufige respiratorische Arrhythmie haben auch die einzelnen Normalperioden oft eine verschiedene Länge, so daß keine vergleichbaren Werte erhalten werden.

Im Ekg sehen wir, entsprechend dem Auftreten einer vorzeitigen Kammerkontraktion, einen vorzeitigen Kammerkomplex; diesem geht

keine P-Zacke voraus, da der Reiz in der Kammer entspringt und nicht vom Vorhof heruntergeleitet ist. Die Kammerkomplexe der Extrasystolen werden, je nach ihrem Ursprungsorte, verschieden aussehen. Entspringen sie beispielsweise oberhalb der Teilungsstelle des Bündels, dann wird sich die Erregung über beide Kammern ganz normal ausbreiten, der Kammerkomplex wird genau so aussehen wie die anderen Normalkomplexe des betreffenden Falles. Derartige Kammer-Extrasystolen sind aber selten. Die Erfahrung zeigt nämlich, daß *die mit der stärksten Automatie begabten Zentren (Sinus- und A.V.-Knoten, Hisches Bündel) am seltensten Extrasystolen bilden*. Die tiefer liegenden Fasern dagegen (die Knotenausläufer im Vorhofe, die feineren und feinsten Verzweigungen des A.V.-Systems in der Kammer) sind sehr häufig Ausgangspunkt von Extrasystolen. Je tiefer wir im A.V.-System gegen die Herzspitze zu wandern, je mehr die normale, automatische Reizbildung abnimmt, umso mehr nimmt die Neigung zur extrasystolischen Reizbildung zu. So kommt es, daß die übergroße Mehrzahl der Kammer-Extrasystolen tief unterhalb der Teilungsstelle des Bündels entstehen.

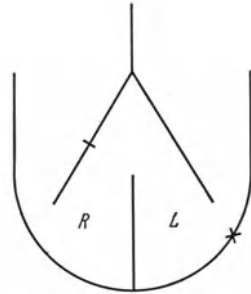


Abb. 69. Schema zur Erregungsausbreitung einer Kammer-Extrasystole.

Nehmen wir an, eine Extrasystole entspringt, wie im Schema, Abb. 69, angedeutet, in der linken Kammer (bei ×). In diesem Falle wird natürlich der in der linken Kammer entspringende Reiz zuerst diese und dann erst die

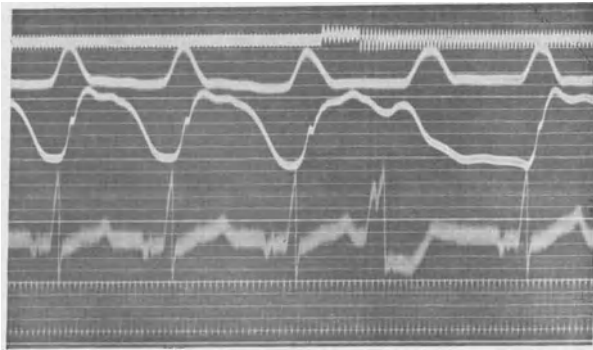


Abb. 70. Experimentell erzeugte Kammer-Extrasystole.

rechte Kammer erregen. Die Erregungsausbreitung wird jener gleichen, die man bei einem Block des rechten Schenkels findet. Man wird im Ekg neben einem Laevokardiogramm auch eine Verbreiterung und Aufspaltung der QRS-Komplexe finden und die Endschwankung wird der Anfangsschwankung entgegengesetzt gerichtet sein. *Schneidet man aus einer Kurve einen einzelnen Kammerkomplex heraus, so wird es unmöglich sein, festzustellen, ob er von einer Extrasystole oder von einem Schenkel-*

block herrührt. In der Kurve erlaubt der Befund eines einzigen vorzeitigen abnormen Schlages, dem kein P vorangeht, die Diagnose ohne weiteres.

Abb. 70 zeigt ein experimentell gewonnenes Ekg. Es stammt von einem Hunde. Das Ekg wurde in der 3. Abltg. geschrieben. Die erste Kurve gibt die Suspensionskurve des Vorhofs wieder, darunter ist die Suspensionskurve der Kammer geschrieben. Wir sehen zunächst einige regelmäßige Herzschläge. Dann wird die Außenfläche der bei geöffnetem

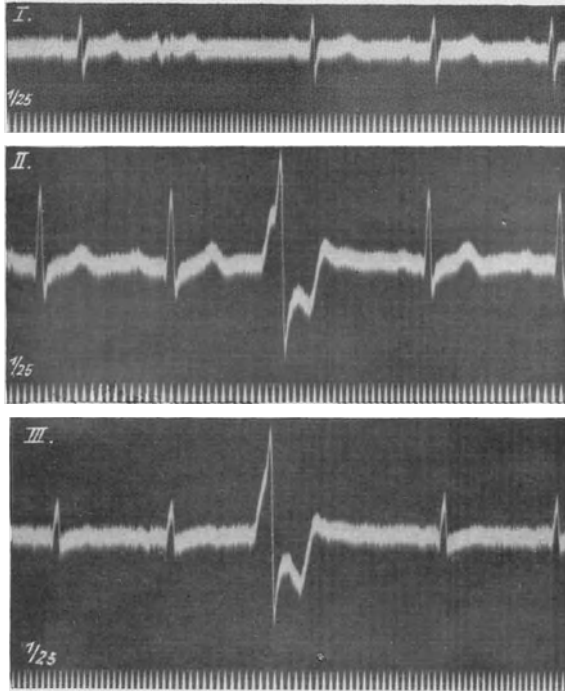


Abb. 71. Kammer-Extrasystolen.

Thorax und geöffnetem Perikard freiliegenden rechten Kammer mit einem Induktionsschlag gereizt. Wie das ganz oben registrierte Reizsignal zeigt, ruft der Öffnungsschlag eine Kammer-Extrasystole hervor. Diese zeigt im Ekg alle soeben erwähnten Einzelheiten. Es tritt ein vorzeitiger abnormer Kammerkomplex auf, dem kein P vorausgeht. Die Extrasystole zeigt eine Verbreiterung und eine Aufsplitterung des QRS-Komplexes, sie hat eine tief gesenkte, der Anfangsschwankung entgegengesetzt gerichtete Endschwankung. Aus der Suspensionskurve des Vorhofs ist zu ersehen, daß dieser dauernd ungestört rhythmisch arbeitet. Man sieht auch am Beginn der tief gesenkten S—T-Strecke der Extrasystole die P-Zacke versteckt, die nicht zur Kammer geleitet werden kann, weil diese noch refraktär ist.

Im allgemeinen kann also gesagt werden, daß man im Ekg dieselben abnormen Kammerkomplexe aus zwei, prinzipiell verschiedenen Ursachen finden kann:

1. Bei normalem Reizursprung, aber abnormer Erregungsausbreitung (bei intraventrikulären Leitungsstörungen, z. B. Schenkelblock).
2. Bei abnormem Reizursprung (z. B. Extrasystolen oder automatische Schläge [S. 205]).

Abb. 71 zeigt einen sonst regelmäßigen Normalrhythmus („Sinusrhythmus“), der von vorzeitigen abnormen Kammerschlägen gestört wird. In jeder Ableitung tritt vorzeitig ein abnormer QRS-Komplex mit abnormer Endschwankung auf. Der vorzeitige, abnorme QRS-Komplex in I ist sehr klein, fast isoelektrisch. Die postextrasystolische Pause ist kompensatorisch, da die Messung mit dem Zirkel ergibt, daß die Entfernung zwischen dem letzten Normalschlag vor und dem ersten nach der Extrasystole gleich lang ist wie zwei Normalperioden.

Die Kammerkomplexe der Extrasystolen sind nicht darum abnorm, weil

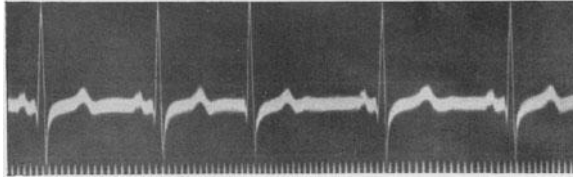


Abb. 72. Extrasystole, die oberhalb der Teilungsstelle des Bündels entspringt.

das Myokard, das Reizleitungssystem, geschädigt ist, sondern darum, weil die Extrasystole an abnormer Stelle entspringt und sich deshalb abnorm in der Kammer ausbreitet.

Der Vorhof schlägt trotz der Extrasystolen ungestört weiter. Die Messung ergibt, daß in den Kammerkomplexen der Extrasystole ein P versteckt sein muß; es ist aber wegen seiner Kleinheit meistens unsichtbar.

Auch in Abb. 72 sehen wir nach zwei Normalschlägen mit schönen P-Zacken und normal gebauten Anfangsschwankungen und T-Zacken einen vorzeitigen Kammerkomplex auftreten, dem kein P vorausgeht. Da aber dieser vorzeitige Kammerkomplex so gebaut ist wie die anderen Sinusschläge, nehmen wir eine Kammer-Extrasystole an, die oberhalb der Teilungsstelle des Hischen Bündels in die beiden Schenkel entspringt. Sie breitet sich deswegen in der Kammer genau so aus wie die Sinusschläge. Bei genauerem Zusehen entdeckt man, daß die R-Zacke der Extrasystole etwas höher ist als die R-Zacken der Normalschläge. Das kommt daher, daß mit der R-Zacke die P-Zacke zusammenfällt (der Vorhof arbeitet ja bei den Kammer-Extrasystolen dauernd rhythmisch weiter). Die Spannungen des Vorhofs und die der Kammer summieren sich, die R-Zacke wird höher.

Die Bestimmung des Ursprungsortes der Kammer-Extrasystolen hat schon EINTHOVEN beschäftigt. Nach EINTHOVEN kann man in Abtlg. I zwischen rechts- und linksventrikulären Extrasystolen unterscheiden; ist

die Anfangsschwankung der Extrasystole in I nach aufwärts gerichtet, dann entspringt die Extrasystole in der rechten Kammer, ist sie nach abwärts gerichtet, dann geht die Extrasystole von der linken Kammer aus. Abt. III (eventuell auch II) ermöglicht die Unterscheidung zwischen basalen und apikalen Extrasystolen. Bei einem Reizursprung, der näher zur Herzspitze liegt, finden wir in III eine hinuntergerichtete Anfangsschwankung; entspringt die Extrasystole in der Gegend der Herzbasis, dann ist die Anfangsschwankung der Extrasystole in III nach oben gerichtet. Für diese Deutung, die auch zum großen Teil von ROTHBERGER und WINTERBERG bestätigt werden konnte, sprechen auch neue Versuche von STORM am Affenherzen in situ. Nach STORM ist es für die Ausschlags-

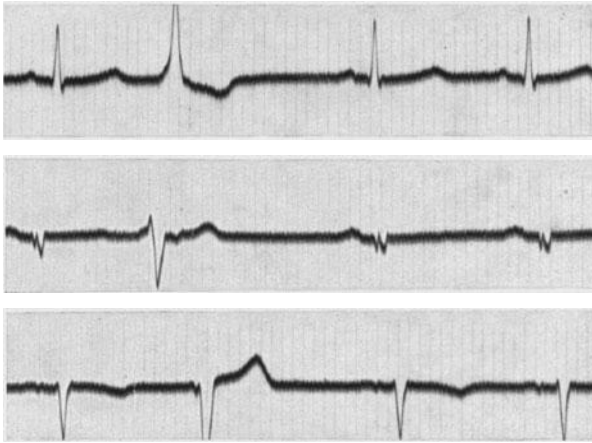


Abb. 73. Kammer-Extrasystolen und Zeichen von Myokardschädigung im Ekg (abnormes T in II).

richtung in I ganz gleich, ob die Extrasystole in den vorderen oder in den hinteren Abschnitten der Kammern, ob sie oben oder unten entspringt, immer geht der Ausschlag der Anfangsschwankung bei den rechtsventrikulären Extrasystolen in Abt. I hinauf, bei den linksventrikulären hinunter. Entspringen die Extrasystolen in der Furche zwischen beiden Kammern, in der Gegend des Ramus descendens der linken Koronararterie, dann zeigt der Kammerkomplex der Extrasystole eine Mischform.

Untersuchungen, die am operativ, aus irgendeinem Grunde, freigelegten Menschenherzen ausgeführt wurden, brachten wohl Bestätigungen, aber auch manche Ausnahmen von dieser Regel. Das ist verständlich, weil auch hier die Herzlage die Ausschlagsrichtung entscheidend beeinflussen kann.

Man könnte mit dieser Einschränkung sagen, daß die Extrasystolen in Abb. 71 von der Interventrikulärfurche, nahe der Herzbasis, entspringen, wogegen sie in Abb. 73 von der Spitzengegend der rechten Kammer ausgehen.

Eine ganz sichere Bestimmung des Ausgangspunktes der Extrasystolen ist aber vorläufig unmöglich und hat auch einen beschränkten diagnostischen Wert. Theoretisch sind diese experimentellen Befunde von großer Bedeutung, weil sie eine Stütze für die neue Nomenklatur des Schenkelblocks bilden; sie sprechen dafür, daß bei einem Ausschlag der Anfangsschwankung in I nach oben zunächst die rechte Kammer erregt wird und umgekehrt, bei einem Ausschlag in I nach unten die linke Kammer vorausgeht.

In Abb. 73 ist ebenfalls in jeder Ableitung nach dem ersten Normal- schlage eine Kammer-Extrasystole zu sehen. Ihre Anfangsschwankung zeigt in I eine hohe R-, in III eine tiefe S-Zacke.

Das Ekg der Sinusschläge (Normalschläge) dieses Falles ist nicht normal, da die T-Zacken in Abtg. II sehr niedrig sind. Es handelte sich um eine Patientin, die an einer Mesoarthritis mit einer Koronarstenose litt; das Ekg nach Belastung durch Treppensteigen war ganz abnorm.

Aus dem Schema in Abb. 68 ist zu entnehmen, daß bei den Kammer-Extrasystolen die Vorhoftätigkeit nicht gestört wird. Der Reiz Nr. 4 kann aber nicht zur Kammer gelangen, weil sie noch im Refraktärzustand nach der Kammer-Extrasystole ist. Die so blockierte P-Zacke sehen wir meistens nicht, da sie in dem Kammerkomplex der Extrasystole versteckt ist. Manchmal ist sie, wie in Abb. 70, zwischen dem QRS und dem T der Extrasystole sichtbar. Schlägt aber das Herz langsam und kommen die Extrasystolen sehr früh in der Diastole, dann kann der Vorhofreiz (Nr. 4), der sonst blockiert ist, zu einer Zeit auftreten, da der Refraktärzustand des Leitungssystems und der Kammermuskulatur schon beendet ist; der Reiz kann dann zur Kammer geleitet werden und bleibt nicht am Wege stecken. Wir finden dann keine lange postextrasystolische Pause, die Entfernung zwischen dem letzten Normal Schlag vor und dem ersten nach der Extrasystole ist gleich lang wie eine und nicht wie zwei Normalperioden. Da die Kammer-Extrasystole dann zwischen zwei Normal schläge eingeschaltet ist, ohne den normalen Rhythmus zu stören, spricht man von *interpolierten Kammer-Extrasystolen*¹.

In Abb. 74 sehen wir bei einem Patienten, der eine respiratorische Arrhythmie aufwies, am Anfange der Kurve nach einem Normal Schlag eine Kammer-Extrasystole. Das Normal-P (entsprechend Nr. 4 vom Schema in Abb. 70) ist gerade im Zwischenstück, zwischen der Anfangsschwankung und der T-Zacke zu sehen. Das P ist aber nicht von einem Kammerkomplex gefolgt, weil der Reiz auf dem Wege zur Kammer auf noch nicht leitfähiges, nicht erholtes Gewebe stößt. Es folgt deshalb eine lange postextrasystolische Pause. Dann tritt — nach vier Normal schlägen — wieder eine Kammer-Extrasystole auf. Das P des nunmehr fälligen Normalreizes fällt in das T der Extrasystole und wird ebenfalls nicht zur

¹ Da der normale Schlag nach der interpolierten Extrasystole oft etwas verlangsamt zur Kammer geleitet wird, weil das Leitungsgewebe noch nicht vollständig von der Extrasystole erholt ist, wird dieses Intervall etwas länger als eine Normalperiode, das folgende aber um ebenso viel kürzer sein.

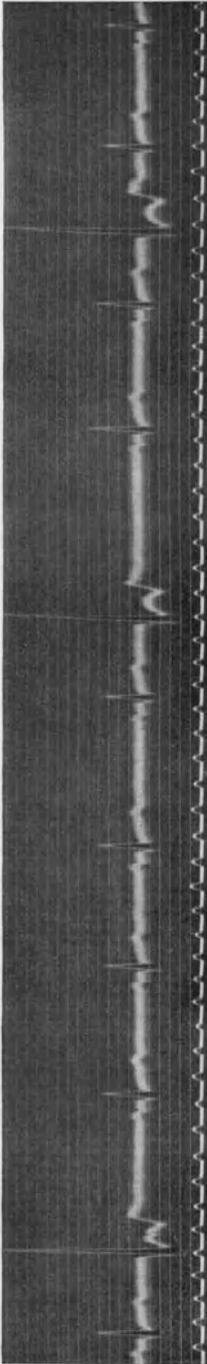


Abb. 74. Drei Kammer-Extrasystolen, die dritte ist interpoliert.

Kammer geleitet. Nach weiteren zwei Normalschlägen kommt eine dritte Extrasystole. Das P des nächsten Normalreizes, das sonst meistens im QRS oder T der Extrasystole versteckt ist, tritt diesmal kurz *nach* dem T der Extrasystole auf, da die P—P-Distanz gerade wegen der respiratorischen Arrhythmie etwas länger ist. Dieser, später in der Diastole auftretende Reiz findet das Bündel leitfähig und gelangt, wenn auch mit einer Verspätung (die P—R-Distanz ist verlängert), zur Kammer, die dritte Extrasystole ist interpoliert.

Auf diese Extrasystole folgt keine postextrasystolische Pause, die Entfernung zwischen letztem Normalschlag vor und erstem nach dieser Extrasystole ist etwas länger als eine Normalperiode. Die leichte Verlängerung kommt daher, daß der postextrasystolische Normalschlag verlangsamt zur Kammer geleitet wird. Die folgende Pause ist darum um ebenso viel verkürzt.

Interpolierte Extrasystolen sind nicht anders zu beurteilen als die nicht interpolierten. Ihr Auftreten hängt ja nur davon ab, ob die Frequenzverhältnisse eine Überleitung des 1. Vorhofreizes nach der Extrasystole erlauben. Nur dann, wenn sehr viele interpolierte Extrasystolen auftreten, was sehr selten vorkommt, sind sie unangenehm, da sich ja dann die Herzfrequenz verdoppelt, der Patient beispielsweise statt 80 Herzschläge 160 hat.

In Abb. 75 tritt nach zwei Normalschlägen eine Reihe von interpolierten Kammer-Extrasystolen auf, die sich hier in steter Aufeinanderfolge zwischen zwei Normalschlägen einschieben. Dadurch verdoppelt sich die Herzfrequenz von 62 auf 124 Schläge in der Minute. Die Interpolation der Extrasystolen wird durch die bestehende Bradykardie begünstigt (die Frequenz des Sinusrhythmus beträgt 62). Die Normalschläge zwischen den Extrasystolen zeigen dabei leichte Verschiedenheiten der Form der QRS-Komplexe und der T-Zacke. Das kommt daher, daß die vorausgehenden Diastolen durch die interpolierten Extrasystolen sehr kurz sind und die Leitungsbahnen in der Kammer beim Auftreten des Normalchlages noch nicht vollständig erholt sind; die Normalschläge breiten sich dann abnorm in der Kammer aus und zeigen abnorme Ekge.

Der Normalschlag nach einer interpolierten Extrasystole kann also infolge der Kürze der vorausgehenden Diastole verlängert übergeleitet sein (die Leitungsbahn oberhalb der Teilungsstelle ist noch nicht erholt; atrioventrikuläre Leitungsstörung), er kann aber auch abnorme Kammerkomplexe aufweisen (die Leitungsbahn unterhalb der Teilungsstelle des Bündels ist noch nicht erholt: intraventrikuläre Leitungsstörung). Diese Störungen sind praktisch bedeutungslos.

Nach den gewöhnlichen, nicht interpolierten, Kammer-Extrasystolen findet man nur selten einen abnormen Bau des postextrasystolischen Normal-schlages, da die lange postextrasystolische Pause eine ausreichende Erholung der Leitungsbahnen ermöglicht (v. FERNBACH).

Die Kammer-Extrasystolen, die nach den früheren Ausführungen immer von derselben Stelle, von demselben abnormen Zentrum ausgehen, breiten sich deswegen auch immer in derselben Weise über das Herz aus, sie haben immer dasselbe Ekg. Auch dann, wenn man Gelegenheit hat, die

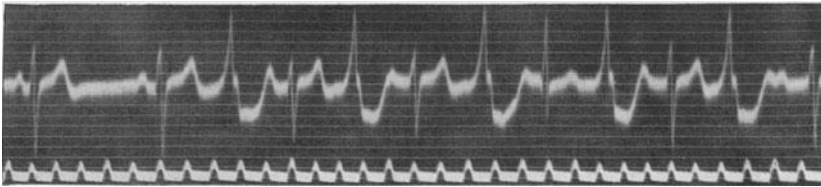


Abb. 75. Eine Serie von interpolierten Kammer-Extrasystolen.

Extrasystolen jahrelang bei demselben Kranken zu beobachten, findet man, daß ihr Ekg dauernd dasselbe Aussehen hat; die kleinste Knotenbildung, die feinste Aufsplitterung bleibt bestehen. Ganz selten findet man bei Gesunden zwei Extrasystolenformen, dann aber nur diese und keine Zwischenformen.

Besteht aber eine organische Erkrankung des Herzens, dann werden leicht *mehrere* spezifische Fasern so verändert sein, daß sie abnorme Reize bilden; die polytop entstehenden Extrasystolen werden, infolge ihres wechselnden Erregungsursprunges, eine *verschiedene Form zeigen*. Man sieht dann im Ekg dauernd wechselnde Knotenbildung, Aufsplitterungen, Änderungen der Zackenhöhe und der Ausschlagsrichtung. An diesem Formwechsel der Extrasystolen bei organischen Herzerkrankungen sind auch intraventrikuläre Leitungsstörungen beteiligt, welche durch die Vorzeitigkeit der Extrasystolen bedingt sind. Die Extrasystole tritt so früh in der Diastole auf, daß das Gewebe noch nicht überall von der vorangehenden normalen Erregung erholt ist; die Extrasystole breitet sich deshalb nicht immer gleich in der Kammer aus. Da die Erregbarkeit des Herzens wechselt, ist auch die Ausbreitung der Extrasystole nicht immer dieselbe.

Bei Myokarditiden, bei diphtherischen Herzmuskelschäden, bei Koronarsklerosen und Myomalacien sind solche wechselnde Extrasystolenformen häufig. Sie sind oft ein Frühsymptom einer organischen

Herzmuskelerkrankung und haben dieselbe Bedeutung wie etwa eine negative T-Zacke oder eine Verbreiterung der Anfangsschwankung.

Abb. 76 stammt von einer 67jährigen unbehandelten Patientin, die wegen nächtlicher Anfälle von Asthma cardiale auf die Klinik kam. Die klinische und röntgenologische Untersuchung ergaben ein normal großes und normal geformtes Herz, die Herztöne waren rein, der Blutdruck war normal. Das Ekg (Abltg. II) zeigt leicht negative T-Zacken, die Annahme einer Myokardschädigung durch eine Koronarsklerose schien berechtigt.

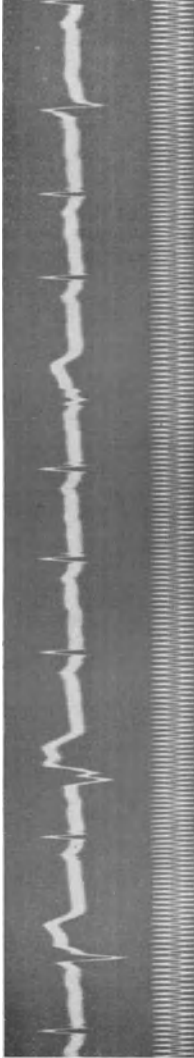


Abb. 76. Verschieden geformte Kammer-Extrasystolen bei einer Koronarsklerose.

Das Ekg zeigt aber außerdem vier Kammer-Extrasystolen, die alle eine verschiedene Form aufweisen. Man mußte meterlange Kurven schreiben, bis man zwei Extrasystolen fand, die einander vollständig glichen.

Man darf allerdings nicht annehmen, daß das Fehlen des Formwechsels der Extrasystolen gegen ihre organische Grundlage spricht. Auch dann, wenn gleichgeformte Extrasystolen zu finden sind, kann eine Herzmuskelaaffektion vorliegen. Diese hat dann eben nur *ein* abnormes Reizbildungszentrum geweckt. Nur der umgekehrte Satz gilt: *Verschieden gestaltete Kammer-Extrasystolen sprechen für eine organische Herzerkrankung.*

Während einer Digitalistherapie können Extrasystolen auftreten. Die *Digitalis-Extrasystolen* gehören zu den wichtigsten sogenannten Digitalisintoxikationszeichen. Die klinische Erfahrung zeigt, daß die Digitalisierung allein nicht genügt, um Extrasystolen auftreten zu lassen. Es war schon wiederholt den Klinikern aufgefallen, daß in manchen Fällen trotz monatelanger Digitalisdarreichung keine Extrasystolen auftraten, während bei anderen Kranken wenige Pulver genügten, um eine kontinuierliche Bigeminie zu erzeugen (HUCHARD, EDENS). Man kann im Tierversuche durch eine Digitalisvergiftung *allein* nie die regelmäßige Digitalisbigeminie erhalten (KOBACKER und SCHERF).

Wir können auf Grund unserer heutigen Kenntnisse sagen, daß neben der Einwirkung der Digitalisdroge auch noch andere Bedingungen im Herzmuskel vorhanden sein müssen, damit Extrasystolen auftreten. Bedingungen, die noch wenig erforscht sind und die auch von Fall zu Fall verschieden sein können. Die Beobachtung am Krankenbette lehrt, daß die Extrasystolen nach Digitalis (es handelt sich immer um Kammer-Extrasystolen) um so leichter auftreten, je mehr das Herz „geschädigt“

ist, so daß sie ein prognostisch ungünstiges Zeichen darstellen. Digitalis-Extrasystolen weisen jedenfalls darauf hin, daß kein gesunder Herzmuskel vorliegt. Hypertrophie und Dilatation des Herzens allein erhöhen die Neigung zum Auftreten der Digitalis-Extrasystolen nicht.

Da die Digitalis auf das ganze Herz, auf alle Zentren einwirkt und da nur bei geschädigtem Herzen Digitalis-Extrasystolen auftreten, zeigen auch sie den Formwechsel im Ekg (SCHERF 1927). Er ist *ausnahmslos* vorhanden. Bei manchen, seltenen, Fällen besteht er nur in einem Wechsel der Zackenhöhe, im Auftreten wechselnder Verdickungen und Verknötungen der Zackenschlenkel. Dieser Wechsel nimmt bei Fortsetzung der Digitalistherapie zu. Bei den meisten Fällen der Digitalis-Extrasystolie findet man aber schon gleich zu Beginn einen solchen Formwechsel der Kammerkomplexe der Extrasystolen, daß man oft lange Kurven schreiben muß, um zwei einander völlig gleichsehende Schläge zu finden.

Abb. 77 wurde von einem schwer dekompenzierten Mitralvitium geschrieben, das lange Zeit unter Digitalisbehandlung stand. Wir sehen (in Abt. III) negative P-Zacken, eine leichte Verknötung und Verbreiterung der R-Zacke sowie eine ansehnliche Senkung der S—T-Strecke und ein biphasisches T. Außerdem bestehen Kammer-Extrasystolen, die an einer Stelle sogar gehäuft sind. Auch hier sind die Extrasystolen so vielgestaltig, daß keine der anderen gleicht.

Sieht man also Kammer-Extrasystolen von wechselndem Aussehen im Ekg, so handelt es sich immer um eine Herzmuskelerkrankung; sehr oft löst aber nicht diese allein die Extrasystolen aus, es ist vielmehr noch eine Digitalisbehandlung hinzugekommen.

Während die Digitalis-Extrasystolen bei dem einen nach wenigen Pulvern auftreten, kommen sie bei dem andern erst nach der Darreichung großer Dosen. Sie können nach Aussetzen der Digitalis innerhalb einiger Tage verschwinden. Sie können aber noch 2—3 Wochen nach Beendigung der Behandlung bestehen bleiben.

Für den Arzt ist es wichtig zu wissen, ob er die Digitalisbehandlung fortsetzen darf, wenn eine Extrasystolie der beschriebenen Art aufgetreten ist. Das wäre nie erlaubt, wenn die Digitalisbigeminie ein Digitalis-

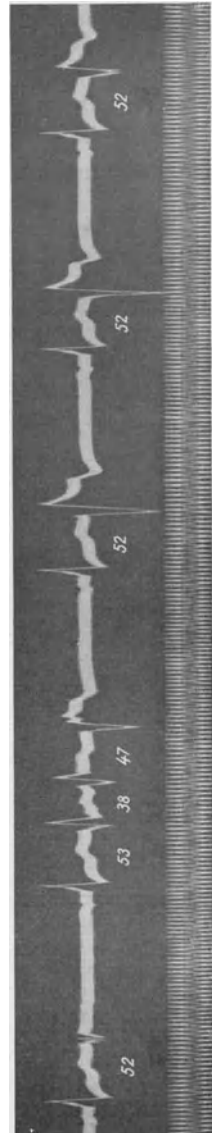


Abb. 77. Wechselnde Formen von Kammer-Extrasystolen während einer Digitalisbehandlung.

Vergiftungszeichen wäre. Wir sahen aber, daß sie nur ein Begleitsymptom der Digitaliswirkung sind, ein Begleitsymptom, dessen Auftreten weitgehend von der jeweiligen Beschaffenheit des Herzmuskels abhängt. Da aber eine Schädigung des Herzmuskels, wie sie im Verlaufe der Dekompensation durch Anhäufung von Stoffwechselprodukten, durch einen O₂-Mangel usw. auftritt, das Auftreten der Extrasystolen mit veranlaßt, ist es sehr wohl möglich, daß die Extrasystolen schon nach kleinen Digitalisdosen auftreten, nach größeren aber, durch Beseitigung der Dekompensation und damit einer der Entstehungsursachen der Extrasystolen, verschwinden (EDENS).

Man geht deshalb für den Fall, daß bei noch nicht voll kompensierten Kranken während der Digitalisbehandlung Extrasystolen auftreten, am besten so vor, daß man die Behandlung mit kleinen Digitalisdosen (etwa 0,15 g täglich) fortsetzt. Man muß die Kranken dann täglich untersuchen und kann dann, je nach ihrem Verhalten, drei verschiedene Gruppen unterscheiden.

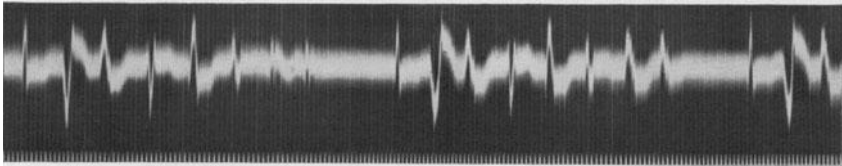


Abb. 78. Gehäufte und verschieden geformte Kammer-Extrasystolen nach Digitalis-Strophanthin.

In seltenen Fällen ändert sich die Digitalisbigeminie nicht, und es gelingt, eine ausreichende Digitalismenge dem Herzen zuzuführen.

In zahlreichen Fällen verschwinden die Extrasystolen, die nach kleinen Digitalisdosen aufgetreten waren, bei Fortsetzung der Therapie und kommen nicht mehr wieder. Manchmal genügt auch eine Verminderung der Digitalisdosis, um die Fortsetzung der Therapie zu erlauben.

Bei der Mehrzahl der Fälle häufen sich aber die Extrasystolen, wenn man die Therapie fortsetzt, statt der Bigeminie hört man eine Trigeminie, und dann ist es hoch an der Zeit, die Therapie zu unterbrechen, um die bedrohlichen Tachykardien zu vermeiden.

Da wir nicht die Möglichkeit haben, vorauszusagen, wie ein Fall mit einer Digitalisbigeminie auf die Darreichung von Digitalis reagieren wird und ob er nicht zu jener Gruppe gehört, bei der sich die Extrasystolen sofort häufen, wenn die Behandlung fortgesetzt wird, ist es verboten, beim Bestehen einer Digitalisbigeminie Strophanthin zu injizieren.

Abb. 78 wurde von einem Falle mit einem schwer dekompensierten Emphysem geschrieben. Während der Digitalisbehandlung, die keine Besserung brachte, war eine Bigeminie aufgetreten. Da der behandelnde Arzt die Regel nicht kannte, daß bei einer Digitalisbigeminie eine Strophanthinbehandlung verboten ist, gab er eine intravenöse Injektion von $\frac{1}{4}$ mg Strophanthin. 15 Minuten später trat eine sehr frequente Arrhythmie auf (Abb. 78). Wir sehen nach drei Normalschlägen (nach den

Pausen) je sieben Kammer-Extrasystolen auftreten, die ganz verschieden geformt sind. Außerdem besteht Vorhofflimmern. Wenige Minuten später starb der Patient an Kammerflimmern.

Auch durch Scilla-, Adonis-, Helleboruspräparate können Extrasystolen hervorgerufen werden, für welche dieselben Regeln gelten.

Dieselben Extrasystolen treten während einer Chloroformnarkose auf. Die schweren Herzsymptome und die tragischen Todesfälle bei der Chloroformnarkose wurden durch das Ekg aufgeklärt (LEVY). Es zeigte sich, daß zunächst vereinzelt und dann in immer größerer Zahl verschieden-gestaltige Kammer-Extrasystolen auftreten, die dann bei Fortdauer der Narkose in Kammerflimmern übergehen.

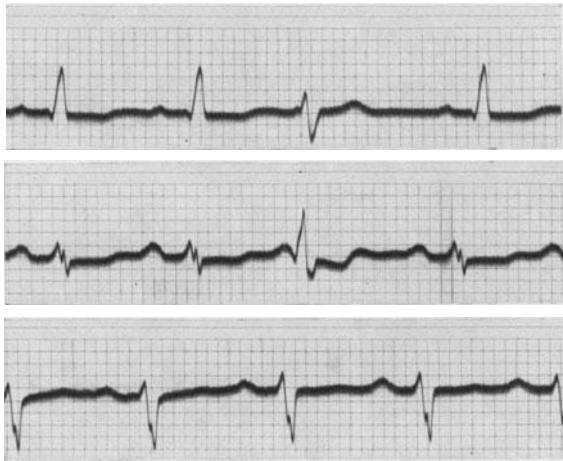

Abb. 79. Zeichen von Myokarderkrankung und spät auftretende Kammer-Extrasystolen.

Die Extrasystolen sind in der überwiegenden Mehrzahl der Fälle an den vorangehenden, sie irgendwie auslösenden Schlag fest gebunden, „gekuppelt“. Diese Bindung ist bis auf $\frac{1}{100}$ Sek. genau. Große Schwankungen der Kupplung weisen darauf hin, daß eine der S. 236 beschriebenen Interferenzformen vorliegt. Man muß dann lange Kurvenstücke registrieren, um eine genaue Analyse durchführen zu können. Die Extrasystolen können sehr früh kommen, so daß der Kammerkomplex einer Kammer-Extrasystole im absteigenden Schenkel der T-Zacke des vorangehenden Schlages beginnt, zu einer Zeit also, da die absolute Refraktärphase eben zu Ende ist. Das läßt darauf schließen, daß der Reiz, der die Extrasystolen auslöst, sehr kräftig ist. Es gibt aber auch so späte Extrasystolen, daß man bei bradykarder Herz-tätigkeit Kupplungen von 100 bis 120 Sek./100 mißt.

Die Extrasystolen können manchmal so spät in der Diastole kommen, daß ihnen eine normale P-Zacke (wenn auch in verkürztem Abstände) vorausgeht. So sehen wir in Abb. 79 Kammer-Extrasystolen bei einem Falle von schwerer Koronarsklerose. Es besteht eine Linksform der Anfangs-

schwankung, sie ist verplumpt, es bestehen Knoten der Zackenschenkel; die Breite der Anfangsschwankung beträgt 0,10 Sek. Das Zwischenstück

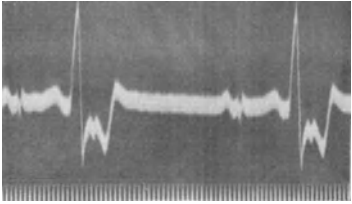
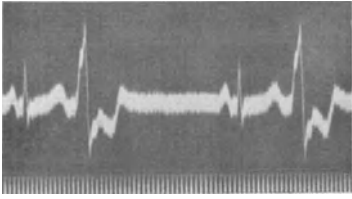
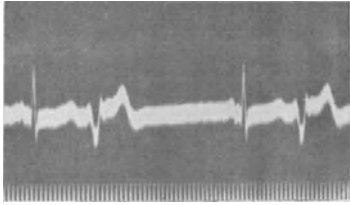


Abb. 80. Kammerbigeminie.

ist in Abltg. I und II unter die O-Linie gesenkt, die T-Zacken fehlen. In Abltg. I und II tritt nach je zwei Normalschlägen eine Kammer-Extrasystole auf. Sie kommt so spät, daß ihr die (normale) P-Zacke des Sinusschlages vorausgeht. Würde der Reiz für die Kammer-Extrasystole wenige hundertstel Sekunden später gebildet werden, dann könnte die Extrasystole nicht mehr hervortreten, da der Normalreiz ihr zuvorkäme.

Die Extrasystolen können vereinzelt auftreten, es kann nach jedem 20., 12., 5. Normalschlag usw., es kann aber auch nach jedem Normalschlag eine Extrasystole zu finden sein (Bigeminie).

In Abb. 80 tritt nach jedem Normalschlag eine Kammer-Extrasystole auf, so daß wir von einer Kammer-Bigeminie sprechen können. Das Ekg der Sinusschläge ist normal; die kleinen Anfangsschwankungen in Abltg. III werden bei entsprechender Richtung der Herzachse auch bei Gesunden gefunden (s. S. 23).

Auch in Abb. 81 besteht eine dauernde Kammer-Bigeminie. Hier ist aber auch das Ekg der Sinusschläge abnorm. Die Form der P-Zacken

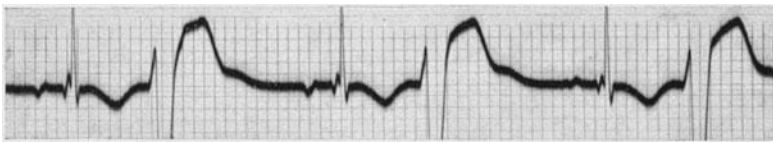
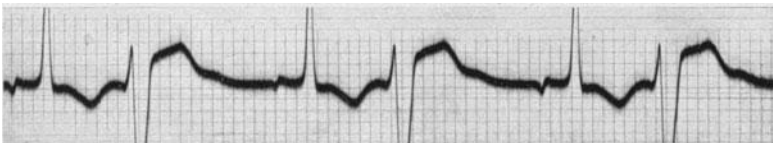
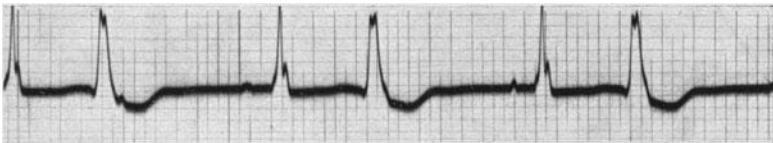
Abb. 81. Kammerbigeminie, Zeichen von Myokardschädigung im Ekg und intraaurikuläre Leitungsstörung.

ändert sich in jeder Ableitung dauernd, in Abltg. II bestehen abnormerweise negative P-Zacken (intraaurikuläre Leitungsstörung, s. S. 217); dabei ist die Überleitungszeit normal. Die Anfangsschwankung ist in I und III verknotet und 0,09 Sek. breit. In Abltg. I ist das T leicht negativ, in Abltg. II und III besteht eine tiefe Negativität der T-Zacke. Die Kurve stammt von einer unbehandelten endokarditischen Insuffizienz der Aortenklappen.

Treten nach jedem Normalschlag zwei Extrasystolen auf, dann liegt eine Trigeminie vor. Fälschlich wird oft eine Trigeminie dann angenommen, wenn nach zwei Normalschlägen je eine Extrasystole kommt. Folgen viele Extrasystolen *direkt* aufeinander, dann sprechen wir von *gehäuften* Extrasystolen. Von diesen führen dann fließende Übergänge zu den Tachykardien.




Abb. 82. Gehäufte Kammer-Extrasystolen; die Sinusschläge sind verlangsamt übergeleitet.

Abb. 82 zeigt eine Häufung von sechs Kammer-Extrasystolen. Die Vorhof-Kammerleitungszeit der Sinusschläge ist auf 0,26 Sek. verlängert (s. S. 201).

Vorhof-Extrasystolen.

Tritt eine vorzeitige Vorhofkontraktion auf, dann sprechen wir von Vorhof-Extrasystolen. Diese stören im Gegensatz zu den Kammer-Extrasystolen den Rhythmus des *ganzen* Herzens. Sie gehen leicht auf den Sinusknoten zurück und stören die Tätigkeit des Sinusknotens, sie werden auch rechtläufig zur Kammer geleitet.

Die Pausen sind deshalb selten kompensatorisch, der Abstand zwischen letztem Normalschlag vor und erstem nach der Extrasystole gleicht selten zwei Normalperioden; das wird nur ausnahmsweise, wenn die Vorhof-Extrasystolen in einem bestimmten Stadium der Diastole auftreten, der Fall sein.

Ebenso wie wir bei den Kammer-Extrasystolen einen vorzeitigen Kammerkomplex im Ekg sehen, werden wir bei den Vorhof-Extrasystolen eine vorzeitige Vorhofzacke finden müssen. Sie wird, abhängig vom Ursprungsort der Extrasystolen, verschieden aussehen.

In seltenen Fällen entspringt die Extrasystole in einem Zentrum in der Gegend des normalen Reizursprungsortes, im Sinusknotenkopf. Die Erregungsausbreitung dieser Extrasystolen in den Vorhöfen wird dann normal sein, es wird eine P-Zacke im Ekg zu sehen sein, die sich von den normalen P-Zacken dieses Falles nicht unterscheidet. Bei abnorm gelegenen Reizursprungsort wird man abnorme P-Zacken sehen. Die

P-Zacken der Vorhof-Extrasystolen können größer oder kleiner, breiter oder schmaler sein als die normalen P-Zacken; sie können negativ sein und aufgesplittert; sie sind manchmal so niedrig, daß man sie kaum sieht.

In Abb. 83 tritt nach zwei normalen Sinusschlägen eine vorzeitige P-Zacke auf, die fast genau so aussieht, wie die P-Zacken bei den Normal-

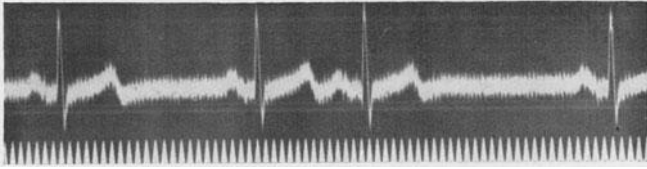


Abb. 83. Vorhof-Extrasystole mit Reizursprung in der Nähe des Sinusknotenkopfes.

schlägen (Abltg. I). Es handelt sich demnach um einen vorzeitigen, abnormen Reiz, der in unmittelbarer Nähe des normalen Reizursprungs-ortes gebildet wird. Auf das vorzeitige P folgt ein normaler Kammerkomplex, da die Vorhof-Extrasystole normal zur Kammer geleitet wird. Sodann folgt eine postextrasystolische Pause, die, wie die Messung ergibt, nicht kompensatorisch ist; der Abstand zwischen letztem Normalschlag vor, und erstem nach der Extrasystole ist kürzer als zwei Normalperioden. Die Kurve stammt von einem herzgesunden Patienten.

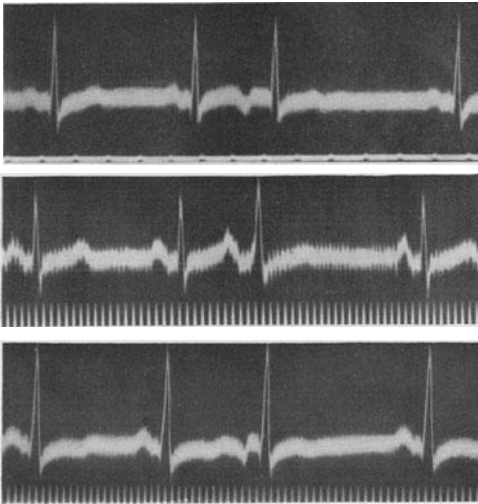


Abb. 84. Drei Beispiele von Vorhof-Extrasystolen (Abltg. II).

In Abb. 84 sind drei Kurven zu sehen, die von drei verschiedenen Patienten stammen. Alle Kurven sind in Abltg. II geschrieben; die Zeitschreibung in der oberen Kurve ist $\frac{1}{5}$, in den beiden unteren $\frac{1}{25}$ Sek. In allen Kurven folgt auf zwei Sinusschläge eine Vorhof-Extrasystole. In der oberen und unteren Kurve haben die Vorhof-Extrasystolen nega-

tive P-Zacken. In der mittleren ist die positive P-Zacke der Vorhof-Extrasystole im T des vorangehenden Normalschlages versteckt; dieses T ist breiter und höher als die normalen T-Zacken.

Die erste normale P-Zacke nach der Vorhof-Extrasystole in der mittleren Kurve ist höher und spitzer als die zwei normalen P-Zacken am Anfang der Kurve. Sie gleicht der P-Zacke der Vorhof-Extrasystole. Diese Erscheinung ist nach Vorhof-Extrasystolen nicht selten, ihre Ursache ist noch nicht ge-

klärt (LEWIS, RACHMILEVITZ und SCHERF). Der erste postextrasystolische Normalreiz scheint im Vorhof manchmal dieselben Bahnen zu seiner Ausbreitung zu benutzen, wie die Extrasystole.

In der unteren Kurve ist das Zwischenstück der Normalschläge gesenkt, die T-Zacke ist biphasisch, was — da es sich um Abltg. II handelt — für eine Myokarderkrankung spricht.

Bei den Vorhof-Extrasystolen ist es nicht möglich, aus dem Aussehen der P-Zacken den Ausgangspunkt der Extrasystolen zu bestimmen. Auch Extrasystolen, die in der Gegend des unteren Endes des *Sinusknotens*, entspringen, können negative P-Zacken haben. Das untere Ende des Sinusknotens reicht ja nahezu bis an die A.V.-Grenze herunter.

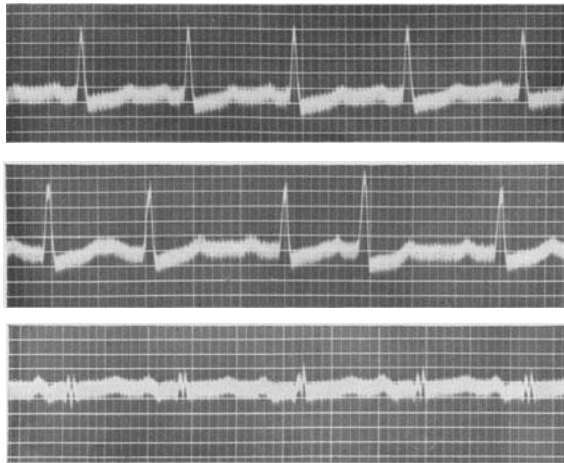


Abb. 85. Vorhof-Extrasystolen in Abltg. II. Das Zwischenstück ist in I und II gesenkt.

Wenn es richtig ist, daß die Arbeitsmuskulatur nicht zur Reizbildung befähigt ist, dann können die Vorhof-Extrasystolen überhaupt nur im Sinusknoten und seinen Ausläufern, eventuell im Vorhofteil des A.V.-Knotens und seinen Ausläufern entspringen, da sonst im Vorhofe keine spezifischen Fasern zu finden sind.

Die Vorhof-Extrasystolen können, ebenso wie die Kammer-Extrasystolen, einzeln oder gehäuft, in Bigeminus- oder Trigeminusgruppen, lang- oder kurzgekuppelt gefunden werden. Da für ihr Auftreten die Refraktärphase des Vorhofes und nicht die der Kammer maßgebend ist, kommen sie oft früher als die Kammer-Extrasystolen, so daß sehr oft die P-Zacke der Vorhof-Extrasystole im T des vorausgehenden Schläges versteckt ist. Sie verursacht dann eine Formänderung der T-Zacke, eine leichte Erhöhung oder Erniedrigung, eine leichte Aufspaltung usw. *Wenn bei gleichbleibendem Aussehen der Anfangsschwankungen die T-Zacke sich plötzlich ändert, dann ist ein P in ihr versteckt.* Eine T-Zacke ist auch nie aufgesplittert, nie verknotet; findet man diese Veränderungen,

dann ist ein P aufgepfropft. Kenntnis dieser Grundregeln wird verhindern, daß die P-Zacken, die im T versteckt sind, übersehen werden.

In Abb. 85 besteht eine Sinustachykardie mit einer Frequenz von 115 Schlägen in der Minute. Das Zwischenstück der Sinusschläge ist in Abt. I und II deutlich gesenkt. Da die Patientin unter Digitaliswirkung stand, ist dieser Befund nicht ohne weiteres im Sinne einer Myokard-erkrankung zu verwerten.

In Abt. II wird der Sinusrhythmus durch zwei Vorhof-Extrasystolen gestört. Die erste kommt gleich nach dem ersten Normalschlag, dessen T-Zacke verdoppelt ist, da die P-Zacke der Vorhof-Extrasystole in ihr versteckt ist. Auch nach dem folgenden Normalschlag tritt eine Vorhof-Extrasystole auf. Sie kommt etwas früher, so daß das P mit dem T vollständig zusammenfällt. Daß hier ein P im T verborgen ist, erkennt man daran, daß das T höher und spitzer ist.

In Abb. 86 ist eine Kurve von einem Fall mit intraventrikulärer Leitungsstörung nach dem Typus „häufige Form des Schenkelblocks“ (Abt. III) zu sehen. Auch hier wird der Sinusrhythmus durch eine

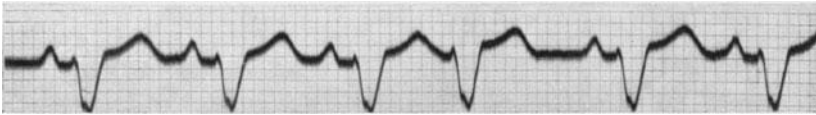

Abb. 86. Vorhof-Extrasystole bei einer intraventrikulären Leitungsstörung.

Vorhof-Extrasystole gestört. Das vorzeitige P ist im T des vorausgehenden Schlages versteckt und an der, allerdings sehr geringen, Formänderung der T-Zacke zu erkennen.

Die Vorhof-Extrasystolen können, wie die normalen Sinusschläge, durch das A.V.-System zur Kammer geleitet werden. Sieht man aber die Kammerkomplexe der Vorhof-Extrasystolen näher an, so findet man, daß sie nur selten dasselbe Aussehen haben, wie die Sinusschläge des betreffenden Falles (s. Abb. 84 und 85). Manchmal findet man nur eine leichte Vergrößerung oder Verkleinerung der R-Zacke, das Auftreten oder Verschwinden von Q- oder S-Zacken. Der QRS-Komplex der Vorhof-Extrasystolen kann aber auch verbreitert, verknotet sein, und auch die T-Zacken zeigen entsprechende Formänderungen. Die Kammerkomplexe sind manchmal so verändert, daß man bei flüchtiger Prüfung Kammer-Extrasystolen zu sehen glaubt.

Diese Veränderungen sind Folge des Umstandes, daß die Vorhof-Extrasystolen meist so frühzeitig in der Diastole auftreten, daß das Gewebe in der Kammer noch nicht überall von der Leitung des vorangehenden Schlages vollständig erholt ist. So kommt es, daß kleinere oder größere Äste des Leitungssystems noch nicht normal leiten können und die Vorhof-Extrasystolen sich in der Kammer mehr oder minder abnorm ausbreiten. Man spricht von *abwegiger oder abnormer Leitung* der Vorhof-Extrasystolen. Da auch das gesunde Herz zu einem frühen Zeitpunkt der Diastole, unmittelbar nach dem Abklingen der absoluten Refraktärphase,

noch nicht vollständig erholt ist, wird man diese abwegig geleiteten Vorhof-Extrasystolen auch beim ganz gesunden Herzen finden. Dieser Befund hat demnach gar keine prognostische oder diagnostische Bedeutung.

Manchmal ist zur Zeit, da die Vorhof-Extrasystole zur Kammer geleitet werden soll, auch der gemeinsame Stamm oberhalb der Teilungsstelle des Bündels von der Leitung des der Extrasystole vorangehenden Schläges noch nicht vollständig erholt. Dann werden die Vorhof-Extrasystolen *verlangsamt* zur Kammer geleitet, die P—R-Distanz der Extrasystolen ist verlängert. Bei sehr früh in der Diastole auftretenden Vorhof-Extrasystolen kann es auch vorkommen, daß sie auf dem Wege zur

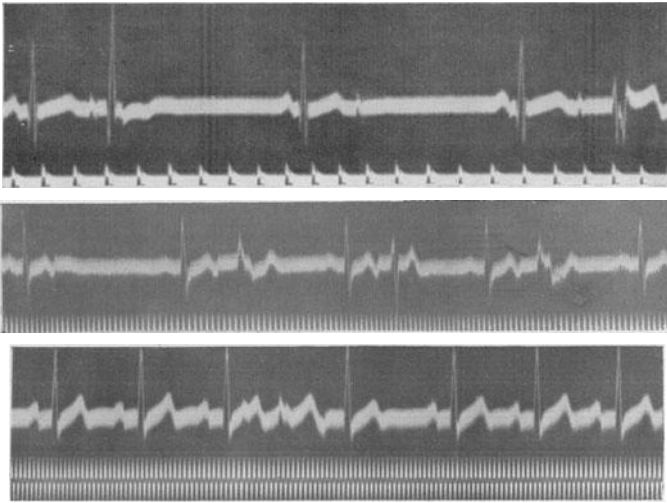


Abb. 87. Beispiele für abwegig geleitete und blockierte Vorhof-Extrasystolen.

Kammer stecken bleiben, also nicht von einem Kammerkomplex gefolgt sind. Die Vorhof-Extrasystolen sind dann „blockiert“. Durch Häufung von blockierten Vorhof-Extrasystolen kann eine Bradykardie entstehen. Da durch den stets wechselnden Tonus der Herznerven und die wechselnde Erregbarkeit des Leitungsgewebes blockierte, normal und abwegig geleitete Vorhof-Extrasystolen ständig miteinander abwechseln, entstehen oft sehr eigenartige, wechselvolle Ekg's.

In Abb. 87 sind — durchwegs in Abt. II — drei Kurven von drei verschiedenen Fällen mit Vorhof-Extrasystolen zu sehen. Zeitschreibung in der obersten Kurve: $\frac{1}{5}''$, in den anderen $\frac{1}{25}''$.

In der ersten Kurve folgt auf den ersten Normalschlag eine Vorhof-Extrasystole mit einer spitzen abnormen P-Zacke, die von einem ganz abnorm geleiteten Kammerkomplex gefolgt ist. Nach einer postextrasystolischen Pause tritt ein Normalschlag und dann wieder eine vorzeitige, abnorme P-Zacke auf, die nunmehr (vielleicht durch eine Änderung des Vagus-Sympathikus-Tonus) nicht mehr zur Kammer geleitet wird, also

blockiert ist. Am Ende der Kurve ist eine dritte Vorhof-Extrasystole zu sehen, die verlangsamt zur Kammer geleitet wird (Verlängerung des P—R) und sich auch in der Kammer abnorm ausbreitet (abnormer Kammerkomplex).

In der zweiten Kurve folgt auf jeden Normalschlag eine Vorhof-Extrasystole (Vorhoffbigeminie). Die erste Vorhof-Extrasystole ist blockiert, die folgenden drei sind in verschieden starken Ausmaßen abnorm geleitet.

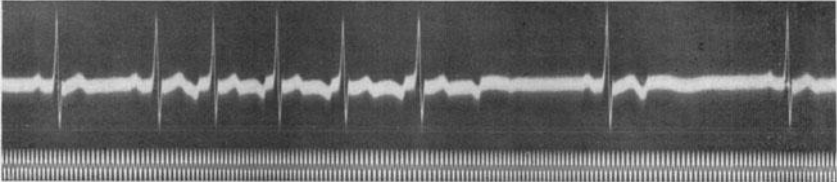


Abb. 88. Gehäufte Vorhof-Extrasystolen, zum Teil blockiert.

In der dritten Kurve treten nach drei Normalschlägen zwei Vorhof-Extrasystolen auf. Die P-Zacke der ersten ist als Kerbe im T des dritten Normalschlages deutlich zu sehen. Diese Extrasystole ist so vorzeitig, daß das Leitungsgewebe noch nicht vollständig erholt ist und der folgende Kammerkomplex verlangsamt und ganz abnorm in der Kammer geleitet wird. Seine Anfangsschwankung ist sehr klein. Unmittelbar nach dem T der ersten Vorhof-Extrasystole sieht man das negative P der zweiten Vorhof-Extrasystole. Diese konnte sich in der Kammer normal ausbreiten.

Abb. 88 zeigt nach zwei Normalschlägen eine Serie von fünf Vorhof-

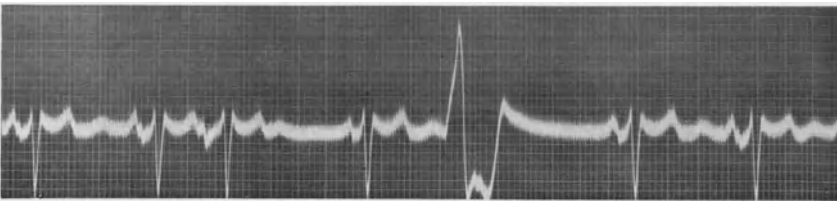


Abb. 89. Eine Vorhof- und eine Kammer-Extrasystole sowie deutliche U-Wellen in Abtg. I.

Extrasystolen mit tief negativen P-Zacken, von denen die ersten vier normal geleitet werden, die fünfte blockiert ist. Nach dem folgenden Normalschlag tritt wieder eine blockierte Vorhof-Extrasystole auf.

Nach den negativen P-Zacken der blockierten Vorhof-Extrasystolen sieht man eine flache, träge, positive Welle im Ekg, welche die S. 17 besprochene Endschwankung („Ta-Zacke“) des P bedeutet.

Daß die besprochenen Variationen im Ekg-Bilde der Vorhof-Extrasystolen tatsächlich Folge ihres frühzeitigen Auftretens sind, geht daraus hervor, daß man oft beobachten kann, daß die Vorhof-Extrasystolen bei demselben Falle umso schlechter zur und in der Kammer geleitet werden, je früher in der Diastole sie auftreten.

Interpolierte Vorhof-Extrasystolen kommen nicht zur Beobachtung,

da die Vorhof-Extrasystolen die Reizbildung im Sinusknoten stören. Die vereinzelt beobachteten, so gedeuteten Fälle, halten einer Kritik schwer stand (RIHL).

Beim Kranken, bei dem das Ekg geschrieben wurde, das in Abb. 89 wiedergegeben ist, bestand eine Mitralstenose. Das erklärt auch die großen, verbreiterten und aufgesplitterten P-Zacken (Abt. I) und die tiefe S-Zacke. Nach den T-Zacken ist eine deutliche U-Welle zu sehen, die mit den P-Zacken nicht verwechselt werden darf. Außerdem sehen wir eine Rhythmusstörung, die durch eine Vorhof- und eine Kammer-Extrasystole verursacht ist.

Vorhof-Extrasystolen mit dauernd wechselnden P-Zackenformen, also multizentrische Extrasystolen sind, ebenso wie die multizentrischen Kammer-Extrasystolen, Zeichen einer organischen Herzmuskelerkrankung. Sie sind oft Vorläufer von Vorhofflimmern. Digitalis löst nie Vorhof-Extrasystolen aus.

Klinik und Therapie der Extrasystolen.

Jede Extrasystole ruft eine ansehnliche Störung der Dynamik des Herzens hervor. Die Extrasystolen treten früh in der Diastole, vorzeitig, auf. Sie sind oft so vorzeitig, daß die ihnen vorangehende Pause zu kurz ist, um eine nennenswerte Füllung der Kammer zu ermöglichen. Das Schlagvolumen ist umso kleiner, je vorzeitiger die Extrasystole einfällt. Dementsprechend ist die Pulswelle des extrasystolischen Schlags schwer fühlbar; bei sehr vorzeitigen Extrasystolen wird in den peripheren Arterien gar kein Puls gefühlt (frustrane Kontraktion). Besteht eine Bigeminie, dann glaubt der Arzt oft eine Bradykardie zu tasten („Pseudo-bradykardie“). Es kommt also bei der Extrakontraktion weniger Blut in das arterielle System, es tritt eine Stauung vor dem Herzen, im venösen Schenkel, auf. Da aber die postextrasystolische Pause in der Regel länger ist als die normale Herzpause des betreffenden Falles, ist das Schlagvolumen des ersten auf die Extrasystole folgenden Normalstrages viel größer und die betreffende Pulswelle stärker. Was also die Extrasystole zu wenig in das arterielle System gebracht hat, wird durch den ersten Schlag nach der Extrasystole wieder ausgeglichen und so jede Stauung vor dem Herzen, in den Vorhöfen und in den großen Venen, vermieden und genügend Blut den Organen zugeführt. So findet ein vollständiger Ausgleich statt, der es verständlich macht, daß auch jene Patienten, die viele Jahre lang an dauernden Extrasystolien leiden, keine Kreislaufstörungen zeigen. Die einzelnen extrasystolischen Herzkontraktionen fördern wohl weniger Blut, das Minutenvolumen, auf das es allein ankommt, bleibt aber normal. Störungen des Kreislaufs werden aber begreiflicherweise dann auftreten, wenn viele Extrasystolen ohne postextrasystolische Pause auftreten (gehäufte Extrasystolen, viele interpolierte Extrasystolen).

In Abb. 90 ist oben die Pulscurve, unten das Ekg in Abt. III aufgenommen. Nach zwei Normalsträgen tritt eine Vorhof-Extrasystole auf. Obwohl sie nicht sehr vorzeitig erscheint, ist ihre Pulswelle viel

kleiner als jene der Normalschläge. (Wäre in demselben Zeitpunkte der Diastole eine Kammer-Extrasystole aufgetreten, dann wäre ihre Puls-
welle noch kleiner; bei den Vorhof-Extrasystolen verbessert der Vorhof
durch seine Kontraktion die Kammerfüllung.) Der erste nach der Vorhof-
Extrasystole auftretende Normalschlag hat eine viel höhere Puls-
welle als alle übrigen Normalschläge, da ihm eine längere Diastole vorausging.

Da der Patient ein schlechtes Myokard hatte, tritt nach der Extra-
systole ein kurzdauernder Pulsus alternans auf. Diese Erscheinung ist
unmittelbar nach Extrasystolen sehr häufig. Der Puls, der nach der
hohen Puls-
welle des postextrasystolischen Schlages kommt, ist klein, (der
nächste höher usw. Im Ekg sieht man nur ein leichtes Alternieren der T-
Zackenform. Sehr oft sieht man im Ekg beim Pulsus alternans nichts, da
dieses Phänomen durch eine Störung der Kontraktilität entsteht und diese
die Form der Zacken im Ekg wenig oder gar nicht beeinflußt. Durch wech-
selnde intraventriculäre Leitung kann aber auch ein „elektrischer Alternans“
(im Ekg) beobachtet werden. (s. Abb. 27).

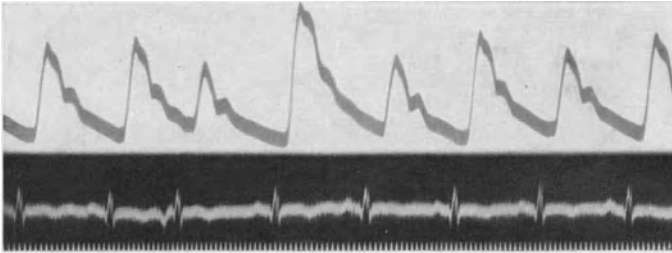


Abb. 90. Oben Pulscurve und unten Ekg bei einer Vorhof-Extrasystole; Alternans im Puls und im Ekg nach der Extrasystole.

Die *klinische Diagnose* der Extrasystolen ist — auch ohne die An-
wendung graphischer Methoden — nur durch die Auskultation, leicht.
Man hört, beim sonst regelmäßig schlagenden Herzen, eine vorzeitige
Kontraktion, der eine längere Pause folgt. Besteht eine Bigeminie, treten
also immer Doppelschläge auf, dann ist die Diagnose bei einiger Aufmerk-
samkeit auch dann meist möglich, wenn außerdem andere Rhythmus-
störungen (z. B. Vorhofflimmern) vorliegen. Eine klinische Unterscheidung
zwischen Vorhof- und Kammer-Extrasystolen ist nicht durchführbar.

Unregelmäßig auftretende, gehäufte Extrasystolen werden manchmal
mit Vorhofflimmern verwechselt. Eine Unterscheidung wird durch einen
Arbeitsversuch ermöglicht. Extrasystolen verschwinden während und
unmittelbar nach Arbeit, die Flimmerarrhythmie wird durch Arbeit
verstärkt. Oft genügt mehrmaliges Aufsetzen und Niederlegen.

Je früher die Extrasystole auftritt, je ungenügender die Füllung
der Kammer ist, umso lauter wird der erste Herzton sein (er ist manchmal
„paukend“, wie bei der Mitralstenose). Der zweite Herzton wird dann in
demselben Maße leiser und kann sogar verschwinden, da mit zunehmender
Vorzeitigkeit der Extrasystole die Kammerfüllung immer ungenügender
wird und bei sehr früh einfallenden Extrasystolen die Aortenklappen bei

der Systole nicht einmal geöffnet werden. In solchen Fällen hört man nach den zwei normalen Tönen des den Extrasystolen vorausgehenden Normalschlages nur den ersten lauten Ton der Extrasystole. Bei einer Bigeminie hört man dann dauernd drei Töne, so daß Verwechslungen mit einem Galopprrhythmus vorkommen.

Nicht selten fehlen Extrasystolen gerade dann, wenn der Kranke untersucht wird oder wenn ein Ekg registriert wird. Erregungen und Anstrengungen, alles was die Diastole verkürzt, eine Tachykardie hervorruft, kann bewirken, daß die Extrasystolen ausbleiben. Will man — zur Sicherstellung der Diagnose — in einem solchen Falle die Extrasystolen hervorlocken, so kann man sich dazu dreier Methoden bedienen: 1. Extrasystolen treten nach Anstrengung, etwa nach einigen Kniebeugen auf. 2. Sie erscheinen nach einer Amylnitritinhalation. 3. Nach einem Karotisdrukversuch. Während und unmittelbar nach der Arbeit, unmittelbar nach dem Einatmen von Amylnitrit (wie bei einer Angina pectoris, einige Tropfen auf dem Taschentuch), fehlen die Extrasystolen oft auch dann, wenn sie vorher vorhanden waren. Einige Zeit *nach* diesen Maßnahmen aber, wenn das Herz sich wieder beruhigt hat und der hemmende Vagus wieder die Oberhand über das Herz bekommen hat, kommen sie häufig hervor. Beim Karotisdrukversuch treten die Extrasystolen häufig *während* des Druckes auf.

Meistens löst die Extrasystole keine unangenehmen Empfindungen aus; immer wieder sieht man gehäufte Extrasystolen, monate- und jahrelang anhaltende Bigeminien, die den Patienten nicht belästigen und symptomlos bleiben. Viele Patienten werden durch einen Zufall, durch Betasten ihres Pulses, durch die Beobachtung des Herzrhythmus in der nächtlichen Stille (Puls im Ohr, das auf dem Polster liegt) oder — leider — durch den untersuchenden Arzt zum ersten Male auf die Störung des Herzrhythmus aufmerksam gemacht.

Zuweilen rufen die Extrasystolen aber gleich vom Anfange an erhebliche Beschwerden hervor. Die Klagen sind verschieden. Selten werden die Extraschläge selbst als unangenehme Stöße empfunden. Der Kranke gibt eine sehr charakteristische Schilderung seiner Beschwerden, so daß die Diagnose schon auf Grund seiner Angaben gestellt werden kann. Er hat die Empfindung eines plötzlichen Stoßes; als ob plötzlich etwas im Brustkorbe sich bewege „breche“; je nach Phantasie, Bildung, Beruf werden verschiedene Beschreibungen gebracht, die aber alle eine kurze, rasch ablaufende, stoßartige Bewegung in der Herzgegend schildern. Die Frau, die schon geboren hat, spricht von Sensationen, die an Kindesbewegungen während der Gravidität erinnern. Als Folge eines interessanten Reflexes sind Hustenstöße bei jeder Extrasystole nicht selten. Dieser Husten kommt „von selbst“, „ohne Reiz“.

Häufiger werden die *Pausen* nach den Extrasystolen unangenehm empfunden. Der Kranke hat das Gefühl als ob das Herz stillsteht. Er wartet ängstlich, ob es wieder zu schlagen beginne. Es ist nicht recht verständlich, weshalb die relativ kurzen postextrasystolischen Pausen diese Sensationen hervorrufen, da ungleich längere Herzstillstände (z. B.

bei Leitungsstörungen) vom Patienten nicht wahrgenommen werden. Es ist sehr wahrscheinlich, daß neben der Pause noch andere Faktoren das vom Kranken empfundene Gefühl des Herzstillstandes erzeugen.

Am allerhäufigsten wird die nach den Extrasystolen kommende Normalsystole vom Kranken als heftiger Stoß unangenehm empfunden. Sie ruft ähnliche Sensationen hervor und wird vom Kranken ähnlich beschrieben, wie die Beschwerden, welche die Extrasystolen selbst veranlassen. Diese Tatsache ist aus dem großen Schlagvolumen verständlich, welches die postextrasystolischen Kontraktionen fördert. Entsprechend der langen Diastole ist auch die Füllung der Kammer verstärkt und die Kontraktion sehr kräftig. Bei Aortenklappeninsuffizienzen und Hypertensionen mit großem linkem Ventrikel, bei denen schon bei regelmäßiger Herztätigkeit ein großes Schlagvolumen gefördert wird, werden die Schläge nach den Extrasystolen besonders unangenehm empfunden.

Extrasystolen kommen in jedem Alter vor. Wiederholt wurden bei der Auskultation fötaler Herztöne Extrasystolen gehört. Das unmittelbar nach der Geburt geschriebene Ekg bestätigte die Diagnose (HECHT, ANTOINE). Bei Kindern in den ersten Lebensjahren werden zumeist Vorhof-Extrasystolen gefunden.

Die Extrasystolen sind nicht immer Zeichen einer organischen Herzerkrankung. Sehr oft findet man sie bei Gesunden. Bei manchen Fällen ist es möglich, die Ursache der Extrasystolen festzustellen. So gibt es Gifte, deren Einnahme Extrasystolen auslöst. Im Tierversuche kommen sehr viele in Betracht, in der Klinik verdienen nur drei Berücksichtigung. 1. Die Digitalis, deren Bedeutung schon besprochen wurde. 2. Das Adrenalin und adrenalinähnliche Stoffe (Ephedrin, Ephetonin, Sympatol). Durch die erregende Wirkung dieser Stoffe auf das Sympathikus-system und auf den Herzmuskel, auf die Zentren, rufen sie, etwa bei Asthmakranken, nicht selten Extrasystolen hervor. 3. Auch Nikotin, also Rauchen, kann Extrasystolen auslösen. Diese Extrasystolenform ist nicht häufig und kommt in verschiedenen Ländern — je nach der Stärke der verwendeten Tabaksorten — verschieden oft vor. Aussetzen des Rauchens führt dann zum raschesten Verschwinden der Extrasystolen.

In anderen Fällen treten Extrasystolen, wie die Patienten angeben, nur bei Erregungen, nur einige Zeit *nach* Anstrengungen, nur bei rechter oder nur bei linker Seitenlage, nur bei tiefem Ein- oder nur bei tiefem Ausatmen, nur bei schwerer Obstipation, bei Meteorismus, nach reichlichen Mahlzeiten, bei der Cholelithiasis oder bei Cholezystitisanfällen, vor den Menses auf. Man kennt ihre nervös reflektorische Genese besser, seitdem es im Tierversuche unter bestimmten Bedingungen gelingt, Extrasystolen durch Reizung des Sinus caroticus auszulösen (B. KISCH, SCHOTT), seitdem auch Extrasystolen von einem „Extrasystolenzentrum“ im Z. N. S. hervorgerufen werden konnten.

Immer ist für das Auftreten der Extrasystolen keine einzelne Ursache, sondern eine Konstellation verschiedener Faktoren notwendig. Bei der übergroßen Mehrzahl der Fälle treten die Extrasystolen auf und verschwinden, ohne daß man eine Ursache dafür anführen könnte.

Die Extrasystolen entstehen durch einen *abnormen* Reizbildungsvorgang. Es ist aber sicher, daß wir nicht das Recht haben, auf Grund der Tatsache allein, daß Extrasystolen auftreten, eine *Krankheit* des Herzens anzunehmen. Die Zahl der spezifischen Fasern im Vorhof und in der Kammer ist sehr groß. Wie leicht ist es möglich, daß eine dieser Fasern eine leichte Anomalie zeigt, eine abnorme Durchlässigkeit oder Abdichtung der Zellmembran für einzelne Elektrolyte, eine gesteigerte Erregbarkeit, eine andere Reaktionsweise auf äußere Reize. Ein Herz aber, in dem *eine* Zelle oder Zellgruppe abnorm ist, muß nicht notwendig krank sein. Es wird sich wohl häufig auch in anderen großen Zellverbänden im Organismus die eine oder die andere abnorme Zelle finden, ohne daß das Organ, dem diese Zelle angehört, darum als krank zu bezeichnen wäre. Man muß aber zugeben, daß eine solche Anomalie kaum irgendwo so leicht erkennbar ist wie am Herzen, wo ein von einem abnormen Zentrum gebildeter Reiz, wenn er nur überschwellig ist, die benachbarten Fasern und dann den ganzen Muskel erregt und so zu einer deutlich sichtbaren Störung führt.

Treten bei einem Patienten plötzlich Extrasystolen auf, so werden wir daraus zunächst nur auf eine Störung an eng umgrenzter Stelle schließen dürfen. Es kann, nach dem Vorhergesagten, nur eine Anomalie *einer* Zelle oder Zellgruppe bestehen, die Extrasystolie ist dann bedeutungslos. Es wird dann auch für die Beurteilung des Falles gleichgültig sein, ob seltene oder sehr zahlreiche Extrasystolen zu finden sind.

Es können aber auch, außer der einen Zelle, deren abnorme Lebensäußerung wir in Form der Extrasystolen beobachten, noch viele andere, z. B. Zellen der Arbeitsmuskulatur, abnorm sein, so daß wir schon von einer Krankheit sprechen müssen. Man wird deshalb jeden Fall, bei dem Extrasystolen aufgetreten sind, genau untersuchen und bei negativem Untersuchungsergebnis eine Zeitlang beobachten. Wir werden dies ganz besonders dann tun müssen, wenn die Extrasystolen bei Krankheiten auftreten, die erfahrungsgemäß den Herzmuskel häufig oder sogar regelmäßig schädigen, wie die Diphtherie, die Pneumonie, die Koronarsklerose, Koronarthrombose und viele andere Zustände mehr. Nur nach längerer Beobachtung wird sich dann in manchen Fällen entscheiden lassen, ob eine rein lokale Veränderung vorliegt, die vernachlässigt werden darf, oder ob die Extrasystolen ein Zeichen dafür sind, daß sich eine Krankheit im Herzen entwickelt, die unserer Beobachtung sonst entgangen wäre.

Bestehen Kammer-Extrasystolen mit verschiedenen gebauten Kammerkomplexen, dann besteht eine organische Herzerkrankung.

Findet man bei Patienten, die zu Vorhofflimmern neigen (Mitralklappenstenose, Hyperthyreosen, Koronarsklerosen) Vorhof-Extrasystolen in größerer Zahl, dann *müssen sie mit Chinin behandelt werden*. Die Vorhof-Extrasystolen sind bei diesen Patienten oft die Vorboten des Vorhofflimmerns.

Sucht ein Kranker den Arzt mit Angaben über *jahrelang* bestehende Extrasystolenbeschwerden auf, dann wird schon bei negativem Ergebnis einer einmaligen, gründlichen Untersuchung, ohne Beobachtung, angemessen werden dürfen, daß eine harmlose Störung bei einem Gesunden vorliegt.

Über den *feineren Entstehungsmechanismus* der Extrasystolen ist noch nichts Sicheres bekannt. Man hat schon vor Jahren die extrasystolische Reizbildung von der langsamen automatischen Reizbildung abgegrenzt. Man unterschied die homotype (HERING) oder homogenetische (LEWIS) von der heterotypen oder heterogenetischen Entstehung der Reize. Die eine wäre der physiologischen Reizbildung im Sinusknoten vergleichbar, die andere entstehe abnorm, „durch eine intensivere und vielleicht von dem physiologischen Geschehen abweichende Art der Reizproduktion“ (WENCKEBACH und WINTERBERG). Diese Unterscheidung war allerdings in den letzten Jahren von den meisten Autoren fallen gelassen worden, die automatische und die extrasystolische Reizbildung wurden als wesensgleiche Vorgänge aufgefaßt und die verschiedenen extrasystolischen Allothymien nur auf Interferenzen der bestehenden Grundrhythmen mit einem Extrareizrhythmus zurückgeführt.

Neuere Untersuchungen haben dann gezeigt, daß nicht alles, was klinisch oder sogar elektrokardiographisch als Extrasystole imponiert, auf dieselbe Weise entsteht und daß es nicht angeht, eine Erklärung, die für einen speziellen Fall Geltung hat auf alle Extrasystolen auszudehnen. Die gewöhnliche Definition der Extrasystolen: Vorzeitige Kontraktionen, die mitten in einem anderen Rhythmus, diesem wesensfremd, auftreten, kennt zu viele Ausnahmen.

Die überaus große Mehrzahl der Extrasystolen hat *eine* Grundeigenschaft, mit der jeder Erklärungsversuch rechnen muß: Die feste Bindung der Extrasystolen an den vorangehenden Schlag, eine Bindung, die trotz größter Schwankungen des Grundrhythmus konstant bleibt. Es gelang nun der Nachweis, daß die festgebundenen Extrasystolen nur durch einen fremden Reiz ausgelöst werden und nicht selbständig entstehen (SCHERF).

Wir stellen uns auf Grund unseres gegenwärtigen Wissens die Entstehung der Extrasystolen folgendermaßen vor: Wenn eine Erregungswelle, die von irgend einer Stelle ausgeht, über ein abnormes Zentrum hinwegstreicht, so kann dieses abnorme Zentrum den Reiz manchmal mit mehreren Entladungen, statt mit einer einzigen, beantworten, ebenso wie Nerv und Muskel auf einen Reiz manchmal mit mehreren, vielen Erregungen antworten. Je nach den Verhältnissen des Falles tritt eine solche abnorme Reizbildung selten oder oft, rascher oder langsamer auf.

Eine Besprechung der *Prognose* der Extrasystolen erübrigt sich nach den vorausgegangenen Ausführungen. Wir sahen, daß Extrasystolen oft als harmloser „Unfug des Herzens“ (WENCKEBACH) abgetan werden dürfen, manchmal aber ernste Krankheitszeichen sein können. Die Beurteilung des Einzelfalles hängt davon ab, was als auslösende Ursache der Extrasystole festgestellt werden konnte.

Die *Therapie* der Extrasystolen wird auch je nach dem Gesundheitszustande des Kranken, der Ursache der Extrasystolie, verschieden sein. Fühlt ein Patient seine Extrasystolen nicht und ergibt die Untersuchung und Beobachtung ein gesundes Herz, dann bedeutet es einen schweren Fehler, den Kranken auf seine Herzunregelmäßigkeit aufmerksam zu machen. Der Laie ist nur zu geneigt, jede Unregelmäßigkeit im immer

gleichen Rhythmus des Pulses als Zeichen einer ernstesten Erkrankung zu werten. Man behandelt diese Extrasystolen nicht und kümmert sich nicht weiter um sie.

Sucht uns ein Patient auf, der seit kurzem seine Extrasystolen *fühlt*, dann ist es wieder von Wichtigkeit, festzustellen (genaue Untersuchung, Beobachtung), ob es sich um eine Extrasystolie des Gesunden oder um eine Herzkrankheit handelt. Sind alle Befunde normal, besteht kein Anhaltspunkt für eine Herzerkrankung, bestehen keine wechselnden Extrasystolenformen im Ekg, dann wird man den Kranken über die Harmlosigkeit der Störung aufklären und sich bemühen, ihn zu überzeugen, daß er ein vollständig normales Leben führen kann. Der Arzt wird in seinen Argumenten durch die Tatsache unterstützt, daß die Extrasystolen gerade in vollständiger Ruhe auftreten, während körperliche Anstrengung, die ja sonst immer bei organisch Herzkranken unangenehm wirkt, ohne weiteres möglich ist und die Extrasystolen zum Verschwinden bringt.

Unterläßt der Arzt diese Aufklärung, fehlt ihm die nötige Sachkenntnis und Sicherheit dazu, spricht er sogar — was leider noch immer geschieht — von einer „leichten“ Herzmuskelerkrankung und veranlaßt Schonung und Enthaltsamkeit, so sieht der Kranke seine Annahme nur zu sehr bestätigt, beobachtet sich mehr und in größerer Angst, und bald ist eine schwere Neurose entwickelt, die nur mit größter Mühe beeinflusst werden kann. So kann aus einer harmlosen Erscheinung ein quälender Zustand entstehen. Gelingt es aber, den Patienten zu überzeugen, daß seine Extrasystolen nichts bedeuten, so wird er bald lernen, die Extrasystolen und die durch sie ausgelösten Beschwerden zu übersehen.

Die psychische Therapie des Arztes darf aber nicht nur darin bestehen, daß er die Krankheit „ausredet“, er muß vielmehr mit seiner ganzen Autorität den Kranken veranlassen, als Gesunder das Leben eines Gesunden zu führen. Nichts wird dem Kranken so sehr und so rasch die Überzeugung von der Ungefährlichkeit der Herzunregelmäßigkeit verschaffen, wie der Mangel an Verbots- und Einschränkungen. Der Kranke muß angehalten werden, sich den Puls nicht zu zählen, nicht auf den „Ausfall“ zu warten, nicht zu berechnen, wie oft er in der Minute auftritt.

Die harmlosen Extrasystolen des Gesunden brauchen also keine medikamentöse Behandlung. Der Erfolg der Therapie hängt zum großen Teil davon ab, ob es gelingt, den Kranken günstig zu beeinflussen, zu *überzeugen*; man behandelt nicht die Extrasystolen, man versucht nur den Kranken zu veranlassen, sich um sie nicht zu kümmern, was — besonders bei Neurotikern — nicht leicht ist.

Treten die Extrasystolen bei einer organischen Herzerkrankung auf, so wird die Art der Therapie natürlich auch durch diese beeinflusst. Man wird — so weit es möglich ist — eine Koronarsklerose behandeln, bei einer Diphtherie, einer Koronarthrombose den Patienten ruhig stellen, bei einer Digitalisbigeminie nach den auf S. 126 beschriebenen Regeln verfahren. Findet man bestimmte, die Extrasystolen auslösende, Ur-

sachen, so wird man versuchen, sie zu beheben. Oft hat die Beseitigung eines höhergradigen Meteorismus, eines Zwerchfellhochstandes, einer schweren Obstipation, die Extrasystolen für immer weggebracht.

Eine medikamentöse Therapie erübrigt sich aber auch in der Mehrzahl dieser Fälle schon darum, weil sie nur für die Zeit ihrer Anwendung hilft; setzen wir mit der Extrasystolenbehandlung aus, dann kommen die Extrasystolen wieder und der Kranke ist noch mehr beunruhigt als zuvor. Man kann ihm schließlich nicht jahrelang dauernd Pulver geben.

Eine Therapie mit Medikamenten ist dann notwendig, wenn sich die Extrasystolen bedrohlich häufen, oder wenn sie dem Kranken sehr viel Beschwerden machen, so daß es gut scheint, sie wenigstens vorübergehend zu beseitigen, um dem Kranken die Überzeugung beizubringen, daß wir Mittel besitzen, die ihm helfen können. Es wird aber immer gut sein, vor der Therapie dem Patienten zu sagen, daß nach Aussetzen der Behandlung die Extrasystolen wieder kommen können. Er möge die Pulver bei sich tragen und sie nur dann nehmen, wenn die Extrasystolen ihn zu sehr belästigen.

Als wirksamstes Extrasystolenmittel gilt seit WENCKEBACHS Empfehlung (1914) das Chinin, ein die Erregbarkeit des Herzens herabsetzender Stoff. Durch diese Eigenschaft und durch Verlängerung der Refraktärphase werden die Extrasystolen fast immer beseitigt, wenn man nur entsprechende Dosen verabreicht.

Wie jede Herztherapie, so darf auch die Therapie der Extrasystolen nicht rein schematisch bei jedem Kranken mit immer gleichen Dosen erfolgen. Sie soll vielmehr immer den Erfordernissen des Falles angepaßt sein, was sehr leicht durchführbar ist, da man durch die Auskultation oder die Palpation des Purses den Erfolg der Therapie sehr leicht kontrollieren kann. Man verschreibt Pulver oder Pillen zu 0,1 g Chinin. hydrochl. (oder das bei peroraler Darreichung wirksamere Chinidin. sulf.) und läßt 4—5mal täglich eine Pille nehmen, wobei nur darauf zu achten ist, daß die erste Pille möglichst frühmorgens, die letzte spät abends gegeben wird. Reicht diese — sicherlich sehr kleine Dosis — nicht aus, dann läßt man täglich 0,1 g mehr nehmen, bis man die kleinste Menge herausgefunden hat, die genügt, um die Extrasystolen nicht mehr hervortreten zu lassen. Findet man beispielsweise, daß bei $7 \times 0,1$ g Chinin, auf den Tag verteilt, noch Extrasystolen kommen, bei $8 \times 0,1$ nicht mehr, dann gibt man eine Zeitlang 8 Pulver und versucht dann langsam abzubauen; es gelingt dann manchmal mit kleineren Dosen auszukommen.

Ein zweites Medikament, das die Extrasystolen beseitigen kann, ist die Digitalis. Es scheint zunächst widerspruchsvoll, daß das Mittel das sehr häufig Extrasystolen hervorruft, zur Bekämpfung dieser Störung herangezogen wird. Die Digitalis-Extrasystolen entstehen aber — wie S. 124 ausgeführt wurde — nur unter bestimmten Bedingungen. Sie sind im Ekg leicht von den harmlosen Extrasystolen des Gesunden zu unterscheiden. Sie allein verbieten eine Digitalistherapie. Extrasystolen, die nicht Folge einer Digitalistherapie sind, verschwinden in der Regel bei der Digitalisdarreichung. Es genügen oft sehr kleine Digi-

talisdosen um die Extrasystolen zu unterdrücken, nur in manchen Fällen, bei gehäuften Extrasystolen, sind größere Dosen notwendig. Ein Nachteil der Digitalisbehandlung besteht oft darin, daß die Patienten die Digitalis als Mittel gegen Herzschwäche kennen und durch die Anwendung dieser Droge erschreckt werden. Es empfiehlt sich deshalb, nur Digitalispräparate aufzuschreiben, aus deren Namen der Patient über die Art des Mittels nicht orientiert ist (Verodigen, Cardin usw.). Die Digitalis wird besonders dort verschrieben werden müssen, wo bei Chininüberempfindlichkeit das Chinin schlecht vertragen wird. Man kann auch statt der Digitalismittel die gutwirkenden, gereinigten Scillapräparate geben (Scilloral, Scillaren).

Gut wirksam und weit verbreitet ist die Kombination kleiner Chinin mit kleinen Digitalisdosen, etwa in Form der WENCKEBACHSchen Pillen, die auch etwas Strychnin als Tonikum enthalten:

Chinin. muriat. 4,0,
 Pulv. fol. digit. titr. 2,0,
 Strychnin. nitr. 0,06,
 Mass. pil. q. s. f. pil. Nr. C,
 S. 3—6 Pillen täglich.

Diese Zusammensetzung kann, entsprechend den Verhältnissen des Falles, geändert werden. Bei hartnäckigen Extrasystolen empfiehlt es sich, die Chinindosis zu erhöhen, zuweilen ist aber — auch ohne daß eine Herzinsuffizienz besteht — eine Vergrößerung der Digitalismenge vorteilhaft.

Literatur.

- ANTOINE (fötale ES.), Z. Geburtsh. **90**, 112.
 BODEN und NEUKIRCH (Chininwirkung), Dtsch. Arch. klin. Med. **136**, 181, 1920.
 CLERC und LEVY (regellose ES.), Presse méd. **1926**, S. 1073.
 EINTHOVEN (Lokalisation), Arch. f. Physiol. **122**, 517, 1908.
 v. FERNBACH (Veränderung d. Kammerkomplexe nach ES.), Dtsch. Arch. klin. Med. **177**, 59, 1935.
 FREY W. (Entstehung d. ES.), Zbl. Herzkrkh. **10**, 145, 1918.
 GALLAVARDIN (Dig.-ES.), J. Méd. Lyon **1926**, S. 449.
 GERAUDEL (Entstehung), Arch. Mal. Cœur **23**, 225, 1930.
 GUSSENBAUER (retrograde ES.), Wien. Arch. inn. Med. **6**, 423, 1923.
 HECHT (fötale ES.), Verh. dtsch. Ges. Kinderheilk. **1913**, S. 44.
 HILL (Chloroform), Lancet **1932**, S. 1139.
 ISHIHARA und PICK (Purkinje-Fäden), J. of Pharmacol. **29**, 355, 1926.
 KATZ und ACKERMANN (ES. b. Lagewechsel), J. clin. Invest. **11**, 1221, 1932
 KAUFMANN und ROTHBERGER s. Parasystoliearbeiten.
 KOBACKER und SCHERF (Dig.-ES.), Z. exper. Med. **57**, 372, 1929.
 LEVY (Chloroform), Heart **5**, 299, 1913.
 LEWIS (abnorme P-Zacke nach Vorhof-ES.), Heart **3**, 279, 1912.
 PICK E. P. (ultim. moriens), Klin. Wschr. **1924**, S. 662.
 RACHMILEWITZ und SCHERF (Automatie und ES.), Z. klin. Med. **114**, 785, 1930.
 RIHL (interpolierte Vorhof-ES.), Z. exper. Med. **50**, 93, 1926.
 RIHL und SPIEGL (vielgestaltige ES.), Med. Klin. **1930**, S. 841.
 ROTHBERGER (Wesen d. ES.), Z. Kreislaufforschg **19**, 265, 1927; Klin. Wschr. **1922**, S. 2155 u. 2198.

- ROTHBERGER und WINTERBERG (Lokalisation), Arch. f. Physiol. **154**, 571, 1917.
 SAMET (retrograde ES.), Wien. Arch. inn. Med. **14**, 11, 1927.
 SCHERF (Dig.-ES.), Wien. klin. Wschr. 1927, Nr. 13.
 — (Automatie und ES.), Wien. klin. Wschr. 1930, Nr. 50.
 — (festgekuppelte ES., Entstehung), Z. exper. Med. **70**, 375, 1930.
 — (Digitalis), Med. Klin. 1932, S. 927.
 — (Amylnitrit und ES.), Wien. klin. Wschr. 1927, S. 113.
 SCHOTT (Carotisreflex und ES.) Arch. f. Physiol. **234**, 51, 1934.
 STORM, Over ventriculaire ES. an hare Localisatie, Batavia 1936.
 TREMANN (Chloroform), Z. exper. Med. **62**, 17, 1928.
 WACHSTEIN (Purkinje-Fäden), Z. exper. Med. **83**, 491, 1932.
 WENCKEBACH, Z. klin. Med. **37**, 415, 1899.

Flimmern und Flattern.

Einleitung.

Reizt man mit kräftigen Induktionsschlägen den Vorhof eines Säugtierherzens 100-, 200mal in der Minute, dann wird er sich, entsprechend der Reizfrequenz, 100-, 200mal in der Minute kontrahieren und man wird ebensoviele P-Zacken sehen. Auch bei Reizfrequenzen um 300 wird noch jeder Reiz regelmäßig beantwortet werden. Wird aber die Reizfrequenz weiter gesteigert, dann wird sich die eine oder die andere Erregungswelle abnorm in den Vorhöfen ausbreiten, da einzelne Muskelfasern ermüden und nicht mehr alle Reize leiten können; die P-Zacken werden nicht mehr stets die gleiche Form zeigen, einige werden abnorm aussehen. Steigert man die Reizfrequenz auf Werte über 600, dann wird wohl keines der Muskelbündel des Vorhofes *jeden* Reiz beantworten. Die Ausbreitung der Erregungswelle im Vorhofe wird ganz unregelmäßig sein, die P-Zacken werden einen dauernden Formwechsel zeigen. *Mit der Steigerung der Frequenz wird das Vorhof-Ekg, nach Überschreiten einer gewissen Grenze, immer unregelmäßiger.*

Durch Vorgänge, die noch besprochen werden sollen, können auch beim Menschen sehr hohe Vorhoffrequenzen auftreten. Wir nennen einen Zustand, bei dem die Vorhöfe sehr frequent, ungefähr 300mal in der Minute, erregt werden und bei dem deshalb sehr frequente, aber regelmäßig gebaute Vorhofzacken im Ekg zu sehen sind, *Vorhofflattern*. Werden die Vorhofzacken, bei höheren Frequenzen, unregelmäßig, so liegt *Vorhofflimmern* vor. Eine Übergangsform zwischen beiden Zuständen ist das *unreine Flattern*. Dieses wird dann angenommen, wenn nur ganz leichte Unregelmäßigkeiten im Vorhof-Ekg zu sehen sind, die zu gering sind, als daß man schon von Flimmern sprechen könnte. Die Vorhofzacken werden bei den hohen Frequenzen nicht P-Zacken, sondern „F“-Wellen (Flimmer-Flutterwellen) genannt.

Sieht man also im Ekg statt der einzelnen P-Zacken, die normalerweise jedem Kammerkomplex vorangehen, *regelmäßige* F-Wellen, so diagnostiziert man ein Vorhofflattern, findet man *unregelmäßige* F-Wellen, so wird Vorhofflimmern angenommen. Zwischen beiden Zuständen liegt

das unreine Flattern. Immer ist aber für die Diagnose nicht die Vorhof-Frequenz, sondern die *Form* der Vorhofzacken von Bedeutung. Bei sehr gutem Zustande der Vorhofmuskulatur wird man manchmal auch bei Frequenzen von 350 und 400 regelmäßige F-Wellen (also Flattern) finden. Bei geschädigten, funktionell nicht vollwertigen Muskelfasern werden schon bei Reizfrequenzen unter 300 die F-Wellen manchmal unregelmäßig sein, es besteht Vorhofflimmern.

Das im Tierversuch schon lange bekannte Vorhofflimmern wurde beim Menschen erst im Jahre 1909 von ROTHBERGER und WINTERBERG, sowie von LEWIS entdeckt.

Das Vorhofflattern wurde beim Menschen zum ersten Male von JOLLY und RITCHIE (1910) beschrieben.

Das Elektrokardiogramm beim Vorhofflattern.

Das Aussehen der Flutterwellen wechselt, ebenso wie das Aussehen der P-Zacken bei Sinusrhythmus, von Fall zu Fall. Die Frequenz der

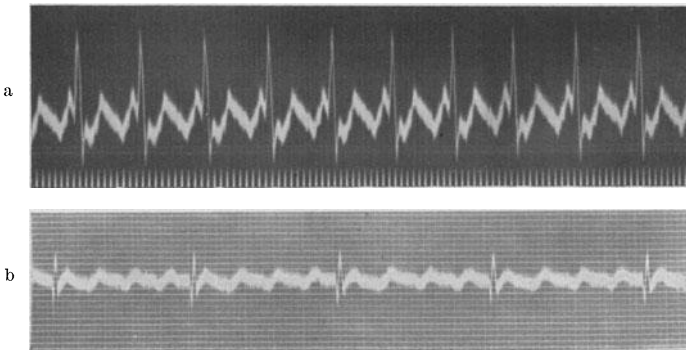


Abb. 91. Zwei Beispiele für Vorhofflattern. Oben ein 2:1-, unten ein 4:1-Block.

flatternden Vorhöfe beträgt oft annähernd 300, sie kann aber auch auf 200 herunter¹, in seltenen Fällen bis auf 400 hinaufgehen. Bei höheren Vorhoffrequenzen schließt eine F-Welle an die andere an, so daß das Ekg eine ununterbrochene Wellenlinie, ein dauerndes Auf und Ab, wie die Zähne einer Säge aufweist. Bei weniger hohen Flutterfrequenzen sind die einzelnen F-Wellen durch kleine isoelektrische Strecken getrennt. Die Unterscheidung zwischen Flattern und Vorhofftachykardien ist dann — wie noch besprochen werden soll — schwierig. Die F-Wellen können groß oder klein, spitz oder rundlich, positiv oder negativ sein. Sehr oft sind sie in der einen oder der anderen Ableitung, meistens in I, unsichtbar.

Abb. 91 a zeigt ein Vorhofflattern mit einem 2:1-Block (Abltg. II). Jede zweite der außerordentlich regelmäßig gebauten F-Wellen, die mit einer Frequenz von 300 auftreten, ist von einem QRS-Komplex durchschnitten. Abb. 91 b zeigt ein Vorhofflattern mit einem 4:1-Block.

¹ Unter dem Einfluß therapeutischer Maßnahmen wurden beim Flattern Frequenzen unter 200 beobachtet.

In Abb. 92 ist das Ekg eines Falles von Vorhofflattern in den drei Ableitungen zu sehen. Eine ununterbrochene Kette von gleichmäßig gebauten F-Wellen ist am besten in Abltg. II sichtbar. In Abltg. I sind die F-Wellen kaum wahrzunehmen und lassen noch immer die Möglichkeit zu, daß es sich um P- und T-Zacken handelt. Denselben Eindruck erweckt auch Abltg. III bei oberflächlicher Betrachtung. Bei näherem Zusehen findet man aber, daß die P—R-Distanz sehr kurz ist, daß auch die T-Zacke zu rasch auf den QRS-Komplex folgt und daß beide gleichgeformt sind; die Messung ergibt auch, daß beide Zacken in gleichen Abständen aufeinander folgen. Es besteht ein 2 : 1-Block, nur am Ende der Abltg. I tritt eine 3 : 1-Blockierung auf.

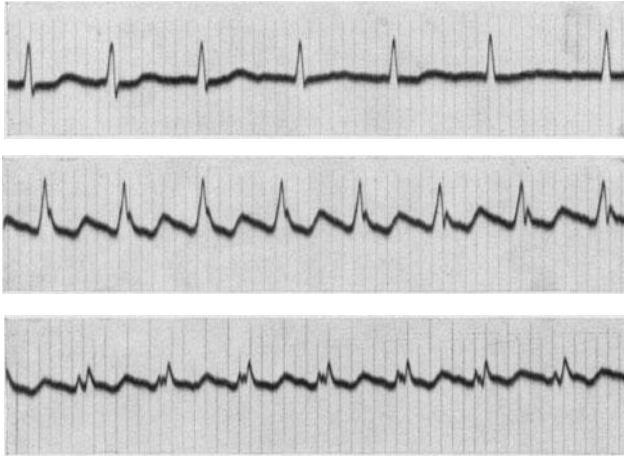


Abb. 92. Vorhofflattern in den drei Ableitungen (2 : 1-Block).

Ebensowenig wie die Frequenz der Vorhöfe sind auch Frequenz und Rhythmus der Kammern für die Diagnose von Bedeutung.

Die Kammer kann bei Vorhofflattern in jeder erdenklichen, vom Vorhof abhängigen Frequenz und in jedem nur möglichen Rhythmus schlagen. Manchmal wird jeder Vorhofreiz zur Kammer geleitet, so daß nicht nur etwa 300 Vorhofsschläge, sondern ebenso viele Kammerschläge auftreten. Glücklicherweise ist eine so hohe Frequenz der Kammer nicht häufig, da sie einen sehr guten Zustand des A.V.-Systems und einen niedrigen Vagustonus voraussetzt. Sehr oft wird nur jeder zweite oder nur jeder dritte Vorhofreiz zur Kammer geleitet. Es besteht ein 2 : 1- (Halbrhythmus) oder 3 : 1-Rhythmus, die Kammer schlägt dreimal so langsam als der Vorhof. Da auch ein 4-, 5-, 6 : 1-Block vorkommt, kann man bei Flattern sehr hochgradige Bradykardien finden. Nicht immer ist die Blockierung regelmäßig. Sehr oft wechseln die Überleitungsverhältnisse ständig, so daß die Kammern arrhythmisch arbeiten; dadurch daß diese Unregelmäßigkeiten der Leitung sich ständig wiederholen, entstehen alle möglichen Allorhythmien, so daß der Arzt bei der klinischen Untersuchung allzuleicht Fehldiagnosen stellt.

Abb. 93 stammt von einem Falle von Vorhofflattern und wechselndem 2 : 1- und 3 : 1-Block. Die Flutterwellen sind in Abltg. I sehr undeutlich auszunehmen. Durch die wechselnde Blockierung schlägt die Kammer

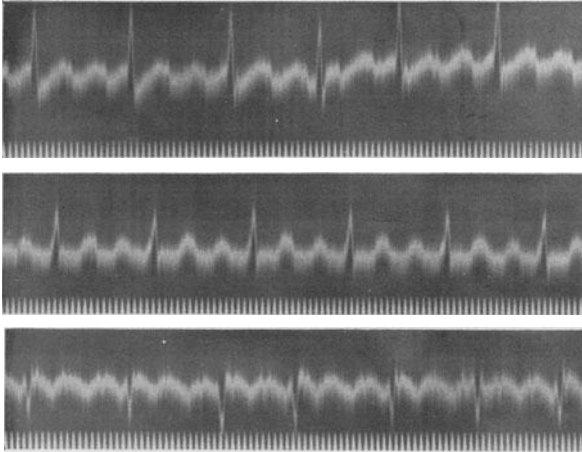


Abb. 93. Vorhofflattern mit 2 : 1- und 3 : 1-Block.

arrhythmisch. Aus Abltg. II allein wäre die Diagnose nicht leicht zu stellen, da man eine Sinustachykardie mit normalen P- und T-Zacken annehmen könnte. Die Ausmessung der Kurve mit dem Zirkel erweckt

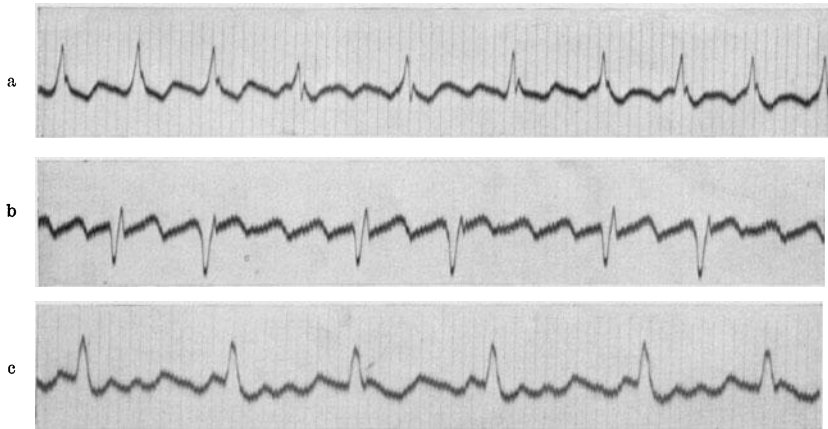


Abb. 94. Beispiele von Vorhofflattern mit wechselndem Block.

aber schon den Verdacht, daß regelmäßiges Flattern vorliegt und nur *eine* F-Welle isoliert sichtbar ist und ein P vortäuscht, während die anderen Flutterwellen im QRS-Komplex und in der T-Zacke versteckt sind.

In Abb. 94a ist das Vorhofflattern mit 2:1-Block der Abb. 92 (in Abt. II) wieder abgebildet; da die F-Wellen in den Anfangs- und Endschwankungen versteckt sind, ist die Diagnose nicht leicht. Eine Verlangsamung der Kammer durch einen Karotisdruckversuch (Mitte der

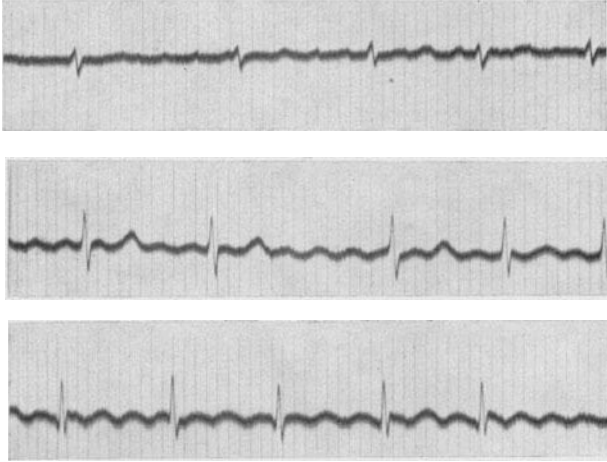


Abb. 95. Unreines Vorhofflattern.

Kurve) läßt aber die regelmäßigen F-Wellen deutlich hervortreten. Abb. 94b zeigt ein Vorhofflattern mit wechselndem 4:1- und 2:1-Block, so daß bei der Auskultation die Diagnose Bigeminie gestellt werden könnte (außerdem sind — in Abt. III — tiefe Q-Zacken zu sehen). Auch in Abb. 94c besteht Vorhofflattern mit 3:1- und 2:1-Block. Da die T-Zacken an einzelnen Stellen mitten in die F-Wellen fallen, entsteht eine merkwürdige Kurve.

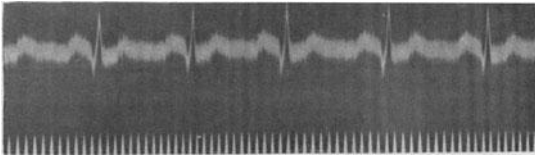


Abb. 96 (Abt. II). Vorhofflattern mit 2:1-Block.

Auch in Abb. 95 besteht Vorhofflattern. Die F-Wellen zeigen aber leichte Formverschiedenheiten, so daß wir ein „*unreines Flattern*“ annehmen. Die Beurteilung des Aussehens der F-

Wellen ist nur dort möglich, wo sie mitten in der Diastole auftreten und nicht durch Zusammenfallen mit dem QRS-Komplex oder der T-Zacke entstellt sind.

Der Diagnose erwachsen dann Schwierigkeiten, wenn sich die F-Wellen, wie in Abb. 92 und 93 in den QRS-Komplexen und in den T-Zacken verstecken. So gibt es Fälle von Vorhofflattern mit 3:1-Block, bei denen eine F-Welle im QRS-Komplex, eine in der T-Zacke versteckt ist, die dritte in der Kammerdiastole dann als P-Zacke imponiert, so daß man einen gewöhnlichen Sinusrhythmus vermutet und das Flattern übersieht (Abb. 93, Abt. II).

Auch bei einem Flattern mit 2 : 1-Block kann man mitunter fälschlich eine Sinustachykardie vermuten, da man regelmäßige frequente P-QRS-T-Komplexe sieht (Abb. 96). Bei einiger Übung fällt aber auf, daß die P—R-Distanz auffallend kurz ist, die T-Zacke dem QRS-Komplex sehr nahe liegt, das P und T gleichgeformt sind und in gleichen Abständen voneinander auftreten. Besonders der letzte Punkt ist für die Diagnose wichtig. Man muß immer mit dem Zirkel feststellen, ob die Abstände der vermuteten F-Wellen regelmäßig sind. Diese Messung wird oft sofort zeigen, daß kein Flattern vorliegt, in anderen Fällen die *Möglichkeit* des Flatterns bestätigen. Dabei darf nicht vergessen werden, daß auch bei harmlosen Tachykardien, sobald sie nur eine gewisse Frequenz erreichen, die P—T-Distanz gleich lang werden kann, wie die T—P-Distanz. Wie man zwischen den verschiedenen Tachykardieformen dann unterscheidet, wird noch besprochen werden (S. 182). Hier sei nur betont, daß die Differentialdiagnose auch aus dem Ekg nicht immer leicht gestellt werden kann.

Sehr oft kann man nur in einer Ableitung die Diagnose stellen, da die F-Wellen in den anderen Ableitungen nicht deutlich sichtbar sind. Auch ein thorakal (rechts vom Sternum) abgeleitetes Ekg (s. S. 106) kann manchmal für die Diagnose notwendig sein.

Es ist nicht immer leicht, zu sagen, *welche* F-Welle zur Kammer geleitet wird. Das gilt besonders für Fälle mit wechselnden Vorhof-Kammerleitungen. Diese Frage ist aber nur von theoretischem Interesse und nicht von praktischer Bedeutung.

Das Elektrokardiogramm bei Vorhofflimmern.

Die Flimmerwellen im Ekg können in ihrem Aussehen sehr wechseln. Es gibt sehr große, „grobe“ F-Wellen und sehr kleine, kaum sichtbare

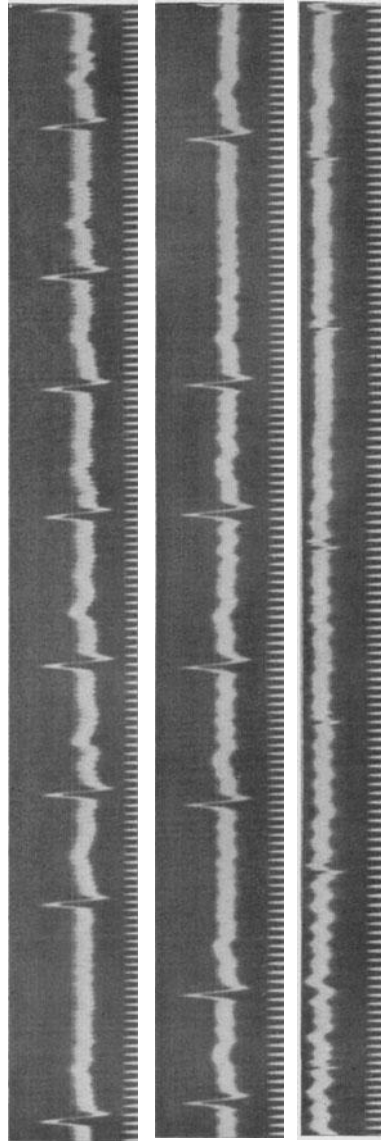


Abb. 97. Vorhofflimmern.

„feine“ Flimmerwellen. Für die Praxis ist es bedeutungslos, ob grobes oder feines Flimmern vorliegt; der Unterschied ist ein rein äußerlicher. Die F-Wellen sind oft in allen Ableitungen unsichtbar. In solchen Fällen

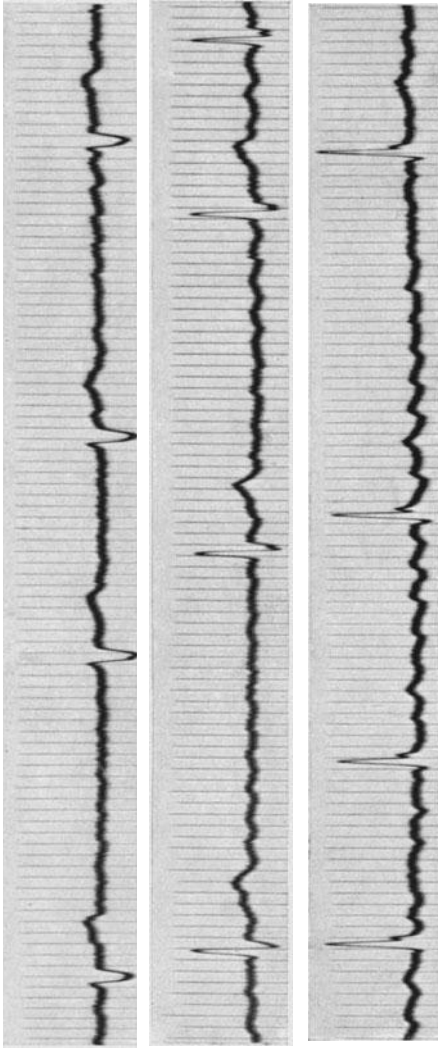


Abb. 98 Vorhofflimmern und Rechtsform der Anfangsschwankung.

wird man schon aus der vollständigen Arrhythmie der Kammer und aus dem Fehlen der P-Zacken die Diagnose stellen können. Will man — zur völligen Sicherstellung der Diagnose — doch die Vorhofwellen im Ekg sehen, dann empfiehlt sich eine thorakale Ableitung.

Abb. 97 zeigt Vorhofflimmern. Die P-Zacken fehlen; wir sehen statt der P-Zacken dauernd unregelmäßig gebaute F-Wellen (besonders deutlich in Abltg. I und II). Die Kammern schlagen ganz unregelmäßig. Das Kammer-Ekg ist im allgemeinen normal; die Anfangsschwankung ist nur etwas plump; die *sehr* kleine Anfangsschwankung in III kommt auch normalerweise vor (s. S. 23).

Beim Vorhofflimmern ist die vollständige Arrhythmie der Kammern, das „Delirium cordis“ der älteren Medizin, die Regel. Oft hört man auch die Bezeichnung „Arrhythmia perpetua“, die allerdings besser vermieden wird, da das Vorhofflimmern und somit auch die Arrhythmie verschwinden kann, also nicht perpetuell sind. Es ist allerdings nicht immer leicht, die Arrhythmie zu erkennen. Bei sehr langsamer Herzstätigkeit

und ebenso bei sehr hohen Frequenzen ist oft ein längeres Auskultieren, ja auch die Registrierung eines längeren Kurvenstückes notwendig, um die Arrhythmie deutlich festzustellen. In manchen Fällen kann das Vorhofflimmern mit regelmäßiger Kammertätigkeit einhergehen; dann besteht zugleich ein Herzblock.

Abb. 98 stammt von einem Mitralvitium mit Vorhofflimmern. Es besteht eine Rechtsform des Kammer-Ekgs, ohne Zeichen von Myokardschädigung. Die Kammeraktion war durch kleine Digitalisdosen sehr ver-

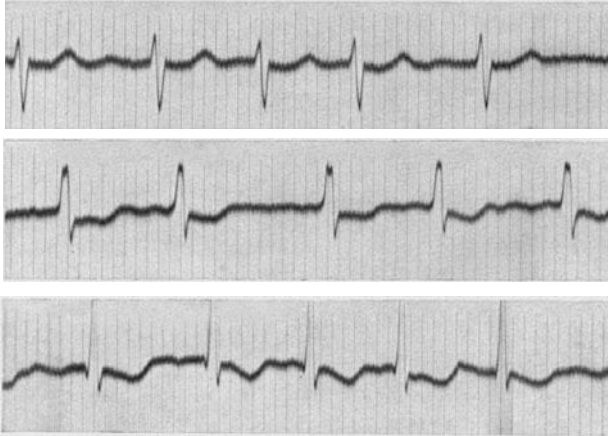


Abb. 99. Feinschlägiges Flimmern, Rechtsform und gegenseitige Endschwankungen.

langsam worden. Die F-Wellen sind in den langen Diastolen sehr gut zu sehen.

Abb. 99 zeigt ein Beispiel für das sehr häufige feinschlägige Flimmern. Die F-Wellen sind nur an wenigen Stellen und undeutlich zu sehen. Manchmal sieht man sie gar nicht. Die Kurve stammt von einem Falle von dekompensierter Mitralstenose. Dementsprechend besteht ein Dextrokardiogramm. Die S—T-Strecke und die T-Zacke sind in II, ganz be-

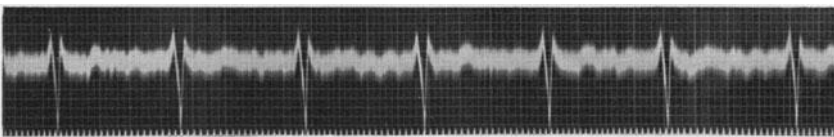


Abb. 100. Vorhofflimmern und Vorhof-Kammerblock.

sonders aber in III unter die O-Linie gesenkt (Hypertrophiewirkung). Dieses Kurvenbild ist bei fortgeschrittenen Mitralvitien mit Flimmern häufig zu finden.

In Abb. 100 besteht Vorhofflimmern mit Herzblock. Die Kammer schlägt, ganz regelmäßig, 72mal in der Minute. Klinisch, ohne Zuhilfenahme graphischer Methoden, ist die Diagnose nicht möglich, da man bei der Auskultation eine regelmäßige, normale Herzstätigkeit vermutet. Ein vollständiger Block bei Flimmern ist nicht selten, da die Leitung der sehr frequenten und darum sehr schwachen Flimmer-

reize zur Kammer sehr leicht behindert wird, wenn der Vagustonus hoch oder wenn das Reizleitungssystem minderwertig ist. Ein *unvollständiger* Block besteht ja bei jedem Fall von Vorhofflimmern.

Man erklärt die Arrhythmie der Kammer beim Vorhofflimmern dadurch, daß vom flimmernden Vorhof ganz unregelmäßig Reize zur Kammer gelangen, also eine unregelmäßige Reizblockierung besteht. Daß die Kammer durch übergeleitete Vorhofreize erregt wird, ist sicher. Warum aber diese Vorhofreize so unregelmäßig geleitet werden, ist noch nicht vollständig klargestellt.

Da die Saite durch die andauernden Flimmerwellen „verzittert“ ist, sind Verwechslungen mit verzitterten Kurven (Tremor des Patienten, äußere Einwirkungen auf die Stabilität des Apparates) nicht selten, aber bei einiger Sorgfalt zu vermeiden.

Die Kammerkomplexe superponieren sich auf die Flimmerwellen und können beim Vorhandensein von grobem Vorhofflimmern schwer verändert sein. Das gilt schon für die QRS-Komplexe, die starke Größenunterschiede zeigen können, das gilt aber besonders für die T-Zacken, welche, auch wenn sie deutlich positiv sind, in den F-Wellen verlorengehen können, so daß ihre Beurteilung nicht möglich wird. Bei hohen Kammerfrequenzen ist die Diastole sehr kurz, es fehlt eine ruhige P—T-Strecke, in der man die F-Wellen suchen könnte. Man kann dann nur aus der wechselnden Form der Kammerzacken und aus der vollständigen Arrhythmie die Diagnose Vorhofflimmern stellen.

Der Unterschied im Ekg-Bilde zwischen Vorhofflattern und Vorhofflimmern geht sehr schön aus Abb. 101 hervor. Hier ging das Vorhofflattern zufällig spontan, während der Registrierung des Ekg, in Flimmern über. Im ersten Teil der Kurve besteht Vorhofflattern mit einem 2 : 1-Block; wir sehen deutlich das regelmäßige Auf und Ab der Flutterwellen im Vorhofe und sehen, daß jede zweite Flutterwelle von einem Kammerkomplex durchschnitten wird. Ganz plötzlich wird das Kurvenbild unregelmäßig; man sieht unregelmäßige F-Wellen in den kurzen Diastolen, und auch die Kammerkomplexe sind ganz verschieden gebaut. Das kommt daher,

daß die Kammerkomplexe sich beim Flimmern dauernd mit unregelmäßig gebauten F-Wellen summieren und so die Höhe der Anfangs- und Endschwankung fortwährend wechselt.

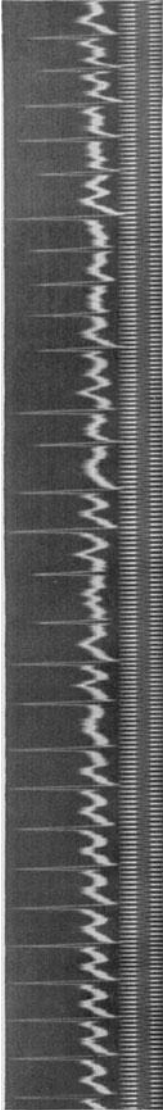


Abb. 101. Spontaner Übergang von Vorhofflattern (2 : 1-Block) in Vorhofflimmern.

Kammerflattern und Kammerflimmern.

Als Kammerflattern werden hochfrequente Kammertachykardien bezeichnet, Tachykardien, die meistens um 300 herum betragen. Nicht selten werden aber paroxysmale ventrikuläre Tachykardien mit Frequenzen von 250 und darunter ebenfalls als Kammerflattern beschrieben. Da oft auch Vorhoftachykardien mit Frequenzen um 200 als Vorhofflattern bezeichnet wurden, ist das nur folgerichtig. Man muß zugeben, daß eine scharfe Abgrenzung von den paroxysmalen Tachykardien oft nicht möglich ist. Man hilft sich oft damit, daß man nur jene Fälle als Flattern ansieht, bei denen die Flutterwellen in ununterbrochener Kette aufeinanderfolgen, keine O-Linien zwischen den einzelnen Wellen auftreten und diese Wellen, die QRS-Komplexe, keine Details wie Auf-

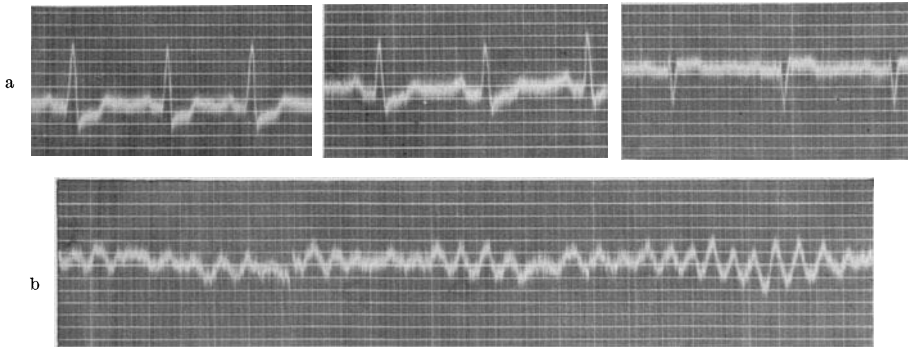


Abb. 102a und b. a das Ekg während eines Angina pectoris-Anfalles, b Kammerflimmern unmittelbar darauf.

splitterungen, Verknotungen zeigen, sondern mehr abgerundet sind. Das ist aber eine rein äußerliche Unterscheidung und hängt von der Frequenz und der Beschaffenheit des Herzmuskels ab.

Beim Kammerflimmern ist die Diagnose leichter. Man sieht frequente, sehr unregelmäßig auftretende und geformte F-Wellen, die im Prinzip den Vorhof-Flimmerwellen gleichen. Die Vorhöfe, die beim Kammerflimmern des Menschen gewöhnlich normal weiterschlagen, kann man im Ekg nicht sehen, da sie in den Kammerflimmerwellen versteckt sind.

Abb. 102 zeigt die drei Ableitungen von einem Falle mit Koronarsklerose und schwerer Angina pectoris. Beim Patienten trat während der Untersuchung ein Schmerzanfall auf. Rasch wurde ein Ekg geschrieben, das in Abltg. I und II eine tiefe Senkung des Zwischenstückes aufweist (Abb. 102a). Der Patient bekam 3 Tropfen einer 1%igen Nitroglyzerinlösung, worauf der Schmerz innerhalb einer Minute nachließ. Ganz plötzlich wurde der Patient jedoch bewußtlos; das sofort registrierte Ekg (Abb. 102b) zeigt das Bild des Kammerflimmerns, dem der Patient erlag.

Abb. 103 wurde bei einer Patientin, die an ADAMS-STOKES-Anfällen litt, während eines Anfalles geschrieben. Das Ekg deckte als Ursache des

Anfalles Kammerflimmern und -flattern auf. Im ersten Drittel der Abb. 103 sehen wir vorübergehend regelmäßige Flatterwellen, die dann in unregelmäßige Flimmerwellen übergehen. Die Patientin erholte sich von diesem Anfall vollständig, starb dann aber in einem späteren Anfall (SPÜHLER).




Abb. 103. Kammerflattern und Kammerflimmern.

Klinik des Vorhofflimmerns.

Das Vorhofflimmern gehört zu den häufigsten Rhythmusstörungen. Man findet es bei fast jedem zweiten dekompensierten Herzkranken, der Spitalhilfe beansprucht. Bei Mitralstenosen und jedem mit einer Mitralstenose kombinierten Klappenfehler, bei Hyperthyreosen und bei Koronarsklerosen ist Vorhofflimmern früher oder später immer vorhanden. Wenn eine Mitralstenose oder eine schwere Hyperthyreose heute noch kein Flimmern aufweist, muß man damit rechnen, daß man es morgen findet. Das Flimmern tritt aber auch — wenngleich seltener — bei Aortenklappeninsuffizienzen auf, bei den verschiedenen anderen Klappen- und Myokarderkrankungen, bei akuten Infektionskrankheiten, bei Scharlach, Pneumonien usw. Manchmal sieht man auch Vorhofflimmern bei Patienten, die nicht nur bei der ersten Untersuchung, sondern auch bei jahre- und jahrzehntelanger Kontrolle nie das Zeichen einer organischen Herzerkrankung aufweisen.

Es ist möglich, daß bei diesen Fällen eine Myokarderkrankung (gewöhnlich ist es eine Myokarditis) einmal, oft vom Kranken unbemerkt, bestanden hatte und dann vollständig ausheilte, während das Flimmern bestehen blieb.

Das Vorhandensein von Flimmern allein berechtigt demnach nicht zur Diagnose Herzmuskelschwäche oder Herzmuskelerkrankung. Das Flimmern wird auch bei „Herzgesunden“ gefunden, da es — wie die Extrasystolen — nicht immer auf eine organische Erkrankung des ganzen Herzens oder eines größeren Muskelabschnittes, sondern auf eine Funktionsstörung zurückzuführen ist und diese, wie schon bei den Extrasystolen ausgeführt wurde, nicht immer eine *Krankheit* bedeuten muß. Das wird aus der Besprechung der Erklärungsversuche des Flimmerns noch deutlicher hervorgehen.

Bei sehr vielen Fällen von Vorhofflimmern ergibt die histologische Untersuchung des Sinusknotens deutliche Veränderungen im Sinne einer akuten oder chronischen Erkrankung. Fälle mit gehäuften, unregelmäßigen Vorhof-Extrasystolen (S. 135) und Fälle mit sinuaurikulären Leitungsstörungen zeigen im weiteren

Verlauf oft Vorhofflimmern. Nach allem, was wir heute wissen, ist aber eine anatomisch erkennbare Sinuserkrankung nicht Bedingung für das Auftreten des Vorhofflimmerns.

Das Flimmern kommt in jedem Lebensalter vor, ist aber im höheren Alter (Koronarsklerose) viel häufiger. Auch bei Säuglingen kann man Vorhofflimmern, besonders nach Pneumonien, finden, was verständlich ist, seitdem man weiß, daß Pneumonien so oft auch von Myokarditiden begleitet sind.

Das Vorhofflimmern ist an der vollständigen Arrhythmie, die auch bei längerer Untersuchung keine Regel erkennen läßt, leicht zu erkennen. Bei langsamer Kammertätigkeit fällt die Arrhythmie manchmal nicht sofort auf; manchmal ist auch die Abgrenzung des Flimmerns von unregelmäßig auftretenden, gehäuften Vorhof-Extrasystolen schwierig. In beiden Fällen hilft die Untersuchung nach leichter Anstrengung oder nach Inhalation von einigen Tropfen Amylnitrit. Die Arrhythmie beim Vorhofflimmern wird dann — mit zunehmender Kammerfrequenz — deutlicher, die Extrasystolen verschwinden dagegen. Ein Übersehen von Vorhofflimmern sollte heute — auch ohne Ekg — nicht mehr vorkommen; die Diagnose kann bei einer einigermaßen sorgfältigen Untersuchung immer klinisch gestellt werden.

Das Vorhofflimmern kommt gewöhnlich ganz plötzlich, ohne Vorboten. In manchen Fällen treten schon vorher Vorhofextrasystolen in zunehmender Zahl auf. Sie sind ein Warnungszeichen.

Es gibt seltene Fälle, bei denen sich das Flimmern durch einen Karotidruck oder durch tiefes Atmen jederzeit auslösen läßt.

Abb. 104a zeigt am Anfange links einen Sinusschlag mit einem durch eine Digitalisbehandlung gesenkten Zwischenstück. Im T des ersten Kammerkom-

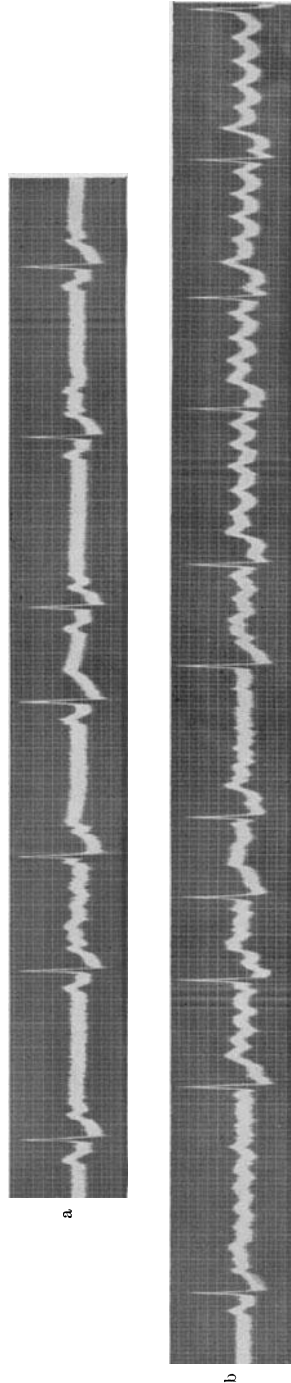


Abb. 104a und b. Die untere Kurve (b) ist die Fortsetzung der oberen (a). Während einer vertieften Atmung treten zahlreiche, zum Teil blockierte Vorhof-Extrasystolen sowie Anfälle von Vorhofflattern und -flimmern auf. Senkung des Zwischenstücks durch Digitalis.

plexes ist das P einer blockierten Vorhof-Extrasystole versteckt. Sie war im Verlaufe eines vertieften Inspiriums aufgetreten. Nach dem zweiten Normalkomplex tritt wieder eine Vorhof-Extrasystole auf, die ein ganz kurzes, 1 Sek. (!) anhaltendes Vorhofflimmern einleitet. Auch nach dem fünften und siebenten Kammerkomplex in Abb. 104a tritt je eine, nach dem sechsten treten zwei blockierte Vorhof-Extrasystolen auf. Auf eine Vorhof-Extrasystole nach dem achten Kammerkomplex (in Abb. 104b) folgt — während einer fortgesetzten vertieften Atmung — ein Anfall von paroxysmalem Vorhofflimmern, der dann in Vorhofflattern übergeht.

Diese Anfälle ließen sich lange Zeit hindurch, so oft man es versuchte, durch Tiefatmen auslösen.

Beim Vorhofflimmern werden die Vorhöfe viele 100mal in der Minute erregt. Mit steigender Frequenz wird die motorische Kraft der einzelnen Kontraktionen immer schwächer und bei den 400—600 Reizen, die beim Vorhofflimmern des Menschen in der Minute auftreten, gibt es keine sichtbaren Kontraktionen mehr. Sieht man im Tierexperiment einen flimmernden Vorhof in einiger Entfernung an, so scheint er still zu stehen. Nur bei näherem Zusehen findet man ein leichtes Vibrieren, ein Wühlen und Wogen der Vorhofwand, das ja die Bezeichnung Vorhofflimmern veranlaßt hat. Diese allerfeinsten inkoordinierten Kontraktionen einzelner Fasergruppen im Vorhofe sind natürlich für die Fortbewegung des Blutes wertlos. Man kann deshalb sagen, daß die Vorhöfe beim Flimmern nicht arbeiten. Von „Lähmung“ zu sprechen ist weniger empfehlenswert, da ja das Gegenteil, eine außerordentlich hochfrequente Tätigkeit vorliegt.

Will man die Folgen des Stillstandes der Vorhöfe verstehen, dann muß man sich die Bedeutung der normalen Vorhofaktion für die Dynamik des Kreislaufes vor Augen halten. Durch die Vorhofkontraktion wird eine ganz ansehnliche Blutmenge, etwa ein Drittel des Schlagvolumens, also rund 20 ccm, noch rasch in die Kammer gepreßt. Da die Kammer so noch kurz vor ihrer Erregung rasch unter Druck gefüllt wird, nimmt die Anfangsspannung ihrer Muskulatur zu, es steigt dementsprechend, nach den bekannten Grundgesetzen des Herzens, die Kontraktionskraft des Muskels. Nehmen wir nun den Fall, daß die Vorhöfe plötzlich ihre Tätigkeit einstellen, *die Kammern aber in derselben Frequenz weiterarbeiten*. Das Ausbleiben der Vorhofkontraktion wird natürlich zu einer Verminderung der Kammerfüllung und zu einer Stauung im Vorhofe führen. Die Stauung, der erhöhte Druck in den Vorhöfen wird aber bewirken, daß in der nächsten Diastole das Blut in vermehrter Menge in die Kammern kommt, so daß trotz fehlender Vorhofaktion die Kammerfüllung nunmehr ausreichend wird und jede stärkere Stauung vermieden wird.

Das Fehlen einer Vorhofkontraktion ist so lange ohne große Bedeutung, als eine langsame Kammertätigkeit und dementsprechend lange Diastolen eine gute Füllung der Kammern ermöglichen. Bei höheren Frequenzen werden die Vorhöfe immer notwendiger. Die kurze Diastole erlaubt dann keine entsprechende Kammerfüllung, die Mithilfe der Vorhöfe wird dann wichtig.

Daraus folgt, daß Kranke, bei denen durch einen höheren Vagus-tonus, durch eine schlechtere Beschaffenheit des Reizleitungssystems nicht mehr als 80 Reize in der Minute zur Kammer geleitet werden, sich ebenso wohl fühlen können wie Normale. Das Flimmern wird oft zufällig entdeckt. Die Kranken merken es nicht. Nicht selten sieht man bei der täglichen Visite, daß einzelne Fälle an manchen Tagen Vorhofflimmern, an anderen einen Sinusrhythmus aufweisen. Viele fühlen sich an den Tagen, an denen sie „flimmern“ nicht schlechter als an den anderen, sofern immer nur die *eine* Bedingung gegeben ist: die niedrige Kammerfrequenz. Handelt es sich um einen Neurotiker, der sich dauernd den Puls fühlt, dann wird die *Arrhythmie* wohl Beunruhigung schaffen. *Sie ist aber bei einer niedrigen Kammerfrequenz bedeutungslos.* Wir sahen ja schon bei der Besprechung der Extrasystolen, daß durch die immer wechselnde Kammerfüllung infolge der Arrhythmie die einzelnen Kammerschläge wohl verschieden kräftig sind, daß sie verschieden große Blut-mengen fördern; da aber auf kurze Pausen immer wieder auch längere folgen, wird jedes „zu wenig“ rasch ausgeglichen und jede Störung vermieden. Bedenken wir doch, daß die respiratorische Arrhythmie des Gesunden manchmal nicht geringer ist als die, die man beim Flimmern mit niedriger Kammerfrequenz findet. Wir kommen zum Schlusse, daß *eine Arrhythmie allein, wenn sie nicht mit einer zu hohen oder zu niedrigen Herzfrequenz einhergeht, durch die wunderbare Anpassung des Herzens an die wechselnden Bedingungen nicht schädlich ist.* Nur schwere Erkrankungen des Herzmuskels oder der Gefäße werden diese Anpassung stören.

Bei Fällen mit „langsamem Flimmern“, d. h. Vorhofflimmern mit langsamer Kammertätigkeit, ist keine spezielle Behandlung notwendig. Nur bei größeren Anstrengungen fühlen sich diese Patienten schlechter als Kranke mit einem Sinusrhythmus, weil die mit körperlicher Anstrengung einhergehende Steigerung des Akzeleranstonus die Leitung zur Kammer rasch bessert und die Pulsfrequenz hinaufschnellt. Man sieht immer wieder Fälle, die jahrelang Flimmern aufweisen und trotzdem — weil sie das Glück haben, eine niedrige Kammerfrequenz zu behalten — auch jahrelang, ohne Behandlung, ganz normale Kreislaufverhältnisse zeigen.

Leider sind solche Fälle Ausnahmen. In der Regel sind beim Auftreten des Vorhofflimmerns die Überleitungsverhältnisse vom Vorhof zur Kammer viel besser, die Kammerschläge folgen so rasch aufeinander, daß Frequenzen von 180, 250 und darüber nicht selten sind. Je höher die Frequenz ist, umso rascher wird es zu einer schweren Kreislaufstörung kommen. Die Länge der Diastole nimmt bei zunehmender Frequenz ab. Wären die Vorhöfe noch funktionsfähig, so würden sie wohl noch rasch etwas Blut in die Kammer pressen; da sie gelähmt sind, wird die Kammerfüllung immer ungenügender.

Man kann dann manchmal bei einer Kammerfrequenz von etwa 220 Schlägen beispielsweise nur 50 Pulse in der Peripherie fühlen. Nur jene Kammerkontraktionen erzeugen einen Puls, die nach einer längeren Diastole auftreten; die meisten anderen, rasch aufeinander folgenden Schläge sind aber „frustran“, sie fördern kein Blut oder nur so wenig,

daß keine tastbare Pulswelle zustandekommt. Man spricht von einem *Pulsdefizit*, das umso höher ist, je mehr die Kammerfrequenz ansteigt. Bleiben wir bei dem eben genannten Beispiel, dann sind 170 von den 220 Kontraktionen kraftlos, das Pulsdefizit beträgt 170. Die Größe des Pulsdefizites ist ein Maßstab für den Grad der Kreislaufstörung.

Da so viele Kammerschläge wirkungslos, die Diastolen so kurz sind, staut sich das Blut vor den Kammern, in den Vorhöfen. Da aber schon die rechte Kammer wenig Blut auswirft und dementsprechend wenig zur linken gelangt, staut sich das Blut nur vor der rechten Kammer, im rechten Vorhofe, in den großen Venen. Die Halsvenen sind strotzend mit Blut gefüllt, der Patient klagt bald über eine Beengung im Halse, die Leber schwillt so rasch an, daß Schmerzen im Oberbauch rechts und Erbrechen auftreten. In demselben Maße nimmt die Füllung des arteriellen Systems ab, so daß der Blutdruck sinkt, die Patienten blaß werden. *Überfüllung im venösen, mangelhafte Füllung im arteriellen Teil des großen Kreislaufes, Fehlen von Stauung im kleinen Kreislauf sind für diesen Zustand typisch.* Je höher die Herzfrequenz ist, desto rascher entwickelt sich dieses Bild.

Wie in alle anderen Gefäße kommt auch weniger Blut in die Koronararterien, so daß der Herzmuskel, der infolge der ungewöhnlich raschen Tätigkeit sehr viel O₂ braucht (S. 96), nur mangelhaft ernährt wird. Die dadurch bedingte Myokardschädigung wird zu einer Dilatation des Herzens führen, die dann in weiterer Folge vom Auftreten einer relativen Mitral- und Trikuspidalinsuffizienz gefolgt sein kann.

So kann das Herz auch bei gesunden Klappen und bei gesundem Muskel versagen, es können schwerste Kreislaufstörungen und Dekompensationszustände nur infolge der Tachykardie (*nicht der Arrhythmie*) auftreten.

Bei einer dritten Gruppe von Fällen, die zum Glück selten ist, können die Überleitungsverhältnisse vom Vorhof zur Kammer so günstig liegen, daß beim Auftreten des Vorhofflimmerns mehr als 300 Schläge zur Kammer geleitet werden. Dann werden *alle* Kontraktionen unzureichende Blutmengen fördern, der Kreislauf wird so ungenügend, daß der Patient sofort das Bewußtsein verliert; es kann sogar, bei längerer Dauer des Stillstandes, der Tod eintreten. Es ist anzunehmen, daß manchen Fällen von plötzlichem Herztod, besonders bei Fällen, die zum Vorhofflimmern neigen (Mitralstenose, Hyperthyreosen), wo die Autopsie keine Embolie und auch sonst keine Todesursache aufdeckt, dieser Vorgang zugrunde liegt (s. S. 221).

Nicht selten hört man von Patienten mit einer Mitralstenose, sie hätten sich trotz jahrelangem Bestehen eines Klappenfehlers bei einiger Schonung sehr gut gefühlt, eines Tages sei aber ein Ohnmachtsanfall aufgetreten und seither besteht schweres Herzklopfen und Atemnot, seither brauchen die Patienten dauernde Behandlung. Der Ohnmachtsanfall zeigt uns bei diesen Kranken den Beginn des Vorhofflimmerns an. In den ersten Sekunden, Minuten des Flimmerns war die Überleitung zur Kammer so günstig, daß mehr als 300 Kammerkontraktionen in der Minute auftraten und der Patient durch Hirnanämie bewußtlos wurde;

die Leitungsbahn ermüdete dann rasch, so daß die Kammerfrequenz geringer wurde und der Patient aus der Ohnmacht erwachte.

Das Ekg in Abb. 105 wurde von einer Patientin geschrieben, die seit zehn Jahren wegen häufiger Anfälle von paroxysmalem Flimmern, Flattern und paroxysmaler Vorhoftachykardie in unserer Beobachtung steht. Die Patientin stürzte wiederholt, immer gleich zu Beginn eines Anfalles, bewußtlos auf der Gasse zusammen und wurde in ein Krankenhaus gebracht. Die Anfälle klangen immer rasch ab. Die klinische und die röntgenologische Untersuchung außerhalb der Anfälle ergaben immer einen normalen Herzbefund.

In Abb. 105 ist der Beginn und das Ende eines sehr kurzen Anfalles von Vorhofflimmern zufällig registriert worden. Die Durchschnittskammerfrequenz beträgt 240 Schläge in der Minute. Durch die hohe Frequenz werden viele Reize in der Kammer abwegig geleitet (abnorme Kammerkomplexe!), da sich das Leitungssystem in den kurzen Diastolen nicht ausreichend erholen kann.

Es gibt also drei verschiedene Zustandsbilder beim Auftreten des Vorhofflimmerns. Bewegt sich die Kammerfrequenz um 80 herum, dann bewirkt das Flimmern keine Veränderung des Befindens des Kranken. Je höher die Frequenz über 80 ist, desto rascher tritt eine Dekompensation auf. Ist die Frequenz über 300, so kann Ohnmacht, sogar ein rascher Tod die Folge sein. Wir sehen also, daß es nur auf die *Kammerfrequenz* ankommt. Das Flimmern wird umso gefährlicher, je höher die Kammerfrequenz ist.

Die Behandlung wird sich deshalb vorwiegend um das Herabsetzen und um das Niedrighalten der Kammerfrequenz kümmern müssen. Das gelingt bekanntlich ganz ausgezeichnet mit der Digitalisbehandlung. Die Digitalis wirkt auf das Herz in vielfacher Weise ein. Abgesehen von ihrer Wirkung auf die Kontraktilität verlängert sie die sogenannte Gesamtrefraktärphase (die Summe der absoluten und relativen Refraktärphase [SCHELLONG]) und erhöht den Vagustonus (wahrscheinlich mit Hilfe eines Reflexes über den Sinus caroticus). Beides verschlechtert die Leitung zur Kammer; es genügen schon relativ kleine Digitalisdosen, viel kleinere als bei normalem Sinusrhythmus, da die Flimmerreize entsprechend ihrer höheren Frequenz auch schwächer sind und viel leichter gehemmt werden. Da diese Digitaliswirkung sehr rasch und mit großer Sicherheit einsetzt (Ausnahmen, Versagen der verlangsamenden Digitaliswirkung sind, abgesehen von den Hyperthyreosen sehr selten und

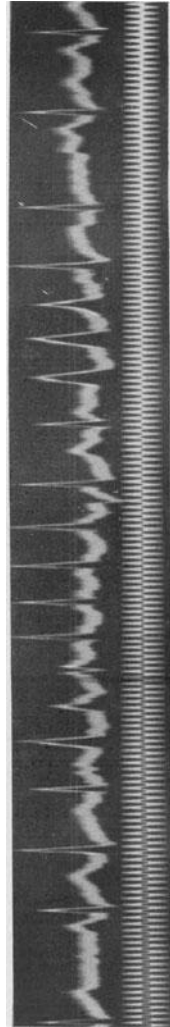


Abb. 105. Kurzer Anfall von Vorhofflimmern mit sehr frequenter Kammererregung und abnormer Erregungsausbreitung in der Kammer.

finden sich fast nur terminal) ist die Digitaliswirkung bei dekompensierten Flimmerkranken eine zauberhafte. Schon seit den Anfängen der Digitalistherapie ist es bekannt, daß eine Digitalisbehandlung bei Fällen mit raschem, unregelmäßigem und kleinem Puls die schönsten Erfolge bringt. Nicht die Wirkung auf den Muskel, die Beeinflussung der Frequenz allein ist hier wichtig. Die Digitalistherapie hat auch den Vorteil, außerordentlich leicht gesteuert werden zu können. Ist die Frequenz zwischen 70 und 80, ist der Kranke im optimalen Zustande, dann kann man durch Fortsetzung der Darreichung sehr kleiner Dosen (jeden zweiten Tag eine kleine Digitalismenge) den Erfolg der Therapie bewahren, indem man dem Herzen die Dosis zuführt, die genügt, um die Kammerfrequenz niedrig zu halten. Bei einer Überdosierung kann man die zu geringe Kammerfrequenz durch etwas Atropin sofort hinaufschnellen lassen. Man kann also jene Frequenz des Herzens herbeiführen, die bei dem gegebenen Falle wünschenswert ist.

Da es beim Vorhofflimmern möglich ist, die Kammer nach Wunsch zu verlangsamen, gibt es Fälle, bei denen das Auftreten von Vorhofflimmern eine durchaus *erwünschte* Komplikation bildet; es bringt Vorteile für den Kranken und hat sogar eine wesentliche Besserung seines Befindens zur Folge. Das gilt vor allem für bestimmte Fälle von Mitralstenose und von Myokardschädigungen, zumeist solche, die auf Grund einer Koronarsklerose entstehen. Bei solchen Fällen kann, solange sie nicht flimmern, eine regelmäßige, aber sehr frequente Herzaktion bestehen, die 110 Schläge in der Minute erreicht oder übersteigt und die durch eine Stauung in den Vorhöfen (BAINBRIDGE-Reflex) oder durch Ansammlung abnormer Stoffe in den reizbildenden Fasern im Sinusknoten erklärt wird. Es ist eine alte Erfahrung, daß auch eine energische Digitalisierung solche Tachykardien nicht beseitigt oder nur ganz ungenügend verlangsamt (s. S. 185). Die Tachykardien haben bei Mitralstenosen den Nachteil, eine unzureichende Füllung der linken Kammer herbeizuführen, da ja die kurze Diastole im Verein mit der Verengung der Mitralklappen sich besonders ungünstig auswirken muß; bei den Myokardschädigungen wird durch die Tachykardie die Erholung des geschädigten Muskels ungenügend, seine Erschöpfung beschleunigt. Das Bild ändert sich aber rasch, sobald Vorhofflimmern auftritt. Wohl wird jetzt die Tätigkeit des Vorhofs ausgeschaltet, der ja gerade bei der Mitralstenose wichtig ist. Bei höhergradigen, älteren Stenosen ist aber der Vorhof so weit dilatiert, daß er auch ohne Flimmern praktisch gelähmt ist. Nunmehr kann man aber die Kammertätigkeit durch Digitalis auf 70 Schläge pro Minute und darunter verlangsamen, die Diastolen werden doppelt so lang, die Kammern werden besser gefüllt, die Lungenstauung wird vermindert; wir können das Befinden des Kranken weitgehend bessern und das Verschwinden von Atemnot und Zyanose zeigt uns den Erfolg an. Anfälle von Stauungsödem der Lunge treten nicht mehr auf. Die Arrhythmie bringt nach den früheren Darlegungen keinen Schaden.

Bei jener Form der Angina pectoris, bei welcher die Schmerzen nach Bewegung, Erregung usw. auftreten, verschwinden die Anfälle, sobald Vorhofflimmern auftritt.

Sehr viele Mitralklappenstenosen erreichen nur infolge des Vorhofflimmerns das Stadium der Knopflochstenose. Es gibt Fälle, bei denen wir wünschen, es möge bald Flimmern auftreten, weil dieses — nach Digitalisanwendung — den Zustand des Kranken weitgehend erleichtern würde.

Die Regel, bei Vorhofflimmern nur so lange Digitalis zu geben, bis die Kammerfrequenz auf Werte unter 80 gesunken ist, gilt dann, wenn nur Flimmern, aber sonst keine Myokardschwäche vorliegt. Besteht eine muskuläre Herzinsuffizienz, so bedingt auch sie die Digitalisanwendung. Bei seltenen Fällen von Vorhofflimmern ist die Frequenz dauernd niedrig, da das A.V.-System nur wenige Reize zur Kammer zu bringen vermag. Das hat für den Kranken den Vorteil, daß eine schädliche Tachykardie ausbleibt; das hat aber auch den Nachteil, daß sie den Arzt veranlaßt, von einer sonst notwendigen Digitalisbehandlung abzu-
sehen, „da ja das Herz ohnehin langsam genug ist“. Bestehen also Dekompensationserscheinungen, dann wird man auch dann, wenn eine Bradykardie vorliegt, eine Digitalisbehandlung durchführen müssen.

Da bei Fällen von Vorhofflimmern oft eine Myokard-
erkrankung vorliegt und auch größere Digitalisdosen gegeben werden müssen, findet man bei ihnen sehr häufig die auf S. 125 beschriebenen vielgestaltigen Kammer-Extrasystolen.

Abb. 106 zeigt eine Kammerbigeminie und -trigeminie bei Vorhofflimmern mit stets wechselndem Aussehen der Extrasystolen. Da die Digitalis die Automatie der tieferen Zentren weckt, treten auch abnorme automatische Schläge auf (sechster Kammerschlag in der Kurve von links).

Die Digitalisbehandlung des Vorhofflimmerns ist rein symptomatisch. Sie ist nicht gegen das Flimmern, sondern nur gegen die erhöhte Kammerfrequenz gerichtet. Es ergibt sich nun die Frage, ob man nicht auch das Flimmern selbst behandeln sollte. Das ist möglich, seitdem WENCKEBACH die Entdeckung machte, daß Chinin das Flimmern beseitigt, daß es häufig gelingt, mit Chinin die Kranken zu „entflimmern“ und wieder einen Sinusrhythmus herbeizuführen. Diese Therapie bringt wohl in nahezu 70% der Fälle Erfolg, es empfiehlt sich aber nicht, sie wahllos durchzuführen. Es gibt zunächst drei Gegenindikationen, die den Gebrauch des Chinins entschieden verbieten.

Wir werden (1.) Chinin dort nicht anwenden, wo das Flimmern Monate oder Jahre besteht. Beim Flimmern stehen die Vorhöfe, besonders die Herzohren praktisch still. Es lagern sich dort in der Regel Thromben

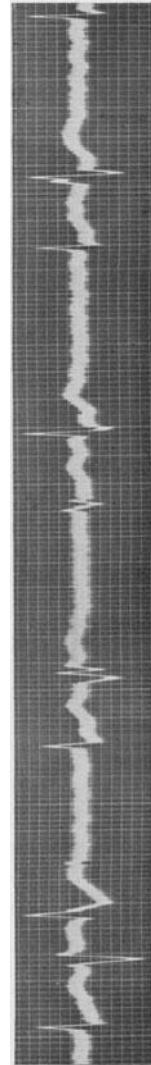


Abb. 106. Vorhofflimmern, Digitalisbigeminie und abnorme Automatie.

ab, die dann, wenn bei Rückkehr des Sinusrhythmus wieder kräftige Vorhoffkontraktionen einsetzen, sich loslösen und eine schwere, nicht selten gleich tödliche Embolie herbeiführen. Diese Embolien bei der Chininbehandlung sind leider kein seltenes Ereignis.

Eine Chininbehandlung ist (2.) auch bei sehr kurz (nur wenige Tage) dauerndem Vorhofflimmern zu unterlassen, wenn es sich um ein Herz mit einem sehr großen linken Vorhof handelt. In diesem Falle, meist handelt es sich um eine Mitralstenose, ist die Gefahr der Thrombenbildung besonders groß und darum besondere Vorsicht geboten.

Da Chinin ein herzlähmendes Gift ist und außerdem manchmal sehr große Chinindosen gegeben werden müssen, darf eine Chininkur (3.) nie durchgeführt werden, wenn Zeichen von Herzinsuffizienz bestehen, oder eine ernstere Myokarderkrankung angenommen werden muß.

Aber auch dann, wenn die eben angeführten Gegenanzeigen nicht bestehen, darf das Chinin nicht immer gegeben werden. Die Statistiken zeigen wohl, daß es in der Mehrzahl der Fälle gelingt, durch das Chinin wieder einen Sinusrhythmus herbeizuführen, diese Statistiken zeigen aber nur den momentanen Erfolg an. Er ist leider oft von kurzer Dauer. Einige Tage nach Aussetzen der Chininbehandlung flimmern schon viele Fälle wieder; bei anderen setzt das Flimmern nach Wochen, Monaten wieder ein und es gibt nur relativ wenige Fälle, bei denen es nie mehr wiederkommt. Bei Hyperthyreosen hat das Entflimmern kaum einen Wert, da diese so sehr zum Flimmern neigen, daß der Sinusrhythmus, ohne erfolgreiche Behandlung des Grundleidens, nur ganz kurze Zeit anhält. Dasselbe gilt für viele Fälle von Mitralstenose, Koronarsklerose usw. Dazu kommt noch, daß bei den meisten Fällen die Wiederkehr des Sinusrhythmus keine entscheidende Besserung bringt, der Kranke den Umschwung meistens nicht einmal empfindet.

Die Chininbehandlung des Flimmerns mit dem Ziele, einen Sinusrhythmus herbeizuführen, ist nie absolut indiziert, nie unbedingt durchzuführen, da wir mit der Digitalis auskommen. Man muß sich deshalb immer fragen, ob es berechtigt ist, den Kranken in Gefahr zu bringen, ohne einen sicheren Nutzen versprechen zu können. Eine gewisse Gefahr bringt ja die Entflimmerung immer, auch wenn man die oben angeführten Gegenanzeigen beachtet.

Wir führen die Chininbehandlung deshalb nur dann durch, wenn wir bei Berücksichtigung aller Umstände des Falles den Eindruck haben, dem Kranken dadurch sicher zu nützen. Solche Fälle sind allerdings nicht häufig. Einige Beispiele seien angeführt. Bei einem Patienten mit schwerer Hyperthyreose und Vorhofflimmern, ohne stärkere Vergrößerung des Herzens, wird eine subtotale Thyreoidektomie vorgenommen. Nach dem Eingriff kommt es zu einer Rückbildung aller Zeichen von Hyperthyreose, das Flimmern bleibt aber bestehen und zwingt zu einer dauernden Digitalisdarreichung. Bei diesem Patienten wird man mit Chinin zu entflimmern versuchen und damit vielleicht eine vollständige Gesundung herbeiführen können. Ein anderer Fall: Bei einem Patienten tritt während einer Pneumonie Vorhofflimmern auf. Die Pneumonie

klings vollständig ab, das Flimmern bleibt. Hier wird man nicht nur das Recht, sondern auch die Pflicht haben, zu entflimmern. Oder: Ein Kranker mit einer sehr leichten Mitralstenose, noch ohne stärkere Erweiterung des linken Vorhofs bekommt Flimmern. Hier ist das Flimmern schon darum schädlich, weil es den Vorhof lähmt, dessen Mitarbeit bei der Kompensation sehr notwendig ist; er hilft ja mit, das Blut in die Kammer zu pressen. In diesem Falle wird das Entflimmern vielleicht keinen dauernden Erfolg bringen, wie bei den zwei erstangeführten Beispielen. Wenn es aber auch nur durch $\frac{1}{2}$ Jahr gelingt, ohne die Notwendigkeit einer Digitalisbehandlung eine volle Kompensation herbeizuführen, so ist das von Vorteil.

Es empfiehlt sich, vor jeder Chininbehandlung den Patienten soweit zu digitalisieren, bis er eine Kammerfrequenz von 70—80 Schlägen aufweist. Dann wird mit der Digitalisbehandlung ausgesetzt und gleich mit der Chinindarreichung begonnen. Der Patient muß während der Chininkur strenge Bettruhe bewahren; da er Aufsicht braucht, wird die Behandlung grundsätzlich nur im Krankenhaus oder Spital durchgeführt.

Man gibt zunächst eine Einzeldosis von 0,25 Chinidin per os; das kräftiger wirkende Chinidin ist dem Chinin vorzuziehen. Sind bis zum nächsten Morgen keine Überempfindlichkeitserscheinungen aufgetreten, fehlen Schwindel und Ohrensausen, Durchfälle und Erytheme, dann kann die eigentliche Behandlung beginnen. Da die Überempfindlichkeitserscheinungen nicht selten sind und da sie manchmal stürmische Formen annehmen können, ist die Darreichung einer Probedosis unbedingt geboten.

Die Kur erfolgt nach folgendem Schema:

| | |
|--------------|---|
| 1. Tag | $3 \times 0,25$, |
| 2. „ | $4 \times 0,25$, |
| 3. „ | $5 \times 0,25$, |
| 4. „ | $6 \times 0,25$ (oder $3 \times 0,5$), |
| 5. „ | $3 \times 0,5$, |
| 6. „ | $3 \times 0,5$, |
| 7. „ | $3 \times 0,5$. |

Man beginnt also mit der Dosis von $3 \times 0,25$ g pro die und steigt jeden Tag um 0,25 g an. Bei schwächlichen Patienten, Jugendlichen, zarten Frauen gehen wir nicht über 1,5 g pro die hinaus. Nur bei kräftigen Erwachsenen mit gutem Myokard steigen wir bis zu einer Tagesdosis von 2 g. Natürlich werden die größeren Dosen nur dann gegeben, wenn die kleineren vertragen werden. Treten Chinin Nebenwirkungen auf, dann wird die Kur unterbrochen. Hört das Flimmern an einem der sieben Behandlungstage auf (das kann schon am 1. oder 2. Tage eintreten) dann setzen wir die Kur noch mit der Anfangsdosis von $3 \times 0,25$ g fort und hören nach einigen Tagen damit auf. Ergibt die Untersuchung des Kranken am achten Tage, daß er noch immer flimmert, dann wird die Behandlung abgebrochen. Wir bleiben resigniert bei der Digitalistherapie. Nur dann, wenn man vorsichtig, allmählich, die Dosierung steigert und wenn man nicht zu große Dosen und nicht allzu lange Zeit

das Chinin verabreicht, wird man unliebsame Komplikationen vermeiden. Da die Chinidintherapie nie durchgeführt werden *muß*, wird man auch dann, wenn man über ihre Notwendigkeit, ihre Verträglichkeit zweifelt, die Behandlung besser unterbrechen.

Während der Chinindarreichung steigt die Pulsfrequenz oft beträchtlich an, was um so mehr auffällt, als ja das Herz durch die vorangegangene Digitalisbehandlung verlangsamt worden war. Diese Nebenwirkung, die den behandelnden Arzt nicht selten beunruhigt, hat ihre Ursache in der Eigenschaft des Chinins, eine periphere Vaguslähmung herbeizuführen. Ähnlich wie nach einer Atropininjektion kann man auch nach Chinin im Tierversuche sehen, daß die stärkste faradische Reizung des Vagusstammes am Halse keine Hemmungswirkung auf das Herz hat. Injiziert man eine entsprechende Chinindosis (0,2—0,3 g) einem Gesunden in die Vene, so treten durch diese Vaguslähmung oft beträchtliche Tachykardien auf; erst bei größeren Dosen tritt die direkt lähmende Chininwirkung auf die spezifischen Fasern und damit eine Frequenzverlangsamung in Erscheinung. Diese Chininwirkung hat bei Fällen von Vorhofflimmern zur Folge, daß die durch die Digitalisbehandlung eingetretene Verlangsamung der Kammer wieder verschwindet. Diese Herzbeschleunigung ist also durchaus kein bedrohliches Zeichen.

Vielfach wird beim Vorhofflimmern die Digitalis nicht allein, sondern mit Chinin kombiniert gegeben. Die eben erwähnte antagonistische Wirkung beider Medikamente auf den Vagus läßt diese Kombination schon auf Grund theoretischer Überlegungen als unzweckmäßig erscheinen. Die klinischen Erfahrungen sind auch nicht günstig; es wird ja die wesentlichste Komponente der Digitaliswirkung beim Vorhofflimmern, die Steigerung der Vaguswirkung, durch das Chinin ausgeschaltet.

Klinik des Vorhofflatterns.

Das Vorhofflattern, das vielfach als das Vorstadium des Flimmerns bezeichnet wird, kommt bei denselben Zuständen vor, wie dieses. Es handelt sich aber durchaus nicht um ein obligates Vorstadium; das Flattern ist im Gegenteil viel seltener als das Flimmern.

Die klinische Diagnose ist nicht immer leicht. Besteht ein dauernder 4 : 1- oder 5 : 1-Block, dann schlägt die Kammer regelmäßig mit einer den normalen Verhältnissen entsprechenden Frequenz (s. Abb. 91, 108). Nur selten sieht man bei solchen Fällen regelmäßige, sehr frequente Venenwellen des flatternden Vorhofs am Halse, die eine Diagnose ermöglichen. Bei geringgradigen Blockierungen (2 : 1, 3 : 1) besteht meistens eine Tachykardie, die allerdings zunächst von einer einfachen Beschleunigung der Herztätigkeit nicht unterschieden werden kann. Sehr oft sind die Blockierungen unregelmäßig, so daß man bei der klinischen Untersuchung an alle möglichen Allorhythmien und sogar an die vollständige Arrhythmie des Vorhofflatterns gemahnt wird.

Bei einiger Aufmerksamkeit gelingt aber die Diagnose Vorhofflattern bei der Mehrzahl der Fälle auch ohne Ekg, wenn nur an die Möglichkeit gedacht wird, daß diese Störung vorliegt. Die Vorhoffrequenz beim

Flattern bewegt sich meistens um 300, sie kann aber zwischen 200 und 400 liegen. Da in der Mehrzahl der Fälle ein 2 : 1- oder 3 : 1-Block besteht, schlägt die Kammer zwischen 100- und 160mal in der Minute. Man muß es sich deshalb zur Regel machen, bei entsprechenden Kammerfrequenzen immer daran zu denken, daß Vorhofflattern vorliegen könnte. Die Unterscheidung des Flatterns von einer einfachen Herzbeschleunigung (Sinustachykardien) ist dann leicht. Bei diesen weist der Patient schon beim Aufsetzen und ganz besonders beim Aufstehen, oder langsamem Herumgehen im Zimmer eine geringe Beschleunigung der Frequenz auf; bei Flattern dagegen bleibt die Kammerfrequenz unter den erwähnten Bedingungen dauernd gleich, da Lagewechsel und leichte Bewegung weder die Vorhoftätigkeit noch die Leitung zur Kammer beeinflussen. Erlaubt man aber dem Patienten eine größere Anstrengung, z. B. 15 bis 20 Kniebeugen, oder — wenn das nicht durchführbar ist — gibt man ihm

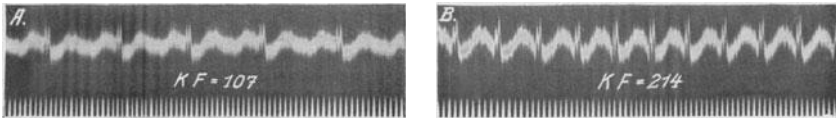


Abb 107. Vorhofflattern in Ruhe mit 2 : 1-Block (A); nach Arbeit tritt Vollrhythmus auf (B).

Amylnitrit zum Inhalieren (5 Tropfen auf einem Tupfer, durch 20 Sek. eingeatmet) dann wird bei einer Sinustachykardie eine einfache Beschleunigung auftreten, die allmählich abklingt, bei Flattern dagegen wird das Sinken des Vagustonus, das Steigen des Sympathikustonus zu einer besseren Überleitung, zu einer „Deblockierung“ führen; die Flatterfrequenz im Vorhofs selbst ändert sich nicht. Wird somit statt eines 3 : 1- ein 2 : 1-Block auftreten, dann steigt die Kammerfrequenz beispielsweise von 100 auf 150, wandelt sich ein 2 : 1-Block in einen Vollrhythmus um, dann tritt statt einer Frequenz von 150 eine sehr frequente Tachykardie von 300 auf, kurz es bestehen einfache mathematische Beziehungen zwischen der Frequenz vor und nach der Arbeit, vor und nach Amylnitrit. Einige Minuten nach der Arbeit schlägt die Frequenz wieder auf ihre ursprüngliche Höhe um, was manchmal plötzlich, häufig nach einer kurz dauernden Arrhythmie erfolgt.

Abb. 107a zeigt Vorhofflattern mit einem 2 : 1-Block; nach 25 Kniebeugen wird jeder Reiz übergeleitet (Abb. 107b), die Kammerfrequenz verdoppelt sich genau von 107 auf 214.

In Abb. 108a glaubt man bei oberflächlicher Betrachtung einen normalen Sinusrhythmus vor sich zu haben, da man normale P-Zacken sieht, die von normal geformten Anfangs- und Endschwankungen gefolgt sind. Die Messung mit einem Zirkel überzeugt aber, daß Vorhofflattern mit 3 : 1-Block vorliegen kann, bei dem wieder eine F-Welle isoliert ist, eine in der Anfangs- und eine in der Endschwankung versteckt ist. Es kann aber auch ein Sinusrhythmus vorliegen, bei dem zufällig die Abstände zwischen den Zacken gleichmäßig sind. Da aus dem Ruhe-Ekg nicht nur in der abgebildeten Abtltg. II, sondern auch in den anderen Ableitungen,

die Diagnose nicht zu stellen war, wurde das Ekg auch nach Treppensteigen geschrieben. Wäre ein einfacher Sinusrhythmus vorgelegen, dann wäre nach der Arbeit nur eine Herzbeschleunigung aufgetreten. Bei diesem Falle steigert sich die Kammerfrequenz aber — wie aus Abb. 108 b hervorgeht — genau um 50%! An Stelle des 3 : 1-Blocks war ein 2 : 1-Block getreten. Die Vorhoffrequenz beträgt 272. Die Kammerfrequenz beträgt beim 3 : 1-Block 90, beim 2 : 1-Block 136; sie ist also nach der Arbeit um genau 45 Schläge angestiegen.

Nicht selten besteht bei Vorhofflattern eine unregelmäßige Blockierung so daß der untersuchende Arzt Flimmern diagnostiziert. Auch hier kann ein Arbeits- oder Amylnitritversuch eine Entscheidung ermöglichen. Bei

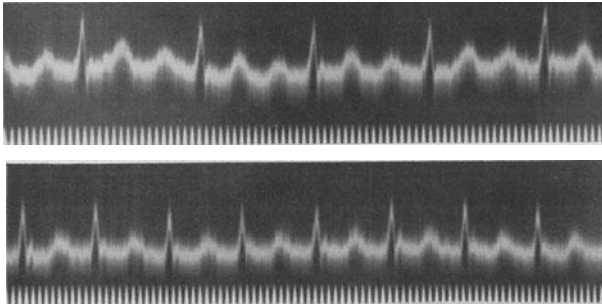


Abb. 108. Oben Vorhofflattern mit 3 : 1-, unten (nach Arbeit) Flattern mit 2 : 1-Block.

Flimmern wird dann die Kammerarrhythmie verstärkt, bei Flattern wird statt eines wechselnden 2 : 1-, 3 : 1-Blocks usw. durch die bessere Überleitung ein dauernder 2 : 1-, 3 : 1-Block auftreten.

Die subjektiven Beschwerden bei Patienten mit Vorhofflattern sind sehr wechselnd. Bei höhergradigen Blockierungen und deshalb niedriger Kammerfrequenz kann der Kranke sich wohl befinden und braucht auch keine Behandlung; solche Fälle sind gar nicht so selten. Manche müssen sich nur von schwerer Arbeit fernhalten, weil dann die Deblockierung eine sehr frequente Tachykardie, starkes Herzklopfen herbeiführt. Es ist aber klar, daß Flattern mit 2 : 1-Block und einer entsprechenden Kammertachykardie Beschwerden macht und daß diese um so rascher und heftiger auftreten, je höher die Frequenz der Kammer ist. An dieser Stelle müßte deshalb alles wiederholt werden, was schon beim Flimmern erwähnt wurde, wo wir ja auch hörten, daß nicht die Anomalie des Vorhofs, sondern die Kammerfrequenz von Bedeutung ist.

Die Behandlung des Vorhofflatterns ist schwieriger als die des Flimmerns. Bei diesem können die schwachen Vorhofreize durch kleine Digitalisdosen, durch eine geringe Erhöhung des Vagustonus daran gehindert werden, zur Kammer zu gelangen. Beim Flattern aber, wo die Vorhöfe sich viel weniger frequent, darum aber auch kräftiger kontrahieren, ist auch der Leitungsreiz, der zum A.V.-System kommt, kräftiger und wird durch kleine Digitalisdosen auf seinem Wege zur Kammer nicht

zurückgehalten. Man erreicht bei der üblichen Digitalistherapie keine Kammerverlangsamung. Gibt man größere Dosen, dann tritt wohl eine Wirkung ein, man kann aber größere Digitalismengen nicht lange Zeit hindurch geben, weil bald die unangenehmsten Nebenwirkungen auftreten. Die Digitalistherapie, in der üblichen Weise durchgeführt, versagt deshalb.

Tierversuche haben jedoch ergeben, daß Vorhofflattern immer sofort in Flimmern überführt werden kann, wenn man den Vagus am Halse ganz kurz faradisch reizt. Es handelt sich um ein einfaches und jederzeit durchführbares Experiment. Zur Erklärung dieser Erscheinung gibt es eine Reihe von Hypothesen, die aber alle noch recht unbewiesen sind. Diese experimentelle Erfahrung macht man sich aber in der Klinik zunutze, indem man die Patienten, die Vorhofflattern haben, gleich mit sehr großen Digitalisdosen (entsprechend etwa $6 \times 0,1$ pro die) behandelt. Dadurch versucht man eine bruske Steigerung des Vagustonus herbeizuführen, um auf diese Weise dasselbe zu erreichen, was im Tierversuche durch die elektrische Vagusreizung veranlaßt wird; dieser Versuch gelingt auch in einem ansehnlichen Prozentsatze. Die Digitaliskur muß in vielen Fällen bis zum Erbrechen fortgeführt werden. Als wirksamstes, weil sehr toxisches, stark kumulierendes Digitoxin Präparat erwies sich für diese Indikation das Digitaline NATIVELLE (3mal täglich 10—15 Tropfen).

Kaum ist Flimmern eingetreten, wird die Behandlung viel leichter; man braucht dann viele kleinere Digitalisdosen um das Wiederauftreten des Flatterns zu verhindern und eine langsame Kammerfrequenz zu erhalten. Es gibt allerdings Fälle, bei denen eine geringe Verminderung der Digitalisdosen wieder Flattern auftreten läßt.

War die Digitaliskur ergebnislos geblieben, hat der Patient auch auf große Digitalisdosen noch immer Flattern, dann führt man eine Chinidinkur in derselben Weise durch, wie es beim Flimmern beschrieben worden war. Die Gefahr einer Embolie ist dann viel geringer, weil sich beim Flattern die Vorhöfe noch recht kräftig kontrahieren und deshalb seltener Thromben auftreten.

Es gibt aber leider Fälle, bei denen weder die Digitalis- noch die Chinidinkur zum Ziele führen. Das Flattern bleibt dauernd bestehen. Bei solchen Fällen gibt es keine andere Behandlungsmöglichkeit, die mit Hoffnung auf Erfolg durchgeführt werden kann. Man versucht nach einigen Monaten abermals beide Mittel, manchmal mit mehr Glück.

Wie beim Flimmern, bleibt auch beim Flattern immer noch die Hoffnung, daß die Störung eines Tages plötzlich ganz verschwindet. Manchmal geht das Flattern von selbst in Flimmern über, wodurch die Situation rasch erleichtert wird.

Klinik des Kammerflatterns und -flimmerns.

Die Klinik des Kammerflatterns wird an dieser Stelle nicht besprochen, weil alles Wesentliche bei der Besprechung der Kammertachykardien angeführt wird. Ebenso wenig, wie es eine scharfe Grenze zwischen den paroxysmalen Vorhoftachykardien und dem Vorhofflattern gibt und man nicht *immer* sagen kann, welcher dieser beiden Zustände vorliegt, werden auch vielfach Fälle von paroxysmalen Kammertachykardien als Kammer-

flattern bezeichnet. Einwandfreies Flattern ist sehr selten, meistens handelt es sich um sehr frequente Kammertachykardien.

Ist schon beim Kammerflattern mit Frequenzen um 300 der Kreislauf hochgradig gestört, so bedeutet Kammerflimmern sofortigen Stillstand des Kreislaufs und in den meisten Fällen den Tod. Kammerflimmern ist bei den Koronarerkrankungen wohl die häufigste Todesursache. Urpötzlich setzt es ein; nur selten wird es durch polytope Extrasystolen angekündigt. Es gibt seltene Fälle, bei denen Kammerflimmern vorübergehend, nur für paar Sekunden oder Minuten auftritt; eine Erholung, die Wiederkehr einer geregelten Herzstätigkeit ist aber die Ausnahme. Im Kapitel ADAMS-STOKES wird noch einiges darüber zu sagen sein (S. 222).

Interessanterweise wurden die meisten Anfälle von vorübergehendem Kammerflimmern bei Kranken beobachtet, die aus irgendeinem Grunde eine intravenöse Chininjektion erhalten hatten (Literatur bei SPÜHLER). Oft handelt es sich um Fälle mit Vorhof-Kammer-Reizleitungsstörungen, die nach Chinin Extrasystolien, Tachykardien und Kammerflimmern zeigen. Diese Wirkung ist paradox, weil das Chinin ja normalerweise die Reizbildung im Herzen hemmt und das Flimmern beseitigt (SCHERF und SIEDECK).

Daß dasselbe Mittel auf die abnorme, extrasystolische Reizbildung im Herzen das eine Mal lähmend, das andere Mal erregend wirkt, gilt nicht nur für das Chinin, sondern auch für zahllose andere Stoffe. So sei daran erinnert, daß die Digitalis die Extrasystolen, die man bei Gesunden findet, beseitigt (S. 142), am kranken Herzen aber, unter bestimmten Bedingungen, Extrasystolen auslöst (S. 125) und dann, wenn trotzdem die Digitalistherapie fortgesetzt wird, sogar Kammerflimmern hervorrufen kann. Dasselbe gilt für Adrenalin, Kalium, Calcium usw. Es darf ja als ein allgemeines Gesetz gelten, daß derselbe Stoff, je nach dem Zustande des Erfolgsorganes (in diesem Falle die spezifischen Fasern im Herzen), in ganz verschiedener Weise einwirken kann.

Kammerflimmern kann auch auftreten, wenn man trotz der Anwesenheit von Digitalis-Extrasystolen weiter Digitalis oder sogar Strophanthin verabreicht.

Die Therapie ist machtlos. Im Tierversuche kann man durch Kaliumzufuhr, durch die intravenöse oder, noch besser, intrakardiale Injektion einer 1%igen Lösung von KCl (HERING) das Flimmern sofort beenden. Spült man (etwa im LANGENDORFF-Versuch) die Kaliumlösung dann aus, und schiebt eine neue Nährlösung durch das Herz, dann kann es noch lange Zeit kräftig schlagen. Beim Herzen in situ gelingt es viel seltener, durch langdauernde, vorsichtige Massage das Kalium auszupressen und das Herz wieder zur Tätigkeit zu bringen. Beim Menschen wurde diese Methode aus naheliegenden Gründen noch nicht angewendet. Es wurden aber zahlreiche Fälle beobachtet, bei denen Anfälle von Kammerflimmern spontan aufhörten und wieder einem Sinusrhythmus Platz machten (Abb. 103).

Entstehung des Flatterns und Flimmerns.

Über den Entstehungsmechanismus des Vorhofflatterns und -flimmerns sind wir nur unvollkommen unterrichtet; es gibt nur Erklärungsversuche

und Theorien, obwohl kaum ein anderer pathologischer Zustand mit solcher Leichtigkeit und Regelmäßigkeit im Experimente nachgeahmt werden kann.

Von den sehr zahlreichen Erklärungsversuchen stehen gegenwärtig nur zwei zur Diskussion; alle anderen sind verschieden, seitdem sich unsere Kenntnisse über diese Rhythmusstörungen durch genaueres Studium ihrer klinischen Erscheinungsformen und auf Grund sehr eindrucksvoller Tierversuche erweiterten.

Nach der Ansicht von ENGELMANN, HERING, WINTERBERG und anderen, liegt dem Flattern und Flimmern eine *hochfrequente Reizbildung* zugrunde, welche von „multiplen lokalen Reizstellen“ ausgeht; diese können in den verschiedensten Herzmuskelabschnitten liegen. Spätere Tierversuche führten dann ROTHBERGER und WINTERBERG zur Annahme nur eines *einzigsten* Reizherdes, was übrigens schon durch die klinische Erfahrung wahrscheinlich gemacht wird, daß Vorhof- und Kammerflimmern ganz plötzlich und meistens ohne Änderung des Ekg-Bildes aufhören. Wären mehrere Herde tätig, dann würde es schwer fallen, ihr gleichzeitiges Erlöschen zu verstehen. Das Flimmern wäre so Folge der höchstgradigsten Störung der Reizbildung. Der Sitz der abnormen Reizbildung wurde schon früh in das spezifische Gewebe, vor allem den A.V.-Knoten verlegt, es scheint aber, daß das Flimmern überall dort, wo spezifische Fasern zu finden sind, seinen Ursprung haben kann. Ohne spezifische Fasern gibt es kein Flimmern (NOMURA). Die vom flimmernden Vorhof durch Abklemmung isolierten Herzohren hören zu flimmern auf (GARREY).

Vielfach wurden Zweifel darüber geäußert, ob eine so frequente Reizbildung lange Zeit, manchmal ein ganzes Menschenleben hindurch, möglich ist. Dazu ist zu sagen, daß bei manchen Säugetieren normalerweise Herzfrequenzen von 300 und darüber vorkommen, bei manchen Vogelarten sogar normalerweise Frequenzen vorkommen, die weit höher sind als jene, die man beim Flimmern des Menschen findet.

Nach der *Kreisbewegungstheorie*, die sich auf Untersuchungen von MAYER, MINES, GARREY und LEWIS stützt, ist das Vorhofflattern und -flimmern auf das sehr rasche Kreisen einer, vielleicht auch mehrerer, Erregungswellen in einer der im Vorhofe zahlreich vorhandenen kreisförmig geschlossenen Muskelbahnen zurückzuführen.

Diese Erklärung wird verständlicher, wenn wir den Grundversuch von MAYER und MINES kurz besprechen. Nehmen wir ein Schildkrötenherz, das nur eine Kammer hat, und schneiden wir Spitze und Basis weg, so bleibt ein Muskelring, den man über den Finger stülpen kann (Abb. 109). Wird dieser Muskelring an irgendeiner Stelle mit einem Induktionsschlag gereizt, dann geht eine Erregungswelle in beiden Richtungen über ihn hinweg und erlischt, sobald sich beide Erregungswellen begegnen. Wenn man aber bei A reizt und gleichzeitig neben der Reizstelle mit einer Klemme den Muskel abklemmt, so kann sich die Erregungswelle nur in *eine* Richtung, wo sie die Klemme nicht behindert, ausbreiten. Kommt sie an ihren Ausgangspunkt zurück und ist dieser wieder erregbar geworden (die Klemme war indessen rasch entfernt worden), so kann die

Erregungswelle weiter kreisen. Vielfache Nachprüfungen dieses Grundversuches haben ergeben, daß eine Erregung, die gezwungen wird, sich in einer geschlossenen Kreisbahn nur in *einer* Richtung fortzubewegen, stundenlang weiter herumkreisen kann. Die Erregungswelle kreist viele hundert Male in der Minute, um so rascher, je kleiner der Muskelring und je besser der Zustand der Muskelfaser ist.

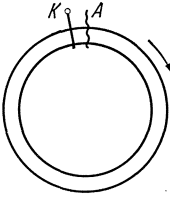


Abb. 109. Schema zur Erklärung der Kreisbewegungstheorie.

Schon die ersten Untersucher, die dieses Experiment ausführten, stellten sich die Frage, ob nicht das Vorhofflimmern durch das Kreisen einer solchen Welle entsteht. Wir wissen, daß es im Vorhofe keine geschlossene Muskulatur gibt, daß vielmehr ein schönes Netzwerk von Muskelbündeln mit zahlreichen Muskelringen, die in sich geschlossen sind, vorliegt (s. Abb. 3). Es könnte in einem solchen Muskelringe die „Zentral“- oder „Mutter“-Welle (LEWIS) kreisen und von ihr durch zentrifugal ausstrahlende Erregungswellen der übrige Vorhof und dann die Kammer erregt werden.

Wie kommt es aber beim Menschen zum Kreisen, was ersetzt da die Klemme, was den elektrischen Reiz des Experiments?

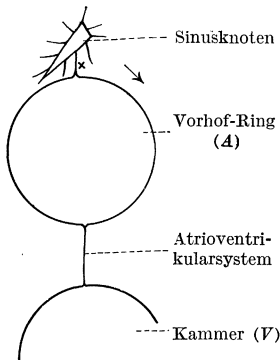


Abb. 110. Schema zur Kreisbewegungstheorie des Vorhofflimmerns.

Wir haben nun tatsächlich, wie die folgende Überlegung zeigt, im Herzen Möglichkeiten, welche Klemme und elektrischen Reiz in ihrer Wirkung nachahmen. Schema Abb. 110 zeigt den Sinusknoten mit seinen Ausläufern. Einer von ihnen führt die Erregung dem Muskelringe *A* zu; von dort gelangt sie mit Vorhof-Muskelbahnen und dem A.V.-System zur Kammer *V*. Nehmen wir nun an, es sei gerade eine Erregungswelle über den Vorhof hinweggeeilte und unmittelbar darauf entsteht bei *x* eine Vorhof-Extrasystole. Von den Vorhof-Extrasystolen wurde schon hervorgehoben, daß sie durch ihre Vorzeitigkeit auf noch nicht erholtes Gewebe stoßen und deshalb sehr oft im Hischen Bündel verlangsamt oder gar nicht, daß sie in der Kammer abwegig geleitet werden. So ist es möglich, daß die früh einfallende Vorhof-Extrasystole das Vorhofgewebe von der Leitung des vorangegangenen Normalreizes noch so wenig erholt findet, daß sie im Muskelring *A* nur in eine Richtung, durch den Pfeil angedeutet, sich fortpflanzt.

Durch diese einseitige Fortbewegung ist auch schon die Hauptbedingung für das Kreisen gegeben und dieser Mechanismus tatsächlich *denkbar*. Er ist aber noch nicht *bewiesen*. Zahlreiche Einwände wurden erhoben, es gibt experimentelle und klinische Beobachtungen, die anders, einfacher und besser gedeutet werden können (ROTHBERGER, WINTERBERG, SCHERF). Schwierig ist es zum Beispiel, eine Kreisbewegung beim Kammerflattern und -flimmern anzunehmen, Zuständen, deren Ekg-

Bild dem des Vorhofflatterns und -flimmerns sehr ähnlich sieht. In der Kammer gibt es keine geschlossenen Muskelringe, sondern ein Syncytium von Muskelfasern. Schwierig ist es auch, nach der Kreisbewegungstheorie zu verstehen, warum überdauerndes Flimmern nur in Muskelstücken vorkommt, die spezifische Fasern enthalten, sonst aber immer vermißt wird.

Nach dem gegenwärtigen Stande unseres Wissens ist die Kreisbewegung als Ursache des Flatterns und Flimmerns ebensowenig sicher gestellt wie die Theorie der frequenten Reizbildung.

Literatur.

- BARKER (Übersicht), Amer. Heart J. **2**, 72, 1926.
 DE BOER (Flimmern und plötzl. Tod), Dtsch. Arch. klin. Med. **143**, 20, 1923.
 — (Kammerflimmern), Z. exper. Med. **38**, 191, 1923.
 — (Übersicht), Erg. Physiol. **21**, 1, 1923.
 CAMP und SCHERF (Flimmertheorie), Wien. Arch. inn. Med. **25**, 67, 1934.
 FREY (Chinidin), Berl. klin. Wschr. **55**, 417, 450, 1918.
 GARREY (Entstehung d. Fl.), Amer. J. Physiol. **33**, 397, 1914.
 — (Übersicht), Physiologic. Rev. **4**, 215, 1924.
 GERAUDEL (Flattern u. par. Tach.), Arch. Mal. Cœur **21**, 273, 1928.
 GRIESBACH und v. KAPFF (Kammerflatt. u. Flimm.), Klin. Wschr. 1931, S. 1167.
 HABERLANDT (Theorie), Arch. f. Physiol. **200**, 519, 1923.
 v. HOESSLIN (Kammerflimmern), Klin. Wschr. 1923, 14; 1925, 62.
 HOFMANN F. B. (Chinin), Z. Biol. **71**, 47, 1920.
 JOLLY und RITCHIE (Vorhofflattern), Heart., **2**, 177, 1910/11.
 v. KAPFF (Therapie), Dtsch. med. Wschr. 1922, S. 445.
 KERR und BENDER (Kammerflimmern), Heart **9**, 269, 1921.
 KISCH B. (Kammerflimmern), Z. exper. Med. **24**, 106, 1921.
 LEWIS (Erstbeschreibung), Brit. med. J. 1909 II, S. 1528.
 — (Übersicht), Brit. med. J. 1912, S. 57.
 — und Mitarbeiter (Kreisbewegungstheorie), Heart **7**, 191, 247, 1920; **8**, 193, 341, 361, 1921.
 MANDELSTAMM (Flimmern u. Karotisdruk), Z. klin. Med. **118**, 261, 1931.
 MINES (Kreisbewegungstheorie), J. of Physiol. **46**, 349, 1913.
 NAGL (Kammerflattern), Dtsch. Arch. klin. Med. **178**, 630, 1936.
 NOMURA (spez. Gewebe u. Flimmern), Mitt. med. Fak. Fukuoka **9**, 195, 1924.
 ROTHBERGER (Kritik d. Flimmertheorien), Klin. Wschr. 1922, S. 82; 1923, S. 1407.
 ROTHBERGER und WINTERBERG (Erstbeschreibung), Wien. klin. Wschr. 1909, S. 839.
 — (Kammerflimmern), Z. exper. Med. **4**, 107, 1916.
 SCHERF (Experimente gegen die Kreisbewegungstheorie), Z. exper. Med. **61**, 30, 1928.
 SCHERF und SIEDECK (Fli. eines Vorhofs), Ztsch. klin. Med. **127**, 77, 1934.
 — (Paradoxe Chininwirkung), Ztsch. exp. Med. **96**, 311, 1935.
 SCHWARTZ (Kammerflimmern), Arch. int. Med. **49**, 282, 1932.
 SCHWARTZ und JEZER (Kammerflimmern), Amer. J. med. Sci. **187**, 478, 1934.
 SEMERAU (Übersicht), Erg. inn. Med., **19**, 134, 1921.
 SPÜHLER (Kammerflimmern), Z. klin. Med. **129**, 693, 1936.
 WINTERBERG (Übersicht, Literatur!), Handb. d. Physiol. **7** II, 1926. S. 663.

Tachykardien.

Man teilt die Tachykardien zweckmäßig in die Sinustachykardien und die paroxysmalen Tachykardien ein. Bei den paroxysmalen Tachykardien werden dann wieder drei Untergruppen unterschieden.

Sinustachykardien.

Bei den Sinustachykardien, die zu den häufigsten Tachykardieformen gehören, besteht nur eine Beschleunigung des normalen Sinusrhythmus. Sie treten beim raschen Gehen, bei körperlicher Arbeit auf; man findet sie bei fiebernden Kranken,¹ bei Vergiftungen (Atropin,

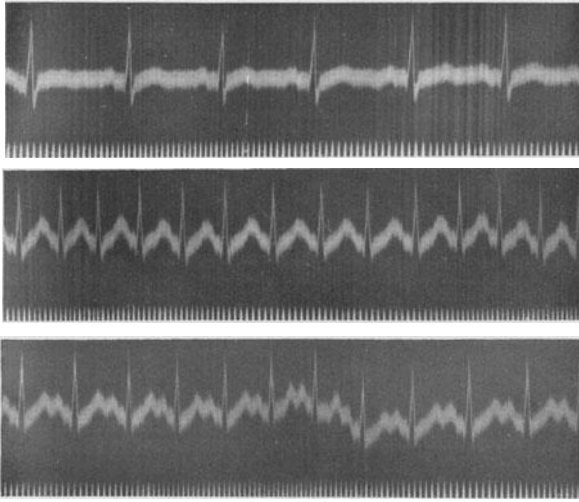


Abb. 111 (Abltg. II). Oben Ekg in Ruhe, in der Mitte eine Sinustachykardie nach 5 Minuten langem Stehen, unten nach der Injektion von Atropin.

Adrenalin), sie sind ein häufiges Symptom bei Hyperthyreosen und Herzneurosen, bei labilem vegetativem Nervensystem. Es gibt Infektionskrankheiten, scheinbar harmlose Erkältungen, bei denen die Patienten nach dem Abklingen aller Krankheitszeichen noch Wochen hindurch eine sehr beschleunigte Herzstätigkeit aufweisen.

Die Sinustachykardien bedeuten nicht immer eine harmlose Pulsbeschleunigung. Wohl liegt die Herzfrequenz meistens zwischen 100 und 120; sie kann aber auch auf 150 und 180 ansteigen und sogar 200 erreichen. Übersteigt die Minutenfrequenz einer Tachykardie 200, dann kann eine Sinustachykardie gewöhnlich ausgeschlossen werden, dann handelt es sich um eine der paroxysmalen Tachykardien. Es ist verständlich, daß bei so hohen Frequenzen Kreislaufstörungen auftreten können. Außerdem

¹ Die Herzfrequenz nimmt für jeden Temperaturgrad um 8—10 Schläge zu.

kommt den Sinustachykardien auch die Eigenschaft zu, bei Lagewechsel des Kranken, bei Änderungen der Körperlage, schon bei leichtester Anstrengung eine deutliche Beschleunigung zu zeigen. So kann man bei einer Hyperthyreose oder Herzneurose in ruhiger Bettlage eine Minutenfrequenz von 120, im Stehen aber von 180 Herzschlägen pro Minute finden. Diese außerordentliche Labilität des Pulses, seine Beeinflußbarkeit durch Anstrengung und durch Erregung, die für eine Sinustachykardie charakteristisch ist, vermindert die Leistungsfähigkeit des Kranken im hohen Grade.

Die Ekge der Abb. 111 wurden bei einem Falle von Herzneurose geschrieben. Die obere Kurve (Abb. 111 a) zeigt in ihrem Anfangsteile eine Sinustachykardie mit einer Minutenfrequenz von 140 Schlägen.

Abb. 111 b zeigt — nach 5 Minuten langem, ganz ruhigem Stehen — eine starke Herzbeschleunigung. Die Minutenfrequenz beträgt 187! Durch die Tachykardie ist die Diastole so kurz geworden, daß die P-Zacken im T des vorausgehenden Schlages versteckt sind.

Aus Abb. 111 c geht hervor, daß die Herzbeschleunigung nach einer subkutanen Injektion von $\frac{1}{2}$ mg Atropin nur 162 beträgt.

Das *Ekge* der Sinustachykardien zeigt das Bild einer beschleunigten Herztätigkeit mit normalem Erregungsursprung. Die Kammerkomplexe haben die dem Kranken sonst eigene Form; sie sind, wenn die Tachykardie einen Gesunden befällt, normal gebaut, sie können abnorm aussehen, wenn außer der Sinustachykardie sonst noch eine intraventrikuläre Leitungsstörung besteht. Differentialdiagnostische Schwierigkeiten entstehen dann, wenn bei höheren Frequenzen die Kammerdiastolen

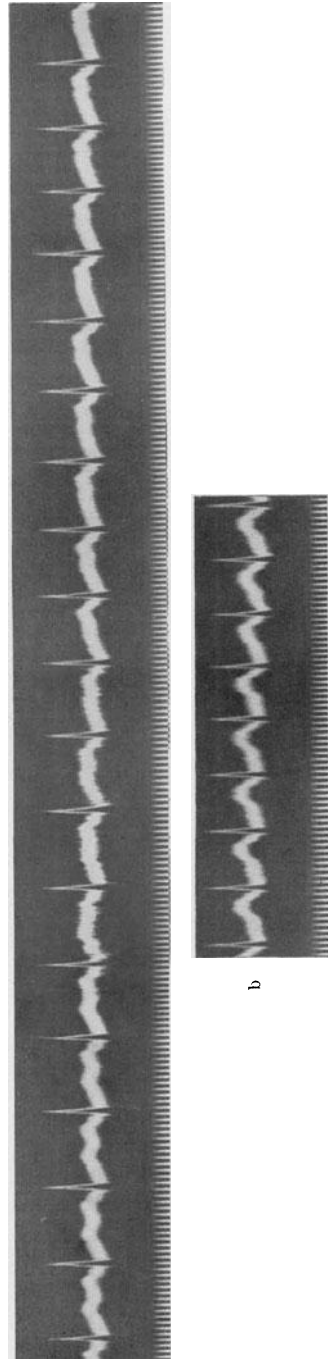


Abb. 112a und a (Abtfg. II). Durch Amylnitritinhalation hervorgerufene Sinustachykardie; mit zunehmender Verkürzung der Diastole rückt das P in das vorangehende T hinein.

immer kürzer werden und darum die P-Zacken immer mehr in das T des vorangehenden Schlages hineinrücken und sich schließlich darin verstecken.

So sehen wir in Abb. 112a eine bei einem Gesunden durch Inhalation von Amylnitrit hervorgerufene Sinustachykardie, die immer frequenter wird. Man sieht deutlich die zunehmende Verschmelzung von T mit P, bis schließlich (in Abb. 112 b) beide Zacken voneinander nicht mehr zu trennen sind (s. Abb. 111 b). Verwechslungen mit anderen Tachykardieformen sind besonders dann möglich, wenn der Patient mit der voll entwickelten Sinustachykardie zu uns kommt. Davon wird später noch die Rede sein.

Einteilung der paroxysmalen Tachykardien.

Die *paroxysmalen Tachykardien* unterscheiden sich von den Sinustachykardien durch den plötzlichen Beginn und das plötzliche Ende; sie beginnen ruckartig und hören auch ruckartig auf, so plötzlich, wie wenn

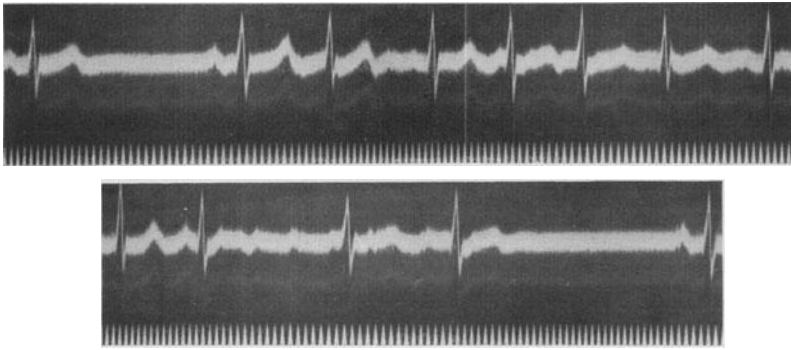


Abb. 113. Beginn und Ende eines Anfalles von paroxysmalem Vorhofflimmern.

ein Licht auf- und abgedreht wird. Über einen plötzlichen Beginn von Herzklopfen wird wohl auch manchmal bei der Sinustachykardie berichtet. Man denke an das Herzklopfen beim Erschrecken. Immer klingt aber eine Sinustachykardie, im Gegensatz zur paroxysmalen Tachykardie, langsam ab. Eine Sinustachykardie bei Hyperthyreosen, Neurosen, nach Infektionskrankheiten verschwindet erst nach Wochen, es dauert Minuten, bis eine Tachykardie nach Anstrengung abklingt.

Wir unterscheiden drei Hauptformen von paroxysmalen Tachykardien. 1. Das paroxysmale Flattern und das paroxysmale Flimmern. 2. Die paroxysmale Kammertachykardie und 3. die paroxysmale Vorhofftachykardie. Über andere, sehr seltene Formen (atrioventrikuläre Tachykardien) wird an anderer Stelle gesprochen.

Das paroxysmale Flattern und das paroxysmale Flimmern.

Es handelt sich um recht häufige Zustände. Diese, im vorigen Kapitel besprochenen Störungen treten nicht immer für längere Dauer auf und bleiben nicht immer so lange bestehen, bis sie nach langer Zeit spontan

oder durch die Therapie verschwinden. Sie sind häufig nur kurze Zeit, für Sekunden, Minuten oder Stunden vorhanden. Da diese Anfälle *plötzlich* anfangen und *plötzlich* enden, da sie gewöhnlich mit höheren Kammerfrequenzen einhergehen, kann man von Anfällen von paroxysmalen Tachykardien sprechen. Die Beschwerden des Kranken, die Folgen für den Kreislauf sind dieselben wie bei den anderen Formen der paroxysmalen Tachykardien.

Berichtet uns der Kranke, daß seine Anfälle von plötzlichem Herzjagen mit unregelmäßiger Herz Tätigkeit einhergehen, dann ist die Vermutungsdiagnose paroxysmales Vorhofflimmern schon anamnestisch zu stellen. Besonders häufig treten solche Anfälle bei älteren Kranken mit Koronarsklerose auf. Man findet sie aber auch bei Jugendlichen, die außerhalb der Anfälle jahrzehntelang ohne Beschwerden und ohne Zeichen einer organischen Herzerkrankung bleiben.

Abb. 113 zeigt den plötzlichen Beginn und das plötzliche Ende eines Anfalles von paroxysmalem Vorhofflimmern. Der Anfall beginnt mit einer Vorhof-Extrasystole im T des zweiten Normalschlages (s. S. 170). Die P-Zacken verschwinden, in den längeren Diastolen werden die unregelmäßig gebauten F-Wellen sichtbar. Das Aussehen der Anfangsschwankungen, viel deutlicher aber noch die Form der T-Zacken, ändern sich durch die Summation mit den F-Wellen dauernd.

In Abb. 114 sind drei kurze, nur wenige Sekunden anhaltende Anfälle von paroxysmalem Flimmern-Flattern zu sehen. Einige Vorhofreize sind — infolge ihres vorzeitigen Auftretens — ganz abnorm zur Kammer geleitet.

In Abb. 115 ist ein kurzes Kurvenstück zu sehen, das *während* eines Anfalles von paroxysmalem Flimmern aufgenommen wurde. Die Kammer schlägt so rasch (annähernd 180mal in der Minute), daß die Unterschiede in der Länge der einzelnen Diastolen (die Arrhythmie) sehr gering sind. Infolge der Kürze der Diastolen sind die F-Wellen nicht auszunehmen. Die wechselnde Form der Kammerkomplexe (hauptsächlich der T-Zacken) beweist auch hier, daß sie sich mit unregelmäßigen F-Wellen summieren, daß Vorhofflimmern vorliegt.

Geht das paroxysmale Flimmern mit niedrigen Kammerfrequenzen einher, dann braucht es ebensowenig eine Behandlung wie das Dauerflimmern. Es wird vom Kranken oft nicht einmal empfunden.




Abb. 114. Sehr kurze und gehäufte Anfälle von paroxysmalem Vorhofflattern und -flimmern.

Die paroxysmalen Vorhof- und Kammer-Tachykardien.

Bei der Besprechung der Extrasystolen wurde hervorgehoben, daß sie manchmal nicht vereinzelt, sondern in größeren Gruppen, „gehäuft“ auftreten und daß sie dann in der Regel in kurzen Abständen aufeinander-

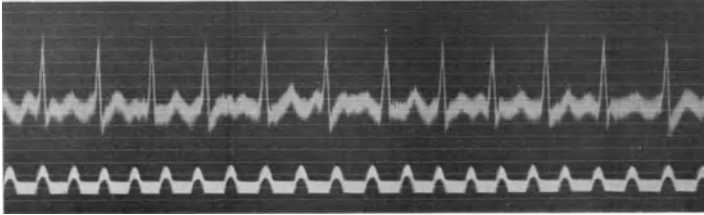


Abb. 115 (Abtlg. II). Vorhofflimmern mit sehr hoher Kammerfrequenz.

folgen (s. Abb. 82 und 88). Treten einmal nicht 5 oder 10, sondern 500 oder viel, viel mehr Extrasystolen in einer ununterbrochenen Reihe auf, so sprechen wir von einer paroxysmalen Tachykardie, und zwar von einer Vorhoftachykardie, wenn Vorhof-Extrasystolen, von einer Kammertachykardie, wenn Kammer-Extrasystolen aufeinanderfolgen.

Es handelt sich also bei der paroxysmalen Vorhof- und Kammertachykardie um nichts anderes als um eine längere Kette von Extra-

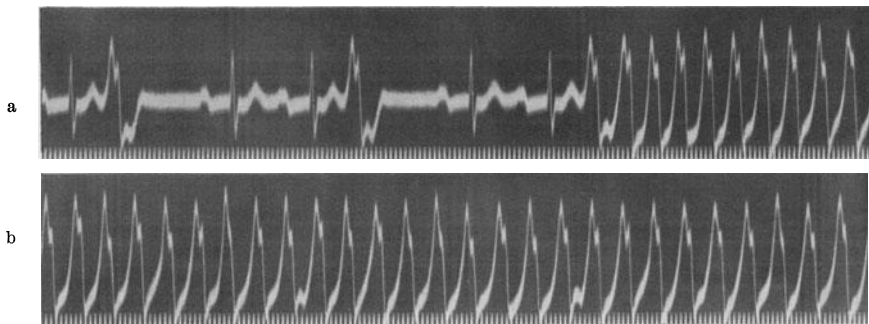


Abb. 116. Vereinzelte Kammer-Extrasystolen und Beginn einer paroxysmalen Kammertachykardie. Die Überleitungszeit der Sinusschläge ist auf 0,26 Sek. verlängert.

systolen. Wenn man von einer paroxysmalen Tachykardie schlechtweg spricht, so meint man gewöhnlich eine dieser beiden Formen.

Das Elektrokardiogramm der paroxysmalen Kammertachykardien.

Bei der paroxysmalen Kammertachykardie ist die Diagnose aus dem Ekg meistens verhältnismäßig leicht. Man sieht eine Kette von abnormen Anfangs- und Endschwankungen, denen kein P in kurzem Abstände vorausgeht.

In Abb. 116a zeigen die ganz normal geformten Sinusschläge eine auf 0,26 Sekunden verlängerte Überleitungszeit. Zunächst treten zwei

einzelne Kammer-Extrasystolen auf. Zwischen dem QRS und dem T der Extrasystolen ist das blockierte P des Sinusrhythmus deutlich zu sehen. Am Ende der Kurve in Abb. 116a tritt eine paroxysmale Kammertachykardie auf; wir sehen eigentlich nur eine Kette von Kammer-Extrasystolen. In Abb. 116b, welche die Fortsetzung von 116a darstellt, können wir die P-Zacken des während der Tachykardie ruhig weiterarbeitenden Sinusrhythmus an wenigen Stellen erkennen. So ist wahrscheinlich in der R-Zacke der 7. Extrasystole und in der O-Linie zwischen der 9. und 10. Extrasystole ein P versteckt.

Die Form der QRS-Komplexe wechselt je nach dem Ausgangspunkte der Tachykardie und der dadurch veranlaßten Erregungsausbreitung in jedem einzelnen Falle. Wie die einzelnen Kammer-Extrasystolen, werden auch die Extrasystolenreihen der Kammertachykardie in der Regel nicht auf den Vorhof zurückgeleitet, so daß bei einer Kammertachykardie eigentlich immer ein Vorhof-Kammerblock besteht. Die

Vorhöfe schlagen regelmäßig in normaler Weise unter der Herrschaft des Sinusknotens, man kann jedoch die P-Zacken nur selten in dem Ekg an verschiedenen Stellen versteckt sehen, da die kleinen P-Zacken im QRS und im T der Extrasystole verlorengehen.

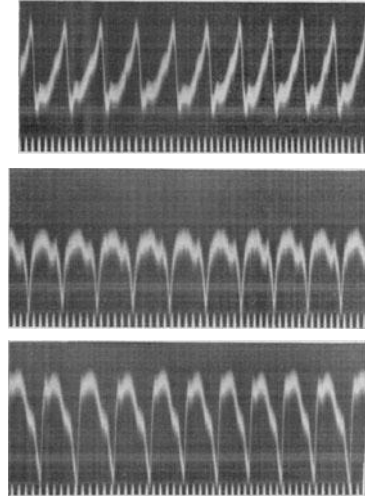


Abb. 117. Paroxysmale Kammertachykardie.

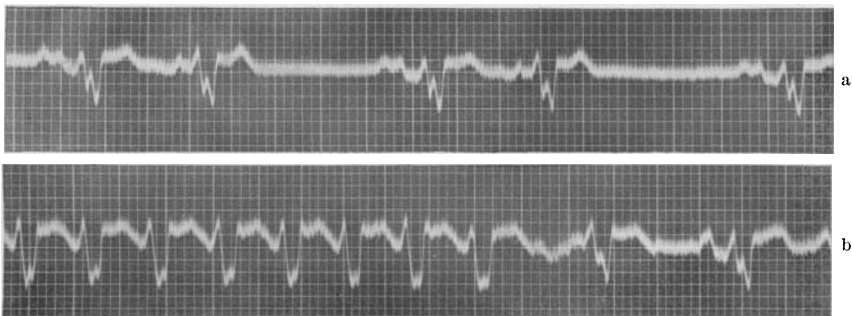


Abb. 118. Vorhofbigeminie (a) und Ende eines Anfalles von paroxysmaler Vorhoftachykardie (b) bei einem Falle von intraventrikulärer Leitungsstörung.

Die Kammerfrequenz bei der paroxysmalen Kammertachykardie ist verschieden hoch. Sie kann die Frequenz des bestehenden normalen Rhythmus nur um weniges übertreffen, es gibt aber auch Minutenfrequenzen von 250 und darüber. In solchen Fällen wird sehr oft von

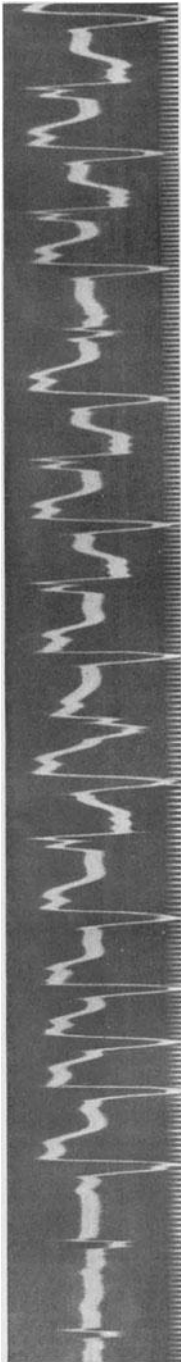


Abb. 119. Paroxysmale Kammertachykardie mit wechselnden, zum Teil alternierenden Extrasystolenformen nach Digitalis.

Kammerflattern gesprochen (s. S. 153). Die Kammertachykardien sind meistens regelmäßig. Es wurde wohl behauptet, daß sie Unregelmäßigkeiten zeigen, die schon auskultatorisch feststellbar sind. Nachprüfungen haben aber die Unrichtigkeit dieser Angaben erwiesen (MACKINNON).

Abb. 117 zeigt kurze Kurvenabschnitte eines Falles von paroxysmaler Kammertachykardie in allen Ableitungen. Wir sehen wieder sehr rasch aufeinanderfolgende abnorme Kammerkomplexe. Die Minutenfrequenz beträgt nahezu 300. Die Diagnose Kammertachykardie wurde auch durch die Beobachtung erhärtet, daß nach dem Abklingen der Anfälle ein ganz normales Ekg bestand, das von einzelnen Kammer-Extrasystolen unterbrochen wurde, die — wie in Abb. 116 — dasselbe Aussehen zeigten, wie die Extrasystolen, aus denen sich die Tachykardie zusammensetzt.

Ebenso wie in seltenen Fällen *einzelne* Kammer-Extrasystolen oberhalb der Teilungsstelle des Bündels entspringen können und sich dann normal in der Kammer ausbreiten, kann manchmal auch eine Kammertachykardie bei einem so hohen Reizursprung aus normal gebauten QRS-Komplexen zusammengesetzt sein. Die Abgrenzung von Vorhofftachykardien und von atrioventrikulären Tachykardien ist dann schwer. Andererseits kann manchmal das Vorliegen einer Kammertachykardie dadurch vorgetäuscht werden, daß bei einer Vorhofftachykardie durch die hohe Frequenz infolge von Ermüdung der Leitungsbahnen, die Kammerschläge abnorm aussehen, da die Erregung sich dann abwegig in der Kammer ausbreitet, oder dadurch, daß eine Vorhofftachykardie bei einem Falle auftritt, bei dem eine intraventrikuläre Leitungsstörung besteht.

Abb. 118a zeigt eine Vorhof-Bigeminie. Die Kurve stammt von einem Mitralvitium mit Myokardschädigung (Myo-Perikarditis). Die P-Zacken des Normal-schlages sind verbreitert und verdoppelt. Nach jedem Normal Schlag tritt eine Vorhof-Extrasystole auf. In der unteren Kurve (Abb. 118b) ist das spontane Ende einer paroxysmalen Vorhofftachykardie zu sehen. Nunmehr, da die Vorhof-Extrasystolen so rasch aufeinanderfolgen, sind die P-Zacken nicht mehr deutlich wahrzunehmen. Würde man das Ekg nur während des Anfalles schreiben können, so wäre man

geneigt, wegen der raschen Aufeinanderfolge abnormer Kammerkomplexe eine Kammertachykardie anzunehmen.

Bei der Besprechung der Kammer-Extrasystolen und der Bigeminien wurde die wichtige Tatsache hervorgehoben, daß eine Formverschiedenheit der Extrasystolen, ein ständiger Wechsel ihres Aussehens, ihrer Ausschlagsrichtung, von Aufspaltung und Verbreiterung dafür spricht, daß eine Myokarderkrankung vorliegt; nicht selten ruft nicht die Myokarderkrankung allein, sondern eine Digitalisbehandlung bei einem erkrankten Herzen diese Extrasystolen hervor. Bei manchen Fällen können sich diese Extrasystolen (etwa durch Fortsetzung einer Digitalisbehandlung) häufen, so daß man eine Kette von Extrasystolen mit ständig wechselndem Aussehen findet. Manchmal sieht man auch ein Alternieren von zwei Formen. Diese Tachykardien werden auch terminale Tachykardien genannt, da sie oft erst kurz vor dem Tode auftreten. Wurde die Tachykardie durch eine Digitalisbehandlung hervorgerufen, so kann sie bei rechtzeitiger Unterbrechung der Therapie und durch eine Chininbehandlung verschwinden.

In Abb. 119 ist ein typisches Beispiel für eine solche Kammertachykardie zu sehen. Sie war bei einem schwer dekompensierten Mitralvitium aufgetreten, das mit kleinen Digitalisdosen ($3 \times 0,05$ g täglich) behandelt worden war. Die Kammerkomplexe sind anfänglich gleichgeformt, sie treten aber — im Gegensatze zu den anderen Kammertachykardien — in unregelmäßigen Intervallen auf. Nach der fünften Extrasystole sind verschieden geformte Kammerkomplexe zu sehen und bald alternieren zwei Extrasystolenformen dauernd miteinander.

Das Elektrokardiogramm der paroxysmalen Vorhofftachykardien.

Auch die paroxysmalen Vorhofftachykardien sind aus einer Kette von Extrasystolen zusammengesetzt. Das Aussehen der P-Zacken kann — wie bei den einzelnen Extrasystolen — verschieden sein. Sehr häufig sind negative P-Zacken, sie können aber auch positiv, aufgesplittert, verbreitert sein. Auch die Frequenz der Tachykardien kann in jedem Falle verschieden sein. Es gibt auch hier Tachykardien, die nur um wenig rascher sind als der Sinusrhythmus des betreffenden Falles und es gibt Tachykardien mit sehr hohen Minutenfrequenzen. Auch bei den frequenten Vorhofftachykardien können, wie beim Flattern, Leitungsstörungen zwischen Vorhof und Kammer auftreten, da das A.V.-System sehr frequente Reize nicht leiten kann. Man findet die verschiedensten Formen des partiellen Blocks. Auch intraventrikuläre Leitungsstörungen können vorkommen, so daß die Schläge durch Ermüdung der Leitungsbahn ganz abwegig in der Kammer geleitet werden und breite, ganz abnorme QRS-Komplexe auftreten. Diese Tachykardien können dann so aussehen, wie Kammertachykardien. Verwechslungen sind nicht selten. Man muß immer — wie bei den einzelnen Extrasystolen — sich um die Feststellung bemühen, ob den Kammerschlägen P-Zacken vorangehen oder nicht.

Abb. 120 zeigt in den drei oberen Kurven eine paroxysmale Vorhofftachykardie in den drei Ableitungen. Die Frequenz beträgt nur 127. Daher kommt es, daß die — in allen Ableitungen — negativen P-Zacken




Abb. 120a—d. Paroxysmale Vorhofftachykardie; in d eine Vorbifigeminie und Beginn eines neuen Anfalles.

sehr gut unmittelbar nach den T-Zacken des vorausgehenden Schrages wahrnehmbar sind. In der unteren Kurve (Abb. 120d) sieht man nach den ersten zwei Normalschlägen je eine einzelne Vorhof-Extrasystole.

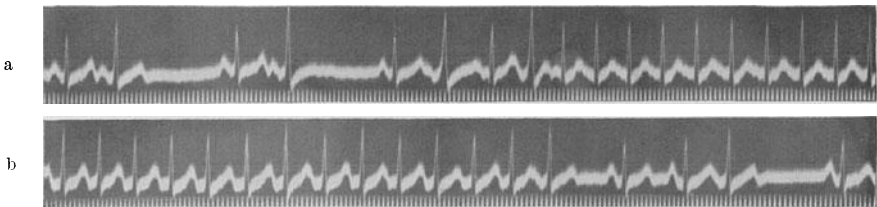


Abb. 121. Beginn und Ende eines Anfalles von paroxysmaler Vorhofftachykardie. Vor und nach dem Anfalle treten Vorhof-Extrasystolen auf, die in der Kammer abwegig geleitet werden.

Nach dem dritten Normalschlag beginnt ein neuer tachykardischer Anfall. Das Ekg stammt von einem Mitralvitium. Deshalb die Rechtsform der Kammerkomplexe.

In Abb. 121a ist der Beginn, in Abb. 121b das Ende eines Anfalles von paroxysmaler Vorhofftachykardie zu sehen. Ein ansehnliches Kurven-

stück zwischen Abb. 121 a und b ist weggeschnitten worden. Die Frequenz beträgt rund 200, so daß die P-Zacken im T des vorausgehenden Schläges versteckt sind. Vor und nach der Tachykardie besteht eine Vorhof-Bigeminie, die sehr früh einfallenden Vorhof-Extrasystolen sind abwegig geleitet.

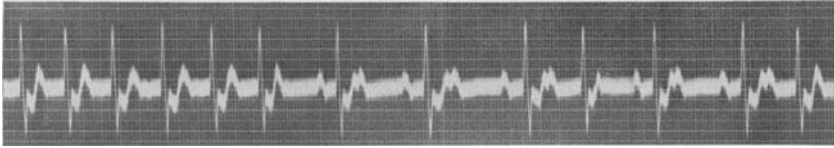

Abb. 122 (Abltg. II). Paroxysmale Vorhoftachykardie mit Leitungsstörung zur Kammer.

In Abb. 122 besteht eine paroxysmale Tachykardie mit einer Frequenz von 125 Schlägen in der Minute. Das P der Extrasystolen ist im T der vorausgehenden Kammerschläge versteckt. Bei den ersten Schlägen besteht eine verlängerte Überleitungszeit, dann tritt vorübergehend ein 2:1-Block und ein periodischer Systolenausfall auf (s. S. 202). Diese Leitungsstörungen zwischen Vorhof und Kammer waren im Verlaufe einer Digitalisbehandlung aufgetreten. Am nächsten Tage verschwand die Tachykardie und machte einem normalen Sinusrhythmus Platz.

Abb. 123 zeigt Kurvenabschnitte von vier verschiedenen Fällen von paroxysmaler Tachykardie. Die 1. Kurve stammt von einer paroxysmalen Vorhoftachykardie, ebenso die 2.; die 3. und 4. Kurve von Fällen von Vorhofflattern mit 2:1-Block. Das Flattern ist nur in der 4. Kurve leicht zu erkennen, da man gerade vor dem Kammerkomplex noch den Beginn einer F-Welle sieht. Abb. 123c gleicht aber weitgehend den Kurven in Abb. 123a und b. Die leichte Senkung des Zwischenstückes in Abb. 123c kann Folge der

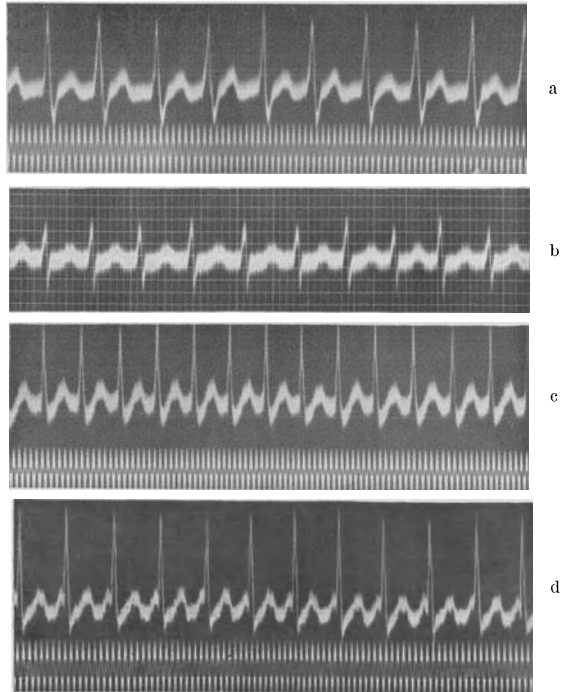


Abb. 123a—d. a und b zeigen eine paroxysmale Vorhoftachykardie; c—d stammen von Fällen mit Vorhofflattern.




Abb. 124. Die obere Kurvenreihe zeigt Vorhofflattern mit 2:1-Block in allen Ableitungen. Die sichere Unterscheidung von einer paroxysmalen Vorhofflattertachykardie war erst durch einen Karotidruck (untere Kurve) möglich.

Tachykardie, aber auch Folge einer Myokardschädigung sein; dann müßte man diese Senkung auch nach Aufhören der Tachykardie bei den normalen Sinusschlägen finden.

Eine sehr häufige Schwierigkeit für die Diagnose ergibt sich dann, wenn die paroxysmale Vorhofflattertachykardie eine gewisse Frequenz überschreitet, da dann die Diastole sehr kurz wird und — wie schon bei den Sinustachykardien beschrieben wurde — die P-Zacken der Extrasystolen in den T-Zacken des vorausgehenden Schlages versteckt sind. Es treten dann Kurven auf, wie wir sie in Abb. 123 a und b sehen; sie gehören zu den häufigsten Bildern, die man in der Klinik bei paroxysmaler Vorhofflattertachykardien sieht.

Registriert man in den drei Ableitungen ein solches Tachykardie-Ekg, dann kann aus dem Ekg allein nicht sofort entschieden werden, ob eine Sinustachykardie, eine paroxysmale Vorhofflattertachykardie oder ein Flattern vorliegt. Man muß zugeben, daß Abb. 112 b (eine durch Amylnitrit-Inhalation hervorgerufene Sinustachykardie), Abb. 121 (eine sichere paroxysmale Vorhofflattertachykardie) und Abb. 123 c und d (Vorhofflattern mit 2:1-Block) einander zum Verwechseln ähnlich sehen. In allen drei Fällen sehen wir schlanke, normal geleitete Kammerkomplexe und normale T-Zacken, in denen ein P oder eine Flatterwelle versteckt sein kann, aber nicht sein muß.

In ganz seltenen Fällen können auch atrioventrikuläre Tachykardien (vom mittleren Knoten ausgehend) oder Kammer-tachykardien (oberhalb der Teilungsstelle des Hischen Bündels entspringend) dasselbe Bild zeigen.

Relativ leicht gelingt es, die Sinustachykardie auszuschließen. Das ist sofort möglich, wenn man den plötzlichen Beginn oder das plötzliche Ende eines Anfalles im Ekg registriert oder beobachtet. Das kommt bei Sinustachykardien nie

vor; kommt der Kranke mit einer dauernden, voll entwickelten Tachykardie zur Beobachtung, dann prüft man, ob bei veränderter Körperhaltung oder bei leichter Anstrengung (mehrmaliges Aufsetzen oder Niederlegen im Bette) eine leichte Beschleunigung des Pulses auftritt. Diese Beschleunigung fehlt, wie S. 173 ausgeführt wurde, bei Sinustachykardien nie; bei einer paroxysmalen Vorhofftachykardie oder beim Vorhofflattern beeinflußt eine geänderte Körperhaltung oder eine leichte Arbeit die Frequenz nicht. Wir sehen also, daß auch mit dem Ekg die Diagnose nicht *immer* gestellt werden kann, daß vielmehr oft auch eine Funktionsprüfung dazu notwendig ist.

War nach leichter Arbeit keine Beschleunigung aufgetreten, dann kann Vorhofflattern mit 2:1-Block oder eine paroxysmale Vorhofftachykardie vorliegen. Man kann manchmal durch vermehrte Arbeitsleistung das Auftreten einer Verdopplung der Herzfrequenz erzielen und so Flattern mit Sicherheit nachweisen (S. 165). Bei anderen Fällen verhilft ein Karotidruckversuch zur Unterscheidung. Bei einer Sinustachykardie bleibt er oft ohne Wirkung oder er ruft nur eine vorübergehende Verlangsamung hervor, die nur während des Druckes anhält. Eine paroxysmale Vorhofftachykardie kann während des Karotidruckes aufhören; leichte und vorübergehende Verlangsamungen kommen nicht vor (Abb. 129). Beim Vorhofflattern können während des Druckes durch die Störung der Vorhof-Kammerleitung die Flutterwellen sichtbar werden, da die Kammerkomplexe, die die F-Wellen verdecken, während des Druckes manchmal ausbleiben.

In Abb. 124 ist eine regelmäßige Tachykardie zu sehen, von der sich auf den ersten Blick nicht sagen läßt, ob es sich um eine Sinustachykardie, eine paroxysmale Vorhofftachykardie oder um Vorhofflattern handelt. Die Sinustachykardie ließ sich leicht ausschließen, da auch nach Bewegung die Frequenz unverändert blieb. Durch einen Karotidruck links konnte aber die Vorhof-Kammerleitung gehemmt werden, so daß deutliche Flutterwellen hervortraten (untere Kurve).

Es gibt aber Fälle, bei denen Karotidruck *und* Arbeit die Kurve nicht verändern; dann ist eine Unterscheidung zwischen Vorhofftachykardie und Flattern nicht durchführbar. Wir werden sehen, daß die Therapie bei beiden Zuständen dieselbe ist, so daß der Mangel einer Unterscheidungsmöglichkeit nicht sehr ins Gewicht fällt.

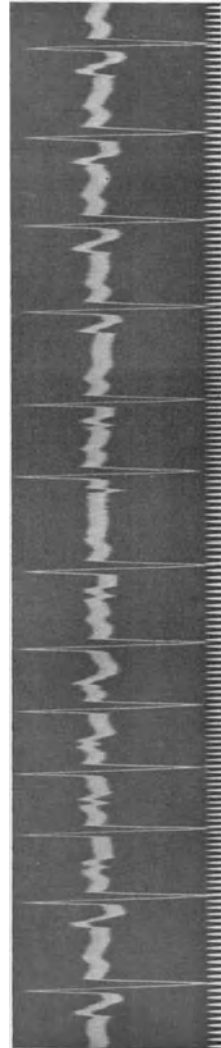

Abb. 125. Vorhofftachykardie mit wechselnden Formen der P-Zacken (häufig Vorstadium von Fimmern).

Ebenso wie bei den Kammertachykardien wechselnde Formen der QRS-Komplexe vorkommen, gibt es auch bei den Vorhofftachykardien eine Abart mit wechselnden Formen der P-Zacken. Zugleich besteht auch hier eine Arrhythmie. So sehen wir in Abb. 125 stets wechselnde Frequenzen und wechselnde Form der P-Zacken. Auch die P—R-Distanz ist dauernd verschieden, sicher aber auch abhängig von der Länge der vorausgehenden Diastole. Diese Tachykardien gehen oft innerhalb kürzerer oder längerer Zeit in Vorhofflimmern über, ebenso wie die entsprechenden Kammertachykardien (Abb. 119) in Kammerflimmern übergehen können.

In Abb. 126 sind kurze Abschnitte aus den Ekgen zweier Fälle zu

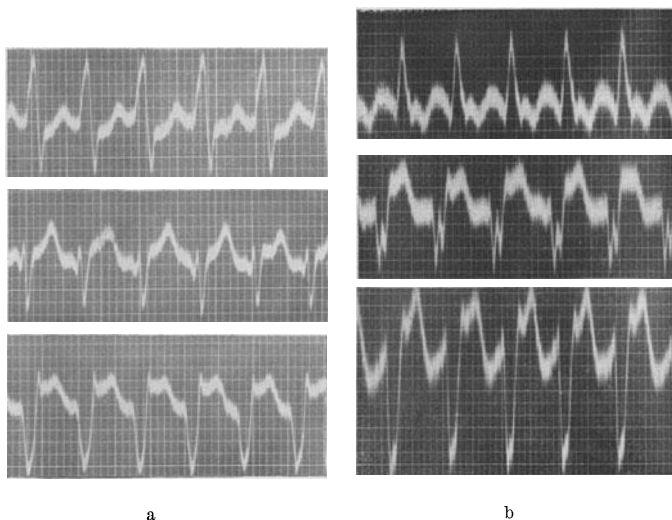


Abb. 126a und b. Zwei Fälle von paroxysmaler Tachykardie. Die Feststellung, welche Tachykardieform vorliegt, ist aus den abgebildeten Ekgen, die allein zur Verfügung standen, unmöglich.

sehen, die nur während der Tachykardie untersucht wurden. Solange man das Ekg außerhalb der Anfälle nicht kennt, ist die Diagnose, welche Tachykardieform hier vorliegt, manchmal nicht möglich. Es kann Vorhofflattern oder eine Vorhofftachykardie bestehen, bei der die Kammerkomplexe durch eine gleichzeitige Myokarderkrankung (organische intraventrikuläre Leitungsstörung) abnorm sind. Der Herzmuskel kann normal sein und die Abnormität der Kammerkomplexe kann bloß Folge der Ermüdung einzelner Verzweigungen des Leitungssystems sein („funktionelle“ intraventrikuläre Leitungsstörung). Es kann aber auch eine Kammertachykardie vorliegen. Bei manchen Fällen gelingt es, eine Kammertachykardie durch den Venenpuls zu erkennen. Die Vorhöfe arbeiten während einer Kammertachykardie ungestört im normalen Sinusrhythmus. In seltenen Fällen erkennt man den langsameren Vorhoffrhythmus schon durch bloße Inspektion, häufig muß man eine Venenpulskurve schreiben.

Abb. 127 stammt von einer paroxysmalen Vorhofftachykardie oder Vorhofflattern (?), bei der zeitweise durch Ermüdung eines Teiles des intraventrikulären Leitungssystems (die Minutenfrequenz beträgt 300) ganz abnorme Kammerkomplexe auftreten, so daß man eine Kammertachykardie annehmen könnte. Wir sehen gerade den spontanen Übergang der normalen Kammerkomplexe in abnorm aussehende. Da die Erregbarkeit der Muskelfasern sich immer wieder ändert, kann die intraventrikuläre Leitung bei solchen Fällen immer wieder abnorm und wieder normal werden. Die Tachykardie, die abnorme Reizbildung im Vorhofe, geht indessen dauernd ungestört weiter.

Behandlung der Sinustachykardien.

Daß eine Sinustachykardie nicht immer eine harmlose Erscheinung ist, wurde schon betont. Sie erreicht ja manchmal sehr hohe Frequenzen und muß deshalb dann dieselben Folgen bringen, wie eine andere Tachykardie

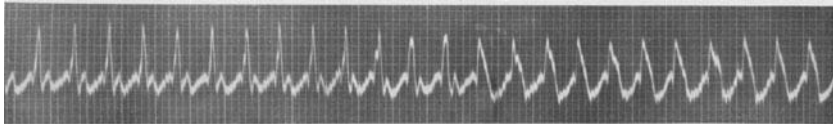


Abb. 127 (Abltg. II). Paroxysmale Vorhofftachykardie (wahrscheinlich Vorhofflattern mit 2:1-Block und intraventrikuläre Leitungsstörung im zweiten Teile der Kurve.

mit dieser Frequenz. Sie bietet auch den Nachteil, daß bei Anstrengung eine weitere, sehr unangenehme Beschleunigung auftritt.

Eine spezielle Behandlung der Sinustachykardie kennen wir nicht. Die viel angewandten und immer von Neuem empfohlenen Digitalis- und Chininpräparate sind selten von Nutzen. Auch nach den größten Digitalisdosen tritt keine Verlangsamung auf und der Kranke hat nur die *unangenehme* Nebenwirkung der Droge zu ertragen. Ganz ähnlich bleibt auch die Chininbehandlung in der Regel wirkungslos. Die einzige rationelle und wirksame Therapie der Sinustachykardie ist die ätiologische Behandlung, die Behandlung des Grundleidens. Die Sinustachykardien nach Infektionen oder Intoxikationen klingen ab, wenn das Grundleiden verschwindet. Bei Hyperthyreosen kann man durch Behandlung der Schilddrüsenüberfunktion, nicht des Herzens selbst, einen Erfolg erzielen. Die Sinustachykardie bei einer Hyperthyreose, die jeder Behandlung trotz, kann auf Joddarreichung (als Vorbereitung zu einem chirurgischen Eingriff) in wenigen Tagen einer langsamen, normalen Herzaktion weichen. Auch bei den Herzneurosen werden wir immer unser Augenmerk auf die Behandlung des ganzen Individuums, nicht aber des Herzens allein, lenken müssen.

Auch bei Fällen von gestauter Mitralstenose ohne Vorhofflimmern, bei denen durch einen von den Vorhöfen ausgehenden Reflex hochfrequente Sinustachykardien vorkommen, bei Myokardschädigungen, Koronarsklerosen mit Sinustachykardien fehlt oft jede verlangsamende Wirkung der Digitalis auf das Herz. Trotz andauernder Digitalisbehand-

lung sinkt die Frequenz nicht unter 100—120 ab. Das sind die Fälle, bei denen das Auftreten von Vorhofflimmern Erleichterung bringt, weil nunmehr durch die Digitalis eine langsame Kammertätigkeit erreicht werden kann.

Behandlung des paroxysmalen Flatterns und Flimmerns.

Die Klinik des Flatterns und Flimmerns (als Dauerzustand) wurde schon ausführlich besprochen. An dieser Stelle muß noch die Behandlung der paroxysmal auftretenden, kurz dauernden Anfälle erwähnt werden. Häufen sich diese, treten sie fast täglich auf, dann gibt man vorbeugend Chinin und versucht mit der kleinst wirksamen Menge auszukommen, die genügt, um die Anfälle zu verhindern. Nur dann, wenn Chinin nicht vertragen wird, geben wir Digitalis, die eine ähnliche, aber weniger sichere Wirkung entfaltet. Kommen aber die Anfälle, wie es meistens der Fall ist, nicht täglich, sondern nur in größeren, ganz unregelmäßigen Abständen, dann ist eine prophylaktische Behandlung von zweifelhaftem Wert. Man behandelt dann am besten den Anfall erst dann, wenn er schon da ist. Man gibt alle 2 Stunden 0,25 Chinidin, bis der Anfall verschwindet. In den meisten Fällen sind nur 2—3 Pulver notwendig. Auch hier wird man in Fällen mit zu großer Chininempfindlichkeit zur Digitalis greifen müssen. Sehr nützlich kann eine intravenöse Strophanthininjektion von 0,00025 g wirken. Sie beseitigt den Anfall in der Mehrzahl der Fälle innerhalb von 30 Minuten.

Sehr wohltuend wird von den meisten Fällen das Auftreten von *Dauerflimmern*, das die paroxysmalen Anfälle früher oder später meistens ablöst, empfunden. Die Patienten haben dann nicht mehr die stete Angst vor den Anfällen und es gelingt dann, mit relativ kleinen Digitalisdosen die Kammertachykardie erfolgreich zu beeinflussen.

Klinik der paroxysmalen Vorhof- und Kammertachykardien.

Die paroxysmalen Vorhof- und Kammertachykardien sind aus Vorhof- oder Kammer-Extrasystolen zusammengesetzt. Es müßte deshalb bei der Besprechung der Klinik und Behandlung dieser Tachykardieform vieles wiederholt werden, das schon im Kapitel Extrasystolie erwähnt wurde.

Auch die Tachykardien sind in ihrer Erscheinungsform und -dauer sehr verschieden, auch sie kommen in jedem Lebensalter vor. Man hat die Tachykardien wiederholt mit der Epilepsie verglichen. Bei beiden Zuständen kann ein einziger Anfall im Leben auftreten, es ist aber auch möglich, daß die Anfälle täglich, sogar täglich mehrmals beobachtet werden. Eine Epilepsie sowohl wie eine Tachykardie kann Folge einer organischen Erkrankung sein, beide Zustände können aber auch „genuin“, ohne irgendeine ersichtliche Ursache auftreten.

Man wird sich bei den Tachykardien immer zunächst bemühen müssen festzustellen, ob eine Vorhof- oder eine Kammertachykardie vorliegt. Die Vorhoftachykardien sind viel häufiger als die Kammertachykardien; sie haben auch eine bessere Prognose. Steigert sich der den Vorhoftachykardien zugrunde liegende pathologische Vorgang, so kann Vorhofflimmern

auftreten, das durchaus nicht gefährlich ist und eine Komplikation bedeutet, die behandelt werden kann. Liegt aber eine Kammertachykardie vor, so ist das Auftreten von Kammerflimmern möglich.

Bei den Kammertachykardien kontrahiert sich die Kammer allein, ohne vorangehende Vorhofaktion. Auf S. 156 wurde schon besprochen, wie wichtig es gerade bei den Tachykardien ist, daß die Vorhöfe in der kurzen Diastole noch rasch durch ihre Kontraktion die Kammerfüllung verbessern. Die Kammertachykardien sind also bei gleicher Frequenz ungünstiger zu beurteilen als die Vorhoftachykardien.

Auch bei den Vorhoftachykardien gibt es zwei verschiedene Typen. Manchmal (bei niedriger Frequenz) kann sich der Vorhof zu einem so frühen Zeitpunkt der Diastole kontrahieren, daß es ihm noch gelingt, das Blut in die Kammer zu pressen. Wir sahen aber, daß bei steigender Frequenz die P-Zacke immer mehr in das vorangehende T hineinrückt, d. h. also, daß sich die Vorhöfe dann schon zu einer Zeit zusammenziehen, da die Kammersystole noch nicht beendet ist. Kontrahieren sich so die Vorhöfe zu einer Zeit, da die Kammern noch im Verkürzungszustande verharren, dann können sie sich nicht in die Kammern entleeren. Da die Einmündungen der großen Venen im Vorhofe nicht durch Klappen geschützt sind (es besteht nur ein nicht sehr vollkommener muskulärer Verschlussmechanismus), kommt es während der Vorhofsystole leicht zur Sprengung dieses Verschlusses und zum Zurückströmen des Blutes in die Venen. Das Blut, das eben in den großen Venen zum Herzen strömte, wird wieder von den Vorhöfen zurückgeschleudert, so daß die Leber sehr rasch anschwillt, die Venenstauung am Hals sofort hochgradig wird. Man nennt diese Superposition der Vorhof- auf die Kammersystole mit WENCKEBACH *Vorhoffpfpfung*. Es ist verständlich, daß bei Tachykardien, bei denen diese Pfpfung besteht, die Prognose viel ungünstiger ist als bei jenen, bei denen sie fehlt. Abb. 112 zeigt deutlich, daß oberhalb einer gewissen Frequenz die Diastole so kurz wird, daß diese Pfpfung auftreten muß. Diese Frequenz liegt um 180 und wurde von WENCKEBACH *kritische Frequenz* genannt. Bei Tachykardien mit niedrigeren Frequenzen *kann* eine Pfpfung auch bestehen, wenn beispielsweise die Überleitung verlängert ist. Bei Vorhoftachykardien mit der Frequenz von 180 und darüber besteht sie *immer*.

Bei einer Tachykardie muß also die Art (Vorhof- oder Kammertachykardie), dann die Frequenz und bei Vorhoftachykardien das Vorliegen einer Vorhoffpfpfung untersucht werden; all das ist für ihre Beurteilung wichtig.

Wesentlich ist auch die Feststellung, wie oft die Anfälle auftreten und von welcher Dauer sie sind. Sie kommen bei dem einen in jahrelangen Intervallen, bei dem anderen fast täglich, bei manchen Patientinnen nur während oder vor der Menstruation, bei anderen Kranken (wie die Extrasystolen) nur bei einer starken Obstipation. Sie dauern bei dem einen Minuten, bei dem anderen Stunden, Tage, sogar Wochen! Jeder Fall zeigt andere Verhältnisse. Die Beurteilung ist leicht, wenn der Patient mit einer langen Anfallsanamnese zu uns kommt und uns über alle Einzelheiten Auskunft geben kann. Man wird dann durch genaue Befragung über An-

fallshäufigkeit und -dauer Auskunft bekommen können. Anders liegen aber die Dinge, wenn der Kranke zu uns in oder *nach* einem *ersten* Anfall kommt. Dann wird eine Prognose nur mit großer Vorsicht gestellt werden dürfen. Man wird damit gewöhnlich etwas zuwarten, bis die Beobachtung ein Urteil erlaubt.

Dasselbe gilt für die Beurteilung der Bedeutung der Tachykardien. Berichtet der Kranke über seit Jahren bestehende Anfälle und ergibt die Untersuchung einen normalen Herzbefund, so wird man — wie bei den Extrasystolen — sogleich die Tachykardie als etwas harmloses, nur als unangenehme, funktionelle Störung ansehen dürfen. Sehen wir aber den Kranken im ersten oder kurz nach dem ersten Anfall, dann werden wir ihn auch bei negativem Ergebnis der ersten Untersuchung eine Zeitlang beobachten müssen, da die Tachykardie das erste und das einzige Zeichen einer organischen Myokarderkrankung sein kann.

So kann eine paroxysmale Kammertachykardie, früher als jedes andere Zeichen, eine Koronarsklerose, eine chronische Myokarditis, eine diphtherische Muskelschädigung anzeigen; seit der Zunahme der Koronarthrombosen treten auch die Kammertachykardien häufiger auf als früher. Findet man Tachykardien mit wechselnder Form, so ist, wie erwähnt, immer eine organische Herzerkrankung anzunehmen. Es muß auch an eine Digitaliswirkung gedacht werden. Vorhofftachykardien mit wechselnden P-Zacken sind immer Folge einer organischen Erkrankung, nie einer Digitalistherapie. Sie gehen meistens in Flimmern über.

Die meisten Kranken, die an paroxysmaler Tachykardie leiden, fühlen den plötzlichen ruckartigen Beginn und das plötzliche Ende der Anfälle so deutlich, daß man durch einige Fragen diese Form von anderen Arten des Herzklopfens unterscheiden kann. Es gibt allerdings auch Patienten, die weniger klare Angaben machen und die trotz des bestehenden Herzjagens kein Herzklopfen verspüren, sondern nur die Folgeerscheinungen des Herzklopfens empfinden. Prämonitorische Zeichen, die den Beginn eines Anfalles anzeigen, sind selten.

Eine recht häufige Begleiterscheinung der paroxysmalen Tachykardien sind anginöse Schmerzen. Bei der Besprechung der Folgeerscheinungen der Tachykardie beim Vorhofflimmern, wurde erwähnt, daß bei frequenter Tachykardie eine Verminderung des Minutenvolumens, manchmal auf weniger als die Hälfte, eine Senkung des Blutdruckes, eintritt. Da der Herzmuskel bei erhöhter Frequenz sehr viel mehr O_2 braucht als bei langsamer, ruhiger Arbeit, muß diese Frequenzerhöhung auch zu einer Verminderung der Herzdurchblutung im Vergleich zur Herzleistung führen. Diese Durchblutungsverminderung ruft Schmerzen hervor, die alle Grade zwischen leichtem Brennen und Druck bis zum heftigsten Angina pectoris-Anfall zeigen können (s. S. 96).

Die Verwechslung von Angina pectoris-Schmerzen bei Koronarthrombose mit Angina pectoris-Schmerzen bei paroxysmalen Tachykardien ist nicht selten. Bei beiden Zuständen tritt mitten aus vollstem Wohlbefinden ohne ersichtliche Ursache ein schwerer, stundenlang anhaltender Schmerz auf.

Die mit Einsetzen des Anfalles auftretende Verminderung des Schlagvolumens, die starke Blutdrucksenkung kann auch zu Schwindel und zu Schwächezuständen Anlaß geben. Anfälle von Bewußtlosigkeit sind im Kapitel ADAMS-STOCKES besprochen (S. 222).

Die rasch eintretende Stauung *vor* dem Herzen und die damit verbundene akute Leberschwellung haben *Erbrechen* im Gefolge, über das von manchen Kranken besonders geklagt wird, während die anderen Beschwerden in den Hintergrund treten.

Ein eigenartiges, noch wenig erforschtes Begleitsymptom der paroxysmalen Tachykardien ist die *Urina spastica*. Die Kranken geben an, auffallend große Mengen hellen, wasserklaren Harns zu entleeren. Diese Harnflut kommt oft gleich zu Beginn, manchmal während des Anfalles, selten erst nach seinem Aufhören. Das Vorhandensein dieses Zeichens stützt die Diagnose, wenn auch zugegeben werden muß, daß die *Urina spastica* auch bei anderen, nervösen Zuständen, bei Störungen im vegetativen Nervensystem vorkommt.

Kontrahiert sich der Vorhof gleichzeitig mit der Kammer, was besonders bei den Kammertachykardien vorkommt, dann treten Pfortpflugschwellen in den Halsvenen auf, die sich als „Klopfen“ den Patienten unangenehm bemerkbar machen,

Ursache der paroxysmalen Tachykardie; Extrasystolen in Paroxysmen.

Die *Entstehung* der paroxysmalen Tachykardien ist nach den vorliegenden Untersuchungsergebnissen bei den meisten Fällen auf eine hochfrequente Reizbildung in einer spezifischen Faser, einem Reizbildungszentrum zurückzuführen, also eine Steigerung desselben Vorganges, der zu den Extrasystolen führt. Auch die paroxysmale Tachykardie wurde wiederholt auf eine Kreisbewegung zurückgeführt und diese Erklärung wurde bis in die jüngste Zeit in vielfach modifizierter Weise vertreten (DE BOER). Für die meisten Fälle hat sie aber gewiß keine Gültigkeit. Man sieht auch vor und nach den Tachykardien immer wieder einzelne Extrasystolen, die alle dieselben Eigenschaften zeigen wie jene, welche die Tachykardie zusammensetzen. Diese Extrasystolen sind aber, wie experimentell gezeigt werden konnte, sicher nicht auf eine Kreisbewegung zurückzuführen. Kurven, die wie Abb. 168 gebaut sind, können durch eine Kreisbewegung nicht erklärt werden.

Bei den bisher besprochenen Formen der paroxysmalen Tachykardien besteht zwischen den kürzer oder länger dauernden Anfällen ein jeweils verschieden langes, manchmal Jahre andauerndes Intervall, in dem das Herz ganz rhythmisch ist oder höchstens vereinzelte Extrasystolen auftreten. Es gibt aber eine Abart der paroxysmalen Tachykardie, die besondere Beachtung erfordert. Es handelt sich um Fälle, bei denen die einzelnen Tachykardieanfalle verhältnismäßig kurz sind, nur wenige Sekunden oder Minuten anhalten. Es folgen ein, zwei Normalschläge und dann gleich wieder eine Tachykardie. Das wiederholt sich dauernd wieder in gleicher Weise. Es gibt kaum zwei, geschweige denn mehrere aufeinanderfolgende Normalschläge, ohne daß Extrasystolen zwischen

sie treten. *Ein* kurzer Anfall folgt auf den anderen, so daß man diese Anfälle mit GALLAVARDIN als *Extrasystolie à paroxysmes tachycardiques* bezeichnet.

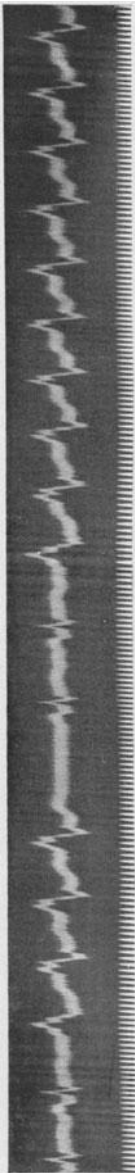


Abb. 128. Kammer-Extrasystolie in Paroxysmen.

Abb. 128 zeigt eine derartige Extrasystolie in Paroxysmen. Auf zwei Normalschläge folgt eine Serie von vier Kammer-Extrasystolen. Nach den folgenden zwei Normalschlägen kommt eine längere Extrasystolenreihe.

Bei anderen Fällen handelt es sich um Vorhof-Extrasystolen.

Bei diesen Kranken ist der abnorme Mechanismus der zu den Extrasystolen und deren Häufung führt, so konstant und hartnäckig im Herzen vorhanden, daß schon der erste oder zweite Normalschlag nach dem Aufhören einer Tachykardie wieder eine neue auslöst. Jeder Normalschlag wirkt als neuer Antrieb, kaum ist seine Wirkung auf das Extrasystolenzentrum abgeklungen, löst der nächste dieselbe Störung aus.

Kranke dieser Art machen zunächst einen sehr guten Eindruck. Da die einzelnen Anfälle nur kurz dauern, nach ihnen immer längere postextrasystolische Pausen zu finden sind, kann sich das Herz erholen und eine Störung, wenigstens zum Teil, ausgleichen. Es zeigt sich aber bald, daß solche Fälle prognostisch viel ungünstiger zu werten sind als die gewöhnlichen paroxysmalen Tachykardien. Gelingt es uns, bei diesen die Anfälle durch eine der S. 191 beschriebenen Maßnahmen zu beseitigen, so können wir damit rechnen, daß bis zu einem nächsten Anfall, der ja nicht unbedingt kommen muß, Beschwerdefreiheit besteht. Bei den Extrasystolengruppen, über die wir jetzt sprechen, liegt die Sache anders. Auch hier bringt die Darreichung von *größeren* Chinidin- oder Digitalisdosen Erfolg, da die Extrasystolen verschwinden und ein Sinusrhythmus auftritt. Vermindern wir aber die Dosierung der verabreichten Medikamente um ein Geringes, so erscheinen die Tachykardieanfänge gleich wieder. Da man aber größere Chinin- oder Digitalisdosen nur kurze Zeit hindurch gefahrlos geben kann und kleinere nicht genügen, sieht man bald ein, daß jede Therapie auf die Dauer machtlos ist, der abnorme Mechanismus am Herzen immer nur vorübergehend unterdrückt wird. Man gibt die medikamentöse Behandlung auf. Der weitere Verlauf ist verschieden. Es gibt Fälle, bei denen diese Tachykardien langsam, oft erst in Jahren abklingen. Die Anfälle werden immer kürzer, es sind zwischen sie immer mehr Normalschläge

eingeschaltet. Ist dies aber nicht der Fall, so wird das Herz durch die stete, jahrelang anhaltende Beschleunigung allmählich Schaden nehmen. Die früher oder später auftretende Dilatation des Herzens führt zu einer re-

lativen Mitral- oder Trikuspidalinsuffizienz, es treten schwerste Stauungen auf, schließlich tritt der Tod ein. Der Anatom findet gesunde Klappen und kein Zeichen einer organischen Muskelveränderung.

Behandlung der paroxysmalen Tachykardien.

Die Behandlung der paroxysmalen Tachykardien gliedert sich in eine Behandlung des Anfalles selbst und in Maßnahmen zur Verhütung weiterer, neuer Anfälle.

Sehen wir den Kranken im Anfalle, so ist es zweckmäßig, nicht gleich zu Medikamenten zu greifen, sondern den Versuch zu machen, durch einen der im folgenden besprochenen Vagusreflexe, die in annähernd 60% der Fälle wirksam sind, den Anfall zu beenden.

Man versucht zuerst den *Karotisdruck*. In früheren Jahren sprach man vom Vagusdruckversuch (WENCKEBACH), da man glaubte, durch Druck auf den Halsvagus und durch direkte Vagusreizung das Herz und das Herzjagen zu hemmen. Die Erfahrung des Experimentators zeigte aber, daß ein Drücken, Zerren und Quetschen des operativ freigelegten Vagusstammes am Halse ganz ohne Wirkung auf die Herz-tätigkeit bleibt (WINTERBERG). Wiederholt wurde darüber berichtet, daß es Fälle gibt, bei denen ein ganz leichter Druck am Halse, der sicher nicht bis auf den tief hinter den Gefäßen liegenden Vagusstamm einwirkt, das Herz hemmt und es zeigte sich, daß auch der Druck bei Patienten wirksam war, bei denen der Vagusstamm auf der betreffenden Seite operativ durchgeschnitten worden war (SCHERF). Von HERING wurde 1923 endgültig nachgewiesen, daß beim sogenannten Vagusdruckversuch keine direkte Vagusreizung in Frage kommt, daß vielmehr ein Reflex vorliegt, der von der Teilungsstelle der Karotis ausgeht.

Vor der Teilung der Karotis in die Carotis externa und interna findet man eine deutliche Erweiterung des Gefäßes, den Sinus caroticus. An dieser Stelle entspringt der „Sinusnerv“, der sich mit dem Nervus glosso-pharyngeus vereint und mit ihm zentral zum Vaguszentrum läuft. Die beiden Vagi stellen dann die zentrifugale Bahn dar. Mechanischer Reiz, Druck auf den Sinus caroticus führen zur Hemmung des Herzens und bringen die Anfälle von paroxysmaler Tachykardie in der Mehrzahl der Fälle zum Verschwinden. Man führt den Druck so aus, daß man in der Höhe des oberen Randes des Schildknorpels die Karotis (vor dem M. sternocleidomastoideus) tastet und sie gegen die Wirbelsäule drückt. Da es beim Druck zu einem sofortigen Herzstillstand kommen kann, führt man ihn immer nur beim liegenden Kranken durch. Man kontrolliert auch zweckmäßig immer gleichzeitig die Herz-tätigkeit. Die Stärke des Druckes muß jedem Falle angepaßt sein. In manchen Fällen genügt ein ganz leichtes Berühren der Haut, bei anderen ist ein recht kräftiger Druck notwendig. Man drückt zweckmäßigerweise dann, wenn der erste Versuch negativ ausfällt, auch etwas höher oder tiefer, weil man gerade die Teilungsstelle der Karotis erreichen muß und der Druck an anderer Stelle wirkungslos ist. Infolge anatomischer Variationen liegt die Teilungsstelle der A. carotis bei manchen Menschen höher oder tiefer.




Abb 129a und b; a zeigt den Beginn einer paroxysmalen Vorhofftachykardie. In b ist das Ende eines Anfalles (durch Karotisdruk) abgebildet.

In Abb. 129a besteht zunächst ein regelmäßiger Sinusrhythmus mit einer auf 0,28 verlängerten Überleitungszeit. Im T des siebenten Normalschlages ist eine Vorhof-Extrasystole versteckt, welche eine paroxysmale Vorhofftachykardie einleitet. Abb. 129b zeigt, wie die Tachykardie durch einen Karotisdruk (rechts) behoben wird. Solange nur ein leichter Druck ausgeübt wurde, blieb die Tachykardie weiter bestehen; sobald der Druck ein wenig verstärkt wurde, hörte sie auf. Da der Druck auf den Sinus caroticus dann noch einige Zeit fortgesetzt wurde, steht das Herz nach dem Aufhören der Tachykardie noch eine Zeitlang still. Dann treten zwei A.V.-Schläge (ohne P) auf und endlich wieder ein normaler Sinusrhythmus. Die Überleitungszeit ist nach der langen Pause, durch die bessere Erholung des Reizleitungssystems, kürzer. Auf der weißen Linie oben (Reizsignal) ist das Aufhören des Karotisdruks markiert.

Der Druck ist meistens rechts wirksam. Es gibt aber Fälle, bei denen er auch links oder sogar *nur* links gelingt. Er ist gefahrlos, wenn man die angegebenen Regeln beachtet. Es ist klar, daß man nicht beide Seiten gleichzeitig drücken darf.

Zahlreiche Patienten erlernen den Druck bald selbst und können so, ohne ärztliche Hilfe, jeden Anfall sofort unterdrücken.

Ist der Karotisdruk wirkungslos gewesen, dann versucht man einen der anderen Vagusreflexe. Es gibt Patienten, welche schon durch tiefes Einatmen oder durch Atemanhalten den Anfall kupieren können; anderen gelingt dies durch den VALSALVASchen Versuch (man rät dem Kranken zu pressen, wie beim Stuhlgang). Bei anderen wieder kann Bücken (ERBENS Hockversuch) den Anfall beseitigen. Recht wirksam ist, besonders bei Jugendlichen, der Bulbusdruck. Der

Patient blickt nach abwärts, schließt die Augen und nun wird gegen beide Bulbi ein allmählich zunehmender Druck ausgeübt.

In Abb. 130 besteht eine paroxysmale Vorhoftachykardie, die sehr leicht mit Vorhofflattern mit voller Überleitung verwechselt werden könnte. Der Anfall ließ sich jederzeit durch tiefes Einatmen (die Einatmung ergibt in der Atmungskurve einen Ausschlag nach oben) beenden.

Es gibt schließlich Kranke, die sich beim Auftreten eines Anfalles die Finger in den Schlund stecken, um einen Brechreiz zu erzeugen, der den Anfall sofort beseitigt. Sie kommen oft von selbst auf dieses Verfahren. Im Verlaufe ihrer Anfälle kann es zu einer akuten Leberstauung kommen und diese ruft Brechreiz und Erbrechen hervor. Die Kranken merken ein-, zweimal, daß die Anfälle, mit dem ersten Erbrechen aufhören. Dann warten sie nicht mehr, bis das Erbrechen von selbst kommt,

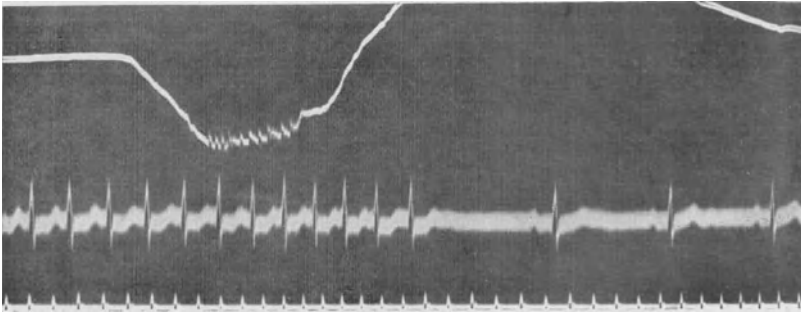


Abb. 130. Beendigung eines Anfalles von paroxysmaler Vorhoftachykardie durch tiefes Einatmen.

sondern versuchen sogleich, es dadurch hervorzurufen, daß sie die Finger in den Schlund stecken.

Man wird immer wieder finden, daß es Kranke gibt, bei denen der eine, und andere, bei denen der andere Reflex mehr ausgeprägt ist; in wenigen Minuten sind alle erprobt. Nur wenn sie versagt haben, ist eine *medikamentöse Behandlung* notwendig. Hier ist an erster Stelle das Chinin zu nennen, das im Anfall injiziert werden kann, oder per os gegeben wird.

Eine Chinininjektion kann von zauberhafter Wirkung sein (HECHT und ZWEIG, SINGER und WINTERBERG). Der Erfolg kommt so rasch, daß der Anfall manchmal noch vor der Beendigung der Injektion aufhört. Nichtsdestoweniger ist große Vorsicht geboten, da nach intravenösen Chinininjektionen schwerste Kollapse beobachtet werden können.

Ärzte, die in Malariagegenden wohnen und viel Chinin i. v. injizieren, wissen, daß sie nach sehr vielen Injektionen, die sehr gut vertragen werden, ab und zu einen Todesfall erleben können. Gibt man z. B. Chinin einem gesunden Hunde in der Menge von 0,2 g, so sieht man nur ganz geringe Wirkungen. Dieselbe Menge kann aber bei einem anderen Tiere, mit einem durch eine lange Versuchsdauer, durch Blutverlust geschädigten Herzen, zu einem diastolischen Herzstillstand führen. Kommt

nun ein Patient mit einem Anfalle in unsere Behandlung, kennen wir den Zustand seines Herzens außerhalb der Anfälle nicht, dann ist eine so verderbliche Wirkung der Injektion durchaus möglich. Im Anfalle kann man Geräusche und andere abnorme Auskultationsphänomene nicht hören. Eine schwere Herzmuskelveränderung, schwere Klappenfehler werden nicht erkannt, man hört nur einen Pendelrhythmus durch rasch aufeinander folgende Töne. Der zweite Ton ist durch das kleine Schlagvolumen, den niedrigen Druck im Anfalle, oft unhörbar.

Wir sahen auch, daß bei sonst gesunden Menschen im Anfalle und durch den Anfall bedingt, eine Myokardschädigung auftreten kann (S. 96).

Wenn man also aus irgendeinem Grunde Chinin injizieren will, dann bedenke man diese Schwierigkeiten. Man injiziere das erstmal nicht mehr als 0,2 g und steigert diese Menge beim nächsten Male auf höchstens 0,5. Man gibt nur dann größere Dosen, wenn die kleinen noch vertragen werden. Das Chinin muß langsam injiziert werden. Nach FLAUM sind Chinidininjektionen vorzuziehen.

In den letzten Jahren haben die gut verträglichen intramuskulär injizierbaren Präparate eine i. v.-Injektion überflüssig gemacht. Man kann i. m. ohne Gefahr sofort 0,5 g injizieren und diese Menge, wenn es notwendig ist, auch ein- bis zweimal an demselben Tage wiederholen. Eine sofortige Wirkung, wie nach der intravenösen Injektion, ist dann allerdings nicht zu erwarten. Bei den meisten Fällen kommt man ohne Injektion aus. Man gibt Chinidin. sulf. in der Menge von 0,25 g per os und wiederholt alle zwei Stunden diese Dosis, bis der Anfall beseitigt ist, was in der Regel sehr bald geschieht.

Wird aber das Chinin vom Patienten nicht vertragen, weil die gar nicht seltenen Nebenwirkungen auftreten, weil der Kranke gegen das Mittel überempfindlich ist, dann ist die Digitalis und das Strophanthin vorzuziehen. Die Anwendung dieser Mittel bringt in manchen Fällen so große Vorteile, daß sie geeignet sind, die Chinintherapie auch in jenen Fällen zu ersetzen, bei denen keine Gegenanzeigen vorliegen.

Besteht die Notwendigkeit einer raschen Wirkung, so wird man am besten eine intravenöse Strophanthininjektion geben. Der Erfolg tritt gewöhnlich sehr rasch, spätestens in einer halben Stunde auf. Eine schädliche Wirkung ist, wenn die Kranken vorher nicht mit Digitalis behandelt wurden, nicht zu fürchten. Auch dann, wenn die Injektion den Anfall nicht beseitigt, kann sie zu einer Leitungsverschlechterung, zum periodischen Systolenausfall, zu einem 2 : 1-Block, also zu einer nützlichen beträchtlichen Verlangsamung der Schlagfrequenz der Kammer führen.

Ein Karotisdruckversuch, der vorher ergebnislos verlief, kann kurze Zeit nach einer Strophanthininjektion den Anfall beenden (SCHERF). Da die Untersuchungen von HERING und F. KISCH gezeigt haben, daß durch die Digitalis der Sinus caroticus sensibilisiert wird, ist diese Wirkung verständlich.

In weniger dringlichen Fällen empfiehlt es sich, die Digitalis per os zu geben. Dann sind allerdings durchschnittlich höhere Dosen als bei der

sonst üblichen Digitalistherapie notwendig. Es ist vorteilhafter, rasch wirkende Präparate (reine Glykoside) entsprechend der Menge von 0,4 bis 0,6 Pulv. fol. digit. titr. pro die zu geben. Ist im Verlaufe der Therapie bei Vorhoftachykardien ein partieller Block zwischen Vorhof und Kammer aufgetreten, so gelingt es oft, ihn dann auch bei starker Verminderung der Dosis zu unterhalten. Sehr oft verschwindet die paroxysmale Tachykardie während der Digitalisbehandlung vollständig. Besonders wirkungsvoll und der Chinintherapie in der Regel überlegen, fanden wir die Digitalistherapie bei den Fällen mit Extrasystolie à paroxysmes tachycardiques.

Das Chinin ist hingegen der Digitalis dann vorzuziehen, wenn ein Kranker die Anfälle in regelmäßigen Zeitabständen bekommt, weil dann durch eine prophylaktische Behandlung das Auftreten der Anfälle verhindert werden kann. Man geht dann genau so vor, wie bei den Extrasystolen und sucht die kleinste wirksame Menge zu finden, welche das Auftreten der Tachykardien verhindern kann.

Zur Unterstützung jener Komponente der Digitaliswirkung, die durch den Vagus wirkt, wurde wiederholt die Kombination von Digitalis mit Physostigmin empfohlen. Man gibt 0,5—1,5 mg täglich per os und darf diese Dosis wegen der unangenehmen Nebenwirkungen nicht überschreiten. Wir konnten keinen sicheren Vorteil davon sehen.

Abgesehen vom Chinin, der Digitalis und dem Strophanthin wurden noch sehr viele andere Mittel zur Behandlung der paroxysmalen Tachykardien empfohlen. Es muß zugegeben werden, daß noch zahlreiche andere Stoffe, welche auf die Herzmuskelzelle einwirken, auch eine Tachykardie beenden können. So das Atropin, das aber in ausreichenden Dosen unangenehme Nebenwirkungen ausübt. Oder das Cholin, das nur intravenös injiziert wirksam ist, aber leider sehr unangenehme, ja manchmal gefährliche Nebenwirkungen hat. Es wurde sogar mehrfach empfohlen, Apomorphin zu geben, um auf diese Weise das Brechzentrum und damit auch den Vagusapparat zu erregen. Wer die unangenehme Wirkungsweise des Apomorphins einmal beobachtet hat, wird dieses Mittel nie mehr anwenden; Brechen erregen durch „Finger in den Hals stecken“ ist einfacher und von gleicher Wirkung. Unverständlich ist die Empfehlung, Tachykardien mit Adrenalin zu behandeln, das wohl selten Tachykardien beseitigen wird, sehr oft aber tödliches Kammerflimmern auslösen kann.

Wirksam und bei Vorhoftachykardien gewiß ungefährlich ist das Magnesium sulf. Man injiziert langsam intravenös 10—20 ccm einer 15%igen Lösung. Dieses Mittel (ZWILLINGER) ist noch neu, weitere, ausgedehnte Erfahrungen müssen abgewartet werden. Das Magnesium wurde besonders für Tachykardien und Extrasystolien bei Überdigitalisierungen empfohlen. Hier wirkt es allerdings nicht bei allen Fällen und meistens auch nur vorübergehend, für paar Minuten. Bei paroxysmalen Vorhoftachykardien scheint es sich zu bewähren. Ob alle Kammertachykardien auf das Mittel günstig reagieren, ist noch nicht sicher.

Literatur.

- BARCROFT, BOCK und ROUGHTON (Schlagvolumen), *Heart* **9**, 7, 1921.
 BODEN und WANKELL (Cholintherapie), *Z. Kreislaufforschg* **20**, 411, 1928.
 BOHNENKAMP (Strophanthintherapie), *Ther. d. Gegenwart* 1935, S. 433.
 CLERC und LEVY (Anarchie ventric.), *Presse méd.* 1926, S. 1073.
 FROMENT, *Les tachycardies paroxystiques ventric.*, Paris 1932.
 GALLAVARDIN (terminale Tachyk.), *Arch. Mal. Cœur* **13**, 207, 1920.
 — (Extrasystolie à parox.), *Arch. Mal. Cœur* **19**, 153, 1926; **20**, 1, 1927.
 HECHT und ZWEIG (Chinin bei par. Tach.), *Wien. klin. Wschr.* 1917, S. 167.
 HOFFMANN A., *Die paroxysmale Tachykardie*, Wiesbaden 1900.
 MACKINNON (Rhythmus b. Kammertachyk.), *Quart. J. Med.* **3**, (27), 1934.
 KISCH F. (Digit. u. Karotisdruck), *Klin. Wschr.* 1932, S. 1875.
 PRINZMETAL und KELLOG (Tach. b. Koronarverschluß), *Amer. Heart J.* **9**, 370, 1934.
 RIHL (Frequenz d. Herzens), *Handb. d. Physiol.* **7**, I, 449, 1926.
 ROBINSON und HERMAN (Tach. b. Koronarverschluß), *Amer. Heart J.* **8**, 59, 1921.
 SCHERF (Vagusdruck), *W. klin. Wschr.* **37**, 471, 1924.
 — (Strophanthintherapie), *Wien. klin. Wschr.* 1934, S. 49.
 — (Entstehung), *Z. exper. Med.* **70**, 375, 1930.
 SCHLIEPHAKE und GRAUBNER (Kammertach.), *Dtsch. Arch. inn. Med.* **158**, 34, 1928.
 SINGER und WINTERBERG (intrav. Chinintherapie), *Wien. Arch. inn. Med.* **3**, 329, 1922.
 STRONG und LEVINE (Rhythm. b. Kammertachyk.), *Heart* **10**, 125, 1923.
 WENCKEBACH (kritische Frequenz), *Dtsch. Arch. inn. Med.* **101**, 402, 1910.
 ZWILLINGER (Magnesiumth.), *Klin. Wschr.* 1935, S. 1429.

Reizleitungsstörungen.**Einleitung; Ersatzschläge.**

Die Fähigkeit, Reize zu leiten, ist eine Grundeigenschaft des Herzmuskels, die *jeder* Muskelfaser zukommt, ohne Rücksicht darauf, ob sie der Arbeitsmuskulatur oder dem spezifischen Gewebe angehört. Jeder, an irgendeiner Stelle des Herzmuskels entstehende oder dort erzeugte Reiz wird sich über das Herz ausbreiten, er wird über das Herz geleitet, sobald er nur überschwellig ist.

Die Leitung im Herzen erfolgt nach den heute allgemein geltenden Anschauungen myogen. Bei der Erregung einer Muskelfaser kommt es zu elektrischen Entladungen an Grenzmembranen. Der Entladungsvorgang an einer Faser wirkt als Reiz für die benachbarte Faser, usf. Es wird also die Erregung von Muskelfaser zu Muskelfaser übertragen. Da mit der Erregung einer gesunden Muskelfaser zwangsläufig auch eine Kontraktion verbunden ist, läuft mit der Erregungs- auch eine Kontraktionswelle über das Herz. Tatsächlich konnte man bei entsprechender Versuchsanordnung am Rinderherzen nach der Vorhof- und vor der Kammerkontraktion auch das Hissehe Bündel und die Schenkel sich kontrahieren sehen (ISHIHARA und NOMURA).

Im normalen Herzen wird der Ursprungsreiz im Sinusknoten gebildet, von wo er sich mit Hilfe der nach allen Richtungen ausstrahlenden Aus-

läufer und Muskelfasergruppen über beide Vorhöfe ausbreitet. Mit dem A. V.-System gelangt der Reiz zu den Kammern. Da jede Stelle des Herzmuskels „leitet“, kann es überall zu einer Störung dieses Vorganges kommen. Die Folgen dieser Leitungsstörung werden je nach ihrem Sitze und der Größe des Erkrankungsherdens verschieden sein. Ein Erkrankungsherd in der Wand der Vorhöfe wird naturgemäß geringere Folgen haben als ein gleich großer Herd im A. V.-System.

Leitungsstörungen sind allerdings auffallend selten, wenn man bedenkt, wie häufig die Myokarderkrankungen in der Klinik sind, wie häufig man Störungen der Reizbildung (Flimmern, Extrasystolen) findet. Für diese Seltenheit gibt es mehrere Gründe. So ist sie zunächst mit dem anatomischen Aufbau des spezifischen Gewebes zu erklären.

Vom Sinusknoten wurde schon (S. 8) hervorgehoben, daß er durch so viele Verbindungsfasern mit dem Vorhofe zusammenhängt, daß auch dann, wenn viele von ihnen erkrankt sind, genug andere funktionsfähige zurückbleiben und verhindern, daß die normale Schlagfolge des Herzens gestört ist. Sinuaurikuläre Leitungsstörungen sind deshalb selten.

Das A. V.-System ist (wie S. 10 ausgeführt wurde) im größten Teile seines Verlaufes durch eine Art Lymphscheide von der gewöhnlichen Muskulatur getrennt und hat seine eigenen Gefäße, die von der rechten und von der linken Koronararterie stammen. Es hat deshalb auch seine eigene Pathologie. Man findet sehr oft die Kammern von Schwielen dicht durchsetzt, die Herzmuskulatur schwer degeneriert (perniziöse Anämie), während das A. V.-System vollständig normal ist. Allerdings kommt — wenn auch viel seltener — auch das entgegengesetzte Verhalten vor. Man findet mitunter bei sonst gesunden Herzen ausschließlich im spezifischen Systeme schwere Veränderungen, wenn beispielsweise gerade seine Arterien erkrankt sind.

Die Anatomie lehrt auch, daß der rechte und der linke Schenkel des A. V.-Systems verschieden gebaut sind, so daß ein kleiner Erkrankungsherd, der den rechten Schenkel ganz leitunfähig macht, den linken kaum schädigt. Auch die Blutversorgung beider Schenkel ist verschieden. Die Tatsache, daß das Reizleitungssystem ausgezeichnet vaskularisiert ist, an vielen Stellen Äste von der rechten *und* von der linken Koronararterie miteinander anastomosieren, ist zweifellos mit ein Grund dafür, daß trotz der so großen Zahl von Herzmuskelerkrankungen (die ja meistens auf eine Gefäßerkrankung zurückzuführen sind) so selten Reizleitungsstörungen auftreten.

Neben diesen, durch die anatomischen Verhältnisse bedingten Ursachen für die Seltenheit der Leitungsstörungen spielen aber auch physiologische Eigenschaften des Herzmuskels eine Rolle; sie sind Anlaß dafür, daß Leitungsstörungen selten vorkommen und sie bewirken, daß die Leitungsstörungen, wenn sie einmal auftreten, zu keinen Folgen führen, ja meistens nicht einmal beachtet werden.

Lange Zeit hindurch wurde die Meinung vertreten, daß die Leitung im Herzen nur dann ungestört, mit normaler Geschwindigkeit vor sich gehen kann, wenn ihr eine genügend breite Bahn zur Verfügung steht.

Eine Einschränkung der Bahnbreite eines Abschnittes des A.-V.-Systems sollte zu Leitungsstörungen führen. Neuere, mit modernen Methoden ausgeführte Untersuchungen zeigen aber, daß die Breite der Bahn für die

Geschwindigkeit der Leitung durchaus nicht maßgebend ist und daß, so lange nur *eine* einzelne Faser des Querschnittes unversehrt ist, eine ganz normale Leitung besteht.

Erst die Erkrankung dieser letzten Faser führt Leitungsstörungen herbei. Man nennt die Leitung im Herzmuskel „auxomer“ und will damit sagen, daß der Reiz von *einer* Faser auf beliebig viele übertragen werden kann (v. KRIBES).

Diese Tatsache hat zur Folge, daß hochgradige Erkrankungen des HISSchen Bündels noch nicht zu Leitungsstörungen führen müssen, solange eben noch eine einzige Faser des Querschnittes intakt ist.

Manchmal tritt über Nacht ein vollständiger Herzblock auf. Die histologische Untersuchung, die kurz darauf vorgenommen wird, zeigt aber, daß sehr alte, schwere Veränderungen vorliegen. Die Leitung war eben so lange normal, als noch *eine* Faser des Querschnittes gut leiten konnte; sobald auch diese erkrankte, trat eine Leitungsunterbrechung auf.

Aber auch dann, wenn eine vollständige Leitungsunterbrechung im HISSchen Bündel verhindert, daß ein Reiz zur Kammer gelangt, wird die Kammer nicht stillstehen, weil die Automatie der tieferen Zentren sofort rettend einspringt. Jede spezifische Faser kann rhythmisch Reize bilden und auf S. 114 wurde ausgeführt, warum normalerweise nur im Sinusknotenköpfe Reize gebildet werden, alle anderen Zentren dagegen stumm sind. Wenn es irgendwo zu einer Leitungsunterbrechung kommt, dann springt sofort ein Zentrum, das unterhalb der Blockierungsstelle liegt, ein und übernimmt als nunmehr höchstgelegene und darum rascheste Reizbildungsstelle die Führung. Diese so als Sicherheitsvorkehrung einspringende Automatie verhindert jeden Stillstand und bewirkt, daß die Kranken trotz des Herzblocks keine unangenehmen Sensationen empfinden. Die Automatie versagt nur selten (s. S. 222).

In Abb. 131 ist eine beträchtliche respiratorische Arrhythmie zu sehen. Die Kurve stammt von einem Kinde. Im Expirium wird die Sinusknotentätigkeit so sehr verlangsamt, daß ein Reiz vom A. V.-Knoten hervortreten kann (s. S. 229). Wir sehen während der Verlangsamung

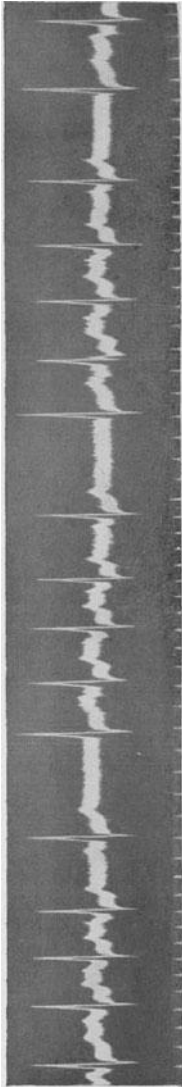


Abb. 131. Respiratorische Arrhythmie mit Ersatzschlägen während der Bradykardie.

Schläge, denen keine P-Zacke vorangeht. Man nennt diese Schläge, die rettend einspringen, wenn die Reize der höheren Zentren nicht rechtzeitig zur Stelle sind, *Ersatzschläge* (escaped beats). Diese Ersatzschläge sind kein pathologisches Vorkommnis, sie zeigen vielmehr, daß die Automatie der tieferen Zentren normal entwickelt ist.

In Abb. 132 tritt immer nach je zwei Normalschlägen eine Vorhof-Extrasystole auf (kenntlich an dem negativen P im T); sie wird nicht zur Kammer geleitet, sie ist blockiert. In der folgenden extrasystolischen Pause springt wieder ein Ersatzschlag, vom A.V.-Knoten ausgehend, ein. Einige hundertstel Sekunden später wäre allerdings der postextrasystolische Normalschlag gekommen, dessen P wir zwischen dem QRS und dem T des Ersatzschlages sehen.

Auch während eines Karotidruckes am Halse, durch den die Sinusknotentätigkeit gehemmt wird, springen tiefere, im A.V.-Knoten liegende Zentren ein und verhindern jeden Herzstillstand.

Abb. 133 zeigt die Wirkung eines Karotid-druckversuches auf das Herz. Das Ekg (Abtg. III-stammt von einem Gesunden). Die weiße, senkrechte Linie zeigt den Beginn des Karotid-druckes an. Die Sinusknotentätigkeit

wird sogleich gehemmt und tiefere automatische Zentren treten an Stelle der Sinusreize, so daß ein längerer Kammerstillstand verhindert wird.

Einige sehr wichtige Formen der Leitungsstörungen wurden schon besprochen. In den ersten Kapiteln des Buches wurden die intraventrikulären Leitungsstörungen beschrieben, Leitungsstörungen also, die unter-

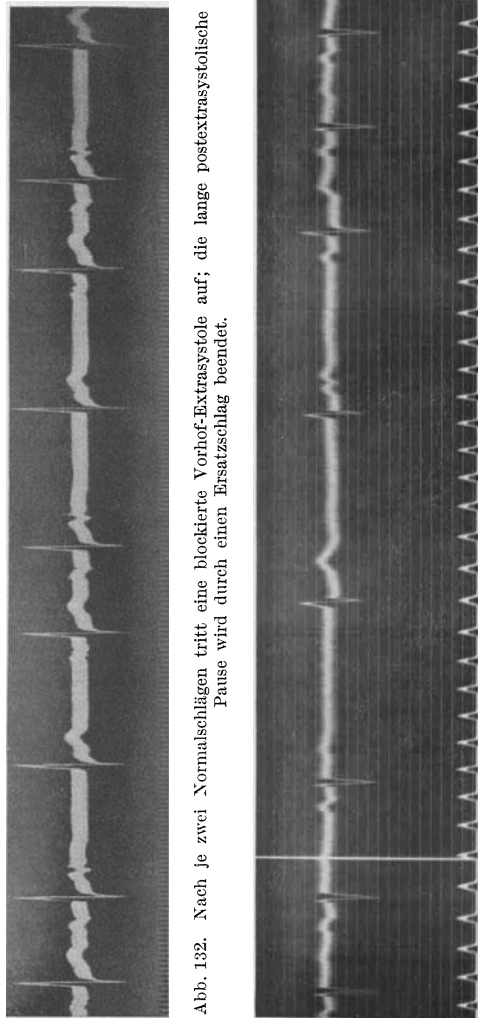


Abb. 132. Nach je zwei Normalschlägen tritt eine blockierte Vorhof-Extrasystole auf; die lange postextrasystolische Pause wird durch einen Ersatzschlag beendet.

Abb. 133. Durch einen Karotid-druck wird die Sinusknotentätigkeit gehemmt und es springen „Ersatzschläge“ ein.

halb der Teilungsstelle des Hischen Bündels auftreten (Schenkelblock, Verzweigungsblock, verbreiterte Anfangsschwankung, abnorme T-Zacken). Bei diesen kommt es in der Regel nicht zu einer Störung der Vorhof-Kammer-Schlagfolge, da auch bei einer vollständigen Leitungsunterbrechung im spezifischen Gewebe der einen Kammer die Verbindung zur anderen Kammer offen steht. Nur bei schweren Erkrankungen *beider* Schenkel ist der Weg vom Vorhof zur Kammer versperrt. Das ist aber eine Seltenheit.

Die verschiedenen Formen der atrioventrikulären Leitungsstörungen.

Wenn man von einer Leitungsstörung schlechtweg spricht, versteht man darunter im klinischen Sprachgebrauch gewöhnlich eine Leitungsstörung oberhalb der Teilungsstelle im Hischen Bündel oder im A.V.-Knoten, eine *atrioventrikuläre Leitungsstörung*, deren verschiedene Formen im folgenden besprochen werden sollen.

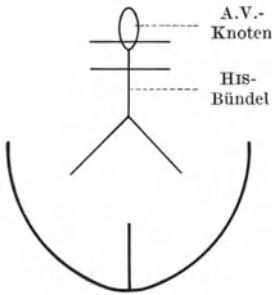


Abb. 134. Schema des Reizleitungssystems.

Nehmen wir an, es entwickelt sich, beispielsweise im Verlaufe einer rheumatischen Myokarditis, ein Erkrankungsherd im A.V.-System. Mit zunehmender Schädigung der Leitungsbahn wird die Leitung allmählich schlechter und die leichteste Form der Leitungsstörung geht allmählich in immer schwerere Störungen über.

Es liegt ein unvollständiger (partieller) Block vor, solange es noch Reizen gelingt, vom Vorhof zur Kammer zu gelangen; der Block ist vollständig (komplett), wenn die Vorhof-Kammerleitung ganz unterbrochen ist.

Zum leichteren Verständnis sollen die Vorgänge bei der Vorhof-Kammerleitung mit Hilfe zweier Schemen erklärt werden. Im Schema Abb. 134 ist das A.V.-System angedeutet, im Schema Abb. 135 sehen wir

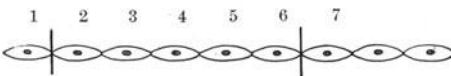


Abb. 135. Erklärung im Text.

eine Kette von Muskelfasern des A.V.-Systems. Nehmen wir an, der Erkrankungsherd liege zwischen den zwei horizontalen Strichen in Schema Abb. 134

und den zwei senkrechten Strichen des Schemas Abb. 135. Vor und nach dieser Abgrenzung ist das Leitungssystem normal.

Da eine Leitungsstörung erst bei Erkrankung der letzten Faser des Querschnittes zustande kommt, ist es erlaubt, *ja nach dem Gesetz der axonären Leitung sogar allein möglich*, die abnormen Leitungsvorgänge an einem Schema von der Art der Abb. 135 zu erklären.

Sobald die Erkrankung in dem durch die Striche abgegrenzten Gewebe beginnt, wird die letzte gesunde Muskelfaser 1 im Schema Abb. 135 die erste kranke Faser 2 in normaler Weise erregen; die kranke Faser wird aber verlangsamt auf den Reiz antworten und auch im ganzen übrigen erkrankten Gebiete wird die Reizbeantwortung verlangsamt vor sich gehen. Sobald aber die Erregung wieder auf gesundes Gebiet kommt

(Faser 7), geht die Fortleitung wieder normal rasch vor sich. Durch die Verzögerung im erkrankten Gebiete wird die Kammer später erregt als normal, die Vorhof-Kammer-Distanz, die P—Q- oder P—R-Distanz ist verlängert. Die *Verlängerung der Überleitungszeit* ist der erste und ein-

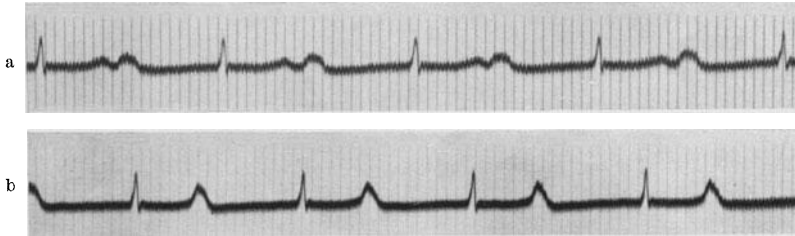


Abb. 136a und b (Abltg. II). Zwei Beispiele für eine starke Verlängerung der Überleitungszeit. In der Kurve b ist das P im vorangehenden T versteckt.

fachste Grad der Überleitungsstörung. Diese Verlängerung (Leitungsverlangsamung) kann nur geringgradig sein, so daß Überleitungen von 22, 28 hundertstel Sek. gemessen werden; aber auch Überleitungen von 40, 60 hundertstel Sek. sind keine Seltenheit. Da aber *jeder* Vorhofreiz, wenn auch verlangsamt, zur Kammer gelangt, besteht keine Störung des Rhythmus oder der Frequenz.

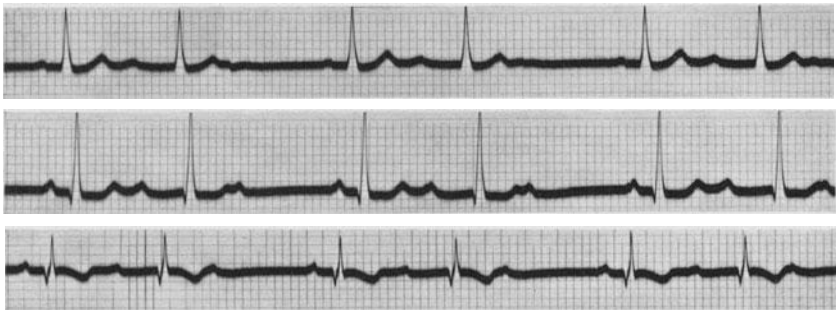


Abb. 137. WENCKEBACHSche Periodik.

Beispiele für geringe Verlängerungen der Überleitungszeit sind in Abb. 82 und 129 zu sehen.

In Abb. 136a ist die Überleitungszeit auf 0,55 Sek. verlängert, so daß die P-Zacke gleich nach der T-Zacke auftritt. Wird die Leitungszeit noch länger oder die Frequenz höher, wie in Abb. 136b (P—R: 0,54), dann ist das P im T (selten sogar in der Anfangsschwankung) des vorangehenden Schlages versteckt.

Nimmt der Erkrankungsprozeß im A.V.-System zu, werden die spezifischen Fasern daselbst mehr geschädigt, dann kann es einmal vorkommen, daß die erste kranke Faser Nr. 2 im Schema Abb. 135 den Reiz nicht mehr beantwortet, er bleibt deshalb auf dem Wege zur Kammer stecken, ein

Kammerschlag fällt aus, der Vorhofreiz ist „blockiert“. Dadurch, daß das spezifische Gewebe einmal nicht geleitet hat, kann es sich so weit erholen, daß der erste Reiz nach der Blockierung viel besser, oft normal geleitet

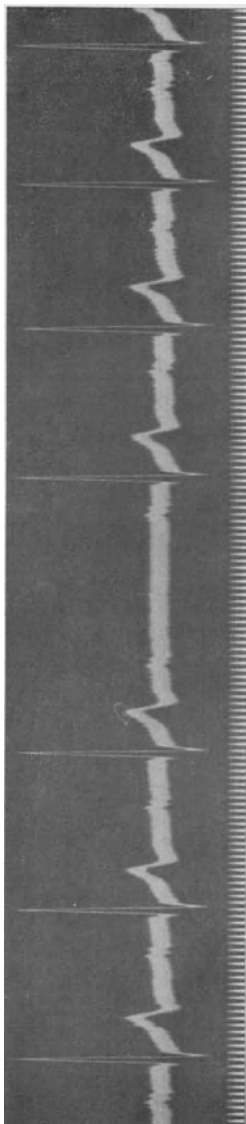


Abb. 138. WENCKEBACHSche Periodik

wird. Bald steigt aber die Leitungszeit durch zunehmende Ermüdung der Bahn wieder an, bis nach einiger Zeit wieder eine Blockierung stattfindet. Wir nennen diese Form des unvollständigen Blocks einen periodischen Systolenausfall oder eine WENCKEBACHSche Periodik, da WENCKEBACH als erster im Jahre 1899 diese Störung beim Menschen in genialer Weise mit Hilfe der Analyse des Radialpulses allein entdeckte. Eine WENCKEBACHSche Periodik ist dadurch gekennzeichnet, daß bei rhythmischer Vorhoftätigkeit immer wieder — periodisch — ein Kammerschlag ausfällt und vor dem Ausfall die Überleitung verlängert (durch Ermüdung), nach dem Ausfall verkürzt (durch Erholung) ist. Eine Periode kann lang sein, es gelangen viele Schläge zur Kammer, bis einer blockiert wird, sie kann aber auch kurz sein, indem jeder 6., jeder 5., jeder 3. Schlag ausfällt. Die Länge der Perioden kann auch bei ein und demselben Falle fortwährend wechseln. Das Anwachsen der Überleitungszeit kann allmählich oder sprunghaft erfolgen, die Überleitung kann bis zu hohen Werten ansteigen, sie kann aber nur geringe Verlangsamungen aufweisen. Es gibt alle möglichen Variationen.

In Abb. 137 besteht eine WENCKEBACHSche Periodik, die bei einem Falle von Myocarditis rheumatica „spontan“, ohne Digitalisbehandlung, aufgetreten war. Die Perioden sind kurz, jeder 3., manchmal jeder 4. Schlag fällt aus. Der Vorhof arbeitet regelmäßig.

In Abb. 138 ist eine längere Periode zu sehen, bei der jeder 5.—9. Schlag ausfiel. Die Überleitungszeit wächst sehr langsam an. Die P-Zacken sind aufgesplittert (intraaurikuläre Leitungsstörung) (S. 217). Die Kurve wurde bei einem mit mäßigen Digitalisdosen behandelten Mitralvitium geschrieben.

Abb. 139 stammt von einer paroxysmalen Vorhoftachykardie mit einer Leitungsstörung vom Vorhof zur Kammer. Diese Leitungsstörungen sind bei Tachykardien — ebenso wie bei Vorhofflattern häufig. Die Vorhoffrequenz beträgt 187. Am Anfange der Kurve besteht ein 2 : 1-Block, dann wird

ein Schlag kurz, der nächste verlangsamt und abwegig zur Kammer geleitet (ein Ast des Reizleitungssystems unterhalb der Teilungsstelle des Bündels war leitunfähig) und erst der dritte Reiz wird blockiert. Darauf folgt ein

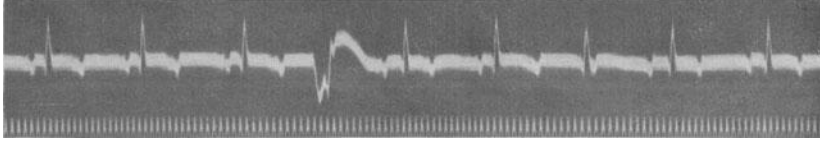


Abb. 139. Paroxysmale Vorhoftachykardie mit 2:1-Block und WENCKEBACHScher Periodik. Ein Reiz wird in der Kammer abnorm geleitet.

2:1-Block und dann wieder eine kurze Periodik. Diese Leitungsstörung war sofort verschwunden, sobald die Tachykardie einem Sinusrhythmus wich.

Bei der kürzesten noch möglichen Periodik fällt jeder dritte Schlag

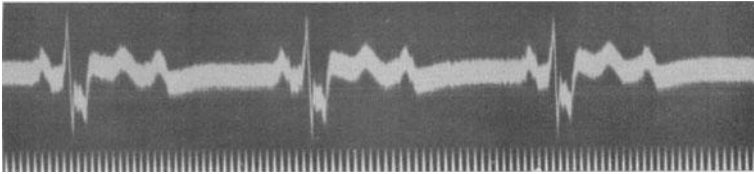


Abb. 140 (Abltg. II). 2:1-Block und intraventrikuläre Leitungsstörung.

aus. Die zweite Überleitung ist gegenüber der ersten verlängert, der dritte Schlag ist blockiert. Nimmt die Störung noch weiter zu, dann wird schon nach *einer* Überleitung das Bündel so ermüdet sein, daß der nächste Reiz

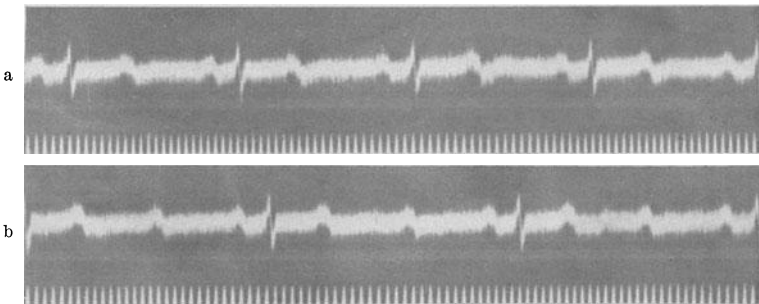


Abb. 141a und b (Abltg. II). In a besteht ein 2:1-Block, der nach Amylnitritinhalation (b) in einen 3:1-Block übergeht.

nicht mehr geleitet wird, es besteht ein 2:1-Block, jeder zweite Reiz bleibt stecken. Der geleitete Reiz kann bei einem 2:1-Block normal rasch oder verlangsamt übergeleitet werden. Bei weiterer Zunahme der Leitungsschädigung wird nur jeder dritte oder vierte Reiz usw. übergeleitet (3:1-, 4:1-Block).

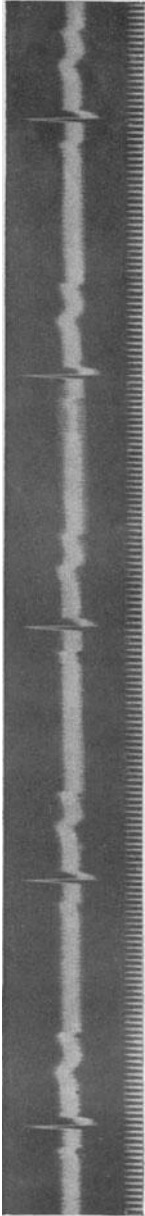


Abb. 142 (Abltg. II). 2 : 1-Block mit Vorhoffarrhythmie.

Einen 2 : 1-Block zeigt Abb. 140. Außerdem besteht eine beträchtliche intraventrikuläre Leitungsstörung mit einer Verbreiterung und Verknotung der Anfangsschwankung.

Auch in Abb. 141 a besteht ein 2 : 1-Block. Auf den ersten Blick scheint allerdings ein normales Ekg vorzuliegen. Es ist nur verdächtig, daß die Form der T-Zacke jener der P-Zacke gleicht und daß die P—T-Abstände gleich sind wie die T—P-Abstände. Beides kommt aber auch normalerweise gelegentlich vor und wäre kein Beweis für das Vorliegen eines 2 : 1-Blocks. Um die Diagnose sicherzustellen, schreiben wir das Ekg bei solchen Fällen auch nach Arbeit oder nach der Inhalation von Amylnitrit.

In Abb. 141 b war durch das Amylnitrit die Vorhoffrequenz ein wenig angestiegen; dadurch wurde das Reizleitungssystem mehr beansprucht und ermüdet, so daß nunmehr ein 3 : 1-Block auftrat. Hätte ein normaler Sinusrhythmus vorgelegen, dann wäre nach Amylnitrit nur eine einfache Frequenzbeschleunigung aufgetreten.

Ein 2 : 1-Block besteht auch in Abb. 142. Beim ersten Zusehen könnte man zwar den Eindruck gewinnen, daß blockierte Vorhof-Extrasystolen vorliegen. Die P—P-Distanz, die einen Kammerschlag einschließt, ist nämlich ungefähr 0,72 Sek. lang, während jene, die nachher kommt, ungefähr 0,88 Sek. mißt. Die P-Zacke, die gleich nach dem T kommt, ist also vorzeitig. Dieselben Störungen im Vorhofrhythmus werden aber auch beim 2 : 1-Block (oder beim vollständigen Block) gefunden, indem oft jene Vorhofdistanz, die einen Kammerschlag zwischen sich faßt, kürzer ist, als die anderen, die keinen Kammerschlag aufweisen. Eine sichere Erklärung für dieses Phänomen gibt es noch nicht (KAUF). Es scheint ein Vagusreflex vorzuliegen, indem das systolische Ansteigen des Blutdruckes mit Hilfe der Aorten- und Karotisserven zu einer Vagus-tonussteigerung führt, die sich erst bei der nächsten Periode auswirkt.

Abb. 143 zeigt einen regelmäßigen 4 : 1-Block in Abltg. III.

Auch weit höhere Blockgrade sind möglich, es kann z. B. bei einem 10 : 1-Block von 10 Reizen nur einer zur Kammer geleitet werden; dann muß das Bündel sich langsam erholen, so daß die folgenden 9 Schläge blockiert werden. Bei höhergradigen Blockierungen wird die Kammer natürlich nicht so lange stillstehen, bis jeder 5. oder gar 10. Reiz zugeleitet

wird. Bei den höhergradigen Blockierungen, selten beim 3 : 1-, gewöhnlich beim 4 : 1-Block, wenn die Kammerpausen etwas länger werden, springen die tieferen Zentren helfend ein. Ein unterhalb der Blockstelle gelegenes Zentrum entwickelt seine eigene Automatie und kann, da es nicht mehr von den zugeleiteten, frequenteren Reizen gehemmt wird, die Führung der Kammer übernehmen.

In Abb. 144 ist ein 7 : 1-Block, dann ein 2 : 1-Block zu sehen. Der 7., später der 2. Vorhofreiz gelangt mit einer auf 30 verlängerten Leitungszeit zur Kammer. Die gesenkte S—T-Strecke und das negative T bei den übergeleiteten Schlägen (in Abt. II) zeigen eine Myokard-erkrankung an. In den langen, durch die Blockierungen bedingten Pausen, springt ein tiefer gelegenes automatisches Zentrum ein. Da sich die von diesen Zentren gebildeten Reize durch den abnormen Erregungsursprung abnorm in der Kammer ausbreiten, sieht der zugehörige Kammerkomplex abnorm aus.

Versagt dann die Leitung zur Kammer ganz, gelingt es keinem Reiz

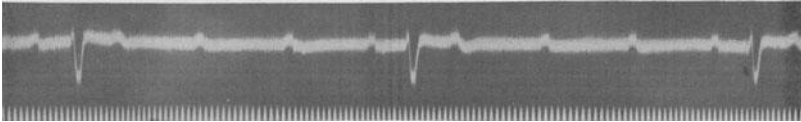


Abb. 143. 4 : 1-Block.

mehr die Blockstelle zu passieren, dann schlagen die Vorhöfe, ganz wie unter normalen Verhältnissen, im Sinusrhythmus, die Kammer aber vollständig unabhängig von ihnen, unter Führung eines eigenen automatischen Zentrums. Es besteht ein vollständiger Block, eine *totale Dissoziation zweier Rhythmen*.

Im Ekg erkennt man den vollständigen Block daran, daß eine regelmäßige Vorhof- und eine regelmäßige Kammertätigkeit vorliegt, *die P—R-Distanzen aber ständig wechseln*. Die Frequenz der Kammer kann dabei, wie noch besprochen werden soll, verschieden sein.

In Abb. 145 schlagen die Vorhöfe und die Kammern, wie man sich durch die Messung überzeugen kann, ganz regelmäßig. Die Vorhof-Kammer- (P—R-) Distanzen wechseln aber dauernd, so daß man annehmen muß, daß die Kammern unabhängig vom Vorhof, in ihrem eigenen Rhythmus arbeiten. Es besteht also ein vollständiger Vorhof-Kammerblock. Die Kammerfrequenz beträgt annähernd 55 Schläge in der Minute.

In Abb. 146 sehen wir wieder eine regelmäßige Vorhof-, eine regelmäßige Kammertätigkeit mit wechselnden Vorhof-Kammer-Abständen. Die Kammern schlagen sehr langsam, die Frequenz beträgt 18 in der Minute.

Das abnorme Aussehen der Kammerkomplexe bei manchen Herzblockfällen bedeutet meistens keine Myokardschädigung. Sie ist dadurch bedingt, daß infolge des Herzblocks tiefe Zentren die Führung der Kammern



Abb. 144. 7: 1-Block dann 2: 1-Block. In der langen Kammerpause springen tiefe Kammerzentren ein.

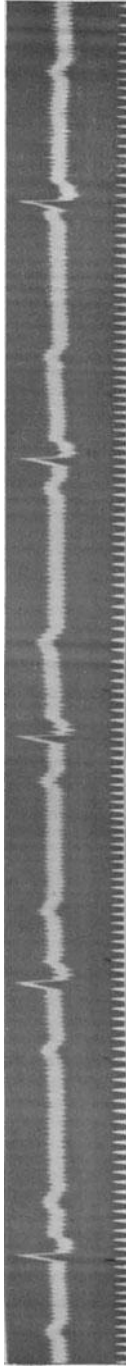


Abb. 145. Vollständiger Vorhof-Kammerblock.

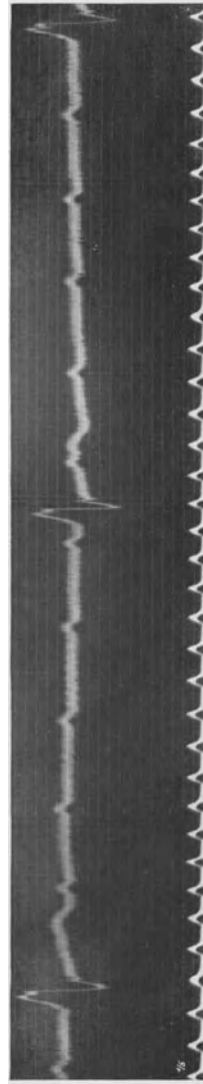


Abb. 146. Vollständiger Vorhof-Kammerblock

übernehmen; infolge ihres abnormen Ursprungs breitet sich die Erregung abnorm in der Kammer aus. Nur dann, wenn die automatischen Reize oberhalb der Teilungsstelle des Bündels entspringen, weisen sie normale QRS-Komplexe auf.

Eine andere Form des Vorhof-Kammerblocks wird S. 213 besprochen.

Klinik der atrioventrikulären Leitungsstörungen.

Die Ätiologie der Vorhof-Kammer-Leitungsstörungen kann recht verschiedenartig sein. Man unterscheidet zweckmäßig zwischen drei verschiedenen Gruppen.

Es gibt (1.) Leitungsstörungen bei ganz gesunder Leitungsbahn; man nennt sie funktionelle Leitungsstörungen. Sie finden sich nur im Verein mit verschiedenen Rhythmusstörungen und sind im wesentlichen auf zwei Faktoren zurückzuführen.

Sie treten (a) dann auf, wenn die Leitungsbahn sehr früh in der Diastole beansprucht wird, was z. B. bei den Extrasystolen nicht selten der Fall ist. Wir sahen, daß Vorhof-Extrasystolen blockiert werden können und daß sie abwegig geleitet sind, wenn sie sehr vorzeitig auftreten. Diese Leitungsstörungen sind nicht Zeichen einer Erkrankung, sie finden sich auch bei gesundem Herzen, da auch das gesunde Herz, das gesunde Leitungsgewebe, eine Refraktärphase hat und deshalb eine gewisse Erholungszeit braucht. Wird das atrioventrikuläre Leitungsgewebe vorzeitig beansprucht, so leitet es schlecht oder überhaupt nicht.

Leitungsstörungen treten auch (b) auf, wenn zuviele Reize pro Minute geleitet werden sollen.

Die Leistungsfähigkeit einer Leitungsbahn kann nur bis zu einer gewissen Grenze beansprucht werden. Es läßt sich durch eine geeignete Versuchsanordnung zeigen, daß schon eine Beanspruchung des Hissschen Bündels durch 100 Schläge in der Minute die Überleitungszeit ein wenig anwachsen läßt. Kommt es aber bei Tachykardien zu noch höheren Frequenzen, tritt gar Vorhofflattern mit 300, Vorhofflimmern mit 800 Reizen in der Minute auf, so wird die Leitungsbahn, die zwischen Vorhof und Kammer eingeschaltet ist, durch die Mehrbeanspruchung ermüden. Es ist natürlich für den Kranken von großem Vorteil, wenn die Kammer die hohen Frequenzen nicht mitmacht. Würden beim Vorhofflimmern alle Vorhofreize die Kammer erreichen, dann wäre das Flimmern immer sofort tödlich. Beim Vorhofflimmern besteht also immer zugleich auch ein unvollständiger Vorhof-Kammer-Block. Sobald das Flimmern, die Tachykardie, aufhört, ist die Vorhof-Kammerleitung wieder normal. Diese funktionellen Leitungsstörungen bei den Tachykardien, beim Flattern und Flimmern der Vorhöfe, wurden in den entsprechenden Abschnitten (S. 132 und 146) beschrieben.

Wir sehen also, daß für eine normale Leitung eine bestimmte Erholungszeit notwendig ist. Sie muß um so länger sein, je mehr die Leitungsbahn geschädigt ist. Es ist deshalb verständlich, daß Leitungsstörungen bei Bradykardien später in Erscheinung treten als bei Tachykardien. Bei

der Kombination von Vorhoftachykardie und Schädigung des A.V.-Systems treten Leitungsstörungen sehr früh und sehr regelmäßig auf. Leitungsstörungen können verschwinden, wenn das Herz verlangsamt wird.

Diesen Leitungsstörungen bei normaler Leitungsbahn müssen zwei andere Gruppen gegenübergestellt werden, bei denen die Leitungsbahn tatsächlich geschädigt ist.

So gibt es (2.) Leitungsstörungen durch Gifteinwirkung auf das A.V.-System. Da ist vor allem die Digitalis zu nennen. Andere Gifte kommen in der Klinik kaum in Frage. Man hat lange Zeit geglaubt, daß Salizyl Leitungsstörungen hervorrufen kann; neuere Untersuchungen haben aber gezeigt, daß Salizylpräparate, auch wenn sie in großen Mengen gegeben werden, die Leitung im Herzen und den Herzmuskel nicht beeinflussen.

Die Digitalis schädigt die Leitung auf zweierlei Weise. Sie wirkt auf den Muskel selbst ein, indem sie die Erregbarkeit der Fasern herabsetzt und ihre Refraktärphase verlängert. Außerdem hemmt sie die Leitung durch eine Erhöhung des Vagustonus (s. S. 159). Durch Digitaliseinwirkung können alle Grade des unvollständigen Blocks und auch ein kompletter Block entstehen.

Ebenso wie für das Auftreten der Digitalis-Extrasystolen ist auch für die Leitungsstörungen nach Digitalis der jeweilige Zustand des Herzmuskels bedeutungsvoll. Während beim gesunden Herzmuskel ganz große Digitalismengen notwendig sind, um eine Leitungsstörung herbeizuführen, kann man sie beim Herzkranken zuweilen schon nach kleineren Dosen finden. Es gibt Fälle, die schon nach 3 Pulvern von 0,1 Digitalis eine Leitungsstörung zeigen.

Wird die Digitalistherapie trotz dem Auftreten von Leitungsstörungen fortgesetzt, so gibt es zwei Möglichkeiten. Entweder die Leitungsstörung wird verstärkt, es tritt eine höhergradiger Block auf, oder die Leitungsstörung verschwindet und macht einem normalen Sinusrhythmus Platz. Da der Zustand des Herzmuskels das Auftreten von Digitalisleitungsstörungen wesentlich mitbestimmt, ist es möglich, daß eine mit der fortschreitenden Digitalisierung einhergehende Besserung des Kreislaufes die Empfindlichkeit des Leitungsgewebes für die Digitalis beseitigt und schon vorhandene Leitungsstörungen verschwinden. Also auch in dieser Hinsicht ein ähnliches Verhalten, wie wir es bei Digitalis-Extrasystolen kennengelernt haben.

Treten während einer Digitalisbehandlung Leitungsstörungen auf, so bilden sie keine strenge Gegenindikation gegen die Fortsetzung der Digitalistherapie. Wohl wird dann manchmal ein unvollständiger Block verstärkt werden, oder in einen vollständigen Block übergehen können. Das bedeutet aber keine Gefahr für den Kranken, da auch bei höhergradigen Blockierungen und sogar bei vollständiger Leitungsunterbrechung zwischen Vorhof und Kammer normale Kreislaufverhältnisse bestehen können.

Es ist auch nicht richtig, einem digitalisbedürftigen Kranken die Digitalis nur darum vorzuenthalten, weil schon eine Leitungsstörung aus

anderen Ursachen besteht. Ist die Digitalis aus irgendeinem Grunde indiziert, so wird sie trotz den Leitungsstörungen gegeben. Wir streben ja schließlich alltäglich bei unseren Patienten mit Vorhofflimmern eine Verstärkung der Leitungsstörung durch die Digitalis an; die Fälle von Vorhofflimmern, die schon auf kleine Digitalisdosen eine schwere Leitungsstörung zeigen, bilden ja gerade darum ein besonders dankbares Objekt für die Digitalisbehandlung. Es wäre unverständlich, wenn bei Fällen mit Vorhofflimmern die Leitungsstörungen als erstrebenswertes Ziel der Behandlung anzusehen, beim Sinusrhythmus dagegen Leitungsstörungen als Komplikation zu fürchten wären.

Die Digitalis kann alle Formen des unvollständigen und sogar einen vollständigen Herzblock hervorrufen. Man frage deshalb jeden Patienten mit einer Leitungsstörung nach einer vorangegangenen Digitalisbehandlung. Auch nach Aussetzen der Behandlung kann eine Leitungsstörung noch mehrere Tage anhalten.

Eine (3.) letzte Form von Leitungsstörungen ist durch eine organische Erkrankung des A.V.-Systems bedingt. Es gibt, nicht allzu selten, einen kongenitalen Herzblock, der bei Patienten mit einem kongenitalen Defekt des Kammerseptums gefunden wird. Das His'sche Bündel liegt in unmittelbarer Nachbarschaft des Septum membranaceum. Beim Fehlen des bindegewebigen Septums und seiner muskulären Umgebung kann auch die Anlage des His'schen Bündels gestört sein.

Eine anatomische Schädigung des Leitungssystems kann im Verlaufe einer toxischen oder einer degenerativen Allgemeinschädigung des Herzmuskels vorkommen, sie kann durch Herde verursacht sein, die im Leitungssystem sitzen und kann endlich Folge einer Erkrankung der Gefäße sein, welche das spezifische Gewebe ernähren. Alle Arten von Erkrankungen des gewöhnlichen Myokards können auch im spezifischen Gewebe vorkommen. Also Diphtherie und rheumatische Myokarditis, Gummen und Tuberkulose, Myomalacie und Karzinometastasen und vieles andere mehr. Bei Kindern und Jugendlichen ist meistens die Diphtherie oder eine rheumatische Erkrankung anzuschuldigen, bei älteren Individuen die Koronarsklerose. Es sei nochmals hervorgehoben, daß eine Erkrankung der Arbeitsmuskulatur nicht immer auf das spezifische Gewebe übergreifen muß und daß das spezifische Gewebe andererseits schwer erkrankt sein kann, obwohl die Arbeitsmuskulatur normal ist. Diese Vorkommnisse sind durch die Isolierung des Leitungsgewebes von der Arbeitsmuskulatur und durch die spezielle Gefäßversorgung des spezifischen Gewebes erklärt.

Wenn die Anamnese ergibt, daß keine Digitalisbehandlung voranging, dann muß durch eine genaue Untersuchung erhoben werden, *welche* organische Ursache für die Leitungsstörung vorliegt.

Die klinische Diagnose vieler Formen der Leitungsstörungen ist ohne die Anwendung graphischer Methoden nicht möglich. Bei einer einfachen Verlängerung der Vorhof-Kammerleitung treten keine Rhythmus- oder Frequenzänderungen auf, welche die Diagnose ermöglichen. Nicht selten wird man aber durch das Auftreten eines Galopprrhythmus auf das Vorhan-

densein einer langen Überleitungszeit aufmerksam gemacht. Die Vorhöfe erzeugen auch Töne, die normalerweise nicht gehört werden, sondern mit dem ersten Herzton verschmelzen. Bei einer Verlängerung der Überleitungszeit tritt der Vorhoftton so früh in der Diastole auf, daß er als dritter Ton vor den zwei normalen Herztönen hörbar wird. Dieser Galopp verschwindet sofort, wenn die Leitung wieder normal ist.

Die WENCKEBACHSche Periodik kann klinisch zumindest vermutet werden, wenn bei einem Kranken, der mit rhythmischer Herzstätigkeit in Beobachtung steht und der mit Digitalis behandelt wird, oder wenn bei einem Falle, der kurz nach einer Diphtherie ist, oder der an einer rheumatischen Erkrankung leidet, plötzlich Kammerstolenausfälle auftreten, also Pausen, denen — im Gegensatz zu den Extrasystolen — kein vorzeitiger Schlag vorausgeht.

Die Diagnose eines vollständigen Herzblocks ist in den meisten Fällen auch ohne Ekg möglich. Zunächst ist die Kenntnis der Tatsache wichtig, daß nicht immer beim Herzblock eine Bradykardie bestehen muß. In früheren Jahren wurde man erst durch eine hochgradige *Bradykardie* veranlaßt, nach einem Herzblock zu suchen, so daß angenommen wurde, daß jeder Herzblock eine Bradykardie aufweist. Wir sahen aber, daß beim vollständigen Herzblock eine recht frequente Kammeraktion vorkommen kann und werden später die Gründe besprechen, weshalb das häufig der Fall ist. Bradykardie ist also nicht Hauptzeichen eines vollständigen Herzblocks, sie kann aber ein Fingerzeig für die Diagnose sein.

Auch dann, wenn eine beträchtliche Bradykardie vorliegt, muß kein Herzblock vorliegen, es kann für sie zahlreiche andere Ursachen geben, deren Kenntnis von Bedeutung ist.

Eine sehr häufige Bradykardieform ist die konstitutionelle, angeborene Bradykardie, die in manchen Familien erblich ist. Die Herzfrequenz kann dabei bis unter 50 Schläge heruntergehen.

Gewöhnlich bekommen auch Athleten im Training eine Bradykardie. Eine Steigerung der Herzleistung kann durch Vergrößerung des Schlagvolumens (vermehrter Zufluß zum Herzen) oder durch Erhöhung der Herzfrequenz (innerhalb gewisser Grenzen) erzielt werden. Da der O₂-Verbrauch des Herzens ungleich mehr ansteigt, wenn die zweitgenannte Möglichkeit zutrifft, ist die erstgenannte rationeller. Tatsächlich stellt sich bei Athleten im Training der Kreislauf auf diese ein. Eine Bradykardie mit entsprechend großem Schlagvolumen gehört zum *Sportherz*.

Es gibt auch toxische Bradykardien. Bekannt sind die Bradykardien beim Ikterus oder beim Hungerödem. Manche Grippeepidemien gehen mit starken toxischen Bradykardien einher, die erst Wochen nach der Erkrankung abklingen (bei anderen Grippeepidemien findet man toxische Sinustachykardien).

Eine Bradykardie kann vagal bedingt sein. Sie kann durch hirndrucksteigernde Prozesse (Tumor, Meningitis) entstehen, die auf die Vaguszentren direkt einwirken, sie kann aber auch reflektorisch vom Sinus caroticus ausgehen (Drüsen am Halse, Halstumoren). Die vagal bedingte Bradykardie zeichnet sich — worauf schon WENCKEBACH aufmerksam

gemacht hat — durch eine leichte Sinusarrhythmie aus, die bei manchen Fällen (Hirntumoren) sehr hochgradig sein kann.

Ein *Herzblock* kann — ganz gleich, ob eine Bradykardie besteht oder nicht — auf Grund von mehreren Zeichen, auch ohne Ekg, erkannt werden. Zunächst ergibt die Beobachtung des Venenpulses, bei gleichzeitiger Kontrolle der Herztätigkeit, daß auch zur Zeit des Kammerstillstandes Venenundulationen auftreten. Das ist daraus zu erklären, daß auch die Vorhöfe, die ja frequenter als die Kammer arbeiten, eine Vorhofwelle, die a-Welle erzeugen. Dieses Phänomen ist allerdings nicht für den kompletten Block allein charakteristisch, es findet sich auch beim 3 : 1-, 4 : 1-Block usw.

Viel typischer ist ein anderes Zeichen im Venenpuls. Beim vollständigen Herzblock arbeiten Vorhof und Kammer unabhängig voneinander, jeder in seinem eigenen Rhythmus. Dadurch kommt es zu Interferenzen, wobei immer wieder eine Vorhofsystole zu derselben Zeit auftritt wie die Kammersystole, so daß eine P-Zacke in einem QRS-Komplex oder in einer T-Zacke versteckt ist. Kontrahiert sich der Vorhof aber zu einer Zeit, da die Kammer noch in Systole ist, so kommt es, wie S. 187 beschrieben wurde, zum Auftreten von Pfropfungen und diese erzeugen hohe Venenwellen am Halse. Treten somit bei rhythmischer Kammertätigkeit unregelmäßige Venenpulse auf, wobei immer wieder (wenn das Blut von den Vorhöfen zurückgeschleudert wird) sehr hohe Venenwellen auftreten, dann kann man einen vollständigen Herzblock annehmen.

Nicht selten kann man aber auch in der Diastole die Vorhoftöne isoliert hören. Sie sind manchmal recht laut links unten am Sternum oder an der Herzspitze wahrnehmbar. Sie werden manchmal mit einem kurzen rollenden spätdiastolischen Geräusch der Mitralstenose verwechselt. Bei einiger Sorgfalt hört man aber, daß die Vorhoftöne, zum Unterschied von einem Mitralgeräusch, bald früher, bald später in der Diastole auftreten und manchmal fehlen.

Zu den sichersten Herzblockzeichen gehört das Auftreten der sogenannten Kanontöne. Auskultiert man bei einem Herzblock sorgfältig die Herzspitze, so findet man bei der überwiegenden Mehrzahl der Fälle immer wieder, ein-, zweimal, mehrmals in der Minute, eine Verstärkung des ersten Tones an der Spitze; er wird manchmal laut und paukend wie bei einer Mitralstenose, so daß die Bezeichnung Kanontenon verständlich ist. Untersuchungen, bei denen das Ekg zugleich mit den Herztönen registriert wurde, haben ergeben, daß dieser Kanontenon nicht dann gehört wird, wenn die Vorhöfe und die Kammern vollständig gleichzeitig schlagen, sondern nur dann, wenn die Vorhöfe den Kammern um paar Sek./100 vorausgehen, was durch die dynamischen Verhältnisse bei der Kammerfüllung zu erklären ist (SELENIN und FOGELSON). Da solche Änderungen der Lautstärke des ersten Tones sonst bei *rhythmischer* Herztätigkeit nicht vorkommen, ermöglicht dieser Befund die Diagnose.

Wird ein vollständiger Herzblock gefunden, dann muß festgestellt werden, ob es sich um eine organische (dauernde) Unterbrechung handelt

oder ob nur ein erhöhter Vagustonus, eine leichte Schädigung des A.V.-Systems einen Block hervorruft, der rückbildungsfähig ist. Das gelingt damit, daß man den betreffenden Patienten eine leichte Arbeit verrichten

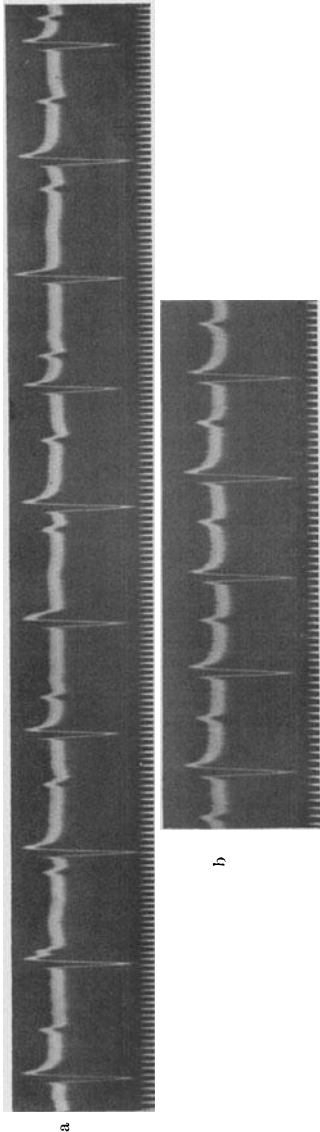


Abb. 147 a und b. In a besteht ein vollständiger Vorhof-Kammerblock, der nach Einatmen von Amylnitrit in einen Vollrhythmus mit verlängerter Überleitungszeit übergeht (b).

läßt (einige Beugen) oder ihn, wenn er nicht arbeiten kann, veranlaßt, Amylnitrit zu inhalieren (5 Tropfen werden auf einen Tupfer gegeben und durch 20 Sekunden eingeatmet). Durch diese Maßnahmen sinkt der Vagustonus, steigt der Sympathikustonus, wodurch die Leitung vorübergehend verbessert wird und der Block verschwindet, sofern er nicht durch eine vollständige Zerstörung des A.V.-Systems bedingt ist. In diesem Falle bleibt er unverändert weiter bestehen.

Abb. 147 a zeigt einen vollständigen Herzblock mit einer Kammerfrequenz von 84. Der Block hatte sich während einer Digitalisbehandlung entwickelt. Auf 5 Tropfen Amylnitrit verschwindet der vollständige Block (Abb. 147 b), alle Reize gelangen — wenn auch mit einer verlängerten Überleitungszeit — zur Kammer. Wenige Minuten später trat wieder der Herzblock auf und verschwand erst nach Aussetzen der Digitalisbehandlung nach einigen Tagen endgültig. Die Kurve stammt von einer schweren Koronarsklerose; T-Zacken fehlen. Die automatischen Schläge beim Herzblock (Abb. 147 a) gleichen vollständig den nach Amylnitrit übergeleiteten Schlägen; das spricht dafür, daß die automatischen Schläge oberhalb der Teilungsstelle des Bündels entspringen.

Fälle mit partiellem Herzblock reagieren recht verschieden auf körperliche Arbeit. Der Block kann durch sie verstärkt oder vermindert werden. Durch die Arbeit wird wohl der Sympathikustonus erhöht und so die Leitung verbessert. Gleichzeitig wird

aber dadurch, daß die Vorhoffrequenz ansteigt und so die Leitungsbahn zu stark beansprucht wird, die Vorhof-Kammerleitung verschlechtert. Je nachdem, welcher dieser Faktoren im gegebenen Falle überwiegt, kann der

bestehende Block durch die Arbeit verstärkt oder vermindert werden. Ein Beispiel für eine Verstärkung des Blocks durch Arbeit brachte Abb. 141.

Es gibt eine Form von partiellem Block, und zwar von periodischem Systolenausfall, die niemals Folge eines erhöhten Vagustonus oder einer allgemeinen Intoxikation oder einer Digitalisierung sein kann, sondern immer auf eine umschriebene anatomische Herzerkrankung zurückgeführt werden muß. Sie unterscheidet sich von den WENCKEBACHSchen Perioden dadurch, daß die Überleitungszeiten immer gleich lang bleiben, auch nach einer langen Serie von Überleitungen keine Zunahme der Leitungszeit, auch nach einer durch die Blockierungen entstandenen langen Pause keine Verkürzung auftritt. Außerdem können manchmal mehrere Vorhofschläge nacheinander blockiert werden, was bei der WENCKEBACHSchen Periode nie vorkommt, dort wird immer nur ein Reiz blockiert; eine Erklärung für diese Form der Leitungsstörung wurde noch nicht gegeben. Man weiß nur, daß sie oft in einen vollständigen Block übergeht. Es ist sicher, daß die Ausbreitung des Erkrankungsprozesses im spezifischen Gewebe, nicht aber der Sitz der Erkrankungsherde dafür maßgebend ist, welche Form des periodischen Systolenausfalls auftritt.

Die Annahme von MOBITZ, daß die WENCKEBACHSche Periodik im A.-V.-Knoten zustande kommt, wurde durch die Versuche von SCHERF und SHOOKHOFF widerlegt, denen es gelang, im Tierversuch am Herzen in situ, auch durch eine Schädigung der Schenkel, fernab vom A.-V.-Knoten, eine Periodik hervorzurufen. Später konnte SCHELLONG auch im Muskelstreifen eine WENCKEBACH-Periodik erzielen, sobald er eine Digitalisvergiftung hervorrief. Man nennt diese Leitungsstörung ohne Veränderung der Leitungszeiten nach MOBITZ den Typus II des periodischen Systolenausfalls zur Unterscheidung von der WENCKEBACHSchen Periode, die auch „Typus I“ genannt wird.

Klinische und experimentelle Beobachtungen sprechen dafür, daß der Typus I des periodischen Systolenausfalls mehr bei ausgebreiteten Schädigungen der Leitungsbahn auftritt, wogegen der Typus II nur bei ganz umschriebenen Schädigungen gefunden wird. Bei Intoxikationen (z. B. mit Digitalis) oder bei Ermüdungen der Leitungsbahn (Tachykardien) findet man nur den Typus I (die WENCKEBACHSche Periodik).

In Abb. 148 werden am Anfang der Abtlg. I von drei Vorhofreizen nur zwei zur Kammer geleitet (3:2-Block). Im Gegensatz zu einer WENCKEBACHSchen Periodik mit 3:2-Block (Abb. 137) bleibt die Überleitungszeit dauernd gleich lang. Dann folgt eine Gruppe von vier Vorhofreizen, von denen nur zwei zur Kammer geleitet sind (4:2-Block). Trotz der großen Verschiedenheit in der Länge der Kammerpausen bleibt auch hier die P—R-Distanz unverändert. Dasselbe ist in den anderen Ableitungen zu sehen.

Abgesehen vom Vorhof-Kammerblock nach Typus II besteht in Abb. 148 auch eine schwere intraventrikuläre Leitungsstörung. Die Kammerkomplexe zeigen das Bild der häufigen Form des Schenkelblocks.

Die Beschwerden der Kranken mit Leitungsstörungen sind außerordentlich gering. In den meisten Fällen kommt der abnorme Zustand

dem Patienten überhaupt nicht zum Bewußtsein. Bei der Verlängerung der Vorhof-Kammerleitung sind der Herzrhythmus und die Herzfrequenz überhaupt nicht gestört. Bei der WENCKEBACHSchen Periode ist die

durch den Leitungsausfall bedingte Pause nicht lang genug, um Beschwerden zu machen. Die Pause wird fast nie empfunden. Bei den höhergradigen Blockierungen springen bei längeren Kammerpausen sofort die tieferen Zentren ein und verhindern durch ihren Eigenrhythmus jeden unangenehmen Stillstand. Wir sahen, daß auch beim vollständigen Versagen der Vorhof-Kammerleitung die Zentren der Kammer die Führung übernehmen und der Patient diese schwere Störung überhaupt nicht empfindet. *Nur* dann, wenn die Automatie aus Gründen, die noch besprochen werden sollen, versagt, kann es zu Störungen kommen.

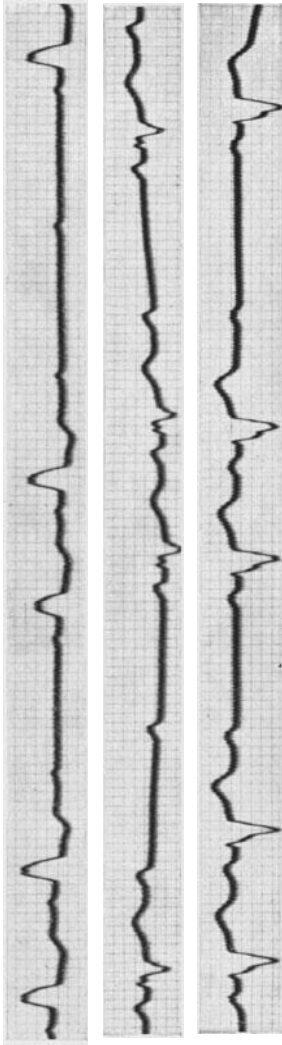


Abb. 148. Periodischer Systoleausfall nach Typus II und intraventrikuläre Leitungsstörung.

Die Automatie der Kammer ist bei vielen Fällen von Herzblock, wie schon erwähnt wurde, eine sehr hohe. Minutenfrequenzen über 60 sind sehr häufig. Aber auch Frequenzen von 80, 100 und darüber werden beobachtet (s. Abb. 147). Die Erklärung hierfür liegt im folgenden begründet. Wir sahen, daß der A.V.-Knoten eine „physiologische Barriere“ für die Vorhof-Kammerleitung darstellt; er hält schon normalerweise den Leitungsreiz auf. Es ist so begreiflich, daß beim Block durch eine Erhöhung des Vagustonus, beim Block durch Intoxikationen, aber auch bei sehr vielen organischen Leitungsstörungen die Blockstelle, die am meisten geschädigte Stelle, oben im A.V.-Knoten liegt. Besteht aber eine Leitungsunterbrechung so hoch oben im A.V.-Knoten, dann springt ein hochgelegenes automatisches Zentrum, gleich unterhalb der Blockstelle, ein. Diese A.V.-Knoten-Zentren haben aber eine hochent-

wickelte Automatie. Sie ist in der Regel nur um 15—20 Schläge pro Minute langsamer als die des Sinusknotens.

Wenn bei einem Herzblock die Kammer langsam schlägt, so kann das zwei Ursachen haben: 1. Kann die Leitungsunterbrechung so tief sitzen, daß ein tieferes automatisches Zentrum einspringt. Bei einem tiefen Block

kann die Kammerautomatie 30 Schläge pro Minute und weniger betragen. Wenn die Vorhof-Kammerleitung durch einen beiderseitigen Schenkelblock unterbrochen ist, kann die Automatie noch geringer sein; in seltenen Fällen werden Frequenzen von 16, sogar 10 Schlägen in der Minute beobachtet (Abb. 146).

2. Auch bei hochsitzendem Block kann man eine langsame Automatie dann beobachten, wenn der Erkrankungsprozeß, der den Block herbeiführt, auch die tiefer liegenden automatischen Zentren schädigt. Sie können dann nicht mit der gewohnten Frequenz einspringen und arbeiten sehr langsam.

Interessanterweise haben aber auch jene Fälle, welche eine Kammerautomatie von 30 und etwas darunter aufweisen, oft auffallend wenig Beschwerden, sofern sie nur ein geringes Ausmaß von Anstrengung nicht überschreiten. Eine wunderbare Ausgleichsvorrichtung in der Kreislaufdynamik verhindert Störungen. Es wurde ja schon hervorgehoben, daß eine Bradykardie bei den leistungsfähigsten Athleten nahezu immer gefunden wird. Je langsamer die Herzfrequenz, je länger deshalb die Diastole ist, desto größer wird das Schlagvolumen. Beträgt das Schlagvolumen bei einer Minutenfrequenz von 80 ungefähr 60 ccm, so wurde bei 40 Schlägen in der Minute ein Schlagvolumen von 120 gefunden. Für den Kreislauf ist nur das Produkt dieser beiden Zahlen, das Minutenvolumen, von Bedeutung und dieses kann, wie wir sehen, bei einer Herzfrequenz von 80 genau so hoch sein wie bei einer Bradykardie von 40, da bei langsamer Herzstätigkeit die Diastole länger und deshalb die Kammerfüllung besser ist (LUNDSSGAARD). Es werden also auch bei Bradykardien, wenn diese eine gewisse Grenze nicht unterschreiten, alle Störungen vollständig ausgeglichen und die klinische Erfahrung zeigt, daß das für Frequenzen bis herab zu 20 Schlägen pro Minute gilt, sofern Herz und Gefäße noch gesund sind.

Durch die stärkere Füllung ist das Herz bei höhergradigen Bradykardien vergrößert. „Plumpes, allseits vergrößertes Herz“ liest man häufig in Röntgenbefunden von Athleten, Herzblockfällen. Es handelt sich aber nur um eine dynamisch bedingte Erweiterung. Bei der Auskultation hört man bei solchen Fällen in der Regel auch ein systolisches Geräusch an der Aorta, wahrscheinlich darum, weil durch die Erweiterung der linken Kammer das normale Aortenostium wie eine relative Stenose wirkt.

Bei größeren Anstrengungen wird allerdings der Kreislauf solcher Herzblockfälle allzu leicht unzulänglich. Bei einem gesunden Menschen mit einem im Sinusrhythmus schlagenden Herzen wird sich die Herzfrequenz bei Arbeitsleistung durch Änderung des Vagus- und des Sympathikustonus erhöhen, so daß das Minutenvolumen etwas ansteigt, die Muskulatur mehr Blut zugeführt bekommt. Anders liegen die Dinge bei einem tief sitzenden Herzblock. Der Vagus hat auf die tiefer in der Kammer liegenden Zentren überhaupt keinen Einfluß (s. S. 16), aber auch die beschleunigende Wirkung des Akzelerans ist viel geringer als bei den höheren Zentren, so daß die Herzfrequenz nach Arbeit weit unter

dem Bedarf zurückbleibt. Schwindel, Atemnot, Angstzustände treten dann auf.

Der Kranke muß seine Leistungen seinen Kreislaufverhältnissen anpassen. Geschieht dies, dann kann er jahrzehntelang beschwerdefrei bleiben. Herzblockfälle, die einen schweren Beruf ohne Beschwerden ausfüllen (Brauersknechte, Lastträger, Fleischer) sind wiederholt beobachtet worden. Unangenehme Zustände bei Leitungsstörungen gibt es nur dann, wenn ADAMS-STOKES-Anfälle auftreten. Sie werden S. 221 besprochen.

Das Auftreten einer Leitungsstörung hat darum eine große Bedeutung, weil sie bei Fällen, bei denen keine Digitalisbehandlung vorausgegangen ist, die Feststellung einer Myokarderkrankung auch dann erlaubt, wenn alle anderen Zeichen dafür fehlen. Der Befund einer Leitungsstörung zeigt allerdings zunächst nur an, daß ein Erkrankungsherd im A.V.-System liegt. Ob es sich um eine akute oder um eine chronische Erkrankung handelt, ob eine Entzündung, eine Nekrose, eine alte Narbe oder Degeneration besteht, das kann nur die klinische Untersuchung ergeben. Schon eine einfache Verlängerung der Überleitungszeit kann bei einem älteren Menschen der erste Hinweis auf das Vorhandensein einer Koronarsklerose sein, ihr Auftreten bei einer rheumatischen Erkrankung kann das Vorhandensein einer Myokarditis anzeigen. Ebenso wie abnorme T-Zacken erlaubt auch das Auftreten von Leitungsstörungen allein bei vielen Fällen die Diagnose einer Myokarderkrankung.

Die Veränderungen sind oft flüchtig und entgehen bei einmaliger Untersuchung der Beobachtung. Schreibt man aber das Ekg alle Tage, dann kann man in durchschnittlich jedem 2. Falle von akutem Rheumatismus Leitungsstörungen auftreten sehen! Eine Leitungsstörung kann auch Folge einer vor vielen Jahren überstandenen Diphtherie oder einer alten rheumatischen Myokarderkrankung, also einer längst abgeheilten Erkrankung, sein. Sie kann bedeutungslos sein, wenn die Arbeitsmuskulatur intakt ist. Solche Patienten können trotz des Blocks ein sehr arbeitsreiches Leben ohne Beschwerden und ohne jede Behandlung führen. Die Beschwerdefreiheit der meisten Patienten mit Leitungsstörungen ist mit einer wichtigen Ursache dafür, daß wir diesen Zustand so selten, meist zufällig, diagnostizieren. Die *Prognose* ergibt sich aus der Allgemeinerkrankung und nicht aus dem Befund einer Leitungsstörung allein.

Die *Behandlung* der Leitungsstörung selbst erübrigt sich bei den meisten Fällen. Da sie keine Beschwerden hervorrufen, wird man sich nicht um die Leitungsstörungen selbst, sondern nur um den ihnen zugrunde liegenden Erkrankungsprozeß kümmern.

Die Digitalis-Leitungsstörungen klingen rasch ab, wenn man die Digitalisbehandlung aussetzt. Besteht eine organische Erkrankung des Leitungssystems, dann gelingt es leider nur selten, sie medikamentös zu beeinflussen. Wir haben kein Mittel, das Auftreten diphtherischer Nekrosen zu verhindern, wir können auch eine Koronarsklerose nicht aufhalten. Man bemüht sich aber, durch die Darreichung gefäßerweiternd-

der Mittel (Theophyllin-Papaverinpräparate) den Koronarkreislauf zu verbessern. Auch dann, wenn ein Gumma einen Herzblock herbeiführt, wird eine spezifische Behandlung selten Erfolg bringen, da auch bei Rückbildung eines Gummata die folgende Narbe die Vorhof-Kammerleitung meistens behindert. Ist eine Leitungsstörung auf eine alte, vernarbte Erkrankung zurückzuführen, dann ist jede Therapie von vornherein zur Erfolglosigkeit verurteilt.

Man hat in früheren Jahren die Behandlung *jedes* Blockfalles empfohlen und dazu vielfach das Atropin verwendet. Dazu ist zu sagen, daß die Dosen Atropins, die wirksam sind, auch unangenehme Nebenwirkungen haben und eine Dauerdarreichung des Atropins nicht möglich ist.

So kommt es, daß man nur ganz extreme Bradykardien und Anfälle von ADAMS-STOCKES mit den auf S. 226 beschriebenen Mitteln behandelt und nicht bei jeder Leitungsstörung sogleich zum Rezeptblock greift.

Die intraaurikulären Leitungsstörungen.

Ebenso wie die intraventrikulären Leitungsstörungen an einer Aufsplitterung und Verbreiterung der QRS-Komplexe zu erkennen sind, nimmt man eine intraaurikuläre Leitungsstörung dann an, wenn eine Aufsplitterung und Verbreiterung der P-Zacken gefunden wird. Durch Erkrankungsherde im Vorhofe bzw. in den Ausläufern des Sinusknotens wird die Erregung gezwungen, sich vom Ursprungsort im Sinusknoten aus abnorm auszubreiten. Die abnormen P-Zacken können dauernd bestehen oder nur vorübergehend gefunden werden, je nachdem, ob es sich um eine dauernde oder vorübergehende Störung der Leitung handelt.

Abnorme P-Zacken können natürlich auch Folge eines abnormen Erregungsursprunges (abnormer Reizursprung im Vorhofe, Vorhof-Extrasystolen) sein, ebenso wie ja auch verbreiterte QRS-Komplexe nicht nur bei intraventrikulären Leitungsstörungen, sondern auch bei Kammerautomatie und bei Kammer-Extrasystolen auftreten. Werden wechselnde Formen der P-Zacken bei normalem Vorhof-Rhythmus und bei unveränderten P—R-Distanzen gefunden, dann spricht dies für eine intraaurikuläre Leitungsstörung und gegen Störungen der Reizbildung (SCHERF und SHOOKHOFF, ROTHBERGER und SCHERF).

Die P-Zacken können, abgesehen von ihrer Verbreiterung und Aufsplitterung, auch eine Formänderung im Sinne einer Erhöhung, Abflachung zeigen, sie können negativ werden usw. Ebenso wie der QRS-Komplex aus der Summe der Spannungen beider Kammern entsteht, ist die normale P-Zacke eine Summationszacke, entstanden durch die Erregung *beider* Vorhöfe.

Man darf aus negativen P-Zacken nicht auf einen Erregungsursprung im A.V.-Knoten schließen; auch bei einem Erregungsursprung im Sinusknotenkopf, an normaler Stelle, können durch eine abnorme Erregungsausbreitung negative P-Zacken auftreten. Da der Sinusknoten im rechten

Vorhofs liegt, wird dieser früher erregt (0,01 Sek.) als der linke, so daß schon normalerweise eine leichte Zeitdifferenz in der Erregung und Kontraktion beider Vorhöfe besteht.

Abnorm große und aufgesplitterte P-Zacken findet man häufig bei Mitralstenosen und beim Emphysem, wahrscheinlich im Zusammenhange mit der Erweiterung des linken oder rechten Vorhofes (s. Abb. 31, 33 und 118).

Nach WINTERNITZ ist das P beim Cor pulmonale — im Gegensatz zu den Mitralstenosen — nur in II und III erhöht, nicht verbreitert und nicht aufgesplittert.

Ganz isolierte intraaurikuläre Leitungsstörungen sind selten; häufiger findet man sie aber im Zusammenhange mit atrioventrikulären oder intra-ventrikulären Leitungsstörungen. Sie sind dann bedeutungsvoll, weil sie anzeigen, daß nicht nur Herde oder ein Herd in der Kammer, sondern auch Erkrankungsherde im Vorhofe bestehen, also eine generalisierte, ausgebreitete Erkrankung vorliegt.

Beispiele für intraaurikuläre Leitungsstörungen sind in den Abb. 81 und 138 zu sehen.

In ganz seltenen Fällen wurde eine vollständig dissoziierte Tätigkeit zwischen beiden Vorhöfen gefunden (SCHERF und SIEDEK). Die Störung konnte auch im Experiment erzeugt werden. Man findet dann zwei voneinander unabhängige Vorhofrhythmen (interaaurikulärer Block).

Die sinuaurikulären Leitungsstörungen.

Die sinuaurikulären Leitungsstörungen sind aus den mehrfach angeführten Gründen, hauptsächlich wegen des Vorhandenseins sehr vieler Verbindungen zwischen Sinusknoten und Vorhof und wegen der großen Ausdehnung des Sinusknotens selten.

Wir sahen auch, daß jede einzelne Faser des Sinusknotens zur Reizbildung befähigt ist, so daß auch nach Zerstörung großer Gebiete noch genügend funktionsfähiges Gewebe zurückbleibt. Die meisten Fälle von Sinusblock werden durch eine Digitalisbehandlung hervorgerufen, was dadurch verständlich wird, daß die Digitalis auf alle Zentren und alle Reizleitungsbahnen einwirkt.

Ein Sinusblock kann auch Folge einer Störung der Reizbildung sein, also dadurch entstehen, daß mitunter ein Reiz nicht gebildet wird. Diese Form ist aber selten. Häufiger ist der Sinusblock auf eine Störung der Leitung bei normaler Reizbildung zurückzuführen.

Im Prinzip kann man zwischen Sinusknoten und Vorhof dieselben Leitungsstörungen finden wie zwischen Vorhof und Kammer. Die häufigste und auch am leichtesten erkennbare Form ist ein periodischer Systolenausfall durch Blockierung nach Typus II. Es fällt also ein, oder es fallen mehrere Systolen (des ganzen Herzens, des Vorhofs *und* der Kammer) aus, da ebensoviele Reize vom Sinusknoten nicht weiter geleitet werden. So kommt es zum Auftreten von vollständigen Herzpausen, deren Dauer das Doppelte oder Mehrfache einer Normalperiode beträgt. Dauern diese

Pausen länger, dann springen die tieferen Zentren (A.V.-Zentren) rettend ein; geschieht das nicht, weil diese Zentren auch geschädigt sind, dann kann es zu ADAMS-STOCKES-Anfällen kommen. Durch höhergradigen Sinusblock und durch das wiederholte Einspringen der A.V.-Schläge kommt es manchmal zu merkwürdigen Kurven.

Besteht ein vollständiger Sinusblock, kann also kein Normalreiz mehr zum Vorhof und zur Kammer gelangen, dann springt dauernd der A.V.-Knoten ein, es tritt ein A.V.-Rhythmus auf (S. 228).

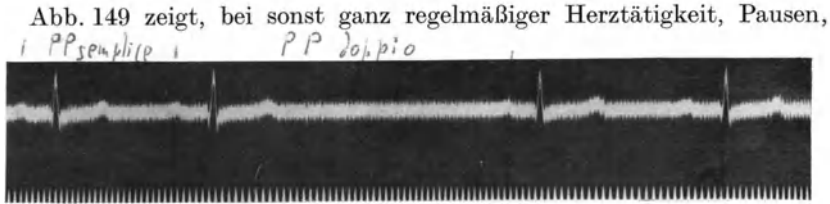

Abb. 149 (Abt. I). Sinuaurikulärer Block.

die genau doppelt so lange sind wie eine Normalperiode. In diesen Pausen fehlt nicht nur die Kammer-, sondern auch die Vorhof-tätigkeit.

In Abb. 150 fallen gleich am Anfange vier Herzschläge aus; die Pause beträgt das Fünffache einer Normalperiode (5,08 Sek.); recht spät, erst nach 4,5 Sek., springt ein automatischer A.V.-Schlag ein.

In Abb. 151 besteht eine starke, sehr regelmäßige Sinusbradykardie von 27 Schlägen in der Minute (Periodenlänge: 2,20 Sek.). Diese Bradykardie ist dadurch bedingt, daß jeder zweite Sinusreiz nicht weitergeleitet wird (oder nicht gebildet wird?). Immer wieder springt in den langen Pausen ein A.V.-Knotenzentrum ein, so daß sehr eigenartige Kurven entstehen. Man sieht im T des ersten automatischen Schlages ein normales P, das nicht von einem Kammerkomplex gefolgt ist, da es zu früh auftritt; dann kommt wieder ein automatischer Schlag und gleich darauf ein ganz normal geleiteter Sinusreiz. Infolge der Sinusbradykardie folgt dann wieder ein automatischer Schlag in dessen T ein P versteckt ist, das verlangsamt zur Kammer geleitet wird. Das nächste P ist im T des folgenden automatischen Schlages versteckt und blockiert.

In Abb. 152 glaubt man auf den ersten Blick eine Extrasystolie vor sich zu haben. Bei näherem Zusehen erkennt man, daß eine andere Störung vorliegt.

Es besteht eine Sinusbradykardie von 42 Schlägen in der Minute. Wir sehen die erste P-Zacke in Abb. 152 nach dem ersten QRS-Komplex (dem kein P vorausgeht). Sie liegt in der T-Zacke versteckt; das nächste P folgt unmittelbar hinter dem dritten QRS-Komplex der Abb. 152; es schließt gleich an die S-Zacke an; die dritte P-Zacke folgt auf den vierten QRS-Komplex; sie liegt an derselben Stelle wie die erste P-Zacke, usw.

Die abnorm gebauten Schläge, die immer 0,24—0,28 Sek. nach einem P folgen, sind übergeleitete Kammerkomplexe (und nicht Extrasystolen).




Abb. 150 (Abltg. II). Sinuskulärer Block mit Ersatzschlag am Ende des Herzstillstandes.

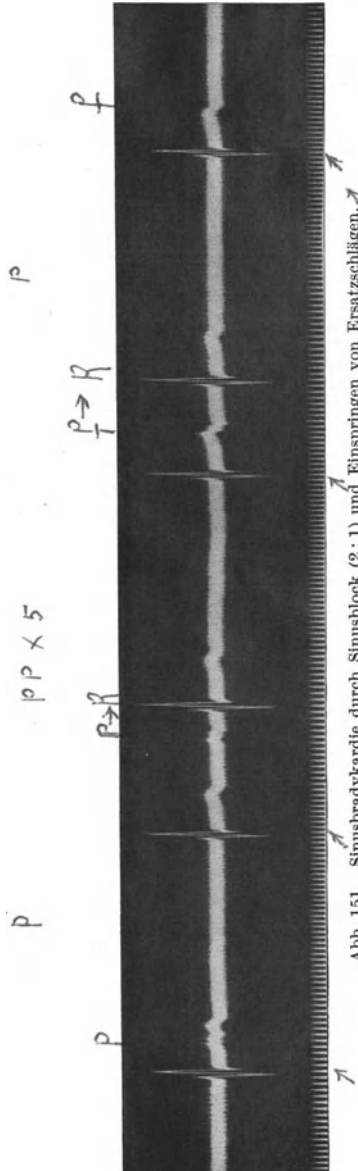


Abb. 151. Sinusbradykardie durch Sinusblock (2:1) und Einspringen von Ersatzschlägen.

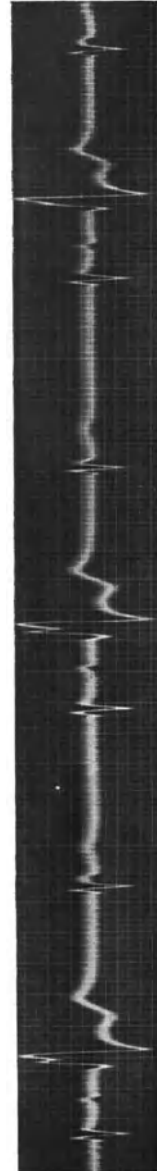


Abb. 152. Hochgradige Sinusbradykardie durch einen 2:1-Sinusblock mit Ersatzschlägen. Die übergeleiteten Sinusschläge sind durch eine abwegige Erregungsausbreitung in der Kammer ganz abnorm.

Ihre abnorme Form ist Folge ihrer Vorzeitigkeit (abwegige Leitung in der Kammer). Durch die starke Sinusbradykardie, die wahrscheinlich

wieder Folge eines 2:1-Sinus-Vorhofblockes ist, treten immer wieder Ersatzschläge vom A.V.-Knoten auf.

Es handelt sich also um dieselbe Störung wie in Abb. 151. Das verschiedene Aussehen der Kurve in Abb. 152 ist nur Folge der anderen Gruppierung, bedingt durch andere Frequenzen des Sinus- und des Ersatzrhythmus.

Auch in Abb. 27 ist die starke Sinusbradykardie wahrscheinlich Folge eines 2:1- oder 3:1-Sinusblocks.

Nicht immer sind beim Sinusblock die Ausfallspausen ein genaues Vielfaches einer Normalperiode, da die sinuaurikuläre Überleitung vor dem Ausfall verlängert, nachher verkürzt sein kann (wie beim A.V.-Block). Die Ausfallsperiode kann ja auch bei einer WENCKEBACHSchen Periode viel kürzer sein als das Doppelte einer Normalperiode. Genauere Analysen solcher (von der Atmung unabhängiger) „Sinusarrhythmien“ sind darum unmöglich, weil man die Tätigkeit des Sinusknotens nicht direkt registrieren, also Verlängerungen der sinuaurikulären Leitung nicht feststellen kann. Aus demselben Grunde kann man eine einfache Verlängerung der sinuaurikulären Leitungszeit — ohne Ausfälle — nie diagnostizieren, da in diesem Falle das Ekg sich von einem normalen nicht unterscheidet.

Die *Behandlung* des Sinusblocks richtet sich nach denselben Gesichtspunkten wie die Behandlung der Vorhof-Kammerleitungsstörungen. Bei der Mehrzahl der Fälle von organisch bedingtem Sinusblock besteht eine Erkrankung (Sklerose) der den Sinusknoten versorgenden Arterien.

Der MORGAGNI-ADAMS-STOKES-Symptomenkomplex.

Der Symptomenkomplex, der nach ADAMS und STOKES benannt wird, aber schon lange Zeit vorher von MORGAGNI beschrieben worden war, wird dann beobachtet, wenn aus irgendeinem Grunde der Blutkreislauf stillsteht und die Blutzufuhr zum Gehirn stockt. Dauert dieser Stillstand nur bis zu drei oder vier Sekunden, dann wird er meistens vom Kranken nicht bemerkt; erst ein Stillstand, der länger dauert, macht Schwindelgefühle; nach ungefähr 10 Sek. tritt Bewußtlosigkeit auf, der Kranke fällt in Ohnmacht; bei noch längerer Dauer des Herzstillstandes kommt es zu Zuckungen an den Armen und Beinen, schließlich treten klonisch-tonische Krämpfe auf. Harn und Stuhl gehen unwillkürlich ab. Ein Stillstand, der länger dauert als 3—4 Minuten, hat immer den Tod zur Folge.

Dieses Ereignis kann durch zwei, voneinander prinzipiell verschiedene Vorgänge veranlaßt werden; ihre Unterscheidung ist schon mit Rücksicht auf die Therapie wichtig.

Die *erste Hauptform*, die früher als seltene Ausnahme angesehen wurde, nach neueren Erfahrungen aber häufiger ist als jede andere, wird durch eine Tachykardie hervorgerufen. Auf S. 157 wurde ausgeführt, daß das Schlagvolumen um so kleiner wird, je höher die Frequenz, je kürzer also die Diastole ist. Überschreitet die Herzfrequenz eine be-

stimmte Höhe, dann wird die Zeit, die zur Füllung der Kammer zur Verfügung steht, zu kurz werden, die Kammer wird wenig Blut und mit so geringer Kraft austreiben, daß der Kreislauf praktisch stillsteht. Bei kräftigem Herzmuskel und bei normalen Gefäßen sonst gesunder Jugendlicher wird auch eine sehr hohe Frequenz auffallend gut vertragen. So sahen wir einen jungen Mann mit einer Tachykardie von 324 Schlägen in der Minute noch langsam zu Fuß auf die Klinik kommen. Bei älteren Patienten mit sklerotischen Gefäßen, bei einer schweren Herzmuskel-erkrankung, bei Klappenfehlern mit vorwiegender Stenose eines Ostiums und deshalb von vornherein kleinerem Schlagvolumen, kann schon bei viel niedrigeren Herzfrequenzen der Kreislauf für eine ausreichende Durchblutung des Zentralnervensystems unzureichend werden. Bei den schwer geschädigten Herzen einer Koronarathrombose kann schon eine Tachykardie mit einer Frequenz von 180 eine Bewußtlosigkeit herbeiführen. Sehr oft handelt es sich um paroxysmales Vorhofflimmern, das ja gerade bei älteren Kranken mit einer Sklerose der peripheren Gefäße nicht selten ist (S. 174).

Häufig besteht bei diesen Fällen, trotz der Bewußtlosigkeit der Kranken, noch ein geringgradiger Kreislauf weiter, das Herz fördert noch eine geringe Blutmenge, so daß auch eine längere Fortdauer des Anfalles nicht zum Tode führt.

Die zweite Hauptform des MORGAGNI-ADAMS-STOKES sieht man bei wirklichem Herzstillstand. Hier gibt es verschiedene Untergruppen. Am häufigsten tritt ein Kammerstillstand bei Vorhof-Kammerleitungsstörungen dann auf, wenn die Leitung zur Kammer versagt und die tieferen Zentren nicht sofort durch ihre Automatie die Führung der Kammer übernehmen. Normalerweise sind die tieferen Kammerzentren immer sofort bereit, rettend einzuspringen, wenn die Reizleitung zur Kammer ausbleibt. Durchschneidet man bei einem gesunden Hunde, dessen Herz in Narkose freigelegt worden war, das Hische Bündel, dann sieht man eine leichte Verlangsamung des Herzens, es tritt aber keine Pause auf, da sofort ein unterhalb des Schnittes gelegenes automatisches Zentrum zu arbeiten beginnt und jede Störung verhindert. Wiederholt man diesen Versuch bei einem anderen Tiere, mit dem Unterschiede, daß man vor der Durchschneidung der Vorhof-Kammerleitungsbahn eine kleine Chininmenge injiziert und so die Automatie der Zentren schädigt, dann springen sie nach dem Schnitte nicht sofort ein; es dauert vielmehr eine geraume Zeit, bis sich in den Zentren soviel CO_2 und andere Stoffwechselprodukte angehäuft haben, daß sie allmählich wieder zu arbeiten beginnen. Man nennt diese Pause vor dem Beginn der Automatie den präautomatischen Stillstand. Er wird um so länger sein, je stärker die spezifischen Fasern geschädigt sind. Je länger der Kammerstillstand andauert, desto schwerer sind seine Folgen.

Entsprechend diesen experimentellen Erfahrungen werden bei den meisten Patienten, bei denen ein vollständiger Herzblock auftritt, die ungeschädigten tieferen Zentren immer sofort rettend einspringen und jede Störung verhindern. Entwickelt sich aber ein Block bei einem

Falle, bei dem — durch denselben Erkrankungsprozeß, der auch den Block hervorruft — auch die tieferen Zentren geschädigt sind, löst z. B. eine Arteriosklerose nicht nur den Block, sondern auch eine Schädigung der tieferen Zentren aus, dann wird das Auftreten einer Pause vor dem Einsetzen der Automatie einen ADAMS-STOKES-Anfall hervorrufen. Da der vollständige Herzblock, sobald er einmal aufgetreten ist, gewöhnlich nicht dauernd bestehen bleibt, sondern immer wieder sich eine Zeitlang die Reizleitung wieder einstellt, bevor sie endgültig versagt, kommt es immer wieder zu neuen Anfällen. In der Anamnese von Herzblockfällen findet man häufig die Angabe, vor Monaten oder Jahren wären einige Zeit hindurch gehäufte Schwindel- und Ohnmachtsanfälle aufgetreten. Man weiß dann, daß sich gerade zu dieser Zeit der Herzblock entwickelt hatte.

Abb. 153 a zeigt den Beginn, Abb. 153 b das Ende eines ADAMS-STOKES-Anfalls durch Kammerstillstand. Da im Krampfstadium die Ableitung von den Extremitäten unmöglich ist, wurde eine thorakale Ableitung gewählt. Es wurde vom zweiten und fünften Interkostalraum rechts parasternal abgeleitet. Dadurch erhielt man außerordentlich hohe P-Zacken, die auf den ersten Blick ohne weiteres mit Kammerkomplexen verwechselt werden könnten. Sie sind von einer negativen Nachschwankung gefolgt.

In Abb. 153 a ist am Anfange der Kurve, zwischen zwei Vorhofzacken ein Kammerkomplex zu sehen, dann fehlte 1 Minute und 36 Sekunden lang jede Kammertätigkeit. Der Vorhof schlägt infolge fehlender Blutzufuhr zum Sinusknoten immer rascher.

In Abb. 153 b sehen wir allmählich die Kammerautomatie wieder ein-

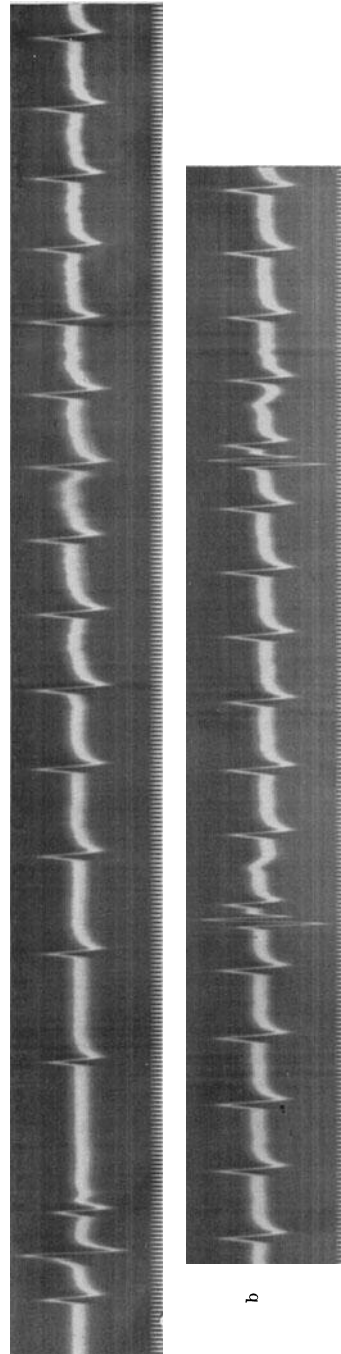


Abb. 153 a und b (thorakale Ableitung). Beginn und Ende eines ADAMS-STOKES-Anfalles.

setzen; die Kammerkomplexe zeigen eine andere Form. Erst nach mehreren Schlägen erreichte die Automatie ihre volle Höhe.

Bei diesem Falle handelt es sich um die seltene ADAMS-STOKES-Form bei schon vorhandenem Herzblock. Zeitweise versagte die Automatie des Kammerzentrums. Der Block war nach einer Koronar thrombose aufgetreten.

Jedenfalls muß immer bedacht werden, daß für das Auftreten dieser Form des MORGAGNI-ADAMS-STOKES zwei Störungen notwendig sind. 1. Das Versagen der Vorhof-Kammerleitung. 2. Das Versagen der Kammerautomatie.

Ein vorübergehender Herzstillstand kann in seltenen Fällen auch durch eine Vagushemmung des Herzens, also neurogen entstehen. Es gibt Fälle, bei denen eine derartige Übererregbarkeit der Rezeptoren im Sinus caroticus besteht, daß ein leichter Druck an entsprechender Stelle am Halse einen Herzstillstand auslöst. Solche Patienten fallen bei bestimmter Kopfhaltung bewußtlos zusammen, wenn z. B. der steife Kragen auf die Gegend des Sinus caroticus drückt. Auch Fälle, bei denen Tumoren, Drüsenpakete am Halse auf den Sinus caroticus drücken und so schwerste Anfälle auslösen, sind bekannt (WENCKEBACH und WINTERBERG, WEISS).

Auch von anderen Stellen ausgehende „vagovagale Reflexe“ können eine Herzhemmung auslösen. So wurden mehrere Fälle mit Herzstillstand beim Schlucken beobachtet. Bei ihnen gelang der Nachweis einer überempfindlichen Stelle im Pharynx. Wurde sie mit einer Sonde berührt, kam es zum Herzstillstand, wurde die Stelle mit Novokain anästhesiert, blieben die Anfälle aus. Bei der Besprechung dieser Anfälle muß allerdings daran erinnert werden, daß vom Sinus caroticus aus depressorische Reflexe ausgehen können, die durch eine starke Blutdrucksenkung, auch ohne Herzstillstand, zu Bewußtseinsstörungen führen können (FLAUM und KLIMA, WEISS und FERRIS).

Die *klinische Unterscheidung* zwischen den beiden ADAMS-STOKES-Formen (der Tachykardie und der Herzstillstandform in ihren verschiedenen Abarten) ist nicht immer leicht. Die anamnestischen Angaben der Kranken sind bei beiden Formen gleich. Man könnte glauben, daß ein Tachykardieanfall eher dann anzunehmen ist, wenn man bei der Untersuchung des Patienten im Intervalle zwischen den Anfällen extrasystolische Allorhythmien findet, daß aber eine Herzstillstandform dann vorliegt, wenn auch außerhalb der Anfälle eine Leitungsstörung besteht. Das stimmt aber in der Praxis oft nicht. So hat die Erfahrung der letzten Jahre gezeigt, daß die meisten Anfälle von Kreislaufstillstand durch Tachykardien gerade bei Fällen mit Vorhof-Kammerleitungsstörungen auftraten. Das ist begreiflich, da dieselbe Erkrankung, die die Leitungsstörung hervorruft, auch zu Reizzuständen im spezifischen Gewebe und so zu den Tachykardien führen kann. So stammt das Kammerflimmern der Abb. 103 von einer Patientin, die gleichzeitig einen Herzblock hatte.

Aber auch dann, wenn man Gelegenheit hat einen Kranken *während* eines Anfalles zu untersuchen, ist die Diagnose nicht immer möglich.

Pulslosigkeit findet man bei beiden Formen. Die Herztöne werden auch bei den Tachykardien unhörbar, sobald eine gewisse Höchsthfrequenz überschritten ist. Andererseits werden bei einem Kammerstillstand die regelmäßig arbeitenden Vorhöfe sehr deutliche Töne erzeugen können, die eine Fortdauer der Kammertätigkeit vortäuschen. Die Untersuchung eines jeden Anfalles mit dem Ekg ist anzustreben; da aber die Anfälle meistens ganz plötzlich und ohne Vorboten auftreten, ist ihre elektrokardiographische Registrierung nur möglich, wenn sie sehr häufig sind. Dann muß man die Elektroden anlegen und so lange warten, bis ein Anfall auftritt.

Differentialdiagnostisch kommt vor allem die Epilepsie in Frage. Wenn ein Patient mitten im besten Wohlbefinden plötzlich hinstürzt, bewußtlos wird, Krämpfe auftreten, dann ist diese Fehldiagnose verständlich. Die Mehrzahl der von uns beobachteten Fälle kam auf dem Umwege über die Nervenklinik zu uns. Ähnliche Anfälle kommen auch bei hochgradigen Aortenklappenstenosen vor. Verwechslungen mit einer einfachen Synkope sind häufig.

Während der Anfälle von Adams-Stokes treten eigenartige Atemnot-Anfälle auf, die in einer schweren Dyspnoe, gefolgt von einer Apnoe, bestehen.

Die Dyspnoe ist wohl Folge der Anhäufung abnormer Stoffwechselprodukte in den Atemzentren, die Apnoe ist Folge der vorausgegangenen Hyperventilation im dyspnoischen Stadium.

Häufen sich die ADAMS-STOKES-Anfälle, dann wird ein CHEYNE-STOKES-Atmen vorgetäuscht.

Jeder Anfall ist ein sehr ernstes und gefährliches Ereignis. Alles hängt davon ab, ob die Blutzufuhr zum Gehirn noch rechtzeitig, vor dem Absterben der Zentren einsetzt. Jedes Wiedererwachen von einem schweren Anfall bedeutet eigentlich ein Wiedererwachen vom Tode.

Eine *Behandlung* ist erst erlaubt, wenn es gelungen ist festzustellen, ob der Anfall durch eine Tachykardie oder durch einen Kammerstillstand hervorgerufen wurde. Eine Behandlung ohne endgültige Diagnose kann schweren Schaden stiften. Beide Anfallsformen erfordern Medikamente, mit genau entgegengesetzt gerichteter Wirkung. Besteht ein Herzstillstand, dann werden wir erregende Mittel geben müssen, die bei der Tachykardieform verderblich wären und streng zu vermeiden sind. Andererseits werden die bei der Tachykardieform so wirksamen hemmenden Mittel dann, wenn der Anfall durch einen Herzstillstand ausgelöst wird, schweren Schaden stiften können.

Die Therapie einer jeden der beiden Formen gliedert sich in a) eine Behandlung des Anfalles selbst und b) eine Behandlung zur Verhinderung neuer Anfälle.

Besteht ein durch eine Tachykardie erzeugter Anfall, dann wird man zunächst versuchen, durch einen der bekannten Vagusreflexe (Karotisdruk, Bulbusdruck usw.) die Tachykardie zu beseitigen. Gelingt dies nicht, oder liegt eine sehr hohe Kammerfrequenz bei Vorhofflattern und -flimmern vor, wo diese Reflexe gar nicht wirken oder nur ganz vorüber-

gehend die Kammern verlangsamten, so gibt man am besten Strophanthin ($\frac{1}{4}$ mg intravenös). Dadurch kann man den Anfall (s. S. 194) beheben oder zumindest die Kammerfrequenz herabsetzen. Es ist aber klar, daß man mit dem Strophanthin keine *sofortige* Hilfe bringt, da es erst nach einigen Minuten wirksam werden kann; es wird auch nach einer intravenösen Injektion nur dann zum Herzen gelangen, wenn noch ein ganz bescheidener Kreislauf besteht. Das ist allerdings, wie S. 222 ausgeführt wurde, beim Tachykardieanfall häufig der Fall.

Eine intravenöse Chinininjektion bei solchen Fällen wird besser vermieden, da sie durch Blutdrucksenkung, durch Verminderung der Kontraktionskraft des Herzens, unangenehme Zufälle bringen kann. Das Chinin ist aber immer dann vorzuziehen, wenn es gilt, das Auftreten neuer Anfälle zu verhindern. Die Dosierung wurde bei den Tachykardien besprochen (S. 193).

Tritt ein MORGAGNI-ADAMS-STOKES-Anfall durch Kammerstillstand auf, dann muß man sich im Anfall bemühen, nach Möglichkeit die Kammerautomatie anzuregen. Ein sehr oft wirksamer, einfacher Kunstgriff besteht in kräftigen Stößen und Schlägen gegen die Herzgegend; im Tierversuche gelingt es auf diese Weise, durch mechanische Reize, sehr leicht die Automatie zu wecken.

Intramuskuläre oder auch intravenöse Injektionen werden bei einem Stillstand der Kammer wertlos sein. Die intrakardiale Adrenalininjektion bringt die Gefahr einer zu starken Reizung der Zentren und des Auftretens von Kammertachykardien und Kammerflimmern. Ein Herz, bei dem ein eben entstandener Herzblock besteht, neigt, wie schon hervorgehoben wurde, zur heterotopen Reizbildung. Kammer-Extrasystolen finden sich bei diesen Fällen außerordentlich häufig. Darum empfiehlt sich für die intrakardiale Injektion mehr die Anwendung des Koffeins.

Wenn man aber das Auftreten neuer Anfälle verhindern will, muß man die Leitung zur Kammer bessern und die Kammerautomatie steigern. Dazu sind Adrenalinpräparate nützlich. Man gibt Ephedrin- oder Ephe-tonin-Injektionen oder -Tabletten (3mal täglich $\frac{1}{2}$ —1 Tablette), sehr wirksam sind auch die Theophyllinpräparate (Euphyllin, Corphyllamin usw.) die gefäßerweiternd und automatiefördernd sind und besonders bei jenen Patienten Erfolg bringen, deren Anfälle auf eine Koronarsklerose zurückzuführen sind.

Die Darreichung von Atropin hat sich nur bei jenen Patienten bewährt, deren Anfälle auf abnorm starke Vagusreflexe und eine Vagusübererregbarkeit zurückzuführen sind.

Wiederholt wurde zur Behandlung der Herzstillstandsanfälle das Bariumchlorid empfohlen. Das Mittel steigert — wie wir seit den Untersuchungen von ROTHBERGER und WINTERBERG wissen — die Automatie der tieferen Zentren in außerordentlichem Maße. Injiziert man einem Hunde nur wenige Milligramm BaCl_2 intravenös, so tritt sogar Kammerflimmern auf. Es wurde von COHN und LEVINE empfohlen, sehr kleine Dosen per os zu geben, um auf diese Weise die Automatie der Kammern so weit zu steigern, daß ein Kammerstillstand verhindert wird. Die

Dosierung beträgt 40—50 mg BaCl₂, dreimal täglich verabreicht, also dreimal täglich 20 Tropfen einer 5%igen Lösung. Diese Therapie hat aber den Nachteil, daß das Barium bei den einzelnen Kranken in verschiedenem Ausmaße und in verschiedener Geschwindigkeit vom Darne resorbiert wird; außerdem ist die Grenze zwischen der eben wirksamen und der toxischen Dosis ganz scharf und schmal. So sieht man manchmal lange Zeit keine Wirkung, bis plötzlich eine gefährliche heterotope Tachykardie auftritt. Die Meinungen über den Nutzen der Bariumtherapie sind deshalb geteilt, unsere eigenen Erfahrungen sogar recht ungünstig. Von der gleichfalls empfohlenen Kombination von Barium mit Adrenalin-Ephedrinpräparaten ist wegen der Gefahr des Kammerflimmerns zu warnen.

Wenn beim steten Wechsel zwischen partiellem und totalem Herzblock immer wieder ADAMS-STOKES-Anfälle auftreten, hilft oft eine „paradoxe“ Digitalistherapie. Dadurch wird die Leitung so sehr verschlechtert, daß ein dauernder vollständiger Block auftritt. Ist dann die Automatie der Kammer dauernd im Gange, dann sind die Anfälle gewöhnlich nicht mehr zu befürchten.

Man gibt kleine Dosen (etwa 0,2 Pulv. folior. digit. titr. tgl.). Da die Digitalis die Automatie der Kammerzentren nicht hemmt, sondern fördert, ist diese Behandlung rationell.

Auch eine operative Behandlung (Vagusdurchschneidung) wurde versucht. Sie soll Erfolg gebracht haben. Da dieser sich erst einige Stunden nach der Operation einstellte, wird er wohl auf eine andere Ursache zurückzuführen sein.

Da sehr häufig die Anfälle sehr bald auch ohne Therapie aufhören, kann man bei der Beurteilung eines medikamentösen Erfolges nicht vorsichtig genug sein.

Literatur.

- ASHMAN (Theorie), Amer. Heart J. **5**, 581, 1930.
 VAN BUCHEM (Theorie), Z. klin. Med. **110**, 401, 1929.
 COHN und LEVINE (Bariumchlorid b. Adams-Stokes), Arch. int. Med. **110**, 401, 1929.
 EDENS (Wesen d. Ltstrg.), Dtsch. Arch. klin. Med. **137**, 32, 1921.
 EYSTER und MEEK (Sinusblock), Arch. int. Med. **18**, 775, 1916.
 FALKIEWITZ (intraaurik. Ltstrg.), Dtsch. Arch. klin. Med. **175**, 273, 1933.
 FLAUM und KLIMA (Adams-Stokes), Wien. Arch. inn. Med. **23**, 223, 1933.
 FREY (Kammerarrhythmie b. Herzblock), Dtsch. Arch. klin. Med. **119**, 437, 1916.
 GERAUDEL (Adams-Stokes), Presse méd. 1926, S. 1220.
 GERHARDT (Adams-Stokes), Dtsch. Arch. klin. Med. **93**, 485, 1908.
 HEINEKE, MÜLLER und HOESSLIN (Adams-Stokes), Dtsch. Arch. klin. Med. **93**, 459, 1908.
 ISHIHARA und NOMURA (Kontraktion d. Reizltgsystems) Heart **10**, 399, 1923.
 KAUF (Vorhofarrhythmie b. Herzblock), Zbl. Herzkrkh. **18**, 85, 1926.
 KRIES (Auxomerie), Skand. Arch. f. Physiol. **29**, 87, 1913.
 LAUFER (intraaurik. Block), Z. klin. Med. **127**, 678, 1935.
 LUNDSGAARD (Schlagvolumen b. Block), Dtsch. Arch. klin. Med. **120**, 481, 1916.

228 Der atrioventrikuläre Rhythmus und die atrioventrikulären Arrhythmien.

- MAHAIM und SCHERF (Vorhofkammerleitung), Arch. internat. Physiol. **29**, 143, 1927.
- MOBITZ (Leitungstrg. Theorie), Z. exper. Med. **41**, 180, 1924; Z. klin. Med. **107**, 449, 1928.
- MARTINI und MÜLLER (Sinus-Vorhofblock), Dtsch. Arch. klin. Med. **148**, 223, 1925.
- PIERACH (Sinus-Vorhofblock), Dtsch. Arch. klin. Med. **155**, 92, 1927.
- REID (Herzbl. u. Dig.-Therapie), J. amer. med. Assoc. **92**, 2090, 1929.
- RIHL (Vorhof-Kammerblock), Z. exper. Path. u. Ther. **2**, 83, 1906.
- (Sinusblock), Dtsch. Arch. klin. Med. **94**, 286, 1908.
- ROTHBERGER und SCHERF (Sinus-Vorhofltg.), Z. exper. Med. **53**, 792, 1927.
- ROTHBERGER und WINTERBERG (Barium), Arch. f. Physiol. **142**, 461, 1911.
- SHELLONG (Wesen d. Ltgstrg.), Klin. Wschr. 1929, S. 1889.
- (Aukomerie), Z. Biol. **82**, 27, 1925.
- SCHERF (Sinusblock), Z. exper. Med. **57**, 188, 1927.
- (Wenckebach-Perioden), Wien. Arch. inn. Med. **18**, 403, 1929.
- SCHERF und SHOOKHOFF (Exp. zu Ltgstrg.), Wien. Arch. inn. Med. **10**, 97, 1925; **11**, 425, 1925; **12**, 327, 1926.
- SCHERF und SHOOKHOFF (intraaurik. Ltgstrg.), Z. exper. Med. **49**, 302, 1926.
- SCHERF und SIEDEK (Block zwischen d. Vorhöfen), Z. klin. Med. **127**, 77, 1934.
- SEMERAU (Arzneimittel b. Herzblock), Z. exper. Med. **31**, 236, 1923.
- SNELLEN (intraaurik. Ltgstrg.), Z. f. Kreislforschg. **28**, 234, 1936.
- v. TABORA (Dig.-Ltgstrg.), Z. exper. Path. u. Ther. **3**, 499, 1906.
- WENCKEBACH (Periodik), Z. klin. Med. **139**, 293, 1900.
- WEISS (Adams-Stokes), Medicine **12**, 297, 1933.
- WINTERNITZ (P bei Cor. pulm.) Med. Kl. 1575, 1935.
- WOLFERTH und McMILLAN (Ltgstrg. u. Theorie), Amer. Heart J. **4**, 520, 1929.

Der atrioventrikuläre Rhythmus und die atrioventrikulären Arrhythmien.

Die Erscheinungsformen des atrioventrikulären Rhythmus.

Sobald der Sinusknoten seine Tätigkeit einstellt, oder sobald durch eine sinuaurikuläre Leitungsstörung die im Sinusknoten gebildeten Reize nicht weitergeleitet werden können, übernehmen die im A.V.-Knoten gelegenen Zentren (die „sekundären Zentren“) die Führung der Kammer.

Die A.V.-Knotenzentren haben eine gut entwickelte Automatie. Sie arbeiten nur wenig langsamer als der Sinusknoten, so daß beim Auftreten des A.V.-Rhythmus nur eine ganz geringe Verminderung der Herzfrequenz auftritt. Die Patienten kommen kaum je wegen einer besonderen Bradykardie zum Arzt.

Der A.V.-Knoten leitet schlecht. Der vom Vorhof zur Kammer geleitete Reiz wird im A.V.-Knoten ungefähr 0,05 Sek. aufgehalten und so die normale Vorhof-Kammerleitungszeit auf die auffallende Länge von mindestens 0,12 Sek. gebracht. Das hat eine gewisse praktische Bedeutung weil dadurch der Vorhof genügend Zeit hat, das Blut in die Kammer zu pressen und ihre Füllung — die Anspannung ihrer Muskulatur — zu verbessern.

Man unterscheidet nach dem Ekg-Bilde zwischen drei Formen des A.V.-Rhythmus und nimmt für jede einen verschiedenen Ursprungsort im A.V.-Knoten an. Gegen die Berechtigung dieser Lokalisation sprechen eine Anzahl von experimentellen Beobachtungen (SCHERF), deren Besprechung an dieser Stelle zu weit führen würde. Die versteckte Lage des A.V.-Knotens im Inneren des Herzens macht ein experimentelles Studium seiner Reizleitungs- und Reizbildungsverhältnisse sehr schwierig. Unsere Kenntnisse über die Physiologie des A.V.-Knotens sind noch sehr dürftig.

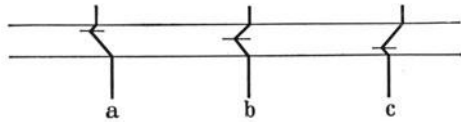


Abb. 154. Schema der drei Formen des atrioventrikulären Rhythmus.

Vorläufig, solange keine weiteren Untersuchungsergebnisse vorliegen, soll die übliche Art der Erklärung der drei Formen des A.V.-Rhythmus, trotz aller Gegengründe, auch hier beibehalten werden, um den Lernenden nicht zu verwirren.

Bei der häufigsten Form des A.V.-Rhythmus schlagen Vorhöfe und Kammer gleichzeitig; die Erregung, die im A.V.-Knoten entspringt, wird rückläufig zum Vorhofe hinauf- und den normalen Weg zur Kammer heruntergeleitet. Infolge der weitaus schlechteren Leitung im A.V.-Knoten ist es leicht möglich, daß die Erregung für den viel kürzeren Weg zum Vorhof hinauf ebensoviel Zeit braucht, wie für den langen Weg zur

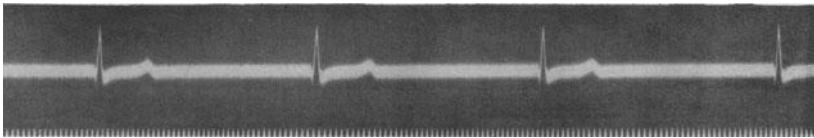


Abb. 155. Atrioventrikulärer Rhythmus (mittlerer Knotenabschnitt).

Kammer herunter. Vorhof und Kammer werden, wie im Schema Abb. 154 (in der Mitte) dargestellt ist, gleichzeitig erregt, die P-Zacken, die gleichzeitig mit der Anfangsschwankung auftreten, sind in ihr versteckt und darum unsichtbar.

Abb. 155 zeigt eine Kurve dieser Art in Abtlg. II. In allen Ableitungen war ein langsamer, regelmäßiger Kammerrhythmus zu sehen. P-Zacken fehlen. Sie fehlten auch bei Anwendung einer thorakalen Ableitung (s. S. 106); sie sind also nicht etwa nur durch ihre Kleinheit unsichtbar. Im Tierversuche kann man bei dieser Form des A.V.-Rhythmus direkt beobachten, daß die Vorhöfe sich gleichzeitig mit den Kammern kontrahieren.

Entspringt der Reiz ganz hoch oben im A.V.-Knoten, dann erreicht er sehr rasch rückläufig den Vorhof, der Weg zur Kammer dauert etwas länger, wie im Schema Abb. 154 links angedeutet ist. Folge dieser Art der Erregungsausbreitung wird demnach eine rhythmische Herz-tätigkeit sein, bei der die Vorhöfe unmittelbar vor den Kammern erregt werden,

die Überleitungszeit also sehr kurz ist. Da die Vorhöfe in einer der normalen genau entgegengesetzten Richtung erregt werden, sind die P-Zacken negativ. *Man erkennt also diese Form des A.V.-Rhythmus daran, daß negative P-Zacken in kurzem Abstände von normalen Kammerkomplexen gefolgt sind.*

In Abb. 156 ist ein Beispiel für diese Form des A.V.-Rhythmus zu

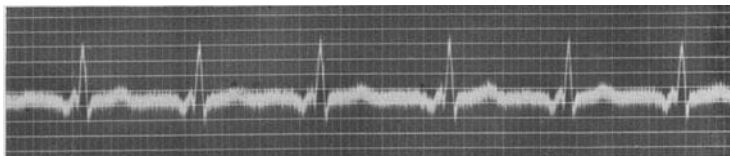


Abb. 156 (Abltg. II). Atrioventrikulärer Rhythmus (oberer Knotenabschnitt).

sehen. Die Herztätigkeit ist etwas beschleunigt (Frequenz: 95). Vor den normal gebauten Kammerkomplexen sind negative P-Zacken sichtbar. Die Überleitungszeit beträgt nur 0,08 Sek.

Entspringt der Reiz in den unteren Abschnitten des A.V.-Knotens, dann wird er sehr rasch zur Kammer gelangen, die Rückleitung zum Vorhofe, durch den größten Teil des A.V.-Knotens, wird viel längere Zeit

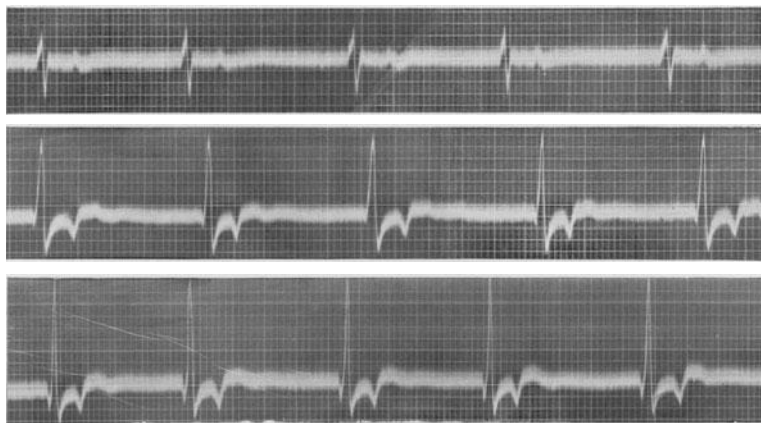


Abb. 157. Atrioventrikulärer Rhythmus (unterer Knotenabschnitt).

beanspruchen. Die Kammern werden — wie im Schema Abb. 154 rechts dargestellt ist — früher von der Erregung ergriffen, als die Vorhöfe, die QRS-Komplexe sind zuerst sichtbar, das P folgt nach. Man findet gewöhnlich die negative P-Zacke zwischen QRS und T.

In Abb. 157 ist die Herztätigkeit regelmäßig. Vor den Kammerkomplexen sind keine P-Zacken zu sehen. In Abltg. I ist in der T-Zacke eine leichte Verknotung sichtbar, die nicht mit Sicherheit erkennen läßt, ob eine P-Zacke vorliegt. In Abltg. II und III sind aber tief negative P-Zacken im Zwischenstück deutlich erkennbar.

Kurven mit diesen beiden Abarten des A.V.-Rhythmus (Reizursprung im obersten und untersten Abschnitt des A.V.-Knotens) sind selten.

Ein A.V.-Rhythmus kann auch bei Gesunden sehr leicht unter zwei Bedingungen ausgelöst werden. Erstens findet man ihn oft während eines Karotisdrukversuches (s. Abb. 133). Durch die Vagushemmung stellt der Sinusknoten seine Tätigkeit ein, während der A.V.-Knoten, der viel weniger unter Vaguseinfluß steht, weiterarbeitet. Zweitens zeigen ungefähr 30% der normalen Menschen vorübergehend einen A.V.-Rhythmus zu Beginn der Wirkung einer subkutanen oder intravenösen Atropininjektion (ECKL). Das Atropin löst vor der Lähmungswirkung eine kurz dauernde „inverse“ Erregung des Vagussystems aus. Davon abgesehen, lähmt das Atropin nicht überall im Herzen die Vagusendigungen gleichzeitig. So kann es vorkommen, daß vorübergehend die A.V.-Knotenzentren rascher arbeiten als die Zentren im Sinusknoten. Da der raschere Rhythmus das Herz beherrscht, finden wir für die Dauer dieses Zustandes einen A.V.-Rhythmus. Bei diesem künstlich ausgelösten A.V.-Rhythmus handelt es sich immer um jene Abart, bei der Vorhöfe und Kammern gleichzeitig erregt werden, die P-Zacken in der Anfangsschwankung versteckt sind. PARADE fand einen flüchtigen A.-V.-Rhythmus nach einem kalten Bade; er führt diese Erscheinung auf Schwankungen im Tonus der vegetativen Nerven zurück.

Ein A.V.-Rhythmus kann durch zwei prinzipiell verschiedene Entstehungsmechanismen auftreten. Erstens — wie schon erwähnt — dann, wenn keine Reize vom Sinusknoten zum Vorhof herabgelangen, also beim unvollständigen oder vollständigen Sinusblock. Dann ist der A.V.-Rhythmus Folgeerscheinung einer Erkrankung im Sinusknotengebiet. Zweitens wird ein A.V.-Rhythmus dann gefunden werden, wenn ein Reizzustand im A.V.-Knoten bewirkt, daß die Automatie der A.V.-Knotenzentren höher ist als die des Sinusknotens. Ist bei einem A.V.-Rhythmus die Herzfrequenz langsam (wie in Abb. 155 und 157), dann werden wir die erstgenannte Entstehungsweise vermuten. Ist aber die Herzfrequenz erhöht (wie in Abb. 156), dann kommt die zweiterwähnte Möglichkeit in Frage.

Der A.V.-Rhythmus wird vielfach auch „Knotenrhythmus“ genannt. Diese Bezeichnung wird besser vermieden, da der Sinusrhythmus auch ein „Knoten“-Rhythmus (*Sinusknoten*) ist und weil vor nicht sehr lange zurückliegender Zeit das Flimmern vielfach irrtümlicherweise als „Knotenrhythmus“ bezeichnet wurde und diese Benennung in älteren Büchern noch vorkommt und Verwirrung stiftet.

Da sich bei zwei Formen des A.V.-Rhythmus die Vorhöfe gleichzeitig mit den Kammern kontrahieren, können sie sich in die Kammer nicht entleeren; dann kommt es vor, daß bei der Vorhofsystole der Verschlußmechanismus an der Einmündungsstelle der großen Venen gesprengt wird und das Blut in die Hohlvenen zurückgeschleudert wird. Man sieht dann manchmal am Halse beim A.V.-Rhythmus hohe „Pfropfungswellen“ auftreten. Auch der erste Herzton ist beim A.V.-Rhythmus oft auffallend laut.




Abb. 158 (Abt. II). Interferenz zwischen Sinus- und Atrioventrikulärrhythmus.

Beschwerden haben die Patienten durch den A.V.-Rhythmus nicht; nur ganz selten wird das Auftreten der Venenpulsation am Halse unangenehm empfunden. Der abnorme Mechanismus richtet keinen dauernden Kreislaufschaden an, da die Herzaktion in der Regel langsam ist, so daß sich die Kammern in den langen Diastolen auch ohne die Hilfe des Vorhofes füllen können.

Interferenz von Sinus- und Atrioventrikular-Rhythmus.

Wenn Sinus- und A.V.-Zentren mit annähernd gleicher Frequenz Reize bilden und alle Zentren ganz leichte, nicht vollständig parallelgehende Rhythmuschwankungen zeigen, kann es zu sehr wechselnden Kurvenbildern kommen.

Man sieht bald eine normale P-Zacke in normalem Abstände vor den Kammerkomplexen und muß einen Sinusschlag annehmen, bald sieht man negative P-Zacken im normalen oder verkürzten Abstände vor oder nach der Anfangsschwankung liegen. Es tritt ein „Wechsel des Reizursprungsortes“ auf.

Man beachte, daß dann, wenn negative P-Zacken in normalem Abstände vor den Anfangsschwankungen auftreten, auch ein Sinusrhythmus, jedoch mit abnormer Erregungsausbreitung im Vorhofe bestehen kann; diese kann Folge eines Reizursprunges im unteren Sinusknoten sein (ROTHBERGER und SCHERF).

In Abb. 158 sehen wir abwechselnd Schläge mit normalen und mit negativen P-Zacken, die ungefähr 0,15 Sek. vor den Anfangsschwankungen liegen; immer wieder treten aber auch Kammerkomplexe auf, denen ein P weder vorausgeht noch folgt, wo also wahrscheinlich das P in der Anfangsschwankung versteckt ist.

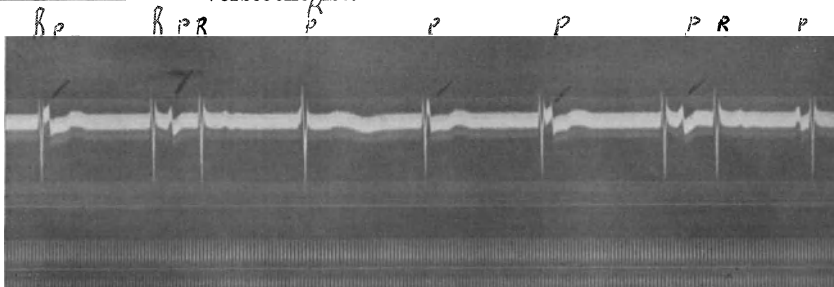


Abb. 159 (thorakale Ableitung). Interferenz zwischen Sinus- und Atrioventrikulärrhythmus (Interferenzdissoziation).

Die Interferenzdissoziation.

Bei der Besprechung der Kammer-Extrasystolen wurde darauf hingewiesen, daß diese nur ganz selten rückläufig den Vorhof erreichen, da sie im A.V.-Knoten, der ja schon in normaler Richtung schlecht leitet, aufgehalten werden. Dieselbe Hemmung der Rückleitung kommt auch beim A.V.-Rhythmus, und zwar hauptsächlich bei jener Form vor, die durch eine gesteigerte Automatie eines A.V.-Zentrums entsteht, die also mit einer höheren Frequenz einhergeht. Sie wird mitunter im Verlaufe einer Digitalisbehandlung beobachtet. Sie ist meistens sehr flüchtig.

Dadurch, daß die A.V.-Schläge nicht auf den Vorhof rückgeleitet werden, arbeitet der Sinusknoten ungestört weiter.

Das A.V.-Zentrum, das rascher arbeitet als das Sinusknotenzentrum (sonst könnte es ja nicht hervortreten), bildet unabhängig „interferierend“ mit dem Sinusknoten Reize. Jeder Sinusschlag, der außerhalb der Refraktärphase eines automatischen A.V.-Schlages einfällt, wird zur Kammer geleitet, da die Vorhof-Kammerleitung normal ist. Der übergeleitete Schlag bricht in das A.V.-Zentrum ein, so daß es zu einer „Verknüpfung beider Rhythmen“ kommt. Je nach den Frequenzverhältnissen beider miteinander interferierenden Rhythmen entstehen die verschiedensten Bilder.

Kurven dieser Art waren schon lange bekannt. Sie wurden aber erstmalig von P. D. WHITE richtig gedeutet und von MÖBITZ Interferenzdissoziation genannt.

In Abb. 159, die von einem stark digitalisierten Mitralvitium stammt, ist eine solche Interferenzdissoziation zu sehen, die vorübergehend aufgetreten war. Der Sinusrhythmus, der durch die Vaguswirkung der Digitalis stark gehemmt war, hatte eine Frequenz von 41, der A.V.-Rhythmus eine höhere Frequenz von 48. Da die A.V.-Schläge nicht zum Vorhofe zurückgeleitet wurden, kam es zur Interferenz beider Rhythmen. Wir sehen am Anfange der Kurve einen automatischen Schlag, in dessen Zwischenstück, unmittelbar nach der Anfangsschwankung, das P versteckt ist. Dann kommt wieder ein automatischer Schlag; das unmittelbar folgende normale P aber fällt diesmal so spät ein, daß es — allerdings etwas verlangsamt — zur Kammer geleitet wird. Dann beginnt

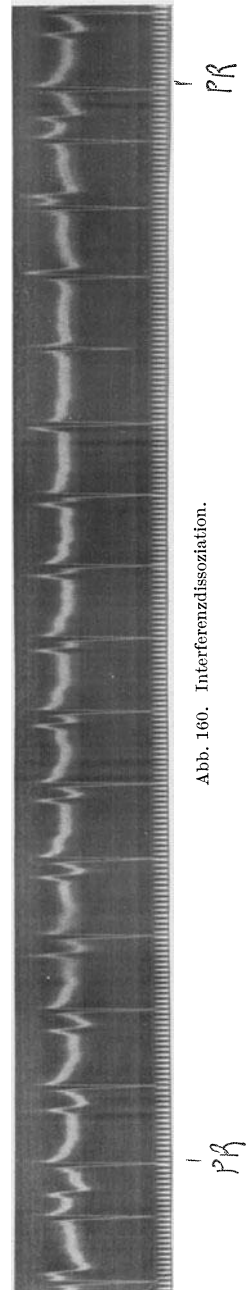


Abb. 160. Interferenzdissoziation.

die Interferenz wieder. Das nächste normale P ist in der Anfangsschwankung eines A.V.-Schlages versteckt, die folgenden P-Zacken kommen immer später, bis wieder ein P so spät einfällt, daß der Reiz zur Kammer geleitet werden kann.

Eine ähnliche Kurve, bei der bloß beide Zentren, sowohl der Sinusknoten als auch der A.V.-Knoten, rascher arbeiten, und bei der die Fre-

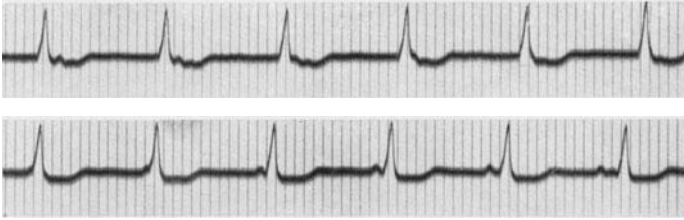


Abb. 161. Wettstreit zwischen Sinus- und Atrioventrikularknoten.

quenzunterschiede beider Rhythmen sehr gering sind, so daß die Verschiebungen langsamer erfolgen, ist in Abb. 160 zu sehen. Auch diese Kurve stammt von einer digitalisierten Patientin (Hypertension und Koronarsklerose); die Störung verschwand bei beiden Fällen nach Aussetzen der Digitalisbehandlung.

Bei nicht digitalisierten Patienten ist die Interferenzdissoziation seltener. Sie kommt dann meist nur bei Störungen im Sinusknoten vor, da durch sie der Sinusrhythmus so verlangsamt wird, daß der A.V.-Rhythmus hervortreten kann. Immer ist aber das Fehlen einer Rückleitung des Reizes vom A.V.-Knoten zum Vorhofe eine Grundbedingung

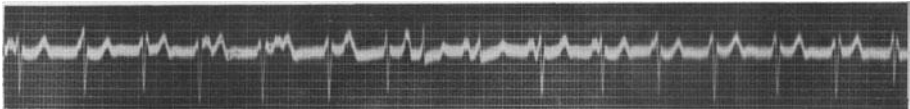


Abb. 162. Interferenz zwischen Sinusknoten und einem tiefen Kammerzentrum.

für das Auftreten der Arrhythmie. Manchmal findet man eine Interferenzdissoziation bei einem 2:1-Sinusblock, weil dann der A.V.-Knoten rascher arbeiten kann als der Sinusknoten.

Wenn Sinus- und A.V.-Rhythmus gleich frequent sind, beide aber ganz leichte Schwankungen zeigen, die Rückleitung vom Knoten zum Vorhof wieder dauernd fehlt, entstehen Kurven wie in Abb. 161.

Zwischen Abb. 161 a und 161 b ist ein drei Kammerkomplexe umfassendes Kurvenstück herausgeschnitten worden, das denselben Bau zeigt, wie das Ende von Abb. 161 a oder der Anfang von Abb. 161 b. Die P-Zacke des Sinusrhythmus erscheint bald vor, bald nach den QRS-Komplexen, bald ist sie im QRS-Komplex versteckt. Die P-Zacke ist dauernd positiv, der Vorhof wird also dauernd vom Sinusknoten erregt. Für die Kammer bildet ein A.V.-Knotenzentrum die Reize („Wettstreit zweier Zentren“) (s. S. 232).

Bei stärkeren Frequenzunterschieden zwischen Sinus- und A.V.-Rhythmus treten Kurven auf, die wir schon in Abb. 151 und 152 sahen und die man von der eigentlichen Interferenzdissoziation, mit der langsamen Verschiebung der beiden Rhythmen besser abtrennt; es besteht allerdings kein prinzipieller Unterschied.

In seltenen Fällen interferiert ein Sinusknoten-zentrum nicht mit einem A.V.-Knoten-zentrum, sondern mit einer tiefer in der Kammer liegenden Reizbildungsstelle, die abnormerweise rascher arbeitet als der Sinusknoten. Dann sind — wie in Abb. 162 — die Kammerkomplexe der automatischen Kammerreize abnorm gebaut. In Abb. 162 bildet der Sinusknoten 85, die Kammerzentren aber 90 Reize pro Minute. Auch hier wird jeder Reiz beider Zentren von der Kammer beantwortet, sofern er nur außerhalb der Refraktärphase auftritt.

Atrioventrikuläre Extrasystolen und Tachykardien.

Da — wie S. 114 ausgeführt wurde — jede spezifische Faser des Herzens nicht nur zur „normalen“ automatischen Reizbildung befähigt ist, sondern auch Ausgangspunkt pathologisch entstandener Reize sein kann, muß es auch Extrasystolen und paroxysmale Tachykardien geben, die im A.V.-Knoten entspringen.

Abb. 163 zeigt zwischen mehreren Normalschlägen Extrasystolen eingeschaltet, die bei oberflächlicher Betrachtung an Vorhof-Extrasystolen denken lassen. Bei näherem Zusehen findet man aber, daß die Vorhof-Kammerleitung der Normalschläge 0,15 Sek. beträgt, die P—R-Distanz bei den negativen, vorzeitig auftretenden P-Zacken aber nur 0,11 Sek. lang ist. Bei der Besprechung der Vorhof-Extrasystolen wurde hervorgehoben, daß sie — infolge ihrer Vorzeitigkeit — wohl verlangsamt zur Kammer geleitet werden können, so daß eine Verlängerung der Vorhof-Kammerleitungszeit auftritt; eine Verkürzung kann aber nicht beobachtet werden. Da wir aber in Abb. 163 vorzeitige,

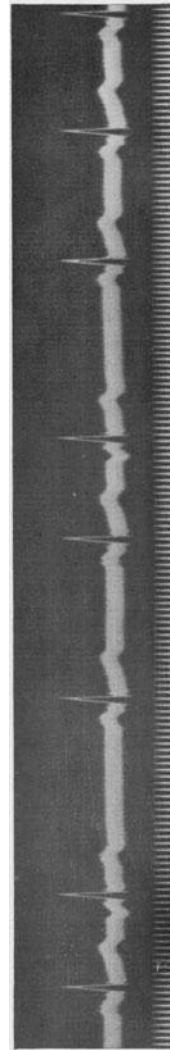


Abb. 163 (Abltg. II). Atrioventrikuläre Extrasystolen (oberer Knoten)

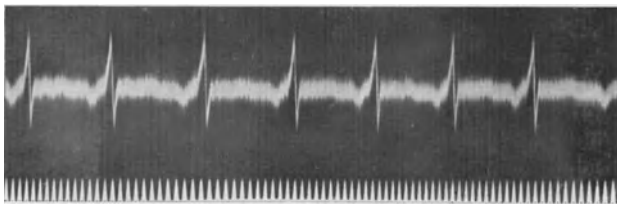


Abb. 164. Atrioventrikuläre Tachykardie (oberer Knotenabschnitt).

negative Vorhofzacken sehen, denen in *verkürztem* Abstände ein normal aussehender Kammerkomplex folgt, muß man eine atrioventrikuläre Extrasystole annehmen, deren Reizursprung in die oberen Abschnitte des A.V.-Knotens zu verlegen ist.

Abb. 164 zeigt ein kurzes Kurvenstück von einer paroxysmalen Tachykardie, bei der gleichfalls *negative* P-Zacken in sehr kurzem Abstände den Kammerschlägen vorausgehen. Während des Sinusrhythmus — außerhalb der Anfälle — bestand eine fast doppelt so lange Überleitungszeit. Es besteht also eine atrioventrikuläre Tachykardie.

Literatur.

- BRANDENBURG und HOFFMANN (A.V.-Rhythmus), Med. Klin. 1916, S. 16.
 DRESSLER (Interferenzdiss.), Wien. Arch. inn. Med. **19**, 611, 1930.
 DRURY (A.V.-Tachykardie), Heart **11**, 405, 1914.
 ECKL (A.V.-Rhythmus nach Atropin), Wien. med. Wschr. 1919, S. 440.
 EDENS (A.V.-Rhythmus u. Sinusbl.), Dtsch. Arch. klin. Med. **136**, 207, 1921.
 ESCHENBRENNER (A.V.-Rhythmus im Exp.), Z. Biol. **61**, 539, 1923.
 FOGELSON und SCHEWLAGINA (A.V.-Rhythmus), Z. Kreislaufforschg. **21**, 256, 290, 1929.
 FREY (A.V.-Rhythmus), Dtsch. Arch. klin. Med. **120**, 192, 1916.
 GALLAVARDIN und GRAVIER (A.V.-Rhythmus), Arch. Mal. Cœur **14**, 71, 1921; 1933 Mai u. Juni.
 GERAUDEL (Interferenzdiss.), Arch. Mal. Cœur 1935 März.
 HERING und RIHL (A.V.-Extrasyst.), Z. exper. Path. u. Ther. **2**, 510, 1906.
 HOLZLÖHNER (A.V.-Rhythmus), Klin. Wschr. 1930, S. 1708.
 MOBITZ (Interferenzdiss.), Dtsch. Arch. klin. Med. **141**, 257, 1923; Z. exper. Med. **34**, 490, 1923.
 PARADE (A.V.-Rhythmus im kalten Bad), Der Balneologe **3**, 406, 1936.
 SCHERF (A.V.-Rhythmus), Z. exper. Med. **78**, 511, 1931; Wien. klin. Wschr. 1931, Nr. 37.
 — (Interferenzdiss., klinisch), Wien. Arch. inn. Med. **12**, 327, 1926.
 — (Interferenzdiss., exper.), Z. exper. Med. **65**, 198, 1929.
 WHITE P. D. (Interferenzdiss.), Arch. int. Med. **18**, 244, 1916.
 ZAHN (A.V.-Rhythmus), Arch. f. Physiol. **151**, 247, 1913.

Die Parasystolien.

Bei der Besprechung der Extrasystolen wurde betont (S. 114), daß jede spezifische Faser die Fähigkeit hat, rhythmische Reize zu bilden. Die im Sinusknoten liegenden Fasern haben die höchstentwickelte Automatie, die anderen Zentren arbeiten um so langsamer, je tiefer sie gegen die Herzspitze zu liegen. Im normalen Herzen bricht jede vom Sinusknoten ausgehende Erregung in die tieferen Zentren ein und zerstört alles Reizmaterial, das dort in Bildung begriffen ist, so daß die Automatie der tieferen Zentren nicht hervortreten kann.

Dieses Verhalten kann unter abnormen Bedingungen gestört sein. Es kann dann ein Zentrum derart verändert sein, daß es auf den Leitungsreiz nicht anspricht, etwa weil seine Erregbarkeit gesunken oder weil der Leitungsreiz zu schwach ist. In diesem Falle geht die Reizbildung in diesem Zentrum ungestört vor sich.

Es gibt dann im Herzen zwei Reizbildungsstellen: 1. Das normale führende Sinusknotenzentrum. 2. Ein von diesem ungestört Reize bildendes automatisches Zentrum. Alle von diesen Zentren gebildeten Reize, die außerhalb der Refraktärphase eintreffen, werden beantwortet. Im Gegensatz zur Interferenzdissoziation (S. 233), wo durch jede Überleitung eine Verknüpfung der beiden Rhythmen miteinander stattfindet, arbeiten hier die beiden Rhythmen ganz ungestört und unabhängig voneinander, etwa wie Vorhof und Kammer bei einem Herzblock. KAUFMANN und ROTHBERGER, denen wir die Entdeckung und Erforschung dieser Störungen des normalen Herzrhythmus verdanken, führten die Bezeichnung „Pararrhythmie“ und „Parasystolie“ ein, da *neben* dem normalen Rhythmus ein zweiter unabhängiger Rhythmus das Herz beherrscht.

Abb. 165 zeigt bei oberflächlicher Betrachtung einen Sinusrhythmus, der durch vereinzelte Extrasystolen gestört ist. Bei näherem Zusehen findet man aber, daß die Einfallzeit der zunächst als Extrasystolen imponierenden Schläge ständig wechselt, sie kommen bald früher, bald später in der Diastole, ihre „Kupplung“, ihr Abstand vom vorangehenden Normalschlag ist bald kurz und bald lang. Man sieht auch, daß manche abnorme Schläge gleichzeitig mit Sinusschlägen auftreten, so daß der Kammerkomplex alle Übergangsformen zwischen den beiden zeigt; bald wird ein größerer Teil der Kammer vom abnormen automatischen Reiz, bald vom Sinusreiz erregt, es treten Mischformen der Kammerkomplexe auf. Die Messung überzeugt, daß die Abstände zwischen den abnormen Schlägen dauernd gleich sind, es arbeitet also ein Zentrum in der Kammer, von den Sinusreizen ungestört, rhythmisch weiter. Der Sinusrhythmus hat eine Periodenlänge von 65 ($F = 92$), die automatischen Kammerreize haben eine Periodenlänge von 122—124 ($F = 48—49$). Das von abnormen Schlägen freie Intervall in der Mitte der Kurve hat eine Länge von 485, entspricht also dem 4fachen einer automatischen Periode. Schreibt man alle Tage, durch Wochen hindurch, längere Kurvenstreifen, dann findet man immer dieselben Verhältnisse. Die Messung überzeugt immer, daß alle jene automatischen Reize, die zu einem Zeitpunkt auftreten, da die Kammern nicht mehr im Refraktärzustand nach einem Sinusschlage sind, von den Kammern auch beantwortet werden.

Je nach den Frequenzverhältnissen beider Rhythmen entstehen die verschiedensten Interferenzbilder, die leicht durch eine Konstruktion auf Millimeterpapier vorausgesagt werden können.

Die Parasystolien sind nicht selten, wenn man jede Kurve,

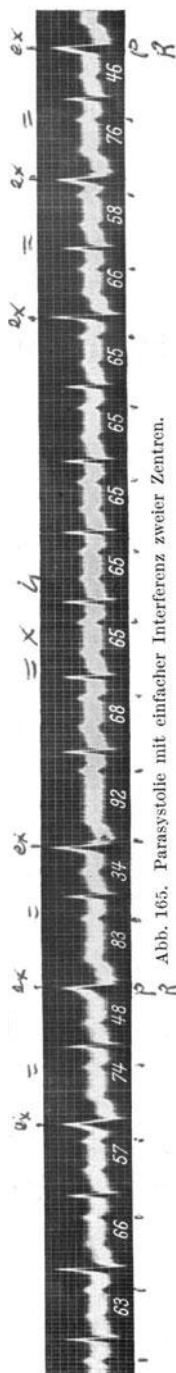
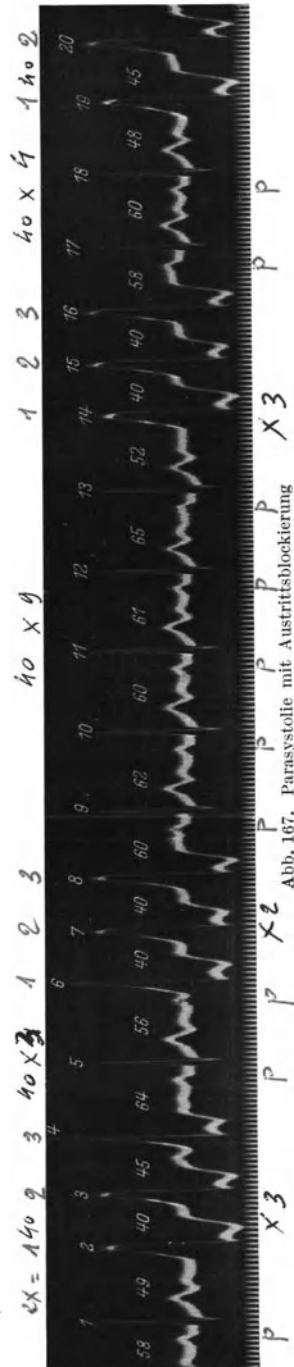


Abb. 165. Parasystolie mit einfacher Interferenz zweier Zentren.

Hier besteht ein Sinusrhythmus mit einer Frequenz von 92—100. Er wird häufig von Gruppen von zwei bis drei abnormen Kammer-schlägen unterbrochen, die wie Extrasystolen aussehen. Wiederholt treten Mischkomplexe auf. Die Einfallzeiten der abnormen Schläge wechseln, was schon gegen einen Extrasystolenmechanismus und für eine (erhöhte) Automatie spricht. Die Periodenlänge der automatischen Schläge beträgt 40—45 (meistens 40), die Frequenz beträgt also ungefähr 150. Die drei abgebildeten, von Sinus-schlägen ausgefüllten Abstände zwischen den abnormen Schlägen betragen 120 (3×40), 360 (9×40), 164 (4×41). Da diese Gesetzmäßigkeiten in langen Kurvenstücken immer unverändert gefunden wurden, muß auch hier ein rhythmisch tätiges abnormes Kammerzentrum angenommen werden. Die Ausmessung und Berechnung der Kurve ergibt aber, daß hier, im Gegensatz zu Abb. 165, nicht alle vom abnormen Zentrum gebildeten Reize, die außerhalb der Refraktärphase auftreten, von der Kammer tatsächlich beantwortet werden.

Ein schönes Beispiel einer Austrittsblockierung ohne Parasystolie bringt Abb. 168. Sie stammt von einem Falle (Beobachtung SCHERF-WINTERBERG), der im Buche von WENCKEBACH und WINTERBERG mehrfach erwähnt wird. Es handelt sich um eine paroxysmale Kammertachykardie. In Abb. 168 beginnt nach einem Normal-schlage ein neuer Anfall; wir sehen zweimal die Extrasystolen ausfallen. Die dadurch entstehende Pause ist genau doppelt so lang wie eine Extrasystolenperiode. Die Extrasystolen treten in Abständen von 0,45—0,48 Sek. auf, die beiden Ausfallsperioden sind 0,90—0,92 Sek. lang. Es besteht also eine Austrittsblockierung, zweimal wird ein Extrareiz von der Kamtermuskulatur nicht beantwortet.

Man nennt die seltenere Form der Parasystolie in Abb. 167 eine „Parasystolie mit Schutz- und mit Austrittsblockierung“. Allein das Verhältnis zwischen der Stärke des normalen Leitungsreizes, bzw. des automatischen Reizes auf der einen Seite und der Erregbarkeit des das Zentrum umgebenden Gewebes, bzw. des Zentrums selbst auf der anderen Seite vermag das Auftreten der



beiden Parasystolieformen (mit und ohne Austrittsblockierung) zu erklären.

Interessanterweise wurden Parasystolien unseres Wissens bisher nahezu ausschließlich bei Kranken gefunden, die eine Herzerkrankung hatten oder die anamnestiche und klinische Befunde boten, die eine Herzerkrankung vermuten ließen (FALTTSCHEK und SCHERF).

Das Bündel von KENT.

Bei niederen Tieren sind die Vorhöfe längs der ganzen A.V.-Grenze mit der Kammer verbunden. Bei den Säugetieren ist diese breite Verbindung auf das schmale atrioventrikuläre Reizleitungssystem reduziert.

Die primitive Anlage des Herzens des Säugetieres stellt einen „Herzschlauch“ dar, an den sich dann außen die Muskelfasern anlegen. Der Herzschlauch ist die früheste Entwicklungsstufe des spezifischen Gewebes, die

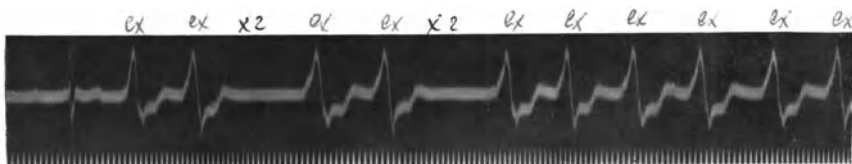

Abb. 168. Paroxysmale Kammertachykardie; einzelne Extrasystolen fallen durch eine Austrittsblockierung aus.

hinzutretenden Muskelfasern bilden dann die Arbeitsmuskulatur. Wie auch sonst am Herzen werden auch hier bei der Ontogenese die Entwicklungsstufen der Phylogenese wiederholt.

Im Laufe von Untersuchungen, die feststellen sollten, wie bei der Entwicklung die Kontinuität des embryonalen Herzschlauches unterbrochen wird, fand der Anatom KENT (1892) an frisch geworfenen Ratten eine muskuläre Verbindung zwischen rechtem Vorhof und Kammer. KENT konnte experimentell die Leitfähigkeit dieser Bahn feststellen. Durchschnitt er alles verbindende Gewebe zwischen Vorhöfen und Kammern, einschließlich des Hischen Bündels, mit Ausnahme der rechten, lateralen Verbindung, dann bleibt dennoch die Koordination zwischen Vorhöfen und Kammern bestehen. (Im Jahre 1856 hatte schon PALADINO ähnliche Verbindungsfasern zwischen Vorhof und Kammer beschrieben.)

Diese Befunde wurden alsbald nachgeprüft und auch bestätigt; das KENTsche Bündel geriet aber seit der Entdeckung des A.V.-Systems in Vergessenheit. Das ist bei der überragenden Bedeutung des A.V.-Systems für die Vorhof-Kammerverbindung verständlich.

In den letzten Jahren wurden jedoch eigenartige Ekge beschrieben (WOLFF, PARKINSON und WHITE), die zunächst anders gedeutet wurden, nach unserer Ansicht aber, auf Grund unserer heutigen Kenntnisse, zwanglos durch die Annahme eines KENTschen Bündels erklärt werden können (HOLZMANN und SCHERF, SCHERF und SCHOENBRUNNER).

Abb. 169 stammt von einem 46jährigen Patienten, der angab, immer

gesund gewesen zu sein. In den letzten Jahren klagte er über Anfälle von Herzklopfen, die zunächst nur nach Anstrengung und Aufregung, bald aber auch ohne jegliche Ursache auftraten. Sie dauerten $\frac{1}{2}$ —2 Stunden, begannen plötzlich und hörten ebenso plötzlich auf; der Puls war dabei unregelmäßig. Die klinische Untersuchung ergab einen vollständig normalen Kreislaufbefund.

Das Ekg war abnorm (Abb. 169 a). Es bestand eine rhythmische Herz­­tätigkeit mit einer 0,11 Sek. kurzen Überleitungszeit und 0,12 Sek. breiten, sowie verknotteten Anfangsschwankungen; auch die T-Zacken waren abnorm. Durch einige Kniebeugen konnte immer ein normales Ekg (Überleitungszeit 0,17 Sek.) hervorgerufen werden (Abb. 169 b). Auch spontan wechselten beide Typen miteinander ab.

Eine 44jährige Frau berichtete, seit mehr als 22 Jahren an Anfällen von Herzjagen zu leiden, die sich im Ekg als Anfälle von paroxysmaler Vorhofftachykardie erwiesen. Auch bei dieser Kranken war der klinische Herzbefund normal. Auch sie zeigte zeitweilig abnorme, zeitweilig normale Ekge.

In Abb. 170 ist ein spontan aufgetretener Wechsel zwischen beiden Typen zu sehen. Wir sehen, bei gleichbleibendem Sinusrhythmus, gleichmäßiger Vorhofarbeit immer wieder auf eine normale P-Zacke abnorme Kammerkomplexe folgen. Auch bei diesem Falle sind die Anfangsschwankungen breit, die Endschwankungen (besonders in II und III) abnorm.

Abb. 171 stammt von einer, ebenfalls an Anfällen von paroxysmaler Tachykardie leidenden Patientin, die dieselbe Störung bietet. Auch bei

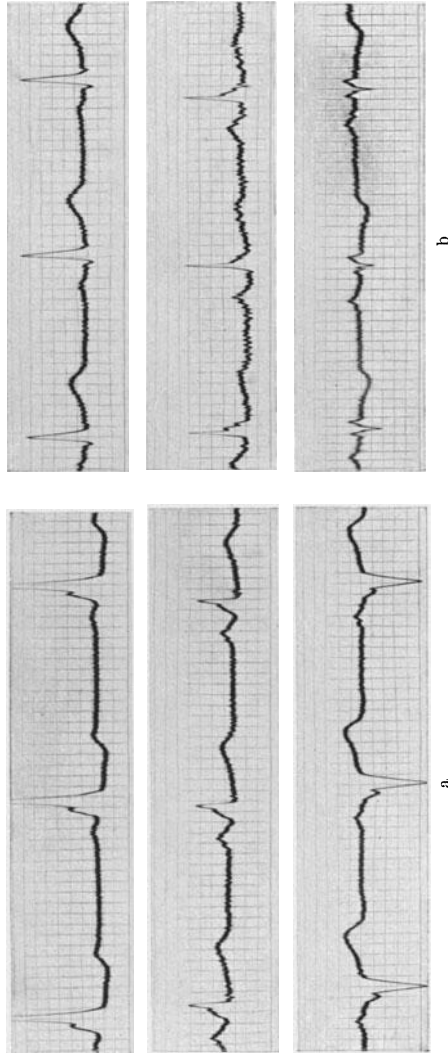


Abb. 169 a und b. a zeigt eine verkürzte Überleitungszeit und abnorme Kammerkomplexe. In b ist das Ekg nach einigen Kniebeugen normal.

ihr ist der klinische Kreislaufbefund außerhalb der Anfälle normal, sie ist sonst beschwerdefrei.

Wir sehen wieder die verkürzte Überleitungszeit, die für diese Fälle

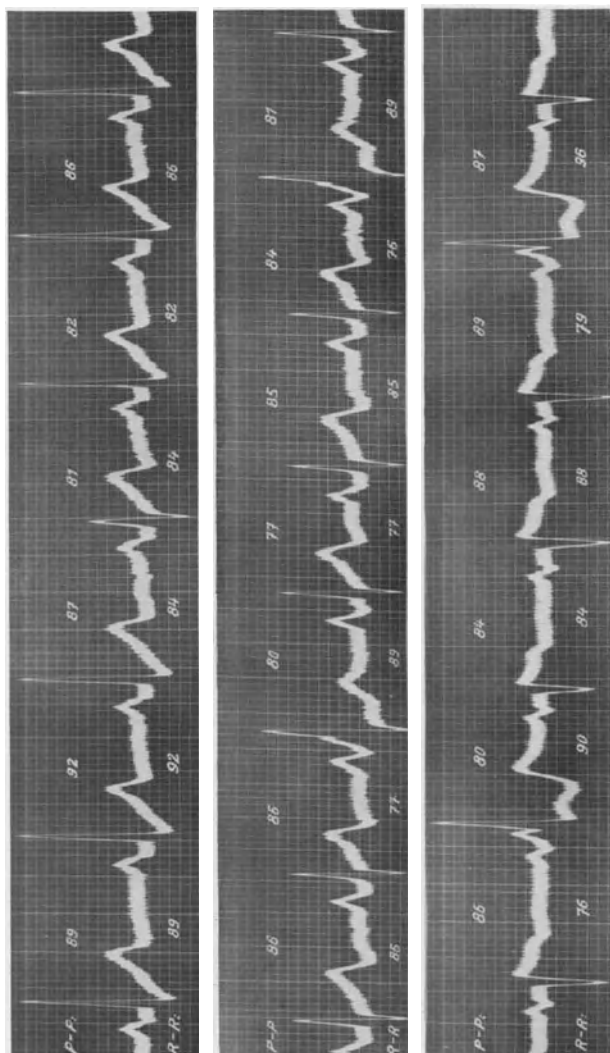


Abb. 170. Wechsel von normal und abnorm geleiteten Schlägen.

charakteristische Aufsplitterung am Fuße des aufsteigenden Schenkels von R, eine tiefe Q-Zacke in III, abnorme Endschwankungen. Bei dieser Patientin gelang es nie, ein normales Ekg zu schreiben, die Leitung war immer abnorm.

Auf Grund der Analyse der Ekge dieser Fälle, die ergab, daß, bei gleichbleibender Vorhoftätigkeit, zeitweilig oder für längere Zeit abnorme Kammerschläge auftreten, die vom Vorhof abhängig sind und die eine verkürzte Überleitungszeit (meistens unter 0,12 Sek.) aufweisen, wurde angenommen, daß bei diesen Fällen, neben dem A.V.-Leitungssystem, noch eine zweite Vorhof-Kammer-Verbindungsbahn besteht. Wo diese abnorme Verbindungsbahn zwischen Vorhöfen und Kammern verläuft, ist vorläufig noch nicht entschieden. Da aber bei den bisher bekannten Fällen dieser Art nach einer verkürzten Überleitungszeit immer abnorme Kammerkomplexe auftreten, die wir dann sehen, wenn eine intraventrikuläre Leitungsstörung besteht, wurde angenommen, daß dieser zweite Weg die Kammer an einer abnormen Stelle erreicht. Die Leitungsdauer in der abnormen Bahn ist kürzer, hauptsächlich weil da die Hemmung im A.V.-Knoten wegfällt. Die Leitung kann, abwechselnd, bald in der abnormen Bahn, bald in der normalen Leitungsbahn erfolgen (Abb. 170). Der Wechsel tritt bei dem einen Patienten nach ein paar Schlägen, bei dem anderen nach Jahren oder Monaten auf. Sehr oft gelingt es durch einen Arbeitsversuch, durch

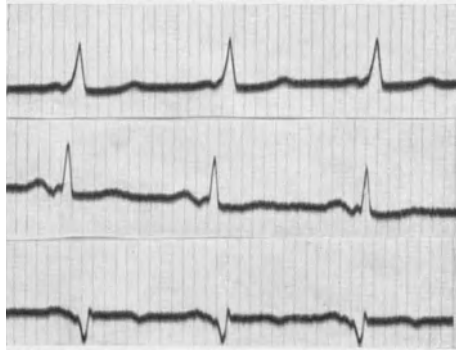


Abb. 171. Verkürzte Überleitung und abnorme Anfangsschwankungen.

Atropin, Amylnitrit eine Form in die andere überzuführen. Änderungen der Erregbarkeit, des Tonus der Herznerven bewirken, daß der Vorhofreiz jene Bahn benutzt, in der er den geringsten Widerstand findet. Nach v. ZARDAY werden gleichzeitig beide Bahnen benutzt.

Da es sich um eine kongenitale Anomalie handelt (zumeist herzgesunde Fälle, jüngste Beobachtung: 4 $\frac{1}{2}$ jähriges Kind), da die Prognose ausgezeichnet ist, war es bisher nicht möglich, das Herz derartiger Fälle anatomisch zu untersuchen. Erst dadurch wäre das Vorliegen einer zweiten Vorhof-Kammerverbindung mit Sicherheit bewiesen. Entwicklungsgeschichtlich ist es sehr wohl denkbar, daß von der breiten Verbindungsbahn, die man im primitiven Herzen findet, zeitweilig noch andere Muskelbahnen erhalten bleiben, die leitfähig sind.

Es ist möglich, daß die retrograde Leitung von der Kammer zum Vorhof, die man gelegentlich bei einer vollständigen Blockierung der rechtläufigen Leitung, also bei Vorhof-Kammerblock findet (AVERBUCK) mit dem KENT-Bündel zusammenhängt.

Die Kenntnis dieser Anomalie ist wichtig, da die Ärzte oft die verkürzte Überleitungszeit übersehen und aus den abnormen Kammerkomplexen auf eine Myokarderkrankung schließen. Die ersten beobachteten Fälle dieser Art wurden auch als Schenkelblock beschrieben

und wir sahen mehrmals, daß diese Fälle von anderer Seite als Myokard-erkrankung behandelt und unnötigerweise beunruhigt wurden.

Die Kammerkomplexe zeigen wohl recht verschiedene Bilder; sie können auf den ersten Blick abnorm erscheinen (wie Abb. 169a) oder ein nahezu normales Aussehen zeigen (wie Abb. 171) und so leicht verkannt werden. Auch die Ausschlagsrichtung in I und III kann verschieden sein. Der basisnahe Knoten im aufsteigenden Schenkel des R ist jedoch regelmäßig zu finden.

Interessanterweise sucht die Mehrzahl der Fälle mit der abnormen Vorhof-Kammerverbindung den Arzt wegen Anfälle von paroxysmaler Tachykardie auf. So klagten 20 von 31 Fällen dieser Art über Anfälle von plötzlichem Herzjagen. Es ist daher naheliegend, anzunehmen, daß es sich nicht um ein zufälliges Zusammentreffen handelt. Der Zusammenhang ist noch nicht klar. Es sei jedoch an dieser Stelle daran erinnert, daß DE BOER vor längerer Zeit, noch vor dem Bekanntwerden dieser Fälle, eine neue Hypothese über die Entstehung der Anfälle von paroxysmaler Tachykardie aufstellte, die von der Annahme der Existenz des KENTSchen Bündels ausging. Nach der Ansicht von DE BOER entstehen die paroxysmalen Tachykardien durch das dauernde Kreisen einer Erregungswelle. Nach DE BOER benutzt die Erregung bei einer Vorhof-tachykardie den Weg: Vorhof, HISSches Bündel, Kammer-KENTSches Bündel-Vorhof. Geht die Erregung umgekehrt, das HISSche Bündel hinauf und das KENTSche Bündel herunter, dann entsteht das Bild einer Kammertachykardie. Da gegen diese, nunmehr von vornherein sicher nicht unwahrscheinliche Annahme sich doch einige Bedenken geltend machen lassen, muß bei diesen Fällen die Frage der Ursache der paroxysmalen Tachykardien (Vorhof- oder Kammertachykardien, Flimmern oder Flattern wurden beobachtet) noch unbeantwortet bleiben.

Jedenfalls regen diese klinischen Beobachtungen zu weiteren anatomischen Untersuchungen der Vorhof-Kammerverbindung beim Säugtier an.

Literatur.

- AVERBUCK (retrograde Leitung bei vollst. Block), Wien. Arch. inn. Med. **22**, 49, 1931.
- DE BOER (Kent-Bündel und Tachyk.), Erg. Physiol. **21**, 1, 123.
- FALTITSCHKEK und SCHERF (Parasystolie), Wien. Arch. inn. Med. **23**, 269, 1932.
- FEHER (Parasystolie), Wien. Arch. inn. Med. **15**, 29, 1928.
- GOLDENBERG und ROTHBERGER (Parasystolie), Arch. f. Physiol. **237**, 423, 1936.
- HOLZMANN (Parasystolie), Helvet. med. Acta **1**, 723, 1935.
- HOLZMANN und SCHERF (Kent-Bündel), Z. klin. Med. **121**, 404, 1932.
- KAUFMANN und ROTHBERGER (Parasystolie), Z. exper. Med. **5**, 349, 1917; **7**, 199, 1919; **9**, 104, 1919; **29**, 1, 1929.
- KENT (Vorh.-Kammerbündel), J. of Physiol. **48**, 22, 1914.
- MOBITZ (Parasystolie), Z. exper. Med. **34**, 490, 1923.
- ROTHBERGER (Parasystolie), Klin. Wschr. 1922, S. 2150, 2198.
- SCHELLONG (Parasystolie), Erg. inn. Med. **25**, 477, 1924.

- SCHERF (Parasystolie), Wien. Arch. inn. Med. 8, 155, 1924.
— (Parasyst.-Experim.), Z. exper. Med. 51, 816, 1926; 58, 221, 1927.
SCHERF und SCHOTT (Parasystolie u. Bigeminie), Klin. Wschr. 1930, S. 2191.
SCHERF und SCHÖNBRUNNER (Kent-Bündel), Z. klin. Med. 128, 750, 1935.
SCHOTT (Parasystolie), Z. exper. Med. 55, 762, 1927.
— (Int. Dissoz.), Guy's Hosp. Reports 87, 215, 1937.
SINGER und WINTERBERG (Parasystolie), Wien. Arch. inn. Med. 1, 391, 1920.
WINTERBERG (Parasystolie), Wien. Arch. inn. Med. 6, 251, 1923.
WOLFF, PARKINSON und WHITE (Kent-Bündel), Amer. Heart J. 5, 685, 1930.
ZANDER (Parasystolie), Acta med. scand. (Stockh.) 67, 1, 1927.
ZARDAY v. (Kent-Bündel) Ztsch. f. Kreislschg., 29, 208, 1937.

Zur Differentialdiagnose der Myokardschädigungen und der Arrhythmien.

An zahlreichen Stellen dieses Buches wurde gezeigt, daß man nicht selten *aus dem Elektrokardiogramm allein* mit Sicherheit die Diagnose einer Myokarderkrankung stellen kann. Es wurde mit Hilfe vieler Beispiele wiederholt demonstriert, daß die so häufige Miterkrankung des Herzmuskels bei einem akuten Gelenkrheumatismus, bei Infektionskrankheiten, bei einer Tonsillitis, bei Koronarerkrankungen manchmal *nur* mit Hilfe des Ekg's erkannt werden kann, während alle übrigen klinischen Befunde normal sind. Das Ekg beweist nicht selten, daß das hartnäckige Herzklopfen nach einer Tonsillitis oder nach einer Infektionskrankheit auf eine begleitende Myokarditis zurückzuführen ist, daß ein uncharakteristischer Druck über dem Herzen, begleitet von einem starken Meteorismus Folge einer Koronarsklerose ist oder daß bei einem Patienten, der vor Jahren an Lues erkrankte, trotz der geringfügigen Beschwerden, eine schwere Koronarerkrankung besteht.

Es wurde aber auch betont, daß schon eine Digitalistherapie das Ekg so sehr verändern kann, daß das Bild eines schweren Myokardschadens auftritt, und es wurde die Tatsache beschrieben, daß bei manchen Menschen bei ruhigem Stehen, ja in seltenen Fällen schon beim Sitzen, normalerweise Ekge auftreten können, die als eindeutig abnorm bezeichnet werden müssen.

Immer wieder wurde hervorgehoben, daß man aus dem Ekg wohl schließen kann, *daß* eine Myokarderkrankung vorliegt, nicht aber, *welche* Erkrankung in Betracht kommt. Es gibt wohl kein für irgendeinen pathologischen Prozeß typisches Ekg. Zur Differentialdiagnose verhilft meistens die Anamnese und der klinische Befund. Das Ekg ergänzt die klinischen Untersuchungsergebnisse in einer heute schon unentbehrlichen Weise, ersetzt sie aber nie.

Als sicher abnorm und als Zeichen dafür, daß Erkrankungsherde (irgendwelcher Art, frische oder alte Herde, Entzündungen, degenerative Prozesse, vielleicht Narben usw.) im Herzen bestimmt zu finden sind, wurden angeführt:

1. Anfangsschwankungen, die breiter als 0,1 Sek. sind.
2. Starke Aufsplitterungen und Verdickungen der Zacken der Anfangsschwankung.
3. Ein abnormes Zwischenstück (beachte die physiologischen Verlagerungen und — bei Anwendung von Saitengalvanometern — die störenden Polarisations- und Kondensatorwirkungen; Digitalis!).

4. Abnorme T-Zacken in I und II (Digitalis!).
 5. Verschieden geformte Kammer-Extrasystolen.
 6. Alle Formen von Leitungsstörungen (wenn Digitalisanwendung ausgeschlossen werden kann).
 7. Eindeutig abnormer Ausfall des Arbeitsversuches.
- Als häufige, wertvolle Zeichen einer Myokarderkrankung, durchaus

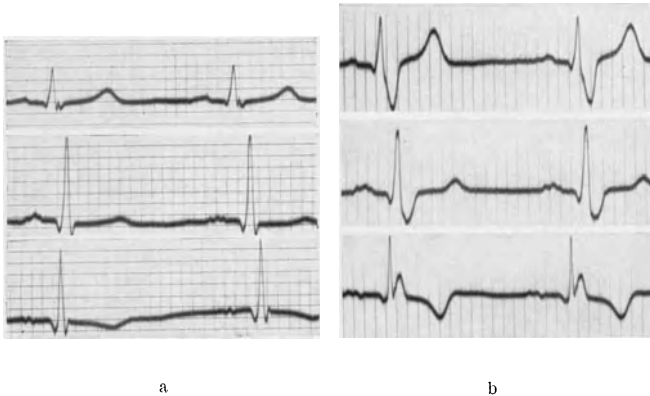


Abb. 172 a und b. In Abb. 172 a ist das Ekg nahezu normal. In 172 b besteht ein atypischer Schenkelblock.

aber nicht allein für sich beweisend, und nur mit anderen klinischen Zeichen verwertbar, können gelten:

1. Flattern und Flimmern.
2. Die paroxysmalen Tachykardien.
3. Gehäufte Extrasystolen, Parasystolen.
4. Eine tiefe Q-Zacke in der dritten Ableitung.

Alle diese 4 Ekg-Veränderungen kommen auch bei Fällen vor, die lange Zeit hindurch oder dauernd kein manifestes Zeichen einer Herzkrankung aufweisen. Sie sind aber verdächtig und sollen immer eine sehr sorgfältige Untersuchung und Beobachtung des Kranken veranlassen.

Ein normales Ekg beweist nie, daß das betreffende Herz gesund ist.

Aus dem Ekg allein darf nie die *Prognose* eines Herzleidens gestellt werden.

Im folgenden sollen mit Hilfe weiterer Kurvenbeispiele die Kenntnisse vertieft werden, die durch das Studium der vorausgegangenen Abschnitte vermittelt wurden.

Abb. 172 a zeigt das Ekg eines 22jährigen Mannes, der als Kind einen Gelenkrheumatismus und eine Chorea durchgemacht hatte. Seither bestand eine Insuffizienz der Aortenklappen mit einem normal großen Herzen. Die Untersuchung im Jahre 1933 ergab das Ekg der Abb. 172 a. Die Anfangsschwankungen sind 0,08 Sek. breit, die T-Zacken in II sind niedrig; es fehlen aber *sichere* Zeichen einer Myokarderkrankung. Die basisnahe Aufspaltung der Anfangsschwankung in I kann auch normalerweise vorkommen.

Ohne in der Zwischenzeit krank gewesen zu sein und immer noch ohne Beschwerden, kam der Patient 2 Jahre später abermals zur Untersuchung. Das Herz war größer geworden und leicht mitralisiert. Dekompensationszeichen fehlten.

Das nunmehr registrierte Ekg sehen wir in Abb. 172 b. Die niedrigen aufgesplitterten P-Zacken sind unverändert geblieben. In Abltg. I folgt auf die immer noch schlanke R-Zacke ein tiefes und breites S; dasselbe ist in II zu sehen. In III folgt auf eine kurze Q-Zacke eine breite doppelgipflige R-Zacke. Die Breite der Anfangsschwankung ist auf 0,13 Sek. angestiegen. Die Endschwankungen sind regelrecht; das negative T in III kann auch normalerweise vorkommen.

Das Ekg würde — wenn in III eine tiefere Q-Zacke zu sehen wäre — ganz das Bild des rechten Schenkelblocks „nach WILSON“ zeigen. Ich glaube aber, daß hier auch ohne eine *tiefe* Q-Zacke diese Diagnose gestellt werden darf. Es gibt Kurven, welche wohl alle Zeichen des von WILSON beschriebenen Blocks des rechten Schenkels zeigen, es fehlt jedoch ein *tiefes* Q in III; manchmal fehlen in III die Q-Zacken vollständig. Da in III schon normalerweise so häufig Ausnahmen vom klassischen Ekg-Bilde gefunden werden, wird man annehmen dürfen, daß auch bei pathologischen Ekgen eine Abweichung vom gewohnten Bilde gefunden werden kann.

Die Frage, ob hier ein Schenkelblock vorliegt, hat eine gewisse praktische Bedeutung. Besteht wirklich nur ein Block eines Hauptschenkels, dann kann man hoffen, daß nur eine umschriebene Schädigung vorliegt, ein kleiner Herd, der nicht viel zu bedeuten haben muß, wenn das übrige Myokard intakt ist. Lehnt man aber die Diagnose Schenkelblock ab, dann muß man an zahlreiche Herde irgendwo in der Kammer denken, also an eine diffuse (prognostisch ungünstigere) Myokarderkrankung.

In Abb. 173 sind Ekg von 6 Fällen zusammengestellt (die drei Ableitungen immer untereinander), die alle Zeichen einer Myokarderkrankung aufweisen.

Fall 1 scheint auf den ersten Blick das typische und häufige Bild eines Blocks des rechten Schenkels nach WILSON zu zeigen. Das Vorhandensein von Q-Zacken in *allen* Ableitungen, die mehr gleichmäßige Verteilung der Verbreiterung der Anfangsschwankung auf alle Zacken in II, läßt jedoch auch an eine andere Form der intraventrikulären Leitungsstörung denken. Die Endschwankungen sind normal gebaut, wie wir es beim Block nach WILSON meistens sehen. Eine intraventrikuläre Leitungsstörung liegt jedenfalls vor.

Beim 2. Falle ist die Anfangsschwankung 0,10 Sek. breit. Eine basisnahe Aufspaltung ist in allen Ableitungen zu sehen, das Q ist in III abnorm tief. Die Endschwankung in I zeigt ein leicht gesenktes Zwischenstück, in II besteht ein gesenktes Zwischenstück sowie eine tief negative T-Zacke. An der Diagnose Myokardschädigung ist nicht zu zweifeln.

Das Ekg des 3. Falles stammt von einem 63 jährigen Herrn, der schon zweimal einen zerebralen Insult mit vorübergehender Halbseitenlähmung durchgemacht hatte. In der Abltg. I ist das Ekg normal. In II fällt das

abnorm kleine T auf, das auf eine leicht gesenkte S—T-Strecke folgt. Die tiefe Zacke in III ist wahrscheinlich ein Q; mit Sicherheit kann man aber diese Diagnose nicht stellen, da auf ein Q, das einwandfrei als solches gelten soll, immer ein deutliches R folgen muß. Das R ist aber hier nur angedeutet. Wir werden also bei diesem Falle den *Verdacht* aussprechen, daß das Myokard an der Erkrankung (wahrscheinlich eine Arteriosklerose) mitbeteiligt ist.

Das 4. Ekg stammt von einem 46 jährigen Patienten mit einer malignen Nephrosklerose; es bestand ein Galopprrhythmus, Cheyne-Stokes-

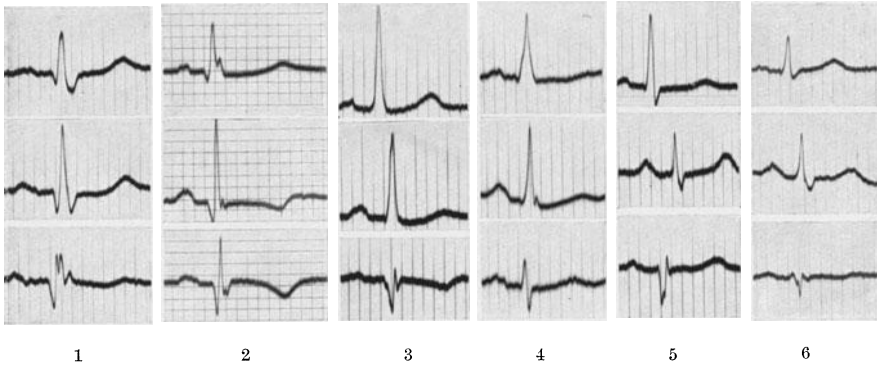


Abb. 173. Ekg von 6 Fällen mit Zeichen einer Myokarderkrankung.

Atmen; der Rest-N war erhöht; kurze Zeit nach der Aufnahme des Ekg's erlag der Patient seinem Leiden. Das Ekg entspricht nicht dem gewohnten Bilde, das man sonst bei schweren, langdauernden Hypertensionen sieht. Es fehlt das Links-Ekg mit den gegensinnigen Endschwankungen. Wir sehen nur in I und II (nicht aber in III) plumpe Anfangsschwankungen, die 0,09 Sek. breit sind. Die Senkung des Zwischenstückes in I und II, das Fehlen des T in I, das niedrige T in II, zeigen aber eindeutig eine Myokarderkrankung an. Auch das klinische Bild und der weitere Verlauf der Krankheit berechtigten zur Annahme einer Myokarderkrankung (vermutlich Koronarsklerose), welche die bestehende mächtige Hypertrophie des linken Herzens komplizierte.

Die 5. Reihe stammt von einem 63 jährigen Patienten, der ein ganz normal großes und normal geformtes Herz mit reinen Tönen aufwies. Er hatte aber immer beim Gehen typische ausstrahlende Schmerzen, die auf Nitroglyzerin sofort verschwanden. Auch hier ist es schwer zu sagen, ob eine tiefe Q-Zacke in III vorliegt oder ob es sich um ein S handelt. In II besteht eindeutig eine S-Zacke; das beweist aber nicht viel, da trotzdem in III ein Q vorliegen kann. Auffallend und sicherlich abnorm ist aber die niedrige T-Zacke in I.

In der 6. Reihe ist wieder ein Ekg zu sehen, das an einen Block des rechten Schenkels nach WILSON erinnert. Die plumpe S-Zacke in I und II, die tiefe, allgemein als Q-Zacke angesprochene Zacke in III (der oft,

aber nicht immer, ein positives Zäckchen vorausgeht), die positiven T-Zacken in I und II, die negative T-Zacke in III lassen daran denken. Es muß aber andererseits betont werden, daß die Anfangsschwankungen nur 0,10 Sek. breit sind und die Plumpheit und Breite des S in I und II sowie des R in III sehr wenig ausgeprägt sind. Solche Übergangsformen sind nicht selten und sehr interessant. Wenn bei dem von WILSON beschriebenen Syndrom tatsächlich ein Block des rechten Schenkels vorliegt, sind diese Übergangsformen schwer verständlich. Jedenfalls liegt bei diesem Falle eine intraventrikuläre Leitungsstörung vor.

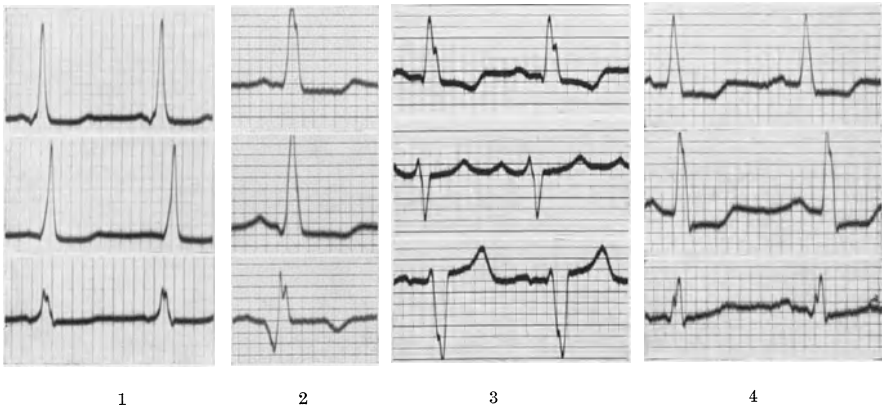


Abb. 174. Abnorme Ekge von 4 Fällen.

In Abb. 174 sind Kurvenabschnitte von 4 Fällen zu sehen.

Das Ekg des Falles 1 ist sicherlich abnorm. Die Anfangsschwankung ist plump, aber kaum 0,10 Sek. breit. Das Zwischenstück ist in allen drei Ableitungen unter die O-Linie gesenkt, die T-Zacken sind sehr niedrig. Es handelt sich also um Kammerkomplexe, wie man sie bei Myokardschädigungen findet. Ein Blick auf die P-Zacken und die Vorhof-Kammer-Leitungszeit lehrt aber, daß die P-Zacken der Anfangsschwankung nur um wenige Sek./100 vorausgehen. Es handelt sich (wegen des Vorliegens einer abnorm kurzen P—R-Distanz, kombiniert mit abnormen Kammerkomplexen) um eine abnorme Vorhof-Kammer-Leitung, mit Hilfe des KENT-Bündels, also um eine harmlose kongenitale Anomalie. Wir sind deshalb bei diesem Falle nicht berechtigt, auf Grund der abnormen Kammerkomplexe eine Myokardschädigung anzunehmen. Der Patient litt auch an Anfällen von paroxysmaler Tachykardie, die bei dieser Störung typisch sind.

Das Ekg des 2. Falles in Abb. 174 stammt von einem Patienten mit schwerer Koronarsklerose und anginösen Beschwerden. 2 Monate nach der Registrierung des Ekg in Abb. 174 starb der Patient ganz plötzlich. Wir sehen plumpe, auf 0,11 Sek. verbreiterte Anfangsschwankungen, tiefe Q-Zacken in III und tief gesenkte S—T-Strecken mit sehr niedrigem T in I und II. Das tiefe Q und das negative T in III berechtigen nicht zur

Diagnose Hinterwandinfarkt. Negative T-Zacken gibt es ja in III auch beim Gesunden. Die Verbreiterung der Anfangsschwankung, die abnormen S—T-Strecken und die tiefe Q-Zacke in III sprechen vielmehr für eine ausgebreitete Schädigung des Herzens.

Beim 3. Falle ist eine Linksform der Anfangsschwankung zu sehen. Die Anfangsschwankungen sind 0,10 Sek. breit und aufgesplittert. Die Endschwankungen verlaufen gegensinnig zur Anfangsschwankung.

Ekge dieser Art kann man der häufigen Form des Schenkelblocks zuordnen. Man darf aber nie vergessen, daß sehr wohl auch eine andere

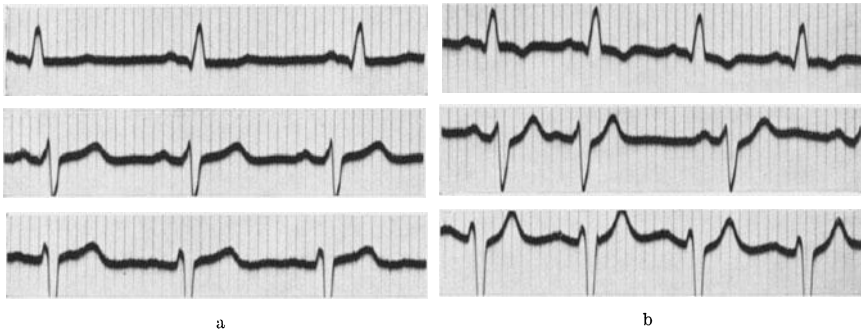


Abb. 175 a und b; Abb. 175 a zeigt das Ruhe-Ekg, Abb. 175 b das Ekg nach Arbeit bei einem Falle von Koronarsklerose.

intraventrikuläre Leitungsstörung, ohne Blockierung eines Hauptschenkels, dasselbe Kurvenbild hervorrufen kann. Eine Linksform des Ekgs, eine Verbreiterung der Anfangsschwankung und abnorme, gegensinnig verlaufende Endschwankungen sind bei Myokardschädigungen nicht selten. Bei diesem Falle handelte es sich um eine Hypertension von 250/160 (!) mit einem sehr großen Aortenherzen, Galopprrhythmus, Pulsus alternans, Stauungen.

Wenn wir behaupten, das Ekg des 3. Falles in Abb. 174 zeige das Bild der häufigen Form des Schenkelblocks, dürfen wir nie daran vergessen, daß wir 1. nie sicher wissen, *welcher* Schenkel blockiert ist und 2. auch nicht mit Sicherheit feststellen können, ob überhaupt ein Hauptschenkel blockiert ist! Eine intraventrikuläre Leitungsstörung besteht aber für jeden Fall.

Beim 4. Ekg ist in jeder Ableitung eine hohe 0,09 Sek. breite R-Zacke zu sehen. Das Zwischenstück ist in allen Ableitungen unter die O-Linie verlagert, die T-Zacken fehlen fast vollständig.

Die Diagnose: allgemeine schwere Myokardschädigung wurde durch die Autopsie bestätigt. Es fand sich eine ausgebreitete Myomalazie bei einer Koronarsklerose. Bei mehr umschriebenen Erkrankungsprozessen (Myomalazien, entzündlichen Herden) sind die Ekg-Veränderungen meistens in I und III gegensinnig und nicht gleichsinnig wie hier.

Von Interesse ist das langsame Zurückgehen der niedrigen T-Zacke zur O-Linie. Man sieht trotz der ganz ansehnlichen Länge der Diastole

kaum eine O-Linie, da die T-Zacke sehr langsam abfällt. Derartige Kurven habe ich nur bei sehr schlechtem Myokard gesehen. Sie sind vielleicht auf eine Art Nachpotential zurückzuführen, wie es von GOLDENBERG und ROTHBERGER beim PURKINJE-Faden beschrieben wurde.

Abb. 175 a stammt von einem Patienten mit typischen Angina-pectoris-Anfällen. Die Schmerzen traten nach Anstrengungen geringfügiger Art auf und zwangen den Patienten, stehen zu bleiben. Sie wurden durch Nitrite sofort behoben.

Das Ekg zeigt eine Linksform der Anfangsschwankungen, die 0,10 Sek. breit und etwas plump sind. Die T-Zacke in I ist abnorm niedrig.

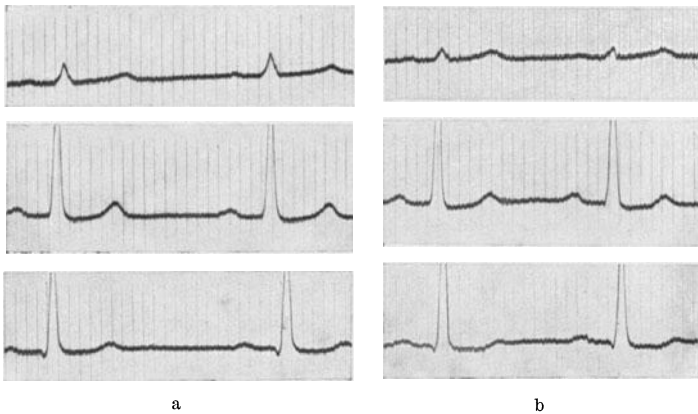


Abb. 176 a und b. Ekge vor und nach Arbeit (bei leerem Magen).

Abb. 175 b zeigt das Ekg unmittelbar nach Arbeit (Ersteigen einer 20 m hohen Treppe). Die T-Zacke in I ist tief negativ geworden, in III ist sie beträchtlich höher. In Abltg II ist eine Vorhof-Extrasystole sichtbar.

Der Befund spricht somit eindeutig für eine Koronarstenose. 4 Monate später trat eine Koronarthrombose auf; die Autopsie zeigte einen Verschuß des Ramus descendens anterior.

Abb. 176 a stammt von einem 49jährigen Patienten, der angab, zuweilen, besonders nach dem Essen, manchmal auch beim raschen Gehen, einen Druck in der Magengrube zu empfinden. Der Druck strahlte nicht aus, wurde durch Bewegung nicht eindeutig gesteigert, dauerte manchmal bis zu 10 Minuten. Die klinische Untersuchung ergab normale Befunde.

Das Ekg (Abb. 176 a) zeigte wohl eine Überleitungszeit an der obersten Grenze der Norm (am deutlichsten in Abltg. II), die Anfangsschwankung in I ist etwas plump; sonst sind aber ganz normale Verhältnisse zu finden. Nach Belastung durch einen Arbeitsversuch sieht man die Anfangsschwankung in I etwas kleiner werden, die Senkung des Zwischenstückes in II überschreitet aber nicht das normale, physiologische Ausmaß; die T-Zacke in I ist — wie es bei Gesunden häufig vorkommt — sogar etwas höher geworden.

Auf Grund dieser von anderer Seite erhobenen Befunde wurde der Kranke als „Magenfall“ (Magenkatarrh) behandelt und mit entsprechender Diät und einem Magenpulver entlassen. Es entbehrt nicht einer gewissen Pikanterie, daß der behandelnde Arzt sich bei diesem Urteil auf den Ausfall des Arbeitsversuches stützte, den er bei anderer Gelegenheit als „für diagnostische Zwecke wertlos“ bezeichnet hatte. Der Patient fühlte sich unter dem neuen Behandlungsregime nicht besser und wechselte den Arzt.

Es wurde nunmehr, nachdem Ruhe-Ekg und Arbeits-Ekg das in Abb. 176 a und 176 b gezeigte Aussehen boten, das Ekg einmal nach einer

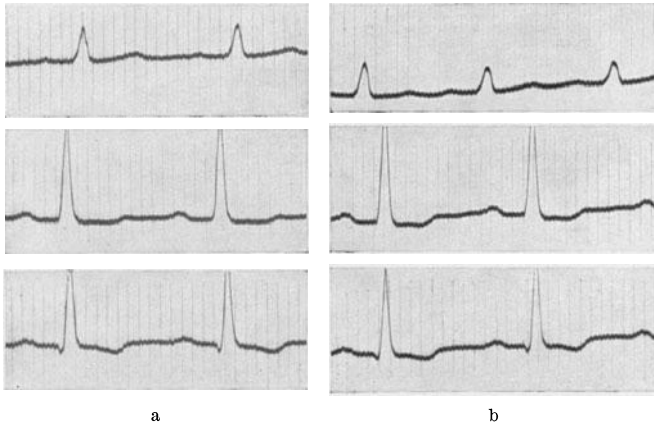


Abb. 177 a und b. Derselbe Patient, wie Abb. 176. Vor und nach Arbeit (bei vollem Magen).

Mahlzeit geschrieben. Interessanterweise zeigten sich dabei (und immer *nur* nach dem Essen) deutliche Veränderungen (Abb. 177 a). Das Zwischenstück in II ist leicht unter die O-Linie gesenkt und die T-Zacke in II sind nahezu unsichtbar. Der unmittelbar angeschlossene Arbeitsversuch zeigte eine tiefe Senkung des Zwischenstückes in II (Abb. 177 b), war also deutlich positiv.

Diese Kurven sind aus mehreren Gründen lehrreich. Sie zeigen zunächst, wie vorsichtig man in der Beurteilung des Ausfalles eines Arbeitsversuches sein muß. Eine Belastung des Herzens durch Treppensteigen ließ keine Ekg-Veränderung auftreten; nach einer Mahlzeit aber, die an das Herz ja schon für sich erhöhte Anforderungen stellt, traten schon in Ruhe, ganz besonders aber nach Arbeit, schwere Veränderungen der Endschwankung auf.

Es gibt aber Patienten, die schon bei den ersten Bissen einer Mahlzeit anginöse Schmerzen empfinden. Es kommt also nicht auf die Menge des Essens, nicht auf den „vollen Magen“ an. Es ist wahrscheinlich, daß vago-vagale Reflexe, die vom Verdauungstrakt aus auf die Koronararterien einwirken (DIETRICH und SCHWIEGK) an der schlechten Durchblutung des Herzens mitbeteiligt sind. Die Mehrbelastung des Herzens durch die Verdauungsarbeit kommt dann noch hinzu.

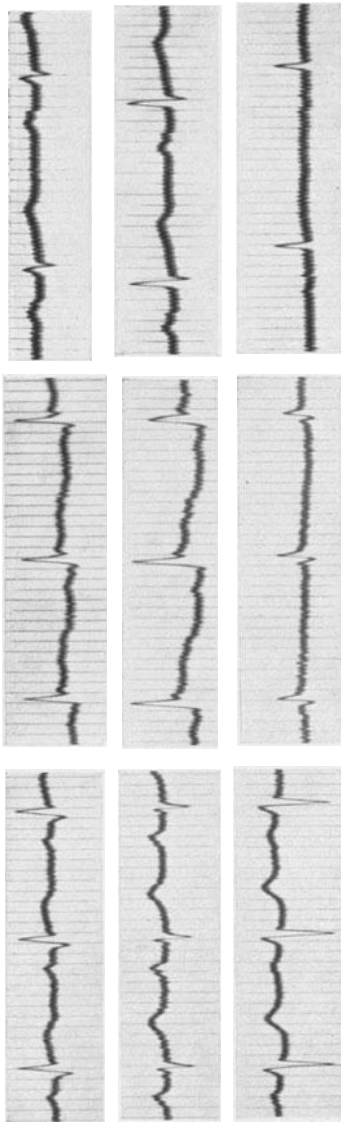


Abb. 178 a bis c. Abb. 178 a zeigt das Ekg einer frischen Koronarthrombose, 178 b das Ekg einer Perikarditis, 178 c eine verängerte Vorhof-Kammerleitungszeit, vorgetäuscht durch eine intraaurikuläre Leitungsstörung.

Schon in ihren ersten Mitteilungen über den Arbeitsversuch haben GOLDHAMMER und SCHERF darauf hingewiesen, daß bei Patienten, die nach Treppensteigen allein keine Veränderungen im Ekg aufwiesen, dieselbe Anstrengung nach einer Mahlzeit doch deutliche Veränderungen hervorrufen kann. Die von diesen Autoren wiederholt erhobene Forderung, die dem Herzen jeweils zugemutete Belastung dem Zustande des Kranken und seinen jeweiligen Angaben anzupassen, wird leider meistens nicht befolgt. Da auch das Ekg meistens nur unmittelbar nach der Arbeit, nicht aber auch einige Minuten nachher kontrolliert wird, finden andere Untersucher häufig, normale Arbeitsversuche, bei Fällen, bei denen wir einwandfrei abnorme erheben.

Wer einmal unbefangen diese Funktionsprüfung der Koronardurchblutung nachprüft, wird wohl kaum die Ansicht DRESSLERS teilen: „Der Arbeitsversuch leistet für die Diagnosestellung nicht mehr als eine sorgfältige Anamnese und ist daher entbehrlich, zumal er nicht ungefährlich ist.“¹

In Abb. 178 a besteht ein leicht beschleunigter Sinusrhythmus mit einer normalen Überleitungszeit von 0,15 Sek.

Abltg. I zeigt eine tiefere Q-Zacke, gefolgt von einem hohen R; in II und III bestehen tiefe S-Zacken. Die Anfangsschwankungen sind weder aufgesplittert noch

¹ Die Angabe der Gefährlichkeit des Arbeitsversuches stützt sich auf eine in der Arbeit FALEIROS mitgeteilte Beobachtung eines Todesfalles nach dem Arbeitsversuch. Da der betreffende Fall ganz kurz nach einer Koronarthrombose war (persönliche Mitteilung des Hausarztes), muß die Durchführung eines Arbeitsversuches bei ihm als unstatthaft bezeichnet werden. Die Widerlegung zahlreicher anderer unrichtiger Angaben FALEIROS möchte ich einer anderen Gelegenheit vorbehalten.

verbreitert. Das Zwischenstück geht in I von dem absteigenden Schenkel des R ab, *ganz kurz bevor* dieser zur O-Linie zurückkehrt. Das T ist in Abltg. I positiv. In II ist die Endschwankung regelrecht gebaut, in III ist das Zwischenstück leicht unter die O-Linie gesenkt.

Die Kombination von einem deutlichen Q und einem leicht erhöhten Abgang der Endschwankung in I, die gegensinnig verlaufende Endschwankung in III sprechen für ein Ekg vom Q_1 - T_1 -Typus. Man vermutet, trotz der Geringfügigkeit der Veränderungen, einen Vorderwandinfarkt, der tatsächlich auch vorlag.

Man vergesse nie, daß bei nicht ganz deutlich veränderten Endschwankungen das Vorhandensein eines Q in derselben Ableitung die

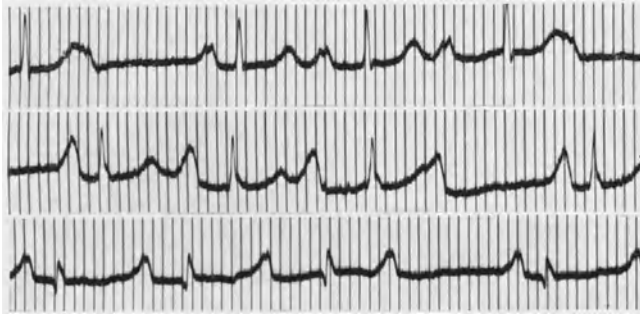


Abb. 179. Ekg einer Mitralstenose mit WENCKEBACH-Periodik.

Diagnose Koronarthrombose stützt. Ohne klinische Zeichen, allein auf Grund des Ekgs, soll man die Diagnose Koronarthrombose nicht stellen, da ähnliche Ekge auch bei anderen Zuständen vorkommen.

In Abb. 178 b besteht wieder ein hoher Abgang der Endschwankung vom absteigenden Schenkel des R. In dieser Kurve sind aber diese Veränderungen in *allen* Ableitungen vorhanden und am stärksten in Abltg. II ausgesprochen; bei den Koronarthrombosen findet man sie entweder in I *oder* in III am deutlichsten. Das Ekg stammt von einem jungen Manne mit einer kroupösen Pneumonie und klinischen Zeichen einer Perikarditis.

In Abb. 178 c fällt eine Verlängerung der Vorhof-Kammerleitungszeit auf 0,22 Sek. auf. Bei näherem Zusehen findet man aber, daß die P-Zacken so weit verbreitert sind (0,11), daß sie gut die Hälfte der Überleitungszeit beanspruchen. Die Verlängerung der Überleitungszeit ist also nur durch eine intraaurikuläre Leitungsstörung *vorgetäuscht*. Wir messen ja die Überleitungszeit nach der herrschenden Übung schon vom Beginn des P, messen also die Leitung im Vorhofe mit!

Die anderen Zacken des Ekgs in Abb. 178 c sind normal.

Das Ekg in Abb. 179 stammt von einer 26jährigen Patientin mit einer Mitralstenose. Es bestand eine mächtige Lungenstauung, bei jeder Erregung oder körperlicher Anstrengung traten schwere Anfälle von Lungen-

ödem auf. Das rechte Herz war nicht erweitert, auch der linke Vorhof war nur wenig vergrößert.

Das Ekg zeigt eine WENCKEBACH-Periodik. Wir sehen in jeder Ableitung nach zunehmender Verlängerung der Vorhof-Kammerdistanz dreier übergeleiteter Schläge den vierten Kammer Schlag ausfallen. Dann beginnt dasselbe Bild von neuem. Entsprechend der geringen Veränderung der Herzgröße bei diesem Falle ist die Anfangsschwankung durchaus normal.

Auffallend sind die auch für Mitralstenosen ungewöhnlich großen P-Zacken, die besonders in II eine imponierende Höhe und Breite erreichen. Die P—R-Strecke ist deutlich unter die O-Linie gesenkt, was auf

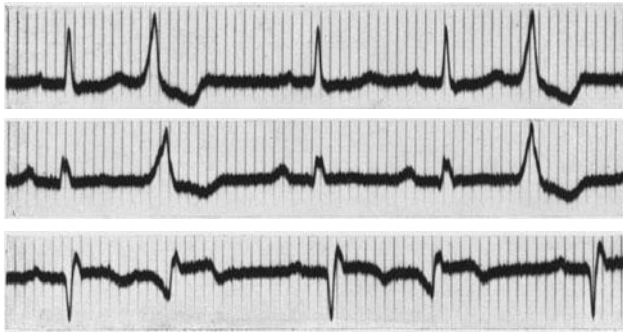


Abb. 180. Zeichen einer Myokarderkrankung und Kammer-Extrasystolen.

eine sehr große Nachschwankung des P hindeutet. Das Studium der Kurve lehrt auch, daß die Senkung des Zwischenstücks, die man besonders in II findet, nur durch das T des P vorgetäuscht wird.

Die Periodik war schon nach kleinen Digitalisdosen aufgetreten und erwünscht, da sie zu einer bei Mitralstenosen mit starker Lungenstauung sehr nützlichen Frequenzverminderung und deshalb zu einer Verlängerung der Diastole führt.

In Abb. 180 liegt eine Rhythmusstörung vor. Analysieren wir zunächst die Normal- (Sinus-) Schläge, dann beginnen wir am besten nach einer längeren Kammerpause (vor der dritten R-Zacke in Abtg. I).

Die P-Zacken sind in allen Ableitungen normal. Die Überleitungszeit, die wir am besten in II messen, beträgt 0,22 Sek. Die Anfangsschwankung weist in III eine tiefe Q-Zacke auf. Sie ist 0,09 Sek. breit und etwas plump. Das Zwischenstück ist in I leicht unter die O-Linie gesenkt und von einer sehr niedrigen T-Zacke gefolgt.

Man beachte die wichtige Regel, die Höhe der T-Zacke nicht von der S-T-Strecke aus, sondern von der O-Linie (vor der P-Zacke des folgenden Schläges aus) zu messen. Von einer gesenkten S—T-Strecke aus beurteilt, erscheint eine sehr niedrige T-Zacke viel höher.

In II fehlt das T, in III ist ein höherer Abgang der Endschwankung vom absteigenden Schenkel des R, übergehend in ein negatives T zu sehen.

Die Kurve zeigt somit sichere Zeichen einer Myokarderkrankung; hören wir vom Kranken, daß er 4 Tage zuvor einen mehrstündigen, außerordentlich schweren Schmerz empfunden hatte, der vom unteren Brustbeinende bis in den Hals hinauf ausstrahlte, dann werden wir wohl eine frische Koronarthrombose annehmen und sie in den Ramus descendens der rechten Koronararterie (Hinterwandinfarkt) verlegen.

Außerdem treten nach jedem, zeitweise nach jedem zweiten Normal-schlage Kammerextrasystolen auf, die keinen Formwechsel zeigen. Ihr Ursprung wäre nach der im Extrasystolenkapitel gegebenen Lokalisationsregel in die rechte Kammer, nahe der Spitze, zu verlegen.

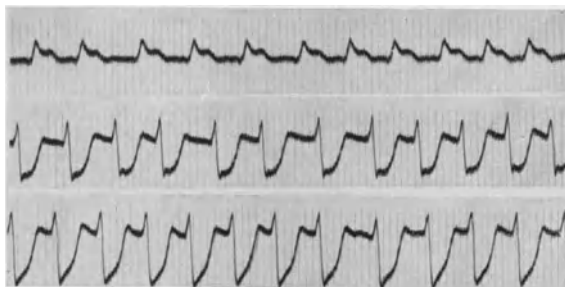


Abb. 181. Vorhofflimmern und Ekg einer Koronarthrombose bei einer luischen Koronarstenose.

Das Auftreten von Kammer-Extrasystolen bei einem frischen Koronarverschluß ist immer eine unerwünschte Komplikation; die betreffenden Kranken sind aufmerksam zu beobachten und mit Chinin zu behandeln. Eine Häufung der Kammerextrasystolen zu Kammertachykardien ist nicht selten. Die Gefahr des Kammerflimmerns muß beachtet werden.

Abb. 181 stammt von einem Patienten, der mit einer Tabes in Behandlung der Nervenlinik stand. Eines Tages traten ganz plötzlich außerordentlich heftige Schmerzen in der Herzgegend auf, die mehrere Stunden anhielten. Der Patient suchte wieder die ihm bekannte Nervenlinik auf, von wo er der internen Klinik zugewiesen wurde. Die Anamnese ergab, daß schon seit einiger Zeit Schmerzen bei körperlicher Anstrengung auftraten.

Das Ekg zeigt Vorhofflimmern mit sehr frequenter Kammeraktion (170 bis 180). In Abltg. I ist außerdem ein hoher Abgang der S—T-Strecke vom absteigenden Schenkel des R zu sehen, während in den Abltgen. II und III ein sehr tiefer Abgang der S—T-Strecke vom aufsteigenden Schenkel des S vorhanden ist. Diese Veränderungen in II und III sind in einer selten schönen Weise ausgeprägt. Das Ekg sprach im Verein mit der Anamnese für eine Koronarthrombose.

Bei der Autopsie — der Patient starb einige Stunden nach der Aufnahme, ohne daß die therapeutischen Bemühungen eine Besserung gebracht hätten — zeigte es sich, daß die Koronararterien in ihrer Gesamt

heit vollständig normal waren. Es bestand eine Mesaortitis luica, mit einer „so hochgradigen Verengung des linken Koronarostiums, daß es für eine Haarsonde schwer durchgängig war“. Da aber auch das Ostium der rechten Koronararterie sehr stark eingengt war, mußte man annehmen, daß schon in Ruhe eine sehr eingeschränkte Koronardurchblutung vorlag. Mit dem Auftreten des paroxysmalen Vorhofflimmerns

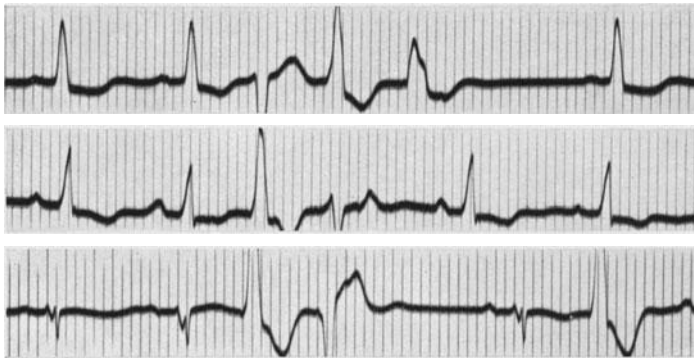


Abb. 182. Zeichen einer Myokarderkrankung und Kammer-Extrasystolen von wechselndem Aussehen.

und der damit verbundenen bedeutenden Frequenzerhöhung der Kammer wurde das Mißverhältnis zwischen dem O_2 -Bedürfnis des Muskels und der O_2 -Zufuhr so groß, daß klinisch und elektrokardiographisch das Bild des akuten Koronarverschlusses *vorgetäuscht* wurde.

Auch in Abb. 182 besteht eine Rhythmusstörung. Die P-Zacken der Normalschläge zeigen (s. Abltg. II) wechselnde Form (intraaurikuläre

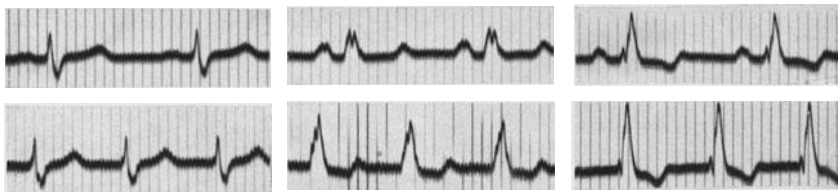


Abb. 183. Oben ist eine intraventrikuläre Leitungsstörung zu sehen; die untere Kurve zeigt eine paroxysmale (atrioventrikuläre?) Tachykardie.

Leitungsstörung). Die Vorhof-Kammerleitungszeit ist normal. Die Anfangsschwankungen weisen eine Linksform auf und sind 0,09 Sek. breit; sie wirken plump. Die Endschwankungen verlaufen gegensinnig zur Anfangsschwankung; S—T und T sind demnach in I und II unter die O-Linie gesenkt und liegen in III oberhalb der O-Linie.

Außerdem bestehen Kammerextrasystolen, die zum Teil gehäuft auftreten. So sehen wir in Abltg. I auf den zweiten Normalschlag gleich drei Extrasystolen folgen. Die Extrasystolen sind durch einen starken Formwechsel ausgezeichnet. Da der Patient nicht unter Digitalisbehandlung

stand, muß auf Grund des Aussehens der Extrasystolen eine Myokardschädigung angenommen werden.

Abb. 183 zeigt in der oberen Reihe einen regelmäßigen Sinusrhythmus mit normaler Überleitungszeit. Die Anfangsschwankungen sind 0,11 Sek. breit, aufgesplittert und plump. Die Endschwankungen sind regelrecht gebaut. Es besteht somit eine intraventrikuläre Leitungsstörung. In der unteren Reihe ist eine regelmäßige Tachykardie zu sehen, deren Frequenz allerdings nur 125 Schläge pro Minute beträgt. P-Zacken sind nicht sichtbar, die Anfangs- und Endschwankungen zeigen in allen Einzelheiten denselben Bau wie die Kammerkomplexe während des Sinusrhythmus. Es dürfte sich also um eine Tachykardie handeln, die oberhalb der Teilungsstelle des Atrioventrikularsystems entspringt, also im A. V.-Knoten oder im His-Bündel. Die Anfälle dauerten einige Minuten bis zu einer Stunde und traten zumeist nach körperlicher Anstrengung auf.

Abb. 184 stammt von einem Kranken, der 4 Wochen vor der Aufnahme des Ekg's einen schweren, 6 Stunden andauernden Schmerz hinter dem Brustbein empfunden hatte. Es traten dann in den nächsten Tagen die typischen klinischen Zeichen auf, die wir bei einer Koronar thrombose zu beobachten pflegen.

Wir sehen in Abb. 184 einen von zahlreichen Extrasystolen unterbrochenen Sinusrhythmus. Die P-Zacken sind normal, die Überleitungszeit beträgt 0,15 Sek. Die Anfangsschwankungen der Sinusschläge weisen in III eine sehr tiefe Q-Zacke auf. Sie sind 0,10 Sek. breit und plump.

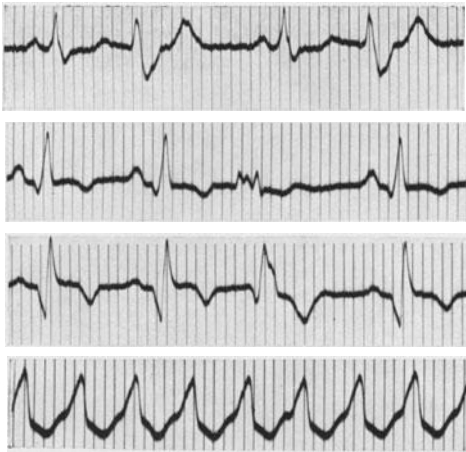


Abb. 184. Ekg einer Koronar thrombose mit Kammer-Extrasystolen. Die unterste Kurve zeigt eine paroxysmale Kammertachykardie.

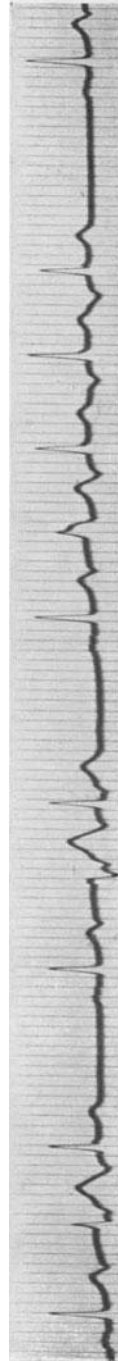


Abb. 185. Gehäufte Vorhof-Extrasystolen mit atrioventrikulärer und intraventrikulärer Leitungsstörung.

In Abltg. I ist das Zwischenstück leicht gesenkt, die T-Zacke normal. In II und ganz besonders in III ist eine tief negative T-Zacke zu sehen. Es handelt sich somit um ein Ekg vom Q_3 - T_3 -Typus, das wir gewöhnlich bei einem Hinterwandinfarkt sehen. Außerdem bestanden Kammer-Extrasystolen (Basis der linken Kammer). In der untersten Kurve ist — in Abltg. III — ein kurzer Ausschnitt aus einer Kurve desselben Patienten zu sehen, die während eines Anfalles von einer paroxysmalen Kammer-tachykardie geschrieben wurde.

In Abb. 185 treten nach dem ersten und zweiten Normalschlage je zwei Vorhof-Extrasystolen auf, nach dem dritten Normalschlag kommen vier Extrasystolen. Man sieht das negative P der Extrasystolen deutlich am Ende des vorausgehenden T.

Die erste Extrasystole einer Gruppe ist immer sowohl verlangsamt zur Kammer (verlängerte P—R-Distanz) als auch abwegig (abnormer Kammerkomplex) geleitet. Das ist auffallend, denn die Kammerschläge der ersten Kammerstole einer Gruppe kommen nicht vorzeitiger als die folgenden, die normal geleitet werden. So sieht man, daß der abnorm in der Kammer geleitete Reiz der ersten Vorhof-Extrasystole gewöhnlich nach 45 Sek. die Kammer erreicht, wogegen die zweite, normal geleitete Vorhof-Extrasystole schon nach 40 Sek. zur Kammer kommt.

Die erste Vorhof-Extrasystole (das erste negative P) kommt wohl früher in der Diastole als die folgenden Vorhof-Extrasystolen. Die Kammer selbst, bzw. das Reizleitungssystem unterhalb der Teilungsstelle des Bündels, wird aber, wie die Messung ergibt, von der ersten Vorhof-Extrasystole nicht abnorm früh erreicht.

Die besonders schlechte Leitung der ersten Extrasystole ist nur ein Beispiel eines allgemeinen Gesetzes: Folgen mehrere Überleitungen nach einer längeren Herzpause aufeinander, dann findet der zweite übergeleitete Schlag eine besonders ungünstige a. v. und i. v. Leitung. Dieses Verhalten wird wohl kaum bei normalem Zustande des Herzens beobachtet. Es ist aber deutlich dann vorhanden, wenn das Herz durch eine Erkrankung oder eine Vergiftung (*Digitalis*) unter schlechteren Bedingungen arbeitet.

Ursache für diese Gesetzmäßigkeit ist die Erfahrung, daß die erste Systole nach einer längeren Herzpause besonders kräftig ist und darum auch von einer längeren Refraktärphase begleitet ist. Kommt der folgende Schlag sehr bald, dann findet er sehr ungünstige Leitungsbedingungen vor. Schon der zweite und alle folgenden Schläge, die nach der längeren Herzpause sehr bald aufeinanderfolgen, haben eine kürzere Refraktärphase, die Erholungszeit ist verkürzt, so daß nunmehr die Leitungsverhältnisse auch dann besser werden können, wenn noch viele Schläge (z. B. bei einer Tachykardie) auftreten.

Das Ekg der Abb. 186 ist sicherlich abnorm. Das Zwischenstück in I und II ist unter die O-Linie gesenkt, die T-Zacke ist in denselben Ableitungen sehr niedrig. Die Kurve stammt von einer 53jährigen Frau, die 2 Jahre nach der Menopause war. Es bestanden heftige Wallungen

und Herzklopfen sowie Herzschmerzen, durch welche die Patientin sehr gequält wurde. Der Druck betrug 165/80.

Das abnorme Ekg im Verein mit den Schmerzen in der Herzgegend legt die Annahme einer organischen Herzerkrankung (Koronarsklerose) nahe. Neuere Erfahrungen haben aber gezeigt, daß man solche Ekge bei Frauen mit ovarieller Insuffizienz häufig sieht und daß eine ausreichende Behandlung mit Follikelhormon nicht nur die Beschwerden beseitigt, sondern auch das Ekg wieder normal werden läßt. Man findet diese Ekge im künstlichen und natürlichen Klimakterium und bei jungen Frauen mit Hypogonitalismus und Menstruationsstörungen.

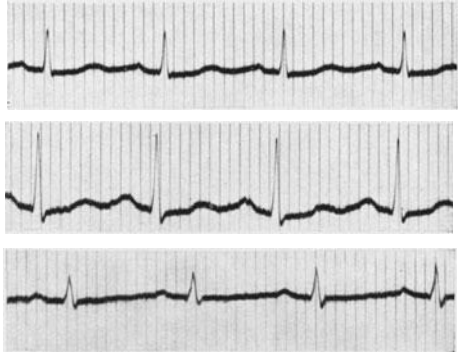


Abb. 186. Abnormes Ekg im Klimakterium.

Es ist wahrscheinlich, daß es sich um eine Durchblutungsstörung des Herzmuskels handelt, veranlaßt durch die Störung im Wechselspiel der Drüsen mit innerer Sekretion, die durch den Ausfall des Ovarialhormons veranlaßt wird (Überfunktion von Hypophyse, Thyreoidea und Nebenniere). Man muß sich vor Verwechslungen mit den gleich aussehenden abnormen Ekgen bei Myokarditiden, Koronarsklerosen usw. hüten.

Sachverzeichnis.

- Abgang, hoher 88, 93.
Ableitung 5.
—, thorakale 70, 106.
—, vierte 111.
Achse, elektrische 22.
ADAMS STOCKES 221.
Adonis-Extrasystolen 127.
Adrenalin 172, 226.
Amylnitrit 155, 204, 212.
Anämie, arterielle 79.
Analyse des Ekgs 23.
Anfangsschwankung 11, 13.
Apomorphin 195.
Arbeitsversuch 98.
Arborisationsblock, Astblock 69.
Arrhythmia perpetua 152.
Arrhythmie, respiratorische 24.
Atrioventrikularknoten 9.
Atrioventrikulärsystem 8.
Atropin 97, 172, 217, 226, 231.
Atropinwirkung, inverse 231
Aufspaltung, normale 18.
Ausläufer 8, 10.
Ausschläge, große 41.
—, kleine 32, 37, 68.
Austrittsblockierung 238.
Automatie 6, 113, 198, 209, 215.
Auxomerie 198.
- BAINBRIDGE-Reflex 160.
Bariumchlorid 226.
Bikardiogramm 37.
Block, interaurikulärer 218.
—, totaler 205.
Blutdruckkrise 102.
Bradykardie 210.
Bulbusdruck 192.
- Chinin bei Extrasystolen 139.
— — Flimmern 161.
— und Kammerflimmern 168.
— — Tachykardie 193.
Chloroform-Extrasystolen 127.
Cholin 195.
Concretio cordis 32.
- Deblockierung 165.
Delirium cordis 150.
Desaktivierung 12.
Dextrokardiogramm 37.
Dextropositio cordis 32.
Digitalis-Ekg 82.
Digitalis bei Extrasystolen 143.
— — Flimmern 161.
— — Tachykardien 194.
— und Leitungsstörungen 208, 216.
Diphtherie 139, 188, 210.
Dreieckschema 22.
- Eichung 4.
EINTHOVENS Regel 21.
Elektrogramm 1.
- Elektrokardiogramm, monophasisches 88.
Elektrokardiograph 3.
Empfindlichkeit, normale 4.
Endschwankung, gegenseitige 55.
—, normale 11, 72.
Enteroptose 33.
Entflimmern 161.
Ephedrin 226.
Epilepsie 225.
Erbrechen bei Tachykardien 189, 193.
Ersatzschläge 199.
Extrasystolen 114.
—, abwegige 13.
—, atrioventrikuläre 235.
— und Digitalis 125.
—, interpolierte 121.
— bei Nicotinabusus 138.
—, rechtsventrikuläre 120.
—, retrograde 116.
— und Strophanthin 126.
- Flattern 145.
—, unreines 148.
Flimmern 149.
Formänderungen, respiratorische 29.
Frequenz, kritische 187.
Funktionsprüfung 106.
F-Wellen 144.
- Galopprrhythmus 46, 209.

- Helleborus - Extrasystolen** 127.
Herzalternans 14.
Herzperiode 5.
Hinterwandinfarkt 91.
Hochdrucktachykardie 78.
Hockversuch 192.
Hungerödem 210.
Husten bei E. S. 137.
Hyperthyreose 78, 162, 172, 185.
Initialkomplex 11.
Innominata 12, 63.
Interferenz 232.
Interferenzdissoziation 233.
Isoelektrische Linie 1.
Jodtherapie 185.
Kaliumchlorid 168.
Kanonentöne 211.
Karotisdruk 183, 191, 194.
Karzinometastase 95, 209.
KENT-Bündel 240.
Klimakterium 78.
Knotenrhythmus 231.
Kondensator 4, 20.
Koronarsklerose 139, 154, 188, 209, 216.
Koronarstenose 98.
Koronarthrombose 88, 139.
Kreisbewegungstheorie 169.
Kumulation b. Digitalis 85.
Kupplung 127, 237.
Laevokardiogramm 38.
Leitungsstörung, intraaurikuläre 217.
 —, funktionelle 184, 207.
 —, intraventrikuläre 53, 57, 64.
Linksform 38, 48.
Linkshypertrophie 48.
Linksverspätung 54.
Lungenembolie 80, 94.
Lungenödem 160.
Magnesiumsulfat 195.
Marathonlauf 100.
Mediastinoperikarditis 31.
Menstruation und E. S. 138.
M-Form 67.
Mutterwelle 170.
Myokarditis 216.
Myokardnekrose 85, 216.
Myxödem 34.
Nachzacke 12.
Nadelableitung 106.
Nadelelektroden 35.
Nitrite 98.
Nomenklatur, neue 54.
 — der Zacken 12.
Obstipation und Extrasystolen 138.
Ohnmachtsanfall 158.
Papaverin 217.
Pararrhythmie 237.
Parasystolie 236.
Pause, kompensatorische 116.
Pendelherz 33.
Perikardialerguß 36.
Perikarditis 31, 93.
Pfropfungswellen 232.
Physostigmin 195.
Pneumonie 139, 162.
Polarisation 4, 20, 107.
Prognose, T-Zacken und 82.
 — bei Angina pectoris 106.
Pseudobradykardie 135.
Pulsdefizit 158.
PURKINJE-Faden 114.
PURKINJE-Fasern 10, 114.
Quarzfaden 3.
Qu-Zacke 60, 92.
Rechtsform 41, 48.
Rechtshypertrophie 48.
Rechtsverspätung 54.
Reflex, pulmokoronarer 81.
Refraktärphase 159.
Reizperiode, Erhaltung der 116.
Ruhestrom 4.
Schenkel 9.
Schenkelblock 37.
 —, partieller 47.
Schlotterkontakt 21.
Schutzblockierung 238.
Schwarte 31.
Scillapräparate 127, 143.
Septumdefekt 10.
Silberelektroden 4.
Sinusarrhythmie 24.
Sinusblock 218.
Sinus caroticus 159, 191, 224.
Sinusknoten 7.
Sinusnerv 191.
Sinustachykardie 165, 172, 185, 191, 220.
Situs inversus 30.
Spannungselektrokardiograph 20.
Sportherz 210, 215.
Stillstand, präautomatischer 222.
Stimmgabel 5.
S-Stufe 39.
Strophanthin 194, 226.
Strychnin 143.
Tachykardien, atrioventrikuläre 235.
 — durch Digitalis 179.
 — und Endschwankung 96.
 —, paroxysmale 174.
 —, Schmerzen bei 97.
Theophyllin 217, 226.
Thrombophlebitis 80.
Thyreoidektomie 162.
Tonsillitis 80.
Tremor 21.
Tropfenherz 33.
Typus II 213.
T-Zacke, abnorme 75.
 —, koronare 89.
 —, zipfelförmige 89.

- | | | |
|---|--|--|
| <p>Überleitungszeit, normale 13, 18. Urina spastica 189. Ursprungsreiz 7. U-Welle 12.</p> <p>Vagovagale Reflexe 224. Vagus 15. Vagusdurchschneidung 227. Valsalva-Versuch 192. Verstärkerröhren 3.</p> | <p>Verzweigungsblock 69. Vitien, kongenitale 10, 60. Vorderwandinfarkt 91. Vorhofpfropfung 187, 211, 231.</p> <p>Wechselstrom 20. WENCKEBACHS Periodik 202, 221. Wettstreit zweier Zentren 234.</p> | <p>W-Form 67. WILSONS Schenkelblock 45.</p> <p>Zeitschreibung 5, 8. Zentralwelle 170. Zentren, sekundäre 115. Zonen, stumme 107. Zwerchfell 51. Zwerchfellhochstand 33. Zwischenstück, abnormes 74.</p> |
|---|--|--|
-

Verlag von Julius Springer in Wien

Klinik und Therapie der Herzkrankheiten und der Gefäßerkrankungen. Vorträge für praktische Ärzte. Von Dr. D. Scherf, Privatdozent für innere Medizin an der Universität Wien. Dritte, verbesserte und vermehrte Auflage. Mit 10 Textabbildungen. VIII, 290 Seiten. 1936. RM 6.90

Obwohl das Buch äußerlich nicht zeigt, daß es aus Vorträgen entstanden ist, haftet ihm das Eindringliche und Anschauliche seiner Entstehung vorteilhaft an. Es liest sich trotz der schwierigen Materie leicht und betont sehr klar die praktischen Bedürfnisse der Differentialdiagnose, welche gerade bei Herzerkrankungen recht schwierig sein kann . . . Für den praktischen Arzt geschrieben bringt das Buch eine so klare, aus reicher Erfahrung geschöpfte Darstellung der Kreislaufstörungen, daß auch der Fachmann es mit Genuß und Gewinn lesen wird. In der raschen Folge von 3 Auflagen in 1½ Jahren ist der Stoff über den ursprünglichen Rahmen hinaus auf Rhythmusstörungen und Gefäßerkrankungen ausgedehnt worden. Bei der Auswahl des Stoffes ist die praktische Bedeutung maßgebend gewesen. Sehr gut ist die allgemeine Symptomatologie der Kreislaufdekompensation und die Charakterisierung der erworbenen Klappenfehler gelungen. Die Grundzüge der Therapie werden in einem Schlußkapitel übersichtlich zusammengefaßt. Das Buch wird allen willkommen sein, welche eine gut lesbare Darstellung der heutigen Auffassung von den wichtigsten Gebieten der Herz- und Gefäßerkrankungen suchen.

„Deutsches Archiv für klinische Medizin“

Die Tonuskrankheiten des Herzens und der Gefäße. Ihre Biologie und Therapie. Von Professor Dr. J. Pal, Wien. Mit 20 Textabbildungen. VIII, 228 Seiten. 1934. RM 18.—

Die inneren Erkrankungen im Alter. Von Dr. Albert Müller-Deham, Universitätsprofessor in Wien. Mit 6 Abbildungen im Text. IX, 408 Seiten. 1937. RM 24.—; gebunden RM 26.—

Der klinische Blick. Von Dr. Erwin Risak, Privatdozent für innere Medizin der Universität zu Wien. VIII, 154 Seiten. 1937. RM 4.80; gebunden RM 6.30

Verlag von Julius Springer in Berlin

Die Elektrokardiographie und andere graphische Methoden in der Kreislaufdiagnostik. Von Professor Dr. Arthur Weber, Direktor des Balneologischen Universitäts-Instituts Bad Nauheim. Dritte Auflage. Mit 137 Abbildungen. XVII, 202 Seiten. 1937. RM 15.60; gebunden RM 16.50

Herzkrankheiten. Eine Darstellung für praktische Ärzte und Studierende. Von Sir Thomas Lewis, Physician in Charge of Department of Clinical Research, University College Hospital, London. Übersetzt von Dr. med. W. Hess, Freiburg i. Br. Mit einem Geleitwort von Professor Dr. F. Volhard, Frankfurt a. M. („Fachbücher für Ärzte“, Band XVII.) Mit 45 Abbildungen. XVI, 270 Seiten. 1935. Gebunden RM 18.—

Die Bezieher der „Klinischen Wochenschrift“ erhalten einen Nachlaß von 10%.

Zu beziehen durch jede Buchhandlung

Zirkulationsorgane. Mediastinum. Zwerchfell. Luftwege. Lungen.

Pleura. („Handbuch der inneren Medizin“, zweite Auflage, 2. Band.)

Der Band ist nur vollständig käuflich.

Erster Teil: **Zirkulationsorgane. Mediastinum. Zwerchfell. Obere Luftwege.** Bearbeitet von **G. v. Bergmann, H. Eppinger, F. Külbs, Edmund Meyer.** Mit 347 zum großen Teil farbigen Abbildungen. XV, 980 Seiten. 1928. Gebunden RM 68.40

Zweiter Teil: **Trachea. Bronchien. Lungen. Pleura.** Von **Rudolf Staehelin.** Mit 136 zum Teil farbigen Abbildungen. X, 1008 Seiten. 1930. Gebunden RM 79.20

Die Herz- und Gefäßkrankheiten. Von Professor Dr. **Walter Frey,** Direktor der Medizinischen Universitätsklinik Bern. Mit 67 Abbildungen. V, 342 Seiten. 1936. RM 29.—; gebunden RM 32.60

Die Krankheiten des Herzens und der Gefäße. Von Professor Dr. **Ernst Edens,** Düsseldorf. Mit 239 zum Teil farbigen Abbildungen. VIII, 1057 Seiten. 1929. RM 59.40; gebunden RM 62.10

Digitalisfibel für den Arzt. Von Professor Dr. **Ernst Edens,** Düsseldorf. 39 Seiten. 1937. RM 1.80

Der Coronarkreislauf. Physiologie, Pathologie, Therapie. Von Dr. **Max Hochrein,** Professor an der Universität Leipzig. Mit 54 Abbildungen. VII, 227 Seiten. 1932. RM 24.—

Thrombose. Ihre Grundlagen und ihre Bedeutung. Von Professor Dr. **A. Dietrich,** Direktor des Pathologischen Instituts der Universität Tübingen. („Pathologie und Klinik in Einzeldarstellungen“, Band IV.) Mit 26 Abbildungen. VI, 102 Seiten. 1932. RM 8.80; gebunden RM 10.—

Lehrbuch der inneren Medizin. Von **H. Assmann-Königsberg** i. Pr., **G. v. Bergmann-Berlin** (mit **F. Stroebe-Berlin**), **H. Bohnenkamp-Freiburg** i. Br., **R. Doerr-Basel**, **H. Eppinger-Wien**, **E. Grafe-Würzburg**, **Fr. Hiller-München**, **G. Katsch-Greifswald**, **P. Morawitz-Leipzig**, **A. Schittenhelm-München**, **R. Siebeck-Berlin**, **R. Staehelin-Basel**, **W. Stepp-München**, **H. Straub-Göttingen.** Dritte, umgearbeitete und ergänzte Auflage. In zwei Bänden. 1936.

Erster Band: Mit 171 Abbildungen. XI, 934 Seiten.

Zweiter Band: Mit 153 Abbildungen. XIV, 846 Seiten. RM 48.—; gebunden RM 52.—
