D 59
38
T. 2

D 59/38

574

Библ.
D 59/38

ЛЕКЦІИ
ТОПОГРАФИЧЕСКОЙ АНАТОМІИ
И
ОПЕРАТИВНОЙ ХИРУРГІИ

ЧИТАННЫЯ

СТУДЕНТАМЪ и ВРАЧАМЪ

П. И. Дьяконовымъ, Проф. госп. хир. клин.
Ф. А. Рейномъ, Проф. опер. хир.
Н. К. Лысенковымъ, Проф. опер. хир.
Н. И. Напалковымъ. Прив.-доц. хир. клин.

Изданіе второе, вновь переработанное и значительно дополненное.

ТОМЪ ВТОРОЙ.

Оперативная хирургія.

МОСКВА.
Т—во „Печатня С. П. Яковлева". Петровка, Салтыковскій пер., домъ Т—ва, № 9.
1908.

Госуд. р...
ордена Ленина
БИБЛИОТЕКА СССР
...Е. И. ЛЕНИНА
59952-47

Предисловіе къ второму изданію.

Изданіе нашихъ „Лекцій оперативной хирургіи“ предпринятое нами въ 1901 не въ видѣ систематическаго курса, а въ видѣ выпусковъ, содержащихъ отдѣльныя главы курса, слѣдующія другъ за другомъ не въ порядкѣ ихъ послѣдовательнаго изложенія на лекціяхъ (см. предисловіе къ 1-му изданію), намъ удалось заключить въ 1905 изданіемъ IV выпуска. Съ выходомъ уже II выпуска мы расширили нашу первоначальную задачу тѣмъ, что включили въ наши „Лекціи“ помимо оперативной хирургіи также и топографическую анатомію, благодаря чему заглавіе уже не вполнѣ соотвѣтствовало содержанію выпусковъ.

Въ настоящее время мы приступаемъ ко второму изданію нашихъ „Лекцій“, озаглавивъ ихъ „Лекціи топографической анатоміи и оперативной хирургіи“ согласно ихъ дѣйствительному содержанію.

Въ отличіе отъ перваго изданія второе представляетъ строго систематическое изложеніе курса топографической анатоміи и оперативной хирургіи. Кромѣ того, во второмъ изданіи отдѣльныя главы заново переработаны и частью дополнены съ цѣлью приведенія ихъ въ большее между собою соотвѣтствіе. Вновь прибавленъ цѣлый отдѣлъ—„Общая оперативная хирургія“, отсутствовавшій въ первомъ изданіи въ виду того, что одновременно съ изданіемъ нашихъ „лекцій“ двумя изъ насъ (проф. *П. И. Дьяконовымъ* и проф. *Ф. А. Рейномъ*) была написана „общая оперативная хирургія“ въ видѣ особаго отдѣла въ большомъ руководствѣ „Русская хирургія“ (вып. 10-й и 11-й). Значительно расширена глава о „тазѣ“ добавленіемъ топографической анатоміи и оперативной хирургіи „женскаго“ таза.

Въ цѣляхъ большей согласованности въ изложеніи отдѣльныхъ частей, матеріалъ для переработки мы распредѣлили между

собой такимъ образомъ, что проф. *Ф. А. Рейнъ* и проф. *Н. К. Лысенковъ* взяли на себя всю топографическую анатомію (*Ф. А. Рейнъ*—анатомію головы, позвоночника, шеи, груди и живота, *Н. К. Лысенковъ*—анатомію таза и конечностей), а проф. *П. И. Дьяконовъ* и прив.-доц. *Н. И. Напалковъ*—всю оперативную хирургію (*П. И. Дьяконовъ* — общую оперативную хирургію и частную оперативную хирургію головы, позвоночника и шеи, *Н. И. Напалковъ*—оперативную хирургію груди, живота, таза и конечностей). Вмѣстѣ съ этимъ мы для большаго удобства пользованія руководствомъ нашли лучшимъ отдѣлить топографическую анатомію отъ оперативной хирургіи и каждую изъ этихъ частей издать въ видѣ самостоятельнаго тома.

Проф. *П. И. Дьяконовъ* (Москва),
Проф. *Ф. А. Рейнъ* (Москва),
Проф. *Н. К. Лысенковъ* (Одесса),
Прив.-доц. *Н. И. Напалковъ* (Москва).

Москва, 23 сент. 1908.

Предисловіе къ первому изданію.

Лица, работающія при томъ или иномъ ученомъ учрежденіи, во время своей научной и педагогической дѣятельности по необходимости должны ежегодно вновь останавливаться на различныхъ, подчасъ мелкихъ вопросахъ, относящихся къ ихъ предмету, должны, такъ сказать, снова переживать тѣ колебанія и ту болѣзненную жажду выяснить истину, которыя служили побужденіемъ къ дѣятельности для нашихъ предшественниковъ на научномъ поприщѣ. Но, при повторномъ продумываніи выработанныхъ въ старые годы научныхъ положеній и оперативныхъ пріемовъ и при сопоставленіи ихъ съ научнымъ достояніемъ послѣдняго времени эти положенія и пріемы представляются намъ освѣщенными новымъ свѣтомъ, и въ этомъ новомъ освѣщеніи мы только и можемъ передавать ихъ нашимъ слушателямъ. Если прибавить сюда необходимость сообщать главнѣйшія научныя новости вообще и, въ частности, результаты научной дѣятельности членовъ даннаго научнаго института, то станетъ понятнымъ, что курсъ науки, читаемый въ этомъ институтѣ, не можетъ быть простымъ повтореніемъ подобнаго же курса, читаннаго кѣмъ-либо другимъ въ другое время и въ другомъ мѣстѣ, но всегда носитъ отпечатокъ индивидуальности научнаго учрежденія, въ которомъ онъ ведется. Понятно также и стремленіе дать слушателямъ новое „свое“ руководство даже и въ томъ случаѣ, если въ печати уже существуютъ обстоятельные труды по данному предмету.

Исходя изъ этихъ соображеній, мы рѣшились приступить къ изданію курса лекцій по оперативной хирургіи, читаемаго нами для врачей и студентовъ въ институтѣ топографической анатоміи и оперативной хирургіи Московскаго университета. Что касается формы изданія, то мы остановились не на систематическомъ курсѣ, а на отдѣльныхъ выпускахъ, содержащихъ тѣ или другія главы курса, слѣдующія другъ за другомъ не въ порядкѣ

ихъ послѣдовательнаго изложенія на лекціяхъ. Это даетъ намъ возможность печатать лишь тѣ отдѣлы нашихъ лекцій, которые представляются намъ въ достаточной мѣрѣ законченными и обработанными, и обнародованіе плодовъ нашего научнаго мышленія и дѣятельности является такимъ образомъ только естественнымъ послѣдствіемъ того и другого, а не суетнымъ желаніемъ прибавить еще одну книгу къ уже существующимъ. Правда, изданіе всего курса должно, благодаря этому, замедлиться, но зато мы не станемъ въ необходимость печатать цѣлыя главы, не содержащія ничего, кромѣ рабскаго пересказа чужихъ мнѣній.

Если обстоятельства не сложатся неблагопріятно для дальнѣйшаго изданія нашихъ лекцій, то со временемъ настоящіе отдѣльные выпуски могутъ, конечно, послужить матеріаломъ для обработки по нимъ систематическаго курса оперативной хирургіи.

Изъ помѣщенныхъ въ книгѣ рисунковъ нѣкоторые заимствованы, но большинство оригинальны и взяты съ оперированныхъ нами больныхъ, съ препаратовъ музея при каѳедрѣ топографической анатоміи и оперативной хирургіи Московскаго университета, съ препаратовъ, приготовленныхъ собственно для настоящаго изданія и т. д.

Анатомическая номенклатура усвоена нами Базельская съ тѣми измѣненіями, о которыхъ заявлено въ статьѣ *Н. К. Лысенкова*, въ „Хирургіи“, т. VII, стр. 3.

Введеніе.

Подъ именемъ „оперативная хирургія“ разумѣется ученіе о тѣхъ пріемахъ, которыми могутъ быть выполнены терапевтическія показанія при хирургическихъ заболѣваніяхъ.

Нѣкоторые отдѣлы оперативной хирургіи, подвергавшіеся въ послѣднее время особенно живой разработкѣ, сдѣлались столь обширны, что сами по себѣ составляютъ, такъ сказать, самостоятельный предметъ изученія; таковы ученіе о перевязкѣ ранъ и вообще о перевязкахъ, ортопедія и др. Этихъ отдѣловъ я не буду касаться въ нижеслѣдующемъ изложеніи.

Понятно, что изучать пріемы хирургическаго леченія можно лишь, имѣя точныя представленія о показаніяхъ къ нимъ, а также о томъ, какъ будутъ относиться къ нашимъ рукодѣйствіямъ ткани организма. Другими словами — изучать оперативную хирургію возможно только въ связи съ хирургической клиникой и хирургической патологіей. Эти три науки представляютъ собою одно цѣлое, по существу своему нераздѣлимое.

Исходя изъ элементарныхъ представленій о дѣлѣ, нѣкоторые думаютъ, что для выполненія требованій хирургическаго леченія, на первомъ планѣ должна быть поставлена ловкость при самомъ производствѣ операціи, и что технически совершенная операція есть въ то же время операція цѣлесообразная. Придавая столь большое значеніе техникѣ, всю оперативную хирургію представляютъ себѣ сборникомъ описаній по возможности всѣхъ способовъ операцій, чѣмъ-то вродѣ поваренной книги, заучивать которую столько же трудно, сколько нелѣпо. Думаютъ, что заниматься оперативной хирургіей значитъ упражняться въ производствѣ операцій на трупахъ, „набивать руку“.

На самомъ дѣлѣ упражненіе въ техникѣ представляетъ лишь одну изъ задачъ изученія оперативной хирургіи и, притомъ,

задачу *не* главную. Существуютъ лица, художественно выполняющія трупныя операціи и являющіяся въ то же время посредственными хирургами на живыхъ, и наоборотъ—часто мы видимъ хорошихъ техниковъ-операторовъ, никогда не занимавшихся на трупахъ (если не считать выполненія обязательныхъ, обыкновенно весьма скромныхъ требованій во времена студенчества), а еще чаще хирурги, даже и позанявшіеся нѣкоторое время въ анатомическомъ театрѣ, находятъ возможнымъ и позволительнымъ больше туда не заглядывать очень подолгу, иногда даже всю жизнь.

Главное назначеніе оперативной хирургіи состоитъ не въ описаніи и продѣлываніи разныхъ оперативныхъ способовъ. Задачи оперативной хирургіи можно сравнить съ тѣмъ, что въ алгебрѣ называется изслѣдованіемъ уравненій. Подъ этимъ именемъ, какъ извѣстно, понимается выясненіе условій, при которыхъ рѣшеніе вопроса возможно или невозможно, а также указанія на какія-либо достойныя замѣчанія особенности въ этомъ рѣшеніи при нѣкоторыхъ условіяхъ. Подобнымъ же образомъ и оперативная хирургія изучаетъ хирургическіе пріемы съ цѣлью выяснить тѣ условія, при которыхъ возможно или невозможно выполнить, путемъ этихъ пріемовъ, терапевтическіе запросы хирургической клиники. Съ постояннымъ движеніемъ впередъ научной мысли клиника ставитъ все новыя задачи, подлежащія разсмотрѣнію оперативной хирургіи. На нашихъ глазахъ постоянно возникаютъ новые вопросы, напр. о томъ, при какихъ условіяхъ возможно хирургическое леченіе органовъ, скрытыхъ въ большихъ полостяхъ тѣла человѣческаго, и хотя уже многое сдѣлано на этомъ пути, но конца движенію впередъ далеко еще не видно.

Такимъ образомъ, если насъ спросятъ: необходимы ли занятія оперативной хирургіей для хирурга, желающаго усвоить одну только оперативную технику?—мы отвѣтимъ отрицательно. Этой цѣли можно достигнуть и безъ занятій въ институтѣ оперативной хирургіи. Совсѣмъ иной отвѣтъ будетъ на вопросъ, можно ли безъ оперативной хирургіи удовлетворить запросамъ хирургическаго мышленія, можно-ли открывать новые пути для хирургическаго леченія? Въ обыденной жизни мы видимъ, что опытные и, несомнѣнно, обладающіе хорошею техникою хирурги идутъ въ институтъ оперативной хирургіи, разъ у нихъ является мысль о возможности получить болѣе вѣрный или болѣе скорый успѣхъ при леченіи какого-либо страданія путемъ примѣненія новыхъ оперативныхъ пріемовъ. Понятно, что они ищутъ при этомъ не техники, которую они имѣютъ, не „набиванія руки“, котораго при современномъ обиліи оперативнаго матеріала въ клиникахъ всего

проще тамъ и достигнуть; они ищутъ возможности *научно изслѣдовать* возникшій у нихъ вопросъ.

Разработка вопросовъ, входящихъ въ область оперативной хирургіи, можетъ производиться, главнымъ образомъ, двумя путями: занятіями на трупахъ и опытами на животныхъ. Трупы даютъ намъ возможность продумать тотъ или другой оперативный пріемъ съ анатомической точки зрѣнія. Такое продумываніе необходимо потому, что всякая операція представляетъ собою механическое воздѣйствіе на ткани человѣческаго тѣла, и лишь при точномъ знаніи топографіи данной области мы можемъ, ближайшею дорогою и съ наименьшимъ нарушеніемъ физіологическихъ свойствъ органовъ, пройти къ намѣченной цѣли и принести больному наиболѣе пользы. Понятно поэтому, что всякая операція можетъ быть произведена на живомъ человѣкѣ лишь послѣ того, какъ она выдержитъ анатомическую критику.

Но, кромѣ изученія анатомической стороны операцій необходимо уяснить себѣ, какъ будутъ относиться къ нимъ живыя ткани. Эта сторона дѣла для нѣкоторыхъ операцій является преобладающей. Укажемъ, напр., на вопросъ о значеніи шва сосудовъ, какъ средства кровеостанавливающаго вообще и, въ частности, при ранахъ артерій, венъ и сердца, или на вопросъ объ образованіи соустій между находящимися въ полости брюшины полыми органами, или о способахъ разрѣза брюшной стѣнки при чревосѣченіяхъ и мн. др. Для выясненія всѣхъ этихъ вопросовъ сравнительно мало дадутъ занятія на трупахъ; здѣсь необходимы опыты на животныхъ.

Приступая къ занятіямъ на трупахъ и на животныхъ съ цѣлью собственно изученія оперативной хирургіи, мы должны имѣть ясное представленіе о томъ, чего мы можемъ достигнуть этими занятіями. Мы не должны забывать, что трупными операціями и опытами на животныхъ нельзя выработать изъ себя хорошаго хирурга вообще; на трупахъ мы можемъ развить въ себѣ только одну сторону искусства оперировать — осмысленность и увѣренность пріемовъ; но это далеко не все, что нужно для оператора: умѣніе установить показанія къ операціи, организовать всю обстановку при ней, выбрать и научить помощниковъ, умѣніе сообразовать всѣ частности операціи съ индивидуальными особенностями организма больного, способность во все время операціи не упускать изъ вниманія ни одной хотя сколько-нибудь важной подробности въ состояніи больного и въ окружающемъ, находчивость и спокойствіе при неожиданныхъ случайностяхъ, отсутствіе раздражительности въ обращеніи со всѣми участвующими въ

операціи—все это усвоивается въ клиникѣ, а не въ анатомическомъ театрѣ. Такимъ образомъ, клиника является также между прочимъ и мѣстомъ разработки вопросовъ изъ области оперативной хирургіи.

Трупы не то, что живые люди, и научить насъ они могутъ не тому, чему учитъ обращеніе съ живыми. Поэтому всѣ попытки обставить операціи на трупахъ такъ, какъ обставляются операціи въ клиникахъ, безъ нужды осложняютъ дѣло и только мѣшаютъ усвоенію того, что можетъ дать хирургу только анатомическій театръ, а не клиника. Мы должны при занятіяхъ на трупахъ пользоваться только тѣми благопріятными условіями трупныхъ операцій, которыхъ не имѣется при операціяхъ на живыхъ; сюда относятся: 1) отсутствіе у хирурга заботъ и опасеній за исходъ операціи и за случайности при ней; 2) возможность не заботиться о скорости производства операціи, что даетъ право останавливаться на каждой подробности столько времени, сколько нужно для всесторонняго ея продумыванія; 3) возможность отступать отъ описаній, данныхъ для операцій на живыхъ, дѣлать дополнительные разрѣзы, прослѣживать попутно ходъ какого-либо нерва, сосуда или другого органа, лежащаго въ области операціи и т. д.

Всякій ли въ равной мѣрѣ можетъ выработать изъ себя хирурга? Отвѣтъ на этотъ вопросъ можетъ быть только отрицательный. Такъ какъ хирургія представляетъ собою не только область знанія, но также и искусство, то даже лица, склонныя къ научной дѣятельности и выработавшія въ себѣ способность къ научному мышленію и критикѣ, могутъ не имѣть достаточныхъ способностей къ искусству хирургіи. Уже давно дѣлались попытки точнѣе опредѣлить, какими качествами долженъ обладать хирургъ; такъ, напр., извѣстно слѣдующее мнѣніе по этому предмету *A. Corn. Celsi* [1]): „esse autem Chirurgus debet adolescens, aut certe adolescentiae propior; manu strenua, stabili, nec unquam intremiscente, eaque non minus sinistra, quam dextra promptus; acie oculorum acri, claraque; animo intrepidus, misericors sic, ut sanari velit eum, quem accepit, non ut clamore ejus motus, vel magis, quam res desiderat, properet, vel minus, quam necesse est, secet; sed perinde faciat omnia, ac si nullus ex vagitibus alterius affectus oriatur“. Такимъ образомъ, здѣсь идетъ рѣчь не только о физическихъ, но также и о нравственныхъ качествахъ, необходимыхъ для хирурга. Въ настоящее время, когда мы научились произво-

---

[1]) *A. Corn. Celsi*, De medicina libri octo ex recensione et cum notis Leonardi Targac. Mosquae 1828. Liber septimus, p. 245.

дить операціи, не причиняя больному страданій, когда нетрудно предупреждать и останавливать кроветеченія и нѣтъ основаній бояться различныхъ септическихъ осложненій во время заживленія раны,—со стороны хирурга уже не требуется болѣе столько мужества, какъ прежде, чтобы рѣшиться на операцію, не такъ теперь трудно для него сохранять спокойствіе и неторопливость въ теченіе операціи; однако, все же и теперь операцію далеко нельзя называть дѣломъ легкимъ и безотвѣтственнымъ. Расширеніе области хирургическаго воздѣйствія на организмъ больного, громадное увеличеніе числа наблюденій — выяснило для насъ и новыя опасности, постоянно угрожающія больному во время и послѣ операціи и неизвѣстныя хирургамъ стараго времени. Я говорю, напримѣръ, о различныхъ осложненіяхъ въ зависимости отъ наркоза, о случаяхъ отравленія химическими противопаразитными веществами, о послѣопераціонныхъ воспаленіяхъ брюшины и т. д.

Мнѣ казалось бы, что и въ наши дни должно быть сохранено требованіе отъ хирурга физической нормальности, способности работать какъ правою, такъ и лѣвою рукою, хорошаго развитія органовъ чувствъ и въ особенности осязанія и зрѣнія. Далѣе, онъ долженъ имѣть соотвѣтствующую теоретическую подготовку и быть вообще умственно развитымъ и образованнымъ человѣкомъ. Онъ долженъ умѣть работать быстро, но не торопясь. Въ немъ должно быть сильно развитое самообладаніе, сознаніе отвѣтственности за всякую, самую мелкую подробность операціи и за всю окружающую больного обстановку, и совершенно должно отсутствовать стремленіе къ подражательности. Подражаніе даже лучшимъ образцамъ не сдѣлаетъ оператора съ ними даже приблизительно равнымъ, потому что самое высшее достоинство такихъ образцовъ состоитъ въ ихъ самобытности, въ ихъ личныхъ, не поддающихся позаимствованію особенностяхъ; усилія же сдѣлаться похожимъ на кого-либо, кромѣ самого себя, отвлекаютъ вниманіе отъ предметовъ первостепенной важности и вообще должны быть направлены на достиженіе болѣе достойныхъ цѣлей. По словамъ *Ю. Шимановскаго*, „искусный хирургъ лишь тотъ, кто не имѣетъ надобности рабски придерживаться заученныхъ имъ когда-то правилъ, а въ каждомъ пріемѣ, въ каждомъ движеніи и положеніи является самостоятельнымъ, ибо, какъ говоритъ *Diffenbach*, часто приходится рѣзать совсѣмъ не такъ, какъ насъ тому учили“.

Всякая операція, какъ бы сложна она ни была, состоитъ изъ отдѣльныхъ, такъ сказать элементарныхъ, пріемовъ. Для выпол-

ненія лечебныхъ показаній при хирургическихъ заболѣваніяхъ въ громадномъ большинствѣ случаевъ бываетъ нужно произвести прежде всего *разрѣзъ* или примѣнить какой-нибудь другой способъ *раздѣленія тканей*; далѣе, обыкновенно приходится *остановить кровотеченіе*, а затѣмъ *удалить* (отсѣчь, *ампутировать*) тотъ или другой органъ или какую-либо ткань, или же ограничиться унесеніемъ лишь части его (*изсѣченіе, резекція*); наконецъ, оканчиваются очень многія операціи возсоединеніемъ раздѣленныхъ вначалѣ тканей посредствомъ шва или какимъ-нибудь другимъ способомъ; при этомъ нерѣдко приходится примѣнить тотъ или другой пріемъ *пластики*. Всѣ перечисленные элементарные пріемы продѣлываются каждый разъ весьма различно въ зависимости отъ конечной цѣли, для которой производится операція въ каждомъ данномъ случаѣ, и отъ топографическихъ особенностей строенія той области, въ которой она дѣлается; однако же, существуетъ немало и общихъ правилъ, не зависящихъ отъ особенностей случая, которыя должны быть усвоены хирургомъ. Сообразно съ этимъ и ученіе объ операціяхъ само собой распадается на двѣ части: общую и частную. Мы начнемъ свое изложеніе съ общей оперативной хирургіи, т.-е., съ описанія: 1) способовъ раздѣленія тканей, 2) способовъ соединенія тканей, 3) способовъ остановки кровотеченія, 4) ампутацій, 5) резекцій и 6) пластическихъ операцій.

Всѣ эти основные оперативные пріемы суть хирургическія операціи, и потому при выполненіи ихъ такъ же, какъ и при выполненіи вообще всякой операціи, необходимо соблюдать самымъ строгимъ образомъ всѣ требованія современной противопаразитной хирургіи. Мы считаемъ это само собою яснымъ и въ послѣдующемъ не будемъ болѣе останавливаться на этомъ, чтобы не затемнять своего изложенія указаніями на противопаразитныя предосторожности, описаніе которыхъ не входитъ въ программу настоящаго сочиненія. По тѣмъ же причинамъ мы не будемъ говорить о томъ, какъ выполняются требованія противопаразитной хирургіи при изготовленіи и храненіи хирургическихъ инстументовъ. Изъ послѣдующаго изложенія, надѣюсь, выяснится, что наиболѣе цѣлесообразными слѣдуетъ считать тѣ оперативные пріемы, которые просты, и прогрессъ въ оперативной хирургіи состоитъ въ значительной степени въ упрощеніи хирургической техники. Въ частности это относится къ устройству хирургическихъ инструментовъ. Въ настоящее время мы все рѣже употребляемъ сложные, неудобные для чистки и обращенія съ ними инструменты. Приборы же, дѣйствующіе автоматически, не должны быть и вовсе примѣняемы.

ОБЩАЯ

ОПЕРАТИВНАЯ ХИРУРГІЯ.

О раздѣленіи тканей.

Для раздѣленія *мягкихъ* тканей примѣняютъ: 1) разрѣзъ, 2) проколъ, 3) раздвиганіе, 4) отщемленіе и 5) отжиганіе; а для раздѣленія *твердыхъ* тканей (костей, обызвествленныхъ хрящей): 1) разрѣзъ, 2) раздалбливаніе и 3) распилъ. Всѣ эти способы раздѣленія тканей выполняются чрезвычайно разнообразно въ зависимости отъ показаній къ операціи, отъ взглядовъ, свойственныхъ данному времени или наиболѣе распространенныхъ въ данной странѣ или просто наиболѣе признаваемыхъ хирургомъ, отъ обстановки, среди которой приходится работать, и отъ многаго другого. Врядъ ли возможно перечислить всѣ разнообразныя видоизмѣненія оперативныхъ пріемовъ даже и въ томъ случаѣ, если мы ограничимся описаніемъ только того, что дѣлается въ настоящее время, и вовсе не будемъ касаться способовъ, имѣющихъ лишь историческій интересъ. Поэтому я изложу здѣсь все существенное и важное по данному вопросу, вовсе не ставя себѣ цѣлью описывать большого количества техническихъ пріемовъ и вообще различныхъ подробностей выполненія операцій; при этомъ я не скрываю отъ себя трудности дѣла, заключающейся, главнымъ образомъ, въ томъ, чтобы, говоря словами *Ю. Шимановскаго*, „привести данный матеріалъ въ порядокъ и систему, сообразно съ требованіями времени; чтобы, платя должную дань уваженія старымъ учителямъ, выбросить однако за бортъ весь ненужный балластъ, набранный ихъ трудолюбіемъ“.

Изъ всѣхъ способовъ раздѣленія тканей чаще всего примѣняется разрѣзъ, съ описанія котораго я поэтому и начну.

1. Разрѣзы.

Разрѣзы производятся, во-первыхъ, съ цѣлью *открыть* себѣ *доступъ къ глубже лежащимъ частямъ*. Это можетъ быть нужно иногда для простого осмотра и установки распознаванія (пробные

разрѣзы), въ другихъ случаяхъ—для удаленія скопившагося и не имѣющаго выхода жидкаго содержимаго изъ нормальныхъ полостей (плевра, мочевой пузырь и др.), или изъ вновь образованныхъ въ тканяхъ организма пространствъ (гнойники, кровескопленія и т. п.), далѣе—для удаленія попавшихъ въ ткани или въ полости организма инородныхъ тѣлъ, или развившихся тамъ новообразованій; наконецъ, открыть глубже лежащія ткани бываетъ необходимо затѣмъ, чтобы производить въ этихъ тканяхъ тѣ или другія дальнѣйшія операціи; въ этомъ смыслѣ разрѣзъ представляетъ собою начало, первый моментъ, почти всѣхъ хирургическихъ операцій. Во-вторыхъ, цѣлью разрѣзовъ является стремленіе *передвинуть на правильное мѣсто ткани, расположенныя ненормально* и смѣстившіяся врожденно или подъ вліяніемъ различныхъ внѣшнихъ воздѣйствій (ожоги, пораненія и т. п.); при этомъ мы стараемся возстановить пострадавшее отправленіе органовъ или, по крайней мѣрѣ, ихъ внѣшнія очертанія. Наконецъ, въ-третьихъ, разрѣзы производятся затѣмъ, чтобы вовсе *удалить ткани*, болѣзненно измѣненныя или здоровыя, но подлежащія перенесенію въ другое мѣсто, гдѣ въ нихъ ощущается недостатокъ.

Въ виду большого разнообразія въ показаніяхъ къ разрѣзамъ, понятно, что и производство ихъ должно также быть весьма разнообразнымъ. И на самомъ дѣлѣ разрѣзы въ каждомъ отдѣльномъ случаѣ чрезвычайно отличаются другъ отъ друга по своимъ размѣрамъ, направленію, очертаніямъ, глубинѣ и т. д. А вмѣстѣ съ тѣмъ измѣняются и инструменты, необходимые для операціи. Мы начнемъ съ описанія тѣхъ разрѣзовъ, которые производятся всего чаще, а именно—съ разрѣзовъ общихъ покрововъ (кожи, слизистыхъ оболочекъ). Правильно сдѣланное разсѣченіе общихъ покрововъ имѣетъ большое значеніе для всей послѣдующей операціи. Въ зависимости отъ перваго разрѣза операція можетъ пройти быстро, легко, и оставшаяся рана зажить самымъ благопріятнымъ образомъ, или же все дѣло можетъ весьма затрудниться, и могутъ создаться условія, благопріятныя для различныхъ, иногда опасныхъ, осложненій во время и послѣ операціи. Поэтому правы тѣ, которые создаютъ себѣ представленіе объ искусствѣ даннаго хирурга вообще по первому сдѣланному имъ разрѣзу.

Еще прежде, чѣмъ прикоснуться къ больному, хирургъ долженъ самымъ отчетливымъ образомъ представлять себѣ величину, форму и направленіе разрѣза, который онъ намѣревается сдѣлать; а для этого онъ долженъ прежде всего быть хорошо знакомъ съ топографіею болѣзненныхъ измѣненій, являющихся показаніемъ къ операціи. Что касается *величины разрѣза* общихъ покрововъ,

то она должна соотвѣтствовать потребностямъ каждаго отдѣльнаго случая, но никогда разрѣзъ не долженъ быть слишкомъ малъ; лучше, напротивъ, разсѣкать покровы на нѣсколько большемъ протяженіи, чѣмъ то является необходимымъ. Въ особенности это важно при разрѣзѣ тканей инфецированныхъ. При этомъ разрѣзъ оставляется обыкновенно незашитымъ и служитъ дверью, черезъ которую инфекція удаляется изъ организма; понятно, что успѣхъ операціи будетъ тѣмъ полнѣе и тѣмъ скорѣе достигнутъ, чѣмъ шире открыта эта дверь, чѣмъ меньше останется закоулковъ, гдѣ находили бы себѣ микроорганизмы защиту отъ внѣшнихъ воздѣйствій.

О различныхъ *формахъ разрѣзовъ* рѣчь будетъ ниже при описаніи отдѣльныхъ операцій на различныхъ областяхъ тѣла. Какъ общее требованіе къ разрѣзамъ въ этомъ отношеніи должна быть упомянута простота. Съ этой точки зрѣнія наиболѣе благопріятнымъ для дальнѣйшаго заживленія раны является прямолинейный разрѣзъ, и хирургъ долженъ поэтому пользоваться имъ какъ можно чаще. Даже тогда, когда нужно образовать изъ общихъ покрововъ такъ называемый *лоскутъ* (т. е. выдѣлить изъ нихъ извѣстную часть, оставивъ ее въ связи съ почвою только въ одномъ какомъ-нибудь мѣстѣ), выгоднѣе бываетъ ограничивать этотъ лоскутъ также прямолинейными разрѣзами. Такъ, два встрѣчающихся прямолинейныхъ разрѣза ограничатъ углообразный лоскутъ; два параллельныхъ и одинъ перпендикулярный къ нимъ разрѣзы ограничатъ прямоугольный лоскутъ; двумя разрѣзами, перекрещивающимися на своей срединѣ, мы можемъ образовать сразу четыре углообразныхъ лоскута и т. д. Въ тѣхъ случаяхъ, когда приходится образовывать лоскутъ изъ общихъ покрововъ, будетъ ли этотъ лоскутъ ограниченъ прямыми линіями, какъ мы только что сейчасъ говорили, или какими-нибудь иными (полукруглый лоскутъ, подковообразный и т. д.), надо стараться расположить основаніе лоскута, т.-е. то мѣсто, которымъ онъ остается въ связи съ окружающими тканями, выше, чѣмъ его свободный край. Этимъ достигается болѣе удобный оттокъ отдѣляемаго изъ раны. Въ тѣхъ случаяхъ, гдѣ сосуды общихъ покрововъ не представляютъ собою болѣе или менѣе равномѣрной сѣти, а состоятъ изъ отдѣльныхъ крупныхъ стволовъ (какъ это имѣетъ мѣсто, напримѣръ, на покровахъ черепа), приходится отступать отъ этого правила и располагать основаніе лоскута въ сторону крупныхъ артеріальныхъ стволовъ, а верхушку въ сторону ихъ развѣтвленій; въ противномъ случаѣ можетъ пострадать питаніе лоскута. Если получившееся при этомъ расположеніе раны не-

выгодно въ смыслѣ оттока отдѣляемаго, то приходится сдѣлать въ основаніи лоскута дополнительные прорѣзы для проведенія черезъ нихъ дренажей.

Направленіе разрѣзу придается обыкновенно такое, какое наиболѣе выгодно для достиженія преслѣдуемой операціею цѣли и наиболѣе примѣнимо въ той области, гдѣ операція производится: напримѣръ, если общіе покровы разсѣкаются для удаленія опухоли, имѣющей овальную форму, то понятно, что удобнѣе будетъ разрѣзъ, совпадающій съ длинною, а не съ короткою осью опухоли. Однако, въ очень большомъ числѣ случаевъ бываетъ возможно въ равной мѣрѣ выполнить поставленную себѣ задачу различными (въ смыслѣ направленія) разрѣзами. Тогда слѣдуетъ сообразоваться съ обстоятельствами другого рода. Такъ, надо принимать во вниманіе *ходъ* важныхъ *органовъ*, находящихся непосредственно подъ кожей. Разрѣзами, имѣющими одно съ ними направленіе, мы меньше рискуемъ поранить эти органы. Въ виду этого, напримѣръ, на лицѣ въ томъ мѣстѣ, гдѣ находится выводной протокъ околоушной железы и вѣтви лицевого нерва, горизонтальные разрѣзы предпочтительнѣе отвѣсныхъ. Далѣе, нельзя упускать изъ вида сторону дѣла *косметическую*, то-есть нужно стараться, чтобы оставшійся по заживленіи раны рубецъ былъ по возможности менѣе замѣтенъ. Особенно это важно на открытыхъ частяхъ тѣла (лицо, шея). Здѣсь поэтому стараются проводить разрѣзы по возможности по существующимъ кожнымъ складкамъ: носогубной, поперечнымъ на шеѣ и на лбу и т. д.

Обсуждая направленіе разрѣза, мы должны заботиться также о томъ, чтобы получающаяся рана стояла въ наиболѣе выгодныхъ условіяхъ для непосредственнаго заживленія. Въ этомъ отношеніи, какъ извѣстно, имѣетъ значеніе между прочимъ бо́льшая или меньшая наклонность раны къ зіянію: зіяніе раны не благопріятствуетъ непосредственному заживленію. Ежедневныя наблюденія показываютъ, что раны покрововъ, сдѣланныя въ одной и той же области, но имѣющія различное направленіе, зіяютъ неодинаково, и именно—наименѣе зіяютъ раны, совпадающія съ направленіемъ *кожныхъ бороздокъ*. Въ виду этого заслуживаютъ большого вниманія изслѣдованія *Langer*'а, изучившаго и показавшаго намъ ходъ этихъ бороздокъ (см. рис. 1. Прив. по *Kocher*'у). Клиническія наблюденія *Kocher*'а, проведенныя имъ въ теченіе многихъ лѣтъ, вполнѣ подтвердили только что высказанное нами о значеніи кожныхъ бороздокъ. Это заставило *Kocher*'а выработать для операцій въ каждой области тѣла такъ называемые *нормальные разрѣзы*. „Эти послѣдніе обозначаютъ направленіе кожныхъ

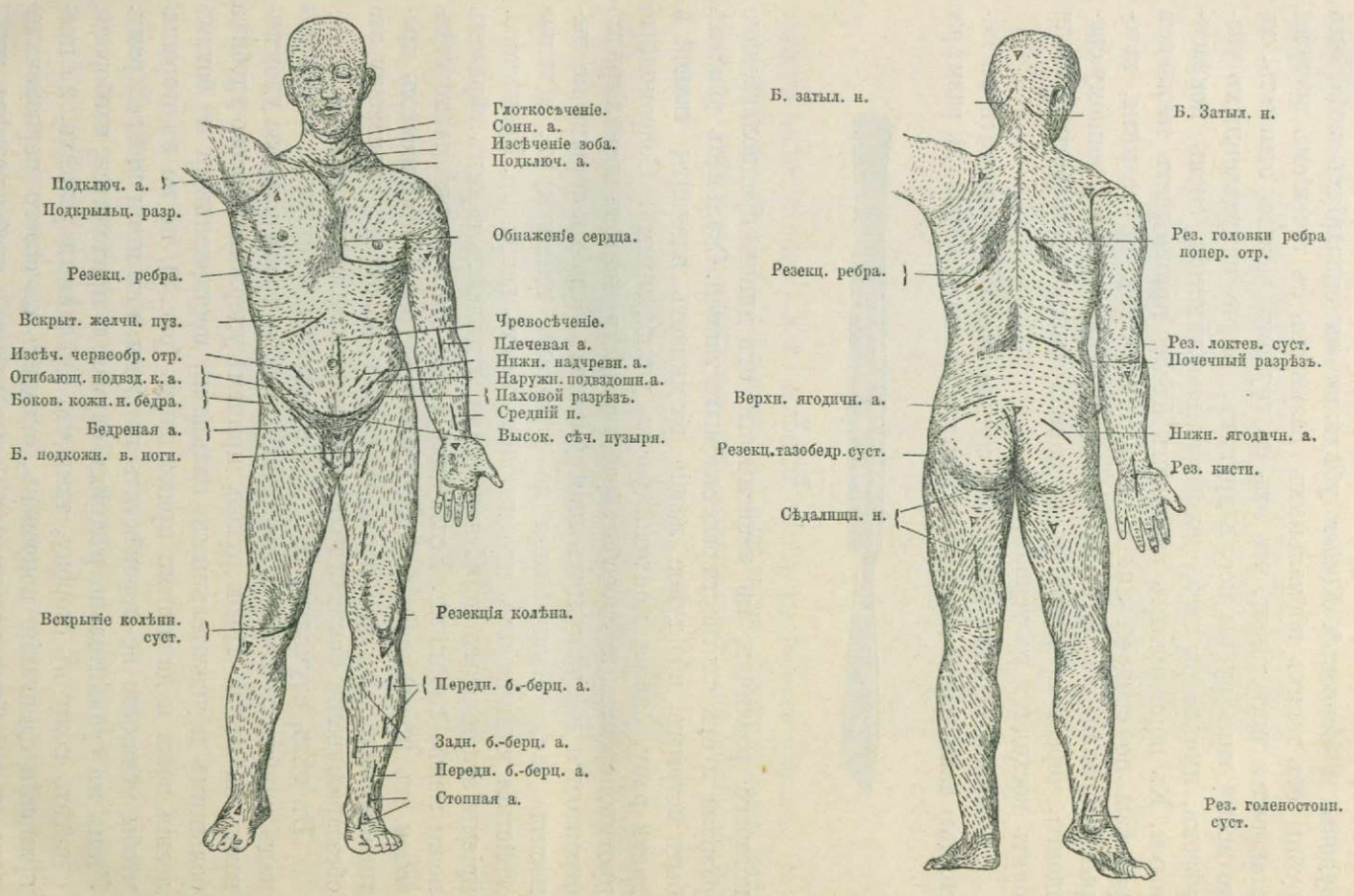
Глоткосѣченіе.
Сонн. а.
Изсѣченіе зоба.
Подключ. а.
Подключ. а.
Подкрыльц. разр.
Обнаженіе сердца.
Резекц. ребра.
Вскрыт. желчн. пуз.
Чревосѣченіе.
Плечевая а.
Изсѣч. червеобр. отр.
Нижн. надчревн. а.
Огибающ. подвзд. к. а.
Наружн. подвздошн. а.
Боков. кожн. н. бедра.
Паховой разрѣзъ.
Средній н.
Бедреная а.
Высок. сѣч. пузыря.
Б. подкожн. в. ноги.
Вскрытіе колѣнн. суст.
Резекція колѣна.
Передн. б.-берц. а.
Задн. б.-берц. а.
Передн. б.-берц. а.
Стопная а.
Б. затыл. н.
Б. Затыл. н.
Рез. головки ребра попер. отр.
Резекц. ребра.
Рез. локтев. суст.
Почечный разрѣзъ.
Верхн. ягодичн. а.
Нижн. ягодичн. а.
Резекц. тазобедр. суст.
Рез. кисти.
Сѣдалищн. н.
Рез. голеностопн. суст.

Рис. 1. *(Kocher)*.

бороздокъ для каждой части тѣла, а вмѣстѣ съ тѣмъ проведены такъ, что они соотвѣтствуютъ ходу важныхъ поверхностныхъ сосудовъ и нервовъ". *Kocher* убѣдился на операціяхъ зоба, что рубцы отъ такихъ нормальныхъ разрѣзовъ съ теченіемъ времени становятся такъ тонки, что ихъ съ трудомъ можно отыскать, въ то время какъ рубцы послѣ другихъ, иначе направленныхъ разрѣзовъ, именно на шеѣ, являются впослѣдствіи очень некрасивыми. Къ нормальнымъ разрѣзамъ *Kocher* причисляетъ также всѣ разрѣзы по средней линіи тѣла, то-есть всѣ тѣ разрѣзы, которые направляются по отвѣсной линіи отъ темени къ лонному сращенію, черезъ промежность къ заднепроходному отверстію, а сзади опять восходятъ къ темени.

Разрѣзы общихъ покрововъ лучше всего производить съ помощью такъ называемаго брюшистаго скальпеля (рис. 2), размѣры

Вис. 2.

котораго различны въ зависимости отъ длины предполагаемаго разрѣза и отъ плотности разсѣкаемыхъ тканей. Скальпель долженъ быть острымъ, ибо тупое лезвіе разминаетъ элементы тканей и даетъ рану, ближе подходящую къ ушибленнымъ. Современные противопаразитные способы обработки инструментовъ весьма вредно отражаются на рѣжущихъ инструментахъ, лезвіе которыхъ не выноситъ частаго нагрѣванія до высокихъ температуръ, а также дѣйствія химическихъ противопаразитныхъ веществъ. Кромѣ того, пріемы эти портятъ шлифовку стали и дѣлаютъ такимъ образомъ ножи менѣе гладкими. Вслѣдствіе всего этого я уже давно отказался отъ примѣненія высокой температуры и химическихъ противопаразитныхъ при обеззараживаніи ножей и произвожу это обеззараживаніе исключительно механическими пріемами.

Въ тѣхъ случаяхъ, гдѣ общіе покровы слишкомъ подвижны надъ глубже лежащими частями, ихъ во время разрѣза удерживаютъ на мѣстѣ лѣвою рукою, причемъ удерживать всего удобнѣе большимъ и указательнымъ пальцами, поставленными по бокамъ лезвія ножа и давящими прямо внизъ (рис. 3), но не въ стороны, чтобы нечаянно не перемѣстить покровы, а съ ними вмѣстѣ рану. Лишь въ сравнительно рѣдкихъ случаяхъ приходится, наоборотъ, сдвигать кожу въ сторону, такъ что сдѣланный разрѣзъ, по прекращеніи сдвиганія покрововъ, отходитъ съ своего первоначальнаго мѣста. Такъ поступаютъ, если нужно, чтобы разрѣзъ кожи

и болѣе глубокихъ тканей не приходились одинъ надъ другимъ, или если боятся (какъ это бываетъ, напримѣръ, при круговыхъ ампутаціяхъ), что сократившіеся послѣ разрѣза общіе покровы

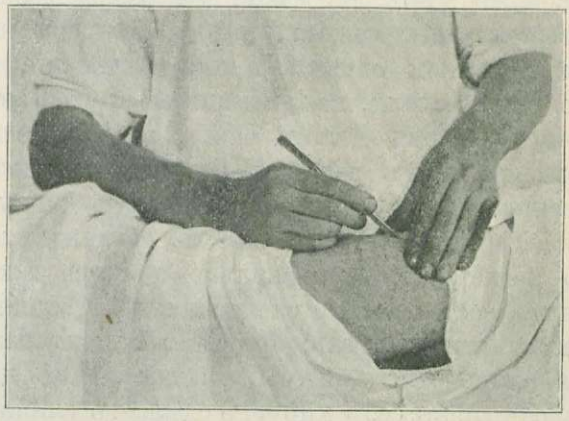

Рис. 3.

будутъ недостаточны для закрытія болѣе глубокихъ тканей. Оттягиваніе въ сторону покрововъ производится помощникомъ или самимъ хирургомъ, причемъ онъ захватываетъ покровы своими

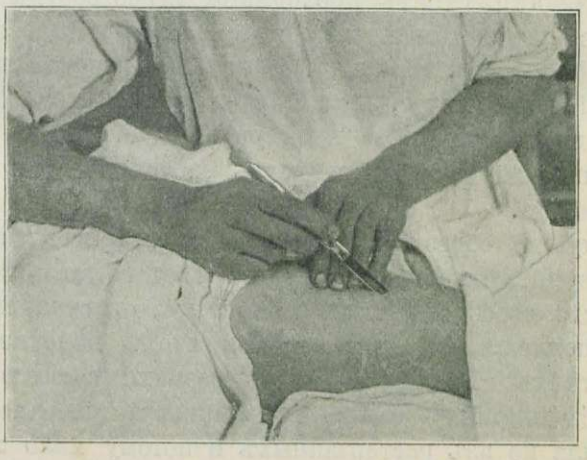

Рис. 4.

лѣвыми большимъ и указазательнымъ пальцами, или же оттягиваетъ ихъ поставленными рядомъ четырьмя (2-мъ, 3-мъ, 4-мъ и 5-мъ) пальцами лѣвой руки (рис. 4).

Ножъ держатъ при разрѣзѣ общихъ покрововъ чаще всего такъ, какъ держатъ писчее перо при писаніи (*положеніе писчаго*

пера (рис. 3), причемъ плоскость лезвія ножа непремѣнно должна быть перпендикулярна къ поверхности кожи больного. При такомъ способѣ держанія ножа можно разнообразить разрѣзы почти въ такой же мѣрѣ, въ какой мы разнообразимъ написанныя перомъ слова. Нажимая на ножъ съ большею или меньшею силою и дѣйствуя или одними только пальцами, или двигая всею ручною кистью, или, наконецъ, всею рукою въ плечевомъ сочлененіи,—мы можемъ дѣлать самые различные по глубинѣ, размѣрамъ и очертаніямъ разрѣзы. Разрѣзъ долженъ быть проведенъ увѣренно, быстро и сразу на потребную длину и глубину. Разрѣзы, проведенные такимъ образомъ, сравнительно не болѣзненны, мало кроветочатъ и правильно и скоро заживаютъ. Бываетъ непріятно, если приходится дополнять сдѣланный не сразу достаточно длиннымъ разрѣзъ; при этомъ часто получаются не совсѣмъ прямолинейныя раны. Невыгодно также для больного, если не увѣренный въ себѣ хирургъ сдѣлаетъ слишкомъ поверхностный разрѣзъ и, стремясь исправить дѣло, кромсаетъ рану и старается (не всегда съ успѣхомъ) попасть въ продѣланную бороздку; но еще непріятнѣе, когда не въ мѣру рѣшительный хирургъ, не умѣя или не желая оцѣнить топографическихъ отношеній оперируемой области, рѣжетъ сразу слишкомъ глубоко и безъ надобности губитъ проходящіе здѣсь сосуды и нервы, а равно и расположенныя подъ общими покровами и не подлежащія раненію ткани. Конечно, сразу произвести правильный разрѣзъ—дѣло не легкое, но потому-то и требуется отъ хирурга знаніе и выработанное и провѣренное на опытѣ искусство, потому-то первый разрѣзъ и даетъ матеріалъ для сужденія о хирургѣ вообще.

Если нужно образовать лоскутъ изъ общихъ покрововъ, то сначала очерчиваютъ ножемъ границы этого лоскута, а потомъ, захвативъ его свободный край пинцетомъ, отпрепаровываютъ лоскутъ отъ подлежащихъ тканей; при этомъ надо избѣгать мелкихъ, короткихъ сѣченій, а дѣлать размахи ножемъ по возможности во всю ширину лоскута, чтобы нижняя поверхность послѣдняго состояла не изъ растерзанныхъ и потому мало жизненныхъ тканей. Какъ только лоскутъ будетъ настолько отпрепарованъ, что станетъ возможнымъ захватить его край прямо пальцами, надо и сдѣлать это, отложивъ пинцетъ въ сторону. Пальцы не такъ разминаютъ ткани, какъ пинцетъ.

Держа ножъ въ положеніи писчаго пера, можно, какъ уже сказано выше, чрезвычайно разнообразить способъ проведенія разрѣза, но большее разнообразіе въ этомъ отношеніи не всегда

бываетъ нужно. Иногда, напротивъ, какая-нибудь одна сторона дѣла заслуживаетъ преимущественнаго вниманія со стороны хирурга. Такъ, если предстоитъ сдѣлать разрѣзъ прямолинейный, не особенно длинный, если въ толщѣ покрововъ и непосредственно подъ ними нѣтъ органовъ, нечаянное пораненіе которыхъ было бы опасно, а самые покровы плотны (напримѣръ, вслѣдствіе усиленнаго развитія въ нихъ соединительной ткани, или если приходится разсѣкать ногти), то прежде всего надо заботиться о томъ, чтобы разрѣзъ былъ силенъ, и для такого разрѣза выгоднѣе взять ножъ такъ, какъ мы держимъ обыкновенно столовый ножъ,

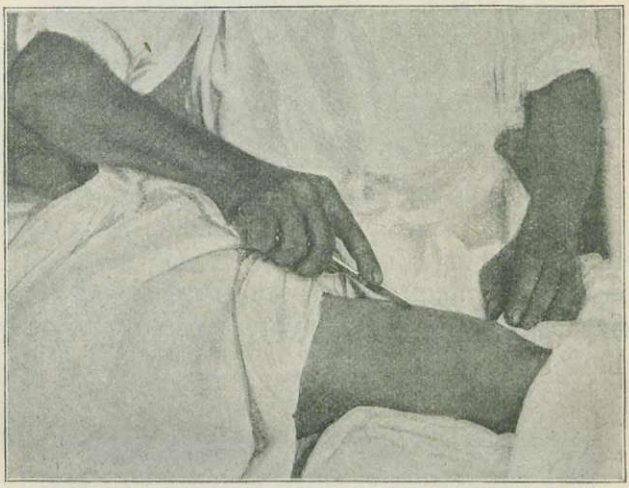

Рис. 5.

то-есть наложить на его обухъ указательный палецъ (*положеніе столоваго ножа*, рис. 5); при этомъ мы получаемъ возможность сильно нажимать на ножъ и рѣзать очень плотныя ткани, дѣлая, конечно, болѣе неудобнымъ для себя разнообразить очертанія разрѣза. Въ другихъ случаяхъ для насъ имѣетъ значеніе, наоборотъ, сдѣлать лишь поверхностное сѣченіе и предохранить себя отъ случайнаго слишкомъ глубокаго разрѣза. Тогда будетъ цѣлесообразно взять ножъ такъ, какъ держатъ смычекъ, то-есть поставить большой палецъ по одну сторону рукоятки, а остальные четыре пальца по другую (*положеніе смычка*, рис. 6).

Изъ большого числа другихъ способовъ проведенія разрѣза упомянемъ здѣсь лишь о слѣдующихъ, примѣняемыхъ гораздо рѣже, чѣмъ описанные выше:

1) Хирургъ захватываетъ кожу больного своими большимъ и указательнымъ пальцами лѣвой руки. Помощникъ дѣлаетъ то же на нѣкоторомъ разстояніи отъ хирурга. Надъ операціонною об-

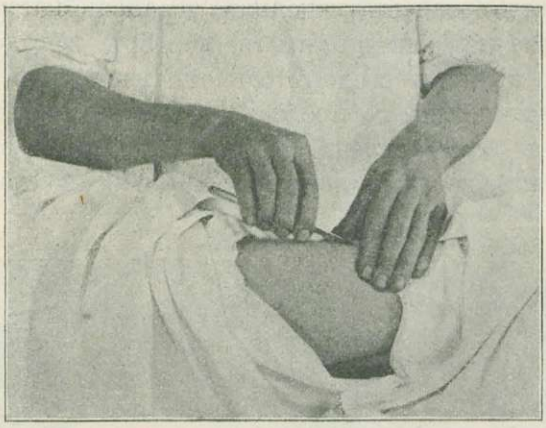

Рис. 6.

ластью получается такимъ образомъ отвѣсно стоящая складка общихъ покрововъ, которую хирургъ разсѣкаетъ сверху внизъ (рис. 7).

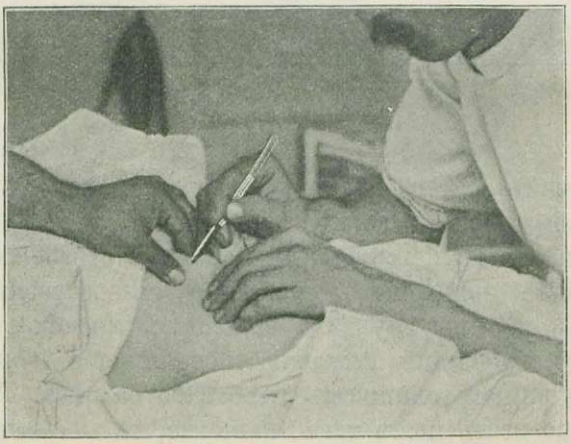

Рис. 7.

2) Образуютъ кожную складку, какъ только что описано. Хирургъ, взявъ ножъ въ положеніе писчаго пера, но съ лезвіемъ, направленнымъ вверхъ, прокалываетъ эту складку у ея основанія

и пилящими движеніями разсѣкаетъ ее всю снизу вверхъ. Для этого удобнѣе брать не брюшистый, а остроконечный ножъ (рис. 8).

Рис. 8.

Оба эти способа разрѣза предлагались съ тою цѣлью, чтобы при разсѣченіи общихъ покрововъ съ увѣренностью избѣжать пораненія глубже лежащихъ частей. Цѣль эта ими несомнѣнно достигается, хотя получающійся по отпусканіи кожной складки разрѣзъ не всегда соотвѣтствуетъ по своему мѣстоположенію, размѣрамъ и очертаніямъ тому, что должно отвѣчать потребностямъ даннаго случая. Нечего и говорить, что пріемы эти совсѣмъ невозможны при общихъ покровахъ отечныхъ или сращенныхъ съ подлежащими тканями.

3) Посредствомъ прокола и послѣдующаго разрѣза снизу вверхъ, держа ножъ въ положеніи писчаго пера, но съ лезвіемъ кверху, разсѣкаютъ иногда ткани и безъ предварительнаго образованія кожной складки. Это бываетъ, напримѣръ, при вскрытіи гнойниковъ, которые выступаютъ иногда надъ поверхностью общихъ покрововъ въ видѣ опухоли. При этомъ можно вколоть ножъ въ самое близкое къ хирургу мѣсто гнойника и дѣлать разрѣзъ отъ себя, или въ самое далекое мѣсто, и рѣзать къ себѣ.

4) При разсѣченіи свищевыхъ ходовъ необходимо заботиться о томъ, чтобы остались непораненными глубже лежащія ткани. Достигнуть этого всего проще и цѣлесообразнѣе употребленіемъ такъ называемаго тупоконечнаго или пуговчатаго ножа (рис. 9)

Рис. 9.

Такой ножъ ставятъ лезвіемъ кверху, вводятъ въ свищевой ходъ черезъ кожное отверстіе послѣдняго и разсѣкаютъ снизу вверхъ общіе покровы. Нѣкоторые хирурги и теперь еще разсѣкаютъ свищевые ходы съ помощью желобоватаго зонда (рис. 10). Зондъ вводятъ въ свищевой ходъ, въ желобокъ помѣщаютъ лезвіемъ кверху обыкновенный остроконечный ножъ и продвигаютъ послѣдній по желобку зонда въ свищевой ходъ. Мы по-

лагали бы, что желобоватый зондъ принадлежитъ къ инструментамъ, которые съ пользою для дѣла могутъ быть покинуты совсѣмъ. Желобокъ и мѣсто прикрѣпленія къ нему рукоятки суть весьма удобные закоулки для скопленія всякой грязи; направленія для разрѣза прямолинейный желобоватый зондъ не мо-



Рис. 10.

жетъ дать, потому что свищевые ходы никогда не бываютъ прямолинейны. Въ защитѣ же глубжележащихъ тканей нѣтъ нужды, если мы примѣняемъ тупоконечный ножъ. Наконецъ, разсѣченіе свищевыхъ ходовъ производится иногда просто прямыми хирургическими ножницами (рис. 11), одна вѣтвь которыхъ вводится въ ходъ.

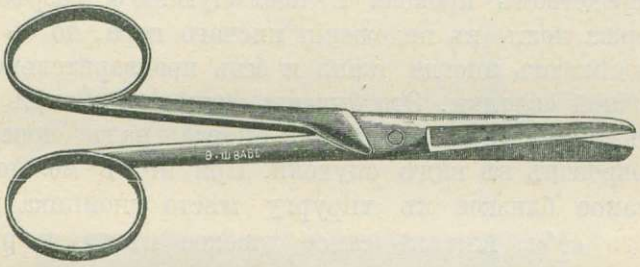

Рис. 11.

Сказанное нами выше относительно направленія разрѣзовъ общихъ покрововъ еще въ большей мѣрѣ приложимо къ *разрѣзу мышцъ*, *апоневрозовъ*, *сухожилій* и т. д. И здѣсь получаются раны, зіяющія въ различной степени въ зависимости отъ направленія разрѣза. Края мышцы, разсѣченной поперечно, расходятся на очень большое разстояніе, въ то время какъ продольныя мышечныя раны зіяютъ очень мало, а при сокращеніи пораненной мышцы и вовсе не зіяютъ. Понятно поэтому, что и здѣсь нужно, поскольку возможно, дѣлать разсѣченіе тканей по ходу волоконъ. Однако, приходится считаться не съ однимъ только направленіемъ мышечныхъ волоконъ; отсутствіе зіянія есть лишь одно изъ условій для правильнаго заживленія и сохраненія работоспособности мышцы. Вторымъ и гораздо болѣе существеннымъ условіемъ для этого является сохраненіе питанія, то-есть

цѣлость главнѣйшихъ сосудистыхъ и нервныхъ стволовъ данной области; правда, и послѣ разсѣченія нерва мышечная рана можетъ хорошо зажить, но мышцѣ угрожаетъ атрофія и параличъ. Такъ какъ мышечныя волокна въ различныхъ слояхъ мышцъ и проходящіе въ нихъ и между ними сосуды и нервы идутъ не въ одинаковыхъ направленіяхъ, то вопросъ о ходѣ разрѣза представляется здѣсь гораздо болѣе сложнымъ, чѣмъ при разрѣзѣ общихъ покрововъ. Въ каждомъ отдѣльномъ случаѣ нужно взвѣсить всѣ подробности и рѣшить опредѣленно, что предпочесть: провести ли разрѣзъ, напримѣръ, въ направленіи нерва, пожертвовавъ цѣлостью мышечныхъ волоконъ, или, наоборотъ, сохранить мышцы и разсѣчь нервный стволъ.

Сравнительно рѣдко разрѣзъ глубокихъ тканей производится одновременно съ кожнымъ и сразу на желательную глубину. Это возможно тогда, когда въ глубинѣ находится кость, которая явится для ножа препятствіемъ къ болѣе глубокому проникапію, когда разсѣкать нужно всѣ ткани отъ кожи до этой кости, когда всѣ эти ткани имѣютъ одинаковое, совпадающее съ ходомъ разрѣза направленіе волоконъ, когда, наконецъ, въ ихъ толщѣ не имѣется сосудовъ, нервовъ или другихъ органовъ, которые опасно разрѣзать. Всѣ эти условія даны намъ, напримѣръ, въ томъ случаѣ, если мы желаемъ проникнуть въ локтевой суставъ съ задней его стороны; тогда мы можемъ поставить ножъ на задней сторонѣ плеча, на нѣсколько сантиметровъ выше локтевого отростка, сдѣлать черезъ кожу и трехглавую мышцу вколъ настолько глубокій, чтобы лезвіе ножа коснулось задней поверхности плечевой кости, и, сильно прижимая ножъ къ этой послѣдней, вести разрѣзъ книзу сразу черезъ всѣ мягкія ткани. Такой разрѣзъ можетъ быть сдѣланъ очень быстро и дастъ рану, почти не наклонную къ зіянію и вообще весьма благопріятную для правильнаго заживленія. Однако, производить такимъ образомъ глубокіе разрѣзы можно, какъ уже сказано, лишь въ рѣдкихъ случаяхъ. Предположимъ, что мы сдѣлали продольный разрѣзъ сразу до кости такъ, какъ это было сейчасъ описано, напримѣръ, надъ нижнимъ отдѣломъ задней поверхности лучевой кости. Въ этомъ случаѣ мы разсѣчемъ продольно кожу и въ самыхъ различныхъ направленіяхъ подлежащія мышцы; такъ, съ волокнами длинной отводящей большой палецъ мышцы разрѣзъ встрѣтится подъ острымъ угломъ, съ волокнами короткаго разгибателя большого пальца—подъ угломъ, близкимъ къ прямому, и т. д. Затѣмъ, книзу мы разсѣчемъ поперечно тыльную связку запястья, причемъ рискуемъ поранить глубокую вѣтвь

лучевого нерва и лучевую артерію. Ясно, что такая рана никакъ не можетъ считаться благопріятною для заживленія. Разсѣченіе нерва вызоветъ паралитическія явленія, разрѣзанная артерія дастъ большое кроветеченіе, края разсѣченныхъ мышцъ разойдутся въ различной степени и образуютъ въ глубинѣ раны различной величины и очертаній полости.

Чтобы избѣжать подобныхъ послѣдствій, *глубокіе разрѣзы* дѣлаются по особымъ правиламъ. Первое условіе ихъ правильнаго производства состоитъ въ самомъ обстоятельномъ *знакомствѣ съ топографическою анатоміею*; во-вторыхъ, слѣдуетъ *разсѣкать* каждый органъ не иначе, какъ *на глазахъ*, предварительно обнаживъ его, и, въ-третьихъ, надо обладать *хорошею техникою*, чтобы во время операціи по возможности не было непредвидѣнныхъ случайностей, то-есть чтобы глубина каждаго сѣченія ножа была именно такова, какая для даннаго случая предвидѣлась, чтобы какъ можно меньшую роль играли неожиданныя движенія больного или помощниковъ и т. д. Разрѣзъ обыкновенно дѣлаютъ не сразу на всю глубину, а сначала разсѣкаютъ лишь общіе покровы, раздвигаютъ края получившейся раны въ стороны и, обнаживъ такимъ образомъ ткани, лежащія подъ общими покровами, разсѣкаютъ эти послѣднія. Раздвинувъ края этой новой раны, рѣжутъ дальше и т. д. Такимъ образомъ, постоянно наблюдая шагъ за шагомъ то, что онъ дѣлаетъ, хирургъ имѣетъ полную возможность дѣйствовать сознательно, оставлять нѣкоторые органы, если это нужно, неповрежденными и просто отстранять ихъ отъ линіи разрѣза, разсѣкать отдѣльные слои тканей въ различномъ направленіи и т. д. Дѣйствуя такъ, напримѣръ, въ области переднебоковой брюшной стѣнки съ цѣлью разсѣчь эту послѣднюю и проникнуть въ полость брюшины, мы можемъ провести разрѣзъ кожи и наружной косой мышцы въ направленіи волоконъ этой мышцы, внутреннюю косую разрѣзать по ходу ея волоконъ, поперечную мышцу живота и остальныя ткани—также по ходу волоконъ. Получится рядъ линейныхъ, взаимно пересѣкающихся ранъ, расположенныхъ другъ надъ другомъ. Пока края этихъ ранъ удерживаются раздвинутыми, мы имѣемъ сквозное отверстіе въ брюшную полость; но какъ только раздвиганіе будетъ прекращено, всѣ эти раны, не имѣющія наклонности къ зіянію, спадутся, и отверстіе брюшной стѣнки закроется само собою.

Раздвиганіе краевъ раны, о которомъ мы нѣсколько разъ упоминали, можетъ быть произведено различными инструментами. При небольшихъ ранахъ хирургъ захватываетъ съ помощью

зубчатаго пинцета лѣвый край раны и оттягиваетъ его влѣво, а помощникъ подобнымъ же образомъ оттягиваетъ вправо правый край раны. При ранахъ большаго размѣра и съ менѣе податливыми краями растягиваніе производится помощникомъ посредствомъ различнаго рода крючковъ. На рисункахъ 12, 13 и 14



Рис. 12.

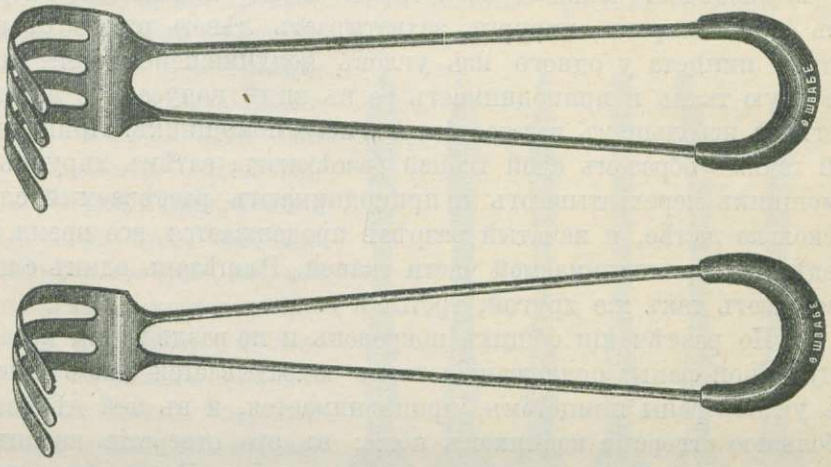

Рис. 13.

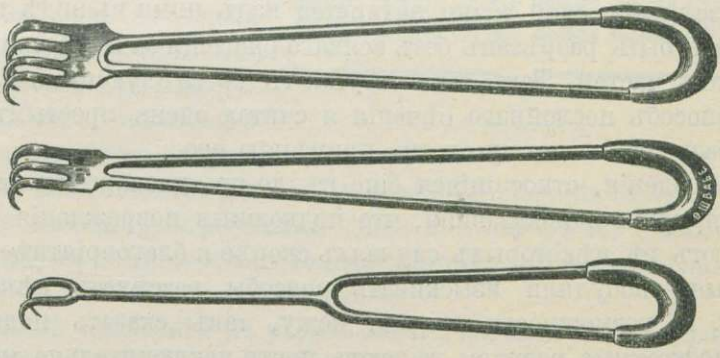

Рис. 14.

представлены наичаще употребляющіеся крючки для раздвиганія краевъ раны. Какъ видно, они отличаются другъ отъ друга, главнымъ образомъ, тѣмъ, что одни изъ нихъ имѣютъ одинъ зубецъ, другіе, назначенные для болѣе обширныхъ ранъ,—два,

три и больше. Кромѣ того, зубцы бываютъ тупые или острые; послѣдніе, конечно, удерживаютъ края раны съ большею силою, но зато ранятъ ихъ, чего не дѣлаютъ первые.

Въ нѣкоторыхъ областяхъ тѣла ткани расположены другъ надъ другомъ въ видѣ болѣе или менѣе выраженныхъ слоевъ, изъ которыхъ нѣкоторые бываютъ при этомъ очень тонки. Дѣлая разрѣзы въ такихъ областяхъ, можно бываетъ, несмотря на всѣ предосторожности, пройти ножемъ дальше, чѣмъ это желательно и безопасно. Чтобы предохранить себя отъ этого, выработаны слѣдующіе пріемы такъ называемаго *послойнаго сѣченія тканей*.

1) Разсѣченіе каждаго слоя тканей между пинцетами. Разрѣзавъ общіе покровы, хирургъ захватываетъ лѣвою рукою съ помощью пинцета у одного изъ угловъ получившейся раны подлежащую ткань и приподнимаетъ ее въ видѣ конуса. То же дѣлаетъ на небольшомъ разстояніи отъ него помощникъ. Приподнятый такимъ образомъ слой тканей разсѣкаютъ; затѣмъ хирургъ и помощникъ перехватываютъ и приподнимаютъ разсѣкаемый слой нѣсколько далѣе, и начатый разрѣзъ продолжается все время въ предѣлахъ приподнимаемой части тканей. Разрѣзавъ одинъ слой, разсѣкаютъ такъ же другой, третій и т. д.

2) По разсѣченіи общихъ покрововъ и по раздвиганіи краевъ полученной раны, подлежащая ткань захватывается близъ одного изъ угловъ раны пинцетомъ, приподнимается, и въ ней дѣлается небольшое отверстіе кончикомъ ножа; въ это отверстіе вводится пинцетъ въ направленіи предстоящаго разрѣза. Когда вѣтви пинцета вслѣдствіе упругости нѣсколько раздвинутся, то подлежащій разсѣченію слой ткани натянется надъ ними въ видѣ пленки и можетъ быть разрѣзанъ безъ всякаго опасенія за цѣлость глубже лежащихъ частей. Такъ же поступаютъ со слѣдующими слоями. Этотъ способъ послойнаго сѣченія я считаю очень простымъ и цѣлесообразнымъ и потому охотно примѣняю его.

Наблюденія, относящіяся еще къ до-противопаразитному времени хирургіи и показавшія, что подкожныя поврежденія тканей заживаютъ въ нѣкоторыхъ случаяхъ скорѣе и благопріятнѣе, чѣмъ открытыя,—побудили изыскивать способы разсѣкать нѣкоторые органы, по возможности не раня кожу, такъ сказать подкожно. Такіе *подкожные разрѣзы* дѣлаютъ почти исключительно для разсѣченія сухожилій, причемъ самая операція производится слѣдующимъ образомъ. Больного укладываютъ такъ, чтобы разсѣкаемое сухожиліе было сильно напряжено, кожа надъ этимъ сухожиліемъ приподнимается въ складку и оттягивается въ сторону. Остроконечный ножъ вкалывается въ основаніе складки и про-

водится плашмя между кожею и сухожиліемъ или сейчасъ же глубже сухожилія—въ зависимости отъ того, хотятъ ли разсѣкать послѣднее въ направленіи отъ кожи въ глубину или, наоборотъ, изъ глубины къ кожѣ. Первое рискованно если сейчасъ же подъ сухожиліемъ находятся важные органы, пораненіе которыхъ можетъ быть очень опасно (напримѣръ, внутренняя яремная вена подъ сухожиліемъ грудиноключичнососковой мышцы). Ножъ вынимается и на мѣсто его вводятъ другой—тупоконечный. Этотъ послѣдній поворачивается лезвіемъ къ сухожилію, которое имъ и разсѣкается. Когда захваченная въ началѣ операціи кожная складка будетъ опущена, то небольшой кожный проколъ отходитъ въ сторону отъ мѣста операціи, и, слѣдовательно, все разсѣченіе сухожилія съ поянымъ правомъ можетъ быть названо подкожнымъ. Для описанной операціи предложены особые ножи, такъ называемые *тенотомы* (рис. 15), которые имѣютъ короткое лезвіе, что до нѣкоторой степени обезпечиваетъ отъ пораненія во время операціи органовъ, лежащихъ вблизи разсѣкаемаго сухожилія.

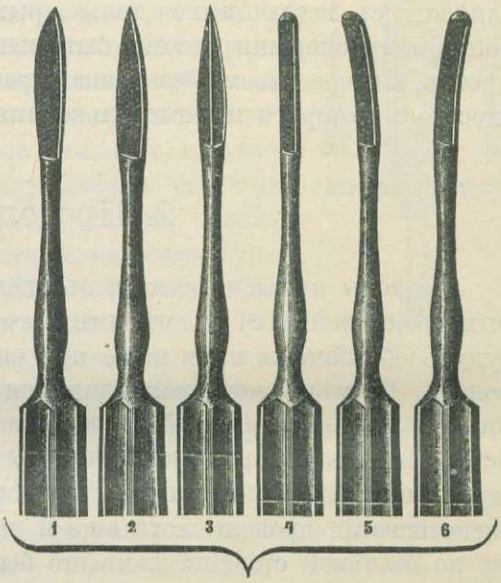

Рис. 15.

Теперь мы умѣемъ получать правильное заживленіе самыхъ большихъ открытыхъ ранъ. Работа же въ темную, напротивъ того, противорѣчитъ современнымъ хирургическимъ воззрѣніямъ. Поэтому подкожныя операціи отжили свой вѣкъ и не должны употребляться даже для перерѣзки сухожилій. Мы упомянули о нихъ здѣсь голько потому, что онѣ, страннымъ образомъ, не всѣми еще покинуты.

Въ числѣ показаній къ разрѣзамъ мы назвали между прочимъ совершенное удаленіе изъ организма тѣхъ или другихъ тканей. Если удаленію подлежитъ лишь часть общихъ покрововъ (кожи, слизистой оболочки), то удаляемый отдѣлъ ихъ очерчивается разрѣзами и изсѣкается такъ, какъ описано было выше при образованіи лоскутовъ изъ общихъ покрововъ. Разница лишь въ томъ, что при полномъ удаленіи не оставляютъ ножки, и ткани изсѣ-

кают совсѣмъ. Если удаляемыя ткани расположены въ болѣе глубокихъ слояхъ, то въ каждомъ случаѣ приходится поступать различно, въ зависимости отъ свойствъ удаляемыхъ тканей, отъ ихъ отношенія къ окружающимъ, остающимся, и отъ анатомическаго строенія области операціи. Здѣсь, въ общей части, мы можемъ лишь сказать, что вся операція должна состоять изъ двухъ отдѣловъ: 1) обнаженія удаляемыхъ тканей, которое состоитъ въ разрѣзѣ, сдѣланномъ на соотвѣтственную глубину, и 2) самаго удаленія. Послѣднее дѣлается посредствомъ вырѣзыванія, причемъ надо сообразоваться и поступать по общимъ хирургическимъ правиламъ съ расположенными въ данномъ мѣстѣ сосудами, нервами и другими важными органами, или же, если удаляемыя части соединены съ остающимися только рыхлою клѣтчаткою, этотъ второй пріемъ операціи можетъ быть выполненъ не съ помощью разрѣзовъ, а посредствомъ безкровнаго раздѣленія тканей, къ описанію способовъ котораго мы нѣсколько ниже перейдемъ.

2. Проколы.

Проколы примѣняются 1) съ цѣлями *распознаванія* нѣкоторыхъ болѣзней и 2) съ цѣлями *лечебными*, которыя подробнѣе будутъ обозначены нами ниже при описаніи техники такихъ проколовъ. По мѣрѣ того, какъ хирурги выяснили себѣ, какъ важно широко открывать оперируемую область и работать, руководствуясь зрѣніемъ, второе показаніе къ проколамъ стало все болѣе ограничиваться. Проколы стали замѣняться разрѣзами. Но и для распознаванія проколы хотя еще и часто употребляются, но все же не въ такой степени, какъ это было прежде. Научныя изслѣдованія послѣдняго времени отчасти выработали новые, болѣе совершенные способы распознаванія, отчасти выяснили опасность проколовъ (напримѣръ—распространеніе эхинококка въ брюшной полости послѣ пробнаго прокола эхинококковыхъ пузырей печени). Итакъ, проколы производятся все рѣже и рѣже, а вмѣстѣ съ тѣмъ выходятъ изъ употребленія и многіе предложенные для этой операціи особые инструменты.

Приступая къ проколу, какъ къ средству для установки распознаванія (пробный уколъ), хирургъ имѣетъ цѣлью или только ощупать глубоко лежащія болѣзненныя измѣненія, или же (что гораздо чаще), кромѣ того, получить матеріалъ для послѣдующаго болѣе тщательнаго лабораторнаго изслѣдованія. Въ первомъ случаѣ нѣтъ нужды прибѣгать къ какимъ-либо особымъ инстру-

ментамъ: достаточно взять узкій скальпель или длинную и тонкую иглу. Такимъ уколомъ удается иногда, напримѣръ, черезъ ткань обнаженной посредствомъ разрѣза почки найти въ ней камень. О полученіи посредствомъ укола матеріала для дальнѣйшаго изслѣдованія рѣчь идетъ обыкновенно въ тѣхъ случаяхъ, гдѣ подозрѣваютъ, что въ глубинѣ существуетъ полость, наполненная жидкостью (воспалительнымъ выпотомъ, кровью и т. п.). И здѣсь иногда можно сдѣлать уколъ также узкимъ и достаточно длиннымъ ножомъ. Такъ производится проколъ, напримѣръ, по вскрытіи черепной полости для опредѣленія мѣста мозгового гнойника. Если ножъ при этомъ дѣйствительно попадаетъ въ полость гнойника, то имъ же можно расширить отверстіе (превратить проколъ въ разрѣзъ) и такимъ образомъ дать болѣе свободный оттокъ гною. Но обыкновенно для выясненія вопроса, существуетъ ли жидкое скопленіе, а равно для полученія самой жидкости, берутъ насосцы съ пригнанной къ нимъ полой иглой. Часто для этого годится общеизвѣстный *насосецъ Pravaz*'а, назначенный для подкожныхъ впрыскиваній лекарствъ (рис. 16); въ большинствѣ же случаевъ удобнѣе пользоваться насосцами большаго размѣра (вмѣстимостью до 3—5 граммовъ) съ болѣе толстою и длинною иглою. Самое производство пробнаго прокола не трудно. Иглу вкалываютъ на соотвѣтствующую глубину и начинаютъ вытягивать поршень. Если имѣется жидкость (гной, сывороточный выпотъ и т. п.), то она и поступаетъ въ насосецъ.



Рис. 16.

Проколы съ цѣлями лечебными дѣлаютъ главнымъ образомъ тогда, когда нужно удалить жидкость, скопившуюся въ какой нибудь полости организма (въ плеврѣ, брюшинѣ, мочевомъ пузырѣ и т. д.), причемъ почему-либо нежелательно производить

Рис. 17.

разрѣзъ. Инструменты, назначенные для проколовъ, почти не нарушаютъ цѣлости тканевыхъ элементовъ, а только раздвигаютъ послѣдніе, благодаря чему, по удаленіи инструмента, раздвинутыя въ стороны ткани спадаются, и ранки не остается. Для такихъ проколовъ употребляютъ такъ называемые *троакары* (рис. 17) — инструменты, состоящіе изъ круглой, довольно толстой иглы, ко-

люшій конецъ которой сточенъ въ видѣ трехгранной пирамиды съ острыми гранями и вершиной, и трубочки, плотно надѣвающейся на эту иглу и имѣющей цѣлью удерживать мѣсто укола, зіяющимъ, пока будетъ вытекать жидкость. Примѣнительно къ требованіямъ отдѣльныхъ случаевъ труакары имѣютъ различную длину и толщину, бываютъ прямолинейны или въ различной степени изогнуты, къ ихъ трубочкѣ иногда бываетъ приспособленъ кранъ, который позволяетъ прерывать, если это нужно, истеченіе жидкости (рис. 18) и т. д.

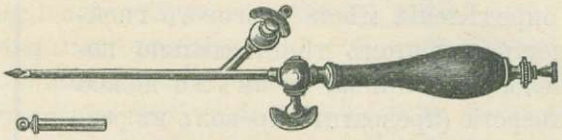

Рис. 18.

Для производства укола труакаръ захватываютъ всею ручною кистью (рис. 19) такъ, чтобы рукоятка его упиралась въ средину ладони; указательный палецъ выпрямляется и устанавливается недалеко отъ колющаго конца инструмента. Труакаръ вкалываютъ въ глубину, пока его остріе попадетъ въ полость съ жидкостью, о чемъ узнаютъ по особому ощущенію уменьшеннаго сопротивленія, а если слой тканей между кожею и жидкостью не толстъ, то и по тому, что получается возможность двигать концомъ инструмента. Когда инструментъ вколотъ, то трубочку его удерживаютъ на мѣстѣ большимъ и указательнымъ пальцами лѣвой руки, а иголку вынимаютъ. Если истеченіе черезъ трубочку жидкости внезапно прервется, что бываетъ отъ засоренія трубочки, то въ нее вводятъ зондъ и возстановляютъ такимъ образомъ просвѣтъ ея. Когда жидкости вытечетъ столько, сколько находитъ нужнымъ хирургъ, трубочка удаляется.

Рис. 19.

Въ прежнее время очень много заботились о томъ, чтобы при описываемой операціи черезъ трубочку труакара не проникъ воздухъ въ полость, изъ которой выпускается жидкость, и, чтобы предотвратить это, предлагались различныя видоизмѣненія какъ въ инструментахъ, употребляющихся для проколовъ, такъ и въ самомъ производствѣ операціи. Теперь съ этою цѣлью примѣняются приборы *Dieulafoy* (рис. 20) и *Potain*'а (рис. 21). Первый со-



Рис. 20.



Рис. 21.

стоитъ изъ насоса, оканчивающагося двумя трубочками и краномъ, устроеннымъ такъ, что онъ можетъ закрывать то одну, то другую изъ нихъ. Къ одной (правой) изъ этихъ трубочекъ прилаживается полая игла, служащая для прокола. Когда поршень вытягиваютъ, то кранъ ставятъ такъ, чтобы была открыта трубочка, соединенная съ иглою, и жидкость, благодаря этому, наполняетъ насосъ; затѣмъ поворачиваютъ кранъ такъ, что онъ закрываетъ трубку съ иглою и открываетъ другую; поршень вдвигаютъ въ насосъ, и со-

державшаяся въ послѣднемъ жидкость вытекаетъ наружу. Снова перемѣщаютъ кранъ, вытягиваютъ поршень и т. д. Приборъ *Potain*'а состоитъ изъ градуированной склянки, въ которой съ помощью приспособленій, изображенныхъ на рисункѣ, разрѣжаютъ воздухъ; когда это сдѣлано, то вкалываютъ труакаръ, соединенный со склянкой, въ полость, изъ которой нужно извлечь жидкость; иглу труакара удаляютъ и сейчасъ же закрываютъ кранъ, находящійся на трубочкѣ труакара, чтобы жидкость не могла выходить никуда, кромѣ гуттаперчевой трубки соединенной съ труакаромъ, и оттуда въ склянку съ разрѣженнымъ воздухомъ, послѣ того, какъ будетъ открытъ правый кранъ пробки этой склянки. Если жидкость начинаетъ вытекать медленнѣе, то правый кранъ пробки закрываютъ, а открываютъ лѣвый, снова выкачиваютъ воздухъ, закрываютъ лѣвый кранъ и опять открываютъ правый.

Кромѣ выпусканія жидкостей, проколы примѣняются при другомъ лечебномъ показаніи, а именно—при введеніи въ ткани жидкихъ лекарствъ. Впрыскиваніе такихъ лекарствъ подъ кожу чаще всего производится съ помощью насосца *Pravaz*'а. Кожу въ той области, гдѣ примѣняется впрыскиваніе, приподнимаютъ въ складку (рис. 22). Въ основаніе этой складки вкалывается игла насосца, въ который набранъ соотвѣтствующій растворъ; когда конецъ иглы пройдетъ въ подкожную клѣтчатку, то надавливаютъ на поршень и тѣмъ вгоняютъ содержимое насосца подъ кожу. По окончаніи впрыскиванія скопившаяся жидкость образуетъ на кожѣ припухлость, которую разминаютъ, чтобы жидкость скорѣе всосалась. Насосецъ *Pravaz*'а вмѣщаетъ въ себя одинъ граммъ жидкости (дестил. воды при темп. 14°). Въ огромномъ большинствѣ случаевъ этого бываетъ достаточно, ибо впрыскиваютъ обыкновенно сильно дѣйствующія вещества; но иногда приходится впрыскивать большее количество жидкости, и тогда нужно брать соотвѣтственно бо́льшіе насосцы. Для впрыскиванія очень большихъ

Рис. 22.

количествъ (нѣсколькихъ сотенъ граммовъ), напримѣръ, для вливанія въ клѣтчатку такъ называемаго физіологическаго раствора поваренной соли, производимаго при упадкѣ сердечной дѣятельности различнаго происхожденія, удобнѣе пользоваться не насосами, а другими снарядами, изъ которыхъ укажемъ, какъ на довольно распространенный, на снарядъ *Боброва* (рис. 23). Употребленіе этого снаряда понятно изъ рисунка. Болѣе совершененъ приборъ *Лысенкова* (рис. 24), въ которомъ можно производить и самое обезпложиваніе раствора, а не переливать жидкость изъ какого-нибудь другого сосуда, причемъ можетъ случиться ея загрязненіе. Кромѣ того приборъ *Лысенкова* содержитъ термометръ, указывающій температуру впрыскиваемой жидкости. Однако, оба эти прибора имѣютъ то неудобство, что они ломки, и потому заслуживаютъ предпочтенія недавно поступившіе въ продажу приборы, основанные на тѣхъ же соображеніяхъ, что и *Лысенковскій*, но сдѣланные не изъ стекла, а изъ мѣди (рис. 25).

Рис. 23.

Съ цѣлями столь распространеннаго въ наше время мѣстнаго обезболиванія передъ производствомъ операцій растворы обезболивающихъ средствъ нужно вводить сначала не подъ кожу, а въ самую толщу кожи. Это дѣлается тѣмъ же *Pravaz*'евскимъ насосцемъ, но игла его ставится подъ очень острымъ угломъ, почти параллельно къ поверхности кожи. Такъ какъ кожа довольно плотна, то вкалываніе совершается съ бо́льшимъ затрудненіемъ, чѣмъ проколъ въ подкожную клѣтчатку. Если игла вдругъ пойдетъ легко, то это означаетъ, что конецъ ея попалъ въ подкожную клѣтчатку, т. е. не туда, куда слѣдуетъ. Тогда иглу надо вынуть и начать свою операцію снова. Введя иглу на нѣкоторое разстояніе въ кожу, вдавливаютъ туда поршнемъ 2—4 капли раствора. На кожѣ появляется бѣлое возвышеніе, соотвѣтствующее участку, пропитанному растворомъ. Иглу вынимаютъ и снова вкалываютъ въ другое мѣсто, въ предѣлахъ только что упомянутаго

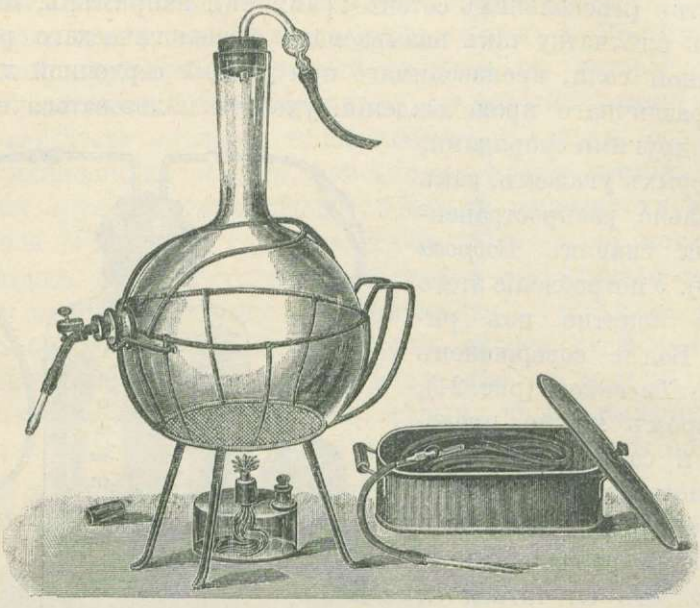

Рис. 24.

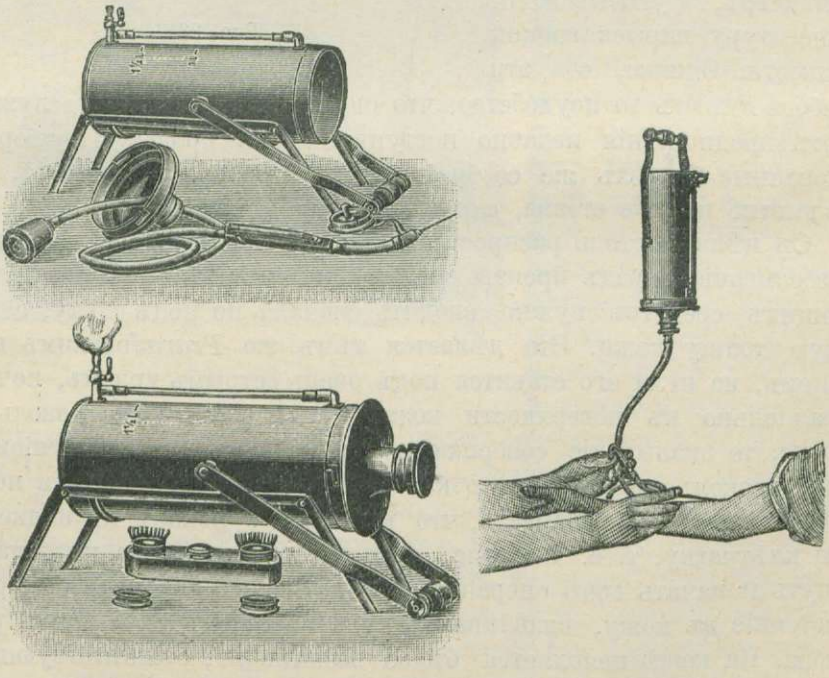

Рис. 25.

побѣлѣвшаго участка кожи. Тогда новый вколъ уже не будетъ причинять боли. Проводятъ иглу настолько, чтобы конецъ ея вышелъ за предѣлы обезболеннаго первымъ вколомъ участка, и снова выдавливаютъ 2—3 капли и такъ поступаютъ далѣе, пока будетъ обезболено все мѣсто предстоящаго разрѣза. Послѣ этого можно сдѣлать впрыскиваніе въ подкожную клѣточку и другія болѣе глубокія ткани для обезболиванія этихъ послѣднихъ.

Чтобы закончить о лечебныхъ проколахъ, упомянемъ о вкалываніи иглъ въ аневризматическіе мѣшки, чтобы вызвать вокругъ иглъ свертываніе крови и излеченіе аневризмы. Оцѣнка такого игловкалыванія—простого или соединеннаго съ пропусканіемъ черезъ вколотыя иглы электрическаго тока—должна быть сдѣлана не здѣсь, а въ главѣ о леченіи аневризмъ.

3. Некровавые способы раздѣленія тканей.

Къ некровавымъ способамъ раздѣленія тканей относятся: раздвиганіе, отщемленіе и отжиганіе. Какъ показываетъ самое названіе, при этихъ пріемахъ мы не получаемъ кроветеченія. Обстоятельство это, конечно, составляетъ немалое преимущество некровавыхъ способовъ, и если бы оно не уравновѣшивалось какими-нибудь невыгодными сторонами, то способы эти должны были бы все болѣе распространяться между хирургами. Однако, мы этого не наблюдаемъ. По крайней мѣрѣ, отщемленіе и отжиганіе примѣняются теперь несравненно рѣже, чѣмъ это было прежде, и обширное собраніе инструментовъ, предложенныхъ въ разное время для ихъ практическаго примѣненія, почти цѣликомъ перемѣстилось изъ хирургическихъ отдѣленій въ шкафы музеевъ по исторіи медицины. Дѣло въ томъ, что сохраненіе крови больного (цѣль, которой въ настоящее время мы можемъ такъ совершенно и легко достигнуть при разрѣзахъ) покупается здѣсь цѣною неровнаго, неправильнаго разсѣченія, дающаго рану, покрытую по краямъ нежизнеспособными тканевыми элементами и по своему теченію приближающуюся къ ранамъ ушибленнымъ. Относительно показаній къ некровавымъ способамъ раздѣленія тканей и самаго производства ихъ скажемъ слѣдующее:

1) *Раздвиганіе тканей* производится вмѣсто разрѣза въ тѣхъ случаяхъ, когда оперируютъ на тканяхъ, состоящихъ изъ волоконъ, которыя могутъ быть раздвинуты безъ разрыва (соединительная ткань, мышцы), и когда при этомъ направленіе разрѣза должно совпадать съ ходомъ волоконъ этихъ тканей. Къ раздви-

ганію же прибѣгаютъ и тогда, когда нужно пройти между двумя рядомъ лежащими органами или вообще отдѣлить другъ отъ друга ткани или органы, соединенные рыхлою клѣтчаткою (напримѣръ желчный пузырь отъ печени). Раздвиганіе клѣтчатожирной ткани дѣлается обыкновенно двумя пинцетами, которые хирургъ держитъ въ положеніи писчаго пера въ обѣихъ рукахъ, захватываетъ ими оперируемую ткань и одновременно тянетъ захваченное въ противоположныя стороны; раздвиганіе мышечныхъ волоконъ дѣлается всего удобнѣе черенкомъ скальпеля. То и другое производится очень часто при послойномъ раздѣленіи тканей и иногда удается, по разсѣченіи общихъ покрововъ и апоневроза, пройти очень глубоко, не прибѣгая къ лезвію ножа. Конечно, при этомъ никогда не слѣдуетъ забывать, что раздвиганіе ни въ какомъ случаѣ не должно переходить въ разрывъ, и если волокна окажутся соединенными слишкомъ прочно, то ихъ надо разрѣзать; тѣмъ болѣе нужно прибѣгнуть къ разрѣзу, а не къ разрыву, если при раздвиганіи обнаружатся сосуды или нервы, проходящіе въ поперечномъ направленіи къ ранѣ.

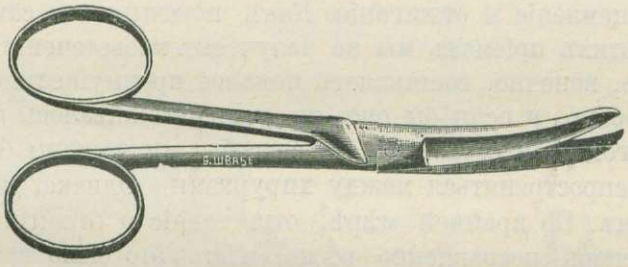

Рис. 26.

Раздвиганіе рядомъ лежащихъ органовъ можетъ быть сдѣлано также черенкомъ скальпеля или какимъ-нибудь другимъ нерѣжущимъ инструментомъ (сложеннымъ пинцетомъ, кончикомъ сложенныхъ ножницъ и т. п.), или, наконецъ, просто пальцами. Такъ же дѣлается и совершенное удаленіе тканей или органовъ, соединенныхъ съ почвою рыхлою клѣтчаткою, напримѣръ, осумкованныхъ опухолей, увеличенныхъ лимфатическихъ железъ и т. д. Удобны для этого между прочимъ сложенныя, искривленныя по плоскости (*Cooper*'овскія) ножницы (рис. 26). Послѣдними можно въ подходящихъ случаяхъ (а именно—если въ области операціи нѣтъ важныхъ сосудовъ или другихъ органовъ) дѣйствовать и такимъ образомъ: ввести ихъ въ глубину сложенными, затѣмъ осторожно открыть и вынуть открытыми. Тогда при выниманіи ножницы будутъ раздвигать ткани тупыми сторонами своихъ вѣт-

вей. Итакъ, вся операція, напримѣръ, удаленія осумкованной опухоли сводится къ тому, что опухоль обнажается разрѣзомъ, края раны раздвигаются въ стороны, и самое удаленіе производится тупымъ способомъ, какъ только что описано. Если при такомъ отдѣленіи откроются натянутые между остающимися и удаляемыми тканями сосуды или нервы, то ихъ разрѣзаютъ по общимъ правиламъ.

2) *Отщемленіе* основывается на томъ соображеніи, что если туго перетянуть чѣмъ-нибудь основаніе опухоли или вообще какой-нибудь выступающей части тканей и такимъ образомъ сдавить сосуды и прекратить въ ней кровеобращеніе, то перетянутая часть, лишенная питанія, черезъ нѣкоторое время омертвѣетъ и отпадетъ сама. Иногда не ожидаютъ самостоятельнаго отпаденія, а немедленно по перевязкѣ, немного отступя отъ послѣдней, отрѣзаютъ перетянутыя ткани ножомъ или ножницами. Въ другихъ случаяхъ посредствомъ особыхъ приспособленій (экразеровъ, отщемляющихъ петель), дающихъ возможность охватить основаніе удаляемыхъ тканей металлическою или нитяною петлею и постепенно стягивать эту петлю,—производятъ отщемленіе въ сравнительно короткій срокъ, но все же достаточный для того, чтобы операція прошла безкровно. Наконецъ, иногда сильное и быстрое расщемленіе дѣлаютъ затѣмъ, чтобы сдавить сосуды, а вмѣстѣ съ тѣмъ, и уменьшить объемъ разсѣкаемыхъ тканей, потомъ снимаютъ ущемляющій инструментъ, перевязываютъ ниткой сдавленную часть и отрѣзаютъ нѣсколько выше этой нитки. Итакъ, мы видимъ, что отщемленіе пригодно лишь тамъ, гдѣ нужно удалить часть выступающихъ надъ поверхностью тканей, и что во многихъ случаяхъ оно соединяется съ отрѣзываніемъ, т.-е. ущемленіе производится въ такихъ случаяхъ собственно не для раздѣленія тканей, а лишь для предупрежденія кроветеченія.

Одно только отщемленіе путемъ перевязки безъ послѣдующаго отрѣзыванія перетянутой части примѣняется теперь только при леченіи геморроидальныхъ измѣненій прямой кишки и заднаго прохода, и то далеко не всѣми хирургами. Примѣненіе различныхъ отщемляющихъ петель также ограничивается областью удаленія опухолей изъ слухового прохода, носоглоточнаго пространства и гортани. Къ описаніямъ болѣзней этихъ областей я и отсылаю желающихъ познакомиться подробнѣе съ упомянутыми петлями и съ способами ихъ употребленія.

Перетягиваніе, соединенное съ отрѣзываніемъ, и назначенное, слѣдовательно, не для раздѣленія тканей, а лишь способствующее этому раздѣленію,—производится часто. Оно составляетъ обыкно-

венно послѣдній пріемъ удаленія многихъ опухолей. Опухоль совершенно выдѣляется со всѣхъ сторонъ съ помощью описанныхъ выше пріемовъ и остается въ связи съ почвою лишь посредствомъ такъ называемой ножки, черезъ которую проходятъ къ опухоли сосуды, и которая не можетъ быть раздѣлена тупымъ путемъ. Тогда ножка эта туго перетягивается ниткою и перерѣзывается надъ перевязкою безъ кроветеченія. Часто бываетъ полезна т. наз. двойная перевязка, которая дѣлается слѣдующимъ образомъ. Въ иглу вводятъ нитку такъ, чтобы оба конца послѣдней были равной длины, прокалываютъ этою иглою ножку опухоли по срединѣ, отрѣзаютъ нитку у самаго ушка иглы, а получившіяся двѣ нитки, проходящія черезъ ножку опухоли, туго завязываютъ по обѣ стороны ножки. Наложенная такимъ образомъ перевязка, во-первыхъ, сидитъ прочно на своемъ мѣстѣ, не соскальзываетъ, а во-вторыхъ, плотнѣе сжимаетъ находящіеся въ ножкѣ сосуды. Существуютъ и другіе, болѣе сложные способы перевязки ножекъ удаляемыхъ опухолей, но они примѣняются сравнительно рѣдко и описываются при соотвѣтствующихъ операціяхъ.

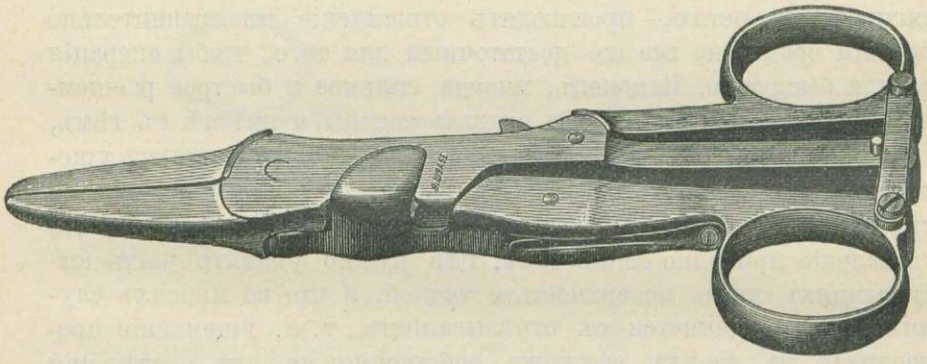

Рис. 27.

Кратковременное, но сильное расщемленіе тканей передъ ихъ разсѣченіемъ вошло въ хирургическую практику послѣ того, какъ французскій хирургъ *Doyen* предложилъ въ 1897 свой ангіотрибъ (рис. 27). Инструментъ этотъ даетъ возможность сдавливать его ущемляющія вѣтви съ очень большою силою, доходящею до 1000 килограммовъ, посредствомъ рычага у его рукоятокъ. Самыя толстыя ножки опухолей могутъ быть сплющены съ помощью этого инструмента до толщины листа писчей бумаги. Примѣненіе ангіотриба состоитъ въ томъ, что ножку опухоли или вообще подлежащую раздѣленію часть стискиваютъ ангіотрибомъ и сейчасъ же по его удаленіи перерѣзаютъ просто

или (что гораздо безопаснѣе), предварительно перевязавъ ниткою. Въ послѣдніе годы другими хирургами предложено нѣсколько подобныхъ же инструментовъ, отличающихся другъ отъ друга собственно лишь устройствомъ рукоятокъ и приспособленій, увеличивающихъ силу сжатія. Надо замѣтить, что дѣйствіе всѣхъ этихъ инструментовъ на ткани слишкомъ грубо. Они оставляютъ послѣ себя много тканей размятыхъ, неспособныхъ къ питанію и потому впослѣдствіи омертвѣвающихъ, а омертвѣніе можетъ послужить причиною развитія опасныхъ осложненій инфекціоннаго свойства. Поэтому я никогда не употребляю ангіотрибовъ и думаю, что примѣненіе этого способа обращенія съ тканями должно со временемъ значительно ограничиться.

3) *Отжиганіе.* Побуждаемые тою же боязнью кроветеченія, многіе хирурги прежняго времени охотно прибѣгали къ раздѣленію тканей съ помощью раскаленныхъ металловъ. Въ наши дни и этотъ образъ дѣйствія, подобно многимъ другимъ способамъ безкровнаго раздѣленія тканей, выходитъ изъ употребленія. Въ программу настоящей главы не входитъ описаніе его примѣненія при геморроѣ и при операціяхъ въ полостяхъ носоглоточной и наружнаго слухового прохода; кромѣ же этого въ хирургіи употребляютъ иногда для раздѣленія тканей платиновые инструменты, раскаленные съ помощью прибора *Paquelin*'а; но, такъ какъ приборъ этотъ гораздо чаще употребляется съ цѣлью остановки кроветеченія, чѣмъ для раздѣленія тканей, то онъ и его примѣненіе будутъ описаны мною ниже, въ главѣ объ остановкѣ кровотеченій.

4. Раздѣленіе твердыхъ тканей.

Если не говорить объ операціяхъ на органахъ, состоящихъ изъ хрящей (гортань, горло и др.), такъ какъ это не относится къ общей оперативной хирургіи,—то для раздѣленія твердыхъ тканей (собственно—костей) мы должны будемъ упомянуть о слѣдующихъ показаніяхъ: 1) снятіе съ костей различныхъ костныхъ разрастаній (экзостозовъ, остеомъ и т. п.), 2) простое нарушеніе цѣлости кости (остеотомія), 3) изсѣченіе бо́льшихъ или меньшихъ кусковъ на протяженіи кости или у конца ея (изсѣченіе, резекція, трепанація) и 4) удаленіе какой-либо части дистальнаго конца кости вмѣстѣ съ расположенными еще болѣе дистально костями и мягкими тканями (отсѣченіе, ампутація). Такъ какъ ампутаціямъ и резекціямъ посвящены ниже особыя главы, то намъ остается сказать здѣсь лишь объ удаленіи костныхъ наростовъ и объ остеотоміяхъ.

Для *снятія костныхъ наростовъ* прежде всего надо произвести достаточно большой разрѣзъ всѣхъ мягкихъ тканей, чтобы широко обнажить удаляемый наростъ; затѣмъ, производя самое удаленіе, надо помнить, какое важное значеніе для питанія и роста кости имѣетъ накостница, которую надо поэтому по возможности щадить. Съ этою цѣлью надъ удаляемою костною массою разрѣзаютъ накостницу и отслаиваютъ ее отъ кости съ помощью скребца (рис. 28) на всемъ протяженіи поля операціи. Скребецъ держатъ всею рукою, поставивъ указательный палецъ недалеко отъ кончика инструмента (положеніе столоваго ножа). Накостницу отдѣляютъ, начиная отъ сдѣланнаго въ ней разрѣза, какъ бы подкапываясь подъ нее въ направленіи, перпендикулярномъ къ послѣднему. Указательнымъ пальцемъ кончикъ скребца долженъ какъ можно плотнѣе придавливаться къ кости, чтобы

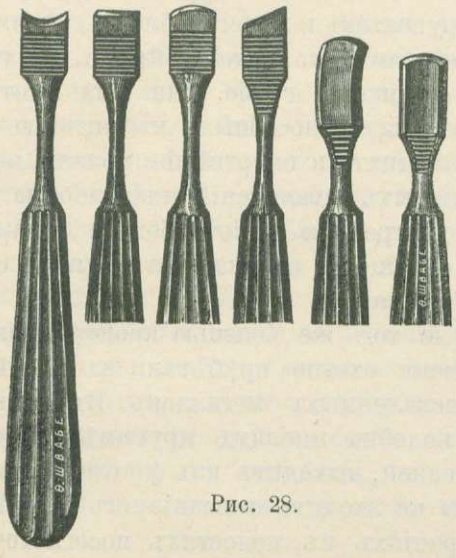

Рис. 28.



Рис. 29.

обнаженіе совершалось возможно полнѣе, и на кости не оставались элементы самаго глубокаго слоя накостницы. Вообще нужно работать съ силою, но въ то же время и съ большою осторожностью; иначе скребецъ можетъ сорваться съ кости и не только прорвать удаляемую накостницу, но также и поранить ткани, лежащія кнаружи отъ нея. Когда отдѣленіе накостницы закончено, приступаютъ къ отсѣченію костнаго нароста. Смотря по его размѣрамъ, очертаніямъ и плотности, при этомъ могутъ быть употреблены различные инструменты: костныя ножницы (рис. 29),

откусывающіе щипцы (рис. 30 и 31), долота и пилы. Дѣйствіе костныхъ ножницъ и откусывающихъ щипцовъ понятно само собою; о пилахъ и обращеніи съ ними рѣчь будетъ въ описаніи ампутацій и резекцій. Что касается долоть, которыми, кстати сказать, всего чаще производится описываемая операціи, то наиболѣе употребительныя изъ нихъ изображены на рис. 32 и 33. Выбираютъ соотвѣтствующее долото, приставляютъ его подъ болѣе или менѣе острымъ угломъ къ кости у основанія удаляемаго нароста и, крѣпко удерживая его на мѣстѣ лѣвою рукою, наносятъ короткіе, частые удары деревяннымъ (рис. 34) или металлическимъ (рис. 35) молоткомъ по рукояткѣ долота. Не нужно вгонять долото очень далеко на одномъ и томъ же мѣстѣ. Обыкновенно, врѣзавъ неглубоко его лезвіе, его вынимаютъ, ставятъ рядомъ и опять вгоняютъ на такую же глубину, и такъ далѣе, пока вокругъ всей удаляемой костной массы намѣтятъ бороздку. Бороздку эту постепенно и опять-таки равномѣрно на всемъ ея протяженіи углубляютъ тѣмъ же долотомъ и такимъ образомъ вполнѣ отсѣкаютъ костный наростъ.

Остеотомія производится, во-первыхъ, съ цѣлью возстановить подвижность между сросшимися костями, причемъ такое возстановленіе подвижности устраивается на мѣстѣ прежняго сочлененія или на нѣкоторомъ отъ него разстояніи; а во-вторыхъ, съ цѣлью исправить формы костей, измѣненныя вслѣдствіе какого-либо заболѣванія (рахитъ, неправильно сросшійся переломъ и т. п.). Различаютъ остеотоміи открытыя и подкожныя, а также— линейныя и клиновидныя.

Каждая остеотомія начинается съ разрѣза мягкихъ тканей надъ тѣмъ мѣстомъ кости, которое должно быть разсѣчено. Иногда мягкія ткани разсѣкаются широко линейнымъ или лоскутнымъ разрѣзомъ, и вся операція производится на глазахъ (*открытая остеотомія*); въ другихъ случаяхъ дѣлается маленькій разрѣзъ остроконечнымъ скальпелемъ, который вкалываютъ сразу до кости и, не отдѣляя кончика скальпеля отъ кости, ведутъ разрѣзъ вдоль длинной оси послѣдней на небольшое разстояніе (2—3 сантиметра), едва дающее возможность ввести черезъ рану инструментъ, назначенный для разсѣченія кости; инструментъ этотъ и вводятъ прежде, чѣмъ будетъ вынутъ ножъ изъ раны, пользуясь, слѣдовательно, послѣднимъ, какъ проводникомъ (*подкожная остеотомія*). Такъ какъ разсѣченіе кости дѣлается при этомъ обыкновенно перпендикулярно къ длинной оси ея, то разрѣзы мягкихъ тканей и кости не совпадаютъ, а перекрещиваются и имѣютъ одну только общую точку—на мѣстѣ своего

пересѣченія. Иногда всю подкожную остеотомію дѣлаютъ однимъ только долотомъ: ставятъ его на кожу такъ, что направленіе лезвія его совпадаетъ съ длинною осью кости; затѣмъ, взявъ

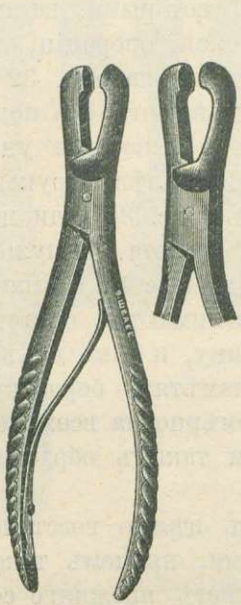

Рис. 30.

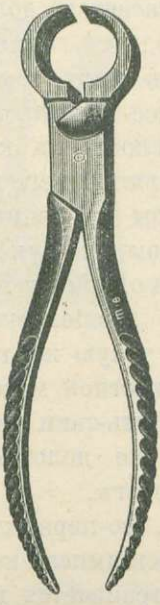

Рис. 31.

Рис. 32.

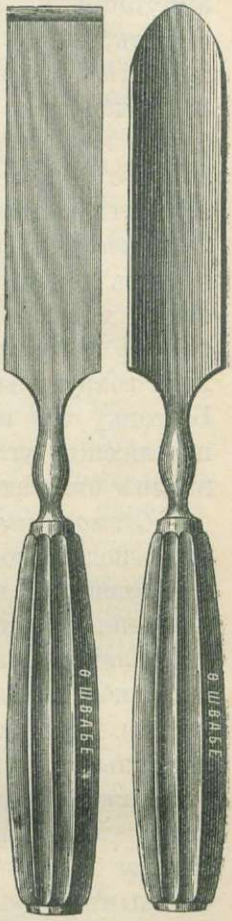

Рис. 33.



Рис. 34.

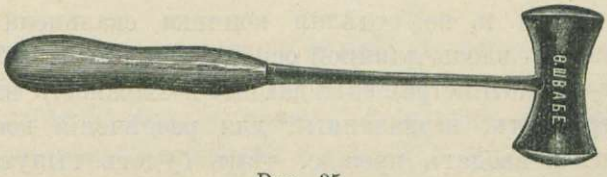

Рис. 35.

долото въ кулакъ и нажимая на него, дѣлаютъ лезвіемъ небольшія движенія взадъ и впередъ и такъ проходятъ черезъ кожу и другія мягкія ткани, пока долото упрется въ кость. Теперь по-

ворачиваютъ долото на 90° вокругъ оси и, ударяя по его рукояткѣ молоткомъ, пересѣкаютъ кость.

Когда мягкія ткани такъ или иначе раздѣлены, приступаютъ къ разсѣченію кости, которое можно дѣлать костными ножницами, узенькими пилками или долотами. Послѣднее всего удобнѣе и производится чаще всего. Очень удобно, особенно для подкожной остеотоміи, долото *Mac-Ewen*'а (рис. 36), работая съ которымъ мы можемъ во всякое время знать по имѣющимся на немъ нарѣзкамъ, какъ глубоко проникло оно въ существо кости. Если мы дѣлаемъ открытую остеотомію, то передъ разсѣченіемъ кости мы обнажаемъ ее отъ накостницы такъ же, какъ это дѣлается при удаленіи костныхъ наростовъ. При остеотоміяхъ подкожныхъ накостница предварительно не отдѣляется. Для разсѣченія кости берутъ долото, ширина котораго меньше ея поперечника; этимъ предохраняются отъ поврежденія сосѣднія мягкія ткани. Долото не вгоняютъ сразу глубоко, чтобы оно не ущемлялось; сдѣлавъ нѣсколько ударовъ молоткомъ, долото маятникообразными движеніями, направленіе которыхъ перпендикулярно къ кости, вынимаютъ изъ костной раны и ставятъ рядомъ съ тѣмъ мѣстомъ, которое оно только что занимало; ударивъ нѣсколько разъ молоткомъ, снова вынимаютъ и опять ставятъ рядомъ, чтобы кость разсѣкалась равномѣрно. Пройдя на нѣкоторую глубину, полезно перемѣнить долото на болѣе узкое. Дѣйствуя описываемымъ образомъ, кость разсѣкаютъ въ однихъ случаяхъ совсѣмъ поперекъ, въ другихъ же оставляютъ нѣкоторую часть ея не разсѣченною и потомъ надламываютъ ее. Послѣднее выгодно тѣмъ, что мы сохраняемъ при этомъ на нѣкоторомъ протяженіи накостницу, не рискуемъ поранить сосуды, нервы и другія ткани, прилежащія къ кости съ противоположной стороны и, наконецъ, предотвращаемъ вращательное смѣщеніе осколковъ кости.



Рис. 36.

Только что описанная операція носитъ названіе *линейной остеотоміи*, потому что при ней получается линейное разсѣченіе кости, причемъ, смотря по надобности, мы можемъ дать ему перпендикулярное или косвенное направленіе къ длинной оси кости. Кромѣ этого существуетъ, какъ уже упомянуто выше, такъ называемая *клиновидная остеотомія*, т. е. изсѣченіе клиновиднаго

Государственная ордена Ленина БИБЛИОТЕКА СССР им. В. И. ЛЕНИНА

куска кости. Такая операція часто даетъ гораздо лучшіе результаты, особенно при сильныхъ степеняхъ костныхъ искривленій. Конечно, ее нельзя дѣлать подкожно. По разрѣзѣ мягкихъ тканей и отдѣленіи накостницы, изъ кости выдѣляютъ кусокъ, имѣющій форму клина съ основаніемъ къ поверхности кости. Здѣсь всего скорѣе и вообще удобнѣе дѣйствовать пилою; впрочемъ, если кость не толста, и клинъ предстоитъ вырѣзать сравнительно небольшой, то можно взять и долото. Послѣднимъ обыкновенно изсѣкаютъ сначала небольшой клинообразный кусокъ кости, а потомъ, снимая съ каждой стороны по небольшой костной пластинкѣ, увеличиваютъ изъянъ до желаемыхъ размѣровъ.

О соединеніи тканей.

Соединеніе раздѣленныхъ тканей человѣческаго тѣла совершается въ преобладающемъ большинствѣ случаевъ посредствомъ наложенія на нихъ швовъ. Другіе способы соединенія (различнаго рода зажимы, повязки, склеиваніе) примѣняются сравнительно рѣдко.

Швы.

Самое слово „шовъ“, равно какъ названія необходимыхъ для него приспособленій (иглы, нитки) хорошо извѣстны, потому что они часто употребляются въ обыкновенномъ разговорѣ. Отсюда слова эти и проникли въ хирургію. Однако, не надо думать, что между швами портныхъ и швами хирурговъ, и между способами наложенія тѣхъ и другихъ, много сходства. Существенное различіе здѣсь заключается въ томъ, что портные имѣютъ дѣло съ тканями мертвыми, а хирурги—съ живыми. Разорванный кусокъ сукна самъ собою не срастется, и хорошее соединеніе его всецѣло зависитъ отъ *совершенства техники* портного; раздѣленныя человѣческія ткани, напротивъ того, въ огромномъ большинствѣ случаевъ срастутся и безъ нашего участія, и чтобы имѣть право приложить свои руки, мы должны быть увѣрены, что при нашемъ участіи срастаніе раны будетъ болѣе совершеннымъ и во всякомъ случаѣ не худшимъ, чѣмъ безъ него; для того же, чтобы имѣть такую увѣренность, надо быть хорошо знакомымъ съ ходомъ заживленія ранъ,—и притомъ не только теоретически знать всѣ измѣненія, происходящія въ ранѣ вообще за все время ея теченія,

но также умѣть оцѣнить значеніе всѣхъ, даже мелкихъ особенностей именно даннаго случая; каждый разъ мы должны отдавать себѣ ясный отчетъ о томъ, что будетъ съ нашею раною, если мы *не* будемъ ее зашивать, существуютъ ли со стороны раны условія, и какія именно, дѣлающія швъ желательнымъ, въ какой мѣрѣ и какими техническими пріемами мы можемъ удовлетворить этимъ условіямъ и т. д. Не надо забывать, что, вмѣшавшись неумѣло въ ходъ заживленія раны, мы можемъ нанести швами больному самый серьезный вредъ, можемъ вызвать даже смертельныя осложненія. На основаніи всего сказаннаго отъ хирурга, приступающаго къ наложенію шва, требуется прежде всего не техника, какъ отъ портного, а *хорошее образованіе, развитая способность мышленія.* Да и въ тѣхъ случаяхъ, гдѣ швы показаны, они достигаютъ своей цѣли цѣною нанесенія ранѣ еще новаго, хотя, правда, и легкаго, травматизма и оставленія въ ранѣ на большій или меньшій срокъ инородныхъ тѣлъ. То и другое, несомнѣнно, является зломъ, хотя и неизбѣжнымъ. Одинъ изъ выдающихся современныхъ представителей хирургіи, проф. *A. Poncet*, выразилъ свое отношеніе къ швамъ въ слѣдующихъ словахъ: „Je sais bien que si j'étais dans la nécessité de subir une operation sanglante, je demanderais, en grâce, d'être cousu au minimum. Je dirais même, de ne pas l'être du tout, si cette abstention de toute suture était chirurgicalement possible".

Назначеніе швовъ состоитъ въ томъ, чтобы удержать во взаимномъ соприкосновеніи стремящіяся къ расхожденію края раны въ теченіе всего времени, пока они срастутся и, слѣдовательно, не будутъ болѣе нуждаться въ искусственныхъ мѣрахъ для своего сближенія. Отсюда вытекаютъ и показанія для наложенія швовъ. Рана подлежитъ сшиванію при наличности трехъ условій: 1) когда она зіяетъ, или когда края раны вообще наклонны почему-либо къ смѣщенію; 2) когда возможно непосредственное срастаніе раны и 3) когда въ интересахъ больного желательно добиваться такого срастанія. Болѣе подробное разсмотрѣніе второго и третьяго условій относится къ области общей хирургической патологіи; здѣсь же мы напомнимъ, что первое натяженіе (а слѣдовательно и сшиваніе) возможно, если рана не инфецирована, если между ея краями не находится инородныхъ тѣлъ (напр., какихъ-нибудь засореній при случайно полученной ранѣ) и вообще, если края могутъ быть легко сближены, если хорошо остановлено кровотеченіе, если ткани по краямъ и на днѣ раны не подверглись сильнымъ ушибамъ и размозженію, наконецъ, если общее состояніе больного и жизнедѣятельность его тка-

ней не разстроены въ такой степени, что благопріятный ходъ заживленія становится мало вѣроятнымъ. Что касается обстоятельствъ, при которыхъ непосредственное срастаніе (а слѣдовательно и сшиваніе раны) возможно, но опасно и потому нежелательно, то эти обстоятельства заключаются, во-первыхъ, въ зараженномъ, или, по крайней мѣрѣ, подозрительномъ состояніи раны, а, во-вторыхъ, въ скопленіи въ глубинѣ раны какого-либо отдѣляемаго, которое не будетъ имѣть свободнаго выхода, если закроется рана покрововъ. Особенно опасно такое скопленіе жидкости въ томъ случаѣ, если въ ней содержатся болѣзнетворные микроорганизмы и ихъ токсины.

Вопросъ о сниманіи швовъ рѣшается неодинаково въ зависимости отъ того, идетъ ли рѣчь о швахъ поверхностныхъ или о т. наз. погружныхъ швахъ, т.-е наложенныхъ на глубокія ткани и никакою своею частью не выступающихъ наружу. При этомъ говорить о сниманіи швовъ вообще можно лишь тогда, когда для нихъ былъ взятъ матеріалъ не разсасывающійся. Понятно, что нити, которыя всасываются сами, не нуждаются въ искусственномъ удаленіи.

Поверхностные швы должны быть удалены, когда они исполнятъ свое назначеніе, которое состоитъ, какъ уже сказано, въ удержаніи краевъ раны въ соприкосновеніи *до времени ихъ спаянія*. Точно опредѣлить это время спаянія, конечно, нельзя. Въ общемъ можно сказать, что самымъ продолжительнымъ срокомъ оставленія поверхностныхъ швовъ въ ранѣ слѣдуетъ считать 6—7 дней; но нужно стараться въ каждомъ отдѣльномъ случаѣ срокъ этотъ по возможности сокращать. Оставаясь въ ранѣ, швы всегда являются постороннимъ тѣломъ, раздражителемъ, вызывающимъ воспалительныя явленія и усиливающимъ ихъ, если они уже вызваны какою-нибудь другою причиною. Послѣ швовъ, пролежавшихъ долго, остаются на всю жизнь замѣтные рубцы въ мѣстахъ уколовъ; поэтому особенно слѣдуетъ торопиться съ сниманіемъ швовъ на мѣстахъ тѣла открытыхъ (лицо, шея). Практика показываетъ, что во многихъ случаяхъ, когда рана мало наклонна къ зіянію, можно снимать швы уже черезъ 48 часовъ послѣ ихъ наложенія. Правда, края раны къ этому времени бываютъ склеены еще очень непрочно и могутъ разойтись подъ вліяніемъ самаго незначительнаго насилія, но не надо упускать изъ вида значенія лежащей на ранѣ повязки; она не только предохраняетъ рану отъ внѣшнихъ поврежденій, но также сближаетъ края раны, т.-е. сама дѣйствуетъ въ томъ же смыслѣ, какъ и швы.

Швы погружные обыкновенно не удаляются вовсе. Съ одной стороны, для ихъ удаленія пришлось бы вновь разсѣкать уже сросшіеся общіе покровы и болѣе глубокія ткани, съ другой — хорошо извѣстно, что обезпложенныя инородныя тѣла могутъ оставаться неопредѣленно долгое время среди тканей человѣческаго тѣла, не вызывая замѣтныхъ разстройствъ. Однако, удовлетвориться такимъ рѣшеніемъ вопроса для всѣхъ случаевъ нельзя. Многочисленныя наблюденія показали, что погружные швы иногда даже черезъ продолжительное время могутъ вызвать нагноеніе и развитіе свищевыхъ ходовъ, упорно не заживающихъ до выдѣленія всѣхъ нитокъ, а это часто затягивается очень надолго. Кромѣ того, пребываніе инородныхъ тѣлъ, особенно въ нѣкоторыхъ тканяхъ, можетъ сильно разстраивать дѣятельность этихъ тканей, вызывать ихъ перерожденіе и атрофію. Я разумѣю, напр., мышечную ткань. Вокругъ швовъ, какъ вообще вокругъ всякихъ инородныхъ тѣлъ, развивается соединительная ткань, образующая замкнутую сумку, а такія включенія соединительной ткани въ мышечную не могутъ не разстраивать отправленій послѣдней. Въ лучшемъ случаѣ, а именно—если окруженные соединительною тканью швы передвинутся въ ближайшій слой клѣтчатки, они могутъ оставаться безразличными для мышцы, на которую были наложены.

Все это дѣлаетъ желательнымъ удаленіе также и глубокихъ швовъ, какъ только они станутъ излишними. Для того, чтобы ихъ можно было удалять, предложенъ цѣлый рядъ приспособленій, примѣняемыхъ при самомъ наложеніи, но о нихъ рѣчь будетъ ниже. Что касается срока удаленія глубокихъ швовъ, то сюда относится все, сказанное выше о срокѣ удаленія поверхностныхъ швовъ.

При выборѣ матеріала для хирургическихъ швовъ руководствуются слѣдующими соображеніями. Нитки должны быть сдѣланы изъ такого матеріала, который способенъ выносить, не разрушаясь, примѣняемые въ настоящее время способы обезпложиванія. Онѣ должны быть гладки, потому что шероховатая нитка, во-первыхъ, раздражаетъ ткани, и, во-вторыхъ, когда ее протаскиваютъ черезъ кожу, можетъ захватывать находящіеся въ глубокихъ слояхъ кожи и въ кожныхъ железахъ микроорганизмы и переносить ихъ въ глубину раны. Изъ русскихъ ученыхъ путемъ опыта изслѣдовалъ вліяніе на раны различныхъ свойствъ нитей *Эліашевичъ* еще въ 1875. Его опыты показали, что физическія свойства нитей (гладкость поверхности, равномѣрность и проч.) обусловливаютъ разницу въ вызываемой реакціи. Наименьшее раздраженіе вызываютъ наиболѣе гладкія, равномѣрныя,

не гигроскопичныя нити, причемъ замѣчается слѣдующая послѣдовательность въ восходящемъ смыслѣ: бумажная, льняная, шелковая нить, флорентинская нить, струнная нить. Изъ всѣхъ матеріаловъ наименѣе раздражаютъ ткани проволока, флорентинская нить, струнная нить. Далѣе, нитки не должны пропитываться кровью и отдѣляемымъ раны, потому что разбухшая и пропитанная названными жидкостями нитка, находящаяся къ тому же въ температурѣ человѣческаго тѣла, представляетъ собою очень

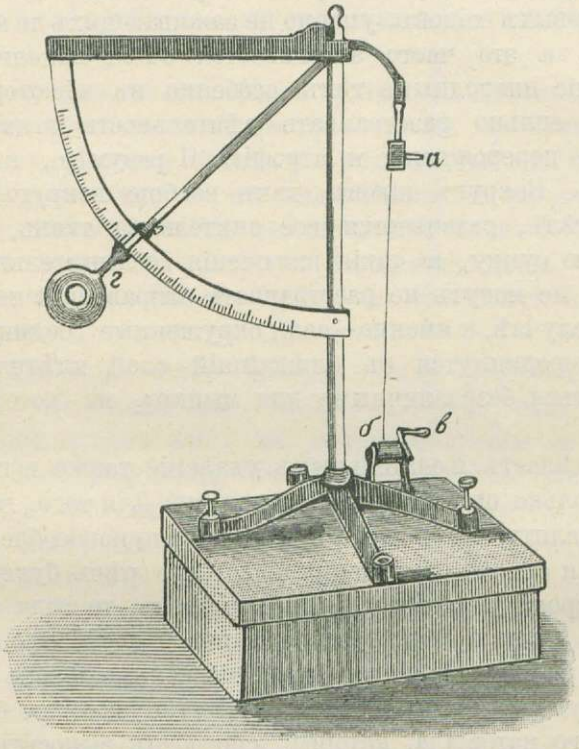

Рис. 37.

удобную среду для развитія низшихъ организмовъ. Наконецъ, нитки должны быть крѣпки и достаточно гибки, чтобы ихъ легко было завязывать въ прочные узлы. Для опредѣленія прочности нитей при ихъ растягиваніи проф. *И. П. Лазаревичъ* въ 1882 (Врачъ № 8) произвелъ рядъ опытовъ, которые состояли въ томъ, что нитки привязывались къ крючку, ввинченному въ отвѣсную доску, и на разстояніи 23 сантиметровъ отъ крючка навѣшивались исподоволь и съ большою осторожностью гири. Опыты эти показали, что шелковая нитка обыкновенная рвалась при вѣсѣ 2160

грм., пропитанная спиртомъ—при 1700 грм., пропитанная прованскимъ масломъ—при 1900 грм., пропитанная глицериномъ — при 2260 грм.; струнная нить № 1—при 1000 грм., № 4 — при 4580 грм. *C. Stich* въ 1898 предложилъ для измѣренія прочности нитей при растягиваніи приборъ, изображенный на рис. 37. Испытуемая нитка укрѣпляется однимъ концомъ у точки *а*, а другимъ *б* соединяется съ катушкой. При вращеніи рукоятки *в* нитка растягивается, и указатель *г*, двигающійся по градуированной шкалѣ, показываетъ степень прочности нитки. Съ помощью этого прибора *Stich* [1]) изслѣдовалъ прочность нитокъ, употребляемыхъ въ Лейпцигской клиникѣ, и получилъ данныя, приведенныя въ нижеслѣдущей таблицѣ, причемъ обезпложиваніе шелка производилось посредствомъ 10-минутнаго кипяченія, а струнныя нити обезпложивались кумоломъ по *Krönig*'у.

Испытуемый матеріалъ.	Поперечникъ нитки въ мм.	Прочность, выраженная въ грм.		
		Сырой нитки.	Обезпложенной.	Обезпложенной и завязанной узломъ.
Шелкъ № 0 .	0,333	1,300	1,520	1,450
„ № 1 .	0,359	2,500	1,610	1,700
„ № 2 .	0,399	2,700	3,330	2,950
„ № 3 .	0,452	2,900	3,500	3,200
„ № 4 .	0,466	4,300	4,000	3,270
„ № 5 .	0,492	4,500	4,700	4,100
„ № 6 .	0,532	5,100	5,000	4,400
„ № 7 .	0,612	5,500	5,500	5,100
„ № 8 .	0,720	9,600	7,600	7,100
Струна № 1 .	0,346	2,500	2,910	2,180
„ № 2 .	0,426	2,950	4,000	3,420
„ № 3 .	0,546	3,180	4,420	3,680

Въ общемъ *Stich* считаетъ пригодными для швовъ нитками такія, которыя 1) при равномъ поперечникѣ имѣютъ наибольшую прочность, 2) представляютъ мало колебаній на протяженіи всей нитки по отношенію къ своей прочности и поперечнику и 3) по возможности остаются столь же прочны къ разрыву и завязыванію въ узлы послѣ обезпложиванія, какъ они были въ сыромъ видѣ. По отношенію къ толщинѣ нитокъ заслуживаетъ вниманія то обстоятельство, что нитки, сохраняемыя въ различныхъ жидкостяхъ, разбухаютъ неодинаково. Такъ, шелкъ гораздо сильнѣе разбухаетъ въ 70% алкоголѣ, чѣмъ въ 90%.

[1]) Wien. kl. Woch. 1901, № 28.

Кромѣ перечисленныхъ нами качествъ, которыми должны обладать нитки для хирургическихъ швовъ, въ нѣкоторыхъ случаяхъ является желательнымъ, чтобы нитки эти обладали способностью разсасываться. По причинамъ весьма понятнымъ разсасывающіяся нитки были бы весьма удобны, особенно для погружныхъ швовъ. Однако, до настоящаго времени запросы хирурговъ въ этомъ послѣднемъ отношеніи не могутъ считаться вполнѣ удовлетворенными: существующія въ продажѣ нитки изъ разсасывающагося матеріала или разсасываются въ неудобный срокъ, т.-е. раньше или позднѣе того, что было бы полезно для правильнаго хода заживленія, или не выносятъ обезпложиванія.

Переходя къ описанію отдѣльныхъ матеріаловъ для швовъ въ частности, я не буду перечислять всего, что во множествѣ предлагалось съ этою цѣлью въ разное время, я скажу лишь о наиболѣе употребительныхъ матеріалахъ, а именно—прежде всего о шелковыхъ, бумажныхъ и льняныхъ нитяхъ, затѣмъ изъ матеріаловъ, непроницаемыхъ для жидкостей,—о проволокѣ, флорентинской нити, конскихъ волосахъ; изъ разсасывающихся нитокъ—о струнахъ и оленьихъ сухожиліяхъ.

Шелкъ представляетъ собою издавна употребляемый и до сихъ поръ наиболѣе распространенный матеріалъ для швовъ. Въ продажѣ имѣется шелкъ плетеный и крученый девяти сортовъ, отличающихся другъ отъ друга по толщинѣ нитей и обозначаемыхъ номерами отъ 0 до 8. Во времена до-противопаразитныя употребляли шелкъ краснаго и чернаго цвѣта, а въ настоящее время берутъ исключительно бѣлый. Большое распространеніе шелка можно объяснить тѣмъ, что его нитки достаточно прочны и очень гибки, такъ что легко завязываются въ узлы. Кромѣ того, онъ можетъ быть надежно обезпложенъ, причемъ однако прочность его нѣсколько уменьшается, особенно послѣ обезпложиванія высокою температурою. Что касается гладкости нитки и способности ея разбухать въ жидкостяхъ, то въ этомъ отношеніи шелкъ нельзя поставить очень высоко, и въ печати можно найти немало указаній на эти свойства шелковыхъ нитей, какъ на причину развившагося въ швахъ нагноенія.

Чтобы воспользоваться выгодными сторонами шелковыхъ нитокъ и, въ то же время, сдѣлать послѣднія неспособными всасывать влагу, *O. Schüffer* употреблялъ шелковыя нитки, пропитанныя гуттаперчей. Такія нитки, по его словамъ, столь же мягки и упруги, какъ и непропитанныя, могутъ быть надежнымъ образомъ повторно обеззараживаемы, пріобрѣтаютъ плотность, подобную флорентинской нити безъ твердости послѣдней. При погруженіи

въ какую либо красящую жидкость онѣ только снаружи покрываются краскою, тогда какъ непропитанныя быстро всасываютъ краску внутрь.

Какъ вещество животнаго происхожденія, шелкъ, оставленный въ глубинѣ тканей, безъ сомнѣнія, можетъ разсасываться; но такое разсасываніе происходитъ не всегда въ одинаковый промежутокъ времени и, во всякомъ случаѣ,—чрезвычайно медленно. *Н. Ф. Богоявленскому* при его опытахъ приходилось болѣе чѣмъ черезъ полгода находить шелковыя нити, хотя и пронизанными лейкоцитами, но сохранившими достаточную прочность. Мнѣ пришлось однажды изслѣдовать трупъ больной, которой за 6 мѣсяцевъ передъ смертью мною было сдѣлано удаленіе камня изъ мочеточника и зашиваніе раны этого послѣдняго. Рана скоро зажила. При посмертномъ изслѣдованіи изъ 5 наложенныхъ на мочеточникъ шелковыхъ швовъ съ трудомъ были найдены только два, плотно окутанные соединительною тканью. Описаны случаи и совершеннаго разсасыванія шелковыхъ швовъ, оставленныхъ въ тканяхъ. Изъ такихъ случаевъ заслуживаетъ вниманія, по точности наблюденія, сообщенный *Н. Комаревскимъ*.

У 35-ти лѣтней женщины, 8 марта 1886 была удалена кистома лѣваго яичника. Ножка опухоли имѣла около трехъ поперечныхъ пальцевъ ширины, 0,5 сантиметра толщины и до 10 сантиметровъ длины. Въ образованіи ножки участвовали лѣвая маточная труба, яичниковая связка и часть широкой связки матки. При операціи ножка сначала была раздѣлена *Deschamps*'овской иглой на 3 части и перевязана толстой шелковой ниткой: ниже ножка была раздѣлена на 2 части и перевязана еще болѣе толстой шелковой ниткой. Кромѣ того были перевязаны отдѣльно 2 сосуда на разрѣзѣ ножки. 8 октября 1891, то-есть черезъ 5 съ половиною лѣтъ послѣ операціи, больная умерла. При вскрытіи и самомъ тщательномъ микроскопическомъ изслѣдованіи мѣста бывшей операціи не найдено ни малѣйшаго слѣда оставленныхъ въ животѣ нитокъ.

Съ другой стороны, ежедневныя наблюденія говорятъ намъ объ отхожденіи путемъ нагноенія шелковыхъ нитей иногда даже черезъ годъ и болѣе послѣ ихъ введенія въ ткани. Возможно, что различныя ткани различно переносятъ присутствіе шелковыхъ нитокъ, и въ зависимости отъ этого разсасываніе происходитъ то быстрѣе, то медленнѣе, то вовсе не происходитъ. Нельзя, напримѣръ, не отмѣтить, что рѣдко приходится видѣть осложненія со стороны шелковыхъ швовъ, правильно наложенныхъ на желудокъ, кишки и другіе органы, покрытые серозною оболочкою, и что, напротивъ того, сравнительно часто получается нагноеніе въ швахъ, оставленныхъ въ клѣтчаткѣ, напр., послѣ коренныхъ операцій паховыхъ грыжъ.

Нитки бумажныя, изъ льна и изъ конопли представляютъ собою матеріалъ для швовъ, употребленіе котораго такъ же старо, какъ и шелка. Однако, въ теченіе долгаго времени онѣ были отодвинуты далеко на задній планъ. Лишь въ послѣднее десятилѣтіе мы встрѣчаемъ въ печати рядъ хвалебныхъ статей по адресу нитокъ. Такъ, льняныя нитки употреблялъ *А. С. Алексинскій* и очень хвалитъ ихъ, какъ доступный, простой, дешевый и хорошо обеззараживаемый матеріалъ для швовъ. Сначала онъ бралъ нитки бѣленыя, а потомъ—суровыя, которыя гораздо крѣпче. Разницы въ отношеніи ранъ никакой не замѣчалъ. Я тоже употребляю часто льняныя нитки и могу присоединиться къ заключеніямъ о нихъ *А. С. Алексинскаго*. Однако, такія нитки не лишены и отрицательныхъ сторонъ. Онѣ еще менѣе гладки, и поперечникъ нитки еще болѣе измѣнчивъ, нежели у шелковыхъ; далѣе—намоченныя льняныя и бумажныя нитки слишкомъ путаются и трудно вдѣваются въ иглу. Не менѣе шелковыхъ наклонны онѣ къ пропитыванію жидкостями и набуханію. Чтобы сдѣлать ихъ болѣе гладкими и непроницаемыми для жидкостей, мы имѣемъ цѣлый рядъ предложеній пропитывать ихъ целлоидиномъ, коллодіемъ и т. д.

А. П. Губаревъ предложилъ брать прочныя, ровныя, суровыя нитки пеньковыя или льняныя. Онъ пользовался такъ называемыми англійскими льняными нитками (продаются въ Москвѣ, въ Сарептскомъ магазинѣ, на Никольской, а получаются изъ за-границы, приготовляются въ Саксоніи. Стоятъ: тонкія № 70—55 копѣекъ за мотокъ, 1 фунтъ вѣсомъ, толстыя № 16, равной длины, мотокъ 85 коп.). Нитки эти кипятятся въ растворѣ соды и промываются въ большомъ количествѣ холодной воды. Затѣмъ снова кипятятся 2 раза по 15 минутъ въ простой водѣ (второй разъ черезъ 6—8 часовъ); послѣ этого отжимаются руками и кладутся въ алкоголь (послѣднее не необходимо). Потомъ ихъ высушиваютъ въ чистомъ помѣщеніи, наматываютъ на стеклянную катушку и погружаютъ на сутки въ банку съ растворомъ целлоидина (*Schering*) 25—30% въ равныхъ частяхъ алкоголя и эфира. Къ этому раствору прибавляется немного прокипяченнаго касторовaго масла (около 1%, лучше меньше, чѣмъ больше). Конецъ нитки оставляется снаружи. Этотъ конецъ привязываютъ къ деревянной обеззараженной рамкѣ, и поручаютъ помощнику наматывать на эту рамку. Дабы устранить излишекъ коллодія, нитку отжимаютъ во время наматыванія или просто зажавши ее между большимъ и указательнымъ пальцами, или зажимая ее черезъ кусочекъ чистой писчей бумаги. Когда нитка просохнетъ въ растянутомъ видѣ, ее сматываютъ въ небольшіе мотки и сохраняютъ въ сухомъ видѣ въ банкѣ съ притертою пробкою. Передъ употребленіемъ нитки кипятятъ въ растворѣ сулемы 1:1000, сначала за 6—8 часовъ до операціи, а затѣмъ передъ самой операціей.

Для приготовленія искусственной флорентинской нити *А. П. Губаревъ* поступаетъ слѣдующимъ образомъ. Беретъ нитку, обработанную по только что описанному способу, натягиваетъ ее горизонтально въ чистомъ помѣщеніи и, наливши немного вышеуказаннаго раствора целлоидина на кусочекъ сложенной писчей бумаги, покрываетъ нитку слоемъ этого раствора, тщательно отжимая

излишекъ целлоидина. Когда нитка высохнетъ, повторяютъ этотъ пріемъ до тѣхъ поръ, пока она приметъ видъ флорентинской нити. Послѣдній разъ полезно покрывать болѣе слабымъ (5%) растворомъ целлоидина. Если нить выйдетъ не совсѣмъ ровная, то ее можно отполировать ватой, смоченной въ спиртѣ съ небольшою примѣсью эфира.

Преимущества приготовленныхъ описаннымъ образомъ нитокъ, по *А. П. Губареву*, заключаются въ томъ, что онѣ очень гладки, очень хорошо завязываются простымъ и хирургическимъ узломъ, не путаются и сравнительно очень дешевы.

Спустя 2 года послѣ *А. П. Губарева* (въ 1899) *Pagenstecher* сообщилъ свой, сходный съ только что описаннымъ, способъ приготовленія целлоидиновыхъ нитокъ. Лучшія англійскія нитки полчаса кипятятъ въ 1% содовомъ растворѣ, промываютъ въ кипящей водѣ и быстро высушиваютъ въ теплой комнатѣ посредствомъ обезпложенныхъ салфетокъ; затѣмъ пропитываютъ растворомъ целлюлоида и выравниваютъ. Сохраняютъ ихъ въ сухомъ видѣ или въ алкогольномъ растворѣ сулемы. Такія нитки прочны, имѣютъ блестящую, гладкую поверхность, не пропитываются отдѣляемымъ ранъ и могутъ хорошо обезпложиваться текучимъ паромъ или нагрѣтымъ воздухомъ. Существуетъ въ продажѣ 5 различныхъ номеровъ, отличающихся другъ отъ друга толщиною.

H. Braun считаетъ особенно пригодными для пропитыванія коллодіемъ французскія льняныя нитки, находящіяся въ продажѣ подъ названіемъ „fil de lin P. et L.“ № 300 (съ поперечникомъ въ 0,28 миллиметровъ), № 100 (0,35 мм.) и № 20 (0,5 мм.). Нитки предварительно кипятятся для удаленія апретуры, высушиваются и погружаются на сутки въ эфиръ, а потомъ пропитываются коллодіемъ съ помощью придуманнаго *H. Braun*'омъ несложнаго прибора. Обработанная такимъ образомъ нитка становится болѣе прочною, гладкою, неспособною всасывать жидкости, не спутывается и легко вводится въ иглу. Прочность ея не понижается отъ обезпложиванія высокою температурою и сулемою. Нагноенія въ швахъ при употребленіи такихъ нитокъ *Braun* не наблюдалъ ни разу, и по удаленіи изъ раны нитки оказывались не содержашими микроорганизмовъ.

Примѣненіе для швовъ *металлической проволоки*—дѣло не новое. Еще въ старыя до-противопаразитныя времена хирургіи проволока была не менѣе, если даже не болѣе, распространена среди хирурговъ, чѣмъ теперь. Еще тогда отмѣчали, что раны, зашитыя проволокою, не такъ сильно гноятся и вообще даютъ болѣе гладкое заживленіе, чѣмъ зашитыя какими-нибудь другими нитками. И дѣйствительно, мы имѣемъ безконечное число наблюденій, доказывающихъ, какъ хорошо ткани человѣческаго тѣла переносятъ присутствіе въ нихъ металловъ. Укажемъ, напримѣръ, на пули, которыя раненые носятъ въ себѣ всю жизнь, не чувствуя отъ этого никакихъ разстройствъ, или на швейныя иголки, которыя часто входятъ въ клѣтчатку ручной кисти, и, несмотря на то, что происходитъ это сплошь и рядомъ при какихъ-нибудь грязныхъ занятіяхъ, и что иглы при этомъ бываютъ, конечно, не обеззаражены,—нагноенія большею частью не получается.

Къ выгоднымъ сторонамъ проволоки, какъ матеріала для швовъ, слѣдуетъ отнести возможность обезплодить ее, гладкость и отшлифованность ея поверхности, равномѣрность поперечника на всемъ протяженіи нитки, неспособность ея пропитываться отдѣляемымъ раны. Благодаря этимъ качествамъ проволоки при протягиваніи ея черезъ ткани къ ней трудно пристать микроорганизмамъ, а если это и случится, то послѣдніе не найдутъ себѣ въ самой ниткѣ условій, удобныхъ для развитія. Возможно, что въ благопріятномъ отношеніи тканей къ металлическимъ швамъ играетъ нѣкоторую роль также и несомнѣнно присущее металламъ противопаразитное дѣйствіе. Остающіеся въ глубинѣ тканей металлическіе швы большею частью не вызываютъ раздраженія и нагноенія, если, конечно, при наложеніи швовъ съ достаточнымъ искусствомъ спрятаны ихъ острые отрѣзанные концы. На съѣздѣ нѣмецкихъ хирурговъ въ 1893 *M. Schede* показалъ препараты, доказывающіе пользу погружныхъ металлическихъ швовъ при чревосѣченіяхъ и коренныхъ операціяхъ грыжъ. Онъ основывалъ свои выводы на 151 случаѣ чревосѣченій и 210 коренныхъ операціяхъ грыжъ. Проволока обыкновенно хорошо вживала и не причиняла никакихъ неудобствъ. *Lucas-Championnière* оставлялъ металлическіе швы въ мышцахъ. *Prochownik*, по примѣру *Schede*, также употреблялъ погружные серебряные швы при чревосѣченіяхъ и коренныхъ операціяхъ грыжи. Выводы свои относительно ихъ благопріятнаго отношенія къ тканямъ онъ выражаетъ, между прочимъ, въ слѣдующихъ цифрахъ: болѣзненныя явленія на ранахъ, которыя были зашиты шелкомъ, обезпложеннымъ химическими противопаразитными веществами, наблюдались въ 27% случаевъ (общее число наблюденій—123); на ранахъ, зашитыхъ шелкомъ, обезсараженнымъ высокою температурою,—въ 18% (общее число наблюденій—125); наконецъ, *на ранахъ, зашитыхъ проволокою*,—10% (общее число наблюденій—110).

Невыгоды метталлическихъ швовъ заключаются въ томъ, что ихъ вообще труднѣе накладывать; сниманіе ихъ болѣзненнѣе. Кромѣ того обрѣзанные острые кончики могутъ сильно раздражать ткани. Наконецъ, иногда металлическая проволока бываетъ недостаточно гибка, легко ломается при закручиваніи.

Въ продажѣ существуютъ, какъ матеріалъ для швовъ, проволоки: серебряная, золотая, платиновая, желѣзная, изъ различныхъ сплавовъ (напримѣръ, аллюминіево-бронзовая) и др. При покупкѣ надо выбирать проволоку наиболѣе прочную, какъ по отношенію къ разрыву, такъ и по отношенію къ закручиванію. Этимъ требованіямъ въ достаточной мѣрѣ удовлетворяетъ часто

употребляемая мною бронзово-аллюминіевая проволока. Про желѣзную проволоку надо замѣтить, что оставленная въ глубинѣ тканей она измѣняется (окисляется).

Флорентинская нить (fil de Florence, crin de Florence, Borstenseide, silkworm gut) получается изъ шелкоотдѣлительныхъ железъ шелковичнаго червя. Она обладаетъ всѣми достоинствами металлическихъ нитокъ, для замѣны которыхъ и предлагалась *Passavant'*омъ (1865) и мн. др. *А. П. Губаревъ* въ одномъ изъ своихъ случаевъ могъ убѣдиться въ томъ, что если шовъ изъ флорентинской нити провести даже черезъ гноящуюся полость, то и тогда нагноеніе не распространяется на каналъ, въ которомъ лежитъ шовъ. Зависитъ это, конечно, отъ гладкости флорентинскихъ нитей и непроницаемости ихъ для жидкостей. Употреблялись эти нити также и для погруженныхъ швовъ, и несомнѣнно онѣ могутъ безъ всякихъ вредныхъ послѣдствій оставаться въ тканяхъ долгое время, хотя острые кончики швовъ, благодаря упругости и плотности нитки, не могутъ не ранить тканей.

Флорентинскія нити далеко не такъ распространены между хирургами, какъ нитки изъ другихъ вышеописанныхъ матеріаловъ. Это зависитъ, во-первыхъ, отъ того, что ихъ есть чѣмъ замѣнить, а во-вторыхъ, отъ присущихъ имъ недостатковъ, которые состоятъ въ томъ, что онѣ жестки, меньше гнутся, а потому труднѣе завязываются; введенная въ ушко иглы нитка не складывается вдвое, какъ, напр., шелковая, а топорщится и во время проведенія черезъ ткани болѣе или менѣе разрываетъ эти послѣднія. Далѣе—флорентинскія нити коротки (50—60 сантиметровъ), что невыгодно, напр., для наложенія непрерывныхъ швовъ; наконецъ, онѣ значительно дороже шелка, льняныхъ нитокъ, проволоки, струнныхъ нитей и т. д.

Еще меньше, чѣмъ флорентинскихъ нитей, распространено употребленіе для хирургическихъ швовъ *лошадиныхъ волосъ* (изъ хвоста). Мы находимъ, тѣмъ не менѣе, полезнымъ упомянуть здѣсь объ этомъ матеріалѣ, какъ о сравнительно легко добываемомъ и обладающемъ тѣми же достоинствами, какъ проволока и флорентинская нить. Одинаковы съ послѣднею и недостатки лошадиныхъ волосъ, за исключеніемъ, впрочемъ, цѣны. Изъ русскихъ авторовъ съ похвалою отзывается о лошадиныхъ волосахъ *А. П. Губаревъ*. Онъ между прочимъ отмѣчаетъ, что хотя лошадиные волоса и нельзя кипятить (при малѣйшемъ невниманіи они легко становятся чрезвычайно хрупкими), но ихъ легко обеззараживать посредствомъ мытья мыломъ съ послѣдующею обработкою алкоголемъ и эфиромъ и погруженіемъ въ водный растворъ

сулемы 1:1000 (сохраняются въ алкоголѣ). Далѣе *Губаревъ* указываетъ на важное преимущество лошадиныхъ волосъ передъ другими метеріалами для швовъ—ихъ значительную эластичность. „Вслѣдствіе этого шовъ изъ конскаго волоса не можетъ прорѣзать кожи, потому что его нельзя такъ стянуть, какъ шовъ изъ другого матеріала. Эластичность шва очень благопріятна для хорошей коаптаціи губъ раны, и эта коаптація не измѣняется при набуханіи краевъ раны, потому что волоса при этомъ растягиваются и все время поддерживаютъ равномѣрное соприкосновеніе раненыхъ поверхностей". Не слѣдуетъ брать бѣлые волоса, потому что ими труднѣе шить и значительно труднѣе снимать швы (ихъ плохо видно).

Струнная нить, извѣстная также подъ англійскимъ названіемъ catgut, приготовляется изъ бараньихъ кишекъ (прежде ее готовили изъ кошачьихъ кишекъ). Въ продажѣ существуетъ 6 номеровъ струнъ, различныхъ по величинѣ и соотвѣтствующихъ по своей толщинѣ такимъ же номерамъ шелка. Въ хирургическую практику струны введены *Lister*'омъ, какъ матеріалъ разсасывающійся и не нуждающійся поэтому въ какихъ бы то ни было приспособленіяхъ для выниманія. Понятно поэтому, что струны употребляются главнымъ образомъ для такихъ швовъ, которые накладываются на глубокія ткани и неудобны для выниманія. Струнныя нити плотны, гладки, прочны, одинаково толсты на всемъ своемъ протяженіи; но онѣ имѣютъ и существенныя отрицательныя стороны: во-первыхъ, разсасываются онѣ не всегда одинаково скоро, и, такъ какъ поэтому въ каждомъ отдѣльномъ случаѣ нельзя съ точностью предсказать срока для разсасыванія, то нерѣдко оно и совершается раньше, чѣмъ это нужно для правильнаго хода заживленія раны. Вообще быстрота разсасыванія зависитъ отъ толщины нитки и отъ состоянія питанія тѣхъ тканей, въ которыхъ она находится. Иногда нитка исчезаетъ уже черезъ 4—5 дней, а въ другихъ случаяхъ для этого нужно 7—10 дней. Другою, и притомъ гораздо болѣе важною отрицательною стороною струнныхъ нитей является то обстоятельство, что ихъ чрезвычайно трудно получать въ обезпложенномъ видѣ. Въ сухомъ жарѣ такой температуры, которая необходима для обезпложиванія, онѣ сгараютъ, а при обработкѣ влажнымъ тепломъ (въ стерилизаторахъ съ текучимъ паромъ или въ автоклавахъ) онѣ развариваются и превращаются въ клей. Химическія противопаразитныя вещества оказываются также безсильными для обеззараживанія струнныхъ нитей, благодаря затруднительности прониканія въ самую средину послѣднихъ.

Существуетъ обширная литература по вопросу объ обезпложиваніи струнныхъ нитей. Она свидѣтельствуетъ о большой изобрѣтательности хирурговъ и объ ихъ упорномъ нежеланіи разстаться съ разсасывающимся матеріаломъ для швовъ и снова перейти къ погружнымъ швамъ, которые на всю жизнь остаются въ тканяхъ больного въ видѣ инороднаго тѣла. Трудности обеззаразить струнныя нити будутъ понятны уже изъ описанія способа изготовленія ихъ на фабрикахъ. Это описаніе я приведу здѣсь по *П. И. Раевскому*. „Какъ только кишки извлечены изъ брюшной полости овцы, такъ сейчасъ же рабочіе выдавливаютъ изъ нихъ содержимое пальцами и помѣщаютъ на нѣкоторое время въ заранѣе приготовленный чанъ съ чистой холодной водой. Затѣмъ рабочіе берутъ изъ чана кишку и, удерживая одинъ ея конецъ, начинаютъ сдирать рукой наружный слой кишки, весьма легко отдѣляющійся подъ незначительнымъ давленіемъ пальцевъ; вмѣстѣ съ наружнымъ слоемъ выдавливается изъ просвѣта кишки и внутренній (слизистая). Послѣ того, какъ наружный слой (серозный) отдѣленъ, кишки помѣщаютъ въ свѣжую воду на одинъ часъ и затѣмъ, растянувши на доскахъ, скоблятъ ножами до тѣхъ поръ, пока не останется тонкій средній слой кишки; сдѣланные изъ выскобленныхъ кишекъ микроскопическіе препараты показали, что они состоятъ изъ мышечнаго слоя, подслизистой ткани и остатковъ выдавленной при обработкѣ слизистой. Послѣ этой операціи кишки помѣщаютъ въ поташную воду (0,25 фунта поташа на ведро воды) на 12 часовъ. Послѣдній пріемъ это—чистка струны порошкомъ пемзы и промасливаніе“.

Теперь понятно, какъ защищены отъ всякаго внѣшняго воздѣйствія (напр., отъ дѣйствія противопаразитныхъ средствъ) микроорганизмы, находящіеся въ просвѣтѣ кишки, и нельзя не согласиться въ *Раевскимъ*, что необходимо предварительное обезпложиваніе струнъ на фабрикѣ съ тѣмъ, чтобы исключить одинъ изъ главныхъ источниковъ зараженія ихъ—гніеніе, посредствомъ котораго обыкновенно и стараются облегчить отдѣленіе оболочекъ кишки другъ отъ друга. Въ томъ, что струнная нить, вслѣдствіе свойствъ сырого матеріала, изъ котораго она приготовляется, содержитъ во всѣхъ своихъ слояхъ микроорганизмы — *Г. Грейфе* убѣждался микроскопическимъ изслѣдованіемъ различныхъ сортовъ струнныхъ нитей. Помощью скальпеля въ косомъ направленіи срѣзывались тонкія стружки струнной нити, окрашивались по *Gram*'у и разсматривались подъ микроскопомъ при иммерсіонной системѣ. Лишь изрѣдка случалось видѣть въ какомъ-нибудь полѣ зрѣнія не болѣе 5—10 бактерій, въ громадномъ же боль-

шинствѣ случаевъ въ каждомъ полѣ зрѣнія насчитывалось ихъ нѣсколько сотенъ; мѣстами же попадались цѣлыя колоніи, отдѣльныхъ членовъ которыхъ уже не представлялось возможности сосчитать.

Я не буду излагать здѣсь многочисленныхъ, предложенныхъ до нынѣ способовъ обеззараживанія струнныхъ нитей. Уже самая многочисленность этихъ способовъ заставляетъ нѣсколько сомнѣваться въ ихъ вѣрности. Въ послѣднее время очень много и, повидимому, съ хорошими результатами употребляютъ струнныя нити, обработанныя іодомъ. Самая обработка производится различно. Сравнительно проста она въ предложеніи *Claudius*'а: струнную нить, намотанную на стеклянныя пластинки, безъ всякой предварительной обработки, погружаютъ въ водный растворъ іода и іодистаго калія (іода 1 ч., іодистаго калія 1 ч., воды 10 ч.— сначала растворяютъ іодист. калій въ небольшомъ колич. воды, затѣмъ прибавляютъ такое же колич. іода въ порошкѣ; этотъ насыщенный растворъ разводятъ до 1%). Здѣсь оставляютъ ихъ 8 дней. Не задолго до употребленія нити переносятъ въ какую нибудь обезпложенную жидкость, чтобы смыть избытокъ іода. Оставшіеся неупотребленными нити снова кладутъ въ вышеназванный растворъ. Заслуживаетъ вниманія также обработка струнн. нитей по *Miyake*. Такія нити выносятъ кипяченіе. Разсасываются онѣ не такъ скоро. Приготовленіе ихъ состоитъ: 1) въ дубленіи въ теч. 24 час. въ 5% раств. жидкаго экстракта квебрахо, 2) въ послѣдующей затѣмъ обработкѣ по *Hofmeister*'у, т. е. 24 — 48 ч. въ 4% формалинѣ, промываніи въ теч. 24 час. въ текучей водѣ, кипяченіи 10 — 15 мин. въ водѣ, храненіи въ абсол. спирту съ прибавл. 5 ч. глицерина и 4 ч. карбол. к. на 100 ч. спирта.

Нити изъ оленьихъ сухожилій употребляются жителями сѣверной Россіи для шитья одежды и обуви. Для хирургическаго шва онѣ были впервые примѣнены въ 1881 *Marcy* въ Бостонѣ; затѣмъ русскіе врачи (*Путиловъ*, *Левицкій*, *Шмидтъ*, ветеринарный врачъ *Криденеръ*) обслѣдовали ихъ лабораторно и примѣняли на больныхъ, причемъ остались очень довольны полученными результатами. Но, распространеніе этотъ матеріалъ для швовъ получилъ лишь въ самомъ концѣ 1890-хъ годовъ, когда его сталъ употреблять при своихъ операціяхъ *В. Ф. Снегиревъ*. Изъ его клиники вышла въ 1900 диссертація *Г. Грейфе*, въ которой обстоятельно излагается исторія примѣненія въ хирургіи оленьихъ нитей, способъ ихъ приготовленія и обработки въ клиникѣ, опытныя изслѣдованія и клинич. наблюденія.

Жители сѣвера приготовляютъ нити для своихъ цѣлей такимъ образомъ, что затылочная связка вырѣзывается у еще теплаго

животнаго и вывѣшивается на морозъ, гдѣ виситъ до полнаго высыханія. Послѣ высушиванія она расколачивается деревяннымъ молоткомъ или обухомъ, пока волокна начнутъ совершенно отдѣляться другъ отъ друга. Тогда ихъ отдираютъ и свиваютъ въ нитки. Во время свиванія туземцы протягиваютъ волокна между губами и смачиваютъ ихъ слюною. Съ хирургической точки зрѣнія главные недостатки приготовляемыхъ такимъ образомъ нитей заключаются въ томъ, что онѣ не на всемъ протяженіи имѣютъ равномѣрный поперечникъ и при размоканіи раскручиваются и расщепляются на отдѣльныя волокна. Чтобы получить матеріалъ для швовъ, лишенный этихъ неудобствъ, слѣдуетъ брать некрученыя нити, приготовленіе которыхъ *Грейфе* описываетъ слѣдующимъ образомъ: „Высушенная выйная связка сѣвернаго оленя въ цѣломъ представляетъ изъ себя плоскую, неравномѣрной толщины тесьму, длиною отъ 50 до 80 сантиметровъ. Каждая связка состоитъ изъ двухъ симметричныхъ половинъ, соединенныхъ между собою у затылочнаго конца плотнымъ сплетеніемъ соединительной ткани. На остальномъ протяженіи обѣ половины отдѣлены другъ отъ друга расщелиной, соотвѣтствующей мѣсту прикрѣпленія къ осистымъ отросткамъ позвонковъ. Къ затылочному концу тесьма постепенно утолщается вслѣдствіе напластанія новыхъ, болѣе короткихъ пучковъ волоконъ, а къ противоположному концу сухожильные пучки мало по малу сходятъ на-нѣтъ. Съ верхней и нижней поверхности сухожильная тесьма покрыта тонкой, но довольно крѣпкой наслойкой соединительной ткани, волокна которой идутъ въ поперечномъ направленіи. Для приготовленія нитей сухое сухожиліе размачивается непродолжительное время въ водѣ, отъ чего дѣлается гибкимъ и мягкимъ. Соединительнотканная прослойка снимается пальцами, и тогда пучки сухожильныхъ волоконъ отчасти уже сами собою отдѣляются другъ отъ друга, отчасти же легко расщепляются при помощи пальцевъ или пинцета. Получаются нити различной толщины; пальцами удаляются оставшіяся мѣстами частицы соединительнотканной наслойки; неравномѣрные по толщинѣ концы обрѣзаются ножницами, и нити высушиваются растянутыя на клеенкѣ, стеклѣ или деревѣ. Готовыя нити калибрируются по толщинѣ и сортируются по длинѣ; въ сухомъ мѣстѣ онѣ могутъ сохраняться любое время, не разлагаясь и не теряя своей крѣпости“.

Оленьи нити имѣютъ обыкновенно отъ 25 до 40 сантиметровъ длины. Толщина ихъ неравномѣрна на всемъ протяженіи нитки. Прочность ихъ изслѣдовалась *Шмидтомъ* и *Грейфе*, которые оба

пришли по этому поводу въ общемъ къ одинаковымъ заключеніямъ, а именно—что въ сухомъ видѣ крѣпость струнныхъ нитей и сухожилій приблизительно одинакова; при размачиваніи же струнныя нити становятся значительно менѣе крѣпкими, въ то время какъ прочность сухожильныхъ нитей зимняго приготовленія, напротивъ того, нѣсколько увеличивается. Сухожильныя нити лѣтняго приготовленія при размачиваніи также нѣсколько теряютъ въ прочности. Подъ вліяніемъ противопаразитныхъ веществъ сухожильныя нити не становятся менѣе крѣпкими. Относительно судьбы сухожильныхъ нитей, оставленныхъ въ тканяхъ, мнѣнія изслѣдователей также не расходятся. *Грейфе* по этому предмету говоритъ слѣдующее: „оленьи сухожильныя нити разсасываются въ организмѣ вполнѣ; для полнаго разсасыванія ихъ требуется при асептическихъ условіяхъ около 3 мѣсяцевъ, а при наличности нагноенія—около 2 мѣсяцевъ; нити теряютъ въ организмѣ свою крѣпость черезъ различное время, въ зависимости отъ толщины ихъ: тонкія нити—не раньше 4 дней, а толстыя—не раньше 10 дней. Въ гнойныхъ очагахъ разсасываніе идетъ быстрѣе, но крѣпость и при такихъ условіяхъ сохраняется достаточно долго, чтобы не подать повода къ нежелательнымъ осложненіямъ“. Подобно струннымъ и оленьи нити не выносятъ обеззараживанія высокою температурою,—и по тѣмъ же причинамъ; но обеззараживаніе ихъ химическими противопаразитными можетъ быть произведено легче и надежнѣе, благодаря, главнымъ образомъ, тому обстоятельству, что въ сыромъ видѣ оленьи сухожилія представляютъ собою матеріалъ болѣе чистый. Такъ, микроскопическое изслѣдованіе тонкихъ стружекъ съ оленьихъ нитей, сдѣланное *Грейфе* точно такъ же, какъ онъ дѣлалъ это для струнныхъ нитей (см. выше), ни въ одномъ случаѣ не обнаружило внутри сухожильныхъ нитей присутствія микроорганизмовъ.

Вообще *Грейфе* признаетъ нити изъ оленьихъ сухожилій весьма пригоднымъ матеріаломъ для хирургическихъ швовъ. Однако, не всѣ, наблюдавшіе примѣненіе такихъ нитокъ, вполнѣ удовлетворялись ими. Приведемъ, напр., мнѣніе *В. П. Зеренина*, высказавшаго на 1-мъ съѣздѣ Россійскихъ хирурговъ слѣдующія положенія: 1) „Очень желательно усовершенствованіе техники приготовленія этихъ нитей, такъ какъ до сихъ поръ употребляемыя нами — неодинаковой и неравномѣрной толщины, иногда слишкомъ шероховатой поверхности. 2) Лучше употреблять средней толщины нити или тонкія, особенно на кожныхъ покровахъ, такъ какъ толстыя сильно мозжатъ ткани. 3) На маложизненныхъ тканяхъ по возможности избѣгать наложенія многихъ

лигатуръ, такъ какъ здѣсь для разсасыванія ихъ недостаточно благопріятныя условія. 4) Въ виду относительно скорой разсасываемости сухожильныхъ нитокъ при чревосѣченіяхъ въ тѣхъ случаяхъ, гдѣ предполагается повышеніе внутрибрюшного давленія и вообще напряженіе брюшныхъ стѣнокъ подъ вліяніемъ-ли кашля, или другихъ причинъ, съ примнѣніемъ оленьихъ жилъ нужно быть крайне осторожнымъ".

Изъ инструментовъ для наложенія хирургическихъ швовъ самый необходимый—*иглы*. Существуетъ очень много сортовъ хирургическихъ иголъ. Не касаясь такихъ, которыя назначены для той или другой операціи въ частности, опишемъ здѣсь иглы, употребляемыя для зашиванія ранъ общихъ покрововъ и для большинства случаевъ сшиванія другихъ мягкихъ тканей. Такія иглы приготовляются изъ стали; онѣ должны быть очень остры и на нѣкоторомъ протяженіи отъ острія (приблизительно на 0,5 всей иглы) не круглы, а имѣютъ видъ трехгранной призмы съ болѣе широкою заднею стороною, чѣмъ боковыми. Въ разрѣзѣ эта часть иглы даетъ фигуру *a* на рисункѣ 40. Боковыя грани остры. Благодаря такому устройству, проколовшая ткани и проходящая черезъ нихъ игла не только раздвигаетъ ткани, какъ клинъ, но также и рѣжетъ ихъ своими краями, какъ обоюдоострый ножъ. Часть иглы, лежащая ближе къ ушку, толще и не имѣетъ острыхъ граней. Ушко представляетъ собою овальную щель.

Нерѣдко бываетъ очень трудно ввести нитку въ ушко, и именно тогда, когда дѣло идетъ о ниткѣ, состоящей изъ матеріала, способнаго разбухать при намачиваніи и размочаливаться. Въ особенности велико и непріятно это затрудненіе, если нитка выпадаетъ изъ иглы во время самой работы, когда ушко иглы заклеено кровью; вводить нитку приходится въ неудобномъ положеніи, и дорого время. Для избѣжанія этихъ неудобствъ въ послѣднее время часто примѣняютъ иглы съ пружинящимъ ушкомъ. Такое ушко въ нѣсколько увеличенномъ видѣ изображено на рис. 38. Введеніе нитокъ, благодаря такому приспособленію, чрезвычайно облегчается, и пружинящія ушки заслуживаютъ полнаго вниманія, несмотря на то, что они дѣлаютъ иглы въ 1,5 раза болѣе дорогими и болѣе сложными по устройству, а слѣдовательно, менѣе удобными для обезпложиванія.

Рис. 38.

Размѣры иглъ бываютъ различны, смотря по длинѣ и глубинѣ раны и по свойствамъ ея краевъ. По формѣ чаще всего употребляютъ дугообразныя иглы (рис. 39 *a*), причемъ кривизна

иглы имѣетъ различный радіусъ, и вся игла представляетъ изъ себя 0,25, 0,50 и т. д. окружности. Кромѣ того употребляютъ прямыя иглы (рис. 39 *б*), а также—и полукривыя (рис. 39 *в*), то есть загнутыя только въ той своей части, которая находится ближе къ острію, и въ общемъ имѣющія видъ полозьевъ.

Когда съ одного края раны на другой проводится съ помощью иглы нить и завязывается, то на все время, пока она остается на мѣстѣ, мы получаемъ занятый этою ниткою ходъ, ведущій съ поверхности кожи въ глубину раны. Начало и конецъ этого хода (мѣста вкола и выкола иглы) въ большей или меньшей степени зіяютъ и поддерживаютъ такимъ образомъ упо-

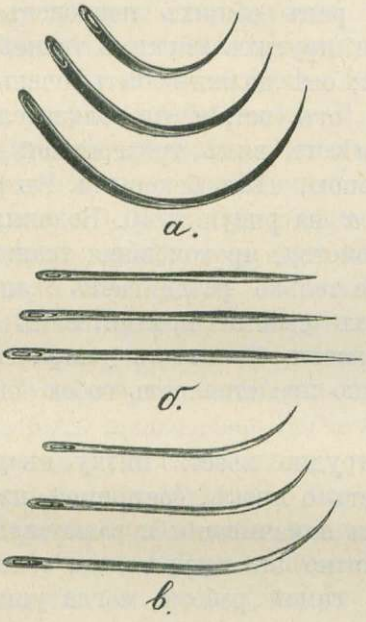

Рис. 39.

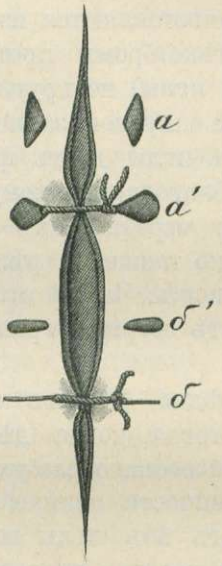

Рис. 40.

мянутый ходъ открытымъ. Зіянію отверстій содѣйствуетъ и то обстоятельство, что хирургическая игла, проходя черезъ ткани, оставляетъ ранку, имѣющую, какъ уже сказано, треугольную форму. Эта треугольная ранка оказывается еще болѣе открытой, когда затягиваютъ проходящую черезъ нее нитку (рис. 40 *а'*). Чтобы дать возможность вполнѣ разобщить внѣшній воздухъ съ глубокими частями раны, т. е. уничтожить зіяніе краевъ ранки отъ укола иглою, *Hagedorn* предложилъ иглы, которыя имѣютъ въ разрѣзѣ видъ четыреугольника съ очень короткими переднею и заднею стороною и сравнительно длинными боковыми. Къ концу иглы ея передняя и задняя грани становятся все острѣе,

выпуклая сторона ея у острія срѣзана нѣсколько вкось (рис. 41). Проходя черезъ края раны, *Hagedorn*'овская игла оставляетъ продолговатое отверстіе, длинная ось котораго перпендикулярна къ ходу раны (рис. 40 *б'*). Когда проведенная нитка будетъ стянута, это отверстіе совсѣмъ закроется, превратившись въ линейную щель (рис. 40 *б*), и такимъ образомъ внѣшній воздухъ окончательно разобщится отъ глубокихъ отдѣловъ раны. *Hagedorn*'овскія иглы не нашли себѣ большого распространенія, и это понятно. Дѣло въ томъ, что каналъ, въ которомъ лежитъ нить шва, можетъ служить не только путемъ, идущимъ съ поверхности кожи въ глубину раны, но и обратно—изъ глубины раны къ поверхности кожи. Первое несомнѣнно нежелательно, но бороться противъ этого слѣдуетъ не герметизмомъ раны, а главнымъ образомъ правильною повязкою, которою мы можемъ не только закрыть зіяющее отверстіе, но даже дать то или иное направленіе току имѣющихся въ ранѣ жидкостей. Что касается до выхода отдѣляемаго изъ раны на поверхность кожи, въ повязку, то противъ этого нельзя ничего имѣть. Если существуетъ жидкое отдѣляемое, то лучше имѣть лишній каналъ для его выхода,—какъ бы дренажъ; это предохранитъ отъ скопленія отдѣляемаго въ глубинѣ раны, отъ пропитыванія имъ нитки и т. д. Иглы *Hagedorn*'а могли бы быть полезны въ тѣхъ случаяхъ, если бы мы проводили шовъ черезъ полость съ зараженнымъ содержимымъ, если бы мы, напр., сшивали пораненную кишку, прокалывая ея стѣнки черезъ всю толщу; въ такомъ случаѣ, конечно, вредныя жидкости, проходя по ниткѣ изъ глубины кнаружи, заражали бы ткани кишечной стѣнки и брюшины; но такихъ сквозныхъ швовъ обыкновенно не накладываютъ. Такимъ образомъ, показанія къ употребленію иглы *Hagedorn*'а, требующей особаго иглодержателя и вообще осложняющей нашъ арсеналъ,—чрезвычайно ограничены.

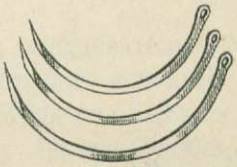

Рис. 41.

Наконецъ, иногда употребляютъ иглы круглыя въ разрѣзѣ, т. е. обыкновенныя швейныя иглы—острыя или затупленныя, прямыя или изогнутыя въ формѣ хирургическихъ. Такія иглы полезны тогда, когда во избѣжаніе кроветеченія желательно, чтобы игла, проходя, лишь раздвигала ткани, не разрѣзая ихъ своими краями; напр., при зашиваніи столь богатыхъ сосудами органовъ, какъ печень, селезенка и т. п.

Во время шитья иглу можно держать просто руками; но, не говоря уже о томъ, что для этого нужна особая привычка, руки

слишкомъ, такъ сказать, громоздки для столь небольшого инструмента, какъ игла, и слишкомъ закрываютъ поле операціи; поэтому гораздо удобнѣе брать иглы съ помощью такъ называемыхъ *иглодержателей*. Большинство иглодержателей представляютъ собою щипцы съ короткими захватывающими вѣтвями; въ сущности какъ иглодержателемъ можно пользоваться обыкновеннымъ кровеостанавливающимъ пинцетомъ. Я употребляю, какъ наиболѣе простой по своему устройству, иглодержатель *Langenbeck*'а (рис. 42), представляющій изъ себя щипцы, захватывающія вѣтви

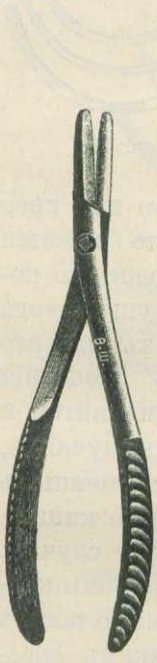

Рис. 42.

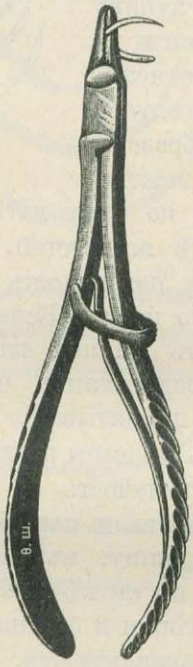

Рис. 43.

Рис. 44.

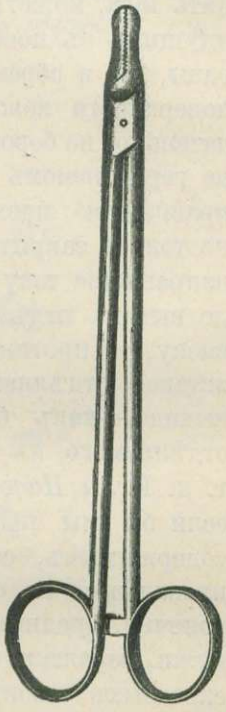

Рис. 45.

которыхъ на внутренней своей поверхности покрыты пластинками изъ болѣе мягкаго металла—свинца. Въ другихъ иглодержателяхъ устроены приспособленія для того, чтобы вѣтви раздвигались сами собою, или чтобы, наоборотъ, онѣ оставались закрытыми, или вмѣстѣ для того и другого. Такіе инструменты хотя и представляютъ нѣкоторыя удобства, но зато они сложнѣе, чаще портятся и труднѣе обеззараживаются. Одинъ изъ нихъ (*Reiner*'овскій), сравнительно болѣе распространенный среди русскихъ хирурговъ, изображенъ на рисункѣ 43. Для наложенія поверхностныхъ швовъ удобенъ маленькій иглодержатель *Galezow-*

ski'го (рис. 44). Когда приходится накладывать швы въ глубинѣ (во влагалищѣ, прямой кишкѣ), то надо брать иглодержатель съ длинными вѣтвями, напримѣръ иглодержатель *Hegar*'а (рис. 45). Всѣ перечисленные иглодержатели назначены для обыкновенныхъ хирургическихъ иголъ; для захватыванія же иголъ *Hagedorn*'а существуютъ особые иглодержатели. Обращеніе съ ними легко понять, взявъ въ руки самый инструментъ. Мы не будемъ приводить изображеній *Hagedorn*'овскихъ иглодержателей, равно какъ и другихъ, предложенныхъ въ очень большомъ числѣ въ разное время.

Чтобы уменьшить количество инструментовъ и, слѣдовательно, упростить операцію, предложены такія иглы, которыя совмѣщаютъ въ себѣ какъ иглу, такъ и иглодержатель. Иглы эти имѣютъ ушко не на противоположномъ острію концѣ, а у самаго острія, потому что онѣ не продергиваются насквозь черезъ рану. Проводятъ ихъ или вмѣстѣ съ ниткою и, когда кончикъ появится на противоположной вколу поверхности, выдергиваютъ нитку и вынимаютъ иглу, или, наоборотъ, вводятъ иглу безъ нитки, и когда



Рис. 46.

покажется ея ушко, вставляютъ нитку, которую и проводятъ обратнымъ выведеніемъ иглы. Чтобы облегчить введеніе нитокъ въ ушко, въ нѣкоторыхъ иглахъ дѣлаютъ послѣднее раздвигающимся. Такова, напримѣръ, игла *Reverdin*'а; ее проводятъ съ открытымъ въ видѣ щели ушкомъ, какъ изображено на рисункѣ 46; когда же въ эту щель вложатъ нитку, что не представляетъ никакой трудности, то, сдвигая впередъ пуговку, находящуюся на рукояткѣ иглы, превращаютъ ушко въ отверстіе. Еще проще по своему устройству игла *Moioj* (рис. 47). Понятно, что ни одна изъ только что упомянутыхъ иглъ не можетъ удовлетворять всѣмъ разнообразнымъ условіямъ, при которыхъ приходится работать; поэтому надо или дѣлать цѣлые наборы, соединяющіе въ себѣ нѣсколько иголокъ, различныхъ по величинѣ и по кривизнѣ, или устраивать приспособленія, позволяющія перемѣнять иглы на одной и той же рукояткѣ, т. е. устраивать опять нѣчто вродѣ иглы и иглодержателя. Изъ наборовъ иглъ заслуживаетъ вниманія наборъ, состоящій изъ четырехъ иголокъ *Doyen*'а (рис. 48), представляющихъ собою лишь небольшое измѣненіе *Emmet*'овской иглы

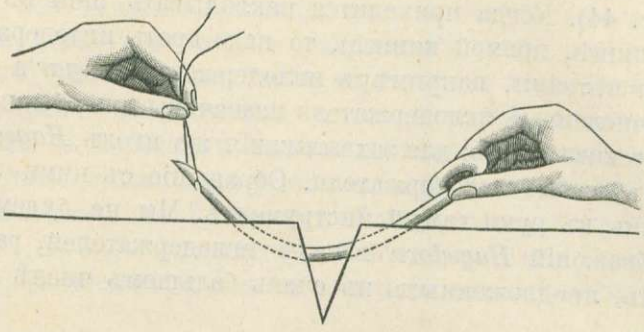

Рис. 47.

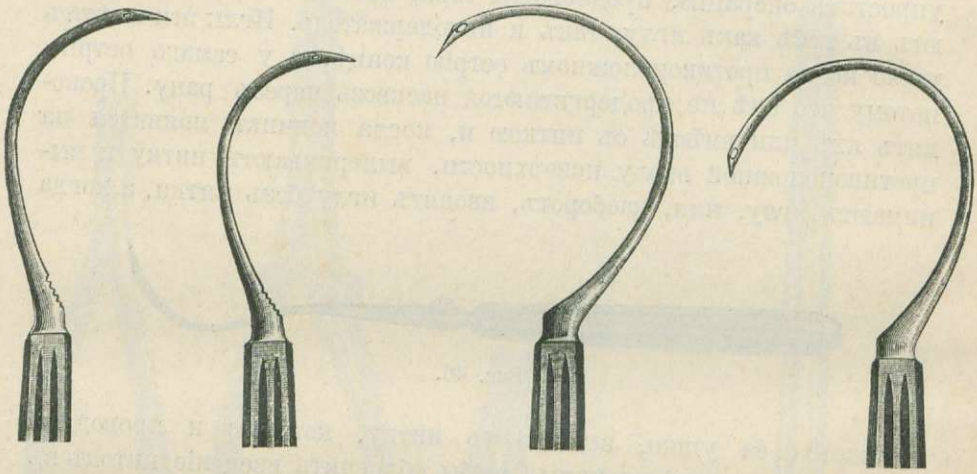

Рис. 48.

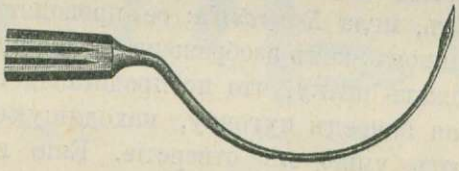

Рис. 49.

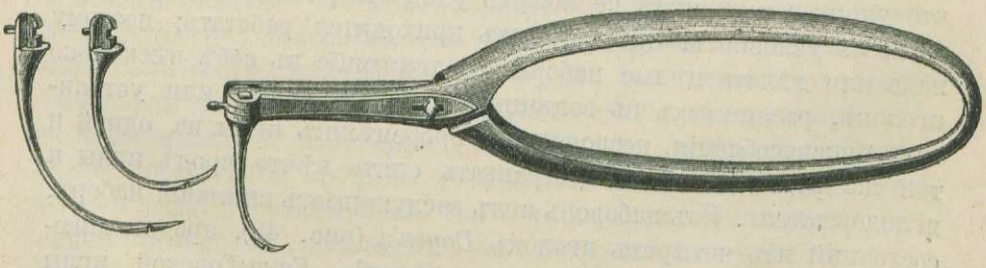

Рис. 50.

(рис. 49). Изъ иглъ, мѣняющихся на одной и той же рукояткѣ, употребительна *Reverdin*'овская игла, имѣющая приспособленіе также для замыканія и размыканія ушка, но, къ сожалѣнію, слишкомъ сложная (рис. 50).

Кромѣ иглъ и иглодержателей для наложенія хирургическихъ швовъ надо имѣть обыкновенные зубчатые *пинцеты*.

Технику наложенія швовъ я начну описывать съ поверхностныхъ швовъ, накладываемыхъ на общіе покровы, и приведу здѣсь не всѣ, а лишь наиболѣе распространенные способы этой операціи. Послѣ того, какъ хирургъ убѣдится, что данная рана находится въ томъ состояніи, при которомъ возможно и желательно ее зашить, онъ захватываетъ зубчатымъ пинцетомъ одинъ изъ краевъ раны недалеко отъ угла и, нѣсколько натянувъ этотъ край, прокалываетъ его иглой, захваченной иглодержателемъ. Проколъ долженъ быть сдѣланъ въ разстояніи 0,5 — 2,0 сантиметровъ отъ края раны,—тѣмъ дальше, чѣмъ плотнѣе и малоподвижнѣе зашиваемыя ткани и чѣмъ дальше отстоитъ одинъ стежокъ отъ другого. Когда игла прошла сквозь всю толщу общихъ покрововъ, захватываютъ пинцетомъ противоположный край раны, строго на симметричномъ мѣстѣ, и прокалываютъ ткани тою же иглою также и здѣсь, конечно въ обратномъ направленіи, т.-е. изъ глубины къ поверхности кожи. Нитку перерѣзаютъ такимъ образомъ, чтобы съ обѣихъ сторонъ раны остались концы, достаточно длинные (сантиметровъ 10—15) для того, чтобы ихъ было удобно завязать, и завязываютъ двойнымъ узломъ. Лишь въ рѣдкихъ случаяхъ первый изъ этихъ узловъ приходится дѣлать хирургическій, а именно—тогда, когда края раны обнаруживаютъ сильную наклонность къ расхожденію и растягиваютъ первый узелъ, прежде чѣмъ будетъ наложенъ второй. Но мы уже говорили, что такое положеніе дѣлъ возможно лишь какъ исключеніе; обыкновенно же края зашиваемой раны должны сходиться совсѣмъ легко. По завязываніи узла и обрѣзываніи концовъ, накладываютъ описаннымъ образомъ въ небольшомъ разстояніи отъ перваго второй шовъ, затѣмъ третій и такъ далѣе, пока будетъ зашита вся рана. При легко сближающихся краяхъ раны можно не натягивать ихъ пинцетомъ и проводить иглу не отдѣльно черезъ каждый край, а сразу черезъ оба, придерживая ихъ лѣвой рукой. Такой пріемъ ускоряетъ наложеніе шва, но затрудняетъ тщательное прилаживаніе другъ къ другу поверхностей разрѣза, и потому лучше не прибѣгать къ нему—по крайней мѣрѣ тамъ, гдѣ эта тщательность особенно нужна, напр., при пластическихъ операціяхъ.

Какъ близко одинъ къ другому должны быть наложены швы? Чѣмъ рѣже, тѣмъ лучше, ибо швы всегда представляютъ собою посторонняго раздражителя раны, всегда вносятъ нѣкоторый рискъ въ смыслѣ инфекціи, всегда оставляютъ послѣ себя болѣе или менѣе замѣтные слѣды. Если мы имѣемъ рану хотя бы и длинную, но безъ всякой наклонности къ расхожденію краевъ, то можно ограничиться всего двумя—тремя швами, задача которыхъ будетъ не сближать края раны, а лишь предупреждать возможность ихъ смѣщенія подъ вліяніемъ тренія повязки, движеній больного и т. п. Чѣмъ сильнѣе наклонность раны къ зіянію, тѣмъ чаще должны быть наложены швы. Иногда приходится довести разстояніе между двумя сосѣдними швами даже до 0,75 сантиметра. Въ такомъ случаѣ швы должны удерживать края раны и распредѣлять между собою силу влеченія. Разъ мы нашли необходимымъ стягивать края раны, то выгодно распредѣлить потребную для этого стягиванія силу на возможно большее число точекъ приложенія; тогда сила, дѣйствующая на каждую изъ этихъ точекъ, будетъ меньше, и, слѣдовательно, уменьшится возможность и степень механическаго поврежденія тканевыхъ элементовъ, находящихся въ этой точкѣ.

Что касается силы, съ которою надо затягивать швы, то слѣдуетъ поставить себѣ за правило стягивать какъ можно слабѣе. Надо стараться, чтобы на краяхъ раны, около нитей шва, не появлялось поблѣднѣнія тканей, которое указываетъ на сжатіе сосудовъ, весьма при данныхъ обстоятельствахъ нежелательное. Лучше не совсѣмъ сближать края раны, оставить между ними на всемъ протяженіи или по мѣстамъ щели, чѣмъ во что-бы то ни стало свести края до соприкосновенія. Въ первомъ случаѣ эти щели будутъ какъ бы естественнымъ дренажемъ, во второмъ слишкомъ стянутыя ткани омертвѣютъ, „швы прорѣжутся“, какъ обыкновенно выражаются въ такихъ случаяхъ, края раны разойдутся, заживленіе замедлится, и получится безобразный рубецъ. Не слѣдуетъ туго затягивать швовъ также и тогда, если швъ наложенъ въ области кроветочащаго сосуда и имѣетъ, между прочимъ, цѣлью остановить кровотеченіе изъ этого сосуда; и при этомъ тугое затягиваніе можетъ повести ко всѣмъ присущимъ ему вреднымъ послѣдствіямъ; а между тѣмъ для остановки кровотеченія изъ мелкаго сосудца совершенно достаточно привести просвѣтъ сосуда въ соприкосновеніе съ противоположною губою раны безъ всякаго при томъ давленія.

При затягиваніи швовъ надо быть внимательнымъ въ томъ отношеніи, чтобы приводить въ соприкосновеніе всю поверхность

разрѣза тканей, т. е. чтобы линіи *аб* и *а'б'* (рис. 51 *А*) вполнѣ соприкасались. Для этого при нормальныхъ условіяхъ нужно точки вколовъ и выколовъ иглы, какъ на поверхности кожи, такъ и на самомъ глубокомъ ея слоѣ, дѣлать на одинаковомъ разстояніи отъ краевъ разрѣза (см. тотъ же рисунокъ), не дѣлать вколовъ слишкомъ далеко отъ края раны и не стягивать слишкомъ сильно швовъ. При несоблюденіи этихъ условій мы можемъ не замѣтить, что сшитые края соприкасаются другъ съ другомъ не поверхностями разрѣзовъ, а поверхностями, покрытыми эпидермисомъ (рис. 51 *Б*). Понятно, что въ такомъ случаѣ сращенія получиться не можетъ, и по сниманіи швовъ рана разойдется. Но иногда края раны имѣютъ наклонность вворачиваться внутрь или, наоборотъ, выворачиваться наружу. Такой наклонности шовъ долженъ противодѣйствовать. При стремленіи краевъ заворачиваться внутрь надо иглу, вколотую на извѣстномъ разстояніи отъ края раны, дальше въ глубину вести, все болѣе удаляясь отъ плоскости разрѣза (рис. 51 *В*). При затягиваніи проведенной такимъ образомъ нитки будутъ прежде и сильнѣе стягиваться глубже лежащія части разрѣза, и въ общемъ рана будетъ, такъ сказать, выворачиваться. Какъ разъ наоборотъ надо вести нитку, если края раны имѣютъ наклонность вывернуться, и мы, слѣдовательно, должны нѣсколько ввернуть ихъ внутрь (рис. 51 *Г*).

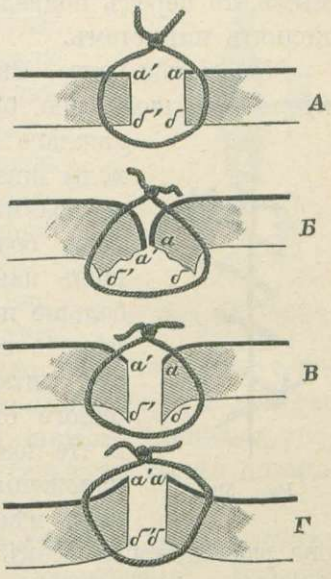

Рис. 51.

При зашиваніи ранъ глубокихъ съ сильною наклонностью къ расхожденію краевъ, предпочитаютъ сперва провести сравнительно далеко отстоящіе другъ отъ друга нѣсколько глубокихъ швовъ, уколы которыхъ отстоятъ на довольно большомъ разстояніи отъ краевъ разрѣза, а между ними нѣсколько болѣе поверхностныхъ и близкихъ къ разрѣзу швовъ. Первые будутъ какъ бы предохранительными для вторыхъ, защищая ткани въ области этихъ послѣднихъ отъ слишкомъ сильнаго натяженія.

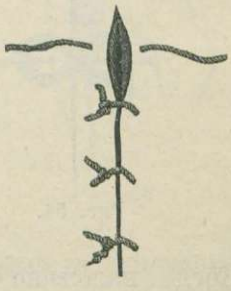
Рис. 52.

Описанный шовъ, состоящій изъ отдѣльныхъ стежковъ, носитъ названіе *узловатаго шва* (рис. 52). Для сниманія его каждый

стежокъ перерѣзается ножницами, одна вѣтвь которыхъ подводится подъ лежащую на поверхности кожи петлю. Затѣмъ пинцетомъ захватывается узелокъ, и вся нить вытаскивается. Если петля слишкомъ плотно прилежитъ къ кожѣ или приклеилась отдѣляемымъ, то передъ подведеніемъ подъ нее ножницъ ее можно приподнять пинцетомъ.

Не менѣе часто, чѣмъ узловатый, накладывается т. наз. *непрерывный шовъ* (рис. 53). При немъ нитка не отрѣзывается для каждаго стежка, вслѣдствіе чего получается, что ходы шва въ глубинѣ раны перпендикулярны къ ея краямъ, а на поверхности пересѣкаются съ ними подъ большимъ или меньшимъ угломъ. Такой шовъ накладывается гораздо скорѣе, но требуетъ больше искусства, чтобы получить повсюду равномѣрное соприкосновеніе краевъ раны. Невыгодою его считаютъ то обстоятельство, что по перерѣзкѣ одного стежка нарушается прочность всего шва, и что поэтому нельзя на второй—третій день послѣ наложенія шва открыть рану въ какомъ-нибудь одномъ мѣстѣ, не рискуя въ то же время тѣмъ, что она разойдется на всемъ своемъ протяженіи. Такое опасеніе имѣло бы основаніе только въ томъ случаѣ, если бы края раны были слишкомъ сильно стянуты швомъ, что само по себѣ противорѣчитъ правиламъ хирургіи. Если же такого натяженія нѣтъ, то черезъ 24—48 часовъ мы свободно можемъ не только пересѣчь нѣсколько ходовъ непрерывнаго шва, но даже и вовсе удалить ихъ, причемъ края раны останутся по прежнему въ соприкосновеніи.

Рис. 53.

Изъ другихъ, рѣже употребляемыхъ видовъ шва упомянемъ: 1) *обвивной шовъ* (рис. 54). Для наложенія его сближаютъ края раны большимъ и указательнымъ пальцами лѣвой руки и прокалываютъ ихъ булавкою. Выступающіе концы булавки обвиваютъ нѣсколькими 8-образными ходами нитки и такимъ образомъ стягиваютъ рану. Когда наложено необходимое число такихъ швовъ, то острые концы булавокъ откусываютъ ножницами. Сниманіе обвивного шва состоитъ въ томъ, что захватываютъ кровеостанавливающимъ пинцетомъ каждую булавку за головку и вытаскиваютъ ихъ. Нитка отпадаетъ сама собой.

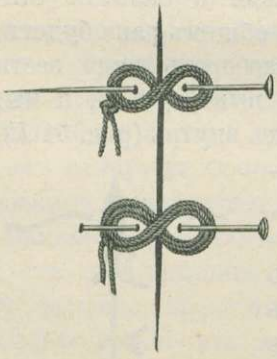

Рис. 54.

2) *Швы съ валиками* (рис. 55). Берутъ нитку длиною сантиметровъ 30. На срединѣ ея привязываютъ небольшой (сантиметра въ 1,5—2,0) кусочекъ дренажной трубки или сдѣланный изъ марли валикъ. Оба конца нитки вводятъ въ иглу, проводятъ черезъ тотъ и другой края раны и, когда края эти будутъ стянуты, раздвигаютъ концы нитки и ввязываютъ между ними другой такой же валикъ или кусокъ дренажа. Для сниманія шва приподнимаютъ пинцетомъ одинъ изъ валиковъ, перерѣзаютъ нитку и, схватывая за валикъ, находящійся на противоположномъ краю раны, выдергиваютъ шовъ.

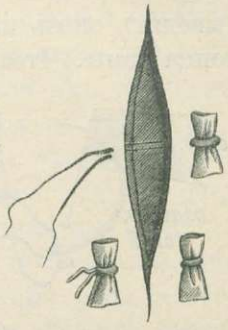

Рис. 55.

Швы обвивной и съ валиками примѣняются тогда, когда необходимо сильно стянуть края раны, слѣдовательно, — очень рѣдко. Они во всѣхъ отношеніяхъ сложнѣе узловыхъ и непрерывныхъ швовъ и сильнѣе сдавливаютъ ткани. Сравнительно чаще швы съ валиками употребляются, какъ основные, а между ними кладутся болѣе поверхностные узловые швы.

3) *Петлистые швы* (рис. 56). Для наложенія ихъ удобнѣе брать иглы съ рукоятками (напримѣръ, *Doyen*'овскія). Вколовъ такую иглу сквозь оба края раны, вводятъ въ ушко нитку и, выводя иглу обратно, проводятъ эту нитку насквозь. Затѣмъ рядомъ съ первымъ вколомъ, на небольшомъ отъ него разстояніи, вкалываютъ иглу вновь, вводятъ въ ея ушко другой конецъ той же нитки и, вытащивъ его черезъ мѣсто второго вкола иглы, завязываютъ въ узелъ.

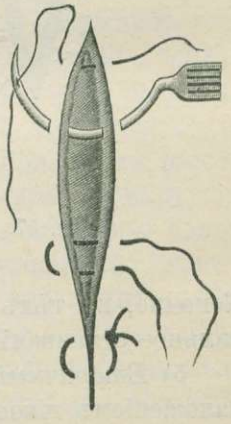

Рис. 56.

4) *Подкожный шовъ* предложенъ въ 1890 *Kendal Franks*'омъ. Онъ представляетъ собою, собственно, непрерывный шовъ, но накладываемый такимъ образомъ, что онъ не проходитъ черезъ кожу наружу, а остается весь цѣликомъ въ толщѣ послѣдней. Способъ наложенія его виденъ изъ рисунка 57, взятаго изъ статьи проф. *А. Г. Подреза*. Кромѣ проф. *А. Г. Подреза*, за подкожный шовъ изъ русскихъ хирурговъ очень стоитъ проф. *М. С. Субботинъ*. Какъ матеріалъ для подкожнаго шва предлагаютъ струнныя нити, которыя представляютъ ту выгоду, что ихъ не нужно впослѣдствіи вынимать,—или шелкъ. Въ послѣднемъ случаѣ начинаютъ шовъ

проколомъ кожи нѣсколько выше угла раны, выходящимъ въ край раны; на концѣ нитки дѣлаютъ узелъ, чтобы она не выскочила вся; потомъ накладываютъ непрерывный шовъ по всей ранѣ, какъ изображено на рисункѣ 57, и послѣднимъ уколомъ нитку выводятъ опять наружу въ небольшомъ разстояніи отъ другого конца раны. Чтобы и здѣсь укрѣпить конецъ нитки, примѣняютъ различныя приспособленія: стянувъ шовъ, кладутъ у мѣста выхода нитки свинцовую пластинку и прищемляютъ ее къ ниткѣ съ помощью пинцета; или привязываютъ къ выведенной нити шва, у самаго ея выхода на поверхность кожи, другую нитку. Получившійся узелъ будетъ мѣшать ниткѣ ускользнуть обратно. Для сниманія шва достаточно, приподнявъ одинъ изъ лежащихъ на кожѣ у краевъ раны узловъ, отрѣзать его и вынуть нитку, потянувъ за другой, оставшійся узелъ. При употребленіи струнной нити нѣтъ нужды выводить концы ея наружу, и шовъ получается подкожнымъ въ буквальномъ смыслѣ этого слова. Выгоды описаннаго шва заключаются въ томъ, что при немъ нѣтъ сообщенія между поверхностью кожи и глубокими отдѣлами раны, и, слѣдовательно, исключается возможность зараженія по каналу шва. Второе достоинство подкожнаго шва состоитъ въ томъ, что послѣ него остаются едва замѣтные рубцы. Конечно, въ тѣхъ случаяхъ, въ которыхъ нужно болѣе или менѣе сильное стягиваніе краевъ раны, такой шовъ не примѣнимъ.

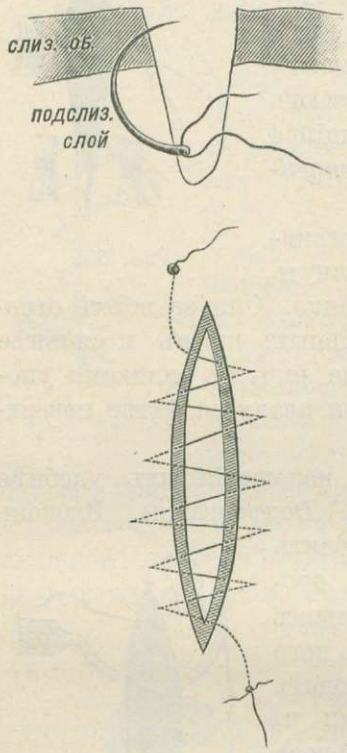

Рис. 57.

5) *Вторичный или послѣдовательный шовъ.* Иногда передъ наложеніемъ швовъ не удается вполнѣ остановить кроветеченіе, или, тщательно остановленное, оно вновь появляется на второй или третій день послѣ операціи, когда кровеное давленіе, понизившееся во время наркоза и операціи, снова повысится. Далѣе, — часто заранѣе нельзя въ точности опредѣлить количество раневого отдѣляемаго, а еще менѣе—какъ велика способность раневой поверхности къ всасыванію этого отдѣляемаго. Наконецъ, не всегда можно съ опредѣленностью судить о степени зараженія раны и

о томъ, способны-ли ткани сами справиться съ остающимися на нихъ инфекціонными веществами. Если мы, при всѣхъ только что перечисленныхъ обстоятельствахъ, сошьемъ края разрѣза общихъ покрововъ, то хотя они и могутъ срастись, но въ глубинѣ раны скопится то или другое отдѣляемое, въ однихъ случаяхъ лишь механически растягивающее рану, въ другихъ (при существованіи въ немъ болѣзнетворныхъ бактерій или ихъ токсиновъ) угрожающее серьезными послѣдствіями не только ранѣ, но и всему организму. Тогда приходится разрывать уже сросшуюся рану и вести открытое леченіе, часто затягивающееся на очень долгій срокъ. Во избѣжаніе всѣхъ этихъ непріятныхъ случайностей предлагаютъ, т. наз., *вторичный* или *послѣдовательный шовъ*, который состоитъ въ томъ, что послѣ операціи рана остается незашитой и выполняется марлей; лишь черезъ 24 — 48 часовъ, а иногда даже нѣсколько болѣе, вообще когда хирургъ убѣдится, что отдѣляемаго нѣтъ, и рана не заражена,—накладываются швы. При этомъ одни накладываютъ на рану по истеченіи вышеуказаннаго срока узловой и непрерывный шовъ, другіе проводятъ отдѣльныя нити узлового шва сейчасъ же по окончаніи операціи, а черезъ 24 — 48 часовъ лишь стягиваютъ или завязываютъ ихъ. При послѣднемъ способѣ больной избавляется отъ лишнихъ страданій.

Когда говорятъ *о сшиваніи мягкихъ тканей, расположенныхъ глубже* общихъ покрововъ, то при этомъ разумѣютъ одно изъ двухъ: или мы имѣемъ вообще глубокую рану, полученную по несчастной случайности или нанесенную хирургомъ съ цѣлью проложить себѣ путь къ далекимъ органамъ, и требуется соединить швомъ вообще „мягкія ткани“, которыя при этомъ разсматриваются болѣе или менѣе, какъ одно цѣлое,—или же нарушена и должна быть возстановлена цѣлость именно какого-либо одного глубоко лежащаго органа (сосуда, мышцы, сухожилія), раненіе же общихъ покрововъ наносится только какъ начальный пріемъ операціи—сшиванія даннаго органа. Я разсмотрю сначала первый случай, а потомъ скажу въ отдѣльности о сшиваніи соединительныхъ листковъ, мышцъ, сухожилій, нервовъ, сосудовъ, органовъ, покрытыхъ серознымъ листкомъ, и костей.

Раны, проходящія глубоко черезъ мягкія ткани, могутъ быть соединены однимъ изъ вышеописанныхъ швовъ, напримѣръ, узловымъ: только стежки шва должны проходить глубоко, до самаго дна раны, а вколы и выколы иглы—отстоять сравнительно далеко отъ краевъ раны. Однако, такимъ способомъ далеко не всегда удается хорошо сблизить плоскости разрѣза по всему ихъ

протяженію. Раны, о которыхъ идетъ рѣчь, имѣютъ, кромѣ своей глубины, еще и то неблагопріятное для сшиванія свойство, что ихъ поверхности неоднородны, и всѣ точки поверхностей разрѣзовъ часто не лежатъ на одной плоскости. Дѣло въ томъ, что при глубокихъ ранахъ разрѣзъ проходитъ черезъ ткани различнаго строенія (кожу, апоневрозы, мышцы и т. д.) и въ различной мѣрѣ зіяющія послѣ разсѣченія. Края отдѣльныхъ перерѣзанныхъ тканей расходятся не въ одинаковой степени еще и потому, что направленіе разрѣза обыкновенно не совпадаетъ съ ходомъ волоконъ каждой разсѣкаемой ткани: одни изъ попадающихся волоконъ рѣжутся перпендикулярно къ ихъ ходу, другія—подъ тѣмъ или другимъ угломъ. Въ концѣ концовъ получается, что каждая раневая поверхность представляется не плоскою, а имѣетъ самыя неправильныя очертанія. Понятно, что при сближеніи такихъ поверхностей соприкосновеніе между ними получается лишь въ отдѣльныхъ мѣстахъ; между этими мѣстами образуются различные по величинѣ и очертаніямъ промежутки, о неблагопріятномъ значеніи которыхъ для заживленія раны нѣтъ нужды распространяться. Всѣ эти обстоятельства и вызвали къ жизни цѣлый длинный рядъ способовъ накладыванія швовъ при глубокихъ ранахъ.

Способы эти, имѣющіе цѣлью вплотную сблизить раневыя поверхности, говоря вообще, достигаютъ этого такимъ образомъ, что рана стягивается не сразу по всему своему протяженію, а отдѣльно каждый слой тканей, причемъ слои могутъ пониматься въ анатомическомъ смыслѣ, т.-е. разрѣзанныя мышцы сшиваются съ мышцами, апоневрозы съ апоневрозами и т. д., или же захватываютъ вообще ткани, разрѣзы которыхъ лежатъ напротивъ другъ друга, не особенно сообразуясь съ ихъ анатомическимъ строеніемъ.

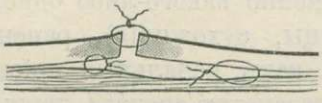

Рис. 58.

Швы оказываются наложенными одинъ надъ другимъ, такъ сказать, этажами, откуда и названіе — *этажные швы*. Одинъ изъ простыхъ способовъ наложенія такихъ швовъ изображенъ на рисункѣ 58. Мы видимъ тамъ, что разсѣченные общіе покровы не прилегаютъ къ поверхности глубже лежащихъ тканей, и для того, чтобы сблизить тѣ и другіе, наложены 2 шва, соединяющіе глубокій слой общихъ покрововъ съ нижележащими тканями, а разрѣзъ общихъ покрововъ зашитъ отдѣльно. На рисункѣ 59 схематически изображено накладываніе болѣе сложнаго этажнаго шва. Мы видимъ тамъ, что ткани сшиты въ 3 яруса, одинъ надъ другимъ. Такой шовъ примѣняется,

напр., для зашиванія ранъ послѣ ампутацій (*Neuber*, *Лѣневичъ*), послѣ разсѣченія заднепроходныхъ свищей (*Рындовскій*) и т. п. Каждый изъ этажей шва можно накладывать однимъ и тѣмъ же способомъ, а можно дѣлать различныя сочетанія; напр., одинъ слой тканей зашить узловымъ швомъ, другой непрерывнымъ, для одного взять проволоку, для другого шелкъ и т. п. Понятно, что по заживленіи раны удалять глубокіе швы чрезвычайно затруднительно, и потому ихъ оставляютъ навсегда въ глубинѣ тканей и называютъ *погружными*, потерянными и т. п. швами.

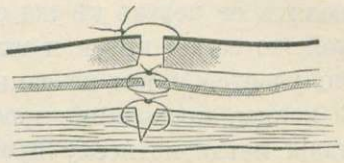

Рис. 59.

Выше я уже упоминалъ, что оставленные такимъ образомъ швы далеко не всегда хорошо переносятся тканями и въ нѣкоторыхъ случаяхъ даютъ поводъ къ образованію гнойниковъ и свищей. Желаніе воспользоваться выгодами погружныхъ швовъ и въ то же время не подвергать больного непріятностямъ названныхъ осложненій, заставило хирурговъ употреблять для такихъ швовъ нити изъ разсасывающагося матеріала, а [въ виду недостатковъ, свойственныхъ такимъ нитямъ, пришлось направить изобрѣтательность въ другую сторону и обдумывать способы такого наложенія этажныхъ швовъ, при которомъ послѣдніе можно было бы не оставлять потерянными, а вынимать по общимъ правиламъ. *Съемныхъ этажныхъ швовъ* предложено очень много. Для примѣра опишу здѣсь шовъ, давно уже примѣняемый мною для зашиваніи брюшной стѣнки послѣ чревосѣченія (рис. 60). *Doyen*'овскою иглою прокалываютъ всю толщу одного края раны снаружи внутрь и затѣмъ другой край раны изнутри кнаружи—только черезъ брюшину и внутрибрюшную фасцію или также и черезъ всю заднюю стѣнку влагалища прямой брюшной мышцы, если разрѣзъ былъ въ ея области; въ ушко вдѣваютъ конецъ

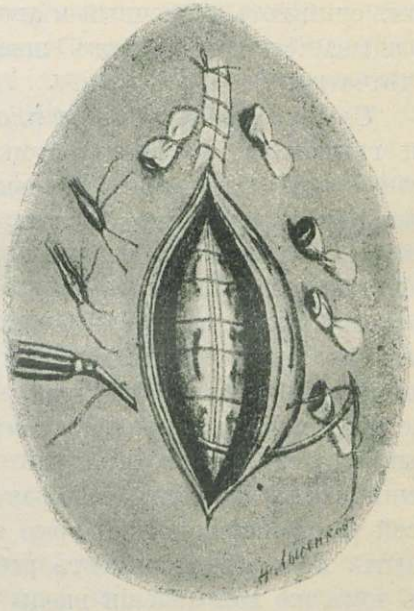

Рис. 60.

нитки (я обыкновенно употребляю при этомъ бронзоаллюминіевую проволоку) и выводятъ иглу вмѣстѣ съ ниткой обратно. Отступя отъ перваго вкола сант. на 1,5, снова вкалываютъ иглу, проводятъ ее черезъ тѣ же слои, вдѣваютъ въ ушко другой конецъ той же самой нитки и выводятъ иглу обратно. Такимъ образомъ получается петля на самыхъ глубокихъ слояхъ одного края раны и концы, проходящіе черезъ всѣ толщу другого края. Наложивши такія петли по всему протяженію раны, свободные концы каждой изъ нихъ затягиваютъ и завязываютъ надъ валикомъ. Соединивъ этимъ первымъ этажемъ шва самыя глубокія ткани раны, накладываютъ второй этажъ, состоящій также изъ петлеобразныхъ швовъ. Вкалываютъ иглу снаружи внутрь, теперь уже черезъ другой край раны, проводятъ ее только до слоевъ, стянутыхъ первымъ этажемъ шва, и на другомъ краѣ раны прокалываютъ изнутри кнаружи только мышцу и апоневрозъ (или также и переднюю стѣнку влагалища прямой мышцы живота). Такимъ образомъ сшиваютъ мышечный и апоневротическій слои. Наконецъ, накладывается третій этажъ шва — непрерывный шовъ на кожу и клѣтчатку.

Соединительнотканныя пластинки (фасціи, апоневрозы, культи грыжевыхъ мѣшковъ, сумки по удаленіи опухолей и т. п.) *сшиваются* обыкновенно узловыми или непрерывными швами. Въ нѣкоторыхъ случаяхъ бываетъ выгодно наложить т. наз. *кисетный шовъ*: онъ накладывается скорѣе, и послѣ него остается точечный рубецъ и всего только одна нитка шва. Кисетный шовъ можетъ быть выполненъ съ помощью обыкновенной хирургической иглы, которую вкалываютъ сквозь зашиваемую пластинку на нѣкоторомъ разстояніи отъ края раны и вновь выкалываютъ на томъ же разстояніи отъ края, затѣмъ опять повторно вкалываютъ и выкалываютъ, пока обойдутъ вокругъ всей раны. Тогда иглу вынимаютъ, а нитку, которая, слѣдовательно, лежитъ вокругъ всей раны, параллельно краю послѣдней, стягиваютъ и завязываютъ. Если предпочитаютъ работать иглою съ ручкой, то дѣлаютъ въ томъ же направленіи вколы и выколы иглою на такомъ протяженіи, на какомъ позволяетъ ея длина. Затѣмъ вводятъ въ ушко нитку и, извлекая иглу обратно, проводятъ эту нитку вокругъ нѣкоторой части раны. Послѣ этого также вкалываютъ и выкалываютъ иглу вдоль остального протяженія раны, вводятъ въ нее одинъ изъ концовъ проведенной нити, вытаскиваютъ иглу и вмѣстѣ съ нею нитку, которую теперь остается только стянуть и завязать.

Операція *сшиванія мышцъ, сухожилій и нервовъ* состоитъ изъ различныхъ подготовительныхъ пріемовъ и самаго сшиванія Къ подготовительнымъ пріемамъ относится разрѣзъ кожи и другихъ тканей до подлежащаго сшиванію органа, отыскиваніе этого послѣдняго и приведеніе краевъ его разрыва или разрѣза, а также и всей раны вообще, къ условіямъ, благопріятнымъ для срастанія и заживленія. Кожный разрѣзъ производится по общимъ правиламъ. Отыскиваніе разсѣченныхъ мышцъ, сухожилія, нерва сравнительно легко при пораненіяхъ свѣжихъ и очень трудно, иногда даже невозможно, спустя большой срокъ послѣ пораненія Разорванные и разошедшіеся часто далеко другъ отъ друга концы со временемъ сильно измѣняются въ своемъ строеніи и вступаютъ въ разнообразныя сращенія съ окружающими органами. Благодаря этому рѣзко измѣняются анатомическія отношенія всей области операціи. Приведеніе краевъ разрѣза сухожилія или нерва и всей раны въ удобное для правильнаго заживленія состояніе также во многихъ случаяхъ, особенно застарѣлыхъ, въ высокой степени затруднительно. Здѣсь дѣло идетъ объ удаленіи растерзанныхъ и неспособныхъ къ жизни частицъ тканей, объ обеззараживаніи раны, о высвобожденіи подлежащихъ сшиванію сухожилій или нерва изъ сращеній и, наконецъ, объ отсѣченіи отъ нихъ перерожденныхъ и атрофированныхъ концовъ. При этомъ приходится иногда значительно укорачивать отрѣзки и, увеличивая такимъ образомъ еще болѣе разстояніе между ними, весьма затруднять себѣ ихъ сближеніе. Для выполненія всѣхъ этихъ подготовительныхъ операцій нельзя дать какихъ-либо общихъ правилъ. Для того, чтобы преодолѣть затрудненія въ каждомъ отдѣльномъ случаѣ, необходима хорошая анатомическая подготовка, знакомство съ врачебной печатью и собственный опытъ.

По окончаніи шва надо забинтовать конечность въ положеніи согнутомъ такимъ образомъ, чтобы сшитый органъ былъ по возможности менѣе натянутъ.

Что касается самаго *сшиванія мышечныхъ ранъ*, то оно производится по общимъ правиламъ, съ помощью одного изъ вышеописанныхъ швовъ. Надо имѣть въ виду, что послѣ поперечнаго разсѣченія края мышечной раны обнаруживаютъ большую наклонность къ расхожденію, вслѣдствіе чего швы легко могутъ прорѣзаться прежде, чѣмъ рана срастется. Для предупрежденія этого совѣтуютъ провести черезъ всю мышцу на нѣкоторомъ разстояніи отъ краевъ разрѣза поперечныя къ ходу волоконъ нити и потомъ каждый изъ стежковъ узлового шва проводить черезъ эти нити. Можетъ быть такой пріемъ и дастъ шву нѣкоторую

устойчивость, но поперечная нить, во-первыхъ, представляетъ собою лишнее инородное тѣло и, во-вторыхъ, препятствіе для свободнаго обращенія крови въ краяхъ раны. Гораздо цѣлесообразнѣе и въ этомъ случаѣ принимать мѣры къ тому, чтобы швы по возможности не натягивали сшиваемыхъ поверхностей. Къ такимъ мѣрамъ относится, напр., только что упомянутое забинтовываніе послѣ операціи конечности въ согнутомъ положеніи. Если же сближеніе краевъ мышечной раны безъ значительнаго натяженія невозможно, то правильнѣе будетъ примѣнить тѣ или другіе пріемы пластической хирургіи, а иногда и совсѣмъ отказаться отъ наложенія шва.

Техника *сшиванія сухожилій* видна изъ рис. 61 и 62. Большія затрудненія возникаютъ въ случаяхъ застарѣлыхъ поврежденій, когда концы пораненнаго сухожилія въ значительной степени переродились и разошлись на очень большое разстояніе. Въ такихъ случаяхъ достаточное для сшиванія сближеніе краевъ часто бываетъ невозможно, и приходится прибѣгать къ различнымъ пріемамъ пластики, о которыхъ будетъ сказано въ послѣдней главѣ общей оперативной хирургіи.

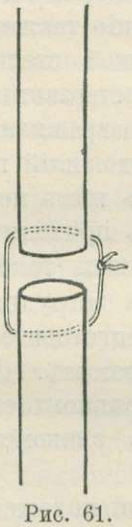

Рис. 61.

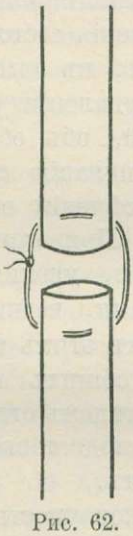

Рис. 62.

О *сшиваніи нервовъ* я скажу здѣсь также лишь примѣнительно къ тому случаю, когда найденные концы разсѣченнаго нерва по оживленіи могутъ быть безъ труда сведены. Для сшиванія нервовъ гораздо предпочтительнѣе круглыя въ разрѣзѣ иглы, потому что обыкновенныя хирургическія своими рѣжущими краями наносятъ больше вреда нервнымъ волокнамъ, цѣлостью которыхъ надо дорожить. Способы оживленія и сшиванія концовъ перерѣзаннаго нерва изображены на рис. 63 и 64. На второмъ изъ этихъ рисунковъ видно, что нить шва можетъ быть проведена: 1) черезъ самое существо нерва (А и А′); такой шовъ носитъ названіе прямого или непосредственнаго; 2) только черезъ оболочку нерва (Б)—непрямой, посредственный, перинервный шовъ и 3) черезъ окружающую нервъ клѣтчатку (не изображено на рисункѣ), даже не затрогивая неврилеммы — паранервный шовъ. Наконецъ, иногда кладутъ такъ называемый смѣшанный шовъ, то есть одинъ—два стежка непосредственнаго шва, которые подкрѣпляютъ нѣсколькими стежками посредственнаго.

Сшиваніе сосудовъ есть одинъ изъ пріемовъ остановки кровотеченій. Преимущества его передъ другими, достигающими той же цѣли, пріемами заключается въ томъ, что послѣ зашиванія самый

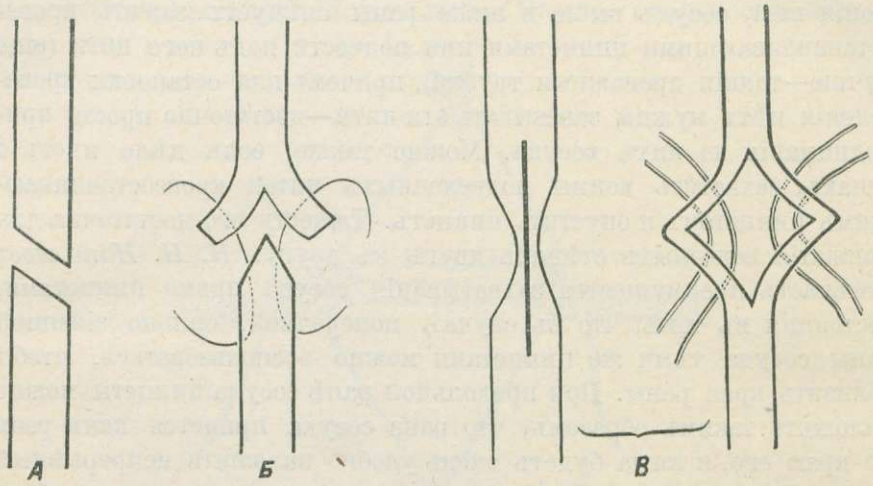

Рис. 63.

сосудъ не погибаетъ, и слѣд. въ кровеобращеніе части тѣла, снабжаемой кровью черезъ данный сосудъ, не вносится существенныхъ разстройствъ. Доказанная въ настоящее время возможность возста-

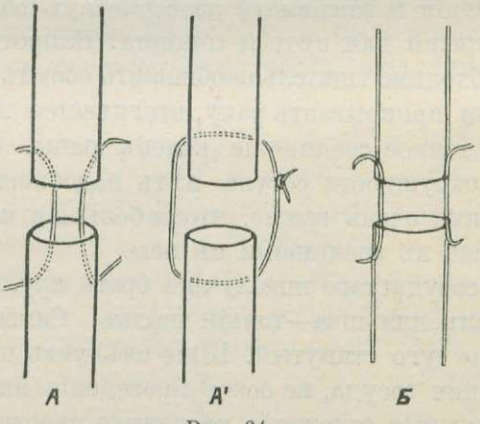

Рис. 64.

новить сшиваніемъ цѣлость поперечно перерѣзаннаго кровеноснаго сосуда дала намъ право изсѣкать цѣлые куски артерій (пораженныхъ аневризмой или какимъ ниб. другимъ новообразованіемъ) и затѣмъ сшивать сближенные отрѣзки сосуда. Если же изсѣченная часть такъ велика, что сблизить отрѣзки не удается, то можно при-

бѣгать къ пересадкѣ кусковъ сосуда. Техника сосудистаго шва при продольныхъ ранахъ сосудовъ и при частичныхъ поперечныхъ нетрудна. Чтобы обезпечить себя отъ кроветеченія во время наложенія шва, сосудъ выше и ниже раны слѣдуетъ зажать кровеостанавливающими пинцетами или подвести подъ него нити (еще лучше—тонкія дренажныя трубки), причемъ для остановки кроветеченія нѣтъ нужды завязывать эти нити—достаточно просто приподниманія на нихъ сосуда. Можно также, если дѣло идетъ о венахъ, захватить концы подведенныхъ нитей кровеоставливающимъ пинцетомъ и опустить пинцетъ. Тяжесть его достаточна для прижатія венозныхъ стѣнокъ другъ къ другу. *Н. И. Напалковъ* отмѣчаетъ преимущества захватыванія сосуда прямо пинцетами, состоящія въ томъ, что въ случаѣ поперечной, сильно зіяющей раны сосуда тѣми же пинцетами можно воспользоваться, чтобы сблизить края раны. При продольной ранѣ сосуда пинцеты можно наложить такимъ образомъ, что рана сосуда придется какъ разъ по краю его, и тогда будетъ очень удобно наложить непрерывный шовъ. Временное сжатіе пинцетомъ переносится сосудомъ безъ вредныхъ послѣдствій, если сила зажатія не особенно велика. Поэтому лучше брать болѣе тонкіе и гибкіе пинцеты. Кромѣ того, обнажать сосудъ отъ его клѣточнаго влагалища въ области наложенія пинцетовъ нужно лишь настолько, чтобы не захватить лежащаго по сосѣдству нерва. Клѣтчатка принимаетъ на себя наибольшую силу давленія и замѣняетъ эластическую обкладку, предложенную нѣкоторыми для вѣтвей пинцета. Напротивъ, въ области самой раны необходимо тщательно обнажить сосудъ отъ клѣтчатки, иначе послѣдняя прикрываетъ рану, втягивается швами и дѣлаетъ невозможнымъ точное соединеніе краевъ раны. Отдѣлить клѣтчатку по всей окружности сосуда нѣтъ надобности; для питанія сосудистой стѣнки очень важно, чтобы бо́льшая часть окружности сосуда оставалась въ соединеніи съ нею.

Иглы для сосудистаго шва лучше брать круглыя въ разрѣзѣ; лучшій матеріалъ для шва—тонкій шелкъ. Самый шовъ лучше непрерывный, не туго стянутый. Швы слѣдуетъ проводить черезъ всю толщу стѣнки сосуда, не боясь проведенія нитей въ просвѣтъ сосуда. Послѣдующее отложеніе кровеныхъ сверткoвъ, какъ показали опыты, бываетъ меньше при швѣ черезъ всю толщу стѣнокъ, ибо при швахъ, проведенныхъ лишь черезъ наружный слой артеріальной стѣнки, на мѣстѣ раны внутренней оболочки получается углубленіе, на днѣ котораго также будутъ лежать нити шва. При зашиваніи сосудистыхъ ранъ нужно какъ можно больше беречь внутреннюю оболочку сосуда: при сближеніи краевъ раны не

захватывать ее въ пинцетъ, не укалывать ее на противоположной пораненію стѣнкѣ сосуда и т. д.

Не такъ просто наложеніе кругового шва при полной поперечной перерѣзкѣ артеріи или вены. Простое сшиваніе концовъ

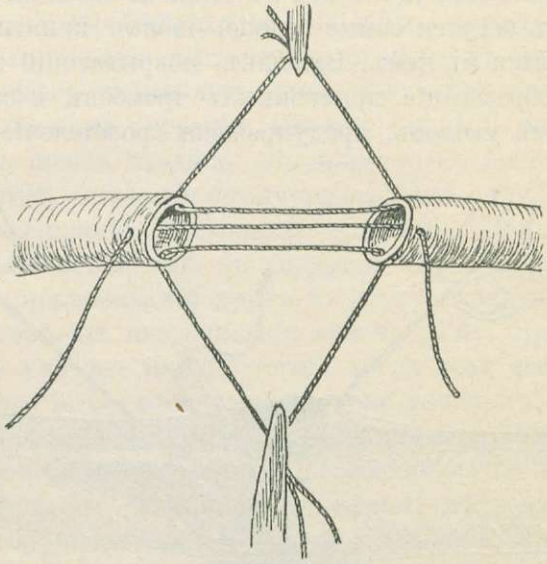

Рис. 65.

сосуда узловымъ или непрерывнымъ швомъ дало очень неудовлетворительные результаты. Въ виду этого было предложено большое число различныхъ способовъ кругового шва (внѣдреніе одного

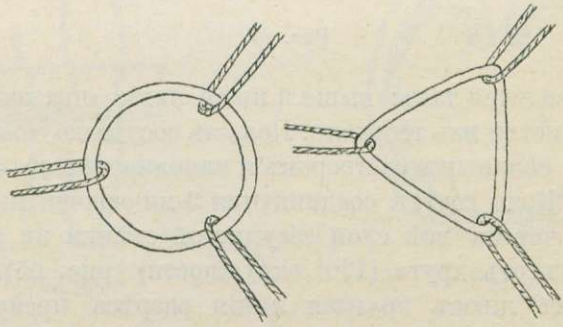

Рис. 66.

конца сосуда въ другой, примѣненіе различныхъ протезовъ и т. д.), которые я здѣсь описывать не буду въ виду ихъ сложности. Ограничусь описаніемъ лишь того способа кругового шва сосудовъ, который предложили въ 1906 *Carrel* и *Guthrie*. Спо-

собъ этотъ сравнительно простъ и вполнѣ цѣлесообразенъ. Онъ состоитъ въ слѣдующемъ [1]): строжайшее соблюденіе противопаразитныхъ предосторожностей и самое осторожное обращеніе съ эндотеліемъ. Для временнаго зажатія сосудовъ употребляются тонкіе нѣжные зажимы или петли изъ полотняной тесемки. Иглы (круглыя) и шелкъ берутся самые тонкіе; шолкъ кипятится въ вазелинѣ и хранится въ немъ. Вазелинъ, покрывающій шолкъ, предупреждаетъ образованіе пристѣнныхъ тромбовъ и закупориваетъ щели на мѣстѣ уколовъ, предупреждая кроветеченіе. Самая опе-

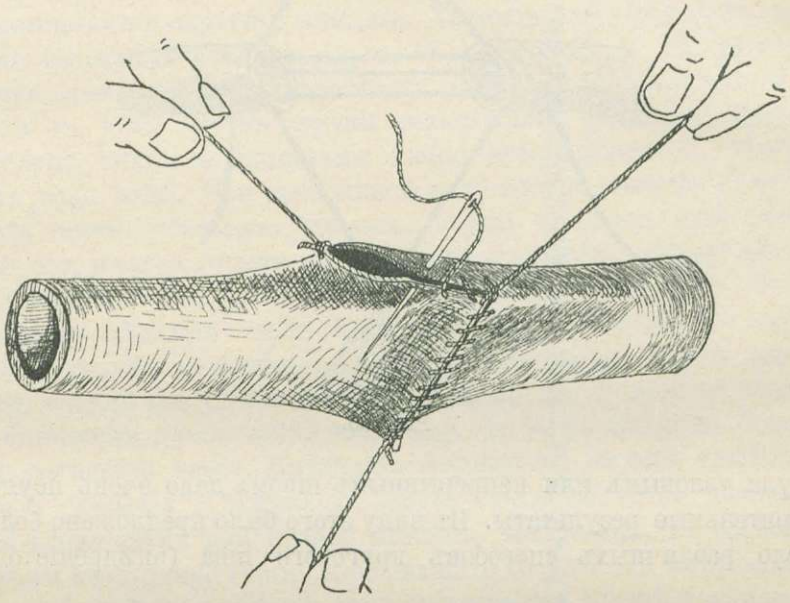

Рис. 67.

рація производится такъ: выше и ниже линіи шва накладываются зажимы или петли изъ тесемокъ. Полость сосуда до зажатыхъ мѣстъ промывается солянымъ растворомъ и наполняется обезпложеннымъ вазелиномъ. Края сосуда соединяются 3-мя основными швами, наложенными черезъ всѣ слои сосудистой стѣнки на равномъ разстояніи другъ отъ друга (120° окружности) (рис. 65). При натягиваніи этихъ швовъ круглая линія разрѣза превращается въ треугольную и шить приходится по прямымъ сторонамъ этого трехугольника (рис. 66 и 67). Шовъ непрерывный черезъ всѣ слои стѣнки. Прежде, чѣмъ зашить послѣднюю сторону, легкимъ давленіемъ пальцами выдавливаютъ вазелинъ изнутри. По наложеніи

[1]) Нижеслѣдующее описаніе приводится по дисс. *Вл. Л. Покотило* (Москва 1908); оттуда же заимствованы рисунки.

шва на всѣ три стороны снимаютъ временные зажимы или нити. Если какой ниб. уколъ кроветочитъ, то кроветеченіе останавливаютъ прижатіемъ марлей или добавочнымъ швомъ, не проникающимъ внутрь сосуда. Весь ходъ операціи виденъ на рис. 65, 66 и 67.

Органы, покрытые серозными листками (кишки, желчный пузырь и т. п.), помѣщаются въ большихъ полостяхъ человѣческаго тѣла, и сшиваніе ранъ этихъ органовъ въ огромномъ большинствѣ случаевъ составляетъ лишь часть той или другой производящейся на нихъ операціи. Поэтому описаніе способовъ наложенія такихъ швовъ входитъ обыкновенно въ монографіи по хирургіи полостей. Здѣсь же слѣдуетъ отмѣтить одну очень важную особенность сшиванія названныхъ органовъ. При этихъ швахъ мы имѣемъ единственный въ хирургіи случай, гдѣ не нужно заботиться о прилаживаніи другъ къ другу поверхностей разрѣза и не нужно избѣгать вворачиванія краевъ раны. Напротивъ того, шовъ будетъ удаченъ именно тогда, когда края раны ввернутся внутрь, и получится соприкосновеніе не раневыхъ поверхностей, а поверхностей, покрытыхъ серознымъ листкомъ. Основывается это на свойствѣ серозныхъ оболочекъ (и особенно брюшины) срастаться, если онѣ удержаны даже короткое время (нѣсколько часовъ) во взаимномъ соприкосновеніи. Конечно, сращеніе это сначала не прочно, но все же достаточно, чтобы предохранить полость брюшины отъ проникания въ нее обыкновенно загрязненнаго содержимаго сшитыхъ органовъ. Прочнымъ оно становится позднѣе: черезъ 5—7 сутокъ.

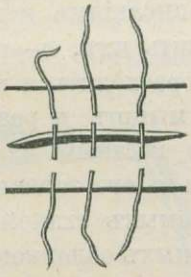

Рис. 68.

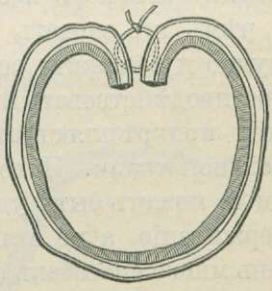

Рис. 69.

Какъ примѣръ того, какимъ способомъ проведенія швовъ достигается соприкосновеніе серозныхъ оболочекъ, приводимъ кишечный шовъ *Lembert*'а. На рис. 68 и 69 видно, что швы проводятся не черезъ всю толщу кишечной стѣнки, а только черезъ ея наружный слой, и притомъ проводятся такимъ обризомъ, что по стягиваніи ихъ края раны вворачиваются въ просвѣтъ кишки, а

брюшина, покрывающая кишку у одного края раны, плотно соприкасается съ брюшиною другого края. Съ цѣлью увеличить поверхность соприкосновенія серозныхъ листковъ и сдѣлать, слѣдовательно, соединеніе раны болѣе прочнымъ, можно поверхъ одного ряда швовъ наложить подобнымъ же способомъ другой. Рисунокъ 70 изображаетъ двухэтажный кишечный шовъ, предложенный *Czerny*. Въ немъ первый этажъ шва накладывается не по *Lembert'*у, а игла, вколотая въ серозную поверхность кишки недалеко отъ края раны, выкалывается на поверхности разрѣза, ведется далѣе въ поверхность разрѣза другого края раны и выкалывается на серозной поверхности этого края. По стягиваніи такихъ швовъ накладывается второй этажъ по *Lembert'*у. Описанные швы можно дѣлать также и не узловыми, а, напримѣръ, непрерывными.

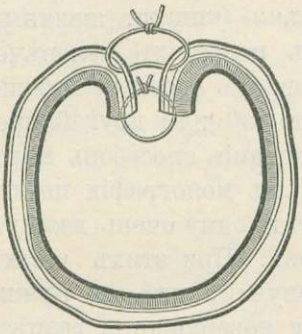

Рис. 70.

Разъединенныя на протяженіи *кости* можно 1) сшить, 2) связать и 3) сбить гвоздями. Лишь рѣдко эти пріемы примѣняются при свѣжихъ поврежденіяхъ костей. Обыкновенно показаніемъ къ соединенію послѣднихъ являются не сросшіеся переломы, если не говорить о тѣхъ случаяхъ, гдѣ сшиваніе костей составляетъ только часть какой-нибудь другой операціи (напримѣръ, резекціи).

Въ застарѣлыхъ случаяхъ не сросшихся переломовъ соединеніе оживленныхъ отломковъ посредствомъ шва — дѣло гораздо болѣе трудное, чѣмъ это можетъ казаться по описаніямъ и по рисункамъ. Трудно и обнажить осколки, и оживить ихъ, и—въ особенности—противодѣйствовать ихъ стремленію расходиться подъ вліяніемъ тяги прикрѣпляющихся къ нимъ мышцъ и разросшейся соединительной ткани. Надо помнить, что костный шовъ также только тогда можетъ быть удачнымъ, когда въ его задачи входитъ лишь удерживаніе, а не стягиваніе сшиваемыхъ тканей. Предложено очень много способовъ освѣженія костныхъ обломковъ передъ ихъ сшиваніемъ, имѣющихъ цѣлью, во-первыхъ, увеличить оживляемую поверхность и, во-вторыхъ, по возможности противодѣйствовать наклонности отломковъ къ смѣщенію. Такъ, срѣзаютъ поверхности разлома кости не перпендикулярно къ ея оси, а болѣе или менѣе косвенно или въ видѣ какихъ-нибудь фигуръ: напримѣръ, одинъ осколокъ срѣзаютъ съ двухъ сторонъ, такъ что въ общемъ получается видъ V; на другомъ осколкѣ образуютъ такихъ же очертаній и размѣровъ фигуру, но не выступающую, а входя-

щую. При сдвиганіи одинъ такимъ образомъ освѣженный осколокъ, такъ сказать, входить въ другой. Далѣе, стараются расположить освѣженныя поверхности такъ, чтобы тяга прикрѣпляющихся къ нимъ мышцъ не раздвигала, а, напротивъ, тѣснѣе прижимала бы ихъ другъ къ другу, какъ это схематически изображено, напри-

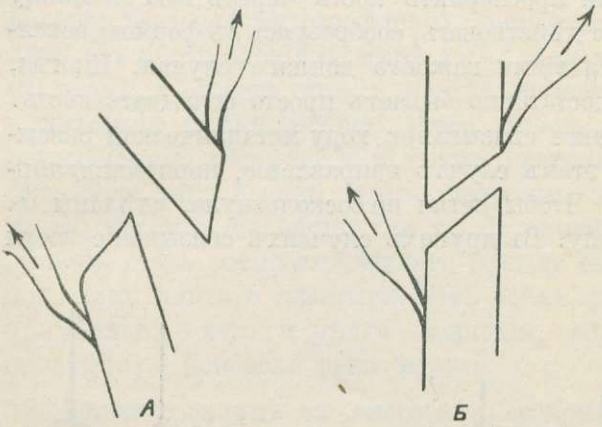

Рис. 71.

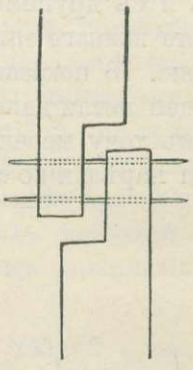

Рис. 72.

мѣръ, на рис. 71 до (А) и послѣ (Б) оживленія. Нѣкоторыя хирурги *(Н. В. Склифосовскій, И. И. Насиловъ)* предлагали освѣжать обломки, какъ это изображено на рисунѣ 72. Такой способъ освѣженія они называли образованіемъ „русскаго замка“.

Когда осколки высвобождены и такъ или иначе освѣжены и прилажены, остается наложить шовъ. Для костнаго шва многіе очень настаиваютъ на употребленіи металлическихъ нитокъ, и дѣйствительно, онѣ заслуживаютъ вниманія, особенно въ тѣхъ

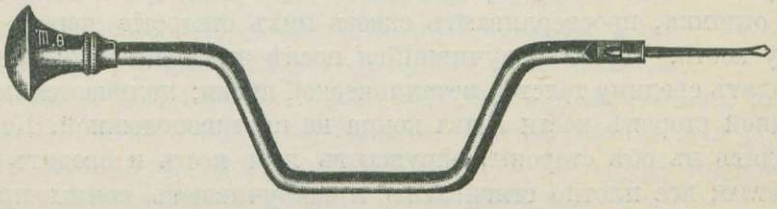

Рис. 73.

случаяхъ, когда имѣется въ виду оставить швы погружными; но можно брать и другой матеріалъ для швовъ: шелкъ, флорентійскую нить и др. Для накладыванія шва просверливаютъ посредствомъ костнаго сверла (одно изъ такихъ сверлъ изображено на рис. 73) отверстія въ соотвѣтствующихъ мѣстахъ отломковъ и

вводятъ въ нихъ нити съ помощью иголокъ или также сверлъ, имѣющихъ отверстіе у самаго своего конца; нити завязываютъ или закручиваютъ, если онѣ металлическія. Можно накладывать нѣсколько отдѣльныхъ стежковъ узлового шва, какъ изображено на рис. 74; но удержаніе осколковъ въ неподвижности будетъ болѣе совершенно, если просверлить кость черезъ всю ея толщу (рис. 75). Вообще, надо дѣйствовать, сообразуясь съ формою осколковъ и съ другими условіями каждаго даннаго случая. Иногда, вмѣсто всякаго шва, достаточно бываетъ просто связывать кость. На рис. 76 показано такое связываніе; ходу металлической связывающей петли дано въ этомъ случаѣ направленіе, перпендикулярное къ ходу перелома. Чтобы петля не соскользнула, сдѣланы на кости нарѣзки по ея ходу. Въ другихъ случаяхъ связываніе кости

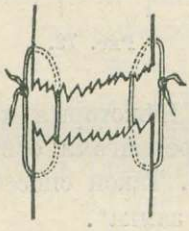

Рис. 74.

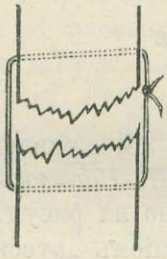

Рис. 75.

Рис. 76.

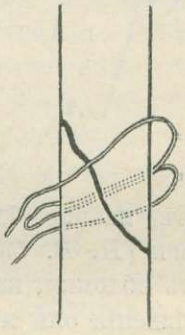

Рис. 77.

можно соединить со швомъ. Остроумный способъ такого соединенія предложенъ, между прочимъ, *Hennequin*'омъ (рис. 77); соединивъ отломки, просверливаютъ сквозь нихъ отверстіе черезъ всю толщу кости. Черезъ получившійся послѣ этого въ кости каналъ проводятъ средину толстой металлической нитки; получается петля на одной сторонѣ кости и два конца на противоположной. Концы разводятъ въ обѣ стороны, окружаютъ ими кость и вводятъ ихъ въ петлю; все плотно стягиваютъ и закручиваютъ концы проволоки. Можно, если это окажется болѣе удобнымъ, разрѣзать также и петлю, вслѣдствіе чего получится по два конца проволоки на каждой сторонѣ кости. Закрутивъ съ каждой стороны соотвѣтствующіе два конца, будемъ имѣть два шва, плотно соединяющіе отломки. Наконецъ, освѣженные отломки можно сбить металлическими или изъ слоновой кости гвоздями, какъ изображено на рисункѣ 72.

Некровавые способы соединенія тканей.

Подобно тому, какъ предлагались безкровные способы раздѣленія тканей, предлагали безкровно и соединять ихъ, и также, подобно безкровному раздѣленію, некровавые швы быстро выходятъ изъ употребленія по мѣрѣ того, какъ мы научаемся избѣгать невыгодъ кроваваго шва и точнѣе вырабатываемъ показанія къ примѣненію швовъ вообще. Намъ теперь хорошо извѣстно, что разнообразные рѣжущіе и колющіе инструменты никогда не могутъ быть такъ вредны, какъ различные пластыри, и, конечно, мы не увидимъ въ наши дни ни въ одномъ хирургическомъ отдѣленіи столь распространеннаго прежде склеиванія краевъ раны полосками липкаго пластыря. Изъ всѣхъ липкихъ веществъ еще примѣняютъ—хотя и рѣдко—коллодій, которымъ приклеиваютъ положенную поперекъ раны марлю.

Къ некровавымъ же способамъ соединенія тканей относится примѣненіе такъ называемыхъ серфинъ (рис. 78). Это маленькіе щипчики, имѣющіе на концахъ по два или по три зубчика. Вдоль раны накладываютъ на небольшомъ (около одного сантиметра) разстояніи другъ отъ друга цѣлый рядъ серфинъ, которыми рана, такъ сказать, защипывается. Серфины имѣютъ передъ швами то преимущество, что ихъ удобно накладывать и снимать, удобно обезпложивать, а самое главное — что при нихъ не бываетъ такъ называемаго канала шва съ лежащею въ немъ ниткою. Невыгоды же серфинъ состоятъ, во-первыхъ, въ томъ, что, оставаясь на ранѣ, онѣ мѣшаютъ правильному накладыванію повязки, а во-вторыхъ, сила сдавливанія ими краевъ раны никогда не можетъ быть заранѣе, даже хотя бы приблизительно, опредѣлена. Въ концѣ концовъ серфины совершенно вышли изъ употребленія, и лишь въ самое послѣднее время *P. Michel*'емъ предложены приспособленія для зашиванія ранъ, имѣющія нѣкоторое сходство съ серфинами.

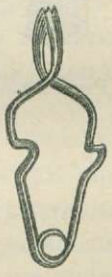

Рис. 78.



Рис. 79.

Скобки *Michel*'я имѣютъ всѣ выгоды серфинъ и лишены многихъ недостатковъ послѣднихъ. Инструментъ этотъ (рис. 79) представляетъ собою никкелевую пластинку, имѣющую нѣсколько болѣе одного сантиметра въ длину и 2,5 миллиметра въ ширину. Концы ихъ закручены въ видѣ петелекъ, на которыхъ имѣется по небольшому зубчику. Продаются онѣ нани-

занными на двѣ проволоки, проходящія черезъ петелки (рис. 82). Для наложенія на рану скобка захватывается пинцетомъ съ особо для этого приспособленными концами (рис. 80) и наносится на рану, края которой сближены лѣвою рукою оператора прямо пальцами или также пинцетомъ. Потомъ сжимаютъ вѣтви пинцета, удерживающаго скобку, вслѣдствіе чего эта послѣдняя сгибается, и находящіеся на ней зубчики вонзаются въ кожу. Рис. 83 изображаетъ рану, отчасти соединенную *Michel*'евскими скобками. Для сниманія скобокъ употребляютъ пару небольшихъ крючковъ (рис. 81); ихъ вводятъ въ петельки скобки и одновременнымъ потягиваніемъ въ противоположныя стороны распрямляютъ послѣднюю. Еще удобнѣе инструментъ, устроенный въ видѣ ножницъ съ плоскими браншами. Нижнюю браншу подводятъ подъ наложенную скобку и смыкаютъ бранши, вслѣдствіе чего скобка распрямляется и ея зубчики выскальзываютъ изъ тканей.



Рис. 80. Рис. 81. Рис. 82.

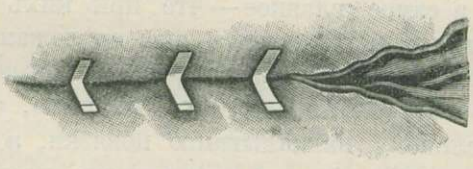

Рис. 83.

О хирургическихъ способахъ остановки кроветеченій.

Кроветеченіе представляетъ собою лишь одинъ изъ симптомовъ очень различныхъ болѣзней, — симптомъ, однако, чрезвычайно важный и подчасъ грозный, такъ что нерѣдко онъ поглощаетъ собою все вниманіе врача, и леченіе болѣзни сплошь и рядомъ сводится исключительно на борьбу только съ нимъ. Остановка кроветеченій есть удѣлъ не одного хирурга. Не говоря уже

о столь близкихъ къ хирургіи спеціальностяхъ, каковы гинекологія и акушерство, и внутренняя медицина имѣетъ немало дѣла съ кроветеченіями. Кровехарканіе, кровавая рвота и т. д. часто истощаютъ терпѣніе и искусство внутренняго врача. Да и кроветеченія, такъ сказать, чисто хирургическія нерѣдко также предварительно проходятъ черезъ руки терапевта; вспомнимъ, напримѣръ, о кроветеченіяхъ изъ мочевого пузыря, прямой кишки и проч.

Что касается хирурга, то на его долю выпала борьба не только съ кроветеченіями, происшедшими вслѣдствіе различныхъ болѣзненныхъ измѣненій внутреннихъ органовъ или при несчастныхъ случайностяхъ, но также и съ потерями крови, вызванными имъ самимъ при операціяхъ. Это обстоятельство дѣлаетъ его въ особенности отвѣтственнымъ и въ частности — обязаннымъ хорошо освоиться съ способами остановки кроветеченій. Проливать кровь своего ближняго, даже для блага этого послѣдняго, мы можемъ рѣшиться не раньше, чѣмъ научимся съ полнымъ спокойствіемъ и во всеоружіи знанія встрѣтить всѣ послѣдствія своихъ рукодѣйствій. Но, если такимъ образомъ къ хирургу по справедливости предъявляются въ этомъ отношеніи бо́льшія требованія, чѣмъ къ представителямъ другихъ спеціальностей, то надо сознаться, что и дано ему больше. Въ то время, какъ внутренній врачъ дѣйствуетъ на кроветеченія болѣе или менѣе ощупью и непрямо, хирургъ располагаетъ вполнѣ цѣлесообразными пріемами, приложимыми непосредственно къ кроветочащимъ сосудамъ.

Исторія борьбы съ кроветеченіемъ подчасъ всецѣло сливается съ исторіею хирургіи вообще. Современная разработка мѣръ, предупреждающихъ и останавливающихъ кроветеченіе, справедливо почитается, наравнѣ съ примѣненіемъ наркоза и противопаразитнаго способа леченія ранъ, однимъ изъ самыхъ крупныхъ пріобрѣтеній хирургіи. Здѣсь мною будутъ описаны только хирургическіе, а не всѣ вообще способы остановки кроветеченія, причемъ я ограничу свою задачу еще и въ томъ смыслѣ, что буду говорить о леченіи уже выразившихся кроветеченій, а не о мѣрахъ предупредительныхъ. О послѣднихъ отчасти уже упоминалось выше (широкіе увѣренные разрѣзы, основательныя знанія топографической анатоміи и умѣнье пользоваться ими при операціяхъ), отчасти онѣ описываются вмѣстѣ съ такими операціями, первый актъ которыхъ онѣ составляютъ, напримѣръ съ ампутаціями.

Всѣ хирургическіе пріемы, ведущіе къ остановкѣ кроветеченій, я раздѣлю на двѣ группы: 1) такіе, которые примѣняются на самой ранѣ, и 2) примѣняемые въ нѣкоторомъ отдаленіи отъ

мѣста поврежденія по протяженію сосуда. Наиболѣе часто примѣняются и наиболѣе дѣйствительны въ обѣихъ группахъ сдавливаніе сосудовъ и перевязка ихъ; но техника производства этихъ рукодѣйствій настолько различна въ томъ и другомъ случаѣ, что описывать ихъ приходится отдѣльно. Кромѣ того, существуютъ пріемы, приложимые только мѣстно или только на протяженіи.

Кровеостанавливающія мѣры, примѣняемыя на мѣстѣ раны.

Начнемъ съ наиболѣе употребительныхъ. Если мы желаемъ прекратить какое бы то ни было исчеченіе жидкости, то первое средство, къ которому мы прибѣгнемъ, даже какъ бы инстинктивно, будетъ состоять въ зажатіи пальцемъ, пробкою или чѣмъ нибудь другимъ того отверстія, откуда вытекаетъ жидкость. Совершенно также долженъ поступать и хирургъ по отношенію къ кроветочащей ранѣ. Если онъ видитъ кровь, вытекающую струею изъ пораненнаго сосуда, то онъ долженъ придавить пальцемъ то мѣсто, откуда она вытекаетъ; если же кроветочитъ обширная поверхность, и нельзя видѣть источника этого кроветеченія, то онъ долженъ взять достаточной величины комокъ какого-нибудь вещества, положить его на рану и крѣпко прижать. Первый пріемъ носитъ названіе „прижатіе кроветочащаго сосуда“, второй—„тампонада“. Рукодѣйствія хирурга будутъ отличаться при этомъ, во-первыхъ, тѣмъ, что онъ обеззаразитъ свои руки, возьметъ для тампона обеззараженныя вещества и вообще соблюдетъ всѣ противопаразитныя мѣры, поскольку онѣ выполнимы при данной обстановкѣ, а во-вторыхъ, его знаніе и искусство помогутъ ему наложить палецъ болѣе анатомически вѣрно на мѣсто хода сосуда, равномѣрно и удобно выполнить рану тампонирующимъ веществомъ; закладывая тампонъ, онъ будетъ думать также и о томъ, чтобы его можно было съ удобствомъ и по возможности не безпокоя больного удалить. Съ этою послѣднею цѣлью иногда покрываютъ всю рану пластинкой марли, вдавливаютъ пальцемъ средину этой пластинки до самаго дна раны и получившійся карманъ равномѣрно выполняютъ отдѣльными кусочками ваты или марли; или берутъ длинную полосу марли и закладываютъ ее въ рану правильными складками. Придавливающую тампонъ повязку хирургъ устроитъ безъ вреда для больного даже тамъ, гдѣ расположено много важныхъ и не выносящихъ давленія органовъ, напримѣръ на шеѣ и т. д.

Прекращая такимъ образомъ истеченіе крови, мы дѣлаемъ уже очень большое дѣло, иногда даже въ буквальномъ смыслѣ слова спасаемъ жизнь раненаго; во всякомъ случаѣ выигрываемъ время и получаемъ, благодаря этому, возможность спокойно обдумать положеніе дѣлъ и дальнѣйшія свои мѣропріятія. Понятно, что какъ прижатіе сосуда, такъ и тампонада — и въ особенности первое — надо разсматривать, какъ мѣры временныя, пригодныя лишь до тѣхъ поръ, пока могутъ быть продѣланы болѣе прочные кровеостанавливающіе пріемы. При раненіяхъ, полученныхъ вслѣдствіе несчастныхъ случайностей, прижатіе сосуда и тампонада продолжаются, пока больной будетъ перенесенъ въ обстановку, удобную для дальнѣйшаго правильнаго леченія раны, или пока такая обстановка не будетъ создана на мѣстѣ происшествія. Тампонаду оставляютъ иногда на нѣсколько дней (конечно, при томъ условіи, когда она была наложена при соблюденіи всѣхъ современныхъ хирургическихъ требованій). Если кроветеченіе было паренхиматозное или изъ мелкихъ сосудовъ, но не очень обильное, то по удаленіи тампона его часто находятъ прекратившимся; временная мѣра оказываетъ такимъ образомъ прочную услугу. Надо впрочемъ сказать, что продолжительное оставленіе тампона, даже обеззараженнаго, вообще нежелательно; сильное давленіе есть невыгодное условіе для заживленія раны, особенно ушибленной или рваной.

При ранахъ операціонныхъ прижатіе артеріи продолжается самое короткое время — нѣсколько секундъ, а тампонада примѣняется рѣдко и также ненадолго; цѣль ея заключается въ томъ, чтобы, задержавъ кроветеченіе изъ мельчайшихъ артерій и венъ, увидать по удаленіи тампона съ большею ясностью зіяющіе просвѣты болѣе крупныхъ сосудовъ и другія подробности операціоннаго поля. Какъ постоянную, тампонаду приходится примѣнять при кроветеченіяхъ изъ полостей: изъ полости носа, влагалища и т. п.,—потому что открыть доступъ къ кроветочащимъ сосудамъ для непосредственнаго воздѣйствія на нихъ бываетъ въ такихъ случаяхъ если и возможно, то лишь путемъ сравнительно сложной операціи.

Болѣе надежнымъ и цѣлесообразнымъ кровеостанавливающимъ пріемомъ, чѣмъ прижатіе и тампонада, является *захватываніе сосуда* такъ называемымъ кровеостанавливающимъ или зажимнымъ пинцетомъ, вслѣдъ за тѣмъ часто слѣдуетъ *перевязка* его. Кровеостанавливающіе пинцеты бываютъ весьма различны по своему устройству. Нѣкоторые изъ нихъ представляютъ собою обыкновенный пинцетъ, снабженный задвижкою, которая позво-

ляетъ замкнуть сдвинутыя вѣтви пинцета. Таковы пинцеты *Fricke* (рис. 84), *Langenbeck*'а (рис. 85), *Lüer*'а (рис. 86) и др. Однако, такіе пинцеты въ настоящее время вытѣснены въ практикѣ пин-

Рис. 84.

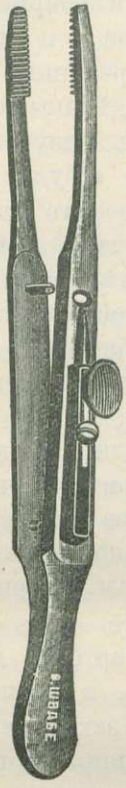

Рис. 85.

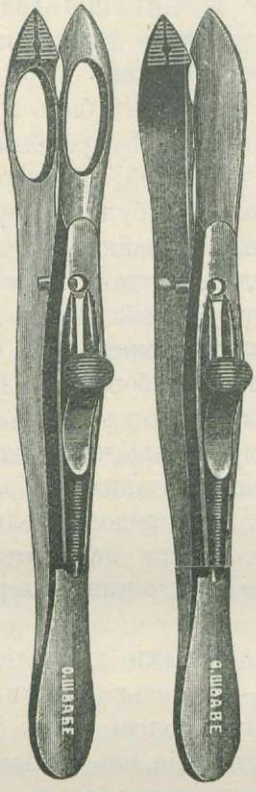

Рис. 86.

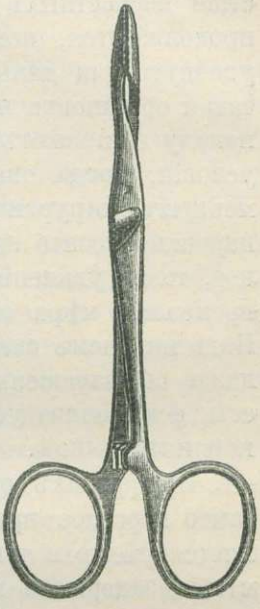

Рис. 87.

цетами французскаго изобрѣтенія (рис. 87), которые гораздо болѣе удобны для наложенія и сниманія и, благодаря упругости своихъ вѣтвей и зубчатой нарѣзкѣ около колецъ, могутъ быть сжаты съ гораздо большею силою [1]). Чтобы сдѣлать возможнымъ еще

[1]) Я не привожу здѣсь имени изобрѣтателя этихъ пинцетовъ на слѣдующемъ основаніи. Ихъ обыкновенно называютъ *Péan*'овскими, и самъ *Péan* весьма горячо и повторно приписывалъ себѣ честь ихъ изобрѣтенія. Но въ 1893 проф. *Verneuil* написалъ длинную и убѣдительную статью, въ которой привелъ исторію остановки кроветеченія посредствомъ зажиманія пинцетомъ кроветочащаго сосуда (онъ назвалъ такой пріемъ „la forcipressure“), и докладывалъ, что какъ самый способъ, такъ и пинцеты, необходимые для его примѣненія, предложены гораздо раньше 1875, въ которомъ впервые появилась работа *Péan*'а по этому предмету. Въ концѣ статьи онъ предлагаетъ *Pean*'у судъ чести для выясненія этого вопроса и, между прочимъ, говоритъ „le refus de *M. Péan* indiquerait, que

болѣе сильное сжатіе захваченныхъ ими тканей, *Doyen* нѣсколько видоизмѣнилъ кровеостанавливающіе пинцеты, придавъ имъ видъ, изображенный на рис. 88. Существуетъ много и другихъ разновидностей этого инструмента. Ограничусь упоминаніемъ здѣсь 1) о пинцетѣ *Billroth*'а (рис. 89), отличающемся большею длиною

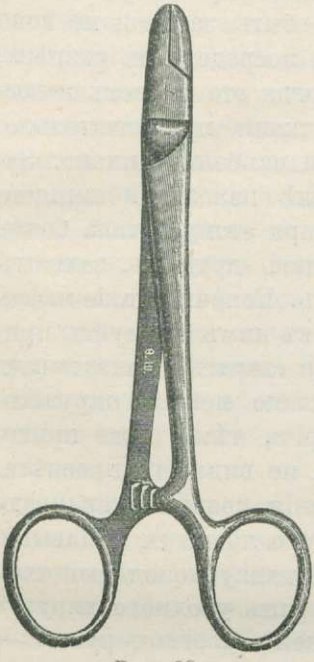

Рис. 88.



Рис. 89.

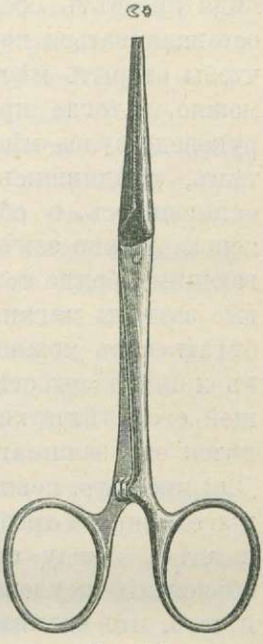

Рис. 90.

хватающихъ вѣтвей, вслѣдствіе чего имъ можно зажать не только одинъ сосудъ, а цѣлую складку тканей съ нѣсколькими, находящимися въ ней кроветочащими сосудами, и 2) о пинцетѣ *Kocher*'а (рис. 90), который снабженъ на концѣ своихъ хватающихъ вѣтвей зубчиками и потому не можетъ соскользнуть при захватываніи

---

le doute et le remords peut être ont pénétré dans les profondeurs de son âme". Судъ чести, поскольку мнѣ извѣстно, не состоялся, но *Péan* отвѣтилъ статьею болѣе страстной, чѣмъ выясняющей дѣло; между тѣмъ *Koeberle* заявляетъ также о своемъ первенствѣ въ изобрѣтеніи этихъ пинцетовъ и, между прочимъ, въ своемъ сообщеніи на съѣздѣ французскихъ хирурговъ въ томъ же 1893 говоритъ: „...grâce à l'emploi des pinces hémostatiques, dont je réclame énergiquement la priorité, les ayant employés dès l'année 1863". Такимъ образомъ, вопросъ о томъ, чьимъ именемъ слѣдуетъ обозвать употребляемые теперь кровеостанавливающіе пинцеты, остается, по моему мнѣнію, невыясненнымъ.

Я привелъ эту небольшую историческую справку, относящуюся къ столь важному и часто употребляемому инструменту, во-первыхъ, считая ее вообще

имъ тканей. Это особенно удобно въ тѣхъ случаяхъ, когда пинцетъ накладывается на сосудъ, окруженный тканями весьма плотными и неподатливыми.

Употребленіе кровеостанавливающаго пинцета состоитъ въ томъ, что имъ захватываютъ кроветочащій сосудъ. Такое захватываніе желательно сдѣлать не въ темную, а руководствуясь зрѣніемъ и видя просвѣтъ сосуда, который долженъ быть зажатъ; не надо останавливаться передъ увеличеніемъ раны посредствомъ разрѣза, чтобы открыть мѣсто кроветеченія; но иногда это бываетъ невозможно, и тогда приходится захватывать ткани приблизительно, руководствуясь мѣстомъ, гдѣ струя крови наиболѣе сильна. Затѣмъ, убѣдившись, что кроветеченіе послѣ наложенія пинцета остановилось, и область операціи, благодаря этому, стала болѣе ясною, можно замѣнить наложенный пинцетъ другимъ, захватывающимъ болѣе точно кроветочащій сосудъ. Конечно, такіе массовые захваты мягкихъ тканей не полезны: къ нимъ слѣдуетъ прибѣгать какъ можно рѣже, и вообще нужно стараться захватывать въ пинцетъ вмѣстѣ съ сосудомъ какъ можно меньше окружающей его клѣтчатки. Чѣмъ искуснѣе хирургъ, тѣмъ рѣже приходится ему зажимать кроветочащій сосудъ, не видя его просвѣта. Для простого, повидимому, пріема—наложенія кровеостанавливающаго пинцета требуется въ сущности много ловкости и навыка, и здѣсь между прочимъ надо искать разгадку неподдающихся объясненію неудачъ въ ходѣ заживленія ранъ у одного хирурга и того, что называется „счастьемъ“, „удачей“, „легкою рукою“— у другого.

Не надо торопиться съ перевязкою захваченныхъ въ пинцетъ сосудовъ. Во время всякой сколько-нибудь серьезной операціи приходится накладывать довольно много зажимныхъ пинцетовъ; они обыкновенно такъ и висятъ на сосудахъ, пока продолжается

не лишенной нѣкотораго интереса, а во-вторыхъ, потому, что она объясняетъ неправильность усвоенной нѣкоторыми привычки замѣнять выраженіе „кровеостанавливающій пинцетъ“ словомъ „*Péan*“. Вообще замѣнять названіе инструмента именемъ его изобрѣтателя мнѣ представляется скорѣе профанаціей, чѣмъ прославленіемъ этого имени. Пусть только каждый представитъ себѣ, что его имя произносятъ вмѣсто какого-нибудь инструмента, напримѣръ: „подайте Иванова!“ „Выбросьте вонъ Петрова!“ „Этотъ Андреевъ никуда не годенъ“ и т. п. Приходится слышать, что выраженіе „кровеостанавливающій пинцетъ“ слишкомъ длинно и потому неудобно для столь экстреннаго случая, какимъ нѣкоторые считаютъ кроветеченіе. Я полагаю совершенно напротивъ: плохъ тотъ хирургъ, который въ моментъ кроветеченія, какъ бы сильно оно ни было, не найдетъ въ себѣ достаточно самообладанія, чтобы спокойно сказать: „дайте мнѣ кровеостанавливающій пинцетъ“, а вмѣсто этого судорожно выкрикиваетъ: „*Péan*'а! еще *Péan*'а!“.

операція; по окончаніи же операціи ихъ снимаютъ, причемъ оказывается, что большинство, а иногда и всѣ зажатые сосуды болѣе не кроветочатъ. Конечно, не изъ всякаго сосуда, а только изъ сравнительно небольшихъ кровотеченіе останавливается такъ просто. Здѣсь все дѣло заключается въ склеиваніи придавленныхъ другъ къ другу отдѣловъ внутренней оболочки сосудовъ. Это склеиваніе, получающееся въ столь короткое время, основывается, между прочимъ, на чисто механическомъ вдавливаніи внутренней оболочки, покрывающей одну стѣнку артеріи, во внутреннюю оболочку противоположной стѣнки. Въ опытахъ, произведенныхъ *С. П. Федоровымъ* съ цѣлью выяснить, чѣмъ обусловливается склеиваніе сосудистой стѣнки послѣ наложенія на сосудъ сжимающаго пинцета,—выяснилось, что самое устройство взятыхъ для этого дѣла пинцетовъ играетъ нѣкоторую роль. Такъ, у трехъ собакъ онъ наложилъ на 24 часа зажимные пинцеты на обѣ бедреныя артеріи, причемъ на одной сторонѣ тѣла пинцеты были гладкіе, а на другой съ нарѣзками на щечкахъ. Оказалось, что на той сторонѣ, гдѣ примѣнены были пинцеты послѣдняго рода, сращеніе получилось по крайней мѣрѣ втрое болѣе прочное, чѣмъ на другой сторонѣ.

Далѣе, остановкѣ крови способствуетъ болѣе грубое обращеніе съ сосудомъ, разрывъ его оболочекъ, причемъ внутренняя оболочка завертывается въ просвѣтъ сосуда въ видѣ лоскутовъ, а это въ свою очередь еще болѣе содѣйствуетъ образованію кровеного свертка, закрывающаго просвѣтъ сосуда. На этомъ основывается то обстоятельство, что при разрывахъ даже крупныхъ сосудовъ послѣдніе мало а иногда вовсе не кроветочатъ. Мнѣ, напримѣръ, пришлось наблюдать случай, гдѣ больной, которому поѣздомъ были оторваны обѣ ноги (одна въ нижнемъ отдѣлѣ бедра, другая на срединѣ голени), проползъ разстояніе болѣе версты, затѣмъ на простой крестьянской телѣгѣ по дурной дорогѣ былъ провезенъ еще нѣсколько верстъ до земской больницы, и за все это время кровотеченія не было вовсе. Имѣя въ виду все, только что сказанное, естественно стремиться распространить простой и удобный способъ зажатія для остановки кровотеченій также и изъ сравнительно крупныхъ артерій. Съ этою цѣлью примѣняются слѣдующіе пріемы:

1) *Оставленіе пинцетовъ въ ранѣ на долгій срокъ* — на 24 — 48 часовъ. Невыгода такого оставленія заключается въ томъ, что рана должна при этомъ оставаться, по крайней мѣрѣ, отчасти открытою и можетъ быть зашита только вторичнымъ швомъ. Кромѣ того, пинцеты, какъ инородныя тѣла, не могутъ относиться

къ тканямъ вполнѣ безразлично. Поэтому такой пріемъ примѣняется сравнительно рѣдко.

2) Берутъ болѣе могущественные пинцеты. Такъ, выше мы уже упоминали о пинцетѣ *Doyen*'а (рис. 88). Подобный же инструментъ предложили *В. М. Зыковъ*, *Schulten* и др. *Doyen* особенно развивалъ этотъ способъ и выработалъ очень сильный инструментъ для расплющиванія сосудовъ вмѣстѣ съ окружающими ихъ тканями. Этотъ инструментъ изображенъ на рис. 91. Онъ называется ангіотрибъ, а самый способъ остановки кроветеченія такимъ путемъ—*ангіотрипсія*. Хотя ежедневныя наблюденія и показываютъ, что ткани человѣческаго тѣла могутъ выносить сжатіе, не теряя

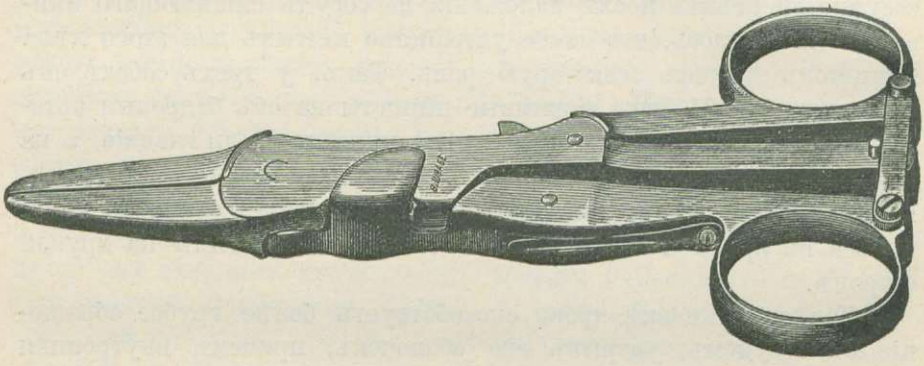

Рис. 91.

при этомъ своихъ жизненныхъ свойствъ, но, конечно, est modus in rebus, и именно послѣ примѣненія современныхъ ангіотрибовъ нерѣдко развивается омертвѣніе тканей, размятыхъ инструментомъ, а это можетъ повлечь за собою повторное кроветеченіе и другія вредныя послѣдствія.

3) *Скручиваніе артеріи* примѣняется съ давнихъ поръ — еще съ двадцатыхъ годовъ прошлаго столѣтія (*Amussat*); оно состоитъ въ томъ, что перерѣзанная артерія, по возможности отдѣленная отъ окружающей клѣтчатки, захватывается зажимныхъ пинцетомъ, который вслѣдъ за тѣмъ поворачивается нѣсколько разъ вокругъ оси, вслѣдствіе чего скручивается и захваченный конецъ сосуда. *Tillaux* совѣтуетъ продолжать обороты пинцета до тѣхъ поръ, пока захваченная между его вѣтвями часть сосуда совсѣмъ оторвется.

4) Скручиваніе артерій производятъ вмѣсто пинцета *иглою* (*Billroth*): вкалываютъ иглу поперечно черезъ вытянутый конецъ артеріи, дѣлаютъ затѣмъ иглою поворотъ на четверть, полъ-круга или цѣлый кругъ, вправо или влѣво въ плоскости поверхности

раненія, покуда кровь не остановится, и тогда глубоко и прочно вкалываютъ иглу въ мягкія ткани. По истеченіи 48 часовъ игла извлекается.

5) Соединяютъ сдавленіе съ дѣйствіемъ высокой температуры. Сюда относится предложеніе *Г. В. Менцеля*, который предложилъ для остановки кроветеченій инструментъ, названный имъ *пинцетъ-термофоръ*. Инструментъ состоитъ: а) изъ пинцета, напоминающаго по устройству *Doyen*'овскій, съ полыми вѣтвями, имѣющими внутри особыя приспособленія для пропусканія черезъ пинцетъ водяной струи; б) изъ двойной системы резиновыхъ трубокъ, служащихъ для привода и отвода воды; в) изъ склянки для горячей воды. Кроветочащій сосудъ захватываютъ пинцетомъ-термофоромъ, нагрѣвая въ то же время вѣтви его до любой температуры посредствомъ постояннаго пропусканія струи воды.

Достоинство всѣхъ только что описанныхъ способовъ заключается въ томъ, что кроветеченіе останавливается ими скоро, и по остановкѣ его въ ранѣ не остается никакого посторонняго тѣла. Однако, бываютъ случаи, гдѣ всѣ эти способы оказываются недостаточными; это бываетъ, какъ уже сказано, когда мы имѣемъ дѣло съ артеріями крупными. Тогда остается произвести *перевязку артеріи* въ ранѣ. Такая перевязка есть самый цѣлесообразный и самый вѣрный способъ остановки кроветеченія, но его выполненіе требуетъ умѣнья и, главнымъ образомъ, безукоризненнаго проведенія противопаразитныхъ правилъ. Первое условіе для производства правильной перевязки сосуда въ ранѣ состоитъ въ томъ, чтобы сдѣлать его хорошо виднымъ; поэтому начинаютъ съ того, что придавливаніемъ обеззараженною марлею снимаютъ съ тканей кровь и замѣчаютъ, гдѣ находится просвѣтъ перерѣзаннаго сосуда. Захватываютъ сосудъ въ этомъ мѣстѣ кровеостанавливающимъ пинцетомъ и нѣсколько вытягиваютъ его изъ раны. Затѣмъ берутъ нитку и перевязываютъ ею ткани между вѣтвями пинцета и поверхностью раны.

Для перевязки сосудовъ употребляютъ нити изъ такого же матеріала, какъ и для швовъ, поэтому я не буду описывать ихъ здѣсь вторично. Накладываютъ перевязку или сейчасъ же по захватываніи сосуда такимъ образомъ, что вмѣстѣ съ послѣднимъ затягивается ниткою и попавшая въ пинцетъ клѣтчатка, или предварительно обыкновеннымъ анатомическимъ пинцетомъ клѣтчатка отдѣляется отъ захваченнаго сосуда, и перевязка накладывается, слѣдовательно, непосредственно на сосудистую стѣнку. Въ первомъ случаѣ мы будемъ имѣть такъ называемую *перевязку en masse*, во второмъ — *изолированную перевязку*. Чтобы выяснить

себѣ сравнительныя достоинства той и другой, надо вспомнить, какое важное значеніе для питанія стѣнки сосуда имѣетъ окружающая клѣтчатка,—обнаженная отъ клѣтчатки сосудистая стѣнка имѣетъ гораздо больше шансовъ омертвѣть. Это — съ одной стороны, а съ другой—при перевязкѣ en masse ущемляются и, слѣдовательно, подрываются въ своемъ питаніи окружающія сосудъ ткани, и самая перевязка, лежащая при этомъ на сосудѣ не такъ прочно, можетъ соскользнуть, что поведетъ къ повторному кровотеченію. Изъ всего этого вытекаетъ, что изолированную перевязку цѣлесообразно дѣлать на сосудахъ крупныхъ, имѣющихъ болѣе живучую стѣнку, и отдѣлять отъ нихъ клѣтчатку нужно все-таки на возможно меньшемъ протяженіи. При перевязкахъ же en masse надо стараться захватывать въ пинцетъ какъ можно меньше клѣтчатки.

Нитка, обведенная вокругъ сосуда, завязывается обыкновенно двойнымъ узломъ. Первый узелъ нѣкоторые совѣтуютъ дѣлать хирургическимъ, что, по моему мнѣнію, безъ взякой нужды замедляетъ затягиваніе нитки и, слѣдовательно, вообще ходъ операціи. Затягивать перевязку слѣдуетъ не туго; надо только сблизить противолежащія стѣнки сосуда до соприкосновенія, но не вызывать въ нихъ разрывовъ и вообще не наносить имъ болѣе тяжкихъ поврежденій. Сосудъ, закрытый перевязкою временно, закупоривается вслѣдъ затѣмъ окончательно путемъ образованія рубца, который дѣлятъ на наружный и внутренній. Наружный образуется въ тканяхъ, покрывающихъ культю сосуда по сю сторону перевязки, нѣсколько ранѣе, чѣмъ внутренній. Для правильнаго его развитія необходимы тѣ же условія, какія вообще нужны для правильнаго заживленія ранъ мягкихъ тканей; на первомъ планѣ — отсутствіе всякой инфекціи. Внутренній рубецъ образуется въ полости сосуда: 1) путемъ разрастанія эндотелія и непосредственнаго срастанія прилежащихъ другъ къ другу отдѣловъ внутренней оболочки сосудовъ; 2) если при затягиваніи нитки внутреннія оболочки разорвались, то ихъ обрывки заворачиваются въ просвѣтъ сосуда, а обращенныя другъ къ другу части наружной оболочки также срастаются; наконецъ, 3) образованію внутренняго рубца содѣйствуетъ также и свертываніе крови съ послѣдующею организаціею кровеного свертка. Послѣднее получается не всегда. Если сосудъ затянутъ не туго, и внутреннія оболочки его не измѣнены болѣзненно и не порвались, то закрытіе сосуда образуется, кромѣ наружнаго рубца, только насчетъ непосредственнаго срастанія эндотелія. Этого именно мы и должны добиваться при накладываніи перевязки, ибо при тугомъ затягиваніи

болѣе нарушается питаніе затянутыхъ тканей; онѣ теряютъ способность противодѣйствовать инфекціи, если бы таковая случайно попала въ рану; можетъ развиться нагноеніе, омертвѣніе стѣнки перевязаннаго сосуда, вторичное кроветеченіе, распаденіе кровеного свертка и т. д.

Въ прежнія времена, когда раны очень рѣдко протекали безъ нагноенія, частичное омертвѣніе стѣнки сосуда и выходъ изъ раны наложенной на него перевязки считались правиломъ, и потому совѣтовали послѣ завязыванія отрѣзать лишь одинъ изъ концовъ узла, другой же выводили изъ раны, чтобы можно было потягиваніемъ за него вытащить всю нитку, когда она отторгнется. Теперь мы коротко обрѣзаемъ оба конца перевязки, изъ какого бы матеріала она ни была сдѣлана, и оставляемъ ее навсегда въ глубинѣ раны. Дурныхъ послѣдствій это, при современномъ способѣ оперированія, не имѣетъ, хотя выхожденіе нитокъ путемъ нагноенія, иногда черезъ большой срокъ послѣ операціи, и наблюдается, подобно тому, какъ приходится наблюдать выдѣленіе погружныхъ швовъ.

Описаннымъ способомъ перевязка накладывается совершенно одинаково какъ на артеріи, такъ и на вены. При ранахъ венъ, имѣющихъ направленіе продольное или раздѣляющихъ венозную стѣнку хотя и поперечно, но не на большомъ протяженіи, можетъ быть наложена такъ называемая *боковая или пристѣночная перевязка*: захватываютъ рану сосуда пинцетомъ и перетягиваютъ ниткой захваченную часть. На артеріяхъ боковая перевязка невозможна вслѣдствіе большей упругости и большаго напряженія артеріальныхъ стѣнокъ, да и на венахъ она обнаруживаетъ иногда наклонность къ соскальзыванію. Пристѣночная перевязка часто можетъ быть замѣнена *наложеніемъ шва* на стѣнку сосуда. Какъ боковая перевязка, такъ и сосудистый шовъ имѣютъ то преимущество передъ всѣми описанными выше способами остановки кроветеченій, что оставляютъ просвѣтъ сосуда открытымъ; другими словами — пользуясь ими, мы останавливаемъ кроветеченіе, не жертвуя въ то же время пораненнымъ сосудомъ. Обстоятельство это очень важно; благодаря ему оба названные оперативные пріема вполнѣ отвѣчаютъ требованіямъ современнаго консерватизма въ хирургіи. Вообще надо желать, чтобы сосудистый шовъ получилъ большее распространеніе среди хирурговъ, чѣмъ это имѣетъ мѣсто въ настоящее время, тѣмъ болѣе, что бываютъ случаи, въ которыхъ ни одно изъ другихъ кровеостанавливающихъ средствъ не примѣнимо; упомянемъ для примѣра о пораненіяхъ нижней полой вены. Техника наложенія шва на сосуды описана на стр. 79 и 80.

Въ нѣкоторыхъ случаяхъ кроветочащіе сосуды бываютъ расположены среди весьма плотной ткани и настолько тѣсно соединены съ окружающею клѣтчаткою, что ихъ рѣшительно не удается вытянуть для приложенія какого бы то ни было изъ описанныхъ способовъ остановки кроветеченія. Тогда можно бываетъ сдѣлать одно изъ двухъ: или 1) взять *артеріальный крючокъ* (рис. 92), проколоть имъ поперечно къ кроветочащему сосуду ткани, стараясь захватить и самый сосудъ, нѣсколько приподнять ихъ и наложить сразу на всѣ приподнятыя ткани крѣпкую перевязку,



Рис. 92.

или 2) произвести *обшиваніе сосуда:* посредствомъ сильно изогнутой иглы обводятъ черезъ всѣ мягкія ткани вокругъ сосуда на нѣкоторомъ отъ него разстояніи нитку, которую затѣмъ связываютъ узломъ. Такимъ образомъ сосудъ перевязывается вмѣстѣ съ большимъ количествомъ окружающихъ его тканей, что, безъ сомнѣнія, не можетъ быть полезно для питанія этихъ послѣднихъ.

До сихъ поръ рѣчь шла объ остановкѣ кроветеченій изъ пораненныхъ артерій и венъ, и мною описанъ рядъ способовъ, приложимыхъ непосредственно на самое мѣсто кроветеченія; но, кромѣ этого хирургу нерѣдко приходится имѣть дѣло съ *кроветеченіями*, такъ называемыми *паренхиматозными*, источникомъ которыхъ являются самыя маленькія артерійки и венки, недоступныя прямому захватыванію, а сплошь и рядомъ даже не замѣтныя простымъ глазомъ. Паренхиматозныя кроветеченія могутъ быть громадны и весьма серьезны, напримѣръ, при раненіи органовъ, очень богато снабженныхъ кровеносными сосудами, каковы печень и селезенка. Способы остановки кроветеченій, предложенныя спеціально для этихъ органовъ, будутъ описаны вмѣстѣ съ операціями на нихъ; обыкновенно же паренхиматозное кроветеченіе останавливается простою *тампонадою*, и лишь при кроветеченіяхъ болѣе сильныхъ, не поддающихся этому средству, примѣняютъ:

1) Различныя *вяжущія вещества*. Изъ большого количества такихъ веществъ, охотно примѣнявшихся въ прежнія времена въ видѣ присыпокъ, примочекъ и т. д., въ настоящее время еще не совсѣмъ вышла изъ употребленія *жидкость полуторохлористаго желѣза*. Эта жидкость превращаетъ кровь, находящуюся на ранѣ, въ плотный темнобурый свертокъ, и дѣйствуетъ сильно вяжущимъ образомъ на всѣ вообще ткани. Употребляютъ ее въ

неразведенномъ видѣ, смачиваютъ въ ней вату и на нѣсколько минутъ придавливаютъ къ ранѣ. Получающійся при этомъ плотно прилипшій къ ранѣ струпъ представляетъ удобную почву для развитія микроорганизмовъ. Въ общемъ можно сказать, что съ помощью полуторохлористаго желѣза получено больше зла, чѣмъ добра, и нельзя не согласиться съ *Billroth*'омъ, который говоритъ, что „это кровоостанавливающее средство, служащее якоремъ спасенія всѣмъ неопытнымъ хирургамъ, требуетъ величайшей осторожности въ примѣненіи". Предлагали также различныя присыпки. Упомянемъ о предложеніи *M. Sée*—для окончательной остановки паренхиматознаго кроветеченія насыпать равномѣрнымъ слоемъ около чайной ложки азотнокислаго висмута на кусокъ картона и, поднеся близко къ ранѣ, дунуть нѣсколько разъ на порошокъ. Такимъ образомъ на рану наносится нѣжный слой дѣйствующаго противопаразитно висмутоваго порошка. Онъ быстро останавливаетъ кроветеченіе. Не надо только забывать, что не только дутье на рану, но даже простой разговоръ вблизи раны является часто причиною зараженія раны бактеріями. Было и еще предложеніе — останавливать паренхиматозное кроветеченіе присыпкою марганцевокислымъ кали въ порошкѣ *(И. Х. Дзирне)*.

2) *Холодъ* дѣйствуетъ также отчасти стягивающимъ образомъ на просвѣты сосудовъ и на другія мягкія ткани. Онъ примѣняется въ формѣ примочекъ и обливанія холодною водою, а также въ формѣ прикладыванія льда непосредственно на рану или положеннаго въ особые гуттаперчевые мѣшки. Невыгодныя стороны примѣненія холода заключаются, во-первыхъ, въ возможности инфецировать рану холодною водою или льдомъ, прилагаемымъ непосредственно на кроветочащія ткани, такъ какъ температура въ 0^0 не мѣшаетъ жить бактеріямъ. Правда, такого загрязненія раны можно избѣжать, напримѣръ, приготовляя ледъ путемъ замораживанія сулемного раствора, какъ это совѣтуетъ *М. Толмачевъ*, или — еще проще — замораживая обезпложенную воду; но ледъ можетъ инфецироваться уже послѣ своего изготовленія и вновь обеззаразить его передъ самымъ примѣненіемъ, конечно, нельзя. Во-вторыхъ, при настойчивомъ прикладываніи льда получали иногда омертвѣніе тканей и притомъ довольно обширное. Во всякомъ случаѣ надо имѣть въ виду, что холодомъ могутъ быть остановлены лишь несильныя капиллярныя кроветеченія, и что онъ съ удобствомъ можетъ быть замѣненъ другими кровеостанавливающими пріемами. Кромѣ того, сокращенныя въ теченіе нѣкотораго времени, подъ вліяніемъ холода, сосудистыя стѣнки по уда-

леніи холода разслабѣваютъ, какъ бы парализуются, и остановившееся кроветеченіе вновь появляется—на этотъ разъ, обыкновенно, болѣе упорное и болѣе сильное, чѣмъ было прежде. Вообще холодъ, какъ кровеостанавливающее средство, постепенно выходитъ изъ хирургической практики, и говорю я здѣсь о немъ не затѣмъ, чтобы отсрочить время его окончательнаго изгнанія, но въ виду того, что и теперь еще встрѣчаются приверженцы этого способа остановки крови, а нѣкоторые пользуются холодомъ иногда совсѣмъ даже нецѣлесообразно, кладутъ, напримѣръ, мѣшокъ со льдомъ поверхъ перевязки раны.

3) Примѣненіе *высокой температуры*, какъ средства кровеостанавливающаго, ведетъ свое начало съ глубокой древности. На способахъ примѣненія жара, совершенно вышедшихъ изъ употребленія (оперированіе раскаленными ножами, обливаніе раны кипящими жидкостями и т. д.), я останавливаться не буду. До нашихъ дней сохранилось употребленіе съ означенною цѣлью, прежде всего, *раскаленныхъ металловъ*. При этомъ происходитъ обугливаніе конца кроветочащаго сосуда и окружающихъ тканей, и получающійся струпъ препятствуетъ дальнѣйшему вытеканію крови. Достаточною способностью останавливать даже довольно сильныя кроветеченія обладаетъ желѣзо, нагрѣтое не до высшихъ степеней каленія, напримѣръ, до-красна; но въ такомъ случаѣ струпъ плотно пристаетъ къ металлу и можетъ, при удаленіи отъ раны прижигателя, отойти вмѣстѣ съ нимъ. Поэтому берутъ обыкновенно желѣзо, накаленное до-бѣла, которое способно обуглить ткани и остановить кроветеченіе путемъ простого лучеиспусканія, то есть прежде, чѣмъ мы прикоснемся имъ къ тканямъ.

Прижигатели, примѣнявшіеся прежде, состояли изъ довольно большихъ и неуклюжихъ желѣзныхъ стержней, вставленныхъ въ деревянную рукоятку и имѣющихъ различнаго вида наконечники: шарообразный, овальный, пластинчатый и т. д. Раскаливались они въ жаровнѣ на угляхъ. Теперь употребляютъ болѣе изящные и удобные инструменты, накаливаемые съ помощью электричества или просто на спиртовой лампѣ и имѣющіе приспособленія для поддержанія постоянной температуры. Изъ нихъ очень распространенъ приборъ *Paquelin*'а (рис. 93), имѣющій полые платиновые прижигатели различной формы (А). Послѣ того, какъ на обыкновенной спиртовой лампѣ доведутъ прижигатель до нужной степени раскаливанія, начинаютъ съ помощью резиновыхъ шаровъ (В) вгонятъ въ его полость пары бензина (изъ склянки Б). Пары эти, сгорая, препятствуютъ наконечнику остывать.

Другой способъ примѣненія высокой температуры для остановки кроветеченій состоитъ въ обливаніи раны *горячею* (40°—45°) *водою*. Дѣйствіе такой воды объясняется, во-первыхъ, непосредственнымъ стягиваніемъ тканей, а во-вторыхъ, раздраженіемъ сосудодвигательныхъ нервовъ и зависящимъ отъ этого сокращеніемъ сосудовъ. Однако, дѣйствіе горячей воды не энергично, почему и примѣняется она въ хирургіи рѣдко. О леченіи горячими спринцеваніями нѣкоторыхъ маточныхъ кроветеченій здѣсь говорить не мѣсто.

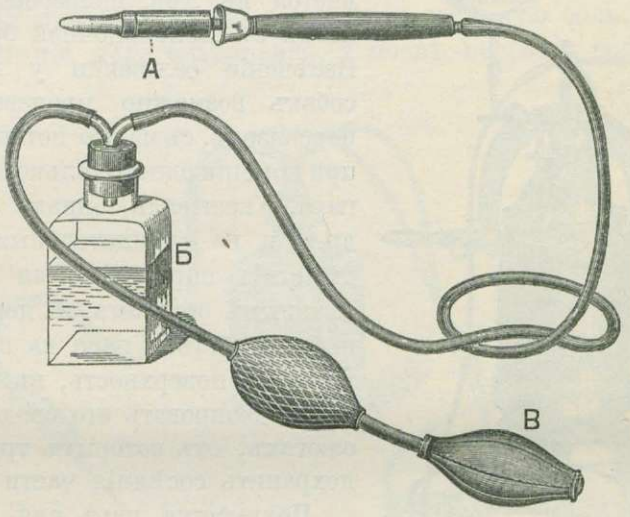

Рис. 93.

Кромѣ раскаленныхъ металловъ и горячей воды употребляютъ иногда, какъ кровеостанавливающее средство, *водяной паръ*. Значительное распространеніе этотъ способъ остановки кроветеченій получилъ послѣ того, какъ *В. Ф. Снегиревъ* въ 1894 сообщилъ данныя своихъ опытовъ и наблюденій надъ нимъ. Опыты эти показали, что съ помощью водяного пара можно удалять желаемой величины куски изъ печени, селезенки, почекъ, отчасти и головного мозга; можно безъ потери крови вырѣзывать цѣлыя доли легкаго, останавливать кроветеченія изъ костей и мышцъ; бедреная артерія собаки, перерѣзанная поперечно или продольно, не кроветочитъ при дѣйствіи пара. Перечисленныя достоинства пара были потомъ подтверждены многими путемъ опытовъ и клиническихъ наблюденій (*Ивановъ*, *Jaworski*, *Оленинъ*, *Канъ* и др.). По *Иванову*, опыты котораго относились къ дѣйствію пара на

кроветеченія изъ селезенки, струя пара обязана своимъ кровеостанавливающимъ дѣйствіемъ высокой температурѣ, исходящей изъ влажной среды, и извѣстной силѣ ея давленія на кроветочащую поверхность. На поверхности разрѣза селезенки и печени струя пара производитъ струпъ, который прочно удерживается при органѣ. Послѣ остановки паромъ кроветеченія изъ селезенки ни при какомъ видѣ раненія не получается непосредственнаго заживленія. Селезенка послѣ дѣйствія на нее пара обильно обрастаетъ ложными оболочками и часто укрѣпляется въ лѣв. подреберьѣ сращеніями съ пристѣночной брюшиной. Изсѣченіе селезенки у крупныхъ собакъ возможно произвести безъ перевязокъ, съ малою потерею крови, при помощи одного только средства—пара. Указывали, однако (*Krönig* и др.), и на отрицательныя стороны дѣйствія пара, которыя состоятъ, главнымъ образомъ, въ неравномѣрности дѣйствія пара на всю кроветочащую поверхность, въ невозможности дозировать это средство и въ ожогахъ, отъ которыхъ трудно предохранить сосѣднія части тѣла.



Рис. 94.

Получается паръ для остановки кроветеченій съ помощью различныхъ приборовъ, изъ которыхъ одни даютъ влажный паръ болѣе или менѣе высокаго давленія, другіе—сухой паръ низкаго давленія и высокой температуры. Сравнительныя достоинства того и другого пара, какъ средства кровеостанавливающаго, до сихъ поръ еще не достаточно выяснены, а существующіе для добыванія пара приборы не даютъ возможности предъявлять къ нимъ точныхъ требованій и потому нуждаются въ дальнѣйшихъ усовершенствованіяхъ. Какъ образецъ такихъ приборовъ, мы приводимъ на рисункѣ 94 приборъ *Полилова* изъ клиники проф. *Снегирева*.

Наконецъ, примѣняютъ съ цѣлями остановки кроветеченій тепло въ видѣ нагрѣтаго *сухого воздуха*. Такой способъ пользованія высокою температурою предложенъ впервые *Holländer*'омъ для леченія волчанки. О дѣйствіи горячаго воздуха на ткани

человѣческаго тѣла *Holländer*, на основаніи своихъ наблюденій, высказывается, что при этомъ возможно вполнѣ точно локализировать обжиганіе самыхъ незначительныхъ участковъ ткани. Надо различать относительное обжиганіе и абсолютное. Въ началѣ дѣйствія горячаго воздуха на кожу эпидермисъ поднимается пузыремъ, который лопается, послѣ чего кожа начинаетъ сильно стягиваться, высыхаетъ и принимаетъ желтоватый оттѣнокъ. Этимъ кончается относительное обжиганіе, подъ которымъ *Н.* разумѣетъ такую степень ожоги, послѣ которой здоровая кожа еще можетъ возстановиться. Если продолжать обжиганіе дальше, то получается совершенное обугливаніе—абсолютное обжиганіе. Только во время образованія пузыря больные чувствуютъ сильную боль, дальнѣйшее обжиганіе мало болѣзненно, а послѣ операціи болей не бываетъ.



Рис. 95.

Для полученія горячаго воздуха существуютъ приборы *Holländer*'а и *Менцеля*. Послѣдній изъ нихъ изображенъ на рисункѣ 95. Онъ удобнѣе *Holländer*'овскаго и по простотѣ устройства и потому, что не требуетъ для нагрѣванія свѣтильнаго газа или электричества.

Сравнительное кровеостанавливающее дѣйствіе водяного пара и горячаго воздуха изслѣдовали *Schneider* и *Ф. В. Абрамовичъ*, и оба они высказались не въ пользу водяного пара. *Schneider*'у не всегда удавалось остановить паромъ даже несильныя паренхиматозныя кроветеченія изъ печени и почекъ; къ тому же онъ отмѣчаетъ неблагопріятныя для скораго заживленія раны условія, которыя получаются на ранахъ послѣ дѣйствія пара, а также другіе недостатки этого средства, о которыхъ я уже упоминалъ выше. *Абрамовичъ* также находитъ, что горячій воздухъ по силѣ

кровеостанавливающаго дѣйствія при раненіяхъ печени у животныхъ значительно превосходитъ паръ. Сущность дѣйствія того и другого заключается въ измѣненіи ткани (некрозъ) вслѣдствіе вліянія высокой температуры. Присутствіе влаги въ струѣ пара и техническія затрудненія при полученіи пара очень высокой температуры являются весьма существенными неудобствами при его примѣненіи для остановки кроветеченія изъ ранъ печени. Горячій воздухъ (выше 400°) постепенно, но быстро и непрерывно, сначала высушиваетъ, а затѣмъ и обугливаетъ ткань, отчего на поверхности раны происходитъ не только некрозъ ткани, но и рѣзкое стягиваніе, а слѣдовательно, и закрытіе просвѣта перерѣзанныхъ сосудовъ. Для остановки одинаковаго въ силѣ и свойствахъ кроветеченія изъ раны печени паромъ приходится дѣйствовать дольше, отчего ткань измѣняется на большей глубинѣ. Вполнѣ возможно остановить у собаки кроветеченіе изъ венъ печени, имѣющихъ поперечникъ въ 7 миллиметровъ, при помощи горячаго воздуха, возможна также остановка кроветеченія изъ бедреной артеріи у крупныхъ собакъ. При помощи горячаго воздуха возможно вырѣзывать у собакъ клиновидные куски печени любой величины. Разница въ строеніи струпа и въ теченіи заживленія ранъ печени послѣ дѣйствія пара и горячаго воздуха состоитъ въ слѣдующемъ: а) отъ дѣйствія горячаго воздуха получается рѣзко отграниченный отъ живой ткани печени и болѣе тонкій струпъ; образованіе рубца и разсасываніе струпа идетъ энергичнѣе и быстрѣе, чѣмъ отъ дѣйствія пара; б) поверхностныя части струпа морфологически менѣе рѣзко измѣняются отъ пара, чѣмъ отъ горячаго воздуха.

Заканчивая этимъ описаніе кровеостанавливающихъ мѣръ, примѣняемыхъ на мѣстѣ раны, считаю нужнымъ напомнить, что невозможно дать какихъ-либо точныхъ и разъ навсегда пригодныхъ указаній относительно мѣръ, наиболѣе подходящихъ въ каждомъ отдѣльномъ случаѣ. Нужно взвѣшивать значеніе всѣхъ наблюдаемыхъ нами особенностей и умѣть, если можно такъ выразиться, видѣть не только то, что находится передъ глазами, но также и измѣненія, возможныя въ ближайшемъ будущемъ. Дѣло въ томъ, что иногда послѣ остановки кроветеченія изъ двухъ, трехъ замѣтныхъ сосудовъ рана представляется совершенно не кроветочащею, но спустя нѣсколько часовъ или 1—2 сутокъ мы находимъ, что вся повязка промокла кровью, или, если рана была зашита наглухо, на ея мѣстѣ намъ бросается въ глаза большая опухоль—гематома. Въ другихъ случаяхъ кроветеченіе остановлено, повидимому, не особенно тщательно, а между тѣмъ рана, даже

зашитая по всему своему протяженію, заживаетъ безъ всякихъ осложненій благодаря тому, что окончательная остановка кровотеченія и удаленіе изъ раны излившейся въ нее крови получается въ самый короткій срокъ подъ вліяніемъ, самое большее, давленія наложенной повязки. Конечно, было бы ошибкою въ первомъ случаѣ, полагаясь на видимое отсутствіе кровотеченія, зашить наглухо рану, а во второмъ — добиваться во что бы то ни стало полной остановки кровотеченія, примѣняя описанныя выше мѣры, которыя всѣ не лишены отрицательныхъ сторонъ въ смыслѣ сдавливанія, разрывовъ, обжиганія, оставленія въ ранѣ инородныхъ тѣлъ и другихъ, подрывающихъ питаніе тканей, вліяній.

Противъ возможныхъ промаховъ насъ должна предохранять клиническая опытность и умѣнье взвѣсить всѣ имѣющіяся на-лицо обстоятельства какъ со стороны больного (общее питаніе, возрастъ, состояніе сосудовъ, степень травматическаго шока, количество употребленнаго наркотическаго и отношеніе къ нему больного и т. д.), такъ и со стороны раны (здоровое или размятое состояніе тканей, покрывающихъ ее, степень загрязненія, богатство данной области кровеносными и лимфатическими сосудами и т. д.). Надо умѣть опредѣлить, способна ли поверхность раны устранить путемъ всасыванія могущія впослѣдствіи выдѣлиться кровь и раневое отдѣляемое, или же необходимо оставить рану вполнѣ или отчасти открытою, не надѣясь на другіе пути для выведенія скопляющихся въ ранѣ жидкостей, кромѣ пути наружу, въ повязку; надо, наконецъ, въ каждомъ случаѣ точно отвѣтить себѣ, необходимо ли добиваться полной остановки кровотеченія. Въ одномъ и томъ же случаѣ одинъ достигаетъ остановки кровотеченія, накладывая десятки кровеостанавливающихъ пинцетовъ и оставляя въ ранѣ множество нитокъ, а другой проводитъ всю операцію, не накладывая ни одной перевязки.

Руководствуясь научными данными и указаніями своего опыта, а также полагаясь на выработанную имъ технику, хирургъ справится съ кровотеченіемъ въ каждомъ случаѣ, примѣнивъ наиболѣе подходящія для того средства и притомъ — въ наименьшемъ количествѣ.

Кровеостанавливающія мѣры, примѣняемыя вдали отъ раны.

Здѣсь также намъ предстоитъ разсмотрѣть, въ сущности, два пріема: придавливаніе артерій на протяженіи и перевязку артерій на протяженіи. Я уже говорилъ, что воздѣйствіе на кроветочащіе

сосуды на самомъ мѣстѣ ихъ поврежденія представляетъ собою наиболѣе цѣлесообразный и вѣрный пріемъ остановки кроветеченія; уже отсюда ясно, что тѣ или иныя рукодѣйствія вдали отъ раны умѣстны лишь тогда, когда дѣйствовать на мѣстѣ поврежденія почему-либо невозможно. Такимъ образомъ, *для прижатія артерій на протяженіи* могутъ быть поставлены слѣдующія *показанія*: 1) настолько сильное кроветеченіе, что нѣтъ возможности увидать въ ранѣ его источникъ. Въ такомъ случаѣ придавливаніе артеріи на протяженіи явится мѣрою временною, которая дастъ намъ возможность отыскать въ ранѣ кроветочащій сосудъ и поступить съ нимъ, какъ было описано выше. 2) Случаи, въ которыхъ больной находится въ обстановкѣ, неудобной для какихъ бы то ни было хирургическихъ рукодѣйствій, даже просто— для наложенія правильной перевязки; тогда слѣдуетъ придавливать кроветочащую артерію до тѣхъ поръ, пока удастся перевести больного въ соотвѣтствующую обстановку. Собственно въ эту же категорію показаній можно было бы отнести и тѣ случаи, 3) когда останавливать кроветеченіе приходится лицамъ, незнакомымъ съ медициною, не знающимъ правилъ ухода за ранами, а иногда—и вообще мало образованнымъ и мало способнымъ къ этому дѣлу. Такъ бываетъ, напримѣръ, на войнѣ, гдѣ сплошь и рядомъ приходится останавливать кроветеченіе такъ называемымъ носильщикамъ, а также — и при всякихъ другихъ несчастныхъ случайностяхъ. Упомянемъ, наконецъ, что прижатіе артерій на протяженіи одинаковымъ образомъ производится иногда и при отсутствіи кроветеченія: при этомъ къ нему прибѣгаютъ 4) какъ къ средству лечебному при аневризмахъ, или 5) какъ къ мѣрѣ, предупреждающей кроветеченіе во время нѣкоторыхъ операцій; напримѣръ, подключичную артерію придавливаютъ иногда при вычлененіи плеча, бедреную—при вычлененіи бедра и т. п.

Изъ различныхъ способовъ прижатія артеріи на протяженіи наиболѣе цѣлесообразно непосредственное *придавливаніе* ея *пальцемъ* къ лежащей въ глубинѣ кости, а если такой кости по близости нѣтъ, то можно захватить и сжать тремя пальцами (вторымъ и третьимъ съ одной стороны и первымъ—съ другой) мягкія ткани, среди которыхъ расположенъ сосудъ. Наконецъ, если та часть тѣла, въ которой находится подлежащая прижатію артерія, не лежитъ на твердой подкладкѣ, то для прижатія этой артеріи къ кости можно охватить всю конечность двумя руками такимъ образомъ, чтобы большіе пальцы придавливали артерію, а по 4 остальныхъ пальца каждой руки оказывали противодавленіе на противоположной поверхности конечности. Само собою разумѣется, что всѣ эти пріемы

могутъ быть выполнены только лицами, знакомыми съ ходомъ артерій и знающими, въ какомъ мѣстѣ эти послѣднія всего удобнѣе могутъ быть прижаты къ кости. Учащіеся медицинѣ должны упражняться въ искусствѣ быстро и вѣрно прижимать артеріи; такія упражненія легко могутъ быть продѣланы на живыхъ людяхъ, причемъ правильность производства прижатія всегда можно провѣрить ощупываніемъ біенія артеріи ниже мѣста ея прижатія: если артерія прижата правильно, то біеніе должно пропасть. Придавливаніе артеріи производится, обыкновенно, или большимъ пальцемъ, въ то время какъ остальные пальцы той же руки оказываютъ противодавленіе на противоположной поверхности тѣла, или сразу двумя пальцами — вторымъ и третьимъ, а противодавленіе дѣлается тогда большимъ пальцемъ. Въ тѣхъ случаяхъ, когда придавливаніе артеріи приходится производить продолжительное время, и пальцы устаютъ, можно поверхъ придавливающихъ пальцевъ наложить соотвѣтствующіе пальцы другой руки или пальцы другого лица, и только послѣ этого осторожно высвободить уставшую руку.

Отдѣльныя артеріи всего удобнѣе придавливать въ слѣдующихъ точкахъ на ихъ протяженіи:

Лучевая и локтевая артеріи придавливаются къ лучевой и локтевой костямъ въ нижнемъ отдѣлѣ ладонной поверхности предплечья. Такъ какъ развѣтвленія той и другой артеріи имѣютъ такъ много сліяній, что представляютъ собою одну общую артеріальную сѣть, то при кроветеченіяхъ въ области ручной кисти въ большинствѣ случаевъ приходится придавливать обѣ артеріи одновременно.

Плечевая артерія можетъ быть прижата на всемъ своемъ протяженіи къ плечевой кости. Прижатіе слѣдуетъ производить въ бороздѣ по срединному краю двубрюшной мышцы плеча.

Подкрыльцовую артерію придавливаютъ въ подмышечной впадинѣ къ головкѣ плечевой кости. Надо помнить, что артерія лежитъ ближе къ передней границѣ впадины, чѣмъ къ задней: приблизительно на границѣ передней и двухъ заднихъ третей переднезадняго размѣра подкрыльцовой впадины. Ходъ артеріи соотвѣтствуетъ обыкновенно передней границѣ растущихъ здѣсь волосъ.

Придавливаніе *подключичной артеріи*, по причинѣ глубокаго ея положенія, очень затруднительно, особенно у лицъ съ короткою и толстою шеею. Артерію прижимаютъ къ первому ребру въ томъ мѣстѣ, гдѣ она перегибается черезъ него. Врачъ становится съ той стороны больного, на которой слѣдуетъ прижать артерію, и дѣйствуетъ разноименною рукою, т.-е , правую артерію прижи-

маетъ лѣвою рукою, и наоборотъ; при этомъ онъ помѣщаетъ свой большой палецъ въ глубинѣ надключичной впадины, ладонь приходится тогда надъ выступомъ трапеціевидной мышцы, а остальные пальцы надъ лопаткою (рис. 96).

Заднюю берцовую артерію придавливаютъ къ задней поверхности срединнаго мыщелка голени; *тыльную артерію стопы*—къ головкѣ надпяточной кости. По причинѣ обильныхъ сліяній между развѣтвленіями этихъ артерій, ихъ тоже слѣдуетъ придавливать обѣ вмѣстѣ, если мы хотимъ этимъ способомъ получить успѣхъ при кроветеченіи на стопѣ.

Рис. 96.

Артеріи голени на остальномъ своемъ протяженіи, а равно и бедреная артерія въ своей большей части расположены настолько глубоко, что говорить о прижатіи ихъ безполезно.

У самаго своего начала, въ верхнемъ отдѣлѣ бедра, *бедреная артерія* съ удобствомъ придавливается къ верхней вѣтви лобковой кости.

Аорта придавливается къ поясничной части позвоночника черезъ брюшную стѣнку. Это придавливаніе, при которомъ неизбѣжно сжимаются также внутренности и нервныя сплетенія, очень болѣзненно и потому плохо переносится больными; въ нѣкоторыхъ же случаяхъ (при сильномъ ожирѣніи, при хорошо развитыхъ брюшныхъ мышцахъ) оно и совсѣмъ невыполнимо.

Общую сонную артерію прижимаютъ къ бугорку на передней поверхности поперечнаго отростка шестого шейнаго позвонка; при этомъ прижимающій палецъ помѣщаютъ у передняго края грудиноключичнососковой мышцы.

Кромѣ пальцевого прижатія, придавливаніе артерій можетъ быть сдѣлано съ помощью различныхъ, предложенныхъ для этого инструментовъ, такъ называемыхъ *турникетовъ*. По рисунку 97, изображающему турникетъ *Petit*'а отдѣльно и наложеннымъ на

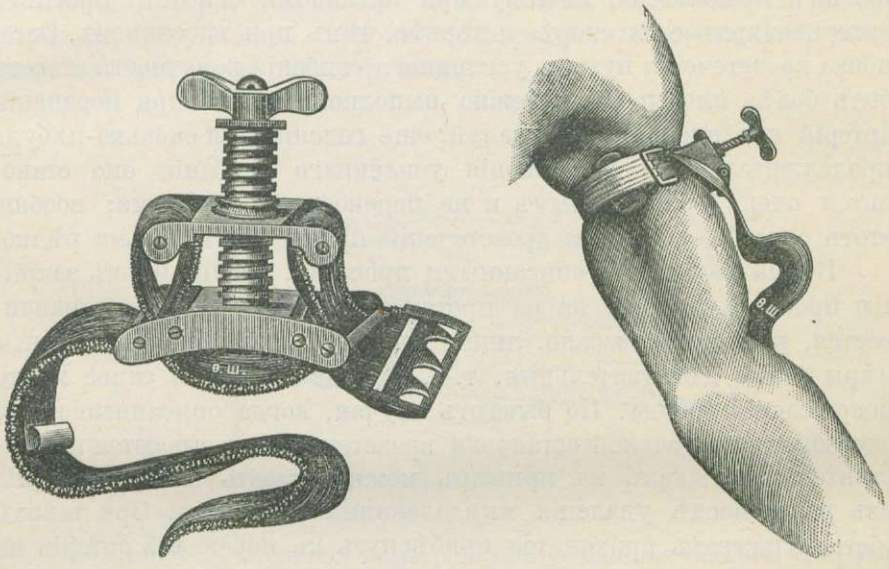

Рис. 97.

плечевую артерію, можно судить объ устройствѣ и способѣ примѣненія всѣхъ подобныхъ инструментовъ. Безъ сомнѣнія, дѣйствіе ихъ надо поставить ниже простого пальцевого прижатія. Не говоря уже о томъ, что пелотъ можетъ соскользнуть съ артеріи, невыгодно то, что онъ давитъ также и на другія близлежащія ткани, между прочимъ — на вену и нервъ, а ремень турникета охватываетъ и сжимаетъ всю конечность; въ зависимости отъ этого появляются сильныя боли и значительныя разстройства кровеобращенія. Существуютъ и другія приспособленія для прижатія артерій, имѣющія цѣлью отчасти уменьшить названныя невыгоды примѣненія турникета, а отчасти — сдѣлать прижатіе артерій болѣе доступнымъ и для лицъ, незнакомыхъ съ анатоміею. Самое простое изъ этихъ приспособленій состоитъ въ перетягиваніи чѣмъ-нибудь (бинтомъ, кускомъ полотна, снятыми съ себя помочами) конечно-

сти выше кроветочащаго мѣста, причемъ на мѣсто, гдѣ проходитъ артерія, можно подложить подъ перетяжку комокъ ваты, полотна или вообще какой нибудь импровизированный пелотъ.

Закрытіе просвѣта артеріи на протяженіи можетъ быть получено также и при *усиленномъ сгибаніи* конечности. Каждый можетъ наблюдать на самомъ себѣ, что при сильномъ сгибаніи, напримѣръ, локтевого сустава пульсъ въ лучевой артеріи пропадаетъ. При этомъ токъ крови въ артеріи прерывается не только вслѣдствіе перегиба ея, но также и вслѣдствіе сдавленія мышцами плеча и предплечья; поэтому при активномъ сгибаніи просвѣтъ артеріи закрывается скорѣе и вѣрнѣе, чѣмъ при пассивномъ. Остановка кроветеченія путемъ усиленнаго сгибанія конечности можетъ быть болѣе или менѣе надежно выполнена только при пораненіи артерій предплечья, да, пожалуй, еще голени. При сколько-нибудь продолжительномъ примѣненіи усиленнаго сгибанія оно становится очень болѣзненнымъ и не переносится больными; вообще этотъ способъ остановки кроветеченій примѣняется весьма рѣдко.

Всѣми только что описанными пріемами, ведущими къ закрытію просвѣта артеріи на ея протяженіи, кроветеченіе останавливается, какъ уже сказано, лишь временно, пока будутъ приняты мѣры болѣе дѣйствительныя, т.-е. направленныя на самое мѣсто поврежденія сосуда. Но бываютъ случаи, когда описанные выше способы окончательной остановки кроветеченія оказываются недѣйствительными; какъ на примѣръ можно указать на кроветеченіе изъ раны послѣ удаленія миндалевидныхъ железъ. При такихъ обстоятельствахъ приходится прибѣгнуть къ перевязкѣ артеріи на большемъ или меньшемъ разстояніи отъ мѣста ея поврежденія или — что въ сущности имѣетъ одно и то же значеніе — перевязать не самую пораненную артерію, а стволъ, изъ котораго она выходитъ. Такая перевязка имѣетъ меньшее значеніе, чѣмъ непосредственная перевязка въ ранѣ, потому что послѣ нея скоро возстановляется сообщеніе между отдѣлами артеріи выше и ниже перевязки. Правда, большею частью время, на которое останавливается кроветеченіе послѣ перевязки артеріи на протяженіи, достаточно для того, чтобы получилась прочная остановка кроветеченія изъ перерѣзанной артеріи, но бываютъ и такіе случаи, когда, несмотря на перевязку, рана въ скорости начинаетъ вновь кроветочить. Въ общемъ можно сказать, что перевязка на протяженіи тѣмъ дѣйствительнѣе, чѣмъ ближе она производится къ мѣсту раненія сосуда,

Сообщеніе между частями артеріи, находящимися по обѣ стороны отъ перевязки, возстановляется, во-первыхъ, чрезъ уже

существующія вѣтви самой перевязанной артеріи и другихъ, съ нею сливающихся; поэтому, если приходится перевязывать артерію близко къ отходящимъ отъ нея вѣтвямъ, то перевязку накладываютъ выше этихъ вѣтвей, т.-е. ближе къ сердцу; во-вторыхъ, возстановленіе тока крови въ области перевязанной артеріи происходитъ путемъ образованія такъ называемыхъ коллатеральныхъ вѣтвей, которыя представляютъ собою, главнымъ образомъ, расширившіяся маленькія артерійки, расположенныя въ мышцахъ, окружающей сосудъ клѣтчаткѣ и въ адвентиціи артеріи. Сама перевязанная артерія находится среди вновь образованной такимъ образомъ артеріальной сѣти въ видѣ соединительнотканнаго тяжа, какъ это видно на рисункѣ 98-мъ.

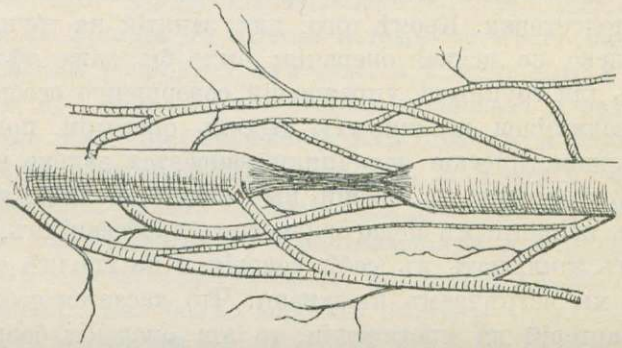

Рис. 98.

Показанія къ перевязкѣ артерій на протяженіи таковы: 1) кровотеченіе, которое не можетъ быть остановлено мѣрами, приложимыми непосредственно на мѣстѣ поврежденія сосуда; 2) леченіе аневризмъ; 3) стремленіе вызвать атрофію нѣкоторыхъ опухолей, преградивъ притокъ къ нимъ крови. Такъ, предлагается перевязывать всѣ щитовидныя артеріи при нѣкоторыхъ формахъ зоба. 4) Перевязка артеріи на протяженіи иногда представляетъ собою начало нѣкоторыхъ другихъ операцій и производится въ такихъ случаяхъ затѣмъ, чтобы обезпечить себя отъ возможнаго сильнаго кровотеченія при дальнѣйшемъ оперированіи. Такъ, перевязываютъ язычныя артеріи передъ вырѣзываніемъ языка, сонную артерію — передъ удаленіемъ нѣкоторыхъ опухолей на шеѣ и лицѣ и т. д. Иногда артерію при этомъ не перевязываютъ, а только обнажаютъ и подводятъ подъ нее нитку, которую затягиваютъ только тогда, если операція окажется очень кровавою; въ противномъ случаѣ по окончаніи операціи нитку удаляютъ и рану зашиваютъ. 5) Перечисливъ показанія къ перевязкѣ артерій на

протяженіи у живыхъ людей, считаю нужнымъ особенно подчеркнуть показанность производства этой операціи на трупахъ. Здѣсь она показана, какъ имѣющая очень большое педагогическое значеніе, и потому весьма понятно, что среди практическихъ упражненій, обязательныхъ для изучающихъ оперативную хирургію, на перевязки артерій удѣляется львиная доля. Возражаютъ иногда, что упражняться въ перевязываніи артерій на протяженіи нѣтъ особенной надобности потому, что производить эту операцію врачу въ его послѣдующей дѣятельности придется сравнительно рѣдко, во всякомъ случаѣ—рѣже многихъ другихъ операцій; но не надо забывать, что не всѣ операціи въ равной мѣрѣ требуютъ предварительныхъ упражненій; не мало и такихъ, которыя хирургъ съ полнымъ основаніемъ дѣлаетъ сразу на больномъ безъ всякой трупной подготовки. Кромѣ того, для занятій на трупахъ поучительна далеко не всякая операція; было бы даже цѣлесообразно составлять для трупныхъ упражненій совершенно особыя, никогда не производящіяся на живыхъ людяхъ операціи, подобно тому, какъ въ ариѳметическіе задачники заносятся далеко не всѣ случаи встрѣчающихся въ жизни вычисленій, а лишь тѣ, которые отвѣчаютъ извѣстнымъ педагогическимъ требованіямъ, при этомъ они могутъ заключать въ себѣ условія и не вполнѣ отвѣчающія тому, что мы встрѣчаемъ въ жизни. Что касается собственно перевязокъ артерій на протяженіи, то эта операція больше всякой другой можетъ научить оперировать изящно, строго анатомически; она научаетъ, работая руками, въ то же время непрерывно упражнять мозгъ въ осмысливаніи открывающихся передъ нами анатомическихъ картинъ, и если, дѣйствительно, въ жизни приходится продѣлывать ее не часто, то буквально при каждой другой производимой нами операціи мы съ теплымъ чувствомъ внутренняго удовлетворенія будемъ вспоминать вынесенное нами изъ упражненій въ перевязкѣ на трупахъ артерій на протяженіи.

Для *производства перевязки артеріи на протяженіи* часть тѣла больного, на которой производится операція, помѣщаютъ такъ, чтобы она была хорошо освѣщена и вполнѣ доступна для хирурга. Такъ какъ большею частью артеріи расположены глубоко, и къ нимъ приходится проходить черезъ мышечные слои, то выгодно при положеніи больного заботиться о томъ, чтобы мышцы его въ области операціи были по возможности разслаблены, а для этого надо нѣсколько согнуть суставы, находящіеся выше и ниже мѣста операціи. Хирургъ становится на сторонѣ операціи, помощникъ — напротивъ него.

При этой операціи особенно важно составить себѣ ясное представленіе о длинѣ, глубинѣ и направленіи разрѣза еще прежде, чѣмъ будетъ взятъ въ руки ножъ. Иногда небольшое уклоненіе разрѣза отъ его правильнаго мѣста служитъ причиною столь грубыхъ ошибокъ въ дальнѣйшемъ ходѣ операціи, что не только подлежащая перевязкѣ артерія остается не найденной, но и всѣ, находящіеся въ области операціи органы получаютъ подчасъ очень серьезныя поврежденія. Длина разрѣза зависитъ, главнымъ образомъ, отъ глубины положенія артеріи: чѣмъ глубже лежитъ артерія, тѣмъ длиннѣе долженъ быть разрѣзъ. Я не считаю цѣлесообразнымъ заранѣе назначать длину разрѣза для перевязки каждой артеріи въ сантиметрахъ, дюймахъ, а тѣмъ болѣе — въ поперечныхъ пальцахъ. Слишкомъ большую роль играютъ при этомъ особенности каждаго отдѣльнаго случая. Для перевязки одной и той же артеріи въ одномъ и томъ же мѣстѣ надо дѣлать различной длины разрѣзъ у мужчины и у женщины, у взрослаго и у ребенка, при нормальныхъ общихъ покровахъ и болѣе глубокихъ тканяхъ или при пораженіи ихъ отекомъ и какими-либо другими болѣзненными измѣненіями и т. д. Чтобы не ошибиться въ длинѣ разрѣза, нужно каждый разъ руководствоваться только отчетливыми анатомическими представленіями и хирургическимъ навыкомъ. Въ общемъ можно сказать, что лучше дѣлать нѣсколько болѣе длинный, чѣмъ болѣе короткій разрѣзъ.

Направленіе разрѣза должно совпадать съ направленіемъ артеріи. Чтобы опредѣлить его, принимаютъ въ соображеніе всѣ доступныя осмотру и ощупыванію анатомическія подробности операціоннаго поля: костные выступы, бороздки между двумя, лежащими рядомъ мышцами и т. п. Какъ примѣта общая, примѣнимая при отыскиваніи каждой вообще артеріи, должна быть упомянута здѣсь, какъ наз., линія артеріи, то-есть проекція хода артеріи на общихъ покровахъ. Такъ какъ въ большинствѣ случаевъ направленіе артеріи бываетъ прямолинейнымъ, то для того, чтобы провести линію артеріи, достаточно бываетъ отыскать на поверхности тѣла только двѣ точки, лежащія по ходу артеріи, и нѣтъ такой области на тѣлѣ, гдѣ было бы невозможно отыскать двѣ такія точки для хирурга, знающаго анатомію и умѣющаго пользоваться своими знаніями при операціяхъ.

Ножъ держатъ при операціи перевязки артерій на протяженіи въ положеніи писчаго пера или смычка; въ виду того, что здѣсь нужны осторожные неглубокіе разрѣзы, послѣднее положеніе заслуживаетъ предпочтенія. При упражненіяхъ на трупахъ въ этой операціи можно видѣть удобный случай научиться дѣ-

лать разрѣзы, держа ножъ въ положеніи смычка. Первый разрѣзъ проводятъ неглубоко — только черезъ кожу и подкожную клѣтчатку. Далѣе въ глубину идутъ осторожно, послойно, постоянно отдавая себѣ отчетъ въ томъ, какіе органы открываются нашими разрѣзами и какое отношеніе имѣютъ эти органы къ отыскиваемой артеріи. Если бы при этомъ было замѣчено что-нибудь неожиданное, то надо пріостановиться съ операціей и выяснить, имѣются ли у даннаго больного отступленія отъ нормальнаго анатомическаго расположенія органовъ и въ чемъ состоятъ эти отступленія, или же мы сами сбились съ правильнаго пути. Въ послѣднемъ случаѣ надо спокойно, не теребя тканей, разобраться, въ чемъ дѣло, и лишь послѣ этого продолжать операцію. Чѣмъ раньше мы замѣтимъ свою ошибку и чѣмъ сознательнѣе будемъ поступать при ея исправленіи, тѣмъ меньше она отразится на благѣ больного. Надо стараться, чтобы вся операція проходила по возможности безкровно. Кромѣ общей для всѣхъ операцій заботы о томъ, чтобы больной терялъ какъ можно меньше крови, при перевязкѣ артерій надо еще заботиться объ ясности операціоннаго поля. Рана, залитая кровью, не можетъ быть удобна для правильныхъ анатомическихъ наблюденій. Поэтому надо, поскольку это возможно, не разрѣзать кровеносныхъ сосудовъ, а проводить разрѣзъ мимо нихъ, иногда отклоняя ихъ въ сторону; если же какой-нибудь сосудъ будетъ разрѣзанъ, то быстро зажимать рану его кровеостанавливающимъ пинцетомъ. Желательно не разсѣкать мышцъ, находящихся на пути къ артеріи; поэтому, по разрѣзѣ апоневротическаго листка надъ мышцею, самое мышечное брюшко высвобождаютъ какимъ-либо тупымъ инструментомъ (напримѣръ черенкомъ ножа) и отдаютъ на крючокъ помощнику. Когда необходимо пройти черезъ самую мышцу, то лучше раздѣлять ее по направленію хода ея волоконъ, и лишь въ крайнемъ случаѣ— поперекъ небольшими осторожными сѣченіями ножа. Нервныя волокна, попадающіяся на пути разрѣза, конечно, также слѣдуетъ беречь, то-есть отклонять въ сторону и отдавать на крючокъ.

Соблюдая всѣ эти предосторожности, доходятъ до такъ наз. сосудистаго влагалища, то-есть до той соединительнотканной пластинки, которая одѣваетъ отыскиваемую артерію вмѣстѣ съ сопровождающими ее венами и нервомъ; пластинку эту разрываютъ двумя пинцетами или, если она выражена сильно, то осторожно разрѣзаютъ, предварительно приподнявъ пинцетами. Теперь надо обнажить артерію отъ ея собственнаго влагалища, то-есть отъ той клѣтчатки, которая окружаетъ ее непосредственно и отдѣляетъ отъ вышеназванныхъ сопровождающихъ органовъ. Это *изолирова-*

ніе артеріи совершается такимъ образомъ, что клѣтчатка надъ самой артеріей захватывается двумя анатомическими пинцетами и раздвигается въ направленіи, поперечномъ къ ходу артеріи; получается въ клѣтчаткѣ отверстіе, черезъ которое видна сама артеріальная стѣнка. Одинъ край этого отверстія захватываютъ пинцетомъ и, натянувъ его, отдѣляютъ отъ него артерію какимъ-нибудь тупымъ инструментомъ (сложеннымъ пинцетомъ, зондомъ и т. п.). Отдѣливъ влагалище приблизительно до половины периферіи артеріи, захватываютъ пинцетомъ другой край отверстія въ собственномъ артеріальномъ влагалищѣ и заканчиваютъ отдѣленіе его съ этой стороны. Отдѣленіе отъ артеріи собственнаго влагалища всегда сопровождается разстройствомъ питанія сосудистой стѣнки, и поэтому его нужно производить очень осторожно, не растерзывая безъ нужды клѣтчатку, и изолировать артерію надо по возможности на меньшемъ протяженіи. *E. d'Anna* обнародовалъ въ 1896 г. данныя своихъ опытовъ, которые состояли въ томъ, что онъ обнажалъ у собакъ, при соблюденіи всѣхъ противопаразитныхъ предосторожностей, крупный кровеносный сосудъ и совершенно изолировалъ его на протяженіи 0,5—3,0 сантиметровъ. Послѣ этого рана зашивалась. Микроскопическое изслѣдованіе кусочковъ оперированнаго сосуда, взятыхъ въ большинствѣ случаевъ спустя 4 дня послѣ операціи, показало, что обнаженіе сосудистой стѣнки на небольшомъ протяженіи (0,5 стм.) не ведетъ къ какимъ-либо серьезнымъ послѣдствіямъ; послѣ болѣе обширнаго обнаженія (въ 1 стм.) получается инфильтрація адвентиціи, перерожденіе и атрофія средней оболочки; въ интимѣ по мѣстамъ замѣчается пролиферація ядеръ. Просвѣтъ сосуда на обнаженномъ мѣстѣ нѣсколько расширяется, и приблизительно на треть своего просвѣта сосудъ закрывается кровянымъ сверткомъ. Спустя дней 20 все снова приходитъ въ норму. Еще болѣе обширное изолированіе артеріи (на протяженіи 2—3 сантиметровъ) ведетъ къ большему или меньшему растягиванію и омертвѣнію сосудистой стѣнки.

Когда артерія описаннымъ образомъ изолирована на извѣстномъ протяженіи, то остается сдѣлать самую перевязку. Для подведенія подъ артерію нити очень удобна такъ называемая перевязочная (*Deschamps*'овская) игла (рис. 99). Въ эту иглу вводятъ нить такимъ образомъ, чтобы одинъ конецъ нити оставался коротким, а другой былъ длиннымъ, захватываютъ рукоятку иглы вмѣстѣ съ длиннымъ концомъ нити правою рукою, а лѣвою съ помощью анатомическаго пинцета натягиваютъ одинъ изъ краевъ отверстія въ собственномъ влагалищѣ артеріи, и по оттянутому влагалищу, какъ по рельсамъ, осторожно проводятъ кончикъ иглы.

Если при этомъ окажется, что артерія была изолирована не по всей своей окружности, то не надо насильно протыкать клѣтчатку концомъ перевязочной иглы; слѣдуетъ лишь напрячь ее и пинцетомъ раздвинуть напряженную ткань надъ концомъ иглы. Какъ только ушко иглы покажется по другую сторону артеріи, захватываютъ пинцетомъ короткій конецъ нити и вынимаютъ иглу обратно. Иглу съ нитью подводятъ обыкновенно со стороны вены (конечно, если артерія сопровождается только одною веною), чтобы случайно не поранить иглою венозную стѣнку. Подведя подъ артерію нить, не мѣшаетъ взять послѣднюю за оба конца и приподнять на ней артерію, чтобы еще разъ осмотрѣться и убѣдиться, что захвачена дѣйствительно артерія, и что вмѣстѣ съ нею не попали на нитку какіе-нибудь другіе органы. Послѣ всего этого концы нити завязываютъ двойнымъ узломъ, изъ которыхъ первый лучше дѣлать хирургическимъ, чтобы при завязываніи второго узла первый не распустился, и нитка не соскользнула съ надлежащаго мѣста. Во избѣжаніе такого соскальзыванія лучше, затягивая узелъ, все время слѣдить за нимъ указательными пальцами обѣихъ рукъ. Затягивать узлы слѣдуетъ не сильно. Здѣсь имѣютъ значеніе всѣ соображенія, уже высказанныя нами по поводу перевязки артерій въ ранѣ. Надо добиваться лишь соприкосновенія противолежащихъ поверхностей интимы, а не разрыва внутреннихъ оболочекъ артеріи. *B. Riedel* при опытахъ на кроликахъ и собакахъ, у которыхъ онъ накладывалъ на артеріи одиночныя и двойныя перевязки, наблюдалъ, что чѣмъ ближе къ мѣсту перевязки, тѣмъ сильнѣе выражено разрастаніе эндотеліальныхъ клѣтокъ интимы сосуда, и что закрытіе артеріи обусловливается однимъ только этимъ разрастаніемъ. Если образуется кровеной свертокъ, то роль его при закрытіи сосуда лишь пассивная. Къ тому же опыты *P. Baumgarten*'а на кроликахъ показали, что въ перевязанномъ сосудѣ тромба не образуется, если перевязка сдѣлана съ соблюде-

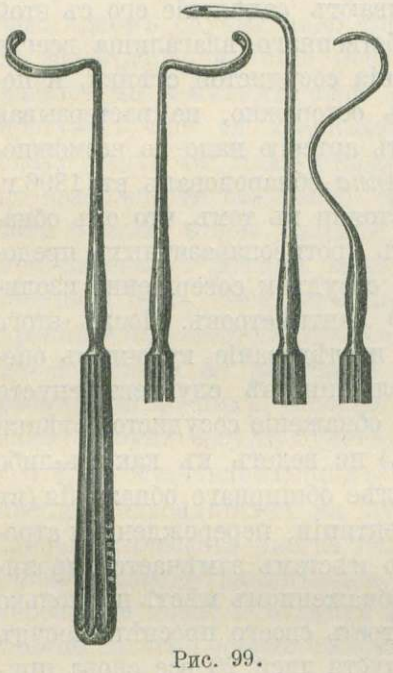

Рис. 99.

ніемъ противопаразитныхъ предосторожностей, и если внутренняя оболочка не разорвана и не поражена какимъ-либо заболѣваніемъ.

По затягиваніи узловъ оба конца нити коротко обрѣзаются, и рану зашиваютъ.

Объ ампутаціяхъ и вычлененіяхъ.

Подъ ампутаціей мы понимаемъ произведенное по правиламъ хирургіи отнятіе отъ организма какой-либо периферической, болѣе или менѣе обособленной, выстоящей надъ поверхностью остального тѣла части, какъ конечность, молочная железа, половой членъ, шейка матки и др. Болѣе же обычно это названіе примѣняется по отношенію къ отнятію конечностей или частей ихъ, и только объ этихъ операціяхъ въ данномъ очеркѣ будетъ идти рѣчь. Ампутаціи другихъ частей тѣла разсматриваются въ спеціальныхъ отдѣлахъ оперативной хирургіи.

Въ ампутаціяхъ конечностей различаютъ *ампутаціи* въ тѣсномъ смыслѣ слова, когда отнятіе конечности производится на протяженіи кости, такъ что для раздѣленія скелета требуется перепилить кость, и на *вычлененія*, когда раздѣленіе скелета производится въ томъ или другомъ суставѣ путемъ простого разсѣченія связокъ, соединяющихъ суставные концы костей. Такъ называемыя *костнопластическія ампутаціи*, какъ операція *Пирогова*, *Gritti*, *Сабанѣева*, *Bier*'а и др., которыя представляютъ какъ бы сочетаніе обоихъ видовъ ампутацій, мы относимъ всецѣло къ ампутаціямъ въ тѣсномъ смыслѣ слова, такъ какъ въ концѣ концовъ здѣсь производится перепиливаніе кости, хотя бы только въ области эпифиза, вычлененіе же производится лишь какъ предварительный актъ.

„Въ опредѣленіи *показаній* къ производству ампутацій всего яснѣе обнаруживается медицинская логика: ни одна операція не требуетъ столько соображенія, столько здраваго смысла и вниманія со стороны врача, какъ раціональное, отчетливое составленіе показаній къ ампутаціи"—говоритъ въ одной изъ своихъ клиническихъ лекцій *Н. И. Пироговъ*. Дѣйствительно, ампутація является тѣмъ цѣлебнымъ средствомъ, къ которому всякій врачъ приступаетъ съ наиболѣе тяжелымъ сердцемъ, и которое, даже въ случаѣ успѣха, оставляетъ въ немъ наименьшее чувство удовлетворенности, ибо задача врача—возстановить здоровье и потерянныя функціи организма, а не дѣлать оперируемаго, въ лучшемъ случаѣ, калѣкой на всю жизнь. Съ этой точки зрѣнія

нельзя не сочувствовать стремленію по возможности ограничить число ампутацій, что, несомнѣнно, въ значительной мѣрѣ уже и осуществилось благодаря выдающимся успѣхамъ хирургіи за послѣдніе полвѣка. Но, съ другой стороны, въ нашъ вѣкъ желѣзныхъ дорогъ, все усиливающагося развитія машиннаго производства и усовершенствованія разрушительныхъ огнестрѣльныхъ снарядовъ немало представляется случаевъ, когда въ силу необходимости приходится жертвовать частью, чтобы спасти отъ погибели цѣлый организмъ, случаевъ, когда ампутація является несомнѣнно „гуманной“ операціей, ибо, по справедливому выраженію, „лучше жить съ тремя конечностями, чѣмъ умереть съ четырьмя“. И вотъ, въ каждомъ данномъ случаѣ, строго взвѣсивши всѣ обстоятельства, установить дѣйствительную необходимость ампутаціи составляетъ задачу, подчасъ крайне трудную и отвѣтственную, предъявляемую врачу.

Къ страданіямъ, для лѣченія которыхъ *показуется* отнятіе члена, обыкновенно относятъ: I. *Механическія поврежденія*. 1) Полное или почти полное (до сохраненія лишь небольшого мостика изъ мягкихъ тканей) отдѣленіе цѣлой или части конечности. Собственно говоря, ампутація здѣсь уже произведена той внѣшней силой, которая нанесла поврежденіе, но получающаяся при этомъ культя обыкновенно бываетъ неровна, не имѣетъ лоскутовъ для закрытія кости и въ большинствѣ случаевъ представляется настолько ушибленной и размятой, что приходится дѣлать ампутацію въ вышележащей части конечности. Исключеніе составляютъ только кончики пальцевъ, которые, какъ показываютъ многочисленныя наблюденія, даже послѣ полнаго отдѣленія еще способны приживать, если отдѣленіе было произведено рѣжущимъ инструментомъ и поверхность разрѣза болѣе или менѣе гладка. 2) Полныя размозженія всѣхъ мягкихъ тканей и костей или даже однѣхъ только мягкихъ тканей конечности, наносимыя тяжелыми тупыми предметами. 3) Поврежденіе (разрѣзъ, разрывъ, размозженіе) главныхъ сосудистыхъ стволовъ, какъ бедреныхъ и подкрыльцовыхъ артерій и вены выше мѣста отхожденія болѣе или менѣе крупныхъ вѣтвей или подколѣнныхъ и локтевыхъ артерій и вены,—также можетъ иногда служить поводомъ къ ампутаціи въ виду связаннаго съ этимъ поврежденіемъ омертвѣнія всей нижележащей части конечности. Однако, наблюденія показываютъ, что и въ этихъ случаяхъ кровеобращеніе можетъ еще возстановиться, хотя бы отчасти, окольнымъ путемъ, такъ что омертвѣнія можетъ не наступить совсѣмъ или оно можетъ ограничиться лишь сравнительно небольшимъ участкомъ конечности. Поэтому,

лучше въ такихъ случаяхъ воздержаться отъ немедленной ампутаціи и приступить къ ней позднѣе, когда омертвѣніе уже выразится. Скорѣе мы приступили бы къ немедленной ампутаціи въ томъ случаѣ, если поврежденіе главныхъ сосудистыхъ стволовъ сопряжено съ открытымъ переломомъ кости, вывихомъ или поврежденіемъ главныхъ нервныхъ стволовъ съ непоправимымъ полнымъ нарушеніемъ проводимости въ нихъ. Въ послѣднемъ случаѣ, даже если бы не наступило омертвѣнія, мы получили бы конечность, негодную для отправленій вслѣдствіе паралича ея. 4) Если вслѣдствіе травматическаго поврежденія или вслѣдствіе ожоги или обмороженія наступаетъ омертвѣніе, то выжидаютъ, пока образуется отграничивающая полоса и затѣмъ производятъ ампутацію.

II. Изъ различныхъ *заболѣваній* поводомъ къ ампутаціи служатъ: 1) разные виды омертвѣнія—старческое омертвѣніе, марантическое омертвѣніе, омертвѣніе на почвѣ артеріосклероза, эмболіи, сахарнаго мочеизнуренія, т. наз. симметрическое омертвѣніе, омертвѣніе при эрготизмѣ и др. 2) Тяжелыя остро-гнойныя заболѣванія мягкихъ тканей, какъ обширная флегмона подкожной и межмышечной клѣтчатки и особенно т. наз. остро-гнойный отекъ *Пирогова*. Ампутація показана здѣсь въ тѣхъ случаяхъ, когда мѣстное нагноеніе грозитъ общимъ зараженіемъ всего организма, и когда коренное удаленіе основного очага является единственнымъ средствомъ для спасенія жизни. 3) Острое гнойное заболѣваніе костей и особенно суставовъ также можетъ служить показаніемъ къ ампутаціи, если вслѣдствіе длительнаго нагноенія и связаннаго съ нимъ лихорадочнаго состоянія наступаетъ истощеніе больного, которое въ связи съ ежеминутно могущимъ произойти общимъ гнойнымъ зараженіемъ непосредственно угрожаетъ жизни. Большія трудности представляетъ нерѣдко въ этихъ случаяхъ, даже для опытнаго хирурга, вѣрное опредѣленіе времени, когда необходимо отказаться отъ дальнѣйшаго сохраняющаго леченія, чтобы съ одной стороны не пожертвовать конечностью, которая еще могла бы быть сохранена, съ другой же не довести больного до той степени истощенія, когда надежда спасти жизнь путемъ ампутаціи будетъ потеряна. 4) Одною изъ частыхъ причинъ для ампутацій является бугорковое пораженіе костей и суставовъ, если, вслѣдствіе обширности пораженія, резекція представляется невозможной или не даетъ надежды на успѣхъ. 5) Показаніемъ къ ампутаціи могутъ служить также: обширныя упорно не поддающіяся леченію язвы, чаще всего на голени, и продолжительныя нагноенія, напр. послѣ обширной ожоги, истощающія организмъ. 6) Безу-

словнымъ показаніемъ къ ампутаціи служатъ новообразованія, главнымъ образомъ злокачественныя, исходящія изъ костей, если удаленіе ихъ путемъ изсѣченія кости представляется невозможнымъ или слишкомъ ненадежнымъ вслѣдствіе опасности возврата. Но и новообразованія мягкихъ тканей могутъ обусловить необходимость ампутаціи, если они захватываютъ главные сосудистые стволы или прорастаютъ мышцы на такомъ протяженіи, что по удаленіи ихъ конечность сдѣлалась бы совершенно негодной для отправленій. На этомъ же основаніи ампутація можетъ потребоваться иногда и при доброкачественныхъ новообразованіяхъ, какъ, напр., энхондромы пальцевъ, обширныя ангіомы, а также аневризмы главныхъ артеріальныхъ стволовъ, не поддающіяся другому леченію.

III. Третью группу показаній къ ампутаціямъ составляютъ нѣкоторыя *врожденныя и пріобрѣтенныя неправильности*, которыя, не угрожая собственно жизни больного и даже не нанося ущерба его здоровью, дѣлаютъ конечность настолько негодной для отправленій, что она служитъ лишь помѣхой для больного. Сюда относятся избыточные пальцы, гигантскій ростъ ручной кисти или стопы, или отдѣльныхъ пальцевъ руки или ноги, рѣзко выраженная косолапость, не поддающійся леченію ложный суставъ, образовавшійся послѣ перелома, рѣзко выраженное слоновое перерожденіе кожи и подкожной клѣтчатки и, въ сравнительно рѣдкихъ случаяхъ, анкилозы и рубцовыя сведенія, если ни ортопедическое, ни оперативное леченіе не даетъ надежды на успѣхъ.

Прежде, когда хирургія еще не владѣла противопаразитнымъ способомъ леченія ранъ, время, протекшее между поврежденіемъ и ампутаціей, имѣло существенное значеніе въ смыслѣ вліянія на исходъ операціи. Въ виду этого прежніе хирурги строго различали ампутаціи *первичныя*, производившіяся возможно скоро послѣ поврежденія—въ теченіе первыхъ, самое большее первыхъ двухъ сутокъ, *промежуточныя*, производившіяся спустя отъ 2-хъ до 8—10 и болѣе сутокъ послѣ поврежденія, т. е. во время болѣе или менѣе выраженнаго воспалительнаго припуханія и гнойнаго пропитыванія тканей, сопровождавшихся обыкновенно значительнымъ лихорадочнымъ состояніемъ, и *вторичныя*, которыя производились послѣ этой воспалительной реакціи, когда уже началось выдѣленіе гноя и въ связи съ этимъ стихала лихорадка.

Въ настоящее время такое дѣленіе ампутацій потеряло всякое значеніе, такъ какъ благодаря современному способу леченія ранъ мы имѣемъ полную возможность предупредить или, по

крайней мѣрѣ, свести до минимума ту воспалительную реакцію тканей, которая въ прежнее время служила главной помѣхой для правильнаго заживленія ампутаціонной раны. Поэтому, если мы въ случаѣ несомнѣннаго показанія къ ампутаціи и теперь еще стараемся производить ампутаціи по возможности тотчасъ же послѣ поврежденія, такъ какъ съ этимъ связана и болѣе совершенная остановка кроветеченія, и приведеніе раны въ условія болѣе выгодныя для заживленія, то, съ другой стороны, въ случаѣ хоть малѣйшаго сомнѣнія относительно жизнеспособности поврежденной конечности, мы, не задумываясь, приступаемъ къ сохраняющему способу леченія, не опасаясь, что подвергнемъ нашего больного большей опасности, если въ случаѣ неуспѣха придется прибѣгнуть къ ампутаціи позднѣе. Даже если бы съ самаго начала и не было проведено безгнилостное теченіе раны и произошло бы гнойное зараженіе, сопровождающееся рѣзко выраженнымъ лихорадочнымъ состояніемъ, то и въ такихъ случаяхъ ампутація производитъ рѣзкій поворотъ къ лучшему; температура сразу спадаетъ, общее состояніе быстро улучшается, и рана часто заживаетъ непосредственно.

Помимо надежды можетъ быть спасти еще конечность, отъ немедленной *(первичной)* ампутаціи приходится иногда отказываться по поводу шока, который нерѣдко наблюдается у больныхъ послѣ тяжелыхъ поврежденій. Подвергать такихъ больныхъ новой травмѣ (ампутаціи) и наркозу представляло бы слишкомъ большой рискъ. Поэтому въ такихъ случаяхъ ограничиваются самымъ необходимымъ, т. е. остановкой кроветеченія и удаленіемъ нѣкоторыхъ свободно висящихъ обрывковъ, откладывая производство ампутаціи до того времени, когда больной оправится отъ шока. Такія же условія, какъ шокомъ, могутъ быть даны рѣзко выраженнымъ малокровіемъ больного вслѣдствіе большой потери крови, когда вливаніемъ соленого раствора и другими средствами приходится поднимать дѣятельность сердца, раньше чѣмъ приступать къ ампутаціи.

Что касается *мѣста, гдѣ ампутировать*, то слѣдуетъ принять за общее правило—ампутировать какъ можно дальше отъ туловища. Культя будетъ для больного тѣмъ работоспособнѣе, чѣмъ она длиннѣе. Это имѣетъ особенное значеніе для стопы и еще больше для руки, гдѣ положительно приходится скупиться каждымъ сантиметромъ, такъ какъ каждый такой сохраненный лишній сантиметръ пальца, напр., чрезвычайно важенъ для функціи всей ручной кисти. Понятно, однако, что ампутація при этомъ должна производиться непремѣнно въ предѣлахъ здоровыхъ или,

по крайней мѣрѣ, жизнеспособныхъ тканей, что нерѣдко ставитъ врача въ очень затруднительное положеніе, такъ какъ вполнѣ увѣренно опредѣлить въ каждомъ данномъ случаѣ, гдѣ слѣдуетъ ампутировать, чтобы не оставить при организмѣ чего-либо больного или нежизнеспособнаго, далеко не всегда легко. Послѣ поврежденія часто трудно судить по виду внѣшнихъ покрововъ о состояніи глубже лежащихъ тканей. Поэтому, лучше въ такихъ случаяхъ ампутировать нѣсколько выше, чтобы быть увѣреннымъ, что оперируешь въ здоровыхъ тканяхъ. Такая же осторожность требуется при ампутаціяхъ по поводу злокачественныхъ новообразованій и по поводу хроническихъ заболѣваній, какъ бугорчатка суставовъ. Здѣсь нерѣдко приходится отнимать конечность значительно выше видимой границы болѣзненнаго очага, чтобы обезпечить безпрепятственное и быстрое заживленіе раны и избѣжать возврата новообразованія.

Отступленіе отъ общаго правила,—ампутировать какъ можно ниже, считали, большею частью считаютъ еще и теперь, необходимымъ дѣлать для голени: полагаютъ, что низкую ампутацію голени, если не во всѣхъ случаяхъ, то по крайней мѣрѣ у бѣдныхъ больныхъ, не имѣющихъ возможности пріобрѣтать дорогого протеза, слѣдуетъ замѣнять ампутаціей въ верхней трети голени, въ т. наз. „мѣстѣ выбора“. Оправдываютъ это тѣмъ, что послѣ высокой ампутаціи больные прекрасно ходятъ на простой клюкѣ, упираясь бугромъ большеберцовой кости при согнутомъ подъ прямымъ угломъ колѣнѣ. Пользоваться такой клюкой послѣ низкой ампутаціи было бы крайне неудобно, такъ какъ торчащая сзади длинная культя голени служила бы помѣхой. Въ настоящее время такія соображенія врядъ-ли имѣютъ основаніе. Производя ампутацію по почину *Bier*'а костнопластически, мы и при низкой ампутаціи голени получаемъ культю, на которую больной можетъ опираться при ходьбѣ такъ же увѣренно и такъ же безболѣзненно, какъ на бугоръ большеберцовой кости при высокой ампутаціи, пользуясь такимъ же простымъ и дешевымъ протезомъ. Такимъ образомъ, и въ этомъ отношеніи теперь нѣтъ необходимости проводить столь нежелательное, вызванное чисто практическими соображеніями различіе между богатыми и бѣдными больными.

Какіе *инструменты* нужны для производства ампутаціи? Отвѣтъ на этотъ вопросъ мы должны искать не въ исторіи этой старинѣйшей изъ операцій и не въ каталогахъ хирургическихъ магазиновъ. Тамъ мы нашли бы очень длинный списокъ инструментовъ, изъ которыхъ одни уже давно отжили свой вѣкъ, а

другіе употребляются лишь отдѣльными хирургами или въ какихъ-нибудь исключительныхъ случаяхъ. Для рѣшенія вопроса о томъ, какіе инструменты *необходимы* для операцій, мы должны вспомнить общія требованія современной хирургіи, по которымъ наборъ инструментовъ долженъ быть простъ и невеликъ. Въ особенности это должно относиться къ ампутаціямъ, т. е. къ такимъ операціямъ, которыя сплошь и рядомъ должны быть произведены неотложно, т. е. во всякое время и подчасъ въ очень мало приспособленной обстановкѣ. И дѣйствительно, большинство ампутацій можно сдѣлать безъ какихъ-либо спеціальныхъ инструментовъ, съ помощью только уже означенныхъ выше инструментовъ для раздѣленія тканей и для наложенія швовъ.

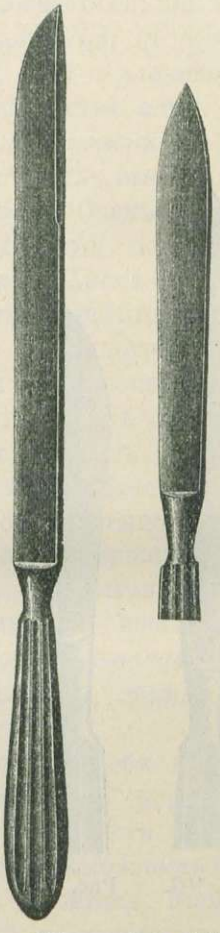

Рис. 100. Рис. 101.

Переходя теперь къ перечисленію инструментовъ, назначенныхъ для ампутацій, я буду отмѣчать, насколько каждый изъ нихъ можно считать необходимымъ. Инструменты эти суть: 1) *ампутаціонные ножи*. Они (рис. 100, 101) должны удовлетворять слѣдующимъ требованіямъ: имѣть толстую, четырехгранную со скругленными углами металлическую ручку, длиною въ 10 — 12 сант., для того, чтобы ее удобно и прочно можно было бы держать въ кулакѣ. Лезвіе должно быть шириною въ 1,5—2 сант., съ тонкой спинкой и не длинно; 12—15 сант. совершенно достаточно для производства ампутацій на самыхъ толстыхъ частяхъ конечности; для ампутацій на кисти и стопѣ обыкновенно пользуются крѣпкимъ скальпелемъ. Болѣе длинный ампутаціонный ножъ, приблизительно на половину длиннѣе поперечника конечности въ мѣстѣ ампутаціи и притомъ обоюдоострый на концѣ, могъ бы понадобиться лишь при образовываніи лоскута путемъ прокола и выкраиванія изъ глубины къ поверхности, но такъ какъ этотъ способъ образованія лоскутовъ въ настоящее время почти оставленъ, то можно обойтись безъ него. Указаннымъ ножомъ можно пользоваться также и для выкраиванія лоскутовъ, но лучше имѣть для этого особый лоскутный ножъ. 2) *Лоскутный ножъ* (рис. 102)

нѣсколько короче вышеописаннаго, длина лезвія 8—10 сант., и болѣе брюшистъ; ручка устроена такъ же, какъ у ампутаціоннаго ножа. 3) Обыкновенные *скалпели*. Наиболѣе удобны большіе, брюшистые (рис. 103). Для разрѣзыванія мягкихъ тканей между двумя костями (на предплечьи и голени) удобенъ остроконечный скалпель (рис. 104), который вполнѣ замѣняетъ спеціальный

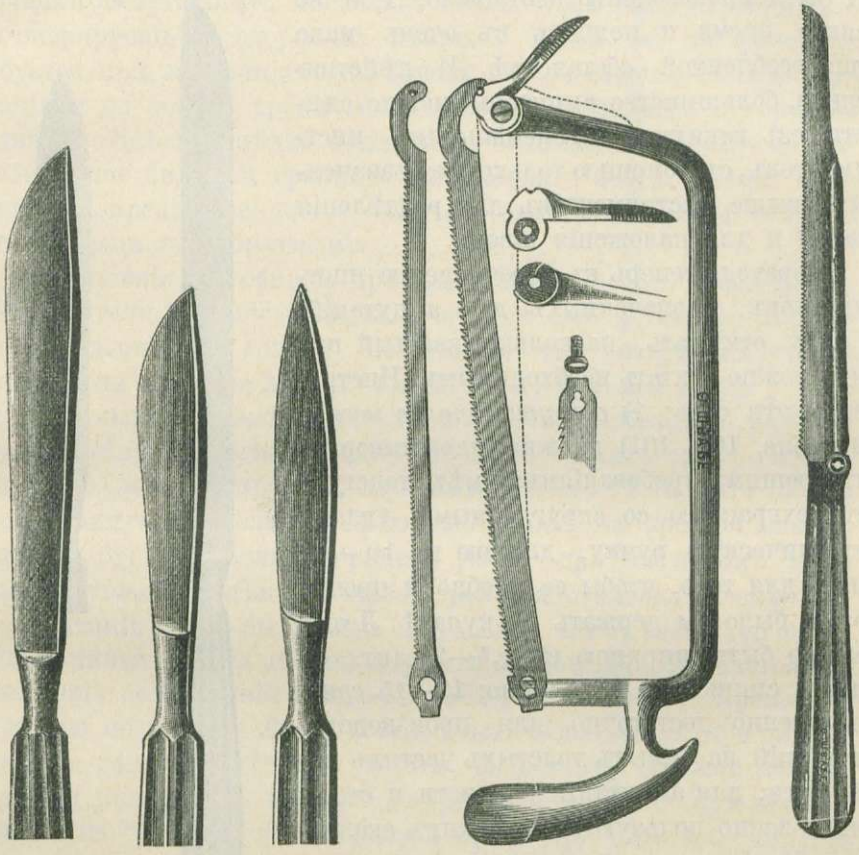

Рис. 102. Рис. 103. Рис. 104. Рис. 105. Рис. 106.

межкостный, обоюдоострый ножъ, такъ наз. катлинъ. Въ сущности съ одними скалпелями, особенно крупными, можно сдѣлать каждую ампутацію, такъ что изъ всѣхъ перечисленныхъ ножей необходимыми въ собственномъ смыслѣ слова должны быть названы только скалпели. 4) *Пилы*. Въ большинствѣ случаевъ пользуются обыкновенной дуговой пилой съ нешироким и тонкимъ полотномъ съ мелкими зубцами. Изъ различныхъ системъ такихъ пилъ удобна пила модели *Швабе* (рис. 105) благодаря ея легкой разборности.

Для мелкихъ костей, напр., для фалангъ берутъ малую листовую пилу со съемной спинкой (рис. 106), или маленькую дуговую пилу (рис. 107), но проще и удобнѣе для разсѣченія фаланги воспользоваться не пилою, а костными ножницами. Наконецъ, спеціально для выпиливанія костнаго лоскута при костнопластической ампутаціи на діафизахъ по *Bier*'у можетъ понадобиться особая пила съ очень узкимъ и тонкимъ полотномъ, которое можетъ закрѣпляться въ дугѣ въ различныхъ плоскостяхъ; для той-же цѣли мною предложено пользоваться пилой *Gigli* въ особой рукояткѣ (рис. 108). 5) *Распаторій* (рис. 109, 110) и *элеваторій* (рис. 111) для отдѣленія накостницы; въ большинствѣ случ. это можно сдѣлать черенкомъ скалпеля. 6) *Костныя ножницы* или *кусальца* для скусыванія неровностей и костныхъ выступовъ, получающихся иногда послѣ перепиливанія кости. Очень удобны для этого обыкновенныя костныя ножницы *Liston*'а, но слегка согнутыя по плоскости, или желобоватыя кусальца *Lüer*'а (см. рис. 29, на стр. 38 и рис. 30 на стр. 40). 7) Костные щипцы *Farabœuf*'а (рис. 112) или *Langenbeck*'а (рис. 113). Ихъ употребляютъ для захватыванія периферическаго конца кости при перепиливаніи въ тѣхъ случаяхъ, когда конечность оторвана или кость сломана, или когда по отпиливаніи кости оказывается, что распилъ сдѣланъ слишкомъ низко, такъ что приходится вторично пилить кость выше, а также въ случаяхъ повторной ампутаціи; но обыкновенно можно обойтись и безъ нихъ и ограничиться простымъ удерживаніемъ руками проксимальнаго отрѣзка конечности. 8) Обычные для каждой операціи инструменты: *ножницы* прямыя и изогнутыя, *пинцеты* анатомическіе и крючковатые, *кровеостанавливающіе пинцеты*, *иглы*, *матеріалъ для швовъ* и *перевязки*, *матеріалъ для повязки*.

Особое вниманіе при ампутаціяхъ обращало на себя во всѣ времена *кровотеченіе*. Въ виду того, что при этомъ пересѣкаются очень крупные сосуды, оно можетъ быть громаднымъ. Понятно, поэтому, стремленіе хирурговъ предупредить возможность кровотеченія, а не бороться съ нимъ, когда оно появится. Вполнѣ надежное и вѣрное средство для этого состоитъ въ перетягиваніи конечности выше мѣста ампутаціи эластическимъ жгутомъ или бинтомъ, который замѣнилъ и совершенно вытѣснилъ прежній, неуклюжій, громоздкій и далеко не такъ вѣрно достигающій цѣли турникетъ. Особенно широкое примѣненіе получило такое перетягиваніе съ тѣхъ поръ, какъ, по предложенію *Esmarch*'а, его стали соединять съ *обезкровливаніемъ* конечности.

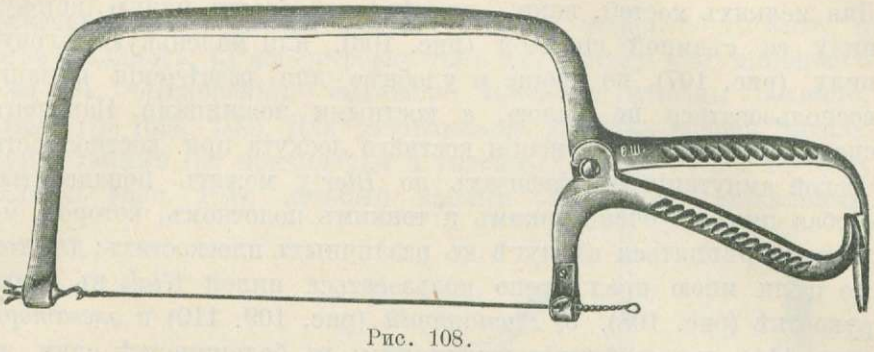

Рис. 108.

Рис. 107.

Рис. 109.

Рис. 110.

Рис. 111.

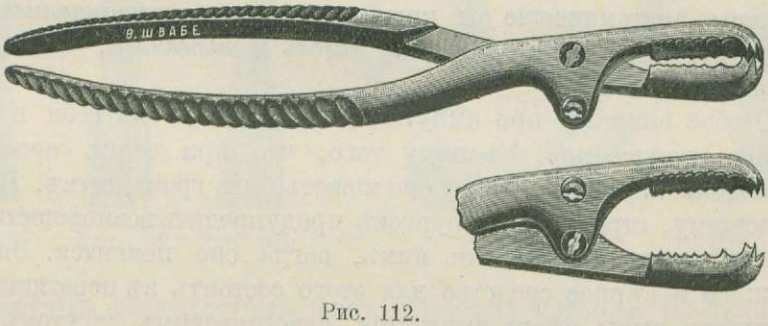

Рис. 112.



Рис. 113.

Способъ обезкровливанія *Esmarch*'а заключается въ слѣдующемъ: конечность, начиная съ пальцевъ, туго увивается восходящими спиральными ходами эластическаго бинта вплоть до того мѣста, гдѣ предполагается перетянуть конечность; затѣмъ накладывается перетягивающій эластическій жгутъ или, лучше, бинтъ, первый же бинтъ снимается. Тогда вся периферическая часть конечности ниже перетяжки оказывается совершенно обезкровленной, такъ что на ней можно производить операцію безъ потери капли крови, что и создало этому способу названіе способа *безкровнаго оперированія*. Если операція производится по поводу омертвѣнія конечности или другого инфекціоннаго заболѣванія, или по поводу злокачественнаго новообразованія, то эластическое бинтованіе надо начинать не съ пальцевъ, а выше инфекціоннаго очага, чтобы не вогнать механически заразныя вещества въ лимфатическія пространства.

Нѣтъ сомнѣнія, что возможность оперировать безкровно, представляетъ громадную выгоду, но описанный способъ обезкровливанія имѣетъ и свои отрицательныя стороны. Во-первыхъ, продолжительное тугое перетягиваніе конечности вызываетъ послѣдующій параличъ мелкихъ сосудовъ; благодаря этому вслѣдъ за снятіемъ перетягивающаго бинта обыкновенно появляется обильное кроветеченіе, почти сплошное, изъ мелкихъ артерій. Особенно рѣзко бываетъ оно выражено послѣ примѣненія эластическаго жгута, который, производя давленіе на очень ограниченномъ пространствѣ, глубоко вдавливается въ ткани; широкій эластическій бинтъ дѣйствуетъ въ этомъ отношеніи не такъ вредно. Такимъ образомъ больной можетъ потерять довольно значительное количество крови, и правильность присвоеннаго способу названія „безкровнаго оперированія“ представляется по меньшей мѣрѣ сомнительной. Кромѣ того, надо принять во вниманіе, что для остановки такого обильнаго кроветеченія приходится наложить гораздо большее число перевязокъ, что нерѣдко невыгодно отзывается на послѣдующемъ заживленіи раны; наконецъ, при этомъ способѣ нерѣдко появляется послѣдовательное кроветеченіе уже послѣ зашиванія раны, благодаря чему, могутъ образоваться гематомы, которыя легко нагнаиваются и затягиваютъ тогда заживленіе раны на недѣли и мѣсяцы. Вторая невыгода разсматриваемого способа состоитъ въ томъ, что жгутъ, если онъ не былъ наложенъ въ достаточномъ отдаленіи отъ мѣста операціи, мѣшаетъ свободному сокращенію мышцъ вслѣдъ за перерѣзкой ихъ; это можетъ ввести хирурга въ заблужденіе и заставить его перепилить кость ниже, чѣмъ слѣдуетъ; когда мышцы по

снятіи жгута уже послѣдовательно сократятся, получится культя съ недостаточнымъ прикрытіемъ мягкихъ тканей, что крайне невыгодно для больного и можетъ потребовать повторной ампутаціи. Въ-третьихъ, наконецъ, послѣ продолжительнаго примѣненія перетягиваніе можетъ повести къ временному параличу вслѣдствіе сдавленія нервовъ, особенно у людей очень худыхъ.

Для того, чтобы ослабить перечисленныя невыгоды *Esmarch*'овскаго обезкровливанія предлагали не употреблять эластическаго бинта, а ограничиваться приподнятіемъ конечности на нѣсколько минутъ передъ наложеніемъ сжимающаго жгута. Предлагали также *(Köhler)* примѣнять простой полотняный бинтъ, который накладывался на удаляемую конечность сухимъ, а потомъ смачивался. Во многихъ случаяхъ перетягиваніе конечности по *Esmarch*'у можетъ быть замѣнено пальцевымъ сдавленіемъ главнаго артеріальнаго ствола. Выгоды его слѣдующія: давленіе можетъ ограничиваться одной только артеріей, не захватывая рядомъ лежащей вены, по крайней мѣрѣ въ нѣкоторыхъ мѣстахъ, какъ напр., въ паховомъ сгибѣ; не сдавливаются и не повреждаются мышцы и нервы; давленіе производится не слѣпо, какъ при перетягиваніи конечности; оно можетъ быть во всякое время усилено или ослаблено, можетъ быть сразу прекращено и также быстро возобновлено, если бы въ томъ оказалась надобность; въ смыслѣ безкровнаго оперированія оно даетъ почти такіе же совершенные результаты, какъ и перетягиваніе конечности эластическимъ бинтомъ, не имѣя дурныхъ послѣдствій этого способа. Правда, для производства такого сдавленія артеріи надо имѣть опытнаго и вполнѣ надежнаго помощника, кромѣ того, сдавленіе артеріи пальцемъ не всегда легко; на нижней конечности, у людей тучныхъ и особенно у мускулистыхъ оно можетъ встрѣтить значительныя затрудненія; наконецъ, пальцевое сдавленіе очень затруднительно, если операція продолжается долго.

Надо, наконецъ, имѣть въ виду, что въ наше время, когда быстрое отнятіе конечности однимъ—двумя разрѣзами уступило мѣсто послѣдовательному, методическому разсѣченію тканей, зачастую можно обойтись совершенно безъ предварительной остановки кроветеченія: безъ риска излишней потери крови можно производить остановку кроветеченія въ самой ранѣ, захватывая и зажимая кровеостанавливающими пинцетами сосуды по мѣрѣ ихъ перерѣзки или, какъ главные кровеносные сосуды, еще раньше ихъ перерѣзки, зная ихъ анатомическое положеніе. Наконецъ, многіе наши современные способы ампутацій и особенно вычлененій приноровлены къ тому, чтобы въ самомъ началѣ операціи перевязать главные артеріальные и венозные стволы.

Ампутація, какъ и всякая операція съ общимъ обезболиваніемъ, производится *въ лежачемъ положеніи больного*. Обыкновенно кладутъ оперируемаго на операціонный или какой-нибудь другой прочный, устойчивый столъ навзничь, со слегка приподнятой головой; только для вычлененія въ плечевомъ суставѣ можетъ понадобиться болѣе возвышенное положеніе. Чтобы сдѣлать верхнюю конечность доступною со всѣхъ сторонъ, больного сдвигаютъ къ самому краю стола, конечность отводятъ отъ туловища подъ прямымъ угломъ и въ такомъ положеніи удерживаютъ. Если ампутацію приходится дѣлать на нижней конечности, то больного сдвигаютъ къ ножному концу стола, чтобы вся отнимаемая часть конечности и значительный кусокъ еще выше этого выдавались изъ-за края стола; для высокой ампутаціи или вычлененія бедра больного укладываютъ ягодицами на край стола; больную ногу удерживаютъ въ вытянутомъ положеніи, здоровую же сгибаютъ и упираютъ въ поставленную рядомъ со столомъ табуретку. Чтобы больной при этомъ не упалъ, можно пользоваться различными подпорками для таза, предложенными для накладыванія гипсовой повязки на всю нижнюю конечность вмѣстѣ съ тазовымъ поясомъ. На операціонныхъ столахъ обыкновенно имѣется особое приспособленіе для поддерживанія здоровой конечности, въ то время какъ больная лежитъ совершенно свободно.

Что касается оператора, то онъ долженъ выбирать такое положеніе, чтобы его оперирующая рука по возможности ничѣмъ не была бы стѣснена въ своихъ движеніяхъ. При ампутаціи на стопѣ или на ручной кисти онъ стоитъ впереди конечности, причемъ лѣвой рукой удерживаетъ удаляемую часть. При ампутаціи въ вышележащей части конечности по круговому способу, оперирующій хирургъ становится сбоку конечности такимъ образомъ, чтобы дистальная, т.-е. удаляемая часть конечности, находилась отъ него вправо, другими словами: ампутируя на правыхъ конечностяхъ, онъ становится съ ихъ боковой стороны, на лѣвыхъ— съ срединной; исключеніе дѣлается только для ампутаціи лѣваго бедра, такъ какъ стоять въ промежуткѣ между бедрами было бы слишкомъ тѣсно. Если ампутація или вычлененіе производится по лоскутному способу, то хирургъ обыкновенно стоитъ такъ, что лицо его обращено къ лицу больного, и лишь при перепиливаніи кости онъ становится такъ же, какъ при круговомъ способѣ; при вычлененіи не требуется этой перемѣны положенія.

Прежде чѣмъ я приступлю къ изложенію самой техники ампутацій и вычлененій, скажу нѣсколько словъ *объ ампутаціонной культѣ*, чтобы такимъ путемъ предварительно выяснить, чего мы

ждемъ и что мы должны требовать отъ ампутаціонной техники. Дѣло въ томъ, что въ настоящее время конечною цѣлью всякой ампутаціи и вычлененія слѣдуетъ считать полученіе хорошей, работоспособной культи, которая могла бы оказывать больному пользу, а не служила бы ему источникомъ непрерывныхъ страданій. Хорошею же культею мы называемъ такую, которая представляетъ правильныя, ровныя очертанія, безболѣзненна, имѣетъ, по крайней мѣрѣ вначалѣ, болѣе или менѣе цилиндрическую или слегка коническую форму, въ зависимости отъ формы той части конечности, на которой произведена ампутація; конецъ кости покрытъ болѣе или менѣе толстымъ слоемъ мягкихъ тканей; рубецъ узкій, гладкій, слегка втянутъ, съ костью не сращенъ; кожа нормальнаго вида, плотна, эластична, всюду подвижна за исключеніемъ рубца, гдѣ она спаяна съ глубже лежащими мягкими тканями.

Что касается внутренняго строенія культи, то первоначально въ ней встрѣчаются всѣ тѣ ткани, которыя были взяты для ея образованія, но сравнительно скоро въ ней начинаютъ происходить измѣненія, которыя, постепенно развиваясь, продолжаются иногда очень долгое время. А именно, мышцы, лишенныя работы, атрофируются, претерпѣвая частью жировое, частью соединительнотканное перерожденіе; онѣ уменьшаются въ объемѣ, дѣлаются бѣднѣе мышечными волокнами, частью же цѣликомъ превращаются въ болѣе или менѣе плотную соединительную ткань, которая принимаетъ участіе въ прикрытіи культи. Атрофіи подвергаются также и нервные стволы, причемъ атрофію ихъ часто удается прослѣдить далеко вверхъ, вплоть до спинного мозга и еще выше въ пучкахъ его бѣлаго вещества. На концахъ нервныхъ стволовъ часто наблюдается образованіе утолщеній, т. наз. ампутаціонныхъ невромъ, состоящихъ главнымъ образомъ изъ разросшейся соединительной ткани и содержащихъ обыкновенно лишь единичныя, разсѣянныя нервныя волокна. Главный артеріальный стволъ, спустя нѣкоторое время послѣ ампутаціи, представляется значительно уменьшеннымъ въ поперечникѣ, а иногда онъ вплоть до первой отходящей крупной вѣтви закупоренъ и превращенъ въ плотный соединительно-тканный тяжъ; въ этомъ случаѣ ближайшія боковыя вѣтви значительно утолщены, такъ какъ черезъ нихъ происходитъ снабженіе культи кровью. Измѣненія происходятъ также и на распилѣ кости: если кость была перепилена въ области діафиза, то просвѣтъ костномозгового канала вскорѣ закрывается соединительнотканной, а затѣмъ костной мозолью; накостница, если она была сохранена и надвинута на распилъ кости, также

даетъ отложенія новой кости. Нерѣдко этотъ, т. наз., костный рубецъ разрастается избыточно: въ области костно-мозгового канала и на распилѣ кости образуются выстоящіе костные отростки часто заостренные, при надавливаніи очень болѣзненные. Поверхность распила въ области эпифиза также покрывается слоемъ плотнаго костнаго вещества, образующагося изъ костнаго мозга; наложеніемъ на поверхность распила накостницы можно въ значительной мѣрѣ способствовать костному закрытію поверхности распила; какъ при распилѣ кости въ области діафиза, и здѣсь отложенія новой кости часто принимаютъ неправильную форму. Послѣ вычлененія хрящъ, покрывающій суставную поверхность, обычно разрушается и превращается въ волокнистую соединительную ткань, но можетъ оставаться и въ неизмѣненномъ видѣ въ теченіе долгаго времени.

Въ нѣкоторыхъ случаяхъ въ кости наблюдаются еще измѣненія атрофическаго характера: кость вся уменьшается въ объемѣ, дѣлается тоньше, причемъ уменьшеніе объема кости выражено тѣмъ рѣзче, чѣмъ ближе къ ея концу, такъ что костная культя въ этихъ случаяхъ книзу заостряется. Въ зависимости отъ этого, а также и отъ указанной выше атрофіи мягкихъ тканей измѣняется и внѣшній видъ культи: она уменьшается въ объемѣ, дѣлается мягкой, дряблой и въ нѣкоторыхъ случаяхъ принимаетъ выраженно коническую форму; вмѣстѣ съ этимъ атрофируется и кожа, становится тонкой, дряблой; кость начинаетъ выступать все рѣзче и въ концѣ концовъ конецъ ея оказывается покрытымъ лишь тонкимъ слоемъ атрофированной кожи.

Понятно, что подобная атрофическая культя представляется мало пригодной для работы; помимо атрофіи мышцъ этому въ значительной мѣрѣ препятствуетъ атрофированная кожа, на которой малѣйшія механическія воздѣйствія, какъ ушибы, треніе, легко вызываютъ ссадины и иногда упорно не заживающія язвы, особенно въ мѣстахъ, гдѣ кожа болѣе или менѣе натянута надъ выдающимся концомъ кости.

Всѣ описанныя измѣненія въ культѣ уже изстари вполнѣ справедливо объясняли атрофіей отъ недѣятельности. Отсюда понятно, что образованіе атрофической культи можетъ быть предупреждено, если ампутированная конечность будетъ поставлена въ такія условія, при которыхъ она по возможности скоро послѣ операціи была бы въ состояніи принять на себя работу, свойственную ей физіологически. Правда, отъ культи, какъ бы она совершенна ни была, нельзя ожидать, чтобы она работала совершенно такъ же, какъ нормальная конечность; поэтому, нѣкоторая атрофія

въ ней должна произойти; но кожа и подкожная клѣтчатка вполнѣ сохраняютъ свою нормальную толщину и упругость, а на концѣ культи кожа даже утолщается, дѣлается болѣе плотной и по строенію своему приближается къ строенію кожи на подошвѣ. Не атрофируются также и кости, которыя вплоть до самаго конца культи сохраняютъ свою первоначальную, болѣе или менѣе цилиндрическую форму. Убѣдиться въ этомъ въ настоящее время не трудно путемъ радіографическихъ снимковъ.

Въ гораздо большей мѣрѣ, чѣмъ атрофіей работоспособность культи ограничивается *изъязвленіемъ мягкихъ тканей на концѣ культи*. Въ дальнѣйшемъ своемъ развитіи язва на концѣ культи получаетъ обыкновенно форму усѣченнаго конуса, и вся культя дѣлается коническою. Одновременно съ этимъ развиваются воспалительныя явленія и въ обнаженной костной культѣ: изъ костнаго мозга разрастаются грануляціи, воспаленіе накостницы ведетъ къ отложенію новообразованной костной ткани, которая обусловливаетъ иногда значительное утолщеніе конца костной культи. Получается та картина, которой прежніе врачи дали названіе „конической культи“, сохранившееся еще и по наше время. Само собою разумѣется, что хроническое воспаленіе на концѣ культи можетъ сопровождаться и вышеописанными атрофическими измѣненіями во всей культѣ, если изъявленіе началось вскорѣ же послѣ ампутаціи и затѣмъ не было излечено. Съ другой стороны, и атрофированная уже культя впослѣдствіи можетъ изъязвиться. Дальнѣйшія измѣненія, происходящія въ изъязвленной культѣ состоятъ въ томъ, что мягкія ткани вслѣдствіе сморщиванія сдвигаются по поверхности кости вверхъ, кость же, обнаженная отъ мягкихъ тканей, начинаетъ все больше и больше выдаваться на концѣ культи; затѣмъ кость, лишенная питанія, омертвѣваетъ и секвестрируется. Благодаря этому въ нѣкоторыхъ случаяхъ въ концѣ концовъ можетъ произойти самопроизвольное излеченіе такимъ путемъ, что секвестрировавшаяся кость отпадаетъ; мягкія же ткани постепенно стягиваются надъ остаткомъ кости и рубцуются. Такой благопріятный исходъ бываетъ однако далеко не часто, и въ большинствѣ случаевъ для излеченія страданія приходится прибѣгать или къ резекціи, причемъ мягкія ткани отдѣляются отъ кости еще выше и послѣдняя затѣмъ отпиливается, или къ вторичной ампутаціи на болѣе высокомъ мѣстѣ.

Причины, вызывающія изъязвленіе культи или способствующія ему, довольно многочисленны. На первомъ мѣстѣ слѣдуетъ поставить гнойное зараженіе раны съ послѣдующимъ полнымъ расхожденіемъ ея краевъ, и омертвѣніе мягкихъ тканей, взятыхъ для

закрытія культи. Омертвѣніе это въ однихъ случаяхъ представляетъ лишь дальнѣйшее распространеніе омертвѣнія, послужившаго поводомъ къ ампутаціи, въ другихъ оно обусловливается погрѣшностями въ техникѣ производства ампутаціи; если, напр., лоскуты при ихъ отдѣленіи слишкомъ разминаются и ушибаются, если для прикрытія культи берутъ слишкомъ длинный лоскутъ, такъ что онъ не можетъ питаться въ достаточной мѣрѣ, если при отдѣленіи лоскута случайно ранятъ у его основанія артерію, служащую для его питанія, если мягкихъ тканей для прикрытія культи берутъ слишкомъ мало, такъ что ихъ съ извѣстнымъ напряженіемъ приходится натягивать на кость и т. д.

Изъязвленіе культи можетъ наступить и послѣ заживленія раны. Такъ, нерѣдко язвенному разрушенію подвергается рубецъ, если онъ образовался послѣ заживленія раны посредствомъ грануляцій и вслѣдствіе этого широкъ, растянутъ, мало жизнеспособенъ, или если рубецъ расположенъ неудобно, если, напр., послѣ ампутаціи на голени или бедрѣ онъ помѣщается на концѣ культи, гдѣ онъ при ходьбѣ въ несовсѣмъ хорошо устроенномъ протезѣ легко подвергается ушибамъ, тренію или растяженію. Особенно же часто изъязвленіе, иногда отъ самаго незначительнаго давленія или тренія протезомъ, наблюдается на сильно атрофированной культѣ. Кромѣ того, рубецъ можетъ изъязвиться также отъ возврата той болѣзни, по поводу которой была сдѣлана ампутація. Наконецъ, въ нѣкоторыхъ случаяхъ костныя разращенія на концѣ костной культи, обыкновенно воспалительныя, выпирая и натягивая кожу, могутъ способствовать ея изъязвленію.

У дѣтей продолженіе физіологическаго роста кости нерѣдко создаетъ условія, которыя, спустя, болѣе или менѣе продолжительное время послѣ ампутаціи, ведутъ къ изъязвленію мягкихъ тканей на концѣ культи. Дѣло въ томъ, что, какъ извѣстно, ростъ кости въ длину происходитъ почти исключительно путемъ отложенія новообразованнаго костнаго вещества со стороны эпифизарныхъ хрящей, находящихся по концамъ кости; поэтому, послѣ ампутаціи у молодого субъекта съ незаконченнымъ ростомъ костей, интенсивность роста костной культи зависитъ исключительно только отъ интенсивности костеобразовательной способности оставшагося эпифизарнаго хряща и не стоитъ ни въ какомъ отношеніи къ длинѣ культи. Между тѣмъ, дальнѣйшій ростъ мягкихъ тканей культи происходитъ пропорціонально длинѣ послѣдней, причемъ надо еще имѣть въ виду, что атрофическое состояніе мягкихъ тканей весьма вѣроятно уменьшаетъ ихъ силу роста. Поэтому, при небольшой длинѣ культи, если былъ сохраненъ эпифи-

зарный хрящъ, кость будетъ рости сильнѣе, чѣмъ окружающія ее мягкія ткани, вслѣдствіе чего конецъ кости, спустя нѣкоторое время, начинаетъ выпячивать впереди себя мягкія ткани; послѣднія, все больше растягиваясь и истончаясь, въ концѣ концовъ омертвѣваютъ, распадаются, и на концѣ культи образуется язва, со дна которой торчитъ обнаженный конецъ кости. Чѣмъ ближе къ остающемуся эпифизу перепиливается кость и чѣмъ моложе больной, тѣмъ больше, конечно, опасность полученія со временемъ изъязвленной культи. Такъ какъ плечевая кость и кости голени растутъ главнымъ образомъ на счетъ верхняго эпифизарнаго хряща, бедро же и кости предплечья на счетъ нижняго, то описанное выше явленіе чаще должно наблюдаться на культяхъ плеча и голени, чѣмъ бедра и предплечья.

Насколько быстро можетъ происходить ростъ костной культи у дѣтей, можно видѣть изъ слѣдующаго примѣра, взятаго изъ работы *Powers*'а: мальчику 4-хъ лѣтъ ампутировано правое плечо; спустя 2 года уже потребовалось повтореніе ампутаціи съ удаленіемъ 2-хъ дюймовъ кости; еще черезъ 2 года опять ампутація съ удаленіемъ 1,5 дюймовъ кости, черезъ 3 года снова ампутація съ удаленіемъ 1 дюйма кости; въ общей сложности, слѣдовательно, удалено 4,5 дюйма въ теченіе 7 лѣтъ.

Остается указать еще на одну причину негодности культи, это—крайняя болѣзненность ея, зависящая отъ раздраженія чувствующихъ нервныхъ стволовъ. Въ рѣзко выраженныхъ случаяхъ боли эти бываютъ крайне мучительны, не даютъ больному покоя ни днемъ, ни ночью, продолжаясь почти непрерывно и усиливаясь отъ всякаго давленія на культю, иногда отъ простого прикосновенія къ ней. Причина такой болѣзненности можетъ лежать въ прижатіи нервнаго ствола къ острому краю костной культи, въ раздраженіи его острымъ концомъ новообразованнаго костнаго выступа, или въ захватываніи концовъ большихъ нервныхъ стволовъ въ рубецъ, что особенно легко получается при образованіи рубца на концѣ культи, если для предупрежденія этого нервные стволы при ампутаціи не были обрѣзаны выше уровня разрѣза мягкихъ тканей. Болѣзненность, однако, можетъ быть и при отсутствіи такихъ ясныхъ механическихъ причинъ. Нерѣдко въ такихъ случаяхъ при разрѣзѣ находятъ на концахъ нервовъ булавовидныя утолщенія, по строенію своему совершенно соотвѣтствующія невромамъ—такъ наз. „ампутаціонныя невромы“, которыми объясняется болѣзненность. Если же нѣтъ невромъ, то болѣзненность объясняется или существующимъ невритомъ, или тѣмъ, что нервные стволы сдавливаются окружающей ихъ соединительнотканной клѣтчаткой, находящейся въ состояніи хроническаго воспаленія.

Устраненіе этихъ мучительныхъ болей удается сравнительно легко, если есть ясно видимая механическая причина раздраженія нерва, — высвобожденіемъ нервовъ изъ рубца и отсѣченіемъ ихъ на болѣе высокомъ уровнѣ, сдалбливаніемъ остраго края кости или костнаго выступа и т. д. Гораздо хуже предсказаніе при образованіи невромъ, такъ какъ послѣ изсѣченія ихъ снова образуются такія же невромы на концахъ усѣченныхъ нервовъ, и нерѣдко на одномъ и томъ же больномъ приходится вырѣзать такія невромы 2 — 3 — 4 раза, давая ему лишь временное облегченіе. Противъ болей вслѣдствіе неврита или вслѣдствіе сдавленія нервовъ воспалительнымъ инфильтратомъ примѣняется противовоспалительное леченіе; наиболѣе же дѣйствительнымъ средствомъ для ихъ предупрежденія является гладкое, безгнилостное заживленіе ампутаціонной раны.

Изложеніе *техники производства ампутацій* начну съ раздѣленія мягкихъ тканей. Назначеніе мягкихъ тканей при ампутаціи — служить прикрытіемъ для костной культи. Поэтому раздѣленіе мягкихъ тканей надо производить съ такимъ разсчетомъ, чтобы, по возможности, не жертвуя ни однимъ лишнимъ сантиметромъ кости, получить здоровыя или, во всякомъ случаѣ, жизнеспособныя мягкія ткани надъ костью въ количествѣ, достаточномъ для свободнаго, безъ всякаго натяженія, закрытія костной культи. Одновременно съ этимъ разрѣзъ мягкихъ тканей долженъ удовлетворять еще цѣлому ряду другихъ требованій, какъ удобная и надежная остановка крови, благопріятныя условія для быстраго и безпрепятственнаго заживленія раны, выгодное положеніе рубца и т. д., требованія, отъ выполненія которыхъ зависитъ полученіе хорошей, работоспособной культи. Отсюда понятно, что раздѣленіе мягкихъ тканей представляетъ одинъ изъ самыхъ существенныхъ моментовъ въ производствѣ ампутаціи и потому требуетъ большого вниманія и самаго тщательнаго обсужденія.

Задача при этомъ осложняется еще тѣмъ, что мягкія ткани по разрѣзѣ сокращаются, такъ что въ разсчетѣ на это ихъ надо выкраивать большей длины, чѣмъ требовалось бы для закрытія костной культи, если бы не было этой сократимости. Какъ правило, можно въ самыхъ общихъ чертахъ принять, что всякій лоскутъ по разрѣзѣ сокращается на $^1/_3$ своей величины, такъ что, напр., лоскутъ въ 15 сант. длины по разрѣзѣ равняется лишь 10 сант. и, наоборотъ, если для закрытія культи нуженъ лоскутъ въ 10 сант. длины, то его надо выкраивать въ 15 сант. Но эти разсчеты имѣютъ лишь очень приблизительное значеніе, ибо, 1) отдѣльныя ткани сокращаются далеко не одинаково (напр.,

кожа сокращается больше, чѣмъ мышцы). Поэтому, по какому бы способу мы ни производили раздѣленіе мягкихъ тканей, мы всегда должны сначала разрѣзать кожу и подкожную клѣтчатку и уже на уровнѣ сократившейся кожи разрѣзать мышцы; иначе мышцы всегда будутъ выстоять изъ подъ кожи. 2) Однѣ и тѣ же ткани при различныхъ условіяхъ обладаютъ различной сократительной способностью. Такъ, хронически воспаленная и инфильтрованная кожа, или кожа, долгое время бывшая въ состояніи значительнаго растяженія, можетъ совершенно утратить свою сократительность; дряблая кожа стариковъ или людей, быстро похудѣвшихъ, обладаетъ лишь очень незначительною сократительностью. Но, и при нормальныхъ условіяхъ кожа обладаетъ наибольшею способностью сокращаться тамъ, гдѣ она тонка, гдѣ подкожно-жировой слой имѣется въ небольшомъ количествѣ, гдѣ она не имѣетъ плотныхъ соединеній съ подлежащимъ апоневрозомъ или съ какими нибудь костными выступами. Еще бо́льшія колебанія замѣчаются по отношенію къ сократительной способности мышцъ. Больше всего сокращаются мышцы съ длинными волокнами, лежащія на всемъ протяженіи отъ мѣста начала до мѣста прикрѣпленія совершенно свободно, какъ напр., двуглавая мышца плеча, или мышцы, образующія икру; наоборотъ, мышцы, съ короткими волокнами, или на большомъ протяженіи прикрѣпленныя къ костямъ, обладаютъ очень незначительной сократительностью; далѣе, если въ лоскутѣ остается длинный кусокъ мышцы, то сокращеніе будетъ выражено сильнѣе, чѣмъ если этотъ отрѣзокъ коротокъ. Все это надо имѣть въ виду при раздѣленіи мягкихъ тканей, ибо всѣ эти условія существеннымъ образомъ вліяютъ на форму разрѣза. Такъ, напр., круговой разрѣзъ вблизи локтевого сгиба превращается въ эллиптическій съ наивысшей точкой спереди благодаря тому, что спереди мягкія ткани сокращаются больше, чѣмъ сзади; круговой разрѣзъ на голени превращается въ эллиптическій съ наивысшей точкой сзади влѣдствіе болѣе сильнаго сокращенія икряныхъ мышцъ, и т. д.

Что касается *способовъ ампутаціи*, то до 18-го вѣка пользовались исключительно только круговымъ и лоскутнымъ способами. Изъ нихъ наиболѣе старымъ оказывается круговой, который примѣнялся уже *Цельсомъ*. *Цельсъ* поступалъ такъ, что, разрѣзавши однимъ круговымъ сѣченіемъ всѣ мягкія ткани вплоть до кости, отдѣлялъ мышцы отъ кости и перепиливалъ послѣднюю нѣсколько выше мѣста разрѣза мягкихъ тканей. Этому послѣднему пріему онъ придавалъ особенное значеніе, такъ какъ благодаря ему получался нѣкоторый избытокъ мягкихъ тканей, который и шелъ на

прикрытіе распила кости. Такимъ образомъ, уже *Цельсъ* стремился удовлетворить одному изъ существенныхъ требованій, предъявляемыхъ нами ко всякому способу ампутаціи. Позднѣе это указаніе *Цельса* было забыто точно такъ же, какъ было забыто и его требованіе оперировать въ предѣлахъ здоровыхъ тканей, и мы видимъ, что вплоть до 18-го вѣка ампутація производилась хирургами почти исключительно въ предѣлахъ омертвѣвшей части конечности, причемъ кость перепиливалась на одномъ уровнѣ съ мягкими тканями, перерѣзанными однимъ круговымъ сѣченіемъ сразу до кости; другими словами, ампутація производилась исключительно по одномоментному круговому способу, называемому совершенно неправильно *Цельсовскимъ*. Понятно, что при такомъ способѣ всегда получалась такъ называемая коническая культя. Съ начала 18-го вѣка, когда съ усвоеніемъ перевязки сосудовъ и способа предварительной остановки кроветеченія хирурги освободились отъ опасенія потерять больного отъ кроветеченія во время операціи, начинаются заботы о закрытіи культи мягкими тканями съ цѣлью полученія раны, способной къ болѣе быстрому заживленію. Важнымъ усовершенствованіемъ въ этомъ отношеніи представляется такъ называемый двухмоментный круговой способъ ампутаціи, предложенный въ 1718 *J. L. Petit*'омъ во Франціи и одновременно же *Cheselden*'омъ въ Англіи.

По этому способу сначала разрѣзалась круговымъ сѣченіемъ только одна кожа, затѣмъ по краю оттянутой кожи такимъ же сѣченіемъ перерѣзались всѣ мышцы вплоть до кости; кость перепиливалась на одномъ уровнѣ съ разрѣзомъ мышцы. Закрытіе культи достигалось, такимъ образомъ, на счетъ кожи. Однако, и этотъ способъ далеко не всегда давалъ достаточно мягкихъ тканей для закрытія кости, вслѣдствіе чего *Edw. Alanson* предложилъ въ 1770 свой способъ воронкообразной ампутаціи: по разрѣзѣ кожи круговымъ сѣченіемъ, мышцы вплоть до кости разрѣзали въ видѣ конуса, направляя ножъ наискось вглубь и кверху; такимъ образомъ получалась рана мягкихъ тканей въ видѣ воронки, на днѣ которой находилась перепиленная кость. Мягкихъ тканей для закрытія кости получалось вполнѣ достаточно, но зато самое производство ампутаціи по этому способу представляло большія трудности: требовалось много умѣнья, ловкости и навыка, чтобы гладко и ровно произвести такой воронкообразный разрѣзъ мышцъ. Этимъ объясняется, вѣроятно, что сообсобъ *Alanson*'а совершенно не привился въ хирургіи даже послѣ того, какъ онъ много лѣтъ спустя былъ на короткое время вызванъ изъ забвенія и снова предложенъ берлинскимъ хирургомъ *Graefe* (въ 1812).

Гораздо проще цѣль достигалась по предложенію англичанина *Mynors*'а тѣмъ, что, не довольствуясь простымъ оттягиваніемъ разсѣченной кожи съ подкожной клѣтчаткой, ее отдѣляли отъ апоневроза, или вмѣстѣ съ послѣднимъ отъ подлежащихъ мышцъ на нѣкоторомъ разстояніи и въ видѣ манжетки заворачивали кверху; послѣ этого по краю завороченной манжетки перерѣзали мышцы. Этотъ способъ и до сихъ поръ пользуется широкимъ употребленіемъ.

Изъ другихъ видоизмѣненій кругового способа укажемъ еще 1) на способъ *Desault* (Парижъ 1744 — 1795), состоящій въ томъ, что ампутація производится въ три пріема: сначала разсѣкается кожа, затѣмъ поверхностный слой мышцъ и, наконецъ, глубокій слой мышцъ, непосредственно прилежащій къ кости, и 2) на способъ *Phil. Walther*'а (1813), отличающійся отъ предыдущаго тѣмъ, что мышцы разрѣзаютъ однимъ сѣченіемъ, затѣмъ въ той же плоскости разрѣзаютъ накостницу и скребцомъ отдѣляютъ ее вмѣстѣ съ прикрѣпленными къ ней мышцами отъ кости вверхъ на нѣсколько сантиметровъ; по краю отдѣленной и оттянутой кверху накостницы перепиливается кость.

Лоскутный способъ ампутаціи, какъ болѣе сложный по техникѣ и требующій больше времени, получилъ распространеніе гораздо позднѣе кругового, лишь въ концѣ 17-го вѣка, послѣ того, какъ въ 1679 англійскій хирургъ *Lowdham* предложилъ свой способъ ампутаціи съ большимъ полулуннымъ лоскутомъ, который онъ выкраивалъ изъ кожи и мышцъ, снаружи внутрь. Изъ преимуществъ этого способа выдвигали на первый планъ, что рана заживаетъ гораздо быстрѣе, чѣмъ послѣ кругового способа въ одинъ пріемъ, что конецъ костной культи не омертвѣваетъ, и что культя получается гораздо болѣе пригодная для протеза. Нѣсколько лѣтъ спустя, въ 1606 *Verduin* изъ Амстердама въ случаѣ ампутаціи голени совѣтовалъ образовывать лоскутъ изъ икры, причемъ онъ выкраивалъ лоскутъ изъ глубины къ поверхности путемъ прокола. Такое же предложеніе было сдѣлано въ 1702 *Sabourin*'омъ изъ Женевы. Вскорѣ, однако, стали выясняться и дурныя стороны этого способа: лоскутъ нерѣдко воспалялся и омертвѣвалъ, главнымъ образомъ, вслѣдствіе сильнаго давленія, къ которому прибѣгали съ цѣлью остановки кроветеченія. Въ виду этого въ 1736 *Ravaton* выступилъ съ предложеніемъ дѣлать вмѣсто одного два четырехугольныхъ лоскута, а въ 1765 *Vermale* предложилъ выкраивать два полулунныхъ лоскута проколомъ изъ глубины къ поверхности; такъ какъ величина каждаго изъ двухъ такихъ лоскутовъ была меньше, то они не такъ легко подвергались омертвѣнію, какъ одинъ большой.

Вслѣдъ за этимъ различнаго рода измѣненія и усовершенствованія въ лоскутномъ способѣ предлагались *La Fayé*, *Garengeot*, *O'Halloran*'омъ, *Ch. Bell*'емъ, *Langenbeck*'омъ старшимъ, *Teale* и многими другими. Несмотря, однако, на тотъ живой интересъ, который, судя по этимъ многочисленнымъ видоизмѣненіямъ, оказывался лоскутному способу, онъ долгое время примѣнялся все-таки несравненно рѣже, чѣмъ круговой, и лишь за послѣднее время ему стали оказывать несомнѣнное предпочтеніе.

Девятнадцатому вѣку принадлежитъ введеніе въ хирургію еще одного способа ампутаціи—овальнаго. Составляя какъ бы средину между круговымъ и лоскутнымъ способами, онъ пользуется примѣненіемъ, главнымъ образомъ, при вычлененіяхъ. Предложенный *Scoutetten*'омъ въ 1872 онъ различнымъ образомъ видоизмѣнялся затѣмъ.

Наконецъ, во второй половинѣ 19-го вѣка возникли, по мысли *Пирогова*, такъ называемыя костнопластическія ампутаціи, цѣль которыхъ заключается въ полученіи болѣе пригодной для опиранія культи нижней конечности. Вслѣдъ за костнопластической ампутаціей, произведенной *Пироговымъ* на нижнемъ концѣ голени впервые въ 1852, были предложены подобныя же операціи *Gritti* (1857), *Сабанѣевымъ* (1890), *Делициным*ъ (1895), *Абражановымъ* (1898) для нижняго конца бедра при вычлененіи въ колѣнномъ суставѣ, *Шимановскимъ* для вычлененія въ локтевомъ суставѣ и *Samfirescu* для вычлененія въ локтевомъ и кистевомъ суставахъ. Въ еще болѣе позднее время, въ 1892 появилось предложеніе *Bier*'а примѣнять костнопластическій способъ къ ампутаціямъ на діафизахъ голени; въ 1897 этотъ способъ имъ же былъ значительно видоизмѣненъ (въ смыслѣ большей простоты), а въ 1900 распространенъ также на бедро и на верхнюю конечность.

Изъ этого бѣглаго историческаго очерка мы видимъ, что способы ампутаціи видоизмѣнялись вмѣстѣ съ ходомъ развитія нашей науки; однако же, старые способы далеко не всегда вытѣснялись новыми, и всѣ выше нами упомянутые сохранились въ большей или меньшей степени и понынѣ. Кромѣ нихъ предложено и постоянно предлагаются вновь новые и новые способы, благодаря чему число ихъ очень велико. Всѣ эти способы легко можно подвести подъ три группы или типа — *круговой*, *лоскутный* и *овальный* способы. Эти три способа мы и разсмотримъ. Мы считаемъ, однако, необходимымъ замѣтить что кромѣ типическихъ ампутацій въ настоящее время все чаще и чаще производятъ ампутаціи, такъ сказать, атипически. Благодаря общему обезболиванію, которое позволяетъ намъ не спѣшить при произ-

водствѣ операціи, и, еще болѣе, благодаря противопаразитнымъ пріемамъ при операціи и леченіи ранъ, современный хирургъ имѣетъ полную возможность въ каждомъ данномъ случаѣ, сообразно съ особенностями этого случая, такъ или иначе видоизмѣнять типическіе способы или производить сочетаніе отдѣльныхъ способовъ или отдѣльныхъ пріемовъ изъ разныхъ способовъ съ цѣлью получить хорошую культю при возможно меньшей потерѣ кости и мягкихъ тканей. Если и въ наше время, конечно, встрѣчаются случаи, когда вполнѣ примѣнимъ тотъ или другой изъ типическихъ способовъ, то несомнѣнно, что въ большинствѣ случаевъ, въ которыхъ намъ теперь приходится ампутировать, мы принесемъ больному больше пользы, если произведемъ операцію атипически.

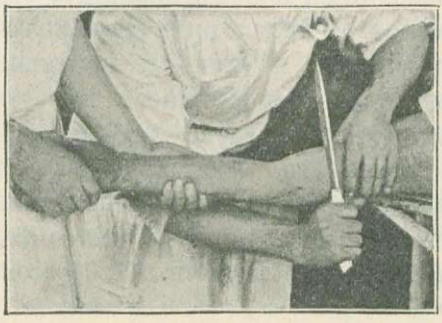

Рис. 114.

Этимъ я, однако, отнюдь не хочу сказать, что изученіе типическихъ способовъ совсѣмъ не нужно; наоборотъ, по моему мнѣнію, для того, чтобы видоизмѣнять, необходимо только еще болѣе отчетливое знакомство съ типическими операціями. При занятіяхъ же на трупахъ производство типическихъ ампутацій въ особенности заслуживаетъ рекомендаціи по соображеніямъ, изложеннымъ выше при описаніи перевязки артерій на протяженіи.

Рис. 115.

Круговой способъ. Мягкія ткани при этомъ способѣ разрѣзаются въ плоскостяхъ, перпендикулярныхъ къ продольной оси члена. Раздѣленіе ихъ производится въ два или нѣсколько пріемовъ. Опредѣливъ мѣсто распила кости, хирургъ, отступя отъ него книзу, приблизительно, на 0,75 длины наибольшаго поперечника конечности въ мѣстѣ ампутаціи, намѣчаетъ разрѣзъ кожи. Тотчасъ кверху отъ этого мѣста кожа сильно оттягивается по направленію къ туловищу, или лѣвой рукой самого хирурга, или руками помощника. Затѣмъ, взявъ въ полную пра-

вую руку на подобіе меча ампутаціонный ножъ, лезвіемъ обращенный къ себѣ, хирургъ проводитъ его подъ конечностью на ея противоположную сторону, ставитъ начало лезвія отвѣсно на кожу обращенной кверху поверхности (рис. 114) и однимъ сѣченіемъ разрѣзаетъ кожу и подкожную клѣтчатку вплоть до апоневроза на всей задней полуокружности конечности; лезвіе ножа при этомъ проводится по разсѣкаемымъ тканямъ всей своей длиной подобно тому, какъ смычекъ проводится по струнамъ. Очертивъ первую полуокружность, ножъ поворачиваютъ въ рукѣ такъ, чтобы лезвіе его было обращено отъ хирурга, ставятъ начало лезвія въ начало перваго разрѣза (рис. 115) и точно также однимъ сѣченіемъ разрѣзаютъ кожу и подкожную клѣтчатку на протяженіи передней полуокружности. Прежніе хирурги придавали большое значеніе тому, чтобы проводить разрѣзъ по всей окружности однимъ сѣченіемъ, но, помимо того, что этотъ пріемъ не имѣетъ никакихъ особенныхъ преимуществъ, выполненіе его представляется болѣе затруднительнымъ: при началѣ разрѣза ножъ приходится очень сильно заводить кпереди, чтобы начать разрѣзъ на той поверхности конечности, которая обращена къ хирургу (рис. 116), въ концѣ же приходится довольно сильно поворачивать руку вмѣстѣ съ ножомъ, чтобы свести конецъ разрѣза съ его началомъ.

Рис. 116.

Тотчасъ по разрѣзѣ кожа въ силу своей эластичности сокращается, и края разрѣза значительно расходятся; сокращеніе это можно еще усилить, оттягивая кожу кверху; если кожа не вездѣ оттягивается одинаково благодаря тому, что разрѣзъ не вездѣ проникаетъ на одинаковую глубину, то повторными сѣченіями ножа дорѣзаютъ остающіеся тяжи, пока край сократившейся кожи по всей окружности члена не будетъ стоять на одномъ уровнѣ. Тамъ, гдѣ подкожная клѣтчатка рыхла, какъ на бедрѣ, плечѣ и предплечьѣ, можно бываетъ ограничиться однимъ только оттягиваніемъ кожи, особенно у худыхъ людей, но, при значительно разви-

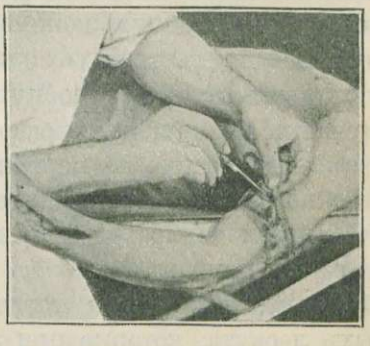

Рис. 117.

томъ подкожножировомъ слоѣ, при отечной кожѣ, а также въ тѣхъ мѣстахъ, гдѣ кожа болѣе или менѣе плотно сращена съ апоневрозомъ или съ костью, какъ, напр., на передне-срединной поверхности большеберцовой кости, сократительность кожи слишкомъ незначительна. Въ такихъ случаяхъ приходится прибѣгать къ отдѣленію кожи при помощи ножа, образуя изъ нея такъ наз. „манжетку“ (по *Mynors*'у). Чтобы отпрепарованная кожа не омертвѣла, ее необходимо отдѣлять со всей толщей подкожножировой клѣтчатки. Отпрепаровываніе манжетки производится такимъ образомъ, что край кожи захватываютъ между большимъ пальцемъ лѣвой руки съ одной стороны и указательнымъ и среднимъ съ другой, сильно оттягиваютъ ее вмѣстѣ съ подкожножировой клѣтчаткой отъ апоневроза (рис. 117) и разсѣкаютъ натягивающіеся при этомъ соединительнотканные тяжи, соединяющіе кожу съ апоневрозомъ; лезвіе ножа при этомъ все время держатъ перпендикулярно къ поверхности апоневроза такъ, какъ будто бы хотѣли рѣзать эту пластинку; отнюдь не слѣдуетъ ножъ вводить плашмя между апоневрозомъ и кожею вверхъ, такъ какъ при этомъ мы поранили бы массу сосудовъ, идущихъ съ поверхности апоневроза къ кожѣ и служащихъ для ея питанія. Производя разсѣченіе сращеній послѣдовательно по всей окружности разрѣза, кожу по мѣрѣ ея отдѣленія заворачиваютъ кверху на вышележащую часть конечности, пока завороченная манжетка не получится достаточной длины для закрытія культи. Если конечность имѣетъ выраженную коническую форму, какъ, напр., голень въ нижнихъ двухъ третяхъ или предплечье, или если кожа очень плотна и толста, то отвернуть манжетку не удается. Въ такихъ случаяхъ къ круговому разрѣзу прибавляютъ вертикальный разрѣзъ обыкновенно на передней поверхности, или два такихъ разрѣза по бокамъ. Въ послѣднемъ случаѣ кожа отворачивается въ видѣ двухъ четырехугольныхъ лоскутовъ. Вмѣсто этого можно уже съ самаго начала разсѣкать кожу не круговымъ, а двумя дугообразными разрѣзами; тогда получатся два полулунныхъ кожныхъ лоскута, которые при желаніи можно сдѣлать и разной величины, чтобы избѣжать рубца на концѣ культи.

За разрѣзомъ кожи слѣдуетъ раздѣленіе глубже лежащихъ мягкихъ тканей, т. е. мышцъ и сухожилій, которое также производится въ плоскости, перпендикулярной къ оси члена на уровнѣ оттянутой кожи или у основанія отвернутой манжетки. Раздѣленіе этихъ тканей производится различно въ зависимости отъ различнаго ихъ анатомическаго строенія. Если скелетъ конечности въ мѣстѣ ампутаціи окруженъ только сухожиліями, то ничего

больше не остается, какъ круговымъ сѣченіемъ разсѣчь эти послѣднія на уровнѣ оттянутой кожи и затѣмъ на этомъ же уровнѣ перепилить кость. Такимъ образомъ, для прикрытія костной культи въ этихъ случаяхъ будетъ служить только кожа съ подкожной клѣтчаткой. По техникѣ производства этотъ способъ (procédé circulaire à manchette pure французовъ), конечно, представляется наиболѣе простымъ.

По нуждѣ этимъ же способомъ можно пользоваться и на всѣхъ другихъ мѣстахъ. Лучше же, во всякомъ случаѣ, въ тѣхъ мѣстахъ, гдѣ между кожею и костью заложенъ болѣе или менѣе толстый слой мышцъ, воспользоваться и этими послѣдними для прикрытія костной культи. Съ этой цѣлью разсѣкаютъ мышцы не сразу до кости, а въ нѣсколько пріемовъ: сначала по краю оттянутой или отвороченной кожи разрѣзаютъ двумя полукружными сѣченіями поверхностный слой мышцъ; разрѣзы эти проводятъ по тѣмъ же правиламъ, которыя были описаны для кожи съ подкожной клѣтчаткой. Затѣмъ помощникъ или самъ хирургъ своей лѣвой рукой оттягиваетъ разрѣзанныя мышцы кверху и по краю ихъ точно такъ же разсѣкаетъ глубже лежащій слой мышцъ; въ заключеніе на уровнѣ оттянутаго второго слоя мышцъ разсѣкаютъ круговымъ разрѣзомъ мышечные пучки, прикрѣпленные къ кости, вмѣстѣ съ накостницей. Если теперь по отпиливаніи кости мягкія ткани будутъ надвинуты на ея культю, то онѣ образуютъ собою воронку, широкое отверстіе которой соотвѣтствуетъ краю кожнаго разрѣза, наиболѣе же глубокую ея часть представляетъ перепиленная кость. По наложеніи швовъ во взаимное соприкосновеніе впереди кости приходятъ здѣсь не только края кожи, но и разрѣзы мышцъ на всемъ ихъ протяженіи. Благодаря этому между кожею и концомъ кости получается подкладка изъ мышечной ткани, что культю ставитъ въ болѣе выгодныя условія по отношенію къ ея работоспособности. Правда, мышцы сравнительно скоро атрофируются, но на ихъ мѣстѣ получается тогда плотная соединительная ткань, которая значительно увеличиваетъ толщину и прочность кожнаго покрова культи.

Вышеописаннымъ путемъ легко и просто производится разрѣзъ мышцъ въ тѣхъ отдѣлахъ, гдѣ скелетъ конечности состоитъ изъ одной только кости. Тамъ же, гдѣ въ составъ конечности входятъ двѣ кости (на голени и предплечьѣ) при круговомъ разрѣзѣ ампутаціонный ножъ оставляетъ нетронутыми мышцы, лежащія въ межкостномъ промежуткѣ, и межкостную связку. Ихъ раздѣляютъ обыкновенно скалпелемъ.

Какъ уже было указано, въ послѣднемъ актѣ разсѣченія мягкихъ тканей вмѣстѣ съ мышцами, непосредственно прилежащими къ кости, разрѣзается накостница, большею частью круговымъ разрѣзомъ. Прежде, чѣмъ перепиливать кость, обрѣзанную так. обр. накостницу сдвигаютъ распаторіемъ, элеваторіемъ или черенкомъ скалпеля кверху сант. на 2—3, смотря по толщинѣ кости; такимъ образомъ получается манжетка изъ накостницы. Другіе разрѣзаютъ накостницу дугообразнымъ разрѣзомъ такъ, что образуется полулунный лоскутъ, который также отдѣляется кверху. Въ томъ и другомъ случаѣ весьма важно, чтобы накостница отдѣлялась вмѣстѣ съ прикрѣпленными къ ней мышцами, иначе она легко омертвѣваетъ. Перепиливаніе кости производится у основанія накостничной манжетки или лоскута, послѣ чего отдѣленной накостницей прикрываютъ распилъ кости. Этотъ такъ назыв. поднакостничный способъ ампутаціи, практиковавшійся еще *Walther*'омъ и *Brünningshausen*'омъ въ началѣ 19 вѣка, преслѣдуетъ двѣ цѣли: 1) защитить костный мозгъ отъ зараженія и предупредить омертвѣніе поверхности распила кости; 2) путемъ образованія новой кости изъ накостницы получить хорошо закрытую, скругленную, а слѣдовательно и безболѣзненную костную культю. Какъ показываютъ, однако, наблюденія, обнародованныя главнымъ образомъ за послѣднее время, этотъ способъ не лишенъ нѣкотораго риска, такъ какъ вмѣсто костной покрышки, лишь скругляющей конецъ перепиленной кости, изъ накостницы нерѣдко происходитъ избыточное и неправильное образованіе кости съ развитіемъ остеофитовъ, что влечетъ за собой крайнюю болѣзненность культи при давленіи. Къ этому мы еще вернемся.

Лоскутный способъ. Изъ всѣхъ способовъ ампутаціи лоскутный даетъ наибольшій просторъ всевозможнымъ видоизмѣненіямъ техники операціи примѣнительно къ особенностямъ условій въ каждомъ данномъ случаѣ. Лоскуты можно образовывать изъ кожи или изъ кожи вмѣстѣ съ мышцами; можно выкраивать одинъ лоскутъ или два; въ послѣднемъ случаѣ можно оба лоскута дѣлать одной величины, или одинъ больше, другой меньше; можно выкраивать лоскуты передній и задній, можно брать ихъ и съ боковъ, смотря по тому, гдѣ удобнѣе или гдѣ больше уцѣлѣло мягкихъ тканей.

При выкраиваніи только кожнаго лоскута необходимо соблюденіе тѣхъ же предосторожностей, на которыя уже было указано по поводу выкраиванія кожной манжетки; т.-е. кожу надо брать непремѣнно со всей толщей подкожной клѣтчатки и при отдѣленіи ея лезвіе ножа надо все время держать перпендикулярно къ

апоневрозу, разсѣкая натягивающіеся тяжи тотчасъ около поверхности послѣдняго, иначе лоскутъ будетъ лишенъ большинства питающихъ его сосудовъ и легко можетъ омертвѣть. Но и при соблюденіи этихъ предосторожностей лоскутъ, состоящій только изъ кожи и подкожной клѣтчатки, нерѣдко подвергается омертвѣнію по краямъ, если его приходится дѣлать очень длиннымъ; кромѣ того, такой лоскутъ въ большинствѣ случаевъ образуетъ слишкомъ тонкую и непрочную покрышку для костной культи. Въ виду этого лоскуты кожно-мышечные всегда заслуживаютъ предпочтенія; хотя мышцы въ немъ современемъ и атрофируются, но мышечные апоневрозы и межуточная соединительнотканная клѣтчатка остаются и утолщаютъ лоскутъ, не говоря уже о томъ, что питаніе кожномышечнаго лоскута происходитъ гораздо лучше, такъ какъ въ немъ удается сохранить даже болѣе крупные питающіе сосуды. Если конечность покрыта слишкомъ толстымъ слоемъ мышцъ, то при захватываніи въ лоскутъ всей толщи ихъ получается лоскутъ слишкомъ неуклюжій; онъ трудно отворачивается и трудно прилаживается на мѣсто по отпиливаніи кости. Въ этихъ случаяхъ можно выкраивать лоскутъ только изъ части мышечной толщи, дорѣзая остальное круговымъ сѣченіемъ. Если для закрытія культи берется только одинъ лоскутъ, то его надо очерчивать очень длиннымъ — длина его отъ основанія до верхушки должна раза въ 1,5 превосходить поперечникъ ампутируемой конечности, основаніе же лоскута должно охватывать около $^2/_3$ ея окружности. Такіе длинные лоскуты рѣдко находятся въ условіяхъ вполнѣ удовлетворительнаго питанія и легко подвергаются омертвѣнію; кромѣ того, и выкраиваніе такого лоскута затруднительно.

Лучше поэтому образовывать два лоскута одинаковой или разной длины. Лоскуты разной длины имѣютъ то преимущество, что получающійся рубецъ помѣщается не на верхушкѣ костной культи, а въ сторонѣ отъ нея, гдѣ онъ меньше подвергается давленію и тренію. Обыкновенно выкраиваютъ болѣе длинный передній и болѣе короткій задній лоскуты; тогда при обыкновенномъ положеніи больного на спинѣ болѣе длинный передній лоскутъ въ силу своей тяжести отвѣшивается книзу, плотно прилегаетъ къ распилу кости и безъ всякаго натяженія швовъ остается въ соединеніи съ короткимъ заднимъ лоскутомъ.

На нижней конечности образованіе болѣе длиннаго передняго лоскута и помѣщеніе благодаря этому рубца на задней поверхности культи имѣетъ еще то преимущество, что вслѣдствіе большаго послѣдовательнаго сокращенія здѣсь мягкихъ тканей на

задней поверхности, рубецъ лишь еще больше оттягивается отъ верхушки культи; наоборотъ, если рубецъ, при заднемъ большемъ и переднемъ меньшемъ лоскутѣ, получается спереди, онъ, вслѣдствіе большаго сокращенія мягкихъ тканей сзади, оттягивается по направленію къ вершинѣ культи, и въ концѣ концовъ можетъ оказаться какъ разъ противъ конца кости.

Что касается техники выкраиванія лоскутовъ, то она представляетъ нѣкоторыя трудности и требуетъ извѣстнаго навыка. Не малое значеніе для полученія ровнаго разрѣза имѣетъ выборъ ножа; обыкновенно берутъ для этого, такъ наз., лоскутный ножъ (рис. 102) съ длиннымъ брюшистымъ лезвіемъ и толстой ручкой; держатъ этотъ ножъ въ видѣ столоваго ножа, т.-е., захвативъ ручку въ кулакъ и помѣстивъ указательный палецъ на спинку лезвія около ручки; можно пользоваться съ неменьшимъ успѣхомъ и обыкновеннымъ брюшистымъ скальпелемъ большого размѣра.

Хирургъ становится по ту или другую сторону ампутируемой конечности, или, если оперировать приходится въ нижней части конечности, то впереди нея такъ, чтобы лицо его было обращено къ лицу больного, заставляетъ помощника оттягивать мягкія ткани кверху и, намѣтивъ основаніе и длину перваго, обыкновенно, передняго лоскута, очерчиваетъ его однимъ сѣченіемъ ножа, проникающимъ черезъ кожу и подкожную клѣтчатку, начиная разрѣзъ немного ниже мѣста предполагаемаго распила кости на той поверхности конечности, которая отъ него болѣе удалена, и оканчивая его на томъ же уровнѣ на противоположной сторонѣ конечности. При этомъ надо наблюдать за тѣмъ, чтобы лоскутъ не имѣлъ заостренной верхушки, такъ какъ онъ тогда легко можетъ оказаться недостаточно широкимъ для закрытія культи; форма лоскута по возможности должна приближаться къ формѣ полукруга; поэтому, начало и конецъ разрѣза, очерчивающаго лоскутъ, на нѣкоторомъ протяженіи идутъ параллельно продольной оси конечности, а затѣмъ уже скругляются. Что касается того, какой изъ лоскутовъ отдѣлять раньше, то это болѣе или менѣе безразлично, но начинающій, по крайней мѣрѣ, хирургъ сдѣлаетъ лучше, если онъ сначала отдѣлитъ большой лоскутъ; въ случаѣ, если бы онъ у него вышелъ недостаточно великъ, хирургъ тогда имѣетъ возможность поправить ошибку, сдѣлавъ другой лоскутъ длиннѣе.

Очертивъ лоскутъ кожнымъ разрѣзомъ, начинаютъ по краю сократившейся и оттянутой кожи отдѣлять кожно-мышечный лоскутъ рядомъ послѣдовательныхъ сѣченій ножа, идя съ поверхности вглубь и снизу вверхъ. Для этого захватываютъ большимъ

и указательнымъ пальцами лѣвой руки верхушку очерченнаго кожнаго лоскута, приподнимаютъ ее, ставятъ ножъ въ начало кожнаго разрѣза подъ острымъ угломъ къ поверхности подлежащаго мышечнаго слоя и разсѣкаютъ послѣдній на нѣкоторую глубину дугообразнымъ сѣченіемъ ножа у основанія оттянутаго кожнаго лоскута; затѣмъ оттягиваютъ отдѣленную этимъ сѣченіемъ часть кожно-мышечнаго лоскута и проводятъ второй разрѣзъ такъ же, какъ первый, затѣмъ третій и т. д. Съ каждымъ послѣдующимъ сѣченіемъ ножъ все болѣе приближается къ основанію лоскута, отдѣляя въ лоскутѣ все большее количество мышечной ткани; вмѣстѣ съ этимъ съ каждымъ слѣдующимъ сѣченіемъ ножъ опи-

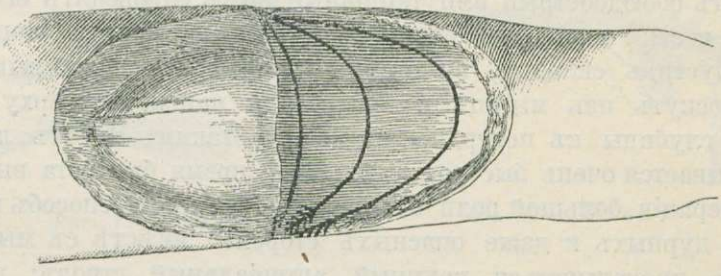

Рис. 118. *(Mignon).*

сываетъ все болѣе и болѣе пологую дугу, пока, наконецъ, у основанія лоскута линія послѣдняго сѣченія ножа будетъ прямая (рис. 118). По отдѣленіи передняго лоскута хирургъ приподнимаетъ конечность и точно такъ же выкраиваетъ задній лоскутъ.

Когда лоскуты отдѣлены, ихъ отворачиваютъ кверху, у основанія отвернутыхъ лоскутовъ дорѣзаютъ оставшіяся на кости мышечныя волокна круговымъ сѣченіемъ вмѣстѣ съ накостницей, послѣ чего послѣднюю сдвигаютъ распаторіемъ кверху такъ же, какъ при круговомъ способѣ.

Описанный способъ выкраиванія лоскутовъ съ поверхности въ глубь имѣетъ слѣдующія преимущества: 1) края полученныхъ лоскутовъ на всемъ ихъ протяженіи образуются краемъ разрѣзанной кожи, что весьма важно для послѣдующаго сшиванія лоскутовъ, такъ какъ при этомъ всюду приходятъ въ соприкосновеніе кожные разрѣзы; 2) вслѣдствіе того, что разсѣченіе мышцъ производится послойно, и каждый послѣдующій слой разсѣкается по краю сократившагося раньше разрѣзаннаго слоя, поверхность мышечнаго разрѣза получается ровная, гладкая; 3) такъ какъ мягкія ткани все время разсѣкаются подъ непосредственнымъ контролемъ глазъ, то не ранятся излишне никакіе важные органы;

4) благодаря тому, что всѣ артеріи перерѣзаются на виду, кроветеченіе изъ нихъ легко останавливается по мѣрѣ его появленія, а крупные артеріальные стволы могутъ быть зажаты кровеостанавливающими пинцетами или перевязаны еще до ихъ перерѣзки; такимъ образомъ можно обойтись безъ мѣръ для предупрежденія кровотеченія, какъ перетягиваніе жгутомъ, *Esmarch*'овское обезкровливаніе или пальцевое прижатіе артеріи.

У прежнихъ хирурговъ былъ въ большомъ ходу имѣющій и теперь защитниковъ способъ выкраиванія лоскутовъ изъ глубины къ поверхности черезъ проколъ. Для этого мягкія ткани захватываютъ лѣвой рукой въ складку, въ основаніе складки вкалываютъ обоюдоострый ампутаціонный ножъ, проводятъ его около самой кости черезъ всю толщу складки на другую сторону ея и, отпустивъ складку, пилящими движеніями ножа выкраиваютъ лоскутъ изъ мышцъ и кожи, идя наискось сверху внизъ и изъ глубины къ поверхности. Правда, такимъ путемъ лоскутъ вырѣзывается очень быстро, но въ наше время быстрота выполненія операціи большой роли не играетъ. Зато этотъ способъ имѣетъ много дурныхъ и даже опасныхъ сторонъ: вмѣстѣ съ мышцами можетъ прокалываться крупный артеріальный стволъ; ножемъ можетъ сбриваться стѣнка артеріи гдѣ-нибудь на ея протяженіи черезъ всю толщу или, что еще хуже, только отчасти, благодаря чему можетъ появиться опасное послѣдовательное кровотеченіе; всѣ артеріальные стволы перерѣзаются въ косой плоскости, что затрудняетъ ихъ перевязку; благодаря пилящимъ движеніямъ ножа ткани часто въ значительной мѣрѣ разминаются раньше, чѣмъ онѣ будутъ перерѣзаны; благодаря неодинаковому сокращенію мышцъ поверхность лоскута получается неправильная, изрытая, что мѣшаетъ заживленію раны; такъ какъ кожа разрѣзается на одномъ уровнѣ съ мышцами, то, по сокращеніи ея, послѣднія выстоятъ изъ-подъ кожи и ихъ приходится подрѣзать. Хотя этотъ послѣдній недостатокъ мы и можемъ устранить, предварительно очерчивая лоскутъ кожнымъ разрѣзомъ, но и остающихся недостатковъ совершенно достаточно, чтобы отказаться отъ примѣненія этого способа.

Овальные способы. Овальные разрѣзы мягкихъ тканей введены въ хирургію позднѣе кругового и лоскутнаго и по формѣ разрѣзовъ и способу послѣдующаго закрытія культи занимаютъ какъ бы средину между ними. Существуетъ нѣсколько видовъ овальнаго разрѣза.

1) *Чисто-овальный* или *эллиптическій* разрѣзъ получается, если круговой разрѣзъ проводить не въ перпендикулярной къ

оси члена, а косой плоскости; чѣмъ косѣе будетъ эта плоскость, тѣмъ длиннѣе получается овалъ. Предложенный въ 1847 *Soupart*'омъ эллиптическій разрѣзъ не получилъ большого распространенія, и лишь за послѣднее время *Kocher* горячо рекомендуетъ его подъ названіемъ „косого кругового разрѣза", считая его за нормальный способъ ампутаціи для всѣхъ простыхъ случаевъ. Разсѣченіе мягкихъ тканей по этому способу *Kocher* производитъ слѣдующимъ образомъ: верхній и нижній концы эллипсиса обо-

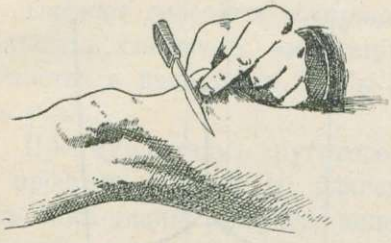

Рис. 119. *(Kocher).*

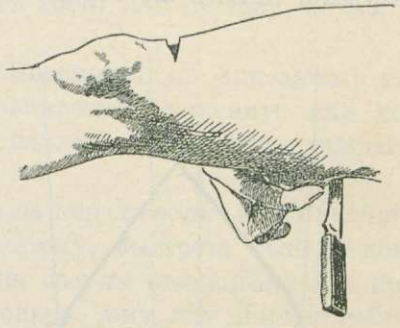

Рис. 120. *(Kocher).*

значаются небольшими надрѣзами кожи, захваченной въ складку (рис. 119 и 120); верхній конецъ помѣщаютъ въ томъ мѣстѣ, гдѣ предполагается разрѣзъ накостницы, нижній на цѣлый поперечникъ конечности ниже; двумя дугообразными разрѣзами, проникающими черезъ кожу и подкожную клѣтчатку, очерчиваютъ эллипсисъ, лѣвой рукой захватываютъ у нижняго конца край кожи (рис. 121), сильно оттягиваютъ его кверху и ножомъ, поставленнымъ перпендикулярно къ мышцамъ, послѣдовательно разсѣкаютъ послѣднія вплоть до кости такимъ образомъ, что получается постепенно утолщающійся кверху кожно-мышечный лоскутъ; тамъ, гдѣ разрѣзъ достигаетъ кости, накостница разрѣзается поперечно и, какъ при поперечномъ круговомъ способѣ, сдвигается кверху въ видѣ манжетки. Закрывается получающаяся эллиптическая рана такимъ образомъ, что кожномышечный лоскутъ складывается по короткой оси эллипсиса, и выпуклый конецъ сшивается съ вогнутымъ.

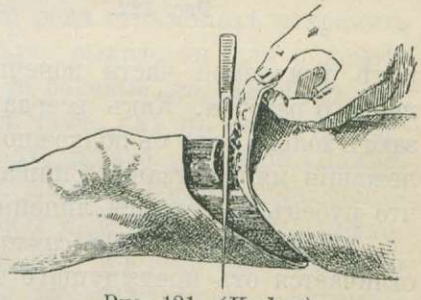

Рис. 121. *(Kocher).*

2) *Овальный разрѣзъ съ однимъ заостреннымъ концомъ*, предложенный *Scoutetten*'омъ (рис. 122) [1]), проводится слѣдующимъ образомъ: ставятъ ножъ на передней поверхности удаляемой части конечности тотчасъ ниже предполагаемаго мѣста перепила кости или — если производится вычлененіе — немного ниже линіи сустава и ведутъ отсюда разрѣзъ наискось внизъ по одной сторонѣ конечности, затѣмъ поперечно по задней поверхности до ея средины; послѣ этого снова переводятъ ножъ въ начало перваго разрѣза и такимъ же образомъ проводятъ разрѣзъ по другой сто-

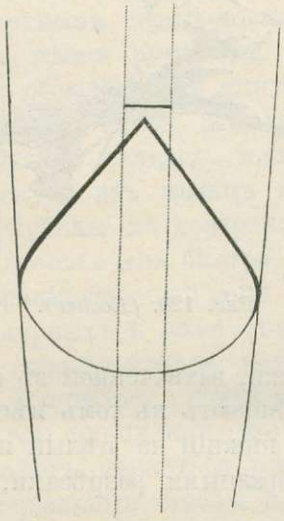

Рис. 122.

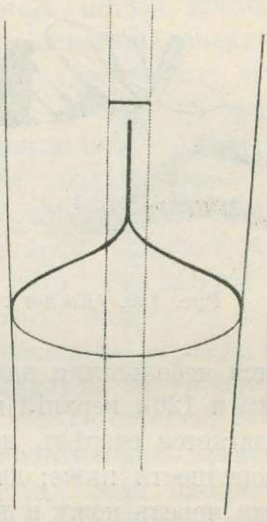

Рис. 123.

ронѣ удаляемой части конечности до встрѣчи его съ концомъ перваго разрѣза. Какъ всегда при ампутаціяхъ, сначала разрѣзаютъ только кожу съ подкожной клѣтчаткой, а затѣмъ уже глубжележащія мягкія ткани. Сшиваніе краевъ раны производится такъ, что рубецъ получается линейный.

3) *Разрѣзъ въ видѣ сачка* (en raquette) *Malgaigne*'я и *Sédillot* отличается отъ предыдущаго только тѣмъ, что къ острому концу овала прибавленъ еще прямолинейный разрѣзъ, благодаря чему весь разрѣзъ становится похожимъ на сачекъ или ракету, употребляемую при игрѣ въ лаунъ-теннисъ (рис. 123). Сначала проводятъ прямолинейный разрѣзъ параллельно оси члена, начиная его тотчасъ ниже предполагаемаго распила кости или, при вычле-

---

[1]) По справедливому замѣчанію *Kocher*'а, овалъ съ заостреннымъ концомъ не есть овалъ; онъ предлагаетъ называть этотъ разрѣзъ ланцетовиднымъ.

неніи, немного выше линіи сустава; отъ нижняго конца прямого разрѣза ножъ отклоняютъ въ сторону, проходятъ по боковой сторонѣ конечности на ея заднюю поверхность; послѣ того ставятъ ножъ опять въ нижній конецъ прямого разрѣза и такимъ же образомъ обходятъ ножомъ другую сторону конечности. Сшиваніе производится въ продольномъ направленіи. Помѣщая прямой разрѣзъ въ такомъ мѣстѣ, гдѣ имъ не ранятся никакіе органы и, по возможности, на границѣ областей развѣтвленія нервовъ, мы получаемъ очень свободный доступъ къ кости или суставу, не жертвуя никакими тканями.

Оцѣнка способовъ ампутаціи. Покончивъ съ описаніемъ отдѣльныхъ способовъ ампутаціи, постараемся выяснить ихъ достоинства и недостатки, чтобы дать надлежащую оцѣнку каждаго изъ нихъ.

Преимуществомъ кругового способа передъ остальными является простота техники и, благодаря этому, быстрота выполненія; такъ какъ ткани рѣжутся поперечно, сосуды отыскиваются и перевязываются легко и быстро. Благодаря тому, что мягкія ткани для покрытія кости берутся по всей окружности, длина ихъ можетъ быть взята меньшая, и потому меньше страдаетъ и ихъ питаніе. Зато, при круговомъ способѣ мы не всегда въ состояніи сохранить возможно большую длину культи; въ самомъ дѣлѣ, случаи, гдѣ послѣ поврежденія или заболѣванія мягкихъ тканей верхняя граница разрушенныхъ тканей по всей окружности члена находится на одномъ уровнѣ, встрѣчаются сравнительно рѣдко, гораздо чаще мы можемъ при такого рода страданіяхъ сохранить для организма болѣе длинную культю, выкраивая для покрытія ея лоскуты, то передніе и задніе, то боковые, то, наконецъ, совершенно неправильные, образуя ихъ тамъ, гдѣ въ данномъ случаѣ находимъ для нихъ больше подходящаго матеріала. Далѣе, доступъ къ костямъ при круговомъ способѣ обыкновенно получается далеко не достаточный и, чтобы перепилить кость, приходится сильно оттягивать мягкія ткани, причемъ онѣ нерѣдко разминаются и ушибаются. Главный же недостатокъ кругового способа состоитъ въ томъ, что рубецъ получается на концѣ культи, гдѣ онъ легко подвергается разминанію, ушибамъ и тренію, особенно на нижнихъ конечностяхъ, если больной ходитъ въ протезѣ. Изъ всего сказаннаго можно заключить, что область примѣненія кругового способа должна быть очень ограничена теперь, когда благодаря общему обезболиванію скорость при операціи въ громадномъ большинствѣ случаевъ не имѣетъ первенствующаго значенія.

Гораздо большую возможность примѣняться къ каждому отдѣльному случаю даетъ намъ лоскутный способъ. Имѣя возможность брать лоскуты для закрытія культи съ любой стороны, мы можемъ использовать рѣшительно всякій кусочекъ мягкихъ тканей, чтобы получить хорошую культю, не жертвуя ни однимъ лишнимъ сантиметромъ длины ея. Беря лоскуты съ разныхъ сторонъ и разной длины, мы часто по желанію можемъ помѣщать рубецъ то спереди, то сзади, то сбоку культи.

Правда, техника производства ампутаціи по лоскутному способу труднѣе, очерчиваніе лоскутовъ и выкраиваніе ихъ требуетъ опытности и навыка. Къ недостаткамъ лоскутнаго способа относили то, что сосуды перерѣзаются въ косой плоскости, отъ чего затрудняется ихъ перевязка, что нерѣдко сосуды вскрываются сбоку, или стѣнка ихъ сбривается, благодаря чему является опасность послѣдовательнаго кроветеченія, но этихъ недостатковъ можно избѣгнуть, если выкраивать лоскутъ съ поверхности въ глубь рядомъ послѣдовательныхъ сѣченій ножа подъ непосредственнымъ и непрерывнымъ контролемъ глазъ, какъ было описано выше. При этомъ мы не только можемъ останавливать всякое кроветеченіе, какъ только оно появляется, но, руководствуясь анатомическими данными, можемъ всѣ болѣе крупные сосуды перевязывать даже раньше ихъ перерѣзки. Невыгодной стороной лоскутнаго способа является возможность омертвѣнія лоскутовъ, особенно большихъ; но въ большинствѣ случаевъ, можно избѣжать и этой опасности, беря лоскуты съ достаточнымъ количествомъ мышечной ткани.

Что касается овальныхъ способовъ, то, находясь на границѣ между круговыми и лоскутными способами, они не свободны отъ ихъ недостатковъ, не представляя, съ другой стороны, и какихъ либо особенныхъ преимуществъ. Въ виду этого они вообще примѣняются мало, главнымъ образомъ—тамъ, гдѣ желательно получить болѣе свободный доступъ въ глубину, напр. при вылущеніяхъ. Наиболѣе частое примѣненіе имѣетъ этотъ способъ при вычлененіи пальцевъ и иногда при вычлененіи плеча и бедра.

Резюмируя все сказанное въ краткихъ словахъ, можно сказать: нормальнымъ способомъ ампутаціи долженъ быть лоскутный въ его различныхъ видахъ; круговой же и овальный должны примѣняться лишь при спеціальныхъ показаніяхъ.

Перепиливаніе кости. По какому бы способу ни было произведено раздѣленіе мягкихъ тканей при ампутаціи, перепиливаніе кости или костей всегда производится одинаково—въ плоскости, перпендикулярной къ продольной оси члена.

Нѣкоторая особенность при круговомъ способѣ заключается въ оттягиваніи мягкихъ тканей, которыя здѣсь постоянно надвигаются на кость, мѣшая пиленію и сами подвергаясь опасности поврежденія пилой. Для оттягиванія мягкихъ тканей предлагались различные инструменты и приспособленія; самымъ простымъ изъ нихъ и вполнѣ достигающимъ цѣли представляется такъ

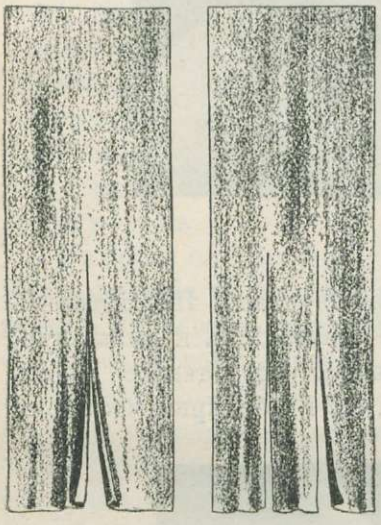

Рис. 124 *(W. Cheyne)*.

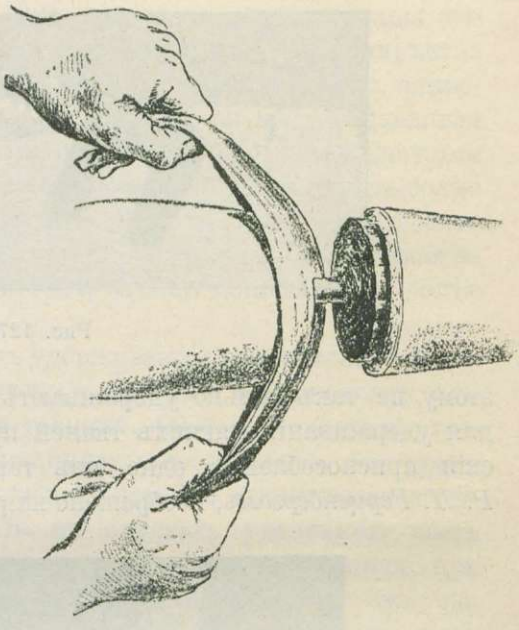

Рис. 125 *(W. Cheyne)*.

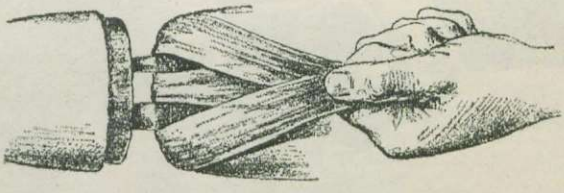

Рис. 126 *(W. Cheyne)*.

назыв. „разрѣзанный компрессъ“ (рис. 124). Если скелетъ конечности состоитъ изъ одной кости, то берется компрессъ, разрѣзанный одинъ разъ; половинки его разрѣзанной части проводятся— одна по одну, другая по другую сторону кости и перекрещиваются; захвативъ оба конца компресса обѣими руками, помощникъ оттягиваетъ мягкія ткани кверху (рис. 125). На двухкостныхъ частяхъ конечностей два раза надрѣзанный компрессъ накладывается такимъ образомъ, что средняя ножка проводится черезъ

межкостный промежутокъ, другія двѣ по другую сторону той и другой кости, послѣ чего всѣ три ножки перекрещиваются (рис. 126). Цѣльная часть компресса помѣщается обыкновенно на той сторонѣ конечности, гдѣ больше мягкихъ тканей — на голени сзади, на предплечьи спереди. Описанные компрессы очень удобны, если они приготовлены изъ полотна; марлевые не такъ плотны и по-



Рис. 127.

этому не такъ сильно удерживаютъ мягкія ткани. Предлагались для удерживанія мягкихъ тканей при ампутаціяхъ и металлическія приспособленія; одно изъ таковыхъ, изобрѣтенное д-ромъ *Р. Л. Герценбергомъ*, изображено на рис. 127 и 128. При лоскутномъ

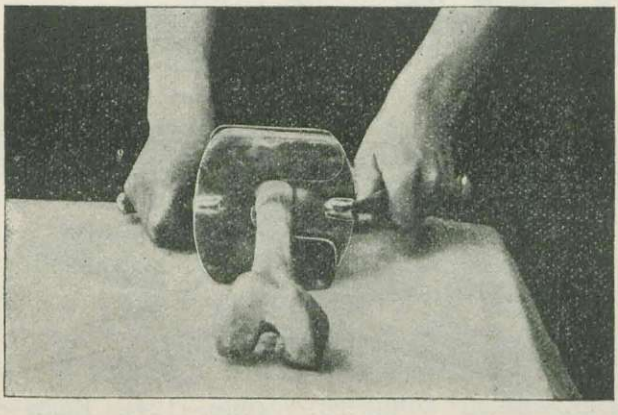

Рис. 128.

и овальномъ способахъ доступъ къ мѣсту перепила кости обыкновенно настолько свободенъ, что въ особыхъ приспособленіяхъ для оттягиванія мягкихъ тканей надобности не бываетъ.

Перепиливается кость на уровнѣ отодвинутой кверху накостницы, по возможности выше уровня разрѣза мягкихъ тканей.

Хирургъ становится по правиламъ, описаннымъ для кругового способа ампутаціи, и ставитъ пилу на кость перпендикулярно къ продольной оси послѣдней. Чтобы пила при началѣ пиленія не соскакивала въ стороны и не повреждала мягкія ткани, хирургъ ставитъ ноготь большого пальца лѣвой руки на кость у самаго мѣста распила и, пользуясь имъ какъ опорой, вдоль него водитъ пилу, пока не образуется желобокъ достаточной глубины, чтобы пила не соскакивала. Первыя движенія пилы, до образованія желобка, производятся очень осторожно, короткими размахами; когда желобокъ образовался, то начинаютъ пилить болѣе смѣло, широкими движеніями пилы, но отнюдь не торопясь и не надавливая сильно на пилу; заканчиваютъ пиленіе опять короткими, легкими движеніями. Если кости двѣ, то прежде начинаютъ пилить болѣе толстую изъ нихъ; когда на ней образуется достаточно глубокая бороздка, пилу переводятъ на болѣе тонкую кость (не вынимая ее изъ бороздки) и перепиливаютъ ее, а затѣмъ допиливаютъ болѣе толстую кость.

Во время пиленія конечность удерживается помощникомъ ниже мѣста распила за удаляемую часть и другимъ помощникомъ или самимъ хирургомъ выше мѣста распила. Особенное вниманіе требуется со стороны перваго помощника; онъ долженъ все время удерживать конечность неподвижно и немного вытягивать ее; отнюдь не слѣдуетъ ни поднимать, ни опускать удаляемую часть конечности; въ первомъ случаѣ будетъ ущемляться пила, при опусканіи же легко можетъ отломиться кость раньше, чѣмъ она будетъ перепилена окончательно; благодаря этому, распилъ получается неровный, оскольчатый; выстоящіе осколки въ такомъ случаѣ скусываются костными кусальцами.

По отпиливаніи кости полезно скруглить тѣми же кусальцами особенно выдающіеся края, чтобы они не давили на мягкія ткани; напр., выдающійся передній край большеберцовой кости.

Особенности техники производства вычлененій. Существенная особенность техники производства вычлененій, по сравненію съ ампутаціями собственно, заключается въ раздѣленіи скелета, что же касается раздѣленія мягкихъ тканей, то здѣсь примѣнимы всѣ тѣ же способы, какъ при ампутаціяхъ.

Круговой способъ раздѣленія мягкихъ тканей при вычлененіяхъ имѣетъ еще болѣе рѣдкое примѣненіе, чѣмъ при ампутаціяхъ; при сравнительно широкихъ суставныхъ концахъ большинства костей и сложности линіи сустава онъ въ большинствѣ случаевъ даетъ слишкомъ недостаточный доступъ къ мѣсту операціи на скелетѣ и часто слишкомъ мало мягкихъ тканей, чтобы безъ

натяженія закрыть конецъ кости. Примѣненіе его ограничивается почти исключительно предплече-кистевымъ сочлененіемъ. Овальные разрѣзы обычно примѣняются на пястно- и плюсно-фаланговыхъ и плечевомъ суставахъ и иногда при вычлененіи бедра. Наиболѣе употребительнымъ способомъ для вычлененій, какъ и для ампутацій, является лоскутный. Чаще всего вылущеніе производится съ двумя лоскутами: переднимъ—большимъ и заднимъ—меньшимъ, благодаря чему рубецъ помѣщается въ сторонѣ отъ суставного конца кости. На ручной кисти и на стопѣ всегда стараются брать большій лоскутъ съ ладонной или подошвенной стороны. Предпочтительнѣе и при вычлененіяхъ кожно-мышечные лоскуты, но нерѣдко въ силу анатомическихъ условій приходится довольствоваться только кожнымъ лоскутомъ (колѣнный, голеностопный, кистевой суставы). Благодаря этому въ большихъ суставахъ, какъ колѣнный и голеностопный, создаются неблагопріятныя условія: кожный лоскутъ, при значительной длинѣ, необходимой для закрытія широкаго суставного конца кости, можетъ подвергнуться омертвѣнію.

Для избѣжанія этого неудобства нерѣдко производили прежде спиливаніе нижней части суставного конца кости; другими словами, вмѣсто вычлененія производили чрезмыщелковую ампутацію (операція *Carden*'а для колѣннаго, *Syme*'а для голеностопнаго сустава). Послѣ вылущенія стопы спиливаніе части суставного конца съ выстоящими лодыжками показано уже съ цѣлью полученія болѣе удобной для наступанія поверхности. Въ настоящее время вычлененіе въ указанныхъ суставахъ чаще замѣняется костнопластической чрезмыщелковой ампутаціей, рѣчь о которой впереди.

Вычлененіе съ двумя лоскутами обыкновенно производится слѣдующимъ образомъ: сначала выкраивается по общимъ правиламъ передній лоскутъ, затѣмъ производятъ вычлененіе, а въ заключеніе выкраиваютъ изъ глубины къ поверхности задній лоскутъ; выкраиваніе этого лоскута обыкновенно совѣтуютъ производить такъ, что заводятъ за вывихнутый суставной конецъ кости ампутаціонный ножъ, ставятъ вывихнутую кость на мѣсто и пилящими движеніями ножа вырѣзаютъ лоскутъ. Лучше, однако, и здѣсь выкраивать лоскутъ послойными сѣченіями ножа подъ постояннымъ контролемъ глазъ, какъ выкраиваются лоскуты съ поверхности въ глубь. Для этого по окончаніи расчлененія очерчиваютъ задній лоскутъ кожнымъ разрѣзомъ, затѣмъ вывихиваютъ суставной конецъ кости и, оттягивая его кпереди, послѣдовательными сѣченіями скалпеля или лоскутнаго ножа вырѣзаютъ лоскутъ изъ мышцъ и кожи; при такомъ образѣ дѣйствія лоскутъ

получается ровнѣе, мышцы и сухожилія не выдаются изъ-подъ кожнаго края лоскута, и хирургъ получаетъ возможность сознательно захватывать въ лоскутъ лишь тѣ ткани, которыя ему желательны, и перерѣзать питающіе сосуды не раньше, какъ въ концѣ лоскута.

Немалыя затрудненія возникали въ прежнее время при вычлененіи въ тазобедренномъ и плечевомъ сочлененіяхъ изъ-за трудности примѣненія здѣсь предварительной остановки кровотеченія. Подробности о нихъ и о способахъ борьбы съ ними будутъ изложены ниже, при описаніи операцій на конечностяхъ.

Что касается раздѣленія скелета, то при вычлененіи оно представляется болѣе простымъ въ томъ отношеніи, что не требуетъ особаго инструмента — пилы, а производится тѣмъ же ножомъ, которымъ раздѣляются и мягкія ткани. Но зато, благодаря сложному ходу линіи сустава для правильнаго производства вычлененія требуется самое точное и отчетливое знаніе анатоміи, иначе оно отниметъ гораздо больше времени и доставитъ хирургу гораздо больше затрудненій, чѣмъ перепиливаніе кости.

Опредѣливъ положеніе суставной линіи по извѣстнымъ обознательнымъ точкамъ, чаще всего по костнымъ выступамъ на эпифизахъ или по кожнымъ складкамъ, и разрѣзавъ по описаннымъ выше правиламъ мягкія ткани вплоть до обнаженія поверхности сустава, хирургъ, приступая къ вскрытію сустава, долженъ захватить своей лѣвой рукой удаляемую конечность или часть конечности, чтобы все время придавать ей то положеніе, при которомъ натягиваются тѣ отдѣлы суставной сумки и тѣ вспомогательныя суставныя связки, которыя онъ разсѣкаетъ. Вскрывать суставъ всегда лучше начинать съ той стороны, гдѣ отчетливѣе выражена обознательная точка, такъ какъ здѣсь легче найти линію сустава. Когда суставъ вскрытъ на одной полуокружности, то сильнымъ движеніемъ вывихиваютъ кость и дорѣзаютъ суставную сумку и суставныя связки на другой полуокружности.

Начинающіе хирурги и учащіеся при практическихъ занятіяхъ на трупахъ часто сами затрудняютъ себѣ вскрытіе сустава тѣмъ, что все время стараются засаживать ножъ какъ можно глубже въ полость сустава; понятно, что негибкій ножъ, не будучи въ состояніи слѣдовать за изгибами суставныхъ поверхностей, защемляется между ними и работа не подвигается впередъ. Для вскрытія сустава необходимо лишь разсѣчь суставную сумку и вспомогательныя связки, а для этого требуется вести ножъ совершенно поверхностно. Если существуютъ внутрисуставныя связки, то онѣ перерѣзаются уже послѣ того, какъ суставъ вскрытъ на

одной полуокружности, когда суставные концы костей начинаютъ расходиться настолько, что открываютъ свободный доступъ къ этимъ связкамъ.

Подобно тому, какъ при ампутаціи на діафизѣ кости отдѣляютъ и сохраняютъ накостницу для закрытія распила кости, нѣкоторые хирурги (*Ollier*, *Kocher* и др.) совѣтуютъ при вычлененіяхъ отдѣлять суставную сумку въ связи съ прилежащими къ ней мышцами и сухожиліями, чтобы затѣмъ образовать изъ нея плотную покрышку для суставного конца кости. Поступать для этого можно различно. Въ однихъ случаяхъ, дойдя при раздѣленіи мягкихъ тканей до кости, разсѣкаютъ накостницу вблизи суставного конца удаляемой кости и распаторіемъ отдѣляютъ ее, а затѣмъ и суставную сумку вплоть до линіи сустава. Въ другихъ случаяхъ поступаютъ подобно тому, какъ при резекціи, т.-е. проводятъ продольный разрѣзъ мягкихъ тканей вплоть до суставного конца кости, затѣмъ въ томъ же направленіи разсѣкаютъ сумочную связку и дальше внизъ накостницу, въ которую она непосредственно переходитъ, и распаторіемъ отдѣляютъ то и другое отъ вычленяемой кости; въ заключеніе вывихиваютъ кость черезъ разрѣзъ и перерѣзаютъ мягкія ткани.

Этотъ способъ „подсумковаго“ вылущенія, вполнѣ цѣлесообразный при травматическихъ и огнестрѣльныхъ поврежденіяхъ, не примѣнимъ, однако, при вычлененіяхъ по поводу новообразованія кости, гдѣ для предупрежденія возврата желательно удаленіе кости вмѣстѣ съ накостницей и суставной сумкой.

Накостничная и костная пластика при ампутаціяхъ. Намъ остается еще разсмотрѣть весьма важный вопросъ въ ампутаціонной техникѣ, вопросъ о накостнично- и костно-пластическомъ закрытіи поверхности распила кости съ цѣлью полученія работоспособной культи, въ частности—съ цѣлью полученія на нижней конечности такой культи, на которую при ходьбѣ больной могъ бы опираться непосредственно.

Несмотря на то, что съ усовершенствованіемъ ампутаціонной техники и со введеніемъ противопаразитнаго способа леченія ранъ культи стали получаться по внѣшнему виду вполнѣ хорошо сформированными, съ обильной покрышкой изъ мягкихъ тканей, съ хорошимъ, удобно расположеннымъ рубцомъ, удовлетворительную опору, способную выдерживать давленіе тяжести всего туловища, все-таки давали почти только одни эпифизарныя культи, покрытыя на концѣ суставнымъ хрящемъ; культи же, получающіяся отъ перепиливанія кости въ области діафиза (а онѣ встрѣчаются несравненно чаще, чѣмъ эпифизарныя культи), какъ и прежде,

въ громадномъ большинствѣ случаевъ оказывались настолько болѣзненными, что никоимъ образомъ не могли служить для непосредственнаго опиранія на конецъ культи. Долгое время врачи мирились съ этимъ, какъ они думали, неизбѣжнымъ зломъ и ограничивались тѣмъ, что при помощи искусно устроенныхъ протезовъ старались перенести давленіе тяжести туловища на другія мѣста конечности. Эти протезы и теперь еще находятся во всеобщемъ употребленіи. Однако же противъ нихъ могутъ быть приведены серьезныя возраженія, и вообще было бы гораздо цѣлесообразнѣе дѣлать самую культю выносливой къ непосредственному опиранію на нее.

Примѣры подобныхъ выносливыхъ культь уже давно хорошо извѣстны хирургамъ; сюда относятся: большинство культь послѣ вычлененій, культи послѣ высокой ампутаціи голени, когда больные ходятъ на клюкѣ, опираясь на бугоръ большеберцовой кости, а также культи послѣ костно-пластической операціи *Пирогова* въ голеностопномъ суставѣ и произведенныхъ совершенно по тому же типу костнопластическихъ операцій *Gritti*, *Сабанѣева* и др. въ колѣнномъ суставѣ.

Разница въ выносливости къ давленію между указанными культями и культями послѣ ампутацій на протяженіи діафиза зависитъ отъ того, что въ первомъ случаѣ точкой опоры служитъ покрытая накостницей нормальная костная поверхность (пяточнаго бугра, наколѣнника, бугра большеберцовой кости) или привычная къ давленію суставная поверхность, во второмъ же костный рубецъ. Это положеніе, прежде неоднократно оспаривавшееся, въ настоящее время можетъ считаться твердо установленнымъ, главнымъ образомъ благодаря блестящимъ результатамъ, полученнымъ послѣ костнопластическихъ ампутацій на діафизахъ по способу *Bier*'а.

Выше мы уже говорили, что распилъ кости послѣ ампутаціи покрывается новою костью, образующеюся частью изъ накостницы, частью изъ костнаго мозга; другими словами, на концѣ костной культи происходитъ образованіе костной мозоли, въ которой можно различить внутреннюю и наружную мозоль, совершенно такъ же, какъ при переломѣ кости. Разница, однако, въ томъ, что при переломѣ образованіе костной мозоли происходитъ со стороны обоихъ отломковъ; эти двѣ половины костной мозоли, соединяясь, спаиваются между собою и такимъ путемъ возстановляютъ цѣлость кости; при ампутаціи же образуется только, т. сказ., половинная мозоль, поверхность которой остается свободной и рубцуется; получающійся костный рубецъ легко гипертрофируется, поверхность его получается неровной, покрытой буграми и костными высту-

нами, болѣе или менѣе рѣзко выраженными, которые, давя на покрывающія культю мягкія ткани, обусловливаютъ рѣзкую болѣзненность при всякомъ толчкѣ, ударѣ или надавливаніи. Въ присутствіи такихъ костныхъ выступовъ или экзостозовъ легко убѣдиться при помощи рентгеновскихъ лучей или даже простымъ ощупываніемъ. *Спасокукоцкій*, изслѣдовавшій 37 культь черезъ различные сроки послѣ ампутаціи, изъ нихъ 15 при помощи радіоскопіи и 5 анатомически, нашелъ, что нижняя поверхность костей всегда представляется болѣе или менѣе шероховатою, бугристою; на распилахъ костные концы оказывались закрытыми тонкой пластинкой, негладкой, бугристой; на нѣкоторыхъ снимкахъ обрисовывался небольшой бугоръ посрединѣ, соотвѣтствующій, повидимому, костному мозгу. Кромѣ того, на рентгеновскихъ снимкахъ можно ясно видѣть, что „костная культя бываетъ хорошо очерчена только по боковымъ краямъ, благодаря сгущенію тѣней соотвѣтственно корковому слою кости, тогда какъ соотвѣтственно срединѣ, концу и нижнему краю культи тѣни очень слабы, благодаря просвѣчиванію губчатаго вещества кости“. Разрастаніе костнаго рубца въ видѣ бугровъ и костныхъ выступовъ выражено тѣмъ рѣзче, чѣмъ продолжительнѣе было заживленіе раны послѣ ампутаціи вслѣдствіе различныхъ осложненій, какъ нагноеніе, остеоміелитъ и др.; въ нѣкоторыхъ же случаяхъ разрастаніе это настолько сильно, что колбовидно расширенный конецъ кости выпячиваетъ покрывающія его мягкія ткани, ведя даже къ ихъ изъязвленію.

Что костный рубецъ, тѣмъ болѣе, если онъ гипертрофированъ, не можетъ быть въ состояніи выносить сколько-нибудь продолжительное давленіе и треніе, можно предположить уже на основаніи аналогіи съ рубцомъ мягкихъ тканей; вѣдь отлично извѣстно всякому хирургу, сколько непріятностей и страданій доставляетъ ампутированному кожный рубецъ, расположенный въ такомъ мѣстѣ, гдѣ онъ при работѣ культи подвергается давленію и тренію, особенно, если это рубецъ, получившійся отъ заживленія раны путемъ грануляцій.

Когда въ 1858 многочисленными опытами *Ollier* съ полной убѣдительностью была доказана костеобразовательная дѣятельность накостницы, на которую уже гораздо раньше (въ 1739) указывалъ *Duhamel*, стали возлагать большія надежды на т. наз. поднакостничную ампутацію въ смыслѣ предупрежденія развитія костнаго рубца и образованія физіологическаго закрытія конца культи нормальной костью.

Какъ мы уже упоминали, еще въ началѣ 19-го вѣка *Walther* (въ 1813), а затѣмъ *Brunninghausen* (въ 1818) предлагали закрывать распилъ кости накостницей, но они исходили изъ нѣсколько другихъ соображеній. Они видѣли въ накостницѣ соединительнотканную пластинку, способную быстро срастаться какъ съ мышцами, такъ и съ распиломъ кости, и предлагали пользоваться ею главнымъ образомъ съ цѣлью предупрежденія омертвѣнія поверхности распила и зараженія костнаго мозга. Предложеніе это скоро было оставлено и почти забыто.

Послѣ работъ *Ollier* о костеобразовательной дѣятельности накостницы поднакостничный способъ ампутаціи снова возникаетъ, уже строго обоснованный научно цѣлымъ рядомъ опытовъ на животныхъ, и быстро начинаетъ распространяться. Горячими защитниками этого способа, помимо *Ollier*, были у насъ въ Россіи *Шимановскій* и *Феоктистовъ*, въ Германіи *Langenbeck*, который цѣлымъ рядомъ операцій доказалъ, что пересадка накостницы значительно уменьшаетъ % послѣдовательныхъ омертвѣній конца кости. Не ограничиваясь этимъ, хирурги вскорѣ стали преслѣдовать еще другую цѣль—сдѣлать при помощи поднакостничной ампутаціи культю годной для опоры, но все это были лишь единичные попытки, и большинство изъ нихъ относится либо къ вычлененіямъ, либо къ отнятіямъ въ эпифизахъ костей, гдѣ и безъ того культи получались довольно хорошія; на діафизахъ же культи попрежнему получались болѣзненными и для непосредственной опоры совершенно негодными.

Дѣло въ томъ, что, какъ вскорѣ же показали многочисленныя наблюденія, накостница, помимо вполнѣ желательнаго возстановленія кости, нерѣдко даетъ избыточное ея образованіе въ видѣ гребней, шиповъ, бугровъ, которые отличаются значительной болѣзненностью.

Образованіе такихъ избыточныхъ разрастаній кости въ нѣкоторыхъ случаяхъ объясняется неправильнымъ расположеніемъ накостницы. Такъ, при отдѣленіи накостницы въ видѣ манжетки или въ видѣ двухъ лоскутовъ, на концѣ кости, гдѣ сходятся края лоскутовъ, образуется гребешокъ, который затѣмъ превращается въ костный гребень или ведетъ къ образованію отдѣльныхъ остеофитовъ. Не лучшіе результаты даетъ, однако, и отдѣленіе накостницы въ видѣ одного большого (передняго) лоскута, какъ совѣтовалъ *Langenbeck*. Тонкій листокъ накостницы обладаетъ большой наклонностью къ сморщиванію, а потому удержать его въ видѣ правильнаго слоя на поверхности распила чрезвычайно трудно, тѣмъ болѣе, что для предупрежденія омертвѣнія на-

костницы ее приходится отдѣлять вмѣстѣ съ прикрѣпленными къ ней мышцами, а эти послѣднія, сокращаясь, еще больше способствуютъ ея смѣщенію. При двухъ вскрытіяхъ ампутированныхъ по способу *Langenbeck*'а, *Schneider* нашелъ лоскутъ накостницы оттянутымъ кверху и свернутымъ въ трубочку. *Феоктистовъ* въ своихъ опытахъ нерѣдко находилъ накостницу въ видѣ костной пластинки, заложенной въ толщѣ мышцъ, несмотря на то, что онъ всякій разъ весьма тщательно прилаживалъ накостницу къ распилу кости и прикрѣплялъ ее швами. Смѣщенная, сморщенная или скатанная въ видѣ валика накостница, понятно, даетъ неправильное образованіе кости въ видѣ бугровъ и выступовъ, расположенныхъ нерѣдко въ сторонѣ отъ кости въ толщѣ мягкихъ тканей, между тѣмъ какъ на обнаженномъ распилѣ кости изъ костнаго мозга происходитъ самостоятельное развитіе кости, которое въ свою очередь можетъ вести къ образованію болѣзненныхъ костныхъ выступовъ.

Болѣе утѣшительные результаты, получавшіеся отъ подкостничной ампутаціи на эпифизахъ нижняго конца голени и бедра, можно объяснить тѣмъ, что накостничный лоскутъ въ этихъ мѣстахъ не находится въ соединеніи съ мышцами, и что плотная кожа, служащая здѣсь для закрытія культи, удерживаетъ накостницу въ правильномъ положеніи.

Возможность полученія вполнѣ работоспособныхъ, выносливыхъ къ давленію культь на діафизахъ явилась лишь съ примѣненіемъ и здѣсь костной пластики.

Сущность костной пластики, возникшей по мысли *Н. И. Пирогова* и впервые имъ осуществленной въ 1852, состоитъ въ томъ, что раневая поверхность кости (распилъ) покрывается кускомъ кости, находящимся въ связи, по крайней мѣрѣ, съ накостницей; обѣ раневыя поверхности срастаются между собою, благодаря чему избѣгается образованіе костнаго рубца на концѣ культи, точкой же опоры является нормальная поверхность кости, покрытая накостницей.

По идеѣ *Пирогова* для закрытія распила кости брался кусокъ сосѣдней кости, остающійся въ связи со всѣми покрывающими его мягкими тканями, съ кожею включительно. Удобныя для этого условія находятся въ суставахъ, поэтому идея *Пирогова* уже очень скоро была примѣнена къ колѣнному *(Gritti, Сабанѣевъ* и др.), локтевому *(Шимановскій, Sampfiresci)* и кистевому *(Sampfiresci)* суставамъ, и лишь сравнительно недавно (въ 1892) костная пластика была *Bier*'омъ распространена и на діафизы костей, первоначально исключительно послѣ низкой ампутаціи голени.

Беря для закрытія поверхности распила кусокъ кости изъ того же діафиза, первоначально и *Bier* считалъ необходимымъ оставлять его въ связи со всѣми мягкими тканями по аналогіи съ *Пироговской* костнопластической ампутаціей голени. Способъ его благодаря этому представлялъ большія техническія трудности и не получилъ широкаго распространенія. Вскорѣ, однако, выяснилось, что костная пластинка прекрасно приживаетъ къ распилу, если она остается въ связи съ остальной костью при помощи только одной накостницы; наблюдались случаи успѣшнаго приживленія костной пластинки даже совершенно отдѣленной, лишь была бы она покрыта накостницей. Послѣ этого операція, какъ самимъ *Bier*'омъ, такъ и другими была упрощена настолько, что въ настоящее время она стала уже всеобщимъ достояніемъ. Результаты, полученные отъ костнопластической ампутаціи голени по *Bier*'у, представляются настолько успѣшными, что вопросъ о полученіи выносливыхъ культь на діафизахъ голени теперь, повидимому, уже можетъ считаться близкимъ къ рѣшенію.

Съ костей голени костная пластика была затѣмъ распространена и на діафизы всѣхъ другихъ костей. Такъ, въ 1899 *Samfirescu* представилъ въ Парижскую медицинскую академію обстоятельную работу, въ которой онъ описываетъ общій типъ костнопластическихъ ампутацій для всѣхъ діафизовъ, выработанный имъ на трупахъ. *Bier* въ своей работѣ, вышедшей въ 1900, также описываетъ производство костнопластической ампутаціи по его способу, кромѣ голени, на бедрѣ, плечѣ и предплечьи.

Въ заключеніе считаю необходимымъ упомянуть еще о двухъ предложеніяхъ получить выносливыя къ давленію культи безъ примѣненія костной пластики.

Hirsch сообщилъ на съѣздѣ Нѣмецкаго хирургическаго общества въ 1900 о 4-хъ больныхъ, у которыхъ ему удалось получить вполнѣ работоспособныя культи (3 на голени, 1 на плечѣ) послѣ обычной ампутаціи съ кожномышечными лоскутами. Выносливости костнаго рубца къ давленію онъ достигалъ путемъ продолжительнаго и систематическаго послѣдовательнаго упражненія культи. Больной, оставаясь въ постели, нѣсколько разъ на дню упражняетъ свою культю, надавливая ея концомъ въ деревянную подставку; послѣ этого онъ производитъ ампутированной конечностью нѣсколько усиленныхъ движеній, чтобы улучшить въ ней кровеобращеніе и укладываетъ культю въ возвышенномъ положеніи вплоть до слѣдующаго упражненія; надавливаніе съ каждымъ днемъ производится все съ большей силой. Черезъ нѣсколько дней больной тѣ же упражненія производитъ стоя, послѣ чего опять

ложится. Въ благопріятныхъ случаяхъ культя уже черезъ 2—3 недѣли становится настолько мало чувствительной, что больной въ состояніи опираться на нее въ протезѣ. Если заживленіе раны прошло не совсѣмъ гладко, и образовались приращенія рубца къ кости, или на костной мозоли получились болѣзненные къ давленію бугры и выступы, то, кромѣ того, требуется продолжительное леченіе массажемъ, чтобы сдѣлать рубецъ подвижнымъ и уничтожить экзостозы. Въ этихъ случаяхъ послѣдовательное леченіе затягивается на многія недѣли и мѣсяцы. О столь же блестящемъ результатѣ, полученномъ послѣ ампутаціи обѣихъ голеней, сообщилъ въ 1901 *Gossner*.

Другое предложеніе принадлежитъ *Bunge*. Исходя изъ того положенія, что болѣзненныя при давленіи костныя образованія на концѣ кости получаются со стороны накостницы и костнаго мозга, онъ предлагаетъ ампутировать безъ сохраненія накостницы, обрѣзая ее на уровнѣ распила кости; костный же мозгъ онъ удаляетъ при помощи острой ложки на протяженіи 2—3 миллиметровъ кверху отъ уровня распила. Двое больныхъ, оперированныхъ имъ по этому способу, ходятъ, опираясь на коненъ культи, не ощущая никакой боли. Радіоскопическіе снимки показываютъ, что поверхность распила кости совершенно гладка, безъ всякихъ бугровъ и выступовъ.

Насколько оправдаются эти предложенія на большомъ матеріалѣ покажетъ будущее.

Окончательная остановка кроветеченія. Вслѣдъ за перепиливаніемъ кости или вслѣдъ за вычлененіемъ ея приступаютъ къ окончательной остановкѣ кроветеченія, если оно не было произведено уже во время самого выкраиванія лоскутовъ.

Если производилось пальцевое сдавленіе артеріальнаго ствола, то захватываютъ кровеостанавливающими пинцетами и перевязываютъ главные артеріальные и венозные стволы и затѣмъ обыкновенно еще нѣсколько болѣе мелкихъ артерій, которыя начинаютъ брызгать по прекращеніи давленія. Больше хлопотъ доставляетъ остановка кроветеченія, если было примѣнено обезкровливаніе по *Esmarch*'у, такъ какъ благодаря параличу сосудовъ въ этихъ случаяхъ обильно кроветочатъ даже самыя мелкія артеріи. До снятія жгута стараются перевязать всѣ сосуды, просвѣтъ которыхъ виденъ; затѣмъ отпускаютъ перетягивающій жгутъ или бинтъ; спустя нѣсколько времени постепенно вся поверхность раны начинаетъ кроветочить, причемъ кровь сочится какъ изъ губки; при стираніи крови мѣстами показываются брызжущія артеріи, которыя также захватываются и перевязываются; паренхиматозное

кроветеченіе обыкновенно останавливается, спустя нѣсколько минутъ отъ примѣненія давленія на рану при поднятой кверху конечности. Столь же обильное паренхиматозное кроветеченіе наблюдается и безъ примѣненія перетягивающаго жгута при рѣзко выраженномъ артеріосклерозѣ, напр., послѣ ампутаціи по поводу старческаго омертвѣнія. Если, несмотря на довольно продолжительное давленіе, кроветеченіе не останавливается, то полезнѣе затампонировать рану и лишь на слѣдующій день наложить вторичный шовъ. Давленіе, произведенное при помощи повязки поверхъ зашитой раны, далеко не такъ дѣйствительно въ смыслѣ остановки кроветеченія и, кромѣ того, легко можетъ вызвать омертвѣніе кожныхъ или кожномышечныхъ лоскутовъ, придавливая ихъ къ кости.

Одновременно съ перевязкой главныхъ артерій и венъ отыскиваютъ сопровождающіе ихъ главные нервные стволы и, вытянувъ ихъ, перерѣзаютъ возможно выше, чтобы они не захватывались въ рубецъ.

Послѣдующее леченіе ранъ послѣ ампутацій и вычленій ведется по общимъ хирургическимъ правиламъ. Здѣсь мы укажемъ лишь на одно обстоятельство, на которое, къ сожалѣнію, не всегда обращается должное вниманіе,—на заботу о правильномъ положеніи культи и о сохраненіи подвижности въ близлежащемъ суставѣ.

Дѣло въ томъ, что благодаря перевѣсу той или другой группы мышцъ, культя имѣетъ постоянную наклонность устанавливаться подъ извѣстнымъ угломъ къ вышележащей части конечности, и если заживленіе раны почему либо затягивается, то она нерѣдко закрѣпляется неподвижно въ такомъ положеніи благодаря образованію сращеній между суставными поверхностями. Не говоря уже о томъ, что прекращеніе подвижности въ суставѣ крайне невыгодно для послѣдующей функціи культи, неправильное ея положеніе часто служитъ существенной помѣхой для устройства хорошаго протеза или искусственной конечности, какъ, напр., согнутая подъ угломъ культя голени.

Въ виду этого крайне важно уже съ первыхъ дней послѣ ампутаціи позаботиться о правильномъ положеніи культи, сохраненіе котораго не всегда легко, особенно если культя коротка. Въ нѣкоторыхъ случаяхъ можно, правда, обойтись обыкновенной повязкой изъ мягкой марли, въ большинствѣ же случаевъ приходится подкрѣпить ее гипсовыми бинтами или той или другой шиной. Для сохраненія же подвижности въ суставѣ желательно возможно раньше приступить къ массажу, къ пассивнымъ и активнымъ движеніямъ въ немъ, особенно въ тѣхъ случаяхъ, гдѣ заживленіе раны затягивается вслѣдствіе какихъ либо осложненій.

Протезы и искусственныя конечности.

Отнятіе конечности, какъ бы совершенно оно ни было произведено и какъ бы хорошо ни зажила рана,—есть всегда дѣло очень серьезное: больной становится калѣкой. Такой исходъ не можетъ удовлетворять хирурга, конечною цѣлью дѣятельности котораго является полное возстановленіе здоровья (а слѣдовательно и работоспособности) своихъ больныхъ. Поэтому неотъемлемую часть ученія объ ампутаціяхъ составляетъ ученіе о протезахъ, замѣняющихъ отнятыя конечности, и объ искусственныхъ конечностяхъ. Въ настоящее время, непосредственное изготовленіе такихъ аппаратовъ, требующее спеціальныхъ—техническихъ знаній, находится въ рукахъ особыхъ спеціалистовъ техниковъ и механиковъ, но правильный выборъ замѣняющаго аппарата для каждаго даннаго случая, видоизмѣненіе его соотвѣтственно физіологическимъ и патолого-анатомическимъ особенностямъ случая, опредѣленіе точекъ опоры для движеній протеза и поддержки тяжести туловища, все это, несомнѣнно, должно входить въ задачи врача-хирурга, и лишь самое тѣсное взаимодѣйствіе между хирургомъ и спеціалистомъ-техникомъ можетъ въ этомъ дѣлѣ дать вполнѣ плодотворные результаты. Въ виду этого возможно подробное знакомство съ принципами устройства искусственныхъ конечностей и замѣняющихъ утерянныя конечности протезовъ должно быть обязательнымъ для хирурга, и ничѣмъ не можетъ быть оправдано то пренебреженіе и отношеніе свысока къ этой, такъ наз., „механической хирургіи“, которое замѣчается у прежнихъ врачей, и которое, къ сожалѣнію, отчасти сохранилось еще и до нашего времени. Такое отношеніе тѣмъ болѣе нежелательно, что часто хирургъ имѣетъ полную возможность путемъ выбора мѣста и способа ампутаціи приспособить культю для извѣстнаго протеза и способствовать тому, чтобы больной могъ изъ послѣдняго извлечь возможно большую пользу.

Общія требованія, которыя мы предъявляемъ къ искусственнымъ конечностямъ, заключаются въ слѣдующемъ: онѣ должны по формѣ и величинѣ болѣе или менѣе совершенно воспроизводить утерянную конечность или часть конечности; онѣ должны легко и просто укрѣпляться на культѣ или на туловищѣ; онѣ должны быть легки, чтобы излишне не утруждать больного, должны быть просты по устройству и не требовать слишкомъ сложнаго ухода и частыхъ починокъ; при всемъ этомъ онѣ должны по возможности совершенно возмѣщать функцію утерянаго члена.

Что касается перваго требованія, чисто косметическаго характера, то благодаря успѣхамъ современной техники выполненіе его не представляетъ особенныхъ затрудненій. Далеко нельзя сказать того же про возстановленіе работоспособности ампутированнаго; особенныя же трудности представляетъ одновременное выполненіе какъ практическихъ, такъ и косметическихъ требованій, такъ что нерѣдко, въ особенности у людей рабочаго класса, ограничиваются изготовленіемъ такъ наз. „рабочихъ протезовъ“, при которыхъ имѣется въ виду исключительно только работоспособность и совершенно не принимается во вниманіе косметическая сторона дѣла.

Въ искусственной конечности различаютъ „тѣло“, которое воспроизводитъ внѣшнюю форму конечности, и „механизмъ“, назначеніе котораго приводитъ въ движеніе отдѣльныя части искусственной конечности или способствовать ея отправленіямъ. Понятно, что устройство механизма будетъ чрезвычайно разнообразно въ зависимости отъ большей или меньшей сложности движеній искусственной конечности или отъ той работы, которая отъ нея требуется, что въ свою очередь зависитъ главнымъ образомъ отъ того, будетъ ли это верхняя или нижняя конечность. Въ виду этого, описаніе механизма, а также и способа прикрѣпленія будетъ дано при разсмотрѣніи искусственныхъ конечностей и протезовъ въ отдѣльности для замѣны верхнихъ и нижнихъ конечностей, здѣсь же, чтобы избѣжать впослѣдствіи повтореній, дадимъ нѣсколько общихъ указаній на устройство тѣла искусственныхъ конечностей.

Въ видахъ большей легкости тѣло дѣлается внутри полое въ видѣ гильзъ, соединенныхъ въ мѣстахъ суставовъ деревянными или металлическими шарнирами простого или болѣе или менѣе сложнаго устройства въ зависимости отъ функціи конечности. Для изготовленія гильзъ употребляются очень различные матеріалы, причемъ помимо прочности также обращается главное вниманіе на легкость.

Прежде протезы часто изготовлялись изъ желѣза, мѣди и цинка; въ настоящее время эти матеріалы совершенно оставлены вслѣдствіе ихъ тяжеловѣсности; болѣе подходящими оказываются гильзы изъ тонкой жести, латуни и алюминіевой бронзы, сверху обтянутыя тонкой кожей; большое ихъ неудобство состоитъ, однако, въ томъ, что отъ ударовъ и толчковъ стѣнки ихъ легко вдавливаются; къ недостаткамъ этихъ гильзъ слѣдуетъ отнести также ихъ слишкомъ большую теплопроводность.

Гораздо чаще, чѣмъ металлъ, для изготовленія гильзъ употребляется теперь дерево, преимущественно легкіе и мягкіе сорта

его, какъ липа, ветла, тополь. Деревянныя гильзы вырѣзываютъ и выдалбливаютъ по модели изъ цѣльнаго куска; для вентиляціи въ стѣнкахъ обыкновенно провертываютъ нѣсколько отверстій, или, что еще лучше, глухую гильзу, служащую для воспріятія культи, замѣняютъ остовомъ изъ деревянныхъ планокъ или брусковъ, которые лишь въ общихъ чертахъ воспроизводятъ внѣшнюю форму конечности; въ такомъ остовѣ культя виситъ совершенно свободно, удерживаемая лишь хорошо подбитымъ кольцомъ. Деревянный остовъ впослѣдствіи обыкновенно стали замѣнять стальнымъ. Важный недостатокъ деревянныхъ протезовъ состоитъ въ томъ, что дерево подъ вліяніемъ сырости легко коробится, при высыханіи же трескается.

Самый лучшій матеріалъ для гильзъ представляетъ кожа. Берется для этого лучшая подметочная кожа или кожа буйвола. Натягивая кожу въ мокромъ видѣ на деревянную или гипсовую модель, ей легко можно придать нужную форму, которую она по высыханіи сохраняетъ очень стойко; кромѣ того, она легка, прочна и служитъ плохимъ проводникомъ тепла. Крѣпость кожаной гильзы увеличиваютъ еще тѣмъ, что по бокамъ, а часто и по краю къ ней прикрѣпляютъ точно-выкованныя по модели стальныя шины.

Пробовали еще изготовлять гильзы изъ твердаго каучука, пробки, войлока, но онѣ не оправдались на дѣлѣ. Зато нерѣдко и теперь пользуются мягкой резиной, пробкой и войлокомъ для изготовленія искусственныхъ ступней и кистей рукъ.

До настоящаго времени протезы изготовляются ручнымъ способомъ. Вслѣдствіе этого качество ихъ сильно зависитъ отъ личныхъ способностей мастера, а такъ какъ хорошіе мастера встрѣчаются не часто, то и хорошіе протезы далеко не общедоступны; во всякомъ случаѣ они очень дороги. Это послѣднее обстоятельство особенно непріятно въ виду того, что теряютъ конечности, а слѣдовательно и нуждаются въ протезахъ, въ большинствѣ случ., люди мало состоятельные. Поэтому заслуживаетъ вниманія попытка протезной мастерской Петербургскаго завода военно-врачебныхъ изготовленій замѣнить ручную работу протезовъ машинною. Выпущенные мастерскою протезы, изготовленные фабричнымъ путемъ, по качеству своему ни въ какомъ отношеніи не уступаютъ издѣліямъ частныхъ мастерскихъ. Цѣна же ихъ приблизительно на 40% дешевле.

О резекціяхъ.

„Резекціей“ называется операція, при которой по правиламъ науки производится изсѣченіе куска какой-нибудь ткани или отдѣльнаго органа. Такъ, производятся резекціи костей, нервовъ, желудка, кишекъ, почки, мочеточника и т. д. Оставляя въ сторонѣ резекціи отдѣльныхъ органовъ — онѣ будутъ описаны въ спеціальныхъ главахъ настоящаго руководства, — мы займемся здѣсь разсмотрѣніемъ лишь резекцій костей и нервовъ.

Резекціи костей.

Резекціею кости мы называемъ произведенное съ возможнымъ сохраненіемъ цѣлости мягкихъ тканей удаленіе кости или части кости изъ состава скелета. Если удаляется цѣлая кость, то такую резекцію называютъ *полной резекціей* или *вылущеніемъ кости*; удаленіе куска кости составляетъ *частичную резекцію*.

По техникѣ производства различаютъ резекцію *внѣнакостничную*, если кость удаляется вмѣстѣ съ покрывающей ее накостницею, и *поднакостничную*, если передъ удаленіемъ кости отъ нея отдѣляютъ надкостницу, которую оставляютъ на мѣстѣ.

Въ зависимости отъ того, какая часть кости удаляется, различаютъ *резекцію кости на протяженіи* и *резекцію суставного конца кости*, или *резекцію сустава*. Послѣдній видъ резекціи въ настоящее время является настолько преобладающимъ, что слово „резекція“ безъ дальнѣйшаго опредѣленія обыкновенно означаетъ резекцію сустава.

Принимая суставъ какъ образованіе органически цѣльное, различаютъ *частичную* резекцію сустава, если удаляется только часть суставныхъ концовъ костей, входящихъ въ его составъ, и *полную*, если удаляются всѣ суставные концы. Послѣднюю операцію называютъ также *вылущеніемъ* сустава. За особый видъ частичной резекціи сустава принято считать изсѣченіе синовіальной его оболочки, хотя скелетъ здѣсь остается совершенно нетронутымъ. Операція эта называется *артректоміей*. *Артротоміей* же называется всякое вскрытіе сустава, все равно, будетъ ли оно произведено съ цѣлью резекціи сустава, дренированія или простого осмотра его.

Резекція кости на протяженіи можетъ захватывать часть толщи кости или всю ея толщу; въ послѣднемъ случаѣ она сопровождается нарушеніемъ непрерывности кости.

Резекцію кости съ цѣлью открыть себѣ доступъ къ какой-нибудь полости, стѣнку которой она образуетъ, называютъ *трепанаціей* по названію инструмента—трепана, которымъ въ прежнее время пользовались для вскрытія черепной полости; говорятъ о трепанаціи черепа, челюстной пазухи, лобной пазухи, сосцевиднаго отростка и т. д.

Изсѣченіе части секвестральной сумки съ цѣлью удаленія секвестра извѣстно подъ названіемъ *секвестротоміи* или *некротоміи*.

Удаленіе размягченной кости или грануляцій, выстилающихъ каріозную полость, острой ложкой называется *выскабливаніемъ* или *вычерпываніемъ* кости.

Изъ резекцій на протяженіи кости особое положеніе занимаютъ, такъ наз. *временныя* резекціи. Если требуется войти въ какую-нибудь полость, окруженную костными стѣнками, или подойти къ скрытому позади кости патологическому образованію, то изсѣкаютъ кусокъ костной стѣнки или преграждающей свободный доступъ кости такимъ образомъ, что оставляютъ его при помощи покрывающихъ его и несущихъ въ себѣ питающіе кровеносные сосуды мягкихъ тканей въ связи съ остальнымъ организмомъ; мостикѣ изъ мягкихъ тканей изсѣченный кусокъ кости откидываютъ въ сторону, а затѣмъ, по окончаніи основной операціи, снова ставятъ на мѣсто и удерживаютъ до наступленія сращенія при помощи костныхъ швовъ или швовъ, наложенныхъ на мягкія ткани. Такимъ путемъ производится временная резекція верхней челюсти, носового отростка, скуловой кости, черепной крышки и т. п. *Langenbeck*, который первый произвелъ такого рода операцію верхней челюсти съ цѣлью удаленія носоглоточнаго полипа, назвалъ эту резекцію *костнопластической*, но названіе—*временная резекція*, предложенное *Boeckel*'емъ и *P. Bruns*'омъ, во всякомъ случаѣ болѣе подходяще и заслуживаетъ тѣмъ болѣе предпочтенія, что подъ костнопластической операціей мы въ настоящее время подразумѣваемъ совершенно другого рода операцію, состоящую въ пересадкѣ куска кости, остающагося въ связи съ лоскутомъ изъ накостницы и другихъ мягкихъ тканей.

Въ противоположеніи къ резекціямъ находится, такъ наз. *остеотомія*; кость при этомъ только разсѣкается поперечно съ цѣлью исправленія неправильно сросшагося перелома, врожденнаго или пріобрѣтеннаго искривленія, сведеннаго и сросшагося сустава и т. п. Эта операція, точно также, какъ и сродная съ нею *клиновидная остеотомія*, состоящая въ изсѣченіи куска кости клиновидной формы для полученія болѣе плотнаго соприкосновенія концовъ разсѣченной кости, описаны въ главѣ „о раздѣленіи тканей“.

Резекціи, въ томъ смыслѣ, какъ мы ихъ понимаемъ теперь, относятся къ сравнительно молодымъ операціямъ; начало ихъ слѣдуетъ отнести не далѣе, какъ къ послѣдней четверти 18-го вѣка. Тѣмъ не менѣе, отдѣльныя указанія на такого рода операціи встрѣчаются уже у древнихъ писателей. Къ срединѣ истекшаго столѣтія резекціи какъ суставовъ, такъ и на протяженіи костей сдѣлались, можно сказать, всеобщимъ достояніемъ и производились въ широкихъ размѣрахъ.

За все это время существованія резекцій хирурги цѣль и задачу резекцій суставовъ видѣли въ томъ, чтобы изсѣчь суставные концы костей черезъ разрѣзъ мягкихъ тканей, дающій по возможности широкій, свободный доступъ къ суставу, но мы не видимъ, если не считать отдѣльныя попытки, заботъ о томъ, чтобы, пользуясь силами природы, содѣйствовать возстановленію изсѣченной кости и суставныхъ концовъ. Благодаря этому результаты резекцій въ это время въ функціональномъ и ортопедическомъ отношеніи оставляли желать еще очень многаго, и получавшіеся иногда новообразованные суставы отличались крайнимъ несовершенствомъ.

Усовершенствованіе резекцій въ этомъ отношеніи является достояніемъ лишь второй половины 19-го вѣка и связано главнымъ образомъ съ именемъ *Ollier*, который, доказавъ цѣлымъ рядомъ работъ, начиная съ 1858, громадное значеніе накостницы для возрожденія изсѣченной кости и суставной сумки для возстановленія сустава послѣ его резекціи, выработалъ и провелъ на рядѣ случаевъ новый способъ резекціи, такъ наз. *поднакостничный* (sousperiostée) и *подсумочный* (souscapsulaire) *способъ*.

Выработанное на основаніи этихъ изслѣдованій усовершенствованіе техники дало резекціямъ ту степень совершенства, благодаря которой онѣ въ настоящее время являются въ истинномъ смыслѣ слова сохраняющими операціями, т. е. операціями, достигающими не только механическаго, но и функціональнаго излеченія.

Резекціи производятся: 1) по поводу травмъ и др. заболѣваній костей и суставовъ, 2) съ ортопедическими и функціональными цѣлями и 3) какъ вспомогательныя операціи. Остановимся нѣсколько на этихъ *показаніяхъ*.

1. При *травматическихъ поврежденіяхъ* костей и суставовъ вопросъ о резекціи вообще можетъ подниматься лишь въ томъ случаѣ, если окружающія мягкія ткани и особенно кровеносные сосуды не повреждены настолько, что сохраненіе периферической части конечности невозможно.

Самымъ стариннымъ показаніемъ къ резекціи костей и суставовъ является открытый переломъ или вывихъ съ выстояніемъ суставныхъ концовъ костей или концовъ отломковъ. Выстоящіе концы въ прежнее время предлагали спиливать съ цѣлью предупрежденія развитія гнойнаго воспаленія костнаго мозга, а также въ виду того, что выстоящіе и въ большинствѣ случаевъ обнаженные отъ накостницы концы костей впослѣдствіи все равно омертвѣвали и отдѣлялись. Въ настоящее время, мы въ громадномъ большинствѣ случаевъ ограничиваемся вправленіемъ выстоящихъ концовъ и наложеніемъ повязки.

Точно также и раздробленные переломы, чаще всего послѣ огнестрѣльныхъ поврежденій, теперь уже рѣдко служатъ показаніемъ къ резекціи: обыкновенно самое большее, что требуется въ этихъ случаяхъ, это разрѣзы и удаленіе, совершенно отдѣленныхъ осколковъ, но и съ удаленіемъ осколковъ не слѣдуетъ торопиться, потому что часто свободные осколки вживаютъ, если накостница на нихъ сохранилась; чаще еще удаленіе осколковъ черезъ широкій разрѣзъ показуется при раздробленіи суставныхъ концовъ, такъ какъ приживленіе осколковъ въ неправильномъ положеніи можетъ мѣшать свободному движенію сустава.

Нерѣдко поводомъ къ резекціи сустава служитъ развившееся въ немъ послѣдовательно послѣ открытаго поврежденія нагноеніе, если рану не удалось съ самаго начала защитить отъ зараженія или въ достаточной мѣрѣ обеззаразить, но и въ этихъ случаяхъ большею частью можно бываетъ ограничиться простымъ вскрытіемъ сустава.

Изъ подкожныхъ поврежденій суставовъ сравнительно частымъ показаніемъ для резекціи служатъ застарѣлые вывихи, если вправленіе не удается некровавымъ путемъ, или послѣ вскрытія суставной сумки и обнаженія суставныхъ концовъ.

На протяженіи костей поводомъ къ резекціи служитъ иногда ложный суставъ, образовавшійся вслѣдствіе несращенія отломковъ костей. Если другія средства, какъ усиленный массажъ и треніе поверхностей излома, разрываніе соединительнотканныхъ тяжей или вбиваніе стальныхъ гвоздей или гвоздей изъ слоновой кости не приводитъ къ цѣли, то по мысли, впервые осуществленной *Ch. White*'омъ въ 1760, освѣжаютъ концы отломковъ спиливаніемъ поверхностей излома прямолинейно или лѣстницеобразно и сближаютъ ихъ при помощи костнаго шва. Иногда при леченіи ложнаго сустава на голени или предплечьи можетъ понадобиться резекція параллельной кости, если ложный суставъ образовался послѣ выдѣленія куска кости, благодаря тому, что другая, парал-

лельная кость не допускаетъ сближенія до взаимнаго соприкосновенія концовъ отломковъ.

Изъ острыхъ *заболѣваній* показаніемъ къ резекціи суставовъ можетъ служить гнойное ихъ воспаленіе. О нагноеніи суставовъ въ зависимости отъ открытыхъ травматическихъ поврежденій я уже упоминалъ. Помимо этого нагноенія въ суставахъ бываютъ переноснаго характера при общемъ гнойномъ зараженіи, тифѣ, оспѣ, скарлатинѣ, рожѣ, остромъ сочленовномъ ревматизмѣ. Резекція показана въ тѣхъ тяжелыхъ случаяхъ, когда гнойный процессъ разрушилъ суставные концы костей или, по крайней мѣрѣ, покрывающій ихъ хрящъ. При такъ наз. синовіальной формѣ гнойнаго воспаленія въ большинствѣ случаевъ можно бываетъ обойтись вскрытіемъ сустава съ послѣдовательнымъ его дренажемъ, но иногда и здѣсь приходится резецировать тотъ или другой изъ суставныхъ концовъ даже совершенно здоровыхъ, если въ силу анатомическаго устройства сустава безъ этого нельзя обезпечить свободный оттокъ гноя; напр., въ тазобедренномъ, локтевомъ суставѣ, или въ мелкихъ суставахъ предплюсны или запястья.

Омертвѣніе суставного конца кости въ зависимости отъ гнойнаго воспаленія костнаго мозга и накостницы сравнительно рѣдко даетъ поводъ къ резекціи въ истинномъ смыслѣ слова; большею частью здѣсь приходится вскрывать суставъ для удаленія уже вполнѣ омертвѣвшей головки, т. е. производить некротомію.

То же можно сказать объ остромъ гнойномъ остеоміелитѣ на діафизахъ длинныхъ костей, которые поражаются несравненно чаще, чѣмъ эпифизы.

Частымъ поводомъ къ резекціи суставовъ служитъ бугорчатка суставовъ, хотя, надо сказать, и здѣсь въ настоящее время показанія значительно сужены; раннія резекціи почти совсѣмъ не производятся; ихъ замѣнило сберегательное леченіе. Если въ суставѣ уже развились грануляціи и существуютъ узлы размягченія, то безъ вскрытія сустава врядъ-ли можно обойтись, но обычно производится такъ наз. артректомія, состоящая въ широкомъ вскрытіи сустава и тщательномъ изсѣченіи пораженной сумочной связки и, иногда, выскабливаніи поверхностно пораженныхъ, обнаженныхъ отъ хряща суставныхъ концовъ. Если бугорчатка сустава костнаго происхожденія, т. е. зараженіе происходитъ путемъ вскрытія первоначально костнаго болѣзненнаго очага въ суставъ, то суставные концы оказываются настолько уже разрушенными, что приходится ихъ изсѣкать всѣ (полная резекція) или частично (частичная резекція).

Гораздо рѣже, чѣмъ резекціи суставовъ, приходится производить по поводу бугорчатки резекцію діафизовъ длинныхъ трубчатыхъ костей. Если здѣсь и встрѣчается костоѣда, то большею частью можно ограничиться простымъ выскабливаніемъ болѣзненно пораженнаго участка; при резекціи кости на протяженіи слѣдуетъ по возможности ограничиваться изсѣченіемъ только части стѣнки, чтобы не нарушать непрерывности кости, такъ какъ часто здѣсь костеобразовательная способность накостницы бываетъ значительно понижена.

Нѣсколько чаще бугорчатка даетъ поводъ къ резекціямъ на плоскихъ и губчатыхъ костяхъ туловища: на костяхъ таза, позвонкахъ, лопаткѣ, ключицѣ, ребрахъ.

Неоднократно производилась за послѣднее время резекція по тому же поводу также и на костяхъ черепа.

Поводомъ къ резекціи служатъ также и новообразованія, исходящія изъ кости или накостницы, но большинство хирурговъ ограничиваютъ здѣсь показаніе одними лишь доброкачественными новообразованіями, какъ фиброма, липома, остеома, эк-и энхондрома и изъ саркомъ—гигантоклѣточная форма, чаще всего встрѣчающаяся на челюстяхъ и извѣстная здѣсь подъ названіемъ „эпулиса“. При злокачественныхъ новообразованіяхъ, наклонныхъ къ раннему образованію переносовъ, за рѣдкими исключеніями, показуется ампутація или вычлененіе въ слѣдующемъ вышележащемъ суставѣ; лишь этимъ путемъ представляется возможнымъ обезпечить больного отъ скораго возврата.

2. Большинство резекцій, производимыхъ съ *ортопедическими* и *функціональными* цѣлями, относится къ группѣ остеотомій. Нерѣдко, однако, съ той же цѣлью производятся и резекціи въ тѣсномъ смыслѣ слова. Поводомъ служатъ чаще всего соединительнотканные или костные анкилозы нѣкоторыхъ суставовъ въ невыгодномъ для отправленій конечности положеніи, какъ они нерѣдко получаются по излеченіи бугорчатки и другихъ заболѣваній суставовъ. Такъ, при анкилозѣ локтевого сустава въ вытянутомъ положеніи производятъ резекцію съ цѣлью не только перевести предплечье въ болѣе выгодное для больного положеніе подъ прямымъ угломъ къ плечу, но и получить подвижность въ суставѣ. Хорошій, сравнительно, успѣхъ получается также послѣ резекціи плечевой головки при анкилозѣ плеча; большею частью удается получить довольно значительную подвижность.

Рѣже, чѣмъ по поводу анкилоза, приходится прибѣгать къ резекціи по поводу болтающагося сустава; иногда это неблагопріятно протекшіе случаи раньше бывшей резекціи сустава, въ

которыхъ не наступило плотнаго соединительнотканнаго или костнаго сращенія. Чаще всего поводъ къ такой повторной резекціи даетъ колѣнный суставъ. Но, такъ какъ неблагопріятныя мѣстныя или общія условія, помѣшавшія костному сращенію послѣ первой резекціи, въ большинствѣ случаевъ продолжаютъ существовать и теперь, то нерѣдко и вторая резекція не ведетъ къ цѣли, и въ концѣ концовъ приходится ампутировать конечность.

Сюда же относятся, наконецъ, резекціи, производимыя съ цѣлью полученія на мѣстѣ сустава костнаго сращенія въ тѣхъ случаяхъ, когда отправленія сустава дѣлаются невозможными вслѣдствіе паралича мышцъ. *Albert* далъ этой операціи названіе „артродезъ“.

3. Особую группу составляютъ резекціи на протяженіи костей, являющіяся лишь какъ *вспомогательныя операціи*. Для опорожненія гноя, крови, серозной жидкости или для удаленія инороднаго тѣла или новообразованія изъ нормальной или патологической полости, окруженной костными стѣнками, приходится производить резекціи на очень различныхъ частяхъ скелета, какъ черепъ, челюстная и лобная пазухи, гнойныя полости въ губчатыхъ костяхъ и т. д. Сюда же относятся резекціи реберъ съ цѣлью дать болѣе свободный выходъ гною при гнойномъ плевритѣ, частью съ цѣлью открыть доступъ въ грудную полость для производства той или другой операціи на плеврѣ, легкомъ, сердцѣ, пищеводѣ и т. д.; даже къ органамъ верхняго отдѣла брюшной полости приходится иногда прокладывать путь черезъ грудную стѣнку.

Укажу затѣмъ на резекцію діафизовъ костей при поврежденіи мягкихъ тканей съ обширной потерей вещества съ цѣлью сблизить края раны мягкихъ тканей, главнымъ образомъ концовъ перерѣзанныхъ сухожилій и нервовъ. Подобная операція, впервые произведенная *Löbker*'омъ на предплечьи, можетъ быть показана лишь въ тѣхъ случаяхъ, если главные питающіе кровеносные сосуды остались цѣлы, и если при отсутствіи сращенія сухожилій и нервовъ получится совершенно негодная конечность.

Съ цѣлью открыть свободный доступъ къ новообразованіямъ глотки или задняго отдѣла носовой полости въ прежнее время неоднократно изсѣкали твердое нёбо, носовыя кости или даже всю здоровую верхнюю челюсть. Въ настоящее время для этого производятъ обыкновенно временную резекцію верхней или нижней челюсти, носового отростка верхней челюсти или носовыхъ костей. Къ временной резекціи костей прибѣгаютъ въ настоящее время нерѣдко также при операціяхъ внутри черепной полости и при резекціи нѣкоторыхъ головныхъ нервовъ.

Возстановленіе резецированныхъ костей и суставовъ. Значеніе дѣйствительно сохраняющей операціи, имѣющей всѣ преимущества передъ ампутаціей, резекція получаетъ лишь въ томъ случѣ, если по изсѣченіи пораженной кости непрерывность скелета снова возстановляется. Послѣ резекціи кости на протяженіи или вылущенія кости это достигается возстановленіемъ костнаго вещества, послѣ резекціи суставовъ—образованіемъ болѣе или менѣе близко подходящаго къ нормальному новаго сустава или костнымъ сращеніемъ между резецированными суставными концами. Въ виду этого, вопросъ о возможно полномъ и совершенномъ возстановленіи потери костнаго вещества, а въ связи съ этимъ и объ образованіи новой кости вообще имѣетъ для резекцій существенное значеніе.

Въ теченіе среднихъ вѣковъ, до появленія первой работы *Duhamel'я*, о процессѣ образованія новой кости держались совершенно неправильнаго представленія. Полагали, что образованіе новой кости при переломѣ или при потерѣ костнаго вещества происходитъ исключительно изъ костнаго мозга (*Гиппократъ*) или изъ особаго сока, выдѣляемаго костнымъ мозгомъ (*Галенъ*); накостницѣ въ этомъ дѣлѣ не придавали значенія. Даже *Havers*, такъ много сдѣлавшій по отношенію къ анатоміи и гистологіи костей, опредѣляетъ назначеніе накостницы въ слѣдующихъ положеніяхъ: 1) накостница служитъ оболочкой кости и опредѣляетъ ея форму; 2) она способствуетъ ея питанію и росту тѣмъ, что черезъ нее къ кости подходятъ сосуды и нервы; 3) она ограничиваетъ ростъ кости; 4) она соединяетъ эпифизы съ діафизомъ; 5) при ея посредствѣ происходитъ прикрѣпленіе сухожилій и мышцъ къ костямъ; 6) накостницѣ кость обязана своею чувствительностью.

Изъ этого же времени существуютъ, однако, уже нѣсколько сообщеній, съ несомнѣнностью указывающихъ на образованіе кости изъ накостницы, но не получившихъ въ то время надлежащей оцѣнки. Въ 1653 *Scultet*, сообщая объ одномъ случаѣ полнаго возстановленія большеберцовой кости послѣ удаленія омертвѣвшаго секвестра, отмѣчаетъ, что секвестръ былъ окруженъ какъ бы хрящевой оболочкой, которая образовала новую кость. Въ 1694 *Delamotte* сообщилъ о резекціи большеберцовой кости на протяженіи 6 дюймовъ по поводу открытаго перелома, причемъ перепончатыя образованія, соединенныя съ поверхностью кости, имъ были тщательно отдѣлены и сохранены; черезъ 8 мѣсяцевъ кость возстановилась совершенно.

Въ 1739, а затѣмъ въ 1741, 1742 и 1743 появились работы физіолога *Duhamel'я*, въ которыхъ изслѣдованіе процесса образо-

ванія новой кости впервые было поставлено на вполнѣ научную почву. Многочисленные опыты съ переломомъ костей, произведенные на голубяхъ, показали съ несомнѣнностью, что накостница играетъ существенную роль при образованіи костной мозоли. Правда, и *Duhamel* всетаки еще не вполнѣ ясно представлялъ себѣ эту роль и въ различныхъ своихъ работахъ опредѣлялъ ее не совсѣмъ одинаково: вначалѣ онъ полагалъ, что вся накостница, воспринимая известковыя соли, превращается въ кость; при дальнѣйшемъ изученіи онъ пришелъ къ убѣжденію, что кость образуется только внутреннимъ слоемъ накостницы, въ концѣ же концовъ онъ высказалъ положеніе, что костеобразовательный слой лежитъ между накостницей и костью, но все же исходитъ изъ накостницы.

Новое ученіе *Duhamel'я* вскорѣ же встрѣтило отпоръ, главнымъ образомъ, со стороны *Haller'а* (1758), *Detlef'а* (1753), *Bordenave'а* (1760), которые, основываясь также на опытахъ, поддерживали прежнее ученіе *Галена* о „костномъ сокѣ“. По мнѣнію *Haller'а* и *Detlef'а*, костный мозгъ и концы костныхъ отломковъ, по мнѣнію же *Bordenave'а*, одни только концы костныхъ отломковъ выдѣляютъ при переломѣ клеевидную массу, въ которой затѣмъ происходитъ отложеніе кости; накостница же остается совершенно непричастна къ костеобразовательному процессу.

Къ нѣсколько другому выводу, ближе подходящему къ ученію *Duhamel'я*, пришелъ на основаніи своихъ опытовъ *Troja* въ 1775. Отрицая за накостницей костеобразовательную способность, онъ полагалъ, что между накостницей и костью выдѣляется желатинообразная масса, которая въ концѣ концовъ переходитъ въ кость; нѣкоторое участіе въ образованіи кости принимаетъ и костный мозгъ.

Въ концѣ 18-го столѣтія ученіе *Duhamel'я* было окончательно поколеблено работами *Bichat*; присоединяясь къ мнѣнію *Bordenave'а*, *Bichat* совершенно не признавалъ за накостницей костеобразовательной способности. То же мнѣніе нѣсколько позднѣе было высказано и *Scarpa*, который по отношенію къ накостницѣ держался тѣхъ же взглядовъ, какъ *Havers*. Большимъ авторитетомъ, которымъ пользовались *Bichat* и *Scarpa*, объясняется, что хирурги, которые въ то время уже начали производить резекціи костей и суставовъ, совершенно не считались съ мнѣніемъ *Duhamel'я* и не обращали на накостницу никакого вниманія.

Однако, въ 1819 *Dupuytren*, говоря о костной мозоли, снова указываетъ на значеніе накостницы, приписывая ей образованіе наружной мозоли. Въ 1861 *Cruveilhier*, основываясь на опытахъ и

патолого-анатомическихъ изслѣдованіяхъ, признаетъ костеобразовательную способность не только за накостницей, но и за другими мягкими тканями, непосредственно прилежащими къ кости.

Тогда какъ до сихъ поръ указанные опыты и изслѣдованія производились преимущественно надъ образованіемъ костной мозоли послѣ перелома костей, *Heine* (1830—1837) и *Flourens* (1847) поставили свои опыты примѣнительно къ потребностямъ резекцій: изсѣкая куски кости у животныхъ, они непосредственно изучали ихъ способъ возстановленія. Для выясненія значенія накостницы при возстановленіи резецированной кости *Heine* произвелъ очень большое число опытовъ, охватывающихъ почти всѣ кости скелета. Большею частью на собакахъ, отчасти же на кошкахъ, онъ производилъ полныя и частичныя резекціи костей и суставныхъ концовъ ихъ. Въ большинствѣ случаевъ резекціи эти производились съ тщательнымъ сохраненіемъ накостницы и мѣсть прикрѣпленія связокъ и сухожилій; убивая затѣмъ животныхъ черезъ различное количество времени, онъ могъ прослѣдить всѣ ступени новообразованія кости. Въ отдѣльныхъ случаяхъ новообразованныя кости по формѣ и величинѣ почти совершенно воспроизводили прежнюю кость, но и въ остальныхъ случаяхъ новообразованіе кости со стороны накостницы всегда было ясно выражено. Въ другомъ рядѣ опытовъ, гдѣ вмѣстѣ съ костью удалялась и накостница, новообразованіе кости отсутствовало во всѣхъ случаяхъ; костные концы скруглялись, сглаживались, костнаго же соединенія между ними не образовалось. Если иногда въ промежуткѣ между костными концами и наблюдались отдѣльные костные островки, то они никогда не напоминали того обильнаго образованія новой кости, какое наблюдается послѣ резекціи съ сохраненіемъ накостницы, и появленіе ихъ скорѣе можно объяснить оставшимися обрывками накостницы, чѣмъ костеобразовательной способностью окружающихъ мягкихъ тканей. То же наблюдалось и по отношенію къ резекціи эпифизовъ. Если суставная сумка, связки, прикрѣпленія сухожилій и мышцъ сохранялись въ связи съ накостницей, покрывающей діафизъ, то подвижность въ суставѣ возстановлялась довольно полно, и при вскрытіи, спустя нѣсколько мѣсяцевъ послѣ операціи, находили иногда даже новообразованные эпифизы и небольшія суставныя головки. Если вмѣстѣ съ эпифизами изсѣкался весь связочный аппаратъ, то возстановленіе сустава происходило крайне несовершенно.

Выводы *Heine* были затѣмъ подтверждены *Syme*'омъ, *Klenke* и, особенно, *Flourens*'омъ, который, на основаніи своихъ изслѣдованій надъ ростомъ костей, пришелъ къ убѣжденію, что кость образуется исключительно изъ накостницы.

Такимъ образомъ, *Heine* первый вполнѣ опредѣленно и ясно указалъ на значеніе сохраненія накостницы при резекціяхъ. Работы его, однако, не обратили на себя должнаго вниманія среди хирурговъ, и мы можемъ изъ того времени отмѣтить лишь единичныя сообщенія о поднакостничныхъ резекціяхъ. Подобныя операціи производились *Textor*'омъ, *Ried*'омъ, *Langenbeck*'омъ въ Германіи, *Рклицкимъ* въ С.-Петербургѣ, *Syme*'омъ въ Англіи, *Blandin*'омъ во Франціи, но исключительно на діафизахъ костей, и лишь въ 1859 *Langenbeck* впервые началъ резецировать большіе суставы, сохраняя связки и прикрѣпленія сухожилій и мышцъ въ связи съ накостницей діафиза. Первая такая операція была произведена имъ на плечевомъ суставѣ, причемъ была удалена каріозно пораженная головка плечевой кости. Вскрытіе, произведенное, спустя два года послѣ операціи, показало, что на верхнемъ концѣ резецированной кости образовалась небольшихъ размѣровъ новая суставная головка, сочленяющаяся съ суставной поверхностью лопатки, покрытая гіалиновымъ хрящемъ и окруженная синовіальной оболочкой.

Немного позднѣе работъ *Heine* и *Flourens*'а появились изслѣдованія *Steinlin*'а, *Wagner*'а и *Hein*'а. Всѣ трое, признавая за накостницею несомнѣнное и преимущественное значеніе для возстановленія кости послѣ резекціи, полагаютъ, однако, что костеобразовательной способностью обладаютъ также и другія мягкія ткани, прилежащія къ кости, такъ что изъ нихъ возможно возстановленіе послѣдней даже по удаленіи накостницы.

Такимъ образомъ, для окончательнаго рѣшенія вопроса требовалась дальнѣйшая разработка вопроса, и этой дальнѣйшей разработкой мы обязаны *Ollier*, изслѣдованія котораго по вопросу о возстановленіи кости начинаются съ 1858. Выдающееся значеніе имѣютъ его опыты съ пересадкой накостницы. Оказалось, что не только накостничные лоскуты на ножкѣ, пересаженные въ окружающія кость мышцы, но даже совершенно отдѣленные куски накостницы, перенесенные куда-либо въ подкожную клѣтчатку, спустя уже нѣсколько недѣль начинаютъ образовывать кость. Этими опытами впервые было доказано съ полною непреложностью, что накостница способна сама по себѣ производить новую костную ткань безъ участія другихъ, окружающихъ кость мягкихъ тканей.

Далѣе, *Ollier* путемъ опытовъ доказалъ, что костеобразовательная способность присуща не всей накостницѣ, а лишь внутреннему ея слою, непосредственно прилежащему къ кости. Съ этой цѣлью онъ пересаживалъ лоскутъ накостницы, въ задней, ближе лежащей къ ножкѣ части котораго внутренній слой былъ соскоб-

ленъ; образованіе кости происходило только въ переднемъ отдѣлѣ лоскута, задній же оставался фибрознымъ. Наблюденіе это имѣетъ большое практическое значеніе, такъ какъ указываетъ на необходимость очень тщательнаго отдѣленія накостницы отъ кости, чтобы сохранить при накостницѣ ея глубокій слой.

Опыты съ изсѣченіемъ кусковъ кости, то съ сохраненіемъ накостницы, то съ удаленіемъ ея, привели *Ollier* къ тѣмъ же выводамъ, къ какимъ уже раньше пришелъ *Heine*: при сохраненіи накостницы возстановленіе кости происходитъ болѣе или менѣе полно, при удаленіи ея, оно отсутствуетъ. Такъ же, какъ *Heine*, и *Ollier* наблюдалъ послѣ удаленія кости вмѣстѣ съ накостницей появленіе въ мягкихъ тканяхъ отдѣльныхъ островковъ окостенѣнія, но лишь въ томъ случаѣ, если онъ производилъ операцію, по его выраженію „паростально“, т.-е., если удаляемая накостница тщательно отдѣлялась отъ прилежащихъ мягкихъ тканей и прикрѣпляющихся къ кости мышцъ и сухожилій. Въ другомъ рядѣ опытовъ, гдѣ онъ удалялъ накостницу вмѣстѣ съ небольшимъ слоемъ прилежащихъ къ ней мягкихъ тканей и прикрѣпляющіяся къ кости мышцы и сухожилія перерѣзалъ на нѣкоторомъ разстояніи отъ поверхности кости, — островки эти никогда не получались. Отсюда *Ollier* заключаетъ, что островки окостенѣнія послѣ внѣнакостничной резекціи обязаны своимъ появленіемъ обрывкамъ накостницы, оставшимся въ связи съ мягкими тканями, главнымъ образомъ, въ мѣстахъ прикрѣпленія сухожилій и мышцъ, сами же по себѣ мягкія ткани кости не образуютъ. Въ концѣ концовъ *Ollier* высказываетъ положеніе, что образованіе новой кости послѣ резекціи можетъ дать только накостница. Если же при извѣстныхъ условіяхъ, какъ при усиленномъ раздраженіи, образованіе новой кости несомнѣнно наблюдается и со стороны другихъ составныхъ частей кости—костнаго мозга и костнаго вещества — и со стороны непосредственно прилежащихъ къ кости мягкихъ тканей, то оно, во-первыхъ, настолько незначительно, что совершенно не можетъ идти въ сравненіе съ новообразованіемъ кости со стороны накостницы, во-вторыхъ же, происходитъ оно только въ присутствіи накостницы, являясь лишь дополненіемъ къ тому костеобразовательному процессу, который происходитъ со стороны накостницы.

При резекціи суставовъ существенное значеніе имѣютъ два вопроса: 1) какія послѣдствія имѣетъ удаленіе эпифизарнаго хряща и 2) какъ происходитъ возстановленіе резецированныхъ эпифизовъ.

Какъ извѣстно, на границѣ между эпифизомъ и діафизомъ трубчатыхъ костей въ молодомъ возрастѣ существуетъ, такъ наз.

эпифизарный хрящъ, на счетъ котораго происходитъ ростъ діафиза кости въ длину; по окончаніи роста костей, приблизительно, къ 20—25 годамъ хрящи эти окостенѣваютъ. *Syme* (1848), *Pemberton* (1859), *Humphry* (1862) сообщали уже о случаяхъ, гдѣ послѣ резекціи колѣннаго сустава, спустя нѣсколько лѣтъ, наблюдалось болѣе или менѣе значительное укороченіе конечности. Для выясненія этого вопроса *Ollier* предпринялъ рядъ опытовъ на животныхъ. Опыты эти показали, что полное или почти полное удаленіе эпифизарнаго хряща у молодыхъ животныхъ прекращаетъ на этомъ мѣстѣ ростъ кости въ длину, и самъ хрящъ ни въ какомъ случаѣ не возстановляется. Но не только удаленіе эпифизарнаго хряща отражается на ростѣ кости; всякая резекція эпифиза или діафиза вліяетъ въ смыслѣ уменьшенія роста кости въ длину, и тѣмъ болѣе, чѣмъ ближе къ эпифизарному хрящу производится резекція. Можно думать, однако, что послѣднее вліяніе зависитъ главнымъ образомъ отъ самой операціи и съ теченіемъ времени сглаживается. Выводы *Ollier* впослѣдствіи были подтверждены и другими изслѣдователями, какъ *Bidder*, *Thiele*, *Vogt*, *Telk*, *Helferich* и др., которые то повреждали или разрушали эпифизарный хрящъ, то изсѣкали его по примѣру *Ollier*.

Изъ сказаннаго не слѣдуетъ, однако, что по изсѣченіи эпифизарнаго хряща на одномъ концѣ кости останавливается ростъ кости окончательно; онъ происходитъ еще на счетъ эпифизарнаго хряща на другомъ концѣ, и наблюденія показываютъ, что нерѣдко въ такихъ случаяхъ ростъ кости со стороны другого эпифизарнаго хряща усиливается, такъ что вліяніе удаленія эпифизарнаго хряща такимъ путемъ до извѣстной степени ослабляется. Первое наблюденіе подобнаго рода приводитъ *Petersen*, который видѣлъ усиленный ростъ со стороны верхняго конца бедра послѣ полной резекціи колѣннаго сустава у больного 17 лѣтъ. *Ollier* въ одномъ случаѣ полной резекціи локтя видѣлъ даже удлиненіе плечевой кости по сравненію со здоровой стороной. Дѣйствительное наступленіе выравнивающаго усиленія роста кости со стороны остающагося эпифизарнаго хряща онъ доказалъ затѣмъ и опытнымъ путемъ. Происходитъ оно не одинаково на различныхъ костяхъ и на различныхъ концахъ одной и той же кости; въ общемъ усиленіе роста выражено бываетъ больше со стороны того эпифизарнаго хряща, который обладаетъ большей костеобразовательной способностью. Дѣло въ томъ, что ростъ трубчатыхъ костей конечностей въ длину происходитъ на счетъ обоихъ эпифизарныхъ хрящей не въ одинаковой степени. Уже *Duhamel* и позднѣе *Flourens* замѣтили, что верхній конецъ большого берца растетъ

нѣсколько быстрѣе нижняго. На основаніи неодинаковой толщины и неодновременнаго окостенѣнія эпифизарныхъ хрящей *Broca* заключаетъ о неодинаковомъ ростѣ костей со стороны верхняго и нижняго эпифиза. Опытнымъ же путемъ это явленіе было установлено *Ollier* (1861) и немного спустя, въ томъ же году, *G. Humphry*. Оба они одинаково пришли къ выводу, что на верхней конечности наименьшею производительностью роста обладаютъ эпифизы, составляющіе локтевой суставъ, на нижней конечности наибольшей—эпифизы, составляющіе колѣнный суставъ.

Что касается возстановленія суставныхъ концовъ костей, то я упоминалъ уже раньше, что *Heine*, а за нимъ и *Ollier* неоднократно наблюдали послѣ резекціи суставовъ на животныхъ образованіе новыхъ суставныхъ концовъ, по величинѣ и формѣ болѣе или менѣе подходящихъ къ удаленнымъ; упоминался также и случай *Langenbeck*'а, гдѣ спустя 2 года послѣ резекціи плечевого сустава при вскрытіи найдена была новообразованная плечевая головка.

Въ настоящее время стоитъ внѣ сомнѣнія, что возстановленіе суставныхъ концовъ костей происходитъ на счетъ накостницы. Но такъ какъ эпифизы покрыты накостницей лишь на очень ограниченномъ протяженіи, только до края суставного хряща, и кромѣ того, накостница на нихъ отсутствуетъ во всѣхъ мѣстахъ, гдѣ прикрѣпляются связки, сухожилія и мышцы, то врядъ-ли можно признать за накостницей эпифизовъ большое костеобразовательное значеніе. Главное же значеніе въ возстановленіи эпифиза слѣдуетъ признать за накостницей, покрывающей непосредственно прилежащую къ эпифизу часть діафиза; за это говорятъ случаи омертвѣнія эпифизовъ, причемъ вокругъ нихъ образуется нерѣдко очень толстая секвестральная коробка, происходящая изъ воспаленной, обильно разростающейся накостницы діафиза.

Изъ наблюденій *Heine*, *Langenbeck*'а, *Ollier* и др. видно, что болѣе или менѣе полное возстановленіе суставныхъ концовъ происходитъ лишь въ томъ случаѣ, если весь связочный аппаратъ, а также и прикрѣпленія мышцъ и сухожилій сохраняются въ цѣлости и непосредственной связи съ накостницей діафизовъ какъ верхней, такъ и нижней кости. Хотя связочный аппаратъ самъ по себѣ и не обладаетъ костеобразовательной способностью, сохраненіе его тѣмъ не менѣе чрезвычайно важно. Вначалѣ онъ играетъ какъ бы роль удерживающей повязки, мѣшая расхожденію и смѣщенію резецированныхъ концовъ костей. Позднѣе, когда начинается уже образованіе новой кости, сохранившійся связочный аппаратъ имѣетъ направляющее вліяніе на разрастающійся косте-

образовательный слой накостницы эпифиза; онъ служитъ какъ бы формой, въ которую выливается вновь образующаяся кость, и лишь благодаря этому послѣдняя болѣе или менѣе совершенно воспроизводитъ прежній, удаленный эпифизъ. Окончательная формовка суставныхъ концовъ, пришлифовка ихъ поверхностей другъ къ другу происходитъ тогда, когда въ новообразованномъ суставѣ начинаются движенія; и здѣсь существенное значеніе имѣютъ сохраненныя прикрѣпленія мышцъ и сухожилій, такъ какъ они обусловливаютъ нормальную или близкую къ нормальной подвижность въ суставѣ.

Относительно суставныхъ поверхностей новообразованныхъ эпифизовъ *Ollier* отмѣчаетъ, что спустя нѣкоторое время онѣ благодаря тренію сглаживаются и въ нѣкоторыхъ случаяхъ принимаютъ видъ слоновой кости, какъ при обезображивающемъ артритѣ, чаще же онѣ съ поверхности представляютъ слой болѣе или менѣе плотной волокнистой соединительной ткани, похожей на хрящъ; образованія настоящаго хряща онъ не наблюдалъ ни разу.

Въ противоположность этому *Lücke*, *Doutrelepont*, *Czerny*, *v. Langenbeck* и др. описываютъ случаи, гдѣ новообразованныя суставныя поверхности покрывались настоящимъ гіалиновымъ хрящемъ.

Образованіе новаго хряща даже при полной резекціи сустава, слѣдовательно—съ удаленіемъ всѣхъ хрящей, не представляетъ ничего невозможнаго и съ теоретической точки зрѣнія; вѣдь видимъ же мы, что костныя поверхности въ ложномъ суставѣ покрываются иногда настоящимъ хрящемъ, и нерѣдко при сращеніи переломовъ въ мозоли образуется хрящъ, какъ переходная ступень къ окончательному окостенѣнію.

Что касается синовіальной оболочки новообразованнаго сустава, то при такъ наз. подсумочной резекціи, когда сохраняется вся суставная сумка, новый суставъ, понятно, сохраняетъ прежнюю синовіальную оболочку. Въ тѣхъ же случаяхъ, когда синовіальная оболочка, какъ, напр., при бугорчаткѣ сустава, намѣренно удаляется вся, создаются тѣ же условія, какія наблюдаются въ ложныхъ суставахъ: внутренняя поверхность суставной полости сглаживается и покрывается тягучей, похожей на синовію жидкостью.

Инструменты, необходимые для резекціи. Разрѣзъ мягкихъ тканей можно производить обыкновеннымъ скальпелемъ; такъ какъ разрѣзы здѣсь приходится проводить въ большинствѣ случаевъ простые, прямолинейные, но довольно обширные и глубокіе, нерѣдко сразу проникающіе до кости, то удобнѣе пользоваться такъ наз. *резекціонными ножами* (рис. 129) съ большимъ, крѣпкимъ

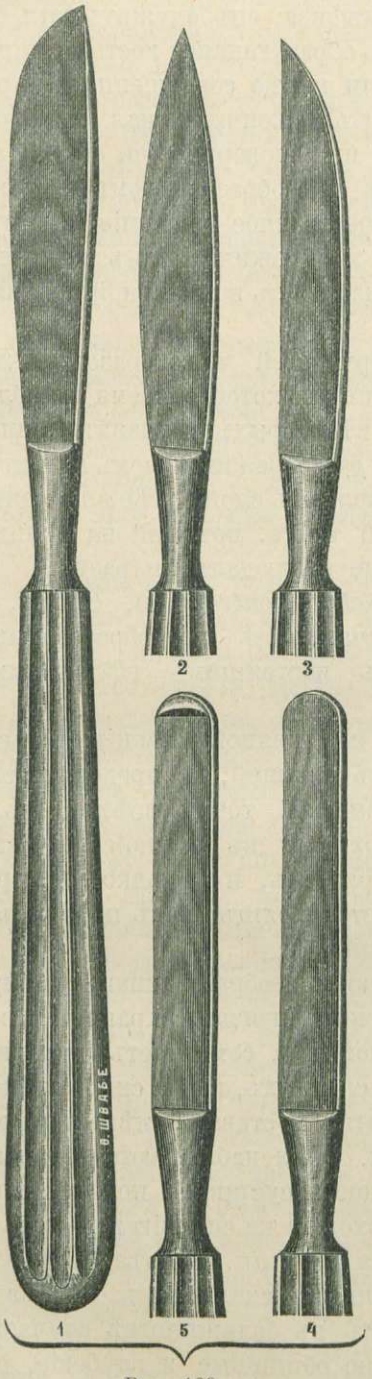

Рис. 129.

лезвіемъ, болѣе или менѣе брюшистымъ; для разрѣзовъ въ глубинѣ тканей иногда употребляютъ ножи съ закругленнымъ, тупымъ концомъ. Кромѣ лезвія резекціонные ножи отличаются также и ручкой, которая дѣлается толстой со скругленными краями, какъ у ампутаціонныхъ ножей, чтобы ее удобно было держать въ полной рукѣ. Держится резекціонный ножъ обыкновенно на-подобіе столоваго ножа.

Для раздвиганія краевъ раны и оттягиванія мягкихъ тканей во время обнаженія и перепиливанія костей служатъ *крючки*. Для небольшихъ ранъ очень удобны узкіе одиночные, такъ наз. *Farabeuf*'овскіе крючки различныхъ величинъ (рис. 12 на стр. 23). При длинныхъ разрѣзахъ удобнѣе широкіе тройные и четверные крючки (тамъ же рис. 13). Всѣ эти крючки предпочтительнѣе тупые, ибо острые больше ранятъ мягкія ткани.

Широкимъ примѣненіемъ при резекціяхъ пользуются скребцы (*распаторіи*), служащіе для отдѣленія отъ кости накостницы и прикрѣпленій связокъ, мышцъ и сухожилій. Такъ какъ при этомъ приходится нерѣдко развивать довольно значительную силу давленія, то удобнѣе короткіе распаторіи прямые или слегка изогнутые (рис. 130); рѣжущій край чаще всего дѣлается выпуклымъ, чтобы легче было войти во всѣ углубленія и неровности кости, но употребляются также распаторіи съ прямымъ и вогнутымъ краемъ. Для успѣшнаго дѣйствія распаторіемъ необходимо, чтобы рѣжущій

край его былъ хорошо отточенъ; особенно важно это при отдѣленіи прикрѣпленій связокъ, мышцъ и сухожилій, очень прочно соединяющихся съ костью; въ этихъ мѣстахъ распаторій долженъ проникать въ толщу корковаго слоя кости и вмѣстѣ съ упомянутыми тканями отдѣлять частицы послѣдняго. При работѣ распаторіемъ его захватываютъ во всю руку такъ, чтобы ручка помѣщалась между большимъ пальцемъ и тремя послѣдними пальцами, указательный же палецъ ставятъ на спинку распаторія тотчасъ около рѣжущаго края (рис. 131); чтобы палецъ не скользилъ, здѣсь имѣются поперечныя нарѣзки. Указательный палецъ имѣетъ здѣсь двоякое назначеніе: 1) онъ производитъ давленіе на инструментъ, чѣмъ достигается, что рѣжущій край распаторія все время остается въ непосредственномъ соприкосновеніи съ костью, и 2) онъ защищаетъ мягкія ткани отъ поврежденія въ случаѣ, если распаторій сорвется съ кости; упираясь тотчасъ же въ мягкія ткани, кончикъ пальца не дастъ инструменту вонзиться въ нихъ своимъ острымъ краемъ. Тамъ, гдѣ требуется особенная осторожность, при работѣ въ глубинѣ и въ близкомъ сосѣдствѣ съ важными органами, нерѣдко дѣлаютъ такъ, что на кончикъ указательнаго пальца правой руки помѣщаютъ еще лѣвый указательный палецъ (рис. 132); тогда инструментъ еще больше находится во власти хирурга. Отдѣленіе накостницы и другихъ тканей отъ кости распаторіемъ всегда слѣдуетъ производить въ направленіи отъ себя; соскабливаніе накостницы по направленію къ себѣ далеко не достигаетъ цѣли, такъ какъ отдѣленіе производится не чисто, и накостница обыкновенно разрывается на куски.

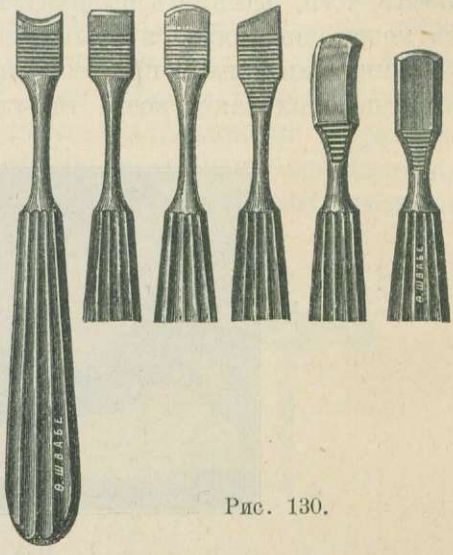

Рис. 130.

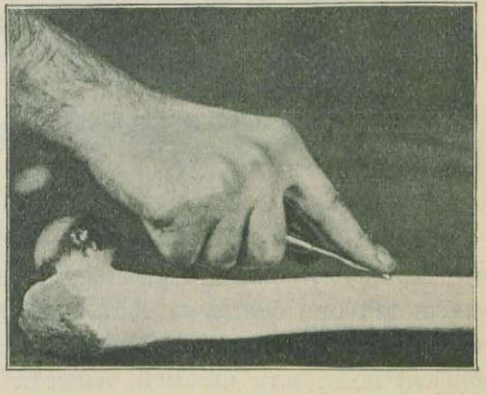

Рис. 131.

Для раздѣленія и изсѣченія костей служатъ очень различные инструменты.

1) *Пилы.* Если спиливаніе суставного конца кости производится послѣ того, какъ онъ вывихнутъ и выведенъ изъ раны наружу, то можно пользоваться обыкновенной дуговой или пластинчатой пилами, описанными при ампутаціяхъ (рис. 105 и 106 на стр. 124). При перепиливаніи кости въ глубинѣ мягкихъ тканей употре-

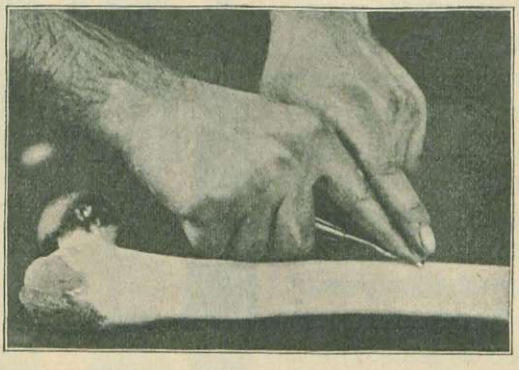

Рис. 132.

бляется ножовка или цѣпочная пила. *Ножовка* по виду напоминаетъ длинный и узкій ножъ, сдѣланный изъ толстой, негибкой стали. Для того, чтобы при пиленіи ножовка не ущемлялась, ея пилящій край дѣлается нѣсколько шире спинки и снабжается двойнымъ рядомъ зубцовъ (рис. 133). Въ виду того, что при пиленіи ножовкой требуется все-таки извѣстный просторъ для

Рис. 133.

размаховъ ея, область примѣненія ея довольно ограничена; употребляется она большею частью для перепиливанія кости со стороны какой-нибудь полости, напр. верхней челюсти со стороны полости носа, или нижней челюсти со стороны полости рта; для спиливанія суставныхъ концовъ она годится лишь въ томъ случаѣ, если суставъ вскрытъ двумя разрѣзами съ двухъ противоположныхъ сторонъ. Чаще, чѣмъ ножовка, употребляется *цѣпочная пила* (рис. 134), состоящая изъ отдѣльныхъ, соединенныхъ подвижно членниковъ; одинъ край каждаго членика снабженъ двойнымъ рядомъ зубцовъ; для держанія къ концевымъ членикамъ прикрѣ-

пляются при помощи крючковъ двѣ металлическія ручки. Вслѣдствіе гибкости цѣпочной пилы она можетъ быть обведена вокругъ перепиливаемой кости черезъ небольшой разрѣзъ, сдѣланный на одной ея сторонѣ. Проводится пила при помощи особой, изогнутой, широкой иглы-проводника, соединенной съ пилкой ниткой; ручка съ того конца пилы, который подводится подъ кость, конечно, снимается на время подведенія. При пиленіи цѣпочной пилой необходимо соблюдать нѣкоторыя предосторожности: перепиливаемую кость необходимо удерживать совершенно неподвижно, иначе пила постоянно будетъ ущемляться и пиленіе будетъ очень

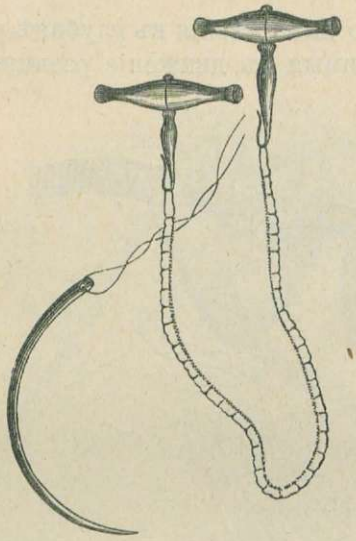

Рис. 134.

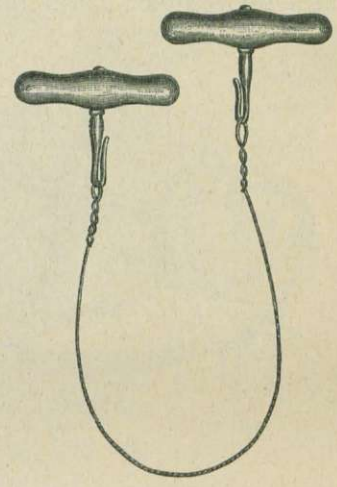

Рис. 135.

затруднительно; необходимо заботиться о томъ, чтобы пила образовала возможно тупой уголъ, другими словами, чтобы руки хирурга во время пиленія были возможно больше удалены другъ отъ друга; для этого края раны приходится сильно растягивать крючками; все время пиленія пила должна быть равномѣрно натянута: какъ только при натягиваніи одного конца другой будетъ отпущенъ, пила тотчасъ же ущемляется; если произошло ущемленіе, отнюдь не слѣдуетъ стараться протащить пилу насильно, ее легко при этомъ разорвать; пилу необходимо высвободить, для чего ее выталкиваютъ изъ желобка, надавливая на пилящій край какимъ-нибудь тупымъ предметомъ. Въ виду большой ломкости цѣпочной пилы и сложности, благодаря которой она трудно очищается, ее въ настоящее время замѣняютъ *пилой Gigli* (рис. 135), состоящей изъ хорошо закаленной гибкой стальной проволоки,

покрытой по всей поверхности острыми шероховатостями; къ концамъ, также какъ у цѣпочной пилы, прицѣпляются металлическія ручки. По гибкости эта пила не уступаетъ цѣпочной, а такъ какъ она болѣе упруга, то при проведеніи ея можно обойтись безъ проводника; другое преимущество проволочной пилы состоитъ въ томъ, что она не ущемляется, благодаря тому, что пилящими оказываются всѣ ея поверхности. Правда, послѣ однократнаго уже примѣненія проволочная пила обыкновенно стирается настолько, что ее приходится бросать, но при дешевизнѣ такой пилки, это обстоятельство не можетъ служить препятствіемъ для ея широкаго примѣненія.

Чрезвычайно удобны, особенно для пиленія въ глубинѣ раны, круговыя пилы (рис. 136), приводимыя въ движеніе различными

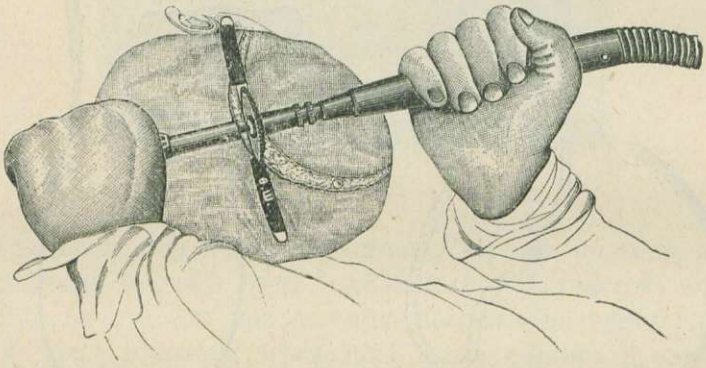

Рис. 136.

механическими приспособленіями; если имѣется подъ руками электрическая энергія, то можно пользоваться для этого электромоторомъ (рис. 137); изъ ручныхъ приспособленій удобенъ аппаратъ, предложенный *Менцелемъ* (рис. 138); при помощи рукоятки и колеса съ цѣпочной передачей приводится въ движеніе довольно тяжелое маховое колесо, а это при помощи ременной передачи приводитъ въ очень быстрое вращательное движеніе болѣе или менѣе длинную гибкую спираль; на другомъ концѣ спирали находится наконечникъ, въ который могутъ вставляться различные инструменты, какъ сверла, фрезы, пилы и т. д. Способъ дѣйствія круговой пилой будетъ описанъ въ главѣ о вскрытіи полости черепа, при каковой операціи она чаще всего примѣняется.

2) Кромѣ пилъ для раздѣленія костей, особенно же для изсѣченія трубчатыхъ костей не черезъ всю толщу, употребляются *долота* различныхъ величинъ и формъ (рис. 139—141). Рѣжущій

край долота можетъ быть скошенъ или съ одной стороны, какъ у столярной стамески, или же съ обѣихъ сторонъ, какъ у плотничьяго долота; послѣднія, такъ наз. остеотомическія долота *Mac-Ewen*'а (см. рис. 36, стр. 41), употребляются исключительно для поперечнаго разсѣченія кости во всю толщу. По формѣ различаютъ долота прямыя и желобоватыя или вогнутыя; въ нѣкоторыхъ случаяхъ употребляются еще скошенныя долота.

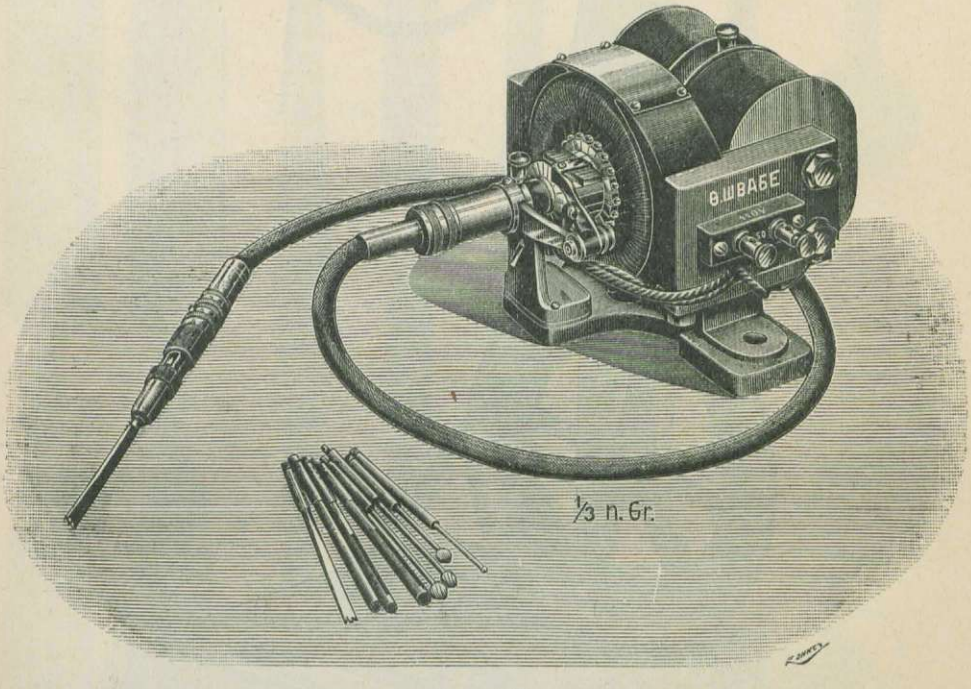

Рис. 137.

Работать долотомъ приходится при помощи *молотка* за исключеніемъ тѣхъ немногихъ случаевъ, когда кость настолько размягчена или, у дѣтей, настолько мало еще успѣла уплотнѣть, что силы давленія руки достаточно, чтобы долото рѣзало кость. Соотвѣтственно современнымъ требованіямъ хирургіи молотки дѣлаютъ металлическіе, обыкновенно въ видѣ стальной оправы, которая внутри вылита свинцомъ (рис. 35, стр. 40), но стальная оправа такихъ молотковъ часто лопается; въ виду этого многіе хирурги и теперь продолжаютъ пользоваться прежними деревянными молотками (рис. 34, стр. 40), обыкновенно изготовляемыми изъ пальмоваго дерева.



Рис. 138.

Способъ примѣненія долотъ описанъ на стр. 39.

3) Для прободенія костной стѣнки какой либо полости чрезвычайно удобны различной величины *фрезы* (рис. 143), приводимыя въ движеніе простымъ коловоротомъ, ручнымъ двигателемъ *Менцеля* или электромоторомъ.

4) *Костныя ножницы* или *кусальцы Liston*'а (рис. 29, на стр. 38), *Lüer*'а (рис. 30, на стр. 40) и др. употребляются главнымъ образомъ для скусыванія небольшихъ костныхъ выступовъ и торчащихъ острыхъ осколковъ. *Liston*'овскими ножницами пользуются иногда и для перекусыванія нетолстыхъ костей, какъ ребра, фаланги.

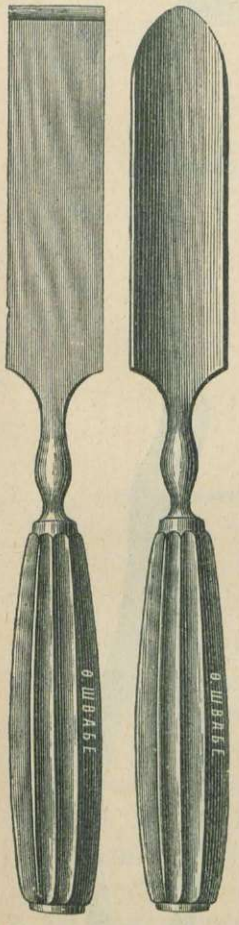

Рис. 139.

Рис. 140.

Рис. 141.

Рис. 142.

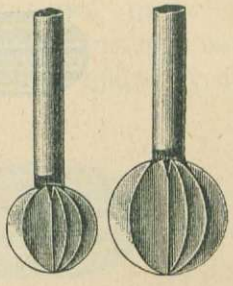

Рис. 143.

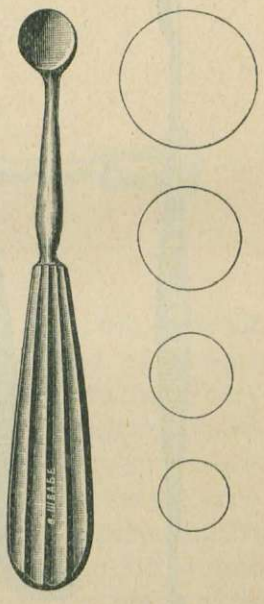

Рис. 144.

5) Для вычерпыванія размягченной кости, для выскабливанія костныхъ полостей, а также для удаленія бугорковыхъ грануляцій съ синовіальной оболочки служатъ *острыя ложки* круглыя (рис. 144) или овальныя (рис. 145) различныхъ величинъ. Ложка *Volkmann*'а (рис. 146) имѣетъ двѣ ложки разныхъ величинъ на одномъ стержнѣ.

6) При спиливаніи вывихнутаго суставного конца кости его приходится удерживать неподвижно; для этого служатъ крѣпкіе *щипцы* съ острыми, впивающимися въ кость зубцами, какъ щипцы *Langenbeck*'а, *Farabeuf*'а (рис. 112 и 113, на стр. 126), *Ollier* (рис. 147) и др.

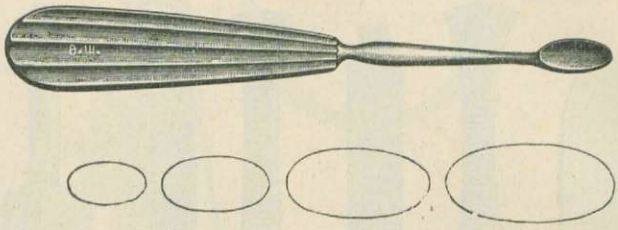

Рис. 145.

Рис. 146.

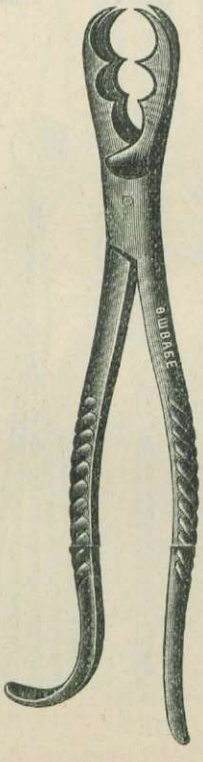

Рис. 147.

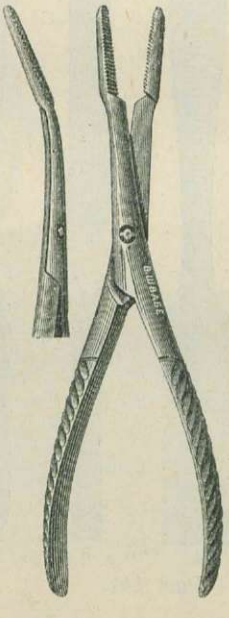

Рис. 148.



Рис. 149.

7) Особое назначеніе, захватывать и извлекать секвестры и свободные костные осколки при раздробленномъ переломѣ, имѣютъ такъ называемые *секвестральные щипцы*, которые бываютъ прямые и изогнутые (рис. 148 и 149).

8) Для просверливанія кости, если требуется послѣ резекціи наложить костный шовъ, служитъ костное шило (рис. 150) или костное сверло съ коловоротомъ (рис. 151). Шило отличается большей толщиной и имѣетъ на концѣ отверстіе; когда шило прошло черезъ всю толщу кости, въ это отверстіе вдѣвается нитка или проволока, служащія для сшиванія кости, которыя при обратномъ выведеніи шила проводятся черезъ сдѣланное имъ отверстіе. Сверло можетъ вставляться также въ наконечникъ одного изъ упомянутыхъ выше механическихъ двигателей и имъ приводиться во вращеніе.



Рис. 150.

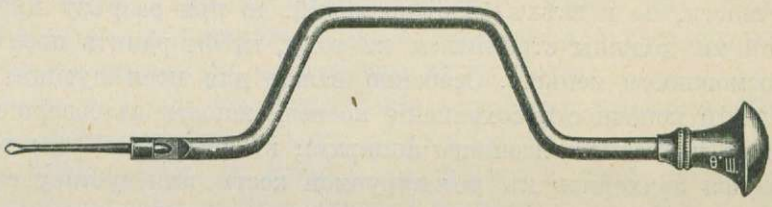

Рис. 151.

Техника производства резекцій. Въ виду того, что разрѣзъ мягкихъ тканей при резекціи обыкновенно проводится въ сторонѣ отъ сколько-нибудь значительныхъ сосудовъ, предварительная остановка кроветеченія при помощи эластическаго перетягиванія конечности при этого рода операціяхъ большого значенія не имѣетъ. Тѣмъ не менѣе, однако, въ нѣкоторыхъ случаяхъ полное обезкровливаніе оперируемой конечности, по *Esmarch*'у, представляетъ несомнѣнныя и существенныя выгоды. Такъ, при резекціи сустава по поводу бугорчатки на обезкровленной конечности гораздо легче отличить здоровыя ткани отъ пораженныхъ и удалить послѣднія, чѣмъ въ томъ случаѣ, когда грибовидно разросшіяся бугорковыя грануляціи кроветочатъ при каждомъ прикосновеніи и заливаютъ кровью поле операціи. Невыгодное послѣдствіе эластическаго перетягиванія конечности, на которое было указано въ главѣ объ ампутаціяхъ, заключающееся въ томъ, что парализованныя вслѣдствіе перетягиванія мельчайшія артеріи по снятіи бинта даютъ

обильное кроветеченіе, можно при резекціяхъ отчасти избѣжать тѣмъ, что по перевязкѣ всѣхъ видимыхъ артеріальныхъ вѣтвей, раньше чѣмъ снять перетягивающій бинтъ, накладываютъ на рану сдавливающую повязку, а иногда, кромѣ того, приподнимаютъ конечность отвѣсно; въ возвышенномъ положеніи ее оставляютъ нѣкоторое время послѣ снятія эластическаго бинта.

Однако же, несмотря на эти мѣры, послѣдовательное кроветеченіе изъ раны послѣ резекціи, проведенной съ *Esmarch*'овскимъ обезкровливаніемъ, бываетъ иногда довольно значительнымъ и можетъ образовать гематому или просочиться сквозь повязку и тѣмъ вызвать необходимость перемѣнить послѣднюю въ скорости послѣ операціи. Придавая большое значеніе продолжительному сохраненію первой повязки послѣ резекціи, я обыкновенно произвожу резекціи безъ *Esmarch*'овскаго обезкровливанія.

Разрѣзъ мягкихъ тканей. Такъ какъ послѣ каждой резекціи мы должны разсчитывать на возстановленіе непрерывности скелета, и конечной цѣлью операціи служитъ сохраненіе не только конечности, но и всѣхъ ея отправленій, то при разрѣзѣ мягкихъ тканей мы должны стремиться къ тому, чтобы ранить послѣднія по возможности меньше. Особенно важно для послѣдующихъ отправленій конечности сохраненіе по возможности въ совершенной цѣлости мышечно-связочнаго аппарата; въ виду этого мы всегда стараемся подходить къ резецируемой кости или суставу съ той стороны, гдѣ они лежатъ наиболѣе поверхностно, покрыты только кожей и апоневрозомъ; если же въ силу анатомическихъ условій необходимо проходить черезъ слой мышцъ и сухожилій, то избираемъ для этого межмышечные промежутки и промежутки между сухожиліями, или проходимъ черезъ толщу мышцъ параллельно направленію ихъ волоконъ, раздвигая послѣднія, но не разсѣкая мышцу поперечно. Далѣе, необходимо также сохраненіе всѣхъ крупныхъ кровеносныхъ сосудовъ и нервовъ; поэтому, разрѣзъ проводится вдали отъ нихъ, или параллельно имъ, чтобы ихъ можно было отодвинуть въ сторону, не раня. Но, не только крупныя, а и мелкія артеріи и особенно нервы имѣютъ значеніе для будущихъ отправленій мышцъ; заслуга *Kocher*'а, между прочимъ, состоитъ въ томъ, что онъ указалъ на необходимость проводить разрѣзы мягкихъ тканей, сообразуясь съ областями развѣтвленія мелкихъ нервныхъ вѣтвей, проходить по возможности по границѣ между этими областями. Наконецъ, суставная сумка и вспомогательныя связки разсѣкаются также параллельно ходу ихъ волоконъ.

Если принять во вниманіе, что въ большинствѣ случаевъ, какъ ходъ волоконъ мышцъ и связокъ, такъ и направленіе крупныхъ артерій и нервовъ совпадаетъ съ продольной осью конечности, то отсюда явствуетъ, что наиболѣе цѣлесообразными должны быть продольные разрѣзы, а такъ какъ съ хирургической точки зрѣнія разрѣзъ тѣмъ лучше, чѣмъ онъ проще, то въ большинствѣ случаевъ для резекціи какъ суставовъ, такъ и костей на протяженіи пользуются въ настоящее время одиночнымъ продольнымъ прямолинейнымъ или слегка дугообразнымъ разрѣзомъ.

Отсюда не слѣдуетъ, однако, что во всѣхъ случаяхъ должно избѣгать угловыхъ или ломанныхъ разрѣзовъ; они, несомнѣнно, заслуживаютъ примѣненія тамъ, гдѣ при продленіи разрѣза вверхъ или внизъ, въ силу анатомическихъ условій, желательно перейти изъ одного межмышечнаго промежутка въ другой. Точно также нечего бояться двойныхъ и множественныхъ разрѣзовъ, если этимъ путемъ облегчается доступъ къ скелету, и если разрѣзы и въ остальномъ удовлетворяютъ вышеуказаннымъ требованіямъ. Такъ, при вылущеніи длинной кости, плечевой, напр., два разрѣза вблизи верхняго и нижняго конца ея, несомнѣнно, заслуживаютъ предпочтенія передъ однимъ во всю длину кости.

Что же касается мѣстоположенія разрѣзовъ, то, какъ общее правило, можно сказать, что для резекціи суставовъ разрѣзъ проводится обыкновенно на сторонѣ разгибателей, такъ какъ крупныя артеріи и нервы въ большинствѣ случаевъ проходятъ на сгибательной сторонѣ. Отъ этого правила, впрочемъ, нерѣдко приходится отступать. Такъ, при существованіи свищей, или, при огнестрѣльныхъ поврежденіяхъ, входного и выходного отверстія, для вскрытія сустава часто пользуются этими отверстіями, расширяя ихъ въ ту и другую сторону, причемъ, однако, всегда необходимо имѣть въ виду вышеуказанныя требованія анатомическаго и физіологическаго характера.

Часто совершенно въ разрѣзъ со всѣми указанными правилами приходится поступать при резекціяхъ по поводу новообразованія кости, отчасти уже захватившаго и мягкія ткани. Здѣсь не столько приходится заботиться о возстановленіи непрерывности и отправленій, сколько о возможно полномъ удаленіи всего пораженнаго новообразованіемъ, и нерѣдко въ такихъ случаяхъ приходится даже отказываться отъ резекціи въ пользу ампутаціи.

Обнаженіе костей, подлежащихъ изсѣченію. Выше мы видѣли, что для успѣшнаго возстановленія изсѣченныхъ костей и суставовъ необходимо тщательное сохраненіе накостницы при резекціи кости на протяженіи, и накостницы вмѣстѣ со связочнымъ

приборомъ и всѣми прикрѣпленіями мышцъ и сухожилій—при резекціи суставовъ. Въ виду этого, чѣмъ тщательнѣе будетъ обнажена отъ всѣхъ этихъ частей изсѣкаемая кость, тѣмъ лучшаго результата можно ожидать отъ резекціи. Исключеніе представляютъ только резекціи по поводу новообразованія кости, когда для предупрежденія возврата благоразумнѣе удалять кость вмѣстѣ съ накостницей.

При резекціи кости на протяженіи отдѣленіе накостницы производится просто: расщепивъ накостницу продольнымъ разрѣзомъ соотвѣтственно разрѣзу мягкихъ тканей, распаторіемъ отдѣляютъ ее отъ кости на требуемомъ протяженіи, заботясь лишь о томъ, чтобы сохранить при накостницѣ ея глубокій, собственно костеобразовательный слой. При воспаленной накостницѣ отдѣленіе это легко. Нѣкоторое препятствіе встрѣчается лишь на тѣхъ шероховатостяхъ кости, гдѣ прикрѣпляются мышцы и сухожилія, но и эти препятствія безъ особеннаго труда преодолѣваются скребцомъ.

Несравненно труднѣе, и требуетъ отъ хирурга гораздо больше умѣнья, навыка и терпѣнья, обнаженіе суставныхъ концовъ костей при резекціи суставовъ. И здѣсь суставная сумка и на нѣкоторомъ протяженіи накостница діафиза выше и нижележащей кости разсѣкается продольнымъ разрѣзомъ; изъ этого разрѣза затѣмъ послѣдовательно обнажается сначала суставной конецъ одной кости, потомъ другой. Очень важно отдѣлить здѣсь весь связочный аппаратъ и прикрѣпленія всѣхъ мышцъ и сухожилій въ непрерывной связи съ накостницей діафизовъ, такъ чтобы въ концѣ концовъ въ области сустава получился вскрытый однимъ продольнымъ разрѣзомъ цилиндрическій чехолъ, составленный въ серединѣ сумочной связкой, а по концамъ накостницей діафизовъ. Отдѣленіе выгоднѣе производить, идя отъ діафиза къ эпифизу, такъ какъ накостница на діафизѣ отдѣляется легче, а разъ распаторій находится подъ накостницей, онъ легче подойдетъ подъ прикрѣпленіе сумочной связки, которая является непосредственнымъ продолженіемъ накостницы. Выдѣливъ, такимъ образомъ, эпифизъ одной кости, ее вывихиваютъ, и тогда получается больше простора для выдѣленія эпифиза другой кости. Главныя затрудненія встрѣчаются въ мѣстахъ прикрѣпленія мышцъ и сухожилій къ различнымъ костнымъ отросткамъ и буграмъ на эпифизахъ. *Voktmann*, а за нимъ и другіе, главнымъ образомъ, нѣмецкіе хирурги совѣтуютъ въ этихъ мѣстахъ производить отдѣленіе ножемъ, которымъ прикрѣпленія мышцъ, сухожилій, а также вспомогательныя связки отсѣкаютъ вплотную около кости, заботясь все время

о томъ, чтобы не нарушить связь съ накостницей и суставной сумкой. *Ollier* же и здѣсь настаиваетъ на примѣненіи хорошо отточеннаго скребца, которымъ онъ проникаетъ въ толщу коркового слоя кости, такъ что мягкія ткани отдѣляются вмѣстѣ съ кусками послѣдняго. Путемъ опытовъ на животныхъ *Vogt* показалъ, что такой способъ отдѣленія связокъ и прикрѣпленій мышцъ и сухожилій имѣетъ нѣкоторыя выгоды въ смыслѣ болѣе полнаго возстановленія кости.

Въ виду этого *Vogt*, а за нимъ *König* и *Тилингъ* совѣтуютъ вмѣстѣ со связками, мышцами и сухожиліями сдалбливать долотомъ и тѣ костные выступы, къ которымъ онѣ прикрѣпляются — оба бугра въ плечевомъ суставѣ, локтевой отростокъ въ локтевомъ, шиловидные отростки въ лучезапястномъ, большой и малый вертелъ въ тазобедренномъ, ладыжки въ голеностопномъ суставахъ. Въ колѣнномъ суставѣ сохраненіе прикрѣпленій связокъ не такъ важно, такъ какъ обычно здѣсь стараются получить костное сращеніе, тѣмъ не менѣе *Тилингъ* распространилъ этотъ способъ также и на колѣнный суставъ и предлагаетъ сдалбливать здѣсь бугоръ большеберцовой кости съ собственной связкой наколѣнника и мыщелки бедра со вспомогательными суставными связками. По окончаніи резекціи *Тилингъ* укрѣпляетъ сдолбленные куски кости; по его мнѣнію, этимъ ускоряется приращеніе связокъ, что даетъ возможность раньше приступить затѣмъ къ движеніямъ въ резецированномъ суставѣ. Примѣненіемъ для отдѣленія коркового слоя кости, вмѣсто распаторія, долота и молотка можно, несомнѣнно, значительно облегчить себѣ работу, особенно на плотныхъ костяхъ, что же касается прибиванія отдѣленныхъ кусковъ кости гвоздями изъ слоновой кости, то оно въ сущности совершенно излишне, если весь связочный аппаратъ отдѣляется какъ одно цѣлое въ связи съ накостницей и вмѣстѣ со всѣми прилегающими мягкими тканями; когда послѣднія, по окончаніи операціи, приводятся въ свое нормальное положеніе, отдѣленные куски кости сами собой становятся на прежнее мѣсто и прочно тамъ удерживаются. Предложеніе же *Тилинга* объясняется тѣмъ, что, примѣняя для вскрытія суставовъ прямые и дугообразные разрѣзы, поперечно расположенные, онъ нарушаетъ связь между суставными связками и накостницей діафиза.

Исходя изъ той же мысли, впервые высказанной *Vogt*'омъ, *Kocher* предлагаетъ сохраненіе части коркового слоя кости на всемъ протяженіи. При помощи остраго распаторія онъ отдѣляетъ не только прикрѣпленія связокъ, мышцъ и сухожилій, но и накостницу діафизовъ вмѣстѣ съ поверхностнымъ слоемъ кости

(subcorticale Resection). Помимо болѣе совершеннаго возстановленія кости, благодаря полному сохраненію костеобразовательнаго слоя накостницы, *Kocher* видитъ въ такомъ образѣ дѣйствія еще ту выгоду, что быстрѣе происходитъ сращеніе, и что при послѣдующихъ попыткахъ къ движенію болѣзненность вначалѣ меньше, такъ какъ мѣста прикрѣпленій мышцъ и сухожилій отличаются особенной чувствительностью.

Оперативныя мѣропріятія на костяхъ и мягкихъ тканяхъ, составляющихъ суставъ. Когда кость открыта и на необходимомъ протяженіи обнажена отъ накостницы, а суставъ широко вскрытъ, наши дальнѣйшія дѣйствія будутъ различны въ зависимости отъ свойствъ и степени распространенности пораженія. Мы разсмотримъ здѣсь послѣдовательно: для операціи на протяженіи кости—выскабливаніе кости, изсѣченіе куска кости изъ части толщи, изсѣченіе куска кости изъ всей ея толщи и вылущеніе цѣлой кости; для операціи на суставахъ—изсѣченіе синовіальной оболочки сустава, выскабливаніе суставныхъ концовъ костей, изсѣченіе частичное или полное одного или нѣсколькихъ суставныхъ концовъ костей.

Выскабливаніе кости примѣняется при каріозномъ ея пораженіи и производится преимущественно острой ложкой, рѣже рычагообразными движеніями долота безъ помощи молотка. Размягченная каріозная кость и разросшіяся бугорковыя грануляціи легко поддаются этимъ инструментамъ, но послѣдніе не берутъ, или берутъ съ трудомъ здоровую, плотную кость; поэтому при этомъ способѣ дѣйствія мы можемъ быть спокойны, что удалимъ только то, что поражено болѣзненнымъ процессомъ. Осторожность требуется лишь въ томъ случаѣ, если мы проникаемъ въ эпифизъ кости, состоящій изъ губчатой ткани, которая и въ здоровомъ состояніи довольно легко поддается выскабливанію ложкой; опасность здѣсь увеличивается тѣмъ, что легко проникнуть въ полость сустава и занести туда заразное начало.

Изсѣченіе куска кости изъ части ея толщи чаще всего производится съ цѣлью вскрытія нормальной или патологической костной полости, или съ цѣлью удаленія ненормальнаго костнаго выступа, инороднаго тѣла или секвестра. Производятся эти операціи, обычно извѣстныя подъ особыми названіями — прободенія, трепанаціи кости, секвестротоміи, некротоміи и др., чаще всего при помощи различныхъ формъ и величинъ долотъ, причемъ нужный кусокъ кости выдалбливается по частямъ. Для прободенія кости можно пользоваться также риханотрефиномъ или фрезами; если получаемое при этомъ отверстіе не достаточно велико, то его увеличиваютъ, скусывая края отверстія костными кусаль-

цами *Lüer*'а. Изъ пилъ можно пользоваться здѣсь только круговой пилой.

Изсѣченіе куска изъ діафиза трубчатой кости обычно производится при помощи цѣпочной или проволочной пилы, которую обводятъ вокругъ кости между нею и накостницею, если послѣдняя сохраняется, или поверхъ накостницы, если, какъ при новообразованіи кости, напр., накостница удаляется вмѣстѣ съ костью. Если цѣлость кости нарушена при открытомъ переломѣ, или при существованіи ложнаго сустава, пытаются вывести конецъ кости въ рану, и тогда спиливаютъ его простой дуговой пилой или подравниваютъ костными ножницами. Болѣе тонкія кости, состоящія, главнымъ образомъ, изъ губчатой ткани, какъ ребра, фаланги, а также тонкія костныя перемычки перекусываются костными ножницами. Для изсѣченія куска изъ всей толщи плоскихъ костей, напр. костей черепной крышки, примѣняются долота, или круговыя пилы.

Вылущеніе цѣлой кости. Чаще всего вылущаются мелкія кости ручной кисти или стопы. Если вылущеніе производится поднакостнично, то по отдѣленіи распаторіемъ накостницы вмѣстѣ съ прикрѣпленіемъ связокъ, мышцъ и сухожилій кость оказывается совершенно свободной, такъ что остается только ее захватить и удалить. При внѣнакостничномъ вылущеніи кости ножемъ или ножницами отсѣкаются связки, прикрѣпленія мышцъ и сухожилій, и кость удаляется цѣликомъ. При вылущеніи болѣе длинныхъ костей, какъ нижняя челюсть, ключицы, цѣлыя ребра, пястныя и плюсневыя кости, операція значительно облегчается, если кость перепилить или перекусить въ срединѣ и вылущать затѣмъ каждую половину отдѣльно.

Нѣсколько обособленное положеніе по техникѣ какъ разрѣза мягкихъ тканей, такъ и разсѣченія кости, занимаетъ такъ называемая временная резекція. Резецируемая кость или часть кости очерчивается въ мягкихъ тканяхъ разрѣзомъ въ видѣ лоскута на болѣе или менѣе широкой ножкѣ, причемъ разрѣзъ ведется черезъ мягкія ткани перпендикулярно къ кости и проникаетъ и черезъ накостницу; по разрѣзѣ мягкихъ тканей кость перепиливается цѣпочной или круговой пилой, или выдалбливается долотомъ; въ области ножки лоскута кость подсѣкается долотомъ поднакостнично обыкновенно только на части ея ширины; затѣмъ заведеннымъ подъ край костнаго лоскута распаторіемъ или крючкомъ остальная часть костной ножки надламывается и лоскутъ, состоящій изъ кости и всѣхъ покрывающихъ ее мягкихъ тканей откидывается въ сторону. По окончаніи операціи лоскутъ опять

ставится на мѣсто и до приживленія укрѣпляется при помощи швовъ, захватывающихъ обыкновенно только мягкія ткани.

Изсѣченіе синовіальной оболочки сустава, такъ называемая артректомія. Послѣ того, какъ изслѣдованіями *Hüter*'а, *König*'а и *R. v. Volkmann*'а доказано, что при такъ называемомъ фунгозномъ воспаленіи сустава во всѣхъ случаяхъ безъ исключенія бугорки находятся въ синовіальной оболочкѣ и покрывающихъ ее разросшихся грануляціяхъ, изсѣченіе синовіальной оболочки должно считаться обязательнымъ при всякой резекціи сустава по поводу бугорчатки. Правда, вылущеніе синовіальной оболочки невыгодно тѣмъ, что способствуетъ образованію анкилоза, но показанія функціональныя должны отступать на задній планъ передъ показаніями жизненными, ибо только полнымъ удаленіемъ пораженной синовіальной оболочки можно достигнуть быстраго заживленія раны и обезпечить себя отъ быстраго возврата. Если изсѣченіе синовіальной оболочки является необходимой частью всякой резекціи сустава по поводу бугорчатки, то встрѣчаются случаи, когда поражена только одна синовіальная оболочка, и когда изсѣченіемъ только ея одной можно достигнуть излеченія.

Непремѣннымъ условіемъ успѣшнаго изсѣченія всей пораженной синовіальной оболочки является широкое вскрытіе сустава; поэтому суставъ вскрывается здѣсь такъ же, какъ для резекціи суставныхъ концовъ, т.-е. отдѣляются отъ эпифизовъ прикрѣпленія сумочной и вспомогательныхъ связокъ, мышцъ и сухожилій, суставные концы костей обнажаются и вывихиваются. Синовіальная оболочка захватывается пинцетомъ и изсѣкается, часто вмѣстѣ съ подлежащей сумочной связкой, если и она поражена, ножемъ или *Cooper*'овскими ножницами; трудно доступные, глубокіе завороты выскабливаются острой ложкой; если существуютъ свищи, то они изсѣкаются, такъ какъ въ ихъ стѣнкахъ также находятся бугорковыя гнѣзда. Операція эта чрезвычайно кропотлива, требуетъ времени и терпѣнія со стороны врача.

Выскабливаніемъ суставныхъ концовъ костей въ настоящее время нерѣдко замѣняется типичная ихъ резекція при бугорчаткѣ, если по вскрытіи сустава оказывается, что существуетъ лишь поверхностное пораженіе эпифизовъ. Острой ложкой или долотомъ удаляются одни только размягченные участки костей: заканчиваютъ операцію изсѣченіемъ синовіальной оболочки.

Иногда выскабливаніе сочетается съ поверхностнымъ спиливаніемъ суставныхъ концовъ: острой ложкой вычерпываютъ бугорковые очаги изъ оставшейся части эпифизовъ. Этотъ способъ оперированія особенно охотно примѣняютъ на колѣнномъ суставѣ у

молодыхъ, растущихъ субъектовъ, гдѣ спиливаніе эпифизарнаго хряща всегда ведетъ, какъ мы видѣли, къ значительному ограниченію роста, какъ бедра, такъ и костей голени.

Изсѣченіе одного или нѣсколькихъ суставныхъ концовъ или части ихъ составляетъ такъ наз. типичную резекцію сустава. Она называется полною, если спиливаются всѣ суставные концы костей, участвующіе въ образованіи сустава, и частичною, если изсѣкаются только нѣкоторые изъ нихъ цѣликомъ или частично;

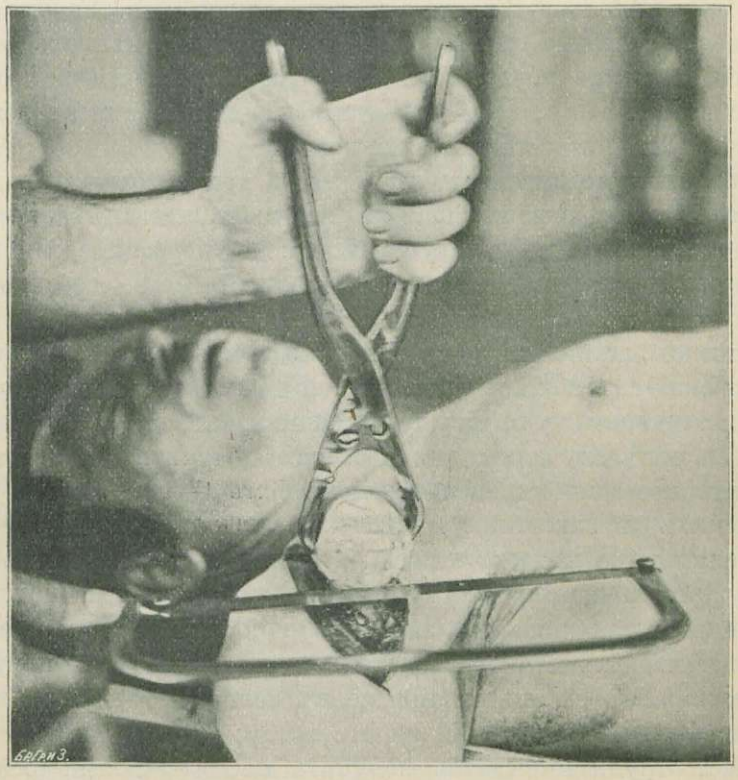

Рис. 152.

исключеніе составляютъ только плечевой и тазобедренный суставы, гдѣ спиливаніе одной только головки плеча или бедра принято считать уже полной резекціей. Если суставъ вскрыть широко и суставные концы хорошо обнажены отъ прикрѣпляющихся къ нимъ мягкихъ тканей, то они безъ труда могутъ быть выведены изъ раны и здѣсь легко и быстро спилены обыкновенной дуговой или листовой пилой; удерживаются кости во время пиленія костными щипцами, которыми захватываютъ ихъ за вывихнутый ко-

нецъ (рис. 152). Во многихъ случаяхъ бываетъ удобно пользоваться при этомъ цѣпочной или проволочной пилой, что становится необходимымъ, если почему либо выведеніе изъ раны суставного конца кости не удается или нежелательно.

Обыкновенно кости спиливаются такъ, что поверхность распила бываетъ перпендикулярна къ длинной оси кости. Но иногда поверхностямъ этимъ придаютъ разнообразную форму: покатую, въ видѣ плоскаго угла (причемъ на одной кости уголъ этотъ дѣлаютъ входящимъ, а на другой — выступающимъ) и т. д. Такимъ образомъ, съ одной стороны, стремятся увеличить поверхности соприкосновенія костей, а съ другой — предохранить ихъ отъ соскальзыванія другъ съ друга. Такъ поступаютъ большею частью послѣ резекціи въ колѣнѣ, гдѣ, какъ уже сказано, стремятся получить костное сращеніе суставныхъ концовъ.

Область примѣненія послѣ резекціи *костнаго шва* въ настоящее время очень ограничена. Костный шовъ накладывается почти исключительно въ тѣхъ случаяхъ, когда удержаніе концовъ костей въ полномъ неподвижномъ соприкосновеніи особенно желательно, какъ при оперативномъ леченіи ложнаго сустава и послѣ резекціи съ цѣлью полученія анкилоза въ суставѣ (артродезъ). Но, хорошее срастаніе концовъ костей получается и при отсутствіи полной неподвижности между ними въ послѣопераціонномъ времени. Въ тѣхъ случаяхъ, гдѣ я желаю получить неподвижность, я ограничиваюсь обыкновенно наложеніемъ 3—4 глубокихъ (захватывающихъ и накостницу) швовъ на мягкія ткани. Даже послѣ изсѣченія куска кости изъ всей ея толщи и послѣ полной резекціи сустава можно вполнѣ обойтись удерживающими повязками, тѣмъ болѣе, что, оперируя поднакостнично и подсумочно, мы разсчитываемъ на возстановленіе кости и потому нерѣдко намѣренно устанавливаемъ концы костей не въ полномъ взаимномъ соприкосновеніи.

Часто труднѣе бываетъ получить послѣ резекціи (особенно, сдѣланной по поводу анкилоза) подвижное сочлененіе. Исходя изъ наблюденія, что переломы не срастаются въ томъ случаѣ, когда между осколками попадаютъ мягкія ткани, предлагалось и послѣ резекціи и, вообще, разсѣченія костей закладывать между отломками кусокъ прилежащихъ мягкихъ тканей, чтобы предупредить костное сращеніе; но такимъ образомъ цѣль достигалась, къ сожалѣнію, далеко не всегда. Въ 1908 *M. Hofmann* обнародовалъ результаты поучительныхъ своихъ опытовъ и клиническихъ наблюденій, въ которыхъ онъ покрывалъ поверхности костныхъ распиловъ послѣ резекцій кусками накостницы, взятыми вмѣстѣ съ костеобра-

зовательнымъ слоемъ съ большеберцовой кости. Куски накладывались такимъ образомъ, что костеобразовательный слой прилегалъ къ окровавленной костной поверхности, а свободная поверхность накостницы была обращена въ полость сустава. Получились не только подвижные суставы, но даже формы суставныхъ концовъ въ значительной мѣрѣ возстановились. Вообще изслѣдованія *Hoftann*'а показываютъ, что накостница представляетъ собою очень подходящій матеріалъ для данной цѣли. Въ нѣсколькихъ случаяхъ резекціи локтевого сустава по поводу анкилоза въ моей клиникѣ былъ примѣненъ съ хорошими результатами, въ смыслѣ полученія подвижного сочлененія, пріемъ, предложенный *Р. І. Венгловскимъ*: поверхность распила плечевой кости была покрыта хрящевыми пластинками, взятыми съ реберныхъ хрящей. По отношенію къ тазобедренному суставу полученію подвижности содѣйствуетъ предложенное *Н. И. Напалковымъ* закрытіе раневой поверхности бедреной кости кускомъ большого вертела, остающагося въ соединеніи съ прикрѣпленными къ нему мышцами. Техническія подробности этого пріема будутъ изложены при описаніи резекцій тазобедреннаго сустава.

Что касается положенія концовъ резецированныхъ костей другъ относительно друга, то въ прежнее время всегда заботились о томъ, чтобы они находились въ плотномъ взаимномъ соприкосновеніи, иначе всегда можно было опасаться образованія ложнаго или болтающагося сустава. Такъ же поступаютъ и теперь, если резекція производится внѣнакостнично, но при сохраненіи накостницы, а въ области суставовъ—всего связочнаго аппарата и прикрѣпленій мышцъ и сухожилій, такое тѣсное прилеганіе концовъ костей совсѣмъ не требуется. Разсчитывая на возстановленіе кости, мы теперь нарочно устанавливаемъ концы костей въ нѣкоторомъ разстояніи другъ отъ друга, чтобы получить болѣе совершенное возстановленіе кости въ смыслѣ ея длины; разстояніе между концами костей можетъ быть тѣмъ больше, чѣмъ болѣе дѣятельное возстановленіе кости мы можемъ ожидать, другими словами, чѣмъ совершеннѣе была сохранена накостница и чѣмъ моложе и крѣпче больной.

Послѣ резекціи кости на протяженіи, а также въ тѣхъ случаяхъ резекціи суставовъ, когда мы стремимся получить костный анкилозъ, напр. въ колѣнномъ суставѣ, неподвижная повязка оставляется до тѣхъ поръ, пока наступитъ плотное костное сращеніе. Другое дѣло, если мы послѣ резекціи желаемъ получить новый суставъ съ нормальной или близкой къ нормальной подвижностью. Здѣсь гипсовыя и вообще иммобилизирующія по-

вязки, а равно и продолжительное сохраненіе первой послѣ операціи перевязки—не показаны, ибо необходимо возможно раннее начало, сначала пассивныхъ, а затѣмъ и активныхъ движеній, чтобы помѣшать костному сращенію костей и чтобы, такъ сказать, пришлифовать другъ къ другу концы ихъ и дать имъ форму, необходимую для нормальной подвижности. Время, когда слѣдуетъ начинать движенія, чрезвычайно различно и зависитъ отъ очень многихъ условій: отъ формы сустава, обширности резекціи, возраста оперированнаго и т. д. При правильномъ ходѣ заживленія раны обыкновенно уже послѣ первой смѣны повязки можно попробовать легкія движенія; если они боли не вызываютъ, то съ каждой слѣдующей смѣной повязки движенія производятъ все сильнѣе и обширнѣе и вскорѣ же переходятъ къ активнымъ движеніямъ.

Рядомъ съ пассивными и активными движеніями необходимо при помощи массажа и электризаціи поддерживать дѣятельность мышцъ, такъ какъ подъ вліяніемъ покоя онѣ имѣютъ наклонность быстро атрофироваться.

Функціональные результаты резекцій. Наиболѣе совершенный въ функціональномъ отношеніи исходъ получается въ тѣхъ случаяхъ, когда послѣ резекціи сустава образуется новый суставъ, болѣе или менѣе совершенно воспроизводящій нормальный, какъ по отношенію къ анатомическому строенію, такъ и по отношенію къ активной подвижности въ немъ. Что такое воспроизведеніе нормальнаго сустава возможно, благодаря новообразованію изсѣченныхъ кусковъ костей, особенно тамъ, гдѣ сохранены были накостница и весь связочный аппаратъ,—въ настоящее время хорошо извѣстно и подтверждено неоднократно вскрытіями и *Röntgen*'овскими снимками.

Не слѣдуетъ однако думать, что только при вышеуказанномъ условіи возможны вполнѣ хорошіе функціональные результаты. Опытъ показываетъ, что отправленія конечности, по правильности движеній и устойчивости не оставляющія желать ничего лучшаго, могутъ быть достигнуты и при гораздо менѣе совершенныхъ въ анатомическомъ отношеніи новыхъ суставахъ.

Наряду съ хорошо дѣйствующими новыми суставами должны быть поставлены также анкилозы въ удобномъ положеніи конечности. Такъ, анкилозъ въ плечевомъ суставѣ при слегда отведенной конечности даетъ резецированному полную возможность производить рукой разнообразную работу. Пригодна также верхняя конечность, неподвижно закрѣпленная въ локтевомъ суставѣ, согну-

томъ подъ прямымъ угломъ, если только послѣ операціи было обращено вниманіе на то, чтобы предплечье было установлено въ положеніи, среднемъ между пронаціей и супинаціей; такое положеніе наиболѣе удобно для захватыванія пальцами различныхъ предметовъ. Анкилозъ лучезапястнаго сустава въ выпрямленномъ положеніи ничуть не мѣшаетъ отправленіямъ пальцевъ. Анкилозъ въ тазобедренномъ суставѣ при выпрямленной и слегка отведенной конечности не мѣшаетъ ходьбѣ; отсутствіе подвижности возмѣщается движеніями поясничной части позвоночника и перемѣщеніемъ таза. Что касается колѣннаго сустава, то полный костный анкилозъ его въ выпрямленномъ положеніи составляетъ наиболѣе желательный исходъ въ большинствѣ случаевъ резекціи. Анкилозъ въ голеностопномъ суставѣ при положеніи стопы подъ прямымъ угломъ къ голени даетъ удовлетворительный функціональный результатъ. Отсутствіе подвижности въ немъ возмѣщается усиленіемъ подвижности между костями стопы настолько, что обыкновенно не страдаетъ даже эластичность походки.

Къ неудачнымъ исходамъ резекцій въ функціональномъ отношеніи должны быть отнесены такъ наз. „болтающіеся“ суставы, получающіеся благодаря недостаточно прочному соединительнотканному сращенію концовъ резецированныхъ костей. Различаютъ болтающіеся суставы *активные*, когда сократительная способность мышцъ сохранена, и больной благодаря этому можетъ производить въ суставѣ нѣкоторыя, хотя и очень неправильныя, движенія, и *пассивные*, когда мышцы атрофированы и въ суставѣ возможны только пассивныя движенія. При активномъ болтающемся суставѣ можно еще сдѣлать конечность хоть отчасти годной для работы, укрѣпивъ суставъ при помощи особыхъ аппаратовъ или протезовъ.

Наконецъ, совершенно негодная конечность получается въ томъ случаѣ, если анкилозъ образуется при неудобномъ положеніи конечности. Анкилозъ въ плечевомъ суставѣ при приведенной верхней конечности крайне ограничиваетъ ея работоспособность. Совершенно вытянутая и неподвижно закрѣпленная въ локтевомъ суставѣ верхняя конечность даетъ возможность производить ею работу только на разстояніи всей длины конечности; приближеніе предметовъ къ глазамъ или ко рту представляется невозможнымъ. Анкилозъ лучезапястнаго сустава въ положеніи выраженнаго ладоннаго сгибанія рѣзко уменьшаетъ, благодаря сближенію точекъ прикрѣпленій сгибателей, силу сжиманія кисти и дѣлаетъ невозможнымъ захватываніе мелкихъ предметовъ. На нижней конечности анкилозъ въ тазобедренномъ суставѣ при отведенной или при согнутой конечности, а также анкилозъ въ колѣнномъ су-

ставѣ, согнутомъ болѣе или менѣе значительно, дѣлаетъ ходьбу невозможной безъ примѣненія костылей или того, или другого протеза. Значительно затрудняется также ходьба при анкилозѣ въ голеностопномъ суставѣ, если стопа находится въ положеніи конской ноги, плоской или косолапой.

Резекція нервовъ.

Резекція нерва или *невректомія* состоитъ въ изсѣченіи куска нерва большей или меньшей длины.

Цѣль этой операціи—уничтожить проводимость нерва. Поэтому между конечными результатами, достиженія которыхъ мы добиваемся при резекціяхъ костей и при резекціяхъ нервовъ, существуетъ рѣзкая разница: въ то время, какъ при резекціи костей мы всѣми силами стараемся создать такія условія, чтобы резецированная кость имѣла возможность образоваться вновь и нарушенная непрерывность скелета снова возстановиться, при резекціи нервовъ мы, наоборотъ, заботимся только о томъ, чтобы резецированный нервъ не возродился, и чтобы проводимость его не возстановилась.

Показанія. 1) Наиболѣе частое показаніе къ производству резекціи нерва несомнѣнно составляютъ невральгіи, и притомъ преимущественно въ области чувствующихъ нервовъ; резекція смѣшанныхъ нервовъ по поводу невральгій производится только въ исключительныхъ случаяхъ, обыкновенно же ее замѣняютъ тамъ вытяженіемъ нерва. Чаще всего производится резекція вѣтвей тройничнаго нерва при невральгіи лица. Но и здѣсь операція является послѣднимъ средствомъ, къ которому прибѣгаютъ лишь послѣ того, какъ всякое другое леченіе осталось безуспѣшнымъ. Надежду на успѣхъ резекціи можно имѣть лишь въ томъ случаѣ, если невральгія периферическаго происхожденія, такъ что мы имѣемъ возможность нарушить проводимость нерва между центральной нервной системой и мѣстомъ нахожденія основной причины невральгіи, и, строго говоря, только эти случаи могутъ служить безусловнымъ показаніемъ къ операціи. Но часто полная невозможность опредѣлить мѣстонахожденіе причины, вызывающей невральгію, съ одной стороны, съ другой—страшныя страданія больного при полной безуспѣшности всякаго другого леченія, заставляетъ насъ прибѣгать къ операціи и въ тѣхъ случаяхъ, когда мы совершенно не увѣрены въ периферическомъ происхожденіи страданія. 2) Резекція нерва можетъ иногда быть пока-

зана также при боляхъ, зависящихъ отъ раздраженія развѣтвленій его новообразованіемъ, язвой или другимъ какимъ-нибудь страданіемъ. Такъ, извѣстны случаи, гдѣ производилось разсѣченіе язычнаго нерва при ракѣ языка, или разсѣченіе малоберцоваго нерва при крайне болѣзненной язвѣ голени. Сюда же можно отнести тѣ случаи, когда нервные стволы охватываются злокачественнымъ неудалимымъ новообразованіемъ. 3) Первичныя опухоли нервовъ—невромы могутъ служить показаніемъ къ резекціи нерва, если онѣ не могутъ быть удалены вырѣзываніемъ. 4) При эпилепсіи резекція нерва можетъ быть показана, если предвѣстники исходятъ изъ области опредѣленнаго нервнаго ствола или нервнаго сплетенія, или при такъ наз. травматической отраженной эпилепсіи. При этомъ мы, конечно, скорѣе рѣшимся на резекцію, если указанный нервъ чувствующій, а не смѣшанный. 5) Резекція двигательнаго нерва производится при нѣкоторыхъ клоническихъ и тоническихъ судорогахъ мышцъ, охватывающихъ болѣе или менѣе ограниченную область развѣтвленія нервовъ. Къ такимъ операціямъ относятся, напр., резекція верхеглазничнаго нерва при блефароспазмѣ, резекція прибавочнаго нерва при судорогѣ грудино-ключично-сосковой мышцы, резекція затылочныхъ нервовъ при судорогѣ заднихъ мышцъ шеи и т. д. 6) Резекція шейнаго отдѣла симпатическаго нерва производится при эпилепсіи, истероэпилепсіи, Базедовой болѣзни—вообще при болѣзняхъ, въ происхожденіи которыхъ видную роль играетъ разстройство дѣятельности сосудодвигательныхъ нервовъ и зависящее отъ этого разстройство мозгового кровеобращенія.

Техника производства. Разрѣзъ мягкихъ тканей съ цѣлью обнаженія нерва производится сообразно съ анатомическими условіями. При глубокомъ положеніи нерва обнаженіе его можетъ представлять очень серьезную и трудную операцію, связанную съ окончательной или временной резекціей костей, со вскрытіемъ черепной полости и т. п. Описаніе этихъ разрѣзовъ для каждаго отдѣльнаго нерва относится къ спеціальной части оперативной хирургіи. Когда нервъ открытъ, его отдѣляютъ отъ окружающихъ тканей на возможно большемъ протяженіи и изсѣкаютъ весь отдѣленный участокъ. Длина этого участка различными хирургами опредѣляется различно: одни считаютъ необходимымъ изсѣчь не менѣе одного, другіе не менѣе 3 сант. Дѣло въ томъ, что намъ до сихъ поръ хорошенько не извѣстно то предѣльное разстояніе между перерѣзанными концами нервовъ, при которомъ возрожденіе ето становится уже невозможнымъ. Несомнѣнно, что возрожденіе нерва и возстановленіе его проводимости происходитъ

иногда даже при весьма значительной потерѣ вещества, благодаря чему въ нѣкоторыхъ случаяхъ даже болѣе или менѣе обширныя резекціи нерва не ведутъ къ желанному результату. Въ виду этого можно принять какъ общее правило, что изсѣкать изъ нерва слѣдуетъ возможно большій кусокъ. Съ этой цѣлью въ нѣкоторыхъ случаяхъ приходится прибѣгать даже къ двойному разрѣзу мягкихъ тканей. Такъ, при резекціи нижнечелюстного нерва часто поступаютъ такимъ образомъ, что черезъ разрѣзъ со стороны полости рта разсѣкаютъ его у входа въ нижнечелюстной каналъ, а затѣмъ черезъ другой—кожный разрѣзъ захватываютъ его у выхода изъ этого канала, извлекаютъ и перерѣзаютъ вторично; нижнеглазничную вѣтвь перерѣзаютъ у круглаго отверстія, извлекаютъ отрѣзанную часть черезъ нижнеглазничное отверстіе и здѣсь перерѣзаютъ нервъ вторично.

Для того, чтобы избѣжать обширныхъ или множественныхъ разрѣзовъ мягкихъ тканей и, вмѣстѣ съ тѣмъ, изсѣчь нервъ на возможно большемъ протяженіи, *Thiersch*'емъ было предложено въ 1889 вырываніе нерва: нервъ обнажается на сравнительно небольшомъ протяженіи и отдѣляется отъ окружающихъ тканей; затѣмъ обнаженный нервъ захватываютъ поперечно особыми предложенными для этого *Thiersch*'емъ щипцами, или же крѣпкимъ кровеостанавливающимъ пинцетомъ и, осторожно поворачивая инструментъ, начинаютъ наматывать на него нервъ; при этомъ вытягивается какъ периферическій, такъ и центральный конецъ; наматываніе это продолжается до тѣхъ поръ, пока нервъ будетъ вырванъ. При осторожномъ дѣйствіи периферическую часть нерва обыкновенно удается вырвать со всѣми его конечными развѣтвленіями, центральный же конецъ большею частью отрывается на разстояніи 3—4 сант., отдѣльныя же волокна вырываются гораздо большей длины. Послѣ операціи, наблюдается полная потеря чувствительности всей области развѣтвленія извлеченнаго нерва, со временемъ однако чувствительность иногда возстановляется. Подобный способъ операціи примѣнимъ на слѣдующихъ нервахъ: нижнеглазничномъ, верхнеглазничномъ, лобномъ, нижнечелюстномъ, язычномъ, подбородочномъ, заднемъ ушномъ, межреберныхъ и на чувствующихъ кожныхъ нервахъ конечностей. Какъ видно изъ диссертаціи *Conrads*'а, появившейся въ 1889, къ той же мысли пришелъ и *Witzel* почти одновременно съ *Thiersch*'емъ и, повидимому, совершенно независимо отъ него.

О пластическихъ операціяхъ.

Пластическими операціями называются такія, задача которыхъ — возстановить разстроенныя врожденно или вслѣдствіе какихъ-нибудь заболѣваній правильныя формы, а иногда—также и отправленія человѣческаго организма [1]). Для того, чтобы въ совершенствѣ выполнять пластическія операціи, недостаточно обыкновеннаго хирургическаго образованія. Надо хорошо изучить формы человѣческаго тѣла съ художественной точки зрѣнія, надо обладать хорошимъ глазомѣромъ и чувствомъ изящнаго. „Искусство въ самомъ обширномъ смыслѣ этого слова — говоритъ *A. J. Jobert*—имѣетъ цѣлью подражать природѣ, воспроизводить ее. Вотъ почему хирургъ, создающій путемъ автопластики живой органъ или какую-нибудь его часть, представляетъ собою художника въ большей мѣрѣ, чѣмъ при какихъ бы то ни было другихъ операціяхъ. Онъ долженъ, подобно скульптору, дѣлать измѣренія, соблюдать пропорціи и умѣть обрабатывать ткани организма, какъ обрабатываютъ мраморъ и глину. Но, сколько затрудненій, незнакомыхъ скульптору, встрѣчаются художнику, работающему надъ живыми тканями. Мраморъ, глина, бронза всегда послушны рукѣ человѣческой, въ то время какъ живыя ткани не подчиняются хирургу и относятся весьма неодинаково къ его рукодѣйствіямъ; поэтому искусство собственно рукъ стоитъ здѣсь на второмъ планѣ, и хирургъ долженъ, прежде всего, быть ученымъ, хорошо знакомымъ съ біологическими законами врачемъ, предвидящимъ всевозможныя осложненія и умѣющимъ сообразовать свой образъ дѣйствій со всякими, могущими встрѣтиться случайностями". Въ теченіе ряда вѣковъ вся пластическая хирургія была представлена, можно сказать, одною только операціею возстановленія разрушеннаго носа. Только съ начала 19-го столѣтія мы замѣчаемъ постепенное расширеніе области хирургической пластики; однако, еще въ 1865 *Ю. Шимановскій* назвалъ свое классическое сочиненіе

[1]) *В. Л. Покотило*, въ недавно вышедшей книгѣ своей „Общіе методы пластической хирургіи", называетъ пластическими операціями „такія кровавыя операціи, которыя имѣютъ въ виду возстановленіе нормальной формы частей нашего тѣла или замѣщеніе недостающихъ тканей или органовъ живыми тканями". Соглашаюсь, что понятіе о пластич. операціяхъ правильнѣе ограничить однѣми лишь *кровавыми* операціями, но не вижу, чтобы опредѣленіе д-ра *П.* устранило нѣкоторую т. сказать расплывчатость моего опредѣленія. Послѣднее качество присуще, впрочемъ, очень многимъ „опредѣленіямъ" въ естествознаніи, въ чемъ я не вижу большой бѣды. Вѣдь роль „опредѣленій" въ значительной мѣрѣ внѣшняя, чисто логическая.

по пластической хирургіи „Операціи на поверхности человѣческаго тѣла“. Глубже поверхности мы пошли съ такими операціями лишь послѣ того, какъ усвоили пріемы противопаразитнаго оперированія и ухода за ранами. Теперь пріемы пластики продѣлываются не только на костяхъ, мышцахъ, нервахъ и т. д., но также и на многихъ внутреннихъ органахъ.

Конечно, нельзя описать и предусмотрѣть всѣхъ оперативныхъ пріемовъ, которые могутъ быть продѣланы съ цѣлями хирургической пластики; поэтому я ограничусь здѣсь лишь главнѣйшими, такъ сказать, принципіальными указаніями.

Показанія къ производству пластическихъ операцій состоятъ, какъ уже видно изъ вышеизложеннаго, въ возстановленіи нормальныхъ формъ и отправленій человѣческаго тѣла. Потребность въ такихъ операціяхъ можетъ возникнуть или вслѣдствіе страданій, испытываемыхъ больнымъ при разстройствѣ отправленій сколько-нибудь важныхъ органовъ, или по соображеніямъ эстетическаго свойства. Обезображенія, съ которыми приходится имѣть дѣло хирургу, чрезвычайно различны; столь же разнообразны и способы ихъ исправленія. Приходится закрывать ненормально существующія отверстія (напримѣръ, расщепленія нёба), возстановлять почему-либо отсутствующія естественныя отверстія (атрезія задняго прохода, зарощеніе рта и т. п.), разрушать ненормальныя сращенія (синдактиліи, сращенія послѣ ожоговъ, сведенія челюстей) и такимъ образомъ возстановлять утраченную подвижность, распрямлять сведенные члены, напримѣръ, вслѣдствіе рубцовъ на сгибательныхъ сторонахъ суставовъ.

Если мы захотимъ выдѣлить тѣ простѣйшіе хирургическіе пріемы, изъ которыхъ составляются подчасъ очень сложныя пластическія операціи, то увидимъ, что здѣсь дѣло идетъ, главнымъ образомъ, о слѣдующихъ четырехъ пріемахъ: 1) соединеніе болѣе или менѣе отстоящихъ другъ отъ друга тканей, напримѣръ, краевъ ненормально существующаго отверстія; 2) разсѣченіе существующихъ сращеній; 3) изсѣченіе излишнихъ тканей, безобразящихъ или, вообще, мѣшающихъ больному (костные выступы, складки кожи, рубцы); 4) возмѣщеніе изъяновъ, получившихся послѣ предыдущаго оперативнаго пріема или какой-нибудь другой операціи или болѣзни, а также вслѣдствіе врожденнаго недоразвитія. Въ настоящей главѣ намъ предстоитъ разсмотрѣть пріемы лишь послѣдней, четвертой категоріи; что касается пріемовъ первыхъ трехъ категорій, то, во-первыхъ, ихъ можно производить, руководствуясь общими хирургическими правилами (вырѣзываніе рубцовъ, отсѣченіе костныхъ выступовъ); во-вторыхъ, правила, по которымъ

выполняются хирургическіе пріемы четвертой кетегоріи, въ значительной мѣрѣ относятся также и къ нимъ, какъ, напримѣръ, освѣженіе краевъ изъяна, наложеніе швовъ, проведеніе дополнительныхъ разрѣзовъ (все это необходимо для удовлетворенія показаніямъ первой группы); наконецъ, въ третьихъ, большинство изъ нихъ должны быть описаны въ частной хирургіи; таковы—возстановленіе отверстія рта, закрытіе изъяновъ неба, расщелинъ губъ и т. п. Я начну съ описанія такихъ пріемовъ, которые производятся на общихъ покровахъ, а затѣмъ перейду къ пластикѣ мышцъ, сухожилій, нервовъ и костей.

Пластическія операціи на общихъ покровахъ.

Всѣ относящіяся сюда операціи прежде дѣлили на различные такъ называемые методы, которымъ давали названія по національностямъ. Такъ, *индійскимъ* методомъ назывались операціи, при которыхъ лоскутъ съ ножкой выкраивался въ ближайшемъ сосѣдствѣ съ изъяномъ, для покрытія котораго онъ предназначался. Для передвиганія лоскута приходилось въ большей или меньшей степени перекручивать его ножку. При *итальянскомъ* (его называютъ также *нѣмецко-итальянскимъ*) методѣ лоскутъ брали вдали отъ изъяна и вполнѣ отсѣкали его отъ почвы лишь послѣ того, какъ онъ прирасталъ на новомъ мѣстѣ. Подъ *французскимъ* (иначе — *древнимъ*, *Цельсовскимъ*) способомъ подразумѣвалось закрытіе изъяновъ тканями, расположенными въ непосредственномъ съ ними сосѣдствѣ. При этомъ лоскуты дѣлались съ широкимъ основаніемъ, перемѣщались посредствомъ стягиванія, надвиганія, соскальзыванія и т. д., и ножки ихъ никогда не перерѣзались. О какомъ бы то ни было *русскомъ* способѣ никогда не было рѣчи, несмотря на то, что именно въ области пластики русскіе хирурги не только, вообще, поработали не меньше другихъ, но даже сказали въ этомъ отдѣлѣ хирургіи, несомнѣнно, свое новое слово. Достаточно вспомнить заслуги *Ю. Шимановскаго* въ пластикѣ общихъ покрововъ, *Н. И. Пирогова*—въ костной пластикѣ, *К. М. Сапѣжко* — въ пластикѣ слизистыхъ оболочекъ и т. д.

Приведенное дѣленіе методовъ пластики, встрѣчаемое и теперь еще въ нѣкоторыхъ руководствахъ по хирургіи, рѣшительно не соотвѣтствуетъ требованіямъ дѣла; въ него нельзя втиснуть описаніе современныхъ пластическихъ операцій, большинство изъ которыхъ совмѣщаетъ въ себѣ отдѣльныя черты сразу нѣсколь-

кихъ вышеупомянутыхъ способовъ; къ тому же исторія хирургіи также не оправдываетъ такой группировки способовъ. Бросая взглядъ на различныя пластическія операціи, производимыя въ настоящее время на поверхности тѣла человѣческаго, мы не можемъ не замѣтить, что въ очень большомъ числѣ случаевъ лоскуты для возмѣщенія существующихъ потерь общихъ покрововъ выкраиваются непосредственно близъ изъяна; въ другихъ же случаяхъ изъяны закрываются матеріаломъ, взятымъ изъ отдаленныхъ участковъ кожи того же больного, а иногда другого лица или съ трупа; наконецъ, иногда для закрытія кожныхъ изъяновъ берутъ ткани съ животнаго или даже мертвый матеріалъ. Такимъ образомъ, въ первомъ и третьемъ случаяхъ хирургъ имѣетъ дѣло съ однимъ только операціоннымъ полемъ, во второмъ — съ двумя. Раздѣленія на упомянутыя три группы я и буду придерживаться при нижеслѣдующемъ описаніи пластическихъ операцій на общихъ покровахъ.

А. Операціи, при которыхъ лоскуты берутся изъ тканей, непосредственно окружающихъ изъянъ. Во всѣхъ такихъ операціяхъ можно различать слѣдующіе отдѣльные пріемы: а) оживленіе краевъ изъяна; б) отдѣленіе окружающихъ общихъ покрововъ отъ подлежащихъ тканей, чѣмъ достигается ихъ бо́льшая подвижность; в) проведеніе дополнительныхъ разрѣзовъ; г) перемѣщеніе здоровыхъ тканей на мѣсто изъяна и пришиваніе ихъ здѣсь. Ко всему этому прибавляются дополнительныя мѣропріятія, не представляющія никакихъ особенностей въ примѣненіи собственно къ пластической хирургіи: сшиваніе раны, оставшейся въ томъ мѣстѣ, откуда взятъ лоскутъ, наложеніе повязки и т. п.

Оживленіе краевъ изъяна состоитъ въ томъ, что ихъ обрѣзаютъ, окровавливаютъ, такъ какъ поверхности, покрытыя эпидермисомъ, не могутъ срастись. Поэтому при оживленіи слѣдуетъ тщательно удалить эпителіальный слой на всѣхъ тѣхъ участкахъ тканей, которые должны быть соединены другъ съ другомъ или съ приближенными къ нимъ, вновь образованными лоскутами. При этомъ освѣженныя поверхности должны быть достаточно широкими для основательнаго взаимнаго соприкосновенія. Нечего и говорить, что при освѣженіи краевъ съ нихъ слѣдуетъ также удалять вообще все, что могло бы помѣшать сращенію: костные секвестры, различныя загрязненія и т. п. Кромѣ всего этого, освѣжая края изъяна, заботятся также и о томъ, чтобы придать послѣднему, поскольку это возможно, очертанія, наиболѣе благопріятныя для цѣлей пластики; такими очертаніями являются обыкновенно различныя геометрическія фигуры: треугольникъ, четырехугольникъ, многоугольникъ, кругъ, овалъ и т. д.

Если окружающіе изъянъ общіе покровы подвижны настолько, что оживленныя поверхности могутъ быть безъ труда сближены, то оживленіемъ краевъ и наложеніемъ швовъ ограничивается вся операція. Въ противномъ случаѣ кожа по краямъ изъяна отдѣляется ножемъ отъ подлежащихъ тканей, вслѣдствіе чего становится болѣе смѣщаемою. Когда же такимъ путемъ не удается довести степень смѣщаемости общихъ покрововъ до той, какая необходима въ данномъ случаѣ, то помогаютъ дѣлу проведеніемъ *дополнительныхъ разрѣзовъ* или образованіемъ лоскутовъ. На рисункахъ 153-мъ, изображающемъ видъ раны до зашиванія изъяна, и 154-мъ, послѣ зашиванія, видно, какое значеніе для закрытія потери тканей имѣютъ дополнительные разрѣзы *аб* и *вг*. Правда, послѣ того, какъ изъянъ будетъ закрытъ швами, на мѣстѣ дополнительныхъ разрѣзовъ остаются все-таки зіяющія раны, но эти

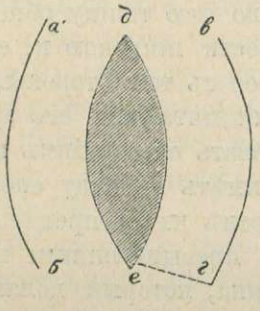

Рис. 153.

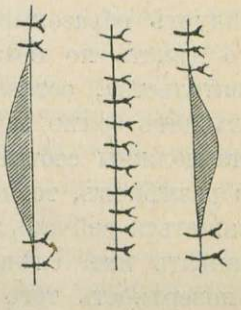

Рис. 154.

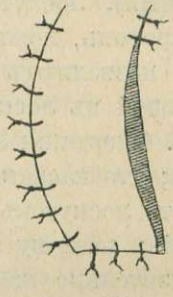

Рис. 155.

послѣднія и по мѣсту, которое онѣ занимаютъ, и по своимъ размѣрамъ, и по тому, что онѣ находятся среди здоровыхъ тканей,— далеко не такъ невыгодны для больного, какъ его первоначальное страданіе, и обыкновенно быстро заживаютъ. Дополнительные разрѣзы помогаютъ дѣлу лишь до извѣстной степени, и когда они оказываются недостаточными, прибѣгаютъ къ образованію лоскутовъ. Если мы представимъ себѣ на томъ же рисункѣ 153-мъ, что, по отдѣленіи общихъ покрововъ и послѣ проведенія дополнительнаго разрѣза *вг*, сдѣланъ еще разрѣзъ *ег*, обозначенный на рисункѣ точками, то у насъ и получится лоскутъ, соединенный съ окружающими тканями своимъ основаніемъ, называемымъ также ножкою, *дв*. По передвиганіи лоскута на мѣсто изъяна получимъ то, что изображено на рисункѣ 155-мъ. Такимъ образомъ, простое отдѣленіе общихъ покрововъ, проведеніе дополнительныхъ разрѣзовъ и образованіе лоскутовъ суть пріемы, имѣющіе одну и ту же цѣль—сдѣлать общіе покровы вокругъ изъяна болѣе подвижными.

Они отличаются одинъ отъ другого лишь по степени и иногда, если можно такъ выразиться, переходятъ другъ въ друга. Просто отдѣленные покровы можно разсматривать какъ лоскутъ съ очень широкимъ основаніемъ; тѣ же покровы послѣ проведенія дополнительнаго разрѣза являются мостикомъ тканей или, иначе говоря, лоскутомъ съ двумя ножками *(дв* и *ег)*; наконецъ, пересѣченіе одной изъ этихъ ножекъ даетъ намъ лоскутъ въ собственномъ смыслѣ слова.

Смотря по особенностямъ каждаго случая (по размѣру изъяна, очертаніямъ его, мѣсту, имъ занимаемому, по состоянію окружающихъ его тканей и т. д.), лоскутовъ приходится выкраивать различное количество, придавать имъ различную форму и размѣры. Какъ общее обязательное правило, надо заботиться, чтобы питаніе лоскутовъ было хорошимъ. Для этого въ ихъ составъ не должны входить ткани, патологически измѣненныя (рубцы, свищевыя отверстія), лоскутъ слѣдуетъ образовывать во всю толщу общихъ покрововъ, ножку его дѣлать по возможности широкою и, если это позволяютъ обстоятельства, оставлять ее съ той стороны, съ которой въ лоскутъ входятъ болѣе крупныя питающія его артеріи. Очертанія лоскута должны соотвѣтствовать очертаніямъ изъяна; что касается его размѣровъ, то надо имѣть въ виду способность лоскутовъ сокращаться сейчасъ же послѣ ихъ отпрепаровыванія; поэтому выкраивать ихъ слѣдуетъ превышающими приблизительно на 0,25 поверхность того изъяна, который долженъ быть ими покрытъ.

Когда лоскутъ выкроенъ, его переносятъ на мѣсто изъяна и здѣсь пришиваютъ. Смотря по тому, гдѣ взяты ткани для образованія лоскута, и гдѣ находится его ножка, лоскутъ или просто передвигаютъ, или перекручиваютъ при этомъ его ножку. Понятно, что такое перекручиваніе невыгодно для питанія лоскута, и потому надо всегда работать такъ, чтобы оно было какъ можно меньшимъ. Въ нѣкоторыхъ случаяхъ перенесеніе лоскута состоитъ не въ перекручиваніи ножки, а въ простомъ откидываніи лоскута на подобіе дверной створки. Такъ приходится поступать, между прочимъ, при образованіи двойныхъ лоскутовъ, то-есть имѣющихъ эпителіальную покрышку съ обѣихъ сторонъ и назначенныхъ для замѣщенія утраты цѣлой стѣнки какой-нибудь полости, напр., полости рта. При этомъ лоскутъ сначала просто запрокидывается и вшивается въ изъянъ такъ, что онъ смотритъ своею окровавленною поверхностью наружу (рис. 156), а потомъ, когда онъ прирастаетъ на новомъ мѣстѣ, ножку его отсѣкаютъ и покрываютъ ею обнаженную часть лоскута. Какимъ бы способомъ лоскутъ ни былъ

перенесенъ на мѣсто изъяна, онъ долженъ лежать на новомъ мѣстѣ безъ всякаго натяженія. Швы для укрѣпленія лоскута всего удобнѣе узловые, потому что при этомъ приходится обдумывать каждый стежокъ отдѣльно. Понятно, что особенная тщательность въ наложеніи швовъ потребна при операціяхъ на лицѣ, гдѣ и производится большинство пластическихъ операцій. Общимъ правиломъ также и при пластическихъ операціяхъ надо считать возможно меньшее количество швовъ. Хорошо выкроенные и прилаженные лоскуты держатся сами собою. Швы нужны не для натягиванія ихъ, а только во избѣжаніе смѣщеній.

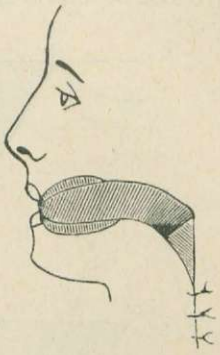

Рис. 156.

Дать какихъ-нибудь точныхъ указаній относительно того, какого вида и размѣровъ надо выкраивать лоскуты въ каждомъ отдѣльномъ случаѣ, — невозможно, потому что нельзя предвидѣть безконечнаго разнообразія изъяновъ, которые приходится закрывать. Приведу здѣсь наиболѣе употребительныя формы лоскутовъ, стараясь ограничиваться по возможности немногими, наиболѣе типичными.

Для закрытія треугольныхъ изъяновъ можно сдѣлать разрѣзъ, продолжающій одну изъ сторонъ треугольника, и, отдѣливъ угловидный лоскутъ *вбг* (рис. 157) съ широкимъ основаніемъ, при-

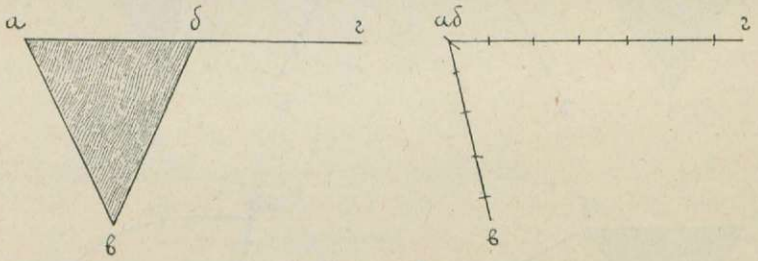

Рис. 157.

тянуть точку *б* къ точкѣ *а*. При этомъ разсчитываютъ на растяжимость кожнаго лоскута, но надо имѣть въ виду, что растяжимость эта не особенно велика, и потому при сколько-нибудь значительномъ изъянѣ лучше продолжить такимъ же образомъ одну изъ его сторонъ не въ одинъ бокъ, а въ оба; получатся два угловыхъ лоскута, которые и стягиваютъ вмѣстѣ (рис. 158). Будетъ ли продолжена одна изъ сторонъ треугольника въ одинъ бокъ или въ оба, при наложеніи швовъ край изъяна, соотвѣтствующій этой

сторонѣ, ляжетъ складками, подчасъ довольно некрасивыми. Исправить нѣсколько это сморщиваніе можно проведеніемъ не прямолинейныхъ, а кривыхъ разрѣзовъ для образованія лоскутовъ, какъ это совѣтовалъ *Еше* (изъ Нижняго Новгорода) и какъ изображено



Рис. 158.

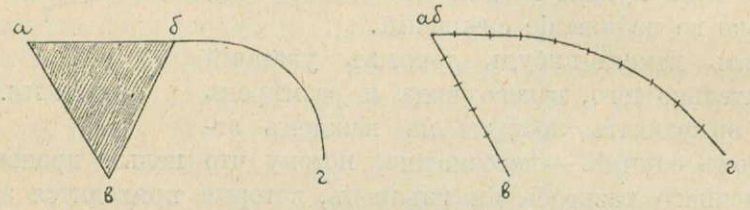

Рис. 159.

на рис. 159. Если описанныхъ разрѣзовъ недостаточно для того, чтобы края изъяна удобно сблизились, то можно образовать по сосѣдству съ изъяномъ болѣе подвижный лоскуть и перенести

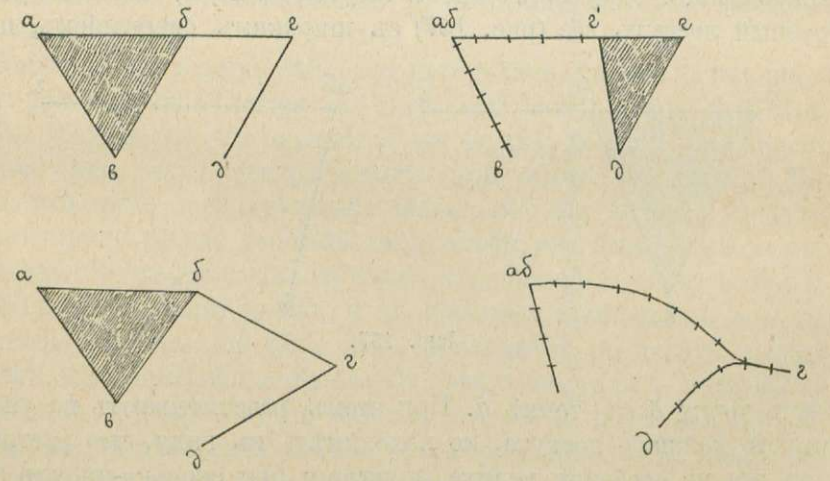

Рис. 160.

его на изъянъ. Одинъ изъ такихъ способовъ (*Dieffenbach*'а, а также — одно изъ его видоизмѣненій) закрытія треугольныхъ изъяновъ изображенъ на рис. 160. Другой подобный пріемъ (пересадка лоскута *а*) показанъ на рис. 161. Хорошіе результаты, хотя и

цѣною нѣкоторой потери здоровыхъ тканей, даетъ способъ *Бурова* (рис. 162). Чтобы закрыть потерю вещества *абв*, проводятъ разрѣзъ *вд*, продолжающій прямолинейно или въ видѣ дуги одну

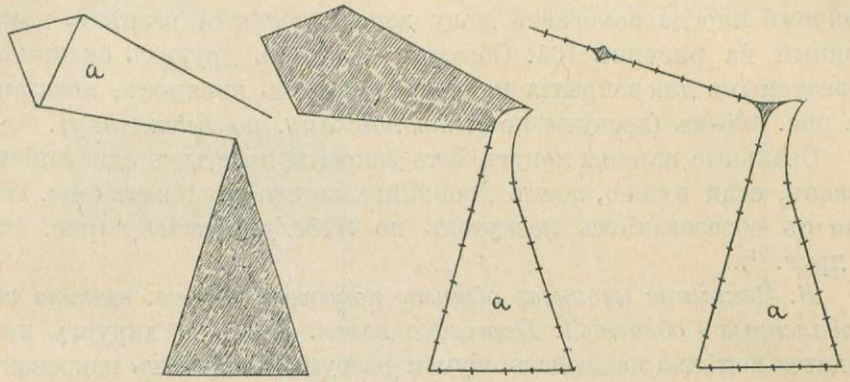

Рис. 161.

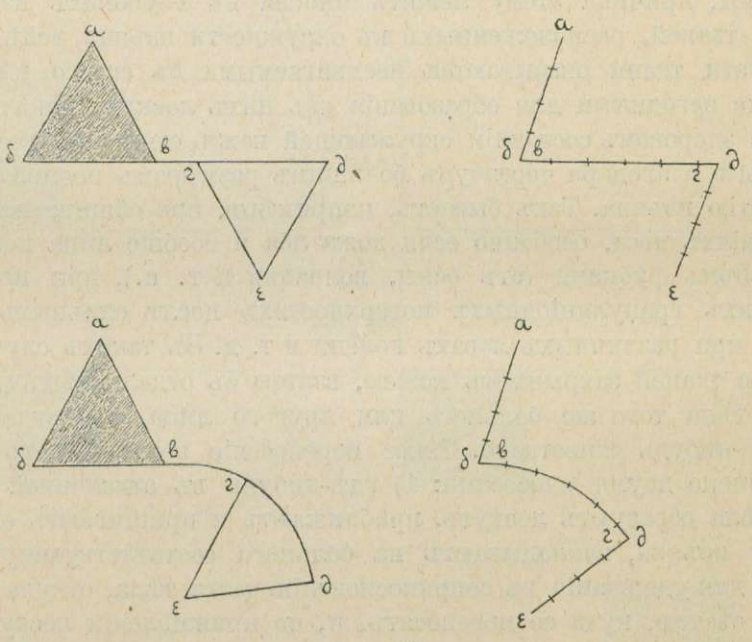

Рис. 162.

изъ сторонъ изъяна; у конца его вырѣзываютъ треугольникъ *где*, состоящій уже изъ здоровыхъ тканей; потомъ отпрепаровываютъ углообразные лоскуты *бге* и *авд* и накладываютъ швы такимъ образомъ, чтобы край *аб* былъ сшитъ съ краемъ *ав*, а край *ге* съ краемъ *ед*.

Четырехугольные и многоугольные изъяны удается иногда закрыть, сшивая стороны каждаго изъ угловъ, но можно также образовывать и лоскуты, напр., продолжая двѣ стороны четырехугольника; такой лоскутъ передвигается на изъянъ (рис. 163), причемъ иногда помогаетъ дѣлу дополнительный разрѣзъ, намѣченный на рисункѣ 164. Образцы лоскутовъ другихъ очертаній, образуемыхъ для закрытія четырехугольныхъ изъяновъ, показаны на рис. 165-мъ (лоскуты по *Шимановскому*, по *Letenneur*'у).

Овальные изъяны могутъ быть закрыты простымъ сдвиганіемъ краевъ, если нужно, послѣ дополнительныхъ разрѣзовъ (рис. 166) или съ образованіемъ лоскутовъ по *Weber*'у, *Hasner*'у (рис. 167) и друг. [1]).

Б. Закрытіе изъяновъ общихъ покрововъ кожею, взятою изъ отдаленныхъ областей. Пересадка кожи. Каждому хирургу приходится нерѣдко наблюдать случаи разрушенія общихъ покрововъ, при которыхъ всѣ, только что описанные пріемы пластики непримѣнимы; причина этому лежитъ иногда въ глубокихъ измѣненіяхъ тканей, расположенныхъ въ окружности изъяна, вслѣдствіе чего эти ткани оказываются несдвигаемыми съ своего мѣста и вообще негодными для образованія изъ нихъ лоскута; иногда же, и при здоровомъ состояніи окружающей кожи, ею нельзя воспользоваться, благодаря черезчуръ большимъ размѣрамъ подлежащаго закрытію изъяна. Такъ бываетъ, напримѣръ, при обширныхъ разрушеніяхъ носа, особенно если кожа лба и вообще лица покрыта при этомъ рубцами (отъ оспы, волчанки и т. п.), при незаживающихъ грануляціонныхъ поверхностяхъ послѣ сильныхъ ожоговъ, при различныхъ язвахъ голени и т. д. Въ такихъ случаяхъ потерю тканей закрываютъ кожею, взятою съ отдаленныхъ участковъ тѣла того же больного или другого лица, а иногда и съ какого-нибудь животнаго. Такое перенесеніе кожи можетъ быть выполнено двумя способами: 1) гдѣ-нибудь въ отдаленной области тѣла образуютъ лоскутъ, приближаютъ и пришиваютъ его къ мѣсту изъяна, накладываютъ на больного соотвѣтствующую повязку для удержанія въ соприкосновеніи части тѣла, откуда взята кожа, съ тою, куда ее переносятъ, и, по приживленіи лоскута на новомъ мѣстѣ, окончательно отдѣляютъ его отъ стараго; 2) сразу совершенно отдѣляютъ кожу съ одного мѣста тѣла и переносятъ ее на другое.

Первый изъ этихъ способовъ извѣстенъ издавна. Его именно и называютъ итальянскимъ, потому что итальянскіе хирурги еще

---

[1]) Рис. 157—167 заимствованы изъ дисс. *В. Л. Покотило*. Москва, 1908.

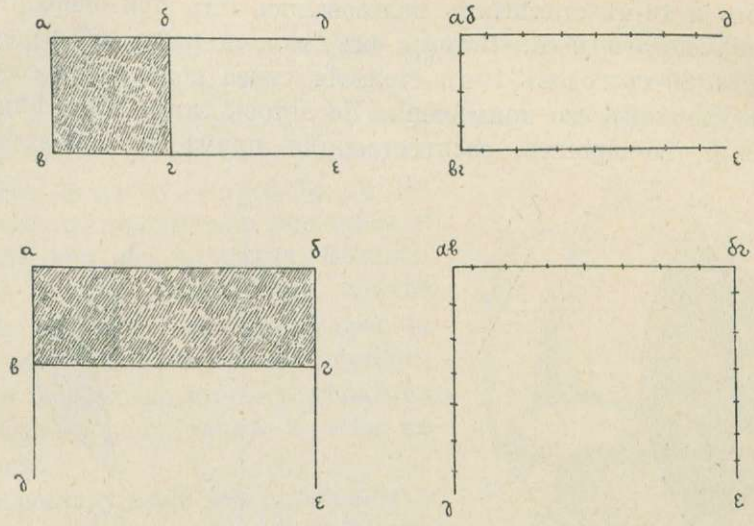

Рис. 163.

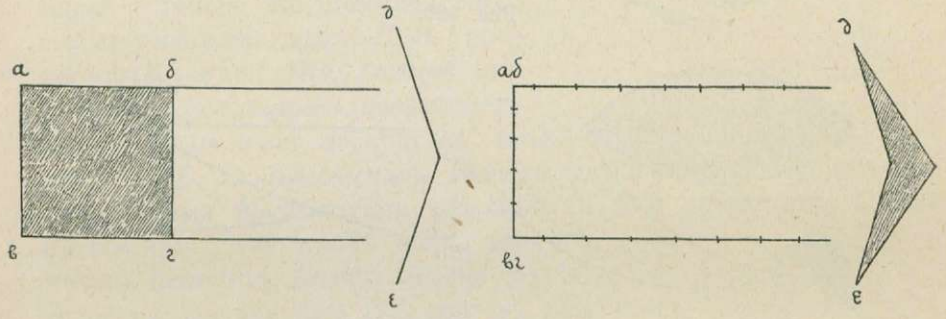

Рис. 164.

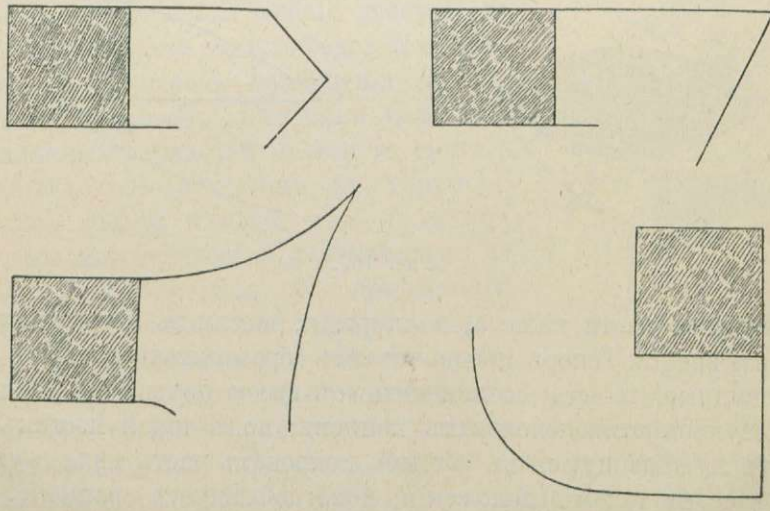

Рис. 165.

въ 15-мъ и 16-мъ столѣтіяхъ пользовались имъ при операціи образованія новаго носа. Потомъ онъ мало-по-малу забывался, и только съ 80-хъ годовъ 19-го столѣтія снова появляются сообщенія объ удачномъ его примѣненіи. Но авторы этихъ позднѣйшихъ сообщеній, во-первыхъ, распространили примѣненіе способа на

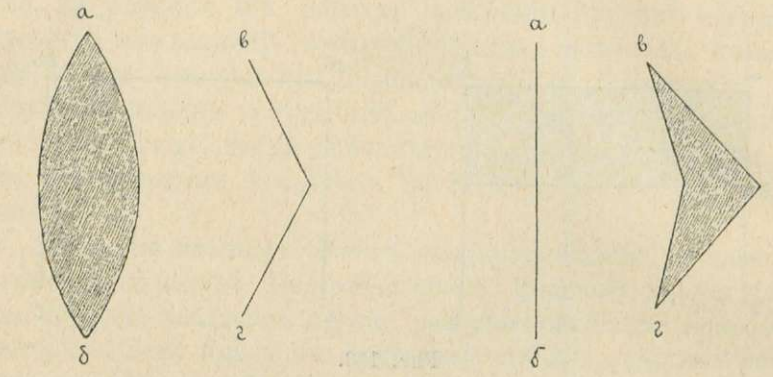

Рис. 166.

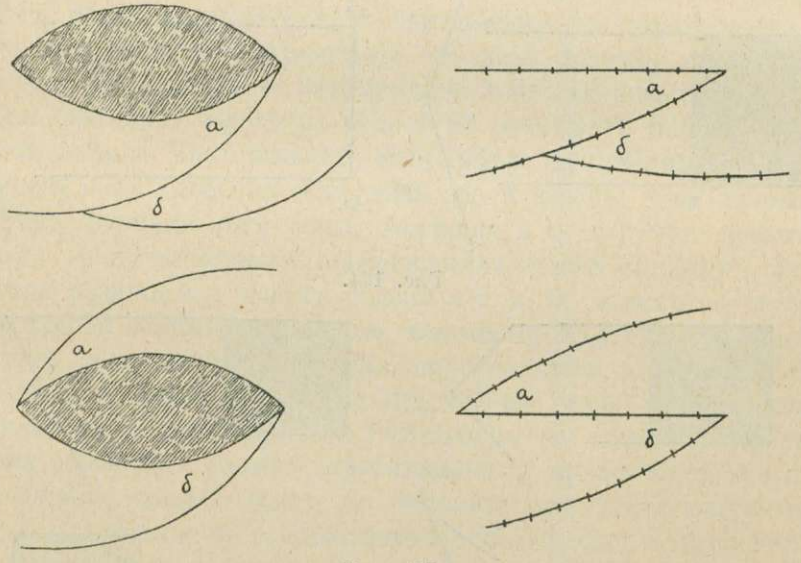

Рис. 167.

различныя области тѣла, а, во-вторыхъ, внесли въ него нѣкоторыя видоизмѣненія. Теперь предпочитаютъ образовывать лоскуты кожи мостовидные, то-есть соединенные съ своею почвою не у одного, а у двухъ противоположныхъ концовъ; подъ такой мостикъ подводятъ нуждающуюся въ общихъ покровахъ часть тѣла и укрѣпляютъ ее въ такомъ положеніи, пока послѣдуетъ сращеніе. При-

близительно черезъ двѣ недѣли послѣ этого перерѣзаютъ, смотря по ходу дѣла, сразу обѣ ножки лоскута или, что чаще, сначала одну, а еще дня черезъ 2—3 другую. Если лоскутъ имѣлъ только одну ножку, то и ее перерѣзаютъ не всегда сразу, а иногда въ два пріема: въ первый—до половины, и спустя дня два до конца. Выкраиваніе лоскута, подготовка изъяна (удаленіе рубцовъ, освѣженіе краевъ, выскабливаніе грануляцій) и приживаніе перваго ко второму дѣлаются обыкновенно въ одинъ и тотъ же сеансъ.

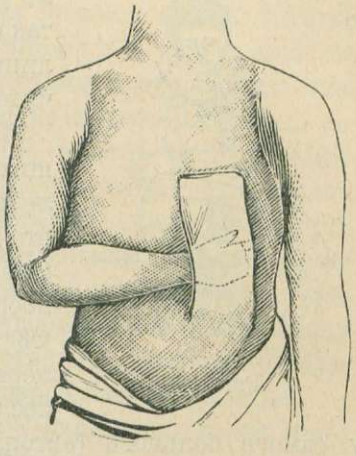

Рис. 168.

Пересадку кожи изъ отдаленныхъ областей тѣла по тому способу, который я только что описалъ, впервые съ успѣхомъ дѣлалъ *Н. В. Склифосовскій*. Рис. 168, взятый изъ работы *А. Н. Сахарова*, показываетъ способъ соединенія лоскута съ изъяномъ въ одномъ изъ случаевъ *Н. В. Склифосовскаго*. Затѣмъ сообщали о подобныхъ же, съ хорошими результатами сдѣланныхъ ими операціяхъ *V. von Hacker* (рис. 169 и 170 взяты изъ его статьи), *Bramann*, *Levrat*, *Miller* и другіе. Наконецъ, на рисункѣ 171, взятомъ изъ книги *Ch. Monod* и *J. Vanverts*'а, изображенъ способъ перенесенія лоскута съ живота на нижній отдѣлъ бедра. Конечно, описанный способъ замѣщенія потерь общихъ покрововъ лоскутами кожи изъ отдаленныхъ областей нельзя не считать важнымъ пріобрѣтеніемъ въ хирургіи; не надо только думать, что, примѣняя его, мы можемъ всегда разсчитывать на успѣхъ. Препятствія къ приживанію лоскутовъ очень велики: трудность удержать въ неподвижности на все время приживанія члены, поставленные въ столь неестественное положеніе, невозможность строго провести противопаразитные пріемы, а иногда даже и простую чистоту и т. д. Наконецъ, способъ этотъ чрезвычайно тягостенъ для больныхъ, которые, будучи забинтованы, никогда не имѣютъ и тѣни

Рис. 169.

того спокойнаго и благодушнаго вида, который изображаютъ на рисункахъ. Самыя позы, въ которыхъ мы видимъ больныхъ на рисункахъ, врядъ ли сняты съ натуры. Особенно это относится къ рис. 171. Понятно, поэтому, что способъ такой пересадки имѣетъ свои показанія лишь въ рѣдкихъ, можно сказать, исключительныхъ случаяхъ.

Рис. 170.

Второй способъ покрытія недостачи общихъ покрововъ кожею, взятою изъ отдаленныхъ частей тѣла, состоитъ въ томъ, что куски кожи сразу изсѣкаютъ совершенно (вовсе не оставляя ихъ въ связи съ почвою посредствомъ ножки) и приживляютъ на мѣстѣ изъяна. Пріемъ этотъ называется пересадкою или прививкою кожи, причемъ послѣдняя можетъ быть взята для пересадки у самого больного (автопластика) или у другого индивидуума (гетеропластика). Пересадку, сдѣланную съ индивидуума того же или родственнаго вида, называютъ также гомопластикою. Въ послѣднее время подъ словомъ „гетеропластика“ чаще разумѣютъ замѣщеніе изъяна не живыми тканями, а мертвымъ матеріаломъ. Если мы замѣщаемъ утраченныя ткани какимъ-либо разсасывающимся мертвымъ веществомъ или, хотя бы и не разсасывающимся, но очень пористымъ, то это вещество можетъ способствовать новообразованію живыхъ тканей настолько совершенному, что результаты будутъ одинаковы съ получающимися при пересадкѣ кожи. Ходъ заживленія въ такомъ случаѣ совершенно сходенъ съ замѣщеніемъ вновь образованною живою тканью неорганизованныхъ безжизненныхъ массъ, образовавшихся въ самомъ тѣлѣ (фибринъ, тромбъ). На этомъ основывается имѣвшая во многихъ случаяхъ успѣхъ пересадка на грануляціонныя поверхности губокъ, предлагавшаяся даже въ 1899 *(Veratti)*, несмотря на существованіе въ это время гораздо болѣе совершенныхъ способовъ кожной пластики. Что касается вживленія совершенно инородныхъ тѣлъ (напримѣръ, целлюлоидныхъ пластинокъ въ изъяны черепа и вообще

Рис. 171.

костей, какъ это предлагали *A. Fraenkel*, *R. Ewald* и другіе, металлическихъ подпорокъ для поддержки запавшаго носа и т. п.), то оно также вполнѣ возможно, но это уже не слѣдуетъ называть пересадкою. При послѣдней пересаживаемая ткань не остается пассивной; она прирастаетъ и живетъ на новомъ мѣстѣ. Клѣтки ея размножаются и образуютъ новые элементы, вступающіе въ органическую связь съ такими же элементами окружающихъ тканей. Мертвая пластинка, вживленная на мѣсто потери тканей, конечно, будетъ выполнять свое назначеніе, то-есть чисто механически защищать глубже лежащія ткани, но она будетъ дѣлать это лишь до поры до времени. Окружающія ткани не могутъ оставаться безразличными; если въ нихъ воспалительныя явленія развиваются не всегда, то во всякомъ случаѣ наступаетъ со временемъ атрофія, узуры въ костяхъ; вслѣдствіе этого связь между окружностью изъяна и вживленною пластинкою постепенно ослабѣваетъ, и, наконецъ, эта послѣдняя совершенно отторгается.

Введеніе въ хирургическую практику пересадки кожи, какъ лечебнаго пріема, принадлежитъ новѣйшему времени и составляетъ одно изъ наиболѣе крупныхъ пріобрѣтеній современной хирургіи. Пропуская описаніе различныхъ случайныхъ наблюденій надъ приростаніемъ вполнѣ отдѣленныхъ частей тѣла и опытныхъ изслѣдованій, которыми пытались разъяснить происходящія при такихъ приростаніяхъ измѣненія въ тканяхъ, я прямо перейду къ способу прививки кусочковъ кожи, выработанному въ концѣ 60-хъ годовъ прошлаго столѣтія *Reverdin*'омъ (*Reverdin* впервые представилъ Парижскому хирургическому обществу больного съ удачною пересадкою кожи 8 декабря 1869).

Пересадка кожи по этому способу дѣлается не на свѣжія раны, а на поверхности, покрытыя грануляціями, и удачна бываетъ она только въ томъ случаѣ, когда грануляціи совершенно здоровы. По описанію *Reverdin*'а, операція производится кровепускательнымъ ланцетомъ. Кожа берется по преимуществу со срединной поверхности голени. Большимъ и указательнымъ пальцами лѣвой руки натягиваютъ общіе покровы надъ большою берцовою костью и вкалываютъ ланцетъ, держа его почти параллельно поверхности кожи, такъ, чтобы онъ прошелъ черезъ слой эпидермиса и немного захватилъ сосочковый слой кожи. Проталкивая ланцетъ впередъ, сначала выкалываютъ кончикъ его миллиметровъ на 3—6 отъ мѣста вкола, а дальнѣйшимъ продвиганіемъ совсѣмъ изсѣкаютъ маленькій кусочекъ кожи, который и остается на ланцетѣ; на ланцетѣ же его переносятъ на грануляціонную поверхность и съ помощью иголки сдвигаютъ на грану-

ляціи; здѣсь его осторожно двигаютъ въ разныя стороны, чтобы убѣдиться, что края его нигдѣ не подвернулись. Такимъ образомъ переносятъ, смотря по размѣрамъ грануляціонной поверхности, различное количество кусочковъ, помѣщая ихъ въ разстояніи менѣе одного сантиметра одинъ отъ другого. Накладывается повязка. Не всѣ строго придерживаются въ подробностяхъ описаннаго способа производства пересадки кожи; дѣлаютъ ее, напримѣръ, съ помощью пинцета, которымъ поверхностно защипываютъ и приподнимаютъ кожу, послѣ чего срѣзаютъ ее *Cooper*'овскими ножницами; предлагались и особые инструменты, по моему мнѣнію, совершенно излишніе для такой простой операціи, легко выполнимой безъ всякихъ спеціальныхъ приспособленій, но всѣ эти видоизмѣненія нисколько не касаются самой сущности способа.

Спустя сутки послѣ пересадки, перенесенные лоскутки представляются уже прикрѣпленными довольно плотно на новомъ мѣстѣ, побѣлѣвшими, утолщенными. Еще черезъ сутки они окружаются нѣжной сѣроватой полосой, а къ четвертому дню—болѣе или менѣе широкимъ темнокраснымъ поясомъ. Скоро поясъ этотъ бѣлѣетъ, а темнокрасная полоса отодвигается болѣе кнаружи. Разрастаніе новаго эпидермиса идетъ особенно сильно въ сторону уже существующаго по краю грануляцій рубца и дѣйствуетъ на послѣдній какъ бы притягивающимъ образомъ. Вслѣдствіе этого получаются рубцовые мостики отъ стараго рубца къ ближайшимъ пересаженнымъ лоскуткамъ, а со временемъ такіе же мостики образуются между лежащими рядомъ прививками.

Когда приходится закрывать очень большіе изъяны общихъ покрововъ, то и количество переносимыхъ лоскутковъ кожи должно быть велико. Въ такихъ случаяхъ можно раздѣлять операцію на нѣсколько пріемовъ, причемъ въ первый разъ сажаютъ рядъ кусочковъ недалеко отъ края изъяна, имѣя въ виду вышеуказанную способность эпидермиса сильнѣе разрастаться по направленію къ старому рубцу; по приживаніи ихъ сажаютъ еще рядъ и т. д. Другіе дѣлаютъ сразу очень большое количество прививокъ. Извѣстенъ случай, въ которомъ *Bradley* для закрытія поверхности, оставшейся послѣ скальпированія, въ теченіе двухъ лѣтъ пересадилъ больному 795 кусочковъ кожи, взятыхъ съ 55 индивидуумовъ, причемъ одна треть пересадокъ не удалась. Чтобы доставлять больному возможно меньше страданій, дѣлались попытки брать кожу не съ него, а съ другихъ лицъ или съ животныхъ. Съ успѣхомъ производились пересадки съ негра на бѣлаго и обратно (при этомъ со временемъ пигментированный эпидермисъ негра бѣлѣлъ, и наоборотъ), съ человѣка на кроликовъ, собакъ,

кошекъ и обратно. *Петерсенъ* сдѣлалъ, по примѣру *Allen*'а, прививку лягушечьей кожи человѣку, которая удалась; къ сожалѣнію, наблюденіе это было непродолжительно, всего одинъ мѣсяцъ и 12 дней. Хорошій результатъ при пересадкѣ лягушечьей кожи получали *Reverdin*, *Нестеровскій* и другіе.

Rerevdin придавалъ главное значеніе въ дѣлѣ приживленія пересаженныхъ кусочковъ кожи эпидермису. Перенесенные элементы собственно кожи черезъ нѣсколько дней послѣ пересадки, по его словамъ, видоизмѣняются и принимаютъ свойства „эмбріональной ткани". Молодыя эпителіальныя клѣтки получаются не изъ старыхъ путемъ размноженія, но вслѣдствіе превращенія, подъ вліяніемъ пересаженнаго эпидермиса, грануляціонныхъ клѣтокъ въ эпидермоидальныя. Такое объясненіе хода приживленія прививокъ, противорѣчащее общимъ нашимъ представленіямъ о происхожденіи гистологическихъ элементовъ, какъ и слѣдовало ожидать, не подтвердилось послѣдующими изслѣдователями. *Thierfelder* находилъ совершенное приживленіе пересаженныхъ кусочковъ кожи. Сосочковый слой былъ соединенъ съ раневою поверхностью вновь образованными сосудами; жизнеспособный и ожившій, благодаря правильному питанію, эпителій снова началъ продуцировать эпителіальную ткань.

Reverdin'овская прививка кожи, несмотря на всю свою простоту, бываетъ иногда (главнымъ образомъ—при очень большихъ изъянахъ) тягостна для больного, благодаря необходимости многократно повторять операціи. Къ тому же далеко не всѣ перенесенные лоскуты прирастаютъ, вслѣдствіе чего нельзя заранѣе сколько-нибудь точно говорить о результатѣ операціи; наконецъ, прививка эта не примѣнима, если дѣло идетъ о закрытіи общими покровами свѣжей раны. Поэтому мысль хирурговъ не переставала работать въ томъ направленіи, чтобы упростить благодѣтельную операцію пересадки кожи и расширить показанія къ ней. Уже въ 1872 *Ollier* совѣтовалъ брать для пересадки кусочки кожи большаго размѣра — до 1,0 — 1,5 сантиметровъ; *Taylor* сдѣлалъ однажды въ 1875 пересадку куска кожи въ 1,5 дюйма длиною и 0,75 дюйма шириною, совершенно отрѣзаннаго и пролежавшаго 20 минутъ на столѣ; пересадка удалась. Далѣе, *Гольдвугъ* сообщилъ въ 1881 о своихъ удачныхъ пересадкахъ кусковъ кожи сравнительно большого размѣра; онъ дѣлалъ также опыты пересадки крупныхъ („отъ серебрянаго гривенника до мѣднаго пятака") кусковъ кожи съ собакъ и куръ на человѣка. Опыты эти показали, что кожа собакъ и куръ несомнѣнно прирастаетъ, хотя и на короткое время, къ грануляціонной поверхности язвы человѣка; въ

пользу этого говоритъ, между прочимъ, то обстоятельство, что кожа названныхъ животныхъ пролежала дней 14 (куриная) и 20 (собачья) на язвѣ и не подвергалась разложенію. Хотя въ общемъ пересадка кожи животныхъ на человѣка не дала въ опытахъ *Гольдвуга* положительныхъ результатовъ, но все же она содѣйствовала болѣе скорому образованію рубца на тѣхъ мѣстахъ язвы, на которыхъ лежала пересаживаемая кожа. Подобныхъ клиническихъ наблюденій и опытовъ можно набрать въ печати и еще нѣсколько, но въ видѣ совершенно выработаннаго способа операція пересадки большихъ лоскутовъ кожи вошла въ практику лишь послѣ сообщенія, сдѣланнаго объ этомъ предметѣ на съѣздѣ Нѣмецкаго хирургическаго общества въ 1886 *Thiersch*'емъ.

Способъ *Thiersch*'а даетъ возможность покрывать пересаженной кожею какъ гранулирующія поверхности, такъ и свѣжія раны. Онъ состоитъ въ слѣдующемъ: съ гранулирующей поверхности, на которую требуется произвести пересадку, срѣзаютъ или соскабливаютъ острою ложкою грануляціи. Получившуюся окровавленную поверхность обливаютъ физіологическимъ растворомъ поваренной соли, покрываютъ протективомъ и придавливаютъ въ теченіе 5—10 минутъ губкою, смоченною тѣмъ же растворомъ, для остановки кроветеченія. Если пересадка производится на свѣжую рану, то описанный пріемъ операціи ограничивается остановкою кроветеченія. Кожа для пересадки берется обыкновенно съ плеча или бедра. Лѣвою рукою операторъ напрягаетъ кожу, охватывая конечность съ противоположной стороны и оттягивая мягкія ткани; правою же рукою онъ сбриваетъ бритвою поверхностный слой кожи посредствомъ пилящихъ движеній. Величина снимаемыхъ такимъ образомъ кусковъ кожи рѣдко превосходитъ 2 сантиметра въ ширину и 10 сантиметровъ въ длину. Въ толщину соскобленный лоскутъ содержитъ, кромѣ эпидермиса и сосочковъ, слой гладкой стромы. Лоскуты переносятся на приготовленную, какъ сказано выше, окровавленную поверхность обыкновенно сейчасъ же, а если это почему-нибудь неудобно, то ихъ на время погружаютъ въ растворъ поваренной соли. На новомъ мѣстѣ перенесенные лоскуты располагаютъ такъ, чтобы край одного нѣсколько покрывалъ край сосѣдняго съ нимъ. По окончаніи пересадки область операціи покрываютъ окончатымъ кускомъ протектива, смоченнаго въ соляномъ растворѣ, и поверхъ—ватною повязкою. Во избѣжаніе вреднаго дѣйствія на ткани химическихъ противопаразитныхъ веществъ *Thiersch* даже въ тѣ времена всеобщаго увлеченія этими средствами совершенно отказался отъ ихъ употребленія во время и послѣ операціи. За рѣдкими исключеніями онъ производилъ операцію пересадки безъ наркоза, по крайней мѣрѣ—у взрослыхъ.

Уже въ скорости послѣ обнародованія *Thiersch*'емъ своего способа появляется цѣлый рядъ сообщеній объ удачномъ примѣненіи его со стороны различныхъ хирурговъ (*Nagel*, *Hübscher*, *Helferich*, *Зеренинъ* и многіе другіе); изъ нихъ нѣкоторые предложили тѣ или другія видоизмѣненія въ способѣ. Такъ, *Hübscher*, сообщавшій о примѣненіи способа въ Базельской клиникѣ, говоритъ, что тамъ, во-первыхъ, операція производилась при употребленіи химическихъ противопаразитныхъ веществъ; во-вторыхъ, *куски кожи* срѣзывались *болѣе тонкіе*, чѣмъ у *Thiersch*'а (срѣзы захватывали только сосочковый слой кожи), но значительно большихъ размѣровъ. Въ Вѣнской клиникѣ проф. *Albert*'а, по *Schnitzler*'у и *Ewald*'у, пересадка дѣлалась *прямо на грануляціи*, безъ ихъ предварительнаго удаленія. То же совѣтуетъ *С. С. Иванова*, если грануляціи чисты. Въ самомъ дѣлѣ, грануляціи представляютъ собою почву, не менѣе благопріятную для прирастанія перенесенныхъ кусковъ кожи, чѣмъ свѣжая рана. Надо только имѣть въ виду невозможность въ достаточной мѣрѣ обеззаразить грануляціи. Въ этомъ послѣднемъ обстоятельствѣ, я думаю, лежитъ объясненіе болѣе частыхъ неудачъ при пересадкѣ кожи на грануляціи, чѣмъ на свѣжія раны или на язвенныя поверхности послѣ удаленія грануляцій, какъ это показываютъ наблюденія другихъ хирурговъ, въ томъ числѣ и мои.

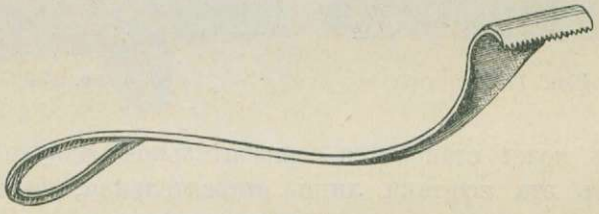

Рис. 172.

На самый *способъ сниманія кожныхъ лоскутовъ* для пересадки было также обращено вниманіе. Съ этою цѣлью предлагались особые инструменты, которые давали бы возможность получать достаточно тонкіе лоскуты большихъ размѣровъ. Сюда относятся различной формы и размѣровъ ножи, зубчики *Mac-Burney*'я (рис. 172) и др. Я думаю, что самымъ существеннымъ условіемъ для полученія кожныхъ лоскутовъ, достаточно тонкихъ и соотвѣтствующихъ по размѣрамъ и очертаніямъ своему назначенію, является цѣлесообразный способъ натяженія того участка кожи, откуда сбривается лоскутъ. Какъ сказано выше, обыкновенно помощникъ напрягаетъ кожу со стороны, противоположной

этому участку (рис. 173); благодаря этому, подлежащая сбриванію кожа получаетъ видъ поверхности цилиндра, и достаточно тонкій слой можетъ быть снятъ только съ наиболѣе выпуклой части этой поверхности, а при этомъ онъ не можетъ быть широкъ. Если же мы захотимъ взять лоскутъ попире, то придется врѣзаться въ подкожную клѣтчатку, и лоскутъ получится съ большимъ или меньшимъ количествомъ этой клѣтчакти. Поэтому, производя пересадку кожи, я въ прежніе годы просилъ помощника, производящаго натяженіе общихъ покрововъ, располагать при этомъ свои пальцы, какъ изображено на рисункѣ 174, тогда

Рис. 173.

Рис. 174.

поверхность кожи становится горизонтальною; однако же, горизонтальность эта все-таки лишь относительная, да и руки помощника скоро устаютъ, и его пальцы измѣняютъ свое положеніе; наконецъ, присутствіе на сторонѣ операціи двухъ рукъ, натягивающихъ кожу, стѣсняетъ операціонное поле. Во избѣжаніе всѣхъ этихъ неудобствъ мною предложенъ для натягиванія кожи при сниманіи съ нее лоскутовъ для пересадки особый инструментъ (рис. 175), дающій возможность совсѣмъ обходиться безъ помощника, напрягающаго кожу.

На рис. 175 инструментъ изображенъ наложеннымъ на конечность, съ которой снимаются кожные лоскуты. Поворотами винта двѣ пластинки, прижатыя къ кожѣ резиновыми трубками, могутъ быть отодвинуты другъ отъ друга, вслѣдствіе чего кожа между ними натягивается до желаемой степени, причемъ поверхность ея остается горизонтальной. Съ такой туго натянутой горизонтальной

поверхности очень удобно острымъ ножемъ срѣзать лоскутъ, даже до 5—6 сант. шириною. Мною для сниманія лоскутовъ предложенъ особый ножъ, имѣющій тонкую рѣжущую пластинку и длинное прямое лезвіе, носъ удобствомъ можно пользоваться и обыкновеннымъ, хорошо наточеннымъ ампутаціоннымъ ножемъ.

По окончаніи пересадки на мѣсто операціи накладывается, какъ уже сказано, кусокъ клеенки съ многочисленными отверстіями и поверхъ—повязка. Однако же подъ такой клеенкой, несмотря на отверстія, отдѣляемое нерѣдко застаивается и пересаженные лоскуты т. сказать отмываются имъ прежде, чѣмъ успѣютъ прижить.



Рис. 175.

Поэтому я считаю цѣлесообразною (въ чемъ имѣлъ случай не разъ убѣдиться въ своей клиникѣ) повязку, предложенную въ 1907 *Vogel*'емъ: если рана покрыта пересаженными лоскутами сплошь, безъ промежутковъ, то въ лоскутахъ этихъ дѣлаются *Cooper*'овскими ножницами отверстія. Затѣмъ накладываютъ повязку изъ 4 слоевъ марли, смоченной соленымъ растворомъ, и удерживаютъ ее бинтомъ или липкимъ пластыремъ. Поверхъ кладется обычная влажная повязка. Наружная повязка мѣняется ежедневно. Такимъ образомъ происходитъ постоянное отсасываніе повязкою раневого отдѣляемаго, и въ то же время пересаженные лоскуты остаются въ покоѣ на своемъ мѣстѣ. Черезъ 4 дня снимается и внутренняя повязка, и въ дальнѣйшемъ перевязка производится съ мазью.

Много сообщеній посвящено вопросу о томъ, можно-ли брать кожу для пересадки не съ самого больного, и вообще—откуда брать ее, а равно и о томъ, обязательно-ли пересаживать лоскуты немедленно послѣ ихъ сниманія, или они сохраняютъ способность прививаться и спустя нѣкоторое время, и какое именно. Съ другихъ лицъ лоскуты для пересадки берутъ нерѣдко и во многихъ случаяхъ получаютъ при этомъ хорошіе результаты, но бываютъ также и неудачи. Образчикомъ такихъ неудачъ можетъ служить весьма поучительное наблюденіе *А. В. Мартынова*.

У 19-лѣтней дѣвицы обширныя гранулирующія поверхности на обѣихъ голеняхъ и въ области колѣнныхъ суставовъ, оставшіяся послѣ ожоги известью. Грануляціи чисты, по краямъ рубцуются и, кромѣ того, среди нихъ появилось много эпителіальныхъ островковъ, дававшихъ вокругъ разрастаніе эпителія. Въ началѣ марта 1893 — пересадка кожи по *Thiersch*'у, взятой отъ 2-хъ молодыхъ здоровыхъ людей. Лоскуты срѣзались 0,5—1 сантиметра ширины и 4—5 сантиметровъ длины; ими была закрыта лишь меньшая часть грануляціонныхъ поверхностей; грануляціи на мѣстѣ пересадокъ выскабливались. Всѣ пересаженные лоскуты хорошо прижили, но черезъ три недѣли разсосались безслѣдно. Къ половинѣ апрѣля грануляціонная поверхность на лѣвой конечности имѣла приблизительно 50 квадр. сантиметровъ, а на правой—около 80 квадр. сантиметровъ. 17 апрѣля обѣ эти поверхности выскоблены и сплошь покрыты лоскутами кожи, шириною въ 2 сантиметра и длиною въ 3—4 сантиметровъ, взятыми съ обѣихъ бедеръ другой здоровой 19-лѣтней дѣвицы. Снова все пересаженное хорошо привилось, но уже черезъ двѣ недѣли послѣ операціи замѣчено, что мѣстами начинаетъ отдѣляться тонкими пластинками поверхностный слой лоскутовъ, а сами лоскуты, сохранивъ свои прежнія очертанія, стали какъ бы тоньше, прозрачнѣе. Затѣмъ день за днемъ можно было видѣть, какъ поверхностный слой мало по малу отошелъ почти повсюду; лоскуты исчезли съ краевъ, становились все меньше и тоньше, какъ бы таяли. Черезъ 3,5 недѣли остались лишь кое-гдѣ просвѣчивающіе островки пересаженной кожи среди поднявшихся изъ глубины грануляцій. Затѣмъ еще дня черезъ три исчезли послѣдніе остатки пересаженной кожи, и грануляціонныя поверхности представлялись большими, чѣмъ были до операціи. 18 мая снова пересадка по *Thiersch*'у только на правой конечности; кожа взята съ бедра самой больной и хорошо прижила. 17 іюня такая же операція на лѣвой голени и также съ успѣхомъ. Больная показывалась черезъ 0,5 года послѣ послѣдней операціи,—пересаженная кожа нигдѣ не обнаруживаетъ наклонности къ распаденію или разсасыванію. Больная ходитъ по 2—3 версты въ день и вообще чувствуетъ себя хорошо.

Относительно *пересадки* кожи на грануляціонныя поверхности *съ ампутированныхъ конечностей* упоминаемъ о попыткахъ *Depraz*'а и *Bumme*. Изъ нихъ первый перенесъ на гранулирующую рану ручной кисти лоскутъ кожи, взятый съ ампутированной голени другого больного. Сейчасъ же послѣ отнятія голень была обернута въ салфетку, смоченную обезпложенной водой, и оставалась въ теченіе семи часовъ въ комнатѣ съ температурой 18—19 градусовъ. Потомъ были сняты съ нея лоскуты кожи, по

Thiersch'у, шириною около 2,5 сантиметровъ, а длиною 5—6 сантиметровъ. Они опущены въ обезпложенный соленой растворъ, гдѣ и сохранялись еще два часа, и послѣ этого, то есть, въ общемъ, спустя 9 часовъ послѣ ампутаціи, были пересажены на грануляирующую поверхность. Прививка удалась вполнѣ. О срокѣ наблюденія, къ сожалѣнію, не сказано ничего. Въ случаѣ *И. Г. Витте* у больного вся стопа, за исключеніемъ пятки и большого пальца, представляла обнаженную гранулирующую поверхность, оставшуюся послѣ механическаго поврежденія. На этомъ грануляціонномъ полѣ были освѣжены одинъ за другимъ 13 островковъ, и на нихъ пересажено столько же лоскутовъ кожи съ ампутированныхъ пальчиковъ ребенка. Послѣ ампутаціи пальчики эти были уже брошены въ перевязочный тазъ; по извлечніи оттуда ихъ обеззаразили 5% карболовымъ растворомъ и опустили въ растворъ поваренной соли. Между ампутаціей и пересадкой прошло 0,5 часа. Лоскуты брались, приблизительно, въ 1,5 сантиметра длиною и въ 0,5 сантиметра шириною посредствомъ срѣзовъ скалпелемъ натянутой кожи до *Malpighi*'ева слоя и глубже. Изъ пересаженныхъ лоскутовъ не приросъ только одинъ. Выздоровленіе получилось полное. Больной — простой рабочій, свободно ходитъ и носитъ сапоги.

Какъ на примѣръ *пересадки трупной кожи* укажу прежде всего на случай *Bartens*'а, въ которомъ вслѣдствіе ожоги получилась большая недостача кожи на обѣихъ стопахъ. Недостача эта была покрыта кожею съ голени трупа 75-лѣтней помѣшанной, умершей отъ піеміи. Лоскуты кожи сняты черезъ 20 минутъ послѣ смерти и положены въ соленой растворъ; еще черезъ нѣсколько минутъ они очищены отъ приставшаго къ нимъ жира, разрѣзаны на кусочки въ 1 сантиметръ шириною и въ 2 сантиметра длиною и положены на грануляціи. Изъ 14 кусочковъ 12 приросли и дали разрастаніе эпидермиса. Уже на 10-й день послѣ пересадки больной чувствовалъ прикосновеніе къ пересаженнымъ кусочкамъ кожи и уколы ихъ булавкой. Послѣдовало скорое выздоровленіе. Далѣе, въ наблюденіи *С. С. Ивановой* дѣло шло о 75-лѣтней больной, имѣвшей на задней сторонѣ голени и на стопѣ грануляирующую поверхность, оставшуюся послѣ ожоги. Для покрытія этой поверхности была взята кожа отъ новорожденнаго, умершаго черезъ три часа послѣ рожденія. Кусочки кожи срѣзаны бритвой, положены въ теплый физіологическій растворъ поваренной соли и отвезены на квартиру больной, приблизительно черезъ 1,5 часа послѣ смерти ребенка. Уже черезъ 48 часовъ всѣ 15 кусочковъ прижили; при попыткѣ удалить одинъ изъ нихъ показалась кровь,

и больная чувствовала боль. Черезъ 3—5 недѣль послѣ первой пересадки *С. С. Иванова* сдѣлала (и также съ полнымъ успѣхомъ) вторую на оставшіяся непокрытыми грануляціонныя поверхности. На этотъ разъ кожа была взята черезъ 2 часа послѣ смерти, также съ трупа ребенка, родившагося въ глубокой асфиксіи и медленно умиравшаго въ теченіе цѣлыхъ сутокъ. Почти одновременно пересажено на ту же поверхность 3 кусочка кожи съ живого взрослаго и кожа съ цѣлой лягушки, но безъ успѣха. Первые не приросли, вѣроятно, потому, что, будучи слишкомъ малы, тотчасъ же были смыты гноемъ.

О *пересадкѣ кожи животныхъ* на человѣка я уже упоминалъ. Кромѣ приведенныхъ мною выше случаевъ такой пересадки въ печати имѣется еще много другихъ. Такъ, *Cadogan-Masterman* предлагалъ брать кожу у молодыхъ кроликовъ, вырѣзая у нихъ на животѣ кружки въ 0,5—1 дюймъ въ поперечникѣ. Волосъ можно не удалять, такъ какъ черезъ нѣсколько дней послѣ пересадки они выпадаютъ сами. Пересадка бываетъ удачна только тогда, когда она дѣлается на здоровыя грануляціи. Изъ 5 случаевъ прививки, произведенной при соблюденіи всѣхъ этихъ условій, она оказалась удачной въ четырехъ. Я не буду останавливаться далѣе на пересадкѣ тканей съ животныхъ человѣку, потому что ниже еще придется возвратиться къ этому предмету.

Въ теченіе какого времени послѣ снятія *лоскуты кожи сохраняютъ способность прививаться*? Отдѣльныя наблюденія, свидѣтельствующія объ удачныхъ прививкахъ лоскутовъ кожи, пролежавшихъ нѣсколько минутъ и даже часовъ, а также удачная прививка кожи съ труповъ и ампутированныхъ членовъ, спустя много часовъ послѣ смерти или ампутаціи,—заставили подвергнуть вопросъ этотъ разработкѣ путемъ опытовъ, причемъ оказалось, что плоскій эпителій несомнѣнно сохраняетъ способность къ самостоятельной жизни также и нѣкоторое время послѣ смерти человѣка или животнаго. *J. Wentscher* сохранялъ различное время *Thiersch*'евскіе кожные лоскуты въ обезпложенномъ физіологическомъ растворѣ поваренной соли или въ сухомъ видѣ, въ обезпложенной марлѣ, и затѣмъ пересаживалъ ихъ на изъяны, получившіеся послѣ глубокаго срѣзыванія хорошихъ грануляцій съ язвенныхъ поверхностей (въ большинствѣ случаевъ это были старыя язвы голени); куски кожи, высохшіе какъ пергаментъ, предварительно размачивались въ соленомъ растворѣ. „Изъ 59 опытовъ 30 дали положительный результатъ въ біологическомъ смыслѣ слова, а въ 18 изъ нихъ были достигнуты также и клиническія цѣли“. Самый старый изъ пересаженныхъ съ успѣхомъ лоскут-

ковъ сохранялся 22 дня. Въ этомъ случаѣ уже черезъ 4 дня послѣ пересадки въ прижившемъ эпителіи находились митозы, а еще черезъ 3 дня лоскутъ весь хорошо приросъ и содержалъ въ основныхъ своихъ слояхъ многочисленныя фигуры дѣленія ядеръ, часто плотно прилежащія другъ къ другу. Очень вынослива оказалась кожа по отношенію къ холоду. Кожный лоскутъ, находившійся въ теченіе 14 часовъ въ температурѣ—5° С. и потомъ осторожно оттаянный, прекрасно привился на большей части своего протяженія. Черезъ 4 дня послѣ прививки въ сильно разросшемся его эпителіи уже находились митозы. Высокая температура переносится хуже, хотя въ одномъ случаѣ нагрѣваніе до 50 С., продолжавшееся 0,25 часа, не понизило сколько-нибудь существенно жизненныхъ свойствъ эпидермоидальныхъ клѣтокъ. Къ вреднымъ химическимъ вліяніямъ (къ дѣйствію различныхъ противопаразитныхъ растворовъ) кожные лоскуты оказались въ высокой степени чувствительными. Къ подобнымъ же выводамъ приводятъ опыты *Ljunggren*'а. Онъ снималъ небольшіе кусочки кожи по *Thiersch*'у и помѣщалъ ихъ въ пробирки съ жидкостью, получаемой изъ асцита. Пробирки сохранялись въ комнатной температурѣ. По истеченіи отъ 2 дней до 6 мѣсяцевъ онъ изслѣдовалъ эти кусочки подъ микроскопомъ, причемъ въ большинствѣ изъ нихъ находилъ эпителіальныя клѣтки вполнѣ сохранившими свое строеніе, съ хорошо красящимся ядромъ. Чтобы выяснить, живы-ли эти клѣтки, онъ пересаживалъ кусочки на гранулирующія поверхности. Изъ 22 прививокъ въ 6 кусочки не прижили, въ 3 прижили, но черезъ нѣкоторое время омертвѣли, въ 2 прижили и приняли видъ кожи, но затѣмъ разсосались; въ остальныхъ 11 случаяхъ кусочки вполнѣ прижили и дали нормальный кожный покровъ. При микроскопическомъ изслѣдованіи полосокъ, вырѣзанныхъ изъ края такихъ прижившихъ кусочковъ, можно было ясно видѣть явленія размноженія въ пересаженныхъ эпителіальныхъ клѣткахъ. На основаніи этого *Ljunggren* высказываетъ предположеніе, что хирурги могли бы имѣть всегда подъ руками такіе кусочки кожи, чтобы въ подходящихъ случаяхъ покрывать ими гранулирующія поверхности, не подвергая больныхъ непріятности срѣзанія кожи въ другихъ частяхъ тѣла.

Впечатлѣніе, получаемое отъ опытовъ *Wentscher*'а и *Ljunggren*'а, нѣсколько ослабляется работою *Enderlen*'а. Онъ также производилъ опыты съ пересадкою кусочковъ кожи, сохранявшихся въ теченіе нѣкотораго времени въ соляномъ растворѣ или засушенныхъ между пластинками обезпложенной марли. Приживаніе онъ получилъ только 2 раза (лоскуты сохранялись во влажномъ видѣ

24 часа и 4 дня): въ остальныхъ 9 лоскуты погибали, тогда какъ свѣже-пересаженные кусочки въ тѣхъ же случаяхъ прекрасно приживали. Но и въ двухъ положительныхъ случаяхъ разрастаніе эпителія происходило гораздо медленнѣе, чѣмъ при пересадкѣ свѣже-срѣзанныхъ кусочковъ. Противоположныя данныя въ опытахъ *Wentscher*'а и *Ljunggren*'а *Enderlen* объясняетъ тѣмъ, что эпителій, покрывавшій раневую поверхность въ этихъ случаяхъ, происходилъ изъ краевъ раны или изъ потовыхъ железъ, а не изъ пересаженныхъ кусочковъ кожи. *H. Wolff*, съ своей стороны, считаетъ неправильнымъ смотрѣть на нахожденіе митозовъ, какъ на гистологическое доказательство жизнеспособности или приживленія пересаженнаго лоскута кожи. Онъ находилъ, что митозы, существующіе какъ въ нормальныхъ, такъ и въ болѣзненно измѣненныхъ человѣческихъ тканяхъ (въ томъ числѣ и въ эпидермисѣ), сохраняются столько же времени (а при благопріятныхъ условіяхъ даже и больше), сколько вообще бываетъ возможно различать тончайшее строеніе остальныхъ тканей. Начавшееся дѣленіе ядеръ послѣ смерти индивидуума или послѣ снятія лоскута пріостанавливается и вновь не появляется.

Такимъ образомъ, говорить сколько-нибудь опредѣленно о срокѣ, въ теченіе котораго снятые лоскуты кожи еще могутъ прививаться, въ настоящее время нельзя, хотя и нельзя также сомнѣваться въ способности эпителія сохранять свои жизненныя свойства въ теченіе нѣкотораго времени послѣ сниманія его съ того или другого участка кожи.

Послѣ пересадки кожи по способу *Thiersch*'а, примѣненному точно во всѣхъ подробностяхъ или съ какими-нибудь видоизмѣненіями, получаются большею частью очень нѣжные рубцы, легко изъязвляющіеся подъ вліяніемъ различныхъ раздраженій. Обстоятельство это въ особенности даетъ себя знать въ случаяхъ прививки кожи на старыя омозолѣлыя язвы голени или на мѣста, лишенныя подкожной клѣтчатки. Поэтому было бы весьма желательно брать для пересадки не одни только поверхностные слои кожи, но общіе покровы во всю ихъ толщу. Такія попытки и дѣлались (*Jacenko*, *Ollier* и др.) и давали иногда хорошіе результаты. *J. R. Wolfe* описалъ въ 1875 пересадку кожныхъ лоскутовъ во всю толщу кожи, какъ новый способъ пластики. Поэтому способу пересадка должна производиться только на свѣжія раны (не на грануляціи); вырѣзавъ кожные лоскуты, срѣзаютъ съ нихъ ножницами подкожную клѣтчатку, переносятъ лоскуты на рану и удерживаютъ здѣсь съ помощью швовъ. Особенно часто стали прибѣгать къ пересадкѣ общихъ покрововъ во всю ихъ толщу

послѣ сообщеній по этому вопросу, сдѣланныхъ *Krause* и *Hirschberg*'омъ на 22-мъ съѣздѣ германскихъ хирурговъ въ 1893. По *Krause*, кожу для пересадки слѣдуетъ брать безъ подкожно-жирнаго слоя. Очертаніе снимаемымъ лоскутамъ лучше придавать веретенообразное. Это даетъ возможность сейчасъ же зашить рану и получить непосредственное заживленіе на томъ мѣстѣ, откуда снятъ лоскутъ. Размѣрами лоскуты въ операціяхъ *Krause* доходили до 20—25 сант. въ длину и до 6—8 сант. въ ширину. Для успѣха пересадки необходима самая тщательная остановка кровотеченія и сухое оперированіе. Переносить лоскуты можно какъ на свѣжія раны, такъ и на гранулирующія поверхности. Въ послѣднемъ случаѣ передъ пересадкой слѣдуетъ удалить грануляціи (острою ложкой) и подлежащій уплотненный слой тканей (ножемъ). Срѣзаются также и омозолѣлые края. Пришивать лоскутовъ нѣтъ надобности. Успѣхъ получался также и при пересадкѣ на мышцы, накостницу, твердую мозговую оболочку и даже на кость. По окончательномъ приживленіи пересаженная кожа становится подвижной, подъ нею вновь образуется слой жировой клѣтчатки. Изъ болѣе, чѣмъ 100 пересаженныхъ *Krause* такимъ образомъ лоскутовъ, вполнѣ омертвѣли только 4; остальные прижили полностью или отчасти. *Hirschberg* полагаетъ, что условія, необходимыя для приживленія пересаживаемыхъ лоскутовъ, заключаются главнымъ образомъ въ томъ, чтобы послѣдніе снимались съ такихъ областей тѣла, въ которыхъ имѣется особенно густая сѣть сосудовъ, или въ вызываніи въ лоскутахъ искусственной гипереміи передъ ихъ сниманіемъ. Въ своихъ четырехъ случаяхъ онъ получалъ искусственную гиперемію посредствомъ похлопыванія или бинтованія эластическимъ бинтомъ той конечности, съ которой брались лоскуты. Кожа снималась для пересадки вмѣстѣ съ подкожною клѣтчаткою и была перенесена въ двухъ случаяхъ на накостницу и въ двухъ—на кость. Исходъ получился хорошій.

Изъ русскихъ хирурговъ о пересадкѣ лоскутовъ кожи во всю толщу послѣдней имѣются сообщенія *Н. Кузнецова* и *А. Павловскаго*. Болѣе обширный матеріалъ по этому предмету даетъ намъ *H. Wagner*, сообщившій о 51 случаѣ пересадокъ изъ клиники *Mikulicz*'а. Кожа пересаживалась на язвы голени, раны травматическаго происхожденія или оставшіяся послѣ изсѣченія рубцовъ и удаленія опухолей и волчанки; наконецъ, дѣлались пересадки волосистой кожи на мѣста, гдѣ волоса были утрачены, вслѣдствіе ожоговъ и другихъ причинъ. Успѣхъ получился въ 30 случаяхъ полный и въ 8 частичный; въ 13 случаяхъ пересадка оказалась неудачной. Пересадка волосъ давала хорошіе и прочные резуль-

таты. Въ общемъ *Wagner* отмѣчаетъ, что процентъ неудачъ при *Thiersch*'евскомъ способѣ меньше, чѣмъ при пересадкѣ покрововъ во всю толщу, и потому совѣтуетъ прибѣгать къ этому послѣднему способу только въ тѣхъ случаяхъ, когда первый даетъ неудачу.

Гистологическое изслѣдованіе прижившихъ лоскутовъ кожи, которые были сняты для пересадки во всю толщу, произвелъ *Braun*. Онъ бралъ для изслѣдованія кожу, пересаженную отъ 4 дней до 3,25 лѣтъ тому назадъ, и убѣдился, что перенесенная кожа совершенно подобна нормальной. Она подвижна, въ ней сохранены эластическія волокна и рыхлая подкожная соединительная ткань. Сохраняются также волоса, гладкія мышцы, кожныя железы и подкожная жировая клѣтчатка. Въ одномъ случаѣ, спустя 11 мѣсяцевъ послѣ пересадки, была найдена почти нормальная чувствительность. Питаніе пересаженнаго лоскута сначала совершается плазматическою циркуляціею, а затѣмъ отчасти возстановляется кровеобращеніе въ существовавшихъ ранѣе въ лоскутѣ сосудахъ, а отчасти туда проникаютъ вновь образованные сосуды—обыкновенно по направленію существовавшихъ раньше.

Заканчивая изложеніе хирургической пластики посредствомъ перенесенія кожныхъ лоскутовъ изъ отдаленныхъ областей тѣла, я долженъ упомянуть, что иногда ее соединяютъ съ образованіемъ кожныхъ лоскутовъ на ножкѣ. Это имѣетъ мѣсто, главнымъ образомъ тогда, когда нужны лоскуты, покрытые эпидермисомъ съ обѣихъ сторонъ. Выкраиваютъ по общимъ правиламъ лоскутъ на ножкѣ и на его окровавленную поверхность дѣлаютъ пересадку, напр., по *Thiersch*'у.

Пересадка слизистой оболочки для замѣщенія изъяновъ въ ней производится, въ общемъ, по тѣмъ же правиламъ, какъ и кожи. Впервые производилъ пересадку слизистой оболочки на гранулирующія раны *Czerny* въ 1871. Затѣмъ сообщено довольно много случаевъ удачнаго производства этой операціи (*В. Шендриковскій*, *В. Т. Румянцевъ*, *R. v. Baracz* и другіе) и лабораторныхъ, относящихся къ ней изслѣдованій. Въ нашей русской печати имѣется столько же талантливая, сколько богатая наблюденіями и изслѣдованіями работа по этому предмету, принадлежащая *К. М. Сапѣжко*. Имъ выдвинуты и освѣщены многія стороны вопроса о пересадкѣ слизистыхъ оболочекъ. Имѣя въ виду лишь въ краткихъ словахъ отмѣтить существенное по данному вопросу, я ограничусь здѣсь приведеніемъ главнѣйшихъ выводовъ названной работы. Что же касается частностей относительно пересадки слизистой оболочки въ полость рта, въ конъюнктивальный мѣшокъ,

въ мочеводъ и т. д., то онѣ относятся къ соотвѣтствующимъ главамъ частной хирургіи. По *К. М. Сапѣжко*, слизистая оболочка вообще способна приживать. Слизистая оболочка животныхъ, не отличаясь хорошею способностью къ приживленію, обыкновенно въ сравнительно короткое время атрофируется, слѣдовательно, можетъ служить только временной заплатой. Наоборотъ, слизистая оболочка человѣка обладаетъ жизнеспособностью въ высокой степени. Выкраивая лоскутъ слизистой оболочки для покрытія изъяна, слѣдуетъ брать его той же величины, какая требуется въ такомъ случаѣ для кожнаго лоскута съ ножкой (при этомъ нужно имѣть въ виду большую эластичность слизистой оболочки). Лоскуты слизистой оболочки, состоящіе только изъ эпителія, хотя могутъ приживать, но впослѣдствіи значительно сокращаются, и потому гораздо болѣе надежный результатъ представляетъ пересадка слизистой оболочки, взятой во всю толщу. Гораздо лучше производить пересадку на свѣжую рану, а не на грануляціи. Свободные лоскуты слизистой оболочки приживаютъ одинаково хорошо независимо отъ ихъ величины. Успѣхъ пересадки зависитъ не отъ размѣра лоскутовъ, а отъ болѣе или менѣе тѣснаго соприкосновенія ихъ съ почвой; въ виду этого удобнѣе покрывать изъянъ сразу однимъ большимъ лоскутомъ, а не многими меньшими. Разъ въ лоскутѣ появилась синеватая или розовая окраска, уже можно разсчитывать на его приживленіе; однако, болѣе опредѣленное заключеніе о судьбѣ пересадки можно сдѣлать не ранѣе того времени, когда пересаженная слизистая пройдетъ всѣ стадіи приживленія, что обыкновенно бываетъ на 6—10 день. Объ окончательномъ же исходѣ пересадки, гдѣ мы опредѣляемъ степень питанія, размѣры лоскута и клиническій эффектъ,— лучше всего дѣлать заключеніе по истеченіи двухъ мѣсяцевъ. Вся сложная процедура техники пересадки и послѣдовательнаго ухода въ общемъ итогѣ можетъ быть выражена въ двухъ словахъ: помимо соблюденія условій чистоты въ современномъ значеніи этого слова, при отсепаровкѣ и пересадкѣ необходимо стараться *не повреждать* лоскута, а при уходѣ *не нарушать* его положенія.

Пересадка слизистой оболочки показана при заворотахъ вѣкъ, кантопластикѣ, при леченіи изъяновъ конъюнктивы различнаго происхожденія, при блефаропластикѣ, ринопластикѣ, хейлопластикѣ и уретропластикѣ; наконецъ, при врожденныхъ и пріобрѣтенныхъ изъянахъ влагалища и прямой кишки.

Въ нѣкоторыхъ случаяхъ приходится пересаживать на изъянъ слизистой оболочки не слизистую же оболочку, а кожу; такія пересадки обыкновенно удаются очень хорошо, но вопреки вы-

сказывавшемуся неоднократно мнѣнію, мнѣ ни разу не удалось наблюдать, чтобы пересаженная кожа утрачивала въ такихъ случаяхъ свои свойства и переходила бы въ слизистую оболочку, несмотря на то, что мнѣ приходилось подолгу (до 8 лѣтъ) наблюдать подобныхъ больныхъ. Микроскопическое изслѣдованіе куска кожи, спустя 10 мѣсяцевъ послѣ пересадки ея на изъянъ слизистой оболочки, произведенное *В. Л. Покотило*, показало также, что кожа, пересаженная на мѣсто слизистой оболочки, не превратилась въ слизистую, а осталась кожей.

В. Пересадка тканей съ труповъ и съ животныхъ. Пластика при посредствѣ мертваго матеріала (гетеропластика). Выше я уже говорилъ, что закрытіе кожныхъ изъяновъ кусками общихъ покрововъ, взятыми не только съ животнаго, но даже и вообще съ другого индивидуума, называютъ гетеропластикою и что въ послѣднее время это названіе склонны относить только къ случаямъ замѣщенія потери тканей у человѣка мертвымъ матеріаломъ. Я не буду входить въ разсужденія грамматическаго свойства относительно того, какой смыслъ правильнѣе придавать слову „гетеропластика“, полагая, что въ настоящее время нельзя рѣшить, какой матеріялъ заслуживаетъ названія посторонняго по отношенію къ раневымъ и гранулирующимъ поверхностямъ у человѣка. Такія наблюденія, какъ вышеприведенный случай *А. В. Мартынова*, показываютъ, что постороннимъ матеріаломъ можетъ быть кожа, взятая не только вообще отъ человѣка, но даже съ лица, одинаковаго съ больнымъ по возрасту, полу и тѣлосложенію. Между тканями, вполнѣ годными для замѣщенія изъяновъ, и такими, которыя совершенно не подходятъ для этой цѣли, существуетъ столь незамѣтный переходъ, что выдѣлять какія-либо группы среди пластическихъ операцій, основываясь на природѣ пересаживаемыхъ тканей, рѣшительно невозможно. Излагая предметъ съ точки зрѣнія собственно оперативной хирургіи, я соединилъ вмѣстѣ операціи, при которыхъ хирургъ имѣетъ дѣло съ двумя операціонными областями: куда производится пересадка и откуда берутся ткани для замѣщенія изъяна. Такимъ образомъ, въ эту группу входила пересадка какъ съ самого больного, такъ и съ другихъ лицъ. Теперь мнѣ остается, слѣдовательно, сказать о пересадкѣ тканей съ труповъ и съ животныхъ, а также о замѣщеніи изъяновъ въ общихъ покровахъ мертвымъ матеріаломъ.

Вслѣдствіе того же отсутствія рѣзкаго различія между производствомъ пересадки кожи, взятой съ самого больного, съ другого лица, съ трупа, животнаго и т. д., я по необходимости долженъ былъ выше приводить клиническія наблюденія и опыты, въ

которыхъ дѣло шло о прививкѣ кожи съ труповъ и животныхъ на человѣка. Подобныя наблюденія и опыты имѣются и еще, кромѣ вышеприведенныхъ, но я не считаю нужнымъ останавливаться на нихъ, а ограничусь лишь ссылкою на уже сказанное мною по этому поводу и общими заключеніями, поскольку таковыя въ настоящее время возможны. Что касается перенесенія кожи съ труповъ, то она можетъ быть удачна въ той же мѣрѣ, какъ и пересадка съ другого лица или съ ампутированнаго члена. Во всякомъ случаѣ надо дѣйствовать такъ, чтобы между смертью лица, съ котораго снимается кожа, и пересадкою прошло по возможности меньше времени. Противъ прививки трупной кожи говоритъ, во-первыхъ, естественное отвращеніе больныхъ къ этому пріему, а во-вторыхъ, доводъ, относящійся въ равной мѣрѣ и къ пересадкамъ съ другого лица, а именно—возможность привить вмѣстѣ съ кожей какую-либо хроническую болѣзнь. Правда, высказывались мнѣнія *(Dupraz)*, что лоскуты общихъ покрововъ, взятые съ хроническихъ больныхъ, не прививаются, но доказаннымъ считать этого нельзя.

Если основываться только на сообщенныхъ случаяхъ, то пересадка тканей съ животныхъ можетъ показаться способомъ, довольно подходящимъ для нѣкоторыхъ случаевъ; однако, правильнѣе будетъ и къ этой операціи отнестись сдержанно. Уже то обстоятельство, что она не привилась и примѣняется чрезвычайно рѣдко, заставляетъ сомнѣваться въ ея цѣлесообразности. И дѣйствительно, въ печати имѣются описанія также, и неудачныхъ случаевъ, и количественное отношеніе ихъ къ удачнымъ, вѣроятно, значительнѣе, чѣмъ о томъ можно судить по сообщеннымъ случаямъ. Укажу, напримѣръ, на наблюденія *Hübscher*'а, въ которыхъ пересадка кожи съ животныхъ оказалась неудачною. Въ одномъ изъ его случаевъ была взята кожа изъ спины молочнаго двухдневнаго поросенка—привился только одинъ изъ всѣхъ пересаженныхъ кусковъ. Во второмъ случаѣ пересажена кожа съ мошонки только что убитаго быка; сначала она хорошо приросла, но потомъ мало по малу исчезла. Неудачными оказались пересадки слизистой оболочки животныхъ у *Сапъжко* и др. Да и случаи удачной прививки большею частью сообщались слишкомъ скоро послѣ пересадки и потому въ значительной степени теряютъ свою доказательность. Наконецъ, не въ пользу перенесенія кожи съ животныхъ на человѣка говорятъ изслѣдованія опытныя и гистологическія. *Berezowsky* переносилъ лягушечью кожу на раны у собакъ и морскихъ свинокъ; результаты получились отрицательные: пересаженные кусочки кожи распадались и разсасыва-

лись лейкоцитами. *Henle* также дѣлалъ пересадки кожи на внутреннюю поверхность уха кроликовъ, причемъ кожа другихъ животныхъ не прирастала—со временемъ уничтожалась. Лоскуты, взятые не во всю толщу кожи, а по *Thiersch*'у, могутъ прирастать, но ихъ приживленіе совершается съ большею трудностью, чѣмъ приживленіе кожи съ того же индивидуума, а можетъ получиться и, такъ сказать, кажущееся приживленіе, смѣняющееся постепеннымъ уменьшеніемъ и, наконецъ, полнымъ исчезновеніемъ перенесенныхъ тканей. Вообще *Henle* приходитъ къ тому заключенію, что если нѣтъ какихъ-нибудь особыхъ важныхъ обстоятельствъ, то лучше брать для пересадки кожу съ того же самаго индивидуума. Къ отрицательнымъ выводамъ относительно пересадки общихъ покрововъ съ животныхъ приходитъ и *Marchand*. „Чѣмъ далѣе отстоятъ другъ отъ друга виды животныхъ, говоритъ онъ, тѣмъ больше существуетъ различій въ ихъ организаціи до тончайшихъ подробностей въ строеніи ихъ тканей и тѣмъ меньше данныхъ на удачу пересадокъ съ одного на другое". „Возможность прочнаго органическаго приживленія частей одного животнаго къ тѣлу другого, не принадлежащаго къ совсѣмъ родственному виду съ первымъ, или частей млекопитающаго къ человѣку слѣдуетъ съ довольно большою вѣроятностью отрицать, если, конечно, мы не будемъ понимать подъ органическимъ приживленіемъ простого внесенія въ организмъ такого вещества, которое мало по малу будетъ замѣщено новою тканью". „Само собою разумѣется, что приживленіе частей низшихъ позвоночныхъ (амфибій) къ человѣку, о которомъ также иногда серьезно говорятъ, невозможно".

Кромѣ общихъ покрововъ человѣка и животныхъ для замѣщенія изъяновъ общихъ покрововъ примѣняли обеззараженныя пластинки губокъ и внутреннюю оболочку куринаго яйца. Употребленіе этого послѣдняго матеріала предложено *Ch. Amat*'омъ, который горячо оспаривалъ свое первенство въ этомъ дѣлѣ у *Max*'а *Schüller*'а. Самую пересадку *Amat* совѣтуетъ производить слѣдующимъ образомъ: надо взять возможно свѣжее куриное яйцо (лучше изъ подъ насѣдки), разбить его на двѣ части и выпустить содержимое; затѣмъ захватить пинцетомъ дно въ тупомъ концѣ яйца надъ воздушною камерою. Такъ какъ эта камера находится между внутреннимъ и наружнымъ листками яичной оболочки, то пинцетъ при этомъ захватываетъ и снимаетъ только внутренній листокъ, который собственно и слѣдуетъ пересаживать. Его сейчасъ же рѣжутъ на кусочки приблизительно въ 5 квадр. миллиметровъ и кладутъ на грануляціи тою поверхностью, которая была

обращена къ яичному бѣлку. Въ остальныхъ мѣстахъ яйца, кромѣ воздушной камеры, оба листка плотно сращены, и потому, если нужно сдѣлать много пересадокъ, то приходится брать оболочку во всю ея толщу, что, повидимому, не вредно. Прививаются далеко не всѣ взятые кусочки. Изъ всего числа ихъ, перенесеннаго *Amat*'омъ въ трехъ сообщенныхъ имъ случаяхъ, привилась одна восьмая часть.

Никакихъ гистологическихъ изслѣдованій надъ ходомъ приживленія яичной оболочки *Amat* не приводитъ. Мысль пересадить ее впервые появилась у него въ 1886, когда на его попеченіи находилась слабенькая, плохо упитанная 12-лѣтняя дѣвочка, имѣвшая вслѣдствіе ожоги незаживающую грануляціонную поверхность на стопѣ. Предложеніе произвести автопластику было встрѣчено рѣшительнымъ отказомъ. „Тогда я вспомнилъ, говоритъ *Amat*, о той ясно выраженной васкуляризаціи, которая наблюдается на внутреннемъ листкѣ оболочки куринаго яйца во время развитія цыпленка, и рѣшилъ, въ разсчетѣ на эту скрытую жизненность (latente vitalité), попытаться привить оболочку куринаго яйца". *Amat* не преувеличиваетъ значенія предлагаемаго имъ оперативнаго пріема. Онъ говоритъ, что прибѣгать къ пересадкѣ тканей животнаго на человѣка слѣдуетъ только въ совершенно исключительныхъ случаяхъ. Въ нѣсколькихъ исключительныхъ по своему упорству по отношенію ко всякому леченію случаяхъ примѣнялъ пересадку оболочки куринаго яйца и я. Отличіе моего образа дѣйствій состояло въ томъ, что я не дробилъ пересаживаемую оболочку на такіе мелкіе кусочки, а бралъ возможно крупные лоскуты и покрывалъ ими язву. Въ одномъ случаѣ получился очень хорошій результатъ. Язва, не заживавшая болѣе года, несмотря ни на какое леченіе, закрылась въ нѣсколько дней. Въ другихъ случаяхъ дѣйствіе пересадки было далеко не столь благопріятно, хотя въ нѣкоторыхъ изъ нихъ и замѣчалось ускореніе въ развитіи рубца.

Послѣ всего, сказаннаго мною выше, понятно, что говоритъ о приживленіи яйцевой оболочки нѣтъ никакихъ основаній, и сущность того успѣха, который получался иногда послѣ ея пересадки, не вполнѣ ясна.

Къ пластикѣ общихъ покрововъ при посредствѣ мертваго матеріала, вѣрнѣе — къ области, пограничной между пластикой и протезированіемъ, слѣдуетъ отнести такъ называемые подкожные протезы, предложенные въ 1900 *Gersuny*. Дѣло заключается здѣсь въ томъ, что въ подкожную клѣтчатку впрыскиваютъ параффинъ; вслѣдствіе этого кожа или слизистая оболочка надъ мѣстомъ впры-

скиванія образуетъ различныхъ очертаній выступы, содѣйствующіе достиженію разнообразныхъ лечебныхъ цѣлей: они могутъ исправить форму общихъ покрововъ, выравнивая существующія ненормальныя углубленія, напримѣръ, при запавшемъ носѣ, при втянутыхъ рубцахъ, могутъ закрыть свищевое отверстіе или сузить тотъ или иной каналъ, напримѣръ, влагалища при выпаденіи матки, нижняго отдѣла прямой кишки при выпаденіи этого органа, пахового кольца при паховыхъ грыжахъ и т. д.

Самое производство впрыскиваній въ подкожную клѣтчатку не трудно. Берутъ продуктъ, извѣстный въ продажѣ подъ названіемъ бѣлаго медицинскаго вазелина; онъ плавится при температурѣ 36—40 градусовъ, а при комнатной температурѣ имѣетъ плотность мази. Его обезпложиваютъ, нагрѣвая до кипяченія въ фарфоровой чашкѣ; горячую жидкость набираютъ въ насосецъ *Pravaz*'а и остуживаютъ, обливая холодной водой. Когда жидкость остынетъ настолько, что при нажиманіи на поршень насосца появляется изъ отверстія иглы въ видѣ тянущейся нити, тогда она пригодна для впрыскиванія. Послѣднее лучше дѣлать тонкими иглами въ разныя стороны изъ одного укола. Въ упругую ткань не слѣдуетъ впрыскивать сразу много, а нужно понемногу растягивать эту ткань. Употребляли для впрыскиваній и болѣе плотные сорта парафина, имѣющіе болѣе высокую точку плавленія, но выгодъ это никакихъ не представляетъ. Вообще, примѣненіе парафина съ указанною цѣлью породило обширную литературу. Предложено большое число видоизмѣненій въ инструментахъ для производства операцій, въ матеріалѣ, которымъ нужно пользоваться, и т. д.

Я не буду останавливаться здѣсь на всемъ этомъ, потому что отрицательныя стороны парафиновыхъ впрыскиваній настолько многочисленны и существенны, что было бы правильнѣе совсѣмъ отказаться отъ этого способа леченія. Впрыснутый парафинъ часто распространяется въ подкожной клѣтчаткѣ совсѣмъ не въ томъ направленіи, какое желательно, получаются выступы тамъ, гдѣ они вовсе не нужны, и слѣдовательно обезображеніе только увеличивается. Да и въ удачныхъ случаяхъ успѣхъ нельзя считать прочнымъ.

Правда, описаны случаи, въ которыхъ наблюдали черезъ большіе сроки (даже черезъ 2 года) послѣ операціи, что впрыснутый парафинъ лежитъ на мѣстѣ безъ всякихъ измѣненій и хорошо переносится тканями, но говорить о томъ, что таково правило, — нѣтъ основаній. Во всякомъ случаѣ парафинъ, какъ и всякое инородное тѣло, не вполнѣ безразличенъ для человѣче-

скихъ тканей. Нерѣдко наблюдали отеки, язвы и другія явленія раздраженія, вызываемыя впрыснутымъ параффиномъ. Иногда явленія эти скоро изглаживались, а иногда дѣло оканчивалось воспаленіемъ и отторженіемъ введеннаго инороднаго тѣла. Описаны случаи слѣпоты послѣ впрыскиванія параффина. Въ русской печати такой случай принадлежитъ *В. М. Минцу*, больная котораго ослѣпла на одинъ глазъ въ теченіе 3-хъ минутъ послѣ впрыскиванія одной трети грамма параффина. Кромѣ того у нея развились явленія застоя въ области глазницы, и омертвѣлъ участокъ кожи на лбу и на носу. Явленія эти *Минцъ* объясняетъ тромбозомъ носовыхъ венъ, распространившимся на нижнюю, а затѣмъ на общій стволъ глазничной вены и на пещеристое сплетеніе. Наблюдались также явленія легочной эмболіи и даже смерть. Смертный случай описанъ напр. *Кофманомъ*. Дѣло шло о женщинѣ 40 лѣтъ, страдавшей выпаденіемъ влагалища. Сдѣлано было одно впрыскиваніе, затѣмъ, оставивъ иглу на мѣстѣ, другое и, наконецъ, третье. „Вдругъ я слышу, пишетъ *Кофманъ*, что больная начинаетъ покашливать. Кашель этотъ короткій, особый кашель, — кто разъ его слышалъ у „своего“ больного, тотъ его не забудетъ. Я заявилъ тотчасъ же, что у больной появились симптомы эмболіи легкихъ и, несмотря на протесты присутствовавшихъ товарищей, я отказался наотрѣзъ продолжать операцію. Черезъ 24 часа больной не стало, она умерла при явленіяхъ эмболіи легкихъ!“

Чтобы избѣжать впередъ подобной случайности, *Кофманъ* совѣтуетъ дѣлать впрыскиваніе не сразу, а сдѣлать сначала иглой уколъ, вытянуть нѣсколько поршень и, если при этомъ не покажется въ насосцѣ крови, то впрыскивать параффинъ.

Изслѣдованія о дальнѣйшей судьбѣ параффина, впрыснутаго въ ткани организма, произведенныя между прочимъ въ моей клиникѣ *Я. Д. Поюровскимъ*, показали, что параффинъ вызываетъ усиленное разрастаніе соединительной ткани, которая прорастаетъ его и раздробляетъ на отдѣльныя глыбки; затѣмъ слѣдуетъ разсасываніе параффина, послѣ чего въ тканяхъ остаются рубцовыя измѣненія.

Пластическія операціи на болѣе глубокихъ тканяхъ.

Пластическія операціи на мышцахъ производятся рѣже, чѣмъ на общихъ покровахъ. Мышечная ткань значительно менѣе выносliва къ необходимому при этомъ травматизму. При всякомъ

нарушеніи цѣлости мышцы гибнетъ много сократительнаго вещества; дурно переноситъ мышца также и разстройства кровообращенія, неизбѣжныя въ первое время послѣ пересадки. Цѣлью мышечной пластики является стремленіе возмѣстить утрату ткани, остающуюся, напримѣръ, послѣ изсѣченія большихъ опухолей, или представляющую собою отверстіе для выхода грыжи. Операція при этомъ можетъ состоять 1) въ перенесеніи и пришиваніи на мѣстѣ изъяна куска мышцы того же или другого лица или животнаго; 2) въ передвиганіи мышечнаго лоскута на ножкѣ и 3) въ надвиганіи другъ на друга мышечныхъ слоевъ, составляющихъ края изъяна.

Случай, въ которомъ былъ примѣненъ первый изъ этихъ способовъ, сообщилъ на 2-мъ съѣздѣ германскихъ хирурговъ *Helferich*. Онъ перенесъ большой кусокъ двуглавой мышцы бедра собаки на изъянъ въ двуглавой мышцѣ плеча 36-лѣтней женщины, получившійся вслѣдствіе изсѣченія фибросаркомы. По удаленіи опухоли отъ мышцы остался только тяжъ „толщиною въ карандашъ“ на ея боковой сторонѣ; все остальное, на протяженіи 12 сантиметровъ въ длину, удалено. Послѣдовало выздоровленіе. Черезъ три мѣсяца послѣ операціи мышца нормально сокращалась и нормально относилась къ электрическимъ раздраженіямъ. По поводу этого сообщенія *Lange* упомянулъ о своемъ случаѣ, въ которомъ онъ заполнилъ большимъ кускомъ сѣдалищной мышцы собаки потерю вещества въ лучевой мышцѣ человѣка, оставшуюся послѣ удаленія невромы. Перенесенная мышца прижила, но не функціонировала. *Lange* высказалъ сомнѣніе, чтобы и въ случаѣ *Helferich*'а перенесенная мышца активно сокращалась. Еще раньше, чѣмъ были обнародованы только что приведенные случаи, *Glück* производилъ опыты на животныхъ, состоявшіе въ перенесеніи большихъ кусковъ мышцъ съ одной курицы на другую, или отъ кроликовъ къ курицѣ. Мышцы прирастали за исключеніемъ тѣхъ случаевъ, въ которыхъ послѣ операціи развивалось сильное нагноеніе. Возстановлялись также и отправленія мышцъ. Однако, говорить о настоящемъ приживленіи, то-есть о томъ, что перенесенная мышца сохранила послѣ пересадки свои жизненныя свойства, — врядъ ли можно. Движенія конечностей послѣ операціи могли совершаться вслѣдствіе сокращеній оставшихся на мѣстѣ, а не перенесенныхъ частей мышцъ; кромѣ того, могло послѣдовать въ той или другой степени возрожденіе мышечной ткани. Высказываемыя мною сомнѣнія находятъ себѣ поддержку въ опытахъ *Magnus*'а, *Volkmann*'а и *Capurro*. Первый изъ нихъ повторилъ опыты *Glück*'а и дополнилъ ихъ изслѣдованіями микроско-

пическими. Онъ пересаживалъ кусочки кроличьихъ мышцъ на свободныя мѣста, остававшіяся послѣ изсѣченія соотвѣтствующаго количества мышечнаго вещества у кролика же, и продолжалъ свои наблюденія отъ 7 до 60 дней. При послѣдующемъ изслѣдованіи оказывалось, что мышечный изъянъ довольно совершенно замѣщался мышечной тканью, которая получалась вслѣдствіе образованія новыхъ мышечныхъ волоконъ со дна и изъ краевъ раны, перенесенный же кусокъ мышцы во всѣхъ безъ исключенія случаяхъ омертвѣвалъ и разсасывался. *Magnus* дѣлалъ также опыты съ пересадкою почти цѣлой мышцы, и также вся пересаженная мышечная ткань погибала.

Подобные же результаты получились въ опытахъ *Volkmann*'а: пересаженные куски мышцъ (у кроликовъ и собакъ) всегда подвергались омертвѣнію и разсасывались. Равнымъ образомъ и *Capurro* на основаніи своихъ опытовъ полагаетъ, что пересаженная мышечная ткань обыкновенно разрушается вслѣдствіе ишемическаго омертвѣнія, выражающагося то въ видѣ творожистаго перерожденія, то въ видѣ такъ называемаго фибрознаго перерожденія.

Нѣсколько болѣе благопріятные результаты получились послѣ пересадки вполнѣ отдѣленныхъ мышечныхъ лоскутовъ въ опытахъ *А. А. Дешина*. Однако, данныя этихъ немногочисленныхъ (числомъ 3) опытовъ никакъ нельзя считать рѣшающими, и самъ *Дешинъ* приходитъ къ заключенію, что вопросъ о пересадкѣ совершенно отдѣленныхъ мышечныхъ лоскутовъ нуждается въ дальнѣйшей провѣркѣ.

Иначе обстоитъ дѣло съ *перенесеніемъ мышечныхъ лоскутовъ на ножкѣ*. Такой пріемъ практикуется нерѣдко, какъ средство для закрытія мышечныхъ изъяновъ различнаго происхожденія. Существуетъ цѣлый рядъ способовъ коренного леченія грыжъ, состоящихъ въ закрытіи грыжевыхъ воротъ лоскутомъ на ножкѣ, взятымъ изъ какой-нибудь сосѣдней мышцы; мнѣ удалось въ одномъ случаѣ (описанномъ *В. И. Семеновичемъ*) возмѣстить значительную часть изъяна въ брюшной стѣнкѣ, получившагося послѣ изсѣченія злокачественнаго новообразованія, передвиганіемъ лоскута на ножкѣ, образованнаго изъ прямой мышцы живота. Такіе мышечные лоскуты обыкновенно приживаютъ и хорошо сокращаются на новомъ мѣстѣ. Способность ихъ сохранять свои жизненныя свойства доказана также и путемъ опытовъ и микроскопическихъ изслѣдованій. *Rydygier* замѣнилъ у одной собаки нижнюю половину грудиноключичнососковой мышцы ключичною частью большой грудной мышцы, а у другой—переднюю берцовую мышцу и разгибатель пальцевъ пластинкой, вырѣзанной изъ прямой мышцы

бедра, обороченной внизъ и пришитой къ остаткамъ сухожилій и мышцъ. Перемѣщенныя мышцы вполнѣ сохранили свои жизненныя свойства и оказались близкими къ нормѣ по своему строенію при микроскопическомъ изслѣдованіи, произведенномъ черезъ 4 мѣсяца послѣ операціи. Подобные же результаты получились и въ опытахъ, произведенныхъ мною и *А. В. Старковымъ*.

Весьма разносторонне и обстоятельно изученъ вопросъ о пластикѣ поперечно исчерченныхъ мышцъ въ уже упоминавшейся мною работѣ *Capurro*. На основаніи многочисленныхъ опытовъ онъ приходитъ къ заключенію, что пересадка мышечныхъ лоскутовъ на ножкѣ можетъ удовлетворять цѣлямъ пластики съ двухъ точекъ зрѣнія: она можетъ механически укрѣпить извѣстный участокъ тканей и сохранить отправленія. Сократительная способность пересаженной мышцы неодинакова: 1) Она больше въ частичныхъ лоскутахъ, чѣмъ въ цѣльныхъ; въ умѣренно натянутыхъ больше, чѣмъ въ сильно натянутыхъ; лучше сохраняется въ лоскутахъ, пересаженныхъ на мышцы, которыя лежатъ близко и имѣютъ направленіе волоконъ, параллельное той мышцѣ, откуда взятъ лоскутъ. 2) Она больше при меньшемъ отклоненіи отъ первоначальнаго своего направленія, при небольшомъ поворотѣ и незначительномъ сгибаніи ножки. 3) Она больше при пересадкѣ на апоневрозъ, покрывающій мышцу, чѣмъ при пересадкѣ на самое мясо мышцы. 4) Она значительно понижена при дряблости лоскута, при полномъ скручиваніи, при большомъ наклоненіи ножки и при пересадкѣ на податливую ткань безъ самостоятельной подвижности. 5) Она находится въ зависимости отъ положенія ножки, отъ антагонизма или совмѣстнаго дѣйствія мышцъ, воспринявшей и отдавшей лоскутъ. Способность передвинутаго мышечнаго лоскута на ножкѣ продолжать свое существованіе, не подвергаясь перерожденію, доказывается, кромѣ всего сказаннаго, продолжительными опытами *А. А. Дешина*. Главными условіями для благополучнаго дальнѣйшаго существованія пересаженнаго лоскута *Дешинъ* считаетъ: достаточную степень иннерваціи и питанія и возможность проявлять свою спеціальную дѣятельность.

Итакъ, перемѣщеніе лоскутовъ на ножкѣ, образованныхъ изъ всей толщи мышцы или только изъ нѣкоторой части ея волоконъ, есть пріемъ, вполнѣ оправданный клиническими наблюденіями и лабораторными изслѣдованіями. Условія, необходимыя для его удачи, видны изъ предыдущаго изложенія. Изъ нихъ главнѣйшими надо считать заботы о возможно совершенномъ питаніи лоскута, а для этого надо при выкраиваніи обращаться съ нимъ по возможности бережно, не терзать его; ножку надо образовы-

вать съ той стороны, съ которой въ лоскутъ входятъ сосуды и нервы; при передвиганіи лоскута слѣдуетъ по возможности меньше перекручивать его ножку.

Что касается третьяго пріема мышечной пластики—*надвиганія другъ на друга мышечныхъ слоевъ*, составляющихъ края изъяна, съ цѣлью, такъ сказать, сгустить мышечную ткань въ предѣлахъ получившагося послѣ сшиванія надвинутыхъ слоевъ участка тканей, то отъ него нельзя ожидать столь совершенныхъ результатовъ, какъ отъ закрытія изъяновъ лоскутами на ножкѣ; поэтому и примѣняется онъ только тамъ, гдѣ не примѣнимы другіе, болѣе совершенные способы. Такъ, въ немъ состоитъ сущность предложеннаго мною способа оперированія грыжъ пупочной области. Путемъ опытовъ *Rydygier* добивался устройства хорошо дѣйствующихъ жомовъ, вырѣзывая неширокія кольца изъ всей окружности кишекъ и надвигая ихъ другъ на друга.

Пластическія операціи на сухожиліяхъ состоятъ: 1) въ удлиненіи сухожилій, что бываетъ необходимо въ тѣхъ случаяхъ, когда оно укорочено (какъ это бываетъ напр. съ пяточнымъ сухожиліемъ при конской стопѣ) или когда надо сшить разорванное или разрѣзанное сухожиліе, а концы его отстоятъ очень далеко другъ отъ друга и не могутъ быть сведены; 2) въ пересадкѣ сухожилій отъ одной мышцы къ другой, причемъ цѣль операціи состоитъ въ томъ, чтобы возвратить конечности движенія, утраченныя ею вслѣдствіе паралича отдѣльныхъ мышечныхъ группъ. *Удлиненіе сухожилій* примѣняется часто и даетъ обыкновенно хорошіе результаты; иногда оно можетъ замѣнить собою сѣченіе сухожилія при различныхъ сведеніяхъ мышцъ (кривошея, лошадиная нога и т. п.). Самый простой способъ удлинить сухожиліе состоитъ въ образованіи у его конца лоскута съ ножкою на одномъ или на обоихъ концахъ сшиваемаго сухожилія; лоскутъ откидывается и пришивается однимъ или двумя узловыми швами къ другому концу, предварительно освѣженному. Изъ многихъ другихъ способовъ упомяну 1) о сдвиганіи концовъ сухожилія, перерѣзаннаго по косой или ломаной линіи (рис. 176 *а* и *б*), 2) о способѣ *Sporon*'а, который мнѣ приходится примѣнять часто и получать при этомъ хорошіе результаты. Вдоль черезъ сухожиліе проводятся два разрѣза, которыми оно дѣлится на нѣкоторомъ протяженіи на три равной ширины тесьмы (рис. 176 *в*), потомъ вверху и внизу дѣлаютъ два поперечныхъ небольшихъ разрѣза, какъ показано на рисункѣ. Если теперь потянуть сухожиліе вверхъ отъ верхняго и внизъ отъ нижняго разрѣзовъ, то оно, конечно, удлинится, 3) о способѣ, примѣняющемся въ клин. *Турнера* (прив. по

Покотило)—2 надрѣза до половины поперечника сухожилія съ послѣдующимъ насильственнымъ растягиваніемъ (рис. 176 *г*).

Для производства *пересадки сухожилій отъ одной мышцы къ другой* надо прежде всего самымъ тщательнымъ образомъ изслѣдовать, какія именно мышцы парализованы въ данномъ случаѣ и въ какой степени, а также—вполнѣ ли нормально функціонируютъ близлежащія не парализованныя мышцы. Затѣмъ надо опредѣлить, какая мышца можетъ наиболѣе подходящимъ образомъ замѣнить парализованную по своей силѣ и по направленію своей тяги. Лишь послѣ того, какъ такимъ образомъ будетъ со-

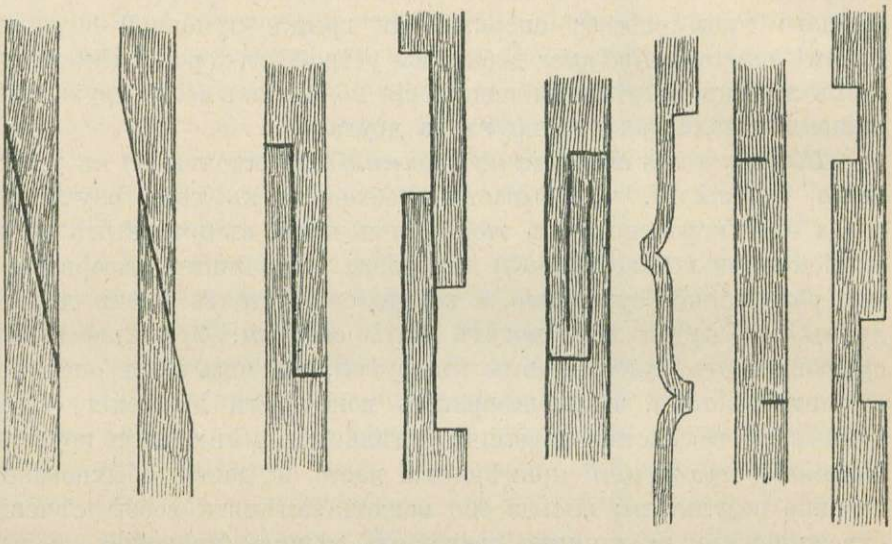

а. *б.* *в.* *г.*

Рис. 176.

ставленъ планъ операціи, приступаютъ къ самой пересадкѣ: при этомъ можно разсѣчь поперечно сухожилія обѣихъ мышцъ (ту, которую пересаживаютъ, и ту, на которую производится пересадка) и сшить поверхности разрѣзовъ, но можно ограничиться разсѣченіемъ лишь одного изъ нихъ, а изъ другого взять только мостикъ на ножкѣ и пришить его къ разрѣзу другого сухожилія; наконецъ иногда ограничиваются однимъ только боковымъ сшиваніемъ. Все дѣло въ томъ, что заимствуя силу у здоровой мышцы, мы не должны совершенно губить эту послѣднюю, и потому слѣдуетъ брать для пересадки лишь часть отъ нея; точно такъ же не будетъ цѣлесообразно совсѣмъ перерѣзать сухожиліе больной мышцы, если она парализована невполнѣ: выгоднѣе пользоваться остат-

ками ея силы, какъ бы они ни казались ничтожны. На практикѣ чаще всего приходится соединять часть здоровой мышцы съ вполнѣ перерѣзанной больной. Вообще, различные возможные при пересадкѣ сухожилій виды соединенія ихъ отрѣзковъ наглядно видны на схематическихъ рис. 177 и 178, составленныхъ по *Vulpius*'у и взятыхъ мною изъ книги *Покотило*. На первомъ изъ этихъ рисунковъ изображено соединеніе сухожилій безъ полнаго нарушенія ихъ цѣлости, а во второмъ—соединеніе послѣ перерѣзки одного или обоихъ сухожилій. Зачерченными представлены на рисункахъ парализованныя сухожилія.

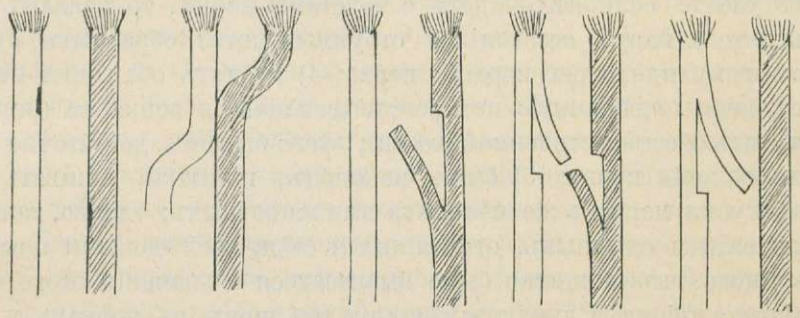

Рис. 177.

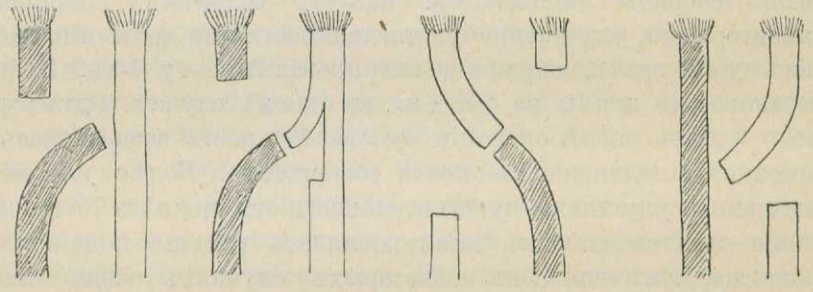

Рис. 178.

Если освѣженные и такъ или иначе выкроенные концы сухожилій лежатъ близко одинъ къ другому, то ихъ прямо и сшиваютъ; въ противномъ случаѣ надо приблизить пересаживаемую часть здоровой мышцы къ больной, для чего приходится проводить ее между слоями тканей, дѣлая иногда для этого отверстія въ апоневрозахъ, въ межкостныхъ связкахъ и т. д.; при этомъ необходимо устраивать такъ, чтобы пересаживаемая мышца проходила къ новому своему прикрѣпленію по прямой линіи.

О пластикѣ нервовъ, такъ же какъ и о пластикѣ сухожилій, приходится думать въ тѣхъ случаяхъ, когда концы сшиваемаго

нерва отстоятъ далеко другъ отъ друга и не могутъ быть сближены просто или при вытягиваніи центральнаго конца. Въ такихъ обстоятельствахъ предлагали: 1) образовывать на одномъ или на обоихъ концахъ сшиваемаго нерва лоскуты на ножкахъ, какъ это дѣлается на сухожиліяхъ; 2) пришиваніе перерѣзаннаго нерва къ близлежащему здоровому; 3) включеніе въ нервъ какого-нибудь посторонняго вещества, напримѣръ, струнной нити; струнную нить проводятъ съ помощью иглы черезъ оба конца раздѣленнаго нерва, какъ для наложенія шва, дѣлаютъ узелъ, затягиваютъ его настолько, чтобы нервъ нѣсколько натянулся, и крѣпко завязываютъ узелъ; если дѣло идетъ о толстомъ нервѣ, то дѣлаютъ такихъ петель пару; остающіяся струнныя нити образуютъ путь, по которому идетъ регенерація нерва; 4) вводятъ оба конца нерва въ трубочку, сдѣланную изъ разсасывающагося вещества (напримѣръ, изъ обезызвествленной кости); этого бываетъ достаточно для возстановленія нерва; 5) были, наконецъ, попытки, вшивать въ нервъ куски нервовъ же человѣка или животныхъ; однако, такихъ наблюденій и опытныхъ, относящихся сюда изслѣдованій пока не такъ много, чтобы можно было высказаться о значеніи этого оперативнаго пріема. Случаи замѣщенія изъяновъ въ нервахъ у человѣка путемъ пересадки кусковъ человѣческихъ или животныхъ нервовъ собраны *Peterson*'омъ: изъ 12 человѣкъ, оперированныхъ вторично, улучшеніе чувствительности или движеній наблюдалось у 8; изъ 8, первично оперированныхъ—у 4-хъ. Полнаго возстановленія нормы не было ни въ одномъ случаѣ. Одинъ разъ черезъ 6 лѣтъ послѣ операціи чувствительность возвратилась совершенно, а подвижность—почти совершенно. Болѣе или менѣе совершенное улучшеніе чувствительности отмѣчено въ 7 случаяхъ. Вообще чувствительность возстановлялась раньше подвижности; однако же, отмѣченное въ нѣкоторыхъ случаяхъ очень быстрое возвращеніе чувствительности послѣ операціи надо объяснять не ею, а коллатеральною иннервацією, равно какъ столь же быстрый возвратъ подвижности зависитъ отъ викарной дѣятельности мышцъ. Возстановленіе проводимости черезъ пересаженный кусокъ нерва въ теченіе нѣсколькихъ дней допустить невозможно. Анатомическихъ изслѣдованій, относящихся къ пересадкѣ совершенно отдѣленныхъ кусковъ нерва человѣку, не существуетъ.

Хотя *костная пластика* была извѣстна уже нѣсколько сотъ лѣтъ тому назадъ *(Alberts)*, однако, научная разработка ея принадлежитъ только послѣднему времени. Я не буду говорить здѣсь о костной пластикѣ на конечностяхъ, сдѣлавшей такіе большіе успѣхи послѣ обнародованія костнопластической операціи *Пиро-*

гова, а также о костнопластическихъ операціяхъ на черепѣ и лицѣ: все это относится къ частной хирургіи. Здѣсь я долженъ сказать нѣсколько словъ только о леченіи костныхъ полостей, получающихся вслѣдствіе остеоміелита. Такія полости послѣ ихъ предварительнаго обеззараживанія предлагалось закрывать пересадкою мышечно-накостничнаго лоскута на ножкѣ *(Schulten)* или выполнять различнымъ матеріаломъ: живою костью, взятою у того же больного или съ только что ампутированныхъ конечностей, стружками обезызвествленной кости *(Senn)*, прокаленными костными солями (напр., по *Grosse*, слѣдуетъ брать смѣсь фосфорнокислой извести 85,6, фосфорнокислой магнезіи 1,75, фтористой извести 3,5, углекислой извести 9,0), совсѣмъ инороднымъ матеріаломъ и т. д. Съ помощью каждой изъ перечисленныхъ пересадокъ получались хорошіе результаты. Относительно происходящихъ при этомъ гистологическихъ измѣненій имѣется цѣлый рядъ опытныхъ и анатомическихъ изслѣдованій, старавшихся уяснить, какимъ образомъ получается возстановленіе кости послѣ пересадокъ. Въ мою задачу не входитъ дѣлать здѣсь обзоръ всѣхъ этихъ работъ, и я ограничусь приведеніемъ нѣкоторыхъ изъ нихъ.

На съѣздахъ германскихъ хирурговъ въ 1893 и 1894 интересныя сообщенія по вопросу о пересадкѣ кости были сдѣланы *Barth*'омъ; его опыты показали, что совершенно отдѣленный кусокъ кости никогда не вживаетъ съ сохраненіемъ своей жизненности, а омертвѣваетъ и уже вторично замѣщается живою костною тканью; при этомъ безразлично, будетъ ли этотъ кусокъ поставленъ на старое мѣсто или пересаженъ на другую потерю кости, будетъ-ли онъ пересаженъ на животное того же или другого вида, замѣщеніе это происходитъ медленно и незамѣтно. Сохраненіе накостницы на пересаженномъ кускѣ кости не имѣетъ вліянія на его судьбу. Другое дѣло, если накостница этого куска остается въ связи съ окружающими тканями посредствомъ мостика, достаточно широкаго для поддержанія питанія; въ такомъ случаѣ лоскутъ оставался живымъ. Подобно тому, какъ пересадкою живой кости, можно достигнуть закрытія костной потери пересадкой мертвыхъ предметовъ, какъ мацерированная кость или слоновая кость. Процессъ окостѣненія протекаетъ совершенно такъ же, какъ при пересадкѣ живого куска кости; все дѣло сводится только къ тому, чтобы путемъ пересадки подходящаго матеріала произвести достаточное раздраженіе на молодую, способную образовать кость соединительную ткань. Заключеніе *Barth*'а о томъ, что накостница, сохраненная на вполнѣ выдѣленномъ и перенесенномъ на новое мѣсто кускѣ кости, также погибаетъ,—не нашло себѣ подтвержде-

нія въ изслѣдованіяхъ другихъ авторовъ (*Axhausen*, *Tomita*). Изъ нихъ выяснилось, что накостница при указанныхъ условіяхъ сохраняется и является источникомъ для возмѣщенія погибшаго куска пересаженной кости. Провѣрку способа *Senn*'а, основанную на клиническихъ наблюденіяхъ и опытахъ, мы имѣемъ въ работѣ *В. Маленюка*; онъ приходитъ, между прочимъ, къ тому заключенію, что имплантація обезызвествленныхъ костныхъ стружекъ дѣйствительно можетъ способствовать заживленію костныхъ изъяновъ и полостей. Они возбуждаютъ и поддерживаютъ въ надлежащей степени костнопластическую энергію костныхъ регенератовъ на мѣстѣ изъяна; кромѣ того, они служатъ остовомъ, по которому идетъ впередъ новообразованіе костной ткани. Такъ же думаетъ по этому поводу и *Модлинскій*.

Изслѣдованія надъ пересадкою совсѣмъ посторонняго вещества производилъ, между прочимъ, *П. Н. Зворыкинъ*; онъ бралъ пластинки, приготовленныя изъ солей извести, смѣшанныхъ приблизительно такъ, какъ онѣ находятся нормально въ костяхъ, и склеенныхъ яичнымъ бѣлкомъ, небольшимъ количествомъ клея и желатины. Кружки изъ такого матеріала обезпложивались высокою температурою и вкладывались на мѣсто костныхъ изъяновъ черепа у кроликовъ. Въ другихъ случаяхъ трепанаціонныя потери выполнялись хрящемъ мертвымъ или живымъ. Получалось приживленіе и возстановленіе кости путемъ ея регенераціи. При сравниваніи препаратовъ, съ одной стороны, изъ искусственной кости, а съ другой, изъ хряща,—одинаковой, конечно, давности—относительно костеобразованія, наблюдается слѣдующая между ними разница: искусственная кость гораздо труднѣе поддается разсасыванію и, вмѣстѣ съ тѣмъ, отложенію въ ней молодой костной ткани. При сравненіи живого хряща съ мертвымъ приходится отдать преимущество мертвому, опять-таки вслѣдствіе того, что костеобразованіе въ послѣднемъ идетъ быстрѣе.

Упомяну, наконецъ, о предложеніи *Dreesmann*'а примѣнять пломбировку костей, съ помощью которой онъ получилъ въ нѣсколькихъ случаяхъ хорошіе результаты. Пломбировка состояла въ заливаніи костной полости смѣсью изъ порошка гипса съ 5% растворомъ карболовой кислоты; когда гипсъ отвердѣвалъ, поверхъ него зашивалась кожная рана. Само собою разумѣется, что передъ наполненіемъ костной полости гипсомъ ее слѣдуетъ основательно обеззараживать. Обеззараживаніе *Dreesmann* достигалъ тѣмъ, что наполнялъ полость масломъ, погружалъ въ него наконечникъ *Paquelin*'овскаго прожигателя и держалъ его раскаленнымъ, пока масло закипало.

Общія правила производства операцій.

Я закончилъ описаніе основныхъ оперативныхъ пріемовъ. Однакоже, изложеніе общей части оперативной хирургіи было бы неполнымъ, если бы остались безъ упоминанія нѣкоторыя общія правила, равно относящіяся какъ къ описаннымъ выше операціямъ, такъ и къ тѣмъ, которыя будутъ описаны ниже, по отдѣльнымъ областямъ человѣческаго тѣла. Я говорю объ организаціи всего дѣла и въ особенности — о числѣ и роли всѣхъ присутствующихъ и участвующихъ въ операціи лицъ; при этомъ я вовсе не буду касаться тѣхъ сторонъ операціонной обстановки, которыя создаются подъ вліяніемъ требованій современной противопаразитной хирургіи, ибо это, какъ было уже сказано выше, не входитъ въ задачи настоящаго сочиненія.

Какъ основное правило, необходимо усвоить, что сколько бы лицъ ни участвовало въ операціи, *отвѣтственность за всѣ мельчайшія подробности лежитъ на одномъ только хирургѣ.* Если съ больнымъ случится на операціонномъ столѣ какое-либо несчастіе (слишкомъ большое кровотеченіе, асфиксія, смерть), то со стороны хирурга будетъ и безцѣльно и несправедливо сваливать вину и отвѣтственность за то, что произошло, на дурные инструменты, на неумѣлость или недобросовѣстность помощника, вообще — на какую-нибудь подробность операціонной обстановки. На все это ему можетъ быть совершенно основательно отвѣчено, что больной довѣрилъ свою жизнь именно ему, а не кому-нибудь изъ присутствующихъ въ операціонной комнатѣ, что хирургъ долженъ былъ заранѣе, до операціи, взвѣсить, таковы ли у него помощники и вообще такова ли вся обстановка, чтобы съ спокойною совѣстью взяться за операцію, что, наконецъ, операціонная обстановка есть въ значительной степени дѣло рукъ хирурга, и что если она неудовлетворительна, то это не уменьшаетъ, а напротивъ только увеличиваетъ вину все того же хирурга. Въ виду всего только что сказаннаго постоянною заботою хирурга должно быть возможное высвобожденіе себя отъ вліянія окружающаго и окружающихъ, онъ долженъ лично устроить и вести по возможности всѣ мелочи обстановки и всѣ, такъ называемыя, моменты операціи и организовать всѣ порядки операціонной комнаты соотвѣтственно съ этимъ основнымъ требованіемъ самаго существа дѣла.

Какимъ же путемъ можетъ быть достигнута дѣйствительная, а не кажущаяся только независимость оператора отъ окружающаго

и окружающихъ? Чтобы достигнуть этого, надо при организаціи операціонной обстановки заботиться о томъ, чтобы она была по возможности проста. Въ операціонной комнатѣ должны находиться только самые необходимые предметы. Всякая вещь, безъ которой можно обойтись, вредна уже потому, что она разсѣиваетъ вниманіе, что она требуетъ въ той же мѣрѣ, какъ и предметы, самые необходимые, заботъ объ ея чистотѣ и обеззараженности.

Это же относится и къ *инструментамъ*. Ихъ должно быть не какъ можно больше, а, наоборотъ, какъ можно меньше. Только профанъ приходитъ въ восторгъ, когда, войдя въ операціонную, онъ находитъ тамъ множество замысловатыхъ инструментовъ и приспособленій, механизмъ и дѣйствіе которыхъ трудно, а отчасти и невозможно понять, и нѣкоторые изъ которыхъ стоятъ безъ употребленія за ненадобностью или вслѣдствіе черезчуръ большой сложности устройства, весьма затрудняющей обращеніе съ ними. Исходя изъ того положенія, что работаютъ при операціи не инструменты, а руки и голова, хирургъ долженъ умѣть обходиться *возможно малымъ количествомъ возможно простыхъ* инструментовъ. Только эти инструменты и должны находиться въ операціонной во время операціи. Можно сказать, что искусство оператора обратно пропорціонально количеству и сложности употребляемыхъ имъ инструментовъ.

Относясь такимъ образомъ къ количеству инструментовъ, хирургъ долженъ употребить всѣ свои усилія на то, чтобы эти инструменты были въ порядкѣ. Объ этомъ надо заботиться не только во время операціи, но и по окончаніи ея, когда инструменты должны быть правильно очищены, — и между операціями, когда должно быть правильно организовано храненіе инструментовъ. Передъ тѣмъ, какъ ихъ приносятъ въ операціонную, они должны быть тщательно пересмотрѣны. Открыть уже во время самой операціи, что зажимы въ зажимныхъ пинцетахъ не дѣйствуютъ, что концы ножницъ не рѣжутъ, или что-либо подобное, было бы важною ошибкою со стороны хирурга, независимо отъ того, самъ ли онъ занимается храненіемъ инструментовъ или кому-нибудь поручилъ это. Другою ошибкою поэтому будетъ, если онъ позволитъ себѣ тутъ же, за операціей, упрекать кого-либо за неправильный уходъ за инструментами, и эта послѣдняя ошибка будетъ тѣмъ значительнѣе, чѣмъ въ болѣе рѣзкихъ выраженіяхъ и чѣмъ громче будутъ произнесены эти упреки.

Весьма важно, чтобы рѣжущіе инструменты (ножи, ножницы) были остры. Въ этомъ отношеніи нерѣдко грѣшатъ инструменты въ современныхъ операціонныхъ. Стремленію получить самую со-

вершенную обезпложенность всего, относящагося къ операціи, жертвуютъ многимъ, и между прочимъ остротою ножей и ножницъ. А между тѣмъ только острымъ инструментомъ можетъ быть удовлетворительно выполненъ планъ какой бы то ни было операціи, потому что авторы операціонныхъ способовъ при выработкѣ и описаніи своихъ операцій никогда не исходятъ изъ предположенія, что выполняться ихъ планъ будетъ тупыми ножами. Кромѣ того, мы не должны забывать, что тупыми инструментами наносятся не рѣзаныя, а ушибленныя и рваныя раны, ходъ заживленія которыхъ очень невыгодно отличается отъ хода заживленія ранъ рѣзаныхъ.

Перейду къ *лицамъ, присутствующимъ при операціи.* Такихъ лицъ также должно быть не какъ можно больше, а какъ можно меньше, — и по тѣмъ же самымъ причинамъ. Посѣтители также могутъ разсѣивать вниманіе лицъ, участвующихъ въ операціи, и могутъ дѣлать это въ большей мѣрѣ, чѣмъ предметы неодушевленные; съ другой стороны, и по отношенію къ нимъ должны быть приняты мѣры, потребность которыхъ вызывается заботами о хирургической чистотѣ; мѣры же эти сложнѣе и труднѣе, разъ дѣло идетъ о живыхъ людяхъ, а не о неодушевленныхъ предметахъ. Кромѣ оператора и оперируемаго, въ операціонную комнату могутъ быть допущены только: 1) помощники хирурга, 2) сестры милосердія или сидѣлки и 3) лица, приходящія съ цѣлями научными и учебными (врачи, студенты и т. п.). Всѣ, присутствующіе при операціи, должны соблюдать полную тишину и порядокъ, по возможности не разговаривать, откладывая выраженіе своихъ впечатлѣній отъ видѣннаго ими, а тѣмъ болѣе споры по этому поводу до окончанія операцій, а еще лучше, — до выхода своего изъ операціонной комнаты. Не слѣдуетъ во время операціи входить и выходить изъ операціонной. Съ этой точки зрѣнія заслуживаетъ полнаго сочувствія замыканіе операціонной на все то время, когда тамъ производятся операціи.

Помощники оператора никогда не должны упускать изъ вида, что каждая операція требуетъ строгаго единства какъ въ замыслѣ, такъ и въ выполненіи. Поэтому, а также въ виду отмѣченнаго мною выше значенія хирурга, какъ единственнаго человѣка, отвѣтственнаго за операцію во всѣхъ ея подробностяхъ, они должны, во время пребыванія своего въ операціонной, строжайшимъ образомъ соблюдать дисциплину культурныхъ людей. Поскольку пріятны и выгодны совѣты, указанія и вообще совмѣстное обдумываніе плана операціи наканунѣ послѣдней, или во время предварительнаго производства ея на трупѣ, постольку

неумѣстны и вредны всякія замѣчанія, критика и даже просто разговоръ во время самого производства операціи. Ничто не противорѣчитъ представленію о правильномъ оперированіи въ такой мѣрѣ, какъ то, что можно назвать совмѣстнымъ оперированіемъ, когда операторъ и его помощники тутъ же во время операціи бесѣдуютъ, даютъ другъ другу указанія, вырабатываютъ и отмѣняютъ тѣ или иныя подробности въ выполненіи отдѣльныхъ моментовъ операціи, а иногда передаютъ другъ другу инструменты—то пооперируетъ одинъ, то другой. Хорошее послѣопераціонное теченіе и правильный исходъ операціи могутъ наблюдаться при этихъ условіяхъ только какъ дѣло случая.

Количество помощниковъ при операціи можетъ быть различно въ зависимости не столько отъ рода операціи, сколько отъ взглядовъ и отношенія къ дѣлу хирурга. По моему мнѣнію, каждую операцію съ общимъ наркозомъ можно съ удобствомъ производить съ тремя помощниками, а операціи съ мѣстнымъ обезболиваніемъ, или вовсе безъ обезболиванія,—съ двумя помощниками. Изъ трехъ помощниковъ одинъ долженъ завѣдывать наркозомъ. Это лицо не должно перемѣняться въ теченіе операціи. Кто началъ наркозъ, тотъ долженъ довести его до конца. Для дѣла очень полезно, чтобы этимъ помощникомъ былъ врачъ, хорошо знакомый съ дѣйствіемъ на организмъ усыпляющихъ средствъ и съ практикою ихъ примѣненія. Однако, на практикѣ очень часто приходится отступать отъ этого правила и довѣрять наркозъ фельдшеру, фельдшерицѣ или даже сестрѣ милосердія. Мнѣ не разъ приходилось наблюдать, что переименованныя лица очень хорошо справлялись съ своею задачею. Во всякомъ случаѣ, кто бы ни производилъ наркозъ, и какъ бы опытенъ и наученъ онъ ни былъ въ этомъ дѣлѣ, хирургъ ни на минуту не долженъ считать себя свободнымъ отъ обязанности наблюдать за ходомъ наркоза и не долженъ забывать о томъ, что онъ, а не кто-нибудь другой, отвѣчаетъ за все, что случится съ больнымъ со стороны усыпленія.

Задачу второго помощника составляетъ подаваніе хирургу инструментовъ и принятіе отъ него инструментовъ, уже употребленныхъ. Это дѣло всего цѣлесообразнѣе поручить именно тому лицу, на рукахъ котораго находятся постоянно, а не только во время операціи, храненіе и уходъ за инструментами; такъ какъ большею частію этимъ не завѣдуетъ непосредственно врачъ, а кто-нибудь изъ фельдшерскаго персонала, то и этимъ вторымъ помощникомъ бываетъ обыкновенно не врачъ. Если бы во время операціи выяснилось, что какого-либо инструмента не достаетъ, то хирургъ долженъ умѣть обойтись тѣми, которые имѣются на-

лицо. Бѣганіе во время операціи къ шкафу съ инструментами и обеззараживаніе на скорую руку вновь принесенныхъ инструментовъ всегда отзывается вредно на ходѣ операціи и является живымъ упрекомъ хирургу, какъ организатору.

Самая важная и самая трудная роль принадлежитъ третьему помощнику, оказывающему пособіе оператору непосредственно у операціоннаго поля. Здѣсь требуется непремѣнно врачъ. Людямъ, мало дисциплинированнымъ, разъ они попадаютъ въ эти третьи помощники, бываетъ труднѣе воздерживаться отъ вмѣшательства въ операцію, чѣмъ оказывать то или иное содѣйствіе. А между прочимъ отъ этого помощника требуется полное самообладаніе и совершенное безмолвіе. Онъ не долженъ просить кровеостанавливающаго пинцета, если онъ видитъ кроветеченіе, кажущееся ему значительнымъ, не долженъ торопить присутствующихъ при операціи, если ему кажется, что они недостаточно быстро выполняютъ даже самыя экстренныя распоряженія оператора, не долженъ останавливать лицъ, находящихся въ операціонной, если бы ему показалось какое-нибудь нарушеніе тишины и порядка съ ихъ стороны и т. п. Все это дѣло хирурга. Вообще, въ операціонной должна царить полная тишина, нарушать которую можетъ только хирургъ своими требованіями и распоряженіями, которыя также должны быть формулированы по возможности кратко, а произнесены не громко и однотонно. Къ голосу хирурга и къ способу его выраженій привыкаютъ всѣ помощники при операціи и прислуга, и распоряженіе, высказанное другимъ лицомъ, вноситъ только безпорядокъ въ дѣло. Задача третьяго помощника состоитъ прежде всего въ томъ, чтобы держать передъ хирургомъ открытымъ операціонное поле. Для этого онъ раздвигаетъ (крючками, пинцетами, просто руками) края раны и постоянно снимаетъ съ раневой поверхности накопляющуюся на ней кровь. Далѣе онъ все время съ напряженнымъ вниманіемъ слѣдитъ за ходомъ операціи и выполняетъ тѣ порученія хирурга, съ которыми этотъ послѣдній обращается къ нему. Порученія эти могутъ быть весьма несложны, каковы напр. — перевязать захваченную въ кровеостанавливающій пинцетъ артерію, оттягивать въ ту или иную сторону ткани, чтобы облегчить отдѣленіе здороваго отъ подлежащаго удаленію и т. п.; въ другихъ случаяхъ порученія бываютъ и болѣе многочисленны и болѣе сложны, иногда даже хирургъ всецѣло передаетъ помощнику производство операціи, какъ это иногда дѣлается, напримѣръ, въ клиникахъ, когда бываетъ желательнымъ произвести такую передачу по соображеніямъ педагогическаго свойства. Но и въ этомъ послѣднемъ случаѣ роли не

мѣняются, т.-е. хирургъ не становится помощникомъ, а помощникъ хирургомъ, потому что операція все-таки ведется по плану хирурга, который во всякую минуту можетъ, если найдетъ это нужнымъ, снова взять на себя дальнѣйшее оперированіе; помощникъ же для пользы больного долженъ относиться къ передачѣ ему операціи только какъ къ одному изъ порученій оператора, которое онъ выполняетъ по тому плану и тѣми пріемами, какіе были предварительно выработаны хирургомъ для даннаго случая, и старается не вносить въ дѣло своей индивидуальности. Въ общемъ помощникъ, о которомъ идетъ рѣчь, долженъ быть, съ одной стороны, способенъ во всякую минуту оказать свое содѣйствіе хирургу, а съ другой — не оказывать этого содѣйствія въ томъ случаѣ, если его объ этомъ не просятъ. Для многихъ послѣднее бываетъ гораздо труднѣе перваго, а между тѣмъ несвоевременное вторженіе въ операцію можетъ принести не менѣе вреда, чѣмъ неоказаніе содѣйствія тамъ, гдѣ таковое нужно. Напомню еще разъ о необходимости при операціи единства плана, единства манеры мышленія. Помощникъ, даже и очень просвѣщенный, не можетъ смотрѣть глазами и думать головою оператора; его просвѣщенность должна выразиться только въ умѣніи на время операціи, производимой не имъ, подчиниться необходимой при этомъ дисциплинѣ.

Указанное мною выше количество помощниковъ бываетъ на практикѣ измѣняемо. Иногда его увеличиваютъ, что вообще нежелательно, и можетъ быть допускаемо лишь какъ исключеніе, вызываемое какими-либо рѣдкими особенностями случая; но чаще количество помощниковъ уменьшаютъ, и во многихъ случаяхъ такое уменьшеніе бываетъ необходимымъ. Нѣкоторые хирурги имѣютъ обыкновеніе сами брать инструменты для операціи и такимъ образомъ освобождаются отъ соотвѣтствующаго (выше я называлъ его вторымъ) помощника. Необходимость дальнѣйшаго уменьшенія количества помощниковъ вытекаетъ уже изъ того соображенія, что далеко не всѣ врачи, обязанные оперировать, имѣютъ возможность устроить себѣ подобающую для того обстановку, и еще менѣе — подобающее количество помощниковъ. Бываютъ, наконецъ случаи, когда приходится оперировать въ помѣщеніяхъ совсѣмъ ничего общаго съ операціонною комнатою не имѣющихъ, иногда — просто подъ открытымъ небомъ и при полномъ отсутствіи лицъ, хотя сколько-нибудь знакомыхъ съ медициною. Такъ бываетъ иногда во время войны (хотя, надо сказать, съ каждою послѣдующею войною все рѣже), во время желѣзнодорожныхъ несчастій, въ частныхъ жилищахъ — во время т. наз.

неотложныхъ операцій. При такихъ обстоятельствахъ хирургъ долженъ быстро, можно сказать, изъ ничего создать себѣ операціонную обстановку, а въ качествѣ помощниковъ привлечь кого-нибудь изъ окружающихъ или родственниковъ больного, и сдѣлать свое дѣло такъ, чтобы эти импровизированные помощники дѣйствительно хоть сколько-нибудь помогали, а не вредили, а тѣмъ болѣе не требовали бы сами ухода за своими недисциплинированными и распустившимися по случаю несчастья нервами. Такіе случаи являются лучшимъ пробнымъ камнемъ организаторскихъ способностей хирурга и лучшимъ выраженіемъ того, насколько онъ проникнутъ научными принципами и увѣренностью въ значеніе современной хирургической помощи.

Обстоятельства, о которыхъ я сейчасъ говорилъ, встрѣчаются хирургу, слава Богу, нечасто, но могутъ случиться во всякое время. Объ этомъ полезно не забывать и бытьвсегда готовымъ оказаться въ подобномъ положеніи. Хирурги, обставленные хорошо и располагающіе любымъ количествомъ помощниковъ, въ указанной возможности не могутъ не видѣть еще одного довода въ пользу того, чтобы не утрачивать въ себѣ способности работать по возможности безъ помощниковъ и по возможности безъ инструментовъ.

Количество *сестеръ милосердія или прислуги*, допускаемое въ операціонную комнату, также должно быть по возможности небольшимъ. Если операція производится только на одномъ операціонномъ столѣ, то одного лица совершенно достаточно. Что касается, наконецъ, посѣтителей, т.-е. *лицъ, приходящихъ въ операціонную съ цѣлями учеными или учебными*, то количество таковыхъ опредѣляется, во-первыхъ, размѣрами помѣщенія и, во-вторыхъ, что еще важнѣе, существующими въ операціонной приспособленіями, устроенными для того, чтобы присутствующіе могли видѣть все, что происходитъ, никому въ то же время не мѣшая. Если таковыя приспособленія вполнѣ отсутствуютъ, то число посѣтителей не должно превосходить немногихъ единицъ. Публика, плотною стѣною окружающая операціонный столъ и стремящаяся, для облегченія своихъ утомленныхъ напряженными позами членовъ, по возможности удобно расположиться на спинахъ хирурга и его помощниковъ,—нетерпима во время операціи. Она приноситъ весьма существенный вредъ дѣлу, и сама не можетъ видѣть ничего, кромѣ спинъ, на которыхъ она покоится.

Было бы ошибкою думать, что тѣ или иныя приспособленія для посѣтителей должны устраиваться только въ клиникахъ и вообще въ операціонныхъ, назначенныхъ, между прочимъ, для

преподаванія. Конечно, приспособленія эти могутъ быть разсчитаны на большое число публики и на малое, они могутъ быть очень дорогими и болѣе простыми, — все зависитъ отъ условій каждаго даннаго больничнаго учрежденія. Но, при устройствѣ какой бы то ни было операціонной забывать о возможности здѣсь посѣтителей и, слѣдовательно,—о необходимости позаботиться объ ихъ цѣлесообразномъ помѣщеніи, было бы неправильно. Если существуетъ вообще требованіе: „вѣкъ живи, вѣкъ учись“, то къ намъ, врачамъ, это относится въ самой большой мѣрѣ. Гдѣ бы мы ни были, въ столицѣ или въ захолустьи, мы сдѣлаемъ ошибку, если не поинтересуемся постановкою въ данномъ мѣстѣ хирургическаго дѣла, и гдѣ бы мы ни работали, въ столицѣ или въ захолустьи, мы будемъ не правы, если не будемъ ожидать и не будемъ готовы принять въ своей операціонной хотя бы случайно заѣхавшаго врача или студента. Устройство приспособленій для посѣтителей въ своей операціонной есть со стороны хирурга долгъ передъ наукою, которой онъ обязанъ всѣмъ своимъ значеніемъ въ обществѣ, отъ которой онъ взялъ очень многое и которой онъ долженъ постоянно служить, поскольку имѣетъ для того силы и возможность.

Заканчивая настоящія общія правила производства операцій, я долженъ еще разъ упомянуть о необходимости для всѣхъ, присутствующихъ въ операціонной комнатѣ, подчиняться извѣстной, установленной въ данномъ учрежденіи дисциплинѣ; не той дисциплинѣ, которая состоитъ въ подавленіи одного другимъ, или въ преклоненіи передъ такими отличіями, которыя пріобрѣтаются не на научномъ поприщѣ, а той дисциплинѣ, которая составляетъ выраженіе культурности и состоитъ въ глубокомъ пониманіи научныхъ требованій и интересовъ больного. Пользу и значеніе такой дисциплины я и старался выяснить выше.

Все, что дѣлается въ операціонной, должно дѣлаться скоро. Никто не долженъ копаться, возиться, резонировать и т. п. Но никто также не долженъ торопиться. Напрасно тотъ, кто торопится, думаетъ, что онъ ускоряетъ ходъ дѣла. Совершенно — напротивъ. Только знаніе и любовь къ дѣлу, заранѣе составленный и строго обдуманный планъ и систематичность въ работѣ дадутъ намъ возможность сдѣлать сравнительно многое въ сравнительно малое время. А разъ не слѣдуетъ торопиться, то еще болѣе не слѣдуетъ торопить. Восклицанія: „скорѣе“, „поторопитесь“ и вообще всякіе окрики наиболѣе вредны для правильнаго хода операціи и въ операціонныхъ совершенно не допустимы.

ЧАСТНАЯ
ОПЕРАТИВНАЯ ХИРУРГІЯ.

Операціи на головѣ.

Примѣняясь къ анатомическому дѣленію головы, мы опишемъ отдѣльно: А) операціи на черепѣ и Б) операціи на лицѣ.

А. Операціи на черепѣ.

1. Операціи на мягкихъ тканяхъ черепа.

На покрывающихъ черепъ мягкихъ тканяхъ, такъ же какъ и на общихъ покровахъ въ другихъ областяхъ организма, производятся *разрѣзы* съ различною цѣлью: для удаленія инородныхъ тѣлъ, для вскрытія гнойниковъ, для изсѣченія рубцовъ и т. д., *удаленіе новообразованій, пластическія операціи*. Въ виду обильнаго кровеснабженія черепныхъ покрововъ раны здѣсь обыкновенно заживаютъ хорошо. Хорошо удаются также и *Thiersch*'евскія пересадки, даже въ тѣхъ случаяхъ, когда лоскуты приходится накладывать прямо на кости. По способу выполненія всѣ названныя операціи ничѣмъ не отличаются отъ такихъ же операцій въ другихъ мѣстахъ; поэтому я не буду останавливаться здѣсь на ихъ описаніи. Существуетъ только одна сторона дѣла, промолчать о которой было бы важнымъ упущеніемъ,—я разумѣю способы предупрежденія и борьбы съ кроветеченіемъ при производствѣ только что поименованныхъ оперативныхъ пріемовъ. Стоитъ вспомнить особенности кровеснабженія покрововъ черепа (см. анатомическую часть настоящаго руководства, стр. 106), чтобы понять, что даже простые разрѣзы на нихъ могутъ сопровождаться значительнымъ кроветеченіемъ. Правда, мы нерѣдко оперируемъ на черепѣ, не примѣняя никакихъ способовъ предварительной остановки могущаго получиться кроветеченія, и ограничиваемся нажиманіемъ и иногда—обшиваніемъ брызгающихъ артерій во время самой операціи, но могутъ встрѣтиться (и притомъ—нерѣдко) случаи, гдѣ этого далеко не достаточно. Упомяну, напримѣръ, о случаяхъ рѣзкаго переполненія кровью черепныхъ сосудовъ, какъ это бываетъ при существованіи на черепѣ обширныхъ воспалительныхъ очаговъ или при нѣкоторыхъ новообразованіяхъ, объ операціяхъ у больныхъ обезкровленныхъ, для которыхъ всякая потеря крови, независимо отъ ея размѣровъ, можетъ быть очень опасна и др.

Какъ на обстоятельство, усиливающее потери крови при операціяхъ на черепѣ, указываютъ на общее усыпленіе и предла-

гаютъ замѣнять его мѣстнымъ обезболиваніемъ. Къ такому предложенію я съ своей стороны присоединиться не могу. Недостатокъ, общій для всѣхъ способовъ мѣстнаго обезболиванія—сохраненіе сознанія больного во время операціи—особенно чувствителенъ, по моему мнѣнію, именно при операціяхъ на органѣ сознанія или на тканяхъ, составляющихъ коробку, въ которой этотъ органъ помѣщается. Въ сущности усиливающимъ кроветеченіе образомъ можетъ дѣйствовать не общее усыпленіе само по себѣ, а сопровождающее его нерѣдко возбужденіе, которое, безъ сомнѣнія, неблагопріятно отражается на распредѣленіи крови въ черепной полости и ея стѣнкахъ. Логическимъ же выводомъ отсюда будетъ не изгнаніе общаго обезболиванія и замѣна его мѣстнымъ, а воздержаніе отъ операціи, пока пройдетъ время возбужденія, и наступитъ полное усыпленіе. Только тогда и слѣдуетъ оперировать на черепѣ, и общее усыпленіе въ этомъ его періодѣ не только не будетъ усиливать кроветеченія, а скорѣе, напротивъ, будетъ дѣйствовать до нѣкоторой степени кровеостанавливающе.

Что касается тѣхъ мѣръ противъ кроветеченія при операціяхъ на мягкихъ тканяхъ черепа, которыя предпринимаются на самомъ мѣстѣ операціи, то, вырабатывая ихъ, мы должны сообразоваться съ тѣми же особенностями кровеснабженія черепныхъ покрововъ, на которые я ссылался нѣсколько выше, и изъ которыхъ видно, что обычные наши способы борьбы съ кроветеченіемъ, состоящіе въ захватываніи кроветочащихъ сосудовъ зажимными пинцетами и наложеніе на нихъ перевязки, — въ данномъ случаѣ мало примѣнимы; напротивъ того, въ виду близости костнаго слоя, здѣсь съ удобствомъ можно примѣнять прижатіе и тампонаду. Изъ мѣръ, предупреждающихъ кроветеченіе, мнѣ оказывало хорошія услуги прижатіе сосудовъ, производимое вдоль всего предполагаемаго разрѣза и на нѣкоторомъ отъ него разстояніи такъ, какъ изображено на схематическомъ рис. 179. Такъ называемыя карлсбадскія булавки вкалываются одна за другою до самой кости и на нѣкоторомъ разстояніи отъ мѣста вкола выкалываются. Вокругъ торчащихъ наружу начала и конца каждой булавки обматывается 8-образными ходами нитка, между которою и соотвѣтствующею булавкою и сдавливаются находящіеся тамъ сосуды.

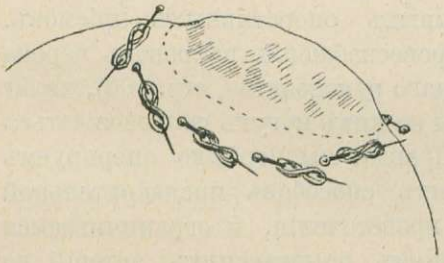

Рис. 179.

Отъ описаннаго, уже издавна примѣняемаго мною способа предварительной остановки кроветеченія принципіально не отличается способъ, обнародованный въ 1904. *L. Heidenhain*'омъ (см. рис. 180, заимствованный изъ работы названнаго автора). Онъ предлагаетъ по обѣ стороны предполагаемаго разрѣза на раз-

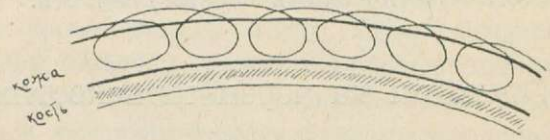

Рис. 180.

стояніи 1—2 сант. отъ него прошить всѣ мягкія ткани до кости такимъ швомъ, который нашими русскими портными называется „въ тачку“ или „въ строчку“; крупныя петли этого шва не удаляются по окончаніи операціи, а остаются на мѣстѣ дней на 8—10 и снимаются вмѣстѣ со швами краевъ раны. *Hacker* примѣняющій

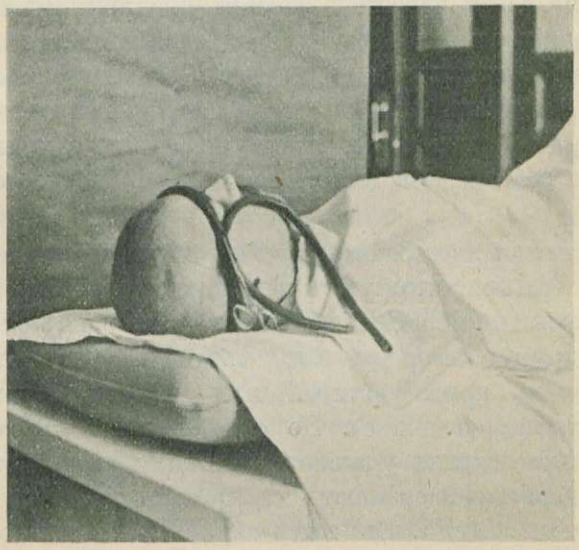

Рис. 181.

также этотъ способъ предварительной остановки кроветеченія, находитъ возможнымъ ограничиваться описаннымъ прошиваніемъ мягкихъ тканей лишь по одну сторону (и именно—къ периферіи) намѣченнаго разрѣза.

Меньше отнимаетъ времени и вообще во всѣхъ отношеніяхъ проще пріемъ, изображенный на рис. 181; по дѣйствительности же своей онъ нисколько не уступаетъ вышеописаннымъ. Онъ состоитъ

въ томъ, что голова больного передъ началомъ операціи перетягивается по границѣ между черепомъ и лицомъ эластическою тесьмою или трубкою, концы которой ущемляются зажимнымъ пинцетомъ. Такъ какъ всѣ главнѣйшія артеріи покрововъ черепа идутъ снизу вверхъ, то они и сдавливаются произведеннымъ сказаннымъ образомъ эластическимъ перетягиваніемъ.

2. Операціи на черепныхъ костяхъ.

Операціи эти имѣютъ своей задачей или удалить (временно или навсегда) извѣстный участокъ черепныхъ костей или же, наоборотъ, возстановить уже существующій костный изъянъ. Операція перваго рода называется изсѣченіемъ черепныхъ костей или трепанаціей отъ имени употреблявшагося для этой цѣли инструмента; операція же второго рода носитъ названіе костно-пластической операціи.

Изсѣченіе части черепной коробки предпринимается, во 1-хъ, при заболѣваніи самихъ костей черепа и, во-2-хъ, съ цѣлью достиженія глубже лежащихъ частей, т.-е. мозга и его оболочекъ. Заболѣванія черепныхъ костей, при которыхъ производится ихъ изсѣченіе суть: 1) переломы, преимущественно открытые, 2) воспалительныя заболѣванія (остеоміелитъ, бугорчатка, сифилисъ) и 3) опухоли.

Операція при переломахъ черепа въ сущности не отличается отъ таковой же при открытыхъ переломахъ другихъ костей и состоитъ въ такъ наз. débridement. Кожная рана расширяется ножомъ въ ту или другую сторону или, въ случаѣ отсутствія кожной раны, проводятъ крестообразный или лоскутный разрѣзъ (какъ при краніектоміи; см. ниже). По обнаженіи мѣста перелома свободные костные осколки удаляютъ щипцами, а тѣ изъ нихъ, которые еще держатся, срѣзаютъ съ помощью долота или скусываютъ щипцами *Lüer*'а. Въ тѣхъ случаяхъ, когда осколки смѣщены между твердой оболочкой и черепными костями, для освобожденія осколковъ требуется сбиваніе краевъ перелома. При работѣ долотомъ надо снимать кость послойно небольшими частями. При обширныхъ переломахъ большіе осколки, находящіеся еще въ связи съ окружающими тканями, могутъ быть послѣ приподнятія оставлены на мѣстѣ. Если вдавленные осколки держатся крѣпко какъ по окружности, такъ и между собою (переломъ съ центральнымъ вдавленіемъ), то для удаленія осколковъ разсѣкаютъ кость по окружности вдавленнаго мѣста посредствомъ про-

стого или краніотомическаго (см. ниже) долота. Края получившагося изъяна обравниваютъ щипцами *Lüer*'а. Послѣ удаленія осколковъ приступаютъ къ очищенію раны: удаляютъ кровеные свертки съ поверхности твердой оболочки, останавливаютъ кровотеченіе, причемъ для доступа къ пораненной вѣтви тверд. оболочечной арт. иногда требуется расширить костное отверстіе по направленію къ кроветочащему мѣсту. Если окажутся небольшіе разрывы твердой оболочки, то они сшиваются тонкимъ шелкомъ. Раненая поверхность мозга, если таковая имѣется, также очищается отъ сгустковъ и мозгового распада и затѣмъ тампонируется. Послѣ всего этого кожная рана зашивается на всемъ протяженіи или частично. Если нужно, вводятся дренажи или выпускники.

Операція при воспалительныхъ заболѣваніяхъ черепныхъ костей также производится по общимъ правиламъ: пораженный участокъ кости удаляется съ помощью желобоватаго долота или вычерпывается острой ложкой, секвестры извлекаются щипцами, а остеофиты сбиваются долотомъ. По удаленіи заболѣвшей кости опоражниваютъ гнойныя скопища на наружной поверхности твердой оболочки (такъ наз. *Pott*'овы нарывы), часто осложняющія травматическій и заразный остеоміелитъ, а также выскабливаютъ грануляціи и творожистыя массы, сидящія на твердой оболочкѣ (при бугорчаткѣ).

Операція удаленія новообразованій черепа, которыя чаще всего бываютъ злокачественными, производится слѣд. образомъ: новообразованіе обнажается продольнымъ или лоскутообразнымъ разрѣзомъ мягкихъ тканей; если новообразованіе изъязвилось, то кожа разсѣкается въ здоровыхъ частяхъ. Затѣмъ, сдѣлавъ разрѣзъ надкостницы на нѣкоторомъ разстояніи (на 2 сант.) отъ новообразованія въ области здоровыхъ черепныхъ костей, разсѣкаютъ эти послѣднія во всю ихъ толщу кругомъ новообразованія посредствомъ тѣхъ или другихъ краніотомическихъ инструментовъ. Если по изсѣченіи опухоли окажется, что новообразованіе сращено съ твердой оболочкой, то соотвѣтствующій участокъ послѣдней также удаляется въ здоровыхъ частяхъ, для чего можетъ понадобиться расширеніе костнаго отверстія. Части опухоли, проникшія въ мозгъ, удаляются по типу изсѣченія мозговыхъ опухолей (см. ниже). Въ заключеніе еще разъ осматриваютъ операціонное поле и удаляютъ все подозрительное. Затѣмъ слѣдуетъ тампонада образовавшейся полости (въ случаѣ удаленія частей опухоли изъ мозгового вещества) и, наконецъ, швы кожной раны. Изъяны въ покровахъ, образовавшіеся послѣ изсѣченія изъязвленныхъ опухолей, закрываются при помощи кожной пластики.

Операція изсѣченія части черепа при неповрежденныхъ костяхъ съ цѣлью проложенія пути къ содержимому черепной полости по своей техникѣ можетъ быть раздѣлена на 2 вида: *краніектомію*, когда изсѣкаемый кусокъ кости совсѣмъ удаляется изъ организма, и *краніотомію* или временную резекцію, когда изсѣкаемый участокъ черепа остается въ связи съ мягкими покровами и послѣ окончанія операціи ставится на прежнее мѣсто.

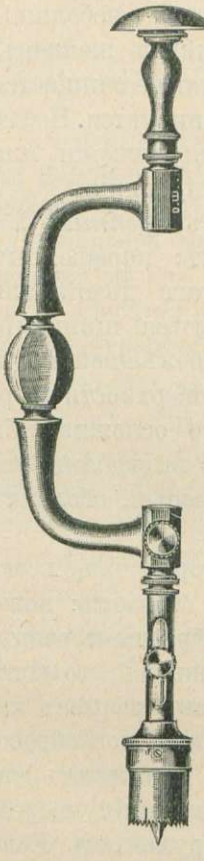

Рис. 182.

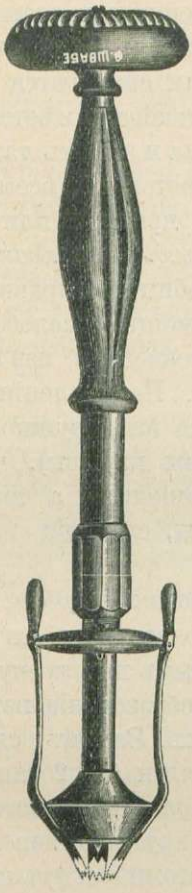

Рис. 183.

Прежде чѣмъ говорить о способахъ производства только что упомянутыхъ операцій, нужно будетъ сказать о тѣхъ инструментахъ, которые необходимы для этой цѣли. Со времени глубокой древности и почти до послѣдняго времени самымъ распространеннымъ инструментомъ для вскрытія черепной полости былъ трепанъ (рис. 182) (отъ имени этого инструмента и самая операція называлась трепанаціей) съ его видоизмѣненіями, изъ числа которыхъ мы упомянемъ о сравнительно недавно предложенномъ инструментѣ, названномъ своимъ изобрѣтателемъ, проф. *Тауберомъ* тометрефиномъ (рис. 183). Тометрефинъ вырѣзываетъ изъ костей черепа коническіе кружки, которые, будучи снова вложены въ отверстіе, не проваливаются внутрь, вслѣдствіе чего скорѣе могутъ вживать, чѣмъ костные кружки, выпиленные обыкновеннымъ трепаномъ. Величина отверстія, получаемаго посредствомъ трепана, очень невелика, такъ какъ поперечникъ коронки обыкновенно не превосходитъ 2 сант., поперечникъ же кружка, выпиленнаго съ помощью тометрефина *Тауберa*, еще меньше. Между тѣмъ, по современнымъ требованіямъ, предъявляемымъ къ операціямъ на мозгѣ и его оболочкахъ, отверстіе въ черепѣ должно быть широкимъ. Кромѣ того, трепанообразные инструменты по

понятнымъ причинамъ вполнѣ не приложимы къ краніотоміи, состоящей въ образованіи костнокожныхъ лоскутовъ. Въ виду того, а также вслѣдствіе изобрѣтенія новыхъ, болѣе совершенныхъ инструментовъ трепанъ въ настоящее время можно считать уже совершенно сошедшимъ со сцены. Изъ новѣйшихъ инструментовъ, предложенныхъ взамѣнъ трепана, скажемъ только о тѣхъ, которые намъ кажутся наиболѣе пригодными. Современные хирургическіе инструменты для вскрытія черепной полости могутъ быть раздѣлены на 2 типа: на ручные и на приводимые въ дѣйствіе посредствомъ какого-нибудь механическаго двигателя.

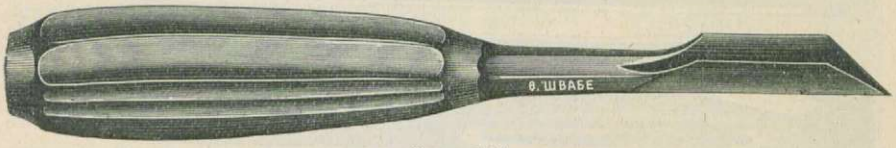

Рис. 184.

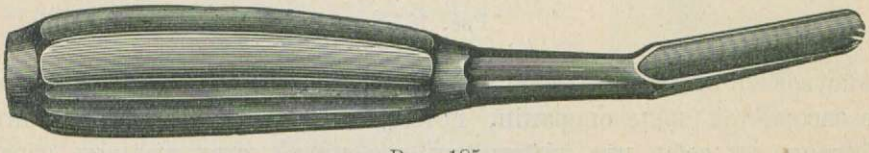

Рис. 185.

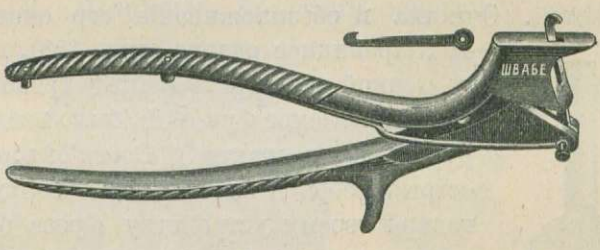

Рис. 186.

Для ручного набора можно посовѣтовать: 1) Краніотомическія долота, построенныя по типу долотъ, употребляемыхъ рѣзчиками; изъ нихъ весьма удобны долота проф. *Дьяконова* (рис. 184 и 185). 2) Инструментъ *Dahlgren*'а, представляющій собою щипцы, къ верхней вѣтви которыхъ прикрѣпленъ крѣпкій крючокъ, проходящій черезъ отверстіе въ нижней вѣтви (рис. 186). Загнутая рѣжущая часть крючка имѣетъ 2 милл. въ поперечникѣ и назначена для разсѣченія кости путемъ подведенія ея подъ послѣднюю. Находящійся на верхней вѣтви инструмента винтъ позволяетъ устанавливать крючокъ соотвѣтственно толщинѣ разсѣкаемыхъ

костей. 3) Т. наз. риханотрефинъ *Штолля*, изображенный на рис. 187 въ сложенномъ и разобранномъ видѣ. Инструментъ этотъ состоитъ изъ двухъ створокъ, представляющихъ собою своеобразной формы острыя ложки, у которыхъ заострены только одинъ край. Достоинство риханотрефина состоитъ въ томъ, что имъ можно

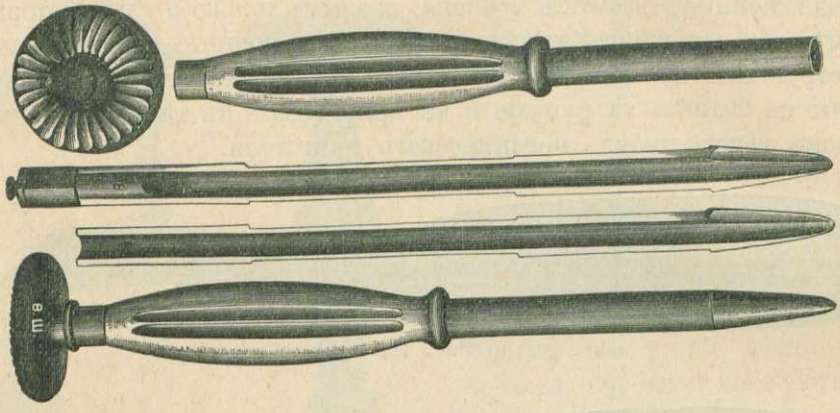

Рис. 187.

дѣйствовать въ нѣсколькихъ направленіяхъ, что при дѣйствіи имъ не засоряется поле операціи, потому что костныя стружки онъ вбираетъ въ себя, что дѣйствуетъ онъ мягко, стругающимъ образомъ, не производя толчковъ или сотрясеній, не повреждаетъ мягкихъ частей. Очистка и обезпложиваніе его очень просты.

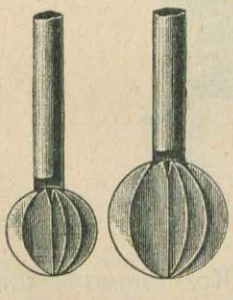

Рис. 188.

4) Шаровидное сверло (рис. 188), наложенное на ручной коловоротъ (какъ у трепана); сверло это, называемое фрэзой*), было введено въ хирургическую практику *Doyen*'омъ; оно имѣетъ острыя ребра и затупленную верхушку. Благодаря своему устройству фрэза быстро просверливаетъ кость и при осторожномъ дѣйствіи не повреждаетъ твердой оболочки. Фрэзы имѣются различной величины; для операцій на черепѣ лучше пользоваться болѣе крупными. 5) Зондъ для отдѣленія твердой оболочки, необходимый при употребленіи щипцовъ *Dahlgren*'а. 6) Кусающіе щипцы *Lüer*'а (рис. 30 на стр. 40).

Изъ числа механическихъ двигателей весьма удобенъ приборъ *Менцеля*,—изображенный на рис. 138 на стр. 190. Онъ состоитъ изъ двигателя и набора сверлъ (фрэзъ) и круговыхъ пилъ. Въ

*) Отъ fraise—земляничная ягода

1907 проф. *С. Н. Делицинъ* обнародовалъ свое приспособленіе къ этому двигателю риханотрефина *Штолля*. Въ послѣдній онъ внесъ при этомъ также весьма цѣлесообразныя видоизмѣненія. Онъ построилъ, между прочимъ, краткія формы этого инструмента (отъ 3 мм. до 5 сант. въ поперечникѣ), а также предложилъ удерживающій аппаратъ (рис. 189) для управленія инструментомъ во время операціи.



Рис. 189.

Круговыя пилы удерживаются при пиленіи обѣими руками, для чего въ наборѣ *Менцеля* имѣются особыя рукоятки двоякаго рода: однѣ изъ нихъ, какъ у пилы *Krause*, надѣваются по оси круговой пилы (рис. 190), другая же, по типу *Doyen*'а, вставляется подъ прямымъ угломъ (рис. 191). Рукоятка послѣдняго рода назначена для тѣхъ случаевъ, когда требуется обойти какое-нибудь возвышеніе (напр. черепную опухоль), мѣшающее проведенію пилы съ прямой рукояткой. Распилъ и просверливаніе костей съ помощью описываемаго снаряда совершается очень гладко и быстро, особенно, при дѣйствіи инструментомъ *С. Н. Делицина*; въ этомъ отношеніи этотъ приборъ

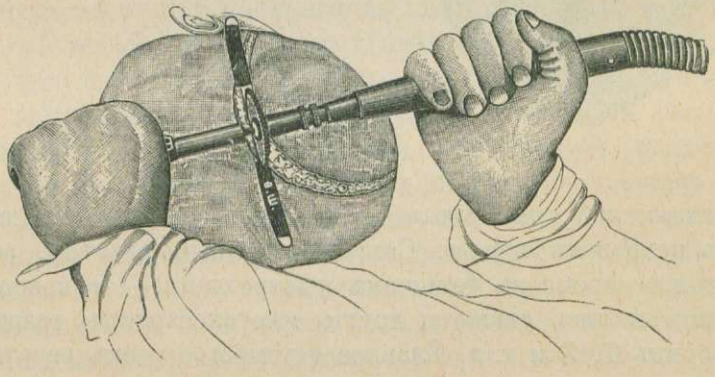

Рис. 90.

Менцеля ничѣмъ не уступаетъ сильнымъ электродвигателямъ, которые также примѣняются для приведенія въ движеніе краніотомическихъ инструментовъ.

Съ помощью описанныхъ ручныхъ и механическихъ снарядовъ можно производить съ одинаковымъ успѣхомъ какъ краніектомію

такъ и краніотомію, а также изсѣченіе опухолей черепныхъ костей; конечно, работа съ механическими двигателями идетъ гораздо быстрѣе и чище. Чтобы показать способъ дѣйствія тѣми и другими инструментами, мы опишемъ производство краніектоміи съ помощью ручного набора, а производство краніотоміи посредствомъ механическаго двигателя.

Приступая къ операціи вскрытія черепа, необходимо обрить голову больного. Когда операція производится по сосѣдству съ большими венозными пазухами, напр., верхней стрѣловидной или поперечной, то лучше отступать на 1 сант. отъ линіи, обозначающей ихъ направленіе, во избѣжаніе случайнаго пораненія.

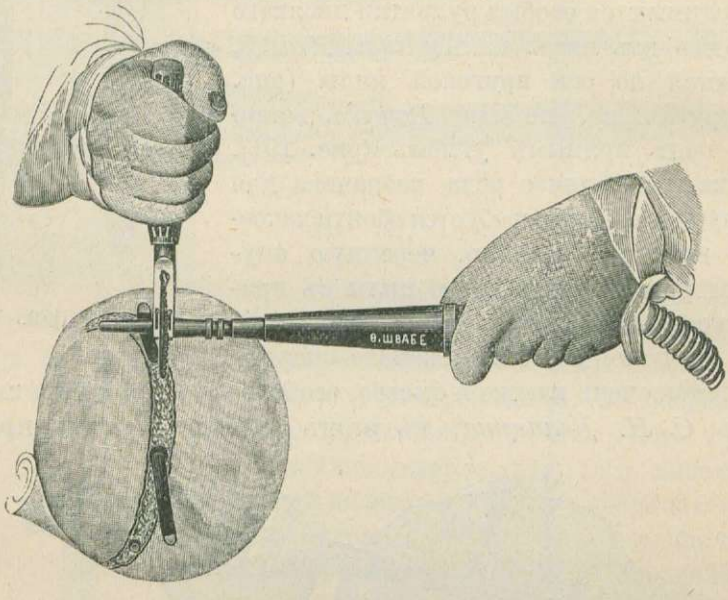

Рис. 191.

Производство краніектоміи. Прежде всего проводятъ разрѣзъ мягкихъ покрововъ черепа. Самый старинный разрѣзъ, остававшійся долгое время въ большомъ употребленіи—это крестообразный. Примѣнялись также и другіе многолоскутные разрѣзы въ формѣ буквъ T, Z и т. п. Главное неудобство этихъ разрѣзовъ—это затрудненія при сшиваніи раны, а также неудобное положеніе впослѣдствіи кожнаго рубца тотчасъ надъ отверстіемъ въ черепѣ. Большинство современныхъ хирурговъ высказываются за подковообразный разрѣзъ кожи съ послѣдующимъ образованіемъ лоскута, соотвѣтствующаго величинѣ будущаго отверстія въ черепныхъ костяхъ. Основаніе этого лоскута должно быть направлено книзу, къ основанію черепа, дабы не повредить идущихъ отсюда круп-

ныхъ артеріальныхъ стволовъ. Слѣдуетъ очерчивать кожный лоскутъ съ такимъ разсчетомъ, чтобы сдѣланное отверстіе въ костяхъ могло бы, въ случаѣ нужды, быть увеличено вдвое. Разрѣзъ надо проводить прямо до кости и отдѣлять лоскутъ (или лоскуты при другой формѣ разрѣзовъ) отъ кости непремѣнно вмѣстѣ съ накостницей посредствомъ скребца. По отдѣленіи мягкихъ тканей приступаютъ къ изсѣченію кости и образованію отверстія въ черепѣ. Послѣднему можно придать любую форму: круглую, овальную или четырехугольную. Если хотятъ оперировать съ помощью краніотомическихъ долотъ проф. *Дьяконова*, то сначала съ помощью углового долота (рис. 184) проводится на нѣкоторомъ разстояніи отъ краевъ кожнаго разрѣза костная канавка, окружающая удаляемый участокъ кости соотвѣтственно формѣ желаемаго отверстія. Для этого угловое долото ставятъ подъ очень острымъ угломъ къ поверхности черепа и проталкиваютъ его впередъ несильными, но частыми ударами молотка. При такомъ образѣ дѣйствія долото не ранитъ твердой мозговой оболочки даже если бы оно проникло въ полость черепа. Образованная канавка должна проникать до глубокихъ слоевъ межуточнаго вещества черепныхъ костей, остальная же часть послѣдняго, а также внутренняя пластинка разсѣкаются другимъ—желобоватымъ долотомъ (рис. 185), вмѣсто котораго можно взять и другого типа неширокое долото. Приближаясь къ внутренней поверхности черепа, надо дѣйствовать особенно осторожно, чтобы не поранить твердой оболочки и мозга; впрочемъ, эта опасность нѣсколько уменьшается тѣмъ, что лезвіе второго долота проф. *Дьяконова* стоитъ подъ тупымъ угломъ къ рукояткѣ, вслѣдствіе чего оно проникаетъ внутрь черепа не отвѣсно, а въ косвенномъ направленіи. Когда черепныя кости будутъ разсѣчены во всю толщу, то въ получившуюся щель вводятъ подъемникъ и, дѣйствуя имъ рычагообразно, поднимаютъ изсѣченный костный кусокъ, причемъ обыкновенно надламываются участки внутренней пластинки, оставшіеся мѣстами не разсѣченными. Послѣ удаленія костнаго куска края образовавшагося отверстія обравниваются щипцами *Lüer*'а, если на нихъ имѣются неровности и зазубрины.

Если думаютъ изсѣчь кусокъ кости съ помощью щипцовъ *Dahlgren*'а, то поступаютъ слѣд. образомъ. Послѣ обнаженія костной поверхности, гдѣ нибудь вблизи края кожнаго разрѣза дѣлаютъ отверстіе въ кости посредствомъ риханотрефина или фрэзы. Затѣмъ посредствомъ изогнутаго зонда отдѣляютъ твердую оболочку отъ кости по направленію будущаго сѣченія кости, послѣ чего въ сдѣланное отверстіе, которое должно быть не менѣе 8 миллим. (ширина крючка), вводятъ крючекъ инструмента *Dahlgren*'а, причемъ рѣ-

жущій загнутый конецъ крючка подводится подъ кость, между нею и твердой оболочкой, а нижняя вѣтвь инструмента, снабженная отверстіемъ для пропуска крючка, ложится на наружную поверхность кости; при замыканіи вѣтвей инструмента крючекъ разрѣзаетъ всю толщу черепныхъ костей изнутри кнаружи, высѣкая небольшой кусочекъ кости. Въ результатѣ повторнаго дѣйствія инструментомъ получается вполнѣ ровная, съ гладкими краями щель, шириною въ 2 мм., соотвѣтственно толщинѣ рѣжущаго конца крючка. Дѣйствуя описаннымъ образомъ, проходятъ по всей окружности изсѣкаемаго куска. Для того, чтобы не проводить крючекъ для каждаго сѣченія съ самаго начала щели, *Dahlgren* совѣтуетъ время отъ времени расширять послѣднюю посредствомъ маленькаго бокового сѣченія. Когда кость разсѣчена по всему протяженію, удаляемый кусокъ приподнимаютъ посредствомъ подъемника. Въ итогѣ получается отверстіе съ довольно гладкими краями и любой величины и формы. Щипцы *Dahlgren*'а имѣютъ преимущество передъ долотами, стоящее въ томъ что они не вызываютъ сотрясенія черепа и безопасны для твердой оболочки, такъ какъ крючекъ этого инструмента рѣжетъ кость изнутри кнаружи; зато работа съ ними требуетъ гораздо больше времени, чѣмъ напр. съ долотомъ *Дьяконова*. Въ нѣкоторыхъ случаяхъ краніектомію можно произвести еще такимъ образомъ, что сначала просверливаютъ отверстіе, а затѣмъ расширяютъ его на желаемое пространство съ помощью кусающихъ щипцовъ. Этотъ способъ довольно удобенъ тамъ, гдѣ черепныя кости имѣютъ небольшую толщину.

Производство краніотоміи. Первая мысль вскрытія черепа посредствомъ образованія кожно-костнаго лоскута принадлежитъ *Wolf*'у, обнародовавшему свои изслѣдованія надъ животными еще въ 1863. *Wagner* въ 1889 разработалъ эту операцію и впервые примѣнилъ ее съ успѣхомъ на больномъ [1]). Съ тѣхъ поръ краніотомія получила большое развитіе, и техника ея значительно усовершенствовалась. Въ настоящее время предложенный *Wagner*'омъ для образованія лоскута омегаобразный разрѣзъ мягкихъ покрововъ вышелъ изъ употребленія, теперь пользуются овальнымъ или подковообразнымъ разрѣзомъ; можно также образовать трапецевидный лоскутъ. Основаніе лоскута должно быть направлено книзу въ цѣляхъ лучшихъ условій питанія. Что касается величины кожно-костнаго лоскута, то она обусловливается желаемой величиной отверстія и зависитъ отъ показаній. Очертивши тотъ или иной

---

1) *Chalot* описалъ подобную операцію еще раньше *Wagner*'а (1886), хотя только на основаніи изслѣдованій на трупахъ.

лоскутъ на кожныхъ покровахъ, даютъ кожѣ сократиться, затѣмъ разсѣкаютъ въ томъ же направленіи накостницу и отодвигаютъ ее въ сторону. Послѣ этого просверливаютъ нѣсколько отверстій по окраинѣ лоскута въ разстояніи 6—8 сант. другъ отъ друга, смотря по величинѣ и формѣ лоскута (рис. 192). Отверстія продѣлываются обыкновенно посредствомъ риханотрефина или фрэзы, приводимыхъ въ движеніе механическимъ двигателемъ. Работа съ риханотрефиномъ проста и удобна. Болѣе осторожности требуетъ обращеніе съ фрэзой. Въ началѣ работы фрэзу, во избѣжаніе соскальзыванія, ставятъ такъ, чтобы она едва касалась къ поверхности

Рис. 192.

кости; какъ только благодаря вращенію инструмента образуется небольшая плоская ямка, фрэзу плотно прижимаютъ къ кости, держа въ отвѣсномъ направленіи. По мѣрѣ того, какъ фрэза начинаетъ углубляться, ее наклоняютъ въ ту и другую сторону, чтобы ея боковыя ребра лучше захватывали кость; къ концу пиленія фрэзу кладутъ совсѣмъ набокъ, чтобы случайно не провалиться вглубь черепной полости; иногда въ это время слышится особый звукъ, который указываетъ, что фрэза просверливаетъ внутреннюю пластинку черепныхъ костей. Во все время сверленія рукоятку фрэзы, соединяющую ее со спиралью двигателя, надо держать обѣими руками, причемъ не требуется сильнаго нажима-

нія послѣ того, какъ инструментъ погрузился на достаточную глубину. Когда отверстія такъ или иначе просверлены, то, удаливъ опилки, проводятъ въ одно изъ нихъ металлическую пластинку и, продвигая ее между костью и твердой оболочкой, выводятъ конецъ ея изъ другого, рядомъ лежащаго отверстія. Затѣмъ берутъ круговую пилу съ прямой рукояткой и распиливаютъ промежутокъ между обоими этими отверстіями. Пилу держатъ какъ представлено на рис. 190, причемъ ее ведутъ къ себѣ по прямому направленію отъ одного отверстія до другого. Точно такъ же распиливаются костные мостики и между другими отверстіями. Когда это сдѣлано, то остается пересѣчь кость въ области ножки лоскута. Для этого, отдѣливъ съ боковъ накостницу въ этомъ мѣстѣ и оттянувъ крючкомъ мягкіе покровы, разсѣкаютъ сначала съ одной стороны, а потомъ съ другой поверхностные слои кости съ помощью углового краніотомическаго долота проф. *Дьяконова;* можно также, введя въ отверстія по бокамъ ножки особое долото съ носикомъ для защиты твердой оболочки, подколоть съ боковъ костное основаніе лоскута во всю толщу. При подсѣченіи основанія лоскута не требуется непремѣнно разсѣчь его на всемъ протяженіи; желательно, чтобы въ моментъ подъема лоскута основаніе его переломилось, такъ какъ шероховатыя поверхности перелома, плотно прилегая другъ къ другу послѣ того, какъ лоскутъ будетъ обратно поставленъ на свое мѣсто, мѣшаютъ его западенію. Когда основаніе надколото, лоскутъ приподнимаютъ, вставляя одинъ или два подъемника въ выпиленныя отверстія и дѣйствуя ими какъ рычагами; при этомъ, какъ мы только что сказали, происходитъ переломъ не вполнѣ разсѣченной ножки. Приподнятый лоскутъ откидывается на подобіе дверцы въ сторону (рис. 193), и затѣмъ приступаютъ къ дальнѣйшему акту операціи; послѣ окончанія послѣдней лоскутъ ставится на мѣсто и укрѣпляется швами, проходящими черезъ мягкіе покровы. Если требуется введеніе въ полость черепа дренажа или тампона, то изъ кости лоскута высѣкается для пропуска ихъ соотвѣтственной величины кусокъ посредствомъ щипцовъ *Lüer*'а.

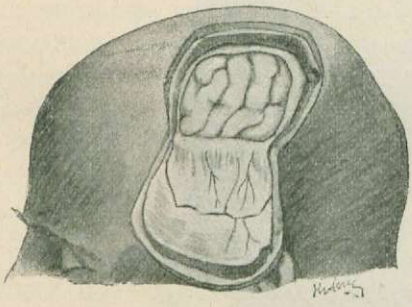

Рис. 193.

Костнопластическая операція. Эта операція была предложена и выполнена *König*'омъ въ 1890. Сущность ея состоитъ въ томъ,

что существующій костный изъянъ черепа закрывается съ помощью костно-кожнаго лоскута, взятаго по сосѣдству. Костная часть лоскута берется только изъ поверхностныхъ слоевъ кости (наружная пластинка и часть межуточнаго вещества). Операція производится такимъ образомъ: сначала отпрепаровываются въ видѣ лоскута (рис. 194 Л) кожные покровы надъ изъяномъ, благодаря чему послѣдній обнажается. Разрѣзы при образованіи лоскута ведутся по краямъ изъяна. Когда костное отверстіе будетъ такимъ образомъ совершенно обнажено, очерчиваютъ другой лоскутъ вплотную у края изъяна. Лоскутъ этотъ долженъ быть нѣсколько больше перваго, причемъ ножка его должна быть направлена въ противоположную сторону. По сокращеніи кожи разсѣкается накостница по окраинѣ лоскута и нѣсколько отдѣляется въ стороны.

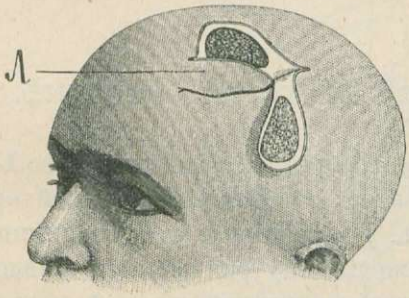

Рис. 194.

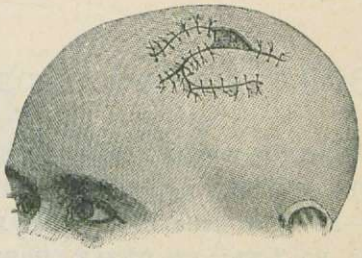

Рис. 195.

Послѣ этого берутъ угловое долото проф. *Дьяконова* и проводятъ имъ костную канавку черезъ поверхностный слой кости по направленію краевъ лоскута. Затѣмъ вводятъ въ нее пластинчатое долото, ставя его почти параллельно къ черепу, и сбиваютъ поверхностную костную пластинку, которая остается въ связи съ кожей лоскута. Когда образованный описаннымъ образомъ кожно-костный лоскутъ готовъ, его перемѣщаютъ на мѣсто изъяна, а раневую поверхность, оставшуюся отъ взятія костно-кожнаго лоскута, закрываютъ посредствомъ кожнаго лоскута, снятаго съ изъяна (рис. 195). Оба лоскута укрѣпляются швами, какъ это изображено на рис. Передъ тѣмъ, какъ ставить на мѣсто кожнокостный лоскутъ, его приходится выпрямлять, такъ какъ костная пластинка при срѣзываніи обыкновенно выгибается. Обращаться съ кожно-костнымъ лоскутомъ надо осторожно, чтобы благодаря легкой отдѣляемости накостницы не сдернуть съ пластинки мягкихъ покрововъ [1]).

[1]) Для закрытія черепныхъ изъяновъ употребляли и другія средства, вставляя въ отверстія куски костей животныхъ или самого больного, металлическія или целлюлоидныя пластинки и т. п. Всѣ эти способы значительно уступаютъ операціи *König*'а.

При вышеописанныхъ операціяхъ, въ особенности когда разрѣзы, какъ напр. при краніотоміи, захватываютъ большое пространство, происходитъ довольно обильное кроветеченіе, источникомъ котораго служатъ главнымъ образомъ мягкіе покровы головы и губчатая часть черепныхъ костей (см. Томъ первый, стр. 21 и 26). Если не были приняты указанныя нами выше мѣры предварительной остановки кроветеченія, то приходится во время операціи прибѣгать къ обшиванію сосудовъ и къ обкалыванію. Вслѣдствіе невозможности захватить пинцетомъ перерѣзанный сосудъ, является необходимость захватывать всю толщу мягкихъ тканей; для этой цѣли пригодны пинцеты *Billroth*'а или Т-образные пинцеты *Thornton*'а. Пинцеты эти остаются до конца операціи, когда сшиваніе раны окончательно останавливаетъ кроветеченіе.

3. Операціи на твердой мозговой оболочкѣ.

Операціи на твердой мозговой оболочкѣ производятся, во 1-хъ, по поводу поврежденій и заболѣваній заложенныхъ въ ней органовъ—артерій, венозныхъ пазухъ, полулуннаго узла тройничнаго нерва, во 2-хъ, съ цѣлью пониженія внутричерепного давленія при эпилепсіи, въ 3-хъ, для удаленія опухолей твердой мозговой оболочки и, въ 4-хъ, для доступа къ головному мозгу.

Операціи на артеріяхъ твердой оболочки наичаще производятся при поврежденіяхъ средней оболочечной артеріи и ея вѣтвей. При этомъ образуются кровеныя скопленія между костью и твердой оболочкой (въ надтвердооболочечномъ пространствѣ). Кровеныя скопленія на наружной поверхности твердой оболочки, по *Krönlein*'у, бываютъ или разлитыми или, чаще, ограниченными. Ограниченныя скопленія соотвѣтственно ходу вѣтвей средней оболочечной артеріи *Krönlein* подраздѣляетъ на 3 вида (рис. 196): 1) переднее или лобновисочное кровеизліяніе, 2) среднее или височно-теменное и 3) заднее или теменно-затылочное кровеизліяніе. Наиболѣе частая форма—это среднее кровеизліяніе; переднее скопленіе, образующееся вслѣдствіе разрыва небольшой вторичной вѣточки передней вѣтви средней оболочечной а., наоборотъ, встрѣчается рѣже всего. Операція при кровеизліяніяхъ на твердой оболочкѣ преслѣдуетъ двоякую цѣль: во-первыхъ, остановить кроветеченіе, а во-вторыхъ, устранить сжатіе мозга отъ сдавленія излившейся кровью. Мѣсто для операціи опредѣляется или положеніемъ существующаго открытаго перелома черепа, или же, въ случаѣ

кроветеченія безъ ясныхъ признаковъ поврежденія черепа, операція производится на мѣстѣ, избранномъ по правиламъ отыскиванія вѣтвей средней оболочечной артеріи. Для этого можно пользоваться способами *Krönlein*'а и *Яцуты* (см. Томъ первый, стр. 131). Способъ *Яцуты* требуетъ широкаго обнаженія костей черепа отъ мягкихъ покрововъ его и потому трудно совмѣстимъ съ временной резекціей черепа. Способъ *Krönlein*'а не требуетъ такого отдѣленія мягкихъ тканей, легко совмѣстимъ съ временной резекціей черепа, но, по изслѣдованіямъ *Steiner*'а, точно указываетъ положеніе передней вѣтви средней оболочечной артеріи въ 53%, а задней лишь въ 20%. Въ виду всего этого выгоднѣе производить

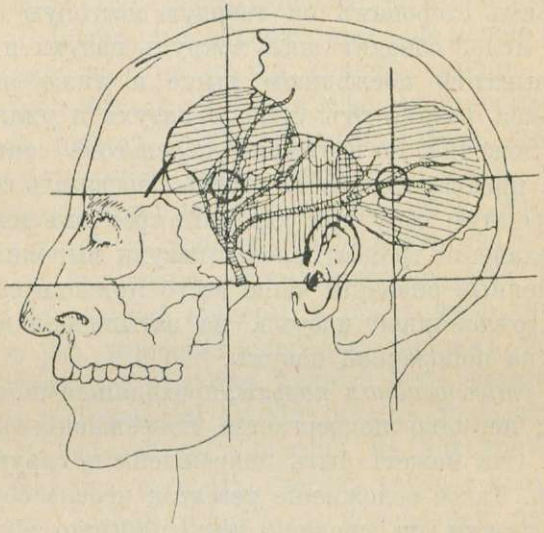

Рис. 196.

широкую временную резекцію черепа. Для этого *Steiner* предлагаетъ образовать въ височной области полулунный лоскутъ съ нижнимъ основаніемъ. Лоскутъ долженъ имѣть 6 сант. въ высоту и захватывать своимъ основаніемъ разстояніе, начиная на 1 сант. кзади отъ края глазницы и до козелка уха. Послѣ откидыванія лоскута въ области передняго края отверстія становится видной передняя вѣтвь, а въ области задняго края—задняя вѣтвь артеріи. Если оболочечная артерія поранена глубоко на основаніи черепа, то можно увеличить поле операціи, удлиняя ножку лоскута книзу и распиливая въ двухъ мѣстахъ скуловую дугу. Тогда, скусывая щипцами боковую часть основанія черепа по кускамъ, можно достичь до ближайшаго сосѣдства съ остистой дырой, черезъ которую проходитъ артерія. По вскрытіи полости кровеизліянія, кро-

веные сгустки удаляются пальцемъ или вычерпываются острой ложкой, кроветеченіе же останавливается обкалываніемъ и тампонадой.

Операціи на венахъ твердой оболочки имѣютъ цѣлью остановку кроветеченія при пораненіи венозныхъ пазухъ или удаленіе септическихъ тромбовъ изъ нихъ. Остановка кроветеченія изъ венозныхъ пазухъ достигается путемъ тампонады, зашиванія раны пазухи и перевязки пазухи. Тампонада производится двояко: или марлевый тампонъ кладется снаружи на рану пазухи между стѣнкой пазухи и костью черепа, или же онъ вводится чрезъ рану пазухи въ просвѣтъ ея. Зашиваніе раны пазухи производится по общимъ правиламъ шва венъ. Для перевязки пазухи надрѣзываютъ по обѣимъ сторонамъ ея твердую мозговую оболочку, *Dechamp*'овской иглой обводятъ нить вокругъ пазухи и такимъ образомъ перевязываютъ послѣднюю выше и ниже раны ея. Для удаленія тромба разрѣзаютъ стѣнку пазухи и удаляютъ тромбъ при помощи ложечки. Во избѣжаніе переносовъ септическихъ частицъ тромба предварительно слѣдуетъ перевязать стволъ отводящей вены (яремную вену при удаленіи тромбовъ изъ поперечной пазухи). По удаленіи тромба полость пазухи выполняется марлей.

Перечисленныя операціи чаще всего приходится производить на верхней стрѣловидной пазухѣ, на затылочной пазухѣ и, особенно часто, на поперечной пазухѣ.

Верхняя стрѣловидная пазуха, проходящая по средней линіи свода черепа, нерѣдко подвергается поврежденіямъ при переломахъ черепа. Она можетъ быть повреждена и хирургомъ при резекціи черепа. Такое осложненіе резекціи черепа обусловливается уклоненіемъ пазухи отъ средней линіи (обычно вправо), присутствіемъ на боковыхъ стѣнкахъ ея мѣшкообразныхъ расширеній, т. наз. кровеныхъ озеръ, и истонченіемъ на мѣстѣ пазухи черепныхъ костей, вслѣдствіе чего инструментъ хирурга, достигая костнаго желобка, въ которомъ заложена пазуха, неизбѣжно повреждаетъ стѣнку ея. Разъ тѣмъ или инымъ путемъ произошло поврежденіе пазухи, необходимо быстро отвернуть широкій костный лоскутъ, и тогда тампонада, шовъ или перевязка пазухи не представятъ затрудненій.

Затылочная пазуха лежитъ на пути хирурга къ мозжечку и при образованіи кожнокостнаго лоскута для обнаженія послѣдняго можетъ быть поранена. По отворачиваніи лоскута она перевязывается у верхняго и нижняго края раны черепа.

Поперечная пазуха подвергается случайнымъ поврежденіямъ въ своей горизонтальной части. Эта часть ея соотвѣтствуетъ по

положенію верхней затылочной линіи, которая и служитъ обознательнымъ пунктомъ для обнаженія пазухи. Но, гораздо чаще хирургу приходится имѣть дѣло съ отвѣсной частью поперечной пазухи. При операціяхъ по поводу нагноеній средняго уха хирургъ или случайно ранитъ эту часть пазухи или обнажаетъ ее сознательно въ цѣляхъ изслѣдованія и удаленія изъ нея септическихъ тромбовъ. При случайномъ поврежденіи поперечной пазухи во время операціи приходится прибѣгать къ тампонадѣ ея.

Вскрытіе отвѣсной части поперечной пазухи при закупоркѣ производится слѣдующимъ образомъ: передъ вскрытіемъ пазухи обыкновенно перевязывается на шеѣ яремная вена съ цѣлью предупрежденія кроветеченія и разнесенія токомъ крови кусочковъ закупоривающей пробки. Перевязка производится выше впаденія общей лицевой вены, причемъ для обнаженія сосуда можно руководствоваться правилами для перевязки сонной артеріи выше лопаточно-подъязычной мышцы. Яремная вена зачастую представляется закупоренной и имѣетъ тогда видъ бѣловатаго, круглаго тяжа; перевязка накладывается ниже мѣста закупорки посредствомъ двухъ нитей, между которыми вена перерѣзается. Операція вскрытія пазухи начинается съ удаленія первичнаго очага заболѣванія, т.-е., при остромъ нагноеніи сосцевиднаго отростка дѣлается широкое вскрытіе барабанной пещеры, а въ хроническихъ случаяхъ производится т. наз. коренная операція, причемъ наружная поверхность сосцевиднаго отростка должна быть обнажена отъ мягкихъ частей по возможности дальше назадъ до области астеріона. Между прочимъ, обращаютъ вниманіе на находящееся въ этой мѣстности сосцевидное отверстіе, черезъ которое проходитъ венозный выпускникъ, соединяющійся съ поперечной пазухой; капля гноя, выступающая изъ сказаннаго отверстія, указываетъ на нагноеніе въ окружности пазухи. Затѣмъ, идя отъ вскрытой барабанной пещеры назадъ и удаляя кость плоско поставленнымъ долотомъ, вскрываютъ ложе пазухи въ области задневерхняго квадранта сосцевиднаго отростка; кость сносится на такомъ протяженіи, чтобы обнажилась вся отвѣсная часть поперечной пазухи отъ мѣста перехода ея въ горизонтальную и внизъ, по направленію къ луковицѣ яремной вены. Одновременно съ этимъ опорожняютъ надтвердооболочечные нарывы, довольно часто встрѣчающіеся около пазухи при ея закупоркѣ. Передъ вскрытіемъ полости пазухи производится ея изслѣдованіе: стѣнка закупоренной пазухи часто бываетъ покрыта гнойными наложеніями, измѣнена въ цвѣтѣ и иногда представляется даже омертвѣвшей. Пробный проколъ насосцемъ *Pravaz*'а такой пазухи не даетъ крови; иногда имъ

вытягивается гной. Однако, полученіе посредствомъ прокола чистой крови еще не говоритъ противъ заболѣванія пазухи, такъ какъ при существованіи пристѣночной пробки игла можетъ проткнуть послѣднюю насквозь и попасть въ свободное кровеное русло, или же закупоривающая пробка можетъ сидѣть ниже мѣста прокола. Вскрытіе пазухи производится по возможности на широкомъ протяженіи, причемъ срѣзается ножницами часть ея боковой стѣнки. Пробка и гнилостный распадъ тщательно удаляются посредствомъ ложки.

Если закупорка распространяется изъ пазухи на луковицу яремной вены, то необходимо обнажить послѣднюю и удалить тромбъ и изъ нея. Доступъ къ луковицѣ яремной вены труденъ. Она лежитъ на основаніи черепа въ сосѣдствѣ съ внутренней сонной артеріей, лицевымъ и блуждающимъ нервами. Способовъ обнаженія ея предложено нѣсколько. Я опишу способъ *Voss*'а-*Иванова* [1]), какъ наиболѣе согласованный съ анатомическими и клиническими условіями. Отвѣсная часть поперечной пазухи обнажается книзу до мѣста перехода ея въ луковицу. Затѣмъ удаляется боковая стѣнка пазухи, причемъ получается отверстіе, ведущее въ луковицу. Отверстіе это расширяется удаленіемъ костной массы, лежащей между пазухой и луковицей. Если получившійся доступъ къ луковицѣ недостаточенъ, то расширяютъ отверстіе кпереди, удаляя кость съ части наружной стѣнки луковицы.

Удаленіе полулуннаго узла тройничнаго нерва. Удаленіе полулуннаго узла показуется при невралгіяхъ тройничнаго нерва или возвратомъ болей послѣ произведенной уже резекціи вѣтвей тройничнаго нерва, или же такимъ распространеніемъ болей, которое показываетъ, что источникъ болей помѣщается въ той части нерва, гдѣ волокна его лежатъ вмѣстѣ и еще не распредѣлились по отдѣльнымъ вѣтвямъ его. Операція удаленія полулуннаго узла трудна по техникѣ и даетъ сравнительно высокую смертность. Однако, страданія больныхъ столь жестоки, что они требуютъ производства ея, не смотря на указанія на опасность. Техническая трудность операціи зависитъ отъ глубокаго положенія узла на верхней поверхности пирамиды височной кости подъ височною долею мозга, въ толщѣ твердой мозговой оболочки, въ сосѣдствѣ съ пещеристой пазухой, сонной артеріей и нервами: глазодвигательнымъ, блоковыми и отводящимъ. Опасность операціи обу-

[1]) *А. Ф. Ивановъ.* Вскрытіе луковицы яремной вены при піеміяхъ ушного происхожденія. Хирургія. 1905. іюль.

словливается кроветеченіемъ изъ средней оболочечной артеріи или изъ пещеристой пазухи, дающимъ гематомы, угрожающія менингитомъ при инфекціи, затѣмъ, вскрытіемъ твердой мозговой оболочки и, наконецъ, поврежденіемъ мозга при подниманіи его. Кромѣ того, могутъ быть поврежденія вышеназванныхъ нервовъ, слуховой трубы, а въ послѣопераціонномъ періодѣ можетъ развиться невропаралитическое воспаленіе и атрофія глаза.

Для доступа къ полулунному узлу предложено очень много способовъ. Всѣ они могутъ быть сведены въ двѣ группы; къ одной изъ этихъ группъ относятся височные способы, къ другой основные или, вѣрнѣе, височно-основные.

При перваго рода способахъ, состоящихъ въ образованіи костно-кожныхъ лоскутовъ въ височной области (*Hartley* и *Krause*), путь къ узлу представляется довольно затруднительнымъ, такъ какъ по вскрытіи черепа приходится проникать къ полости полулуннаго узла по дну средней черепной ямы изъ-подъ височной доли мозга; послѣднее обстоятельство стѣсняетъ дѣйствія хирурга и не безопасно для мозга, который при подниманіи болѣе или менѣе ушибается.

При способахъ второй группы путь къ узлу болѣе прямой, такъ какъ при нихъ изсѣкается часть основанія черепа (крыла основной кости) вплоть до овальнаго отверстія, которое, будучи обнажено снаружи, является хорошею обознательною точкою. Доступъ къ основанію черепа при височно-основныхъ способахъ достигается съ помощью временнаго изсѣченія скуловой дуги, а иногда и вѣнечнаго отростка нижней челюсти. Височно-основному пути я отдаю предпочтеніе.

Височно-основныхъ способовъ существуетъ довольно много; всѣ они болѣе или менѣе схожи и отличаются между собою главнымъ образомъ формою разрѣзовъ и нѣкоторыми подробностями. Я опишу производство операціи приблизительно такъ, какъ она дѣлается по способу *Quénu* и *Sebileau*.

Разрѣзъ мягкихъ тканей ведется въ видѣ выпуклой кверху дуги, которая начинается отъ задняго края лобнаго отростка скуловой кости и оканчивается впереди слухового прохода. Разрѣзъ этотъ сразу проникаетъ до кости, разсѣкая височную мышцу; послѣ этого перепиливаютъ въ двухъ мѣстахъ скуловую дугу по направленію обѣихъ вѣтвей дугообразнаго разрѣза. Распилъ дуги надо проводить спереди по возможности ближе къ верхней челюсти съ помощью цѣпочной пилы, для чего требуется отдѣленіе мягкихъ частей со срединной стороны кости посредствомъ узкаго подъемника. Заднее сѣченіе скуловой дуги должно проходить

впереди челюстного сустава; въ этомъ мѣстѣ заведеніе цѣпочной пилы довольно затруднительно, поэтому здѣсь лучше пересѣчь кость долотомъ. Когда скуловая дуга перепилена, отдѣляютъ въ предѣлахъ кожнаго разрѣза посредствомъ скребца височную мышцу вмѣстѣ съ накостницей отъ дна височной ямы вплоть до подвисочнаго гребня, послѣ чего полученный такимъ образомъ кожно-мышечный лоскутъ вмѣстѣ съ перепиленной дугой отворачиваютъ насколько возможно книзу. Затѣмъ надо итти прежде всего къ овальному отверстію. Для этого отдѣляютъ скребцомъ наружную крыловидную мышцу отъ подвисочнаго гребня и нижней поверхности крыла клиновидной кости и оттягиваютъ ее книзу. Держась вплотную по нижней поверхности основанія черепа, достигаютъ постепенно до корня крыловиднаго отростка, позади котораго становится виднымъ боковой край овальнаго отверстія и выходящая изъ послѣдняго нижнечелюстная вѣтвь тройничнаго нерва; нервную вѣтвь выдѣляютъ на нѣкоторомъ протяженіи тупымъ путемъ. Кромѣ задняго края крыловиднаго отростка, опредѣляемаго въ ранѣ на глазъ и наощупь, хорошей путеводной нитью къ овальному отверстію можетъ служить верхній пучекъ нервныхъ вѣтвей нижнечелюстного нерва; пучекъ этотъ выходитъ изъ глубины кнаружи по верхнему краю наружной крыловидной мышцы и становится виднымъ уже въ самомъ началѣ отдѣленія послѣдней отъ основанія черепа. Послѣ обнаженія основанія черепа и овальнаго отверстія въ рану на время, съ цѣлью остановки кроветеченія, закладываютъ кусокъ марли и переходятъ къ изсѣченію кости. Прежде всего съ помощью крупной фрэзы (за неимѣніемъ послѣдней можно употребить долото) просверливаютъ отверстіе на днѣ височной ямы выше подвисочнаго гребня. Отверстіе расширяется и обравнивается кусающими щипцами, причемъ твердая оболочка отдѣляется книзу зондомъ. Послѣ этого, руководствуясь положеніемъ обнаженнаго овальнаго отверстія, удаляютъ съ помощью щипцовъ кусокъ за кускомъ участокъ основанія черепа, находящійся въ промежуткѣ между продѣланнымъ отверстіемъ и овальнымъ отверстіемъ. Послѣдній ударъ щипцовъ обламываетъ самый край овальнаго отверстія. Въ итогѣ получается костная прогалина, шириною около 3 сант., у нижняго края которой видна внутричерепная часть ствола нижнечелюстной вѣтви тройничнаго нерва, а нѣсколько кзади средняя оболочечная артерія у мѣста своего входа въ черепъ. Если артерія мѣшаетъ, то ее можно тотчасъ перерѣзать послѣ наложенія двойной перевязки. Теперь слѣдуетъ послѣдній актъ операціи, состоящій въ выдѣленіи и изсѣченіи полулуннаго узла. Для этого приподнимаютъ

твердую оболочку посредствомъ подъемника и отдѣляютъ ее у мѣста перехода на стволъ нижнечелюстной вѣтви, благодаря чему прежде всего становится видной верхнечелюстная вѣтвь въ томъ мѣстѣ, гдѣ она входитъ въ круглое отверстіе. Дѣйствуя дальше подъемникомъ по направленію вглубь и нѣсколько назадъ, отслаиваютъ твердую оболочку отъ верхней поверхности полулуннаго узла и обнажаютъ такимъ образомъ послѣдній вмѣстѣ съ чувствующимъ корешкомъ его (рис. 197). Въ глубинѣ иногда становится

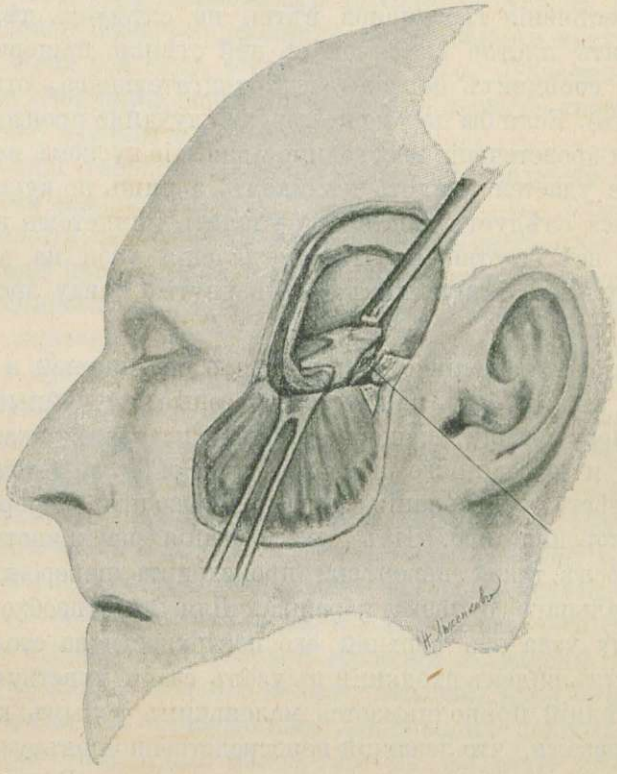

Ср. оболочечн. а. (перерѣзанная).

Рис. 197.

видной и глазничная вѣтвь, отходящая отъ узла со срединной стороны его передняго края. Когда верхняя поверхность узла будетъ вполнѣ обнажена, точно такъ же поступаютъ съ нижней его поверхностью, отдѣляя ее отъ кости; при этомъ надо помнить о близкомъ сосѣдствѣ въ этомъ мѣстѣ внутренней сонной артеріи и потому дѣйствовать осторожно. Отслоивши узелъ и отдѣливъ отъ кости выходящія изъ него вѣтви (за исключеніемъ глазничной), приступаютъ къ его изсѣченію. Для этой цѣли очень удобенъ пріемъ *Krause*. Захватываютъ зажимнымъ пинцетомъ задній

конецъ узла у мѣста перехода въ начальный стволъ тройничнаго нерва и перерѣзаютъ маленькими куперовскими ножницами верхнечелюстную и нижнечелюстную вѣтви у ихъ отверстій, причемъ нижнечелюстная вѣтвь можетъ быть отсѣчена еще ниже, въ подвисочной ямкѣ; когда сказанныя вѣтви будутъ отдѣлены, то поворачиваютъ пинцетъ, наложенный на заднюю часть узла, вокругъ оси до тѣхъ поръ, пока не оторвется начальный стволъ нерва. Тогда узелъ извлекается, причемъ отрывается также и глазничная вѣтвь, обыкновенно, у мѣста своего отхожденія. Предварительнаго разсѣченія глазничной вѣтви не слѣдуетъ дѣлать, чтобы не поранить плотно спаянной съ ней стѣнки пещеристой пазухи, а также сосѣднихъ нервовъ (глазодвигательнаго, отводящаго и блокового). Если бы пораненіе пазухи случайно произошло, то для остановки кроветеченія необходимо прижатіе кускомъ марли. Иногда узелъ не удается удалить цѣликомъ, а лишь по кускамъ. Въ такомъ случаѣ слѣдуетъ тщательно удалить пинцетомъ и маленькой ложкой всѣ остатки его. Послѣ удаленія узла на мѣсто его кладется марлевый выпускникъ, и отвернутый книзу лоскутъ пришивается на мѣсто.

Такъ какъ при отдѣленіи сумки узла отъ его нижней и срединной стороны могутъ быть наиболѣе серьезныя случайныя повреждения (сонной артеріи, пещеристой пазухи, глазодвигательнаго, блоковаго и отводящаго нервовъ), то *Spiller* и *Frazier* [1]) предлагаютъ вмѣсто экстирпаціи узла производить перерѣзку чувствующаго корешка его. Ихъ изслѣдованія на животныхъ показали, что послѣ такой перерѣзки происходитъ перерожденіе волоконъ центральнаго отрѣзка корешка. Для этого необходимо отдѣлить капсулу узла отъ верхней его поверхности на столько, чтобы хорошо былъ виденъ входящій въ узелъ сзади чувствующій корешокъ. Послѣдній приподнимается маленькимъ тупымъ крючкомъ такимъ образомъ, что лежащій непосредственно подъ узломъ двигательный корешокъ не попадаетъ на крючекъ. Вытянувъ, насколько возможно, захваченный на крючекъ корешокъ, перерѣзаютъ его или, захвативъ предварительно пинцетами, изсѣкаютъ часть его. Сохраненіе двигательнаго корешка тройничнаго нерва и бо́льшая безопасность отъ случайныхъ поврежденій сосѣднихъ органовъ составляютъ выгодныя стороны этой операціи. Ее произвели съ успѣхомъ 4 раза *Frazier* и по 1 разу *Jaboulay* и *Kocher*.

---

[1]) *Marie Gorsky*. Contribution au traitement chirurgical de la néuralgie faciale. Thèse de Lyon. 1908.

Разрѣзъ и резекція твердой мозговой оболочки производятся съ цѣлью пониженія внутричерепного давленія при эпилепсіи, съ цѣлью удаленія опухолей твердой мозговой оболочки и для доступа къ головному мозгу.

Такъ какъ твердая оболочка туго натянута, то для разрѣза ее трудно приподнять въ складку, и потому лучше всего сдѣлать сначала маленькій надрѣзъ остріемъ ножа и, приподнявъ край надрѣза, подвести подъ оболочку вѣтвь тупоконечныхъ ножницъ. Лежащіе на пути разрѣза сосуды легко захватываются ранѣе перерѣзки ихъ. При временныхъ резекціяхъ черепа разрѣзъ твердой мозговой оболочки дѣлается не по самому краю костнаго отверстія, а на 0,5 сант. отступя отъ него. Дѣлается это затѣмъ, чтобы по окончаніи операціи на мозгѣ лоскутъ твердой оболочки легко было пришить на мѣсто.

Резекція твердой оболочки при опухоляхъ ея производится по общимъ правиламъ.

Резекціи ея при падучей *Kocher*'омъ придается особое значеніе. Исходя изъ своей теоріи о происхожденіи припадковъ падучей въ зависимости отъ повышенія общаго или мѣстнаго внутричерепного давленія, онъ предложилъ содѣйствовать ослабленію послѣдняго путемъ наложенія регулирующаго искусственнаго клапана, образованіе котораго состоитъ въ полномъ удаленіи костнаго куска изъ черепа вмѣстѣ съ накостницей, въ изсѣченіи соотвѣтствующаго участка твердой оболочки и закрытіи получившагося отверстія только одними мягкими покровами. Для ослабленія мѣстнаго мозгового давленія достаточно, по *Kocher*'у, образованія небольшого отверстія посредствомъ фрэзы съ послѣдующимъ расширеніемъ его кусающими щипцами, послѣ чего слѣдуетъ крестообразное разсѣченіе твердой оболочки и удаленіе полученныхъ лоскутовъ. Для ослабленія общаго давленія продѣлываются большія отверстія съ образованіемъ подвижнаго покрова надъ ними. *Kocher* для этой цѣли видоизмѣнилъ обычную краніотомію въ томъ смыслѣ, что онъ, обрѣзывая края костнаго лоскута, образуетъ канавку по его окружности, шириною сант. въ 1,5. Согласно предложенію *Березовскаго*, твердая оболочка на протяженіи этой канавки удаляется.

4. Операціи на мозгѣ.

Заболѣванія мозга, при которыхъ требуется оперативное леченіе, довольно разнообразны. Прежде, чѣмъ говорить о хирургическомъ леченіи мозговыхъ заболѣваній въ частности, мы ска-

жемъ объ общихъ правилахъ операцій на мозгѣ. Приступая къ операціи, хирургу часто приходится задавать себѣ вопросъ, гдѣ надо вскрывать черепъ, чтобы попасть на данное заболѣваніе. Вопросъ этотъ во многихъ случаяхъ можетъ быть разрѣшенъ только на основаніи данныхъ черепно-мозговой топографіи (см. Томъ первый, стр. 120—130).

При операціяхъ на большомъ мозгѣ обыкновенно необходимо бываетъ предварительное обозначеніе на черепѣ двухъ главныхъ бороздъ, т.-е. центральной и боковой щели. Для большей наглядности полезно заранѣе нарисовать на выбритой головѣ положеніе этихъ бороздъ. Мозговыя заболѣванія въ большинствѣ случаевъ требуютъ широкаго вскрытія черепной полости; поэтому, за исключеніемъ особыхъ показаній, операція должна производиться преимущественно посредствомъ краніотоміи съ большими лоскутами такъ, чтобы не только искомый участокъ мозговой поверхности, но и его окрестности представлялись по возможности вполнѣ обнаженными. Въ особенности большое отверстіе требуется, какъ мы увидимъ ниже, при опухоляхъ мозга. Въ послѣднее время французскій хирургъ *Doyen* съ цѣлью обслѣдованія верхне-боковой поверхности цѣлаго полушарія большого мозга предложилъ временное изсѣченіе всей половины черепного свода путемъ образованія большого овальнаго лоскута (гемикраніотомія).

Образованіе краніотомическихъ лоскутовъ для обнаженія мозжечка представляетъ очень большія трудности вслѣдствіе глубокаго положенія дна нижняго черепного яруса и толстаго слоя мягкихъ тканей. Поэтому, при операціяхъ на мозжечкѣ лучше производить простую краніэктомію. Изъ всѣхъ предложенныхъ для этого способовъ намъ кажется наиболѣе цѣлесообразнымъ образъ дѣйствія, описываемый *Bergmann*'омъ. Проводится разрѣзъ черезъ середину сосцевиднаго отростка отъ основанія до верхушки прямо до кости. Къ нему присоединяется другой разрѣзъ, идущій по верхней затылочной линіи до затылочнаго бугра; отсюда разрѣзъ спускается книзу по средней линіи до уровня задней окружности затылочной дыры. Въ предѣлахъ этихъ разрѣзовъ отпрепарировывается (вмѣстѣ съ накостницей) толстый слой шейныхъ мышцъ такъ, чтобы соотвѣтствующая половина наружной поверхности дна нижняго черепного яруса представлялась совершенно обнаженной. При отдѣленіи мягкихъ частей въ области нижняго конца передняго края раны можетъ быть пораненъ стволъ затылочной артеріи, которую конечно надо перевязать. Затѣмъ обнажаютъ отвѣсную часть поперечной венозной пазухи, удаляя желобоватымъ долотомъ заднюю часть сосцевиднаго отростка. Отдѣливъ подъемни-

комъ пазуху на нѣкоторомъ протяженіи отъ кости, расширяютъ посредствомъ щипцовъ *Lüer*'а по направленію назадъ и кверху костную рану такъ, чтобы послѣдняя доходила вверху до верхней затылочной линіи, а внизу до края большого затылочнаго отверстія. Расширеніе отверстія не представляетъ особенной трудности, такъ какъ нижняя часть затылочной кости довольно тонка. Еще болѣе широко открываются оба полушарія мозжечка по способу *Cushing*'а: проводится дугообразный разрѣзъ по всей длинѣ верхней затылочной линіи, и отъ средины его ведется другой разрѣзъ отвѣсно внизъ по средней линіи до остистаго отростка 2-го шейнаго позвонка. Всѣ мягкія ткани вмѣстѣ съ накостницей отдѣляются вплоть до затылочнаго отверстія въ видѣ двухъ треугольныхъ лоскутовъ. По обѣ стороны средней линіи дѣлаются отверстія въ кости и расширяются кусающими щипцами вбокъ до поперечной пазухи и внизъ до затылочнаго отверстія; при удаленіи мостика кости по средней линіи, лежащаго между первоначально сдѣланными отверстіями въ кости, слѣдуетъ помнить, что здѣсь въ толщѣ твердой оболочки проходитъ затылочная пазуха.

По удаленіи участка черепныхъ костей требуется разсѣчь твердую оболочку. Послѣдняя разсѣкается обыкновенно крестообразнымъ или подковообразнымъ разрѣзомъ, образующимъ лоскутъ съ нижнимъ основаніемъ.

Послѣ вскрытія твердой оболочки приступаютъ къ изслѣдованію мозга. Это изслѣдованіе производится: 1) простымъ осмотромъ, 2) ощупываніемъ, 3) пробнымъ проколомъ и, наконецъ, 4) разрѣзомъ. Осмотромъ могутъ быть опредѣлены болѣзненныя измѣненія на поверхности мозга и его оболочекъ. Обращаютъ вниманіе на окраску коркового вещества, на линіи сосудовъ и т. под. Часто наблюдается отсутствіе пульсаціи и выбуханіе мозга, каковое обстоятельство указываетъ на повышеніе внутримозгового давленія. Иногда выпячиваніе мозга такъ сильно, что мѣшаетъ дальнѣйшему изслѣдованію; въ такихъ случаяхъ можно перевести больного изъ горизонтальнаго положенія въ сидячее, благодаря чему выпятившійся мозгъ западаетъ. Если при осмотрѣ не отмѣчается ничего ненормальнаго, то переходятъ къ другимъ способамъ изслѣдованія. Ощупываніемъ опредѣляется разница въ плотности мозга въ различныхъ мѣстахъ; ненормальная мягкость и зыбленіе указываютъ на кистовидное образованіе или мозговой нарывъ, большая плотность заставляетъ подозрѣвать плотную опухоль. Проколомъ опредѣляются, главнымъ образомъ, жидкія скопленія въ существѣ мозга; проколъ производится обыкновенной иглой насосца *Pravaz*'а. Къ проколу обыкновенно присоеди-

няютъ высасываніе. Вкалываніе слѣдуетъ производить отвѣсно къ поверхности мозга; при этомъ не надо дѣлать боковыхъ движеній иглою, чтобы не повредить въ глубинѣ мозгового вещества. Если отъ перваго прокола не получено положительныхъ данныхъ, производятъ вкалываніе въ другихъ мѣстахъ. Для болѣе точнаго распознаванія, главнымъ образомъ, при мозговыхъ гнойникахъ производятъ разрѣзъ мозгового вещества, что не представляетъ опасности, такъ какъ кроветеченіе при разрѣзѣ происходитъ преимущественно изъ сосудовъ мягкой оболочки, а не изъ самаго мозгового вещества. Остріе ножа вкалывается отвѣстно къ поверхности мозга черезъ середину какой-либо извилины на глубину 2—2,5 сант.

Послѣ окончанія операціи на мозгѣ твердая оболочка, за исключеніемъ особыхъ показаній, сшивается на всемъ протяженіи или частично; послѣднее требуется въ тѣхъ случаяхъ, когда надо вывести наружу дренажъ или выпускникъ. Сшиваніе оболочки производится посредствомъ немногихъ швовъ изъ самаго тонкаго шелка или струны.

Операціи при мозговыхъ гнойникахъ. Какъ для распознаванія, такъ и для правильнаго леченія мозговыхъ гнойниковъ важно знать ихъ происхожденіе. Исходной точкой развитія мозговыхъ гнойниковъ, за исключеніемъ рѣдкихъ случаевъ переносныхъ и первичныхъ бугорковыхъ гнойниковъ, всегда являются черепныя кости, нарушеніе цѣлости или воспалительныя заболѣванія которыхъ при неблагопріятныхъ условіяхъ даютъ возможность гнойнымъ микроорганизмамъ проникнуть въ полость черепа. Вслѣдствіе этого мозговые гнойники наблюдаются при слѣд. заболѣваніяхъ: 1) при открытыхъ переломахъ (травматическіе нарывы), 2) при воспалительныхъ и язвенныхъ заболѣваніяхъ черепныхъ костей, 3) при нагноеніи въ сосѣднихъ полостяхъ средняго уха и придаточныхъ пазухахъ носа (гнойники ушного и носового происхожденія).

Чаще встрѣчаются, а слѣдовательно и имѣютъ наибольшее хирургическое значеніе гнойники первой и послѣдней группы, на леченіи которыхъ мы преимущественно остановимся.

Травматическіе гнойники раздѣляются по своему положенію относительно мозговой поверхности на поверхностные или корковые и глубокіе. Корковые гнойники образуются на мѣстѣ ушиба мозга при незажившемъ еще осложненномъ переломѣ черепныхъ костей; для леченія ихъ требуется débridement мѣста поврежденія съ послѣдующимъ дренированіемъ гнойной полости. Глубокіе травматическіе гнойники залегаютъ ниже мозговой коры, въ бѣломъ веще-

ствѣ мозга, отдѣляясь какъ отъ поверхности послѣдняго, такъ и отъ мѣста перелома слоемъ неизмѣненной мозговой ткани. Такое же глубокое положеніе занимаютъ и другіе мозговые гнойники, перечисленные въ слѣдующихъ за травматическими рубрикахъ. Глубокіе гнойники развиваются обыкновенно медленно, такъ что вызвавшее ихъ поврежденіе черепа обыкновенно успѣваетъ уже зажить. Чтобы проложить доступъ къ глубокому гнойнику при зажившемъ уже переломѣ, надо вскрывать черепъ въ области бывшаго поврежденія путемъ образованія костно-кожнаго краніотомическаго лоскута.

Гнойники ушного происхожденія располагаются или въ височной долѣ большого мозга или въ соотвѣтствующемъ полушаріи мозжечка. То или другое положеніе зависитъ отъ мѣста, откуда проникаетъ нагноеніе со стороны барабанной полости. Если поражена верхняя стѣнка послѣдней, то гнойникъ располагается обыкновенно въ височной долѣ; если заболѣваніе распространилось на заднюю поверхность пирамиды височной кости или на внутреннюю стѣнку сосцевиднаго отростка, то гнойникъ развивается въ мозжечкѣ. Для вскрытія нарывовъ височной доли операція производится путемъ изсѣченія части черепныхъ костей выше скуловой дуги въ предѣлахъ четырехугольника, образованнаго нормальной горизонталью *Ihering*'а, верхней горизонталью, средней и задней отвѣсными линіями (см. Томъ первый, стр. 126, рис. 48). Удаливши участокъ кости въ этихъ предѣлахъ, мы можемъ прежде всего, отслаивая твердую оболочку, изслѣдовать верхнюю поверхность пирамиды и удалить бывающія здѣсь гнойныя скопленія (надтвердооболочечные нарывы), а затѣмъ, разсѣкши твердую оболочку, найти и опорожнить гнойникъ височной доли. Для лучшаго стока гноя гнойникъ вскрываютъ продольнымъ разрѣзомъ по поверхности нижней височной извилины, причемъ надо проникать ножемъ не глубже 3 сант., чтобы не попасть въ нижній рогъ бокового желудочка. Вскрытіе мозжечковаго гнойника начинается обыкновенно съ обнаженія отвѣсной части попоречной пазухи въ области задней части сосцевиднаго отростка, а затѣмъ, удаляя кость кусающими щипцами, расширяютъ костную рану по направленію кзади.

Гнойники носового происхожденія развиваются преимущественно въ лобныхъ доляхъ большого мозга. Если гнойникъ образовался вслѣдствіе нагноенія въ лобной пазухѣ, то для достиженія его сначала широко вскрываютъ пазуху путемъ удаленія всей ея передней стѣнки, а затѣмъ удаляютъ съ помощью долота и щипцовъ *Lüer*'а заднюю стѣнку пазухи на всемъ ея протяженіи;

если бы полученнаго отверстія не было достаточно, то можно его расширить кусающими щипцами на желаемое протяженіе кверху. Послѣ этого разсѣкаютъ твердую оболочку и обнажаютъ переднюю часть лобной доли.

Сама операція вскрытія глубокаго мозгового гнойника производится слѣдующимъ образомъ; вскрывъ черепъ тѣмъ или инымъ способомъ и обнаживъ мозгъ, опредѣляютъ посредствомъ пробнаго прокола положеніе гнойника; затѣмъ, оставивъ иглу на мѣстѣ, вводятъ по ней ножъ и разсѣкаютъ поверхность мозга на соотвѣтствующемъ протяженіи, чтобы дать выходъ гною; въ заключеніе въ полость гнойника вставляютъ дренажную трубку вмѣстѣ съ полоской марли, концы которыхъ выводятся наружу. Если операція производилась съ помощью краніотоміи, то для пропуска дренажа и тампона дѣлается въ кости лоскута болѣе или менѣе широкая вырѣзка.

Иногда проколъ иглой съ высасываніемъ не даетъ гноя, не смотря на то, что послѣдній несомнѣнно присутствуетъ подъ поверхностью мозга въ мѣстѣ операціи. Въ такихъ случаяхъ прибѣгаютъ къ помощи ножа. Полученную отъ прокола остріемъ ножа рану расширяютъ введеннымъ въ нее корнцангомъ, а затѣмъ вставляютъ дренажъ.

Операціи при мозговыхъ опухоляхъ. Опухоли могутъ помѣщаться въ различныхъ отдѣлахъ головного мозга. Изъ опухолей большого мозга наибольшее хирургическое значеніе имѣютъ тѣ, которыя развиваются въ области центральныхъ извилинъ съ ихъ окрестностями, помѣщаясь въ мозговой корѣ или тотчасъ подъ нею. Для удаленія этихъ опухолей надо пользоваться по возможности большими кожно-костными лоскутами, чтобы можно было обозрѣть возможно большую часть поверхности того полушарія, въ которомъ находится опухоль. Передъ началомъ операціи опредѣляютъ положеніе центральной борозды, а затѣмъ очерчиваютъ сказанной величины лоскутъ, какъ представлено на рис. 192 (стр. 275). Верхній край лоскута идетъ параллельно стрѣловидному шву, отступя отъ него на 1—2 сант. во избѣжаніе раненія верхней стрѣловидной пазухи. Основаніе лоскута помѣщается надъ ухомъ на нѣкоторомъ разстояніи отъ нижняго конца линіи, опредѣляющей положеніе центральной борозды. Послѣ отвертыванія лоскута и разсѣченія твердой оболочки тотчасъ можетъ показаться поверхностная опухоль, исходящяя или изъ внутренней поверхности твердой оболочки или изъ коркового слоя мозга. Въ первомъ случаѣ для удаленія опухоли необходимо вырѣзать соотвѣтствующій ея основанію участокъ твердой оболочки. Если при первомъ

взглядѣ опухоли на поверхности мозга не замѣчается, то опредѣляютъ ея присутствіе путемъ ощупыванія. Нащупавъ опухоль подъ корой, разсѣкаютъ послѣднюю вдоль выпуклой поверхности какой-нибудь извилины, а затѣмъ приступаютъ къ удаленію новообразованія. Въ оперативномъ отношеніи имѣетъ большое значеніе характеръ мозговыхъ опухолей, которыя по своему отношенію къ окружающимъ тканямъ раздѣляются на ограниченныя, имѣющія явственную сумку, и на разлитыя, т. е. незамѣтно сливающіяся съ мозговой тканью. Опухоли перваго рода вылущаются обыкновенно довольно легко съ помощью тупыхъ инструментовъ (пальцемъ, подъемникомъ, сложенными кривыми ножницами и т. под.). Что касается удаленія разлитыхъ опухолей, то онѣ вслѣдствіе тѣснаго сращенія съ мозгомъ не могутъ быть вылущены. Поэтому такія опухоли, если онѣ не велики, приходится изсѣкать ножомъ или ножницами въ здоровыхъ частяхъ мозговой ткани или же выскабливать острой ложкой. Кроветеченіе послѣ удаленія мозговыхъ опухолей останавливается, главнымъ образомъ, путемъ тампонады образовавшейся полости. Конецъ тампона выводится наружу черезъ вырѣзку въ костномъ лоскутѣ, который, будучи поставленъ на мѣсто, придавливаетъ находящійся подъ нимъ тампонъ и тѣмъ способствуетъ остановкѣ кроветеченія. Если будетъ поранена какая-нибудь изъ крупныхъ вѣтокъ корковыхъ артерій или толстая поверхностная вена, то кроветочащій сосудъ стараются захватить пинцетомъ и перевязать, хотя послѣднее сопровождается большими трудностями.

Кромѣ опухолей большого мозга оперативному воздѣйствію подлежатъ также и нѣкоторыя опухоли, лежащія вблизи выпуклой поверхности полушарій мозжечка. Операція эта отличается большими трудностями въ виду глубокаго положенія мозжечка и близости важныхъ для жизни органовъ. Относительно техники вскрытія нижняго черепного яруса и обнаженія мозжечка я сошлюсь на сказанное выше. Прибавлю только, что распознать до обнаженія мозжечка, въ какомъ полушаріи его находится опухоль, удается не часто. Поэтому, лучше обнажать оба полушарія его, напр., по способу *Cushing*'а (см. стр. 289).

Въ послѣднее время накопляется рядъ попытокъ къ *удаленію опухоли мозгового придатка* при акромегаліи. Составляетъ ли опухоль придатка мозга причину акромегаліи, еще не выяснено, но во всякомъ случаѣ въ связи съ нею стоятъ тяжелыя мозговыя явленія: разстройства зрѣнія и нестерпимыя головныя боли. Мозговой придатокъ лежитъ въ углубленіи турецкаго сѣдла, а при

опухоляхъ онъ легко разрушаетъ тонкое дно своего костнаго ложа и прорастаетъ въ клиновидную пазуху. Въ виду столь скрытаго положенія доступъ къ придатку труденъ. Путь къ нему можетъ быть или со стороны лба или со стороны носоглотки. Чтобы проникнуть со стороны лба, необходимо поднять кверху лобную долю мозга, но это очень трудно, и *Borchardt* не могъ достигнуть придатка этимъ путемъ, а долженъ былъ пойти къ нему со стороны носоглотки. Носоглоточный путь къ придатку тоже не легокъ и, кромѣ того, даетъ очень благопріятныя условія для внутричерепной инфекціи. Въ большинствѣ случаевъ и этимъ путемъ удавалось лишь частичное удаленіе опухоли, однако *Hochenegg* удалилъ опухоль, хотя и по кускамъ, но сполна. Пути, ведущіе въ носоглотку, будутъ описаны ниже при изложеніи операцій на лицѣ. Здѣсь я укажу только, что большинство хирурговъ склоняется въ пользу временнаго отворачиванія носа, чтобы чрезъ носовую полость проникнуть къ придатку мозга. Лишь *König*, на основаніи опытовъ на трупахъ, рекомендуетъ для этого *Gussenbauer*'овскій путь изъ полости рта черезъ твердое нёбо. Какъ проникнуть изъ носоглотки къ придатку, я изложу по сообщенію *Hochenegg*'а на 37-мъ съѣздѣ нѣмецкихъ хирурговъ въ 1908. По отворачиваніи носа полость его была расчищена ножницами и острой ложкой. Стѣнки глазницы и челюстной пазухи остались при этомъ неповрежденными. Затѣмъ была вскрыта клиновидная пазуха и на днѣ раны показалась бѣлая опухоль придатка мозга. Въ костной скорлупѣ ея пробито долотомъ отверстіе, величиною съ разрѣзъ горошины. Въ него вставилась твердая оболочка, которая была разсѣчена, и черезъ разрѣзъ выпала очень мягкая опухоль. Опухоль удалялась по частямъ ложечкой до тѣхъ поръ, пока, кромѣ діафрагмы и костныхъ стѣнокъ турецкаго сѣдла, ничего болѣе не осталось. Въ ложе придатка проведенъ дренажъ, внутрь котораго вставленъ фитиль изъ іодоформной марли; марлевый выпускникъ былъ вставленъ въ дренажъ съ цѣлью предупредить распространеніе инфекціи изъ носовой полости; конецъ дренажа черезъ носъ выведенъ наружу. *Hochenegg* въ результатѣ операціи получилъ прекращеніе головныхъ болей, улучшеніе зрѣнія и психическаго состоянія. Опухоль оказалась аденомой.

Проколъ мозга. Операція эта показуется съ цѣлью распознаванія и леченія при разнаго рода скопленіяхъ жидкости въ полостяхъ мозга, будетъ ли это врожденная головная водянка или водянка, сопутствующая другимъ заболѣваніямъ мозга, каковы различные менингиты или опухоли. При водянкѣ, развивающейся въ раннемъ возрастѣ жизни, когда черепные швы еще не за-

крылись, проколъ можетъ быть произведенъ на любомъ мѣстѣ растянутаго черепа между разошедшимися краями костей. Чаще для этой цѣли избираютъ широкую перепончатую поверхность передняго родничка, дѣлая проколъ сбоку средней линіи, чтобы избѣжать пораненія верхней стрѣловидной венозной пазухи. Проколъ дѣлается посредствомъ полой иглы, нѣсколько толще и длиннѣе *Pravaz*'евской, отвѣсно черезъ всю толщу тканей родничка на глубину 2-хъ сант. Какъ только будетъ пройденъ истонченный слой мозгового вещества, жидкость начнетъ вытекать. Послѣ истеченія нужнаго количества жидкости иглу вынимаютъ, чѣмъ операція заканчивается. Въ случаяхъ водянки, развивающейся при окостенѣвшемъ уже черепѣ и не такъ сильно растягивающей боковые желудочки, для прокола необходимо предварительное изсѣченіе куска кости въ области наиболѣе доступныхъ мѣстъ желудочковъ. *Keen* одинъ изъ первыхъ предложилъ дѣлать проколъ въ области нижняго рога бокового желудочка, вскрывая черепъ на $1^1/_4$ дюйма выше наружнаго слухового прохода и на такое же разстояніе сзади его. *Poirier*, на основаніи своихъ изслѣдованій, предлагаетъ для той же цѣли дѣлать операцію нѣсколько кпереди, тотчасъ надъ слуховымъ проходомъ. Толщина мозгового вещества въ этомъ мѣстѣ, по его указаніямъ, равняется 3—4 сант. Операція по *Poirier* производится слѣд. образомъ: „просверливъ отверстіе въ черепѣ (крупной фрэзой или трепаномъ) выше наружнаго слухового прохода на 3 сант. у дѣтей и 4 сант. у взрослыхъ и разсѣкши твердую оболочку, обнажаютъ 2-ю височную извилину. Въ наиболѣе выдающуюся часть этой извилины вкалываютъ достаточно тонкій труакаръ (№№ 7 и 8 шкалы *Charrière*'а) сначала только на глубину 2 сант. Послѣ этого вытягиваютъ стилетъ въ первый разъ, причемъ, вѣроятнѣе всего, жидкости не получится, такъ какъ остается пройти еще 1 сант. коркового вещества; истеченіе жидкости при проколѣ на глубину 2 сант. можетъ происходить только въ случаѣ сильнаго истонченія мозгового слоя вслѣдствіе значительнаго растяженія желудочка. Стилетъ опять ставится на мѣсто, и труакаръ вкалывается еще на глубину одного сантиметра, послѣ чего снова дѣлается попытка извлеченія стилета. Когда послѣдній, 4-й сант. будетъ пройденъ, жидкость начнетъ вытекать. Если и въ этомъ случаѣ жидкости не получится, то лучше не вкалывать еще глубже, но сдѣлать проколъ въ другомъ мѣстѣ. Однако, проколъ всегда бываетъ удачнымъ, если принять мѣры къ тому, чтобы труакаръ во все время находился въ отвѣсномъ положеніи къ мозговой корѣ“.

Съ цѣлью бороться съ послѣдующимъ накопленіемъ жидкости поступаютъ двояко: или производятъ повторные проколы, или же прибѣгаютъ къ дренажу желудочковъ, чтобы установить постоянное истеченіе жидкости по каплямъ. Въ качествѣ дренажа употребляется очень тонкая гуттаперчевая трубочка, которая вводится черезъ канюлю труакара въ то время, какъ послѣдній достигъ полости желудочка. Дренажъ представляетъ собою довольно опасное средство, такъ какъ во все время пользованія имъ существуетъ опасность проникновенія инфекціи въ черепную полость. Поэтому лучше пользоваться повторными проколами, выпуская заразъ не болѣе 50—100 куб. сант. жидкости во избѣжаніе тяжелыхъ мозговыхъ явленій.

Если проколъ дѣлается лишь въ цѣляхъ распознаванія или для введенія лекарствъ (напр. тетанической сыворотки) въ существо мозга, то можно довольствоваться болѣе простой техникой, описанной *Albert*'омъ *Kocher*'омъ. Голова выбривается, и поле операціи очищается обычнымъ порядкомъ. Въ мѣстѣ предполагаемаго прокола въ толщу кожи и глубжележащія ткани, вплоть до кости, впрыскивается 1,0—2,0 раствора новокаина (1%) съ прибавкой 2 кап. раствора адреналина. Ручнымъ дрилемъ (сверломъ) прокалывается кожа до кости, и просверливается кость при легкомъ надавливаніи на инструментъ. Чѣмъ глубже проникаетъ въ кость конецъ сверла, тѣмъ нѣжнѣе должно быть нажиманіе на него; такимъ образомъ удается избѣжать и переломовъ внутренней пластинки черепныхъ костей и поврежденія твердой мозговой оболочки. Просверливаніе кости нужно дѣлать строго въ томъ направленіи, въ какомъ затѣмъ чрезъ сдѣланное отверстіе имѣется въ виду провести пробную иглу. Затѣмъ берется шприцъ въ 1,0—2,0 съ тонкой иглой въ 7 сант. длиной и вкалывается чрезъ сдѣланное сверломъ отверстіе въ существо мозга. На различной глубинѣ дѣлаются очень нѣжныя попытки отсасыванія путемъ извлеченія поршня. Грубое отсасываніе можетъ повести къ кровеизліянію въ существо мозга. Поэтому, въ цѣдяхъ распознаванія необходимо ограничиваться минимальными количествами жидкости въ цилиндрѣ шприца. Равнымъ образомъ и введеніе сыворотки въ мозгъ нужно производить очень медленно. Этотъ способъ пригоденъ для распознаванія скопленій жидкости въ полости черепа на всемъ протяженіи отъ твердой оболочки до бокового желудочка. Чтобы проникнуть въ боковой желудочекъ, *Kocher* рекомендуетъ дѣлать проколъ, отступивъ на 2 сант. вбокъ отъ брегмы, и направлять иглу внизъ и кзади до глубины въ 5—6 сант.

Операціи при микроцефаліи имѣютъ въ своемъ основаніи тотъ фактъ, что при недоразвитіи мозга наблюдается раннее зарастаніе черепныхъ швовъ. Исходя изъ предположенія, что зарастаніе швовъ представляетъ явленіе первичное, а недоразвитіе мозга его слѣдствіе, *Lannelongue* предложилъ для устраненія задержки развитія мозга производить т. наз. *линейную краніектомію*, состоящую въ вырѣзываніи участковъ черепныхъ костей въ видѣ полосокъ. Для производства линейной краніектоміи проводится длинный разрѣзъ покрововъ параллельно стрѣловидному шву (съ одной или съ обѣихъ сторонъ), отступя отъ него въ сторону на 2 сант. Разсѣкши и отдѣливъ накостницу, дѣлаютъ отверстіе въ кости фрэзой или трепаномъ и затѣмъ изсѣкаютъ кость по всему протяженію разрѣза въ видѣ полоски, шириною 0,6—1,0 сант., посредствомъ особыхъ кусающихъ щипцовъ (рис. 198). Въ области изсѣченія кости требуется предварительное отдѣленіе твердой оболочки съ помощью зонда. Твердая оболочка обыкновенно

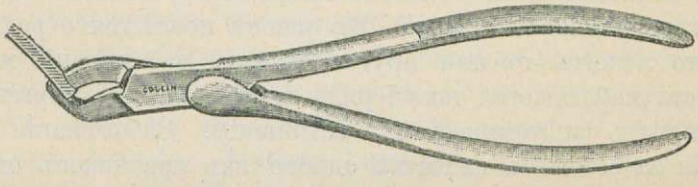

Рис. 198.

не вскрывается, однако, въ послѣднее время стали высказываться за ея изсѣченіе. Операцію можно производить также съ помощью механическихъ двигателей, для чего требуется наложеніе нѣсколькихъ отверстій, между которыми костныя полоски изсѣкаются двумя параллельными распилами круговой пилой. Иногда къ продольному сѣченію костей прибавляютъ еще поперечныя вѣтви, заворачивающіяся въ стороны. Производили также костныя сѣченія болѣе сложныхъ очертаній въ видѣ буквъ V, Y и т. п. (такъ наз. *лоскутная краніектомія*) и наконецъ *круговую краніектомію (Dumont)*. Послѣдняя производится слѣд. образомъ: дѣлается горизонтальный разрѣзъ чрезъ кожу и мышечно-апоневротическій слой черепа, начиная отъ лба и кончая на затылочномъ бугрѣ. Покровы черепа тупо отдѣляются отъ остающейся на костяхъ накостницы и отворачиваются въ обѣ стороны. У основанія отвернутыхъ лоскутовъ накостница разсѣкается вокругъ всей крыши черепа и кости черепа надпиливаются пилой подобно тому, какъ это дѣлается при патологоанатомическихъ вскрытіяхъ, но только не такъ низко, какъ при послѣднихъ, и, во избѣжаніе поврежденія твердой

оболочки и мозга, лучше не во всю толщу ихъ. Затѣмъ фрэзой или трефиномъ дѣлается въ одномъ мѣстѣ отверстіе до твердой оболочки и, начиная отъ него, вокругъ всей крыши черепа выкусывается щипцами полоска костнаго вещества на всемъ протяженіи надпила костей такой же ширины, какъ при линейной краніектоміи. На мѣстѣ костныхъ швовъ и передняго и задняго концовъ стрѣловидной пазухи, необходимо тщательно отдѣлить сначала зондомъ твердую оболочку отъ кости, чтобы не повредить ея при проведеніи кусающихъ щипцовъ. Когда будетъ обойденъ кругомъ весь черепъ, и крыша его сдѣлается подвижной, разсѣкаютъ по всему протяженію костнаго разрѣза твердую оболочку, оставляя лишь мостики ея въ тѣхъ мѣстахъ, гдѣ въ ней проходятъ сосуды. Наконецъ отвороченные лоскуты покрововъ заворачиваются снова на свое мѣсто и рана ихъ зашивается.

Операціи при падучей. Падучая, какъ извѣстно, раздѣляется на 2 вида: 1) на общую и 2) частичную, которая носитъ также названіе *Jackson*'овской по имени впервые изучившаго эту форму англійскаго ученаго *Jackson*'а. Въ основѣ послѣдняго рода падучей часто лежитъ то или другое мѣстное заболѣваніе мозговой коры, хотя наблюдается также рядъ случаевъ, въ которыхъ нѣтъ осязательныхъ анатомическихъ измѣненій. Заболѣванія мозга, влекущія за собою въ качествѣ одного изъ признаковъ падучую, разнообразны; сюда относятся опухоли, кровеизліянія и т. под., но наиболѣе частую причину *Jackson*'овской падучей составляютъ тѣ измѣненія рубцового свойства, которыя остаются послѣ заживленія травматическихъ поврежденій черепа и мозга въ качествѣ ихъ отдаленныхъ послѣдствій (травматическая падучая). Леченіе травматической падучей направлено къ устраненію только что упомянутыхъ измѣненій и состоитъ въ закрытіи костныхъ изъяновъ посредствомъ костнопластической операціи, удаленіи остеофитовъ съ внутренней поверхности черепныхъ костей, въ раздѣленіи сращеній между оболочками и мозгомъ, въ вскрытіи, такъ назыв., рубцовыхъ кистъ и, наконецъ, въ вырѣзываніи рубцовъ изъ мозговой ткани въ здоровыхъ частяхъ. Для случаевъ *Jackson*'овской падучей безъ видимыхъ простымъ глазомъ анатомическихъ измѣненій *Horsley*'емъ было предложено изсѣченіе корковыхъ центровъ тѣхъ мышцъ, съ которыхъ начинается судорожный припадокъ; центры эти опредѣляютъ посредствомъ раздраженія несильнымъ фарадическимъ токомъ, пользуясь для этого особыми электродами, которые можно обеззараживать. Опредѣленный такимъ образомъ участокъ мозговой коры, соотвѣтствующій извѣстному центру, изсѣкается вплоть до бѣлаго вещества. Что касается мѣста опе-

раціи при *Jackson*'овской падучей, то оно опредѣляется или положеніемъ бывшаго поврежденія или же положеніемъ тѣхъ центровъ, откуда исходитъ раздраженіе. Вскрытіе черепа производится преимущественно посредствомъ краніотоміи, за исключеніемъ конечно тѣхъ случаевъ, когда уже имѣется костный изъянъ.

Въ послѣднее время *Kocher* на основаніи своей теоріи о происхожденіи припадковъ падучей въ зависимости отъ повышенія общаго или мѣстнаго внутричерепного давленія предположилъ содѣйствовать ослабленію послѣдняго при всякаго рода падучей путемъ наложенія регулирующаго искусственнаго клапана, образованіе котораго состоитъ въ полномъ удаленіи костнаго куска изъ черепа вмѣстѣ съ накостницей, въ изсѣченіи соотвѣтствующаго участка твердой оболочки и закрытіи получившагося отверстія одними мягкими покровами. Техника этой операціи описана выше, на стр. 287.

Другіе хирурги, исходя изъ теоріи о развитіи эпилепсіи вслѣдствіе разстройствъ мозгового кровеобращенія въ зависимости отъ нарушенія дѣятельности вазомоторныхъ нервовъ, проходящихъ въ составѣ симпатическихъ нервовъ, производили различныя операціи на шейныхъ симпатическихъ нервахъ. Первый подобную операцію произвелъ *Alexander* въ 1883; наиболѣе горячимъ сторонникомъ ея является *Jonnesco*. Техника операціи будетъ изложена въ соотвѣтствующемъ отдѣлѣ операцій на шеѣ.

Операціи при цефаломахъ (т. наз. врожд. мозгов. грыжахъ). Опредѣленными, излюбленными мѣстами, гдѣ развиваются цефаломы, являются два противоположныхъ полюса головы; это 1) затылочная область (затылочная или задняя цефалома) и 2) область переносья и корня носа (синципитальная или передняя ц.); послѣдняя разновидность встрѣчается чаще. Затылочныя цефаломы дѣлятся, смотря по отношенію къ затылочному бугру, на верхнюю, когда отверстіе лежитъ выше затылочнаго бугра, и нижнюю, если оно лежитъ ниже. Передній видъ цефаломъ раздѣляется по мѣсту расположенія отверстій въ черепѣ на два подвида, которые можно назвать верхнимъ и нижнимъ синципитальными. Первыя выходятъ по средней линіи черезъ отверстіе между лобными и носовыми костями. Вторыя же, нижнія, выходятъ по бокамъ корня носа и часто бываютъ двойными.

Цефаломы должны быть оперируемы по типу удаленія новообразованій, находящихся въ связи съ мозгомъ или его оболочками; поэтому наилучшимъ способомъ является удаленіе опухоли по возможности ближе къ мозгу съ послѣдующимъ костнопластическимъ закрытіемъ отверстія въ черепѣ. Казалось бы, что костная

пластика не примѣнима на черепахъ дѣтей на 1—2 году жизни (когда наичаще встрѣчаются цефаломы) вслѣдствіе тонкости кости; однако, проф. *Лысенкову* удалось найти способъ закрытія отверстій и въ этомъ возрастѣ, хотя только при синципитальной формѣ; для этой цѣли онъ воспользовался боковымъ концомъ верхнеглазничнаго края въ области скулового отростка лобной кости; въ этомъ мѣстѣ по причинѣ порядочной толщины кости (не менѣе 1 сант.) всегда, даже въ самомъ раннемъ возрастѣ, находится достаточно матеріала для полученія костныхъ пластинокъ (лоскутовъ) достаточныхъ размѣровъ, безъ риска проникнуть въ полость черепа. Общій ходъ операціи при удаленіи синципитальной цефаломы таковъ: проводится продольный кожный разрѣзъ сообразно длиннику опухоли, эта послѣдняя обнажается до самаго основанія, что удается не совсѣмъ легко, такъ какъ опухоль обыкновенно тѣсно срастается съ кожей; дойдя до черепного отверстія, отрѣзаютъ ножку опухоли на уровнѣ послѣдняго. Затѣмъ приступаютъ къ закрытію отверстія. Для этой цѣли отъ верхняго конца раны ведутъ продольный разрѣзъ черезъ кожу по брови до бокового угла глаза на той сторонѣ, ближе къ которой находится отверстіе (чаще всего влѣво). Затѣмъ отдѣляютъ кожу по направленію разрѣза, стараясь не задѣть не только накостницу, но и волокна круговой мышцы глаза и лобной (это дѣлается для того, чтобы ножка костнаго лоскута была болѣе массивной и содержала болѣе сосудовъ). Когда кожа отдѣлена на достаточномъ протяженіи, проводятъ 2 параллельныхъ разрѣза черезъ накостницу до кости. Одинъ разрѣзъ идетъ по самому верхнеглазничному краю, другой—параллельно ему и выше, приблизительно, на 2 сант. У бокового края глазницы разрѣзы нѣсколько расходятся и соединяются дугообразнымъ разрѣзомъ, проникающимъ также черезъ накостницу до кости (рис. 199). Затѣмъ посредствомъ долота снимаютъ съ бокового конца верхнеглазничнаго края костную пластинку. Очень пригодно для этой цѣли пластинчатое долото *П. И. Дьяконова*, такъ какъ имъ можно дѣйствовать безъ помощи молотка. Для того, чтобы образовать ножку костнаго лоскута, отдѣляютъ накостницу отъ лобной кости между 2-мя параллельными разрѣзами, оставляя ее въ связи съ костной пластинкой. Такимъ образомъ получается накостнично-костный лоскутъ на ножкѣ; этотъ лоскутъ переворачиваютъ окровавленной поверхностью кверху и закрываютъ имъ отверстіе въ черепѣ, закрѣпляя лоскутъ къ краямъ отверстія 1—2 швами, проходящими черезъ накостницу по краямъ костнаго лоскута (рис. 200). Если бы для закрытія отверстія костнаго лоскута съ одной стороны было мало, то можно взять такой же

лоскутъ съ другой стороны. Затѣмъ кожную рану зашиваютъ по общимъ правиламъ непрерывнымъ или узловатымъ швомъ. У дѣтей болѣе старшаго возраста и у взрослыхъ можно брать для закрытія отверстія костныя пластинки съ любого мѣста лобной кости;

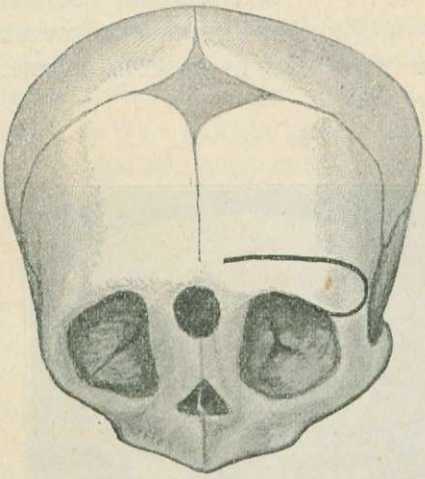

Рис. 199.

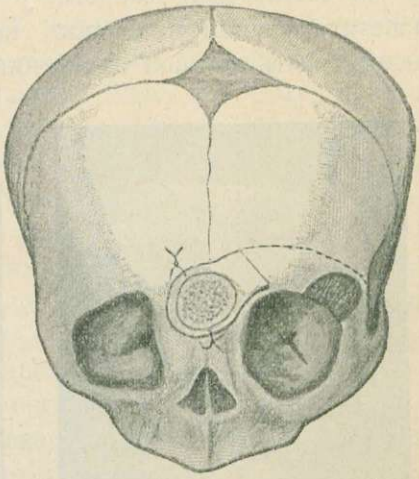

Рис. 200.

поэтому въ этомъ возрастѣ предпочтительнѣе, чтобы избѣжать лишняго раненія, образованіе накостнично-костныхъ лоскутовъ ближе къ средней линіи надъ переносьемъ (рис. 201. А. А).

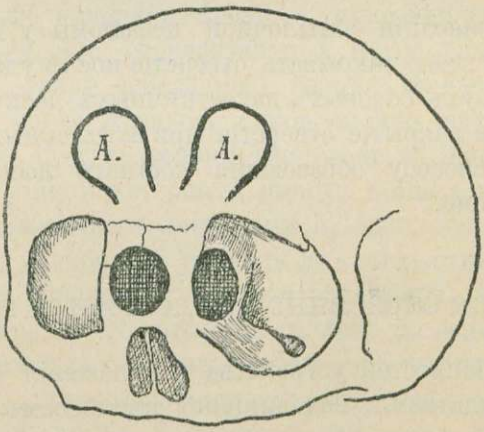

Рис. 201.

Иногда при нижней передней цефаломѣ носовыя кости, лобные отростки верхнихъ челюстей и слезныя кости представляютъ костный навѣсъ надъ каналомъ, чрезъ который выходитъ цефалома; дно и заднюю стѣнку канала составляетъ низко опущенная рѣшетча-

тая кость (рис. 202). Для закрытія черепной полости въ такихъ случаяхъ досталочно отсѣчь долотомъ основаніе названнаго костнаго навѣса отъ лобной кости и опустить внизъ къ рѣшетчатой кости (рис. 203).

Въ затылочной области у дѣтей 1-го года жизни костная пластика невозможна, такъ какъ по причинѣ тонкости костей нельзя взять костной пластинки, не проникая въ полость черепа.

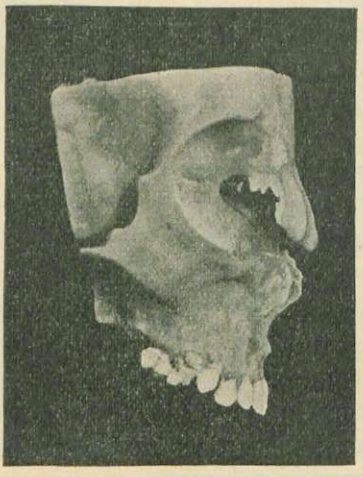

Рис. 202.

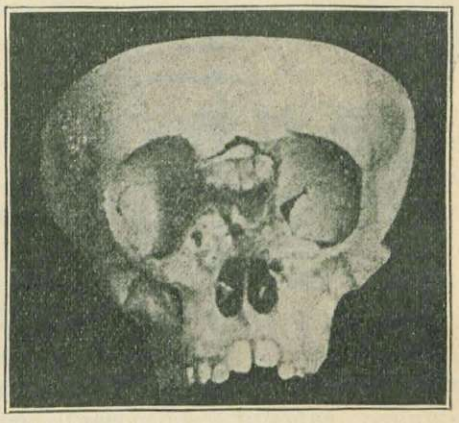

Рис. 203.

Поэтому, при операціи затылочной цефаломы у дѣтей ранняго возраста лучше всего закрывать отверстіе послѣ удаленія опухоли посредствомъ двухъ боковыхъ накостничныхъ лоскутовъ. У взрослыхъ же костное закрытіе отверстія при затылочныхъ цефаломахъ по описанному способу образованія костнаго лоскута на ножкѣ вполнѣ примѣнимо.

5. Операціи на барабанной полости и ея придаткахъ.

Въ виду особенностей устройства и положенія барабанной полости съ ея придатками, находящейся въ тѣсномъ, близкомъ сосѣдствѣ съ внутренними частями черепной коробки, заболѣванія этой маленькой полости имѣютъ очень важное значеніе, такъ какъ нерѣдко наблюдающееся распространеніе болѣзни на сосѣдніе, важные для жизни органы представляетъ серьезную опасность. Заболѣваніе, наичаще поражающее барабанную полость, есть гнойное воспаленіе ея слизистой оболочки, особенно опасное, когда

оно принимаетъ затяжную форму, при которой наблюдается язвенное разрушеніе стѣнокъ полости. Сообразно анатомическимъ условіямъ нагноеніе изъ барабанной полости чаще всего переходитъ въ барабанную пещеру и въ клѣтки сосцевиднаго отростка; кромѣ того могутъ развиться подтвердооболочечные нарывы какъ въ средней черепной ямѣ, вслѣдствіе перехода воспаленія черезъ тонкую крышу барабанной полости, такъ и въ задней, въ окружности отвѣсной части поперечной пазухи. Благодаря тому, что эта часть пазухи близко прилежитъ къ внутренней сторонѣ сосцевиднаго отростка, воспалительныя заболѣванія въ послѣднемъ могутъ повести къ закупоркѣ пазухи съ послѣдующей піэміей. Далѣе, нагноенія въ среднемъ ухѣ и его окрестностяхъ могутъ обусловить образованіе мозговыхъ нарывовъ. О хирургическомъ леченіи послѣднихъ было уже сказано, теперь остается описать операціи на самихъ полостяхъ средняго уха, своевременное примѣненіе которыхъ является лучшимъ предупреждающимъ средствомъ противъ развитія перечисленныхъ тяжелыхъ осложненій.

Операція вскрытія клѣтокъ сосцевиднаго отростка и барабанной пещеры. Показаніемъ къ этой операціи кромѣ гнойнаго скопленія въ сказанныхъ полостяхъ служитъ еще упорная невралгія сосцевиднаго отростка, неустранимая другими средствами. Поверхность сосцевиднаго отростка обнажается посредствомъ слегка дугообразнаго разрѣза, идущаго вдоль прикрѣпленія ушной раковины. Если на кожѣ имѣются свищи, то разрѣзъ стараются вести черезъ нихъ. Иногда для большаго простора присоединяютъ къ дугообразному разрѣзу еще горизонтальный по направленію назадъ. Между прочимъ, такой добавочный разрѣзъ бываетъ нуженъ въ тѣхъ случаяхъ, когда желаютъ одновременно вскрыть ложе поперечной пазухи. При проведеніи разрѣзовъ обыкновенно ранятся вѣточки задней ушной артеріи, а иногда и она сама. Сосуды эти захватываются зажимными пинцетами и, если нужно, перевязываются. Затѣмъ, углубивши разрѣзъ до кости, отдѣляютъ накостницу скребцомъ кпереди и кзади и обнажаютъ всю наружную поверхность сосцевиднаго отростка вплоть до задняго края слухового прохода такимъ образомъ, чтобы при оттягиваніи кпереди ушной раковины сдѣлались видными: ость надъ слуховымъ проходомъ, височная линія и гладкая площадка хирургическаго треугольника (см. Томъ первый стр. 156 и 157). По обнаженіи сосцевиднаго отростка переходятъ къ его вскрытію съ помощью небольшихъ прямыхъ или желобоватыхъ долотъ. Для удаленія гноя изъ клѣтокъ отростка нельзя ограничиваться однимъ вскрытіемъ послѣднихъ, необходимо еще проникнуть въ барабанную

пещеру, которая является главнымъ гнойнымъ очагомъ. Чтобы попасть въ пещеру, надо продолбить кость въ области хирургическаго треугольника (см. Томъ первый стр. 154, рис. 60). Сначала ставятъ долото (болѣе широкое) у верхней границы треугольника на горизонтальной линіи, проводимой черезъ самую верхнюю точку ости надъ слуховымъ проходомъ или, если послѣдняя незамѣтна, черезъ верхній край слухового прохода, затѣмъ долото помѣщаютъ у задней границы, потомъ внизу вблизи верхушки сосцевиднаго отростка и, наконецъ, впереди на разстояніи нѣсколькихъ миллиметровъ отъ задняго края слухового прохода. Сбивъ въ этихъ предѣлахъ поверхностный слой кости и взявъ болѣе узкое долото, идутъ вглубь на уровнѣ ости надъ слуховымъ проходомъ, кзади отъ нея, образуя постепенно суживающійся воронкообразный каналъ, верхушка котораго должна проникать въ барабанную пещеру. Помня анатомическія условія проходимаго костнаго слоя, надо вести долото въ параллельномъ направленіи къ слуховому проходу, т. е. къ серединѣ и нѣсколько впередъ. Если пробиваемый каналъ будетъ направленъ прямо къ серединѣ или уклонится назадъ, то онъ можетъ задѣть переднюю часть ложа венозной пазухи; если онъ приметъ направленіе слишкомъ кверху, то является опасность проникнуть въ среднюю черепную яму черезъ проломъ верхней стѣнки пещеры; наконецъ, при направленіи канала книзу можетъ быть пораненъ лицевой нервъ въ томъ мѣстѣ, гдѣ онъ проходитъ сзади кольца барабанной перепонки. Послѣднія двѣ опасности всегда можно избѣжать при нѣкоторомъ вниманіи, тогда какъ этого нельзя сказать по отношенію къ первой, такъ какъ пазуха можетъ иногда очень близко подходить къ слуховому проходу. Поэтому, при подозрѣніи на возможность этого осложненія надо дѣйствовать очень осторожно. Изъ признаковъ, заранѣе указывающихъ на предлежаніе пазухи, совѣтуютъ въ особенности обращать вниманіе на отношеніе сосцевиднаго отростка къ слуховому проходу; если послѣдній сходится съ гладкой площадкой хирургическаго треугольника подъ угломъ больше прямого, то нужно ожидать предлежанія пазухи. Если несмотря на всѣ предосторожности ложе пазухи будетъ вскрыто и обнажится ея стѣнка въ видѣ темносиней упругой перепонки, то въ этомъ еще нѣтъ особенной бѣды, если сама пазуха не поранена. Если случится послѣднее, то для остановки кроветеченія приходится прибѣгать къ тампонадѣ марлей. Когда пещера вскрыта, въ чемъ между прочимъ можно убѣдиться, осторожно проводя черезъ нее изогнутый зондъ въ барабанную полость, удаляютъ содержащійся въ ней гной и выскабливаютъ

острой ложкой грануляціи какъ въ самой барабанной пещерѣ, такъ и въ клѣткахъ сосцевиднаго отростка по всѣмъ направленіямъ послѣдняго, разламывая перегородки между клѣтками и опораживая каждое гнойное гнѣздо. По окончаніи операціи въ воронкообразную полость закладывается кусокъ обезпложенной марли, а кожная рана суживается посредствомъ нѣсколькихъ швовъ, накладываемыхъ на ея верхній и нижній углы.

Вскрытія клѣтокъ сосцевиднаго отростка и барабанной пещеры часто бываетъ достаточно для того, чтобы гнойный процессъ вполнѣ закончился. Очевидно, что въ такихъ случаяхъ операція вполнѣ заслуживаетъ названія—коренной. Тѣмъ не менѣе, подъ именемъ *коренной операціи* отіатры разумѣютъ нечто иное, а именно операцію, состоящую во вскрытіи не только клѣтокъ сосцевиднаго отростка и барабанной пещеры, но и самой барабанной полости и надбарабаннаго кармана (аттика). Съ хирургической точки зрѣнія т., наз., коренная операція представляетъ лишь расширеніе вышеописанной операціи вскрытіемъ полостей, стоящихъ въ сообщеніи съ барабанной пещерой и клѣтками сосцевиднаго отростка. Необходимость такого расширенія вызывается потребностью полнаго удаленія инфекціонныхъ и некротическихъ веществъ. Чтобы операція при нагноеніи средняго уха стала дѣйствительно коренной, вскрытіе барабанной полости и надбарабаннаго кармана часто еще бываетъ недостаточно; для этого иногда нужно вскрытіе поперечной пазухи и луковицы яремной вены, иногда вскрытіе мозгового гнойника, иногда даже удаленіе некротизировавшейся пирамиды височной кости. Если не сдѣлать того или другого, то т. наз. *коренная* операція отіатровъ въ дѣйствительности будетъ далеко не коренной. Поэтому лучше не употреблять этого термина и въ названіи, а довольствоваться анатомическимъ опредѣленіемъ: вскрытіе клѣтокъ сосцевиднаго отростка, барабанной пещеры и надбарабаннаго кармана.

Вскрытіе клѣтокъ сосцевиднаго отростка, барабанной пещеры и надбарабаннаго кармана. Разрѣзъ проводится такъ же, какъ и при простомъ вскрытіи барабанной пещеры; онъ только нѣсколько дальше загибается кверху съ цѣлью лучшаго доступа къ верхней стѣнкѣ слухового прохода. Послѣ обнаженія поверхности сосцевиднаго отростка отдѣляютъ съ помощью узкаго подъемника кожный слуховой проходъ отъ задней, верхней и нижней стѣнокъ костнаго по направленію вглубь; отдѣленный кожный слуховой проходъ вмѣстѣ съ ушною раковиною оттягивается кпереди крючкомъ или съ помощью петли изъ марли, продѣтой черезъ трубку кожнаго слухового прохода, какъ это представлено на рис. 204.

Затѣмъ производится вскрытіе барабанной пещеры, какъ было описано выше. Черезъ вскрытую пещеру вводится въ надбарабанный карманъ и барабанную полость зондъ или особый „защититель *Stacke*“ съ цѣлью лучшей оріентировки, а также для защиты бокового полукружнаго канала и канала лицевого нерва; послѣ этого сбиваютъ узкимъ долотомъ верхнюю и заднюю части костнаго слухового прохода, лежащую вбокъ отъ зонда и составляющую боковую стѣнку надбарабаннаго кармана и входа изъ него въ барабанную пещеру. Послѣ удаленія верхнезадней стѣнки слухового прохода вплоть до барабанной полости, становятся доступными слуховыя косточки, если онѣ еще существуютъ; первой

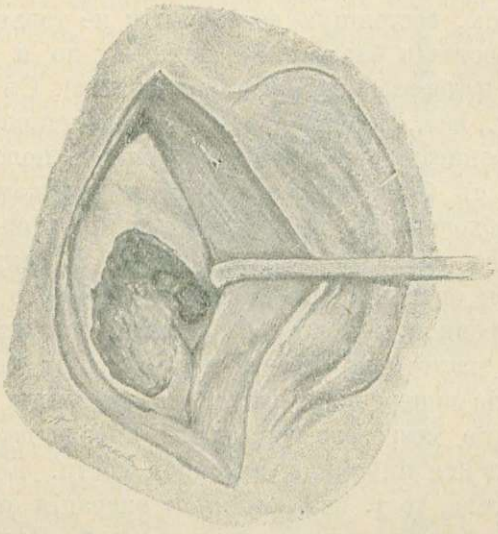

Рис. 204.

попадается обыкновенно наковальня, ее удаляютъ съ помощью пинцета; точно такъ же поступаютъ съ молоточкомъ, извлеченіе котораго встрѣчаетъ иногда нѣкоторое затрудненіе вслѣдстіе натяженія прикрѣпляющагося къ молоточку сухожилія мышцы, натягивающей барабанную перепонку. Въ рѣдкихъ случаяхъ сухожиліе это приходится подрѣзать. Затѣмъ производится удаленіе задней стѣнки слухового прохода на всемъ протяженіи, причемъ надо дѣйствовать очень осторожно въ области самой глубокой, срединной части задней стѣнки, чтобы не повредить нисходящей части лицевого нерва, огибающаго здѣсь слуховой проходъ позади кольца барабанной перепонки. Верхушка остающагося въ этомъ мѣстѣ костнаго выступа между возвышеніемъ полукружнаго

канала и каналомъ лицевого нерва осторожно срѣзается кусающими щипцами или сбивается легкими ударами узкаго долота. Остальная часть задней стѣнки можетъ быть сбита настолько широко, что нижняя стѣнка пещеры по направленію вбокъ (кнаружи) непосредственно переходитъ въ дно слухового костнаго прохода. Въ итогѣ операціи всѣ части средняго уха сливаются въ одну общую полость, на днѣ которой можно видѣть срединную стѣнку барабанной полости, надбарабаннаго кармана и барабанной пещеры (рис. 204). Находящіяся въ этихъ полостяхъ грануляціи и холестеатомныя массы удаляются острой ложкой, а также выскабливаются костныя стѣнки, пораженныя костоѣдой. Въ области срединной стѣнки барабанной полости нужно дѣйствовать осторожно острой ложкой, чтобы не повредить стремени, окутаннаго грануляціями, а также лицевого нерва, стѣнка канала котораго очень тонка и можетъ быть разрушена костоѣдой. Въ зависимости отъ послѣдней причины при выскабливаніи дна барабанной полости можетъ появиться опасность раненія луковицы яремной вены, кроветеченіе изъ которой, если случится, должно быть остановлено тампонадой; одновременно производится выскабливаніе въ сторону сосцевиднаго отростка, верхушка котораго можетъ быть даже удалена совсѣмъ, если это окажется нужнымъ. Выскабливаніе должно быть очень тщательнымъ, чтобы не пропустить ни одного гнойнаго очага и удалить все пораженное.

Рис. 205.

Stacke, отдѣливъ кожный слуховой проходъ отъ костнаго и перерѣзавъ его въ глубинѣ вблизи барабанной перепонки, сначала вскрываетъ надбарабанный карманъ путемъ удаленія его боковой стѣнки, причемъ предварительно производится изслѣдованіе съ помощію зонда, какъ далеко кверху простирается куполообразное пространство. Все костное вещество, находящееся вбокъ отъ него, выдалбливается долотомъ до тѣхъ поръ, пока крыша полости окажется лежащей на одномъ уровнѣ съ верхней стѣнкой слухового прохода, и можно будетъ свободно обозрѣть весь надбарабанный карманъ. При этомъ можно увидать и удалить наковальню и молоточекъ, если послѣдній не былъ удаленъ. Послѣ этого проводится „защититель *Stacke*“ (рис. 205) вплотную подъ верхней стѣнкой барабанной полости по направленію кзади во входъ въ пещеру, и затѣмъ производится вскрытіе послѣдней, и удаляется задняя стѣнка слухового прохода. Первый актъ операціи *Stacke* (вскрытіе надбарабаннаго

кармана употребляется также въ качествѣ отдѣльной, самостоятельной операціи въ тѣхъ случаяхъ, когда пораженіе ограничивается одной барабанной полостью и когда требуется удалить слуховыя косточки.

По окончаніи операціи въ цѣляхъ скорѣйшаго заживленія костной полости стараются покрыть ея поверхность кожнымъ покровомъ, пользуясь для этого матеріаломъ, который представляетъ собою кожный слуховой проходъ. Изъ всѣхъ многочисленныхъ пластическихъ способовъ этого рода укажу только на способъ *Trautmann*'а. Кожный слуховой проходъ расщепляютъ ножницами вдоль по его задней стѣнкѣ по возможности далеко кнаружи, оставляя нетронутой ушную раковину и покрывающую ее кожу. Къ боковому концу этого разрѣза присоединяютъ другой, идущій подъ угломъ книзу къ переднему краю нижней стѣнки слухового прохода. Благодаря этому получается верхній меньшій и нижній большій лоскутокъ; послѣдній притягивается своей верхушкой къ нижнему углу операціонной раны и укрѣпляется къ кожѣ посредствомъ одного шва. Остальная часть раневой полости тампонируется обезпложенной марлей.

Если при гнойномъ воспаленіи средняго уха развился тромбозъ поперечной венозной пазухи, то послѣдняя должна быть обнажена и вскрыта. Техника этой операціи изложена въ главѣ объ операціяхъ на твердой мозговой оболочкѣ (см. стр. 281). При наличности мозговыхъ явленій всегда слѣдуетъ имѣть въ виду возможность мозгового гнойника въ височной долѣ или мозжечкѣ. О вскрытіи ихъ сказано выше въ главѣ объ операціяхъ при мозговыхъ гнойникахъ (стр. 291).

Иногда гнойное воспаленіе средняго уха представляетъ лишь проявленіе скрыто протекающаго остеоміелита височной кости, и тогда операція, начатая со вскрытія клѣтокъ сосцевиднаго отростка, пещеры и барабанной полости, можетъ закончиться удаленіемъ омертвѣвшихъ болѣе или менѣе обширныхъ частей височной кости. Омертвѣть можетъ даже вся пирамида ея. При удаленіи секвестровъ височной кости нужно имѣть въ виду возможность поврежденія важныхъ органовъ. Прежде всего нужно помнить, что въ костномъ каналѣ пирамиды проходитъ сонная артерія. Поэтому удалять соотвѣтствующую часть пирамиды можно только, высвободивъ артерію изъ назначеннаго для ея прохожденія костнаго канала. Лучше приступать къ такому удаленію лишь послѣ того, какъ подъ сонную артерію будетъ предварительно подведена нитка на шеѣ; тогда, въ случаѣ кровотеченія изъ артеріи, послѣдняя моментально можетъ быть перевя-

зана. Нить подъ артеріей слѣдуетъ оставить и послѣ операціи, такъ какъ возможно послѣдовательное изъязвленіе артеріи въ гноящейся полости, пока послѣдняя не покроется хорошими грануляціями. Изъ вены могутъ быть—поранены поперечная, пещеристая и каменистыя пазухи. Кроветеченіе изъ нихъ останавливается тампонадой. Наконецъ, можетъ быть поврежденіе лицевого и слухового нервовъ; послѣдствія послѣдняго рода поврежденій понятны.

Б. Операціи на лицѣ.

Операціи на лицѣ имѣютъ нѣкоторыя особенности, не освоившись съ которыми, нельзя разсчитывать на искусное выполненіе этихъ операцій, а слѣдовательно, и на благопріятные исходы. Прежде всего надо имѣть въ виду невозможность при нихъ выполнить въ полной мѣрѣ *противопаразитныя предосторожности*. Обмываніе и, вообще, подготовка операціоннаго поля очень затруднительна на покровахъ лица благодаря существованію здѣсь ротового, носовыхъ и глазныхъ отверстій; въ полостяхъ же носа, рта, глазницы она почти и вовсе невозможна. Приходится ограничиваться тщательнымъ сбриваніемъ волосъ на щекахъ, верхней губѣ и подбородкѣ, обмываніемъ кожи водою съ мыломъ и протираніемъ ея слабымъ (50%) спиртомъ, а при операціяхъ въ только что названныхъ полостяхъ надо удалить механически (съ помощью пинцета, протираніемъ кусочкомъ марли) ссохшееся отдѣляемое и другія загрязненія, основательно прочистить (при операціяхъ во рту) промежутки между зубами и каріозныя полости, если таковыя имѣются, причемъ очень испорченные зубы лучше удалить совсѣмъ; послѣ этого въ нашемъ распоряженіи остается только промываніе соотвѣтствующей полости обезпложенною водою или, лучше, такъ наз. физіологическимъ растворомъ поваренной соли. Примѣненіе химическихъ противопаразитныхъ, въ виду ихъ раздражающихъ и отравляющихъ свойствъ, при операціяхъ на лицѣ, болѣе чѣмъ гдѣ бы то нибыло въ другихъ мѣстахъ, противопоказано. По окончаніи операціи также нельзя наложить, по весьма понятнымъ причинамъ, закрытой повязки. Многіе перевязываютъ раны на лицѣ, такъ сказать, по мѣрѣ возможности, причемъ закрываютъ въ нѣкоторыхъ случаяхъ глаза, а иногда даже и носъ больного. Я нахожу болѣе удобнымъ широко пользоваться послѣ операцій на лицѣ открытымъ способомъ леченія ранъ. Линіи швовъ я засыпаю порошкомъ, состоящимъ изъ окиси цинка, азотнокислаго висмута и крахмала по 10,0 и камфоры 1,5. Такая присыпка спо-

собствуетъ высыханію отдѣляемаго, если таковое существуетъ, и образованію на ранѣ струпа. Лишь въ рѣдкихъ случаяхъ, а именно—если послѣ операціи остаются окровавленныя поверхности, не закрытыя общими покровами, удобнѣе наложить повязку.

Необходимо, далѣе, сдѣлать нѣсколько замѣчаній по отношенію къ *мѣрамъ борьбы съ кровотеченіемъ* и къ *способамъ обезболиванія* при операціяхъ на лицѣ. Всѣ ткани лица обильно снабжены кровью. Обстоятельство это очень благопріятно для заживленія послѣоперационныхъ ранъ въ этой области; благодаря ему даже и въ старыя, допротивопаразитныя времена самыя обширныя операціи на лицѣ производились обыкновенно съ успѣхомъ, а для пластическихъ операцій лицо и прежде было и до сихъ поръ остается наиболѣе благопріятнымъ полемъ. Но, съ другой стороны, благодаря тому же богатству кровеносными сосудами всѣ ткани лица при разсѣченіи ихъ сильно кровоточатъ. Такъ какъ кровоточащіе сосуды въ огромномъ большинствѣ невелики и соединяются другъ съ другомъ многочисленными анастомозами, нѣкоторые же изъ нихъ заключены въ костные каналы,—то бороться съ кровотеченіями съ помощью зажимныхъ пинцетовъ возможно здѣсь лишь въ сравнительно ограниченной степени. Приходится прибѣгать къ прижатію или тампонадѣ. Этихъ пріемовъ обыкновенно оказывается достаточно, и въ другихъ кровеостанавливающихъ мѣрахъ, напр., въ различныхъ прижиганіяхъ, нѣтъ необходимости.

Кровотеченія при операціяхъ на лицѣ могутъ быть опасны не только вслѣдствіе обезкровливанія больного, но также и потому, что вытекающая кровь можетъ (при операціяхъ въ полостяхъ носа, рта, глотки) попадать въ горло и бронхи и затруднять такимъ образомъ дыханіе больного. Чтобы устранить такую опасность, многіе оперируютъ безъ наркоза или въ полунаркозѣ или (въ послѣднее время) съ мѣстнымъ обезболиваніемъ; больному же придаютъ сидячее или полусидячее положеніе. Всѣмъ этимъ имѣется въ виду обезпечить больному возможность откашливать и выплевывать свою кровь во время пріостановокъ въ ходѣ операціи, производимыхъ нарочно съ этою послѣднею цѣлью. Однако же, если и удается такимъ образомъ устранить отъ больного опасность задушенія, то все же невольныя сокращенія лицевыхъ мышцъ, постоянное заливаніе кровью операціоннаго поля, необходимость часто прерывать операцію, чтобы дать больному возможность откашляться—все это въ значительной степени затрудняетъ и удлиняетъ производство операціи. Совершенно устраняетъ всякую возможность затеканія крови въ горло во время операціи на разсматриваемыхъ областяхъ положеніе больного на одной плоскости (безъ подушки) съ опу-

щенною внизъ головою. Производя очень часто въ теченіе нѣсколькихъ лѣтъ операціи при такомъ положеніи больного, я могъ

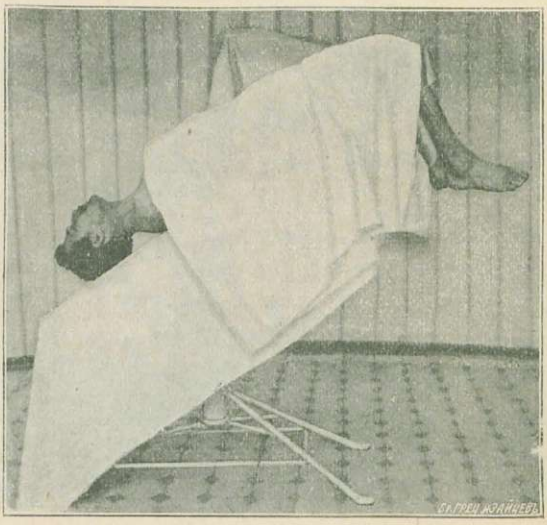

Рис. 206.

въ достаточной степени убѣдиться въ благодѣтельности этого пріема и потому настоятельно рекомендую его. Рис. 206 поясняетъ,

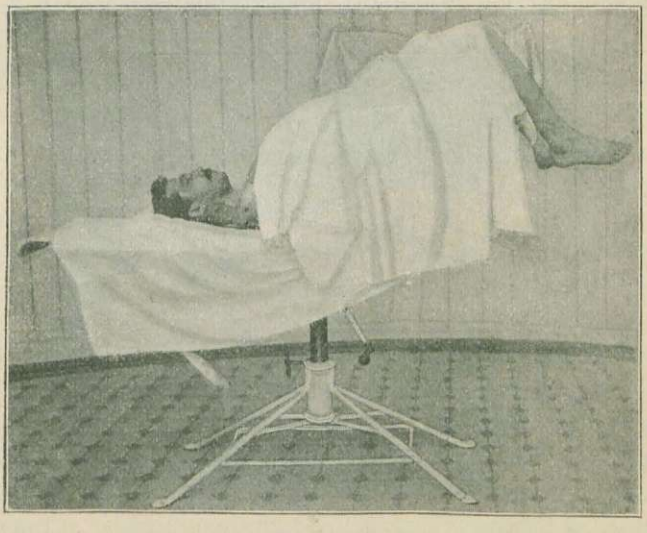

Рис. 207.

какъ именно помѣщается при этомъ больной. Мы видимъ, между прочимъ, что это положеніе не слѣдуетъ смѣшивать ни съ *Trendelenburg*'овскимъ (рис. 207), ни съ положеніемъ по *Rose* (рис. 208).

Первое не показано во время операціи на лицѣ, потому что при немъ голова больного остается на горизонтальной плоскости; при второмъ туловище остается горизонтальнымъ, а голова отклоняется

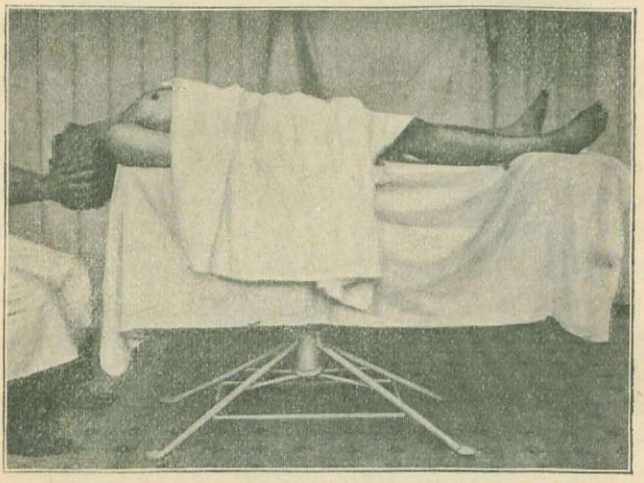

Рис. 208.

подъ угломъ къ нему; вслѣдствіе этого создаются условія, очень затрудняющія оттокъ отъ головы венозной крови, и операція можетъ сопровождаться сильнымъ кроветеченіемъ.

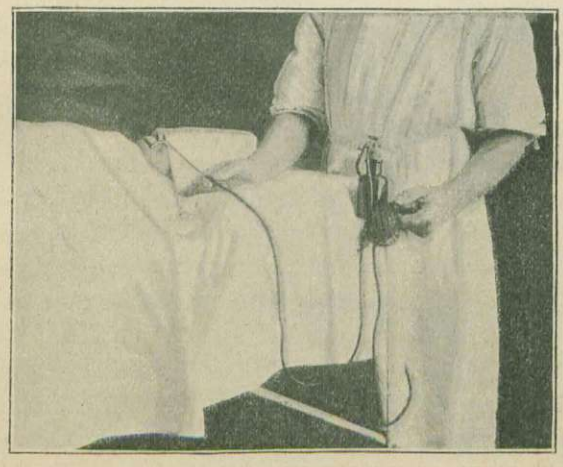

Рис. 209.

Что касается, наконецъ, обезболиванія при операціяхъ на лицѣ, то я предпочитаю общій наркозъ. Если бы намъ даже удалось достигнуть полнаго мѣстнаго обезболиванія (посредствомъ

впрыскиванія кокаина, эйкаина и т. п.), то все же мы не въ силахъ предупредить невольныхъ движеній больного, неизбѣжныхъ при откашливаніи, мимикѣ и т. д., а всѣ эти движенія при операціяхъ на лицѣ, гдѣ потребна особенная тщательность, могутъ повести къ очень непріятнымъ послѣдствіямъ. Опасенія же, что при общемъ обезболиваніи больному въ большей мѣрѣ, чѣмъ при мѣстномъ, угрожаетъ опасность удушенія кровью,—совершенно не имѣютъ мѣста, если мы помѣщаемъ больного въ то положеніе, о которомъ только что шла рѣчь. Общее обезболиваніе обезпечиваетъ для хирурга возможность оперировать быстро, спокойно и правильно, а больныхъ избавляетъ отъ страданій, вслѣдствіе чего они охотнѣе соглашаются на операціи. Для того, чтобы маска не стѣсняла поля операціи, удобно пользоваться аппаратомъ *Krohne-Sesemann*'а, заводя изогнутый подъ угломъ трубчатый наконечникъ его въ полость рта (рис. 209).

1. Резекція челюстей.

Показаніемъ для резекціи челюстей чаще всего служатъ воспалительныя заболѣванія (и главнымъ образомъ тѣ изъ нихъ, которыя ведутъ къ некрозу; напримѣръ такъ называемый фосфорный некрозъ) и новообразованія, изъ которыхъ на первомъ планѣ надо поставить часто развивающіяся на челюстяхъ злокачественныя новообразованія—саркомы и раки. Смотря по распространенности пораженія, приходится удалять или цѣлую челюстную кость *(полная резекція)*, или оказывается возможнымъ ограничиться удаленіемъ изъ кости лишь большаго или меньшаго куска *(частичная резекція)*.

Кромѣ этихъ резекцій, имѣющихъ цѣлью изъять изъ скелета нежизнеспособную или даже вредную для организма часть его, приходится иногда резецировать и совершенно здоровыя челюсти. Это дѣлается для обезпеченія себѣ свободнаго пути при операціяхъ на болѣе глубоко расположенныхъ частяхъ: корнѣ языка, зѣвѣ, глоткѣ и т. д. При этомъ стараются (чтобы по возможности не безобразить больного) сохранять изсѣкаемую часть челюсти, оставляя ее въ связи съ покрывающими ее мягкими тканями; по окончаніи операціи резецированная кость помѣщается на прежнее свое мѣсто. Производимая такимъ образомъ операція носитъ названіе *временной резекціи*.

Ниже будетъ дано описаніе производства какъ полныхъ, такъ и частичныхъ резекцій челюстей. Само собою разумѣется, что въ

жизни часто приходится не ограничиваться производствомъ только описанныхъ въ руководствѣ операцій. Смотря по особенностямъ каждаго случая, приходится видоизмѣнять и способы, и размѣры резекцій. Послѣ полнаго удаленія челюстной кости одной стороны бываетъ иногда необходимо унести также, отчасти или даже полностью, и соотвѣтствующую кость противоположной стороны; болѣе или менѣе обширную резекцію верхней челюсти приходится соединять съ резекціею нижней челюсти и т. п.

Резекція нижней челюсти. а) *Полная резекція*. Подъ названіемъ „полная резекція“ нижней челюсти описываютъ обыкновенно изсѣченіе половины этой кости. Въ тѣхъ случаяхъ, когда необходимо удалить дѣйствительно всю кость, дѣлаютъ также сначала половинную резекцію на одной сторонѣ, а потомъ повторяютъ ту же операцію съ другой стороны. Разрѣзъ покрововъ при изсѣченіи нижней челюсти надо проводить такимъ образомъ, чтобы, во-первыхъ, открыть себѣ свободный доступъ къ удаляемой кости, во-вторыхъ, не поранить важныхъ органовъ, изъ которыхъ въ данномъ случаѣ на первомъ планѣ слѣдуетъ поставить развѣтвленія лицевого нерва, околоушную слюнную железу и ея выводной протокъ; кромѣ того, какъ при всѣхъ вообще операціяхъ на лицѣ, необходимо заботиться о томъ, чтобы получающійся по заживленіи раны рубецъ былъ по возможности незамѣтенъ.

Всѣмъ перечисленнымъ условіямъ удовлетворяетъ разрѣзъ, идущій сейчасъ подъ краемъ нижней челюсти, начиная отъ средней линіи назадъ до челюстного угла и далѣе вверхъ по заднему краю восходящей вѣтви до точки, отстоящей на 1 сант. отъ мочки уха. Разрѣзъ можно проводить сразу до кости, причемъ разсѣкается наружная челюстная артерія; оба кроветочащихъ конца ея быстро захватываются кровеостанавливающими пинцетами и перевязываются; или же можно сначала отыскать названную артерію, перевязать ее въ двухъ мѣстахъ, перерѣзать между перевязками и уже послѣ этого проводить только-что описанный разрѣзъ. Получится больше простора, а слѣдовательно и облегчится операція, если мы прибавимъ къ этому разрѣзу другой—по средней линіи, отъ средины нижней губы внизъ, черезъ всю толщу послѣдней и далѣе черезъ всѣ мягкія ткани до кости, до встрѣчи съ первымъ разрѣзомъ. Въ общемъ образуется, слѣдовательно, прямоугольный лоскутъ мягкихъ тканей. Конечно, самыя нижнія вѣтви лицевого нерва (краевая вѣтвь нижней челюсти) должны быть непремѣнно поранены разрѣзомъ, проводимымъ подъ краемъ челюсти. Считая и это пораненіе дѣломъ важнымъ, *Kocher* совѣтуетъ относить разрѣзъ ниже и вести его отъ подъязычной кости назадъ

и вверхъ, проходить на ширину пальца кзади и книзу отъ угла челюсти и оканчивать у верхушки сосцевиднаго отростка. Затрудненіе, вносимое такимъ расположеніемъ разрѣза, мнѣ кажется дѣломъ болѣе невыгоднымъ, чѣмъ пораненіе слабенькой краевой нервной вѣтви; къ тому же и при *Kocher*'овскомъ разрѣзѣ все-таки ранится одна вѣточка (шейная) лицевого нерва. Во многихъ случаяхъ можно ограничиться наружнымъ разрѣзомъ лишь по средней линіи отъ губы до подъязычной кости, а затѣмъ со стороны рта вдоль тѣла нижней челюсти разсѣчь слизистую оболочку и отдѣлить прикрѣпляющіяся къ челюсти мышцы. Тогда можно отвернуть треугольный лоскутъ мягкихъ тканей далеко въ сторону.

Мягкія ткани отъ кости обыкновенно отсѣкаютъ ножомъ, придерживаясь возможно ближе къ кости. Дѣйствовать поднакостнично (скребцомъ) бываетъ возможно рѣдко, такъ какъ операція производится чаще всего по поводу злокачественныхъ опухолей. Съ наружной поверхности челюсти отдѣляютъ мышцы: жевательную, щечную, треугольную и квадратную нижней губы и подбородочную. Послѣ того вкалываютъ узкій ножъ сейчасъ же позади средины нижняго края челюсти и продвигаютъ его снизу вверхъ, все время придерживаясь кости, пока лезвіе покажется въ полости рта позади рѣзцовъ. Ножъ вынимаютъ, извлекаютъ средній рѣзецъ на оперируемой сторонѣ и, введя въ каналъ, проложенный ножемъ, пилу (лучше всего *Gigli*'вскую, но можно взять и другую, напр., цѣпочную, ножевую), перепиливаютъ кость сзади напередъ. Теперь становится удобнымъ оттягивать удаляемую половину нижней челюсти вбокъ и внизъ, благодаря чему напрягаются мягкія ткани на внутренней сторонѣ челюсти, и облегчается ихъ отдѣленіе. Отдѣляютъ мышцы: двубрюшную, подбородочно-язычную, подбородочно и челюстно-подъязычныя и внутреннюю крыловидную; удаляютъ, если онѣ окажутся пораженными, железы лимфатическія и подчелюстную слюнную, перерѣзаютъ нижніе ячеечные нервъ и артерію; если кроветеченіе изъ послѣдней сколько-нибудь значительно, то сейчасъ же на нее накладываютъ зажимной пинцетъ. Опуская внизъ почти уже вполнѣ обнаженную кость, низводятъ такимъ образомъ ея вѣнечный отростокъ вмѣстѣ съ прикрѣпленіемъ къ нему височной мышцы и отсѣкаютъ эту послѣднюю ножницами. Хотя такое отсѣченіе нѣсколько затруднительно, но все-таки я не считаю облегченіемъ для дѣла, и потому никогда не примѣняю, предлагаемаго нѣкоторыми отсѣченія куска вѣнечнаго отростка вмѣсто перерѣзки мѣста прикрѣпленія височной мышцы. Для удаленія кости остается произвести расчлененіе въ челюстномъ суставѣ. Для этого послѣдняго пріема обыкновенно

не употребляютъ рѣжущихъ инструментовъ, чтобы не поранить внутреннюю челюстную арт., непосредственно прилежащую къ внутренней поверхности шейки суставного отростка нижней челюсти. Надрѣзавъ связочный приборъ на наружной сторонѣ челюстного сустава, освобожденную отъ мягкихъ тканей кость, такъ сказать, выкручиваютъ, причемъ разрываютъ остальныя связки и наружную крыловидную мышцу у мѣста ея прикрѣпленія къ суставному отростку.

По окончаніи операціи сшиваютъ слизистую оболочку щеки съ слизистою дна рта и вообще пришиваютъ на мѣсто лоскутъ мягкихъ тканей. Надо имѣть въ виду, что вслѣдствіе отдѣленія отъ нижнечелюстной кости прикрѣплявшихся къ ней подбородочно-язычныхъ мышцъ языкъ лишается съ этой стороны своихъ точекъ опоры и можетъ въ первые дни послѣ операціи западать, вызывая такимъ образомъ иногда очень опасныя затрудненія дыханія. Во избѣжаніе этого по удаленіи нижней челюсти, или хотя бы только ея средней части, проводятъ черезъ языкъ, или черезъ оставшіяся части названныхъ мышцъ, нитку, концы которой связываютъ вмѣстѣ. Такую нитяную петлю оставляютъ на нѣсколько дней, чтобы въ случаѣ западенія языка самъ больной или кто-нибудь другой могли бы предотвратить опасность задушенія потягиваніемъ за эту петлю.

Послѣ законченной такимъ образомъ операціи остающаяся часть нижней челюсти подвергается сильному смѣщенію какъ отъ тяги прикрѣпляющихся къ ней мышцъ, такъ и силою послѣдующаго рубцеванія. Въ результатѣ получится рѣзкое обезображеніе лица, затрудненіе рѣчи, нарушеніе кусанія и жеванія вслѣдствіе несовпаденія верхняго ряда зубовъ съ нижнимъ, разстройство глотанія. Все это побуждаетъ къ тому, чтобы описаннымъ образомъ операцію заканчивать лишь въ крайнемъ случаѣ, напр., при упадкѣ сердечной дѣятельности у больного. Нормальнымъ же окончаніемъ операціи нужно считать немедленное возмѣщеніе удаленной части челюсти. Какъ дѣлается такое возмѣщеніе, будетъ сказано ниже. Здѣсь же я укажу только, что для этого употребляются или пластинки живой кости или механическія приспособленія, и къ нимъ прикрѣпляется какъ оставшаяся часть нижней челюсти въ предупрежденіе смѣщенія ея, такъ и языкъ въ предупрежденіе западенія его.

б) При описаніи производства *частичной резекціи нижней челюсти* надо различать изсѣченіе только зубного отростка на большемъ или меньшемъ его протяженіи и изсѣченіе куска нижней челюсти во всю ея толщу. Въ первомъ случаѣ не предста-

вляется надобности ни въ какихъ разрѣзахъ общихъ покрововъ лица. Вся операція производится черезъ ротъ. Разрѣзами черезъ слизистую оболочку, проходящими сразу до кости въ предѣлахъ здоровыхъ тканей, очерчиваютъ, какъ со стороны преддверія, такъ и со стороны полости рта, подлежащій изсѣченію кусокъ кости, который затѣмъ и удаляютъ долотомъ или рѣжущими щипцами. Для удаленія куска нижней челюсти во всю толщу кости пользуются соотвѣтствующею частью разрѣза, производимаго для полнаго удаленія челюсти. Такъ, изсѣченіе средняго отдѣла челюстной кости удобно дѣлать съ помощью одного отвѣснаго разрѣза мягкихъ тканей по средней линіи; если нужно удалить кусокъ кости гдѣ-либо на протяженіи челюсти, то можно провести разрѣзъ, по длинѣ нѣсколько превосходящій удаляемую часть кости, по нижнему краю нижней челюсти. Изсѣченіе восходящей вѣтви удобно дѣлать съ помощью углового разрѣза — по нижнему краю челюсти въ предѣлахъ прикрѣпленія къ ней жевательной мышцы и по заднему краю восходящей вѣтви до точки, отстоящей на 1 сант. отъ ушной мочки. Проведя разрѣзъ до самой кости, отдѣляютъ введеннымъ въ этотъ разрѣзъ ножемъ или скребцомъ (если операція производится не по поводу злокачественнаго новообразованія, что даетъ возможность работать поднакостнично) всѣ мягкія ткани отъ подлежащей удаленію части кости, сначала съ ея наружной поверхности, а потомъ съ внутренней, извлекаютъ находящіеся на границахъ удаляемаго куска кости зубы и выпиливаютъ кость ножевою или проволочною пилою.

Послѣ частичныхъ резекцій съ нарушеніемъ непрерывности челюстной дуги возникаютъ, какъ и послѣ полной резекціи, значительныя обезображенія лица и разстройства кусанія, жеванія, глотанія и рѣчи подъ вліяніемъ тѣхъ же причинъ: тяги мышцъ, дѣйствующихъ теперь на каждый остатокъ челюсти порознь, и рубцеванія. Поэтому и послѣ частичныхъ резекцій съ нарушеніемъ непрерывности необходимо немедленное возмѣщеніе изъяна челюсти. Возмѣщеніе возможно путемъ костной пластики и посредствомъ механическихъ приспособленій.

Костнопластическое возмѣщеніе изъяновъ нижней челюсти можетъ быть достигнуто путемъ вживленія на мѣстѣ изъяна челюсти костной пластинки, получающей питаніе черезъ посредство ножки изъ мягкихъ тканей или же сполна выдѣленной изъ организма. Первый способъ вѣрнѣе обезпечиваетъ вживленіе пересаженной пластинки, при второмъ она можетъ омертвѣть, тѣмъ болѣе, что рану трудно уберечь отъ загрязненія со стороны полости рта. Зато, вживленіе сполна выдѣленной пластинки позво-

ляетъ примѣнить костную пластику въ случаяхъ столь большого изъяна челюсти, что по сосѣдству нельзя ни откуда получить костной пластинки достаточной длины, и, слѣдовательно, въ такихъ случаяхъ, когда пересадка костной пластинки на ножкѣ не устранитъ смѣщенія остатковъ челюсти. Такимъ образомъ, послѣдовательность въ примѣненіи костной пластики для замѣщенія изъяновъ челюсти устанавливается такая: если можно получить достаточной длины костную пластинку на ножкѣ, то нужно пользоваться этимъ способомъ пластики; если изъянъ слишкомъ великъ, то слѣдуетъ пересадить сполна выдѣленную костную пластинку.

Изъ способовъ костнопластическаго возмѣщенія изъяновъ нижней челюсти путемъ вживленія костной пластинки на ножкѣ очень цѣлесообразенъ способъ проф. *Дьяконова*. Послѣ изсѣченія куска кости изъ горизонтальной вѣтви нижней челюсти продолжаютъ разрѣзъ кожи по краю челюсти далѣе впередъ, нѣсколько за среднюю линію, стараясь не проникать при этомъ глубоко въ ткани, и отпрепаровываютъ кожу по нижнему краю раны отъ подлежащей подкожной мышцы шеи почти до подъязычной кости. Потомъ, оттянувъ верхній край кожной раны и отступя кверху на 2 сан. отъ нижняго края челюсти, проводятъ разрѣзъ сразу до кости отъ мѣста костнаго распила по направленію къ средней линіи параллельно краю нижней челюсти; отъ срединнаго конца этого разрѣза вдоль средней линіи подбородка проводятъ второй разрѣзъ, также до кости, который, спускаясь внизъ, долженъ обогнуть край челюсти. Очертивъ такимъ образомъ мягкія ткани, приступаютъ къ отдѣленію кости въ предѣлахъ описанныхъ разрѣзовъ. Сначала дѣлаютъ ножевой пилой распилъ по средней линіи подбородка: пила ставится на наиболѣе выдающуюся точку нижняго края челюсти и погружается въ вещество кости такимъ образомъ, чтобы въ сѣченіи получился треугольникъ; пропиленная борозда должна однимъ концомъ касаться вышеописаннаго продольнаго разрѣза, а другимъ нѣсколько заходить на заднюю поверхность челюсти. Затѣмъ ту же пилу ставятъ въ продольный разрѣзъ мягкихъ тканей такъ, чтобы плоскость ея составляла съ верхней половиной передней поверхности нижней челюсти острый уголъ, и начинаютъ распилъ, стараясь придать отдѣляемому куску кости форму трехгранной призмы; окончить отдѣленіе костнаго куска лучше не пилою, а долотомъ. Ножка, соединяющая выпиленную кость съ мягкими тканями подчелюстной области, будетъ состоять изъ подкожной шейной мышцы, фасціи, апоневроза и передняго брюшка двубрюшной мышцы. Образованный такимъ

образомъ очень подвижный лоскутъ изъ кости и мягкихъ тканей безъ труда передвигается вбокъ, помѣщается на мѣсто костнаго изъяна, гдѣ и удерживается немногими швами. Рис. 210 показываетъ на черепѣ форму и положеніе изсѣкаемаго при только что описанной операціи куска кости, рис. 211—положеніе костно-мышечнаго лоскута сейчасъ же по его образованіи, на рис. 212-мъ изображенъ тотъ же костно-мышечный лоскутъ, укрѣпленный на новомъ мѣстѣ. Совершенно прямая пластинка кости можетъ быть получена такимъ образомъ не длиннѣе 4—5 сант., но если пре-

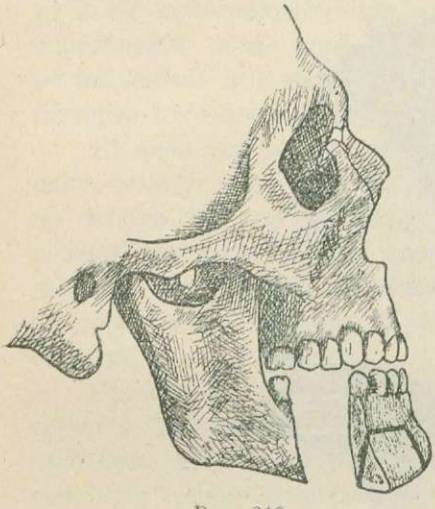

Рис. 210.

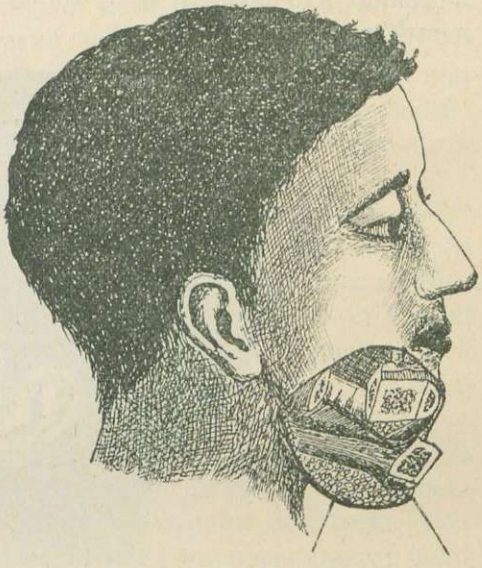

Рис. 211.

небречь нѣсколько искривленной формой ея, или если выдѣлить пластинку не изъ подбородочной части челюсти, а изъ другой половины тѣла челюсти, то длина пластинки можетъ быть доведена до 7—8 сант.

Изъ другихъ способовъ пересадки костной пластинки на ножкѣ я укажу на способъ *Wölfler*'а: вырубается пластинка изъ ключицы и на ножкѣ изъ подкожной мышцы шеи переносится на мѣсто изъяна челюсти. При этомъ способѣ пластинка питается хуже, т. к. ножка очень длинна, и кромѣ того страдаетъ прочность ключицы.

Для полученія сполна выдѣленной костной пластинки удобнѣе всего пользоваться большеберцовой костью, изъ передней грани и переднесрединной поверхности которой можно вырубить долотомъ пластинку любой длины, ширины и толщины. На пластинкѣ слѣдуетъ оставлять покрывающую ее накостницу, такъ какъ на-

костница даетъ разрастаніе кости на новомъ мѣстѣ. Пластинку не слѣдуетъ вырубать очень толстою; достаточно, чтобы она была лишь настолько крѣпка, чтобы удерживать остатки челюсти въ правильномъ положеніи. Перенесенная на мѣсто изъяна челюсти костная пластинка соединяется съ остатками челюсти при помощи проволочныхъ швовъ, проходящихъ чрезъ костное вещество. При примѣненіи сполна выдѣленной пластинки кости слѣдуетъ особенно тщательно производить поверхъ нея зашиваніе слизистой оболочки рта, чтобы пластинку возможно лучше охранить отъ инфекціи изъ полости рта. Внизу раны необходимо завести марлевый выпускникъ.

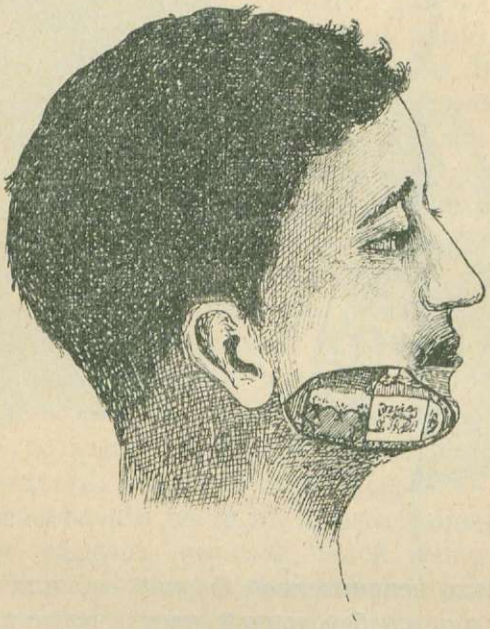

Рис. 212.

Если пересаженная костная пластинка не приживаетъ, то не слѣдуетъ торопиться удалять ее, а наоборотъ, нужно задержать ее возможно долго на мѣстѣ. Въ такомъ случаѣ она все же имѣетъ очень большое значеніе и, при томъ, въ двухъ отношеніяхъ. Во первыхъ, какъ всякій секвестръ, она вызываетъ усиленную костеобразовательную дѣятельность накостницы, перенесенной вмѣстѣ съ нею или оставшейся послѣ резекціи челюсти (если резекція сдѣлана не по поводу злокачественнаго новообразованія). Во-вторыхъ, не приживпшая пластинка имѣетъ значеніе механической шины, удерживающей остатки челюсти въ правильномъ положеніи во время рубцеванія раны. Мнѣ удавалось удержать не прижив-

шую костную пластинку на мѣстѣ до 8 недѣль и получить очень хорошее положеніе остатковъ челюсти, позволявшее больнымъ пользоваться простымъ зубнымъ протезомъ. Само собою разумѣется, что при задерживаніи не прижившей пластинки нужно строго слѣдить за выведеніемъ отдѣляемаго раны.

Возмѣщеніе изъяновъ нижней челюсти при помощи механическихъ приспособленій должно быть примѣнено въ тѣхъ случаяхъ, когда почему либо невозможна костная пластика. И этого рода возмѣщеніе изъяновъ должно производиться немедленно послѣ резекціи челюсти, такъ какъ главная цѣль возмѣщенія, удержать въ правильномъ положеніи остатки челюсти. Этотъ пріемъ носитъ названіе *непосредственнаго протезированія*. Разнообразныхъ приспособленій для непосредственнаго протезированія предложено очень много. Всѣ ихъ можно раздѣлить на 2 группы: имплантаціонные протезы и временные протезы.

Въ качествѣ *имплантаціонныхъ протезовъ* примѣняли проволоку, целлулоидъ и др. вещества, которыя старались зарастить на мѣстѣ изъяна челюсти. Если вживленіе инородныхъ тѣлъ вообще не можетъ быть рекомендовано, то для замѣщенія изъяна нижней челюсти оно обыкновенно не удается и почти всегда вело къ образованію свищей. Причина понятна—инфекція изъ полости рта.

Примѣненіе *временныхъ протезовъ*, наоборотъ, даетъ очень хорошіе результаты. Многочисленныя видоизмѣненія временныхъ протезовъ могутъ быть сведены въ 2 типа: одни изъ нихъ стремятся не только удержать остатки челюсти въ правильномъ положеніи, но и передать форму резецированной части челюсти, другіе стремятся лишь удержать въ правильномъ положеніи остатки челюсти. Перваго типа протезы *(Claude Martin, Stoppany)* сложны, заранѣе имѣютъ опредѣленную форму и размѣры, почему требуютъ кропотливаго подлаживанія ихъ во время операціи и ставятъ хирурга въ полную зависимость отъ наличности въ его распоряженіи хорошаго протезнаго техника. Второго рода протезы просты по устройству, освобождаютъ хирурга отъ всякой зависимости отъ протезнаго техника и даютъ притомъ прекрасные результаты. Образцомъ этихъ протезовъ можетъ служить протезъ, предложенный *Partsch*'емъ (рис. 213) и описываемый имъ слѣдующимъ образомъ:

„Я соединяю костные отрѣзки, сейчасъ же послѣ перепиливанія, двумя металлическими дугами, приготовленными изъ *Hansmann*'овской шины и укрѣпленными на наружной поверхности

челюсти при помощи серебряной проволоки. Уже до перепиливанія, нѣсколько отступя отъ того мѣста, гдѣ оно производится, просверливаются двѣ дыры, и черезъ нихъ проводится серебряная или аллюминіевая проволока такимъ образомъ, что оба конца ея висятъ снаружи. Ими удерживаютъ челюсть во время перепиливанія, по окончаніи котораго концы проволокъ проводятъ черезъ отверстія, имѣющіяся по краямъ шины, и закручиваютъ. Шину предварительно обрѣзаютъ до потребной длины и придаютъ ей соотвѣтствующій изгибъ; направленную въ полость рта ея поверхность можно передъ помѣщеніемъ шины на мѣсто обтянуть резиновой трубкой, чтобы она не врѣзалась въ мягкія ткани и не давила на языкъ. Слизистую оболочку губы и щекъ сшиваютъ подъ шиною съ слизистою дна рта, лучше всего непрерывнымъ швомъ, подкрѣпленнымъ отдѣльными стежками серебряной нити". „По заживленіи наружной раны, когда отдѣленіе изъ полости рта, благодаря полному срастанію слизистой оболочки, прекратится (что большею частью бываетъ на 8—14 день), можно еще до удаленія шины пригласить зубного врача, чтобы онъ снялъ слѣпокъ для приготовленія постояннаго протеза".

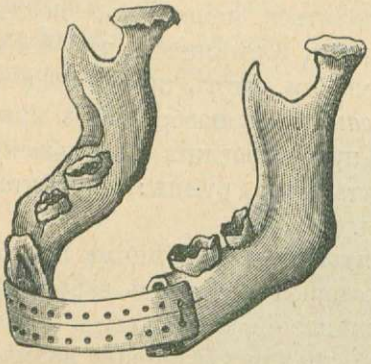

Рис. 213.

Можно съ большимъ удобствомъ приготовлять пластинку для помѣщенія между концами костныхъ распиловъ нижней челюсти изъ аллюминія. Сейчасъ же по окончаніи операціи вырѣзается ножницами изъ аллюминіевой пластинки соотвѣтствующей длины и ширины полоса, съ помощью корнцанга нѣсколько подвертывается ея нижній край, чтобы онъ не врѣзывался въ ткани, и полоса укрѣпляется на мѣстѣ металлическими (всего удобнѣе изъ бронзово-аллюминіевой проволоки) нитями точно такъ, какъ это дѣлалъ *Partsch*. Кромѣ того, въ этой пластинкѣ, на ея срединѣ, дѣлаются два отверстія, проводятся черезъ нихъ концы нитки, проходящей черезъ разрѣзанныя подбородочно-язычныя мышцы (мѣра противъ западенія языка,—см. выше) и связываются вмѣстѣ. Такимъ образомъ получается возможность не оставлять висящей изо рта больного петли. На рис. 214 изображенъ больной, которому удалена средняя часть нижней челюсти на протяженіи 7 сант. и вставлена аллюминіевая пластинка. Фотографія снята сейчасъ же послѣ операціи.

Если сдѣлано вычлененіе части нижней челюсти изъ одного сустава, то и въ этихъ случаяхъ возможно протезированіе при помощи аллюминіевой пластинки. Тогда лишь одинъ конецъ ея пришивается къ остатку челюсти, а другой затупляется и округляется соотвѣтствующимъ образомъ при помощи обычныхъ хирургическихъ инструментовъ и вводится въ суставную впадину, въ которой онъ удерживается сокращеніемъ мышцъ, поднимающихъ челюсть. Такое протезированіе при вычлененіи дало хорошій результатъ въ цѣломъ рядѣ случаевъ.

Рис. 214.

в) *Резекція суставной головки нижней челюсти. Образованіе ложнаго сустава на протяженіи нижней челюсти путемъ остеотоміи.* Обѣ эти операціи производятся для леченія неподвижности въ челюстномъ суставѣ, причемъ первая изъ нихъ показана только при существованіи истиннаго анкилоза сустава, вторая же преимущественно при неподвижности, обусловленной рубцовыми стягиваніями [1]). Другими, болѣе рѣдкими показаніями для резекціи суставной головки нижней челюсти являются т. наз. обезображивающій артритъ, различнаго происхожденія гнойныя и фунгозныя воспаленія сустава, а также застарѣлые и привычные вывихи.

---

[1]) При производствѣ операціи по поводу неподвижности челюстного сустава не надо упускать изъ вида опасности, сопряженной съ хлороформированіемъ. У больного, который не можетъ открывать ротъ, очень трудно бороться съ затрудненіями дыханія, зависящими, напр., отъ западанія языка. Въ виду этого желательно оперировать возможно скоро. Въ крайнихъ случаяхъ можетъ быть показано горлосѣченіе.

Изъ способовъ резекціи суставной головки наиболѣе цѣлесообразнымъ представляется *способъ König*'а [1]), описаніе котораго я приведу здѣсь словами автора: „Разрѣзъ, минуя височную артерію, начинается какъ разъ впереди уха, у нижняго края скуловой дуги и отсюда ведется послойно, все по краю дуги, на разстояніи 3 сант., до самой кости. Отъ средины этого разрѣза идетъ другой сверху внизъ на разстояніи 2—3 сант., разсѣкающій одну только кожу. Теперь отслаиваютъ всѣ мягкія части отъ края скуловой дуги и поверхности сустава сверху внизъ, сначала ножемъ, потомъ подъемцемъ, держась вплотную возлѣ кости. Околоушная железа, лицевой нервъ и сосуды отводятся книзу и удерживаются тамъ крючкомъ. Послѣ этого обнажаютъ узкимъ подъемцемъ переднюю и заднюю стороны суставного отростка. Окончательную отслойку всѣхъ мягкихъ частей отъ шейки суставного отростка лучше всего производить двумя узкими подъемниками, обводимыми вокругъ шейки—одинъ спереди, другой сзади. Этимъ способомъ можно уберечь внутреннюю челюстную арт. отъ поврежденій. Перерѣзку кости, иногда очень твердой, можно произвести узкимъ долотомъ. При полномъ костномъ сращеніи приходится разбить кость долотомъ и подъ скуловой дугой. При этомъ долото должно быть направлено нѣсколько книзу, чтобы въ глубинѣ суставной впадины не пробить дыры въ черепѣ. По окончаніи операціи раскрываютъ ротъ посредствомъ роторасширителя“.

Резекція челюстного сустава, произведенная при истинномъ анкилозѣ въ этомъ суставѣ, возстановляетъ подвижность на нормальномъ мѣстѣ и этимъ создаетъ наиболѣе выгодныя условія для дальнѣйшихъ отправленій нижней челюсти; но, если неподвижность этой послѣдней обусловливается развитіемъ рубцовъ въ окружающихъ мягкихъ тканяхъ, то отъ резекціи сустава нельзя, разумѣется, ожидать никакой пользы. Да и при истинномъ анкилозѣ противъ резекціи приводятъ иногда возраженія, заключающіяся, главнымъ образомъ, въ томъ, что, во-первыхъ, въ нѣкоторыхъ случаяхъ производство этой операціи бываетъ очень затруднительно, а во-вторыхъ,—она не является въ достаточной мѣрѣ дѣйствительной, такъ какъ послѣ нея наблюдались иногда возвраты неподвижности челюсти. Вслѣдствіе всего этого предложенъ очень длинный рядъ разнообразныхъ оперативныхъ пріемовъ для леченія неподвижности нижней челюсти. Я приведу здѣсь главнѣйшее изъ того, что относится къ операціямъ на челюстной кости, а не на однѣхъ только мягкихъ тканяхъ.

---

[1]) *Ф. Кёнигъ*. Руководство къ частной хирургіи. Пер. съ 6-го нѣм. изд. *Д. І. Фридбергъ*. Т. I, стр. 444. С.-Петербургъ. 1894.

При рубцовомъ сведеніи челюсти, если для исправленія дѣла не достаточно разсѣченія рубцовъ и пластическаго закрытія получившейся окровавленной поверхности лоскутами изъ сосѣднихъ мягкихъ тканей,—дѣлаютъ *разсѣченіе горизонтальной вѣтви нижней челюсти* (образованіе новаго сустава) впереди отъ рубцовыхъ стяженій. Само собою разумѣется, что такой оперативный пріемъ умѣстенъ только тогда, когда рубцовыя стягиванія существуютъ только съ одной стороны. Если разсѣченіе нижней челюсти будетъ произведено съ двухъ сторонъ кпереди отъ жевательныхъ мышцъ, то отдѣленный передній кусокъ челюсти будетъ постоянно отвисать, такъ какъ онъ окажется совершенно разобщеннымъ съ мышцами, поднимающими челюсть. Самую операцію совѣтовали *(Rizzoli)* дѣлать въ видѣ простой *линейной остеотоміи* черезъ отверстіе рта. Оттянувъ нижнюю губу и надрѣзавъ слизистую оболочку на деснѣ, вводятъ въ этотъ надрѣзъ костныя ножницы до нижняго края челюсти и разсѣкаютъ эту послѣднюю. Болѣе цѣлесообразнымъ слѣдуетъ считать *клиновидное изсѣченіе челюстной кости* (*Estmarch*): разрѣзъ до самой кости по нижнему краю челюсти, отдѣленіе отъ нея всѣхъ мягкихъ тканей и изсѣченіе долотомъ клиновиднаго куска съ основаніемъ внизу.

Только что описанная остеотомія показана, какъ я уже сказалъ, только при рубцовыхъ, односторонніхъ сведеніяхъ челюстей. Если же причина неподвижности лежитъ въ измѣненіяхъ самого сустава, то, чѣмъ ближе къ нормальному суставу будетъ образованъ новый суставъ, тѣмъ въ болѣе выгодныя условія будетъ поставленъ больной послѣ операціи. Поэтому слѣдуетъ считать за правило—производить остеотомію только въ тѣхъ случаяхъ, въ которыхъ, по какимъ-либо причинамъ невозможна резекція. Остеотоміи (линейныя и клиновидныя) предлагали дѣлать на углѣ нижней челюсти, на восходящей вѣтви, на суставномъ отросткѣ. Предлагали отсѣкать оба (суставной и вѣнечный) отростки и даже удалять всю восходящую вѣтвь нижней челюсти. Однако, ко всѣмъ этимъ операціямъ относится тотъ же упрекъ, что и къ резекціи: послѣ всѣхъ получается иногда возвратъ неподвижности челюсти. Во избѣжаніе этого непріятнаго обстоятельства между отрѣзками костей послѣ остеотоміи, или на мѣсто удаленной суставной головки послѣ резекціи, закладываютъ, по предложенію *Vernеuil*'я, мягкія ткани, чтобы помѣшать образованію сращеній. Въ настоящее время берутъ для этого лоскутъ изъ височной мышцы съ основаніемъ внизу (*Helferich*), причемъ предлагается изсѣкать часть скуловой дуги, чтобы она не мѣшала откидыванію книзу мышечнаго лоскута. Проще брать лоскутъ изъ жевательной мышцы съ верхнимъ основаніемъ

Mikulicz и др.). Описаніе всѣхъ предложенныхъ „способовъ“ остеотоміи по поводу сведенія челюстей завело бы насъ слишкомъ далеко. Многія изъ этихъ операцій были продѣланы только самими авторами, да и то—въ самомъ незначительномъ числѣ случаевъ. Въ общемъ можно сказать, что для выполненія ихъ нѣтъ нужды въ какихъ-либо особыхъ указаніяхъ; достаточно слѣдовать общехирургическимъ правиламъ. Какъ примѣръ, я опишу здѣсь только одну изъ относящихся сюда операцій, предложенную въ 1902 *В. В. Шмидтомъ* [1]) и составляющую видоизмѣненіе операціи *Rochet*.

Кожный разрѣзъ въ 7 сант. отъ нижняго прикрѣпленія ушной раковины, по краю нижней челюсти черезъ уголъ на горизонтальную вѣтвь. Мягкія части раздѣляютъ послойно, стараясь не поранить и взять на крючокъ нижнюю вѣтвь лицевого нерва, которая можетъ встрѣтиться въ верхней части разрѣза. Обнажаютъ нижнее прикрѣпленіе жевательной мышцы и нижній край околоушной железы. Ножемъ и отчасти скребцомъ отдѣляютъ заднее прикрѣпленіе жевательной мышцы отъ кости, сильно оттягиваютъ край раны вверхъ и впередъ и вертикальнымъ разрѣзомъ по волокнамъ нѣсколько надсѣкаютъ отдѣленную часть мышцы, чтобы приготовить лоскутъ съ верхнимъ основаніемъ изъ задней ея части. Затѣмъ отдѣляютъ скребцомъ, насколько возможно выше, мягкія части отъ наружной поверхности восходящей вѣтви нижней челюсти; то же дѣлаютъ и на внутренней сторонѣ восходящей вѣтви (работая особенно осторожно вверху, чтобы не поранить внутр. челюстную арт.). Обнаживъ восходящую вѣтвь, изслѣдуютъ пальцемъ верхнюю часть кости, основаніе вѣнечнаго отростка и полулунную вырѣзку и, сообразуясь съ тѣмъ, насколько выражена полулунная вырѣзка и захваченъ ли въ сращенія вѣнечный отростокъ, производятъ разсѣченіе восходящей вѣтви или на срединѣ ея высоты, или отъ задняго края ея верхней половины по направленію къ краю полулунной вырѣзки. Это разсѣченіе можно производить простымъ, не очень широкимъ долотомъ, разбивая кость не сразу (во избѣжаніе трещинъ и обломковъ), а выбивая изъ нея кусочекъ за кусочкомъ, или можно просверлить на срединѣ ширины кости отверстіе и перебить оставшіеся мостики долотомъ. Удаляемый кусокъ кости долженъ имѣть видъ трапеціи или полосы, вышиною не менѣе 1 сант. Полость рта не должна быть вскрыта. По разсѣченіи кости оттягиваютъ нижній конецъ ея острымъ крючкомъ внизъ, берутъ приготовленный изъ жевательной мышцы лоскутъ, помѣ-

[1]) *В. В. Шмидтъ*. Оперативное леченіе истиннаго анкилоза нижней челюсти. Дисс. Бѣлый. 1902.

щаютъ его въ промежутокъ между костными отрѣзками и прикрѣпляютъ 2-мя—3-мя швами къ боковой поверхности внутренней крыловидной мышцы или (если кость была разсѣчена по направленію къ полулунной вырѣзкѣ) къ накостницѣ срединной поверхности нижняго края резецированной кости.

Резекція верхней челюсти. Двѣ опасности чаще всего угрожаютъ жизни больного при резекціи верхней челюсти: большая потеря крови и аспираціонная пневмонія вслѣдствіе попаданія крови и содержимаго полости рта въ дыхательные пути. Отъ этихъ причинъ зависитъ сравнительно высокая до настоящаго времени смертность послѣ этой операціи.

Въ борьбѣ съ кроветеченіемъ важнѣйшей мѣрой при резекціи верхней челюсти служитъ тампонада. Нѣкоторые хирурги прибѣгаютъ къ предварительной перевязкѣ сонной артеріи или, по крайней мѣрѣ, къ предварительному подведенію подъ артерію нити, чтобы въ случаѣ надобности можно было быстро закрыть просвѣтъ ея. Однако, въ большинствѣ случаевъ одной тампонадой удается удержать потерю крови въ умѣренныхъ предѣлахъ и не осложнять и безъ того тяжелой операціи еще другою, тоже не легкой.

Устраненіе попаданія крови и содержимаго полости рта въ дыхательные пути достигается наклоннымъ положеніемъ больного съ опущеннымъ головнымъ концомъ туловища (см. стр. 311, рис. 206). Производство съ этой цѣлью предварительнаго горлосѣченія съ примѣненіемъ тампонирующей канюли *Trendelenburg*'а излишне и безъ нужды отягчаетъ операцію.

а) *Полная резекція верхней челюсти.* Способовъ, предложенныхъ для выполненія этой операціи, очень много. Всѣ они отличаются, главнымъ образомъ, разрѣзомъ мягкихъ тканей. На рис. 215, сдѣланномъ по сочиненію *Esmarch*'а и *Kowalzig*'а, изображено направленіе главнѣйшихъ изъ этихъ разрѣзовъ, а именно: а) разрѣза по *Malgaigne*'ю, б) по *Nélaton*'у, в) по *Fergusson*'у, г) по *Dieffenbach*'у, д) по *Weber*'у и е) по *v. Langenbeck*'у. При оцѣнкѣ разрѣзовъ, примѣняемыхъ для полнаго изсѣченія верхней челюсти, слѣдуетъ отдавать предпочтеніе тому изъ нихъ, который, широко открывая операціонное поле и давая, благодаря этому, возможность свободно осмотрѣть и удалить все болѣзненно измѣненное, — не оставляетъ послѣ себя безобразящихъ рубцовъ и, по возможности, щадитъ лицевыя мышцы и двигательные нервы ихъ. Всѣмъ этимъ требованіямъ наиболѣе удовлетворяетъ разрѣзъ по *Weber*'у или видоизмѣненіе его, состоящее въ томъ, что отвѣсная часть разрѣза проводится не по границѣ между носомъ и щекою, а по самой спинкѣ носа, по средней линіи, а горизонтальная часть укло-

няется своимъ боковымъ концомъ книзу, параллельно вѣтвямъ лицевого нерва.

Производится полное изсѣченіе верхней челюсти слѣдующимъ образомъ. Больного усыпляютъ и приступаютъ къ образованію лоскута изъ мягкихъ тканей. Разрѣзы ведутъ сразу до кости; начинаютъ отъ срединнаго угла глаза и ведутъ разрѣзъ по нижнему краю глазницы, уклоняя внизъ его боковой конецъ. Отъ срединнаго конца этого разрѣза проводятъ другой книзу до носового крыла, обходятъ это послѣднее до средней линіи и, наконецъ, разсѣкаютъ по срединѣ верхнюю губу. Ограниченный этими разрѣзами лоскутъ мягкихъ тканей отдѣляютъ ножомъ въ сторону, держась возможно ближе къ кости, причемъ, однако, въ большинствѣ случаевъ поднакостнично оперировать не приходится,

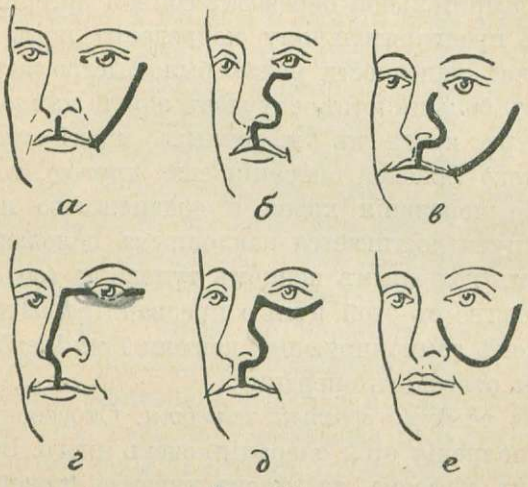

Рис. 215.

такъ какъ операція чаще всего производится по поводу злокачественныхъ новообразованій. Разсѣкаемыя при отдѣленіи лоскута артеріи сейчасъ же захватываются кровеостанавливающими пинцетами. Отдѣленіе мягкихъ тканей надо произвести на всемъ протяженіи верхней челюсти и, лучше, закончить отсѣченіемъ на небольшомъ протяженіи (приблизительно на 0,75 сант.) жевательной мышцы отъ ея прикрѣпленія къ скуловой дугѣ. Когда лоскутъ окончательно выдѣленъ и откинутъ въ сторону, его обертываютъ марлей, чѣмъ достигается окончательная остановка кроветеченія изъ разрѣзанныхъ артерій, и лоскутъ предохраняется отъ загрязненія во время послѣдующей операціи. Теперь приступаютъ къ выдѣленію верхней челюсти изъ ея соединеній съ другими костями.

Больного переводятъ въ положеніе съ опущенною внизъ головою, изображенное на рис. 206. Приподнявъ зубчатымъ пинцетомъ верхній край разрѣза, идущаго по нижнему краю глазницы, отдѣляютъ всѣ мягкія ткани отъ нижней стѣнки послѣдней, пока станетъ совершенно доступнымъ боковой конецъ нижнеглазничной щели; отдѣленіе производятъ скребцомъ или черенкомъ ножа. Черезъ нижнеглазничную щель проводятъ проволочную пилку, и когда ея конецъ покажется у нижняго края скуловой дуги, надѣваютъ на него рукоятку и перепиливаютъ скуловую кость. Разсѣченіе скуловой кости можетъ быть сдѣлано, хотя и съ меньшимъ удобствомъ, съ помощью долота. Затѣмъ разсѣкаютъ лобный отростокъ верхней челюсти, слезную кость и бумажную пластинку рѣшетчатой. Это можно сдѣлать также проволочной пилкой, для чего прокалываютъ (зондомъ, сложеннымъ пинцетомъ) отверстіе черезъ слезную кость въ носовую полость и черезъ него проводятъ пилку; но, не менѣе удобно—и во всякомъ случаѣ гораздо скорѣе — разсѣчь названныя кости долотомъ или костными ножницами; одну вѣтвь послѣднихъ слѣдуетъ ввести для этого въ носовую полость, а другую возможно дальше въ глазницу, до самой задней точки нижнеглазничной щели. Теперь остается отдѣлить послѣднее соединеніе верхнечелюстной кости съ сосѣдними костями, а именно — нёбный отростокъ удаляемой челюсти отъ нёбнаго отростка той же кости противоположной стороны и отъ мягкаго нёба. Сдѣлать это всего удобнѣе слѣдующимъ образомъ. Прежде всего желательно сохранить слизистую оболочку и вообще мягкія ткани твердаго нёба (конечно, если онѣ нисколько не затронуты новообразованіемъ), чтобы соединить ихъ послѣ операціи съ разрѣзомъ слизистой оболочки щеки и отдѣлить такимъ образомъ полость рта отъ полости носа. Для этого ведутъ разрѣзъ прямо до кости по границѣ между нёбнымъ и ячеечнымъ отростками удаляемой верхней челюсти, отъ средней точки спереди до уровня крючка крыловиднаго отростка сзади, а отсюда къ срединѣ, по границѣ между мягкимъ и твердымъ нёбомъ. Ограниченный этими разрѣзами углообразный лоскутъ отдѣляютъ скребцомъ отъ кости. Къ сожалѣнію, описанное сохраненіе лоскута мягкихъ тканей твердаго нёба бываетъ возможно въ очень рѣдкихъ случаяхъ. Обыкновенно при такихъ пораженіяхъ, при которыхъ показуется полная резекція верхней челюсти, бываетъ также затронута или, по крайней мѣрѣ, подозрительна и слизистая оболочка нёба. Поэтому большею частію мягкія ткани разсѣкаютъ проще. Дѣлаютъ разрѣзъ сразу до кости по средней линіи, начиная его спереди и останавливаясь на границѣ между твердымъ и мягкимъ нёбомъ.

Отъ задняго конца этого разрѣза проводятъ другой вбокъ по границѣ между твердымъ и мягкимъ нёбомъ. Покончивъ тѣмъ или другимъ способомъ съ мягкими тканями, извлекаютъ средній верхній рѣзецъ на сторонѣ операціи, ставятъ долото на границѣ между правымъ и лѣвымъ нёбными отростками и нѣсколькими ударами молотка раздѣляютъ эти отростки. Послѣ этого верхняя челюсть становится совершенно подвижной, въ чемъ можно убѣдиться, введя сложенныя ножницы въ разрѣзъ скуловой кости и производя ими рычагообразныя движенія. Соединенія верхнечелюстной кости съ нёбной и съ крыловиднымъ отросткомъ основной настолько слабы, что особо разъединять ихъ нѣтъ нужды. Чтобы окончательно удалить кость, достаточно захватить ее костными щипцами, помѣстивъ одну вѣтвь ихъ въ клыковую ямку, а другую на нёбный отростокъ, и, дѣлая качательныя движенія, осторожно, но скоро вырвать кость изъ остальныхъ ея соединеній по направленію внизъ и вбокъ.

Все описанное нами выдѣленіе резецируемой кости изъ соединеній ея съ другими костями можетъ сопровождаться кровотеченіемъ, которое, однако, легко остановимо по общимъ правиламъ и не угрожаетъ ничѣмъ серьезнымъ при указанномъ нами положеніи больного. Не страшно при этомъ положеніи и то, въ нѣкоторыхъ случаяхъ значительное кровотеченіе, которое получается по окончательномъ удаленіи кости изъ порванныхъ, сравнительно, крупныхъ конечныхъ вѣтвей внутренней челюстной артеріи (нисходящей нёбной a., клино-нёбной a., нижнеглазничной a.). Оно хорошо останавливается отчасти перевязкой кроветочащихъ сосудовъ, отчасти временною тампонадою.

По остановкѣ кровотеченія слѣдуетъ внимательно осмотрѣть всю рану, и если оказались оставшимися части новообразованія, удалить ихъ. Послѣ этого выполняютъ обширную раневую полость обезпложенною марлею и пришиваютъ на мѣсто отдѣленный въ началѣ операціи лоскутъ мягкихъ тканей.

Полная резекція верхней челюсти оставляетъ послѣ себя сравнительно небольшое обезображеніе; во всякомъ случаѣ,—гораздо меньшее, чѣмъ можно было бы ожидать, судя по обширности операціи. Самымъ непріятнымъ и тягостнымъ для больного является остающееся обширное сообщеніе между полостью рта и полостью носа.

Чтобы устранить его, проф. *Сапѣжко* предложилъ пластическое возмѣщеніе изъяна нёба лоскутомъ слизистой оболочки щеки. Слизистая оболочка щеки отсепаровывается книзу до мѣста перегиба ея на ячеечный отростокъ нижней челюсти. По краю распила твердаго нёба буравцомъ дѣлается рядъ отверстій наискось изъ плоскости распила на слизистую оболочку нёба, а тамъ, гдѣ нёбо

тонко, чрезъ всю толщу его. Затѣмъ чрезъ сдѣланныя отверстія и отсепарованную слизистую оболочку щеки накладывается 1-й рядъ швовъ; узлы швовъ смотрятъ въ полость рта. Такихъ швовъ кладется 8—10. Послѣ этого сшивается остатокъ мягкаго нёба съ краемъ новообразованнаго нёба. Не довѣряя прочности 1-го ряда швовъ, проф. *Сапѣжко* кладетъ еще 2-й рядъ, который соединяетъ край слизистой оболочки нижняго носового хода и перегородки носа съ верхней, окровавленной поверхностью новообразованнаго нёба; сзади 2-й рядъ швовъ соединяетъ край слизистой оболочки носоглоточной поверхности мягкаго нёба съ верхней окровавленной поверхностью новообразованнаго нёба.

Проф. *Алексинскій*, съ цѣлью отдѣлить полость носа отъ полости рта, проводитъ разрѣзъ вдоль ячеечнаго отростка остающейся челюсти, сдвигаетъ слизисто-накостничный покровъ нёба въ сторону изъяна и сшиваетъ сдвинутый лоскутъ съ отсепарованной слизистой оболочкой щеки.

Опытъ показалъ, что всѣ эти попытки даютъ успѣхъ сравнительно рѣдко. Причину неуспѣха *П. П. Дьяконовъ* указываетъ въ сильномъ нарушеніи питанія слизистой оболочки, происходящемъ при вышеописанныхъ способахъ образованія лоскутовъ. Онъ предлагаетъ при образованіи щечнаго лоскута брать его вмѣстѣ съ подлежащей щечной мышцей и заботиться, чтобы ножка лоскута была обращена кзади, такъ какъ отсюда направляются въ лоскутъ сосуды и нервы. При образованіи нёбнаго лоскута необходимо щадить цѣлость рѣзцоваго канала, чрезъ который въ значительной мѣрѣ совершается кровеобращеніе въ мягкомъ покровѣ нёба.

При пластическомъ замѣщеніи изъяна нёба получается втяженіе щеки, и съ внѣшней стороны обезображеніе лица получается большее, но это обезображеніе сполна окупается тѣми выгодами, которыя больной получаетъ отъ разобщенія ротовой полости отъ носовой. При невозможности или неудачѣ пластическаго возмѣщенія изъяна нёба приходится довольствоваться назначеніемъ нёбнаго протеза.

Другое обезображеніе послѣ удаленія всей верхней челюсти наступаетъ со стороны глаза. Глазъ опускается книзу вслѣдствіе удаленія нижней стѣнки глазницы, оси обоихъ глазъ не совпадаютъ и больные видятъ предметы вдвойнѣ. Со временемъ это разстройство зрѣнія до извѣстной степени сглаживается, но иногда бываетъ очень тяжело для больныхъ. Чтобы устранить опусканіе глаза, *Fr. König* предложилъ дѣлать для него опору слѣдующимъ образомъ: изъ передняго отдѣла височной мышцы выдѣляется

продольная полоса въ 3 сант. шириной. Начиная отъ верхушки вѣнечнаго отростка вплоть до горизонтальной части нижней челюсти вырубается долотомъ изъ передняго края вѣтви нижней челюсти костная пластинка, которая вверху остается въ связи съ выдѣленнымъ участкомъ мышцы. На этой мышечной ножкѣ костная пластинка поворачивается вверхъ и къ срединѣ и пришивается къ остатку лобнаго отростка удаленной челюсти. Такимъ образомъ создается нижняя опора для содержимаго глазницы.

Образовать костно-мышечный лоскутъ по *König*'у не трудно, когда вмѣстѣ съ челюстью уносится и скуловая дуга. Въ тѣхъ случаяхъ, когда скуловая дуга сохраняется, необходимо сдѣлать временную резекцію ея и отвернуть ее вбокъ вмѣстѣ съ лоскутомъ мягкихъ тканей лица, чтобы открыть доступъ къ височной мышцѣ.

б) *Резекція обѣихъ верхнихъ челюстей* производится сравнительно рѣдко. *Freidank* собралъ 20 случ. этой операціи, *П. П. Дьяконовъ* собралъ 6 операцій, произведенныхъ русскими хирургами. Техника операціи можетъ быть представлена слѣд. образомъ: съ обѣихъ сторонъ носа дѣлаются вышеописанные *Weber*'овскіе разрѣзы, которые сливаются вмѣстѣ по средней линіи верхней губы, и отсепаровываются въ обѣ стороны лоскуты мягкихъ тканей. Носъ отдѣляется отъ грушевиднаго отверстія и по разсѣченіи хрящевой перегородки откидывается кверху. Обычнымъ образомъ перепиливаются обѣ скуловыя кости. Толстой иглой прокалываются обѣ срединныя стѣнки глазницъ, и въ отверстія проводится пилка *Gigli*, которой и перепиливаются верхнія соединенія верхнихъ челюстей. Затѣмъ раздѣляется костными ножницами соединеніе верхней челюсти съ сошникомъ, и отдѣляется мягкое нёбо отъ задняго края твердаго. Послѣ этого обѣ верхнія челюсти могутъ быть удалены въ видѣ одного куска.

Чтобы отдѣлить послѣ резекціи обѣихъ верхнихъ челюстей полость рта отъ полости носа, *Hildebrand* предложилъ образовать новое нёбо путемъ сшиванія другъ съ другомъ краевъ разрѣзовъ слизистой оболочки щекъ и нёба. Если при резекціи сохраняется слизисто-накостничный покровъ нёба, то изъянъ нёба имѣетъ форму, изображенную на рис. 216. Въ такомъ случаѣ для возстановленія нёба могутъ быть просто сшиты края слизистой оболочки, ограничивающіе изъянъ.

Если слизисто-накостничный покровъ нёба не можетъ быть сохраненъ, то изъянъ получаетъ форму, изображенную на рис. 217. Чтобы отдѣлить полость носа отъ полости рта, *Hildebrand* сши-

ваетъ другъ съ другомъ сначала на нѣкоторомъ протяженіи обѣ половины мягкаго нёба, затѣмъ края разрѣзовъ слизистой оболочки щекъ и наконецъ передній край изъяна съ заднимъ, такъ что линіи швовъ образуютъ крестообразную фигуру, изображенную на рис. 218.

Возстановленное такимъ образомъ нёбо расположено въ полости рта очень низко, а снаружи получается сильное втяженіе щекъ. Кромѣ того, накладывать швы приходится съ большимъ натяженіемъ, что грозитъ расхожденіемъ сшитыхъ краевъ изъяна.

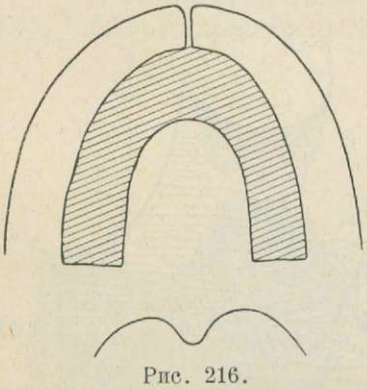

Рис. 216.

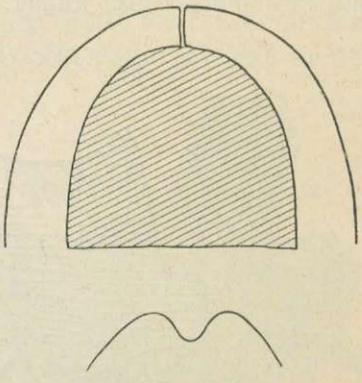

Рис. 217.

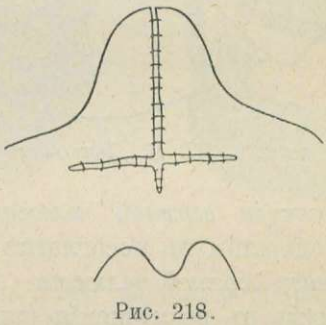

Рис. 218.

Въ виду всего этого *П. П. Дьяконовъ* [1]) предлагаетъ не просто соединять швами края разрѣзовъ слизистой оболочки, а выкраивать лоскуты, изображенные на рис. 219; въ составъ этихъ лоскутовъ онъ предлагаетъ брать не только слизистую оболочку, но и щечную мышцу. Ножка лоскутовъ должна быть обращена кзади, чтобы сохранить въ лоскутахъ кровеносные сосуды и нервы.

в) *Частичныя резекціи верхней челюсти.* Какъ и на нижней челюсти, надо различать изсѣченіе ячеечнаго отростка и изсѣченіе большаго или меньшаго куска изъ тѣла верхней челюсти. По по-

[1]) „Хирургія“. 1907, августъ.

воду изсѣченія ячеечнаго отростка можно только повторить сказанное объ этой операціи на нижней челюсти. Для производства частичной резекціи тѣла верхней челюсти, смотря по особенностямъ случая, дѣлаютъ или такой же разрѣзъ мягкихъ тканей, какъ для полной резекціи, или же ограничиваются лишь частью его. По обнаженіи пораженной части челюсти ее удаляютъ долотомъ или кусающими щипцами. При частичныхъ резекціяхъ тѣла верхней челюсти, если только возможно по распространенію заболѣванія, слѣдуетъ сохранять нижнюю стѣнку глазницы во избѣжаніе смѣщенія глаза книзу.

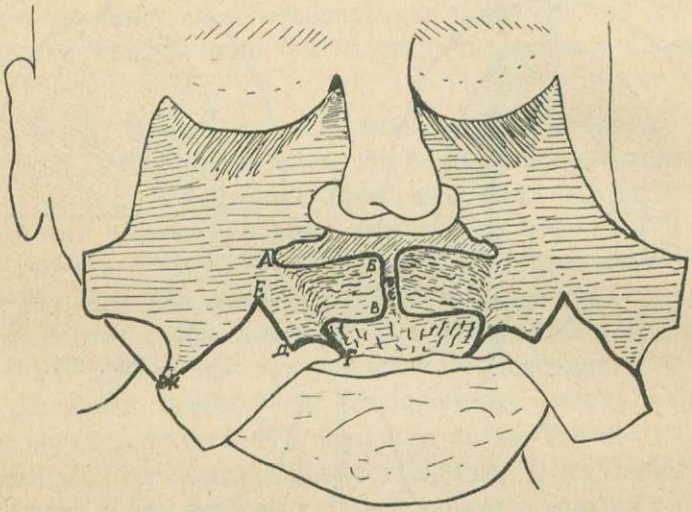

Рис. 219. *(П. П. Дьяконовъ).*

г) *Временныя резекціи верхней челюсти* будутъ изложены ниже, при описаніи операціи въ носоглоткѣ.

Замѣщеніе изъяновъ верхней челюсти. Послѣ резекціи верхней челюсти потребность въ возмѣщеніи изъяна обусловливается утратой зубовъ, нёба и дна глазницы. Утрата зубовъ легко возмѣщается простымъ зубнымъ протезомъ, укрѣпляемымъ на зубахъ оставшейся верхней челюсти или соединяемымъ пружинами съ зубнымъ протезомъ нижней челюсти.

Замѣщеніе изъяна нёба производится или при помощи описанныхъ пластическихъ операцій или посредствомъ нёбнаго протеза изъ каучука. Предпочтенья, конечно, заслуживаетъ пластическое возмѣщеніе изъяна нёба, однако и каучуковая пластинка при сохраненіи мягкаго нёба даетъ совершенное раздѣленіе полостей носа и рта, хорошую рѣчь и устраняетъ попаданіе пищи въ полость носа. При отсутствіи мягкаго нёба къ ней легко можетъ быть

присоединенъ глоточный обтураторъ. Для укрѣпленія нёбнаго протеза пользуются обычно тоже остающимися зубами верхней челюсти или же соединяютъ его пружинами съ зубнымъ протезомъ нижней челюсти. Образцы того и другого рода протезовъ представлены на рис. 220 и 221.

Бѣдные больные сами себѣ отдѣляютъ ротъ отъ носовой полости комкомъ ваты, воскомъ или даже комкомъ чернаго хлѣба и получаютъ возможность внятно говорить и проглатывать пищу.

Для устраненія опусканія глаза примѣняется или пластическое возмѣщеніе дна глазницы по *König*'у или къ нёбной каучуковой пластинкѣ придѣлывается каучуковый же глазничный отростокъ, поддерживающій глазъ снизу. Операція *König*'а не проста

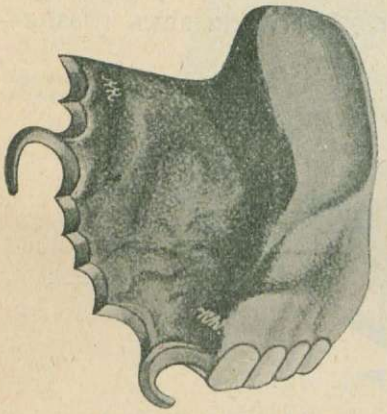

Рис. 220. *(Witzel).*

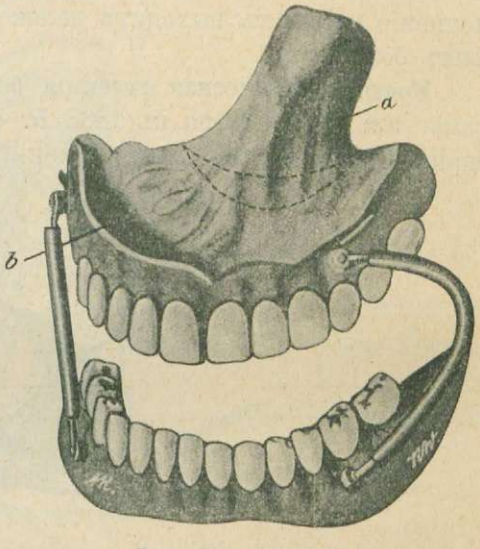

Рис. 221. *(Witzel).*

и усложняетъ и безъ того тяжелую операцію удаленія верхней челюсти. Поэтому, нерѣдко отъ нея приходится отказываться. Что касается каучуковаго протеза, то онъ обыкновенно не удерживаетъ глаза отъ опусканія и потому не устраняетъ диплопіи. Однако, въ большинствѣ случаевъ больные не слишкомъ жалуются на диплопію, и послѣдняя съ теченіемъ времени скорѣе уменьшается, нежели увеличивается.

Claude Martin и при резекціяхъ верхней челюсти предложилъ производить немедленное возмѣщеніе изъяна каучуковымъ протезомъ, сполна передающимъ форму и величину удаленной части челюсти и пронизаннымъ каналами для стока отдѣляемаго. Однако, большинство хирурговъ предпочитаютъ ограничиваться въ первыя

недѣли послѣ резекціи тампонадой, такъ какъ подъ тампонадой заживленіе раны происходитъ въ болѣе благопріятныхъ условіяхъ, а послѣдующее замѣщеніе изъяна дѣлается не болѣе труднымъ.

2. Операціи на глазницѣ.

Въ нашу программу входитъ описаніе далеко не всѣхъ операцій, производящихся въ этой области, а лишь немногихъ оперативныхъ пріемовъ, отъ производства которыхъ хирургъ, даже не считающій себя офтальмологомъ, не можетъ уклоняться, хотя бы потому, что эти оперативные пріемы во многихъ случаяхъ составляютъ лишь часть болѣе обширныхъ операцій на лицѣ, выполненіе которыхъ выходитъ далеко за предѣлы ученія о глазныхъ болѣзняхъ.

Костнопластическая резекція боковой стѣнки глазницы. Операція эта предложена въ 1888 *R. U. Krönlein*'омъ [1]), какъ предварительный пріемъ для удаленія глубоко лежащихъ глазнич-

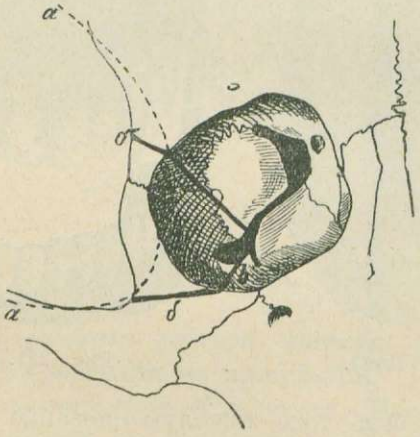

Рис. 222.

ныхъ опухолей, особенно дермоидныхъ. Я приведу ее здѣсь словами самого автора, изъ работы котораго заимствую и прилагаемый рис. 222-й. „1. Кожный разрѣзъ *(aa)* начинается въ височной области тамъ, гдѣ ясно прощупывается черезъ кожу полукружная линія лобной кости, т.-е., приблизительно на 1 сант. выше верхнеглазничнаго края, и идетъ книзу и кпереди слегка выпуклою дугою

[1]) *R. U. Krönlein.* Zur Pathologie und operativen Behandlung der Dermoidcysten der Orbita. Beiträge zur klinischen Chirurgie, Bd. IV H. 1.

по боковому краю глазницы до верхняго края скуловой дуги, отсюда поворачиваетъ назадъ и оканчивается на срединѣ скуловой дуги. Вдоль бокового края глазницы кожный разрѣзъ углубляютъ до накостницы и отслаиваютъ подъемникомъ всю накостницу, выстилающую снутри боковую стѣнку глазницы, что удается очень легко. Послѣ этого продвигаютъ конецъ подъемника отвѣсно внизъ, до нижнеглазничной щели, и такимъ образомъ фиксируется точка, въ которой сходятся костные разрѣзы, къ описанію которыхъ я перехожу. 2. Костнопластическая резекція должна захватывать весь боковой край глазницы (скуловой отростокъ лобной кости и лобный отростокъ скуловой кости) и часть боковой стѣнки глазницы, лежащую между этимъ краемъ и нижнеглазничною щелью (глазничная часть скуловой кости и передній отдѣлъ большого крыла

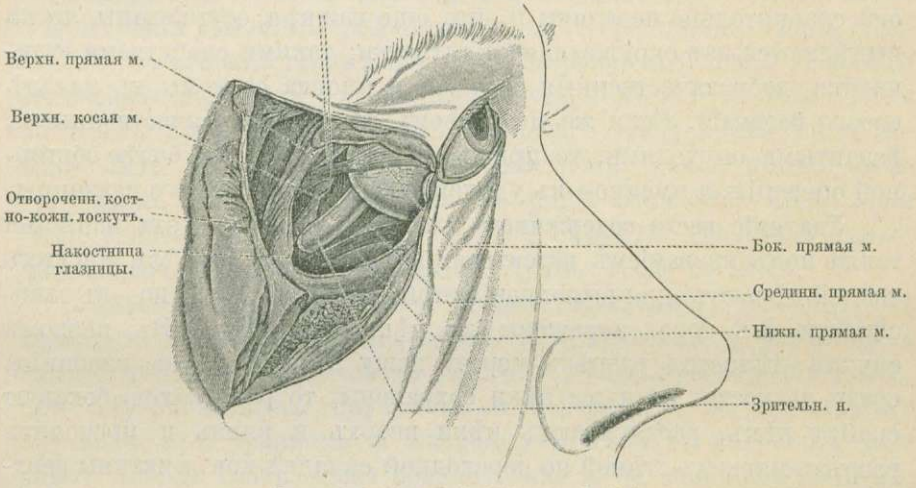

Рис. 223. *(Domela-Nieuwenhuis).*

клиновидной кости). Такимъ образомъ, временно удаляемый кусокъ кости имѣетъ форму клина, основаніе котораго образуется боковымъ глазничнымъ краемъ (скуловой отростокъ лобной и лобный отр. скуловой кости), а верхушка оканчивается въ переднебоковомъ отдѣлѣ нижнеглазничной щели. Костные разрѣзы *(бб)* лучше всего производить съ помощью остраго долота, безъ какой бы то ни было дальнѣйшей отпрепаровки тканей, и именно—тщательно оберегая естественную связь изсѣкаемой кости съ височною фасціею и съ волокнами височной мышцы, такъ какъ черезъ эти ткани вмѣстѣ съ кожными покровами совершается въ первое время послѣ операціи питаніе выдѣленнаго куска кости. Сначала пересѣкается поперечно скуловой отростокъ лобной кости, нѣсколько выше ясно видимаго и ощупываемаго лобно-скулового шва, и разсѣченіе кости

продолжаютъ по прямой линіи черезъ боковую стѣнку глазницы къ находящемуся въ нижнеглазничной щели подъемнику; потомъ раздѣляютъ въ горизонтальномъ направленіи лобный отростокъ скуловой кости и также продолжаютъ костный разрѣзъ до нижнеглазничной щели. По окончаніи костныхъ разрѣзовъ становится возможнымъ откинуть въ сторону ставшій подвижнымъ кусокъ кости вмѣстѣ съ кожно-фасціозно-мышечнымъ лоскутомъ височной области, вслѣдствіе чего открывается свободный доступъ къ боковому отдѣлу глазницы (рис. 223). По удаленіи опухоли изъ глазницы, кожно-мышечно-костный лоскутъ передвигается на свое мѣсто и пришивается".

Описанная костнопластическая операція даетъ возможность съ удобствомъ удалять изъ глазницы опухоли, но только — если онѣ сравнительно невелики и, что еще важнѣе, осумкованы, легко выдѣляются изъ окружающей клѣтчатки; такими свойствами отличаются доброкачественныя опухоли и иногда саркомы въ началѣ своего развитія. Если же мы имѣемъ дѣло съ злокачественными, разлитыми опухолями, то приходится прибѣгать къ болѣе обширной операціи, а именно—къ удаленію всего содержимаго глазницы.

Удаленіе всего содержимаго глазницы (операція эта извѣстна также подъ названіемъ **экзентераціи глазницы**). Разрѣзъ мягкихъ тканей дѣлаютъ, для выполненія этой операціи, различно—въ зависимости отъ того, поражены ли вѣки или нѣтъ. Въ первомъ случаѣ дѣлается разрѣзъ черезъ кожу вѣкъ по краю глазницы сразу до кости; если же вѣки сохранены, то разсѣкаютъ боковую спайку вѣкъ, растягиваютъ вѣки вверхъ и внизъ и проводятъ разрѣзъ мягкихъ тканей по переходной складкѣ конъюнктивы верхняго и нижняго вѣкъ, слѣдовательно, дѣлаютъ разрѣзъ тоже круговой и тоже до кости. По выполненіи того или иного разрѣза отдѣляютъ все содержимое глазницы (въ томъ числѣ и накостницу) отъ ея стѣнокъ. Дѣлается это тупымъ инструментомъ (подъемникомъ, сложенными *Cooper*'овскими ножницами), лишь въ нѣкоторыхъ мѣстахъ (боковой шовъ и срединная связка вѣкъ, вхожденіе въ глазницу сосудовъ и нервовъ) надо производить разрѣзы ножницами. Когда отдѣленіе содержимаго глазницы отъ костныхъ стѣнокъ доведено до зрительнаго отверстія, то перерѣзаютъ изогнутыми ножницами зрительный нервъ, извлекаютъ всю выдѣленную массу тканей и, для остановки кроветенія, на нѣсколько минутъ тампонируютъ полость глазницы обезпложенною марлею. Въ общемъ надо сказать, что кроветеченіе при описываемой операціи (изъ глазничной артеріи и ея вѣтвей) бываетъ значительнымъ. Остановить его посредствомъ перевязки сосудовъ не предста-

вляется возможнымъ, и дѣйствительными мѣрами противъ него слѣдуетъ считать быстрое (не надо смѣшивать этого понятія съ *спѣшнымъ*) оперированіе и тампонада. Черезъ нѣсколько минутъ извлекаютъ тампонъ и осматриваютъ операціонное поле. Если окажутся оставшимися подозрительныя ткани, то ихъ удаляютъ. По удаленіи всего больного, глазницу выполняютъ обезпложенною марлею. Теперь остается закрыть глазницу; для этого пользуются вѣками, если, конечно, они не были удалены. Срѣзаютъ съ нихъ конъюнктиву, хрящи и свободные края съ рѣсницами, и сшиваютъ другъ съ другомъ полученные такимъ образомъ кожные лоскуты верхняго и нижняго вѣкъ. Сшивать надо не на всемъ протяженіи. Необходимо оставить отверстіе для вынманія заложенной въ полость марли и для введенія новой. Если послѣ экзентераціи глазницы резецировать часть срединной стѣнки глазницы и образовать такимъ образомъ широкое сообщеніе глазницы съ носовою полостью, то кожные лоскуты вѣкъ могутъ быть сшиты на всемъ протяженіи. Конецъ марлеваго выпускника тогда можетъ быть выведенъ наружу черезъ носъ. Такой пріемъ былъ примѣненъ мною съ успѣхомъ въ рядѣ случаевъ. Если вѣки были удалены при операціи, то для закрытія глазницы приходится брать лоскутъ по сосѣдству, лучше всего со лба.

Удаленіе глазного яблока (т. наз. **энуклеація**). Операція эта производится при воспалительныхъ заболѣваніяхъ, угрожающихъ симпатическимъ пораженіемъ другого глаза, при атрофіи глаза, при внутриглазныхъ опухоляхъ и паразитахъ, въ нѣкоторыхъ случаяхъ при травмахъ и инородныхъ тѣлахъ; наконецъ, удаляютъ иногда глазъ, даже сравнительно и не очень измѣненный, при обширныхъ операціяхъ на сосѣднихъ частяхъ лица.

Самая операція не сложна. Раздвигаютъ вѣки, всего удобнѣе, съ помощью пружиннаго вѣкоподъемника. На небольшомъ разстояніи отъ роговицы захватываютъ зубчатымъ пинцетомъ вертикальную складку конъюнктивы и разрѣзаютъ ее у основанія кривыми тупоконечными ножницами; затѣмъ, введя одну вѣтвь ножницъ въ получившееся отверстіе, разсѣкаютъ конъюнктиву кругообразно, параллельно краю роговицы, и тѣми же ножницами отслаиваютъ конъюнктиву отъ склеры по возможности на большомъ протяженіи. Послѣ этого берутъ тупой крючекъ (очень удобенъ крючекъ, употребляемый при операціи косоглазія, но можно взять и обыкновенный пуговчатый зондъ и загнуть его на одномъ концѣ въ видѣ крючка); скользя по склерѣ, подводятъ его подъ срединную прямую мышцу, приподнимаютъ ее крючкомъ и перерѣзаютъ, оставляя на склерѣ небольшой кусокъ сухо-

жилія. Остальныя три прямыя мышцы перерѣзаются вплотную у склеры. Чтобы разрѣзать зрительный нервъ, захватываютъ глазное яблоко за оставшійся при немъ кусокъ срединной прямой мышцы крѣпкимъ пинцетомъ и сильно оттягиваютъ его кпереди и вбокъ, другою рукою проводятъ тупоконечныя кривыя ножницы, скользя ими по поверхности склеры, и когда доведутъ ихъ, такимъ образомъ, до нерва, то раздвигаютъ вѣтви и разсѣкаютъ нервъ; затѣмъ разсѣкаютъ обѣ косыя мышцы. Глазное яблоко, ничѣмъ теперь не удерживаемое, удаляютъ, и кратковременнымъ прижатіемъ ранки марлею останавливаютъ кроветеченіе, которое при этой операціи бываетъ обыкновенно невелико. Наконецъ, на рану конъюнктивы можно накладывать тотъ или другой (узловой, кисетный) шовъ, но можно оставлять ее и незашитою. Послѣднее правильнѣе въ тѣхъ случаяхъ, когда операція производилась по поводу гнойныхъ или, вообще, инфекціонныхъ заболѣваній.

Операцію удаленія глазного яблока одни (къ мнѣнію которыхъ присоединяюсь и я) предпочитаютъ дѣлать съ общимъ наркозомъ, другіе ограничиваются мѣстнымъ кокаиновымъ обезболиваніемъ.

Вмѣсто удаленія глаза иногда ограничиваются т. наз. **эвисцераціей глаза.** Срѣзается роговая оболочка съ небольшой полоской склеры, и содержимое глаза тщательно опорожняется острой ложкой; затѣмъ накладываются 2—3 шва, захватывающіе край конъюнктивы и склеры. Послѣ операціи сначала развивается рѣзкій отекъ, но постепенно получается небольшая, подвижная культя, очень удобная для ношенія искусственнаго глаза, который не западаетъ такъ глубоко, какъ послѣ энуклеаціи.

Изсѣченіе слезнаго мѣшка. Оно производится по поводу хроническаго, не поддающагося леченію дакріоцистита, иногда— съ профилактическою цѣлью передъ различными операціями на глазномъ яблокѣ, во избѣжаніе зараженія раны отдѣляемымъ мѣшка. Разрѣзъ общихъ покрововъ для обнаженія мѣшка долженъ проходить вдоль слезнаго гребня, имѣть въ длину около 2,5 сант. и начинаться нѣсколько выше срединной связки вѣкъ. Такъ какъ правильное расположеніе разрѣза значительно облегчаетъ послѣдующую операцію, то самое точное знакомство съ топографіей слезоотводящихъ путей является дѣломъ первой необходимости. По разсѣченіи всѣхъ мягкихъ тканей (вмѣстѣ съ срединною связкою вѣкъ) надъ слезнымъ мѣшкомъ, этотъ послѣдній выдѣляютъ, какъ опухоль, отчасти тупыми, отчасти рѣжущими инструментами, перерѣзаютъ слезные канальцы и отсѣкаютъ мѣшокъ на мѣстѣ его перехода въ слезно-носовой каналъ,

у самаго костнаго отверстія. Такъ какъ срединная стѣнка слезнаго мѣшка очень тѣсно соединена съ накостницей слезной кости, то по выдѣленіи его боковой и передней поверхностей слѣдуетъ сдѣлать разрѣзъ накостницы по срединному краю выдѣленной части мѣшка, послѣ чего его уже нетрудно отдѣлить тупымъ образомъ (вмѣстѣ съ накостницей) отъ слезной кости. По удаленіи мѣшка полезно выскоблить острою ложкою весь слезно-носовой каналъ. Въ общемъ операція удаленія слезнаго мѣшка не такъ проста, какъ это можетъ показаться по описанію. Затрудняется она главнымъ образомъ довольно упорнымъ кроветеченіемъ изъ мелкихъ сосудовъ, которое затемняетъ операціонное поле, заставляетъ часто прерывать операцію, чтобы давленіемъ марлевымъ шарикомъ останавливать кроветеченіе.

Очень часто мѣшокъ бываетъ соединенъ съ окружающими тканями плотными воспалительными спайками, стѣнки его легко рвутся; въ такихъ случаяхъ очень легко, особенно въ виду уже отмѣченнаго обильнаго кроветеченія, оставить неудаленною часть слизистой оболочки мѣшка, что поведетъ къ послѣдующему длительному нагноенію. Поэтому необходимо со стороны хирурга много вниманія, неторопливости и терпѣнія, чтобы тщательно произвести отчасти рѣжущими инструментами, отчасти острою ложкою полное удаленіе.

3. Операціи на полости носа.

Полость носа, несмотря на свои относительно большіе размѣры, представляется весьма неудобной для производства въ ней операцій. Причина этому лежитъ въ неправильности и запутанности очертаній этой полости: стѣнки ея неодинаковы и неровны, носовою перегородкою она дѣлится на два отдѣла, изъ которыхъ каждый распадается, главнымъ образомъ, благодаря вдающимся въ него съ боковой стѣнки носовымъ раковинамъ, на цѣлый рядъ закоулковъ. Соединяющія носовую полость съ внѣшнимъ міромъ отверстія расположены или въ мало доступной для оперативныхъ мѣропріятій области (хоанны), или сравнительно невелики, смотрятъ внизъ и соотвѣтствуютъ самой нижней части полости (отверстія ноздрей). Благодаря всему этому здѣсь очень трудно выполнимо основное общехирургическое требованіе, широко открыть и сдѣлать свободно доступнымъ для зрѣнія и обращенія съ необходимыми инструментами операціонное поле. Чтобы помочь этому горю, хирурги съ давнихъ временъ изощряли свою изобрѣтательность

въ придумываніи различныхъ, такъ сказать, предварительныхъ операцій, которыя обезпечили бы намъ свободный доступъ въ носовую полость. Передать здѣсь всѣ предложенные способы и видоизмѣненія ихъ невозможно. Я ограничусь немногимъ, имѣющимъ, по моему мнѣнію, наибольшее практическое значеніе.

Операціи, открывающія доступъ въ полость носа. а) Если намъ нужно оперировать невысоко, напр., на хрящевомъ отдѣлѣ носовой перегородки или на днѣ носовой полости, то иногда бываетъ достаточно простого *отклоненія кпереди перепончатой носовой перегородки*. Послѣднюю отдѣляютъ ножемъ сначала въ томъ мѣстѣ, гдѣ она сливается съ фильтромъ верхней губы, а потомъ отрѣзаютъ отъ нижняго края хрящевой перегородки. Послѣ этого перепончатая перегородка превращается въ лоскутъ, соединенный съ носомъ у его кончика. Лоскутъ этотъ оттягиваютъ кпереди острымъ крючкомъ на все время производимой въ полости носа операціи, а потомъ укрѣпляютъ на прежнемъ мѣстѣ нѣсколькими швами. Получается приращеніе безъ какихъ бы то ни было замѣтныхъ рубцовъ.

б) Нѣсколько больше простора получается (для работы только въ какой-нибудь одной сторонѣ носовой полости) послѣ *расщепленія носа по средней линіи*, которое можно дѣлать ножемъ или ножницами отъ ноздрей кверху до края грушевиднаго отверстія. Разрѣзъ черезъ всѣ ткани по самому краю носовой перегородки надо дѣлать очень тщательно, чтобы потомъ, по зашиваніи его, получился по возможности незамѣтный рубецъ. Чтобы увеличить просторъ, нѣкоторые предлагали продолжать разрѣзъ далѣе кверху, въ костномъ отдѣлѣ носа, но выгоды отъ расщепленія и раздвиганія носовыхъ костей слишкомъ невелики; во всякомъ случаѣ, получаемое при этомъ незначительное увеличеніе простора не окупаетъ разрушительности и сравнительной сложности операціи. Если расщепленія по средней линіи однѣхъ только мягкихъ частей носа и отодвиганія ихъ въ сторону недостаточно, то правильнѣе будетъ прибѣгнуть къ одной изъ нижеописываемыхъ костнопластическихъ операцій.

в) *Операція B. v. Langenbeck'a*. Разрѣзъ ведутъ по лицу отъ носового крыла, которое остается цѣлымъ, до нижняго края глазницы. Затѣмъ разсѣкаютъ носъ по средней линіи и отдѣляютъ костными ножницами носовую кость опереруемой стороны отъ той же кости другой стороны. Перепиливаютъ узкою ножовкой переднюю стѣнку верхней челюсти въ направленіи перваго разрѣза мягкихъ тканей лица, причемъ вскрываютъ челюстную пазуху. Послѣднее вообще желательно, такъ какъ очень часто полипы

бываютъ одновременно и въ пазухѣ. По отворачиваніи носовой кости кверху получается доступъ въ соотвѣтствующую половину полости носа и далѣе въ носоглотку.

г) Только что описанная операція оставляетъ послѣ себя некрасивый рубецъ на лицѣ, и потому заслуживаетъ полнаго вниманія *видоизмѣненіе, внесенное въ нее Г. А. Савостицкимъ*. Для удаленія опухоли, исходившей изъ верхней части носовой перегородки, онъ началъ разрѣзъ на 1 сант. выше корня носа и повелъ его внизъ по спинкѣ; не доходя уровня крыла, разрѣзъ былъ закругленъ и приведенъ къ носо-щечной бороздкѣ, по которой дошелъ до носового отверстія съ отдѣленіемъ самаго крыла (рис. 224 и 225). По отдѣленіи лоскута отъ подлежащихъ частей, т.-е. носовой кости и носового отростка верхней челюсти, упомянутыя кости разсѣчены съ помощью тонкаго долота—носовая кость

Рис. 224.

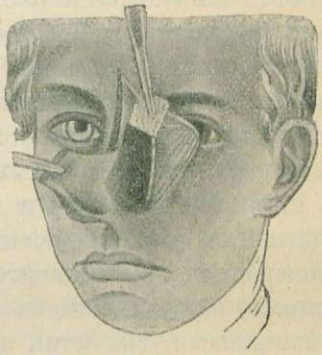

Рис. 225.

во всю длину, возлѣ самой носовой перегородки, до соединененія съ лобной костью, а носовой отростокъ на самой границѣ слезнаго мѣшка, до края глазницы. Когда названныя кости были вывихнуты кверху, и носовое крыло отворочено въ противоположную операціи сторону, то открылось совершенно достаточное для операціи пространство. По удаленіи опухоли и остановкѣ кроветеченія поднятыя кости были снова поставлены на мѣсто, и рана зашита.

Нерѣдки случаи, гдѣ вышеприведенныя операціи не открываютъ достаточнаго простора для послѣдующаго оперированія въ глубинѣ. Такъ обстоитъ дѣло, напр., если приходится удалять большую опухоль, въ значительной мѣрѣ распространившуюся изъ полости носа въ полость глотки, или даже совсѣмъ принадлежащую глоткѣ и лишь отчасти заходящую въ носовую полость. Такъ какъ при этомъ рѣчь идетъ, главнымъ образомъ, объ операціи въ глоткѣ, то и описаніе болѣе обширныхъ предваритель-

ныхъ операцій для доступа въ послѣднюю я отложу до главы объ операціяхъ въ глоточной полости.

Операціи въ носу. Что касается собственно до операцій въ носу, то здѣсь чаще всего приходится извлекать попадающія въ носъ инородныя тѣла, вскрывать гнойники, развивающіеся на носовой перегородкѣ и въ другихъ отдѣлахъ носовой полости, и удалять полипы и другого рода новообразованія. Такъ какъ клиническая картина, выступающая при всѣхъ этихъ заболѣваніяхъ чрезвычайно разнообразна въ каждомъ данномъ случаѣ, въ зависимости отъ рода болѣзни, мѣста, занимаемаго ею въ полости носа, и состоянія этой послѣдней,—то нельзя дать подробныхъ общихъ предписаній относительно выполненія необходимыхъ въ этихъ случаяхъ хирургическихъ мѣропріятій. Я ограничусь лишь слѣдующими немногими замѣчаніями.

а) *Извлеченіе изъ носа инородныхъ тѣлъ.* Здѣсь рѣчь идетъ о различныхъ мелкихъ предметахъ (зерна плодовъ, пуговицы и т. п.), попадающихъ въ носъ случайно или вводимыхъ самими больными (дѣтьми, психически больными), а также—о тѣхъ сросткахъ, которые образуются иногда при хроническихъ воспаленіяхъ носовой полости (въ нѣкоторыхъ случаяхъ—въ видѣ инкрустацій вокругъ инородныхъ тѣлъ) и извѣстны подъ именемъ носовыхъ камней (ринолитовъ). Извлеченіе всѣхъ этихъ предметовъ необходимо производить съ мѣстнымъ (а въ нѣкоторыхъ случаяхъ даже и съ общимъ) обезболиваніемъ въ виду раздражительности и, часто, болѣзненности слизистой оболочки носа; нужно также имѣть въ виду, что движенія больныхъ, хотя бы и невольныя, во время производства извлеченія могутъ сильно повредить дѣлу и превратить сравнительно простой случай въ серьезный. Всѣ мѣропріятія должно выполнять съ большою осторожностью, обдуманностью и неторопливостью, чтобы по возможности не вызвать кроветеченія изъ разрыхленной и переполненной кровью слизистой оболочки (такое кроветеченіе получается очень легко и, понятно, весьма затрудняетъ дальнѣйшее оперированіе) и чтобы вмѣсто извлеченія не протолкнуть нечаянно инородное тѣло въ болѣе отдаленные и труднѣе доступные отдѣлы полости.

Что касается самыхъ способовъ извлеченія, то они очень многочисленны и разнообразны. Къ самымъ простымъ, но и всего менѣе дѣйствительнымъ, надо отнести попытки *изгнать инородное тѣло струею воздуха или воды.* Больному закрываютъ здоровую ноздрю и заставляютъ его, закрывъ ротъ, усиленно выдыхать воздухъ. Иногда помогаютъ дѣлу, вдувая, одновременно съ выдыханіемъ, черезъ здоровую ноздрю воздухъ съ помощью *Politzer*'ов-

скаго вдувателя. Чтобы изгнать инородное тѣло съ помощью воды, направляютъ сильную струю воды въ здоровую ноздрю, въ разсчетѣ на то, что, стремясь выйти наружу черезъ закупоренную половину носа, жидкость вытолкнетъ инородное тѣло. За исключеніемъ тѣхъ случаевъ, гдѣ инородное тѣло растворимо, и гдѣ поэтому можно дѣйствовать не сильною струею, пріемъ этотъ очень мало дѣйствителенъ; къ тому же онъ бываетъ иногда и вреденъ, такъ какъ вода можетъ попадать въ слуховую трубу и далѣе—въ среднее ухо.

Цѣлесообразнѣе *непосредственное извлеченіе инородныхъ тѣлъ изъ полости носа*. Его можно производить различными инструментами. Сравнительно менѣе подходящими слѣдуетъ считать пинцеты и, вообще, различные щипцеобразные инструменты. Ихъ трудно бываетъ провести между стѣнками полости и инороднымъ тѣломъ, трудно и удержать послѣднее съ достаточною силою. Несмотря на различные зубчики и зазубрины на шечкахъ инструмента, инородное тѣло легко выскакиваетъ по направленію къ болѣе далекимъ отдѣламъ полости носа, такъ какъ захватывающія его вѣтви пинцета не параллельны другъ другу, а расходятся. Удобнѣе поэтому пользоваться тупыми крючками (въ нѣкоторыхъ случаяхъ можно удовольствоваться обыкновеннымъ пуговчатымъ зондомъ, соотвѣтственно изогнутымъ) или тупыми ложечками, стоящими подъ угломъ къ своей рукояткѣ. Инструментъ проводятъ между инороднымъ тѣломъ и стѣнкою носовой полости и, поставивъ крючекъ его на заднюю поверхность инороднаго тѣла, извлекаютъ послѣднее осторожнымъ влеченіемъ сзади напередъ. Проведеніе такихъ инструментовъ легче, чѣмъ различныхъ щипцовъ, потому что оно производится лишь съ одной стороны и требуетъ, слѣдовательно, меньше мѣста. Если инородное тѣло имѣетъ петельку, какъ это бываетъ, напр., у нѣкоторыхъ пуговицъ, то можно постараться повернуть его въ свою сторону этою петлею, ввести въ послѣднюю крючекъ и произвести такимъ образомъ извлеченіе. Нѣкоторыя инородныя тѣла, напр., ринолиты, кофейныя зерна—удобнѣе сначала раздробить, крѣпко сжавъ ихъ какими-нибудь подходящими щипчиками, и потомъ удалить обломки непосредственнымъ извлеченіемъ или промываніемъ носовой полости.

Въ тѣхъ случаяхъ, гдѣ, несмотря на осторожное примѣненіе всѣхъ описанныхъ пріемовъ, извлеченіе не удается, слѣдуетъ прибѣгать къ предварительнымъ операціямъ, обезпечивающимъ болѣе свободный доступъ въ полость носа.

б) *Резекція хряща носовой перегородки* производится при искривленіи ея. Среди многочисленныхъ способовъ производства этой

операціи, выработанныхъ спеціалистами ринологами, преимущество должно быть отдано такому способу, при которомъ удаляется только искривленная часть хряща, но вполнѣ сохраняются слизистая оболочка и нахрящница перегородки. Проф. *Дьяконовъ* производилъ операцію слѣд. образомъ: ударомъ ножницъ перепончатая часть перегородки отсѣкается сначала отъ фильтра верхней губы, затѣмъ отъ хрящевой части носовой перегородки и сильно оттягивается къ кончику носа. Изъ нижняго края хрящевой части перегородки производится узкимъ скребцомъ отдѣленіе слизисто-нахрящничнаго покрова съ обѣихъ сторонъ четырехугольнаго хряща на всемъ протяженіи искривленія, и обнаженная часть хряща изсѣкается остроконечными ножницами. Послѣ этого перепончатая часть перегородки пришивается обратно къ верхней губѣ, а края раны слизистой оболочки срастаются безъ швовъ.

в) *Вскрытіе гнойниковъ носовой полости* производится по общимъ хирургическимъ правиламъ. Предварительно надо кокаинизировать операціонное поле, хорошо освѣтить его и сдѣлать доступнымъ. Послѣднее имѣетъ особенно большое значеніе, такъ какъ часто операція имѣетъ цѣлью не одно только выпусканіе гноя, но также и обслѣдованіе причины нагноенія; поэтому во многихъ случаяхъ нельзя оканчивать дѣло просто разрѣзомъ, а надо переходить послѣ него къ дальнѣйшимъ рукодѣйствіямъ: извлеченію омертвѣвшихъ кусковъ хряща, кости, выскабливанію острой ложкой и т. д. Получающееся при этомъ, иногда довольно значительное, кроветеченіе останавливается тампонадой.

г) *Удаленіе изъ носа полиповъ и другихъ новообразованій.* Захватываніе опухоли различнаго рода щипцами и вырываніе или откручиваніе, столь распространенное прежде и теперь не совсѣмъ еще покинутое, какъ операція слѣпая, не отвѣчаетъ современнымъ хирургическимъ требованіямъ. Прежде, чѣмъ приступать къ удаленію изъ носа опухоли, надо составить себѣ ясное представленіе о ея природѣ, размѣрахъ, мѣстѣ и способѣ прикрѣпленія къ стѣнкамъ носовой полости. Опухоли доброкачественныя, сидящія на ножкахъ, могутъ быть удалены отщемляющими петлями—холодными или раскаленными. Если опухоль недалека отъ отверстія ноздрей, то еще проще захватить ее пинцетомъ и отрѣзать ножницами или ножемъ. Опухоли злокачественныя и, сидящія на широкомъ основаніи, слѣдуетъ удалять тѣми же пріемами, какъ это дѣлается въ другихъ областяхъ тѣла: вырѣзываніемъ въ предѣлахъ здоровыхъ тканей, дѣйствуя при этомъ ножемъ, скребцомъ, долотомъ, пилою. Конечно, въ большинствѣ случаевъ потребны предварительныя операціи для открытія операціоннаго поля, и

оперировать надо съ наркозомъ. Попытки вынуть опухоль черезъ ноздри или отжечь ее въ этихъ случаяхъ ведутъ къ отдѣленію только большаго или меньшаго куска опухоли и въ общемъ, внося раздраженіе, скорѣе усиливаютъ ростъ остающейся части опухоли и вредятъ дѣлу, чѣмъ помогаютъ.

Злокачественныя опухоли очень часто не ограничиваются носовою полостью, а разрастаются также и въ придаточныя полости или въ глотку. Въ такихъ случаяхъ для удаленія опухолей потребны болѣе обширныя операціи, которыя будутъ описаны ниже.

4. Операціи на придаточныхъ къ носу полостяхъ.

Операціи на челюстной пазухѣ, рѣшетчатомъ лабиринтѣ, лобной пазухѣ и клиновидной пазухѣ чаще всего производятся при опухоляхъ, развившихся въ этихъ полостяхъ, при инородныхъ тѣлахъ въ нихъ и при гнойномъ воспаленіи выстилающей ихъ слизистой оболочки. Инородныя тѣла и опухоли приходится удалять, при гнойныхъ же воспаленіяхъ цѣлью операціи является обезпечиваніе свободнаго стока отдѣляемому и, въ нѣкоторыхъ случаяхъ, возможности непосредственно дѣйствовать на слизистую оболочку тѣми или другими лекарствами.

Въ челюстную пазаху можно **проникнуть** черезъ ячеечный отростокъ верхней челюсти, черезъ срединную (носовую) стѣнку пазухи и черезъ переднюю стѣнку ея, въ области такъ называемой клыковой ямки. *Прониканіе черезъ ячеечный отростокъ* и въ настоящее время еще очень употребительно. Если у больного всѣ коренные зубы на мѣстѣ, то извлекаютъ большой коренной (лучше всего первый) зубъ, и черезъ ямку на мѣстѣ одного изъ щечныхъ корней его вкалываютъ нетолстый труакаръ, направляя его сбоку къ срединѣ снизу вверхъ и спереди назадъ, пока получится ощущеніе, что конецъ инструмента попалъ въ полость; послѣ этого стилетъ труакара вынимаютъ,—черезъ трубочку вытекаетъ содержимое полости; иногда сейчасъ же послѣ операціи дѣлаютъ черезъ ту же трубочку промываніе полости. Наконецъ, удаливъ трубочку труакара, вводятъ на ея мѣсто дренажъ, который оставляютъ на нѣсколько дней, а потомъ замѣняютъ особо устроенными металлическими или каучуковыми штифтами. Надо быть очень внимательнымъ, чтобы дренажъ или штифтъ не проскочилъ въ полость. Если у больного отсутствуетъ одинъ изъ коренныхъ зубовъ, то проколъ слѣдуетъ дѣлать на мѣстѣ этого отсутствующаго зуба, не жертвуя другимъ; при этомъ надо помнить, что обыкновенно

челюстная пазуха кпереди доходитъ вдоль ячеечнаго отростка только до ячейки 2-го малаго коренного зуба; неудобно, кромѣ того, дѣлать проколъ на мѣстѣ находящагося слишкомъ далеко кзади зуба мудрости.

Такъ какъ послѣ прободенія челюстной пазухи со стороны ячеечнаго отростка въ теченіе продолжительнаго времени въ ротъ больного попадаетъ гнойное отдѣляемое, а съ другой стороны, изо рта могутъ проникать въ пазуху частицы пищи,—то многіе предпочитаютъ *прокладывать путь въ челюстную пазуху* не черезъ ячеечный отростокъ, а *черезъ носовую стѣнку ея*. Иногда проводятъ соотвѣтственнымъ образомъ изогнутый катетеръ черезъ естественное отверстіе пазухи, но въ виду сравнительной трудности и вообще малой пригодности такой катетеризаціи, гораздо чаще продѣлываютъ искусственное отверстіе въ нижнемъ или,



Рис. 226.

рѣже, въ среднемъ носовомъ ходѣ. Для этого предложено большое число различныхъ инструментовъ (рѣжущій стилетъ, троакаръ, игла и т. п.); я упомяну здѣсь, ради примѣра, лишь о предложенной *фонъ Штейномъ* и изображенной на рис. 226 иглѣ. Примѣненіе этой иглы *фонъ Штейнъ* описываетъ слѣдующимъ образомъ: Операція слѣва. Послѣ кокаинизаціи нижняго носового хода „изогнутый конецъ иглы проводится между вѣтвями носового зеркала не сверху, а снизу. Придерживаясь возможно близко боковой стѣнки и избѣгая ея раненія, стараются нѣжно и медленно провести иглу вглубь до мѣста прикрѣпленія раковины къ боковой стѣнкѣ носовой полости, причемъ мѣсто перехода дугообразнаго закругленія въ прямую часть иглы должно плотно упираться въ боковой уголъ крыла носа. Теперь остріе направляютъ вбокъ и, захвативъ остальную часть иглы такимъ образомъ, чтобы большой палецъ приходился со стороны выпуклой части, а остальные на сторонѣ вогнутой, производятъ проколъ, нажимая большимъ паль-

цемъ и производя движеніе по дугѣ по направленію кнаружи. Легкій трескъ даетъ знать, что игла проникла въ полость. Теперь она можетъ быть предоставлена самой себѣ безъ опасенія выпаденія. Далѣе, гуттаперчевую трубку соединяютъ съ баллономъ, обычно употребляемымъ для продуванія ушей", и дѣлаютъ продуваніе пазухи или промываніе какою-либо жидкостью, которая выливается при этомъ обратно черезъ носъ. При проколѣ правой челюстной пазухи носовое зеркало берется въ правую руку, а игла въ лѣвую; остальные пріемы тѣ же.

Прониканіе въ пазуху черезъ переднюю стѣнку ея. Легко понять, что проколъ челюстной пазухи, будетъ ли онъ сдѣланъ черезъ ячеечный отростокъ или черезъ носовую стѣнку, далеко не удовлетворяетъ хирургическимъ запросамъ. Онъ даетъ возможность только выпустить изъ пазухи жидкое содержимое и влить туда какую-либо жидкость, но бываютъ случаи, въ которыхъ даже и это невозможно, напр., при неправильностяхъ строенія челюсти. Собственно оперированію въ полости челюстной пазухи проколъ, конечно, нисколько не помогаетъ; не содѣйствуетъ онъ также и выполненію самаго перваго хирургическаго требованія—осмотрѣть и обслѣдовать операціонную область; и выходитъ, что съ помощью проколовъ мы можемъ лечить нагноеніе, но не причину нагноенія, а между тѣмъ въ очень многихъ случаяхъ вмѣсто длящихся мѣсяцами промываній бываетъ нужно только удалить изъ полости инородное тѣло, костный секвестръ, небольшой полипъ и т. п. Чтобы свободно ощупать и видѣть внутренность челюстной пазухи, чтобы продѣлывать въ ней различныя операціи, мы должны итти туда черезъ переднюю стѣнку ея; этотъ путь есть строго хирургическій и долженъ быть примѣняемъ во всѣхъ случаяхъ.

Самая операція очень проста. Больного укладываютъ на спину на наклонномъ столѣ съ опущеннымъ головнымъ концомъ; соотвѣтствующій уголъ рта сильно оттягиваютъ вбокъ и вверхъ (тупымъ крючкомъ или особымъ, предложеннымъ для этого инструментомъ) и проводятъ разрѣзъ сразу черезъ всѣ мягкія ткани (въ томъ числѣ накостницу) по той линіи, которая образуется вслѣдствіе перехода слизистой оболочки съ десны на губу. Начинается разрѣзъ соотвѣтственно боковому краю бокового рѣзца и идетъ вбокъ по мѣрѣ надобности. Скребцомъ отдѣляютъ всѣ мягкія части отъ передней поверхности верхнечелюстной кости въ области клыковой ямки. Вверхъ это отдѣленіе не слѣдуетъ производить выше нижнеглазничнаго отверстія, чтобы не поранить нижнеглазничный нервъ и нижнеглазничную артерію. Приподнявъ тупымъ

крючкомъ отдѣленныя мягкія части, пробиваютъ желобоватымъ долотомъ отверстіе въ челюстную пазуху и тѣмъ же долотомъ увеличиваютъ это отверстіе, пока оно станетъ настолько просторнымъ, чтобы въ пазуху можно было свободно ввести палецъ. Теперь тщательно обслѣдуютъ челюстную пазуху осмотромъ (освѣтивъ ее съ помощью электрической лампочки) и ощупываніемъ и, составивъ себѣ такимъ образомъ ясное представленіе объ имѣющихся болѣзненныхъ измѣненіяхъ, поступаютъ сообразно съ особенностями случая. Вся операція сопровождается довольно живымъ кроветеченіемъ, хотя и не столь обильнымъ, чтобы оно само по себѣ внушало опасенія, но все же мѣшающимъ операціи; поэтому послѣднюю приходится по временамъ пріостанавливать, чтобы задерживать кроветеченіе посредствомъ давленія комочкомъ марли. Заканчиваютъ операцію тампонадой пазухи марлей; конецъ марли выводится въ полость рта.

Сообщеніе полости рта съ пазухой ведетъ къ загрязненію ея изъ полости рта. Поэтому, желательно послѣ операціи зашить рану слизистой оболочки рта, но въ такомъ случаѣ нужно продѣлать изъ пазухи отверстіе въ носъ, чтобы чрезъ него происходило опорожненіе отдѣляемаго пазухи. Существуетъ много предложеній оперировать по этому принципу. Изъ нихъ я опишу операцію *Denker*'а.

Дня за три до операціи удаляется передній конецъ нижней раковины. Сама операція производится съ общимъ обезболиваніемъ. Уголъ рта оттягивается кзади и кверху. Дѣлается разрѣзъ прямо до кости, на 1 сант. выше ячеечнаго края челюсти, отъ третьяго большого коренного зуба до уздечки верхней губы. Мягкія ткани отдѣляются отъ кости кверху настолько, чтобы обнаружилась нижнебоковая часть грушевиднаго отверстія. Со стороны грушевиднаго отверстія отдѣляется узкимъ подъемникомъ слизистая оболочка боковой стѣнки носа на 4 сант. кзади. Между отдѣленной слизистой оболочкой и костью закладывается полоска марли. Затѣмъ обычнымъ образомъ широко вскрывается челюстная пазуха со стороны лицевой стѣнки. По удаленіи всего ненормальнаго изъ пазухи, кусающими щипцами изсѣкается боковая стѣнка нижняго носового хода вплоть до задней стѣнки пазухи вровень съ дномъ носа и пазухи такъ, чтобы между ними не оставалось костнаго гребня. Изъ сохранившейся слизистой оболочки носа выкраиваютъ лоскутъ съ нижнимъ основаніемъ, доходящій вершиной до прикрѣпленія нижней раковины, и загибаютъ его на дно челюстной пазухи, гдѣ и удерживаютъ тампономъ, конецъ котораго выводится наружу черезъ носъ. Отъ этого лоскута въ будущемъ по-

кроются эпителіальнымъ покровомъ лишенныя слизистой оболочки стѣнки пазухи. Въ заключеніе зашивается слизистая оболочка рта.

Наблюденія *А. Ф. Иванова* показали, что перемѣщеніе лоскута слизистой оболочки въ полость пазухи значительно сокращаетъ время послѣоперацiоннаго заживленія. Къ сожалѣнію, если пазуха расположена выше и болѣе кзади отъ клыковой ямки, сдѣлать такое перемѣщеніе оказывается невозможнымъ и тогда приходится довольствоваться простымъ образованіемъ широкаго сообщенія пазухи съ носовою полостью.

Лобныя пазухи всего лучше **открывать** со стороны ихъ передней стѣнки. Чтобы проникнуть въ лобную пазуху черезъ переднюю стѣнку, всего выгоднѣе дѣлать угловой разрѣзъ, какъ дающій наиболѣе простора и оставляющій послѣ себя всего менѣе замѣтные рубцы. Одна часть этого разрѣза проходитъ на мѣстѣ срединной трети сбритой брови больного, другая — отъ срединнаго конца первой отвѣсно вверхъ, сант. на 2,5. Пройдя до кости, отдѣляютъ распаторіемъ всѣ мягкія ткани и пробиваютъ желобоватымъ долотомъ отверстіе, достаточно большое, чтобы можно было хорошо обслѣдовать состояніе стѣнокъ пазухи и содержимое, въ ней находящееся. Затѣмъ поступаютъ, смотря по обстоятельствамъ: удаляютъ секвестры, новообразованія, инородныя тѣла и т. п. Послѣ операцій по поводу хроническаго гнойнаго воспаленія слѣдуетъ удалить острою ложкою всю слизистую оболочку и провести дренажъ или выпускникъ черезъ носъ или, лучше, наружу черезъ уголъ разрѣза. Такая операція совершенно удовлетворяетъ всѣмъ хирургическимъ требованіямъ; упрекнуть ее можно лишь съ той стороны, что въ нѣкоторыхъ (хотя далеко не въ частыхъ) случаяхъ, а именно — когда лобныя пазухи у больного хорошо выражены, а отверстіе въ передней стѣнкѣ сдѣлано очень большое, по выздоровленіи остается на мѣстѣ пазухи некрасивое западеніе. Для избѣжанія этого непріятнаго послѣдствія нѣкоторыми хирургами предложены способы *костно-пластическаго производства операціи*, примѣнимые, конечно, лишь тогда, когда передняя костная стѣнка пазухи не разрушена имѣющимся страданіемъ. Изъ такихъ способовъ я приведу здѣсь предложенный проф. *Головинымъ*, придерживаясь по возможности буквально описанія, даннаго самимъ авторомъ.

Производится разрѣзъ въ 3—4 сант. вдоль срединной половины брови, какъ разъ по верхнему краю ея. Къ срединному концу его прибавляется другой разрѣзъ, идущій въ косомъ направленіи, соотвѣтственно складкѣ, обусловливаемой сдвигающей

брови мышцей;длина его 2—2,5 сант. Этотъ добавочный разрѣзъ присоединяется къ первому или въ видѣ угольника, огибающаго срединный конецъ брови, или же оба разрѣза образуютъ положенную горизонтально букву Т; послѣднее соединеніе даетъ больше свободы для дальнѣйшей операціи. Разрѣзы идутъ до накостницы; впрочемъ, самая боковая часть разрѣза, во избѣжаніе раненія верхнеглазничнаго нерва, можетъ и не достигать накостницы. Затѣмъ верхняя губа раны отдѣляется вверхъ сант. на 2—3 и оттягивается крючкомъ; нижняя же губа, которая должна потомъ принять участіе въ питаніи костнаго лоскута, совсѣмъ не трогается. Въ обнаженной накостицѣ дѣлается дугообразный разрѣзъ до кости. Основаніе этого дугообразнаго разрѣза составляетъ срединная треть (или половина) верхняго края глазницы; высота дуги—приблизительно 2 сант. (рис. 227). Впрочемъ, размѣры какъ высоты, такъ и ширины дуги сообразуются съ величиной желаемаго от-

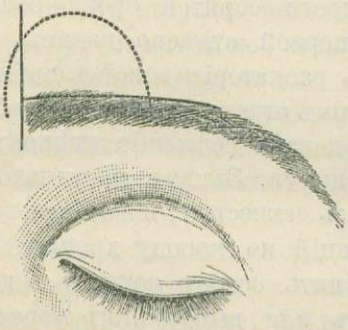

Рис. 227.

верстія. Затѣмъ, щадя накостницу, надо по сдѣланному разрѣзу пробить долотомъ желобокъ въ кости. Изъ различныхъ долотъ наиболѣе пригодно долото *П. И. Дьяконова*. Когда желобокъ проникнетъ въ губчатое вещество кости, берутъ плоское, тонкое и широкое долото и стараются сколоть очерченную пластинку; проникнувъ въ полость, отвертываютъ костную пластинку, приподнимая долото кверху. Иногда при этомъ чувствуется сопротивленіе въ основаніи пластинки, тогда лучше перерубить съ помощью долота верхній край глазницы въ двухъ мѣстахъ, по концамъ дугообразнаго разрѣза. При отворачиваніи костная пластинка надламывается по своему основанію, но остается въ связи съ накостницей и мягкими частями. Получается широкое отверстіе, позволяющее осмотрѣть почти всю пазуху и обслѣдовать зондомъ состояніе выводного канала. Продѣлавъ затѣмъ то, что показано обстоятельствами даннаго случая, костно-кожный лоскутъ перемѣщаютъ на свое мѣсто и накладываютъ швы.

Операція проф. *Головина* даетъ широкій доступъ въ лобную пазуху и устраняетъ обезображиваніе лица, наступающее послѣ простой резекціи передней стѣнки пазухи. Однако, иногда желательно получить еще большій просторъ, такъ какъ гнойное воспаленіе лобной пазухи очень часто осложняется гнойнымъ воспаленіемъ переднихъ рѣшетчатыхъ клѣтокъ. Поэтому желательно

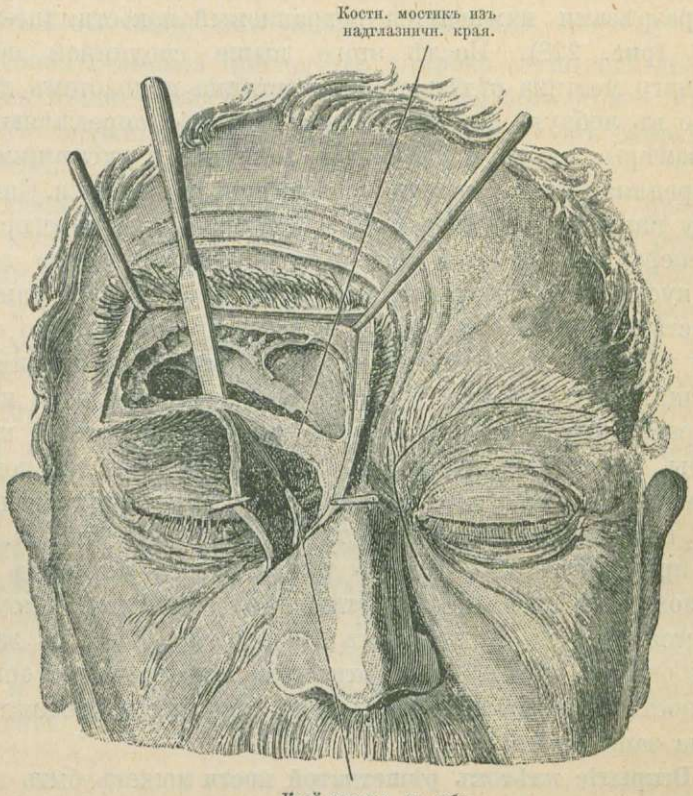

Рис. 228. *(Killian).*

получить доступъ и къ этимъ клѣткамъ. Этому требованію удовлетворяетъ *операція Killian*'а, дающая тоже очень хорошій косметическій результатъ. Разрѣзъ ведется вдоль брови отъ бокового конца ея къ срединному, загибается на боковую сторону спинки носа и оканчивается на высотѣ нижняго конца носовой кости. Разрѣзъ проникаетъ до накостницы, оставляя ее неповрежденной. Затѣмъ разсѣкается накостница. Чтобы устранить обезображе-

ніе послѣ операціи, *Killian* оставляетъ нетронутымъ узкій костный мостикъ изъ верхняго края глазницы и на немъ полоску накостницы. Поэтому, разсѣченіе накостницы онъ производитъ двумя разрѣзами, изъ которыхъ одинъ идетъ на 5—6 мм. выше верхняго края глазницы параллельно ему и доходитъ до средины основанія носовыхъ костей, а другой ведется на 0,5 сант. ниже перваго и оканчивается на лобномъ отросткѣ верхней челюсти. Этими разрѣзами намѣчается сохраняемый накостнично-костный мостикъ (рис. 228). Послѣ этого выше срединной половины очерченнаго мостика отдѣляется накостница и долотомъ дѣлается отверстіе въ лобную пазуху. Черезъ отверстіе опредѣляются зондомъ размѣры пазухи и удаляется долотомъ и кусающими щипцами передняя стѣнка пазухи на всемъ ея протяженіи. Слизистую оболочку пазухи выскабливаютъ, и удаляютъ всѣ перегородки въ ней. Теперь резецируется дно лобной пазухи, частью долотомъ частью кусающими щипцами, вплоть до намѣченнаго ранѣе костнаго мостика. Далѣе, отдѣливъ накостницу съ лобнаго отростка верхней челюсти, резецируютъ его долотомъ и кусающими щипцами, тщательно охраняя цѣлость слизистой оболочки носа. Отверстіе расширяется по направленію къ слезной кости и къ своду глазницы. Отслаивая слизистую оболочку носа отъ слезной кости, проникаютъ къ рѣшетчатымъ клѣткамъ. Ихъ разрушаютъ острой ложкой, пока не получится полость съ гладкими стѣнками. Отсюда можно проникнуть къ заднимъ рѣшетчатымъ клѣткамъ и даже къ клиновидной пазухѣ. Изъ оставшейся слизистой оболочки носа вырѣзается лоскутъ съ нижнимъ основаніемъ, который заворачивается вбокъ, на нижній край отверстія, соединяющаго операціонную полость съ носовою. Черезъ носъ выводится дренажъ и кожная рана зашивается.

B. Вскрытіе клѣтокъ рѣшетчатой кости можетъ быть произведено эндоназальнымъ путемъ при помощи спеціальныхъ инструментовъ, но вообще этотъ путь узокъ, теменъ и потому съ хирургической точки зрѣнія не можетъ быть рекомендованъ. Путь къ клѣткамъ рѣшетчатаго лабиринта слѣдуетъ избирать въ зависимости отъ того, какія части его поражены и какія изъ придаточныхъ полостей носа поражены одновременно. При одновременномъ пораженіи лобной пазухи обычно прокладываютъ путь къ рѣшетчатымъ клѣткамъ изъ полости лобной пазухи. Въ описанной операціи *Killian*'а такое вскрытіе рѣшетчатыхъ клѣтокъ составляетъ обязательную составную часть операціи. Если лобная пазуха не вскрыта, то для доступа къ рѣшетчатымъ клѣткамъ можно воспользоваться этой послѣдней частью операціи *Killian*'а. Дѣлается

разрѣзъ чрезъ всѣ мягкія ткани до кости вдоль срединнаго края глазницы. Отъ срединной стѣнки глазницы отдѣляются скребцомъ всѣ мягкія ткани и обнажаются слезная кость и бумажная пластинка рѣшетчатой кости. При этомъ отклоняется вбокъ и слезный мѣшокъ въ тѣхъ случаяхъ, когда разрѣзъ покрововъ былъ проведенъ ниже срединнаго угла глаза. Чрезъ обнаженную часть стѣнки глазницы легко проникнуть къ рѣшетчатымъ клѣткамъ, какъ это видно изъ операціи *Killian*'а.

Наконецъ, иногда приходится широко открывать доступъ къ клѣткамъ рѣшетчатой кости посредствомъ временнаго отклоненія носа. Эти операціи будутъ описаны въ главѣ объ операціяхъ въ носоглоткѣ.

Г. Вскрытіе клиновидной пазухи можетъ быть произведено черезъ носъ путемъ расширенія острой ложкой или кусающими щипцами отверстія ея, открывающагося въ верхній носовой ходъ. Нечего и говорить, насколько теменъ и недостаточенъ этотъ путь. Болѣе доступной клиновидная пазуха становится по удаленіи клѣтокъ рѣшетчатаго лабиринта, наприм., путемъ операціи *Killian*'а. Еще лучше доступъ получается послѣ временнаго отворачиванія носа вбокъ или книзу, но и тогда разстояніе пазухи отъ поверхности все еще очень значительно. Немного меньше оно становится по удаленіи и передней стѣнки лобныхъ пазухъ. Между тѣмъ, въ послѣднее время выяснилось еще показаніе къ широкому вскрытію челюстной пазухи, кромѣ нагноенія въ ней. Я говорю объ удаленіи опухолей придатка мозга чрезъ клиновидную пазуху. Это даетъ новый толчекъ къ выработкѣ доступа къ пазухѣ и нѣтъ сомнѣнія, что въ ближайшемъ будущемъ эта задача будетъ удовлетворительно разрѣшена.

5. Операціи на полости рта.

Полость рта болѣе доступна для производства въ ней операцій чрезъ ея естественное отверстіе, однако очень часто и въ эту полость хирургу приходится прокладывать болѣе широкій доступъ, нежели представляетъ естественное отверстіе. Ради удобствъ изложенія, я сначала опишу такія операціи, при которыхъ итти къ подлежащему операціи органу приходится снаружи, со стороны кожи, а потомъ перейду къ операціямъ, производящимся черезъ самую полость рта. Такія мѣропріятія, которыя хотя продѣлываются и на стѣнкахъ ротовой полости, но не составляютъ сами по себѣ операціи, а лишь предварительный пріемъ для выполне-

нія операціи въ полости глотки,—будутъ отложены мною до описанія операцій на этой послѣдней, подобно тому, какъ были отложены имѣющіе такое же значеніе оперативные пріемы въ области носа. Не буду касаться здѣсь также и пластическихъ операцій на стѣнкахъ полости рта; о нихъ будетъ рѣчь въ главѣ о пластическихъ операціяхъ на лицѣ.

Перевязка язычной и наружной челюстной артерій производится въ общемъ при тѣхъ же показаніяхъ, какъ и перевязка другихъ артерій. Если говорить собственно о кроветеченіи, то перевязка названныхъ артерій можетъ быть мѣрою лишь предупреждающею, ибо при существующемъ уже кроветеченіи всегда скорѣе и вѣрнѣе ведетъ къ цѣли захватываніе пораненнаго сосуда въ ранѣ. Какъ предварительный пріемъ, имѣющій цѣлью ограничить потерю крови при слѣдующей за нимъ операціи, перевязку обѣихъ этихъ артерій всего чаще приходится производить при удаленіи новообразованій, развивающихся на боковой стѣнкѣ глотки, а перевязку одной язычной—при удаленіи языка. Самое производство операцій таково.

а) *Перевязка язычной артеріи.* Больного укладываютъ на спину, подкладываютъ ему подъ плечи подушку, вслѣдствіе чего голова откидывается кзади, подбородокъ поворачиваютъ къ здоровой сторонѣ. Проводятъ разрѣзъ въ 5 сант. по переднему отдѣлу линіи, соединяющей средину подъязычной кости съ сосцевиднымъ отросткомъ; проникаютъ черезъ кожу, подкожную клѣтчатку, подкожную мышцу шеи и апоневротическую пластинку; открывшуюся послѣ этого подчелюстную слюнную железу осторожно отдѣляютъ по нижнему ея краю отъ окружающихъ тканей, главнымъ образомъ, тупыми инструментами, хотя мѣстами часто приходится прибѣгать къ осторожнымъ сѣченіямъ ножа. Когда нижній край железы выдѣленъ по всему протяженію, то уже нетрудно черенкомъ ножа приподнять всю железу; въ такомъ отодвинутомъ положеніи помощникъ и долженъ удерживать ее до конца операціи. Подъ железой, черезъ тонкую фасціозную пластинку, можно различить треугольное пространство, переднюю сторону котораго составляетъ боковой край челюстно-подъязычной мышцы, нижнюю — заднее брюшко двубрюшной мышцы и верхнюю—подъязычный нервъ. Дно этого треугольника образуется подъязычно-язычною мышцею, между которою и лежащимъ еще глубже среднимъ, сжимателемъ глотки, проходитъ язычная артерія. Въ предѣлахъ описаннаго треугольника она имѣетъ направленіе, приблизительно параллельное подъязычному нерву. Вена не сопровождаетъ артеріи, но идетъ вмѣстѣ съ нервомъ, т.-е. отдѣлена отъ артеріи подъязычно-язычною мышцею. Эту тонкую мышцу осторожно разрываютъ пинце-

тами и обнажаютъ, такимъ образомъ, артерію, которую послѣ этого выдѣляютъ и перевязываютъ по общимъ правиламъ.

Описаннымъ способомъ мы можемъ всего проще и цѣлесообразнѣе подойти къ подъязычной артеріи въ большинствѣ случаевъ; однако же, нерѣдко артерія эта уклоняется отъ своего обычнаго положенія, и тогда приходится, сообразуясь съ уклоненіями артеріи, болѣе или менѣе измѣнять планъ перевязки ея. Иногда подъязычный нервъ лежитъ почти на одномъ уровнѣ съ заднимъ брюшкомъ двубрюшной мышцы, или даже позади него; тогда положеніе артеріи будетъ таково, какъ изображено на рис. 229. При такомъ расположеніи органовъ можно, прежде разрыванія подъя-

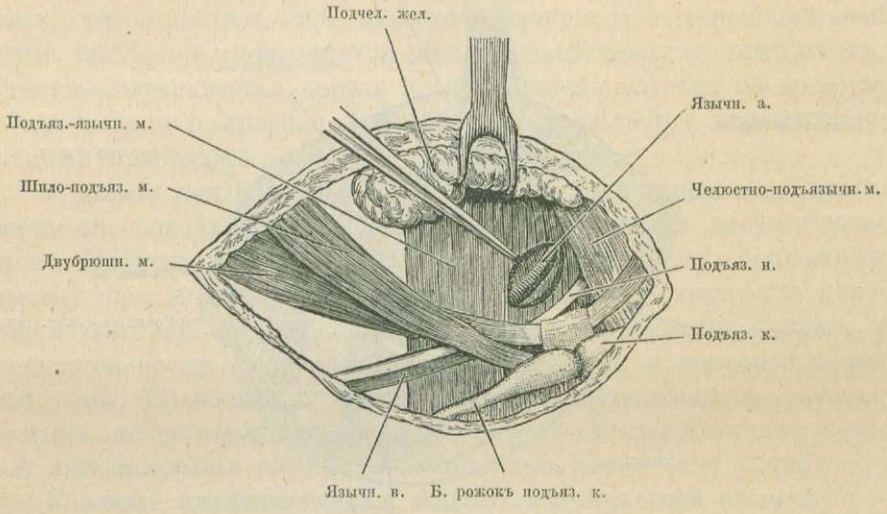

Рис. 229 *(Воскресенскій)*.

зычно-язычной мышцы, приподнять подъязычный нервъ, возсоздать, такимъ образомъ, нормальныя отношенія и дѣйствовать далѣе, какъ описано выше. Въ другихъ случаяхъ сама язычная артерія не поднимается надъ заднимъ брюшкомъ двубрюшной мышцы. На разсмотрѣнныхъ *В. Ф. Воскресенскимъ* 85 трупахъ 5 разъ артерія располагалась сейчасъ же у нижняго края задняго брюшка двубрюшной мышцы и 12 разъ она отстояла на 1—1,2 сант. книзу отъ него. Получаются отношенія, изображенныя на рис. 230. При такомъ ходѣ артеріи двубрюшная мышца обыкновенно прикрѣпляется къ подъязычной кости посредствомъ длинной соединительнотканной петли. Такимъ образомъ, если, производя операцію, мы увидимъ, что двубрюшная мышца, въ мѣстѣ наибольшей своей выпуклости, отстоитъ отъ подъязычной кости на 1,5—2 сант.,—

то разрывать волокна подъязычно-язычной мышцы слѣдуетъ не выше, а ниже задняго брюшка двубрюшной мышцы, или, еще лучше, вести всю операцію по способу *Malgaigne'*я который онъ описываетъ слѣдующими словами:

„Язычная артерія идетъ параллельно большому рожку подъязычной кости, на нѣсколько миллиметровъ кверху отъ него; это направленіе она рѣзко измѣняетъ въ опредѣленной точкѣ, которую легко найти по разрѣзѣ кожи, и которая находится надъ маленькимъ костнымъ выступомъ на верхнемъ краю большого рожка, приблизительно въ трехъ или четырехъ миллиметрахъ отъ

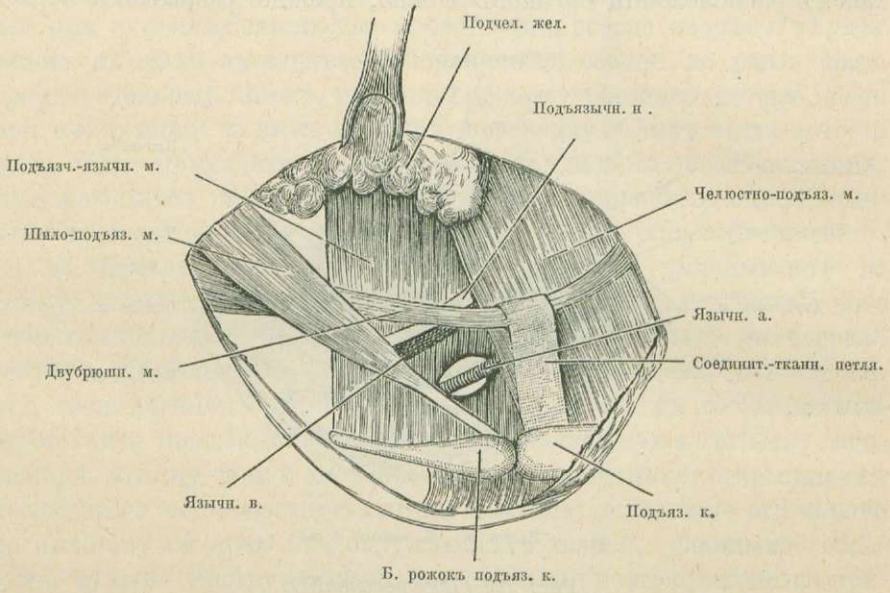

Рис. 230 *(Воскресенскій).*

малаго рожка. Опредѣливъ положеніе большого рожка подъязычной кости, надо сдѣлать параллельно ему и на 4 миллиметра выше разрѣзъ сантиметра въ 3 черезъ кожу и подкожную мышцу шеи; откроется нижній край подчелюстной железы—первая обознательная точка. Отодвинувъ железу нѣсколько кверху, находятъ подъ нею сухожиліе двубрюшной мышцы, бросающееся въ глаза по своему перламутровому блеску—вторая обознательная точка. На одинъ миллиметръ книзу виденъ бѣловатый шнуръ, иногда прикрытый нѣсколькими волокнами шило-подъязычной мышцы; его можно высвободить кончикомъ ножа; это подъязычный нервъ. Хорошо открывъ эту третью обознательную точку, на 2 миллиметра книзу отъ нерва разсѣките поперечно подъязычно-язычную мышцу, и

сейчасъ же передъ вами откроется артерія, не сопровождаемая здѣсь ни веной, ни нервомъ. Лицевая вена болѣе поверхностна: она пересѣкаетъ разрѣзъ въ косомъ направленіи сбоку къ срединѣ и снизу вверхъ. Благодаря этому разрѣзъ кожи и подкожной мышцы надо вести осторожно, и если попадется эта довольно крупная вена, надо отодвинуть ее вбокъ".

б) *Перевязка наружной челюстной артеріи* нетрудна, благодаря поверхностному положенію и, слѣдовательно, доступности этой артеріи. Небольшой, сантиметра въ 2,5 разрѣзъ проводится соотвѣтственно переднему краю жевательной мышцы у прикрѣпленія ея къ краю нижн. челюсти черезъ кожу, подкожную клѣтчатку и волокна поверхностной шейной мышцы. Сосудистый пучекъ, состоящій изъ нар. челюстной артеріи и передней лицевой вены, выдѣляется отъ окружающей его клѣтчатки въ томъ мѣстѣ, гдѣ онъ перегибается черезъ край нижней челюсти; на артерію, которая лежитъ кпереди отъ вены, накладывается перевязка по общимъ правиламъ.

Удаленіе подчелюстной слюнной железы производится обыкновенно по поводу ея пораженія злокачественнымъ новообразованіемъ. Разрѣзъ черезъ кожу, подкожную клѣтчатку, подкожную мышцу шеи и апоневрозъ проводится такъ же, какъ для перевязки язычной артеріи. Железа выдѣляется тупымъ путемъ и удаляется послѣ перевязки нар. челюстной а. и передней лицевой вены. Обыкновенно оказываются увеличенными и злокачественно перерожденными лежащія вмѣстѣ съ подчелюстной железой лимфатическія железы; конечно, ихъ также надо удалить.

Удаленіе лимфатическихъ железъ подчелюстной области производится по поводу пораженія ихъ злокачественными новообразованіями или бугорчаткой. При бугорчаткѣ разрѣзъ для удаленія железъ можетъ быть сдѣланъ различный, смотря по особенностямъ расположенія пораженнаго пакета железъ. Самая техника удаленія пораженныхъ бугорчаткой железъ будетъ изложена въ соотвѣтствующемъ отдѣлѣ оперативной хирургіи шеи. При злокачественныхъ новообразованіяхъ операція имѣетъ болѣе типическій характеръ, такъ какъ желательно удалить не только тѣ железы, которыя прощупываются черезъ кожу, но всѣ железы подчелюстныхъ и подъ-подбородочной областей, по возможности, вмѣстѣ съ клѣтчаткой. Нѣкоторые высказываются даже за то, чтобы непремѣнно удалять и подчелюстныя слюнныя железы, такъ какъ и въ толщѣ ихъ могутъ быть злокачественно перерожденныя лимфатическія железы *(Любимовъ)*. Чтобы открыть всѣ железы подчелюстныхъ и подъ-подбородочной областей, очень удобенъ дуго-

образный разрѣзъ, проведенный отъ одного угла нижней челюсти до другого тотчасъ подъ нижнимъ краемъ ея. Разрѣзъ проникаетъ чрезъ кожу и подкожную мышцу до апоневроза. При этомъ повреждаются вѣтви наружныхъ челюстныхъ артерій (подъ-подбородочныя артеріи) и переднія лицевыя вены. Очерченный этимъ разрѣзомъ лоскутъ отсепаровывается отъ апоневроза и отворачивается книзу. Затѣмъ разсѣкается апоневрозъ, тоже по краю нижней челюсти; при этомъ у передняго края жевательныхъ мышцъ перевязываются наружныя челюстныя артеріи. Тотчасъ подъ апоневрозомъ лежатъ лимфатическія железы, которыя и удаляются вмѣстѣ съ клѣтчаткой и, лучше, съ соотвѣтствующей частью апоневроза. При удаленіи железъ всегда нужно въ подъ-подбородочной области углубиться нѣсколько въ промежутокъ между передними брюшками двубрюшныхъ мышцъ, чтобы удалить и отсюда лимфатическія железки. Если подчелюстныя слюнныя железы уплотнены или сращены съ лимфатическими, то лучше удалить и ихъ. Нерѣдко приходится одновременно удалять и железы, прилежащія къ околоушной слюнной железѣ, которая вдается нижнимъ краемъ своимъ въ боковой уголъ разрѣза, а иногда резецировать и часть околоушной слюнной железы. При этомъ повреждаются нижнія вѣточки лицевого нерва. При пораженіи шейныхъ лимфатическихъ железъ отъ бокового конца дугообразнаго разрѣза дѣлается добавочный разрѣзъ внизъ, на шею, и изъ него удаляются шейныя железы. По удаленіи железъ въ рану закладываются марлевые выпускники, и лоскутъ пришивается на мѣсто.

Оперативное леченіе свищей выводного протока околоушной железы. Количество операцій, предложенныхъ для леченія этой болѣзни, очень велико, что весьма понятно въ виду большого разнообразія анатомическихъ отношеній въ отдѣльныхъ случаяхъ, а также упорства, которымъ, отличаются слюнные свищи. Имѣя намѣреніе передать лишь главнѣйшее, я ограничусь описаніемъ слѣдующихъ оперативныхъ пріемовъ.

а) *Освѣженіе краевъ свища двумя дугообразными разрѣзами и сшиваніе.* Ожидать успѣха отъ такой операціи можно только въ тѣхъ, къ сожалѣнію рѣдкихъ, случаяхъ, когда часть протока, лежащая кпереди отъ свища, нормальна, и отверстіе протока въ полости рта не заращено и не сужено. Удостовѣриться въ томъ и другомъ можно введеніемъ передъ операціей въ протокъ зонда.

б) Въ большинствѣ случаевъ слюнныхъ свищей можно ожидать успѣха отъ *наложенія другого свища, открывающагося въ ротъ*. Операція эта, предложенная *Deguise*'омъ, выполняется

различными хирургами неодинаково. Проще всего производить ее слѣдующимъ образомъ. Берутъ иглу съ шелковою или металлическою нитью, вкалываютъ ее снаружи въ свищевое отверстіе и выкалываютъ въ ротъ кпереди отъ мѣста вкола; освобождаютъ иглу отъ нити и вводятъ въ ея ушко наружный конецъ той же нити, послѣ чего снова проводятъ иглу, а слѣдовательно и нить, снаружи, черезъ свищевое отверстіе, въ ротъ, но на этотъ разъ уже въ направленіи спереди назадъ. По удаленіи иголки въ полости рта оказываются два конца нити; ихъ связываютъ, если нить была взята шелковая, и скручиваютъ, если нить металлическая (рис. 231). Мало по малу наложенная описаннымъ образомъ въ полости рта петля прорѣзается и оставляетъ по себѣ потерю тканей, представляющую собою, такъ сказать, другое свищевое отверстіе, направленное въ полость рта; первоначальный же свищъ заживаетъ самъ собою, или, если этого не случится, освѣжаютъ

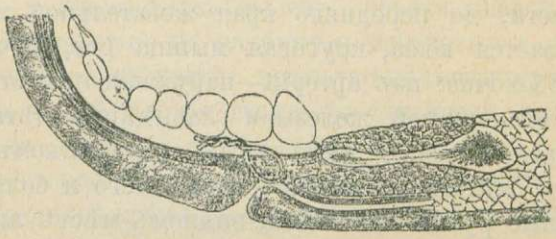

Рис. 231 *(Monod et Venverts).*

его края и накладываютъ швы. Иногда вновь образованное во рту свищевое отверстіе обнаруживаетъ въ первое время наклонность къ суженію; въ такомъ случаѣ надо расширять его введеніемъ зондовъ.

в) *Nicoladoni* и *Braun* разработали способъ пластическаго перемѣщенія слизистой оболочки рта навстрѣчу центральному отдѣлу слюнного протока. Сущность способа состоитъ въ томъ, что изъ слизистой оболочки щеки выкраиваются два лоскута *(Braun)* или одинъ съ заднимъ основаніемъ *(Nicoladoni)* и перемѣщаются на боковую поверхность жевательной мышцы. Центральный конецъ протока укрѣпляется или въ промежуткѣ между двумя лоскутами, или же въ просвѣтѣ трубки, образованной изъ одного лоскута слизистой оболочки. Если слизистая оболочка мало подвижна, и ее не удается перемѣстить на боковую поверхность жевательной мышцы, то можно надрѣзать передній край послѣдней *(Nicoladoni)* и перемѣстить лоскутъ слизистой оболочки въ полученное такимъ образомъ углубленіе. При всѣхъ видоизмѣненіяхъ этого способа, въ сущности, получается одно, а именно бухтообраз-

ное продолженіе полости рта на боковую поверхность жевательной мышцы навстрѣчу центральному отрѣзку слюнного протока.

Операціи, имѣющія цѣлью открыть широкій доступъ въ полость рта. Полость рта имѣетъ далеко не столь сложное и запутанное устройство, какъ, напр., полость носа; ея отверстіе и само по себѣ относительно широко и позволяетъ сдѣлать себя еще болѣе широкимъ искусственно, такъ какъ оно ограничено мягкими, растяжимыми краями. Поэтому, операціи во рту, какъ правило, производятся черезъ естественное отверстіе рта, безъ предварительныхъ операцій, и только въ рѣдкихъ случаяхъ приходится прибѣгать къ этимъ послѣднимъ.

а) *Разрѣзъ мягкихъ тканей.* Многіе предлагаютъ увеличивать ротовую щель разсѣченіемъ всѣхъ мягкихъ тканей щеки, производимымъ, смотря по надобности, съ одной стороны или съ обѣихъ. Разрѣзъ ведутъ отъ угла рта кзади, параллельно краю нижней челюсти, до передняго края жевательной мышцы. При этомъ перерѣзается кожа, круговая мышца рта, щечная мышца и слизистая оболочка; изъ артерій—наружная челюстная. Выводной протокъ околоушной железы и главнѣйшія вѣтви лицевого нерва не повреждаются. Существеннымъ недостаткомъ такого разрѣза слѣдуетъ считать остающіеся послѣ него и большею частію весьма замѣтные рубцы на самомъ видномъ мѣстѣ лица.

Въ виду этого выгоднѣе другой разрѣзъ, не оставляющій послѣ себя почти никакихъ слѣдовъ, такъ какъ онъ не разсѣкаетъ щечной мышцы и расположенъ большею своею частью въ томъ отдѣлѣ общихъ покрововъ, который не бросается въ глаза при обычномъ положеніи головы. Разрѣзъ этотъ прямоугольнъ. Онъ разсѣкаетъ нижнюю губу или по средней линіи или отвѣсно внизъ отъ угла рта, доходитъ чрезъ всѣ ткани до нижняго края нижней челюсти, поворачиваетъ назадъ вдоль этого края и доходитъ до передняго края жевательной мышцы. При этомъ перевязываются и пересѣкаются нар. челюстная а. и лицевая вена. Ограниченный разрѣзами лоскутъ мягкихъ тканей отдѣляется отъ нижнечелюстной кости и откидывается вверхъ и вбокъ. Получается просторъ, совершенно достаточный, чтобы удалить новообразованіе, развившееся на слизистой оболочкѣ щеки, или на боковомъ отдѣлѣ языка, изсѣчь рубцы, препятствующіе раскрыванію рта, произвести ту или иную пластическую операцію во рту и т. п. При надобности широко открыть и верхній отдѣлъ слизистой оболочки щеки, я прибавлялъ къ этому разрѣзу еще другой, совершенно тождественный съ разрѣзомъ для резекціи верхней челюсти. Тогда рѣшительно вся щека отворачивается вбокъ. По при-

шиваніи тѣмъ или другимъ способомъ образованнаго лоскута на мѣсто получаются очень мало замѣтные рубцы.

Мало простора даетъ разрѣзъ, который былъ предложенъ *Verneuil*'емъ для удаленія языка. Его производятъ, смотря по особенностямъ случая, съ одной стороны или съ двухъ. Въ первомъ случаѣ укладываютъ больного на спинѣ, поворачиваютъ его голову въ сторону, противоположную операціи, и ведутъ разрѣзъ отъ средней линіи параллельно нижнему краю нижней челюсти, приблизительно на 1 сант. книзу отъ него, до передняго края грудино-ключично-сосковой мышцы. Къ этому разрѣзу присоединяютъ другой — по переднему краю названной мышцы. По разсѣченіи кожи, подкожной мышцы и апоневроза перерѣзаютъ между перевязками лицевую вену, и такъ какъ операція производится большею частію по поводу злокачественныхъ новообразованій, то удаляютъ пораженныя лимфатическія железы области и обыкновенно — также подчелюстную железу; перевязываютъ язычную а. Затѣмъ, идя осторожно въ глубину и перевязывая по пути брыжжущія артеріи, разсѣкаютъ челюстно-подъязычную и двубрюшную мышцы и всѣ прочія ткани до слизистой оболочки дна рта включительно.

При двусторонней операціи разрѣзъ дѣлается подковообразный отъ передняго края одной грудино-ключично-сосковой мышцы до передняго края другой, также параллельно и на 1 сант. книзу отъ нижняго края нижней челюсти. Въ остальномъ операція на каждой сторонѣ ведется, какъ описано выше. При отдѣленіи отъ челюсти подбородочно-язычныхъ мышцъ надо захватить и вытянуть изо рта языкъ, чтобы предупредить его западеніе.

б) *Разрѣзъ черезъ мягкія ткани и кости.* Изъ большого числа подобныхъ разрѣзовъ, предложенныхъ въ разное время въ видѣ предварительныхъ операцій, открывающихъ путь въ полость рта, я приведу лишь тѣ, которые пригодны, по моему мнѣнію, для большинства случаевъ, причемъ считаю нужнымъ оговориться, что на описанія надо смотрѣть лишь какъ на схемы, которыя каждый разъ необходимо болѣе или менѣе видоизмѣнять примѣнительно къ обстоятельствамъ даннаго заболѣванія.

Очень цѣлесообразенъ *разрѣзъ по средней линіи черезъ нижнюю губу, нижнюю челюсть и дно рта*, предложенный *Sedillot* и часто примѣняемый *Kocher*'омъ. Онъ даетъ хорошій доступъ къ языку, дну рта, мягкому нёбу, миндалевиднымъ железамъ и языко-нёбнымъ дужкамъ. Разрѣзъ дѣлается строго по средней линіи между челюстно-язычными и челюстно-подъязычными мышцами той и другой стороны до подъязычной кости. Передъ перепиливаніемъ

нижней челюсти съ обѣихъ сторонъ будущаго распила просверливаютъ по два отверстія, которыя должны служить по окончаніи операціи для проведенія нитей (всего лучше металлическихъ) для костнаго шва. Послѣ перепила кости и раздѣленія мягкихъ тканей обѣ половины нижней челюсти разводятся въ разныя стороны костными крючками.

Если предстоитъ операція въ глубинѣ полости рта, напр., на корнѣ языка или въ области миндалевидныхъ железъ, то гораздо больше дастъ простора *перепилъ нижней челюсти* не на срединѣ, а *сбоку*. Такъ какъ операціи, о которыхъ сейчасъ идетъ рѣчь, дѣлаются обыкновенно по поводу злокачественныхъ новообразованій, то разрѣзъ слѣдуетъ предпочитать такой, который не только

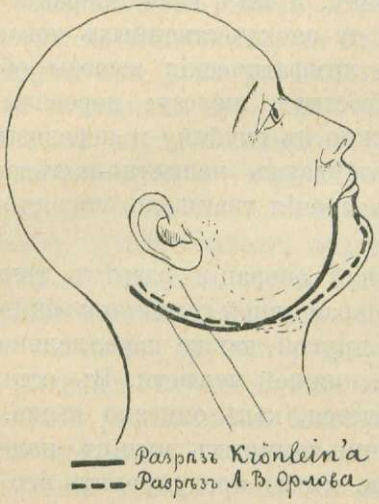

Рис. 232.

даетъ свободный доступъ къ операціонному полю, но также широко открываетъ лимфатическія железы нижней стѣнки полости рта и бокового отдѣла шеи. Железы эти бываютъ обычно поражены и подлежатъ удаленію. Наконецъ, разрѣзъ не долженъ оставлять послѣ себя безобразящихъ рубцовъ. Какъ удовлетворяющій всѣмъ этимъ требованіямъ, я опишу разрѣзъ, предложенный *Krönlein*'омъ. Разрѣзъ этотъ дугообразный. Онъ начинается отъ угла рта больной стороны (рис. 232), идетъ внизъ черезъ нижнюю челюсть, затѣмъ поворачиваетъ кзади и книзу, проходитъ сейчасъ же надъ большимъ рожкомъ подъязычной кости и далѣе черезъ грудино-ключично-сосковую мышцу къ заднему краю сосцевиднаго отростка. Препараторными разрѣзами проникаютъ въ глубину, причемъ удаляютъ пораженныя железы. Обнажаютъ

и поперечно перепиливаютъ нижнюю челюсть впереди жевательной мышцы, приподнимаютъ и отводятъ (временный вывихъ) восходящую вѣтвь челюсти. Послѣ этого становится широко открытою полость рта и весьма доступною вся боковая стѣнка глотки. Рис. 233, взятый изъ статьи *Krönlein*'а, показываетъ, какой большой просторъ открывается описаннымъ разрѣзомъ.

Проф. *Орловъ* видоизмѣнилъ способъ *Krönlein*'а въ томъ направленіи, что передній конецъ разрѣза онъ ведетъ черезъ средину нижней губы (рис. 232), а не отъ угла рта, желая этимъ направленіемъ разрѣза сохранить нижнія вѣтви лицевого нерва.

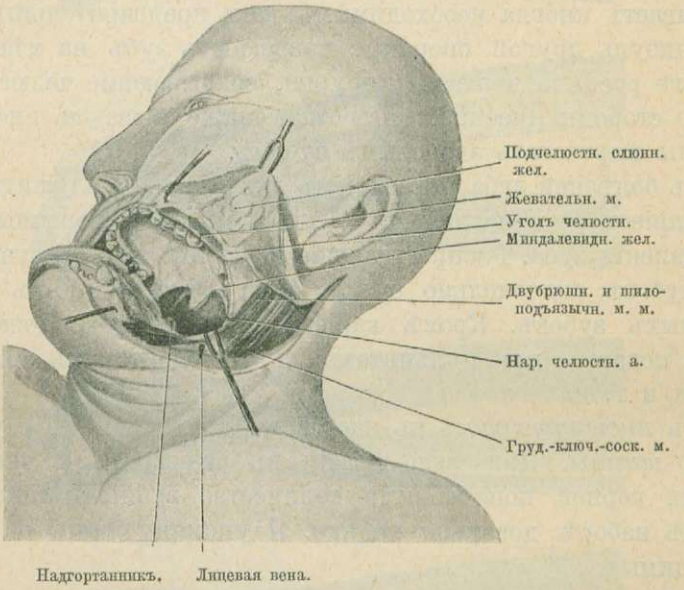

Рис. 233.

Въ нѣкоторыхъ случаяхъ можетъ оказаться необходимымъ произвести изсѣченіе восходящаго отростка нижней челюсти, какъ это предлагалъ *Mikulicz*. Само собою разумѣется, что этотъ пріемъ, уродующій больного, слѣдуетъ примѣнять лишь въ крайнихъ случаяхъ.

Операціи на полости рта, производимыя со стороны полости, черезъ ротовое отверстіе. Извлеченіе зубовъ. Извлеченіе зубовъ производится въ настоящее время значительно рѣже, чѣмъ это имѣло мѣсто даже въ недавнемъ прошломъ. Сберегающее направленіе въ хирургіи отразилось и въ этой области, и зубы берегутъ теперь не менѣе, чѣмъ всякій другой членъ человѣческаго тѣла.

Удалять приходится какъ здоровые, такъ и больные зубы. Въ первомъ случаѣ *показаніемъ* къ удаленію можетъ явиться: а) затрудненіе при устройствѣ протеза; часто съ этою цѣлью жертвуютъ не только одинокимъ уцѣлѣвшимъ зубомъ, но даже и нѣсколькими; б) излишніе или растущіе внѣ ряда зубы, если они мѣшаютъ правильному смыканію челюстей или причиняютъ безобразіе и не могутъ быть смѣщены на правильное свое мѣсто; в) слишкомъ расшатанные зубы, что бываетъ при атрофіи ячеекъ; г) заболѣванія сосѣднихъ органовъ и тканей: различнаго происхожденія оститы и некрозы ячеечнаго отростка, свищи челюстей, язвы языка и слизистой оболочки щекъ, невралгіи; д) извлеченіе зуба бываетъ иногда необходимымъ, какъ предварительный пріемъ какой-нибудь другой операціи: извлекаютъ зубъ на мѣстѣ предстоящаго распила челюсти; хирурги, вскрывающіе челюстную пазуху со стороны ячеечнаго отростка, также бываютъ иногда принуждены жертвовать здоровымъ зубомъ.

Изъ болѣзней зуба показаніемъ для удаленія служитъ прежде всего каріесъ. Еще недавно это былъ самый обыкновенный поводъ для удаленія зуба. Распространеніе и успѣхи консервативнаго леченія зубовъ значительно сузили кругъ подлежащихъ удаленію каріозныхъ зубовъ. Кромѣ каріеса удаленіе зуба можетъ быть иногда показано при пульпитахъ, внутр. одонтомахъ, экзостозахъ цемента и т. д.

Изъ *инструментовъ* въ настоящее время наиболѣе употребительны *щипцы*. При разнообразіи въ размѣрахъ и очертаніяхъ зубныхъ корней понятно, что количество зубныхъ щипцовъ въ полномъ наборѣ довольно велико. Я упомяну лишь о наиболѣе необходимыхъ.

Выбирая щипцы, надо главное вниманіе обращать на ихъ щечки. Чтобы легко извлечь зубъ, щечки щипцовъ должны плотно прилегать къ шейкѣ зуба, щипцы должны, такъ сказать, сливаться съ зубомъ въ одно цѣлое, а для этого щечки должны представлять собою какъ бы оттискъ зубной шейки. При смыканіи края щечекъ не должны вполнѣ сходиться, ибо въ противномъ случаѣ щипцы могутъ откусить коронку.

Для извлеченія нижнихъ рѣзцовъ и клыковъ употребляютъ щипцы, изображенные на рис. 234. Внутренняя поверхность ихъ щечекъ вогнута, край закругленъ. Щечки стоятъ къ рукояткѣ подъ угломъ. Для нижнихъ мал. коренныхъ зубовъ берутъ щипцы (рис. 235), по устройству щечекъ похожіе на предыдущіе. Такъ какъ корень мал. коренныхъ зубовъ часто бываетъ прямымъ и коническимъ, то во многихъ случаяхъ эти зубы могутъ быть извлекаемы

щипцами для рѣзцовъ. Нижніе большіе коренные зубы извлекаютъ щипцами (рис. 236), на краяхъ щечекъ которыхъ имѣются двѣ вырѣзки и между ними зубецъ. Этотъ послѣдній при наложеніи щипцовъ вдвигается между двумя корнями, и шейка зуба, благодаря этому, охватывается плотно. Щипцы для нижнихъ зубовъ

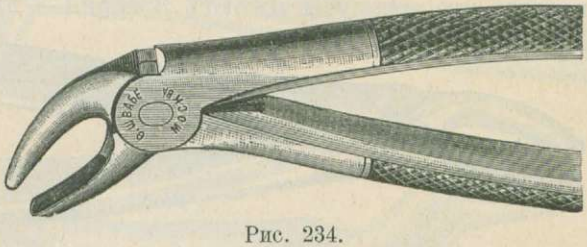

Рис. 234.



Рис. 235.

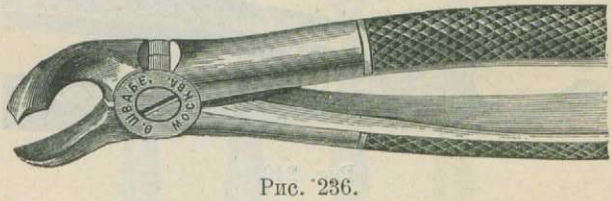

Рис. 236.



Рис. 237.

мудрости я не буду здѣсь приводить, потому что въ большинствѣ случаевъ эти зубы могутъ извлекаться тѣми же щипцами, что и остальные нижніе большіе коренные зубы.

Щечки у щипцовъ, назначенныхъ для извлеченія верхнихъ рѣзцовъ и клыковъ (рис. 237), устроены подобно тому, какъ и у соотвѣтствующихъ щипцовъ для нижней челюсти, но они образуютъ съ рукояткою не уголъ, а непосредственное продолженіе

послѣдней. Также только отношеніемъ щечекъ къ рукояткѣ отличаются щипцы для верхнихъ малыхъ коренныхъ зубовъ (рис. 238) отъ соотвѣтствующихъ щипцовъ для нижнихъ зубовъ. Для извлеченія верхнихъ большихъ коренныхъ зубовъ надо имѣть двое щипцовъ — для правой и лѣвой стороны (рис. 239 и 240). Зависитъ это отъ того, что эти зубы имѣютъ 3 корня — два щечныхъ



Рис. 238.

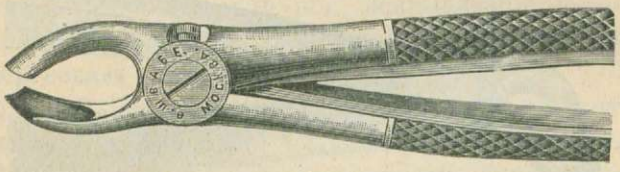

Рис. 239.

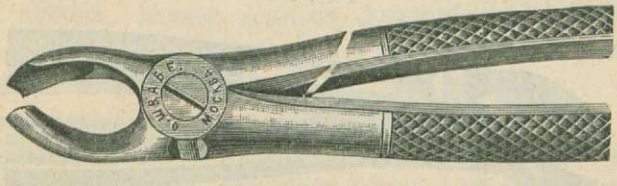

Рис. 240.

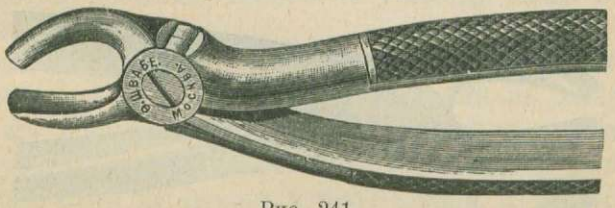

Рис. 241.

и одинъ нёбный. Соотвѣтственно этому щечная ложка щипцовъ имѣетъ на своемъ краю двѣ вырѣзки и зубецъ, а нёбная ложка устроена какъ въ щипцахъ для малыхъ коренныхъ зубовъ. Для зубовъ мудрости верхней челюсти устраиваются щипцы (рис. 241) съ особымъ изгибомъ, позволяющимъ накладывать ихъ на зубъ мудрости, не задѣвая 2-го большого коренного зуба. Края ложекъ этихъ щипцовъ просто закруглены (не имѣютъ зубца), потому что корни верхнихъ зубовъ мудрости бываютъ обыкновенно слиты въ одну конусообразную массу.

Изъ различныхъ щипцовъ для корней приведу здѣсь щипцы для нижнихъ корней (рис. 242) и, т. наз., штыковые щипцы для

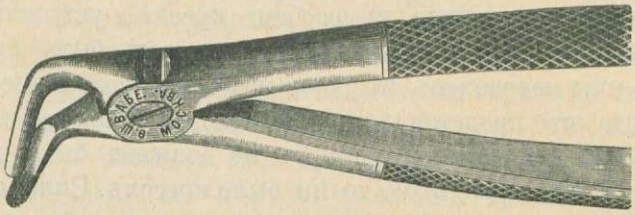

Рис. 242.

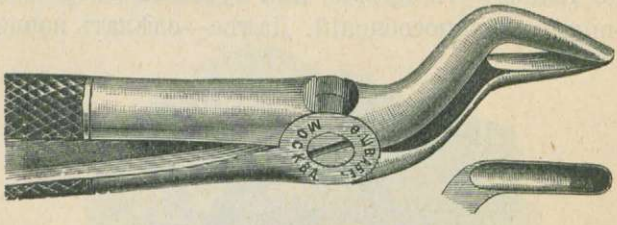

Рис. 243.

верхнихъ корней (рис. 243). Кромѣ щипцовъ при извлеченіи зубовъ, и въ особенности корней, употребляютъ иногда другіе ин-

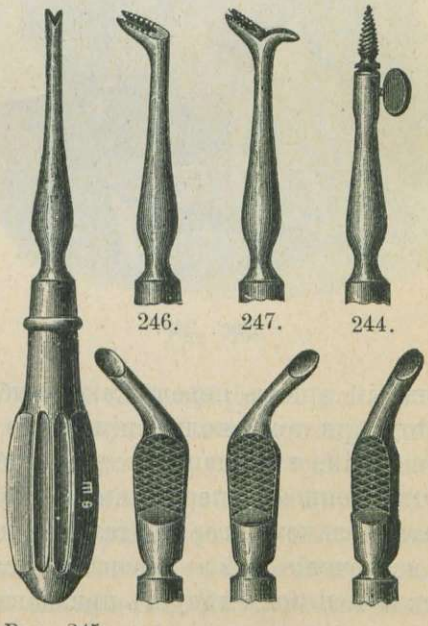

Рис. 245.

Рис. 248.

струменты: винтъ (рис. 244) и различные рычагообразные инструменты, т. наз. козьи ножки (рис. 245—248).

Относительно *положенія больного и хирурга* во время извлеченія зубовъ надо замѣтить слѣдующее. Обыкновенно больному даютъ сидячее положеніе въ особомъ креслѣ, устроенномъ такъ, что сидящій въ немъ больной легко можетъ быть приподнятъ, опущенъ или переведенъ въ горизонтальное положеніе. Нѣтъ сомнѣнія, что это представляетъ удобство; однако же здѣсь, какъ и вообще при операціяхъ, хирургъ не долженъ быть въ большой зависимости отъ какихъ бы то ни было креселъ. Сплошь и рядомъ врачъ работаетъ въ такой обстановкѣ, при которой приходится отказаться не только отъ кресла для зубныхъ операцій, но и отъ болѣе насущныхъ приспособленій. Далѣе—сдѣлать извлеченіе зуба,

Рис. 249.

какъ предварительный пріемъ передъ какой-нибудь другой операціей, должно умѣть при томъ положеніи, какое придано больному ради основной операціи, т.-е. чаще всего—при горизонтальномъ положеніи на обыкновенномъ операціонномъ столѣ; наконецъ, обязательно придавать больному горизонтальное положеніе въ тѣхъ случаяхъ, когда извлеченіе зубовъ производится при общемъ наркозѣ. За этими исключеніями, слѣдуетъ признавать наиболѣе подходящимъ для больного при извлеченіи зубовъ сидячее положеніе. Если дѣло идетъ о зубахъ верхней челюсти, то больного слѣдуетъ посадить на высокое сидѣніе и голову нѣсколько откинуть кзади. Наоборотъ, при извлеченіи нижнихъ зубовъ больной помѣщается

на низкомъ сидѣньи и голову нѣсколько наклоняетъ внизъ. Врачъ при извлеченіи верхнихъ зубовъ, а также нижнихъ правыхъ большихъ и малыхъ коренныхъ зубовъ, становится у праваго плеча больного, лѣвою своею рукою прижимаетъ къ себѣ его голову, а пальцами этой лѣвой руки, при извлеченіи верхнихъ зубовъ, раздвигаетъ губы или оттягиваетъ уголъ рта (рис. 249), а при извлеченіи нижнихъ—кладетъ свой лѣвый большой палецъ на нижніе рѣзцы, остальными же лѣвыми пальцами крѣпко удерживаетъ нижнюю челюсть (рис. 250). При удаленіи лѣвыхъ нижнихъ зубовъ удобнѣе помѣститься слѣва отъ больного (рис. 251).

Рис. 250.

Къ общему *наркозу* (хлороформомъ или бромистымъ этиломъ) при извлеченіи зубовъ прибѣгаютъ чрезвычайно рѣдко, главнымъ образомъ, если дѣло идетъ объ извлеченіи большого числа зубовъ и корней у нервныхъ людей; чаще прибѣгаютъ къ общему обезболиванію при помощи закиси азота. Въ послѣднее время сильно распространено *мѣстное обезболиваніе* при помощи впрыскиванія въ десну вокругъ извлекаемаго зуба раствора кокаина (0,5—1%). Въ послѣдніе годы стали примѣнять смѣсь растворовъ кокаина и адреналина.

Въ самой *операціи извлеченія зубовъ* слѣдуетъ различать 3 момента: наложеніе щипцовъ, вывихиваніе зуба и извлеченіе, и

къ каждому изъ этихъ моментовъ слѣдуетъ переходить не ранѣе, какъ тщательно выполнивъ предыдущіе. При наложеніи щипцовъ ихъ щечки слѣдуетъ продвигать какъ можно глубже, такъ чтобъ онѣ охватывали самую шейку зуба. Не слѣдуетъ слишкомъ сильно стискивать щипцы, иначе при рыхлости зуба можно, такъ сказать, перекусить его. Надо совершенно отрѣшиться отъ взгляда на извлеченіе зубовъ, какъ на операцію, требующую силы. Въ виду этого правильнѣе не захватывать вѣтви щипцовъ полною рукою, а помѣщать между ними свой третій или четвертый палецъ. Вывихиваніе для зубовъ, имѣющихъ одиночный конической, круглый въ разрѣзѣ корень должно состоять въ круговыхъ движеніяхъ вокругъ оси корня, для зубовъ же коренныхъ—въ раскачиваніи

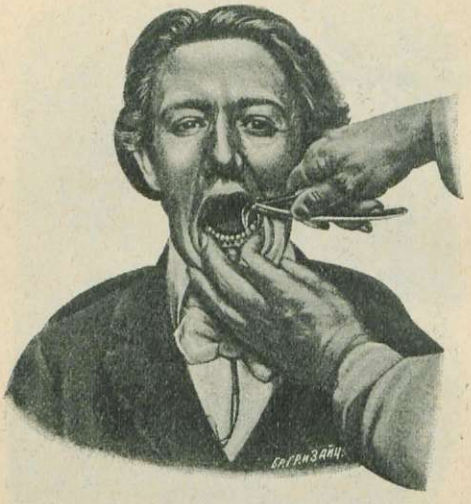

Рис. 251.

вправо и влѣво. Чтобы не переломить зубъ или его ячейку, не слѣдуетъ дѣлать раскачиваніе сразу съ большою силою, но усиливать его постепенно. Вбокъ (въ сторону щеки) раскачиваніе зуба слѣдуетъ дѣлать сильнѣе, чѣмъ къ срединѣ (въ сторону языка), такъ какъ боковая стѣнка зубныхъ ячеекъ слабѣе, чѣмъ срединная. Извлеченіе надо производить по направленію оси зубного корня и начинать уже во время раскачиванія зуба.

Если во время извлеченія зуба отломится коронка его, то слѣдуетъ, перемѣнивъ щипцы, приступить къ извлеченію корней. Надо впрочемъ помнить, что корни зубовъ сидятъ при этомъ крѣпче, а слѣдовательно и извлекаются труднѣе, чѣмъ въ тѣхъ случаяхъ, когда корни остаются послѣ разрушенія коронокъ каріесомъ. Если извлечь корни послѣ отламыванія коронки очень трудно или бо-

лѣзненно, то ничего нельзя сказать противъ откладыванія этой операціи до другого раза. Корни, переломившіеся слишкомъ глубоко, могутъ черезъ нѣкоторое время выдвинуться изъ глубины ячеекъ, послѣ чего удаленіе ихъ уже не представитъ большихъ затрудненій. При другихъ осложненіяхъ операціи извлеченія зуба (кроветеченіе, боли, сильное пораненіе мягкихъ тканей, переломы ячеечнаго отростка челюстей и т. д.) слѣдуетъ поступать по общимъ хирургическимъ правиламъ.

Оперативное леченіе расщелинъ и другихъ изъяновъ нёба. *а) Расщелины нёба*, о которыхъ здѣсь идетъ рѣчь, представляютъ собой заболѣваніе врожденное. Лишь въ исключительныхъ случаяхъ при этомъ бываетъ раздѣлено одно только твердое нёбо; обыкновенно же щель раздѣляетъ пополамъ также все мягкое нёбо, проходя по средней линіи, такъ что язычекъ оказывается раздѣленнымъ на 2 половины. Нерѣдки также случаи, въ которыхъ все расщепленіе ограничивается только мягкимъ нёбомъ. Наконецъ, иногда расщепленіе твердаго нёба продолжается не только назадъ черезъ мягкое, но также и впередъ, черезъ ячеечный край верхней челюсти и черезъ верхнюю губу.

Если бы потребовалось закрыть точно такихъ же размѣровъ и очертаній изъянъ тканей въ какой-либо другой области, то каждый хирургъ не затруднился бы сдѣлать это, руководствуясь лишь общими хирургическими соображеніями, и произведенные имъ при этомъ пріемы не было бы надобности описывать какъ особую операцію. Затрудненія, встрѣчающіяся при зашиваніи расщелинъ нёба, происходятъ отъ того, что операція производится сравнительно глубоко, черезъ ротовое отверстіе, которое приходится держать постоянно широко открытымъ. Далѣе, швы накладываются на тканяхъ съ своеобразнымъ анатомическимъ строеніемъ, хорошо снабженныхъ кровью; вытекающая при операціи кровь легко можетъ проникнуть въ дыхательные пути и произвести задушеніе. Въ виду всего этого операціи зашиванія нёбныхъ расщелинъ (такъ наз. уранопластикѣ, поскольку дѣло идетъ о твердомъ нёбѣ, и стафилорафіи—зашиванію мягкаго нёба) посвящена довольно большая литература, предложено очень много инструментовъ и вообще до сихъ поръ не по всѣмъ подробностямъ оперативной техники существуетъ единогласіе. Въ частности, приступая къ зашиванію нёбныхъ расщелинъ, надо имѣть опредѣленные взгляды прежде всего по слѣдующимъ вопросамъ: въ какомъ возрастѣ больного удобнѣе его производить? какіе способы обезболиванія наиболѣе пригодны? и какія мѣры наиболѣе обезпечиваютъ насъ отъ затеканія крови въ дыхательные пути?

Что касается возраста больного, то я предпочитаю не дѣлать зашиванія нёбныхъ расщелинъ въ слишкомъ раннемъ возрастѣ (до 3-хъ лѣтъ). При этомъ я имѣю въ виду не вліяніе сшиванія щели на развитіе верхней челюсти (наблюденія показываютъ, что никакого замедленія въ развитіи челюсти не наступаетъ), а тѣсноту операціоннаго поля и хрупкость тканей, на которыхъ приходится оперировать, а также—тѣ затрудненія, какія неизбѣжны у слишкомъ маленькихъ дѣтей при послѣопераціонномъ уходѣ за раной. Общій полный наркозъ при зашиваніи нёбныхъ расщелинъ особенно желателенъ: онъ не только избавляетъ больного отъ страданій, но даетъ возможность оперировать тщательнѣе, такъ какъ обезпечиваетъ болѣе ровное и спокойное дыханіе больного и предупреждаетъ независящія отъ воли больного и весьма затрудняющія операцію сокращенія мышцъ глотки, мягкаго нёба, языка и лица. Однако же, многіе хирурги предпочитаютъ обходиться безъ всякаго наркоза или же прибѣгаютъ только къ мѣстному обезболиванію. Въ пользу этого приводится то соображеніе, что больной, потерявшій сознаніе, не можетъ откашливать и выплевывать затекающую къ нему въ гортань кровь, ему нельзя придать сидячаго положенія, въ которомъ многіе видятъ мѣру противъ такого затеканія. Такимъ образомъ, отсутствіе общаго наркоза разсматриваютъ какъ одно изъ средствъ борьбы съ кроветеченіемъ. На это можно отвѣтить, что есть несравненно болѣе дѣйствительное средство противъ попаданія при операціи крови въ дыхательные органы, не заставляющее насъ въ то же время лишать больного всѣхъ благодѣяній общаго усыпленія. Средство это состоитъ въ наклонномъ положеніи оперируемаго, о чемъ я уже говорилъ выше (см. стр. 311 и рис. 206). Помѣстивъ больного такимъ образомъ (причемъ головной конецъ операціоннаго стола долженъ быть обращенъ къ окну), глубоко захлороформировавъ его и введя ему роторасширитель, снабженный приспособленіемъ для отдавливанія языка и не занимающій много мѣста въ полости рта (всѣмъ этимъ требованіямъ удовлетворяетъ, между прочимъ, инструментъ *Whitehead-Wolff*'а рис. 252, которымъ я обыкновенно и пользуюсь),—мы широко открываемъ и освѣщаемъ операціонное поле и получаемъ возможность дѣйствовать почти съ такою же простотою, какъ если бы дѣло шло объ операціи не въ полости, а гдѣ нибудь на поверхности тѣла; излишними становятся при этомъ и большинство придуманныхъ собственно для зашиванія нёба инструментовъ, такъ какъ можно достигнуть цѣли съ обычными хирургическими пинцетами, ножами, подъемниками, иглами и т. д.

Самая операція производится слѣдующимъ образомъ (предположимъ что мы имѣемъ дѣло съ полнымъ расщепленіемъ твердаго и мягкаго нёба). Хирургъ садится у головного конца операціоннаго стола; помощникъ—справа отъ него. Зубчатымъ пинцетомъ захватываютъ лѣвую половину язычка у самаго его конца, натягиваютъ мягкое нёбо и небольшимъ узенькимъ (не брюшистымъ) ножомъ отсѣкаютъ полоску всѣхъ мягкихъ тканей, шириною миллиметра въ 2, по лѣвому краю расщелины мягкаго нёба. Затѣмъ по направленію кпереди освѣжаютъ лѣвый край расщелины въ предѣлахъ твердаго нёба, унося такой же ширины полосу мягкихъ тканей. Остановивъ кроветеченіе посредствомъ давленія на окровавленныя ткани кускомъ марли, удерживаемымъ на кровеостанавливающемъ пинцитѣ, и воспользовавшись этимъ временемъ-чтобы дать больному еще 2—3 раза вдохнуть хлороформъ, производятъ точно такъ же освѣженіе праваго края расщелины. Снова

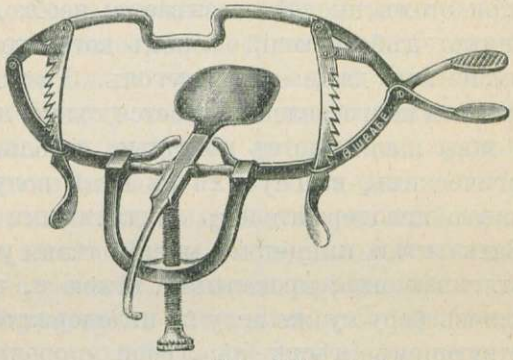

Рис. 252.

остановивъ кроветеченіе, приступаютъ къ проведенію дополнительныхъ разрѣзовъ, необходимыхъ для того, чтобы возможно было сблизить освѣженные края расщелины. Эти дополнительные разрѣзы проводятъ сразу до кости, параллельно краямъ расщелины, начинаютъ ихъ позади послѣдняго коренного зуба, ведутъ по ячеечному отростку челюсти нѣсколько выше зубныхъ шеекъ и оканчиваютъ приблизительно на 0,5 сант. кпереди отъ передняго края расщелины. Дѣлая эти разрѣзы близко къ зубнымъ шейкамъ, мы избѣгаемъ пораненія большой нёбной а., которая впрочемъ повреждается иногда при послѣдующемъ отдѣленіи лоскута. По остановкѣ кроветеченія, приподнимаютъ мягкія ткани, находящіяся между краемъ расщелины и дополнительнымъ разрѣзомъ, посредствомъ длиннаго подъемника, который ставятъ въ дополнительный разрѣзъ, приблизительно на его срединѣ, и, крѣпко прижимая къ кости, продвигаютъ по направленію къ средней линіи; когда

его кончикъ покажется изъ-подъ окровавленнаго края расщелины, то тѣмъ же подъемникомъ черезъ тѣ же дополнительные разрѣзы отдѣляютъ всѣ ткани отъ кости по направленію кпереди и кзади. Когда то же будетъ сдѣлано и съ другой стороны, то получаются два подвижныхъ лоскута мягкихъ тканей, соединенныхъ съ почвою спереди и сзади. Швы не слѣдуетъ накладывать раньше, чѣмъ эти лоскуты будутъ настолько подвижны, что края ихъ могутъ быть сближены пинцетами совершенно безъ всякаго затрудненія. Достигнуть такой подвижности бываетъ обыкновенно затруднительно въ двухъ мѣстахъ: въ заднемъ отдѣлѣ лоскутовъ, у задняго края твердаго нёба, и въ переднемъ—позади верхнихъ рѣзцовъ. Сзади слѣдуетъ черезъ тѣ же дополнительные разрѣзы, тѣмъ же подъемникомъ отдѣлить на большемъ или меньшемъ протяженіи заднюю поверхность мягкаго нёба отъ твердаго. Спереди надо дѣйствовать очень осторожно, такъ какъ здѣсь мягкія ткани тоньше, легче рвутся, при этомъ иногда оказывается необходимымъ брать особый подъемникъ, дѣйствующій конецъ котораго образуетъ съ рукояткою прямой или даже острый уголъ. Разъ мягкія ткани описаннымъ образомъ подготовлены, остается только наложить швы. Я накладываю швы шелковые съ помощью небольшихъ обыкновенныхъ хирургическихъ, изогнутыхъ въ видѣ полукруга иголъ, которыя удерживаю иглодержателемъ съ длинными вѣтвями (*Hegar*'овскимъ). Захватываю пинцетомъ мягкія ткани у праваго края расщелины, натягиваю ихъ, прокалываю иглою и, протянувъ нѣсколько нить, вновь беру ту же иглу въ иглодержатель и провожу ее на соотвѣтствующемъ мѣстѣ съ лѣвой стороны расщелины. Швы должны отстоять одинъ отъ другого нѣсколько менѣе, чѣмъ на 1 сант. Можно накладывать ихъ сначала на передній край расщелины и потомъ итти постепенно кзади, или шить въ обратномъ направленіи,—это безразлично.

Если мы имѣемъ дѣло съ расщелиной одного только мягкаго нёба, то операція производится въ сущности такъ же, какъ только что описано; понятно, что она бываетъ при этомъ проще. Отличіе состоитъ, главнымъ образомъ, въ проведеніи дополнительныхъ разрѣзовъ; ихъ всего удобнѣе дѣлать сквозные черезъ всю толщу мягкаго нёба въ направленіи сзади и сбоку, кпереди и къ срединѣ. Для этихъ разрѣзовъ существуютъ особые серповидные ножи, безъ которыхъ, впрочемъ, легко обойтись.

Wolff предложилъ производить операцію въ два пріема: сначала образовать лоскуты для закрытія изъяна, а чрезъ нѣсколько дней (до 8) сдѣлать окровавливаніе краевъ ихъ и сшиваніе. За эти дни успѣваютъ выровняться въ лоскутахъ тѣ нарушенія пи-

танія, которыя были вызваны отдѣленіемъ ихъ отъ кости, и лоскуты становятся болѣе толстыми. Правда, за эти дни лоскуты успѣваютъ снова прирасти къ кости, но эта спайка очень слаба и легко разъединяется.

Такимъ расчлененіемъ операціи на два момента уменьшается возможность частичнаго омертвѣнія краевъ лоскутовъ и расхожденія ихъ послѣ сшиванія. Понятно, что предложеніе *Wolff*'а особенно умѣстно въ тѣхъ случаяхъ, когда слизисто-накостничные лоскуты очень узки или пронизаны рубцовой тканью вслѣдствіе предшествовавшихъ операцій и потому плохо питаются.

Одного закрытія расщелины нёба недостаточно для того, чтобы рѣчь больного потеряла носовой характеръ. Для этого необходимо, чтобы во время рѣчи мягкое нёбо могло плотно прилегать къ задней стѣнкѣ глотки и разъединять полость рта отъ полости носа. Между тѣмъ, послѣ зашиванія нёба нёбная занавѣска иногда бываетъ коротка, мышцы мягкаго нёба плохо подвижны, а верхній сжиматель глотки недостаточно развитъ, и потому валикъ, возникающій при сокращеніи его на задней стѣнкѣ глотки, недостаточно высокъ. Поэтому послѣ зашиванія изъяна нёба для исправленія рѣчи обычно требуются методическія упражненія въ произношеніи, иными словами гимнастика мышцъ нёба и глотки.

Если рѣчь все-таки сохраняетъ сильный носовой оттѣнокъ, то не остается ничего болѣе, какъ пополнить недостатокъ раздѣленія носовой и ротовой полостей при помощи глоточнаго обтуратора. Къ обтураторамъ же приходится прибѣгать и въ тѣхъ случаяхъ, когда зашиваніе расщелины невозможно или не удается послѣ ряда попытокъ.

Различныхъ обтураторовъ предложено очень много. По принципамъ устройства ихъ можно раздѣлить на двѣ группы. Одни стремятся создать подвижную нёбную занавѣску, приводимую въ движеніе остатками нёбныхъ мышцъ; эти обтураторы обыкновенно плохо достигаютъ цѣли. Другіе обтураторы имѣютъ цѣлью просто удлиннить нёбо въ такой мѣрѣ, чтобы верхній сжиматель глотки при сокращеніи прилегалъ къ обтуратору и такимъ образомъ производилъ раздѣленіе носовой и ротовой полостей. Съ этими обтураторами получаются прекрасные результаты. Въ эту группу относится обтураторъ *Süersen*'а, состоящій изъ нёбной пластинки, къ заднему краю которой придѣланъ каучуковый отростокъ такой формы и величины, что глоточный сжиматель плотно прилегаетъ къ нему при своемъ сокращеніи. Обтураторъ *Schiltsky* построенъ такимъ же образомъ, но только каучуковый отростокъ въ немъ замѣненъ розиновой воздушной камерой, которая лучше

приспособляется къ измѣненіямъ формы глотки во время рѣчи. Нёбныя пластинки, съ которыми соединенъ собственно обтураторъ, укрѣпляются кламерами на зубахъ.

б) *Пріобрѣтенные изъяны нёба* представляютъ собою послѣдствія травмы или различныхъ заболѣваній, чаще всего сифилиса. Какъ по своимъ размѣрамъ, такъ по очертаніямъ и по мѣсту, занимаемому ими на нёбѣ, они представляютъ гораздо больше раз-

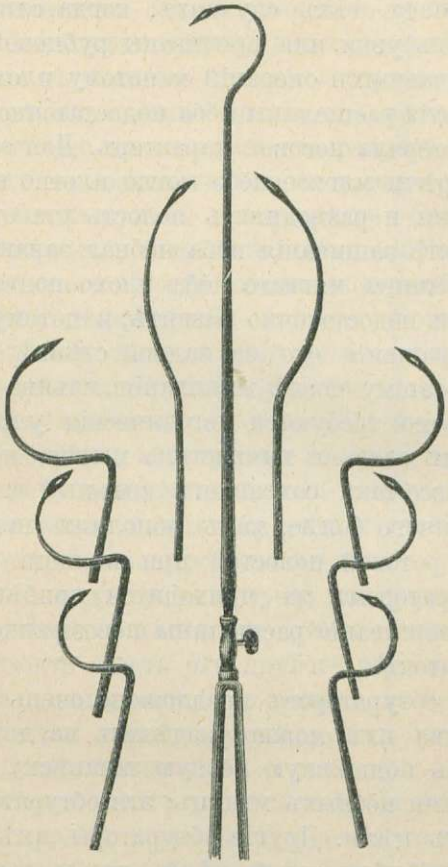

Рис. 253.

нообразія въ каждомъ отдѣльномъ случаѣ, чѣмъ расщелины врожденныя. Для оперативнаго ихъ закрытія надо сдѣлать себѣ операціонное поле доступнымъ тѣми же мѣрами, какъ и при врожденныхъ расщелинахъ (наклонное положеніе больного, полный наркозъ, роторасширитель). Самое закрытіе происходитъ по общимъ правиламъ пластической хирургіи. Иногда можно образовать два боковыхъ лоскута мягкихъ тканей, какъ и при врожденныхъ расщелинахъ, иногда одинъ лоскутъ на ножкѣ, который передви-

гаютъ и пришиваютъ надъ отверстіемъ, иногда ножку лоскута можно образовать у самаго края отверстія, послѣ чего лоскутомъ закрываютъ отверстіе такимъ образомъ, что окровавленная поверхность лоскута смотритъ въ ротъ, а покрытая слизистою оболочкою—въ полость носа и т. п. Все зависитъ отъ особенностей каждаго отдѣльнаго случая, а также отъ опытности и находчивости хирурга. И здѣсь я шью обыкновенными хирургическими иглами и не нахожу нужнымъ пользоваться тѣми спеціальными инструментами, которые, какъ сказано выше, для этого предложены.

Изъ всѣхъ этихъ инструментовъ я упомяну только объ иглахъ *Н. В. Склифосовскаго* какъ потому, что онѣ употребляются многими русскими хирургами, такъ и потому, что онѣ, сравнительно съ другими, болѣе просты и цѣлесообразны. Для операцій надо имѣть цѣлый наборъ такихъ иголъ (рис. 253). Каждая изъ нихъ снабжена рукояткой, искривлена различнымъ образомъ и имѣетъ ушко около колющаго конца. Швы накладываются иглами *Склифосовскаго* такимъ образомъ, что въ ушко вводится нить, одинъ конецъ которой оставляютъ короткимъ, а другой длиннымъ, и, удерживая край раны пинцетомъ, прокалываютъ его иглою. Когда кончикъ иглы съ нитью пройдетъ черезъ ткани насквозь, то нить удерживаютъ пинцетомъ, а иглу выводятъ обратно. Получается нитка, проведенная черезъ одинъ край сшиваемыхъ тканей. Послѣ этого берутъ другую иглу съ кривизною, обратною первой, и такимъ же образомъ проводятъ нить черезъ другой край раны въ соотвѣтствующемъ мѣстѣ. Теперь привязываютъ внутренній конецъ второй нити однимъ узломъ къ внутреннему концу первой и, потягивая за наружный конецъ второй нити, протаскиваютъ первую нить также и черезъ другой край раны. Послѣ этого остается только завязать оба конца первой нити.

Удаленіе языка производится большею частью по поводу злокачественныхъ новообразованій его. Оно можетъ быть частичнымъ или полнымъ, смотря по распространенію новообразованія. Въ томъ и другомъ случаѣ никогда не слѣдуетъ забывать обслѣдовать и удалить лимфатическія железы подчелюстной области и шеи. При *частичномъ* удаленіи изъяну языка придаютъ угловидную или, вообще, правильную геометрическую форму, чтобы потомъ было удобнѣе наложить швы. Для того, чтобъ операція прошла безкровно, можно наложить на языкъ по ту и другую сторону новообразованія два *Kocher*'овскихъ зажимныхъ пинцета. Удаляютъ новообразованіе двумя ударами ножницъ параллельно вѣтвямъ пинцета, проводятъ нити швовъ, послѣ этого пинцеты снимаютъ, а концы нитей завязываютъ. Если нужно удалить по-

ловину или еще большую часть языка, то предварительно слѣдуетъ перевязать обѣ язычныя артеріи. По удаленіи всей половины языка оставшуюся половину перегибаютъ пополамъ и накладываютъ швы такимъ образомъ, что кончикъ языка сшивается съ его основаніемъ.

Полное удаленіе языка лучше производить систематично. По перевязкѣ обѣихъ язычныхъ артерій захватываютъ кончикъ языка на нитку или крѣпкими острыми щипцами и сильно оттягиваютъ его въ какую-нибудь сторону. Вслѣдствіе этого натягивается языконёбная дужка противоположной стороны; ее перерѣзаютъ. Языкъ оттягиваютъ послѣ этого въ другую сторону и такимъ же образомъ пересѣкаютъ языко-нёбную дужку на другой сторонѣ. Затѣмъ приподнимаютъ языкъ кверху и перерѣзаютъ уздечку и мышцы языка по возможности далѣе кзади. Сдѣлавшійся свободнымъ послѣ всѣхъ упомянутыхъ разрѣзовъ языкъ безъ труда вытягиваютъ далеко кпереди изо рта и отсѣкаютъ поперечно у его основанія При этомъ можетъ получиться кроветеченіе изъ артерій спинки языка; на нихъ нужно наложить перевязки.

Въ тѣхъ нерѣдкихъ случаяхъ, когда новообразованіе захватываетъ все основаніе языка, дно рта, миндалевидныя железы и т. д., удалить черезъ отверстіе рта все пораженное невозможно, и приходится увеличить себѣ доступъ къ удаляемымъ частямъ, произведя предварительное временное разсѣченіе нижней челюсти на срединѣ или сбоку, какъ это уже описано выше (см. стр. 363).

Удаленіе гипертрофированныхъ миндалевидныхъ железъ. Эту операцію слѣдуетъ производить лишь тогда, когда железы достигаютъ очень большого размѣра и затрудняютъ дыханіе и рѣчь, или же—если онѣ являются причиною частыхъ воспаленій сли-

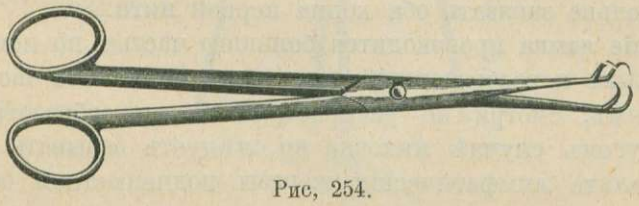

Рис, 254.

зистой оболочки зѣва. Операція не трудна и не болѣзненна. Она можетъ быть произведена вовсе безъ обезболиванія или, самое большее, послѣ смазыванія зѣва 5% растворомъ кокаина. Больного сажаютъ; сзади стоящій помощникъ удерживаетъ голову, хирургъ становится передъ больнымъ, предлагаетъ ему широко открыть ротъ, захватываетъ лѣвую миндалевидную железу больного особыми щипцами (рис. 254), на каждой изъ вѣтвей которыхъ нахо-

дятся 2 смотрящихъ вбокъ острыхъ крючка, оттягиваетъ железу къ средней линіи и правою своею рукою отсѣкаетъ ее съ помощью тупоконечнаго ножа. Отсѣченіе можно производить какъ сверху внизъ, такъ и снизу вверхъ. Давъ больному нѣсколько ополоскать ротъ, производятъ такую же операцію на правой сторонѣ. Если хирургъ не способенъ своею лѣвою рукою работать совершенно такъ же, какъ правою, то здѣсь операція (хотя и немного) труднѣе: правою рукою, держащею ножъ, приходится перекрещивать лѣвую, держащую щипцы.

Описанный способъ вырѣзыванія миндалевидныхъ железъ прость и цѣлесообразенъ. Однако же, многіе предпочитаютъ производить эту операцію съ помощью т. наз. тонзиллотомовъ. Одинъ изъ распространенныхъ инструментовъ такого рода (тонзиллотомъ *Mathieu*) изображенъ на (рис. 255).

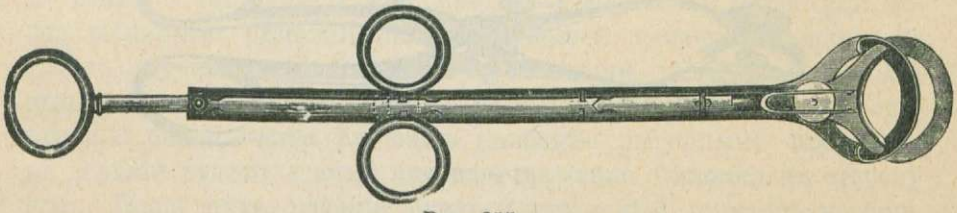

Рис. 255.

Правда, съ помощью тонзиллотома въ большинствѣ случаевъ можно произвести операцію очень быстро. Но могутъ встрѣтиться обстоятельства, когда инструментъ этотъ можетъ оказаться безполезнымъ или даже принести вредъ. Если ткань увеличенныхъ миндалевидныхъ железъ очень рыхла, то вилка тонзиллотома прорывается черезъ нее, а рѣжущее кольцо дѣлаетъ только поверхностныя ссадины. Если въ существѣ железъ, находятся известковые сростки, то инструментъ можетъ застрять, такъ что его удаленіе будетъ дѣломъ нелегкимъ. Къ этому надо прибавить, что тонзиллотомъ имѣетъ невыгоды всѣхъ сложныхъ инструментовъ: онъ дорогъ и требуетъ за собою очень кропотливаго ухода.

Обыкновенно послѣ отсѣченія миндалевидныхъ железъ сколько нибудь значительнаго кроветеченія не бываетъ. Но въ нѣкоторыхъ, хотя и рѣдкихъ, случаяхъ кровь течетъ очень сильно; описаны даже случаи смертельныхъ кроветеченій. Прежде думали, что въ этихъ послѣднихъ случаяхъ была поранена внутр. сонная артерія; однако, анатомическія изслѣдованія, произведенныя между прочимъ собственно съ цѣлью выяснить источникъ этихъ кроветеченій, показали, что раненія этой артеріи, при операціи удаленія миндалевидныхъ железъ, невозможны. Такимъ образомъ, сильныя крове-

теченія должно разсматривать или какъ паренхиматозныя, основывающіяся, можетъ быть, на кроветочивости больного, или какъ происходящія изъ аномально расположенныхъ вѣтвей нар. сонной артеріи.

Если послѣ удаленія миндалевидныхъ железъ мы получимъ очень сильное кроветеченіе, то прежде всего должно прижать сонную артерію на одной или даже на двухъ сторонахъ, затѣмъ осмотрѣть операціонное поле; если мы увидимъ тамъ брызжущую артерію, то ее слѣдуетъ захватить длиннымъ зажимнымъ пинцетомъ и, если можно, наложить перевязку или же оставить на нѣкоторое время пинцетъ на мѣстѣ; если же кроветеченіе паренхиматозное, то слѣдуетъ продолжать придавливаніе сонныхъ артерій, къ

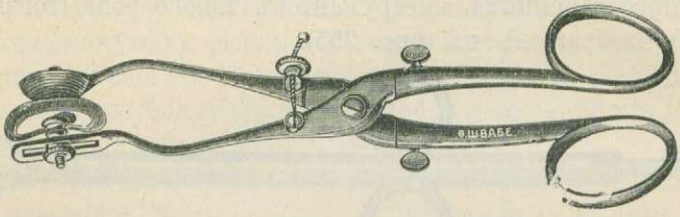

Рис. 256.

которому можно прибавить также прижатіе самой кроветочащей поверхности кускомъ марли, захваченнымъ длинными щипцами; такое придавливаніе гораздо удобнѣе производить особымъ зажимомъ, предложеннымъ *Mikulicz*'емъ (рис. 256); несмотря на всѣ свои достоинства, *Mikulicz*'евскій зажимъ раздѣляетъ судьбу всѣхъ инструментовъ, надобность въ которыхъ представляется рѣдко: онъ обыкновенно не оказывается на мѣстѣ въ то время, когда онъ нуженъ.

6. Операціи на глоткѣ.

Я буду говорить здѣсь только о верхнемъ, носовомъ отдѣлѣ глотки; операціи на нижнемъ будутъ изложены въ оперативной хирургіи шеи, а доступъ къ среднему, ротовому отдѣлу въ достаточной мѣрѣ обезпечивается уже описанными операціями, которыя имѣютъ цѣлью открыть путь къ заднему отдѣлу полости рта и состоятъ въ разрѣзѣ мягкихъ тканей ротовой полости, соединенномъ, если нужно, съ перепиливаніемъ нижней челюсти.

Прежде всего и главнымъ образомъ вниманіе наше должно быть остановлено на тѣхъ **оперативныхъ пріемахъ, съ помощью которыхъ можетъ быть открыто поле операціи.** Глубокое и со всѣхъ

сторонъ закрытое положеніе интересующаго насъ отдѣла глотки дѣлаетъ понятнымъ, что произвести тамъ сколько-нибудь сложную операцію возможно лишь послѣ предварительнаго устраненія тѣхъ или другихъ находящихся на пути анатомическихъ частей; понятно также, что открыть такимъ образомъ носовой отдѣлъ глотки можно только или спереди (устранивъ полностью или частично носъ и верхнюю челюсть) или снизу (устранивъ стоящіе на пути отдѣлы нёба). Здѣсь, какъ и при всякихъ вообще предварительныхъ операціяхъ, мы должны выбирать такіе способы, которые не только открываютъ дорогу къ операціонному полю, но также сами по себѣ не безобразятъ больного и не являются операціею слишкомъ сложной и кроветочивой. Способовъ же предложено такъ много, что даже просто перечислить ихъ не представляется возможности. Всѣ они захватываютъ не однѣ только мягкія ткани, но также и кости лица, т.-е. представляютъ собою болѣе или менѣе обширныя резекціи лицевыхъ костей; конечно, резекціи въ такихъ случаяхъ должны быть временными, такъ какъ постоянныя вызвали бы слишкомъ замѣтныя обезображенія лица. Я считаю для большинства случаевъ наиболѣе выгоднымъ проходить въ верхній отдѣлъ глотки спереди, временно отклоняя въ сторону носъ. Такой путь, дающій очень достаточный просторъ вообще, оказывается особенно подходящимъ также и потому, что операціи на глоткѣ чаще всего имѣютъ цѣлью удаленіе оттуда новообразованій, а новообразованія глотки нерѣдко разрастаются съ ея верхней стѣнки или съ задняго края носовой перегородки и въ большей или меньшей мѣрѣ вдаются въ носовую полость.

Изъ различныхъ способовъ отклоненія носа я считаю наиболѣе цѣлесообразнымъ и оставляющимъ наименѣе замѣтные рубцы *боковое отклоненіе носа (Chassaignac, Bruns, Boeckel* и др.). Производить эту операцію удобно слѣдующимъ образомъ: больной укладывается на спину, приводится въ состояніе полнаго наркоза и поворачивается въ наклонное положеніе съ опущенною внизъ головою. Проводятся сразу до кости 3 разрѣза. Первый — между срединными углами того и другого глаза; второй — такъ сказать отдѣляетъ верхнюю губу отъ носа и простирается отъ бокового края одного носового крыла до такого же мѣста другого, и третій соединяетъ концы двухъ первыхъ на одной изъ сторонъ носа (рис. 257). Слѣдующую затѣмъ костную часть операціи можно произвести пилой ножовой или проволочной, костными ножницами или (что всего удобнѣе) прямымъ долотомъ. При работѣ долотомъ раздробленія костей можно легко избѣжать, если дѣйствовать осторожно и имѣть хорошіе инструменты. Разсѣченіе ко-

стей производится по направленію кожныхъ разрѣзовъ. Сначала вверху разсѣкаютъ носовыя кости, лобные отрости верхнихъ челюстей и, на нѣкоторомъ протяженіи, костную носовую перегородку. Потомъ по боковому разрѣзу раздѣляютъ лобный отростокъ верхней челюсти и нижнюю носовую раковину. Далѣе отсѣкаютъ нижнюю носовую ость и носовую перегородку, на возможно большемъ протяженіи кзади, отъ нижней стѣнки носовой полости.

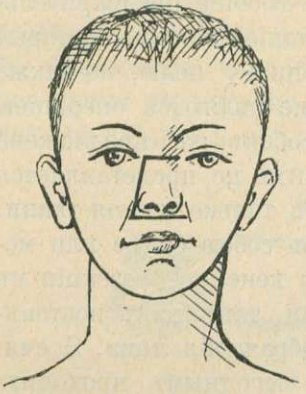

Рис. 257.

Отдѣленныя такимъ образомъ части, остающіяся въ соединеніи съ почвою лишь на сторонѣ, противоположной вертикальному разрѣзу, осторожно отклоняютъ въ эту послѣднюю сторону. Если при этомъ окажутся какія-либо затрудненія со стороны недорѣзанной части носовой перегородки, то ее разсѣкаютъ ножницами. Просторъ, а слѣдовательно—и удобство оперировать въ полости глотки, оказываются очень большими; кромѣ того, ихъ можно, если нужно, и еще увеличить, удаливъ носовыя раковины и остатки носовой перегородки, вскрывъ челюстныя пазухи (для этого предварительно распаторіемъ изъ сдѣланныхъ уже разрѣзовъ надо отдѣлить всѣ мягкія ткани въ области клыковой ямки), и, наконецъ, удаливъ большую или меньшую часть верхней челюсти.

Было предложеніе *(Малютинъ* и проф. *Мартыновъ)* дѣлать при этой операціи всегда вскрытіе пазухи костнопластическимъ путемъ, т.-е. оставлять изсѣченную часть передней и срединной стѣнокъ пазухи въ связи съ мягкими тканями лица. Если по осмотрѣ полости пазухи, тамъ не будетъ найдено ничего болѣзненно измѣненнаго, то изсѣченныя части стѣнокъ ставятъ опять на мѣсто.

По окончаніи операціи въ полости глотки отвороченный набокъ носъ помѣщаютъ, какъ онъ былъ прежде, и укрѣпляютъ швами. Когда рана заживаетъ, слѣды отъ нея остаются очень мало замѣтными, даже въ томъ случаѣ, если на костяхъ приходилось работать много.

Существуетъ *другой способъ* временнаго отклоненія носа, при которомъ *носъ откидывается* не вбокъ, какъ только что описано, а *книзу (Ollier)*. Разрѣзъ ведется сразу до кости отъ задняго края одного крыла носа къ переносью и отсюда къ заднему краю другого крыла. Въ общемъ получается подковообразное сѣченіе.

Мягкія ткани задняго края раны оттягиваютъ кзади, на переносье ставятъ узенькую пилу и пилятъ кости, пока пила пройдетъ вполнѣ черезъ лобные отростки верхнихъ челюстей. Теперь откидываютъ книзу носъ, находящійся въ соединеніи съ тканями лица только посредствомъ двухъ мостиковъ мягкихъ тканей у его крыльевъ. Посредствомъ такого откидыванія носа мы получаемъ меньше простора, чѣмъ при откидываніи его вбокъ. Предложено было видоизмѣненіе способа, состоящее въ томъ, что уголъ разрѣза дѣлается значительно большимъ и съ болѣе длинными сторонами; благодаря этому при откидываніи носа мы открываемъ не только его полость, но также и полости ячеекъ рѣшетчатой кости и челюстныхъ пазухъ. Этотъ послѣдній разрѣзъ не можетъ не оставить замѣтныхъ некрасивыхъ рубцовъ. На рис. 258 изображено направленіе разрѣза какъ при самой операціи *Ollier* (черная линія), такъ и при только что описанномъ ея видоизмѣненіи (прерывистая линія).

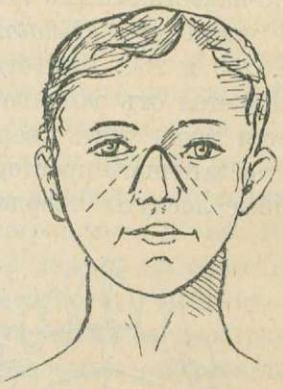

Рис. 258.

Однимъ изъ старыхъ способовъ проложенія пути въ полость носоглотки является *временная резекція верхней челюсти*. Производится она различно. Удобенъ для нея разрѣзъ мягкихъ тканей по *Weber*'у (см. рис. 215 *д*, на стр. 328). Проведя такой разрѣзъ, приподнимаютъ верхнюю губу больного и разсѣкаютъ всѣ мягкія ткани до кости на мѣстѣ переходной складки слизистой оболочки съ десны на щеку. Затѣмъ въ носовую полость вводятъ узкую ножовую пилу и ведутъ горизонтальный распилъ по направленію только что упомянутаго разрѣза мягкихъ тканей, пока будетъ перепилена вся верхняя челюсть. Послѣ этого отдѣляютъ накостницу съ нижней стѣнки глазницы и разсѣкаютъ лобный отростокъ верхней челюсти такъ же, какъ это дѣлается при полной резекціи этой кости. Наконецъ, раздѣляютъ лобный отростокъ скуловой кости долотомъ или проволочной пилой, проведенной черезъ нижнеглазничную щель *надъ* скуловою дугою. Выдѣленный такимъ образомъ изъ его костныхъ соединеній, но оставленный въ связи съ мягкими тканями кусокъ верхней челюсти легко отклоняется вбокъ.

Трудно рекомендовать пользоваться временною резекціею верхней челюсти какъ предварительнымъ пріемомъ для операціи въ носоглоткѣ. Стоитъ сдѣлать ее на трупѣ, чтобы убѣдиться въ

томъ, какъ мало даетъ доступа эта операція, сама по себѣ сложная и кроветочивая.

Дорога въ полость носоглотки снизу, *черезъ нёбо* можетъ быть проложена различно. Если опухоль мала и выпираетъ мягкое нёбо, то можетъ быть достаточно простого разсѣченія мягкаго нёба по средней линіи *(Manne)* или сбоку отъ язычка. Въ другихъ случаяхъ къ разсѣченію мягкаго нёба присоединяется отдѣленіе слизисто-накостничныхъ лоскутовъ съ твердаго нёба и резекція костной части его *(Nélaton)*. Образованіе лоскутовъ изображено на рис. 259 и 260. При отдѣленіи лоскутовъ мягкое нёбо совершенно отдѣляется отъ задняго края твердаго и затѣмъ долотомъ резецируется такая часть твердаго нёба, какая необходима для полученія достаточнаго простора. По окончаніи операціи слизисто-накостничные лоскуты твердаго и обѣ половины мягкаго нёба соеди-

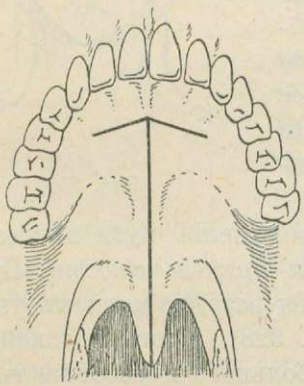

Рис. 259.

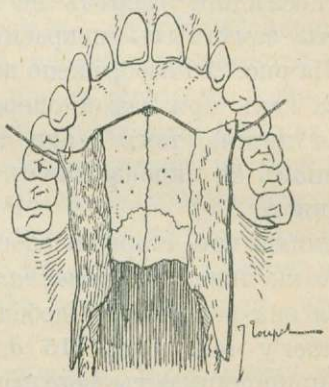

Рис. 260.

няются швами. Однако, часто послѣ зашиванія получается частичное расхожденіе сшитыхъ краевъ, въ особенности въ области мягкаго нёба. Этого стремятся избѣжать тѣмъ, что оставляютъ нетронутымъ задній край мягкаго нёба. *Gussenbauer* главное значеніе въ операціи придалъ именно резекціи твердаго нёба.

Открывъ чрезъ нёбо доступъ въ носоглотку, заводятъ, обыкновенно подъ руководствомъ пальца, *Cooper*'овскія ножницы къ ножкѣ опухоли и пересѣкаютъ ее. Затѣмъ слѣдуетъ остановка кроветеченія тампонадой и зашиваніе нёба. Въ крайнемъ случаѣ, напр. при большой слабости больного, зашиваніе нёба можетъ быть отложено на нѣсколько дней. Нёбный путь въ общемъ даетъ менѣе простора и труднѣе, нежели путь черезъ носъ.

Гораздо большій просторъ даетъ *ячеечно-нёбный путь*. Типомъ операцій этого рода можетъ служить операція, предложенная

Kocher'омъ. Верхняя губа разсѣкается около фильтра вплоть до ноздри. На мѣстѣ перехода слизистой оболочки съ губы на челюсть дѣлается разрѣзъ до кости такой длины, чтобы долотомъ можно было пересѣчь переднюю стѣнку челюстной пазухи у самаго дна ея. При этомъ щадится слизистая оболочка въ заднемъ углѣ раны, чтобы не повредить сосудовъ и нервовъ, снабжающихъ нёбо своими развѣтвленіями. Долото лучше брать съ тупымъ отросткомъ съ одной стороны. Разсѣченіе передней стѣнки челюсти продѣлываютъ съ обѣихъ сторонъ. Затѣмъ тонкимъ долотомъ разсѣкается по средней линіи твердое нёбо и ячеечный отростокъ челюсти; мягкое нёбо разрѣзается тоже по средней линіи (разрѣзъ можно и не доводить до свободнаго края мягкаго нёба). Пересѣченное нёбо крѣпкими крючками широко разворачивается въ обѣ стороны. Тогда дорѣзается слизистая оболочка дна носа, носовая перегородка и сошникъ отстраняются вбокъ, и удаляются носовыя раковины, поскольку онѣ лежатъ на пути. Получается очень широкій доступъ въ носоглотку. Поэтому путь этотъ рекомендуется *(Кобылинскій)* при большомъ распространеніи опухолей носоглотки и особенно при раковыхъ опухоляхъ. По окончаніи операціи въ носоглоткѣ сшиваются обѣ половины нёба и верхней губы.

Что касается **самыхъ операцій въ носоглоткѣ**, то онѣ состоятъ обыкновенно въ удаленіи новообразованій, инородныхъ тѣлъ или въ производствѣ пластическихъ операцій при имѣющихся тамъ обезображеніяхъ различнаго происхожденія. Производятся онѣ на основаніи общихъ хирургическихъ правилъ. Наиболѣе тяжелымъ для больныхъ обезображеніемъ является полное отдѣленіе носового отдѣла глотки отъ ротового, получающееся вслѣдствіе рубцоваго прирастанія мягкаго нёба къ задней стѣнкѣ глотки. Устранить такое прирастаніе очень трудно, а нерѣдко и совсѣмъ невозможно. Въ общемъ, въ такихъ случаяхъ нужно отдѣлить нёбную занавѣску отъ задней стѣнки глотки и покрыть получившіяся кровавыя поверхности лоскутами слизистой оболочки на ножкахъ, взятыми изъ стѣнокъ глотки. Однако, это легко сказать, трудно сдѣлать, такъ какъ работать приходится въ глубинѣ и получить лоскуты слизистой оболочки часто бываетъ неоткуда.

7. Удаленія околоушной слюнной железы.

Операція удаленія околоушной железы по справедливости относится къ самымъ тяжкимъ и, по трудности ея выполненія и потому, что при ней необходимо перерѣзать лицевой нервъ, пол-

ный параличъ котораго, слѣдовательно, и остается на всю жизнь у больного, перенесшаго удаленіе околоушной железы. Къ тому же данная операція не относится къ благодарнымъ, потому что злокачественныя опухоли околоушной железы, представляющія собою показанія къ ея производству, обыкновенно скоро возвращаются.

Околоушная железа столь тѣсно соединена съ своею сумкою, что вылущить ее невозможно, и ея полное удаленіе мыслимо только вмѣстѣ съ сумкой. Въ двухъ мѣстахъ она плотно сращена съ окружающими тканями—сзади, у передняго края грудино-ключично-сосковой мышцы, и вверху, у связочнаго прибора челюстного сустава. На остальномъ протяженіи ее можно было бы вылущить тупыми инструментами, если бы этому не мѣшали входящіе и выходящіе сосуды и нервы, образующіе собою, по выраженію *Faure*'а, ножки железы. Такихъ ножекъ, по его описанію, восемь: 1) *передняя*, состоящая изъ выводного протока, поперечной артеріи лица, нѣсколькихъ венъ и вѣточки лицевого нерва; 2) *височная*, образованная поверхностными височными артеріею и веною и ушно-височнымъ нервомъ; 3) *внѣсуставная*, состоящая изъ венъ, которыя выходятъ изъ крыловиднаго сплетенія, проникаютъ между заднимъ краемъ жевательной мышцы и переднебоковою поверхностью шейки суставного отростка челюсти и входятъ въ железу на ея глубокой поверхности; вены эти невелики, но многочисленны; 4) *подсуставная*, находящаяся кнутри отъ шейки суставного отростка челюсти и состоящая изъ крыловидныхъ венъ и внутренней челюстной артеріи; 5) *шило-сосцевидная*—состоитъ изъ лицевого нерва и шило-сосцевидной арт. 6) *ушная*—лежитъ книзу отъ предыдущей и образована задней ушной арт.; 7) *каротидная*—находится на глубокой поверхности железы, приблизительно, на равномъ разстояніи отъ верхняго и нижняго концовъ ея; 8) *шейная*—состоитъ изъ наружной яремной вены.

Полное удаленіе околоушной железы по *Faure*'у производится слѣдующимъ образомъ: разрѣзъ какъ на рис. 261. Отвѣсная часть его имѣетъ въ длину 12—15 сант. и оканчивается сант. на 5 ниже угла нижней челюсти; горизонтальная идетъ параллельно и нѣсколько книзу отъ скуловой дуги. По откидываніи вверхъ и внизъ образованныхъ этими разрѣзами двухъ углообразныхъ лоскутовъ, разсѣкаютъ между двумя зажимными пинцетами переднюю ножку железы и отдѣляютъ эту послѣднюю тупымъ путемъ отъ жевательной мышцы и отъ задняго края нижней челюсти. Затѣмъ переходятъ книзу, перевязываютъ наружную яремную вену и подходятъ къ заднему краю, гдѣ железа сращена съ грудино-ключично-со-

сковою мышцей. Здѣсь надо вскрыть влагалище мышцы и отклонить мышцу кзади. Когда железа такимъ образомъ освобождена по всему нижнему краю, отдѣляютъ тупымъ способомъ ея глубокую поверхность вплоть до каротидной ножки. Откинувъ железу вбокъ и кзади, перевязываютъ и перерѣзаютъ эту ножку и, отклоняя железу еще далѣе, перерѣзаютъ, тоже между двумя перевязками, внѣсуставную ножку. Железа отдѣляется отъ сустава осторожно, чтобы не вскрыть послѣдняго. На уровнѣ скуловой дуги подводятъ перевязочную иглу съ нитью подъ височные сосуды, перевязываютъ ихъ и разсѣкаютъ. Послѣ этого отдѣляютъ накостницу отъ задняго края вѣтви нижней челюсти, и долотомъ или кусаю-

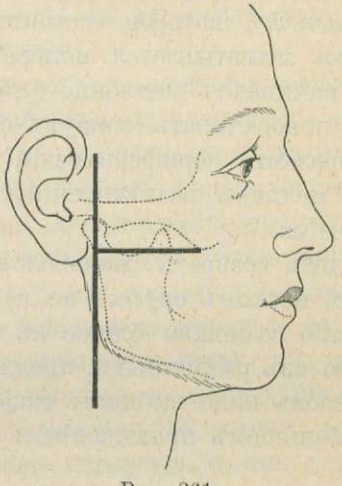

Рис. 261.

щими щипцами дѣлаютъ вырѣзку на этой вѣтви. Вырѣзка начинается на 2 сант. выше угла челюсти и настолько же не доходитъ до суставной поверхности ея. Глубина ея около 1 сант. Откидывая всю железу назадъ, перевязываютъ и перерѣзаютъ подсуставную ножку. Продолженіе железы по направленію къ глоткѣ отдѣляется тупымъ способомъ. Наконецъ, осторожно ножомъ отдѣляютъ железу отъ передней поверхности сосцевиднаго отростка (при этомъ перевязываютъ и перерѣзаютъ заднюю ушную арт.) и тупымъ путемъ—отъ наружнаго слухового прохода. Железа отклоняется внизъ и кпереди и осторожно (въ виду близости внутр. яремной вены) перевязываютъ и перерѣзаютъ шило-сосцевидную ножку. Железа уносится, рана дренируется и зашивается.

8. Операціи на вѣтвяхъ тройничнаго нерва и на лицевомъ нервѣ.

Операціи на развѣтвленіяхъ тройничнаго нерва производятся при невралгіяхъ лица и состоятъ, прежде всего, въ обнаженіи пораженной нервной вѣтки. Съ обнаженной вѣтвью поступаютъ различно. Многочисленныя наблюденія показали, что послѣ одного лишь разсѣченія нерва почти во всѣхъ случаяхъ наступаетъ возвратъ невралгіи, и потому обыкновенно производятъ вырѣзываніе изъ нерва куска извѣстной длины. Однако, и послѣ вырѣзыванія возвраты наблюдаются, и потому было предложеніе дѣлать т. наз. *извлеченіе нерва (Thiersch)*, которое состоитъ въ томъ, что обнаженная нервная вѣтка захватывается поперечно крѣпкими щипцами, и эти щипцы начинаютъ медленно (0,5 оборота въ секунду или еще медленнѣе) поворачивать вокругъ оси. Сначала выкручиваютъ такимъ образомъ периферическій конецъ нерва, что удается сдѣлать до мелкихъ развѣтвленій, а затѣмъ—центральный, пока онъ оборвется.

Чтобы предупредить возвраты, надо изсѣкать возможно большій кусокъ нерва (во всякомъ случаѣ не менѣе 1 сант. длиною) и дѣлать это изсѣченіе возможно ближе къ центральному концу нерва. Въ виду этого изъ различныхъ, предложенныхъ для обнаженія нервовъ разрѣзовъ надо выбирать такіе, которые обнажаютъ нервъ на возможно большемъ протяженіи и по возможности центрально.

Bardenheuer вмѣсто изсѣченія нерва предлагаетъ высвобождать нервъ изъ костнаго канала или расширять костное отверстіе, чрезъ которыя проходитъ нервъ, и помѣщать нервъ на мягкой мышечной подкладкѣ. Ему удавалось получать такимъ образомъ затиханіе невралгическихъ болей. Я сдѣлалъ такую операцію на нижнемъ ячеечномъ нервѣ, но успѣха не получилъ.

Изъ развѣтвленій глазничнаго нерва—первой вѣтви тройничнаго—чаще всего приходится дѣлать *операцію на верхнеглазничной вѣтви*. Разрѣзъ проводится горизонтально, нѣсколько выше верхняго края глазницы, на мѣстѣ сбритой брови. Длина разрѣза 3—4 сант.; располагается онъ такимъ образомъ, чтобы легко прощупываемая черезъ кожу верхнеглазничная вырѣзка приходилась на его срединѣ. Осторожно проходятъ черезъ кожу и волокна круговой мышцы, причемъ стараются найти и не повредить периферическія кожныя развѣтвленія нерва, которыя могутъ служить путеводною нитью къ самому нерву, находящемуся здѣсь въ толщѣ

накостницы или между послѣднею и костью; нервъ тщательно обнажаютъ въ вырѣзкѣ (если существуетъ не вырѣзка, а каналъ, то сдалбливаютъ нижнюю стѣнку его), затѣмъ высвобождаютъ нервъ все болѣе кзади, осторожно отклоняя книзу согнутою подъ прямымъ угломъ металлическою пластинкою все содержимое глазницы, При этомъ надо все время строго итти по ходу нервнаго ствола и не проникать въ глазничную клѣтчатку, гдѣ можно затеряться. Выдѣленіе нерва надо продолжать далеко, по возможности до верхушки глазницы, ибо изсѣченіе нерва надо дѣлать не только до распаденія лобнаго нерва на верхнеглазничную и лобную вѣтви, но даже до отхожденія отъ него верхнеблокового нерва. Дѣлается вырѣзываніе ножницами куска нерва или, что лучше, простое разсѣченіе нервнаго ствола съ послѣдующимъ выкручиваніемъ периферическихъ вѣтвей.

Изъ развѣтвленій второй, верхнечелюстной вѣтви тройничнаго нерва, всего чаще наблюдается невралгія, а слѣдовательно всего чаще и приходится оперировать, *на нижнеглазничномъ нервѣ*. Подойти къ его периферическимъ развѣтвленіямъ можно различными разрѣзами: изъ нихъ *Kocher*'овскій заслуживаетъ предпочтенія, такъ какъ при немъ сохраняются вѣтки лицевого нерва. Онъ начинается на 0,5 сант. ниже срединнаго конца нижнеглазничнаго края, идетъ вбокъ и нѣсколько книзу до задненижняго края скуловой кости. Проходя прямо до кости, онъ разсѣкаетъ поперечно волокна квадратной мышцы верхней губы. Накостница отслаивается отъ нижняго края разрѣза книзу до мѣста выхода нерва изъ нижнеглазничнаго отверстія и отъ верхняго края разрѣза вверхъ, отъ дна глазницы, пока станетъ виденъ нижнеглазничный каналъ. Долотомъ изсѣкаютъ верхнюю стѣнку этого канала, послѣ чего нервъ открывается передъ нами на совершенно достаточномъ протяженіи для того, чтобы произвести надъ нимъ нужную операцію.

Какъ сказано выше, послѣ резекціи нервовъ, даже обширныхъ, невралгіи нерѣдко возвращаются, и потому приходится или повторять операцію или производить ее съ самаго начала не на развѣтвленіяхъ нерва, а на самомъ стволѣ его. Для невралгіи въ области второй вѣтви тройничнаго нерва предложено нѣсколько *способовъ изсѣкать* эту вѣтвь *(верхнечелюстной н.) у самаго круглаго отверстія*. Изъ этихъ способовъ наиболѣе даетъ простора предложенный *Kocher*'омъ. Разрѣзъ такой же, какъ только что былъ описанъ для нижнеглазничнаго н., но нѣсколько длиннѣе вбокъ. У срединнаго конца разрѣзъ проходитъ между самыми нижними волокнами круговой мышцы глаза, а нѣсколько вбокъ—

черезъ квадратную мышцу верхней губы. Боковой отдѣлъ разрѣза проходитъ надъ мѣстомъ прикрѣпленія скуловой мышцы; вверхъ и внизъ отслаивается накостница вмѣстѣ съ мышцами (квадратной, скуловой, переднимъ отдѣломъ жевательной). Черезъ боковой уголъ разрѣза выдѣляется снаружи и снутри скуловая дуга въ переднемъ ея отдѣлѣ и разсѣкается поперечно долотомъ. Выдѣляется скуловой отростокъ верхней челюсти на передней поверхности до нижнеглазничнаго отверстія, на верхней—до нижнеглазничной щели и разсѣкается долотомъ такимъ образомъ, что верхняя стѣнка нижнеглазничнаго канала также оказывается отдѣленною, а далѣе кзади сѣченіе идетъ вдоль бокового края этого канала. На передней поверхности сѣченіе кости идетъ косвенно отъ нижнеглазничнаго нерва подъ переднее прикрѣпленіе жевательной мышцы и далѣе черезъ боковую стѣнку челюстной пазухи, пока сойдется съ разрѣзомъ, сдѣланнымъ въ глазничной стѣнкѣ; послѣ этого оттягиваютъ кверху верхній край раны, открывая этимъ соединеніе лобной кости со скуловою, и, начиная отъ этого соединенія, проходятъ долотомъ по направленію къ заднему отдѣлу нижнеглазничной щели такимъ образомъ, чтобы удалить въ этомъ мѣстѣ также и верхній край этой щели. Послѣ этого съ помощью крѣпкаго остраго крючка вывихиваютъ скуловую кость кверху и вбокъ, а глазничный жиръ осторожно отодвигаютъ кверху; теперь нетрудно прослѣдить нижнеглазничный нервъ, натянутый надъ зіяющей челюстной пазухой, до круглаго отверстія и захватить крючкомъ верхнечелюстной нервъ позади отходящаго отъ него вертикально внизъ крыло-нёбнаго нерва, а разъ нервъ захваченъ, то остается его только разсѣчь, резецировать, или вытянуть. По окончаніи операціи скуловую кость, находившуюся все время въ связи съ жевательною мышцею и другими мягкими тканями, ставятъ на мѣсто, и рану мягкихъ тканей зашиваютъ.

Изъ развѣтвленій третьей, нижнечелюстной, вѣтви тройничнаго нерва наичаще оперируютъ на язычномъ и нижнемъ ячеечномъ нервахъ. *Обнажить язычный н.* легко со стороны полости рта, такъ какъ соотвѣтственно большимъ кореннымъ зубамъ онъ лежитъ сейчасъ же подъ слизистой оболочкой въ томъ мѣстѣ, гдѣ она переходитъ съ боковой поверхности языка на дно рта. У больного широко открываютъ ротъ, языкъ съ помощью нитяной петли или зубчатыхъ щипцовъ оттягиваютъ въ здоровую сторону и нѣсколько вверхъ и на вышеуказанномъ мѣстѣ небольшимъ разрѣзомъ слизистой оболочки, ближе къ челюсти, чѣмъ къ языку, обнажаютъ нервъ. Операція эта нетрудна, но имѣетъ то неудоб-

ство, что приходится дѣлать рану въ полости рта, гдѣ не такъ удобно оградить ее отъ разныхъ осложненій.

Этого неудобства лишены способы разрѣзовъ черезъ кожу; изъ нихъ удобенъ способъ *Luschka*: разрѣзъ ниже края нижней челюсти приблизительно на протяженіи среднихъ двухъ четвертей послѣдней. Въ заднемъ отдѣлѣ разрѣза надо помнить о наружной челюстной артеріи, которую можно сохранить, но можно и разсѣчь послѣ перевязокъ. По разсѣченіи кожной мышцы, отодвигаютъ книзу нижнюю губу раны и по внутренней поверхности челюсти идутъ къ дну рта до челюстно-подъязычной мышцы. Задній край этой мышцы сильно отодвигаютъ кпереди или даже надрѣзаютъ и такимъ образомъ открываютъ край подъязычной слюнной железы. Язычный нервъ проходитъ между этимъ краемъ и прилежащею частью подчелюстной железы.

Способъ *Lenormant*'а: углообразный разрѣзъ обходитъ уголъ нижней челюсти; онъ идетъ сант. на 2 вдоль восходящей вѣтви и сант. на 2 вдоль горизонтальной части челюсти. Скребцомъ отдѣляютъ всѣ мягкія части отъ угла челюсти снаружи и снутри, и кусающими щипцами удаляется кусокъ кости изъ угла челюсти, приблизительно въ 2—3 кв. сант. Черезъ получившійся изъянъ съ помощью зонда и пинцета отдѣляютъ прикрѣпленіе къ челюсти внутренней крыловидной мышцы, пока въ глубинѣ раны по направленію кверху и кпереди не покажется нервный стволъ; его захватываютъ крючкомъ, обнажаютъ на извѣстномъ протяженіи и изсѣкаютъ.

Къ нижнему ячеечному нерву лучше всего итти отвѣснымъ разрѣзомъ, сант. въ 3 длиною, проведеннымъ на срединѣ разстоянія между переднимъ и заднимъ краями восходящей вѣтви нижней челюсти. Разсѣкаютъ кожу, фасцію, жевательную мышцу и накостницу, дѣйствуя очень осторожно, чтобы не поранить волоконъ лицевого нерва и выводного протока околоушной железы. Если какой-нибудь изъ этихъ органовъ появится въ ранѣ, то его нужно отодвинуть вверхъ или внизъ. Накостницу отдѣляютъ въ обѣ стороны распаторіемъ, края раны сильно растягиваютъ крючками и долотомъ продѣлываютъ въ кости сквозное отверстіе. Чтобы оно соотвѣтствовало внутреннему отверстію канала нижней челюсти, нужно помнить, что послѣднее находится приблизительно на 3 сант. выше угла челюсти и на одинаковомъ разстояніи отъ передняго и задняго края восходящей вѣтви ея. Самый каналъ проходитъ въ существѣ кости нѣсколько ближе къ ея внутренней поверхности. Когда отверстіе продѣлано, то отыскать нервъ нетрудно; остается, отдѣливъ его отъ артеріи, поступить съ нимъ

сообразно показаніямъ. *Kocher* измѣняетъ разрѣзъ мягкихъ тканей, чтобы вѣрнѣе предохранить отъ пораненія вѣтви лицевого нерва. Онъ дѣлаетъ дугообразный разрѣзъ у угла нижней челюсти, проходитъ осторожно чрезъ кожу и фасцію, ножомъ и подъемникомъ отдѣляетъ отъ челюсти жевательную мышцу и, обнаживъ такимъ образомъ кость, поступаетъ въ дальнѣйшемъ, какъ описано выше.

Въ случаяхъ, когда невралгіи въ области развѣтвленій 3-ей вѣтви тройничнаго нерва возвращаются, несмотря на вышеописанныя резекціи вѣтвей его, приходится производить *резекцію самаго ствола нижнечелюстного н. у мѣста выхода его изъ овальнаго отверстія*. При этомъ надо помнить, что двигательныя и чувст-

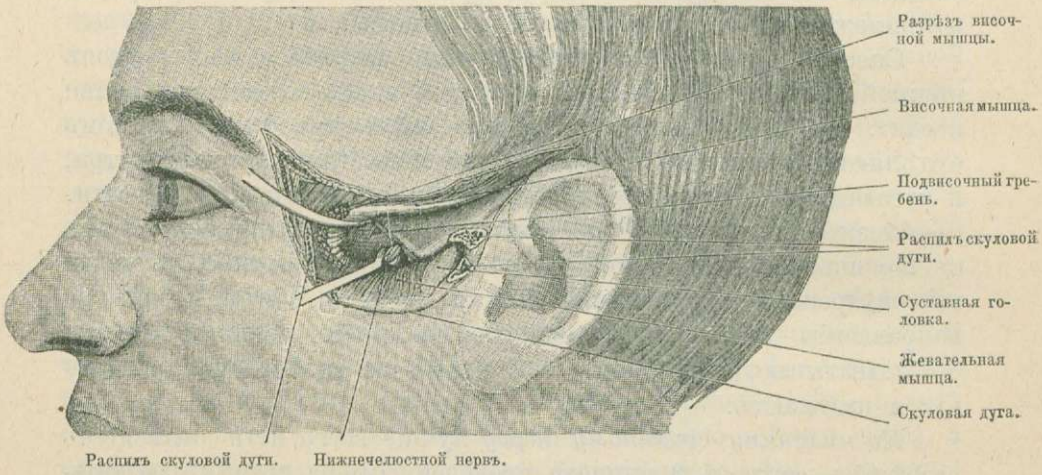

Рис. 262. *(Kocher)*.

вующія волокна нерва въ этомъ мѣстѣ такъ тѣсно соединены, что раздѣлить ихъ нѣтъ возможности, и потому послѣ разсѣченія нерва можетъ появиться параличъ жевательныхъ мышцъ. Такое осложненіе, будучи одностороннимъ, не вноситъ, впрочемъ, серьезныхъ разстройствъ въ отправленія нижней челюсти. Изъ способовъ, предложенныхъ для отыскиванія и резекціи нижнечелюстного нерва, я опишу такъ же, какъ и по отношенію 2-ой вѣтви 5-й пары, только предложенный *Kocher*'омъ, какъ дающій наиболѣе возможности сохранить неповрежденными развѣтвленія лицевого нерва. Разрѣзъ при этомъ способѣ (рис. 262) начинается позади лобнаго отростка скуловой кости, идетъ косвенно внизъ въ видѣ кривой линіи съ выпуклостью кпереди до нижняго края скуловой дуги. Отъ задняго конца этого разрѣза подъ прямымъ

угломъ къ нему вверхъ и косвенно кзади, впереди уха, проводится другой разрѣзъ до кости; височныя артерія и вена перевязываются и разрѣзаются. Разрѣзавъ кожу, перерѣзаютъ нѣсколько волоконъ круговой мышцы и отдѣляютъ височную фасцію отъ верхняго края скуловой дуги. Сейчасъ же позади восходящаго лобнаго отростка скуловой кости послѣднюю отдѣляютъ отъ прилежащихъ тканей снаружи и снутри и пересѣкаютъ долотомъ по отвѣсной линіи; такъ же пересѣкаются корешки скуловой дуги у самаго задняго конца ея; послѣ этого крѣпкимъ крючкомъ оттягиваютъ скуловую дугу книзу вмѣстѣ съ прикрѣпляющейся къ ней жевательною мышцею. Такимъ образомъ открывается покрытая жиромъ наружная поверхность височной мышцы. Эта мышца, начиная съ задняго своего края поднакостнично отдѣляется отъ черепа по направленію кпереди и книзу и сильно оттягивается кпереди тупымъ крючкомъ. Такой пріемъ, по *Kocher*'у, предпочтительнѣе отдѣленія височной мышцы снизу, ибо при немъ сразу отодвигаются всѣ образованія подвисочной ямки. Однакоже, въ нѣкоторыхъ случаяхъ просторъ можетъ быть недостаточенъ, и тогда можно отрѣзать прикрѣпленіе височной мышцы къ вѣнечному отростку или отдѣлить костными ножницами самый отростокъ у его основанія. Когда такимъ образомъ всѣ мягкія ткани поднакостнично отдѣлены отъ нижней поверхности черепа, нетрудно подойти къ наружной поверхности основанія крыловиднаго отростка и позади его остраго задняго края ощупать овальное отверстіе — приблизительно на 3 сант. въ глубину отъ мѣста, гдѣ скуловая дуга соединяется съ височною костью. Довольно сильное венозное кровотеченіе легко останавливается тампонадою. Средняя оболочечная арт. остается кзади. Теперь можно захватить нижнечелюстной нервъ небольшимъ, но крѣпкимъ тупымъ крючкомъ, вытянуть его и изсѣчь. Послѣ этого скуловая дуга ставится на мѣсто и укрѣпляется спереди и сзади швами.

Бываютъ случаи, когда невралгическія боли наблюдаются одновременно въ области распространенія какъ *второй*, такъ *и третьей вѣтвей тройничнаго н.* Для такихъ случаевъ весьма цѣлесообразна *операція*, предложенная *Krönlein*'омъ, которая даетъ возможность подойти къ названнымъ нервнымъ стволамъ у самаго мѣста ихъ выхода изъ полости черепа (рис. 263). Дѣлается лоскутный разрѣзъ, который начинается приблизительно на 1 сант. кзади отъ бокового края глазницы соотвѣтственно верхнему краю скуловой дуги, спускается внизъ и нѣсколько кзади въ видѣ дуги до линіи, соединяющей ушную сережку съ основаніемъ носового крыла, потомъ направляется также дугообразно кверху и кзади

впереди уха опять до верхняго края скуловой дуги. При отпрепаровываніи очерченнаго этимъ разрѣзомъ лоскута кверху не надо ранить вѣтвей лицевого н., протока околоушной железы и височныхъ сосудовъ. Височная фасція отсѣкается ножомъ отъ верхняго края скуловой дуги. Накостница, покрывающая послѣднюю, надрѣзается вокругъ кости у передняго и задняго конца скуловой дуги (передній разрѣзъ долженъ направляться нѣсколько внизъ и кпереди, параллельно краю глазницы) и нѣсколько отодвигается

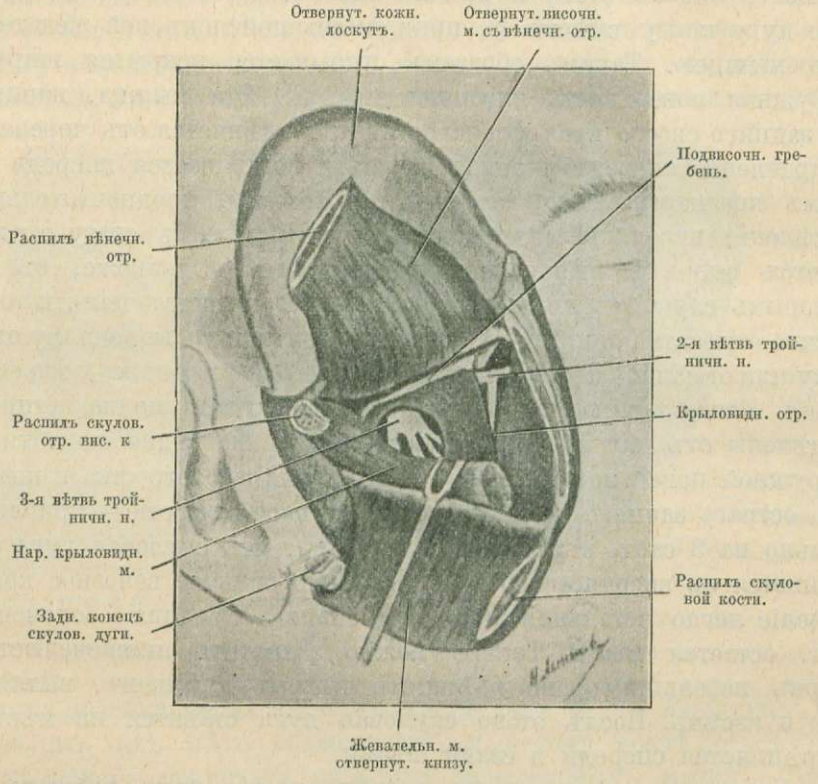

Рис. 263. *(Лысенковъ).*

скребцомъ въ стороны. Послѣ этого скуловая дуга по линіямъ отдѣленной накостницы перепиливается проволочной пилой или перебивается долотомъ и крючками отодвигается вбокъ и внизъ вмѣстѣ съ прикрѣпленными къ ней снизу околоушно-жевательной фасціей и жевательною мышцею. Послѣ этого отдѣляютъ тупымъ путемъ отъ обнаженнаго теперь вѣнечнаго отростка нижней челюсти мягкія ткани и костными ножницами или долотомъ отсѣкаютъ этотъ отростокъ отъ кости по линіи, идущей отъ самой нижней точки полулунной вырѣзки внизъ и впередъ. Отсѣченный

отростокъ съ прикрѣпленой къ нему височной мышцей откидывается кверху. Послѣ всего этого открывается путь въ нижнюю часть височной ямы и на основаніе черепа. Въ промежуткѣ между крыловидными мышцами разсѣкаютъ внутреннюю челюстную арт. между двумя перевязками. Наружную крыловидную мышцу отодвигаютъ книзу и къ срединѣ (для чего приходится до извѣстной степени отдѣлить подъемникомъ начало ея отъ подвисочнаго гребня и крыловиднаго отростка) и, идя по основанію черепа, находятъ сейчасъ же позади крыловиднаго отростка выходящій изъ овальнаго отверстія нижнечелюстной н. При этомъ надо беречь расположенную недалеко сзади среднюю твердо-оболочечную арт. Чтобы подойти къ началу верхнечелюстного н., нужно итти тупыми инструментами впередъ, въ крылонёбную ямку. Тамъ этотъ н. идетъ сзади и отъ средины кпереди и вбокъ. Его захватываютъ тупымъ крючкомъ (не надо захватывать вмѣстѣ нижнеглазничной арт.), вытягиваютъ и поступаютъ съ нимъ сообразно показаніямъ.

Лицевой н. приходится **отыскивать** для леченія судорожныхъ заболѣваній въ области его развѣтвленій (причемъ предлагается дѣлать его вытяженіе) или для леченія параличей его, зависящихъ, главнымъ образомъ, отъ поврежденія нерва случайнаго или при ушныхъ операціяхъ (причемъ дѣлается сшиваніе его периферической части съ центральною подъязычнаго или добавочнаго нервовъ). Отыскивать нервъ лучше всего близко къ мѣсту его выхода изъ шило-сосцевиднаго отверстія. Разрѣзъ начинаютъ позади уха и ведутъ по переднему краю сосцевиднаго отростка и грудино-ключично-сосковой мышцы сант. на 6 внизъ, отыскиваютъ задній край околоушной железы, высвобождаютъ его и отклоняютъ кпереди. По передней поверхности сосцевиднаго отростка тупо проходятъ въ глубину сант. на 2,5—3 по направленію къ шиловидному отростку. Здѣсь находятъ нервный стволъ, идущій сзади сверху впередъ и внизъ, въ существо околоушной железы. Если нужно сдѣлать вытягиваніе нерва, то оно и производится здѣсь тупымъ крючкомъ; если же нужно сдѣлать соединеніе 2-хъ нервовъ, какъ это сказано выше, то лицевой н. разсѣкаютъ, разрѣзъ мягкихъ тканей по переднему краю грудино-ключично-сосковой мышцы продолжаютъ ниже угла нижней челюсти. Обнаживъ край грудино-ключично-сосковой мышцы, по поверхности которой проходятъ наружная яремная вена и большой ушной нервъ, сильно оттягиваютъ мышцу сзади. Подъ мышцей открывается добавочный нервъ, имѣющій характерное направленіе отъ передней поверхности поперечнаго отростка атланта, который можетъ быть прощупанъ въ ранѣ, внизъ и назадъ подъ грудино-ключично-сосковую мышцу.

Отыскавъ добавочный нервъ, пересѣкаютъ поперечно ту вѣтвь его, которая идетъ къ трапецевидной мышцѣ и центральный конецъ этой вѣтви сшиваютъ съ периферическимъ концомъ перерѣзаннаго лицевого нерва. Иногда перерѣзали для соединенія съ лицевымъ нервомъ не ту вѣтку добавочнаго нерва, которая назначена для трапецевидной мышцы, а ту, которая назначена для грудино-ключично-сосковой мышцы. Послѣ перерѣзки той или другой вѣтви добавочнаго нерва развивается атрофія соотвѣтствующей мышцы. Если перерѣзать для соединенія съ лицевымъ нервомъ весь стволъ добавочнаго нерва, то атрофируются обѣ мышцы. Во избѣжаніе этого можно или вшить периферическій конецъ лицевого нерва въ небольшой продольный разрѣзъ ствола добавочнаго нерва или отдѣлить отъ послѣдняго лишь пучекъ волоконъ и сшить этотъ пучекъ съ лицевымъ нервомъ.

Сшиваніе добавочнаго нерва съ лицевымъ дѣлается болѣе удобнымъ, если разсѣчь поперекъ заднее брюшко двубрюшной мышцы; по окончаніи операціи эта мышца вновь возстановляется швами.

Кромѣ атрофіи мышцъ послѣ сшиванія лицевого нерва съ вѣтвями добавочнаго наблюдали еще, что при движеніяхъ верхней конечности происходитъ сокращеніе мышцъ половины лица. Поэтому многіе предпочитаютъ дѣлать соединеніе лицевого нерва не съ добавочнымъ, а съ подъязычнымъ. Послѣдній отыскивается изъ того же разрѣза. По оттягиваніи кзади грудино-ключично-сосковой мышцы отыскивается начальная часть наружной сонной артеріи, которую съ заднебоковой стороны огибаетъ подъязычный нервъ. Выдѣливъ нервъ, перерѣзаютъ его и центральный конецъ соединяютъ съ периферическимъ концомъ лицевого нерва или же послѣдній вшиваютъ въ расщепъ подъязычнаго нерва.

Въ тѣхъ случаяхъ, когда со времени паралича лицевого нерва прошло немного времени, и можно еще ожидать возстановленія его, иногда предпочитаютъ не перерѣзать лицевой н., а вшивать въ него центральный конецъ добавочнаго или подъязычнаго нерва.

Изъ всего сказаннаго ясно, что техника нервной пластики еще недостаточно разработана. Оцѣнку различныхъ пріемовъ ея и установку показаній къ тому или другому пріему въ настоящее время сдѣлать еще трудно. Это задачи ближайшаго будущаго.

9. Пластическія операціи на лицѣ.

На лицѣ очень часто развиваются такія заболѣванія (сифилитическія пораженія, волчанка, травмы и т. д.), которыя ведутъ къ болѣе или менѣе обширному разрушенію тканей съ послѣдующимъ развитіемъ рубцовъ и зависящимъ отъ всего этого обезображеніемъ. Операціи, возстановляющія нормальныя отношенія, показаны въ такихъ случаяхъ самымъ настоятельнымъ образомъ. Онѣ имѣютъ цѣлью не только возстановить отправленія важныхъ органовъ, помѣщающихся на лицѣ, но также — исправить самыя формы, устранить безобразія, возвратить лицу способность хотя сколько-нибудь отражать душевныя движенія. Но по скольку пластическія операціи на лицѣ необходимы и важны, по стольку же трудно имъ научиться. Чтобы ихъ хорошо дѣлать, нужно имѣть склонность къ нимъ и способность (хорошій глазомѣръ, находчивость, пониманіе изящнаго), хорошо владѣть хирургическою техникою и въ частности—усвоить себѣ біологическія основы и правила хирургической пластики вообще, имѣть достаточную опытность, и менѣе всего помогаетъ запоминаніе формы разрѣзовъ, предложенныхъ въ безконечномъ количествѣ собственно для лица. Конечно, совсѣмъ обойтись и безъ запоминанія и продѣлыванія этихъ, такъ сказать, типичныхъ операцій нельзя. Въ виду этого здѣсь будутъ описаны, по возможности, немногія изъ предложенныхъ для возстановленія правильнаго вида отдѣльныхъ частей лица операцій.

А. Пластическія операціи на вѣкахъ.

Пластическія операціи на вѣкахъ могутъ потребоваться для возмѣщенія изъяновъ кожи вѣка, соединительной оболочки вѣка и цѣлаго вѣка во всю его толщу. Пластики края вѣкъ я касаться не буду, такъ какъ она отошла сполна въ область офтальмологіи.

Пластика кожи вѣка обычно производится путемъ перемѣщенія на мѣсто изъяна лоскутовъ на ножкѣ, взятыхъ по сосѣдству: на лбу, на щекѣ, въ височной области, на носу. Предварительно нужно подготовить мѣсто, на которое переносится лоскутъ, чаще всего вырѣзать рубцовую ткань и сдѣлать вѣко свободно подвижнымъ. Выкраиваніе лоскутовъ для пересадки можетъ быть сдѣлано различно. Какъ образцы, я приведу чертежи выкраиванія лоскутовъ по *Fricke* (рис. 264 и 265), *Шимановскому* (рис. 266), *Dieffenbach*'у (рис. 267), *Blasius*'у (рис. 268), *Richet* (рис. 269) и

Hasner'у (рис. 270). Какъ производится перемѣщеніе выкроенныхъ лоскутовъ на мѣсто изъяна, понятно изъ рисунковъ. При способѣ *Richet* (рис. 269) образуются два лоскута *абв* и *где*, которые перемѣщаются такъ, что точка *б* переносится на мѣсто *е*, а точка *д* на мѣсто *в*.

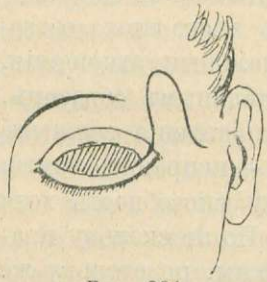

Рис. 264.

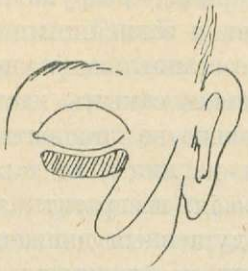

Рис. 265.

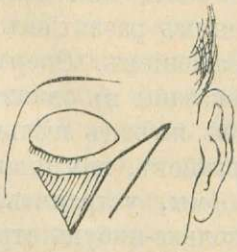

Рис. 266.

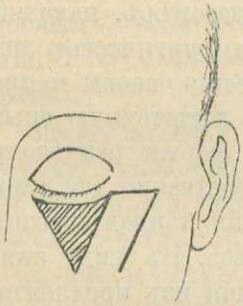

Рис. 267.

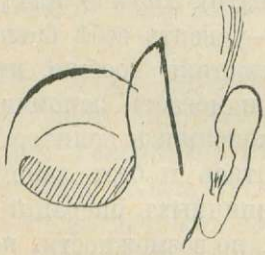

Рис. 268.

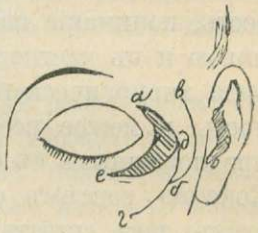

Рис. 269.

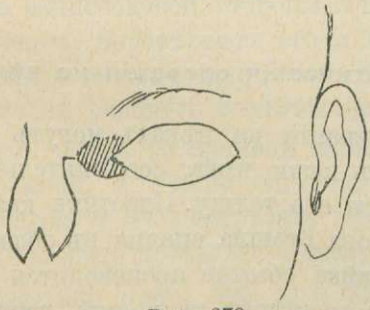

Рис. 270.

Если на лицѣ нельзя выкроить подходящаго лоскута, напр., при обширныхъ потеряхъ кожи вслѣдствіе ожогъ, то можно примѣнить пересадку кожныхъ лоскутовъ по *Thiersch*'у или по *Krause*.

Пластика соединительной оболочки вѣка можетъ быть выполнена путемъ перенесенія на мѣсто изъяна сполна отдѣленныхъ лоскутовъ слизистой оболочки. Проф. *Сапѣжко*, разработавшій

этотъ способъ пластики, пользовался слизистой оболочкой губы, щеки и влагалища. Предварительно подготовляется на вѣкѣ мѣсто, на которое имѣется въ виду сдѣлать пересадку, т.-е. удаляются остатки слизистой оболочки, рубцы, грануляціи и тщательно останавливается кроветеченіе. Изъ слизистой оболочки губы, щеки или влагалища вырѣзывается лоскутъ нѣсколько большей величины, чѣмъ подлежащій закрытію изъянъ, обмывается въ тепломъ физіологическомъ растворѣ, переносится на мѣсто изъяна и пришивается къ краямъ его въ расправленномъ состояніи. Чтобы свободно дѣйствовать на внутренней поверхности вѣка, проф. *Сапѣжко* разсѣкалъ боковой уголъ глазной щели и чрезъ край вѣка проводилъ двѣ нитяныхъ петли, натягиваніемъ за которыя хорошо открывается весь мѣшокъ соединительной оболочки глаза.

По этому способу можно сдѣлать замѣщеніе всего конъюнктивальнаго мѣшка, напр., при трахомѣ. Я дамъ описаніе этой операціи, держась возможно близко къ описанію проф. *Сапѣжко*. Расщепленіе боковой спайки глазной щели и проведеніе по двѣ нитяныхъ петли черезъ край каждаго вѣка. Выворачивая сначала верхнее вѣко натягиваніемъ проведенныхъ черезъ него петель, а затѣмъ нижнее, разсѣкаютъ соединительную оболочку вѣкъ вдоль основанія рѣсницъ и частью ножомъ, частью ножницами, соединительную оболочку удаляютъ вмѣстѣ съ пластинкой хряща (по возможности не во всю толщу его). Во время работы на одномъ вѣкѣ другимъ прикрываютъ роговицу для предупрежденія ея высыханія. Оба мѣшка соединительной оболочки, верхній и нижній, удаляются каждый въ видѣ цѣлаго лоскута; по окружности роговицы оставляется лишь узенькая полоска соединительной оболочки. По остановкѣ кроветеченія, изъ слизистой оболочки щеки выкраивается лоскутъ въ 5×3 сант., переносится на верхнее вѣко и укрѣпляется швами у роговицы и у края вѣка. Затѣмъ вырѣзается другой лоскутъ слизистой оболочки, нѣсколько меньшихъ размѣровъ, и пришивается такимъ же образомъ на нижнемъ вѣкѣ. Въ углахъ глаза оба пересаженныхъ лоскута сшиваются другъ съ другомъ. На мѣстѣ переходныхъ складокъ кладется кромѣ того по два сквозныхъ матрацныхъ шва, чтобы образовать своды конъюнктивальнаго мѣшка. Въ глазъ пускается атропинъ, и накладывается повязка.

Пластика вѣка во всю его толщу складывается изъ пластики кожи вѣка по одному изъ вышеуказанныхъ способовъ и изъ пересадки слизистой оболочки на окровавленную поверхность кожнаго лоскута. Если не сдѣлать такого удвоенія кожнаго лоскута, то рубцеваніе поверхности совершенно изуродуетъ его. Можно при-

крыть окровавленную поверхность другимъ лоскутомъ кожи, но тогда получается раздраженіе глаза вслѣдствіе тренія о грубую, покрытую волосками поверхность. Слизистая оболочка хорошо переносится глазомъ.

Техника операціи не сложна. По образованіи кожнаго лоскута на ножкѣ, выдѣляется лоскутъ слизистой оболочки, и одинъ край его пришивается къ краю разрѣза соединительной оболочки глаза, а другой къ краю кожнаго лоскута. Послѣ этого другой край кожнаго лоскута пришивается такъ, чтобы образовать основаніе новаго вѣка.

Пластика вѣка во всю его толщу чаще всего производится послѣ вырѣзыванія злокачественныхъ опухолей, распространившихся на одно или оба вѣка. При помощи пересадки слизистой оболочки можно создать красивое и не сморщивающееся съ теченіемъ времени новое вѣко, однако, это вѣко не имѣетъ мышцъ и потому неподвижно. Чтобы получить нѣкоторую подвижность верхняго вѣка, проф. *Сапѣжко* предлагаетъ, разрѣзавъ на должной высотѣ соединительную оболочку, провести 3—4 нити тотчасъ выше линіи, по которой отсѣкается вѣко. Эти нити фиксируютъ мышцу, поднимающую верхнее вѣко. Новообразованное вѣко пришивается къ остатку стараго при помощи этихъ же нитей. Такимъ образомъ оно будетъ въ связи съ мышцей и получитъ нѣкоторую возможность раскрывать глазную щель.

Б. Пластика носа.

Пластика носа въ современной хирургіи представляетъ очень частую, трудную, но зато нерѣдко и очень благодарную операцію. Больные съ обезображеніемъ или разрушеніемъ носа охотно идутъ на операцію, часто требуютъ ея, охотно соглашаются на всякія добавочныя операціи. Хирургъ владѣетъ въ настоящее время уже хорошо разработанными способами пластики кожи, кости, накостницы, хряща, слизистой оболочки. Такимъ образомъ даны всѣ условія, чтобы получались хорошіе результаты. Нужно умѣть пользоваться этими условіями. Такое умѣнье достигается изученіемъ біологическихъ основаній пластики живыхъ тканей, во первыхъ, и практической опытностью въ производствѣ пластическихъ операцій, во-вторыхъ.

При пластикѣ носа главной задачей является возстановленіе формы носа, но вмѣстѣ съ формой иногда возстановляется и отправленіе: возвращается обоняніе, улучшается слухъ, возстано-

вляется проходимость слезно-носовыхъ каналовъ, устраняются катарры дыхательныхъ путей, снова устанавливается носовое дыханіе вмѣсто ротового.

Для того, чтобы хорошо возстановить носъ, необходимо до операціи точно выяснить, во-первыхъ, причину его разрушенія или обезображенія и, во-вторыхъ, сущность тѣхъ анатомическихъ измѣненій, которыя повлекли за собою обезображеніе. Причинами чаще всего бываютъ: 1) пороки развитія—расщепленія губъ, нёба, атрезія ноздрей; 2) поврежденія—раны рѣзанныя, укушенныя, огнестрѣльныя, ожоги; 3) сифилисъ—врожденный и пріобрѣтенный; 4) бугорчатка—чаще всего волчанка; 5) новообразованія—обычно злокачественныя; 6) омертвѣнія при острыхъ инфекціонныхъ заболѣваніяхъ—тифѣ, оспѣ.

При злокачественныхъ новообразованіяхъ къ пластикѣ носа можно приступать только послѣ полнаго удаленія опухоли въ предѣлахъ здоровыхъ тканей; при воспалительныхъ заболѣваніяхъ—по исчесновеніи воспалительныхъ явленій; при сифилисѣ—при стойкомъ отсутствіи проявленій сифилиса послѣ энергичнаго противосифилитическаго леченія.

Что касается анатомическихъ измѣненій, лежащихъ въ основаніи обезображенія носа, то ихъ можно сгруппировать слѣдующимъ образомъ: разрушеніе костно-хрящевого скелета носа, разрушеніе мягкихъ тканей носа и рузрушеніе скелета и мягкихъ тканей носа одновременно, причемъ разрушеніе можетъ касаться или части носа, напр. крыла, носовой перегородки, или же можетъ быть разрушенъ весь носъ. Полное разрушеніе носа приходится наблюдать рѣдко, и потому операція полнаго возстановленія носа теперь производится тоже рѣдко. Въ большинствѣ случаевъ сохраняются тѣ или другіе остатки носа, и эти остатки хирургъ обязанъ использовать при возстановленіи носа, такъ какъ никакіе пріемы пластики не дадутъ больному лучшихъ формъ, нежели эти остатки послѣ разсѣченія уродующей ихъ рубцовой ткани и принятія мѣръ противъ новаго рубцеванія. Прежде не умѣли пользоваться остатками носа, вырѣзывали ихъ намѣренно и дѣлали полное возстановленіе носа.

Прежде, чѣмъ излагать отдѣльные способы возстановленія носа, я считаю необходимымъ установить нѣсколько основныхъ положеній, которыми необходимо руководствоваться при оцѣнкѣ различныхъ способовъ, при выборѣ способа для каждаго даннаго случая и при производствѣ операціи. Первое положеніе уже высказано: всѣ остатки носа должны быть сохранены, такъ какъ никакіе пріемы пластики не могутъ дать лучшихъ формъ. Второе

положеніе: желаемыя формы могутъ быть стойки лишь въ томъ случаѣ, если онѣ образованы тканями, выстланными эпителіемъ съ двухъ сторонъ, иначе неизбѣжно рубцеваніе непокрытой эпителіемъ поверхности и новое обезображеніе. Поэтому необходимо кровавую поверхность лоскутовъ тканей, примѣняемыхъ для образованія носа, всегда покрывать кожей или слизистой оболочкой. Третье положеніе: наружные покровы для образованія носа должно брать по сосѣдству, изъ покрововъ лба и лица, такъ какъ кожа всякой другой области рѣзко отличается отъ кожи лица своимъ видомъ и, будучи перенесена на носъ, имѣетъ видъ заплаты. Четвертое положеніе: для возстановленія разрушеннаго скелета носа должно пользоваться костной и хрящевой пластикой, а не вживленіемъ инородныхъ тѣлъ, которыя никогда не способны сдѣлаться частью даннаго органа и всегда наклонны къ выхожденію наружу, иногда даже чрезъ нѣсколько лѣтъ пребыванія въ организмѣ.

Переходя къ изложенію способовъ возстановленія разрушеннаго и обезображеннаго носа, я дамъ описаніе лишь важнѣйшихъ оперативныхъ пріемовъ, знаніе которыхъ безусловно необходимо для того, чтобы выработать цѣлесообразный планъ операціи въ каждомъ конкретномъ случаѣ.

Возстановленіе частичныхъ обезображеній носа. Для *возстановленія проходимости ноздрей*, напр. при врожденной атрезіи ихъ, изъ щеки выкраивается кожный лоскутъ съ основаніемъ у носового крыла (рис. 271, *а*). Крыло носа очерчивается разрѣзомъ *б* и приподнимается также въ видѣ лоскута. Теперь лоскутъ *а* свертывается въ видѣ трубки и подводится подъ приподнятое крыло носа. Такимъ образомъ покрытая эпидермисомъ поверхность щечнаго лоскута оказывается обращенною въ полость ноздри, а окровавленная поверхность этого лоскута соприкасается съ окровавленною поверхность лоскута, образованнаго изъ носового крыла.

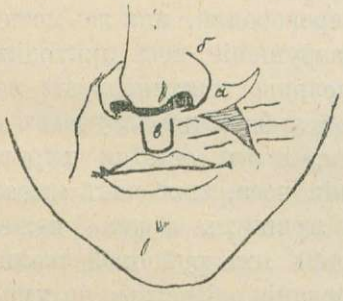

Рис. 271.

Если отверстіе ноздри не заращено, а только закрыто вслѣдствіе *западенія носового крыла*, которое потеряло хрящъ, то нужно сдѣлать пересадку хряща въ крыло носа. На кончикѣ носа дѣлается небольшой отвѣсный разрѣзъ, и узкимъ ножомъ прокладываютъ изъ него ходъ подъ кожею вдоль всего носового крыла.

При этомъ требуется большая осторожность, чтобы не пройти ножомъ ни наружу, чрезъ кожу, ни въ полость носа. Затѣмъ дѣлается около грудины разрѣзъ вдоль одного изъ реберныхъ хрящей, обнажается хрящъ и изъ него вырѣзается ножомъ пластинка потребныхъ размѣровъ и очертаній. Пластинка вводится въ сдѣланный на крылѣ носа подкожный ходъ. Раны на груди и на кончикѣ носа зашиваются. Введенный хрящъ расправляетъ крыло носа надъ отверстіемъ ноздри и удерживаетъ его въ этомъ положеніи (рис. 272 и 273).

ДО ОПЕРАЦІИ

Рис. 272.

ПОСЛѢ ОПЕРАЦІИ

Рис. 273.

Если у больного совершенно *разрушено крыло носа* вслѣдствіе травмы (напр., вырѣзано вмѣстѣ съ развившимся на немъ новообразованіемъ), изъязвленія или рубцеванія, то для возстановленія его можно поступать слѣдующимъ образомъ (рис. 274): изъяну тканей придаютъ форму угла съ вершиною, направленною вверхъ. Боковую сторону этого угла продолжаютъ кверху и затѣмъ образуютъ два лоскута *а* и *б*. Лоскутъ *а* перемѣщаютъ на мѣсто лоскута *б*, и наоборотъ. Такъ какъ верхушка лоскута *б* оказывается послѣ этого нѣсколько ниже края ноздри, то ее подвертываютъ внутрь и такимъ образомъ получаютъ удвоеніе кожи по краю ноздри.

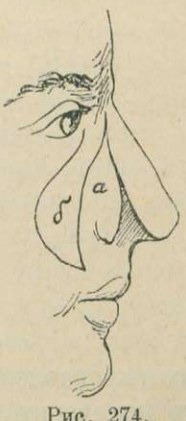

Рис. 274.

Ноздря, возстановленная подобнымъ способомъ, лишь въ большей или меньшей степени, но не въ полной мѣрѣ, имѣетъ видъ нормальной. Причина этому заключается въ томъ, что новая ноздря состоитъ лишь изъ мягкихъ тканей и не содержитъ въ себѣ хряща. Благодаря этому ноздря можетъ спадаться, и стремленіе къ спаданію

можетъ быть выражено въ такой мѣрѣ, что для удержанія ея въ открытомъ состояніи можетъ потребоваться ношеніе соотвѣтствующаго протеза. Изъ протезовъ по своей простотѣ и цѣлесообразности заслуживаетъ вниманія предложенный *Feldbausch*'емъ и видоизмѣненный *Roth*'омъ. На рис. 275 изображенъ этотъ протезъ, а на рис. 276—его положеніе въ носу.

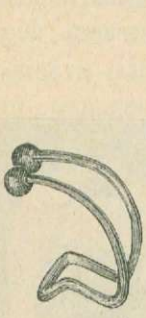

Рис. 275.

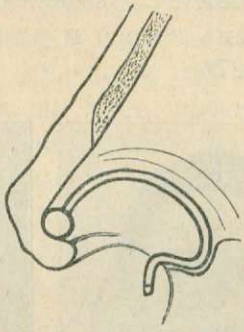

Рис. 276.

Утрата кончика носа исправляется нелегко. Если разрушеніе не обширно, то наиболѣе удобно пополнить его слѣд. образомъ. На лбу выкраивается лоскутъ соотвѣтственнаго размѣра и очертаній, съ основаніемъ внизу, и поворачивается такъ, чтобы

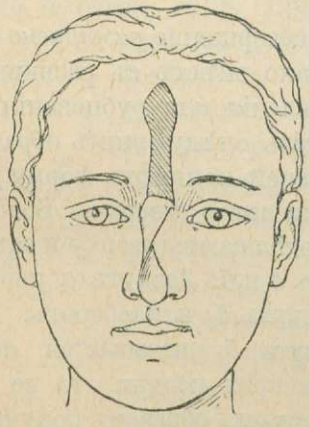

Рис. 277.

его окровавленная поверхность могла быть съ удобствомъ вшита въ предварительно освѣженный и сообразно случаю оформленный изъянъ на кончикѣ носа (рис. 277). Спустя нѣкоторое время, когда лоскутъ прирастетъ, часть его, приросшую на кончикѣ носа, отрѣзаютъ, а остальной лоскутъ поворачиваютъ опять на старое мѣсто на лбу, гдѣ и укрѣпляютъ швами.

Герценъ для возстановленія откушеннаго кончика носа выкроилъ изъ остатковъ каждаго крыла носа по лоскуту кожи съ основаніемъ у края изъяна, эти лоскуты были повернуты къ средней линіи. Затѣмъ на вершинѣ культи перегородки съ обѣихъ сторонъ была отдѣлена на нѣкоторомъ протяженіи слизистая оболочка и свободные края кожныхъ лоскутовъ подшиты къ соотвѣтствующимъ свободнымъ краямъ слизистой оболочки перегородки. Обращенная наружу кровавая поверхность лоскутовъ была прикрыта кожнымъ лоскутомъ со щеки.

Возстановленіе носовой перегородки можетъ быть произведено лишь въ перепончатой части ея. Этого можно достигнуть слѣдующими способами: 1) Проводятся на срединѣ верхней губы два отвѣсныхъ разрѣза, которыми образуется лоскутъ, состоящій изъ всей толщи губы и имѣющій основаніе вверху. Свободный край лоскута образованъ красною каймою губы. Этотъ край окровавливается и пришивается къ окровавленному кончику носа, а губа сшивается по средней линіи. Нижняя поверхность образованной такимъ образомъ перегородки состоитъ изъ слизистой оболочки и имѣетъ некрасивый красный цвѣтъ. 2) Выкраивается такой же лоскутъ, но только не во всю толщу губы, а лишь до слизистой оболочки ея и такъ же пришивается къ кончику носа. Такимъ образомъ получается кровавая нижняя поверхность перегородки, которая рубцуется, а рубцованіе ведетъ къ истонченію образованной перегородки. 3) Выкраивается такой точно лоскутъ, но только не съ верхнимъ основаніемъ, а съ нижнимъ—у красной каймы губы. Верхній край лоскута пришивается къ кончику носа. Когда произойдетъ срастаніе и лоскутъ начнетъ питаться не только чрезъ свое основаніе, но и со стороны кончика носа, недѣли черезъ 2—3, основаніе лоскута отсѣкается отъ губы и подшивается къ окровавленной задней части отверстія носа. Рана губы зашивается какъ при первомъ моментѣ операціи, такъ и при второмъ. При этомъ способѣ лоскутъ, пришитый лишь къ кончику носа, въ первый моментъ подвергается натяженію при движеніяхъ губы и можетъ оторваться. 4) Изъ двухъ разрѣзовъ, образующихъ лоскутъ изъ средины губы, одинъ продолжаютъ вверхъ такъ, что онъ заходитъ въ полость носа, а другой начинаютъ нѣсколько ниже уровня ноздрей и оканчиваютъ, какъ и первый, по разсѣченіи всей губы. Получившійся лоскутъ переворачиваютъ на 180° вокругъ оси, вслѣдствіе чего слизистая оболочка обращается въ полость носа, а кожа внизъ. Конецъ лоскута пришиваютъ къ кончику носа. При этомъ ноздри получаются неодинаковыя, такъ какъ ножка лоскута лежитъ не на средней ли-

ніи. 5) У больныхъ съ широкой спинкой носа иногда можно выкроить кожный лоскутъ для образованія перегородки изъ кожи спинки носа.

Выбирая наиболѣе подходящій къ данному случаю способъ образованія лоскута, въ большинствѣ случаевъ удается получить хорошую, нерѣдко красивую форму перегородки и ноздрей.

Если при разрушеніи перегородки западаетъ кончикъ носа, то необходимо доставить ему опору во вновь образованной перегородкѣ. Для этого на фильтрѣ верхней губы дѣлается небольшой поперечный разрѣзъ, изъ котораго ножомъ прокладывается подкожный ходъ вверхъ и внизъ. Въ этотъ подкожный ходъ вводится пластинка реберная хряща и поперечный разрѣзъ закрывается 1—2 швами. Когда хрящъ вживетъ въ толщѣ губы, недѣли черезъ двѣ послѣ пересадки, изъ губы выкраивается по одному изъ указанныхъ способовъ лоскутъ, содержащій пластинку хряща, и образуется носовая перегородка, способная поддерживать кончикъ носа отъ западенія. Рис. 278 сдѣланъ съ фотографіи больной, оперированной такимъ образомъ.

Рис. 278.

Носовую перегородку нерѣдко приходится возстановлять при помощи тканей, взятыхъ со лба, тогда возстановленіе ея составляетъ лишь часть болѣе обширной операціи, производимой съ цѣлью устраненія западенія носа или возстановленія всего носа. При описаніи этихъ операцій и будутъ сдѣланы указанія, какъ возстановить одновременно и носовую перегородку.

Возстановленіе запавшаго (сѣдлообразнаго) носа. Простѣйшую форму западенія носа представляютъ такіе случаи, въ которыхъ костная часть носа осѣла иногда до такой степени, что не представляетъ ни малѣйшаго выступа надъ уровнемъ щекъ, кончикъ носа приподнятъ, и отверстія ноздрей смотрятъ не внизъ, а въ большей или меньшей степени впередъ. *При этомъ носовыя крылья, кончикъ носа и перепончатая носовая перегородка нормальны* (рис. 279). При такихъ формахъ очень хорошіе результаты даетъ *способъ* операціи, предложенный *Israel*'емъ и состоящій въ пересадкѣ подъ кожу спинки носа костной пластинки, взятой съ большеберцевой кости. На рис. 280 и 281 изображенъ больной до и послѣ операціи.

Проф. *Дьяконовымъ* была выработана слѣдующая техника пересадки костной пластинки подъ кожу спинки носа: проводится поперечный разрѣзъ не болѣе 2 сант. длиною между срединными

углами глазъ. Черезъ этотъ разрѣзъ особымъ ножомъ, узкое, обоюдоострое лезвіе котораго отогнуто отъ ручки по плоскости подъ тупымъ угломъ, вверхъ и внизъ образуются подъ кожей спинки носа слѣпые

Рис. 279.

каналы для введенія въ нихъ костной пластинки. Каналъ, идущій внизъ, къ кончику носа, значительно длиннѣе верхняго. Сдѣ-

ДО ОПЕРАЦІИ

Рис. 280.

ПОСЛѢ ОПЕРАЦІИ

Рис. 281.

лавъ каналы, тампонируютъ ихъ узкой полоской марли для остановки кроветеченія. При этомъ спинка носа должна принять правильныя очертанія; если этого нѣтъ, то слѣдуетъ удлиннить и

расширить каналы. Затѣмъ дѣлаютъ разрѣзъ по срединной поверхности большеберцовой кости и изсѣкаютъ изъ нея пластинку кости нѣсколько менѣе 1 сант. шириною и въ 4—5 сант. длиною. Накостница не должна сниматься съ этой костной пластинки. Верхній и нижній концы пластинки истончаютъ и вводятъ пластинку въ образованный на спинкѣ носа каналъ въ подкожной клѣтчаткѣ. Кожную рану соединяютъ швами. Рис. 282 показываетъ схематически положеніе въ тканяхъ носа пересаженной костной пластинки *a*. Очень важно при операціи не нарушить цѣлости слизистой оболочки носа, потому что тогда трудно будетъ защитить рану отъ зараженія со стороны полости носа, хотя, конечно, условіе это не является обязательнымъ; напр., *Israel* въ первомъ своемъ случаѣ, протекшемъ благопріятно и давшемъ хорошій исходъ, не только разрѣзалъ слизистую оболочку, но даже ввелъ костную пластинку въ подкожную клѣтчатку носовой спинки чрезъ полость носа.

Рис. 282.

Случаи запавшаго носа, въ которыхъ можно ожидать хорошаго результата отъ примѣненія только что описанной операціи, встрѣчаются не очень часто. Нерѣдки случаи болѣе обширнаго и глубокаго обезображенія при западеніи носа, когда слизистая оболочка его почти сплошь занята рубцами. Эта форма долго была камнемъ преткновенія для хирурговъ, и лишь въ 1886 *König*'омъ была предложена операція, давшая новое направленіе дѣлу. *Операцію свою König* описываетъ слѣдующимъ образомъ:

„Прежде всего поперечнымъ разрѣзомъ по самому глубокому мѣсту сѣдла я дѣлаю подвижнымъ носъ изъ мягкихъ частей. Натягивая его, я получаю широкій, зіяющій дефектъ, тогда какъ самый носъ можетъ быть легко стянутъ туда, гдѣ ему придется стоять при надлежащемъ профилѣ. Разрѣзомъ, произведеннымъ отъ спинки носа ко лбу, выкраивается продолговатый лоскутъ, шириною около $^3/_4$ сантиметра, изъ кожи и накостницы. Чрезъ накостничный разрѣзъ вводится долото, которымъ осторожно обрѣзывается корковый слой кости по всей окружности раны мягкихъ частей. Въ заключеніе снимаютъ этотъ костный лоскутъ съ губчатаго вещества плоскимъ долотомъ, имѣющимъ какъ разъ ширину лоскута, такъ что послѣдній остается въ связи съ накостницей и кожей. Теперь весь лоскутъ изъ мягкихъ частей и кости отворачиваютъ внизъ у костной спинки носа, причемъ кость, понятное дѣло, надгибается, и перевертываютъ его такимъ образомъ,

чтобы кожа была обращена внутрь, а костная скорлупа наружу. Онъ выполняетъ изъянъ, образовавшійся послѣ отдѣленія носа, и сшивается на своемъ свободномъ концѣ съ отдѣленнымъ мягкимъ носомъ такъ, что кожный край его остается цѣлъ. Эта кожа и служитъ впослѣдствіи внутренней подкладкой носа. На этотъ костный остовъ нашиваютъ лоскутъ, взятый со лба. Носъ получаетъ высокій костный профиль, и кость держитъ прочно. Конечно, нужны поправки, чтобы придать носу надлежащую форму". Приведенное описаніе способа операціи поясняется рисунками 283, 284 и 285.

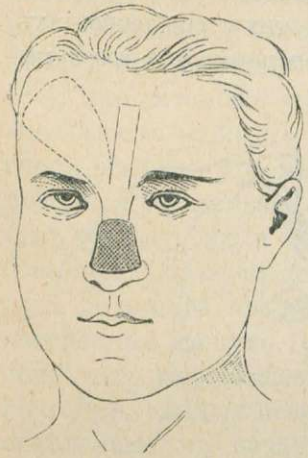

Рис. 283.

Рис. 284.

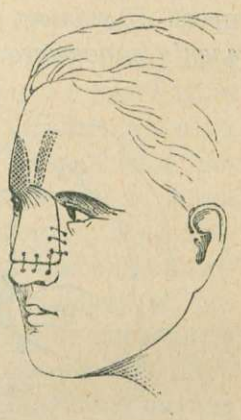

Рис. 285.

Главнѣйшимъ достоинствомъ *König*'овской операціи является то обстоятельство, что при ней возстановляется прочная костная спинка носа, и, въ то же время, получается изъ кожи лба внутренняя обкладка носа, замѣняющая погибшую слизистую оболочку. Къ отрицательнымъ же сторонамъ этой операціи слѣдуетъ отнести обширныя пораненія на лбу, влекущія за собою образованіе безобразныхъ рубцовъ и рубцовыхъ стягиваній. Да и самая форма носа, даже послѣ дополнительныхъ операцій, въ большинствѣ случаевъ получается не безукоризненная. Это вызвало со стороны различныхъ хирурговъ рядъ предложеній различныхъ оперативныхъ пріемовъ, въ которыхъ сохранялась *König*'овская лобная кожно-костная пластинка, но изыскивались другіе источники для полученія мягкихъ тканей, назначенныхъ для наружной покрышки этой лобной пластинки, т.-е. для возстановленія наиболѣе важной въ косметическомъ отношеніи наружной обкладки носа.

Общіе покровы, наиболѣе пригодные для образованія новаго носа, могутъ быть получены только на носу; лишь въ крайнемъ случаѣ кожа носа можетъ быть замѣнена кожею лба. Въ остальныхъ областяхъ кожа, по своему наружному виду, слишкомъ рѣзко отличается отъ кожи, покрывающей носъ. Въ виду этого слѣдуетъ быть какъ можно бережливѣе по отношенію къ уцѣлѣвшимъ на носу остаткамъ общихъ покрововъ. Ими прежде всего нужно пользоваться для образованія покрышки новаго носа. Если этихъ остатковъ не будетъ достаточно, но недохватъ будетъ невеликъ, то лучше предоставить дѣло прямо рубцеванію, и уже при значительной недостачѣ оставшихся на носу общихъ покрововъ можно думать о замѣнѣ ихъ кожею лба. Основываясь на этихъ соображеніяхъ, проф. *Дьяконовъ* предложилъ слѣдующую *операцію для возстановленія запавшаго носа* (рис. 286 и 287):

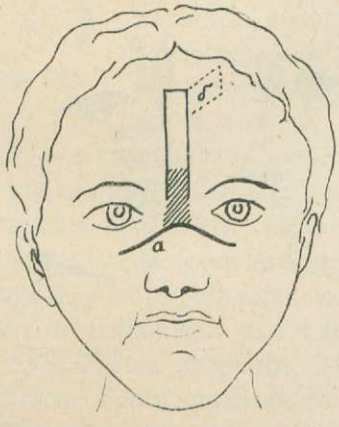

Рис. 286.

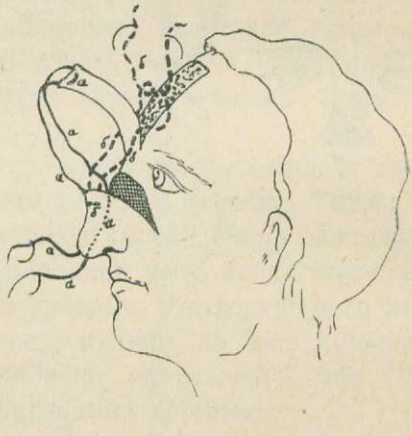

Рис. 287.

Прежде всего сбривается на нѣкоторомъ протяженіи тонкій слой кожи у корня носа (заштрихованное мѣсто на рис. 286). Это дѣлается затѣмъ, чтобы впослѣдствіи, по откидываніи лоскута внизъ, соприкасающіяся другъ съ другомъ поверхности его срослись, чтобы здѣсь, слѣдовательно, не получилось подкожнаго хода, дающаго зловонное отдѣляемое. Теперь проводится разрѣзъ *a*, имѣющій цѣлью сдѣлать подвижнымъ хрящевой отдѣлъ носа. Разрѣзъ этотъ начинается у корня носа и идетъ въ обѣ стороны вбокъ и нѣсколько книзу, приблизительно, до средины нижняго края глазницъ. Черезъ разрѣзъ съ помощью ножа и распаторія отдѣляютъ мягкія ткани отъ костей, начиная съ краевъ грушевиднаго отверстія, пока нижній отдѣлъ носа сдѣлается совершенно подвижнымъ, и ему удастся придать красивый видъ, расправивъ

его надъ подведеннымъ пальцемъ. Не надо забывать отдѣлить по нижнему краю грушевиднаго отверстія верхній край верхней губы отъ кости; этимъ мы исправимъ кстати и положеніе верхней губы, которая у больныхъ запавшимъ носомъ бываетъ обыкновенно своеобразно, некрасиво вздернута. Послѣ этого приступаютъ къ образованію лобнаго кожно-костнаго лоскута. Для этого проводятъ разрѣзы черезъ всѣ мягкія ткани, считая въ томъ числѣ и накостницу, какъ показано на рис. 286, и изсѣкаютъ изъ лобной кости кусокъ наружной пластинки, шириною нѣсколько менѣе 1 сант. и длиною 3—4 сант., оставляя его, конечно, въ связи съ мягкими тканями. Изсѣченіе кости можно производить круговою пилкою, приводимою въ движеніе электромоторомъ, или долотами. Наиболѣе просто дѣлать это долотами проф. *Дьяконова* (см. стр. 269, рис. 184 и 185), изъ которыхъ угловое назначено для изсѣченія лоскута, а желобоватое—для его приподниманія. Угловое долото ставятъ подъ очень острымъ угломъ къ поверхности кости и легкими ударами молотка проталкиваютъ его сначала въ одномъ направленіи, потомъ въ другомъ и третьемъ, образуя такимъ образомъ на кости бороздки. Бороздки эти углубляютъ тѣмъ же долотомъ, пока дойдутъ до диплоэ, послѣ чего берутъ другое долото и приподнимаютъ очерченный лоскутъ. Остается откинуть этотъ лоскутъ книзу (вслѣдствіе чего окровавленная поверхность его обратится кпереди, а покрытая эпидермисомъ поверхность—кзади), подвести его подъ отдѣленныя въ началѣ операціи мягкія ткани нижняго отдѣла носа и наложить швы. Изъ швовъ имѣютъ большое значеніе два первыхъ, которые накладываются каждый двумя иглами съ введенными въ нихъ двумя концами одной и той же нити. Способъ проведенія этихъ нитей показанъ на рис. 287, гдѣ для большей наглядности одинъ изъ швовъ (*б*) изображенъ прерывистою линіею. Концы того и другого шва завязываются надъ комочкомъ марли. По окончаніи операціи всегда остается у корня носа небольшая окровавленная поверхность лобнаго лоскута, не покрытая кожею. Проф. *Дьяконовъ* предоставлялъ ее заживленію рубцеваніемъ и никогда не получалъ отъ этого ни замедленія въ заживленіи раны, ни бросающихся въ глаза рубцовъ. Рис. 288, 289, 290 и 291, на которыхъ изображены больные до и послѣ операціи, показываютъ исходы описаннаго способа леченія запавшаго носа.

Операція эта можетъ принести пользу и въ осложненныхъ случаяхъ запавшаго носа. При очень частомъ осложненіи—обезображеніемъ носового крыла можно, выкраивая на лбу мягкія ткани, прибавить къ описанному выше лоскуту боковое крыло (*б* на рис. 286), а внутреннюю поверхность обезображеннаго носового крыла

Рис 288.

Рис. 289.

Рис. 290.

Рис. 291.

окровавить; тогда, по откидываніи книзу лобнаго лоскута, его боковое крыло ляжетъ подъ обезображенное крыло носа, удвоитъ его и придастъ ему красивый видъ. Примѣръ такой операціи мы видимъ на рис. 289. Если обезображены оба носовыя крыла, то къ лобному лоскуту можно сдѣлать описанныя прибавки съ двухъ сторонъ, такъ что въ общемъ лоскутъ получится Y-образный.

Наконецъ, при этомъ способѣ операціи удается возстановить также и носовую (перепончатую) перегородку. Для этого лобный лоскутъ надо сдѣлать длиннѣе, т.-е. продольные разрѣзы на лбу

Рис. 292.

Рис. 293.

провести дальше по направленію къ волосистой части головы. Тогда, по откидываніи лобнаго лоскута внизъ и подведеніи его подъ мягкія ткани носа, конецъ его будетъ выступать изъ полости носа; этотъ конецъ остается подшить къ срединѣ верхняго края верхней губы. У больной, изображенной на рис. 292, при запавшемъ костномъ отдѣлѣ носа совсѣмъ отсутствовали оба носовыя крыла, кончикъ носа и носовая перегородка. Операція по способу проф. *Дьяконова* дала довольно удовлетворительный носъ (рис. 293).

Изъ другихъ операцій, предложенныхъ для исправленія запавшаго носа, упомяну о *введеніи* подъ отдѣленные черезъ тотъ или иной разрѣзъ мягкія ткани носа *металлическихъ* (золотыхъ

или изъ другого металла) *подставокъ*. Этотъ пріемъ предлагалъ, между прочимъ, покойный проф. *Н. И. Студенскій*. На искусственной подставкѣ можно очень красиво расположить мягкія ткани, и подставку эту, какъ вообще обеззараженное инородное тѣло, можно вживить въ ткани. Однако, операціи, состоящія въ замѣнѣ живыхъ тканей инородными тѣлами, вообще нежелательны. Нерѣдко вжившія было золотыя подставки (стропилки) начинаютъ выдѣляться наружу. На рис. 294 изображена больная, которой 2 г. наз. было сдѣлано (и, по ея словамъ, съ очень хорошимъ

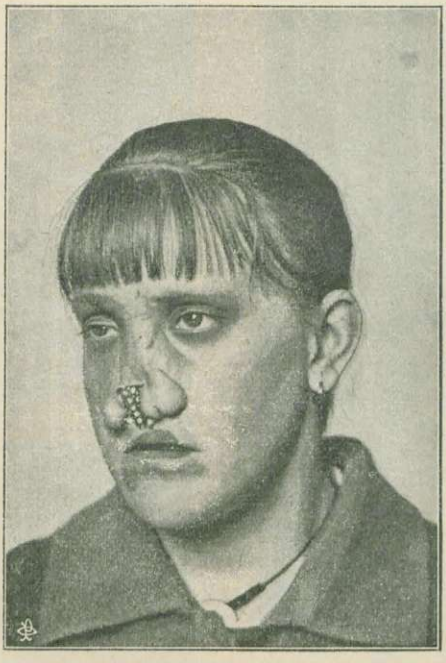

Рис. 294.

результатомъ) исправленіе запавшаго носа съ введеніемъ металлической подставки; больная пришла чрезъ 2 г. въ очень некрасивомъ видѣ.

Большія надежды въ дѣлѣ исправленія запавшаго носа возбудили было подкожныя впрыскиванія парафина. Однако, опытъ показалъ, что парафинъ не только не надеженъ въ смыслѣ исправленія формы носа, но можетъ дать и очень опасныя осложненія. Подробности о парафиновой пластикѣ изложены на стр. 241—243.

Возстановленіе носа при разрушеніи всѣхъ тканей его, лежащихъ кпереди отъ грушевиднаго отверстія. Относящіеся сюда случаи

принадлежатъ къ наиболѣе труднымъ. Еще и теперь при нихъ производятъ обыкновенно полную ринопластику. Я опишу операцію, съ помощью которой проф. *Дьяконовъ* получалъ удовлетворительные результаты.

Операція эта изображена схематически на рис. 295. Она состоитъ въ томъ, что на лбу образуется подковообразный лоскутъ, состоящій изъ всѣхъ мягкихъ тканей, считая въ томъ числѣ и накостницу. Въ горизонтальную часть лоскута включается и наружная пластинка лобной кости. Лоскутъ откидывается внизъ, оставаясь въ связи съ почвою двумя ножками. Нижній край мягкихъ тканей носа, по краю грушевиднаго отверстія, освѣжается разрѣзомъ, и къ нему пришивается верхній край горизонтальнаго

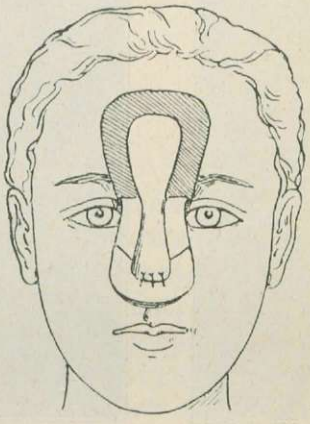

Рис. 295.

отдѣла лобнаго лоскута. Такимъ образомъ кпереди смотритъ теперь окровавленная сторона лобнаго лоскута и заключающаяся въ немъ обнаженная кость. На рану на лбу дѣлаются пересадки кожи по *Thiersch*'у. Въ такомъ видѣ дѣло оставляется на нѣкоторое время, пока лоскутъ прирастетъ къ краю грушевиднаго отверстія. Тогда ножки лобнаго лоскута, идущія отъ срединныхъ отдѣловъ бровныхъ областей, перерѣзаютъ по линіямъ, обозначеннымъ на рис. черными чертами. Части ножекъ выше этихъ разрѣзовъ вновь откидываютъ на лобъ, на старое мѣсто; при этомъ возстановляется правильная форма бровей, что является иногда необходимымъ, такъ какъ разрѣзы перваго момента операціи приходится иногда проводить отчасти черезъ брови. Нижніе же отдѣлы ножекъ лоскута загибаются такъ, что ими закрывается кость въ горизонтальномъ отдѣлѣ лоскута, и, слѣдовательно, удваивается нижній край носа.

Мѣста перерѣзовъ лоскутовъ сшиваются на средней линіи и образуютъ кончикъ носа. Конечно перерѣзку ножекъ лобнаго лоскута можно производить не сразу. Можно во второй пріемъ операціи перерѣзать лишь одну ножку и черезъ нѣсколько дней—другую. На рис. 296 и 297 изображена одна изъ больныхъ, оперированная описаннымъ способомъ, до операціи и послѣ нея.

Рис. 296.

Рис. 297.

Полное возстановленіе носа. Мы переходимъ къ описанію одной изъ наиболѣе трудныхъ операцій, дающей иногда неблагопріятные результаты, несмотря на все искусство хирурга и на всю выносливость больного. Къ счастію, теперь, какъ мы уже замѣтили выше, показанія къ производству полной ринопластики встрѣчаются все рѣже, по мѣрѣ того какъ мы научаемся пользоваться уцѣлѣвшими остатками носа, и, сообразно съ этимъ, умножаются способы частичной ринопластики. Однако же, всегда могутъ встрѣтиться случаи, гдѣ не остается ничего другого, какъ думать о возстановленіи всего носа.

Старинный способъ полной ринопластики состоитъ въ томъ, что матеріалъ для новаго носа получаютъ изъ мягкихъ тканей лба. Операцію начинаютъ освѣженіемъ краевъ существующаго на мѣстѣ носа отверстія, причемъ отверстію этому придаютъ форму

равнобедреннаго треугольника. Края боковыхъ разрѣзовъ и верхняя губа отдѣляются отъ кости ножемъ или распаторіемъ миллиметровъ на 3—5. Затѣмъ переходятъ къ выкраиванію лобнаго лоскута. Многіе приготовляютъ для этого заранѣе выкройку изъ бумаги, липкаго пластыря или другого матеріала. Эту выкройку, которая, въ виду послѣдующаго сморщиванія лобныхъ тканей, должна быть больше размѣровъ будущаго носа, прикладываютъ ко лбу и по ней вырѣзаютъ лоскутъ. Одна изъ сторонъ лоскута является

Рис. 298.

Рис. 299.

продолженіемъ одного изъ краевъ освѣженнаго изъяна на мѣстѣ носа; ножка лоскута располагается нѣсколько въ сторону отъ средней линіи и содержитъ въ своей толщѣ верхнеглазничную артерію, сохраненіе которой весьма важно, ибо отъ цѣлости ея зависитъ питаніе лоскута. Очерченныя разрѣзами мягкія ткани на лбу отдѣляютъ отъ кости, откидываютъ внизъ и, повернувъ соотвѣтственнымъ образомъ (см. рис. 298 и 299), вшиваютъ въ края изъяна на мѣстѣ носа. Выступъ на горизонтальномъ краю лобнаго

Рис. 300.

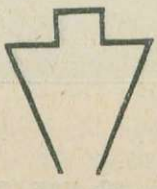

Рис. 301.

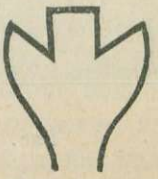

Рис. 302.

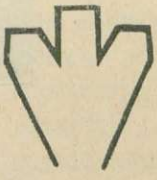

Рис. 303.

лоскута назначенъ для того, чтобы, удвоивъ его и вшивъ конецъ его у средины верхняго края верхней губы, образовать такимъ образомъ носовую перегородку. Потерю тканей на лбу, по возможности, закрываютъ швами. На мѣстѣ перекручиванія лоскута остается некрасивый выступъ тканей, который впослѣдствіи, по приживленіи лоскута, надо вырѣзать.

Главнѣйшія изъ видоизмѣненій, предложенныхъ въ описанномъ способѣ операціи, заключаются въ слѣдующемъ: 1) разно-

образилась форма лобныхъ лоскутовъ съ цѣлью сдѣлать возможнымъ удвоеніе тканей не только въ области носовой перегородки, но также и въ предѣлахъ носовыхъ крыльевъ. Изъ многихъ предложенныхъ образцовъ привожу на рис. 300 и 301 выкройки лобныхъ лоскутовъ, предложенныя *Dieffenbach*'омъ, а на рис. 302 и 303—предложенныя *Langenbeck*'омъ. 2) Предлагалось выкраивать лоскутъ на лбу не отвѣсно, а располагать его въ большей или меньшей степени косвенно, чтобы при перемѣщеніи лоскута со лба на лицо ножка его не такъ сильно перекручивалась. 3) Чтобы получить лоскутъ болѣе прочный и способный надолго сохра-

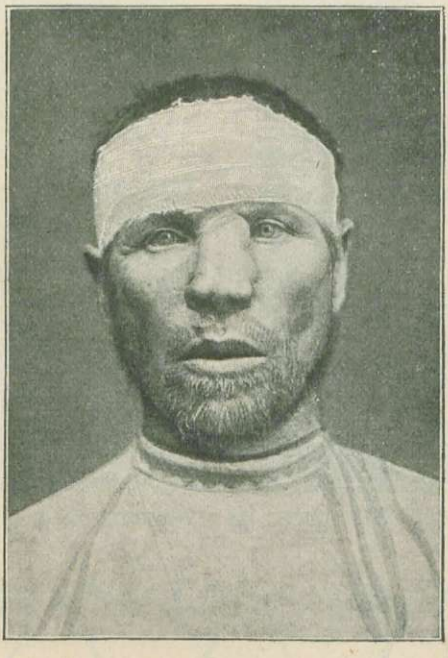

Рис. 304.

нить свой видъ, брали его вмѣстѣ съ накостницей; при этомъ надѣялись, что эта послѣдняя дастъ со временемъ костныя разрастанія. 4) Захватывали въ лоскутъ, кромѣ накостницы, также и кость, главнымъ образомъ по средней линіи лоскута, въ томъ его отдѣлѣ, который назначался для образованія носовой спинки.

Въ искусныхъ рукахъ полная ринопластика, по одному изъ описанныхъ способовъ, давала очень удовлетворительные результаты, какъ показываетъ, напр., рис. 304, сдѣланный съ больного, которому 5 недѣль наз. было сдѣлано полное возстановленіе носа по *Langenbeck*'у. Однако, хорошими результатами приходилось

наслаждаться, обыкновенно, недолго. Со временемъ въ пересаженномъ лоскутѣ наступали вторичныя измѣненія, состоящія въ рубцеваніи его окровавленной, обращенной въ полость носа, поверхности. Рубцеваніе сопровождалось атрофіей и сморщиваніемъ лоскута, и новый носъ становился, наконецъ, совершенно неудовлетворительнымъ по своему виду и по своимъ отправленіямъ.

Чтобы получить прочный носъ, способный навсегда сохранить приданный ему при операціи видъ, слѣдуетъ сдѣлать его не изъ однѣхъ только мягкихъ тканей, но также и изъ кости и, кромѣ того, надо покрыть обѣ его поверхности, наружную и внутреннюю, кожею или слизистою оболочкою, чтобы предупредить послѣдовательное рубцеваніе и стягиваніе лоскута. Къ достиженію этихъ-то цѣлей и были направлены усилія хирурговъ

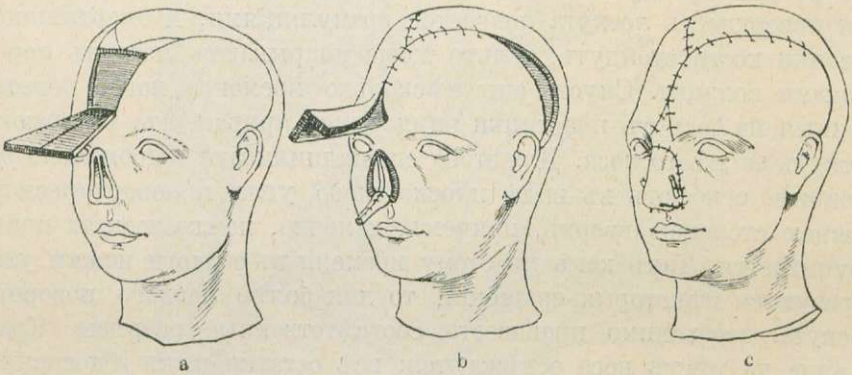

a b c

Рис. 305. Рис. 306. Рис. 307.

въ послѣдніе годы. Получать внутреннюю кожную обкладку для носа до извѣстной степени удается такимъ образомъ, что оставшіеся на костномъ отдѣлѣ носа общіе покровы обрѣзаютъ въ видѣ лоскута съ основаніемъ у края грушевиднаго отверстія, откидываютъ этотъ лоскутъ въ видѣ фартука надъ грушевиднымъ отверстіемъ и на его переднюю, окровавленную поверхность кладутъ лобный лоскутъ. Однако, такіе остатки кожи на погибшемъ носѣ существуютъ далеко не всегда. Хорошіе результаты можно получить только въ случаяхъ травматическихъ, какъ это сообщилъ *Keegan*, который возстановлялъ въ Индіи отрѣзанные у женщинъ носы.

Изъ *новыхъ способовъ полнаго возстановленія носа* приведу способъ *Schimmelbusch*'а, поясняемый рис. 305, 306 и 307. Лобный лоскутъ образуется возможно бо́льшихъ размѣровъ. Его ножка, находящаяся между внутренними концами бровей, имѣетъ 2—3

сант. въ ширину, а верхній край, лежащій у самыхъ волосъ, равенъ 7—9 сант. На всемъ протяженіи лоскута отъ лобной кости отдѣляютъ очень широкимъ долотомъ тонкую костную пластинку. Нужно употребить всѣ усилія, чтобы эта костная пластинка не оторвалась отъ накостницы. Такъ какъ это въ особенности угрожаетъ въ томъ случаѣ, если пластинка кости расщепляется, то при этомъ на костную поверхность лоскута накладываютъ швы въ видѣ рѣшетки. Послѣ этого обертываютъ лоскутъ марлею и производятъ закрытіе раны на лбу посредствомъ передвиганія кпереди большихъ кожныхъ лоскутовъ на головѣ, какъ это изображено на рис. 306. Тѣмъ временемъ кроветеченіе изъ лоскута остановилось, и если костная пластинка выдѣлена цѣлостью, безъ осколковъ, то ее теперь же покрываютъ полосками эпидермиса. Въ противномъ случаѣ выжидаютъ 4—8 недѣль, пока окровавленная поверхность лоскута покроется грануляціями, и омертвѣвшіе кусочки кости отойдутъ; только тогда покрываютъ лоскутъ пересадками кожицы. Спустя еще нѣсколько времени, когда пересаженныя на лоскутъ пластинки эпидермиса прирастутъ, вшиваютъ лоскутъ на мѣсто носа. Для этого его надпиливаютъ продольно на срединѣ, сгибаютъ въ видѣ плоскостного угла и поворачиваютъ кожною стороною вверхъ, причемъ, конечно, ножка лоскута перекручивается. Такъ какъ къ этому времени въ области ножки уже образуются нѣкоторыя сращенія, то для болѣе легкаго поворота лоскута необходимо произвести соотвѣтственные разрѣзы. Края изъяна на мѣстѣ носа освѣжаются; всѣ остатки кожи и носовыхъ крыльевъ сохраняются; ихъ накладываютъ на края лоскута и укрѣпляютъ здѣсь швами. Чтобы углообразный видъ лобнаго лоскута сохранился, проводятъ поперечно черезъ носъ, въ томъ мѣстѣ, гдѣ нормально существуютъ втягиванія надъ носовыми крыльями, проволоку, которую завязываютъ съ той и другой стороны на кускахъ гуттаперчевой трубки. Носовую перегородку образуютъ такимъ образомъ, что при освѣженіи тканей вокругъ грушевиднаго отверстія выкраиваютъ съ обѣихъ сторонъ по небольшому кожному лоскуту, съ ножками у средней линіи, и лоскуты эти сшиваютъ другъ съ другомъ, а концы ихъ пришиваютъ къ срединѣ лобнаго лоскута.

Вмѣсто того, чтобы покрывать кровавую поверхность лоскута кожицей, я покрылъ ее слизистой оболочкой влагалища. Когда приживленіе слизистой оболочки произошло, я помѣстилъ лоскутъ на мѣсто носа, предварительно пропиливъ вдоль заключавшуюся въ немъ кость. Результатъ получился очень хорошій. Слѣдуетъ ожидать, что пересадка слизистой оболочки при ринопластикѣ найдетъ широкое примѣненіе.

Всѣ описанные нами способы полнаго возстановленія носа, и особенно способъ *Schimmelbusch*'а, представляютъ собою операціи трудныя и не всегда даютъ хорошій успѣхъ. Къ тому же у больныхъ, имѣющихъ носъ, разрушенный въ такой мѣрѣ, что частичная ринопластика невозможна, иногда вся кожа лица представляется далеко ненормальною, и съ ихъ лица не удается поэтому получить и половины того количества мягкихъ тканей и кости,

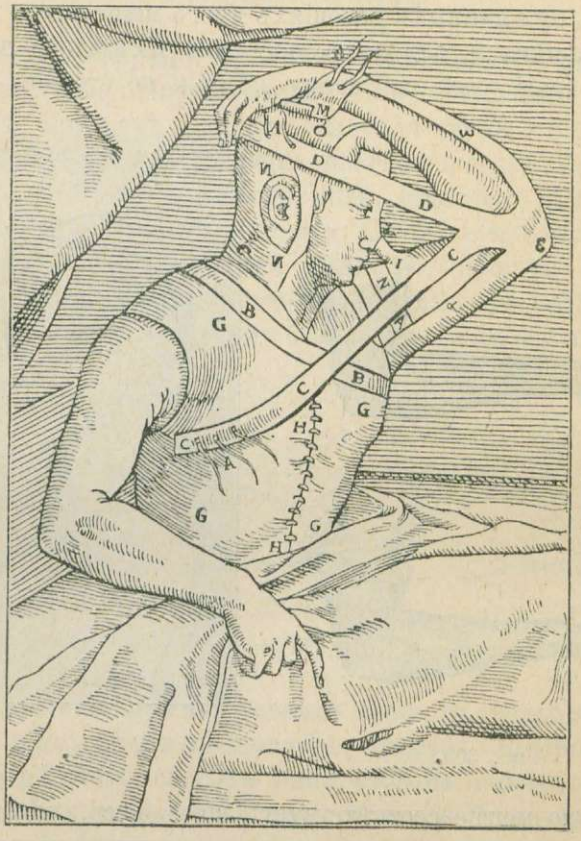

Рис. 308.

которое необходимо для производства столь обширной и сложной операціи. Понятны поэтому попытки хирурговъ всѣхъ временъ отыскать гдѣ-нибудь въ другихъ областяхъ тѣла матеріалъ для возстановленія утраченнаго носа. Изъ старыхъ предложеній этого рода мы имѣемъ предложеніе *Tagliacozzi*, который совѣтовалъ брать кожу для возстановленія носа съ плеча. На плечѣ выкраивался кожный лоскутъ, одинъ изъ краевъ котораго вшивался въ

освѣженный край изъяна на лицѣ. Рука больного до полнаго приживленія лоскута прикрѣплялась съ помощью особыхъ, довольно сложныхъ приспособленій и въ неудобной позѣ, къ лицу больного, какъ это видно на рис. 308. По окончательномъ приживленіи лоскута, его отрѣзали отъ плеча, придавали его нижнему краю соотвѣтственныя очертанія и окончательно вшивали на мѣсто носа. Не говоря уже о трудности для больного переносить изображенное на рис. 308 положеніе, не говоря о томъ, что лоскутъ имѣетъ при данныхъ условіяхъ много шансовъ не прирасти,— даже въ удавшихся случаяхъ операція имѣетъ мало значенія, потому что кожа руки по своему виду и по степени своей мяг-

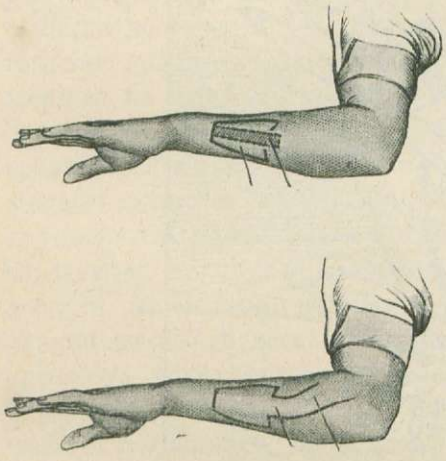

Рис. 309.

Рис. 310.

кости гораздо менѣе соотвѣтствуетъ кожѣ носа, чѣмъ кожа лба. Наконецъ, лоскутъ кожи изъ руки, покрытый только съ одной стороны эпидермисомъ, также долженъ скоро сморщиться и атрофироваться. Врядъ ли кто-нибудь въ настоящее время будетъ оперировать по *Tagliacozzi*; мы упоминаемъ здѣсь объ этомъ способѣ, во-первыхъ, ради его историческаго значенія, а, во-вторыхъ, потому, что мысль брать матеріалъ изъ тканей руки легла въ основу также нѣкоторыхъ новѣйшихъ способовъ полной ринопластики. Такъ, *Israel* предложилъ способъ, успѣшно выполненный имъ на одной больной. Онъ перенесъ на лицо больной лоскутъ, состоявшій изъ тканей предплечья и содержавшій въ себѣ кусокъ локтевой

кости. Способъ выкраиванія и перенесенія лоскута понятенъ изъ рис. 309 и 310.

Къ тому же порядку относятся предложенія д-ра *Вредена* и проф. *Волковича*, возстановлять носъ изъ пальцевъ руки. Однако, полученные такимъ образомъ носы по своему виду далеко уступаютъ носамъ изъ лобныхъ лоскутовъ.

В. Пластика губъ.

Пластическія операціи на губахъ производятся какъ при обезображеніяхъ губы, пріобрѣтенныхъ въ теченіе жизни, такъ и при врожденныхъ порокахъ — т. наз. заячьей губѣ. Въ то время, какъ пріобрѣтенныя обезображенія, благодаря своему безконечному разнообразію, требуютъ и разнообразныхъ способовъ возстановленія, при заячьей губѣ операціи типичны. Съ нихъ я и начну.

Заячья губа бываетъ, какъ извѣстно, простая и двойная; кромѣ того, она можетъ существовать сама по себѣ или быть осложненною тѣми или другими обезображеніями верхнечелюстной кости.

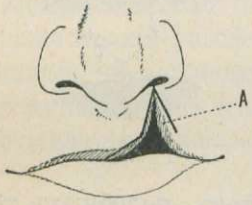

Рис. 311.

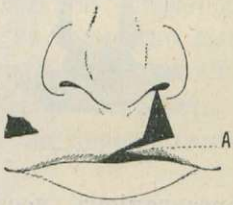

Рис. 312.

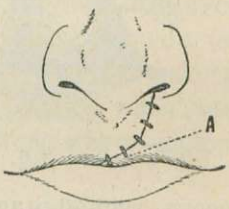

Рис. 313.

Для исправленія простой заячьей губы въ большинствѣ случаевъ очень пригоднымъ оказывается способъ *Mirault* (рис. 311, 312 и 313). При этомъ способѣ одна сторона изъяна освѣжается ножомъ или ножницами не по прямой линіи, а въ видѣ тупого угла; на другой же сторонѣ отсѣкается на нѣкоторомъ протяженіи слизистая оболочка такъ, что послѣ ея откидыванія она представляетъ собою лоскутъ, означенный на рис. 311 буквою *A*. Этотъ лоскутъ подводится къ противоположной сторонѣ изъяна въ томъ мѣстѣ, гдѣ удалена слизистая оболочка, и пришивается, какъ изображено на рис. 313. При простой заячьей губѣ, выраженной не рѣзко, можно образовать на каждой сторонѣ изъяна лоскуты *Malgaigne*'я, подобные лоскуту *A* на тѣхъ же рисункахъ, откинуть ихъ внизъ, вслѣдствіе чего получится ромбовидная фигура изъяна, и наложить швы справа налѣво. Получится не только заполненіе

изъяна, но даже нѣкоторый выступъ книзу отъ свободнаго края губы; выступъ этотъ съ теченіемъ времени обыкновенно сглаживается.

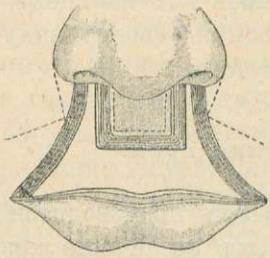

Рис. 314.

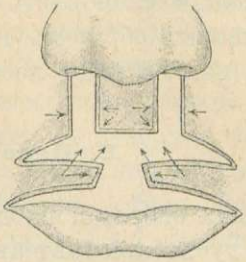

Рис. 315.

При двойной заячьей губѣ надо освѣжить среднюю часть, придавъ ей форму треугольника или четырехугольника, затѣмъ освѣжить также и боковые края простымъ срѣзываніемъ съ нихъ

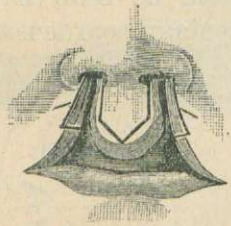

Рис. 316.

Рис. 317.

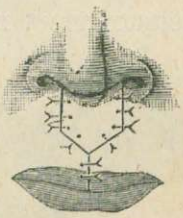

Рис. 318.

полосокъ тканей или образованіемъ лоскутовъ, подобныхъ только что описаннымъ при зашиваніи простой заячьей губы, и затѣмъ боковые края изъяна подтянуть къ средней освѣженной части.

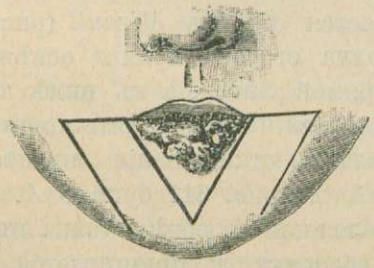

Рис. 319.

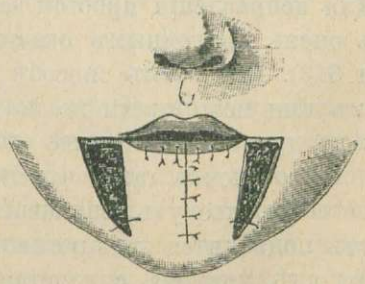

Рис. 320.

Если потеря тканей велика, то можно сдѣлать болѣе сложные разрѣзы на боковыхъ краяхъ изъяна, какъ это имѣетъ мѣсто въ способахъ *König*'а (рис. 314 и 315) и *Hagedorn*'а (рис. 316, 317 и 318), выполненіе которыхъ понятно изъ рисунковъ.

При осложненіи заячьей губы выступаніемъ межчелюстной кости послѣднюю ни въ какомъ случаѣ не нужно удалять, потому что это можетъ вредно отразиться на развитіи верхней челюсти. Межчелюстную кость слѣдуетъ отодвинуть кзади на ея нормальное мѣсто. Сдѣлать это всего удобнѣе такъ, какъ совѣтовалъ *Bardeleben*: въ полости рта по средней линіи по нижнему краю сошника провести разрѣзъ до кости, черезъ этотъ разрѣзъ отстра-

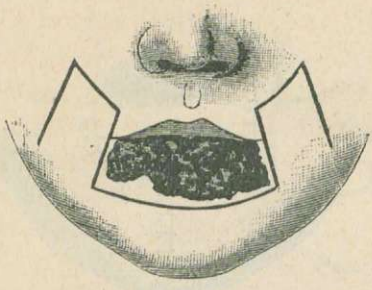

Рис. 321.

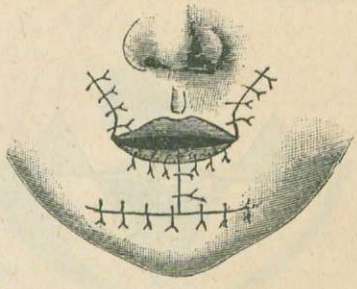

Рис. 322.

нить справа и слѣва отъ носовой перегородки всѣ мягкія ткани и крѣпкими ножницами изсѣчь изъ перегородки треугольный кусокъ, или даже просто разсѣчь ее возможно выше. Послѣ этого удастся давленіемъ на межчелюстную кость отодвинуть ее кзади насколько это нужно. Полезно нѣсколько освѣжить по бокамъ края изъяна и межчелюстную кость и, по передвиганіи ея на мѣсто, наложить

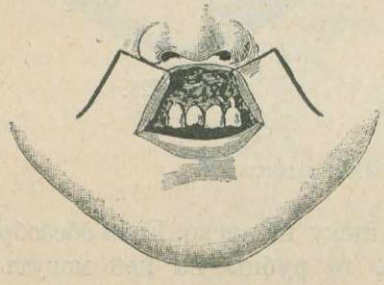

Рис. 323.

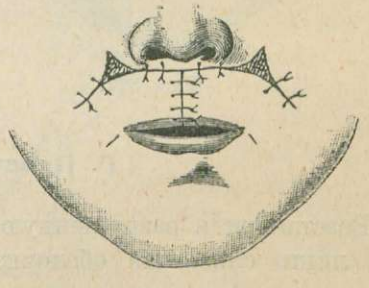

Рис. 324.

швы. Такое освѣженіе бываетъ необходимо въ тѣхъ случаяхъ, гдѣ межчелюстная кость шире изъяна и безъ срѣзанія краевъ послѣдняго не можетъ быть сдвинута на мѣсто.

Для исправленія пріобрѣтенныхъ обезображиваній губъ, какъ уже сказано, гораздо труднѣе дать общія правила. Какъ общее можно лишь сказать, что краю изъяна, который подлежитъ закрыть путемъ пластической операціи, слѣдуетъ придать какую-

либо правильную геометрическую форму (треугольника, четырехугольника, овала), затѣмъ образовать по сосѣдству лоскуты, которые перенести на этотъ изъянъ и укрѣпить швами. Формы этихъ лоскутовъ и ходъ операціи при способѣ *Dieffenbach*'а видны на рис. 319 и 320, при способѣ *Bruns*'а—на рис. 321, 322, 323 и 324, при способѣ *Burow*'а—на рис. 325 и 326, при способѣ *Sedillot*—на рис. 327 и 328. Всѣ эти рисунки взяты изъ книги *Esmarch*'а и *Kowaltzig*'а.

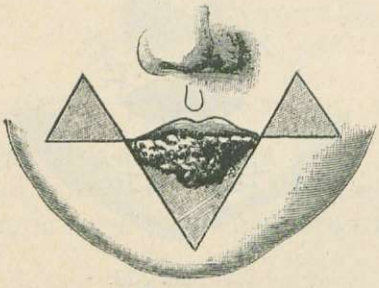

Рис. 325.

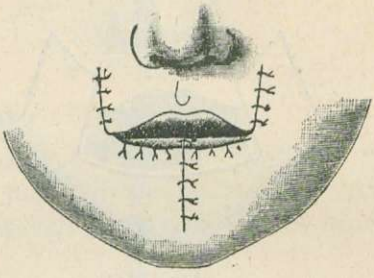

Рис. 326.

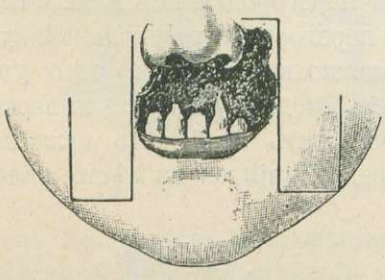

Рис. 327.

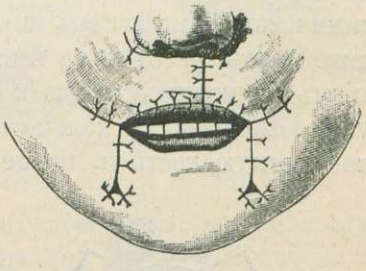

Рис. 328.

Г. Пластика щекъ.

Возстановить разрушенную щеку не легко. Если обезображена одна лишь слизистая оболочка, то рубцы на ней могутъ быть удалены послѣ предварительнаго отдѣленія щеки въ сторону въ видѣ углообразнаго лоскута. Для этого проводится одинъ разрѣзъ отъ угла рта книзу до края нижней челюсти, а другой—по этому краю кзади, и всѣ мягкія ткани отдѣляются отъ кости. По удаленіи всѣхъ рубцовъ недостающая слизистая оболочка можетъ быть замѣщена кожнымъ лоскутомъ, взятымъ на шеѣ (*a* на рис. 329); лоскутъ этотъ черезъ разрѣзъ по краю челюсти подворачивается такъ, что кожная его поверхность смотритъ въ полость рта, окровавленная присоединяется къ окровавленной поверхности

щеки. Въ такомъ положеніи онъ удерживается нѣсколькими швами. Часть разрѣза отъ угла рта до края нижней челюсти зашивается. Черезъ 10—14 дней, когда лоскутъ прирастетъ, перерѣзаютъ его ножку и зашиваютъ рану на краю нижней челюсти.

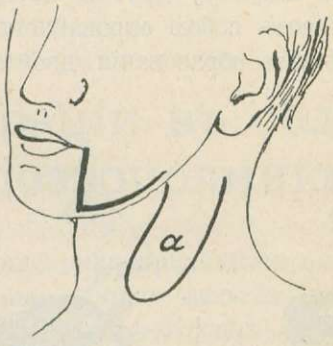

Рис. 329.

Больше затрудненія представляютъ изъяны во всю толщу щеки. Для закрытія ихъ надо образовать двойные кожные лоскуты или образовать по сосѣдству кожный лоскутъ потребной формы и

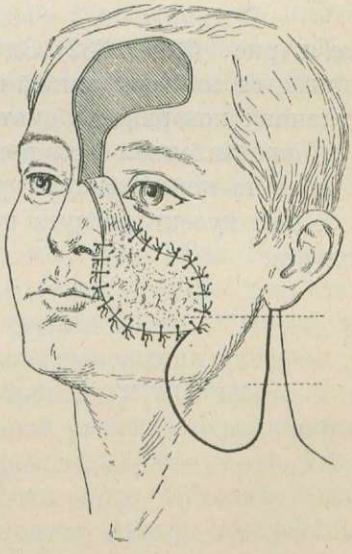

Рис. 330.

величины, покрыть окровавленную его поверхность кожей по *Thiersch*'у или лоскутомъ слизистой оболочки, напр. влагалища, и, когда эти пересаженные куски кожи приживутъ, вшить лоскутъ, покрытый теперь уже съ двухъ сторонъ эпителіемъ, въ

изъянъ, конечно, освѣживъ предварительно края послѣдняго. Примѣръ образованія двойного кожнаго лоскута изображенъ на рис. 330, взятомъ у *Monod et Vanverts*. Одинъ кожный лоскутъ берется здѣсь со лба и вшивается въ изъянъ такъ, что его окровавленная поверхность смотритъ наружу, другой лоскутъ образуется изъ щеки и шеи и покрываетъ собою окровавленную поверхность перваго. Другимъ примѣромъ образованія двойного лоскута можетъ

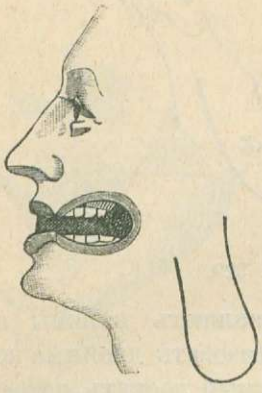

Рис. 331.

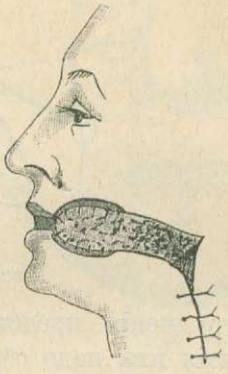

Рис. 332.

служить способъ *Israel*'я (рис. 331 и 332). Здѣсь кожный лоскутъ берется изъ шеи и вшивается въ освѣженный изъянъ такимъ образомъ, что его окровавленная поверхность смотритъ наружу. Когда лоскутъ приживетъ, и окровавленная его поверхность покроется грануляціями, ножка лоскута перерѣзается, грануляціи выскабливаются, и свободный задній кусокъ лоскута перегибается впередъ и пришивается у угла рта.

Операціи въ области позвоночника.

Въ области позвоночника приходится оперировать не часто, и разработано оперативное леченіе заболѣваній позвоночника и его содержимаго не съ тою полнотою, какъ это имѣетъ мѣсто для другихъ отдѣловъ организма. Причины этому лежатъ въ глубокомъ и трудно достижимомъ положеніи многихъ отдѣловъ позвоночника, въ близкомъ сосѣдствѣ къ нему важныхъ органовъ, напр., аорты, непарной вены, симпатическихъ нервовъ и т. д., въ большой опасности, которую влекутъ за собою пораненія спинного мозга и нервныхъ корешковъ, въ недоступности для хирургическаго леченія большинства заболѣваній позвоночника и спинного мозга. Въ нижеслѣдующемъ будетъ изложено оперативное леченіе врожденныхъ расщелинъ позвоночника, операціи при заболѣваніи самыхъ позвонковъ и операціи, имѣющія цѣлью открыть доступъ въ полость спинномозгового канала, къ его содержимому.

Операція при т. наз. spina bifida. Больного усыпляютъ; на опухоли проводятся два дугообразныхъ разрѣза до подкожной клѣтчатки, сходящихся своими концами вверху и внизу. Чѣмъ болѣе истончены и рубцово перерождены покровы надъ опухолью, тѣмъ выпуклѣе должны быть дуги разрѣзовъ, т. е. тѣмъ больше долженъ быть поперечный размѣръ ограниченнаго ими овала, тѣмъ большая часть покрововъ должна быть унесена вмѣстѣ съ опухолью. Иногда покровы надъ опухолью бываютъ такъ измѣнены, что почти не приходится дѣлать вылущенія опухоли, а просто срѣзываютъ ее, по окончаніи же операціи, для покрытія раны, кожу стягиваютъ съ боковъ, или, если нужно, образуютъ лоскуты. По проведеніи разрѣзовъ отдѣляютъ общіе покровы вправо и влѣво, пока подойдутъ къ основанію опухоли. Послѣ этого надо изсѣчь послѣднюю. Предварительно дѣлаютъ небольшой разрѣзъ ея стѣнки: при этомъ начинаетъ вытекать спинномозговая жидкость. Чтобы

предотвратить быстрое и обильное истеченіе, сопровождающееся иногда упадкомъ сердечной дѣятельности, больного переводятъ въ положеніе съ приподнятымъ тазомъ и опущенною верхнею частью туловища и всю эту часть операціи проводятъ возможно скоро. Если при осмотрѣ полости опухоли тамъ будутъ найдены нервы и конецъ спинного мозга (проходящій обыкновенно къ верхушкѣ опухоли), то ихъ перерѣзаютъ, и если отдѣленный отъ стѣнки мѣшка спинной мозгъ не укладывается легко въ полость позвоночника, то отъ него отсѣкаютъ кусокъ въ 1—1,5 сант. Такое обращеніе съ нервами и мозгомъ, какъ показали клиническія наблюденія, не влечетъ за собою никакихъ непріятныхъ послѣдствій, такъ какъ части эти бываютъ при описываемомъ страданіи сильно измѣнены и нервные элементы—въ состояніи болѣе или менѣе рѣзкой атрофіи. Затѣмъ весь мѣшокъ опухоли изсѣкается близко къ основанію, и остатки его стѣнокъ соединяются швами. Большого числа швовъ накладывать не слѣдуетъ, такъ какъ добиться герметизма и предотвратить въ послѣопераціонномъ времени истеченіе спинномозговой жидкости швами нельзя.

Остается закрыть отверстіе въ позвоночникѣ, безъ чего вся операція не можетъ вести къ выздоровленію больного. Способы этого закрытія разработаны сравнительно недавно, а потому и вообще оперативное леченіе spinae bifidae есть достояніе лишь послѣдняго времени. Матеріалъ для пластическаго закрытія щели въ позвоночникѣ одни *(Dollinger, Зененко)* берутъ по сосѣдству съ отверстіемъ; а именно, если съ боковъ отверстія имѣются ясно означенныя недоразвитыя позвоночныя дуги, то ихъ скалываютъ долотомъ съ той и другой стороны (для чего, конечно, надо провести два разрѣза до кости справа и слѣва, параллельно средней линіи), сдвигаютъ къ средней линіи и удерживаютъ швами. Когда же полость крестцоваго канала въ передне-заднемъ направленіи очень мелка, и остатки дугъ слабо выражены, то во всю длину щели съ обѣихъ сторонъ долотомъ снимаютъ хотя бы и тонкія, но достаточно широкія (до 2 сант.) костно-накостничныя пластинки, поворачиваютъ ихъ, по освобожденіи вверху и внизу, вокругъ продольной оси градусовъ на 135—140, сближаютъ боковыми краями, которые послѣ поворота пластинокъ сходятся по средней линіи, и удерживаютъ швами. Такимъ образомъ изъ этихъ пластинокъ, срединные края которыхъ послѣ поворачиванія ихъ остаются на прежнемъ мѣстѣ, дѣлается нѣчто вродѣ крыши, замыкающей крестцовый каналъ на протяженіи отверстія.

Другіе *(Бобровъ)* совѣтуютъ брать матеріалъ для закрытія отверстія въ позвоночникѣ изъ подвздошной кости. Для этого отъ

операціонной раны, перпендикулярно къ ней, въ ту или другую сторону проводятъ разрѣзъ до накостницы, отдѣляютъ на нѣкоторомъ протяженіи большую ягодичную мышцу отъ задневерхней ости подвздошной кости, разрѣзаютъ накостницу на наружной поверхности подвздошной кости дугообразнымъ разрѣзомъ съ выпуклостью вбокъ; размѣры и очертанія этого разрѣза нужно сообразовать съ размѣрами и очертаніями изъяна въ позвоночникѣ; долотомъ, поставленнымъ въ этотъ разрѣзъ накостницы, отсѣкаютъ кусокъ кости, состоящій изъ задневерхней ости и прилежащей къ ней части подвздошной кости. У самыхъ маленькихъ дѣтей отсѣченіе кости, состоящей въ этомъ мѣстѣ почти изъ одного хряща, можно дѣлать ножомъ, причемъ во всякомъ случаѣ надо дѣйствовать съ большою осторожностью, ибо, при большой податливости тканей, инструментъ можетъ соскочить и пройти въ брюшную полость. Отсѣченный кусокъ кости остается въ связи съ окружающими тканями посредствомъ накостницы, волоконъ крестцово-остистой мышцы и поясничной фасціи. Эту ножку вверху приходится надрѣзать, чтобы лоскутъ былъ достаточно подвиженъ, затѣмъ перегибаютъ его по направленію къ средней линіи и отдѣленный кусокъ кости помѣщаютъ надъ отверстіемъ въ позвоночникѣ такъ, что покрытая накостницей поверхность кости оказывается обращенною въ полость позвоночника; въ такомъ положеніи лоскутъ удерживается швами, причемъ лучше предварительно оживить края отверстія.

Способъ *Зененко*, какъ вносящій меньше травматизма и не столь кроветочивый, имѣетъ преимущество для тѣхъ случаевъ, гдѣ онъ примѣнимъ, но, къ сожалѣнію, нерѣдки и такіе случаи, въ которыхъ по краямъ отверстія рѣшительно нѣтъ матеріала для пластическаго закрытія его, и тогда приходится прибѣгать къ способу *Боброва*. Надо сказать, что эта послѣдняя операція вовсе не такъ сложна, какъ это можетъ казаться по ея описанію, и хорошо переносится больными, даже самаго нѣжнаго (до 1 мѣс.) возраста.

Въ послѣоперацiонномъ времени требуется много вниманія и искусства, чтобы провести рану безъ осложненій. Область операціи расположена слишкомъ близко къ заднему проходу у больныхъ неспособныхъ задерживать испражненій какъ потому, что у нихъ бываетъ обыкновенно парализованъ жомъ, такъ и потому, что въ огромномъ большинствѣ случаевъ дѣло идетъ о самыхъ маленькихъ дѣтяхъ. Черезъ рану обыкновенно выдѣляется въ первое время послѣ операціи спинномозговая жидкость, которая смачиваетъ повязку. Средства, которыми можно предотвратить осложненія въ

ранѣ, въ короткихъ словахъ таковы: 1) не слѣдуетъ зашивать наглухо кожную рану, а закладывать между ея краями въ одномъ или двухъ мѣстахъ выпускники; 2) пока прекратится истеченіе спинномозговой жидкости, удерживать больного въ положеніи на животѣ съ приподнятымъ тазомъ; такое положеніе, въ общемъ неудобное, съ удивительнымъ терпѣніемъ переносятъ даже самыя маленькія дѣти; 3) часто мѣнять повязку и 4) наблюдать самымъ тщательнымъ образомъ за чистотою самого больного и всего, что его окружаетъ.

Все, изложенное выше о лѣченіи spinae bifidae, относится къ тѣмъ случаямъ, когда это страданіе существуетъ въ области нижнихъ поясничныхъ или крестцовыхъ позвонковъ, и надо сказать, что именно въ этой области оно и наблюдается въ преобладающемъ большинствѣ случаевъ. Въ грудномъ, шейномъ и др. отдѣлахъ позвоночника операція, въ общемъ, должна вестись по тѣмъ же правиламъ, которыя изложены выше. Способы пластическаго закрытія изъяна для этихъ областей не разработаны въ виду рѣдкости относящихся сюда наблюденій. Высказаны лишь отдѣльныя предложенія. Такъ, при заболѣваніи въ грудномъ отдѣлѣ позвоночника предлагалось брать костно-накостничный лоскутъ на ножкѣ изъ прилежащихъ реберъ *(Бобровъ)*, изъ лопатки *(Склифосовскій)* и т. п.

Операціи при заболѣваніи позвонковъ. Здѣсь можно говорить о пораженіи позвонковъ новообразованіями и остеоміелитомъ различнаго происхожденія, чаще всего бугорковымъ, и о нѣкоторыхъ травматическихъ поврежденіяхъ, напр., вывихахъ шейныхъ позвонковъ. Изъ новообразованій могутъ быть оперированы только тѣ, которыя развились на остистыхъ отросткахъ и, самое большее, на дужкахъ позвонковъ; новообразованія же тѣлъ позвонковъ въ то время, когда они могутъ быть распознаны, имѣютъ обыкновенно слишкомъ большое распространеніе и захватываютъ многіе важные органы, а потому и не могутъ быть оперативно удаляемы. Напротивъ того, бугорковыя пораженія являются почти исключительнымъ показаніемъ для операцій на тѣлахъ позвонковъ, гдѣ они обыкновенно развиваются. Однако, несмотря на то, что бугорчатка позвонковъ есть заболѣваніе весьма распространенное, лишь рѣдко приходится оказывать при ней оперативное пособіе. Причина этому заключается въ томъ, что болѣзненныя измѣненія рѣдко ограничиваются однимъ позвонкомъ; если прибавить сюда, что путь къ тѣламъ позвонковъ труденъ, и что оперировать приходится въ большей или меньшей степени въ темную, то станетъ понятнымъ, что возможность удалить все пораженное, а слѣдо-

вательно, и надежда получить прочный успѣхъ не велики. Цѣлью операціи здѣсь можетъ быть не столько удаленіе бугорковыхъ отложеній, сколько выпусканіе гноя, уменьшеніе сдавливанія спинного мозга и нервныхъ корешковъ и проведеніе дренажа. При травматическихъ поврежденіяхъ позвоночника чаще всего дѣло идетъ объ удаленіи осколковъ, вонзившихся въ спинной мозгъ. Мнѣ пришлось кромѣ того одинъ разъ сдѣлать кровавое вправленіе вывиха шейной части позвоночника; вправленіе произошло легко послѣ того, какъ были резецированы съ обѣихъ сторонъ заскочившіе другъ за друга суставные отростки позвонковъ.

Доступъ *къ остистымъ отросткамъ* простъ. Больного кладутъ въ положеніе среднее между положеніемъ на боку и на груди и проводятъ разрѣзъ по средней линіи болѣе или менѣе длинный въ зависимости отъ того, къ сколькимъ позвонкамъ надо подойти; отдѣляютъ отчасти ножомъ, отчасти скребцомъ всѣ мягкія ткани съ той и съ другой стороны остистыхъ отростковъ, а также межостистыя связки отъ верхняго края самаго верхняго и нижняго края самаго нижняго изъ больныхъ отростковъ и, наконецъ, удаляютъ больные отростки долотомъ или, еще лучше, кусающими щипцами.

Когда бываетъ нужно удалить *позвоночныя дужки* (т. наз. *ляминектомія*), то операція начинается точно такъ, какъ вышеописанная; только мягкія ткани отдѣляются на большемъ протяженіи въ стороны, такъ чтобы были обнажены поперечные отростки. Отодвиганію мягкихъ тканей очень помогаетъ поперечный надрѣзъ покрывающей ихъ плотной фасціи. Остистые отростки удаляютъ, надрѣзаютъ у самой кости и осторожно отдѣляютъ отъ верхнихъ и нижнихъ краевъ дужекъ желтыя связки и, наконецъ, удаляютъ самыя дужки. Для этой послѣдней цѣли самымъ подходящимъ инструментомъ слѣдуетъ считать кусающіе щипцы. Ими понемногу надо выкусывать изъ дужекъ костное вещество, пока позвоночный каналъ окажется вскрытымъ на потребномъ протяженіи. Изъ того же разрѣза обнажаются и *суставные отростки* позвонковъ. Резекцію ихъ удобнѣе всего сдѣлать осторожными ударами небольшого плоскаго долота.

Къ *тѣламъ позвонковъ* нѣкоторые совѣтуютъ подходить сзади, произведя ляминектомію и отодвинувъ въ сторону спинной мозгъ. Однакоже, такой путь со многихъ точекъ зрѣнія неудовлетворителенъ: онъ сложенъ, при немъ дается возможность загрязнить находящимися въ тѣлѣ позвонка бугорковыми отложеніями содержимое позвоночнаго канала, наконецъ, приходится жертвовать совершенно здоровыми дужками и остистыми отростками. Въ виду всего

этого слѣдуетъ предпочитать такія операціи, которыя даютъ возможность подходить къ тѣламъ позвонковъ сбоку.

Въ области *поясничныхъ позвонковъ* это сравнительно нетрудно. Разрѣзы мягкихъ тканей могутъ быть различны въ зависимости отъ мѣста и распространенности пораженія. Кожный разрѣзъ долженъ быть возможно большимъ, ибо иначе нельзя съ должною тщательностью работать въ глубокихъ тканяхъ. Проводить его можно параллельно линіи остистыхъ отростковъ, приблизительно на 1,5 сант. вбокъ отъ нея. Дойдя до поперечнаго отростка, отдѣляютъ отъ него мягкія ткани, а самый отростокъ отбиваютъ долотомъ; затѣмъ осторожно идутъ впередъ, придерживаясь скребцомъ вплотную къ тѣлу позвонка, пока достигнутъ пораженнаго мѣста. Можно также проводить кожный разрѣзъ на большемъ разстояніи отъ остистыхъ отростковъ, напримѣръ, соотвѣтственно боковому краю крестцово-остистой мышцы. Пройдя въ глубину до передней поверхности названной мышцы, надо оттянуть ее тупымъ крючкомъ по направленію къ средней линіи и итти дальше (черезъ квадратную и большую поясничную мышцы) отчасти ножомъ, отчасти распаторіемъ около самой кости, сначала до передней поверхности поперечнаго отростка, а затѣмъ до тѣла позвонка.

Müller для доступа къ тѣламъ поясничныхъ и верхнихъ крестцовыхъ позвонковъ предложилъ *чрезбрюшинный путь*. Сдѣлавъ чревосѣченіе чрезъ переднюю брюшную стѣнку, отстраняютъ въ стороны кишечныя петли и открываютъ задній листокъ брюшины въ области заболѣвшаго позвонка. Существующее подъ брюшиной бугорковое гнѣздо или лордозъ облегчаютъ отыскиваніе мѣста пораженія. Тщательно укрывъ все содержимое живота марлевыми салфетками, дѣлаютъ продольный разрѣзъ задняго листка брюшины и оба края разрѣза отдѣляютъ тупо на возможно большомъ протяженіи. Ихъ можно подшить нѣсколькими стежками къ пристѣночной брюшинѣ и образовать такимъ образомъ воронкообразное углубленіе, ведущее въ позадибрюшинное пространство. Еще разъ заложивъ вокругъ салфетки, вскрываютъ бугорковое знѣздо, удаляютъ распадъ, грануляціи и секвестры. *Müller* заканчиваетъ операцію наложеніемъ швовъ на задній листокъ брюшины, вворачивая края разрѣза ея вглубь очищеннаго бугорковаго очага. Можетъ быть, правильнѣе предварительно вывести марлевый выпускникъ изъ бугорковаго очага на поясницу. Рана передней брюшиной стѣнки зашивается наглухо.

Въ *грудной части* позвоночника къ тѣламъ позвонковъ удобно итти путемъ, предложеннымъ *Ménard*'омъ. Разрѣзъ проводится

параллельно остистымъ отросткамъ, отступя сант. на 3 вправо; доходятъ до поперечныхъ отростковъ, обнажаютъ ихъ отъ мягкихъ тканей и отсѣкаютъ долотомъ или кусающими щипцами. Такое отсѣченіе надо сдѣлать, конечно, на больномъ позвонкѣ; однакоже, удаленіе одного только поперечнаго отростка можетъ не всегда дать достаточный доступъ въ глубину; въ такихъ случаяхъ выгоднѣе удалить поперечный отростокъ также и близлежащаго здороваго позвонка. Затѣмъ выдѣляютъ распаторіемъ срединные концы реберъ, соотвѣтствующихъ тѣмъ же позвонкамъ, и отсѣкаютъ отъ нихъ куски въ 4—5 сант. вмѣстѣ съ головками. Послѣ этого осторожно отдѣляютъ скребцомъ всѣ ткани отъ боковой поверхности позвонковъ, подвигаясь впередъ, пока дойдутъ до очага заболѣванія.

Хотя описанная операція даетъ обыкновенно довольно простора для ощупыванія пальцемъ больныхъ позвонковъ, выскабливанія изъ нихъ острою ложкою бугорковыхъ отложеній и проведенія дренажа, но бываютъ случаи, гдѣ она оказывается недостаточною. Въ такихъ случаяхъ можно подходить къ тѣламъ позвонковъ сразу съ двухъ сторонъ, какъ это совѣтовалъ *Vincent*. Разрѣзы, такіе же, какъ и въ способѣ *Ménard*'а, дѣлаются съ двухъ сторонъ линіи остистыхъ отростковъ; отъ средины ихъ вбокъ, вдоль межреберныхъ промежутковъ, проводятся другіе небольшіе разрѣзы сант. въ 5. Мягкія ткани отдѣляютъ отъ костей съ той и другой стороны, отсѣкаютъ, смотря по надобности, поперечные отростки и по куску отъ одного или двухъ реберъ и затѣмъ проводятъ дренажъ такъ, что одинъ конецъ его находится справа отъ линіи остистыхъ отростковъ позвонковъ, а другой—слѣва, самый же дренажъ лежитъ или въ заднемъ отдѣлѣ средостѣнія, огибая тѣло позвонка спереди, или проходитъ черезъ кость позвонка, какъ изображено на рис. 333.

Къ тѣламъ *шейныхъ позвонковъ* можно подойти спереди, сдѣлавъ, при широко открытомъ ртѣ больного, разрѣзъ черезъ всѣ мягкія ткани на задней стѣнкѣ глотки; но, такимъ образомъ можно дойти лишь до немногихъ (2-го—4-го) позвонковъ, да и здѣсь, благодаря глубинѣ операціоннаго поля и его топографическому положенію, нельзя ни произвести сколько-нибудь обстоятельнаго изслѣдованія или удаленія бугорковыхъ продуктовъ, ни провести правильно послѣоперацiонное леченіе. Поэтому лучше подходить къ больнымъ тѣламъ шейныхъ позвонковъ не спереди, а сбоку. Разрѣзъ можно сдѣлать по переднему краю грудино-ключично-сосковой мышцы и итти въ глубину, какъ для перевязки общ. сонной артеріи; дойдя до сосудисто-нервнаго пучка, отодвинуть его вбокъ

и проникать дальше, раздвигая ткани тупымъ инструментомъ, между сосудистымъ пучкомъ съ одной стороны и гортанью и щитовидной железой—съ другой. Въ другихъ случаяхъ бываетъ удобнѣе дѣлать разрѣзъ по заднему краю грудино-ключично-сосковой мышцы и, обнаживъ этотъ край, отодвинуть его тупымъ крючкомъ впередъ вмѣстѣ съ сосудисто-нервнымъ пучкомъ, какъ это дѣлается, напр., при операціяхъ на шейномъ отдѣлѣ симпатическаго нерва. Затѣмъ черезъ мышцы, начинающіяся отъ поперечныхъ отростковъ шейныхъ позвонковъ (средн. и задн. лѣстничная, поднимающая лопатку) и прилежащія къ передней поверхности позвоночника (длинная м. шеи), итти къ тѣламъ позвонковъ. Какъ при разрѣзѣ по переднему краю грудино-ключично-сосковой

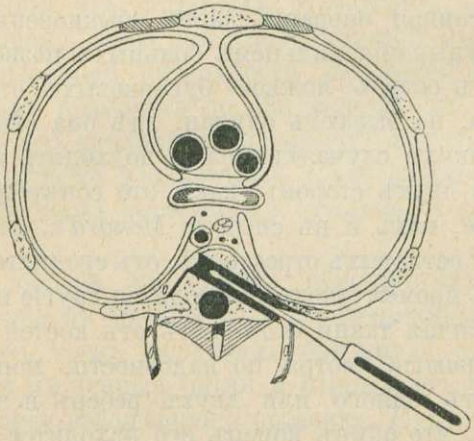

Рис. 333.

мышцы, такъ и по заднему, разрѣзъ общихъ покрововъ долженъ быть по возможности длиненъ.

Способы проникания въ позвоночный каналъ къ расположеннымъ тамъ органамъ. Въ позвоночный каналъ можно проникнуть посредствомъ прокола или посредствомъ болѣе сложныхъ операцій. *Проколъ* производится: 1) съ цѣлью выпустить большее или меньшее количество спинномозговой жидкости (напр., при головной водянкѣ) для пониженія спинномозгового давленія, 2) для впрыскиванія обезболивающихъ растворовъ (кокаина, эйкаина и т. п.)— въ настоящее время самое частое показаніе для описываемой операціи *(Bier)*, 3) съ цѣлью получить нѣкоторое количество спинномозговой жидкости для химическаго и бактеріологическаго изслѣдованія ея, которое въ нѣкоторыхъ случаяхъ можетъ дать цѣнные выводы для распознаванія болѣзней.

Игла вкалывается въ мѣшокъ твердой мозговой оболочки между дужками поясничныхъ позвонковъ, книзу отъ того мѣста, гдѣ кончается спинной мозгъ. Обыкновенно вколъ дѣлаютъ въ легко опредѣляемомъ черезъ общіе покровы промежуткѣ между 4-мъ и 5-мъ поясничными позвонками или въ промежуткѣ между 5-мъ поясничнымъ и 1-мъ крестцовымъ позвонками. Чтобы найти первый изъ этихъ промежутковъ, нужно провести линію между наивысшими точками гребней подвздошныхъ костей той и другой стороны. Линія эта пройдетъ какъ разъ по нижнему краю дужки 4-го поясничнаго позвонка. Что касается промежутка между 5-мъ поясничнымъ позвонкомъ и первымъ крестцовымъ, то онъ находится на срединѣ разстоянія между только что упомянутою линіею и другою, соединяющею задневерхнія ости. Линіи эти изображены на рис. 334.

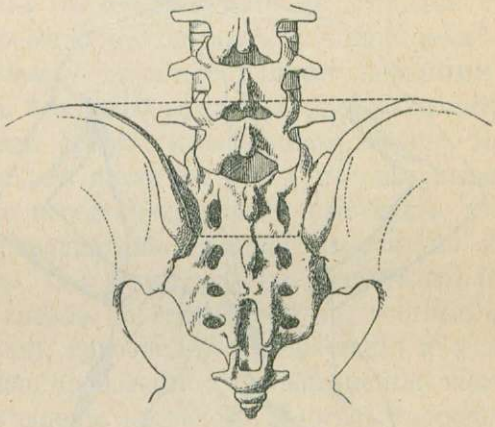

Рис. 334. *(Monod et Vanverts).*

Самая операція производится слѣдующимъ образомъ: берутъ прочную полую иглу, сант. въ 10 длиною, употребляемую обыкновенно для пробныхъ проколовъ. Если проколъ нужно сдѣлать ребенку, то всего удобнѣе положить его на лѣвый бокъ, ножки сильно согнуть въ тазобедренныхъ и колѣнномъ суставахъ, а туловище согнуть кпереди. Больнымъ взрослымъ лучше придавать сидячее положеніе съ наклоненною впередъ головою (рис. 335). Ни мѣстнаго, ни общаго обезболиватія не требуется. Опредѣляютъ соотвѣтствующій промежутокъ между позвонками и, менѣе чѣмъ на 1 сант. вбокъ отъ нижняго края остистаго отростка, медленно вкалываютъ иглу, направляя ее кпереди и чуть-чуть къ срединѣ и внизъ, пока изъ наружнаго конца иглы начнетъ вытекать каплями спинномозговая жидкость. Если операція дѣлается только

для полученія этой жидкости, то по выпусканіи потребнаго количества иглу вынимаютъ, на мѣсто укола кладутъ небольшой кусокъ обезпложенной ваты, который удерживаютъ съ помощью коллодія. Если же нужно произвести впрыскиваніе, то, не вынимая иглы, соединяютъ наружный конецъ ея съ насосцемъ, въ который заранѣе долженъ быть набранъ растворъ, и медленно впрыскиваютъ.

Если нужно открыть *широкій доступъ въ полость спинномозгового канала*, то надо произвести резекцію нѣсколькихъ остистыхъ отростковъ и позвонковыхъ дужекъ. Послѣ такой операціи со временемъ изъ оставшейся накостницы образуются новыя костныя разра-

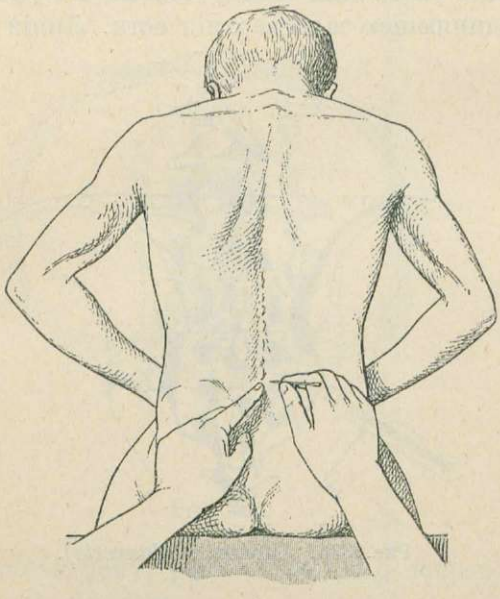

Рис. 335. *(Monod et Vanverts).*

станія, которыя хорошо защищаютъ спинной мозгъ. Однако-же, степень такого разрастанія кости не всегда можно предвидѣть; потому желательно не удалять дужекъ совсѣмъ, а дѣлать только *временную* ихъ *резекцію*. Для этого справа и слѣва проводятъ по разрѣзу черезъ всѣ мягкія ткани до дужекъ на протяженіи 4—5 позвонковъ, отступая сант. на 2 вбокъ отъ остистыхъ отростковъ. Нижніе концы этихъ разрѣзовъ соединяютъ поперечно. Дужки, начиная съ нижней, разсѣкаютъ по возможности у мѣстъ ихъ прикрѣпленія къ позвонкамъ и полученный такимъ образомъ лоскутъ, состоящій изъ мягкихъ тканей и остистыхъ отростковъ съ дужками, приподнимаютъ кверху. По окончаніи операціи въ

позвоночномъ каналѣ лоскутъ ставятъ на старое мѣсто и пришиваютъ. Эта операція, которую такъ легко описать, на дѣлѣ очень трудна и поэтому производится очень рѣдко. Для распила позвоночныхъ дугъ пилы не примѣнимы вовсе; работать долотомъ на этой плотной кости не желательно, потому что долото или костный осколокъ могутъ проскочить въ полость и поранить оболочки спинного мозга или самый мозгъ; остается дѣйствовать кусающими щипцами; но они берутъ слишкомъ много кости, такъ что въ лоскутѣ остаются почти одни только остистые отростки. Когда лоскутъ образованъ, то приподнять его мѣшаетъ въ грудномъ отдѣлѣ позвоночника нависающій остистый отростокъ вышележащаго позвонка. Отростокъ этотъ приходится удалить, а это, конечно, еще затрудняетъ операцію.

Послѣ того, какъ позвоночный каналъ открытъ, приступаютъ къ *обслѣдованію его содержимаго*. Не вскрывая твердой мозговой оболочки, осторожно отодвигаютъ спинной мозгъ въ сторону въ промежуткѣ между двумя сосѣдними нервными корешками. Такимъ образомъ безъ особаго труда удается осмотрѣть цѣлую половину передней стѣнки позвоночнаго канала. Послѣ этого передвигаютъ мозгъ въ другую сторону и осматриваютъ другую половину. Нервные корешки настолько эластичны, что позволяютъ не только такое передвиганіе спинного мозга, но и нѣкоторое приподниманіе его. При этомъ удается удалить изъ передняго отдѣла позвоночнаго канала кровеные свертки, костные обломки, инородныя тѣла (пули), грибовидныя разрастанія и т. д.

Если нужно произвести обслѣдованіе или какой-нибудь лечебный пріемъ (удаленіе кровеного свертка, инороднаго тѣла) на самомъ спинномъ мозгу, то разсѣкаютъ твердую оболочку—лучше всего продольно, по средней линіи сзади—и края разрѣза осторожно раздвигаютъ въ стороны. Чтобы по возможности ограничить получающееся при этомъ истеченіе спинно-мозговой жидкости, удерживаютъ больного въ положеніи съ опущенной книзу головою и верхнею частью туловища. По окончаніи операціи на разрѣзъ твердой оболочки накладываютъ нѣсколько швовъ.

Резекція заднихъ корешковъ и заднихъ вѣтвей спинномозговыхъ нервовъ. Операціи на заднихъ корешкахъ спинномозговыхъ нервовъ еще мало разработаны. Вопросъ о резекціи заднихъ корешковъ можетъ возникнуть при невралгіяхъ, осложненныхъ воспаленіемъ оболочекъ спинного мозга, и при невралгіяхъ, не уступающихъ никакому другому леченію. Для обнаженія заднихъ корешковъ въ подобныхъ случаяхъ *Chipault* и др. дѣлали ламинектомію и вскрывали твердую мозговую оболочку. Тогда легко

выдѣлить отдѣльные корешки спинномозговыхъ нервовъ, захватить ихъ и отсѣчь съ одной стороны у самаго спинного мозга, а съ другой—у мѣста прохожденія ихъ чрезъ твердую мозговую оболочку.

Въ шейномъ отдѣлѣ позвоночника, вмѣсто того, чтобы оперировать въ полости твердой мозговой оболочки, можетъ быть сдѣлана резекція заднихъ вѣтвей верхнихъ шейныхъ нервовъ. По мѣткому выраженію *Chipault*, при этой операціи „дѣло идетъ не столько о томъ, чтобы собственно обнажить нервы, сколько о препаровкѣ данной области, имѣющей цѣлью разрушить всѣ нервы, встрѣчаемые скальпелемъ“. Разрѣзы предлагались въ раз-

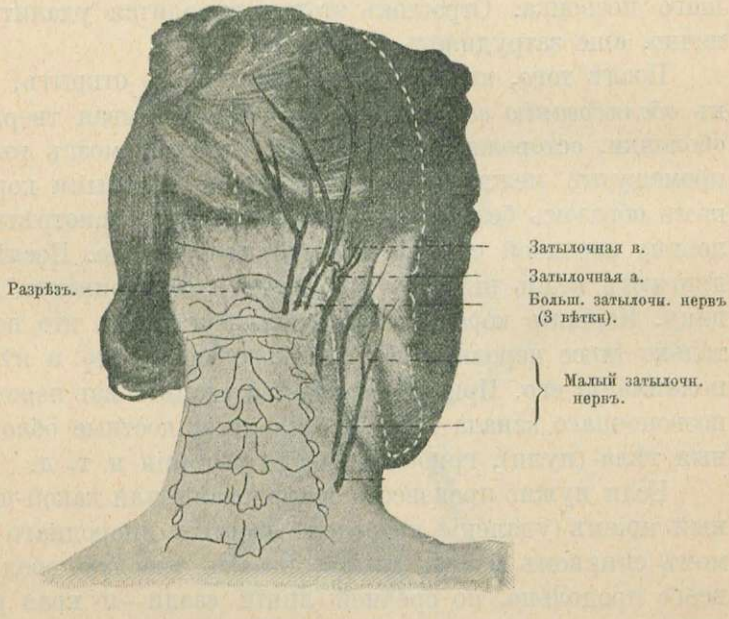

Рис. 336. *(Krause).*

личныхъ направленіяхъ; наиболѣе практичнымъ намъ кажется угловой. Вся операція, по описанію *F. Krause*, ведется такъ: разрѣзъ (см. рис. 336) начинается приблизительно на средней линіи—отъ точки, лежащей на 3 сант. книзу отъ наружнаго затылочнаго бугра; идетъ отсюда вбокъ и немного внизъ по направленію къ верхушкѣ сосцевиднаго отростка, но не доходитъ до послѣдняго на 2 сант., поворачиваетъ внизъ и впередъ по заднему краю грудино-ключично-сосковой мышцы и останавливается нѣсколько ниже уровня подъязычной кости. По разрѣзѣ кожи и клѣтчатки открываемъ трапецевидную мышцу и, осторожно отпрепаровывая верхній край раны общихъ покрововъ на 1—2 сант. вверхъ, нахо-

димъ мѣсто, гдѣ большой затылочный нервъ выходитъ изъ названной мышцы и становится кожнымъ (разрѣзъ кожи проводится ниже этого мѣста, чтобы нечаянно не поранить периферическихъ развѣтвленій нерва). Съ этого времени руководящею нитью для дальнѣйшаго оперированія отъ поверхности въ глубину становится самый этотъ нервъ. Трапецевидная мышца обыкновенно разсѣкается; лишь въ рѣдкихъ случаяхъ бываетъ достаточно просто отодвинуть ее къ срединѣ. Разсѣкаются въ поперечномъ направленіи также и отдѣльные пучки мышцъ полуостистой и пластырьной. Здѣсь мы обыкновенно встрѣчаемъ отходящія отъ большого затылочнаго нерва вѣтви и такъ наз. третій затылочный нервъ, отдѣляющійся отъ задней вѣтви 3-го шейнаго нерва и идущій болѣе къ срединѣ, приблизительно, параллельно и въ разстояніи 1—2 сант. отъ большого затылочнаго, съ которымъ его не слѣдуетъ смѣшивать при операціи. Глубже полуостистой мышцы большой затылочный нервъ лежитъ на задней поверхности задней большой прямой и нижней косой мышцъ головы; послѣднюю мышцу онъ огибаетъ снизу и уходитъ въ глубину. Обѣ названныя мышцы, вмѣстѣ съ верхнею косою мышцею головы, образуютъ тотъ мышечный треугольникъ, въ просвѣтѣ котораго находится, между прочимъ, задняя дуга атланта и позвоночная артерія, а между тѣмъ и другимъ—задняя вѣтвь 1-го шейнаго нерва (см. часть I стр. 356, рис. 128). При захватываніи и выдѣленіи этой послѣдней нервной вѣтви, равно какъ и большого и третьяго затылочныхъ нервовъ, нужно дѣйствовать крайне осторожно, чтобы не поранить позвоночной артеріи и находящагося въ томъ же треугольникѣ венознаго сплетенія. При пораненіи послѣдняго также получается сильное кроветеченіе, которое можетъ быть остановлено только тампонадою. На рис. 344 бѣлыми точками обозначена нечувствительная область, получившаяся у больной *Krause* на 9-й день послѣ операціи.

Операціи на шеѣ

1. О разрѣзахъ на шеѣ вообще.

Какъ и въ другихъ областяхъ тѣла, разрѣзы на шеѣ должны быть различны по своему направленію и размѣрамъ въ зависимости отъ показаній къ операціи въ каждомъ данномъ случаѣ. Но кромѣ удовлетворенія показаніямъ, т.-е. обезпеченія себѣ свободнаго доступа къ глубже лежащимъ органамъ, мы не должны забывать, проводя разрѣзы, о сторонѣ дѣла эстетической—о тѣхъ рубцахъ, которые останутся впослѣдствіи у больного. Это соображеніе имѣетъ особенное значеніе на шеѣ, такъ какъ эта часть тѣла обыкновенно не закрывается одеждою. Какъ извѣстно, кожные рубцы бываютъ

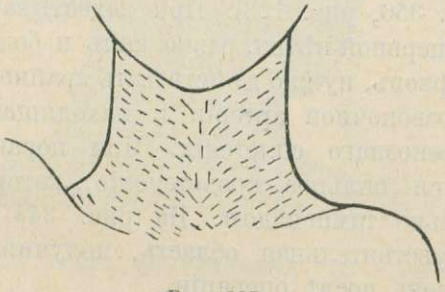

Рис. 337.

тѣмъ менѣе замѣтны, чѣмъ менѣе края раны имѣли наклонности къ зіянію, чѣмъ глаже прошло заживленіе раны, чѣмъ совершеннѣе было срастаніе краевъ раны.

Степень зіянія раны зависитъ въ значительной мѣрѣ отъ направленія послѣдней. *Kocher*, изучая въ теченіе ряда лѣтъ, какое направленіе разрѣзовъ ведетъ къ наиболѣе совершенному рубцеванію, пришелъ къ заключенію, что на шеѣ это достигается всего лучше при разрѣзахъ по средней линіи тѣла и поперечныхъ. Такіе разрѣзы совпадаютъ съ направленіемъ кожныхъ бороздокъ (*Langer*, см. рис. 337) и отчасти съ существующими на шеѣ

кожными морщинами. Предложенные *Kocher*'омъ для операцій на шеѣ т. наз. нормальные разрѣзы (рис. 338 и 339) приняты теперь очень многими хирургами. Дѣйствительно, рубцы, остающіеся послѣ *Kocher*'овскихъ разрѣзовъ, бываютъ иногда едва замѣтны, хотя бываютъ и такіе случаи, гдѣ, несмотря на безуко-

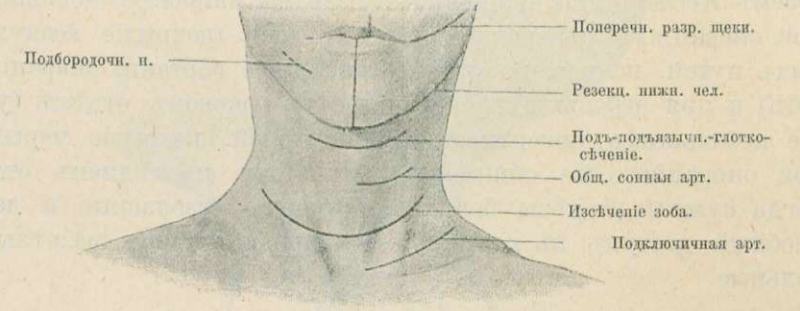

Рис. 338. *(Kocher)*.

ризненное заживленіе раны и очень раннее сниманіе швовъ, получающіеся непосредственно послѣ операціи превосходные рубцы со временемъ превращались въ широкія бѣлыя атрофированныя полосы. Это случается при операціяхъ въ боковыхъ отдѣлахъ шеи и обусловливается, по нашему мнѣнію, несраще-

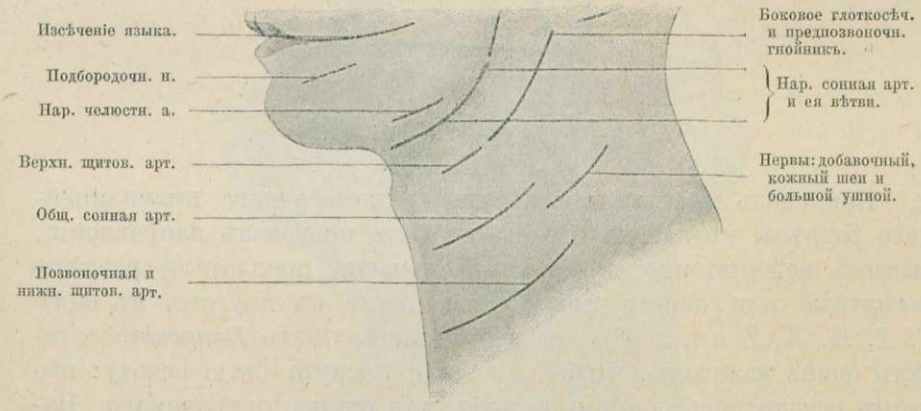

Рис. 339. *(Kocher)*.

ніемъ подкожной мышцы, волокна которой при *Kocher*'овскихъ разрѣзахъ разсѣкаются поперечно. Съ другой стороны, очень часто получаются едва замѣтные рубцы послѣ разрѣзовъ, и даже очень большихъ, въ направленіи, напр., грудино-ключично-сосковой мышцы. Далѣе, надо имѣть въ виду, что поперечные разрѣзы

кожи не совпадаютъ съ направленіемъ значительнаго большинства шейныхъ мышцъ, артерій, венъ и нервовъ. Отсюда вытекаетъ болѣе легкая возможность пораненія названныхъ органовъ при операціяхъ и меньшая доступность операціоннаго поля для работы на глубокихъ тканяхъ. На основаніи сказаннаго мы признаемъ *Kocher*'овскіе нормальные разрѣзы наиболѣе подходящими при операціяхъ въ среднемъ отдѣлѣ шеи (вскрытіе воздухоносныхъ путей, полное и частичное изсѣченіе гортани, операціи при зобѣ) и при небольшихъ операціяхъ въ боковомъ отдѣлѣ (удаленіе небольшихъ поверхностныхъ опухолей, вскрытіе нарывовъ); при операціяхъ же обширныхъ въ этомъ послѣднемъ отдѣлѣ, когда нужны разрѣзы большіе, возможно безопасные и дающіе удобный доступъ въ глубину,—мы предпочитаемъ разрѣзы продольные.

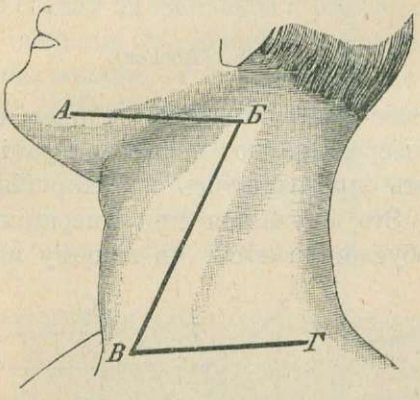

Рис. 340.

При очень многихъ операціяхъ на шеѣ одного прямолинейнаго разрѣза, въ какомъ бы онъ ни былъ проведенъ направленіи, бываетъ недостаточно; для такихъ случаевъ предлагали разрѣзы лоскутные или перекрещивающіеся другъ съ другомъ въ видѣ Г, Т, Н, Х, Z и т. д. При разрѣзахъ лоскутныхъ *Langenbeck* считалъ очень важнымъ, чтобы основаніе лоскута было вверху; ибо этимъ создавались лучшія условія для оттока отдѣляемаго. Напротивъ того, *Riedel* предпочитаетъ образовать основаніе лоскута внизу, полагая это выгоднымъ для питанія лоскута; для оттока же отдѣляемаго у основанія лоскута онъ предлагаетъ дѣлать небольшія отверстія для дренажей. Въ общемъ, при образованіи сложныхъ разрѣзовъ на шеѣ нужно заботиться какъ о томъ, чтобы они давали свободный доступъ, такъ и о томъ, чтобы образующіеся кожные лоскуты имѣли возможно широкое основаніе; этимъ обез-

печивается питаніе лоскута и предупреждается краевое омертвѣніе его. Кромѣ того, для полученія хорошихъ рубцовъ нужно заботиться о простотѣ рисунка этихъ лоскутовъ. Всѣмъ этимъ требованіямъ весьма удовлетворяетъ изображенный на рис. 340 и часто

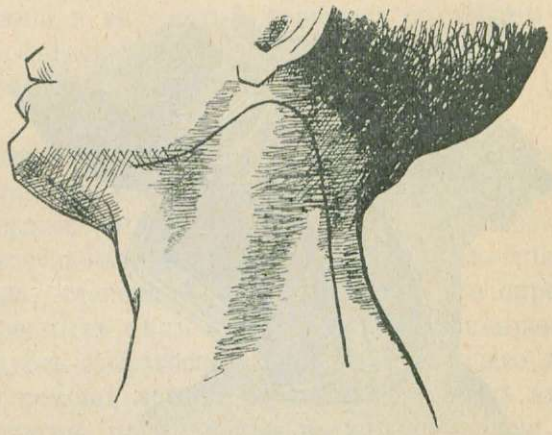

Рис. 341. *(Dowd).*

нами употребляемый разрѣзъ. Его можно проводить не вполнѣ, въ зависимости отъ того, въ какой области шеи мы работаемъ; то-есть можно ограничиться образованіемъ только одного изъ углообразныхъ лоскутовъ—АБВ или БВГ.

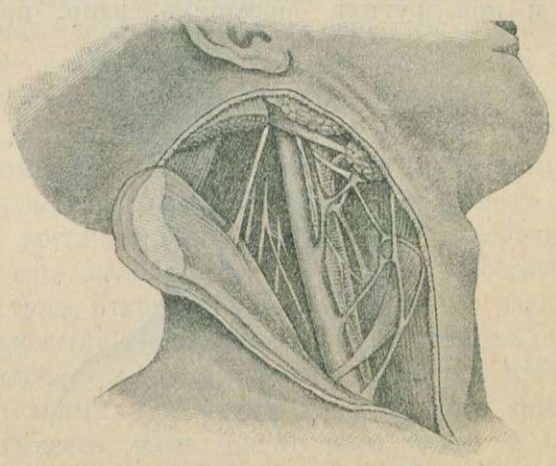

Рис. 342. *(Küttner).*

Dowd, отмѣтивъ, что лимфатическія железы на шеѣ располагаются, главнымъ образомъ, двумя цѣпями (одна кпереди, другая кзади отъ грудино-ключично-сосковой мышцы), предложилъ для удаленія этихъ железъ лоскутный разрѣзъ, изображенный на

рис. 341. Въ тѣхъ случаяхъ, гдѣ приходится оперировать на глубокихъ тканяхъ шеи, и хирургъ предвидитъ необходимость разсѣчь стоящую на пути грудино-ключично-сосковую мышцу, заслуживаютъ вниманія разрѣзы и образованіе лоскутовъ по способамъ

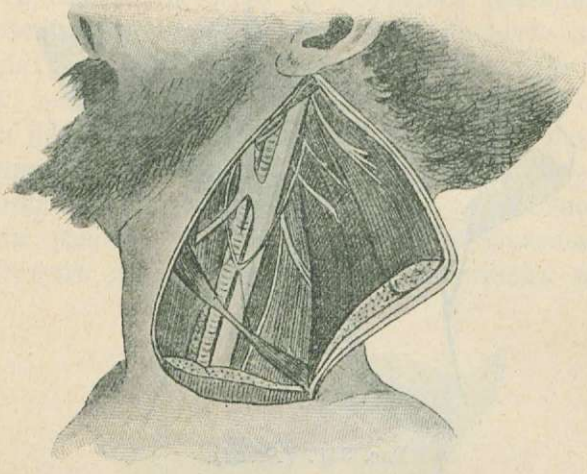

Рис. 343. *(Quervain).*

Küttner'а (рис. 342), *Quervain*'а (рис. 343) и *В. И. Лисянскаго* (рис. 344). *Küttner* и *Лисянскій* предложили свои разрѣзы для удаленія бугорковыхъ железъ, но, разумѣется, ими можно воспользоваться и при другихъ операціяхъ, напр. при удаленіи

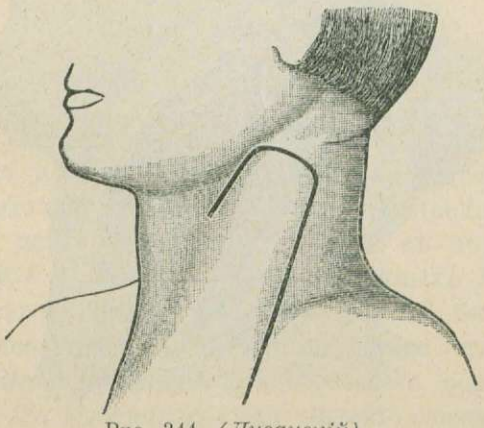

Рис. 344. *(Лисянскій).*

новообразованій. Разрѣзы *Küttner*'а и *Лисянскаго* удобнѣе тамъ, гдѣ приходится оперировать въ верхнемъ отдѣлѣ шеи; разрѣзъ же *Quervain*'а—при операціяхъ въ надключичной впадинѣ. Какъ видно изъ рисунковъ, всѣ эти разрѣзы, открывая свободный и

Б. Операціи на пищеводѣ.

Я опишу здѣсь вскрытіе, резекцію и пластическое возмѣщеніе изъяновъ шейной части пищевода, но предварительно остановлюсь на зондированіи и на осмотрѣ пищевода со стороны его просвѣта, на т. наз. эзофагоскопіи, причемъ буду имѣть въ виду не только шейную часть пищевода, а все протяженіе его отъ глотки до желудка.

Зондированіе пищевода до недавняго времени имѣло значеніе главнаго метода въ распознаваніи заболѣваній пищевода. Съ разработкой эзофагоскопіи оно примѣняется въ качествѣ предварительнаго распознавательнаго пріема для опредѣленія мѣста сужения пищевода, степени его, характера и для опредѣленія присутствія инородныхъ тѣлъ и ихъ мѣста. За зондированіемъ теперь обычно слѣдуетъ эзофагоскопія для болѣе точнаго изученія заболѣванія при помощи зрѣнія. Кромѣ того, черезъ пищеводъ проводятся трубчатые, полые зонды въ желудокъ для удаленія его содержимаго и для введенія въ него различныхъ веществъ, напр. жидкости для промыванія желудка, или пищи для искусственнаго кормленія больныхъ.

Введеніе въ пищеводъ зонда должно производить осторожно и отдавая себѣ отчетъ во всѣхъ ощущеніяхъ, которыя передаются рукѣ черезъ зондъ. При аневризмѣ грудной аорты, при расширеніяхъ, язвахъ и инородныхъ тѣлахъ пищевода осторожность должна быть особенно велика, чтобы не повредить стѣнки пищевода, не проложить ложнаго хода и не вызвать нарушенія цѣлости аневризматическаго мѣшка.

Для зондированія употребляютъ или каучуковые сплошные и полые зонды или гибкіе металлическіе, на конецъ которыхъ навинчивается костяной или металлическій наконечникъ въ видѣ оливы. Введеніе производится слѣдующимъ образомъ: больной садится на стулъ, открываетъ ротъ. Голова его находится или въ среднемъ положеніи или слегка откидывается кзади, иногда, наоборотъ, наклоняется слегка впередъ. Хирургъ отдавливаетъ лѣвымъ указательнымъ пальцемъ корень языка книзу, а правой рукой захватываетъ, какъ писчее перо, зондъ и чрезъ полость рта опускаетъ конецъ его въ глотку, держась нѣсколько влѣво отъ средней линіи. На уровнѣ перстневиднаго хряща гортани зондъ встрѣчаетъ нѣкоторое препятствіе, но обычно легко обходитъ его и затѣмъ свободно проходитъ вплоть до входа въ желудокъ, гдѣ вновь встрѣчается нѣкоторое противодѣйствіе, которое тоже

легко уступаетъ, если зондъ при легкомъ надавливаніи удерживается на нѣкоторое время на мѣстѣ. Всякое препятствіе, гдѣ бы оно ни встрѣтилось на протяженіи пищевода, должно, такъ сказать, лишь ощупываться зондомъ, но отнюдь не слѣдуетъ дѣлать ни малѣйшаго усилія для прохожденія зонда чрезъ препятствіе.

Иногда зондъ проводится при лежачемъ положеніи больного, напр. во время наркоза. Техника введенія его остается въ сущности та же. Можно провести зондъ не черезъ ротъ, а черезъ носъ; тогда зондъ проводится чрезъ отверстіе ноздри до задней стѣнки глотки, и здѣсь конецъ его загибается внизъ. Этому загибанію иногда приходится помочь пальцемъ со стороны рта.

Эзофагоскопія заняла въ настоящее время положеніе основного метода изслѣдованія при заболѣваніяхъ пищевода. Нерѣдко, кромѣ того, она имѣетъ чрезвычайно важное лечебное значеніе. Въ цѣляхъ распознаванія она примѣняется при всевозможныхъ заболѣваніяхъ пищевода и, строго говоря, клиническое изученіе болѣзней пищевода сдѣлалось возможнымъ только со времени

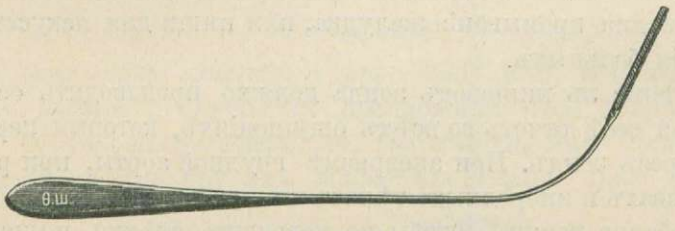

Рис. 347.

введенія эзофагоскопіи. Этимъ опредѣляются показанія къ эзофагоскопіи. Что касается противопоказаній, то можно считать, что нѣтъ *абсолютныхъ* противопоказаній; но, при аневризмахъ грудной аорты, при крайнемъ истощеніи погибающихъ отъ рака пищевода больныхъ и при переходѣ рака съ кардіальной части пищевода на желудокъ эзофагоскопію слѣдуетъ производить только при безусловной необходимости, напр. при застреваніи въ пищеводѣ инороднаго тѣла, и притомъ съ крайней осторожностью, такъ какъ возможно произвести прободеніе какъ самого пищевода, такъ и прилежащихъ органовъ—аорты, желудка.

Лечебное значеніе эзофагоскопія имѣетъ прежде всего при инородныхъ тѣлахъ пищевода, которыя можно захватить и удалить подъ контролемъ зрѣнія. Затѣмъ, при рубцовыхъ суженіяхъ пищевода чрезъ эзофагоскопъ можно направить бужъ точно въ суженный просвѣтъ пищевода и такимъ образомъ, съ одной сто-

роны, провести бужъ чрезъ суженіе въ такихъ случаяхъ, въ которыхъ безъ эзофагоскопа суженіе оказывается непроходимымъ, а съ другой, избѣжать опасности проложенія бужомъ ложнаго хода.

Эзофагоскопію лучше дѣлать натощакъ, чтобы желудочное содержимое вслѣдствіе рвотныхъ движеній не поступало въ трубку эзофагоскопа. Прежде всего при помощи зонда съ оливой, проведеннаго вплоть до препятствія въ пищеводѣ, опредѣляется разстояніе послѣдняго отъ края зубовъ. Затѣмъ кокаинизируется слизистая оболочка глотки и пищевода. Для этого на конецъ *Frän-*

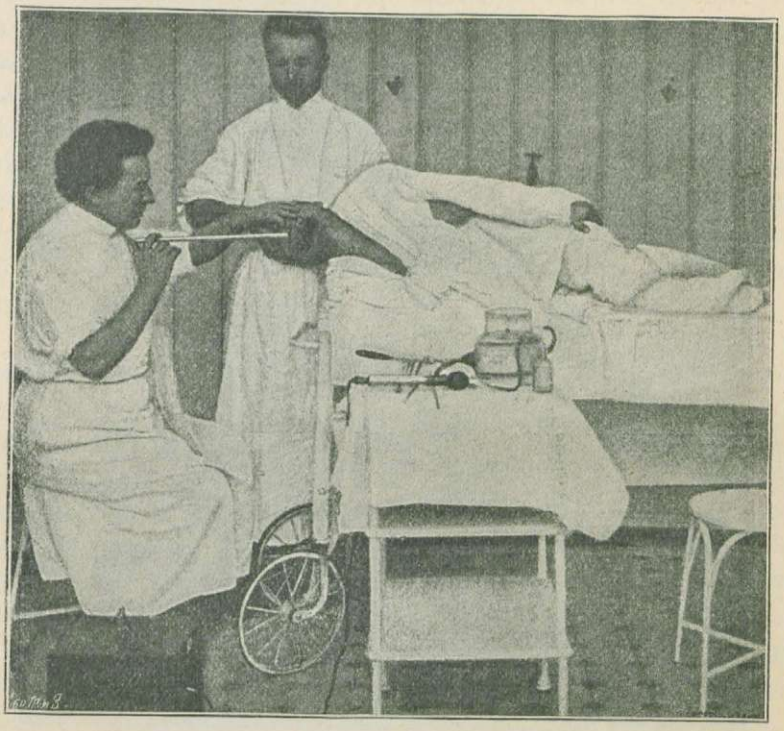

Рис. 348.

kel'евскаго зонда (рис. 347) тщательно наматывается комокъ ваты и вата хорошо промачивается 5% растворомъ кокаина. Лѣвой рукой захватываютъ полотенцемъ языкъ и слегка вытягиваютъ его наружу, а правой рукой проводятъ зондъ въ глотку и смазываютъ растворомъ кокаина мягкое нёбо, нёбныя дужки, заднюю и боковыя стѣнки глотки, черпало-надгортанниковыя складки и, наконецъ, проводятъ зондъ чрезъ область сжимателей глотки въ начальную часть пищевода. Всѣ эти части необходимо кокаинизировать до исчезновенія рвотныхъ рефлексовъ при движеніяхъ зонда, что

удается обыкновенно съ 2-хъ — 3-хъ смазываній. Затѣмъ больной укладывается на спину или на правый бокъ такъ, чтобы голова его выдавалась за край стола. Помощникъ беретъ голову больного и удерживаетъ ее въ такомъ положеніи, чтобы проводная линія полости рта по возможности составляла прямое продолженіе оси пищевода (рис. 348). Хирургъ беретъ эзофагоскопъ такой длины, какая соотвѣтствуетъ опредѣленному предварительнымъ зондированіемъ разстоянію суженія или инороднаго тѣла отъ края зубовъ, вставляетъ въ него обтураторъ и нижній конецъ эзофагоскопа

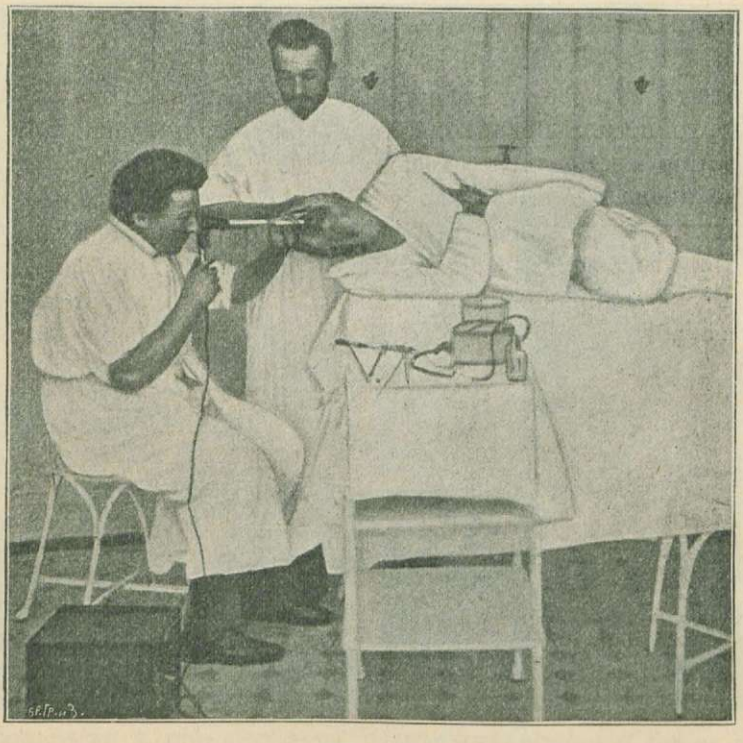

Рис. 349.

хорошо смазываетъ вазелиномъ. Взявъ эзофагоскопъ въ правую руку, хирургъ вводитъ его черезъ ротъ такъ, чтобы скошенный конецъ обтуратора былъ обращенъ къ задней стѣнкѣ глотки, въ которую онъ обычно упирается позади надгортанника. Тогда требуется слегка отклонить наружный конецъ эзофагоскопа въ направленіи къ верхнимъ зубамъ, и онъ свободно проходитъ до глубины въ 16—17 сант. Здѣсь эзофагоскопъ вновь встрѣчается съ препятствіемъ, зависящимъ отъ сокращенія нижняго сжимателя глотки, но это сокращеніе скоро прекращается, и тогда эзофаго-

скопъ свободно идетъ до входа въ желудокъ, гдѣ вновь встрѣчается небольшое препятствіе, которое обходится осторожнымъ измѣненіемъ направленія эзофагоскопа. Тогда удаляется обтураторъ (обычно это приходится дѣлать раньше, какъ только конецъ эзофагоскопа достигнетъ мѣста пораженія пищевода), къ наружному концу эзофагоскопа причленяется освѣтительный приборъ, и приступаютъ къ осмотру пищевода (рис. 349). Осмотрѣвъ наиболѣе глубокую часть пищевода, не отнимая глаза, медленно извлекаютъ трубку эзофагоскопа наружу и такимъ образомъ осматриваютъ пищеводъ на всемъ протяженіи выше. Я не стану описывать устройство эзофагоскоповъ, такъ какъ ихъ нужно видѣть, а иначе описаніе будетъ столь же длинно, сколь и безполезно. Скажу только, что наиболѣе употребителенъ эзофагоскопъ *Mikulicz*'а, а для освѣщенія панэлектроскопъ *Casper*'а; для сочлененія ихъ очень удобна воронкообразная наставка на электроскопѣ *Mikulicz*'а (*Zwischenstück*). Для удаленія изъ трубки эзофагоскопа жидкаго содержимаго, попадающаго изъ пищевода (слизь, кровь) или изъ желудка, служатъ кусочки марли на длинныхъ тампонодержателяхъ.

Черезъ трубку эзофагоскопа можно произвести цѣлый рядъ операцій. Изъ нихъ я назову только важнѣйшія: 1) установивъ въ полѣ зрѣнія просвѣтъ пищевода, можно провести зондъ даже въ случаяхъ значительнаго суженія пищевода безъ опасности сдѣлать ложный ходъ, такъ какъ проведеніе зонда производится до извѣстной степени подъ контролемъ зрѣнія; 2) при помощи длинныхъ кусающихъ щипцовъ можно взять изъ опухоли пищевода кусочекъ для микроскопическаго изслѣдованія; 3) длинными щипцами можно захватить въ выгодномъ для извлеченія положеніи застрявшее въ пищеводѣ инородное тѣло и извлечь его черезъ трубку эзофагоскопа; если же инородное тѣло слишкомъ велико и не проходитъ черезъ трубку, то его извлекаютъ щипцами, производя одновременно извлеченіе наружу и самой трубки.

Вскрытіе пищевода (т. наз. эзофаготомія). Самымъ частымъ показаніемъ для разрѣза пищевода въ предѣлахъ шеи являются инородныя тѣла въ немъ. Далѣе, операція эта производится при суженіяхъ пищевода, зависящихъ отъ рубцовъ или отъ разрастанія злокачественныхъ новообразованій; цѣлью разрѣза является при этомъ стремленіе сдѣлать болѣе доступною суженную часть пищевода для ея расширенія (при рубцовомъ суженіи) или образовать пищеводный свищъ для питанія больного (при злокачественныхъ новообразованіяхъ и при совершенно непроходимыхъ рубцовыхъ суженіяхъ). Наконецъ, черезъ такую же рану, какую

дѣлаютъ при эзофаготоміи съ цѣлью подойти къ пищеводу и вскрыть его, иногда бываетъ возможно удалить пораженные новообразованіемъ куски этого органа и прилежащихъ тканей.

Вскрытіе пищевода производится на уровнѣ перстневиднаго хряща и обыкновенно—на лѣвой сторонѣ шеи, потому что слѣва пищеводъ нѣсколько выступаетъ вбокъ отъ лежащаго передъ нимъ горла. Конечно, въ нѣкоторыхъ случаяхъ, и именно—въ тѣхъ, когда застрявшее въ пищеводѣ инородное тѣло рѣзко выпячиваетъ правую стѣнку его, оперировать удобнѣе на правой сторонѣ шеи. Разрѣзъ общихъ покрововъ ведутъ по срединному краю грудино-ключично-сосковой мышцы, начиная его на уровнѣ средины щитовиднаго хряща и доводя до яремной вырѣзки гру-

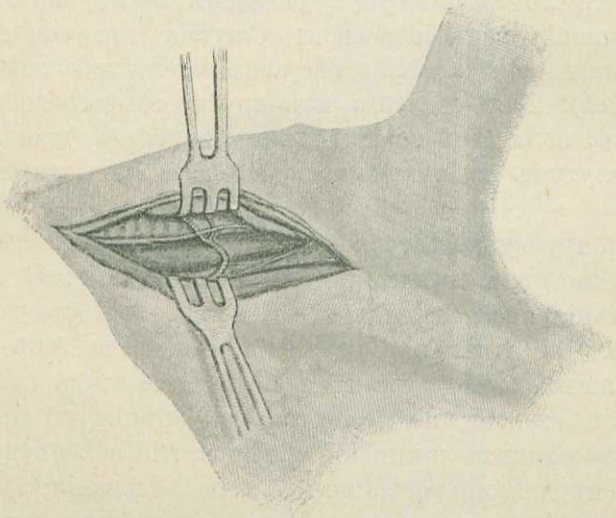

Рис. 350.

дины. По обнаженіи самой мышцы ее оттягиваютъ вбокъ вмѣстѣ съ находящимся подъ нею сосудисто-нервнымъ пучкомъ шеи. Мышцы грудино-подъязычную и грудино-щитовидную, а также щитовидную железу, горло и гортань отклоняютъ въ противоположную сторону. Осторожно раздвигая пинцетами клѣтчатку, обнажаютъ предпозвоночную фасцію, покрывающую здѣсь длинныя мышцы головы и шеи. Въ это время въ большинствѣ случаевъ становится видною проходящая поперечно въ ранѣ нижняя щитовидная артерія; ее надо перерѣзать между двумя перевязками. Найти пищеводъ во многихъ случаяхъ бываетъ нелегко, потому что стѣнка его по своему наружному виду нерѣзко отличается отъ окружающихъ тканей (на рис. 350, изображающемъ

рану при эзофаготоміи, пищеводъ изображенъ съ преувеличенною отчетливостью). При операціи по поводу инородныхъ тѣлъ хорошимъ руководствомъ для отыскиванія пищевода часто служитъ само инородное тѣло, прощупывающееся черезъ стѣнку послѣдняго. Въ другихъ случаяхъ можно ввести черезъ ротъ зондъ и на немъ производить вскрытіе пищевода; но, обыкновенно найти пищеводъ удается, основываясь лишь на точныхъ анатомическихъ представленіяхъ. Разъ пищеводъ найденъ, въ стѣнку его вкалываютъ острый крючекъ, нѣсколько приподнимаютъ ее и дѣлаютъ въ ней сначала небольшой продольный разрѣзъ, который затѣмъ увеличиваютъ до потребныхъ размѣровъ. При этомъ не должно ранить нижняго гортаннаго нерва, лежащаго въ желобкѣ между пищеводомъ и горломъ.

Въ дальнѣйшемъ поступаютъ, смотря по обстоятельствамъ. Если цѣлью операціи было образованіе пищеводнаго свища, то края раны пищевода соединяютъ швами съ краями кожной раны; если же эзофаготомія производилась по поводу инороднаго тѣла, то образъ дѣйствія, по извлеченіи этого тѣла, долженъ быть различенъ въ зависимости отъ того, въ какомъ состояніи находятся стѣнки пищевода и окружающія ткани въ области раны. При наличности явленій ушиба, размятія или даже прободенія стѣнки пищевода, вызванныхъ лежавшимъ въ немъ инороднымъ тѣломъ, при существованіи хотя бы самыхъ легкихъ признаковъ воспаленія въ окружающей клѣтчаткѣ,—ни о какихъ швахъ не можетъ быть рѣчи. Рану надо выполнить обезпложенной марлей, которую слѣдуетъ мѣнять часто (1—2 раза въ день). Питаніе больного производится, въ первые дни послѣ операціи, съ помощью желудочнаго зонда, а въ нѣкоторыхъ случаяхъ даже черезъ прямую кишку. При полномъ отсутствіи ушиба и воспалительныхъ явленій, края пищеводной раны могутъ быть сшиты; при этомъ швы не должны проходить черезъ слизистую оболочку; въ противномъ случаѣ нити швовъ могутъ послужить тою дорогою, по которой пройдетъ загрязненіе изъ полости пищевода въ окружающую клѣтчатку. Рану болѣе поверхностныхъ тканей и кожи во всякомъ случаѣ правильнѣе оставить не зашитою и выполнить марлею.

Резекція шейной части пищевода производится по поводу раковыхъ пораженій его, рѣже по поводу рубцовыхъ суженій. Чаще при этомъ приходится резецировать участокъ пищевода вмѣстѣ съ гортанью или съ частью глотки, такъ какъ новообразованіе распространяется на пищеводъ вторично съ этихъ органовъ; рѣже резекція шейной части пищевода производится при первичномъ пораженіи его ракомъ. Въ первомъ случаѣ изсѣкается обыкно-

венно часть передней и боковыхъ стѣнокъ вмѣстѣ съ опухолью гортани или глотки и сохраняется полоса задней стѣнки. Во второмъ случаѣ резекція чаще бываетъ круговою и болѣе типична. Разрѣзъ дѣлается по срединному краю грудино-ключично-сосковой мышцы, возможно длинный, справа или слѣва, смотря по распространенію опухоли. *Kocher* рекомендуетъ поперечный, выпуклый книзу разрѣзъ. Обнаживъ пищеводъ такъ же, какъ это дѣлается для разрѣза его, слѣдуетъ стремиться достигнуть нижняго конца опухоли безъ вскрытія пищевода. Чтобы получить для этого больше простора, можно отдѣлить грудинное прикрѣпленіе грудино-ключично-сосковой мышцы. Ниже опухоли, въ безусловно здоровыхъ тканяхъ, вскрываютъ пищеводъ поперечнымъ разрѣзомъ, берутъ нижній отрѣзокъ его на нитяныя петли и доканчиваютъ раздѣленіе пищевода по всей окружности. Захвативъ зажимомъ нижній конецъ удаляемаго отрѣзка пищевода, осторожно выдѣляютъ его сзади и съ боковъ до тѣхъ поръ, пока не пройдутъ за верхній край опухоли, гдѣ вновь перерѣзаютъ пищеводъ поперекъ и уносятъ пораженный отдѣлъ его. Къ сожалѣнію, очень часто нельзя достигнуть нижняго конца опухоли безъ вскрытія пищевода. Тогда вскрываютъ пищеводъ выше опухоли, проводятъ черезъ суженное опухолью мѣсто палецъ въ просвѣтъ пищевода и, если опухоль спускается не слишкомъ низко въ верхнее отверстіе грудной клѣтки, подаютъ пальцемъ нижній отдѣлъ пищевода нѣсколько кверху и такимъ образомъ дѣлаютъ доступнымъ и нижній конецъ опухоли. Нечего и говорить, что такой порядокъ дѣйствія сопряженъ съ большимъ загрязненіемъ раны изъ просвѣта пищевода, что грозитъ воспаленіемъ клѣтчатки грудного средостѣнія. Кромѣ того, начинать резекцію пищевода вскрытіемъ его выше опухоли невыгодно и въ томъ отношеніи, что опухоль можетъ оказаться заходящей слишкомъ далеко внизъ и потому не удалимой, а черезъ рану пищевода будетъ попадать въ околопищеводную клѣтчатку проглатываемая слюна, прохожденію которой въ желудокъ мѣшаетъ опухоль.

Послѣ круговой резекціи пищевода концы его сильно расходятся. Однако, при резекціи до 4 сант. они всетаки еще могутъ быть соединены одинъ съ другимъ швами. Если резекція сдѣлана на большемъ протяженіи, то приходится или вшить оба отрѣзка пищевода въ кожную рану или, какъ поступилъ *Kocher*, провести черезъ пищеводъ каучуковую трубку въ желудокъ, обвязать на ней пищеводъ и оставить трубку до тѣхъ поръ, пока шейная рана не покроется хорошими грануляціями, и такимъ образомъ не будетъ устранена опасность нагноенія въ околопищеводной клѣт-

чаткѣ. Послѣ этого изъянъ пищевода можетъ быть пополненъ путемъ пластической операціи.

Если при резекціи удается сохранить полоску задней стѣнки пищевода, то расхожденіе отрѣзковъ его не бываетъ такъ сильно, вслѣдствіе чего дѣлается болѣе легкимъ какъ простое сшиваніе отрѣзковъ, такъ и пластическое возмѣщеніе изъяна.

Если при резекціи пищевода уносится часть горла, то лучше не ограничиваться простой трахеотоміей, а перерѣзать горло поперекъ, вшить его въ нижній уголъ раны, а остальную часть послѣдней тампонировать. Такимъ способомъ вѣрнѣе всего можно избѣжать опасности аспираціонной пневмоніи. Шейную рану послѣ резекціи пищевода лучше оставлять всегда открытою и тампонировать, ибо шовъ пищевода часто оказывается недостаточнымъ.

Важный вопросъ, какъ кормить больныхъ послѣ резекціи пищевода, рѣшается въ различныхъ случаяхъ различно. Если нижній отрѣзокъ пищевода вшивается въ кожную рану, то можно производить кормленіе черезъ него, вводя зондъ на время кормленія или оставляя его à demeure и выводя конецъ его черезъ повязку наружу. При обвязываніи нижняго отрѣзка по *Kocher*'у на каучуковой трубкѣ, кормленіе производится чрезъ эту послѣднюю. Конецъ трубки *Kocher* выводилъ или въ шейную рану или чрезъ глотку въ ротъ. Въ послѣднемъ случаѣ онъ обвязывалъ на трубкѣ и верхній отрѣзокъ пищевода (вѣрнѣе—глотку). Наконецъ, во многихъ случаяхъ съ цѣлью питанія приходится накладывать желудочный пищепріемный свищъ.

Пластика пищевода. Для возмѣщенія изъяновъ пищевода обыкновенно пользуются кожными лоскутами на ножкахъ. Операцію производятъ въ два момента. Сначала съ каждой стороны шеи выкраиваютъ по четырехугольному лоскуту, стягиваютъ ихъ къ средней линіи и сшиваютъ срединные края ихъ или другъ съ другомъ или съ оставшейся полоской задней стѣнки пищевода. Вверху и внизу ихъ пришиваютъ къ краямъ глотки и пищевода. Такимъ образомъ получаютъ на мѣстѣ изъяна пищевода широко открытый кожный желобъ. Когда кожные лоскуты прирастутъ на мѣстѣ изъяна, перерѣзаютъ ихъ ножки и, заворачивая боковые края ихъ къ срединѣ, превращаютъ желобъ въ трубку, выстланную снутри эпидермисомъ. Надъ этой трубкой сшиваютъ кожу, стягивая ее съ боковыхъ сторонъ шеи. Понятно, что могутъ быть взяты кожные лоскуты иной формы.

В. Н. Розановъ воспользовался для пластики пищевода нижнимъ отрѣзкомъ его самого: нижній отрѣзокъ пищевода былъ разсѣченъ такъ, что линія разрѣза шла справа на лѣво, дугообразно

внизъ, переходила на лѣвую боковую стѣнку и опять дугой поднялась на 1,5 сант. по задней стѣнкѣ пищевода. Выкроенной такимъ образомъ изъ пищевода лоскутъ передвинутъ кверху и сшитъ вверху съ слизистой оболочкой глотки, а по длинѣ справа и слѣва съ оставшейся полоской задней стѣнки пищевода. Затѣмъ внизу зашита щель, которая образовалась отъ перенесенія лоскута кверху. Передъ наложеніемъ швовъ въ пищеводъ былъ введенъ толстый дренажъ, который былъ выведенъ наружу у самой глотки.

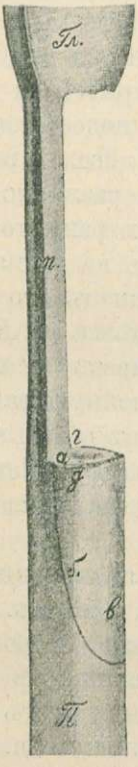

Рис. 351.

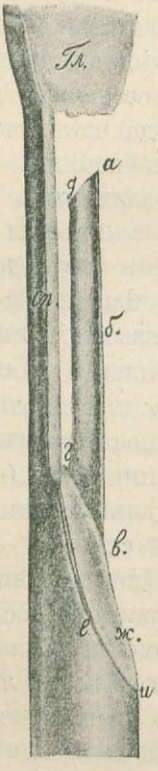

Рис. 352.

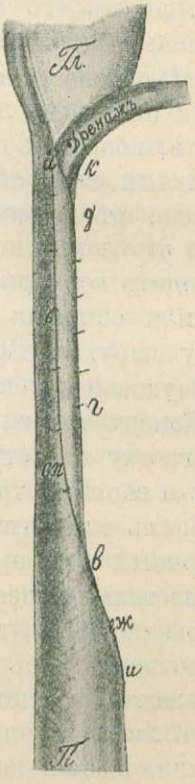

Рис. 353.

Оставленное для этого небольшое отверстіе впослѣдствіи закрылось само собою. Ходъ операціи виденъ на рис. 351, 352 и 353.

В. Операціи на гортани.

Операціи на гортани производятся съ цѣлью: 1) возстановить ея просвѣтъ, суженный напр., вслѣдствіе дифтерійнаго пораженія, 2) осмотрѣть и ощупать слизистую оболочку гортани и выяснить такимъ образомъ степень распространенія того или иного

заболѣванія (бугорчатки, новообразованій) и размѣры показанной въ данномъ случаѣ операціи; 3) удалить инородныя тѣла или секвестры хрящей гортани, образующіеся иногда вслѣдствіе воспаленія нахрящницы и 4) удалить новообразованіе.

Первое показаніе выполняется *введеніемъ въ гортань трубокъ* (такая операція извѣстна подъ названіемъ *интубаціи*); второе и третье—*расщепленіемъ гортани (ляринготоміей)*; при четвертомъ, если новообразованіе невелико или бугорковыя измѣненія необширны, можно также ограничиться расщепленіемъ гортани съ послѣдующимъ вырѣзываніемъ, выскабливаніемъ, прижиганіемъ и т. д. болѣзненныхъ образованій; но, при распространенныхъ пораженіяхъ, особенно злокачественными новообразованіями, нерѣдко бываетъ необходимо прибѣгнуть къ *частичному* или *полному удаленію гортани*.

Интубація стала примѣняться гораздо чаще и въ очень многихъ случаяхъ сдѣлала излишнимъ горлосѣченіе съ тѣхъ поръ, какъ была разработана техника ея и, еще болѣе,—послѣ введенія въ практику леченія дифтерита гортани впрыскиваніями противодифтерійной сыворотки, которыя сравнительно быстро ведутъ къ отпаденію пленокъ и къ уменьшенію воспалительнаго припуханія слизистой оболочки гортани.

Въ настоящее время для этой операціи употребляется наборъ инструментовъ *O'Dwyer*'а. Нѣкоторыя изъ предложенныхъ видоизмѣненій въ этомъ наборѣ хотя и являются дѣйствительно усовершенствованіемъ, но они по существу не измѣняютъ ни устройства *O'Dwyer*'овскихъ инструментовъ, ни способа обращенія съ ними. Наборъ инструментовъ для интубаціи состоитъ изъ: 1) роторасширителя (рис. 354) 2) шести трубочекъ, назначенныхъ для больныхъ различныхъ возрастовъ и, соотвѣтственно этому, имѣющихъ различные размѣры; 3) линеечки, на которой нанесены черточки и цифры; разстояніе отъ неисчерченнаго конца линеечки до той или другой черты показываетъ, какой длины должна быть введена трубочка въ гортань ребенка, имѣющаго возрастъ, означенный у этой черты; 4) инструмента для введенія трубочекъ—т. наз. интубатора; трубочка соединяется съ нимъ посредствомъ привинчивающагося къ нему обтуратора, который проходитъ черезъ просвѣтъ трубочки и

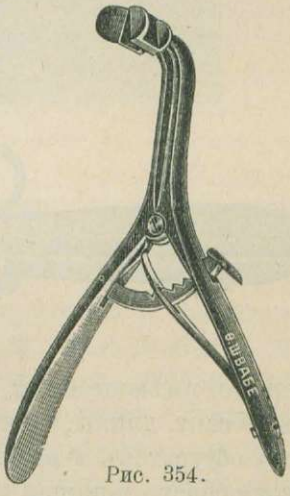

Рис. 354.

выдается изъ нижняго ея отверстія; 5) инструмента для вынимания трубочекъ—экстубатора. Означенные подъ №№ 5-мъ, 4-мъ и 2-мъ инструменты изображаются на рис. 355 не точно въ томъ видѣ, въ какомъ ихъ предложилъ *O'Dwyer*, а въ видоизмѣненіи *Baehr*'а, состоящемъ главн. образомъ въ томъ, что обтураторы соединены со стержнемъ неподвижно, а не привинчиваются къ нему, какъ у *O'Dwyer*'а.

Передъ производствомъ интубаціи хирургъ выбираетъ соотвѣтствующую возрасту своего больного трубочку, вводитъ въ от-

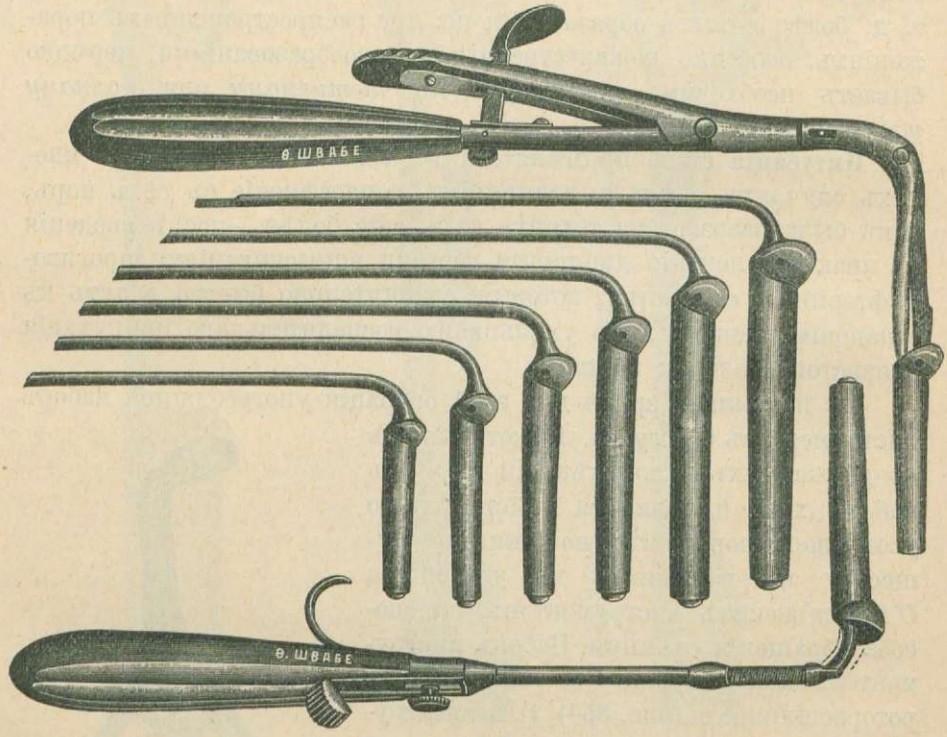

Рис. 355.

верстіе, имѣющееся на ея головкѣ, шелковую нить приблизительно въ 50 сант. длины, завязываетъ ее петлей, прилаживаетъ къ интубатору обтураторъ и надѣваетъ на послѣдній трубочку. Больного ребенка беретъ сидящая нянька, удерживаетъ своими руками его руки, а ноги больного она захватываетъ между своими бедрами. Помощникъ помѣщается сзади няньки и крѣпко удерживаетъ голову больного. Между лѣвыми коренными зубами послѣдняго вставляютъ роторасширитель такъ, чтобы рукоятка его прилежала къ лѣвой ушной раковинѣ. Хирургъ вводитъ указательный палецъ своей лѣ-

вой руки въ глотку больного и отдавливаетъ имъ надгортанникъ и корень языка кпереди, а правою рукою беретъ интубаторъ и, придерживая предохранительную нить, безъ малѣйшаго насилія вводитъ трубочку по лучевой сторонѣ своего лѣваго указательнаго пальца (рис. 356), придерживаясь въ то же время задней поверхности надгортанника. Когда трубочка введена, то имѣющимся на интубаторѣ приспособленіемъ сталкиваютъ ее съ обтуратора и, придерживая ее лѣвымъ указательнымъ пальцемъ, вынимаютъ интубаторъ. Нѣкоторые хирурги удаляютъ также и предохранительную нить, другіе оставляютъ ее и прикрѣпляютъ къ уху или липкимъ пластыремъ къ щекѣ больного.

Трубочку оставляютъ, смотря по надобности, на нѣсколько часовъ или на нѣсколько дней и затѣмъ извлекаютъ. Если пре-

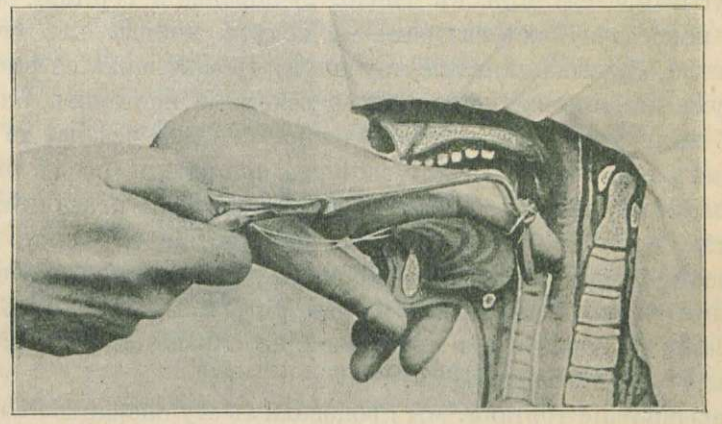

Рис. 356.

дохранительная нить не была удалена сейчасъ же послѣ операціи, то для извлеченія трубочки достаточно просто потянуть за эту нить; въ противномъ случаѣ примѣняютъ экстубаторъ; его вводятъ, соблюдая всѣ тѣ же правила, которыя были только что изложены для производства самой интубаціи. Надо замѣтить, что ввести конецъ экстубатора въ отверстіе на головкѣ трубочки часто бываетъ нелегко. Въ послѣднее время предложено *(Trump*'омъ и *Bayeux)* удалять трубочки простымъ надавливаніемъ на горло спереди назадъ, на уровнѣ нижняго конца трубочки; пріемъ этотъ хорошо удается, особенно если были взяты болѣе короткія трубочки французскаго образца.

Хотя описаніе интубаціи несложно, однако научиться этой операціи можно лишь послѣ многократныхъ упражненій на трупахъ и послѣ наблюденій надъ производствомъ ея искусными

операторами. Лишь по пріобрѣтеніи извѣстнаго навыка удается произвести ее ловко и цѣлесообразно. Что касается сравнительнаго значенія интубаціи, то вполнѣ вытѣснить горлосѣченіе при дифтеритѣ гортани она не можетъ. Бываютъ случаи, въ которыхъ она прямо невозможна; такъ обстоитъ дѣло при высокой степени отека гортани, при одновременномъ существованіи заглоточнаго гнойника, у больныхъ, находящихся въ агоніи. Въ остальныхъ случаяхъ на сторонѣ интубаціи имѣются нѣкоторыя преимущества: это операція некровавая, и потому родственники больныхъ легче на нее соглашаются, производится она легко и быстро (конечно, только искусными руками) и не требуетъ наркоза. Зато наблюдались при ней и неблагопріятныя осложненія, изъ которыхъ назовемъ здѣсь слѣдующія: 1) попаданіе трубочки въ пищеводъ (и проглатываніе ея) или въ горло, 2) пораненія гортани, которыя чаще наносятся экстубаторомъ и ведутъ иногда къ эмфиземѣ клѣтчатки, 3) выкашливаніе трубочки, 4) закупорка ея пленками; въ двухъ послѣднихъ случаяхъ необходимо повторить операцію, а такъ какъ этихъ осложненій можно ожидать всегда, то отсюда вытекаетъ необходимость для хирурга оставаться послѣ операціи при больномъ, что особенно неудобно въ частной практикѣ; 5) разстройства глотанія, зависящія отъ присутствія трубочки; эта непріятность предупреждается впрочемъ до извѣстной степени нѣкоторыми усовершенствованіями въ устройствѣ верхняго конца трубочекъ; 6) образованіе пролежней на слизистой оболочкѣ горла со всѣми ихъ послѣдствіями.

Расщепленіе гортани. Мы производимъ эту операцію съ общимъ наркозомъ и безъ предварительнаго горлосѣченія. Хотя можно сдѣлать ее и при горизонтальномъ положеніи больного, но гораздо удобнѣе (именно—въ смыслѣ предупрежденія возможности затеканія крови въ горло) помѣщать больного косвенно на наклонной плоскости—съ опущенной головой и приподнятымъ остальнымъ тѣломъ. Подъ плечи больного подкладывается валикъ. Другіе предпочитаютъ предварительное нижнее горлосѣченіе и тампонаду горла. Разрѣзъ кожи ведется по средней линіи; начинаютъ его отъ уровня подъязычной кости и оканчиваютъ надъ перешейкомъ щитовидной железы. Черезъ подкожную клѣтчатку проходятъ осторожно, заботясь о тщательной остановкѣ кровотеченія изъ разсѣкаемыхъ на пути сосудовъ. Мышцы раздвигаютъ въ стороны и обнажаютъ такимъ образомъ гортань. Ея разсѣченіе всего удобнѣе начинать снизу, т.-е. съ продольнаго разрѣза по средней линіи перстне-щитовидной связки и перстневиднаго хряща; въ полученное отверстіе вводятъ ножницы и разсѣкаютъ по сред-

ней же линіи щитовидный хрящъ и среднюю щито-подъязычную связку; разсѣченіе щитовиднаго хряща можно сдѣлать также и пуговчатымъ ножомъ изнутри кнаружи; но если щитовидный хрящъ обизвествленъ, то придется взять для этого костныя ножницы. Во всякомъ случаѣ нужно непремѣнно заботиться о томъ, чтобы разрѣзъ щитовиднаго хряща прошелъ черезъ уголъ, образуемый голосовыми складками; всякое уклоненіе въ сторону поведетъ за собою разсѣченіе той или другой изъ этихъ складокъ и отразится впослѣдствіи на голосѣ. Когда разсѣченіе гортани окончено, въ оба края разрѣза щитовиднаго хряща вкалываютъ острые крючки и растягиваютъ ими половины гортани въ стороны. Теперь въ нижній уголъ разрѣза гортани вводятъ трубочку, соединенную посредствомъ гуттаперчевой трубки съ стеклянною воронкою; верхнее отверстіе послѣдней затянуто фланелью; это приспособленіе служитъ для продолженія хлороформированія, причемъ хлороформъ наливается на фланель. Если внутри гортани предполагаются сколько-нибудь продолжительныя рукодѣйствія, то полезно смазать слизистую оболочку гортани 5% растворомъ кокаина.

Дальнѣйшій образъ дѣйствія будетъ различенъ въ различныхъ случаяхъ. Иногда все дѣло ограничивается осмотромъ и ощупываніемъ слизистой оболочки гортани; гораздо чаще приходится произвести ту или другую операцію въ ея полости: прижиганіе, выскабливаніе, вырѣзываніе. Когда все окончено, сближаютъ самымъ точнымъ образомъ края разрѣза щитовиднаго хряща и накладываютъ на нихъ нѣсколько швовъ. Зашиваютъ также и рану мягкихъ тканей. При рубцовыхъ суженіяхъ гортани между краями разрѣза щитовиднаго хряща можетъ быть вставлена пластинка кости или хряща, т.-е., расщепленіе гортани можетъ быть закончено *пластикой* ея. Матеріалъ для пластики можетъ быть полученъ изъ грудины, ключицы или изъ края нижней челюсти. Подробнѣе о такого рода пластикѣ будетъ сказано въ главѣ о пластикѣ горла

Удаленіе гортани. *Частичное удаленіе* того или другого участка тканей, составляющихъ гортань, производится нетипично, черезъ нормальный входъ въ гортань, подъ руководствомъ гортаннаго зеркала, или послѣ расщепленія гортани. Для удаленія *половины* гортани слѣдуетъ сдѣлать полное продольное расщепленіе гортани, потомъ захватить подлежащую удаленію половину щитовиднаго хряща крѣпкими (напр., *Museux*'евскими) щипцами и осторожно производить отдѣленіе мягкихъ тканей съ наружной стороны гортани, оттягивая захваченный хрящъ въ противопо-

ложную сторону. Когда отдѣленіе перейдетъ нѣсколько за границы пораженныхъ тканей, выдѣленную часть гортани отсѣкаютъ ножницами. По окончаніи операціи рану не слѣдуетъ зашивать. Введенная при операціи въ нижній уголъ раны трахеотомическая трубка остается на мѣстѣ въ теченіе нѣсколькихъ дней. Гортань поверхъ трубки выполняется обезпложенной марлей.

Для *полнаго удаленія гортани* больного укладываютъ такъ же, какъ для полнаго продольнаго ея расщепленія. Оперируютъ также съ общимъ наркозомъ, и также, по нашему мнѣнію, лучше не дѣлать предварительнаго горлосѣченія. Разрѣзъ кожи проводятъ по средней линіи шеи, начиная отъ уровня подъязычной кости до яремной вырѣзки грудины. У верхняго конца этого разрѣза проводятъ другой, перпендикулярный къ первому; такимъ образомъ получаются два углообразныхъ лоскута; ихъ отдѣляютъ отъ гортани въ стороны, захватывая мягкія ткани по возможности глубоко, т.-е. перерѣзавъ мышцы грудино-подъязычныя и грудинощитовидныя въ верхнемъ ихъ отдѣлѣ и оставивъ эти мышцы на лоскуткахъ (конечно, въ случаѣ пораженія мышцъ новообразованіемъ ихъ не слѣдуетъ отдѣлять отъ гортани). Мышцы щито-подъязычныя также перерѣзаются. При отдѣленіи лоскута съ разсѣкаемыми сосудами слѣдуетъ поступать по общимъ правиламъ. Открытый теперь перешеекъ щитовидной железы отдѣляютъ отъ горла, перевязываютъ въ двухъ мѣстахъ и между перевязками перерѣзаютъ. Гортань отклоняютъ сначала въ одну какую-либо сторону и перерѣзаютъ прикрѣпленіе къ щитовидному и перстневидному хрящамъ мышцы, сжимающей глотку; при этомъ надо дѣйствовать съ большою осторожностью, работая все время какъ можно ближе къ хрящамъ, чтобы не поранить проходящей здѣсь очень близко сонной артеріи. То же дѣлаютъ и съ другой стороны. Послѣ этого отдѣляютъ тупымъ путемъ (лучше всего сложенными *Cooper*'овскими ножницами) горло отъ пищевода и приступаютъ къ поперечной перерѣзкѣ горла. Разрѣзаютъ его обыкновенно сейчасъ же подъ перстневиднымъ хрящемъ, но если новообразованіе распространяется и на этотъ послѣдній, то — ниже. Сначала дѣлаютъ разрѣзъ передней полуокружности горла, потомъ проводятъ черезъ нижній край разрѣза двѣ нити, за которыя удерживаютъ горло, пока будетъ закончена полная поперечная перерѣзка его, а когда это сдѣлано, сейчасъ же вшиваютъ нижній отрѣзокъ въ нижній уголъ раны общихъ покрововъ. Съ этого времени наркозъ продолжаютъ черезъ вшитое горло съ помощью того приспособленія, которое описано при полномъ расщепленіи гортани, и, обезпечивъ такимъ образомъ для больного свободное

Б. Операціи на пищеводѣ.

Я опишу здѣсь вскрытіе, резекцію и пластическое возмѣщеніе изъяновъ шейной части пищевода, но предварительно остановлюсь на зондированіи и на осмотрѣ пищевода со стороны его просвѣта, на т. наз. эзофагоскопіи, причемъ буду имѣть въ виду не только шейную часть пищевода, а все протяженіе его отъ глотки до желудка.

Зондированіе пищевода до недавняго времени имѣло значеніе главнаго метода въ распознаваніи заболѣваній пищевода. Съ разработкой эзофагоскопіи оно примѣняется въ качествѣ предварительнаго распознавательнаго пріема для опредѣленія мѣста сужения пищевода, степени его, характера и для опредѣленія присутствія инородныхъ тѣлъ и ихъ мѣста. За зондированіемъ теперь обычно слѣдуетъ эзофагоскопія для болѣе точнаго изученія заболѣванія при помощи зрѣнія. Кромѣ того, черезъ пищеводъ проводятся трубчатые, полые зонды въ желудокъ для удаленія его содержимаго и для введенія въ него различныхъ веществъ, напр. жидкости для промыванія желудка, или пищи для искусственнаго кормленія больныхъ.

Введеніе въ пищеводъ зонда должно производить осторожно и отдавая себѣ отчетъ во всѣхъ ощущеніяхъ, которыя передаются рукѣ черезъ зондъ. При аневризмѣ грудной аорты, при расширеніяхъ, язвахъ и инородныхъ тѣлахъ пищевода осторожность должна быть особенно велика, чтобы не повредить стѣнки пищевода, не проложить ложнаго хода и не вызвать нарушенія цѣлости аневризматическаго мѣшка.

Для зондированія употребляютъ или каучуковые сплошные и полые зонды или гибкіе металлическіе, на конецъ которыхъ навинчивается костяной или металлическій наконечникъ въ видѣ оливы. Введеніе производится слѣдующимъ образомъ: больной садится на стулъ, открываетъ ротъ. Голова его находится или въ среднемъ положеніи или слегка откидывается кзади, иногда, наоборотъ, наклоняется слегка впередъ. Хирургъ отдавливаетъ лѣвымъ указательнымъ пальцемъ корень языка книзу, а правой рукой захватываетъ, какъ писчее перо, зондъ и чрезъ полость рта опускаетъ конецъ его въ глотку, держась нѣсколько влѣво отъ средней линіи. На уровнѣ перстневиднаго хряща гортани зондъ встрѣчаетъ нѣкоторое препятствіе, но обычно легко обходитъ его и затѣмъ свободно проходитъ вплоть до входа въ желудокъ, гдѣ вновь встрѣчается нѣкоторое противодѣйствіе, которое тоже

легко уступаетъ, если зондъ при легкомъ надавливаніи удерживается на нѣкоторое время на мѣстѣ. Всякое препятствіе, гдѣ бы оно ни встрѣтилось на протяженіи пищевода, должно, такъ сказать, лишь ощупываться зондомъ, но отнюдь не слѣдуетъ дѣлать ни малѣйшаго усилія для прохожденія зонда чрезъ препятствіе.

Иногда зондъ проводится при лежачемъ положеніи больного, напр. во время наркоза. Техника введенія его остается въ сущности та же. Можно провести зондъ не черезъ ротъ, а черезъ носъ; тогда зондъ проводится чрезъ отверстіе ноздри до задней стѣнки глотки, и здѣсь конецъ его загибается внизъ. Этому загибанію иногда приходится помочь пальцемъ со стороны рта.

Эзофагоскопія заняла въ настоящее время положеніе основного метода изслѣдованія при заболѣваніяхъ пищевода. Нерѣдко, кромѣ того, она имѣетъ чрезвычайно важное лечебное значеніе. Въ цѣляхъ распознаванія она примѣняется при всевозможныхъ заболѣваніяхъ пищевода и, строго говоря, клиническое изученіе болѣзней пищевода сдѣлалось возможнымъ только со времени

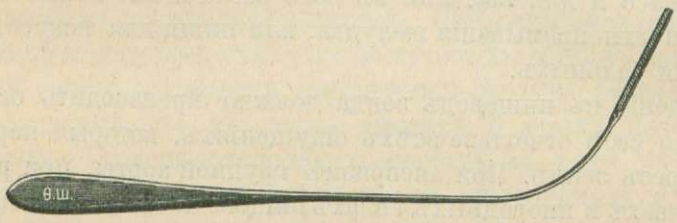

Рис. 347.

введенія эзофагоскопіи. Этимъ опредѣляются показанія къ эзофагоскопіи. Что касается противопоказаній, то можно считать, что нѣтъ *абсолютныхъ* противопоказаній; но, при аневризмахъ грудной аорты, при крайнемъ истощеніи погибающихъ отъ рака пищевода больныхъ и при переходѣ рака съ кардіальной части пищевода на желудокъ эзофагоскопію слѣдуетъ производить только при безусловной необходимости, напр. при застреваніи въ пищеводѣ инороднаго тѣла, и притомъ съ крайней осторожностью, такъ какъ возможно произвести прободеніе какъ самого пищевода, такъ и прилежащихъ органовъ—аорты, желудка.

Лечебное значеніе эзофагоскопія имѣетъ прежде всего при инородныхъ тѣлахъ пищевода, которыя можно захватить и удалить подъ контролемъ зрѣнія. Затѣмъ, при рубцовыхъ суженіяхъ пищевода чрезъ эзофагоскопъ можно направить бужъ точно въ суженный просвѣтъ пищевода и такимъ образомъ, съ одной сто-

роны, провести бужъ чрезъ суженіе въ такихъ случаяхъ, въ которыхъ безъ эзофагоскопа суженіе оказывается непроходимымъ, а съ другой, избѣжать опасности проложенія бужомъ ложнаго хода.

Эзофагоскопію лучше дѣлать натощакъ, чтобы желудочное содержимое вслѣдствіе рвотныхъ движеній не поступало въ трубку эзофагоскопа. Прежде всего при помощи зонда съ оливой, проведеннаго вплоть до препятствія въ пищеводѣ, опредѣляется разстояніе послѣдняго отъ края зубовъ. Затѣмъ кокаинизируется слизистая оболочка глотки и пищевода. Для этого на конецъ *Fränkel*'евскаго зонда (рис. 347) тщательно наматывается комокъ ваты и вата хорошо промачивается 5% растворомъ кокаина. Лѣвой рукой захватываютъ полотенцемъ языкъ и слегка вытягиваютъ его наружу, а правой рукой проводятъ зондъ въ глотку и смазываютъ растворомъ кокаина мягкое нёбо, нёбныя дужки, заднюю и боковыя стѣнки глотки, черпало-надгортанниковыя складки и, наконецъ, проводятъ зондъ чрезъ область сжимателей глотки въ начальную часть пищевода. Всѣ эти части необходимо кокаинизировать до исчезновенія рвотныхъ рефлексовъ при движеніяхъ зонда, что

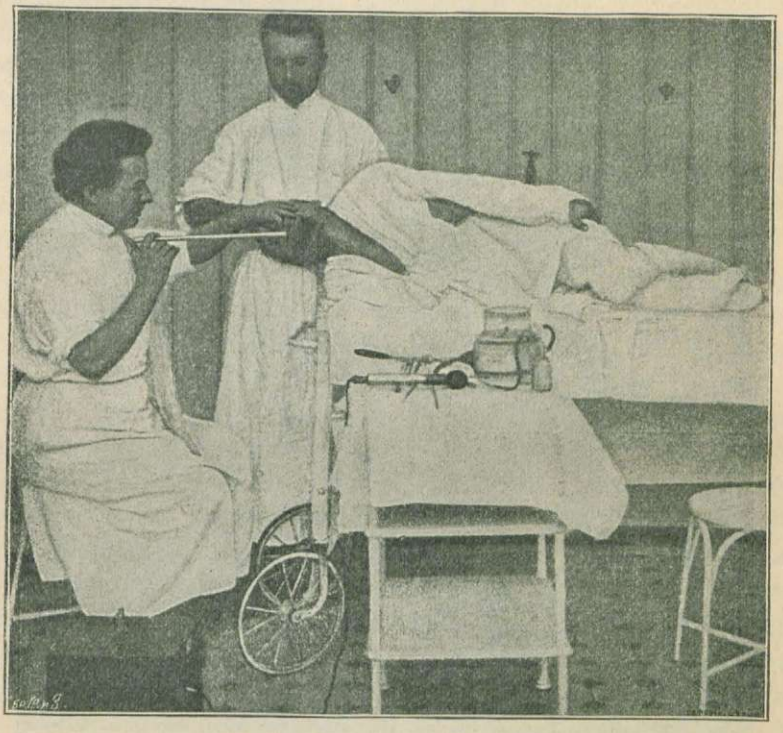

Рис. 348.

удается обыкновенно съ 2-хъ — 3-хъ смазываній. Затѣмъ больной укладывается на спину или на правый бокъ такъ, чтобы голова его выдавалась за край стола. Помощникъ беретъ голову больного и удерживаетъ ее въ такомъ положеніи, чтобы проводная линія полости рта по возможности составляла прямое продолженіе оси пищевода (рис. 348). Хирургъ беретъ эзофагоскопъ такой длины, какая соотвѣтствуетъ опредѣленному предварительнымъ зондированіемъ разстоянію суженія или инороднаго тѣла отъ края зубовъ, вставляетъ въ него обтураторъ и нижній конецъ эзофагоскопа

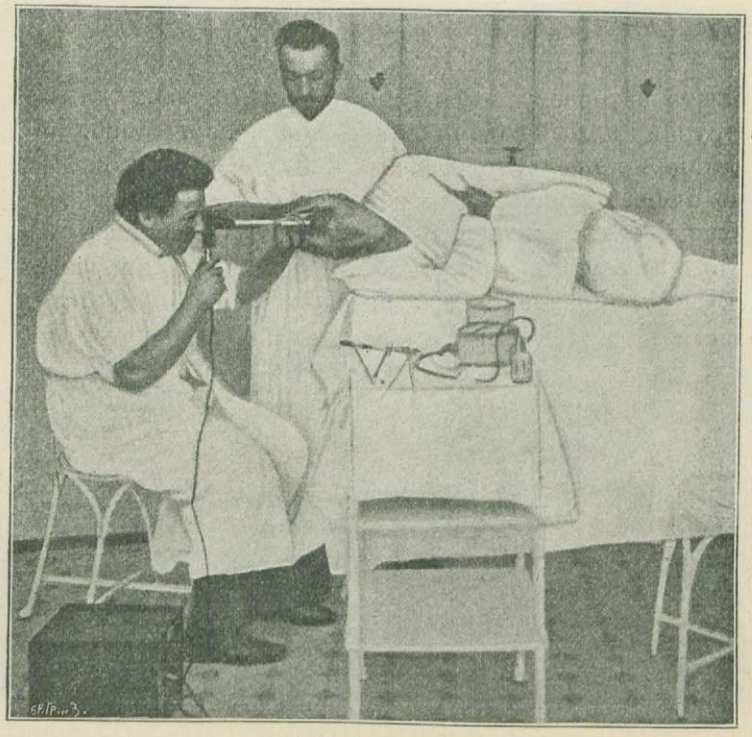

Рис. 349.

хорошо смазываетъ вазелиномъ. Взявъ эзофагоскопъ въ правую руку, хирургъ вводитъ его черезъ ротъ такъ, чтобы скошенный конецъ обтуратора былъ обращенъ къ задней стѣнкѣ глотки, въ которую онъ обычно упирается позади надгортанника. Тогда требуется слегка отклонить наружный конецъ эзофагоскопа въ направленіи къ верхнимъ зубамъ, и онъ свободно проходитъ до глубины въ 16—17 сант. Здѣсь эзофагоскопъ вновь встрѣчается съ препятствіемъ, зависящимъ отъ сокращенія нижняго сжимателя глотки, но это сокращеніе скоро прекращается, и тогда эзофаго-

скопъ свободно идетъ до входа въ желудокъ, гдѣ вновь встрѣчается небольшое препятствіе, которое обходится осторожнымъ измѣненіемъ направленія эзофагоскопа. Тогда удаляется обтураторъ (обычно это приходится дѣлать раньше, какъ только конецъ эзофагоскопа достигнетъ мѣста пораженія пищевода), къ наружному концу эзофагоскопа причленяется освѣтительный приборъ, и приступаютъ къ осмотру пищевода (рис. 349). Осмотрѣвъ наиболѣе глубокую часть пищевода, не отнимая глаза, медленно извлекаютъ трубку эзофагоскопа наружу и такимъ образомъ осматриваютъ пищеводъ на всемъ протяженіи выше. Я не стану описывать устройство эзофагоскоповъ, такъ какъ ихъ нужно видѣть, а иначе описаніе будетъ столь же длинно, сколь и безполезно. Скажу только, что наиболѣе употребителенъ эзофагоскопъ *Mikulicz*'а, а для освѣщенія панэлектроскопъ *Casper*'а; для сочлененія ихъ очень удобна воронкообразная наставка на электроскопѣ *Mikulicz*'а (*Zwischenstück*). Для удаленія изъ трубки эзофагоскопа жидкаго содержимаго, попадающаго изъ пищевода (слизь, кровь) или изъ желудка, служатъ кусочки марли на длинныхъ тампонодержателяхъ.

Черезъ трубку эзофагоскопа можно произвести цѣлый рядъ операцій. Изъ нихъ я назову только важнѣйшія: 1) установивъ въ полѣ зрѣнія просвѣтъ пищевода, можно провести зондъ даже въ случаяхъ значительнаго суженія пищевода безъ опасности сдѣлать ложный ходъ, такъ какъ проведеніе зонда производится до извѣстной степени подъ контролемъ зрѣнія; 2) при помощи длинныхъ кусающихъ щипцовъ можно взять изъ опухоли пищевода кусочекъ для микроскопическаго изслѣдованія; 3) длинными щипцами можно захватить въ выгодномъ для извлеченія положеніи застрявшее въ пищеводѣ инородное тѣло и извлечь его черезъ трубку эзофагоскопа; если же инородное тѣло слишкомъ велико и не проходитъ черезъ трубку, то его извлекаютъ щипцами, производя одновременно извлеченіе наружу и самой трубки.

Вскрытіе пищевода (т. наз. эзофаготомія). Самымъ частымъ показаніемъ для разрѣза пищевода въ предѣлахъ шеи являются инородныя тѣла въ немъ. Далѣе, операція эта производится при суженіяхъ пищевода, зависящихъ отъ рубцовъ или отъ разрастанія злокачественныхъ новообразованій; цѣлью разрѣза является при этомъ стремленіе сдѣлать болѣе доступною суженную часть пищевода для ея расширенія (при рубцовомъ суженіи) или образовать пищеводный свищъ для питанія больного (при злокачественныхъ новообразованіяхъ и при совершенно непроходимыхъ рубцовыхъ суженіяхъ). Наконецъ, черезъ такую же рану, какую

дѣлаютъ при эзофаготоміи съ цѣлью подойти къ пищеводу и вскрыть его, иногда бываетъ возможно удалить пораженные новообразованіемъ куски этого органа и прилежащихъ тканей.

Вскрытіе пищевода производится на уровнѣ перстневиднаго хряща и обыкновенно—на лѣвой сторонѣ шеи, потому что слѣва пищеводъ нѣсколько выступаетъ вбокъ отъ лежащаго передъ нимъ горла. Конечно, въ нѣкоторыхъ случаяхъ, и именно—въ тѣхъ, когда застрявшее въ пищеводѣ инородное тѣло рѣзко выпячиваетъ правую стѣнку его, оперировать удобнѣе на правой сторонѣ шеи. Разрѣзъ общихъ покрововъ ведутъ по срединному краю грудино-ключично-сосковой мышцы, начиная его на уровнѣ средины щитовиднаго хряща и доводя до яремной вырѣзки гру-

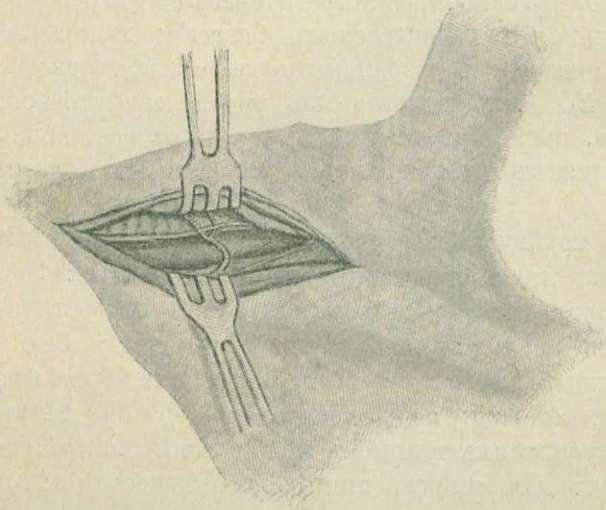

Рис. 350.

дины. По обнаженіи самой мышцы ее оттягиваютъ вбокъ вмѣстѣ съ находящимся подъ нею сосудисто-нервнымъ пучкомъ шеи. Мышцы грудино-подъязычную и грудино-щитовидную, а также щитовидную железу, горло и гортань отклоняютъ въ противоположную сторону. Осторожно раздвигая пинцетами клѣтчатку, обнажаютъ предпозвоночную фасцію, покрывающую здѣсь длинныя мышцы головы и шеи. Въ это время въ большинствѣ случаевъ становится видною проходящая поперечно въ ранѣ нижняя щитовидная артерія; ее надо перерѣзать между двумя перевязками. Найти пищеводъ во многихъ случаяхъ бываетъ нелегко, потому что стѣнка его по своему наружному виду рѣзко отличается отъ окружающихъ тканей (на рис. 350, изображающемъ

рану при эзофаготоміи, пищеводъ изображенъ съ преувеличенною отчетливостью). При операціи по поводу инородныхъ тѣлъ хорошимъ руководствомъ для отыскиванія пищевода часто служитъ само инородное тѣло, прощупывающееся черезъ стѣнку послѣдняго. Въ другихъ случаяхъ можно ввести черезъ ротъ зондъ и на немъ производить вскрытіе пищевода; но, обыкновенно найти пищеводъ удается, основываясь лишь на точныхъ анатомическихъ представленіяхъ. Разъ пищеводъ найденъ, въ стѣнку его вкалываютъ острый крючекъ, нѣсколько приподнимаютъ ее и дѣлаютъ въ ней сначала небольшой продольный разрѣзъ, который затѣмъ увеличиваютъ до потребныхъ размѣровъ. При этомъ не должно ранить нижняго гортаннаго нерва, лежащаго въ желобкѣ между пищеводомъ и горломъ.

Въ дальнѣйшемъ поступаютъ, смотря по обстоятельствамъ. Если цѣлью операціи было образованіе пищеводнаго свища, то края раны пищевода соединяютъ швами съ краями кожной раны; если же эзофаготомія производилась по поводу инороднаго тѣла, то образъ дѣйствія, по извлеченіи этого тѣла, долженъ быть различенъ въ зависимости отъ того, въ какомъ состояніи находятся стѣнки пищевода и окружающія ткани въ области раны. При наличности явленій ушиба, размятія или даже прободенія стѣнки пищевода, вызванныхъ лежавшимъ въ немъ инороднымъ тѣломъ, при существованіи хотя бы самыхъ легкихъ признаковъ воспаленія въ окружающей клѣтчаткѣ,—ни о какихъ швахъ не можетъ быть рѣчи. Рану надо выполнить обезпложенной марлей, которую слѣдуетъ мѣнять часто (1—2 раза въ день). Питаніе больного производится, въ первые дни послѣ операціи, съ помощью желудочнаго зонда, а въ нѣкоторыхъ случаяхъ даже черезъ прямую кишку. При полномъ отсутствіи ушиба и воспалительныхъ явленій, края пищеводной раны могутъ быть сшиты; при этомъ швы не должны проходить черезъ слизистую оболочку; въ противномъ случаѣ нити швовъ могутъ послужить тою дорогою, по которой пройдетъ загрязненіе изъ полости пищевода въ окружающую клѣтчатку. Рану болѣе поверхностныхъ тканей и кожи во всякомъ случаѣ правильнѣе оставить не зашитою и выполнить марлею.

Резекція шейной части пищевода производится по поводу раковыхъ пораженій его, рѣже по поводу рубцовыхъ суженій. Чаще при этомъ приходится резецировать участокъ пищевода вмѣстѣ съ гортанью или съ частью глотки, такъ какъ новообразованіе распространяется на пищеводъ вторично съ этихъ органовъ; рѣже резекція шейной части пищевода производится при первичномъ пораженіи его ракомъ. Въ первомъ случаѣ изсѣкается обыкно-

венно часть передней и боковыхъ стѣнокъ вмѣстѣ съ опухолью гортани или глотки и сохраняется полоса задней стѣнки. Во второмъ случаѣ резекція чаще бываетъ круговою и болѣе типична. Разрѣзъ дѣлается по срединному краю грудино-ключично-сосковой мышцы, возможно длинный, справа или слѣва, смотря по распространенію опухоли. *Kocher* рекомендуетъ поперечный, выпуклый книзу разрѣзъ. Обнаживъ пищеводъ такъ же, какъ это дѣлается для разрѣза его, слѣдуетъ стремиться достигнуть нижняго конца опухоли безъ вскрытія пищевода. Чтобы получить для этого больше простора, можно отдѣлить грудинное прикрѣпленіе грудино-ключично-сосковой мышцы. Ниже опухоли, въ безусловно здоровыхъ тканяхъ, вскрываютъ пищеводъ поперечнымъ разрѣзомъ, берутъ нижній отрѣзокъ его на нитяныя петли и доканчиваютъ раздѣленіе пищевода по всей окружности. Захвативъ зажимомъ нижній конецъ удаляемаго отрѣзка пищевода, осторожно выдѣляютъ его сзади и съ боковъ до тѣхъ поръ, пока не пройдутъ за верхній край опухоли, гдѣ вновь перерѣзаютъ пищеводъ поперекъ и уносятъ пораженный отдѣлъ его. Къ сожалѣнію, очень часто нельзя достигнуть нижняго конца опухоли безъ вскрытія пищевода. Тогда вскрываютъ пищеводъ выше опухоли, проводятъ черезъ суженное опухолью мѣсто палецъ въ просвѣтъ пищевода и, если опухоль спускается не слишкомъ низко въ верхнее отверстіе грудной клѣтки, подаютъ пальцемъ нижній отдѣлъ пищевода нѣсколько кверху и такимъ образомъ дѣлаютъ доступнымъ и нижній конецъ опухоли. Нечего и говорить, что такой порядокъ дѣйствія сопряженъ съ большимъ загрязненіемъ раны изъ просвѣта пищевода, что грозитъ воспаленіемъ клѣтчатки грудного средостѣнія. Кромѣ того, начинать резекцію пищевода вскрытіемъ его выше опухоли невыгодно и въ томъ отношеніи, что опухоль можетъ оказаться заходящей слишкомъ далеко внизъ и потому не удалимой, а черезъ рану пищевода будетъ попадать въ околопищеводную клѣтчатку проглатываемая слюна, прохожденію которой въ желудокъ мѣшаетъ опухоль.

Послѣ круговой резекціи пищевода концы его сильно расходятся. Однако, при резекціи до 4 сант. они всетаки еще могутъ быть соединены одинъ съ другимъ швами. Если резекція сдѣлана на большемъ протяженіи, то приходится или вшить оба отрѣзка пищевода въ кожную рану или, какъ поступилъ *Kocher*, провести черезъ пищеводъ каучуковую трубку въ желудокъ, обвязать на ней пищеводъ и оставить трубку до тѣхъ поръ, пока шейная рана не покроется хорошими грануляціями, и такимъ образомъ не будетъ устранена опасность нагноенія въ околопищеводной клѣт-

чаткѣ. Послѣ этого изъянъ пищевода можетъ быть пополненъ путемъ пластической операціи.

Если при резекціи удается сохранить полоску задней стѣнки пищевода, то расхожденіе отрѣзковъ его не бываетъ такъ сильно, вслѣдствіе чего дѣлается болѣе легкимъ [какъ простое сшиваніе отрѣзковъ, такъ и пластическое возмѣщеніе изъяна.

Если при резекціи пищевода уносится часть горла, то лучше не ограничиваться простой трахеотоміей, а перерѣзать горло поперекъ, вшить его въ нижній уголъ раны, а остальную часть послѣдней тампонировать. Такимъ способомъ вѣрнѣе всего можно избѣжать опасности аспираціонной пневмоніи. Шейную рану послѣ резекціи пищевода лучше оставлять всегда открытою и тампонировать, ибо шовъ пищевода часто оказывается недостаточнымъ.

Важный вопросъ, какъ кормить больныхъ послѣ резекціи пищевода, рѣшается въ различныхъ случаяхъ различно. Если нижній отрѣзокъ пищевода вшивается въ кожную рану, то можно производить кормленіе черезъ него, вводя зондъ на время кормленія или оставляя его à demeure и выводя конецъ его черезъ повязку наружу. При обвязываніи нижняго отрѣзка по *Kocher*'у на каучуковой трубкѣ, кормленіе производится чрезъ эту послѣднюю. Конецъ трубки *Kocher* выводилъ или въ шейную рану [или чрезъ глотку въ ротъ. Въ послѣднемъ случаѣ онъ обвязывалъ на трубкѣ и верхній отрѣзокъ пищевода (вѣрнѣе—глотку). Наконецъ, во многихъ случаяхъ съ цѣлью питанія приходится накладывать желудочный пищепріемный свищъ.

Пластика пищевода. Для возмѣщенія изъяновъ пищевода обыкновенно пользуются кожными лоскутами на ножкахъ. Операцію производятъ въ два момента. Сначала съ каждой стороны шеи выкраиваютъ по четырехугольному лоскуту, стягиваютъ ихъ къ средней линіи и сшиваютъ срединные края ихъ или другъ съ другомъ или съ оставшейся полоской задней стѣнки пищевода. Вверху и внизу ихъ пришиваютъ къ краямъ глотки и пищевода. Такимъ образомъ получаютъ на мѣстѣ изъяна пищевода широко открытый кожный желобъ. Когда кожные лоскуты прирастутъ на мѣстѣ изъяна, перерѣзаютъ ихъ ножки и, заворачивая боковые края ихъ къ срединѣ, превращаютъ желобъ въ трубку, выстланную снутри эпидермисомъ. Надъ этой трубкой сшиваютъ кожу, стягивая ее съ боковыхъ сторонъ шеи. Понятно, что могутъ быть взяты кожные лоскуты иной формы.

В. Н. Розановъ воспользовался для пластики пищевода нижнимъ отрѣзкомъ его самого: нижній отрѣзокъ пищевода былъ разсѣченъ такъ, что линія разрѣза шла справа на лѣво, дугообразно

внизъ, переходила на лѣвую боковую стѣнку и опять дугой поднялась на 1,5 сант. по задней стѣнкѣ пищевода. Выкроенной такимъ образомъ изъ пищевода лоскутъ передвинутъ кверху и сшитъ вверху съ слизистой оболочкой глотки, а по длинѣ справа и слѣва съ оставшейся полоской задней стѣнки пищевода. Затѣмъ внизу зашита щель, которая образовалась отъ перенесенія лоскута кверху. Передъ наложеніемъ швовъ въ пищеводъ былъ введенъ толстый дренажъ, который былъ выведенъ наружу у самой глотки.

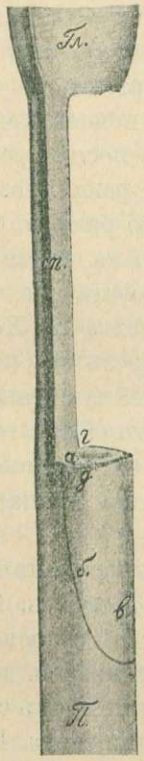

Рис. 351.

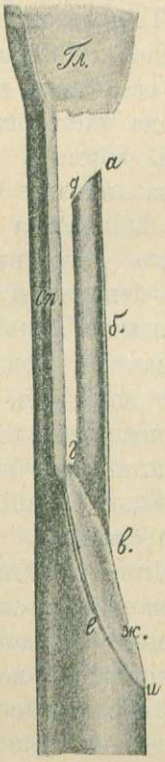

Рис. 352.

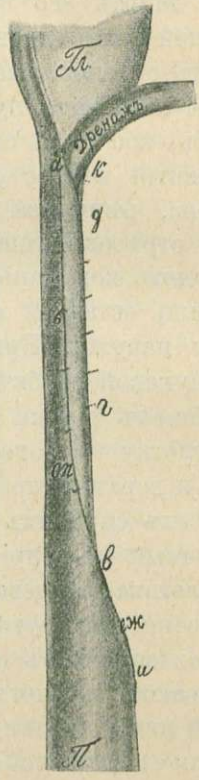

Рис. 353.

Оставленное для этого небольшое отверстіе впослѣдствіи закрылось само собою. Ходъ операціи виденъ на рис. 351, 352 и 353.

В. Операціи на гортани.

Операціи на гортани производятся съ цѣлью: 1) возстановить ея просвѣтъ, суженный напр., вслѣдствіе дифтерійнаго пораженія, 2) осмотрѣть и ощупать слизистую оболочку гортани и выяснить такимъ образомъ степень распространенія того или иного

заболѣванія (бугорчатки, новообразованій) и размѣры показанной въ данномъ случаѣ операціи; 3) удалить инородныя тѣла или секвестры хрящей гортани, образующіеся иногда вслѣдствіе воспаленія нахрящницы и 4) удалить новообразованіе.

Первое показаніе выполняется *введеніемъ въ гортань трубокъ* (такая операція извѣстна подъ названіемъ *интубаціи)*; второе и третье—*расщепленіемъ гортани (ляринготоміей)*; при четвертомъ, если новообразованіе невелико или бугорковыя измѣненія необширны, можно также ограничиться расщепленіемъ гортани съ послѣдующимъ вырѣзываніемъ, выскабливаніемъ, прижиганіемъ и т. д. болѣзненныхъ образованій; но, при распространенныхъ пораженіяхъ, особенно злокачественными новообразованіями, нерѣдко бываетъ необходимо прибѣгнуть къ *частичному* или *полному удаленію гортани.*

Интубація стала примѣняться гораздо чаще и въ очень многихъ случаяхъ сдѣлала излишнимъ горлосѣченіе съ тѣхъ поръ, какъ была разработана техника ея и, еще болѣе,—послѣ введенія въ практику леченія дифтерита гортани впрыскиваніями противодифтерійной сыворотки, которыя сравнительно быстро ведутъ къ отпаденію пленокъ и къ уменьшенію воспалительнаго припуханія слизистой оболочки гортани.

Въ настоящее время для этой операціи употребляется наборъ инструментовъ *O'Dwyer*'а. Нѣкоторыя изъ предложенныхъ видоизмѣненій въ этомъ наборѣ хотя и являются дѣйствительно усовершенствованіемъ, но они по существу не измѣняютъ ни устройства *O'Dwyer*'овскихъ инструментовъ, ни способа обращенія съ ними. Наборъ инструментовъ для интубаціи состоитъ изъ: 1) роторасширителя (рис. 354) 2) шести трубочекъ, назначенныхъ для больныхъ различныхъ возрастовъ и, соотвѣтственно этому, имѣющихъ различные размѣры; 3) линеечки, на которой нанесены черточки и цифры; разстояніе отъ неисчерченнаго конца линеечки до той или другой черты показываетъ, какой длины должна быть введена трубочка въ гортань ребенка, имѣющаго возрастъ, означенный у этой черты; 4) инструмента для введенія трубочекъ—т. наз. интубатора; трубочка соединяется съ нимъ посредствомъ привинчивающагося къ нему обтуратора, который проходитъ черезъ просвѣтъ трубочки и

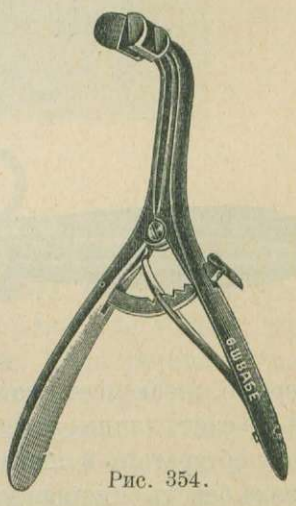

Рис. 354.

выдается изъ нижняго ея отверстія; 5) инструмента для вынимания трубочекъ—экстубатора. Означенные подъ №№ 5-мъ, 4-мъ и 2-мъ инструменты изображаются на рис. 355 не точно въ томъ видѣ, въ какомъ ихъ предложилъ *O'Dwyer*, а въ видоизмѣненіи *Baehr*'а, состоящемъ главн. образомъ въ томъ, что обтураторы соединены со стержнемъ неподвижно, а не привинчиваются къ нему, какъ у *O'Dwyer*'а.

Передъ производствомъ интубаціи хирургъ выбираетъ соотвѣтствующую возрасту своего больного трубочку, вводитъ въ от-

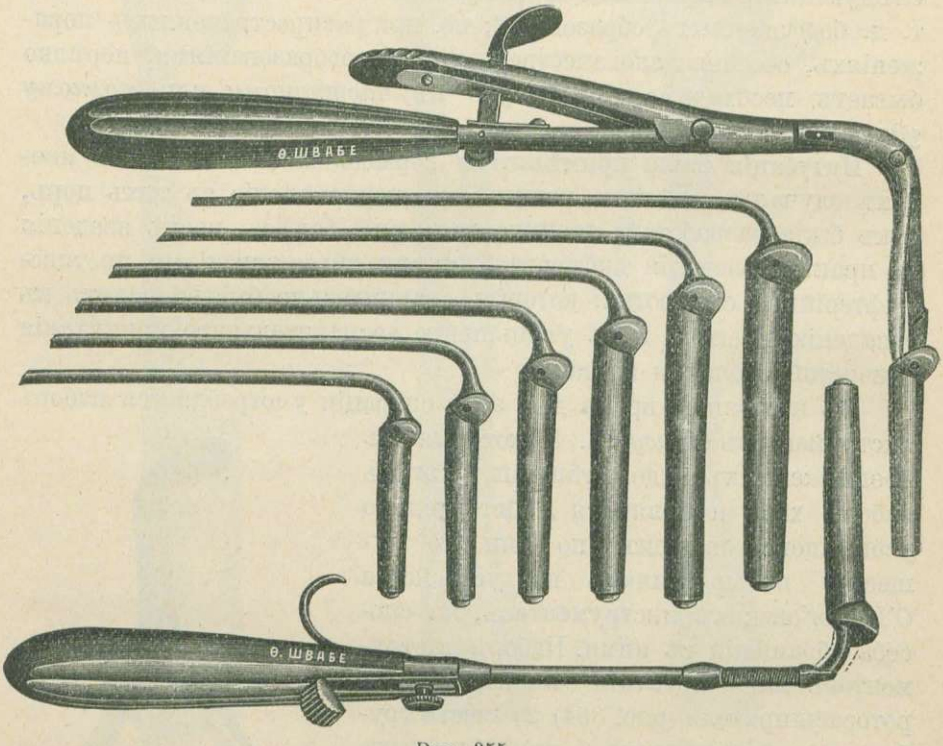

Рис. 355.

верстіе, имѣющееся на ея головкѣ, шелковую нить приблизительно въ 50 сант. длины, завязываетъ ее петлей, прилаживаетъ къ интубатору обтураторъ и надѣваетъ на послѣдній трубочку. Больного ребенка беретъ сидящая нянька, удерживаетъ своими руками его руки, а ноги больного она захватываетъ между своими бедрами. Помощникъ помѣщается сзади няньки и крѣпко удерживаетъ голову больного. Между лѣвыми коренными зубами послѣдняго вставляютъ роторасширитель такъ, чтобы рукоятка его прилежала къ лѣвой ушной раковинѣ. Хирургъ вводитъ указательный палецъ своей лѣ-

вой руки въ глотку больного и отдавливаетъ имъ надгортанникъ и корень языка кпереди, а правою рукою беретъ интубаторъ и, придерживая предохранительную нить, безъ малѣйшаго насилія вводитъ трубочку по лучевой сторонѣ своего лѣваго указательнаго пальца (рис. 356), придерживаясь въ то же время задней поверхности надгортанника. Когда трубочка введена, то имѣющимся на интубаторѣ приспособленіемъ сталкиваютъ ее съ обтуратора и, придерживая ее лѣвымъ указательнымъ пальцемъ, вынимаютъ интубаторъ. Нѣкоторые хирурги удаляютъ также и предохранительную нить, другіе оставляютъ ее и прикрѣпляютъ къ уху или липкимъ пластыремъ къ щекѣ больного.

Трубочку оставляютъ, смотря по надобности, на нѣсколько часовъ или на нѣсколько дней и затѣмъ извлекаютъ. Если пре-

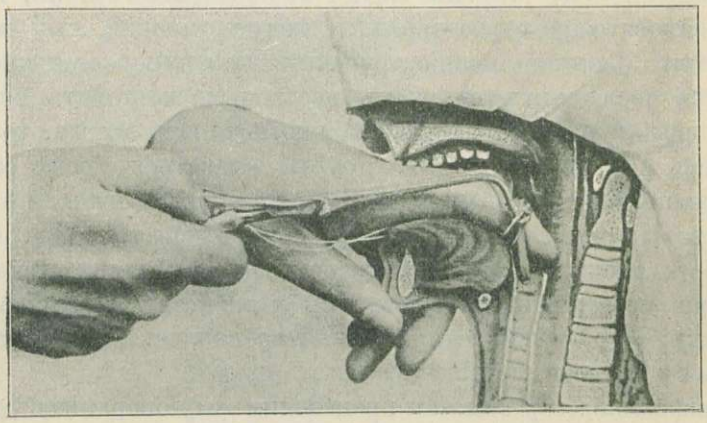

Рис. 356.

дохранительная нить не была удалена сейчасъ же послѣ операціи, то для извлеченія трубочки достаточно просто потянуть за эту нить; въ противномъ случаѣ примѣняютъ экстубаторъ; его вводятъ, соблюдая всѣ тѣ же правила, которыя были только что изложены для производства самой интубаціи. Надо замѣтить, что ввести конецъ экстубатора въ отверстіе на головкѣ трубочки часто бываетъ нелегко. Въ послѣднее время предложено *(Trump'*омъ и *Bayeux)* удалять трубочки простымъ надавливаніемъ на горло спереди назадъ, на уровнѣ нижняго конца трубочки; пріемъ этотъ хорошо удается, особенно если были взяты болѣе короткія трубочки французскаго образца.

Хотя описаніе интубаціи несложно, однако научиться этой операціи можно лишь послѣ многократныхъ упражненій на трупахъ и послѣ наблюденій надъ производствомъ ея искусными

операторами. Лишь по пріобрѣтеніи извѣстнаго навыка удается произвести ее ловко и цѣлесообразно. Что касается сравнительнаго значенія интубаціи, то вполнѣ вытѣснить горлосѣченіе при дифтеритѣ гортани она не можетъ. Бываютъ случаи, въ которыхъ она прямо невозможна; такъ обстоитъ дѣло при высокой степени отека гортани, при одновременномъ существованіи заглоточнаго гнойника, у больныхъ, находящихся въ агоніи. Въ остальныхъ случаяхъ на сторонѣ интубаціи имѣются нѣкоторыя преимущества: это операція некровавая, и потому родственники больныхъ легче на нее соглашаются, производится она легко и быстро (конечно, только искусными руками) и не требуетъ наркоза. Зато наблюдались при ней и неблагопріятныя осложненія, изъ которыхъ назовемъ здѣсь слѣдующія: 1) попаданіе трубочки въ пищеводъ (и проглатываніе ея) или въ горло, 2) пораненія гортани, которыя чаще наносятся экстубаторомъ и ведутъ иногда къ эмфиземѣ клѣтчатки, 3) выкашливаніе трубочки, 4) закупорка ея пленками; въ двухъ послѣднихъ случаяхъ необходимо повторить операцію, а такъ какъ этихъ осложненій можно ожидать всегда, то отсюда вытекаетъ необходимость для хирурга оставаться послѣ операціи при больномъ, что особенно неудобно въ частной практикѣ; 5) разстройства глотанія, зависящія отъ присутствія трубочки; эта непріятность предупреждается впрочемъ до извѣстной степени нѣкоторыми усовершенствованіями въ устройствѣ верхняго конца трубочекъ; 6) образованіе пролежней на слизистой оболочкѣ горла со всѣми ихъ послѣдствіями.

Расщепленіе гортани. Мы производимъ эту операцію съ общимъ наркозомъ и безъ предварительнаго горлосѣченія. Хотя можно сдѣлать ее и при горизонтальномъ положеніи больного, но гораздо удобнѣе (именно—въ смыслѣ предупрежденія возможности затеканія крови въ горло) помѣщать больного косвенно на наклонной плоскости—съ опущенной головой и приподнятымъ остальнымъ тѣломъ. Подъ плечи больного подкладывается валикъ. Другіе предпочитаютъ предварительное нижнее горлосѣченіе и тампонаду горла. Разрѣзъ кожи ведется по средней линіи; начинаютъ его отъ уровня подъязычной кости и оканчиваютъ надъ перешейкомъ щитовидной железы. Черезъ подкожную клѣтчатку проходятъ осторожно, заботясь о тщательной остановкѣ кровотеченія изъ разсѣкаемыхъ на пути сосудовъ. Мышцы раздвигаютъ въ стороны и обнажаютъ такимъ образомъ гортань. Ея разсѣченіе всего удобнѣе начинать снизу, т.-е. съ продольнаго разрѣза по средней линіи перстне-щитовидной связки и перстневиднаго хряща; въ полученное отверстіе вводятъ ножницы и разсѣкаютъ по сред-

ней же линіи щитовидный хрящъ и среднюю щито-подъязычную связку; разсѣченіе щитовиднаго хряща можно сдѣлать также и пуговчатымъ ножомъ изнутри кнаружи; но если щитовидный хрящъ обизвествленъ, то придется взять для этого костныя ножницы. Во всякомъ случаѣ нужно непремѣнно заботиться о томъ, чтобы разрѣзъ щитовиднаго хряща прошелъ черезъ уголъ, образуемый голосовыми складками; всякое уклоненіе въ сторону поведетъ за собою разсѣченіе той или другой изъ этихъ складокъ и отразится впослѣдстіи на голосѣ. Когда разсѣченіе гортани окончено, въ оба края разрѣза щитовиднаго хряща вкалываютъ острые крючки и растягиваютъ ими половины гортани въ стороны. Теперь въ нижній уголъ разрѣза гортани вводятъ трубочку, соединенную посредствомъ гуттаперчевой трубки съ стеклянною воронкою; верхнее отверстіе послѣдней затянуто фланелью; это приспособленіе служитъ для продолженія хлороформированія, причемъ хлороформъ наливается на фланель. Если внутри гортани предполагаются сколько-нибудь продолжительныя рукодѣйствія, то полезно смазать слизистую оболочку гортани 5% растворомъ кокаина.

Дальнѣйшій образъ дѣйствія будетъ различенъ въ различныхъ случаяхъ. Иногда все дѣло ограничивается осмотромъ и ощупываніемъ слизистой оболочки гортани; гораздо чаще приходится произвести ту или другую операцію въ ея полости: прижиганіе, выскабливаніе, вырѣзываніе. Когда все окончено, сближаютъ самымъ точнымъ образомъ края разрѣза щитовиднаго хряща и накладываютъ на нихъ нѣсколько швовъ. Зашиваютъ также и рану мягкихъ тканей. При рубцовыхъ суженіяхъ гортани между краями разрѣза щитовиднаго хряща можетъ быть вставлена пластинка кости или хряща, т.-е., расщепленіе гортани можетъ быть закончено *пластикой* ея. Матеріалъ для пластики можетъ быть полученъ изъ грудины, ключицы или изъ края нижней челюсти. Подробнѣе о такого рода пластикѣ будетъ сказано въ главѣ о пластикѣ горла

Удаленіе гортани. *Частичное удаленіе* того или другого участка тканей, составляющихъ гортань, производится нетипично, черезъ нормальный входъ въ гортань, подъ руководствомъ гортаннаго зеркала, или послѣ расщепленія гортани. Для удаленія *половины* гортани слѣдуетъ сдѣлать полное продольное расщепленіе гортани, потомъ захватить подлежащую удаленію половину щитовиднаго хряща крѣпкими (напр., *Museux*'евскими) щипцами и осторожно производить отдѣленіе мягкихъ тканей съ наружной стороны гортани, оттягивая захваченный хрящъ въ противопо-

ложную сторону. Когда отдѣленіе перейдетъ нѣсколько за границы пораженныхъ тканей, выдѣленную часть гортани отсѣкаютъ ножницами. По окончаніи операціи рану не слѣдуетъ зашивать. Введенная при операціи въ нижній уголъ раны трахеотомическая трубка остается на мѣстѣ въ теченіе нѣсколькихъ дней. Гортань поверхъ трубки выполняется обезпложенной марлей.

Для *полнаго удаленія гортани* больного укладываютъ такъ же, какъ для полнаго продольнаго ея расщепленія. Оперируютъ также съ общимъ наркозомъ, и также, по нашему мнѣнію, лучше не дѣлать предварительнаго горлосѣченія. Разрѣзъ кожи проводятъ по средней линіи шеи, начиная отъ уровня подъязычной кости до яремной вырѣзки грудины. У верхняго конца этого разрѣза проводятъ другой, перпендикулярный къ первому; такимъ образомъ получаются два углообразныхъ лоскута; ихъ отдѣляютъ отъ гортани въ стороны, захватывая мягкія ткани по возможности глубоко, т.-е. перерѣзавъ мышцы грудино-подъязычныя и грудинощитовидныя въ верхнемъ ихъ отдѣлѣ и оставивъ эти мышцы на лоскуткахъ (конечно, въ случаѣ пораженія мышцъ новообразованіемъ ихъ не слѣдуетъ отдѣлять отъ гортани). Мышцы щито-подъязычныя также перерѣзаются. При отдѣленіи лоскута съ разсѣкаемыми сосудами слѣдуетъ поступать по общимъ правиламъ. Открытый теперь перешеекъ щитовидной железы отдѣляютъ отъ горла, перевязываютъ въ двухъ мѣстахъ и между перевязками перерѣзаютъ. Гортань отклоняютъ сначала въ одну какую-либо сторону и перерѣзаютъ прикрѣпленіе къ щитовидному и перстневидному хрящамъ мышцы, сжимающей глотку; при этомъ надо дѣйствовать съ большою осторожностью, работая все время какъ можно ближе къ хрящамъ, чтобы не поранить проходящей здѣсь очень близко сонной артеріи. То же дѣлаютъ и съ другой стороны. Послѣ этого отдѣляютъ тупымъ путемъ (лучше всего сложенными *Cooper*'овскими ножницами) горло отъ пищевода и приступаютъ къ поперечной перерѣзкѣ горла. Разрѣзаютъ его обыкновенно сейчасъ же подъ перстневиднымъ хрящемъ, но если новообразованіе распространяется и на этотъ послѣдній, то — ниже. Сначала дѣлаютъ разрѣзъ передней полуокружности горла, потомъ проводятъ черезъ нижній край разрѣза двѣ нити, за которыя удерживаютъ горло, пока будетъ закончена полная поперечная перерѣзка его, а когда это сдѣлано, сейчасъ же вшиваютъ нижній отрѣзокъ въ нижній уголъ раны общихъ покрововъ. Съ этого времени наркозъ продолжаютъ черезъ вшитое горло съ помощью того приспособленія, которое описано при полномъ расщепленіи гортани, и, обезпечивъ такимъ образомъ для больного свободное

дыханіе продолжаютъ операцію. Гортань захватываютъ щипцами или крючкомъ за нижній край и отдѣляютъ ее отъ глотки (рис. 357), пока вскроютъ полость послѣдней спереди. Дѣло оканчивается перерѣзкой щито-подъязычной перепонки. Если надгор-

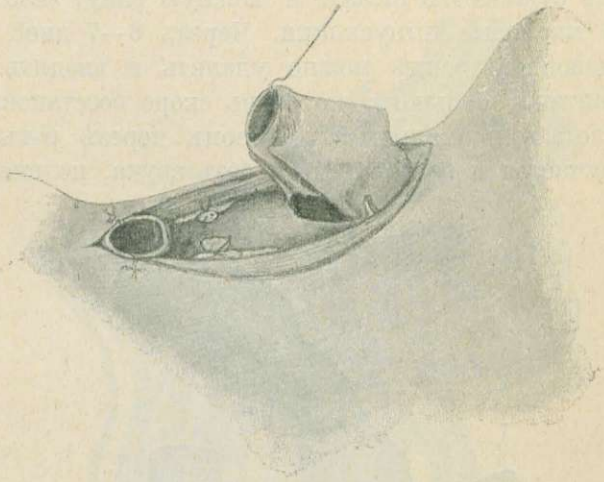

Рис. 357.

танникъ не пораженъ, то его можно оставить, но при распространенныхъ новообразованіяхъ приходится удалять не только его, но также и подъязычную кость и основаніе языка и, вообще, окружающія пораженныя ткани.

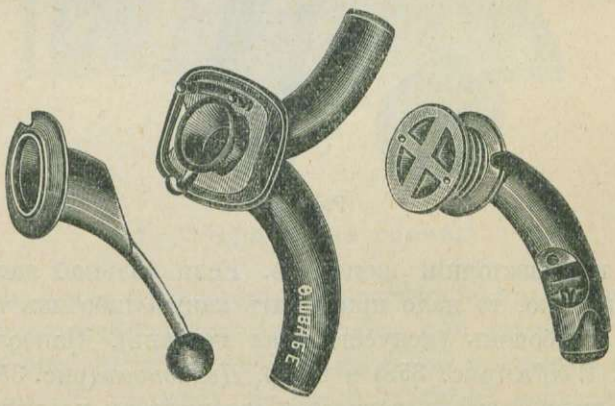

Рис. 358.

Окончивъ операцію, въ горло вводятъ трахеотомическую трубку, въ пищеводъ—желудочный зондъ для питанія больного въ первые дни послѣ операціи; зондъ этотъ проводится черезъ ротъ или, что лучше, черезъ носъ и прикрѣпляется нитяной

петлей къ уху больного. Затѣмъ поступаютъ различно: или глоточное отверстіе оставляютъ открытымъ и тогда всю рану шеи выполняютъ марлей, которую необходимо часто мѣнять, или же глоточное отверстіе зашиваютъ въ 1—2 этажа и поверхъ глоточныхъ швовъ суживаютъ швами и кожную рану, заложивъ предварительно марлевые выпускники. Черезъ 6—7 дней послѣ операціи пищеводный зондъ можно удалить и вводить его только во время питанія больного, но очень скоро возстановляется способность глотать нормальнымъ образомъ черезъ ротъ. Скоро же больной научается и говорить, хотя безъ звука, но внятнымъ, по-

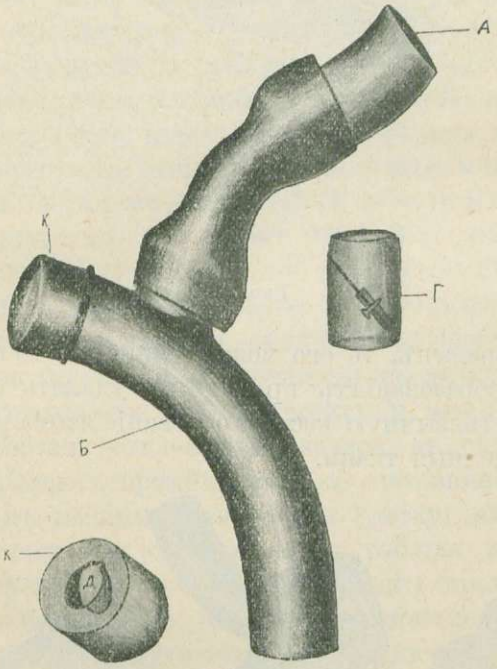

Рис. 359.

нятнымъ на разстояніи шопотомъ. Если больной желаетъ снова говорить громко, то надо примѣнить какую-либо изъ т. наз. фонаціонныхъ трубочекъ (искусственная гортань). Наиболѣе удобны трубки *J. Wolf*'а (рис. 358) и проф. *Дьяконова* (рис. 359). Вводить ихъ надо прежде, чѣмъ закроется отверстіе въ глоткѣ, сдѣланное при операціи. Отверстіе это необходимо для соединенія полости горла съ полостью рта. На рис. 360 представлено положеніе искусственной гортани проф. *Дьяконова* на мѣстѣ.

Говоря объ удаленіи гортани, необходимо отмѣтить, что для выздоровленія больныхъ послѣ этой операціи чрезвычайно важенъ

тщательный и умѣлый послѣоперацiонный уходъ. Больнымъ послѣ удаленiя гортани угрожаютъ: аспирацiонная пневмонiя и воспаленiе клѣтчатки грудного промежутка. Послѣоперацiонный уходъ долженъ предотвратить эти осложненiя.

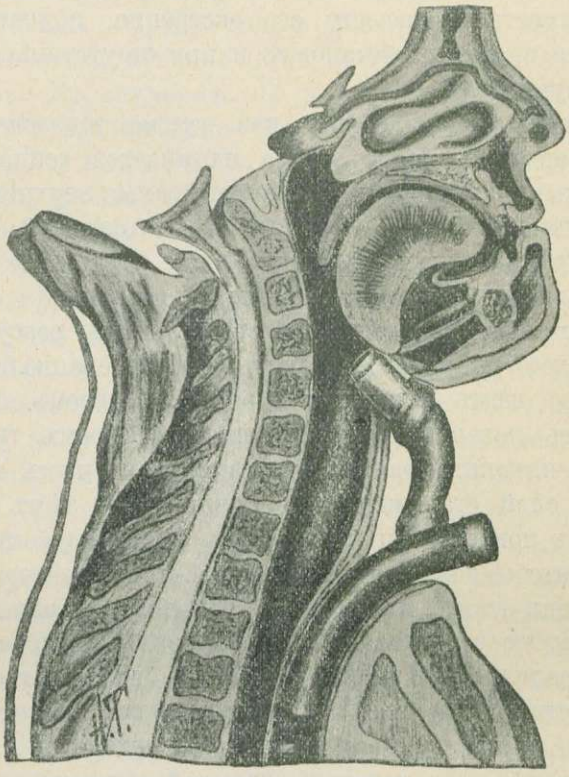

Рис. 360.

Г. Операцiи на горлѣ.

Вскрытiе горла (трахеотомiя, горлосѣченiе) производится чаще всего, чтобы предупредить задушенiе, при суженiяхъ и полныхъ закрытiяхъ гортани, имѣющихъ самое различное происхожденiе; они могутъ зависѣть отъ отека, разныхъ воспаленiй (флегмонознаго, дифтерiйнаго и др.), рубцовыхъ стягиванiй (сифилитическихъ, послѣ ожоговъ и др.), новообразованiй и т. д. Слѣдующимъ показанiемъ для горлосѣченiя являются инородныя тѣла. Наконецъ, операцiю эту производятъ, какъ предварительный пріемъ передъ другими операцiями на лицѣ и шеѣ, съ цѣлью преду-

предить затеканіе крови въ горло или создать условія, облегчающія продолженіе наркоза во все время операціи. Уже изъ этого перечня показаній ясно, что горлосѣченіе относится къ т. наз. неотложнымъ операціямъ, и что каждый врачъ, независимо отъ того—хирургъ онъ или нѣтъ—можетъ нѣрѣдко быть поставленъ въ необходимость произвести его экстренно, подчасъ въ неподходящей для операціи обстановкѣ и при отсутствіи соотвѣтствующихъ инструментовъ.

Обыкновенно различаютъ т. наз. *верхнее горлосѣченіе* и *нижнее*. При первомъ разрѣзъ горла начинается сейчасъ же подъ перстневиднымъ хрящемъ и раздѣляетъ самыя верхнія 1—2 кольца горла, находящіяся надъ перешейкомъ щитовидной железы. При второмъ разрѣзъ горла начинается ниже перешейка щитовидной железы. Если вспомнить анатомическія отношенія области операціи, то станетъ понятнымъ безъ дальнихъ разсужденій, что верхнее горлосѣченіе представляетъ собою операцію болѣе простую и безопасную, чѣмъ нижнее. Въ верхнемъ своемъ отдѣлѣ горло отдѣлено отъ поверхности кожи тонкимъ слоемъ тканей, не содержащимъ никакихъ важныхъ органовъ, но чѣмъ далѣе внизъ, тѣмъ этотъ слой становится все толще, т.-е. тѣмъ далѣе горло отходитъ отъ поверхности кожи, тѣмъ болѣе глубокую надо сдѣлать рану, чтобы дойти до него. Далѣе, въ клѣтчаткѣ, находящейся впереди горла, книзу отъ перешейка щитовидной железы, заложено сильно развитое нижнее щитовидное венозное сплетеніе, особенно переполненное кровью у людей задыхающихся, каковымъ, въ большинствѣ случаевъ, и приходится дѣлать горлосѣченіе; часто тамъ же попадается непарная щитовидная артерія. Въ яремной впадинѣ трудно избѣжать пораненія яремной венозной дуги, а это можетъ иногда вести къ вхожденію воздуха въ вены. Правда, у дѣтей ранняго возраста условія для нижняго горлосѣченія нѣсколько болѣе благопріятны благодаря тому, что слой тканей, отдѣляющихъ горло отъ кожи, у нихъ относительно тоньше, разстояніе между перстне-виднымъ хрящемъ и верхнимъ краемъ грудины относительно больше, перешеекъ щитовидной железы уже и лежитъ выше, чѣмъ у взрослыхъ; однако, съ другой стороны, у дѣтей имѣются также и невыгодныя для операціи и присущія только имъ обстоятельства. Сюда относится существованіе вилочковой железы, которая выступаетъ въ большей или меньшей степени надъ вырѣзкой грудины, а иногда, особенно у новорожденныхъ, доходитъ до самой щитовидной железы. Кромѣ того у дѣтей часто наблюдается очень высокое прохожденіе на шеѣ крупныхъ сосудовъ. Такъ, безыменный артеріальный стволъ нѣрѣдко закрываетъ у нихъ всю перед-

нюю сторону горла; кромѣ него передъ горломъ у дѣтей можно иногда встрѣтить ту или другую сонную артерію и лѣвую безыменную вену. Въ общемъ, слѣдовательно, у дѣтей, такъ же какъ у взрослыхъ, нижнее горлосѣченіе представляетъ операцію болѣе трудную и болѣе рискованную, чѣмъ верхнее, и не заслуживаетъ, по нашему мнѣнію, предпочтенія сравнительно съ послѣднимъ. Сказанное относится, конечно лишь къ тѣмъ случаямъ, гдѣ возможенъ выборъ. Къ случаямъ, не допускающимъ такого выбора и показующимъ исключительно только нижнее горлосѣченіе, слѣдуетъ отнести: 1) вскрытіе горла при глубоко засѣвшихъ (напр. въ одномъ изъ бронховъ) инородныхъ тѣлахъ; 2) обширныя суженія гортани, распространяющіяся на горло; 3) новообразованія верхняго отдѣла горла, и 4) предварительное вскрытіе горла передъ полнымъ удаленіемъ гортани.

Производство *верхняго горлосѣченія* нетрудно. Мы дѣлаемъ его, равно какъ и другія операціи на гортани и горлѣ, съ общимъ обезболиваніемъ. Этимъ мы не только облегчаемъ страданія больного, но успокаиваемъ судорожныя дыхательныя движенія и обезпечиваемъ себѣ возможность оперировать болѣе быстро и правильно. Къ тому же, наркозъ обыкновенно переносится задыхающимися больными очень хорошо и наступаетъ скоро, можетъ быть благодаря тому, что больные находятся уже заранѣе въ состояніи нѣкотораго обезболиванія, вслѣдствіе отравленія крови углекислотой. Положеніе больного — на спинѣ; подъ плечи ему подкладывается валикъ, чтобы голова его по возможности была откинута назадъ. При такомъ положеніи, во-первыхъ, передній отдѣлъ шеи становится легко доступнымъ для оператора, а во-вторыхъ, при запрокидываніи головы, горло, такъ сказать, вытягивается изъ грудной полости, и шейный его отдѣлъ становится длиннѣе. Помощнику поручаютъ обѣими руками удерживать голову больного. Разрѣзъ кожи ведется строго по средней линіи; начинается онъ въ предѣлахъ щитовиднаго хряща и въ длину имѣетъ сант. 5—6. Подкожную клѣтчатку и глубжележащія ткани разсѣкаютъ осторожно между двумя пинцетами, все время придерживаясь средней линіи. Встрѣчающіяся вены отклоняютъ въ сторону, а если это неудобно, то разрѣзаютъ послѣ предварительнаго наложенія двухъ кровеостанавливающихъ пинцетовъ. Грудино-подъязычныя мышцы раздѣляютъ по узкой соединительнотканной полоскѣ, находящейся между ихъ срединными краями. По раздвиганіи этихъ мышцъ въ стороны мы увидимъ перстневидный хрящъ и перешеекъ щитовидной железы, покрытыя среднею связкою щитовидной железы. Въ этой послѣдней дѣлаютъ

небольшой надрѣзъ, послѣ чего будетъ нетрудно отклонить перешеекъ железы книзу. Самое вскрытіе горла лучше дѣлать послѣ полной остановки кроветеченія, хотя надо имѣть въ виду, что небольшое венозное кроветеченіе останавливается само собою послѣ разрѣза горла и возстановленія правильнаго дыханія. Чтобы произвести вскрытіе горла правильно, надо удерживать послѣднее въ неподвижности во все время разрѣза. Это всего лучше достигается острымъ крючкомъ (рис. 361), вкалываемымъ сейчасъ же вправо отъ средней линіи сквозь перстне-щитовидную связку такъ, что остріе крючка вонзается въ перстневидный хрящъ съ внутренней поверхности. Еще лучше вколоть такимъ же образомъ другой крючокъ рядомъ съ первымъ, влѣво отъ средней линіи, и передать этотъ крючокъ помощнику. Въ промежуткѣ между двумя крючками вкалываютъ ножъ въ просвѣтъ горла и ведутъ разрѣзъ стѣнки горла сразу черезъ всю толщу книзу нѣсколько болѣе, чѣмъ на одинъ сант.

Рис. 361.

Вколъ дѣлается обыкновенно между перстневиднымъ хрящемъ и первымъ хрящемъ горла, но можно, и даже удобнѣе, начинать разрѣзъ выше, т.-е. вкалывать ножъ въ перстне-щитовидную связку. Операція въ этомъ послѣднемъ случаѣ будетъ называться *крико-трахеотоміей* или *перстне-горлосѣченіемъ*. По вскрытіи горла появляется обыкновенно сильный приступъ кашля, съ которымъ больной выбрасываетъ чрезъ сдѣланную ему рану слизь, дифтерійныя пленки и т. д. На время этого приступа больному надо придать сидячее положеніе и передъ раною горла на недалекомъ разстояніи держать кусокъ марли или ваты, чтобы содержимое горла, часто весьма заразительное, не разбрасывалось далеко въ стороны, не попало бы, напр., въ конъюнктивальный мѣшокъ кого-либо изъ присутствующихъ.

Кашлевой приступъ слѣдуетъ переждать и приступать къ дальнѣйшимъ рукодѣйствіямъ не прежде, чѣмъ онъ окончится. Крючки, вколотые въ горло передъ его разсѣченіемъ, лучше не удалять. Ими можно пользоваться для раздвиганія краевъ раны горла и облегченія, такимъ образомъ, откашливанія. По окончаніи приступа такое растягиваніе раны пригодится для вставленія въ горло трубки. Бываютъ случаи, въ которыхъ, несмотря на произведенное разсѣченіе горла, дыханіе больного не возстановляется. Это можетъ зависѣть отъ существованія ниже мѣста разрѣза какого-либо препятствія для свободнаго прохожденія воздуха, напр. скопленія тамъ жидкости (крови, воды у утопленниковъ), дифтерій-

ныхъ пленокъ и т. п. Въ такихъ случаяхъ нужно ввести въ горло, черезъ сдѣланное въ его стѣнкѣ отверстіе, мягкій катетеръ. Вызваннаго этимъ раздраженія часто бываетъ достаточно для того, чтобы появились кашлевые приступы, съ помощью которыхъ обыкновенно выбрасываются засоренія дыхательныхъ путей; если же введеніе катетера не помогаетъ, то черезъ тотъ же катетеръ дѣлаютъ высасываніе содержимаго горла. Для такого высасыванія предложены различныя приспособленія къ катетеру: гуттаперчевые шары, насосы и т. п.; однако, нерѣдко всѣ эти приспособленія не достигаютъ цѣли, и наиболѣе подходящимъ оказывается простое отсасываніе ртомъ хирурга. Этимъ послѣднимъ пріемомъ спасено немало больныхъ, но зато погублено нѣсколько хирурговъ, заразившихся попадавшими къ нимъ въ ротъ дифтерійными пленками.

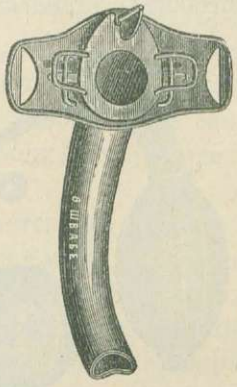

Рис. 362.

Когда дыханіе больного станетъ спокойнымъ, въ разрѣзъ горла вводятъ, т. наз., трахеотомическую трубочку. Наиболѣе употребительная изъ этихъ трубочекъ, *Lüer*'овская, изображена на рис. 362. Серебряныя трубки слѣдуетъ предпочитать приготовленнымъ изъ какого-либо другого матеріала: гуттаперчи, аллюминія и т. п. Трубки эти двойныя; благодаря этому въ послѣопераціонное время, въ случаѣ засоренія трубки, можно вынимать для прочистки только внутреннюю трубочку, оставляя наружную на мѣстѣ. Если поводомъ къ горлосѣченію было спаденіе горла, помѣщавшееся сравнительно далеко отъ его начала, какъ это бываетъ иногда у больныхъ зобомъ, то трубочку надо вводить длинную и гибкую, способную приспособляться къ неровному въ такихъ случаяхъ ходу горла. Этимъ требованіямъ удовлетворяетъ трубка *König*'а (рис. 363). Когда трубочка введена, то ее удерживаютъ на мѣстѣ съ помощью тесьмы, концы которой проводятся чрезъ находящіяся на щиткѣ трубочки отверстія и завязываются сзади на шеѣ.



Рис. 363.

Послѣ горлосѣченія, произведеннаго, какъ предварительный пріемъ, передъ какою-либо другою операціей, иногда вводятъ такъ называемыя тампонаціонныя трубки. Онѣ даютъ возможность больному вдыхать хлороформъ и, вообще, дышать во все время опера-

ціи и въ то же время имѣютъ приспособленіе, которымъ закрывается промежутокъ между стѣнками горла и трубкой, такъ что кровь и другія жидкости не могутъ затекать съ поля операціи въ горло. Изъ тампонаціонныхъ трубокъ издавна пользуется извѣстностью *Trendelenburg*'овская, изображенная на рис. 364 вмѣстѣ

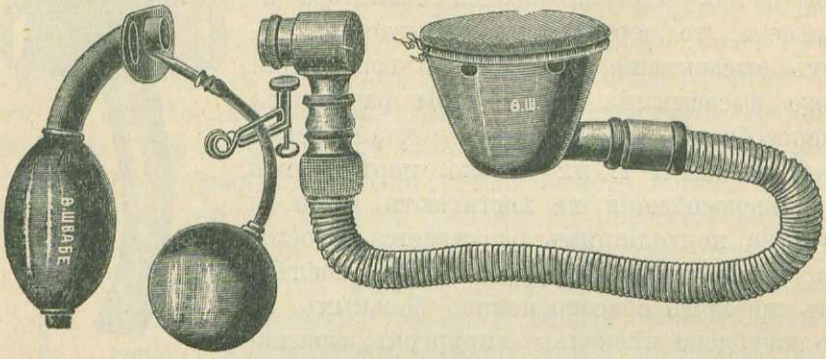

Рис. 364.

съ приспособленіемъ къ ней для хлороформированія; однако, она сложна по своему устройству, дорога, и гуттаперчевыя части ея нерѣдко портятся. Гораздо проще и столь же цѣлесообразна трубка *Hahn*'а (рис. 365), обернутая губкою, или приспособленіе, предла-

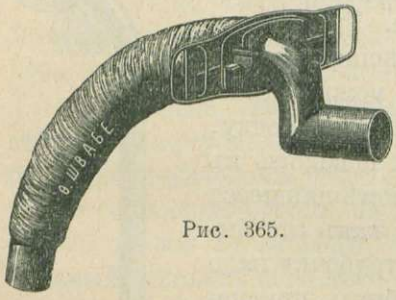

Рис. 365.

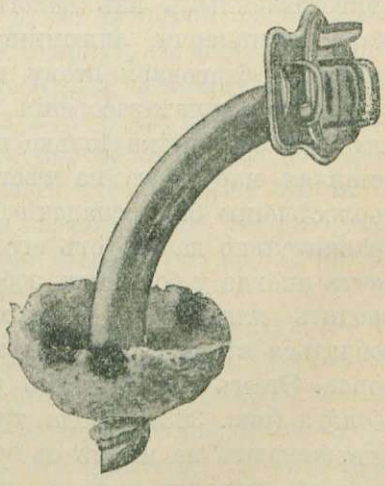

Рис. 366.

гаемое *Kocher*'омъ: взять плоскую губку, обрѣзать ее соотвѣтствующимъ образомъ и привязать къ желобку, сдѣланному на нижнемъ краѣ обыкновенной трахеотомической трубки, такъ что образуется открытая кверху воронка, которая вбираетъ и задерживаетъ кровь (рис. 366).

Трахеотомическихъ трубокъ не приходится вводить послѣ горлосѣченій, производившихся по поводу инородныхъ тѣлъ, по-

павшихъ въ горло или гортань. Небольшія и гладкія инородныя тѣла обыкновенно выбрасываются во время приступа кашля, появляющагося вслѣдъ за разсѣченіемъ горла; болѣе крупныя приходится съ осторожностью извлекать пинцетомъ или какими нибудь другими щипцами. По удаленіи инороднаго тѣла рану горла оставляютъ незашитою, и она скоро заживаетъ. Въ рѣдкихъ случаяхъ, когда для извлеченія инороднаго тѣла приходится дѣлать сравнительно большой разрѣзъ горла, можно наложить на него нѣсколько швовъ; рану мягкихъ тканей, находящихся передъ горломъ, лучше при этомъ не зашивать.

Производство *нижняго горлосѣченія* отличается отъ производства верхняго лишь въ началѣ операціи. Со времени обнаженія горла образъ дѣйствія въ томъ и другомъ случаѣ одинаковъ. Разрѣзъ общихъ покрововъ, проводимый также по средней линіи, при нижнемъ горлосѣченіи оканчиваютъ ниже, надъ самою яремною вырѣзкою грудины. Пройдя между мышцами, попадаютъ въ клѣтчатку, находящуюся книзу отъ щитовидной железы. Здѣсь нужно работать только тупыми инструментами и притомъ съ большою осторожностью. Въ виду возможности встрѣтить передъ горломъ крупныя артеріи, нужно итти возможно выше, т.-е. ближе къ перешейку щитовидной железы. Попадающіеся на пути сосуды надо отклонять или перерѣзать между двухъ перевязокъ. Перешеекъ щитовидной железы оттягиваютъ кверху, а иногда бываетъ полезно подвести подъ него двѣ нити, перевязать ими перешеекъ и послѣ этого перерѣзать его. Въ послѣднемъ случаѣ горло вскрываютъ въ томъ мѣстѣ, на которомъ находился перешеекъ железы. Такое горлосѣченіе нѣкоторые называютъ, въ отличіе отъ верхняго и нижняго, *среднимъ*.

Конечно, можно сдѣлать вскрытіе горла и отступая въ большей или меньшей степени въ подробностяхъ отъ даннаго описанія; приходится, наконецъ, какъ я уже замѣтилъ выше, дѣлать эту операцію экстренно, при случайной и часто весьма несовершенной обстановкѣ. Я не буду говорить здѣсь о различныхъ пріемахъ и инструментахъ, предлагавшихся въ разное время для горлосѣченія, а иногда, такъ сказать, изобрѣтавшихся на мѣстѣ въ экстренныхъ случаяхъ; скажу только, что при этой операціи никакъ не въ меньшей степени, чѣмъ при другихъ, хирургъ долженъ сохранять все свое спокойствіе и самообладаніе, несмотря на то, что картина задыхающагося больного и отчаянія его окружающихъ часто бываетъ поистинѣ ужасна. Хотя нельзя терять ни одной минуты, но все-таки операцію надо дѣлать *не спѣша*. Этимъ я, впрочемъ, вовсе не хочу сказать, что надо оперировать

медленно; при горлосѣченіи всего удобнѣе познать ту истину, что слова *спѣшить* и *работать быстро* имѣютъ не только не одинаковое, но даже прямо противоположное значеніе.

Резекція горла производится большею частью при злокачественныхъ новообразованіяхъ, распространяющихся на горло съ сосѣднихъ органовъ (пищевода, гортани, щитовидной железы), и иногда при рѣзкихъ кольцевидныхъ рубцовыхъ суженьяхъ горла. Въ первомъ случаѣ обычно изсѣкается лишь часть окружности горла, и резекція горла составляетъ лишь осложненіе типической операціи резекціи пищевода, удаленія гортани, резекціи щитовидной железы. Если при этомъ отверстіе въ горлѣ получается спереди, то чрезъ него и проводится трахеотомическая трубка; если же отверстіе расположено неудобно, то для трахеотомической трубки дѣлается другое отверстіе—ниже. Чтобы сдѣлать круговую резекцію горла, необходимо обнажить его на возможно большомъ протяженіи. Для этого дѣлаютъ большой разрѣзъ по средней линіи шеи; дойдя до перешейка щитовидной железы, разсѣкаютъ его между двумя перевязками и отодвигаютъ въ стороны обѣ доли щитовидной железы. Ниже суженія перерѣзаютъ горло поперекъ и удерживаютъ нижній отрѣзокъ открытымъ проведенными чрезъ него нитяными петлями или нѣсколькими стежками шва прикрѣпляютъ его къ нижнему углу кожной раны. Захвативъ верхній отрѣзокъ горла щипцами, оттягиваютъ его кпереди и осторожно отдѣляютъ его сзади отъ пищевода и съ боковъ. Высвободивъ горло выше суженія, вновь перерѣзаютъ его поперекъ и уносятъ суженную часть. Если длина изсѣченнаго куска не слишкомъ велика, то оба отрѣзка горла могутъ быть вновь соединены круговымъ швомъ. Возможность кругового сшиванія облегчается тѣмъ, что горло до нѣкоторой степени можетъ быть вытянуто кверху изъ грудной полости. Швы накладываются узловые, не проходящіе въ просвѣтъ горла. Послѣ кругового сшиванія горла необходимо ниже линіи шва сдѣлать небольшой продольный разрѣзъ горла и ввести чрезъ него трахеотомическую трубку. Трубка оставляется въ горлѣ на нѣсколько дней.

Если сшить отрѣзки горла невозможно, то нижній отрѣзокъ вшивается въ нижній уголъ кожной раны, а рана выше его выполняется марлей.

Пластика горла примѣняется при свищахъ его и при спаденіи его стѣнокъ, зависящемъ отъ утраты имъ хрящевого скелета. Чтобы закрыть свищъ горла, можно просто окровавить его края вырѣзываніемъ рубцовой ткани и соединить ихъ швами, но послѣ этого обычно получается подкожная эмфизема, и швы расходятся

сами, или ихъ приходится снять раньше, чѣмъ произойдетъ сростаніе краевъ свища. Поэтому, всегда лучше закрывать свищи горла по способу удвоенія. Вокругъ свища, на нѣкоторомъ разстояніи отъ края его, дѣлается круговой разрѣзъ кожи, отсепаровывается кожная оторочка свища, заворачивается въ свищъ эпидермисомъ внутрь и удерживается швами въ такомъ положеніи. Поверхъ закрытаго такимъ образомъ свища, надвигаются и спиваются края кожной раны. Получается болѣе плотное закрытіе свища въ 2 этажа.

При очень большихъ изъянахъ горла замѣщенія ихъ одними мягкими тканями недостаточно. Необходимо пополнить изъянъ въ хрящевомъ скелетѣ горла. Для этого *Schimmelbusch* предложилъ брать кожно-накостнично-костный лоскутъ изъ грудины. Другіе пользовались подобными же лоскутами изъ ключицы. Для пополненія изъяна въ верхнихъ кольцахъ горла *König* предложилъ брать хрящевую пластинку изъ щитовиднаго хряща на ножкѣ изъ мягкихъ тканей; пластинка берется въ половину толщи щитовиднаго хряща. *Mangoldt* предложилъ вживить сполна выдѣленную пластинку реберная хряща подъ кожу боковой стороны шеи, а затѣмъ выкроить лоскутъ мягкихъ тканей, заключающій въ себѣ прижившую хрящевую пластинку и повернуть его на ножкѣ на мѣсто изъяна горла. Въ настоящее время еще трудно сдѣлать сравнительную оцѣнку различныхъ способовъ пластики горла. Для этого необходимо увеличить количество сдѣланныхъ пока наблюденій.

Операціи на щитовидной железѣ.

Операціи на щитовидной железѣ производятся чаще всего по поводу зоба. Если зобъ составляетъ лишь проявленіе Базедовой болѣзни, то и въ такомъ случаѣ удаленіе болѣзненно измѣненныхъ отдѣловъ железы имѣетъ лечебное значеніе. Затѣмъ слѣдуютъ злокачественныя опухоли щитовидной железы и, наконецъ, гнойныя воспаленія ея. Всѣ операціи на щитовидной железѣ въ первомъ моментѣ—обнаженіи железы имѣютъ много общаго. Обнаженіе щитовидной железы было разработано главнымъ образомъ для оперативнаго леченія зоба. Поэтому я и начну описаніе операцій на щитовидной железѣ съ оперативнаго леченія зоба.

Оперативное леченіе зоба. Для того, чтобы подойти къ больной щитовидной железѣ, предлагались разрѣзы въ различныхъ направленіяхъ: по средней линіи шеи, по переднему краю грудино-ключично-сосковой мышцы и др. Мы предпочитаемъ направ-

леніе разрѣзовъ, предложенное *Kocher*'омъ (см. рис. 338). Самое удаленіе пораженныхъ участковъ железы производится посредствомъ ихъ *вылущиванія* изъ существа железы или посредствомъ частичнаго *изсѣченія* того отдѣла щитовидной железы, въ которомъ находятся болѣзненныя измѣненія. Наконецъ, въ нѣкоторыхъ случаяхъ ограничивались простымъ обнаженіемъ зоба (т. наз. *экзотиропексіей*) или перевязкой щитовидныхъ артерій. Что касается сравнительнаго значенія этихъ операцій, то экзотиропексія и перевязка щитовидныхъ артерій въ большинствѣ случаевъ оказались недостаточными, и обычно производится при зобѣ или вылущиваніе отдѣльныхъ узловъ или резекція щитовидной железы. Каждая изъ этихъ операцій имѣетъ свой кругъ показаній, и ограничиваться какою либо одною для всѣхъ случаевъ было бы неправильнымъ. Самымъ цѣлесообразнымъ представляется вылущеніе. При этомъ удаляется лишь то, что болѣзненно измѣнено; о томъ, какое важное значеніе имѣетъ оставленіе при организмѣ здоровой ткани щитовидной железы, здѣсь нѣтъ нужды распространяться. Къ тому же, при вылущеніи намъ совсѣмъ не угрожаетъ опасность поранить нижній гортанный нервъ. Противъ вылущенія говоритъ, во-первыхъ, значичельная, сравнительно съ другими способами оперативнаго леченія зоба, потеря крови при немъ, а во-вторыхъ, невозможность примѣнить его въ очень многихъ случаяхъ. Показано вылущеніе тогда, когда заболѣваніе распространено въ видѣ отдѣльныхъ ограниченныхъ узловъ въ существѣ щитовидной железы и особенно—при зобахъ кистовидныхъ. Въ случаяхъ разлитого пораженія приходится прибѣгать къ резекціи—операціи болѣе типичной и сопровождающейся гораздо меньшею потерею крови. Экзотиропексія, по нашему мнѣнію, умѣстна лишь въ тѣхъ рѣдкихъ случаяхъ, когда съ операціею по той или другой причинѣ необходимо торопиться. Не удаляя изъ организма болѣзненно измѣненнаго, экзотиропексія всетаки избавляетъ больного отъ опасныхъ для жизни припадковъ удушенія. Однако, нѣкоторые наблюдали атрофію выведеннаго наружу зоба и считаютъ поэтому экзотиропексію пріемовъ лечебнымъ *(Jaboulay)*. По той же причинѣ и перевязка щитовидныхъ артерій находитъ себѣ сторонниковъ (проф. *Разумовскій)*.

Какую бы изъ вышеназванныхъ операцій мы ни избрали, дѣло должно начинаться общимъ для всѣхъ нихъ пріемомъ—обнаженіемъ больной щитовидной железы, Для этого проводятъ разрѣзъ черезъ общіе покровы съ соблюденіемъ тѣхъ предосторожностей, которыя указаны выше для разрѣзовъ на шеѣ вообще. По раздѣленіи кожи и подкожной мышцы обнажаются пробѣгающія по

передней поверхности шеи переднія яремныя вены. Ихъ перерѣзаютъ между перевязками. Мышцы грудино-подъязычную и грудино-щитовидную отодвигаютъ въ сторону пальцами; если это не удается легко, то ихъ можно надрѣзать или даже перерѣзать совсѣмъ поперечно въ верхнемъ ихъ отдѣлѣ. Затѣмъ осторожно надрѣзаютъ тонкую соединительнотканную пластинку, покрывающую железу, и также отклоняютъ ее, стараясь въ то же время обойти пальцами боковую и отчасти заднюю поверхности железы; послѣ этого железу осторожно выводятъ изъ раны наружу (вывихиваніе зоба, см. рис. 367). Все это производится обыкновенно безъ особеннаго труда, за исключеніемъ тѣхъ случаевъ, въ которыхъ имѣется дѣло съ зобами неподвижными или злокачественными. Если мы имѣемъ въ виду сдѣлать экзотиропексію, то

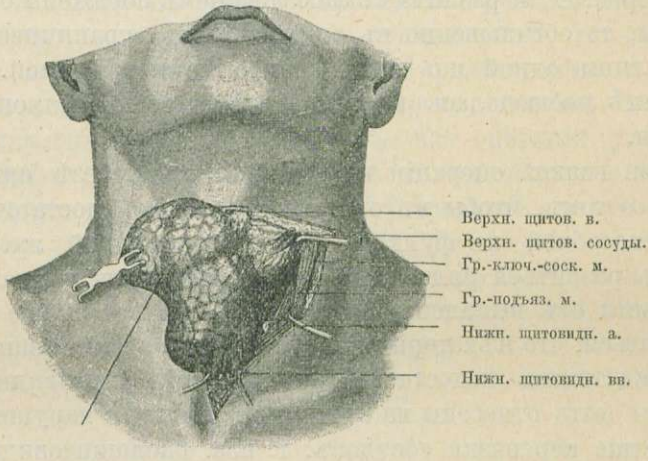

Рис. 367. *(Kocher).*

послѣ вывихиванія вся операція и окончена; если же предположено вылущеніе зоба, то надо, прощупавъ черезъ существо железы положеніе въ ней зобнаго узла, сдѣлать надъ послѣднимъ разрѣзъ ткани, отдѣляющей узелъ отъ поверхности щитовидной железы. Ткань зобнаго узла отличается отъ окружающей его ткани железы не всегда рѣзко; поэтому для отыскиванія узла потребна большая осторожность и навыкъ. Разъ узелъ открытъ, его вылущаютъ черенкомъ скальпеля или пальцами. Такъ же поступаютъ и съ другими узлами, которые отыскиваются и удаляются или на мѣстѣ удаленнаго перваго или при посредствѣ новыхъ разрѣзовъ черезъ ткань железы. По окончаніи вылущенія останавливаютъ кроветеченіе, которое при этой операціи, какъ уже сказано, бываетъ значительнымъ, вводятъ выпускникъ и зашиваютъ рану.

Наконецъ, если операція должна состоять въ изсѣченіи зоба, то послѣ вывихиванія его дѣлаютъ перевязку, сначала верхнихъ щитовидныхъ вены и артеріи (у верхняго рога железы), а потомъ нижнихъ (у нижне-задняго края нижняго рога). Послѣднее надо производить съ особенною осторожностью и непремѣнно на глазахъ, чтобы не повредить нижняго гортаннаго нерва. По окончаніи перевязки названныхъ сосудовъ отдѣляютъ отъ горла перешеекъ щитовидной железы, подводятъ подъ него двѣ нити и, послѣ двойной перевязки, перерѣзаютъ его. Теперь удаляемая половина щитовидной железы остается въ соединеніи съ горломъ лишь на небольшомъ протяженіи. Окончательное отдѣленіе лучше дѣлать, по совѣту *Kocher*'а, ножомъ черезъ ткань железы, параллельно горлу. Этимъ устраняется возможность раненія нижняго гортаннаго нерва. Если разлитымъ заболѣваніемъ поражены обѣ половины железы, то обыкновенно въ одинъ пріемъ ограничиваются удаленіемъ лишь одной изъ нихъ, наиболѣе пораженной. Въ другой половинѣ наблюдалась иногда послѣ операціи самопроизвольная атрофія.

При всякой операціи на щитовидной железѣ слѣдуетъ заботиться о томъ, чтобы въ организмѣ осталось достаточное количество способной къ функціи ткани щитовидной железы. Иначе можетъ развиться рядъ тяжелыхъ и опасныхъ припадковъ въ зависимости отъ выпаденія функціи ея. Въ послѣднее время стало выясняться, что нѣкоторые изъ припадковъ, относившихся прежде къ слѣдствіямъ недостаточности функціи щитовидной железы, должны быть отнесены на счетъ удаленія или нарушенія питанія, вслѣдствіе перевязки сосудовъ, т. наз. околощитовидныхъ (паратироидныхъ) железъ (см. Часть первая, стр. 431). Значеніе этихъ железъ еще недостаточно выяснено, и я ограничусь лишь этимъ упоминаніемъ о нихъ; иначе, какъ это бываетъ всегда въ недостаточно разработанныхъ вопросахъ, пришлось бы говорить много и неопредѣленно. Вопросъ о паратироидахъ стоитъ на очереди.

Если зобъ черезъ верхнее отверстіе грудной клѣтки спускается въ грудное средостѣніе, то сначала слѣдуетъ отдѣлить отъ всѣхъ связей ту часть железы, которая подлежитъ удаленію на шеѣ и оставить ее въ связи съ внутригрудною частью. Медленно и осторожно потягивая за нее, постепенно извлекаютъ кверху внутригрудную часть зоба и держась какъ можно ближе къ сумкѣ зоба, перевязываютъ всѣ замѣтные на его поверхности сосуды, въ томъ числѣ и нижнюю щитовидную артерію. Извлеченіе внутригрудной части нужно дѣлать очень осторожно во избѣжаніе разрыва сосудовъ и большого кроветеченія. Если внутригрудная

часть зоба представляетъ очень большую кисту, то для облегченія выведенія ея наружу можно уменьшить ее проколомъ.

Удаленіе злокачественныхъ опухолей щитовидной железы въ большинствѣ случаевъ представляетъ операцію очень трудную. Срастаніе съ сосѣдними органами крайне затрудняетъ вывихиваніе опухоли. Уже это одно требуетъ возможно большаго разрѣза покрывающихъ опухоль тканей. Широкій доступъ тѣмъ болѣе необходимъ, что удаленіе должно быть произведено возможно далеко въ предѣлахъ здоровыхъ тканей. Поэтому переднія мышцы шеи приходится перерѣзать поперечно. При удаленіи опухоли нужно щадить сосудистонервный пучекъ шеи. Однако, если онъ спаянъ или охваченъ новообразованіемъ, его приходится резецировать, наложивъ, конечно, предварительно перевязки на сосуды. При сращеніи съ горломъ приходится резецировать участокъ послѣдняго и вставить затѣмъ трахеотомическую трубку. Равнымъ образомъ, можетъ потребоваться резецировать и часть пищевода. Пораженныя лимфатическія железы, понятно, должны быть тоже удалены. Въ общемъ итогѣ—вся операція удаленія злокачественныхъ опухолей щитовидной железы основана на широкомъ обнаженіи опухоли и тщательной перевязкѣ кровеносныхъ сосудовъ.

Операціи на груди.

1. Операціи на грудной клѣткѣ.

Резекція реберъ. Резекція реберъ производится при заболѣваніяхъ ихъ съ цѣлью удалить изъ организма пораженный участокъ ребра, напр., при бугорчаткѣ и новообразованіяхъ. Кромѣ того очень часто резекція реберъ производится и при здоровомъ состояніи ихъ. Въ этомъ послѣднемъ случаѣ имѣется въ виду или получить широкій доступъ къ органамъ грудной полости: плеврѣ, легкимъ, сердцу, органамъ грудного средостѣнія, или же цѣль операціи состоитъ въ томъ, чтобы, лишивъ грудную клѣтку костной опоры, сдѣлать ее податливой, способной къ западенію, разсчитывая достигнуть такимъ образомъ уничтоженія или, по крайней мѣрѣ, уменьшенія гноящейся полости внутри грудной полости; такъ поступаютъ при хронической эмпіемѣ. Типомъ резекціи реберъ могутъ служить резекціи при заболѣваніи ихъ. Резекціи здоровыхъ реберъ будутъ описаны при изложеніи операцій на органахъ груди.

При заболѣваніи реберъ резекція производится поднакостнично (воспалительныя заболѣванія) или съ мягкими тканями (новообразованія).

Поднакостичная резекція ребра. Проводится разрѣзъ вдоль ребра до кости, и скребцомъ отдѣляется накостница сначала съ наружной поверхности ребра, затѣмъ съ краевъ и, наконецъ, съ внутренней поверхности. При отдѣленіи накостницы скребецъ необходимо держать какъ можно ближе къ кости, остерегаясь поврежденія межреберныхъ сосудовъ (у нижняго края ребра) и плевры (на внутренней поверхности). Обнаживъ ребро на требующемся протяженіи, разсѣкаютъ его по краямъ обнаженной части и удаляютъ изсѣченный кусокъ. Разсѣченіе ребра производятъ или т. наз. реберными щипцами или проволочною пилкою. Изъ щипцовъ удобны щипцы *Collin*'а (рис. 368) и *Schoemaker*'а (рис. 369).

Послѣ поднакостичной резекціи ребра обычно происходитъ возстановленіе его, иногда, у молодыхъ людей, настолько совершенное, что возстановляется не только непрерывность ребра, но и близкая къ нормальной форма его.

Резекція реберъ съ мягкими тканями. При новообразованіяхъ рѣдко приходится ограничиваться резекціей одного ребра. Большею частью резецируется участокъ грудной стѣнки, въ со-

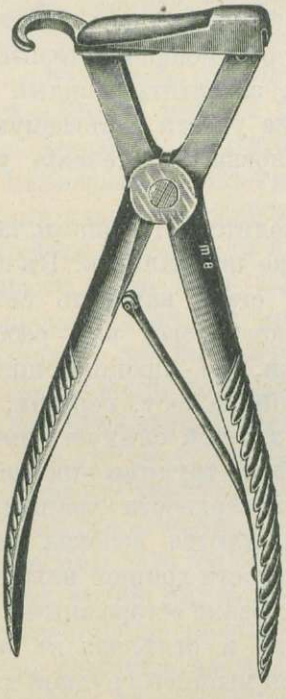

Рис. 368.

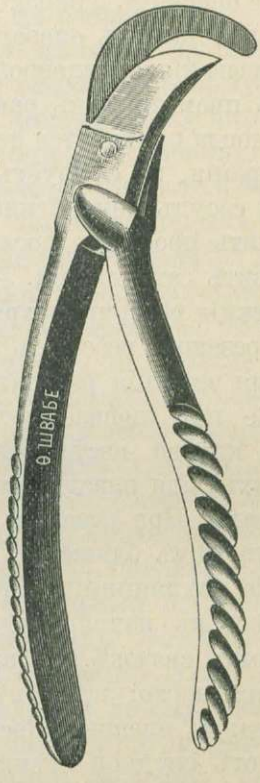

Рис. 369.

ставъ котораго входитъ нѣсколько реберъ. Въ зависимости отъ положенія и распространенія новообразованія разрѣзъ мягкихъ тканей можетъ быть различенъ. Отступая на 2—3 сант. отъ края новообразованія, обнажаютъ ребро отъ накостницы на протяженіи, достаточномъ для того, чтобы можно было подвести вѣтвь реберныхъ ножницъ или проволочную пилу, и разсѣкаютъ ребро. То-же дѣлаютъ съ ребромъ и по другую сторону новообразованія. Такое разсѣченіе въ двухъ мѣстахъ дѣлается на всѣхъ подлежащихъ удаленію ребрахъ. Послѣ этого осторожно разсѣкаютъ ткани

межреберныхъ промежутковъ и стараются отслоить плевру отъ внутренней поверхности удаляемаго участка грудной стѣнки, все время оттягивая послѣдній отъ плевры. Если новообразованіе распространилось уже на внутреннюю поверхность реберъ, то отслойка плевры можетъ оказаться затруднительною или даже невозможною. Въ такомъ случаѣ изсѣкается и спаянный съ ребрами пристѣночный листокъ плевры. Вскрытіе плевры сопровождается вхожденіемъ воздуха въ ея полость и представляетъ серьезное осложненіе операціи, однако, больные переносятъ его большею частью хорошо и оставлять операцію недоконченной вслѣдствіе сращенія новообразованія съ плеврой не слѣдуетъ. При раздѣленіи межреберныхъ промежутковъ ранятся межреберные сосуды, концы которыхъ иногда приходится перевязать. Чтобы меньше потерять крови при операціи, не слѣдуетъ стремиться захватить каждый кроветочащій сосудъ немедленно, а поскорѣе унести изсѣкаемую часть и получить просторъ, послѣ чего остановка кровотеченія уже не представитъ затрудненія.

Резекція реберныхъ хрящей производится, въ общемъ, такъ же, какъ и резекція реберъ, и по такимъ же показаніямъ. Въ послѣднее время резекція реберныхъ хрящей стала находить себѣ еще показаніе при эмфиземѣ легкихъ. Кромѣ того, изъ реберныхъ хрящей иногда изсѣкаются пластинки, не проникающія всей толщи ихъ, для пластическихъ операцій на носу, гортани, горлѣ и суставахъ. При резекціи реберныхъ хрящей слѣдуетъ имѣть въ виду, что чѣмъ ближе къ грудинѣ, тѣмъ труднѣе производится отдѣленіе нахрящницы отъ передней поверхности хрящей, такъ какъ здѣсь въ нахрящницу тѣсно вплетаются волокна реберно-грудинныхъ связокъ. Съ задней поверхности хрящей нахрящница отдѣляется легко; здѣсь нужно быть особенно осторожнымъ, чтобы не повредить плевры. Послѣдняя, хотя и отдѣлена въ области хрящей отъ грудной стѣнки поперечной мышцей грудной клѣтки, но послѣдняя нерѣдко или слабо развита или даже совсѣмъ отсутствуетъ, слой же клѣтчатки, одѣвающей плевру спереди, часто бываетъ очень тонокъ. Кромѣ того, при резекціи реберныхъ хрящей нужно имѣть въ виду положеніе *внутреннихъ грудныхъ артерій* и не повредить ихъ; если бы поврежденіе артеріи оказалось неизбѣжнымъ, необходимо перевязать оба конца ея.

Резекція реберныхъ хрящей *при эмфиземѣ легкихъ* основана на гипотезѣ, что благодаря уплотнѣнію и окостенѣнію хрящей грудная клѣтка дѣлается малоподатливою, и легкія теряютъ возможность хорошо сокращаться, вслѣдствіе чего и дѣлаются эмфизематозными. Чтобы дать грудной клѣткѣ возможность правильно

функціонировать, *Freund* предложилъ изсѣкать съ одной или съ двухъ сторонъ нѣсколько реберныхъ хрящей, каждое на протяженіи 2 сант. Пока описано немного такихъ операцій и притомъ съ ободряющимъ результатомъ. Наибольшее количество хрящей, резецированныхъ на одной сторонѣ доходитъ до 5 (*Passler* и *Seidel*). Несомнѣнно, что будущее этой операціи цѣликомъ зависитъ отъ того, насколько окажется вѣрной гипотеза о послѣдовательномъ развитіи легочной эмфиземы отъ первичной утраты эластичности реберными хрящами. Изслѣдованіе патологіи легочной эмфиземы съ этой точки зрѣнія стоитъ на очереди.

Резекція грудины большею частью дѣлается частичная. Чаще всего она состоитъ въ выскабливаніи острой ложкой бугорковыхъ гнѣздъ грудины. При остеоміелитѣ иногда приходится расширить кусающими щипцами или долотомъ существующій свищевой ходъ въ кости и удалить секвестръ. Во всѣхъ этихъ случаяхъ операція дѣлается по типу поднакостичныхъ резекцій. При новообразованіяхъ грудины послѣднюю приходится удалять съ мягкими тканями. Если новообразованіе ограничивается передней поверхностью кости, то изсѣченіе грудины возможно безъ большой опасности, такъ какъ заднюю поверхность ея можно выдѣлить поднакостично или, по крайней мѣрѣ, какъ можно ближе къ кости. Необходимое для выдѣленія грудины разсѣченіе реберно-грудинныхъ сочлененій или разсѣченіе реберныхъ хрящей лучше дѣлать на подведенномъ подъемникѣ. Такимъ образомъ можно удалить всю грудину, не поранивъ важныхъ органовъ. Если же новообразованіе распространилось за предѣлы грудины, въ область грудного средостѣнія, то операція сопряжена съ величайшими трудностями. Въ частности, при резекціяхъ отдѣльныхъ частей грудины нужно имѣть въ виду, что при резекціи рукоятки грудины утрачивается прочность плечевого пояса, и потому, если можно, лучше сохранить часть рукоятки на высотѣ грудино-ключичныхъ сочлененій; при резекціи тѣла грудины возможно поврежденіе сердечной сумки и обѣихъ плевръ, края которыхъ могутъ лежать позади грудины на всемъ ея протяженіи; при резекціи мечевиднаго отростка повреждаются переднія прикрѣпленія грудобрюшной преграды, и, кромѣ того, можетъ быть вскрыта брюшная полость. Впрочемъ, послѣднее осложненіе при современныхъ условіяхъ наименѣе тяжело. Что касается разрѣзовъ для резекціи грудины, то наиболѣе удобны продольные по средней линіи, поперечные на высотѣ ключицы и параллельные ребрамъ въ области краевъ грудины. Отдѣленіе накостницы съ передней поверхности грудины производится трудно вслѣдствіе обилія пере-

плетающихся сухожилыхъ волоконъ, приходящихъ отъ реберно-грудинныхъ сочлененій обѣихъ сторонъ и крѣпко сращенныхъ съ костью. Отдѣленіе накостницы сзади также нелегко вслѣдствіе присутствія здѣсь шероховатыхъ гребней, на которыхъ накостница крѣпко спаяна съ костью. При выдѣленіи задней поверхности грудины необходимо имѣть въ виду и положеніе внутреннихъ грудныхъ артерій.

Если бы мы захотѣли послѣ сказаннаго изложить типическій ходъ операціи резекціи грудины, то онъ выразится въ слѣдующемъ видѣ: Т-образный разрѣзъ и отдѣленіе накостницы отъ передней поверхности кости; отдѣленіе накостницы отъ задней поверхности рукоятки грудины, начиная съ яремной вырѣзки, и раздѣленіе грудино-ключичныхъ сочлененій на подведенномъ подъемникѣ; продолженіе выдѣленія задней поверхности кости и постепенное отдѣленіе реберныхъ хрящей, до 7-го включительно, съ обѣихъ сторонъ; наконецъ выдѣленіе мечевиднаго отростка, держась какъ можно ближе къ кости. Обычно отъ этого типа приходится дѣлать разнообразныя отступленія.

Резекція грудины дѣлается, кромѣ заболѣваній ея, съ цѣлью доступа къ сердечной сумкѣ и грудному средостѣнію. Объ этихъ операціяхъ будетъ сказано въ соотвѣтствующихъ мѣстахъ.

Резекція межреберныхъ нервовъ. Резекція межреберныхъ нервовъ дѣлается при межреберной невралгіи. Обыкновенно приходится резецировать не одинъ нервъ, а цѣлый рядъ ихъ. Для обнаженія одного нерва разрѣзъ дѣлается параллельно ребру, тотчасъ вбокъ отъ длинныхъ спинныхъ мышцъ; для обнаженія цѣлаго ряда нервовъ дѣлается отвѣсный разрѣзъ вдоль бокового края длинныхъ спинныхъ мышцъ. Дойдя до межреберныхъ мышцъ, отдѣляютъ наружную межреберную мышцу по нижнему краю ребра и подъ нимъ находятъ весь сосудисто-нервный пучекъ. Выдѣливъ изъ него нервъ, захватываютъ его кровеостанавливающимъ пинцетомъ выше дѣленія его на верхнюю и нижнюю вѣтви и закручиваютъ пинцетъ до тѣхъ поръ, пока не будетъ вырванъ центральный и периферическій конецъ нерва. Закручиваніе нужно производить какъ можно медленнѣе, такъ какъ иначе нервъ оборвется слишкомъ близко къ мѣсту захвата его, и резецированъ будетъ недостаточно длинный кусокъ, что грозитъ возстановленіемъ нерва и возвратомъ болей.

2. Операціи въ средостѣніи.

До послѣдняго времени грудное средостѣніе дѣлили на переднее и заднее и соотвѣтственно тому разсматривали операціи въ переднемъ и заднемъ грудномъ средостѣніи. Анатомическія изслѣдованія послѣдняго времени все больше и больше выясняютъ искусственность такого дѣленія, такъ какъ клѣтчатка грудного средостѣнія непрерывнымъ слоемъ размѣщается среди заложенныхъ въ немъ органовъ. Тѣмъ не менѣ, одни изъ органовъ расположены ближе къ передней грудной стѣнкѣ, другіе—къ задней и соотвѣтственно тому доступнѣе то спереди, то сзади. Поэтому съ оперативной точки зрѣнія правильно раздѣлять операціи въ грудномъ средостѣніи на производимыя сзади и производимыя спереди.

Вскрытіе средостѣнія сзади производится при гнойникахъ его, исходящихъ изъ позвоночника, лимфатическихъ железъ и пищевода, а также для производства операцій на грудной части пищевода. Вскрытіе средостѣнія спереди производится главнымъ образомъ для операцій на сердцѣ, сердечной сумкѣ и на большихъ сосудахъ грудной полости. Кромѣ того, иногда путь въ средостѣніе прокладывается сверху, со стороны шеи. Этотъ путь примѣнимъ для доступа къ безыменной артеріи и для удаленія внутригрудного зоба и вилочковой железы. Къ описанію всѣхъ этихъ операцій я и перейду.

А. Операціи въ средостѣніи, производимыя сзади.

Вскрытіе гнойниковъ задняго отдѣла средостѣнія производится путемъ поднакостничной резекціи 2-хъ—3-хъ реберъ, соотвѣтственно положенію гнойника. Для большаго простора можно резецировать соотвѣтствующіе поперечные отростки позвонковъ. Въ общемъ, операція складывается по типу операцій на тѣлахъ грудныхъ позвонковъ, какъ описано выше (стр. 436 и 437).

Въ нѣкоторыхъ случаяхъ гнойники задняго отдѣла грудного средостѣнія вскрывали со стороны шеи, въ надключичной ямкѣ. Понятно, этотъ путь пригоденъ лишь въ тѣхъ случаяхъ, въ которыхъ гнойникъ самъ прокладываетъ себѣ путь кверху и выбухаетъ выше ключицы. Послѣ вскрытія гнойника со стороны шеи необходимо придать больному такое положеніе, чтобы обезпечить оттокъ отдѣляемаго. Можетъ быть, лучше и въ этихъ слу-

чаяхъ закладывать еще другое отверстіе внизу гнойной полости, резецируя соотвѣтствующее ребро.

При вскрытіи гнойниковъ средостѣнія слѣдуетъ избѣгать поврежденія плевры, чтобы не загрязнить ея. При операціяхъ на шеѣ нужно имѣть въ виду и возможность поврежденія грудного протока.

Операціи на грудной части пищевода предложены еще въ 1888 проф. *Насиловымъ* и въ настоящее время разрабатываются анатомически и уже клинически. Пока произведено еще очень немного операцій на грудной части пищевода, и именно по поводу суженій и злокачественныхъ новообразованій. Нѣкоторыя изъ нихъ къ тому же не были доведены до конца. Поэтому при изложеніи ихъ приходится руководствоваться, главнымъ образомъ, анатомическими изслѣдованіями. Я буду придерживаться позднѣйшаго изслѣдованія *В. Н. Саввина*.

Для обнаженія грудной части пищевода больной кладется на лѣвомъ боку, пищеводъ же обнажается справа, такъ какъ слѣва доступъ къ нему сильно стѣсняетъ дуга аорты.

Между остистыми отростками позвонковъ и позвоночниковымъ краемъ правой лопатки проводится отвѣсный разрѣзъ различной длины и на различной высотѣ, въ зависимости отъ протяженія и положенія заболѣванія пищевода. Къ отвѣсному разрѣзу внизу прибавляютъ еще небольшой поперечный и отдѣляютъ кожно-мышечный лоскутъ вбокъ, прямо до реберъ. Затѣмъ изсѣкаются поднакостнично 4—6 реберъ на протяженіи 5—7 сант., начиная отъ самыхъ поперечныхъ отростковъ; пересѣкаются осторожно межреберныя ткани, перевязываются ихъ сосуды, и пальцами осторожно отслаивается и отодвигается плевра отъ поверхности тѣлъ позвонковъ. Чтобы получить больше простора, *Heidenhain* предложилъ изсѣкать не только ребра, но и поперечные отростки позвонковъ. Еще болѣе простора получается, если разсѣчь вверху всѣ ребра, включая и первое. Тогда можно, такъ сказать, развернуть до нѣкоторой степени грудную клѣтку, но при этомъ нужно слѣдить, чтобы не растягивать чрезмѣрно плечевое сплетеніе. Это значительно облегчитъ предстоящую работу въ грудной полости. Пежде всего тупо отодвигается вбокъ плевра, которая можетъ далеко заходить на заднюю поверхность пищевода, между нимъ и непарною веной, но соединена съ нимъ рыхлой клѣтчаткой и потому легко отстраняется вбокъ. Удерживая плевру широкими тупыми крючками, отыскиваютъ въ клѣтчаткѣ непарную вену и перерѣзаютъ ее между перевязками. Затѣмъ отдѣляютъ отъ пищевода блуждающій нервъ съ его развѣтвленіями

и пищеводъ выдѣляютъ изъ клѣтчатки, отслаивая его при этомъ отъ горла, бронховъ и дуги аорты (рис. 370). Взявъ пищеводъ выше и ниже мѣста пораженія на нитяныя петли, производятъ на немъ требующуюся операцію—разрѣзъ или резекцію. Разрѣзъ производится для удаленія инородныхъ тѣлъ. Зашить или не зашить рану пищевода послѣ извлеченія инороднаго тѣла,—это зависитъ отъ состоянія стѣнокъ пищевода; при воспаленіи, а тѣмъ болѣе при изъязвленіи рану лучше оставить открытой, введя въ

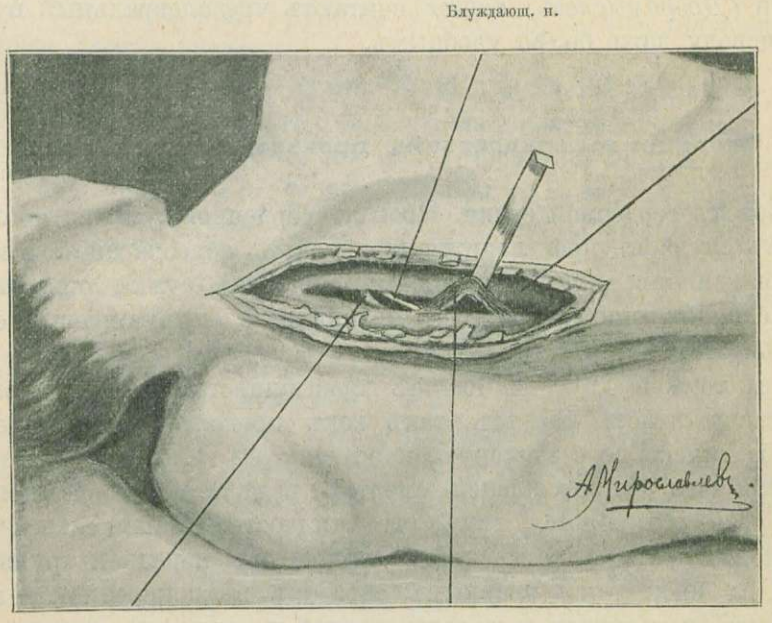

Рис. 370.

пищеводъ зондъ черезъ носъ. Впрочемъ, нужно замѣтить, что съ разработкой эзофагоскопіи вскрытіе внутригрудной части пищевода по поводу инородныхъ тѣлъ можетъ потребоваться лишь въ исключительныхъ случаяхъ. При суженіяхъ дѣлается разрѣзъ съ послѣдующимъ бужированіемъ или резекція суженія, при злокачественныхъ новообразованіяхъ—исключительно резекція. Послѣ резекціи концы пищевода сильно расходятся, и соединить ихъ швомъ не всегда возможно; *Саввичъ* только съ трудомъ могъ на трупѣ соединить отрѣзки пищевода послѣ резекціи куска его въ 2 сант. Задача будущаго — выработать способъ соединенія отрѣзковъ послѣ резекціи пищевода. Въ настоящее время пред-

ложено зашить нижній отрѣзокъ пищевода наглухо, протащить чрезъ сдѣланное въ грудобрюшной преградѣ отверстіе желудокъ въ грудную полость и устроить соустье его съ верхнимъ отрѣзкомъ пищевода. Конечно, можно довольствоваться и просто наложеніемъ желудочнаго свища для питанія больного.

Во время обнаженія грудной части пищевода очень легко вскрыть полость плевры. Въ такомъ случаѣ произойдетъ спаденіе легкаго, если оно не прикрѣплено къ грудной стѣнкѣ сращеніями, но это обстоятельство не мѣшаетъ докончить операцію. Нѣкоторые хирурги (*Добромысловъ*, *Tuffier*) считаютъ чрезплевральный путь къ пищеводу даже болѣе удобнымъ.

Б. Операціи въ средостѣніи, производимыя спереди.

Проколъ сердечной сумки. Проколъ сердечной сумки въ большинствѣ случаевъ производится въ цѣляхъ распознаванія. Рѣже онъ примѣняется для опорожненія сердечной сумки отъ жидкости, сдавливающей сердце и механически затрудняющей его дѣятельность.

И въ томъ и другомъ случаѣ преимущества передъ проколомъ заслуживаетъ разрѣзъ, такъ какъ проколъ представляетъ операцію далеко не безопасную, и описано не мало случаевъ, въ которыхъ онъ сопровождался смертью вслѣдствіе поврежденій сердца. Это объясняется тѣмъ, что жидкость, скопляющаяся въ сердечной сумкѣ, не оттѣсняетъ сердца отъ передней грудной стѣнки, а скопляется главнымъ образомъ въ поперечной и передне-нижней пазухахъ и по задне-правой поверхности сердца, не говоря уже о томъ, что передняя поверхность сердца и при существованіи жидкаго выпота въ сердечной сумкѣ можетъ быть соединена съ грудною стѣнкой сращеніями. Вѣроятность послѣднихъ очень велика, если больному уже ранѣе дѣлался проколъ, и потому повторныхъ проколовъ околосердечной сумки производить не слѣдуетъ. Кромѣ поврежденій сердца при проколѣ слѣдуетъ имѣть въ виду возможность поврежденія плевры, легкаго, внутреннихъ грудныхъ артерій и грудобрюшной преграды.

Для прокола пользуются пробнымъ шприцемъ, иглой прибора *Potain*'а или шприцемъ *Войничъ-Сяноженцкаго*. Въ послѣднемъ игла устроена по типу троакара, стилетъ котораго прикрѣпленъ къ поршню и извлекается изъ иглы при вытягиваніи поршня. Больной укладывается на спину, и иглу вкалываютъ въ 6-мъ лѣвомъ межреберномъ промежуткѣ у самого края грудины на глу-

бину 1,5 сант. Если на такой глубинѣ жидкости не получается, то иглу продвигаютъ еще на 0,5 сант. Если и теперь жидкости не получается, то въ крайности можно углубить еще на 0,5 сант., но не болѣе, такъ какъ глубже 2,5 сант. опасность поврежденія сердца очень велика. Прежде чѣмъ извлекать иглу обратно, больного слѣдуетъ помѣстить въ сидячее положеніе, благодаря чему иногда можетъ быть перемѣщена жидкость къ отверстію иглы.

Иногда бываетъ, что 6-ой и 7-ой реберные хрящи у грудины сливаются вмѣстѣ: тогда можно или отступить немного, не болѣе 2-хъ сант., отъ края грудины вбокъ, или, лучше, проложить путь черезъ хрящъ сверломъ.

Разрѣзъ сердечной сумки. Наиболѣе частое показаніе для разрѣза сердечной сумки составляетъ гнойный перикардитъ. Поэтому при разрѣзѣ необходимо, съ одной стороны, избѣжать поврежденія плевры, а съ другой—вскрыть сердечную сумку въ наиболѣе низкомъ мѣстѣ. *Войничъ-Сяноженцкій*, на основаніи ислѣдованій на трупахъ, пришелъ къ заключенію, что удовлетворить этимъ требованіямъ нельзя какимъ-либо однимъ способомъ, а приходится дѣлать операцію различно, въ зависимости отъ количества жидкости въ сердечной сумкѣ. Онъ различаетъ выпоты до 150 к. сант., до 600 к. сант. и свыше 600 к. сант. и предлагаетъ видоизмѣнять операцію для каждаго изъ этихъ трехъ случаевъ. Не трудно понять, что такое подраздѣленіе легче установить на трупѣ, чѣмъ на больномъ, такъ какъ для сужденія о количествѣ жидкости мы имѣемъ только данныя выстукиванія, которыя могутъ зависѣть также и отъ величины сердца и отъ состоянія легкихъ и плевръ. Я предпочитаю поэтому способъ разрѣза сердечной сумки *Delorme*'а и *Mignon*'а, хорошо согласованный съ анатомическими условіями и дающій достаточно простора. Проводится продольный разрѣзъ отъ верхняго края 4-го лѣваго ребра до нижняго края 7-го ребра на 1 сант. вбокъ отъ края грудины или на 2,5 сант. отъ средней линіи тѣла. Къ обоимъ концамъ его прибавляется по поперечному разрѣзу, въ 2 сант. каждый (рис. 371). Отдѣляя мягкія ткани, обнажаютъ реберные хрящи и соединеніе ихъ съ грудиной. Хрящи 5-го и 6-го реберъ разсѣкаютъ у соединенія съ грудиной, захватываютъ за конецъ, отдѣляютъ скребцомъ мягкія ткани отъ краевъ ихъ и переламываютъ каждый на разстояніи 4 сант. отъ края грудины. Затѣмъ разсѣкаютъ отвѣсно межреберныя мышцы и заднія пластинки отдѣленной нахрящницы, обнажаютъ поперечную мышцу грудной клѣтки и отдѣляютъ заведеннымъ подъ грудину подъемникомъ прикрѣпленія этой мышцы къ грудинѣ. Затѣмъ пальцемъ проникаютъ чрезъ клѣтчатку къ поверхности сердечной

сумки и отстраняютъ отъ послѣдней вбокъ клѣтчатку, плевру, поперечную мышцу и внутренніе грудные сосуды. Плевра при такомъ отдѣленіи не бываетъ видна, такъ какъ она покрыта жировой клѣтчаткой. Обнаживъ сердечную сумку, приподнимаютъ ее пинцетами и разсѣкаютъ ножницами. По истеченіи жидкости въ отверстіе вводятъ двѣ дренажныя трубки — одну въ лѣвый уголъ сердечной сумки, другую — въ правый. Дренажныя трубки иногда выталкиваются сокращеніями сердца. Замѣна ихъ марлевыми выпускниками тоже не совсѣмъ удобна, такъ какъ марля обматывается вокругъ сердца.

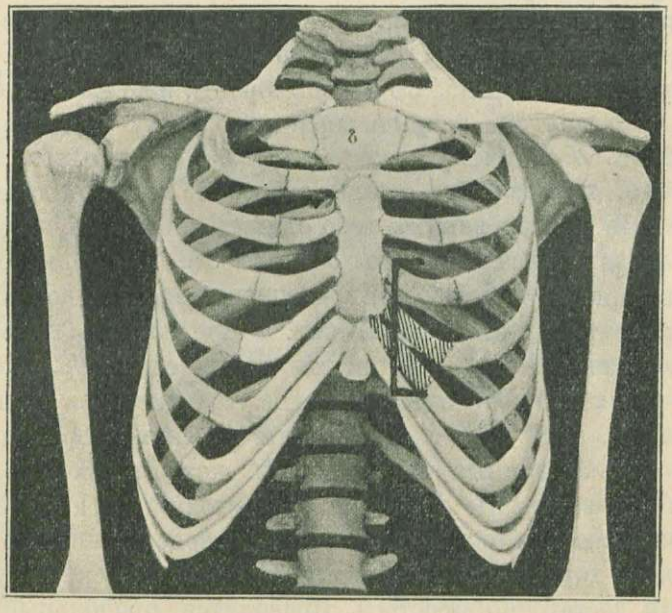

Рис. 371.

Если содержимое сердечной сумки густо и вязко, такъ что опорожненіе ея производится недостаточно, то полость ея можно промыть соленымъ растворомъ. Для облегченія оттока въ послѣопераціонномъ періодѣ больнымъ слѣдуетъ придавать сидячее положеніе.

Минцъ выработалъ способъ вскрытія околосердечной сумки въ наиболѣе низкомъ ея мѣстѣ путемъ временной резекціи 7-го лѣв. ребернаго хряща. Разрѣзъ въ 7 сант. проводится отъ реберно-мечевиднаго угла по нижнему краю 7-го лѣв. ребернаго хряща. Разсѣкаютъ прикрѣпленія прямой и наружной косой мышцъ живота и затѣмъ, соотвѣтственно концамъ кожной раны, перерѣзаютъ

ножомъ въ двухъ мѣстахъ поперечно хрящъ 7-го ребра. Хрящъ откидывается кверху при постепенномъ отдѣленіи отъ его задней поверхности поперечной мышцы живота и грудобрюшной преграды (рис. 372), причемъ въ ранѣ показываются конечныя вѣтви внутренной грудной а.; ихъ безъ затрудненія перевязываютъ. Отстраняя грудобрюшную преграду пальцемъ книзу, отыскиваютъ ближе къ грудинѣ сердечную сумку, обнажаютъ ее отъ клѣтчатки, вскрываютъ и дренируютъ.

Обнаженіе сердца. Хирургія сердца въ настоящее время быстро развивается, и операціи на сердцѣ производятся все чаще и чаще. Пока на сердцѣ дѣлались слѣдующія операціи: зашиваніе ранъ, обкалываніе вѣнечныхъ артерій при поврежденіи ихъ, удаленіе инородныхъ тѣлъ изъ мышцы сердца и массажъ сердца въ видѣ ритмическихъ сдавливаній его при остановкѣ сердцебіенія

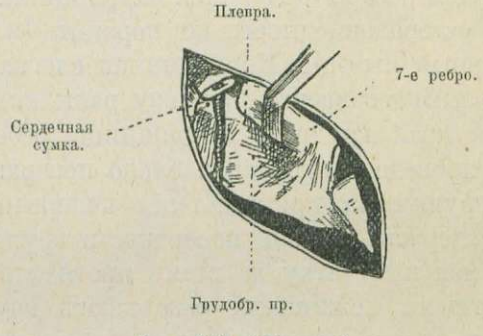

Рис. 372. *(Минцъ).*

во время наркоза. Кромѣ того предложено *(Delorme)* раздѣлять сращенія въ полости сердечной сумки, нарушающія сердечную дѣятельность.

Для всѣхъ этихъ операцій прежде всего необходимо открыть широкій доступъ къ сердцу. При ранахъ сердца очень часто обнаженіе сердца производили путемъ постепеннаго расширенія раны грудной клѣтки, разсѣкая мягкія ткани и удаляя части реберъ, по мѣрѣ надобности. Въ большинствѣ случаевъ при этомъ сначала проходили въ полость плевры и уже со стороны послѣдней вскрывали сердечную сумку и обнажали сердце. Такой способъ операціи, вполнѣ понятный при первыхъ попыткахъ, долженъ уступить мѣсто обнаженію сердца чрезъ передній межплевральный промежутокъ. Для операцій на сердцѣ части грудной клѣтки должны не удаляться, а только временно отворачиваться, и по окончаніи операціи ихъ снова нужно положить на прежнее мѣсто. Такимъ требованіямъ удовлетворяютъ способы обнаженія

сердца съ образованіемъ лоскутовъ изъ грудной стѣнки. Предложено образовать очень разнообразные лоскуты. Мною предложенъ слѣдующій способъ, который я считаю наиболѣе удобнымъ: разрѣзъ начинается во второмъ правомъ межреберномъ промежуткѣ, на 1 сант. отступя отъ праваго края грудины, пересѣкаетъ поперекъ грудину и отъ лѣваго края ея, въ видѣ дугообразной линіи, спускается къ нижнему краю 5-го лѣваго ребра на мѣстѣ перехода его въ хрящъ; отсюда онъ направляется вправо, пересѣкаетъ хрящъ 6-го лѣваго ребра и грудину на уровнѣ шестыхъ межреберныхъ промежутковъ и оканчивается въ 6-мъ правомъ межреберномъ промежуткѣ на разстояніи 1 сант. отъ праваго края грудины. Разрѣзъ сразу проникаетъ черезъ всѣ мягкія ткани до кости. Затѣмъ разсѣкается 3-ій реберный хрящъ на срединѣ его длины, 4-й—вблизи перехода въ кость и 5-й—какъ разъ на мѣстѣ перехода. По разсѣченіи реберъ отдѣляется нахрящница отъ ихъ задней поверхности, и осторожно, чтобы не поранить плевры, перерѣзаются межреберныя мышцы. Приподнимая слегка лоскутъ, обнажаютъ и перевязываютъ вверху и внизу раны внутреннюю грудную артерію. У края грудины нахрящница реберъ обрывается подъемникомъ, проведеннымъ параллельно поверхности грудины, и отдѣляются грудинныя прикрѣпленія поперечной м. грудной клѣтки. Плотно держась задней поверхности грудины, пальцемъ отдѣляютъ отъ нея клѣтчатку на всемъ протяженіи лоскута и долотомъ или костными ножницами разсѣкаютъ грудину по линіи разрѣза вверху и внизу; внизу вмѣстѣ съ ней разсѣкается и хрящъ 6-го лѣваго ребра. Такимъ образомъ, разсѣченіе грудины внизу производится со стороны 5-го межребернаго промежутка, а не 6-го, такъ какъ послѣдній очень узокъ и очень часто преграждается еще хрящевымъ мостикомъ, соединяющимъ 6-ой хрящъ съ 7-мъ. По разсѣченіи грудины, лоскутъ отворачивается вправо, причемъ отъ задней поверхности правыхъ реберъ нужно отдѣлить натягивающуюся плевру съ поперечной мышцей. Когда лоскутъ отвернутъ (рис. 373), то обнажаютъ переднюю поверхность сердечной сумки, отслаивая вбокъ края плевры вмѣстѣ съ одѣвающею ихъ клѣтчаткой. Обнаженную сердечную сумку приподнимаютъ пинцетами въ складку и разсѣкаютъ вдоль. Края разрѣза можно пришить къ краямъ кожной раны, чтобы приподнять сердце къ отверстію въ грудной клѣткѣ и предохранить тонкія плевры отъ случайнаго поврежденія при дальнѣйшемъ ходѣ операціи.

Если предстоитъ дѣлать массажъ сердца, то вводятъ въ рану всю руку, захватываютъ ею оба желудочка и дѣлаютъ ритмическія сдавливанія ихъ съ частотою, равною приблизительно частотѣ

пульса. Въ то же время дѣлаютъ искусственное дыханіе, лучше всего путемъ вдуванія воздуха въ легкія, и вливаніе солянаго раствора въ центральный конецъ подкожной вены бедра. Массажъ сердца необходимо продолжать долго, не менѣе часа. На животныхъ онъ даетъ иногда успѣшный результатъ, на человѣкѣ успѣхъ отъ него пока полученъ лишь въ немногихъ случаяхъ; но разъ больной погибаетъ, и обычныя мѣры оживленія не помогаютъ, мы должны прибѣгнуть и къ этому способу.

По окончаніи операціи на сердцѣ зашивается рана сердечной

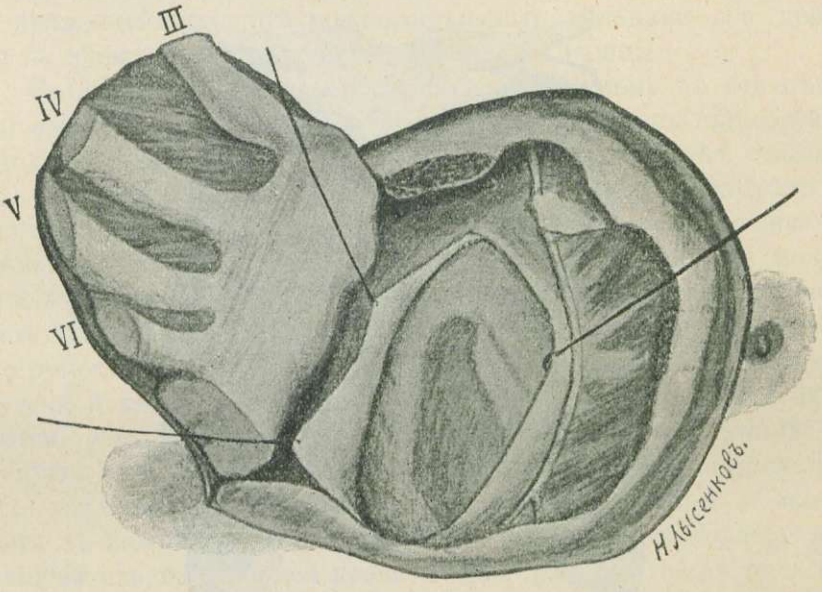

Рис. 373.

сумки или наглухо или съ марлевымъ выпускникомъ, лоскутъ кладется на прежнее мѣсто и придерживается швами.

Въ тѣхъ случаяхъ, когда операція обнаженія сердца начата съ расширенія первоначальной раны, и необходимость обнаженія сердца выяснилась уже въ теченіе операціи, все-таки можно образовать лоскуты той или другой формы, временно отвернуть ихъ и по окончаніи операціи на сердцѣ снова положить на старое мѣсто. Какъ очень просторную схему образованія лоскутовъ въ такихъ случаяхъ можно предложить способъ *Loison*'а, сущность котораго видна изъ рис. 374. Понятно, что въ эту схему могутъ быть внесены измѣненія, смотря по особенностямъ случая.

Шовъ сердца. Шовъ сердца примѣняется, главнымъ образомъ, при колото-рѣзаныхъ ранахъ его, рѣже при огнестрѣльныхъ ранахъ. Онъ можетъ потребоваться также послѣ удаленія изъ мышцы сердца инородныхъ тѣлъ. Проникаетъ ли рана всю толщу сердечной стѣнки или только часть ея,—техника наложенія шва въ сущности остается одинаковой.

Для наложенія шва прежде всего необходимо обнажить сердце. Въ виду трудности точнаго распознаванія поврежденій сердца, для обнаженія его нужно считать достаточнымъ показаніемъ, если при ранѣ грудной клѣтки въ области сердца имѣются тяжелыя

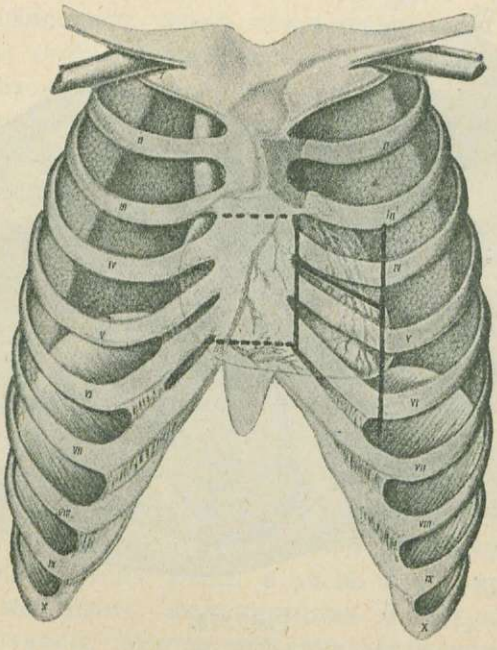

Рис. 374.

явленія кроветеченія, чаще внутренняго, указывающія на поврежденіе крупнаго кровеноснаго сосуда полости груди. Обнаженіе сердца производится, по возможности, внѣплевральноо путемъ временной резекціи передней грудной стѣнки въ видѣ лоскута, или, что хуже, путемъ постепеннаго расширенія раны и резекціи встрѣчающихся на пути реберъ.

Кроветеченіе изъ раны сердца временно останавливаютъ прижатіемъ пальцемъ. Временная остановка сердечной дѣятельности, происходящая вслѣдствіе пальцевого прижатія, не опасна, и сердцебіеніе возстанавливается по прекращеніи прижатія. Выбравъ

изъ полости сердечной сумки излившуюся кровь и осмотрѣвъ рану, приступаютъ къ наложенію шва. Наиболѣ удобенъ узловой шелковый шовъ; нити должны проводиться возможно глубоко, а не только захватывать поверхностные слои сердечной мышцы. Игла для проведенія швовъ пригодна обыкновенная трехгранная, и только для шва тонкихъ подсердій выгоднѣе возможно тонкая и даже круглая игла. Завязывать швы нужно не туго, такъ какъ иначе они легко могутъ прорѣзаться при движеніяхъ сердца. Разстояніе между швами опредѣляется толщиною стѣнки поврежденнаго отдѣла сердца: чѣмъ толще послѣдняя, тѣмъ рѣже могутъ быть наложены швы. Для облегченія наложенія швовъ на движущемся сердцѣ можно остановить пальцами его движенія на время проведенія иглы черезъ его мышцы.

Если рана сердца осложняется поврежденіемъ вѣтвей вѣнечной артеріи, то послѣднія должны быть перевязаны или обколоты или просто захвачены въ швъ. Никогда не слѣдуетъ забывать по зашиваніи раны передней поверхности сердца осмотрѣть его заднюю поверхность, такъ какъ иначе можетъ остаться незамѣченной и незашитой рана послѣдней. Для этого сердце можетъ быть захвачено и повернуто пальцами такъ, чтобы задняя поверхность его сдѣлалась доступной для осмотра. Захватыванія сердца инструментами слѣдуетъ избѣгать, чтобы не причинить разрывовъ сердечной мышцы. По зашиваніи раны сердца нити коротко обрѣзаются, сердечная сумка очищается отъ крови и зашивается наглухо, или, что безопаснѣе, заводится марлевый выпускникъ. Если рана сердца осложнилась поврежденіемъ плевры и скопленіемъ въ ней крови, то плевральная полость тоже должна быть очищена отъ излившейся крови и дренирована. Послѣ того кладется на мѣсто и укрѣпляется швами отвернутый лоскутъ передней грудной стѣнки.

Хотя больные съ поврежденіемъ сердца часто находятся въ крайне тяжеломъ состояніи, тѣмъ не менѣе въ большинствѣ случаевъ операція требуетъ общаго обезболиванія. Равнымъ образомъ, тяжесть состоянія больного не должна вынуждать къ производству операціи безъ надлежащей очистки поля операціи.

Обнаженіе легочной артеріи предложено въ послѣднее время *Trendelenburg*'омъ съ цѣлью удаленія изъ нея эмболическихъ пробокъ. Для обнаженія ея онъ поступаетъ слѣд. образомъ: вдоль 2-го лѣв. ребра проводится разрѣзъ въ 10 сант., начиная отъ лѣв. края грудины. По краю грудины дѣлается 2-й разрѣзъ, отвѣсный, отъ 1-го ребра до 3-го или ниже (рис. 375). Очерченные этими разрѣзами два треугольныхъ лоскута отпрепаровываютъ вмѣ-

стѣ съ частью больной грудной мышцы и отворачиваютъ вверхъ и внизъ. Обнаженное 2-ое ребро пересѣкается у бокового края горизонтальнаго разрѣза, вывихивается изъ соединенія съ грудиной и удаляется. Послѣ этого вскрывается плевра (обычно уже поврежденная) разрѣзомъ, проходящимъ на 1 сант. вбокъ и параллельно краю грудины, на протяженіи отъ 1-го до 3-го ребра. Послѣднее пересѣкается въ своей хрящевой части поперекъ. Растягивая крючками рану, обнажаютъ верхнюю часть сердечной сумки, захватываютъ ее зубчатымъ пинцетомъ кпереди отъ нерва грудобрюшной преграды и разсѣкаютъ на высотѣ 3-го ребра по

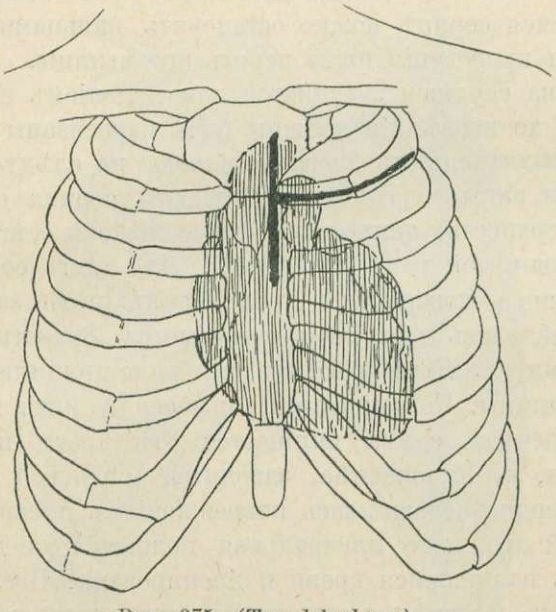

Рис. 375. *(Trendelenburg).*

направленію вверхъ и кзади до совершеннаго обнаженія всей легочной артеріи, которая въ полости сердечной сумки довольно тѣсно соединена съ корнемъ аорты. Вокругъ легочной артеріи и аорты при помощи особой тупой иглы проводятъ тонкую дренажную трубку и, потягивая за концы ея, поднимаютъ оба сосуда къ поверхности, вмѣстѣ съ тѣмъ сдавливая до полнаго закрытія просвѣтъ ихъ. Такое закрытіе просвѣта безъ вреда переносится въ теченіе 0,5—0,75 мин. Въ это время нужно вскрыть легочную артерію, вытащить корнцангомъ эмболъ и закрыть временно зажимомъ рану артеріи. Прекративъ на нѣкоторое время сдавливаніе сосудовъ, можно затѣмъ закрыть артеріальную рану узловыми швами.

Попытки *Trendelenburg*'а осуществить на больныхъ эту операцію до сихъ поръ не дали успѣха, да и трудно ожидать многаго, принимая во вниманіе тяжелое состояніе больныхъ съ эмболіей легочной артеріи и тяжесть операціи (вскрытіе плевры, рѣзкое разстройство кровеобращенія при закрытіи аорты и легочной артеріи), тѣмъ не менѣе его предложеніе заслуживаетъ полнаго вниманія, такъ какъ направлено на борьбу съ заболѣваніемъ, тяжесть котораго объясняется сполна вліяніями механическими, и указываетъ путь, составляющій естественное развитіе послѣднихъ успѣховъ въ хирургіи кровеносной системы. Передъ хирургами поставлена новая задача.

Обнаженіе большихъ сосудовъ грудной полости. Въ грудномъ средостѣніи заложенъ рядъ большихъ сосудовъ — верхняя полая вена, безыменныя вены, грудная аорта, безыменная артерія, которыя въ послѣднее время все чаще и чаще становятся объектомъ хирургическихъ операцій. Въ прежнее время изъ этихъ сосудовъ операціи подлежала развѣ только безыменная артерія, и то со стороны шеи. Этотъ путь къ артеріи труденъ и работать на артеріи приходится на большой глубинѣ черезъ сравнительно малую рану. Естественно, что хирурговъ такой способъ операціи не удовлетворялъ. Къ тому же и результаты получались, по высотѣ смертности, дурные. Наиболѣе разработаны изъ способовъ перевязки безыменной артеріи со стороны шеи были способы *Mott*'а и *Пирогова*. Я передамъ ихъ вкратцѣ изъ соображеній, преимущественно, педагогическихъ.

Перевязка безыменной артеріи по Mott'y. Подъ плечи больного подкладывается подушка; голова отклоняется кзади и влѣво. Проводятся два кожныхъ разрѣза: одинъ горизонтальный, въ 8 сант., вдоль верхняго края правой ключицы, оканчивающійся на верхней части грудины впереди горла; другой разрѣзъ идетъ изъ конца перваго вверхъ вдоль срединнаго края грудино-ключично-сосковой мышцы. Грудинная ножка мышцы пересѣкается, и полученный треугольный лоскутъ заворачивается кверху и вбокъ. Затѣмъ разсѣкаютъ нижнія прикрѣпленія грудино-подъязычной и грудинощитовидной мышцъ. Послѣ этого отыскиваютъ внутренную яремную вену и блуждающій нервъ и, отклонивъ ихъ вбокъ, широко обнажаютъ сонную артерію. По этой артеріи, какъ по проводнику, идутъ внизъ вплоть до отхожденія подключичной артеріи. Тотчасъ ниже находится стволъ безыменной артеріи, лежащій непосредственно на плеврѣ, которую нужно остерегаться повредить при подведеніи нити подъ артерію.

Перевязка безыменной артеріи по Пирогову. Больному подъ спину кладется подушка, голова отклоняется кзади, правое плечо оттягивается книзу. Разрѣзъ ведется по средней линіи шеи, начинается отъ перстневиднаго хряща и оканчивается на 2 сант. ниже верхняго края рукоятки грудины. Раздѣляя грудино-подъязычныя и грудино-щитовидныя мышцы строго по средней линіи, проникаютъ въ клѣтчатку, лежащую впереди горла, отыскиваютъ правую общую сонную артерію и спускаются по ней къ безыменной артеріи. *Пироговъ* предупреждалъ, что при перевязкѣ безыменной артеріи нужно помнить о блуждающемъ нервѣ, лежащемъ вправо, и безыменной венѣ, лежащей спереди, о плеврѣ и объ аномаліяхъ безыменной артеріи.

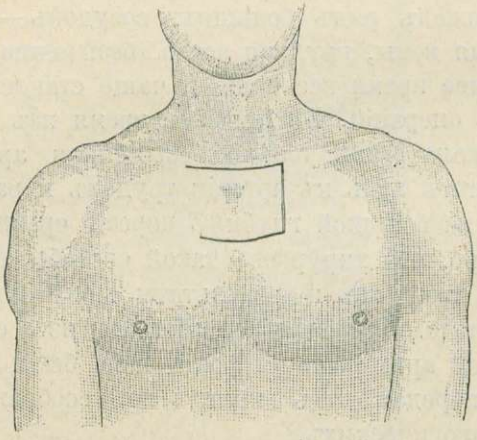

Рис. 376 *(Kocher).*

Чтобы избѣжать необходимости работать на большой глубинѣ, среди важныхъ органовъ, при недостаточной доступности ихъ для зрѣнія, въ послѣднее время выработаны способы широкаго вскрытія передняго отдѣла средостѣнія путемъ временной резекціи рукоятки грудины или путемъ продольнаго распиливанія грудины.

Временная резекція рукоятки грудины. Надъ верхнимъ краемъ грудины и грудинными концами обѣхъ ключицъ проводится поперечный разрѣзъ прямо до кости. Отъ лѣваго конца его идетъ 2-ой разрѣзъ отвѣсно внизъ до хряща 2-го лѣв. ребра. 3-й разрѣзъ идетъ отъ конца 2-го, опять горизонтально, вправо черезъ грудину. Этими разрѣзами очерчивается четырехугольный лоскутъ (рис. 376). Изъ верхняго разрѣза отдѣляется отъ края грудины накостница, причемъ необходимо держаться какъ можно ближе къ кости, чтобы не поранить щитовиднаго венознаго сплетенія, и вкрываются оба грудино-ключичныя сочлененія. Изъ отвѣснаго

разрѣза отдѣляются грудинныя прикрѣпленія большой грудной мышцы, и пересѣкаются поперечно хрящи 1-го и 2-го реберъ. Сильно оттягивая крѣпкимъ крючкомъ рукоятку грудины вправо, доканчиваютъ разсѣченіе сумочной связки лѣваго грудино-ключичнаго сочлененія и скребцомъ отдѣляютъ накостницу отъ задней поверхности рукоятки грудины до тѣхъ поръ, пока вдоль нижняго горизонтальнаго разрѣза можно будетъ провести костныя ножницы и пересѣчь ими грудину поперекъ на высотѣ соединенія рукоятки ея съ тѣломъ. При работѣ на задней поверхности гру-

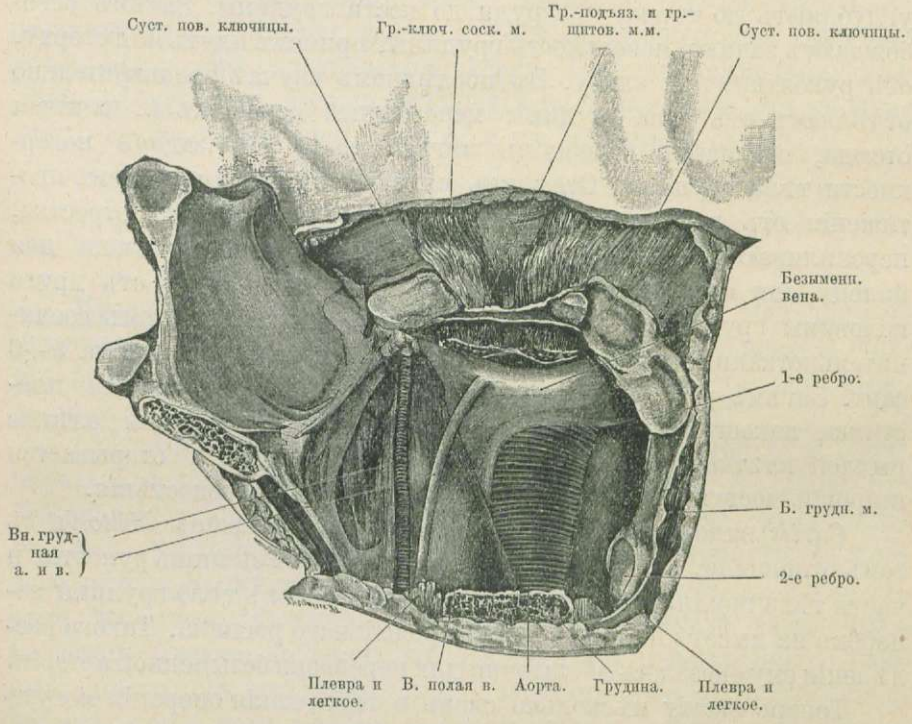

Рис. 152. (*Kocher*).

дины нужно держаться какъ можно ближе къ кости, чтобы не поранить внутреннихъ грудныхъ артерій или плевръ. Послѣ этого лоскутъ, въ составъ котораго входитъ рукоятка грудины, отворачивается вправо. Лежащая на днѣ раны задняя накостница рукоятки грудины осторожно разсѣкается вдоль средней линіи. Тогда открывается жировая клѣтчатка, одѣвающая передніе края плевръ, и пробѣгающіе отвѣсно сверху внизъ по обѣимъ сторонамъ внутренніе грудные аа. и вв. Осторожно раздвигаютъ въ стороны края обѣихъ плевръ. Въ промежутѣ между ними можетъ встрѣтиться остатокъ вилочковой железы. Тотчасъ затѣмъ открываются

большіе сосуды: восходящая часть дуги аорты, вправо отъ нея верхняя полая вена, а впереди, въ верхней части раны—обѣ безыменныя вены (рис. 377). Безыменная артерія лежитъ позади лѣв. безыменной вены.

Продольный распилъ грудины по средней линіи открываетъ доступъ не только къ верхней части передняго отдѣла средостѣнія, но вскрываетъ его на всемъ протяженіи. Производится онъ, по *Milton*'у, слѣд. образомъ: отъ щитовиднаго хряща до мечевиднаго отростка проводится разрѣзъ по средней линіи. На шеѣ его углубляютъ до горла, на груди до кости грудины. Затѣмъ освобождаютъ заднюю поверхность грудины, причемъ идутъ или сверху, отъ рукоятки, или снизу. Въ послѣднемъ случаѣ предварительно отдѣляютъ отъ тѣла грудины мечевидный отростокъ и, начиная отсюда, очищаютъ скребцомъ мягкія ткани отъ задней поверхности тѣла грудины. Отдѣливъ мягкія ткани сзади на всемъ протяженіи отъ верхняго края грудины до мечевиднаго отростка, перепиливаютъ грудину по средней линіи, подведя сзади нея палецъ или металлическій шпадель. Оттягивая другъ отъ друга половины грудины и подсѣкая натягивающіеся при этомъ соединительнотканные тяжи, удается раздвинуть края распила на 5—6 сант. Затѣмъ разсѣкается строго по средней линіи задняя пластинка накостницы грудины, отодвигаются въ стороны одѣтые рыхлой клѣтчаткой передніе края обѣихъ плевръ и открывается широкій доступъ въ клѣтчатку и къ органамъ средостѣнія.

Curtis видоизмѣнилъ въ одномъ случаѣ операцію *Milton*'а въ томъ отношеніи, что сдѣлалъ продольный распилъ лишь рукоятки и части тѣла грудины, а затѣмъ долотомъ пересѣкъ тѣло грудины поперекъ на высотѣ нижняго конца продольнаго распила. Такого раздѣленія ему оказалось достаточно для перевязки безыменной артеріи.

Теперь скажу нѣсколько словъ о томъ, какія операція могутъ быть произведены на большихъ сосудахъ грудного средостѣнія. На верхней полой венѣ можетъ потребоваться зашиваніе ранъ ея при проникающихъ поврежденіяхъ грудной клѣтки въ области первыхъ двухъ межреберныхъ промежутковъ. На безыменныя вены можетъ быть наложенъ не только шовъ, но и круговая перевязка, что уже было сдѣлано не одинъ разъ. На безыменной артеріи накладывается какъ шовъ, такъ и круговая перевязка; послѣдняя дѣлается обыкновенно по поводу аневризмы правой подключичной артеріи. При перевязкѣ безыменной артеріи рекомендуется одновременно перевязать также общую сонную артерію и позвоночную, иначе черезъ ихъ обильные анастамозы съ артеріями другой стороны (Виллизіевъ кругъ, артеріи щитовидной железы) кровеобращенье быстро возстановится въ правой подключичной артеріи.

Операціи на вилочковой железѣ. До послѣдняго времени вилочковая железа имѣла лишь то значеніе въ хирургіи, что была причиной внезапной смерти во время общаго наркоза. У маленькихъ дѣтей большая вилочковая железа вызываетъ припадки удушья вслѣдствіе давленія на горло. Въ 1896 *Rehn* сдѣлалъ съ успѣхомъ при такомъ страданіи первое вылущеніе вилочковой железы. Затѣмъ операція эта была сдѣлана еще нѣсколько разъ самимъ *Rehn*'омъ и другими, и результаты получились ободряющіе. Операція производится безъ общаго наркоза. Железа обнажается продольнымъ разрѣзомъ по средней линіи шеи. Дойдя до сумки железы, ее вскрываютъ и удаляютъ ткань железы внутрисумочно, причемъ сумка осторожно подтягивается кверху. Къ внутрисумочному удаленію побуждаютъ тѣсныя отношенія вилочковой железы къ большимъ сосудамъ грудной полости и къ сердечной сумкѣ.

3. Операціи на плеврѣ и легкихъ.

Проколъ плевры. Проколъ плевры примѣняется или для распознаванія (пробный проколъ), есть ли въ полости плевры жидкій выпотъ и, если есть, то каковы его свойства, или для выведенія плевральнаго выпота (опорожняющій проколъ).

Пробный проколъ при выпотахъ плевры примѣняется очень часто, такъ какъ при положительномъ результатѣ онъ даетъ рѣшительныя указанія. Однако, нужно имѣть въ виду, что отрицательный результатъ прокола еще не исключаетъ присутствія жидкаго выпота. Кромѣ того, бываютъ случаи осумкованныхъ плевральныхъ выпотовъ, въ которыхъ свойства содержимаго различныхъ полостей бываютъ неодинаковы. Въ такихъ случаяхъ можно пробнымъ проколомъ получить, напр., серозную жидкость изъ одной полости, тогда какъ рядомъ имѣется другая полость съ гнойнымъ содержимымъ.

Для производства *прабнаго прокола* слѣдуетъ брать не обыкновенный *Pravaz*'евскій шприцъ, такъ какъ игла его коротка, и просвѣтъ ея узокъ, а *Lüer*'овскій съ хорошо притертымъ стекляннымъ поршнемъ и длинной, толстой иглой. Больной помѣщается или въ лежачемъ положеніи или въ сидячемъ, смотря по состоянію силъ его, но во всякомъ случаѣ такъ, чтобы при надобности его легко и удобно можно было перемѣстить въ лежачее положеніе. Мѣсто для пробнаго прокола выбирается по даннымъ выстукиванія и выслушиванія и опредѣляется тупостью звука при выстукиваніи и отсутствіемъ дыхательныхъ шумовъ. Послѣ очистки избраннаго

для прокола мѣста пальцами лѣвой руки отмѣчается соотвѣтствующій межреберный промежутокъ и вкалывается игла шприца по верхнему краю нижележащаго ребра. Послѣднее дѣлается во избѣжаніе поврежденія межреберныхъ сосудовъ. Игла проводится черезъ всю толщу межребернаго промежутка, что узнается по степени сопротивленія углубляющейся иглѣ. Затѣмъ вытягивается поршень шприца, и въ него поступаетъ часть плевральнаго выпота. Если въ шприцъ ничего не поступаетъ, то его нѣсколько углубляютъ, затѣмъ медленно извлекаютъ наружу и если все-таки содержимаго не получается, то дѣлаютъ проколъ въ другомъ мѣстѣ. Никогда не слѣдуетъ дѣлать иглой шприца боковыхъ, качательныхъ движеній, такъ какъ при этомъ можно сломать иглу и повредить органы грудной полости. По извлеченіи шприца мѣсто укола закрывается каплей коллодія.

Опорожняющій проколъ производится при серозныхъ выпотахъ плевры. Никогда не слѣдуетъ стремиться къ тому, чтобы посредствомъ прокола удалить содержащійся въ плевральной полости выпотъ возможно совершенно. Достаточно удалить его лишь настолько, чтобы устранить угрожающія больному тяжелыя явленія, зависящія отъ сдавленія грудныхъ органовъ и разстройства кровеобращенія въ нихъ. Съ этой цѣлью при очень большихъ выпотахъ приходится удалить не болѣе 1,5—2 литровъ. Однако, опорожняющій проколъ приходится дѣлать и при выпотахъ сравнительно небольшихъ, если всасываніе послѣднихъ не происходитъ. Въ такихъ случаяхъ достаточно удалить 200—300 к. сант., чтобы понизить давленіе въ плевральной полости; послѣ этого обыкновенно наступаетъ энергичное всасываніе оставшагося выпота.

Такъ какъ давленіе, подъ которымъ находится выпотъ въ плевральной полости, очень не велико, а въ иныхъ случаяхъ бываетъ даже отрицательнымъ, то для удаленія выпотовъ примѣняютъ инструменты, дающіе возможность произвести высасываніе выпота. Эти инструменты вмѣстѣ съ тѣмъ позволяютъ устранить поступленіе въ полость плевры наружнаго воздуха и тѣмъ избѣжать опасности послѣопераціоннаго нагноенія въ полости плевры. Изъ такихъ инструментовъ наиболѣе удобенъ и распространенъ приборъ *Potain*'а (см. стр. 30).

Проколъ производится въ полусидячемъ или лежачемъ положеніи больного. Мѣсто для прокола избирается обыкновенно по средней или передней подкрыльцовой линіи въ 5-мъ—6-мъ межреберномъ промежуткѣ; при болѣе низкомъ проколѣ возможно поврежденіе грудобрюшной преграды. Троакаръ, какъ и при пробномъ

проколѣ, вкалывается по верхнему краю нижележащаго ребра. По мѣрѣ вытеканія выпота легкое постепенно расправляется и занимаетъ освободившееся мѣсто. Чтобы расправленіе легкаго происходило постепенно и равномѣрно, необходимо производить удаленіе выпота медленно, иначе возможны поврежденія и разрывы легочной ткани. Поэтому примѣненіе отсасывающихъ приборовъ требуетъ большой осторожности. Во время опорожненія выпота иногда наблюдаются кашель, обморокъ, неправильность пульса, синюха. Кашель не имѣетъ большого значенія, и для прекращенія его достаточно пріостановить высасываніе, иногда нѣсколько извлечь канюлю, чтобы она не касалась внутренностнаго листка плевры. Разстройства сердечной и дыхательной дѣятельности и обмороки зависятъ отъ быстраго пониженія внутригрудного давленія и требуютъ прекращенія выведенія выпота и мѣръ, усиливающихъ дѣятельность сердца: вливанія соляного раствора, впрыскиванія камфоры, коффеина.

Для избѣжанія рѣзкихъ колебаній внутригрудного давленія при удаленіи плевральныхъ выпотовъ проф. *Левашевъ* предложилъ, по мѣрѣ выведенія выпота замѣщать его солянымъ растворомъ, который быстро всасывается изъ полости плевры. Способъ этотъ мало привился, и обыкновенно довольствуются выведеніемъ части выпота, послѣ чего остающаяся часть его начинаетъ энергично всасываться. Попытки сдѣлать по способу проф. *Левашева* замѣщеніе гнойнаго выпота не заслуживаютъ подражанія. При гнойныхъ выпотахъ требуется широкое вскрытіе полости плевры разрѣзомъ. Поэтому нельзя рекомендовать и леченія гнойныхъ плевритовъ посредствомъ сифоннаго дренажа по *Bulau*.

Способъ *Bulau* состоитъ въ слѣдующемъ: дѣлается проколъ толстымъ троакаромъ; чрезъ канюлю троакара проводится въ плевру резиновый катетеръ, а канюля извлекается; катетеръ сочленяютъ съ резиновой трубкой, конецъ которой опускаютъ въ стклянку съ налитой противопаразитной жидкостью, стоящую ниже кровати; тогда выпотъ будетъ вытекатъ по закону сифона. Если стклянку укрѣпить къ тазу больного, то больной можетъ ходить.

Проколомъ достигается лишь неполное выведеніе выпота изъ полости плевры; болѣе совершенное опрожненіе достигается посредствомъ разрѣза плевры, и потому при гнойныхъ плевритахъ всегда дѣлается разрѣзъ плевры.

Разрѣзъ плевры. Разрѣзъ плевры при гнойныхъ выпотахъ производится или въ межреберномъ промежуткѣ или сочетается съ резекціей одного или нѣсколькихъ реберъ. Разрѣза въ межреберномъ промежуткѣ обыкновенно бываетъ недостаточно, такъ какъ

при дыханіи и перемѣнахъ положенія ребра могутъ сильно сближаться между собою, сдавливать заложенный между ними дренажъ и затруднять такимъ образомъ вытеканіе гноя. Поэтому слѣдуетъ предпочитать вскрытіе плевры съ резекціей ребра.

Для удобства вытеканія гноя мѣсто разрѣза нужно располагать возможно низко. Однако, очень низко расположенное отверстіе можетъ быть прикрыто приподнятой грудобрюшной преградой, и оттокъ гноя чрезъ него сдѣлается невозможнымъ. Поэтому для разрѣза обыкновенно избираютъ 5-й—6-й межреберные промежутки или резецируютъ 6-е — 7-е ребро по подкрыльцовой линіи. На спинѣ разрѣзъ можетъ быть сдѣланъ на 1 межреберный промежутокъ или 1 ребро ниже. При произвольно вскрывшихся гнойныхъ плевритахъ разрѣзъ плевры дѣлается или на мѣстѣ существующаго свища, если положеніе его благопріятно для оттока гноя, или въ указанныхъ выше мѣстахъ, если свищъ лежитъ слишкомъ высоко. При осумкованныхъ нагноеніяхъ плевры мѣсто разрѣза опредѣляется данными выстукиванія, выслушиванія и пробнаго прокола.

Операцію лучше дѣлать съ общимъ обезболиваніемъ. Больной укладывается въ среднемъ положеніи между спиннымъ и боковымъ на здоровомъ боку. Рука отводится отъ туловища; чтобы не смѣщать чрезмѣрно кожу груди, отводить руку слѣдуетъ лишь настолько, чтобы область операціи была доступна. Ощупавъ нужный межреберный промежутокъ, проводятъ разрѣзъ въ 10 сант. длиной ближе къ верхнему краю нижележащаго ребра. Постепенно углубляясь, разсѣкаютъ переднюю зубчатую мышцу и обнажаютъ межреберныя мышцы. Ихъ разсѣкаютъ во всю длину кожной раны ближе къ верхнему краю нижележащаго ребра, стараясь не вскрыть плевры, прежде чѣмъ будутъ захвачены и перевязаны поврежденные сосуды. Въ обнаженную плевру вкалываютъ ножъ, разрѣзъ увеличиваютъ ножницами въ обѣ стороны и вводятъ въ полость плевры двойной дренажъ. Дренажъ укрѣпляютъ ниткой вокругъ груди; иначе онъ можетъ упасть въ полость плевры, и для удаленія его понадобится резецировать ребра и расширять рану. Вокругъ дренажа рана рыхло выполняется марлевыми салфетками.

Не слѣдуетъ дренировать плевры одиночной дренажной трубкой, такъ какъ чрезъ нее не будетъ выводиться гной, когда рана сузится и охватитъ дренажъ настолько, что поступленіе воздуха въ полость плевры сбоку его сдѣлается невозможнымъ. Удобенъ дренажъ въ слѣдующемъ видѣ (рис. 378): по срединѣ длинной дренажной трубки дѣлается широкое окно и по этому окну трубка

сгибается вдвое; оба колѣна сшиваются ниткой вблизи сгиба; у свободныхъ концовъ трубки черезъ оба колѣна проводится нитка, которая обводится вокругъ груди и завязывается. Дренажъ слѣдуетъ заводить настолько, чтобы конецъ его только проникалъ въ полость плевры.

Вскрытіе плевры съ резекціей ребра представляетъ слѣдующія отличія: разрѣзъ въ 10 сант. проводится вдоль ребра до кости; ребро обнажается кругомъ отъ накостницы и изсѣкается во всю длину обнаженной отъ накостницы части. На послѣднее обстоятельство слѣдуетъ обращать тщательное вниманіе, такъ какъ лишенные накостницы концы реберъ, вслѣдствіе зараженія вытекающимъ гноемъ, часто секвестрируются. По изсѣченіи ребра разсѣкается задній листокъ накостницы и плевра, и отверстіе расширяется ножницами во всю длину изъяна ребра. Въ рану вводится палецъ, и имъ обслѣдуется полость, причемъ устанавливаются размѣры ея, и, главное, стараются выяснить, насколько полость можетъ уменьшиться отъ расправленія легкаго. Если полость очень велика, легкое же сморщено, покрыто сильно утолщеннымъ внутренностнымъ листкомъ плевры и не расправляется даже при кашлѣ, то лучше немедленно сдѣлать широкое изсѣченіе нѣсколькихъ реберъ, какъ это дѣлается при хроническихъ эмпіемахъ, чтобы сдѣлать грудную стѣнку способною къ западенію и уменьшить такимъ образомъ гноящуюся полость. По вытеканіи гноя, въ плевру вводятъ двойной дренажъ.

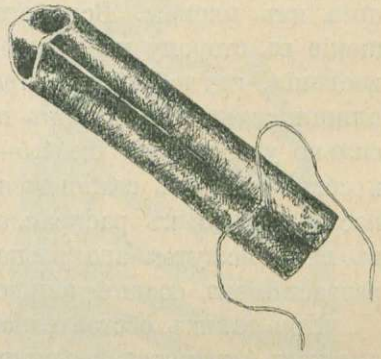

Рис. 378.

Недавно еще много обсуждался вопросъ, слѣдуетъ ли промывать полость плевры. Указывали, что промываніе усиливаетъ всасываніе и потому опасно. Теперь вопросъ этотъ рѣшается для плевральной полости одинаково, какъ и для другихъ полостей: если оттокъ отдѣляемаго идетъ хорошо, то промываніе излишне; если же оттокъ происходитъ недостаточно, то нужно разобраться— отчего; при высокомъ положеніи плевральнаго отверстія нужно или придать больному удобное для стока гноя положеніе или, что лучше, вскрыть плевру въ болѣе низкомъ и удобномъ мѣстѣ. Если же недостаточность выведенія гноя зависитъ отъ густоты и вязкости его, или если гной сдѣлался пахучимъ, то показано промываніе плевры

или соляным растворомъ или обезвонивающей жидкостью (растворъ марганцовокислаго кали, перекись водорода).

Въ послѣоперационномъ теченіи никогда не слѣдуетъ замѣнять дренажъ болѣе узкимъ; когда гнойное отдѣленіе изъ полости плевры будетъ скуднымъ, и свищевой ходъ будетъ короткимъ, можно прямо удалить дренажъ безъ замѣны его болѣе узкимъ.

Уничтоженіе плевральной полости при хронической эмпіемѣ. Прекращеніе нагноенія въ плевральной полости происходитъ путемъ сращенія пристѣночнаго и внутренностнаго листковъ плевры. Для этого необходимо, чтобы оба листка соприкасались другъ съ другомъ. Это соприкосновеніе устанавливается, главнымъ образомъ, вслѣдствіе расправленія спавшагося легкаго послѣ удаленія выпота изъ плевры. Вспомогательное значеніе имѣетъ и перемѣщеніе въ сторону полости окружающихъ органовъ: грудного средостѣнія, грудобрюшной преграды и грудной стѣнки. При долго длящихся нагноеніяхъ въ плевральной полости оба листка плевры сильно утолщаются (до 1,5—2 сант.), дѣлаются малоподатливыми, и сближеніе ихъ становится невозможнымъ. Къ тому же, способность легкаго къ расправленію сильно страдаетъ и отъ развитія въ немъ межуточнаго воспалительнаго процесса съ усиленнымъ разрастаніемъ соединительной ткани.

При такихъ обстоятельствахъ соприкосновенія плевральныхъ листковъ стремятся достигнуть, сдѣлавъ грудную стѣнку податливою путемъ изсѣченія кусковъ реберъ на протяженіи гноящейся полости. Подобнаго рода операціи были введены въ практику *Estlander*'омъ въ 1877. Съ цѣлью сдѣлать грудную стѣнку подвижною *Estlander* изсѣкалъ поднакостнично куски изъ нѣсколькихъ реберъ, смотря по величинѣ гноящейся полости, отъ передней до задней подкрыльцовой линіи. Для обнаженія реберъ проводятъ разрѣзы вдоль межреберныхъ промежутковъ и изъ каждаго разрѣза изсѣкаютъ два сосѣднихъ ребра—вышележащее и нижележащее (рис. 379; изсѣкаемый участокъ ребра зачерненъ). Ребра резецируются въ различномъ количествѣ и на различномъ протяженіи въ зависимости отъ величины гноящейся полости; чѣмъ больше полость, тѣмъ обширнѣе требуется и резекція, какъ по количеству реберъ, такъ и по величинѣ изсѣкаемыхъ кусковъ. Затѣмъ на мѣстѣ изсѣченія нижняго ребра широко вскрываютъ полость плевры, если нужно, выскабливаютъ плевру острой ложкой и, наконецъ, дренируютъ ее и накладываютъ давящую повязку.

Сближеніе плевральныхъ листковъ, достигаемое такимъ способомъ, нерѣдко оказывается недостаточнымъ, и потому операція подверглась многочисленнымъ видоизмѣненіямъ. При этомъ вы-

яснилось, что результатъ операціи зависитъ главнымъ образомъ оттого, насколько по положенію и протяженію сдѣланная подвижною часть грудной стѣнки соотвѣтствуетъ положенію и протяженію гноящейся полости. Путемъ изслѣдованій на больныхъ и на трупахъ выяснилось, что гноящаяся полость чаще всего расположена не только у боковой поверхности груди, но и у задней, въ области реберныхъ угловъ. Что касается глубины и высоты ея, то онѣ бываютъ очень различны и потому при каждой операціи должны быть точно выяснены, и сообразно съ величиною и положеніемъ полости должны быть изсѣчены участки того или другого количества реберъ. Особенности каждаго слу-

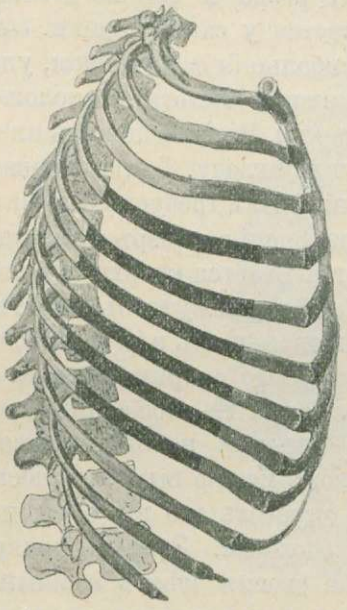

Рис. 379.

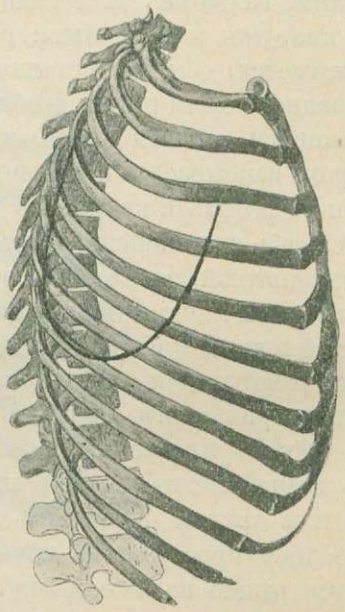

Рис. 380.

чая наиболѣе полно могутъ быть выяснены при томъ способѣ операціи, который былъ предложенъ *Schede*: на заднебоковой стѣнкѣ груди очерчивается широкій кожный подковообразный лоскутъ съ верхнимъ основаніемъ. Разрѣзъ начинается кпереди отъ подкрыльцовой линіи у края большой грудной мышцы, доходитъ книзу до нижняго края плевральной полости, гдѣ загибается кверху и идетъ между лопаткой и позвоночникомъ до 2-го ребра (рис. 380). Затѣмъ обнажаются отъ накостницы и изсѣкаются ребра отъ 9-го до 2-го на протяженіи отъ бугорковъ до хрящей или менѣе, смотря по протяженію гноящейся полости. Всѣ мягкія ткани, влючая и утолщенную плевру вырѣзаютъ,

сосуды перевязываютъ и кожный лоскутъ опускаютъ въ широко открытую полость плевры, придерживая его комками марли и давящей повязкой.

Такъ какъ цѣль операціи состоитъ въ томъ, чтобы достигнуть сближенія плевральныхъ листковъ, то вырѣзываніе мягкихъ тканей излишне, если ихъ удается сдѣлать подвижными и если онѣ не поражены бугорчаткой. Проф. *П. И. Дьяконовъ* дѣлалъ операцію въ слѣдующемъ видѣ: очертивъ и отдѣливъ кожный лоскутъ, онъ обнажалъ отъ накостницы ребра, граничащія съ плевральнымъ свищемъ; спереди онъ пересѣкалъ ихъ вблизи соединенія съ хрящами, сзади не пересѣкалъ, а выламывалъ руками, взявшись за передній конецъ ребра и сильно оттягивая его кнаружи и скручивая; ребро ломается у самой шейки. Этимъ достигается, обычно доставляющее наибольшія затрудненія, удаленіе задней части ребра, необходимое въ виду частоты расположенія гноящейся полости у задняго края плевры. Затѣмъ полость плевры широко вскрывается и дѣлается доступной глазу. Тогда изсѣкается столько реберъ и на такомъ протяженіи, какъ требуетъ величина и положеніе гноящейся полости; при изсѣченіи реберъ, лежащихъ подъ лопаткой, послѣдняя съ силой оттягивается кверху за нижній уголъ. Всѣ мягкія ткани межреберныхъ промежутковъ вмѣстѣ съ пристѣночной плеврой разсѣкаются продольнымъ или крестообразнымъ разрѣзомъ и опускаются въ полость до соприкосновенія ихъ съ висцеральнымъ листкомъ плевры. Если гдѣ-либо соприкосновенія обоихъ плевральныхъ листковъ все-таки не получается, то изъ тканей межреберныхъ промежутковъ можно выкроить лоскутъ той или другой формы на ножкѣ и опустить его въ остающееся свободное пространство плевральной полости. Затѣмъ прикрѣпляется рѣдко наложенными швами на своемъ мѣстѣ кожный лоскутъ, и подъ него въ разныхъ мѣстахъ закладываются толстые марлевые выпускники.

Для случаевъ незастарѣлыхъ, въ которыхъ гноящаяся полость не глубока и расположена вдоль боковой стѣнки груди, можетъ найти иногда примѣненіе способъ проф. *Субботина* (рис. 381): дѣлается разрѣзъ вдоль 7-го ребра и изъ послѣдняго изсѣкается поднакостнично кусокъ въ 6—8 сант. Плевра широко вскрывается и тщательно промывается; рана закрывается марлевымъ тампономъ и салфетками. Затѣмъ дѣлаютъ отвѣсный разрѣзъ у края большой грудной мышцы, длиною около 5 сант. или больше; черезъ этотъ разрѣзъ, смотря по величинѣ гноящейся полости, обнажаютъ три или больше реберъ и, не отдѣляя накостницы, изъ каждаго изсѣкаютъ ножницами по узкому клину во всю

толщу ребра такъ, чтобы ребро сдѣлалось подвижнымъ. Другой такой же разрѣзъ дѣлается по задней подкрыльцовой линіи; изъ него обнажаются и пересѣкаются тѣ же самыя ребра, что и спереди. Обѣ отвѣсныя раны зашиваютъ наглухо, горизонтальную суживаютъ швами по угламъ и дренируютъ марлевымъ выпускникомъ. Ставшую подвижной часть реберъ вдавливаютъ рукой вглубь и удерживаютъ давящей повязкой. Проф. *Субботинъ*, въ случаяхъ обширныхъ полостей, предлагаетъ дѣлать не двѣ, а три или даже четыре клиновидныхъ остеотоміи на каждомъ ребрѣ. Опыты *Лекторскаго* показали, что при двойной перерѣзкѣ реберъ полость плевры уменьшается очень мало; при тройной перерѣзкѣ полость

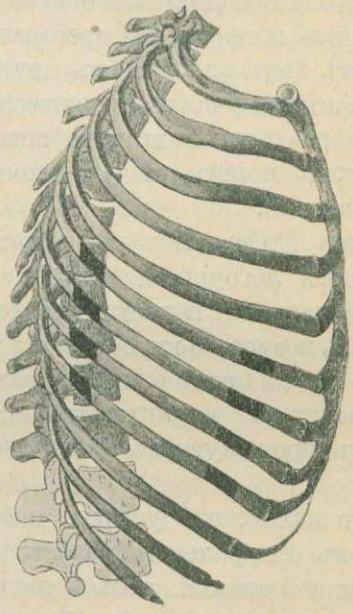

Рис. 381.

уменьшается значительно, но неравномѣрно, такъ какъ изсѣченные куски реберъ прогибаются вглубь угломъ и соприкосновеніе плевральныхъ листковъ получается только по линіи среднихъ отрѣзковъ реберъ; соприкосновеніе получается на бо̀льшемъ протяженіи при разрѣзѣ реберъ по четыремъ различнымъ линіямъ.

Для уменьшенія полости *Delorme* предложилъ освобождать легкое отъ сдавливающей его сильно утолщенной плевры, чтобы оно могло свободно расправиться и заполнить свободное пространство. Онъ дѣлаетъ временную резекцію грудной стѣнки, образуя кожно-мышечно-костный лоскутъ, разсѣкаетъ ножемъ покрывающій легкое листокъ плевры и удаляетъ его съ легкаго, по

возможности тупо, а гдѣ необходимо—ножемъ и ножницами. Однако, расправленіе легкаго происходитъ послѣ облущиванія его далеко не всегда. Утолщенной плевры нельзя разсматривать какъ сумки, сдавливающей легкое по его поверхности; наоборотъ, она находится въ тѣсномъ соединеніи съ паренхимой легкихъ, и въ толщу послѣдней отъ покрывающей плевры отходятъ крѣпкіе тяжи соединительной ткани. Вслѣдствіе этого въ самой ткани легкихъ развивается межуточный рубцовый процессъ; въ особенности легочная ткань сильно страдаетъ въ поверхностныхъ частяхъ. Кромѣ того, соединеніе утолщенной плевры съ легочной тканью настолько тѣсно, что безъ поврежденія послѣдней въ большинствѣ случаевъ сдѣлать облущиваніе невозможно.

Попытка уменьшить плевральное пространство путемъ расширенія легкаго можетъ быть сдѣлана въ другомъ направленіи, а именно, въ подходящихъ случаяхъ спавшееся, но достаточно подвижное легкое можетъ быть подтянуто швами къ краямъ раны грудной стѣнки. Этотъ пріемъ съ успѣхомъ былъ примѣненъ проф. *П. И. Дьяконовымъ*.

При хроническихъ нагноеніяхъ въ полости плевры нерѣдкое осложненіе составляютъ легочно-плевральные свищи. При операціи уничтоженія плевральной полости необходимо для закрытія этихъ свищей оживить возможно глубоко края ихъ и наложить швы на легкое. Возможно также послѣ оживленія краевъ свища закрыть его пластически лоскутомъ мягкихъ тканей, вырѣзаннымъ изъ тканей межреберныхъ промежутковъ и оставленнымъ въ связи съ послѣдними.

Изъ изложеннаго видно, что успѣхъ операціи при хроническихъ нагноеніяхъ въ плевральной полости обусловливается подвижностью какъ грудной стѣнки, такъ и легкаго. Это необходимо имѣть въ виду при установкѣ показаній къ операціи. Чѣмъ далѣе будетъ откладываться операція, тѣмъ менѣе подвижны будутъ эти ткани и тѣмъ труднѣе будетъ добиться зараженія полости. На основаніи собранныхъ мною наблюденій можно сказать съ большою степенью вѣроятности, что прекращенія нагноенія безъ новой операціи не послѣдуетъ, если чрезъ 3—4 мѣсяца послѣ вскрытія плевры отдѣленіе гноя еще значительно и гноящаяся полость глубока и объемиста. Въ такихъ случаяхъ необходимо приступать къ операціи изсѣченія реберъ, не откладывая ея больше. Нѣкоторые хирурги (проф. *Щеголевъ*) сокращаютъ этотъ срокъ еще болѣе—до 6-ти недѣль, но находятъ возможнымъ при этомъ ограничиться небольшими изсѣченіями реберъ (операціей проф. *Субботина*).

Другой вопросъ относительно показаній къ операціи представляютъ нагноенія бугорковаго происхожденія. При нихъ операція даетъ худшіе результаты, и потому нѣкоторые хирурги считаютъ ее противопоказанною при бугорчаткѣ. Съ этимъ согласиться нельзя. Худшіе результаты объясняются наличностью общаго заболѣванія, истощающаго больного. Истощеніе въ значительной мѣрѣ усиливается вслѣдствіе обильнаго нагноенія, и потому стремленіе устранить или ограничить нагноеніе вполнѣ законно. Тѣмъ болѣе, что при этомъ можно удалить много бугорковыхъ очаговъ въ мягкихъ тканяхъ грудной стѣнки и въ плеврѣ. Указаніе, будто бугорковые больные не переносятъ шока, сопряженнаго съ операціей, справедливо только для больныхъ, достигшихъ крайнихъ степеней истощенія, но не приложимо ко всѣмъ.

Послѣ обширныхъ изсѣченій реберъ понятнымъ образомъ обезображивается грудная клѣтка. Однако, при поднакостничной резекціи реберъ и сохраненіи накостницы у молодыхъ субъектовъ происходитъ возстановленіе реберъ въ значительной мѣрѣ и сравнительно быстро, и легкое вновь получаетъ костное прикрытіе, а не остается прикрытымъ одною кожей, какъ послѣ операціи *Schede*.

Обнаженіе легкаго. Обнаженіе легкаго для производства на немъ той или другой операціи представляетъ двоякаго рода трудности: во-первыхъ, распознаваніе положенія болѣзненнаго очага въ легкомъ далеко не легко и потому трудно согласовать съ нимъ разрѣзъ грудной стѣнки; во-вторыхъ, при вскрытіи плевральной полости въ нее поступаетъ воздухъ, и при отсутствіи плевральныхъ сращеній легкое спадается и выключается изъ дыхательной функціи. Поэтому, прежде чѣмъ говорить объ операціяхъ на легкомъ, необходимо установить руководящія точки зрѣнія на эти особенности легочной хирургіи.

Положеніе болѣзненнаго очага въ легкомъ должно быть точно установлено при помощи физическихъ способовъ изслѣдованія. Цѣнное обогащеніе эти способы получили въ послѣднее время въ радіографіи. При опредѣленныхъ результатахъ изслѣдованія грудная стѣнка разсѣкается въ соотвѣтствующемъ даннымъ изслѣдованія мѣстѣ. Если же результаты получаются неопредѣленные, то обыкновенно поднимается вопросъ о пробномъ проколѣ, особенно при гнойныхъ заболѣваніяхъ легкихъ. Такъ какъ при этомъ очень часто плевральная полость бываетъ совершенно свободна, то пробный проколъ всегда грозитъ опасностью загрязнить плевру и вызвать гнойный плевритъ. Поэтому пользоваться имъ нельзя. Иное дѣло, если послѣ резекціи части груд-

ной стѣнки мы находимъ, что легкое сращено съ пристѣночною плеврой. Тогда мы можемъ въ сращенное легкое вколоть иглу пробнаго шприца, чтобы узнать направленіе и глубину предстоящаго разрѣза легкаго, и послѣ того разрѣзъ легкаго дѣлается немедленно, причемъ иглу не извлекаютъ обратно, а пользуются ею какъ проводникомъ.

Для болѣе точнаго изслѣдованія *Tuffier* предложилъ внѣплевральное вскрытіе грудной клѣтки, состоящее въ томъ, что часть грудной стѣнки, соотвѣтствующая предполагаемому мѣсту пораженія легкаго, изсѣкается вплоть до пристѣночной плевры, плевра отслаивается тупо отъ грудной стѣнки и чрезъ нее пальцемъ ощупывается поверхность легкаго; при этомъ выясняется и состояніе самой плевры: тонка и гладка она или утолщена, неровна и, слѣдовательно, спаяна съ легкимъ.

Такъ какъ и такимъ способомъ опредѣленіе болѣзненнаго очага въ легкомъ не всегда удается, то другіе хирурги предлагаютъ вскрывать полость плевры и обслѣдовать непосредственно поверхность легкаго и оба плевральныхъ листка. При этомъ, конечно, воздухъ входитъ въ полость плевры и происходитъ спаденіе легкаго.

Вхожденіе воздуха въ полость плевры сопровождается спаденіемъ легкаго, вслѣдствіе чего, съ одной стороны, выключается изъ дыханія цѣлое легкое, а съ другой—вслѣдствіе переполненія кровью спавшагося легкаго—происходитъ недостаточное поступленіе артеріальной крови въ легкое здоровой стороны и, слѣдовательно, недостаточность окисленія. Къ тому же присоединяется чисто механическое препятствіе для вдыхательнаго расширенія здороваго легкаго въ силу того, что органы грудного средостѣнія во время вдыханія смѣщаются въ здоровую сторону вслѣдствіе атмосфернаго давленія на нихъ со стороны вскрытой полости плевры (*Murphy*). Выравниваніе логочнаго кровеобращенія и дыханія происходитъ насчетъ усиленной работы сердца, которое, конечно, не всегда можетъ развить достаточныя силы. Поэтому поступленіе воздуха въ полость плевры всегда составляетъ серьезное осложненіе операціи, и хирурги стараются по возможности избѣжать его. Важнѣйшимъ дѣятелемъ въ предупрежденіи вхожденія воздуха въ плевру являются плевральныя сращенія. Смотря по ихъ обширности, воздухъ или вовсе не поступаетъ въ полость плевры, или же, хотя и поступаетъ, но не происходитъ полнаго спаденія легкаго. Хирурги оцѣнили это значеніе плевральныхъ сращеній и предпочитаютъ оперировать на легкомъ въ присутствіи ихъ. Для образованія сращеній въ случаѣ отсутствія ихъ

пользуются различными способами: или, дойдя до пристѣночной плевры, тампонируютъ рану марлей, пропитанной ѣдкими средствами, напр. хлористымъ цинкомъ (*Quincke*), или же можно вскрыть пристѣночную плевру и быстро закрыть рану марлевымъ выпускникомъ; тогда поступившій воздухъ быстро всосется, легкое снова расправится и прирастетъ къ ранѣ плевры вокругъ выпускника. Однако, лучше и надежнѣе всего для избѣжанія спаденія легкаго пользоваться пришиваніемъ его къ пристѣночной плеврѣ вокругъ болѣзненнаго очага.

Этотъ способъ позволяетъ сдѣлать операцію на легкомъ, не откладывая ея до образованія сращеній, какъ другіе способы, но немедленно вслѣдъ за наложеніемъ швовъ. Самое наложеніе швовъ производится или чрезъ невскрытую плевру, или послѣ предварительнаго вскрытія плевры.

Сшиваніе плевральныхъ листковъ безъ вскрытія плевры было выработано проф. *Roux*. Во избѣжаніе прорывовъ плевральныхъ листковъ при затягиваніи швовъ онъ накладываетъ ихъ такимъ образомъ, что вколъ каждаго послѣдующаго шва располагается между вколомъ и выколомъ предыдущаго шва; въ шовъ захватываются и поверхностные слои легочной ткани. Недостатокъ этого способа сшиванія состоитъ въ томъ, что не всегда возможно расположить швы точно вокругъ болѣзненнаго очага.

Поэтому предпочтенія заслуживаетъ наложеніе швовъ послѣ предварительнаго вскрытія плевры. Спадающееся при вскрытіи плевры легкое быстро захватываютъ корнцангомъ, вытягиваютъ въ рану, опредѣляютъ положеніе болѣзненнаго очага и по окружности его пришиваютъ легкое къ краямъ плевральной раны.

Этотъ способъ представляетъ уже большой шагъ впередъ, но все-таки и при немъ для операціи на самомъ легкомъ обнажается только часть поверхности его и, притомъ, прикрѣпленная къ грудной стѣнкѣ. Понятно, что свобода дѣйствій хирурга при этомъ сильно ограничена, и потому все-таки хирурги настойчиво стремятся оперировать на легкомъ въ самой полости плевры.

При этомъ одни изъ нихъ считаютъ опасность вхожденія воздуха въ полость плевры и спаденія легкаго сильно преувеличенною и оперируютъ, принимая только обычныя при всѣхъ операціяхъ мѣры для поддержанія дыханія и кровеобращенія, другіе же принимаютъ различныя спеціальныя мѣры. Эти мѣры состоятъ или въ повышеніи внутрилегочнаго давленія или въ пониженіи давленія во вскрытой полости плевры. Повышеніе внутрилегочнаго давленія можетъ быть достигнуто путемъ вдуванія воздуха въ дыхательные пути, подобно тому, какъ это дѣ-

лаютъ физіологи при опытахъ на животныхъ съ искусственнымъ дыханіемъ. Для вдуванія воздуха необходимо предварительно сдѣлать интубацію гортани (*Tuffier*, *Hallion*) или горлосѣченіе (*Quénu*, *Longuet*). Опыты на животныхъ показали, что для устраненія спаденія легкаго достаточно незначительнаго повышенія внутрилегочнаго давленія. Однако, этотъ способъ не вошелъ въ хирургическую практику. Необходимость предварительной операціи, возможность межуточной эмфиземы легчной ткани, большая тепловая потеря съ дыхательной поверхности легкихъ, наконецъ, остающееся спаденіе легкаго послѣ операціи—все это удерживаетъ хирурговъ отъ примѣненія вдуванія воздуха въ легкія.

Sauerbruch выработалъ способъ оперировать въ грудной полости подъ пониженнымъ давленіемъ. Для этого необходимо устройство особаго пространства, въ которомъ помѣщается больной, хирургъ и его помощникъ и въ которомъ разрѣжается воздухъ. Голова больного выходитъ черезъ отверстіе въ стѣнкѣ наружу, такъ что больной дышитъ атмосфернымъ воздухомъ, давленіе же въ его вскрытой плеврѣ искусственно понижается. Оказывается, что для предупрежденія спаденія легкаго достаточно понизить давленіе въ полости плевры всего на 10 миллим. ртутнаго столба. Такое пониженіе давленія въ операціонномъ пространствѣ хирургъ и его помощникъ выносятъ свободно (оно равно пониженію давленія при восхожденіи на гору въ 300 метр. высотою). Однако, опыты на животныхъ показали, что въ такой камерѣ сильно нарушается кровеобращеніе, такъ какъ устраняется различіе въ давленіи, подъ которымъ находятся вены тѣла и правое предсердіе, и происходитъ застой крови. Поэтому *Sauerbruch* оказался вынужденнымъ усложнить свою камеру устройствомъ приспособленія, оставляющаго все тѣло, кромѣ груди въ сообщеніи съ атмосфернымъ воздухомъ. Въ настоящее время накопился уже цѣлый рядъ наблюденій, доказывающихъ большія преимущества камеры *Sauerbruch*'а для операцій въ грудной полости, но сложность ея устройства, дороговизна и громоздкость мѣшаютъ ея распространенію.

Brauer предложилъ вмѣсто того, чтобы помѣщать грудь больного въ разрѣженномъ пространствѣ, помѣщать его голову въ пространствѣ съ повышеннымъ давленіемъ. Для устраненія спаденія легкаго достаточно повышенія давленія въ 10 миллим. ртутнаго столба. Однако и при этомъ, оказывается, происходитъ рѣзкое нарушеніе кровеобращенія.

Мы видимъ, что еще не выработано простого и общедоступнаго способа бороться со вхожденіемъ воздуха въ плевру, позво-

ляющаго свободно оперировать на легкомъ. Многочисленныя наблюденія случайныхъ поврежденій грудной полости со вхожденіемъ воздуха въ полость плевры и постепенно накопляющійся оперативный опытъ, однако, учатъ насъ не переоцѣнивать опасности одного спаденія легкаго. Въ большинствѣ случаевъ оно переносится больными. Поэтому, при необходимости, вхожденіе воздуха въ полость плевры не должно останавливать хирурга отъ того, чтобы выполнить операцію на легкомъ. Кромѣ того, опытъ показалъ, что если вхожденіе воздуха въ полость плевры происходитъ не разомъ въ большомъ количествѣ, а медленно, понемногу, то оно переносится значительно легче.

Для обнаженія легкаго, смотря по роду и обширности болѣзненнаго очага, достаточно бываетъ изсѣчь поднакостнично 1—2 ребра, или же требуется сдѣлать въ грудной стѣнкѣ болѣе широкое окно. Въ послѣднемъ случаѣ мягкія ткани разсѣкаются въ видѣ лоскута, въ составъ котораго захватываются и ребра. По окончаніи операціи на легкомъ кожно-реберный лоскутъ кладется снова на старое мѣсто. Слѣдовательно, въ такихъ случаяхъ дѣлается временная резекція грудной стѣнки. Форма, величина и расположеніе лоскута могутъ быть различны. Какъ примѣръ, я опишу операцію, предложенную *Delorme*'омъ. Выкраивается и отдѣляется отъ поверхности реберъ кожномышечный лоскутъ съ верхнезаднимъ основаніемъ, длиною около 12 сант. и шириною не менѣе пространства, занимаемаго тремя ребрами. Вдоль передняго, отвѣснаго разрѣза разсѣкаютъ всю оставшуюся толщу грудной стѣнки, т.-е. ребра, межреберные промежутки и пристѣночную плевру; при этомъ ранятся и перевязываются межреберные сосуды. Затѣмъ пересѣкаются поднакостнично ребра у основанія лоскута, мягкія же ткани межреберныхъ промежутковъ и покрывающая ребра снутри накостница при этомъ остаются неповрежденными. Теперь раздѣляютъ мягкія ткани межреберныхъ промежутковъ вдоль верхняго и нижняго горизонтальныхъ разрѣзовъ кожи, все время ближе держась къ верхнимъ краямъ пограничныхъ реберъ, чтобы не ранить межреберныхъ сосудовъ, и отворачиваютъ выдѣленный мышечно-реберный лоскутъ кзади и кверху (рис. 382). Такимъ образомъ широко вскрывается полость плевры. По окончаніи операціи на легкомъ кожномышечный и мышечно-реберный лоскуты кладутся на мѣсто, и полость плевры дренируется.

Разрѣзъ легкаго. Разрѣзъ легкаго производится при различныхъ заболѣваніяхъ: при гнойникахъ, гангренѣ легкаго, нагноеніяхъ въ бронхіэктатическихъ полостяхъ, бугорковыхъ кавернахъ и при эхинококкѣ легкаго.

Производство операціи прежде всего опредѣляется присутствіемъ или отсутствіемъ плевральныхъ сращеній. Если сращенія есть, то дѣлается резекція одного или двухъ реберъ, соотвѣтственно положенію гнойника, и затѣмъ разсѣкается плевра и приращенная къ ней ткань легкаго до тѣхъ поръ, пока не будетъ вскрытъ гнойникъ. Иногда послѣ резекціи реберъ вкалывается игла пробнаго шприца, и уже по ней, какъ по проводнику, разсѣкается легочная ткань. Вскрытая полость очищается отъ гноя, осматривается, и если имѣются боковые закоулки въ ней, то устанавливается широкое сообщеніе ихъ съ главной полостью и раной грудной

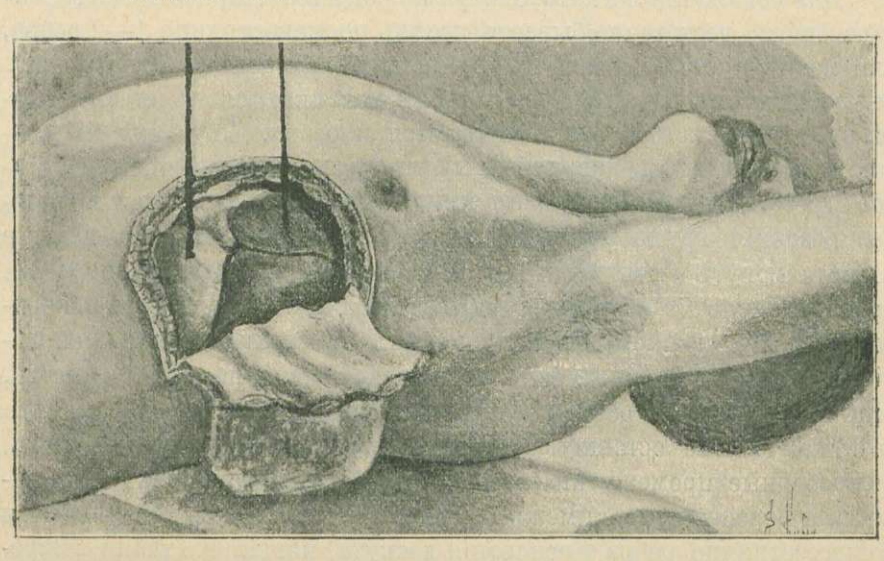

Рис. 382.

стѣнки. Очень часто гнойники легкаго бываютъ не одиночными, а множественными; въ особенности это относится къ нагноенію въ бронхіэктатическихъ полостяхъ. Понятно, что необходимо вскрыть всѣ гнойныя полости.

Нѣкоторые хирурги предпочитаютъ разсѣкать легочную ткань не ножомъ, а раскаленнымъ до темнокраснаго цвѣта термо- или гальванокаутеромъ, стремясь избѣжать возможнаго при разрѣзѣ кроветеченія. Однако, кроветеченіе и при разрѣзѣ ножомъ обычно не бываетъ грознымъ и легко останавливается отъ тампонады марлей.

Если полость очень велика, то для уменьшенія ея полезно сдѣлать податливою грудную стѣнку и изсѣчь для того соотвѣт-

ствующее количество реберъ подобно тому, какъ это дѣлается при нагноеніяхъ плевральной полости.

Если сращеній нѣтъ, то операція производится или въ два момента или въ одинъ. При двухмоментномъ способѣ въ первый доходятъ только до пристѣночной плевры или ограничиваются вскрытіемъ послѣдней и примѣняютъ одинъ изъ вышеуказанныхъ пріемовъ для образованія плевральныхъ сращеній; черезъ 4—7 дней, когда сращенія уже разовьются, разсѣкаютъ ткань легкаго и вскрываютъ гнойникъ. Лучше, однако, всегда производить вскрытіе гнойника въ одинъ пріемъ, производя пришиваніе окружности гнойника къ краямъ плевральной раны. Если пришиваніе производится черезъ невскрытую плевру, то иглой можетъ быть проколота стѣнка гнойника, и такимъ образомъ зягрязнена плевральная полость. Поэтому слѣдуетъ сначала вскрыть полость плевры, захватить спадающееся легкое и, руководясь зрѣніемъ и осязаніемъ, пришить окружность гнойника къ плеврѣ. Прикрывъ линію обшиванія марлей, производятъ немедленно вскрытіе гнойника. Вскрытая полость дренируется. Для дренажа слѣдуетъ примѣнять марлевые выпускники; резиновая трубка можетъ вызвать кроветеченіе вслѣдствіе давленія на сосуды легкаго, въ особенности, если она жестка. Дренажъ во всякомъ случаѣ слѣдуетъ прикрѣпить снаружи, лучше всего нитью, обвязанною вокругъ груди; иначе онъ можетъ проникнуть въ бронхи, и бывали случаи, что дренажъ съ кашлемъ выбрасывался черезъ ротъ.

Резекція легкаго. Удаленіе частей легкаго у человѣка производилось еще недостаточно часто, и потому техника этой операціи мало разработана. До сихъ поръ резекція легкихъ производилась при травматическихъ выпаденіяхъ легкаго, при ограниченныхъ бугорковыхъ пораженіяхъ его и при новообразованіяхъ.

При выпаденіяхъ легкаго резекція необходима, если выпавшая часть уже представляется воспаленной или омертвѣвшей. Въ такихъ случаяхъ нужно, придерживая выпавшую часть легкаго, расширить рану грудной клѣтки, вытянуть легкое еще больше наружу, прошить или перевязать по частямъ основаніе выпаденія въ здоровой части и затѣмъ отсѣчь выше перевязокъ. Культя опускается въ полость плевры, которая затѣмъ дренируется или же, что безопаснѣе, культя укрѣпляется нѣсколькими швами въ ранѣ грудной стѣнки.

По поводу бугорковаго пораженія нѣсколько разъ была сдѣлана, отчасти съ хорошимъ результатомъ, резекція верхушки легкаго. Полость плевры вскрывалась или чрезъ 2-й межреберный промежутокъ, или послѣ резекціи 2-го ребра. Верхушка от-

дѣлялась отъ сращеній и выводилась въ рану; основаніе ея перевязывалось по частямъ, верхуша отсѣкалась, и культя укрѣплялась въ ранѣ грудной стѣнки. *Lawson* отсѣкъ верхушку безъ перевязки основанія ея, сшилъ края легочной раны и опустилъ въ полость плевры.

При новообразованіяхъ резекція легкаго производилась лишь въ такихъ случаяхъ, когда первичное пораженіе исходило съ грудной стѣнки. Поэтому операція дѣлалась не типически, примѣнительно къ особенностямъ случая. Въ зависимости отъ величины опухоли приходилось изсѣкать различное число реберъ, отъ 2 до 5. Самая резекція производится по общимъ правиламъ: прошиваніе основанія опухоли, укрѣпленіе культи въ ранѣ грудной стѣнки или опусканіе ея послѣ зашиванія раны легкаго. При опусканіи культи въ полость плевры рана легкаго должна быть тщательно зашита, такъ какъ иначе возможно поступленіе воздуха въ полость плевры черезъ перерѣзанный бронхъ. Съ цѣлью остановки кровотеченія изъ легочной раны *Helferich* въ одномъ случаѣ перевязалъ у корня легкаго сосуды, идущіе къ средней и нижней долямъ.

4. Грудной путь къ брюшной полости.

Для доступа къ верхнему, поддіафрагмальному отдѣлу брюшной полости иногда пользуются путемъ чрезъ стѣнки груди, причемъ идутъ или черезъ полость плевры или же ниже ея. Къ первому типу относятся чрезплевральныя операціи, ко второму—околоплевральный путь и временная резекція реберной дуги.

Чрезплевральными операціями называются такія, при которыхъ хирургу приходится прокладывать доступъ къ пораженному органу со стороны полости плевры. При операціяхъ на сердцѣ и пищеводѣ, какъ мы видѣли, иногда приходится итти черезъ полость плевры, такъ какъ послѣдняя или уже вскрыта до операціи, или же вскрывается во время операціи. Кромѣ того чрезплевральный путь сознательно избирается для обнаженія грудобрюшной преграды и выпуклой поверхности печени.

Изъ заболѣваній грудобрюшной преграды оперативному леченію со стороны полости плевры подлежатъ поврежденія, нерѣдко осложняющіяся выпаденіемъ брюшныхъ органовъ (сальника, желудка, кишечника) въ грудную полость, и грыжи ея. Хотя получить доступъ къ грудобрюшной преградѣ возможно и со стоны брюшной полости, однако отсюда получается слишкомъ не-

достаточно простора даже и для изслѣдованія мѣста пораженія, тѣмъ болѣе для операціи на грудобрюшной преградѣ. Поэтому операціи на грудобрюшной преградѣ со стороны брюшины даютъ худшіе результаты, нежели чрезплевральныя. Со стороны брюшины работать приходится въ глубинѣ свода грудобрюшной преграды, за сильно выступающимъ краемъ реберной дуги, среди трудно удерживаемыхъ въ сторонѣ органовъ брюшной полости—желудка, кишечника, печени, тогда какъ со стороны грудной полости, при достаточной ширинѣ отверстія въ грудной стѣнкѣ, выпуклая поверхность грудобрюшной преграды доступна очень легко. Поэтому при поврежденіяхъ и грыжахъ грудобрюшной преграды слѣдуетъ оперировать чрезплевральнымъ путемъ, и только въ тѣхъ случаяхъ, когда имѣются или подозрѣваются поврежденія органовъ брюшной полости, нужно къ чрезплевральной операціи присоединить еще чревосѣченіе.

Техника операціи при ранахъ грудобрюшной преграды зависитъ отъ свойствъ и положенія раны грудной клѣтки. Обыкновенно приходится дѣлать резекцію, на протяженіи до 10 сант., прилежащаго къ ранѣ ребра или, еще лучше, двухъ реберъ и затѣмъ широко вскрыть полость плевры. Очистивъ ее отъ излившейся въ нее крови, изслѣдуютъ рану грудобрюшной преграды пальцемъ и глазомъ. Выпавшіе въ грудную полость брюшные органы—желудокъ, сальникъ нужно внимательно осмотрѣть, такъ какъ и они могутъ оказаться поврежденными. Зашивъ рану желудка или отсѣкши послѣ перевязки поврежденную часть сальника, выпавшіе органы вправляютъ въ полость живота; иногда для этого приходится расширить рану грудобрюшной преграды. Слѣдуетъ помнить, что поврежденія могутъ быть и въ брюшной полости, напр., на выпуклой поверхности печени. Ихъ можно, по крайней мѣрѣ въ нѣкоторыхъ случаяхъ, черезъ рану грудобрюшной преграды не только изслѣдовать, но и зашить. Затѣмъ зашивается рана грудобрюшной преграды; это необходимо для предупрежденія образованія діафрагмальной грыжи впослѣдствіи. Для облегченія наложенія швовъ на движущійся при дыханіи грудобрюшной преградѣ края раны ея можно захватить кровеостанавливающими пинцетами. Затѣмъ въ полость плевры вводится марлевый выпускникъ и рана грудной стѣнки суживается швами.

Для тѣхъ случаевъ, когда рана грудобрюшной преграды расположена близко къ грудной стѣнкѣ, было предложено (*Walther*) и нѣсколько разъ съ успѣхомъ выполнено пришиваніе верхняго края раны грудобрюшной преграды къ верхнему краю раны грудной стѣнки. Такимъ образомъ полость плевры отгораживается

отъ брюшной полости, и рана превращается въ рану одной только брюшной полости. Въ виду доступности въ подобныхъ случаяхъ раны грудобрюшной преграды для зашиванія пріемъ этотъ представляется излишнимъ, тѣмъ болѣе, что онъ создаетъ благопріятныя условія для послѣдующаго образованія діафрагмальной грыжи.

Равнымъ образомъ, и при грыжахъ грудобрюшной преграды чрезплевральный путь даетъ лучшія условія для операціи, нежели чрезбрюшинный. Со стороны брюшины трудно не только сдѣлать коренную операцію грыжи, но даже и отыскать ее, тогда какъ со стороны полости плевры то и другое удается безъ особыхъ затрудненій. Операція, въ общемъ, производится такъ же, какъ и при поврежденіяхъ грудобрюшной преграды. Разница заключается только въ разрѣзѣ грудной клѣтки. Такъ какъ при грыжахъ нѣтъ случайнаго поврежденія ея, или, по крайней мѣрѣ, бывшее когда-то поврежденіе уже сполна зажило, то хирургъ не стѣсненъ ничѣмъ въ разрѣзѣ грудной клѣтки и потому можетъ сдѣлать временную резекцію ея въ формѣ кожно-мышечно-костнаго лоскута. Такой способъ операціи даетъ большой просторъ, а по окончаніи операціи позволяетъ возстановить цѣлость грудной клѣтки. По вскрытіи полости плевры вправляютъ выпавшія въ грудную полость брюшныя внутренности, причемъ можетъ потребоваться, въ особенности при ущемленіи, расширить отверстіе въ грудобрюшной преградѣ. Грыжевого мѣшка обыкновенно не бываетъ. По вправленіи отверстіе въ грудобрюшной преградѣ закрывается швами, и кладется обратно на свое мѣсто лоскутъ грудной стѣнки. Въ полость плевры закладывается марлевый выпускникъ.

Большее примѣненіе чрезплевральный путь находитъ для обнаженія выпуклой поверхности печени. Заболѣванія, при которыхъ онъ примѣняется, это—эхинококкъ и гнойники печени, развивающіеся на выпуклой поверхности ея, и поддіафрагмальные гнойники. Въ лѣвомъ подреберьѣ этотъ путь можетъ быть примѣненъ въ нѣкоторыхъ случаяхъ и для вскрытія гнойниковъ селезенки.

Во всѣхъ этихъ случаяхъ операція существенно отличается отъ описанной выше, такъ какъ требуется предохранить полость плевры отъ попаданія въ нее жидкаго содержимаго эхинококковаго пузыря или гнойника. Соотвѣтственно положенію эхинококковаго пузыря или гнойника дѣлаютъ резекцію двухъ реберъ; чаще всего приходится резецировать 7-е и 8-е ребра по передней подкрыльцовой линіи или 8-е и 9-е по задней. Изъ каждаго ребра изсѣкается 6—10 сант. Затѣмъ разсѣкаются между перевязками мягкія

ткани межребернаго промежутка и осторожно отодвигаются въ стороны. Обнаженный участокъ пристѣночнаго листка плевры прошивается по всей окружности непрерывнымъ швомъ такимъ образомъ, чтобы въ шовъ захватывался и другой листокъ плевры, выстилающій грудобрюшную преграду. Сшитые листки плевры и лежащая подъ ними часть грудобрюшной преграды разсѣкаются, и такимъ образомъ проникаютъ въ поддіафрагмальное пространство. При поддіафрагмальныхъ гнойникахъ этимъ гнойникъ уже оказывается вскрытымъ и остается дренировать его. При гнойникахъ и эхинококкахъ печени условія могутъ быть двояки: или поверхность печени сращена съ грудобрюшной преградой, и тогда нужно для вскрытія полости пройти только слой печеночной ткани, или же сращеній нѣтъ, и тогда, прежде вскрытія полости, нужно сшить поверхность печени съ краями раны грудобрюшной преграды, чтобы предохранить брюшную полость отъ попаданія въ нее эхинококковой жидкости или гноя. По опорожненіи полости и удаленіи хитинныхъ оболочекъ полость дренируется марлей. При эхинококкахъ можно зашить рану грудобрюшной преграды и такимъ образомъ закрыть мѣшокъ наглухо. Наконецъ, рана грудной стѣнки болѣе или менѣе суживается швами.

Описанный способъ операціи развился постепенно; сначала хирурги дѣлали операцію въ 3 или 2 момента. Трехмоментный способъ состоитъ въ томъ, что сначала вскрываютъ плевру и тампонируютъ ее до образованія сращеній реберной плевры съ діафрагмальной; затѣмъ разсѣкаютъ грудобрюшную преграду и снова тампонируютъ рану до образованія спаекъ между печенью и грудобрюшной преградой; послѣ того уже вскрываютъ полость въ печени. При двухмоментномъ способѣ сразу проникаютъ до печени и, вызвавъ спаяніе ея съ грудобрюшной преградой, вскрываютъ печеночную полость. *Segond* при эхинококкахъ выпуклой поверхности печени сразу проникаетъ до печени, вскрываетъ мѣшокъ, вытягиваетъ его наружу и пришиваетъ къ краямъ раны грудной стѣнки.

Мы видимъ, что, проникая въ поддіафрагмальное пространство чрезплевральнымъ путемъ, хирурги вынуждены принимать мѣры къ охраненію плеры отъ попаданія въ нее эхинококковой жидкости и гноя. Явились поэтому предложенія проникать въ этотъ отдѣлъ брюшной полости путемъ резекціи грудной стѣнки, къ которой онъ прилежитъ, безъ вскрытія полости плевры. Если въ реберно-діафрагмальной пазухѣ плевральной полости подъ вліяніемъ лежащаго близко воспалительнаго очага развились спайки, то плевральная полость можетъ остаться

невскрытой при обнаженіи грудобрюшной преграды книзу отъ 7-го ребра. Въ отсутствіи спаекъ въ названной пазухѣ *Pacheco Mendes* предлагаетъ примѣненный имъ съ успѣхомъ вмѣсто чрезплевральнаго *околоплевральный путь*. Изъ 8-го и 9-го реберъ изсѣкается 8—10 сант. и плевра отдѣляется пальцемъ внизъ отъ раны, вплоть до перехода ея на грудобрюшную преграду, и послѣдняя обнажается, насколько нужно для разрѣза ея.

На томъ же анатомическомъ фактѣ, что нижній край плевры не доходитъ до края реберной дуги, основанъ способъ проникания въ поддіафрагмальное пространство путемъ *резекціи ребер-*

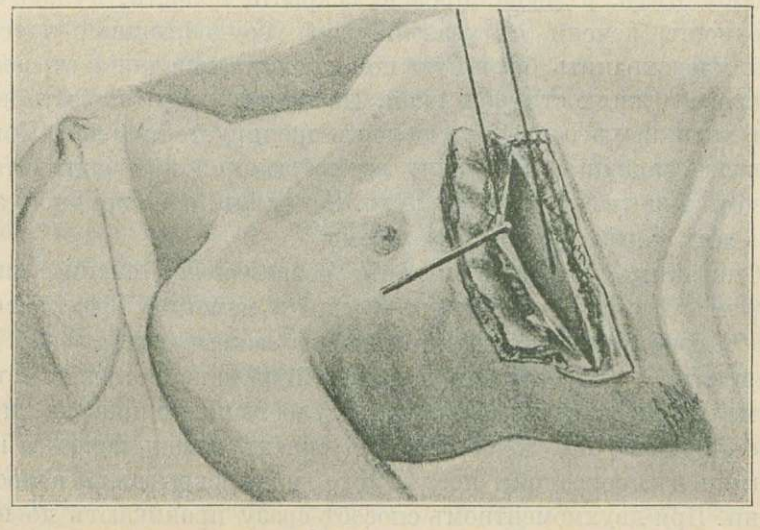

Рис. 383.

ной дуги, разработанный *Cannio*t. Операція дѣлается слѣдующимъ образомъ: проводится разрѣзъ вдоль края реберной дуги; начинается онъ на 2 сант. вбокъ отъ края грудины и кончается у соединенія костной части 10-го ребра съ хрящевою. Перерѣзаются наружная косая мышца и боковая часть прямой мышцы живота, и обнажаются реберные хрящи отъ 6-го до 10-го. Затѣмъ скребцомъ или ножомъ, держась какъ можно ближе къ хрящамъ, отдѣляютъ отъ ихъ края и внутренней поверхности волокна внутренной косой и поперечной мышцъ и реберныя прикрѣпленія грудобрюшной преграды. Затѣмъ изъ обнаженной реберной дуги изсѣкаются хрящи 8-го, 9-го и 10-го реберъ въ видѣ одного треугольнаго куска. На днѣ раны осторожно разсѣкаются волокна

поперечной мышцы и грудобрюшной преграды вплоть до брюшины, и вскрывается послѣдняя.

Для такихъ операцій въ поддіафрагмальномъ пространствѣ, послѣ которыхъ рана можетъ быть зашита, проф. *П. И. Дьяконовъ* предложилъ дѣлать не окончательную резекцію реберныхъ хрящей, а временную. Для этого отъ концовъ проведеннаго по краю реберъ разрѣза проводятъ еще по разрѣзу вверхъ. Освободивъ хрящи реберъ отъ мышцъ, пересѣкаютъ ихъ по направленію дополнительныхъ отвѣсныхъ разрѣзовъ и отворачиваютъ кверху кожно-мышечно-хрящевой лоскутъ (рис. 383). Затѣмъ уже чрезъ поперечную мышцу живота и грудобрюшную преграду проникаютъ въ поддіафрагмальное пространство.

5. Операціи на молочной железѣ.

Вскрытіе гнойниковъ молочной железы. При вскрытіи гнойниковъ молочной железы разрѣзы, проникающіе въ существо железы, располагаютъ въ направленіи радіусовъ отъ соска. Такъ дѣлаютъ затѣмъ, чтобы по возможности избѣжать поврежденія протоковъ железы. Мѣсто разрѣза иногда выбирается и подъ вліяніемъ косметическихъ требованій, съ цѣлью сдѣлать рубецъ, по возможности, незамѣтнымъ: при гнойникахъ, расположенныхъ позади молочной железы, между ней и грудной стѣнкой, иногда съ удобствомъ можно бываетъ вскрыть гнойникъ въ складкѣ между железой и грудной стѣнкой. Рубецъ послѣ такого разрѣза бываетъ совершенно не виденъ за нависающей надъ нимъ железой. Этихъ косметическихъ требованій нѣтъ никакихъ основаній игнорировать, но выполнять ихъ слѣдуетъ только въ подходящихъ случаяхъ; тамъ, гдѣ удобство стока отдѣляемаго гнойной полости не позволяетъ удовлетворить имъ, было бы непозволительно преслѣдовать подобныя цѣли.

Удаленіе молочной железы. Удаленіе молочной железы представляетъ очень частую и, слѣдовательно, практически очень важную операцію. Показаніемъ для нея служатъ злокачественныя новообразованія и изъ нихъ чаще всего ракъ. Раки молочной железы очень рано даютъ переносы. Переносы происходятъ по лимфатическимъ путямъ. Пути, по которымъ совершается оттокъ лимфы отъ молочной железы, обстоятельно изучены за послѣдніе годы посредствомъ наливокъ по способу *Gerota* (см. Томъ I, стр. 512). На основаніи этихъ анатомическихъ изысканій были выработаны способы удаленія молочной железы при ракѣ ея, въ основу которыхъ

положено стремленіе удалить на возможно большемъ протяженіи лимфатическіе сосуды и железы, лежащія на пути этихъ послѣднихъ. Однако, не слѣдуетъ переоцѣнивать данныхъ, получаемыхъ путемъ анатомическаго изслѣдованія лимфатической системы. Патологія ея еще слишкомъ мало изучена и, притомъ, въ самыхъ существенныхъ сторонахъ. Въ примѣненіи къ распространенію раковыхъ новообразованій молочной железы главнѣйшія данныя патологіи сводятся къ слѣдующему: чаще всего и прежде всего поражаются подкрыльцовыя железы, къ которымъ идутъ лимфатическіе пути по нижнему краю большой грудной мышцы. На пути ихъ, въ клѣтчаткѣ позади мышцы, расположенъ рядъ железъ, которыя также часто и рано поражаются новообразованіемъ. Эти два ряда железъ можно назвать первымъ этапомъ въ распространеніи раковыхъ новообразованій молочной железы. Рѣже и позже поражаются подключичныя железы. Еще позже захватываются железы выше ключицы. Къ этому нужно прибавить, что непосредственно отъ молочной железы идутъ лимфатическіе сосуды вдоль прободающихъ вѣтвей внутренней грудной артеріи къ загрудиннымъ железамъ и, наконецъ, что лимфатическіе сосуды покрововъ обѣихъ сторонъ груди находятся между собою въ тѣсной связи. Изъ этихъ данныхъ слѣдуетъ, что самыя обширныя операціи не могутъ обезпечить совершенное удаленіе всѣхъ путей распространенія новообразованія, что операція должна предприниматься рано и что наиболѣе часто и рано поражающіяся железы—подкрыльцовыя и подъ грудной мышцей въ каждомъ случаѣ должны быть изслѣдованы и удалены при малѣйшемъ подозрѣніи на пораженіе. Выполненіе этихъ требованій въ практикѣ складывается слѣдующимъ образомъ: при всякомъ новообразованіи молочной железы, дающемъ подозрѣніе на злокачественный характеръ, необходимо удалить всю молочную железу и раскрыть клѣтчатку съ цѣлью изслѣдованія расположенныхъ въ ней железъ. Всякое выжиданіе въ цѣляхъ точнаго и несомнѣннаго распознаванія грозитъ большою опасностью, и лучше погрѣшить иной разъ въ сторону удаленія железы, напр., при хроническомъ воспаленіи ея, нежели дать время распространиться злокачественному новообразованію.

Для удаленія молочной железы очерчиваютъ ее двумя дугообразными разрѣзами въ видѣ овала, расположеннаго длинникомъ параллельно волокнамъ большой грудной мышцы (рис. 384). Разрѣзы углубляютъ до мышцы и удаляютъ железу съ массой окружающей жировой ткани. Дойдя до апоневроза большой грудной мышцы, удаляютъ и послѣдній, а также и мышечную ткань на большемъ или меньшемъ протяженіи. Затѣмъ, при отведеніи верхней конеч-

ности отъ туловища, отъ бокового края овала проводится разрѣзъ вдоль нижняго края большой грудной мышцы въ подкрыльцовую впадину, и вскрывается клѣтчатка послѣдней. Изъ нея удаляются всѣ увеличенныя лимфатическія железы и клѣтчатка по стольку, по скольку она уплотнена и сращена съ железами. Удалять всю клѣтчатку подкрыльцовой впадины, какъ дѣлаютъ многіе, не слѣдуетъ, такъ какъ она составляетъ рыхлую обкладку подкрыльцовыхъ сосудовъ и нервовъ, и послѣдніе послѣ удаленія всей клѣтчатки будутъ захвачены въ рубцовую ткань, что вызоветъ

Рис. 384.

разстройство кровеобращенія, движеній и боли въ верхней конечности. При удаленіи подкрыльцовыхъ железъ удобно прежде всего обнажить подкрыльцовую вену, во избѣжаніе случайнаго поврежденія ея. Если железы плотно сращены съ веной, то послѣднюю приходится изсѣчь на большемъ или меньшемъ протяженіи. Въ рѣдкихъ случаяхъ необходимо резецировать не только вену, но и артерію. Продолженіе подкрыльцовой клѣтчатки подъ лопатку равнымъ образомъ должно быть тщательно изслѣдовано. Изъ кровеносныхъ сосудовъ при этомъ ранятся боковые грудные и подлопаточные. Кромѣ клѣтчатки подкрыльцовой впадины при всякомъ удаленіи рака молочной железы необходимо обслѣдовать и

клѣтчатку, лежащую подъ большой грудной мышцей, и удалить изъ нея увеличенныя железы, если таковыя имѣются. Въ рѣдкихъ случаяхъ для полнаго удаленія всего подозрительнаго необходимо разсѣчь поперекъ бо́льшую или меньшую часть волоконъ большой грудной мышцы. По удаленіи всего подозрительнаго перевязываются сосуды, въ особенности въ подкрыльцовой впадинѣ, гдѣ они лежатъ въ рыхлой клѣтчаткѣ, рана дренируется въ отлогихъ мѣстахъ и зашивается. Благодаря подвижности кожи края раны легко сходятся, и только въ случаяхъ, потребовавшихъ обширнаго удаленія кожи, приходится дѣлать передвиганіе кожи, выкраивая изъ послѣдней лоскуты на ножкѣ. Повязка накладывается слегка давящая, и въ нее непремѣнно захватывается приведенная къ туловищу и согнутая въ локтѣ верхняя конечность.

Описанная операція представляетъ типъ операцій при ракѣ молочной железы. Болѣе обширныя удаленія требуются только въ исключительныхъ случаяхъ, и голько какъ примѣръ такихъ операцій я опишу операцію, предлагаемую *Kocher*'омъ, какъ типическую для рака молочной железы.

Отъ срединнаго конца боковой трети ключицы ведется продольный разрѣзъ къ переднему краю подкрыльцовой впадины близъ прикрѣпленія къ плечевой кости большой грудной мышцы, немного къ срединѣ отъ дельтовидно-грудной бороздки (рис. 385). Большая грудная мышца перерѣзается поперекъ, на 2—4 сант. отступя отъ прикрѣпленія къ плечевой кости. На задней стѣнкѣ подкрыльцовой впадины обнажаются широкая спинная и большая круглая мышцы, и, начиная отъ нихъ, отдѣляется вся клѣтчатка подмышечной впадины вплоть до края большой грудной мышцы, причемъ обнажаются подлопаточная и передняя зубчатая мышцы. Вмѣстѣ съ клѣтчаткой выдѣляются и пакеты лимфатическихъ железъ. Большіе сосуды и нервы при этомъ стараются оставить неповрежденными. Выдѣленіе клѣтчатки и железъ продолжается кверху, въ промежуткѣ между большой и малой грудными мышцами, по направленію къ ключицѣ. Малая грудная мышца перерѣзается вблизи клювовиднаго отростка, и тогда открывается доступъ къ подключичнымъ железамъ. Если железы лежатъ глубоко подъ ключицей или имѣются и въ надключичной ямкѣ, необходимо разсѣчь и ключицу, чтобы широко удалить клѣтчатку съ железами. Лишь послѣ удаленія всѣхъ железъ переходятъ къ удаленію молочной железы вмѣстѣ съ жировой клѣтчаткой, грудными мышцами и кожей. Молочная железа очерчивается двумя полулунными разрѣзами, впадающими въ подкрыльцовый разрѣзъ кожи. Кожа отдѣляется вплоть до ключицы, перерѣзаются реберныя прикрѣпле-

нія малой и большой грудной мышцъ и прямой мышцы живота, и молочная железа уносится вмѣстѣ съ мышцами и клѣтчаткой; дно раны составляютъ ребра и межреберныя мышцы. Прободающія вѣтви внутренной грудной артеріи перевязываются. Въ рану вводится дренажъ и рана зашивается. При недостаткѣ кожи дѣлается пересадка кожи по *Thiersch*'у.

Вслѣдствіе удаленія всей клѣтчатки нерѣдко развивается стойкій отекъ конечности съ слоновымъ утолщеніемъ ея. Это об-

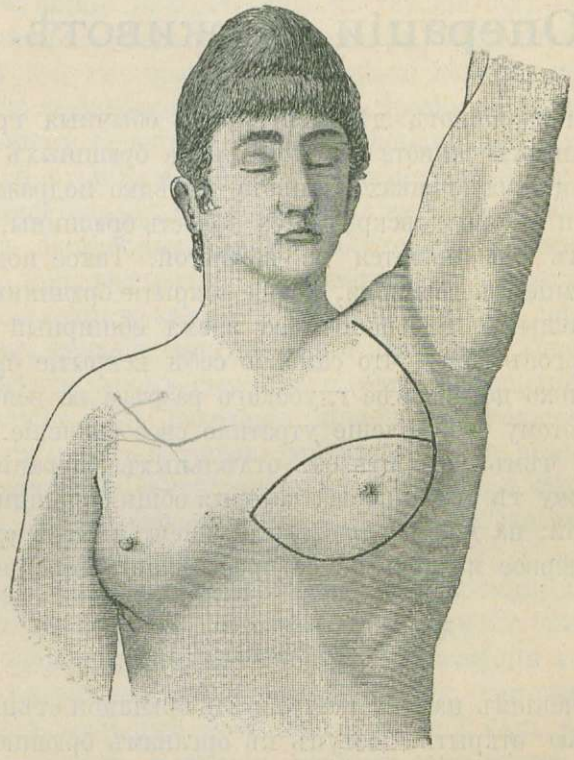

Рис. 385 *(Kocher)*.

стоятельство, въ связи съ удаленіемъ грудныхъ мышцъ, сильно нарушаетъ работоспособность конечности. Къ тому же, не такъ важно, сколько мы вырѣжемъ, нежели—въ какое время заболѣванія вырѣжемъ: если заболѣваніе еще не распространилось далеко, достаточно менѣе обширной операціи, если далеко—то всего не удаляетъ и операція, произведенная въ самыхъ обширныхъ размѣрахъ. Вѣдь не изъ надключичныхъ железъ развиваются переносы опухоли въ печени, а они иногда бываютъ очень рано. Мало того, даже при такихъ обширныхъ удаленіяхъ обслѣдованіе областныхъ лимфатическихъ железъ всетаки не доводится до конца, такъ какъ остаются недоступными загрудинныя железы.

Операціи на животѣ.

Операціи на животѣ дѣлятся на двѣ обычныя группы: операціи на стѣнкахъ живота и операціи на брюшныхъ внутренностяхъ. Операціи на стѣнкахъ живота нерѣдко подраздѣляютъ на операціи, при которыхъ вскрывается полость брюшины, и операціи, при которыхъ она остается не вскрытой. Такое подраздѣленіе имѣло основаніе въ то время, когда вскрытіе брюшины считалось особенно опаснымъ. Въ настоящее время обширный опытъ научилъ хирурговъ тому, что само по себѣ вскрытіе брюшной полости нисколько не опаснѣе глубокаго разрѣза во всякой другой области, и потому это дѣленіе утратило свое значеніе.

Прежде, чѣмъ говорить объ отдѣльныхъ операціяхъ на животѣ, я изложу тѣ особенности, которыя общи большинству брюшныхъ операцій; на мой взглядъ, это удобнѣе всего сдѣлать, поставивъ на первое мѣсто главу о чревосѣченіи вообще.

Чревосѣченіе.

Чревосѣченіемъ называется разрѣзъ брюшной стѣнки, сдѣланный съ цѣлью открыть доступъ къ органамъ брюшной полости. Слѣдовательно, въ понятіе о чревосѣченіи входитъ вскрытіе брюшины. Однако, иногда говорятъ о внѣбрюшинномъ чревосѣченіи, если брюшина остается не вскрытой, напр. при операціяхъ на большихъ сосудахъ, на мочеточникѣ. Съ другой стороны, названіе чревосѣченія не примѣняютъ обыкновенно къ операціямъ, соединеннымъ со вскрытіемъ брюшины, но не требующимъ разсѣченія мышечно-апоневротической брюшной стѣнки во всю ея толщу, напр. къ кореннымъ операціямъ паховыхъ грыжъ; о чревосѣченіи при грыжахъ говорятъ только тогда, когда расширяютъ разрѣзъ отъ грыжевого отверстія въ сторону чрезъ всю толщу брюшной стѣнки съ цѣлью открыть широкій доступъ къ содержимому брюшной полости.

Къ чревосѣченію больные *подготовляются* особымъ образомъ. Главное вниманіе при подготовкѣ обращается на желудочно-кишечный каналъ. Переполненныя, вздутыя газами кишки чрезвычайно осложняютъ и затягиваютъ операцію тѣмъ, что затрудняютъ всѣ наши рукодѣйствія въ брюшной полости и, особенно, обратное введеніе выведенныхъ изъ брюшной полости органовъ. Кромѣ того, наполненіе желудка и кишекъ является крайне нежелательнымъ въ тѣхъ случаяхъ, когда приходится вскрывать эти органы. Больнымъ, подлежащимъ чревосѣченію, въ теченіе 3-хъ—4-хъ дней до операціи повторно очищаютъ кишечникъ слабительными и клизмами; пищу все это время даютъ только легкую, дающую малоотбросовъ, по преимуществу жидкую. Чрезвычайно цѣлесообразно давать больнымъ передъ операціей основную азотнокислую окись висмута (по 0,3 три раза въ день въ теченіе 2-хъ—3-хъ дней), чтобы вызвать полное спаденіе кишечника. Само собою разумѣется, что въ случаяхъ экстренныхъ, когда необходимо оперировать немедлено, какъ при внутреннемъ кровотеченіи, проникающей ранѣ живота, ущемленіи и заворотѣ кишекъ и т. под., приходится обходиться безъ всякаго приготовленія больного. Опорожненіе кишечника имѣетъ, кромѣ сказаннаго, еще то значеніе, что уменьшается бактеріальное населеніе кишечника и количество токсически дѣйствующихъ на организмъ веществъ въ немъ, т.-е. уменьшается возможность самоотравленія организма, а это очень важно ввиду того, что весьма нерѣдко послѣ чревосѣченія и безъ того развивается паретическое состояніе кишечника.

При производствѣ чревосѣченія существеннымъ вопросомъ является вопросъ о *мѣстѣ и направленіи разрѣза* брюшной стѣнки. Въ этомъ отношеніи всѣ заболѣванія, подлежащія леченію чревосѣченіемъ, раздѣляются на 2 разряда: одни, которыя даютъ намъ большую или меньшую свободу въ выборѣ какъ мѣста, такъ и направленія разрѣза, и другія, которыя заставляютъ насъ дѣлать разрѣзъ непременно на томъ или другомъ опредѣленномъ мѣстѣ, какъ, напр., грыжи, гнойники, новообразованія, сращенныя съ брюшной стѣнкой, и др.; во всѣхъ этихъ случаяхъ отъ насъ зависитъ въ лучшемъ случаѣ только направленіе разрѣза.

При свободномъ выборѣ мѣсто и направленіе разрѣза должны отвѣчать слѣдующимъ требованіямъ: 1) разрѣзъ долженъ открывать свободный и удобный доступъ къ мѣсту операціи; 2) разрѣзъ долженъ, по возможности, щадить ткани и не перерѣзать ни мышцъ, ни нервовъ, ни большихъ сосудовъ; 3) по заживленіи разрѣза долженъ получаться прочный рубецъ, не наклонный къ растяженію и образованію грыжи брюшной стѣнки.

Долгое время наибольшее количество чревосѣченій производилось продольнымъ разрѣзомъ по бѣлой линіи (рис. 386,*а*). Такой разрѣзъ представляетъ много выгодъ: при немъ не перерѣзаются ни мышцы, ни нервы, ни сосуды; длина разрѣза можетъ быть увеличена и кверху и книзу; доступность органовъ брюшной полости одинакова для правой или лѣвой стороны. Все это дѣлаетъ разрѣзъ по бѣлой линіи очень удобнымъ для всѣхъ случаевъ, какія бы неожиданности ни встрѣчались во время производства операціи. Однако, разрѣзъ по бѣлой линіи имѣетъ то чрезвычайно важное неудобство, что направленіе его оказывается, въ общемъ, перпендикулярнымъ къ направленію мышечной тяги широкихъ мышцъ живота, и потому линія шва по окончаніи чревосѣченія по бѣлой линіи подвергается постоянному растягиванію со стороны послѣднихъ. Вслѣдствіе этого послѣ чревосѣченія по бѣлой линіи очень часто образуется т. наз. послѣопераціонная грыжа. Развитіе послѣопераціонной грыжи послѣ такого разрѣза составляетъ почти правило, если операція закончена съ закладываніемъ въ брюшную полость большихъ выпускниковъ, или если рана брюшной стѣнки заживала съ нагноеніемъ. Широкій рубецъ по бѣлой линіи, получающійся въ такихъ случаяхъ, подъ вліяніемъ растягиванія широкими мышцами, съ одной стороны, и подъ вліяніемъ внутрибрюшного давленія, съ другой, не замѣдлитъ растянуться и дать мѣсто послѣопераціонной грыжѣ. По этой причинѣ хирурги все болѣе и болѣе высказываются противъ чревосѣченія по бѣлой линіи.

Еще хуже продольный разрѣзъ по боковому краю прямой мышцы (рис. 386, *б*). При этомъ разрѣзѣ всегда ранится большее или меньшее количество нижнихъ межреберныхъ нервовъ, которые здѣсь подходятъ къ прямой мышцѣ и снабжаютъ ее двигательными волокнами. Слѣдовательно, этотъ разрѣзъ долженъ неминуемо вести къ параличу большаго или меньшаго отдѣла прямой мышцы и къ ослабленію брюшной стѣнки. Это ослабленіе тѣмъ болѣе значительно, что разрѣзомъ по боковому краю прямой мышцы неизбѣжно отдѣляются на большемъ или меньшемъ протяженіи сухожильныя растяженія широкихъ брюшныхъ мышцъ отъ мясистой части ихъ, вслѣдствіе чего отвѣсная рана растягивается сокращеніемъ мышцъ въ поперечномъ направленіи и потому сильно зіяетъ.

Чтобы избѣжать этого недостатка закрытія брюшной полости *Lennander* предложилъ дѣлать отвѣсный разрѣзъ не по краю прямой мышцы, а по срединѣ ея ширины (рис. 386,*в*). По разсѣченіи передней стѣнки влагалища прямой мышцы *Lennander* выдѣляетъ срединный край прямой мышцы, и вся мышца сильно оттягивается

вбокъ. Послѣ этого задняя стѣнка влагалища прямой мышцы вмѣстѣ съ брюшиной разсѣкается соотвѣтственно кожному разрѣзу. Хотя этимъ разрѣзомъ сухожильныя части широкихъ мышцъ разсѣкаются тоже въ направленіи, перепендикулярномъ къ направленію ихъ тяги, и потому рана сильно наклонна къ зіянію, но на мѣсто зіянія раны ложится неповрежденная прямая мышца, которая и прикрываетъ изъянъ брюшной стѣнки. Однако, и этотъ разрѣзъ соединенъ съ большими неудобствами. Во первыхъ, она сильно затрудняетъ операцію, если по вскрытіи брюшной полости оказы-

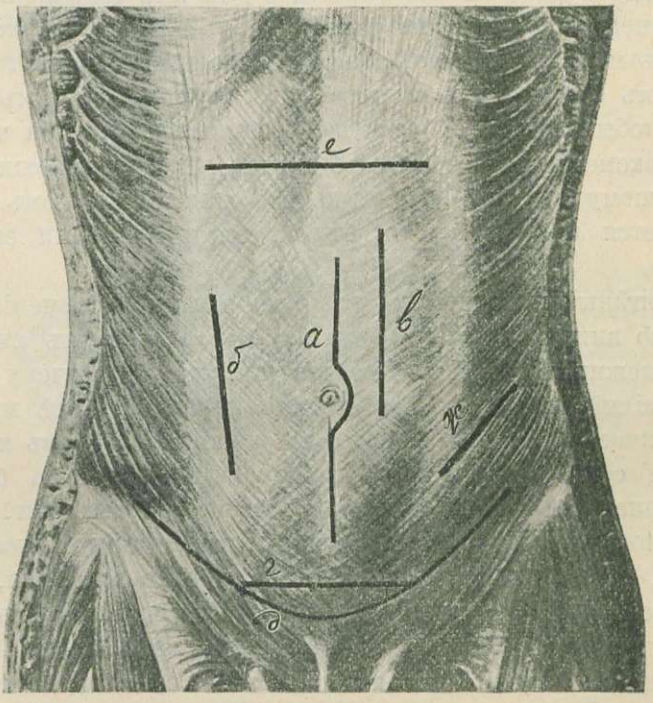

Рис. 386.

вается, что оперировать приходится не на той сторонѣ, на которой проведенъ разрѣзъ, а на другой. Во вторыхъ, если операцію приходится закончить заведеніемъ въ брюшную полость выпускника, то надвигающаяся на выпускникъ прямая мышца сильно сдавливаетъ его на мѣстѣ выхода изъ брюшной полости и тѣмъ мѣшаетъ ему развить свое дренирующее дѣйствіе.

Многіе хирурги поэтому, дѣлая продольный разрѣзъ вдоль прямой мышцы, не оттягиваютъ ее вбокъ, а проходятъ вглубь между волокнами ея. Если при этомъ проходить между волокнами мышцы тупо, а не ножомъ, то при раздѣленіи натяги-

ваются проходящія въ мышцѣ нервныя вѣтви, и очень часто ихъ возможно бываетъ сохранить. Перекидываясь черезъ рану въ видѣ тонкихъ нитей, онѣ мало стѣсняютъ просторъ и требуютъ только небольшого вниманія при растягиваніи краевъ раны. При условіи бережнаго отношенія къ нервнымъ вѣтвямъ, продольный разрѣзъ съ прохожденіемъ вглубь между волокнами прямой мышцы можетъ быть рекомендованъ тѣмъ болѣе, что нервныя вѣтви на нѣкоторомъ разстояніи отъ бѣлой линіи измѣняютъ свое направленіе изъ близкаго къ поперечному въ близкое къ отвѣсному, слѣдовательно въ благопріятное для ихъ сохраненія.

Если нервныя вѣтви не сохраняются, а это неизбѣжно, если итти чрезъ мышцу не тупо, а ножомъ, то часть прямой мышцы, лежащая къ срединѣ отъ разрѣза, парализуется и затѣмъ атрофируется. Чтобы атрофіи подверглась возможно меньшая часть волоконъ, рекомендовали проходить черезъ мышцу возможно ближе къ срединному ея краю. Понятно, что такимъ образомъ разрѣзъ приближается къ разрѣзу по бѣлой линіи со всѣми его недостатками.

При оцѣнкѣ продольныхъ разрѣзовъ для чревосѣченія нужно принять во вниманіе еще то, что они не совпадаютъ съ направленіемъ кожныхъ бороздъ *Langer*'а (см. рис. 1), почему наклонность къ зіянію при нихъ свойственна не только ранѣ мышечно-апоневротической стѣнки живота, но и ранѣ покрововъ живота.

Болѣе согласованы съ анатомическимъ стоеніемъ брюшной стѣнки поперечные или, вѣрнѣе, косые разрѣзы. Эти разрѣзы только относительно прямыхъ мышцъ живота приходятся въ направленіи, перпендикулярномъ къ направленію ихъ тяги, но щадятъ ихъ сосуды и нервы. Даже для влагалищъ прямыхъ мышцъ поперечные разрѣзы болѣе выгодны, такъ какъ передній и задній листки влагалищъ образованы насчетъ сухожильныхъ растяженій широкихъ брюшныхъ мышцъ. Изъ этихъ разрѣзовъ я опишу разрѣзы *Pfannenstiel*'я, *Bardenheuer*'а и *Юцевича*.

Разрѣзъ *Pfannenstiel*'я: выше лоннаго сочлененія проводится поперечный разрѣзъ въ 10 сант. чрезъ кожу, подкожную клѣтчатку и передніе листки влагалища прямыхъ мышцъ (рис. 386,*г*). Влагалище отдѣляется отъ мышцъ кверху и книзу, причемъ на бѣлой линіи приходится работать ножомъ или ножницами, а надъ мышцами оно отслаивается тупымъ способомъ. Если желательно получить болѣе широкій разрѣзъ, то разрѣзъ влагалища можетъ быть продолженъ въ томъ же направленіи вбокъ, въ области широкихъ брюшныхъ мышцъ. Такъ какъ направленіе волоконъ широкихъ мышцъ приблизительно совпадаетъ съ направленіемъ по-

перечнаго разрѣза, то удлиненіе разрѣза вбокъ можетъ быть сдѣлано безъ разсѣченія волоконъ широкихъ мышцъ, а путемъ ихъ раздвиганія. По отдѣленіи передней стѣнки влагалищъ отъ прямыхъ мышцъ (рис. 387) проникаютъ вглубь между срединными краями ихъ уже въ отвѣсномъ направленіи и въ томъ же направленіи вскрываютъ брюшину. Нужно замѣтить, что въ нижнемъ отдѣлѣ своемъ прямыя мышцы не имѣютъ задней стѣнки влагалища, и потому дѣйствіе широкихъ мышцъ живота не распространяется кзади отъ нихъ.

Разрѣзъ *Bardenheuer*'а проходитъ отъ одной передней верхней ости подвздошной кости до другой въ видѣ дуги, выпуклой книзу—

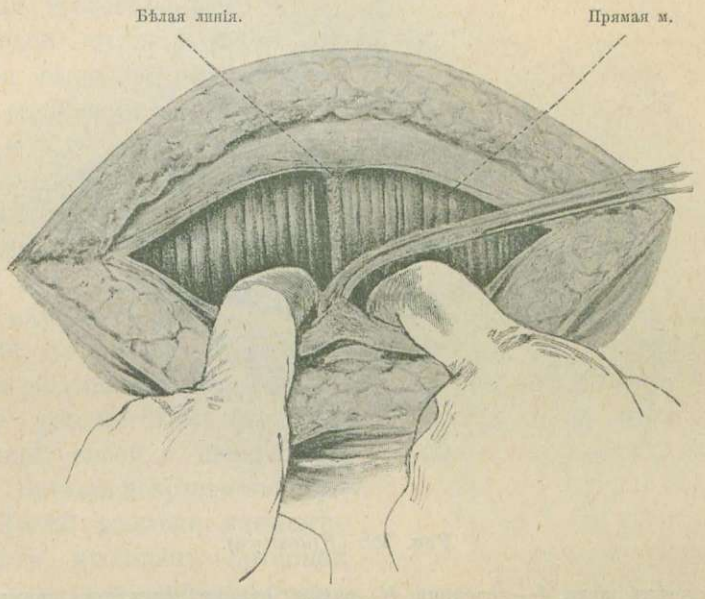

Рис. 387 (*Döderlein*)

къ лонному соединенію (рис. 386,*д*). Разсѣкаютъ въ направленіи кожнаго разрѣза фасцію. Прямыя мышцы пересѣкаются поперекъ возможно выше лоннаго соединенія. Широкія мышцы разсѣкаются лишь въ рѣдкихъ случаяхъ; обыкновенно достаточно простого растягиванія ихъ. Наконецъ, вскрывается брюшина тоже въ поперечномъ направленіи. Разрѣзъ *Bardenheuer*'а даетъ несравненно болѣе простора, чѣмъ *Pfannenstiel*'я, и въ этомъ его главное преимущество, особенно для операцій въ полости таза, но просторъ этотъ достигается цѣною поперечной перерѣзки прямыхъ мышцъ. Въ этомъ его большой недостатокъ, сильно мѣшающій широкому пользованію имъ. Къ разрѣзу *Bardenheuer*'а можно перейти тогда,

когда операція, начатая по *Pfannenstiel*'ю, въ полости таза не можетъ быть окончена вслѣдствіе недостатка простора. Направленіе разрѣза *Pfannenstiel*'я позволяетъ легко перевести его въ разрѣзъ *Bardenheuer*'а въ случаѣ необходимости.

Принципъ поперечнаго разсѣченія фасцій съ раздвиганіемъ срединныхъ краевъ прямыхъ мышцъ *Юцевичъ* распространилъ на верхнюю часть живота, гдѣ влагалище прямыхъ мышцъ состоитъ изъ двухъ листковъ—передняго и задняго. Разрѣзъ *Юцевича*: (рис. 388,*e*) кожные покровы разсѣкаются попоречно отъ бокового края

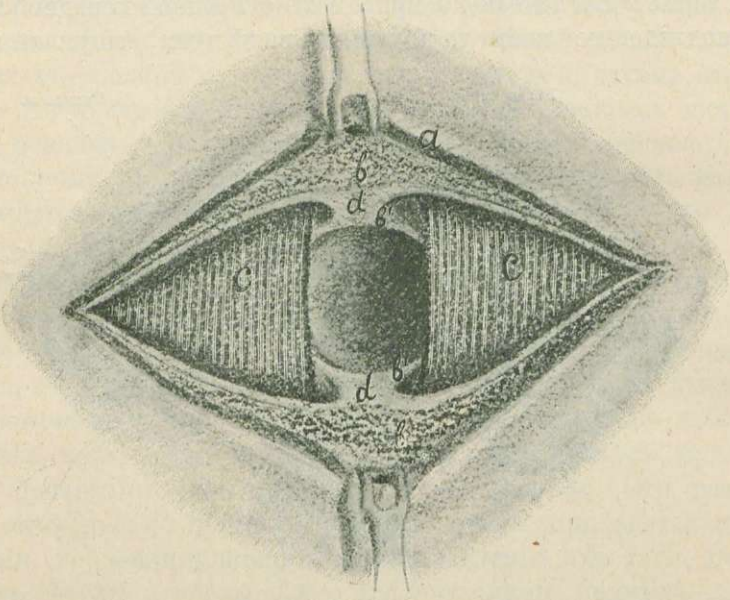

Рис. 388 (*Юцевичъ*).

a—разрѣзъ кожи, *b*—передняя, *b'*—задняя стѣнки влагалища прямыхъ м.м. *c*—прямыя мм. *d*—бѣлая линія.

одной прямой мышцы до бокового края другой. На такомъ же разстояніи и въ томъ же направленіи разсѣкается передняя стѣнка влагалищъ прямыхъ мышцъ, причемъ по бѣлой линіи осторожно проникаютъ до брюшины. Послѣ этого прямыя мышцы приподнимаются изъ влагалищъ и обнажается задняя стѣнка послѣднихъ. Пальцами отдѣляется отъ задней стѣнки влагалищъ брюшина, и апоневрозы разсѣкаются ножницами поперекъ, вплоть до бокового края той и другой прямой мышцы. Затѣмъ вскрывается брюшина, и рана растягивается вверхъ и внизъ, причемъ длина ея сверху внизъ можетъ быть доведена до 14 сант.

Въ общемъ, для чревосѣченія въ среднемъ отдѣлѣ передней брюшной стѣнки можно рекомендовать продольный разрѣзъ по прямой мышцѣ съ прохожденіемъ вглубь между волокнами послѣдней и съ сохраненіемъ нервовъ ея. Для нижняго отдѣла раціоналенъ также разрѣзъ *Pfannenstiel'я*. Разрѣзъ *Юцевича* пока примѣнялся только авторомъ и потому нуждается еще въ провѣркѣ. Поперечной перерѣзки прямыхъ мышцъ, безразлично—въ нижней части живота или въ верхней, слѣдуетъ избѣгать, и лишь крайность можетъ заставить прибѣгнуть къ ней. Разрѣзъ по бѣлой линіи выгоденъ лишь въ случаяхъ широкой и податливой бѣлой линіи (расхожденіе прямыхъ мышцъ), такъ какъ позволяетъ превратить ее послѣ операціи въ болѣе узкую и плотную.

Если чревосѣченіе дѣлается въ боковой части живота, то наиболѣе выгодно пользоваться косыми разрѣзами, проходящими сверху, сбоку—книзу и къ срединѣ, слѣдовательно, совпадающими съ направленіемъ межреберныхъ и поясничныхъ сосудовъ и нервовъ, а равно и съ направленіемъ волоконъ наружной косой мышцы (рис. 389). По разсѣченіи послѣдней рана растягивается крючками, и тупо раздвигаются волокна внутренной косой и поперечной мышцъ. Затѣмъ вскрывается брюшина. Такой разрѣзъ наименѣе нарушаетъ прочность брюшной стѣнки и потому наиболѣе предохраняетъ отъ развитія послѣоперацiонной грыжи. Тѣмъ не менѣе и онъ имѣетъ свои недостатки. Прежде всего, онъ даетъ мало простора. Просторъ можно нѣсколько увеличить слѣдующимъ образомъ: доведя раздѣленіе волоконъ широкихъ мышцъ до бокового края прямой мышцы, вскрываютъ влагалище послѣдней и оттягиваютъ ее къ срединѣ. Тогда легко можно разсѣчь въ поперечномъ направленіи задній листокъ влагалища прямой мышцы и брюшину и тѣмъ значительно расширить доступъ въ брюшную полость. Если тѣмъ не менѣе оказывается все-таки тѣсно, если требуется больше простора вверхъ или внизъ, то ничего не остается больше,

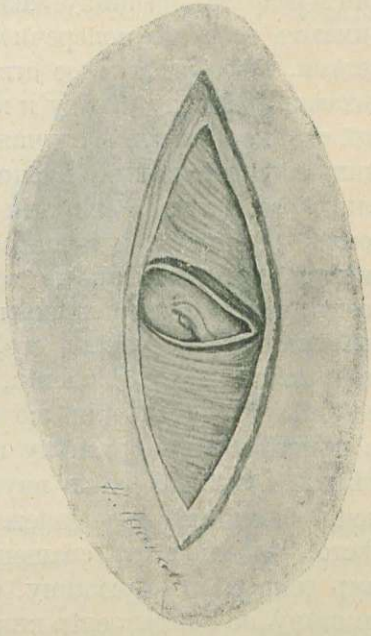

Рис. 389.

какъ прибѣгнуть къ поперечной перерѣзкѣ волоконъ широкихъ мышцъ и тѣмъ существенно нарушить прочность брюшной стѣнки. Другимъ недостаткомъ чревосѣченія по этому способу нужно признать очень сильное перетягиваніе выпускника, если таковой приходится заложить, на мѣстѣ выхода его изъ брюшной полости.

По разсѣченіи или раздѣленіи мышцъ *брюшину вскрываютъ* обыкновенно вмѣстѣ съ внутрибрюшной фасціей, а гдѣ есть задній листокъ влагалища прямой мышцы, то вмѣстѣ съ нимъ. Разрѣзъ брюшины требуетъ большого вниманія и осторожности, чтобы случайно не поранить подлежащую кишку; возможность такого пораненія особенно велика при сильно вздутомъ животѣ, когда переполненныя газами и испражненіями кишки выпячиваютъ пристѣночный листокъ брюшины въ рану. Приблизительно въ серединѣ разрѣза брюшину захватываютъ двумя пинцетами, приподнимаютъ въ видѣ поперечной складки и разрѣзаютъ между пинцетами. Въ образованное отверстіе вводятъ браншу ножницъ и разсѣкаютъ брюшину кверху и книзу на всемъ протяженіи раны брюшной стѣнки. Въ тѣхъ случаяхъ, когда подъ вліяніемъ раньше бывшихъ воспалительныхъ процессовъ брюшина значительно измѣнена, или образовались обширныя и прочныя сращенія между пристѣночной брюшиной и подлежащими органами, узнать брюшинный листокъ при разрѣзѣ не всегда бываетъ легко; въ такихъ случаяхъ возможны различныя ошибки, можно разрѣзать брюшинный листокъ, не узнавъ его, и затѣмъ вскрыть стѣнку подлежащей кишки въ убѣжденіи, что это еще только пристѣночный листокъ брюшины, или же принимаютъ внутрибрюшную фасцію за пристѣночную брюшину и отслаиваютъ брюшину отъ брюшной стѣнки, принимая ее за внутрибрюшной органъ. Въ случаѣ сращеній брюшины съ подлежащими органами стараются отыскать мѣсто, свободное отъ сращеній, или гдѣ сращенія эти рыхлѣе и тамъ вскрываютъ брюшину. Особенно осторожно нужно разсѣкать брюшину по направленію книзу при чревосѣченіи въ нижней средней части живота, чтобы не поранить случайно мочевого пузыря, который въ наполненномъ состояніи можетъ подниматься очень высоко. Поэтому передъ чревосѣченіемъ слѣдуетъ выпустить мочу катетеромъ.

Края брюшиннаго разрѣза нѣкоторые хирурги тотчасъ же захватываютъ пинцетами съ зубцами на концахъ, устроенными по типу *Kocher*'овскихъ зажимныхъ пинцетовъ; пинцеты эти перекидываются черезъ края брюшной раны и благодаря своей тяжести вытягиваютъ брюшину (рис. 390). Такое вытягиваніе брюшины очень цѣлесообразно: 1) оно дѣлаетъ невозможнымъ отслаиваніе

и случайныя поврежденія брюшиннаго листка во время тѣхъ или другихъ нашихъ мѣропріятій внутри брюшной полости, 2) оно защищаетъ брюшную полость отъ затеканія туда крови изъ краевъ раны брюшной стѣнки, 3) чрезвычайно облегчаетъ накладываніе шва на брюшную рану, такъ какъ при этомъ не приходится отыскивать брюшины.

Дальнѣйшія *мѣропріятія внутри брюшной полости* зависятъ, конечно, отъ того болѣзненнаго процесса, по поводу котораго производится чревосѣченіе. Если болѣзненный очагъ не обнаруживается тотчасъ по вскрытіи брюшной полости, то его приходится отыскивать; для этого вводятъ черезъ разрѣзъ 2—3 пальца или всю руку и обыскиваютъ брюшную полость. Иногда приходится обыскивать весь кишечникъ; тогда можно поступать двояко: или выводятъ весь кишечникъ изъ брюшной полости и обслѣдуютъ его, или же извлекаютъ, начиная съ одного конца, одну петлю кишки за другой, вводя обслѣдованную часть тотчасъ же обратно въ брюшную полость. Послѣдній способъ продолжительнѣе, но зато представляетъ меньшую опасность въ смыслѣ шока.

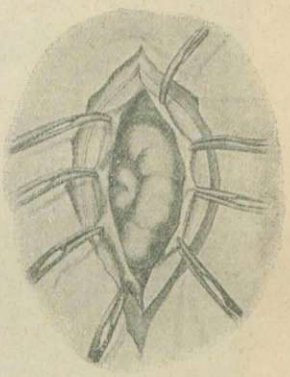

Рис. 390.

Для того, чтобы хорошо обслѣдовать брюшную полость и чтобы правильно выполнить въ ней потребную операцію, необходимо, чтобы рана брюшной стѣнки давала достаточно простора. Для этого она должна быть достаточно велика и, кромѣ того, очень часто поддерживаться въ раскрытомъ состояніи при помощи крючковъ или особыхъ расширителей. При глубокомъ наркозѣ и достаточной длинѣ раны потребность въ расширителяхъ, понятно, чувствуется меньше.

Развѣдя края раны брюшной стѣнки, необходимо раздвинуть въ брюшной полости кишечныя петли въ стороны отъ мѣста заболѣванія и удержать ихъ въ такомъ положеніи, чтобы онѣ не закрывали поля операціи. Сдѣлать это удается наиболѣе легко въ тѣхъ случаяхъ, когда кишки пусты, не растянуты содержимымъ и, особенно, газами. Хорошая подготовка больного къ операціи облегчаетъ, слѣдовательно, самое производство послѣдней. Затѣмъ, чрезвычайно важное значеніе имѣетъ соотвѣтствующее положеніе больного. Въ большинствѣ случаевъ чревосѣченіе про-

изводится въ горизонтальномъ положеніи больного на обыкновенномъ операціонномъ столѣ. При операціяхъ въ нижней части живота и въ полости таза (при операціяхъ на женскихъ половыхъ органахъ, на слѣпой кишкѣ и ея отросткѣ) въ настоящее время чаще примѣняется положеніе больного съ приподнятымъ подъ угломъ въ 45° и больше тазомъ, т. наз. *Trendelenburg*'овское положеніе. При такомъ положеніи кишки, въ силу тяжести, отходятъ къ грудобрюшной преградѣ, и поле операціи дѣлается болѣе доступнымъ. Для приподниманія таза пользуются различными приспособленіями: самое простое состоитъ въ томъ, что больного сдвигаютъ на край стола такъ, чтобы голени его свѣшивались, и затѣмъ подъ тазъ его подкладываютъ деревянную наклонную плоскость; существуютъ также сдѣланныя изъ желѣза

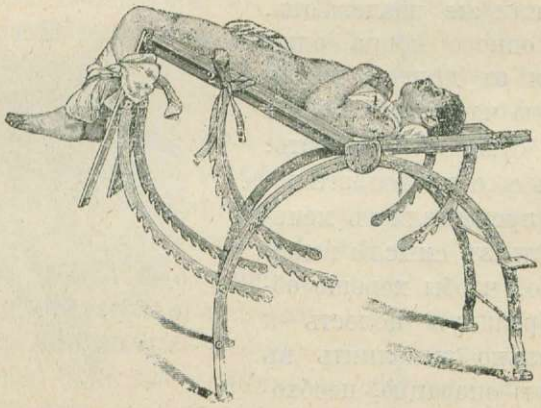

Рис. 391.

наклонныя плоскости, которыя кладутся на любой операціонный столъ; удобство ихъ заключается въ томъ, что ихъ можно устанавливать на любую высоту. Еще большія удобства представляютъ операціонные столы, устроенные такимъ образомъ, что имъ самимъ можно придавать наклонное положеніе и обратно переводить въ горизонтальное. Различныхъ типовъ такихъ столовъ въ настоящее время очень много, отъ самыхъ простыхъ и дешевыхъ до очень сложныхъ и дорогихъ. На рис. 391 и 392 изображены больные въ *Trendelenburg*'овскомъ положеніи на столахъ *Braatz*'а (рис. 391) и *Hahn*'а (рис. 392).

При операціяхъ въ верхнемъ отдѣлѣ живота, на желудкѣ, печени, выгодно, наоборотъ, слегка приподнять верхнюю часть туловища, но пользоваться этимъ во всякомъ случаѣ нужно очень

умѣренно и осторожно, безразлично—производится ли операція съ общимъ обезболиваніемъ или съ мѣстнымъ.

Отведя кишечныя петли въ стороны, ихъ слѣдуетъ отгородить отъ поля операціи марлевыми салфетками. Такимъ образомъ онѣ лучше будутъ удерживаться въ сторонѣ и, вмѣстѣ съ тѣмъ, будутъ защищены отъ загрязненія во время операціи. Тщательное отгораживаніе поля операціи марлевыми салфетками въ особенности необходимо, если операція сопряжена со вскрытіемъ полостныхъ органовъ—желудка, кишки—или со вскрытіемъ инфекціоннаго очага - гнойника, наполненной гноемъ маточной трубы.

Отграниченіе поля операціи наиболѣе совершенно удается въ томъ случаѣ, если пораженный органъ можно вывести изъ брюш-

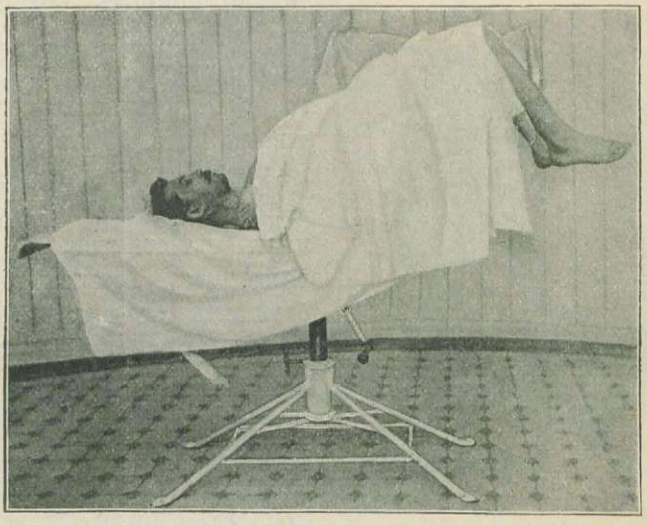

Рис. 392.

ной полости, тщательно выполняя марлевыми салфетками всѣ промежутки между нимъ и краями брюшной раны (рис. 393); такое выведеніе наружу выполнимо, конечно, только на подвижныхъ органахъ, какъ напр. желудокъ, кишки, яичники и др.

Нужно, однако, всегда помнить, что благодаря движеніямъ, которыя всегда происходятъ внутри брюшной полости, марлевая салфетка и даже инструменты могутъ отодвигаться отъ мѣста операціи далеко вглубь, гдѣ они затериваются между петлями кишекъ и другими органами настолько, что отысканіе ихъ стоитъ немалаго труда; бываетъ даже, что куски марли или инструменты оставляются въ брюшной полости. Чтобы избѣжать подобнаго рода случайности, большинство хирурговъ употребляютъ для обклады-

ванія брюшныхъ органовъ только большія салфетки, чтобы большая часть салфетки всегда оставалась внѣ брюшной раны.

При всякомъ чревосѣченіи слѣдуетъ тщательно остановить кроветеченіе. Слѣдуетъ помнить, что кроветеченіе, ничтожное при извлеченіи органа наружу, можетъ значительно усилиться при опусканіи его обратно въ брюшную полость, когда прекратится то натяженіе кроветочащихъ сосудовъ, которому они подвергались при извлеченіи органа наружу. Кромѣ того, скопленія крови въ полости брюшины поведутъ къ обширнымъ сращеніямъ органовъ по своей окружности, а иногда могутъ дать начало и нагноенію.

Во избѣжаніе развитія обширныхъ сращеній слѣдуетъ тщательно покрыть брюшиной всякое обнаженное отъ нея мѣсто въ брюшной полости. Проще всего это достигается соединеніемъ швами краевъ изъяна брюшины. Въ нѣкоторыхъ случаяхъ приходится прибѣгать къ болѣе сложнымъ пластическимъ пріемамъ, напр., къ возмѣщенію изъяна брюшины сальникомъ. Въ особенности слѣдуетъ тщательно зашивать всякія отверстія, образующіяся при операціи въ брюшинныхъ листкахъ, напр. въ брыжейкѣ, такъ какъ въ нихъ могутъ попадать тѣ или другіе органы и ущемиться. Если отверстіе образовано тяжами сращеній, то такіе тяжи необходимо удалить.

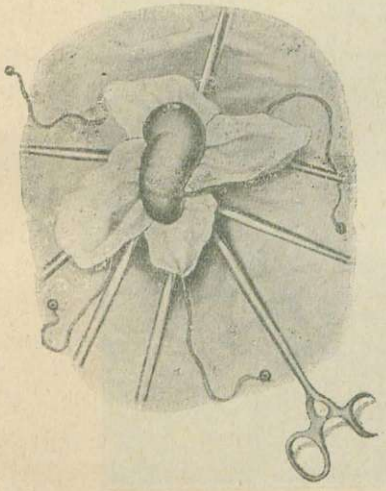

Рис. 393.

Послѣ всего этого выведенные изъ брюшной полости органы опускаются въ брюшную полость и поверхъ нихъ расправляется сальникъ. Обратное введеніе въ полость живота внутренностей иногда представляетъ большія затрудненія. Такъ бываетъ, напр., при сильномъ вздутіи кишекъ. Если въ такомъ случаѣ не удается заправить ихъ обратно въ животъ, то не остается ничего больше, какъ уменьшить наполненіе ихъ чрезъ задній проходъ или даже чрезъ нарочно для того сдѣланный разрѣзъ кишки. Понятно, что въ послѣднемъ случаѣ разрѣзъ необходимо по выпусканіи содержимаго зашить.

Зашиваніе брюшной раны въ недавнее еще время вызывало

большіе споры. Предлагались разнообразные метеріалы для шва и разнообразные способы наложенія швовъ съ цѣлью устранить возможность послѣопераціонныхъ грыжъ. Теперь мы знаемъ, что развитіе послѣопераціонныхъ грыжъ зависитъ не отъ способа зашиванія раны, а отъ способа раздѣленія брюшныхъ мышцъ при прониканіи въ брюшную полость. Если рана мышечной стѣнки не зіяетъ, то всѣ способы зашиванія одинаково охранятъ отъ послѣопераціонной грыжи; если края мышечной раны сильно расходятся, какъ это бываетъ при поперечной перерѣзкѣ мышцъ, то при всѣхъ способахъ зашиванія дана возможность развитія грыжи.

Соотвѣтственно сложному строенію брюшной стѣнки обыкновенно накладываютъ этажный шовъ, причемъ число этажей у различныхъ хирурговъ различно. Въ большинствѣ случаевъ зашиваютъ въ 3 этажа—брюшина, мышечно-апоневротическія образованія, кожа. Зашить брюшину необходимо уже для того, чтобы не оставить мѣста, непокрытаго ею, гдѣ бы образовались спайки брюшныхъ внутренностей со стѣнкой живота. Что касается зашиванія мышцъ, то оно можетъ быть опущено, если волокна мышцъ не перерѣзались, а только раздвигались въ стороны; при поперечной перерѣзкѣ мышцъ ихъ необходимо соединить швами. Что касается матеріала для швовъ, то одни шьютъ только шелкомъ, другіе только разсасывающимся матеріаломъ — струнной нитью, третьи сшиваютъ брюшину струнной нитью, остальные слои шелкомъ, четвертые берутъ для швовъ въ глубинѣ металлическія нити, для кожнаго шва—шелкъ и т. д.

Недостатокъ всѣхъ такихъ швовъ, во сколько бы этажей они не накладывались, состоитъ въ томъ, что при нихъ всегда образуются одинъ или нѣсколько этажей погружныхъ швовъ. Если даже предположить, что всѣ эти погружные швы заживаютъ безъ нагноенія, то и тогда они, являясь инородными тѣлами, вызываютъ вокругъ себя образованіе соединительной ткани, что всегда ослабляетъ прочность брюшной стѣнки; но зачастую погружные швы даютъ нагноеніе; тогда на томъ или другомъ мѣстѣ рубца, иногда спустя долгое время послѣ заживленія раны, образуется свищевой ходъ, который не заживаетъ, пока нитка не выйдетъ сама собой или не будетъ удалена искусственно; такимъ образомъ иногда постепенно, въ теченіе долгаго времени, отходятъ всѣ погружные швы. Не говоря уже о томъ, что такое отхожденіе швовъ сопряжено съ большими неудобствами для больного, нагноеніе, образующееся вокругъ швовъ, ведетъ къ образованію соединительной ткани по сторонамъ рубца; получается широкій рубецъ, на мѣстѣ котораго

легко образуется грыжа. Въ виду этого предпочтенія заслуживаютъ съемные швы. Какъ закрыть съемными швами въ нѣсколько этажей рану брюшной стѣнки, было уже изложено на стр. 73 и 74.

Какъ ни выгодно для заживленія раны и прочности брюшной стѣнки зашиваніе раны на всемъ протяженіи, иногда всетаки приходится прибѣгать къ дренажу брюшной полости. Наиболѣе частымъ показаніемъ къ *дренажу брюшной полости* являются: 1) попаданіе въ брюшную полость во время или до операціи нестерильныхъ веществъ, напр. при разрывѣ или вскрытіи гнойника или содержащаго заразное начало полаго органа, а также при нѣкоторыхъ пораненіяхъ живота; само собой разумѣется, что нельзя обойтись безъ дренажа также и при наличности гнойнаго воспаленія брюшины. 2) Дренажъ брюшной полости показанъ во всѣхъ тѣхъ случаяхъ, когда мы не можемъ быть безусловно увѣрены въ прочности шва, наложеннаго на тотъ или другой изъ полыхъ органовъ, содержащихъ болѣзнетворныя бактеріи, какъ желудокъ, кишки, желчный пузырь.

Для брюшной полости трубчатые дренажи въ большинствѣ случаевъ совершенно непригодны, и вотъ на какихъ основаніяхъ. 1) По трубчатымъ дренажамъ отдѣляемое стекаетъ, какъ извѣстно, только въ силу тяжести, но такъ какъ чревосѣченіе въ большинствѣ случаевъ производится черезъ переднюю или боковую стѣнку живота, то при положеніи больного на спинѣ дренажи лишь рѣдко будутъ направлены такъ, чтобы черезъ нихъ отдѣляемое могло стекать совершенно свободно. Правда, для дренажа брюшной полости иногда дѣлаютъ противоотверстія въ наиболѣе пологихъ частяхъ (въ поясничной области или въ заднемъ сводѣ влагалища), но и въ этомъ случаѣ трубчатые дренажи дѣйствуютъ не вполнѣ удовлетворительно. 2) Дренажная трубка, введенная въ брюшную полость, не находится въ какой нибудь сплошной полости съ опредѣленными, неподвижными стѣнками, какъ напр. послѣ вскрытія эмпіемы или послѣ вылущенія большой опухоли; внутри брюшной полости находится цѣлый рядъ чрезвычайно подвижныхъ органовъ, какъ тонкая, толстая кишки, матка съ придатками и др.; какъ только дренажъ начинаетъ дѣйствовать, всѣ эти органы двигаются къ нему, какъ къ мѣсту наименьшаго давленія, и закладываютъ его отверстія, такъ что дальнѣйшее выведеніе отдѣляемаго черезъ дренажъ прекращается. Наконецъ, 3) вокругъ дренажа, какъ инороднаго тѣла, очень быстро образуются спайки брюшины, которыя совершенно отгораживаютъ дренажъ отъ остальной брюшной полости; благодаря

этому дренажъ, уже спустя короткое время, оказывается лежащимъ въ узкомъ каналѣ и, въ лучшемъ случаѣ, только его и дренируетъ. Помимо всего этого трубчатые дренажи могутъ вызывать въ брюшной полости пролежни; описаны случаи, гдѣ они вызывали прободеніе кишекъ и большихъ кровеносныхъ сосудовъ.

Единственно подходящимъ для брюшной полости является т. наз. капиллярный дренажъ, устраиваемый при помощи кусковъ обезпложенной марли, рыхло введенныхъ черезъ брюшную полость къ тому мѣсту, которое мы хотимъ дренировать. Марля всасываетъ жидкость въ силу своей волосности, а потому дѣйствіе тяжести при этотъ не играетъ роли. Второе преимущество марлеваго выпускника передъ трубчатымъ дренажемъ состоитъ въ томъ, что марлею мы можемъ выполнить всю полость, которую намъ надо дренировать, и намъ уже нечего бояться надвиганія подвижныхъ брюшныхъ органовъ. Вокругъ марлеваго выпускника также, какъ и вокругъ дренажной трубки, образуются спайки брюшины, но здѣсь онѣ не мѣшаютъ дренированію, такъ какъ образуются уже внѣ той полости, которую намъ надо дренировать; наоборотъ, образованіе этихъ спаекъ даже полезно, такъ какъ онѣ совершенно отдѣляютъ полость дренированную и, слѣдовательно, находящуюся въ сообщеніи съ внѣшнимъ воздухомъ, а иногда и съ тѣмъ или другимъ полымъ брюшнымъ органомъ, отъ остальной части брюшной полости и защищаютъ эту послѣднюю отъ возможности зараженія. Спайки такія образуются очень быстро, спустя уже нѣсколько часовъ послѣ операціи. Черезъ сутки онѣ уже настолько прочны, что въ ограниченную ими полость можетъ изливаться гной или кишечное содержимое безъ всякаго вреда для больного, а спустя недѣлю стѣнки полости, ограниченной спаявшимися органами и выполненной марлею, покрываются грануляціями и ничѣмъ не отличаются отъ всякой другой грануляціонной поверхности. Марлевые выпускники имѣютъ, однако, и дурную сторону: оставаясь въ полости въ теченіе 2-хъ—3-хъ дней, они настолько плотно пристаютъ къ стѣнкамъ ея, что удаленіе ихъ часто представляетъ большія трудности и очень болѣзненно. Обыкновенно такой выпускникъ приходится вынимать на 3-й—4-й день, когда онъ весь пропитается отдѣляемымъ; выниманіе это слѣдуетъ производить очень осторожно, слегка потягивая пинцетомъ то за одно, то за другое мѣсто торчащаго наружу конца выпускника; отнюдь не слѣдуетъ тянуть грубо, чтобы не порвать спайки, образовавшіяся въ глубинѣ.

Съ цѣлью устранить указанный недостатокъ выпускника, *Mikulicz* предложилъ устраивать его слѣдующимъ образомъ: берутъ

квадратный кусокъ марли, величиною приблизительно въ квадратный аршинъ, привязываютъ къ его центру длинную шелковую нитку и складываютъ его на подобіе кисета такъ, чтобы верхушка этого кисета, образовывалась центромъ платка, и чтобы нитка, проходя внутри кисета, концомъ своимъ свободно выдавалась наружу. Въ такомъ видѣ *Mikulicz*'евскій кисетный тампонъ захватывается за верхушку корнцангомъ и вводится въ полость, подлежащую дренированію; тамъ онъ расправляется, чтобы онъ всюду прилегалъ къ стѣнкамъ полости, и затѣмъ рыхло выполняется марлею; края кисета и нитка концомъ своимъ должны находиться внѣ раны. Когда марля, выполняющая мѣшокъ, пропитается отдѣляемымъ, ее удаляютъ и замѣняютъ новою, что удается безъ труда, такъ какъ, лежа внутри мѣшка, марля не прилипаетъ къ стѣнкамъ полости. Самый кисетъ обыкновенно удаляется по истеченіи 8—10 дней, причемъ стараются тянуть его за нитку; благодаря этому прежде всего отдѣляется верхушка мѣшка, а затѣмъ стѣнки мѣшка уже не стаскиваются, а, т. сказать, отслаиваются постепенно отъ стѣнки полости. На мѣстѣ *Mikulicz*'евскаго тампона по заживленіи раны обыкновенно получается широкій, легко растягивающійся рубецъ, въ области котораго легко образуется грыжа.

Если для дренажа брюшной полости недостаточно одной операціонной раны, то дѣлаютъ еще другія отверстія, спеціально для дренажа назначенныя, въ пологихъ мѣстахъ. Наиболѣе удобныя мѣста для этой цѣли — поясничныя области и промежность, а у женщинъ также задній сводъ влагалища.

Нужно ли промывать брюшную полость при попаданіи въ нее заразныхъ началъ? Опытъ показываетъ, что промываніемъ брюшной полости не удается удалить изъ нея попавшей инфекціи, и что промыванія плохо переносятся больными: быстро развивается упадокъ сердечной дѣятельности, можетъ быть, въ зависимости отъ усиленнаго всасыванія токсиновъ. Поэтому я предпочитаю широко дренировать брюшную полость марлей безъ промыванія. Иное дѣло вливанія горячаго (40°) соляного раствора въ брюшную полость при чистыхъ операціяхъ: такія вливанія быстро всасываются изъ брюшной полости и благотворно вліяютъ на дѣятельность сердца и почекъ.

Два слова о *послѣоперацiонномъ уходѣ* послѣ чревосѣченія: нѣтъ надобности держать больныхъ послѣ чревосѣченія въ совершенной неподвижности. Движенія послѣ чревосѣченія должны быть позволены больному возможно рано. Когда именно, и въ какой степени, это необходимо рѣшать каждый разъ въ зависимости отъ особенностей случая.

1. Операціи на брюшныхъ стѣнкахъ.

Въ этой главѣ я опишу перевязку общей подвздошной артеріи, операціи на почкахъ, операціи при грыжахъ и, наконецъ, пластическое возмѣщеніе изъяновъ мышечнаго закрытія брюшной стѣнки.

A. Перевязка общей подвздошной а.

Перевязка общей подвздошной а. можетъ быть сдѣлана внѣбрюшиннымъ путемъ и чрезбрюшиннымъ.

Для перевязки *внѣбрюшиннымъ путемъ* проводятъ въ подчревной области дугообразный, выпуклый книзу и вбокъ разрѣзъ. Начавъ его у верхушки 11-го ребра, ведутъ разрѣзъ сначала отвѣсно внизъ, затѣмъ, на уровнѣ передней верхней ости подвздошной кости, загибаютъ его къ срединѣ и книзу и оканчиваютъ надъ срединой паховой связки, сант. на 2—3 выше нея. Разсѣкши кожу и подкожную клѣтчатку, осторожно разрѣзаютъ послойно наружную и внутреннюю косыя и тонкую поперечную мышцы живота; между послѣдними двумя мышцами мы встрѣчаемся съ поясничными сосудами, нижнимъ межреберным и пояснично-подвздошнымъ нервами; нервы слѣдуетъ щадить, что удается безъ труда, т. к. ихъ ходъ совпадаетъ съ направленіемъ разрѣза. Позади мышцы встрѣчается выраженная здѣсь хорошо внутрибрюшная фасція, которую разсѣкаютъ по всей длинѣ раны. Войдя затѣмъ въ подбрюшинную клѣтчатку, пальцами отдѣляютъ брюшину отъ подвздошной фасціи и отъ фасціи на передней поверхности квадратной м. поясницы, направляясь все время къ крестцовому мысу; вмѣстѣ съ брюшиной отдѣляются также и отходятъ кверху мочеточникъ и внутренніе сѣменные сосуды. У срединнаго края поясничной м. встрѣчаемъ сосудъ—общую подвздошную а., которую легко можно прослѣдить вверхъ до мѣста отхожденія ея отъ аорты, внизъ—до дѣленія на наружную подвздошную и подчревную аа. Найдя артерію, ее перевязываютъ по общимъ правиламъ. Изъ этого же разрѣза могутъ быть перевязаны наружная подвздошная и подчревная аа.

Окольное кровеобращеніе послѣ перевязки общей подвздошной а. возстановляется легко черезъ многочисленныя соустія вѣтвей подчревныхъ аа. той и другой стороны.

Для *чрезбрюшинной* перевязки дѣлается чревосѣченіе, отодвигаются кишечныя петли кверху и освобождается задній листокъ брюшины въ области нижнихъ поясничныхъ позвонковъ. На вы-

сотѣ 4-го—5-го поясничнаго позвонка осторожно вскрывается задній листокъ, и въ подбрюшинной клѣтчаткѣ отыскиваются подвздошные сосуды. На обѣихъ сторонахъ общая подвздошная а. лежитъ влѣво и кпереди отъ одноименной вены. Спереди артерію перекрещиваетъ мочеточникъ, а слѣва кромѣ того еще верхняя прямокишечная артерія. По наложеніи перевязки зашивается рана задняго листка брюшины и затѣмъ рана передней брюшной стѣнки.

Б. Операціи на почкахъ.

Операціи на почкахъ находятся въ настоящее время въ періодѣ интенсивной разработки. Основаніемъ прогресса хирургіи въ этой области служатъ успѣхи распознаванія работоспособности каждой почки въ отдѣльности. Передъ всякой операціей на почкѣ слѣдуетъ стремиться къ тому, чтобы установить, существуетъ ли другая почка, и въ какой мѣрѣ она работоспособна, чтобы принять на себя усиленную работу въ случаѣ, напр., удаленія одной почки. Только выяснивъ состояніе другой почки, хирургъ можетъ свободно распоряжаться съ оперируемой почкой. Безъ этого онъ связанъ въ своихъ дѣйствіяхъ и, если бы рѣшилъ удалить больную почку, то предоставилъ бы больного риску недостаточности функціи почки другой стороны. Распознаваніе функціональной способности каждой почки основано на цистоскопіи и полученіи мочи отдѣльно изъ каждой почки.

Обнаженіе почки. Чтобы выполнить на почкѣ ту или другую операцію, необходимо предварительно открыть доступъ къ ней, что можетъ быть сдѣлано внѣбрюшиннымъ и чрезбрюшиннымъ путемъ.

Внѣбрюшинное обнаженіе почки производится чаще. Для того, чтобы сдѣлать болѣе доступной поясничную область на сторонѣ операціи, больной укладывается на противоположный бокъ, причемъ подъ послѣдній подкладывается плотный валикъ; далѣе, одна нога больного, противоположная сторонѣ операціи, вытягивается, а другая (на сторонѣ операціи) сгибается въ колѣнномъ и тазобедренномъ суставахъ. Въ положеніи на боку больной удерживается такъ, чтобы онъ не заваливался на грудь и животъ. Когда больной уложенъ въ соотвѣтствующее положеніе, хирургъ становится со стороны его спины и ведетъ разрѣзъ. Что касается послѣдняго, то старинный отвѣсный разрѣзъ вдоль края крестцово-остистой мышцы, употреблявшійся творцомъ почечной хирургіи, *Simon*'омъ, теперь почти вовсе оставленъ, какъ дающій мало простора и пересѣкающій, къ тому же, нервы брюшной стѣнки. Въ

настоящее время пользуются преимущественно косыми разрѣзами. Для проведенія такого разрѣза надо ощупать боковой край крестцово-остистой мышцы. Разрѣзъ начинаютъ въ углѣ между краемъ названной мышцы и 12-мъ ребромъ и ведутъ его косо внизъ и вбокъ до подкрыльцовой линіи (рис. 394); нижняя часть разрѣза идетъ почти параллельно гребню подвздошной кости и можетъ быть доведена до передней верхней ости, разъ въ этомъ встрѣтится надобность въ смыслѣ простора. Разсѣкши описаннымъ разрѣзомъ кожу съ подкожной клѣтчаткой, въ верхней части раны разрѣзаютъ широкую мышцу спины вмѣстѣ съ служащей ей началомъ поверхностной пластинкой пояснично-спинной фасціи, при-

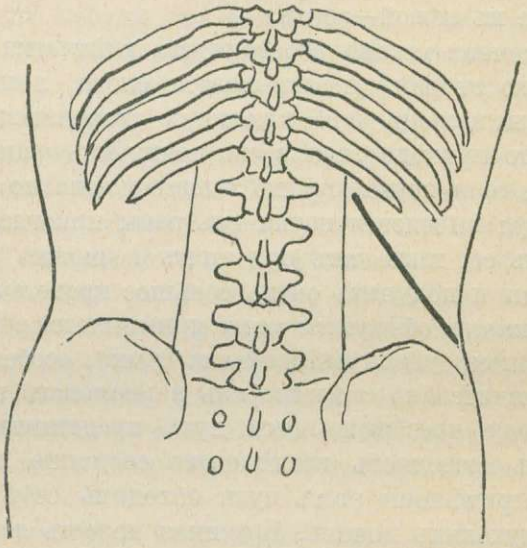

Рис. 394.

чемъ обнажается край крестцово-остистой м. Въ нижней части раны разсѣкаютъ наружную и внутреннюю косыя мышцы живота. Раздвигая края раны и оттягивая край крестцово-остистой м., обнаруживаютъ въ глубинѣ ясно замѣтную, плотную глубокую пластинку пояснично-спинной фасціи, отъ которой отходятъ волокна поперечной мышцы живота. Пластинку эту разсѣкаютъ въ направленіи раны. Тогда въ верхне-заднемъ углѣ раны становится замѣтнымъ боковой край квадратной мышцы поясницы, волокна которой идутъ почти отвѣсно. Если эта мышца мѣшаетъ, то край ея можно надсѣчь. Теперь въ глубинѣ раны находится тонкій листокъ внутрибрюшной фасціи, черезъ который просвѣчиваетъ околопочечная клѣтчатка. На поверхности этой фасціи замѣчается

обыкновенно подвздошно-подчревный нервъ, который при дальнѣйшемъ ходѣ операціи можетъ быть не пораненъ, такъ какъ направленіе его почти совпадаетъ съ длинникомъ раны. Внутрибрюшную фасцію раздѣляютъ въ верхне-заднемъ углѣ раны и проникаютъ въ околопочечную жировую клѣтчатку. Чрезъ эту клѣтчатку тупымъ путемъ, пальцами прокладываютъ путь къ самой почкѣ и обнажаютъ послѣднюю отъ жировой клѣтчатки со всѣхъ сторонъ. При этомъ нужно дѣйствовать особенно осторожно на передней ея поверхности и у срединнаго края. Спереди при выдѣленіи почки могутъ быть повреждены брюшина и даже ободочная кишка. Со срединной стороны въ ворота почки входятъ сосуды ея и, кромѣ того, близко къ правой почкѣ лежитъ нижняя полая вена, а къ лѣвой—аорта.

Освобожденная такимъ образомъ отъ клѣтчатки почка лежитъ однако глубоко въ ранѣ и закрывается снова, лишь только будутъ удалены пальцы или крючки, отстраняющіе клѣтчатку. Поэтому, часто приходится вывести почку изъ раны, что достигается легко, если почка хорошо высвобождена по всей своей поверхности. При выведеніи почки изъ раны никогда не слѣдуетъ сильно тянуть ее, такъ какъ при этомъ возможно повредить почечные сосуды и получить очень большое кроветеченіе.

Чрезбрюшинное обнаженіе почки примѣняется рѣдко, напр. при очень большомъ увеличеніи объема почки, особенно, если она при этомъ значительно смѣщена изъ нормальнаго положенія. Нѣкоторую выгоду чрезбрюшинный путь представляетъ лишь въ томъ, что онъ позволяетъ изслѣдовать состояніе другой почки. Наибольшее примѣненіе этотъ путь находитъ себѣ при злокачественныхъ опухоляхъ почекъ. Брюшная полость вскрывается обыкновенно однимъ изъ продольныхъ разрѣзовъ передней стѣнки. Кишечныя петли отстраняются отъ опухоли и защищаются марлевыми салфетками. Тогда вскрывается задній листокъ брюшины сбоку (чаще) или къ срединѣ (рѣже) отъ ободочной кишки, смотря по положенію послѣдней относительно опухоли. По вскрытіи задняго листка брюшины отыскиваютъ почечные сосуды и доканчиваютъ тупо обнаженіе почки.

Удаленіе почки. Послѣ сказаннаго выше понятно, что удаленіе почки можетъ быть произведено внѣбрюшинно—со стороны поясницы—и со стороны брюшной полости. Тотъ или другой путь избирается въ зависимости отъ особенностей случая. Наичаще чрезбрюшинный путь примѣняется при злокачественныхъ новообразованіяхъ почки. Удаленіе почки со стороны поясницы производится при 1) травматическихъ разрывахъ почки, 2) при почечныхъ нагно-

еніяхъ различнаго происхожденія, 3) при бугорчаткѣ почки, 4) при упорныхъ почечныхъ (иногда и мочеточниковыхъ) свищахъ. Непремѣнное условіе возможности удаленія почки составляетъ опредѣленіе нормальной или, по крайней мѣрѣ, достаточной работоспособности другой почки.

Обнаживъ почку черезъ поясничный разрѣзъ, необходимо выдѣлить ее изъ жировой клѣтчатки и вывести наружу такъ, чтобы хорошо была видна ножка ея, образованная сосудами и мочеточникомъ. Эти органы необходимо перевязать прежде, чѣмъ будетъ отрѣзана почка. Перевязки лучше накладывать изолированно на каждый сосудъ. Однако, въ большинствѣ случаевъ приходится довольствоваться выдѣленіемъ изъ состава ножки лишь мочеточника, на сосуды же накладывать массовую перевязку. Иногда и мочеточника выдѣлить нельзя, и тогда приходится класть перевязку на всю ножку почки. Въ рѣдкихъ случаяхъ воспалительныя спайки въ области воротъ почки бываютъ настолько крѣпки, что не удается достаточно вывести почку наружу, чтобы перевязать ея ножку. Тогда можно наложить на ножку изогнутый зажимъ, отрѣзать выше его почку и зажимъ оставить на ножкѣ дня на два; этого срока достаточно, чтобы по удаленіи зажима не наступило кроветеченія. Въ большинствѣ случаевъ, однако, удается перевязать ножку ниткой. Концы нитки не обрѣзаются тотчасъ коротко, а оставляются длинными. По удаленіи почки культя ея ножки удерживается за нити у поверхности раны, накладываются добавочныя перевязки на отдѣльные сосуды, и только послѣ этого концы нитей обрѣзаются, и культя опускается вглубь.

Культю мочеточника прежде опусканія вглубь слѣдуетъ осмотрѣть, а иногда необходимо и прозондировать мочеточникъ. Если мочеточникъ окажется пораженнымъ, напр., бугорчаткой, то продолжается разрѣзъ стѣнки живота соотвѣтственно ходу мочеточника, отслаивается брюшина, и мочеточникъ выдѣляется и изсѣкается на возможно большемъ протяженіи. Если зондированіе мочеточника опредѣляетъ въ немъ присутствіе камня, то, продолживъ разрѣзъ и обнаживъ соотвѣтствующій отдѣлъ мочеточника, вскрываютъ его и удаляютъ камень [1]).

По удаленіи почки рана брюшной стѣнки суживается нѣсколькими швами, а на мѣсто почки заводится марлевый выпускникъ.

---

[1]) Не желая дробить описанія операцій на мочеточникѣ, я ограничиваюсь этими краткими свѣдѣніями, имѣя въ виду сдѣлать систематическій обзоръ операцій на мочеточникѣ послѣ изложенія операцій на мочевомъ пузырѣ.

Зашивать рану этажными швами нѣтъ надобности; достаточно наложенія простыхъ узловыхъ швовъ, проходящихъ глубоко чрезъ толщу мышцъ.

Въ рѣдкихъ случаяхъ почку не удается выдѣлить изъ околопочечной клѣтчатки вслѣдствіе обширныхъ рубцовыхъ сращеній ея. Въ такомъ случаѣ дѣлаютъ *подсумочное* удаленіе почки. Если рубцовая ткань не проникаетъ въ паренхиму самой почки, то, по разсѣченіи фиброзной сумки, почка легко освобождается отъ нея тупымъ способомъ. Если почку не удается удалить цѣликомъ и послѣ разсѣченія фиброзной сумки, то не остается ничего больше, какъ удалить ее по частямъ, путемъ *кускованія*. Кускованіе начинаютъ обычно съ нижняго полюса почки. Высвободивъ его, накладываютъ на ткань почки зажимъ и отсѣкаютъ часть почки ниже зажима. Постепенно накладывая зажимы и отсѣкая участокъ за участкомъ, доходятъ до воротъ почки и накладываютъ зажимъ на ворота. Послѣ этого остальная часть почки удаляется уже безъ предварительнаго наложенія зажимовъ.

При чрезбрюшинномъ удаленіи почки, обнаживъ ее, какъ было описано выше, стремятся сдѣлать доступными для наложенія перевязокъ мочеточникъ и сосуды почки. Наложивъ перевязки, отсѣкаютъ выше ихъ почку. На мѣсто почки закладывается марлевый выпускникъ, конецъ котораго выводится наружу или чрезъ рану передней брюшной стѣнки или чрезъ противоотверстіе, сдѣланное на поясницѣ. Въ послѣднемъ случаѣ брюшина задней стѣнки живота можетъ быть зашита поверхъ выпускника.

Резекція почки производится рѣдко. Однако, при частичныхъ поврежденіяхъ ея и при доброкачественныхъ небольшихъ новообразованіяхъ она вполнѣ раціональна. При злокачественныхъ новообразованіяхъ и при бугорчаткѣ ей слѣдуетъ предпочитать удаленіе почки.

Почка обнажается поясничнымъ разрѣзомъ. Во избѣжаніе большого кроветеченія сосуды въ воротахъ ея подвергаются временному сдавливанію. Всего проще сдѣлать это пальцами помощника, но можно сдѣлать это и резиновой петлей или осторожнымъ сдавливаніемъ зажимомъ, вѣтви котораго одѣты дренажными трубками. Послѣ этого пораженный участокъ почечной ткани изсѣкается, лучше всего, въ формѣ клина, вершина котораго не должна доходить до почечной лаханки. Рана почки закрывается швами, по возможности, сполна, и къ ней закладывается марлевый выпускникъ.

Разрѣзъ почки производится съ цѣлями распознавательными или лечебными. Съ лечебными цѣлями разрѣзъ почки дѣлается 1) при камняхъ почки и лаханки (*нефролитотомія*), 2) при растя-

гиваніи лаханки и почки жидкостями — при гидро- и піонефрозахъ и 3) при острой ануріи вслѣдствіе закупорки камнемъ или воспалительнаго припуханія.

Для разрѣза почка обнажается обычнымъ поясничнымъ разрѣзомъ и выдѣляется изъ клѣтчатки настолько, чтобы ее можно было вывести къ поверхности раны, съ одной стороны, и получить доступъ къ сосудамъ воротъ ея, съ другой. Чтобы избѣжать большого кроветеченія, можно сдавить почечные сосуды пальцами или эластической петлей, но еще лучше, при свободѣ выбора мѣста разрѣза, провести его такъ, чтобы онъ прошелъ внѣ мѣста прохожденія крупныхъ сосудовъ. Такъ какъ кровеснабженіе почки производится отдѣльными стволами для передней и задней половины ея, то разрѣзъ, начатый на 0,5 сант. кзади отъ выпуклаго края почки и направленный къ лаханкѣ, пройдетъ какъ разъ между передней и задней областями распредѣленія кровеносныхъ сосудовъ и дастъ лишь незначительное кроветеченіе. Длина разрѣза дѣлается сообразно съ требованіями случая; нерѣдко можно ограничиться разрѣзомъ лишь въ 3—4 сант. длиной и изъ него тупо пройти чрезъ паренхиму почки въ ея лаханку. Вскрывъ черезъ почечную паренхиму лаханку и удаливъ жидкость (мочу, гной) или камни, необходимо всегда тщательно ощупать всю паренхиму почки, какъ со стороны ея поверхности, такъ и со стороны разрѣза, чтобы не оставить въ ней, напр., камня, находящагося въ сторонѣ отъ разрѣза; иногда бываетъ необходимо кромѣ того прозондировать мочеточникъ. По окончаніи операціи рана почки или зашивается или выполняется марлей. Этихъ мѣръ обыкновенно бываетъ достаточно для остановки кроветеченія. Зашивать почечную рану можно лишь въ отсутствіи инфекціи; поэтому при камняхъ почки лучше всегда завести выпускники.

Если разрѣзъ почки былъ сдѣланъ не вдоль выпуклаго края ея, а въ другомъ направленіи, то онъ даетъ кроветеченіе болѣе значительное, но и въ этомъ случаѣ швовъ или тампонады обыкновенно достаточно для остановки кроветеченія.

Разрѣзъ можетъ быть сдѣланъ также въ области только почечной лаханки—*піэлотомія*. Эта операція технически проста, но примѣняется тѣмъ не менѣе рѣдко. Причинъ этому двѣ: 1) послѣ вскрытія одной только лаханки легче просмотрѣть и оставить камни и гнойныя полости въ существѣ почки и 2) рана лаханки очень часто оставляетъ послѣ себя упорно незаживающій лаханочный свищъ, который впослѣдствіи можетъ даже вынудить къ удаленію почки.

Особый видъ разрѣза представляетъ *разсѣченіе фиброзной*

сумки почки. Эта операція предложена для ослабленія сдавливанія паренхимы почки при острыхъ опуханіяхъ ея, напр., при остромъ нефритѣ. Фиброзная сумка или только разсѣкается во всю длину почки, или же почка совершенно высвобождается изъ сумки и обкладывается марлей. При хроническомъ нефритѣ предложено удалять отдѣленную отъ почки фиброзную сумку ея—*декапсуляція почки*. Значеніе этихъ операцій на фиброзной сумкѣ почки еще не достаточно выяснено.

Пришиваніе почки производится при смѣщеніяхъ ея, если тяжелые припадки, вызываемые смѣщеніемъ, не устраняются ношеніемъ соотвѣтствующаго брюшного пояса. Предложено очень много способовъ пришиванія почки. Я опишу тотъ способъ, который принятъ школой проф. *Дьяконова*. Обнаживъ почку поясничнымъ разрѣзомъ, выдѣляютъ ее изъ жировой клѣтчатки. При этомъ помощникъ сильнымъ надавливаніемъ на почку черезъ переднюю брюшную стѣнку удерживаетъ почку у поясничной раны. Изъ жировой клѣтчатки должно выдѣлить сполна всю нижнюю половину почки. Послѣ этого вдоль выпуклаго края почки разсѣкается фиброзная сумка ея и отдѣляется отъ паренхимы почки на такомъ протяженіи, чтобы получились передній и задній лоскуты по 3—4 сант. шириной. Края разрѣза сумки захватываются геморройными зажимами, и почка сильно подтягивается ими. Швы проводятся чрезъ всю толщу поясничной раны; начиная съ кожи, проходятъ черезъ одинъ лоскутъ фиброзной сумки, затѣмъ глубоко черезъ паренхиму почки, черезъ другой лоскутъ сумки и, наконецъ, черезъ другой край поясничной раны и выходятъ вновь на кожу. Такихъ швовъ накладывается 3—4; верхній изъ швовъ проводится, по возможности, черезъ накостницу 12-го ребра. Когда проведены всѣ швы, подъ нижній полюсъ почки закладывается марлевый выпускникъ, удаляются зажимы съ сумки и завязываются швы, начиная съ нижняго. Въ промежуткахъ кладутся добавочные швы на кожу. Послѣ операціи больные оставляются не менѣе двухъ недѣль въ положеніи на спинѣ. Швы удаляются черезъ 1—1,5 недѣли.

Послѣ пришиванія почки, сопряженнаго съ отдѣленіемъ почечной сумки и проведеніемъ нитей черезъ паренхиму почки, въ послѣдней происходитъ развитіе соединительной ткани, но обыкновенно въ умѣренной степени, не влекущей за собой какихъ либо невыгодъ для больныхъ. При оцѣнкѣ этого слѣдствія пришиванія нужно имѣть въ виду, что смѣщеніе почки уже само по себѣ вызываетъ перерожденіе почечнаго эпителія и явленія разрастанія межуточной ткани.

B. Операціи при грыжахъ живота.

Я изложу сначала леченіе ущемленныхъ грыжъ, а затѣмъ операціи при различныхъ видахъ свободныхъ грыжъ.

a. Леченіе ущемленныхъ грыжъ.

При ущемленныхъ грыжахъ главную задачу хирурга составляетъ устраненіе ущемленія. Это можетъ быть достигнуто: 1) путемъ ручного вправленія или 2) посредствомъ кровавой операціи— грыжесѣченія.

Приступая къ производству **ручного вправленія**, необходимо придать соотвѣтствующее положеніе больному, чтобы по возможности разслабить брюшныя мышцы, а также грыжевое кольцо. Для этого больного обыкновенно кладутъ на спину съ приподнятымъ тазомъ, причемъ ноги сгибаются въ тазобедренномъ и колѣнномъ суставахъ; при нѣкоторыхъ грыжахъ кромѣ того полезно отведеніе ноги вбокъ. Разслабленію мышцъ также помогаютъ теплыя ванны и хлороформированіе больного. Къ тому и другому прибѣгаютъ въ томъ случаѣ, если вправленіе грыжи безъ ванны и хлороформа не удается. Самое вправленіе производится слѣдующимъ образомъ. Обхватываютъ грыжевую опухоль одною рукою и затѣмъ, надавливая ладонью на выпуклую часть грыжи, пальцами другой руки стараются вправить прежде всего тѣ внутренности, которыя лежатъ всего ближе къ грыжевому кольцу. Послѣ этого, продолжая давленіе на грыжу и дѣйствуя пальцами въ области грыжевой шейки, проталкиваютъ въ грыжевое кольцо и остальную часть содержимаго. Если грыжа велика, то давленіе на нее можно производить ладонями обѣихъ рукъ, проталкивая внутренности концами пальцевъ, расположенныхъ въ области грыжевой шейки. Если вправленіе удачно, то слышится особое урчанье, съ которымъ кишечныя петли уходятъ въ брюшную полость, оставляя свободнымъ грыжевое кольцо. Вправленіе должно производиться по возможности осторожно и нѣжно, дабы не помять ущемленную кишку. Кромѣ того, къ вправленію не слѣдуетъ приступать слишкомъ поздно, чтобы не вправить въ брюшную полость уже омертвѣвшей кишки. Слѣдуетъ имѣть въ виду, что омертвѣніе нерѣдко выражено на слизистой оболочкѣ кишки уже въ такое время, когда мышечная и серозная оболочки остаются еще жизнеспособными. Въ такихъ случахъ послѣ вправленія можетъ развиться въ первое время опасное кишечное кро-

ветеченіе, а со временемъ суженіе кишечника вслѣдствіе рубцеванія на мѣстѣ омертвѣнія.

Къ сожалѣнію, мы не имѣемъ до сихъ поръ вполнѣ точныхъ признаковъ, позволяющихъ заранѣе опредѣлить состояніе ущемленной кишки: бываютъ случаи, когда послѣдняя омертвѣваетъ въ теченіе первыхъ часовъ послѣ начала ущемленія; наоборотъ, иногда кишка остается жизнеспособной даже по прошествіи многихъ дней. При существованіи признаковъ воспаленія грыжи, или когда извѣстно, что незадолго передъ тѣмъ дѣлались неоднократныя попытки вправленія, безусловно лучше отказаться отъ послѣдняго и прямо приступить къ грыжесѣченію. Вообще, всѣ сомнѣнія скорѣе надо разрѣшать въ пользу послѣдней операціи, такъ какъ вправленіе, какъ бы его ни производить, есть операція слѣпая, тогда какъ грыжесѣченіе позволяетъ изслѣдовать заболѣвшее мѣсто непосредственнымъ осмотромъ. Кромѣ возможности вправленія омертвѣвшей кишки, при ручномъ вправленіи можетъ имѣть мѣсто еще другое осложненіе. Осложненіе это состоитъ въ *мнимомъ вправленіи грыжи*, когда послѣдняя вмѣстѣ съ грыжевымъ мѣшкомъ цѣликомъ смѣщается въ брюшную полость (рис. 395). Понятно, что при такомъ мнимомъ вправленіи, несмотря на исчезновеніе грыжевой опухоли, признаки ущемленія продолжаются. Для устраненія описаннаго осложненія требуется производство чревосѣченія. Если попытки къ вправленію не удаются или если послѣднее, вообще, почему-либо противопоказуется, то приступаютъ къ грыжесѣченію.

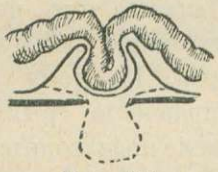

Рис. 395.

Грыжесѣченіе состоитъ въ обнаженіи грыжевого содержимаго, въ устраненіи ущемленія путемъ разсѣченія грыжевого кольца и, наконецъ, въ вправленіи освобожденныхъ внутренностей въ брюшную полость. Техника обнаженія грыжевого мѣшка при ущемленіи, въ сущности, почти ничѣмъ не отличается отъ грыжесѣченія свободной, неущемленной грыжи и зависитъ отъ анатомическихъ особенностей оперируемой области. Разрѣзъ кожи обыкновенно проводится вдоль грыжевой опухоли, причемъ поступаютъ двояко: или дѣлаютъ разрѣзъ прямо отъ руки, натянувъ кожу, или же, захвативъ общіе покровы пальцами оператора и его помощника, разсѣкаютъ поднятую складку. По разсѣченіи кожи идутъ вглубь до грыжевого мѣшка, раздѣляя ткани между двумя пинцетами. При этомъ необходимо дѣйствовать осмотрительно, руководствуясь анатомическими свойствами данной грыжи. Чрезвычайно важно во-время узнать грыжевой мѣшокъ и не смѣшать

его съ собственной оболочкой грыжи. Нужно помнить, что грыжевая оболочка имѣетъ болѣе или менѣе волокнистое строеніе, и въ ней иногда могутъ быть опредѣлены нѣкоторыя анатомическія части, свойственныя оперируемой области, напр. кремастеръ при паховой грыжѣ, грыжевой же мѣшокъ представляется обыкновенно въ видѣ болѣе равномѣрной, гладкой перепонки, черезъ которую, если она тонка, просвѣчиваютъ внутренности и грыжевая вода. Истеченіе послѣдней почти всегда указываетъ на то, что грыжевой мѣшокъ уже вскрытъ; исключеніе составляютъ только тѣ, сравнительно, рѣдкіе случаи, когда вытекаетъ жидкость изъ полости пораненной случайно кисты или влагалищной оболочки яичка, растянутой водянкой. Наконецъ, для отличія между оболочкой грыжи и грыжевымъ мѣшкомъ можетъ служить слѣдующій пріемъ. Если вскрытъ грыжевой мѣшокъ, то палецъ, проведенный между его стѣнкой и внутренностями, хотя до нѣкоторой степени, проникаетъ въ брюшную полость; наоборотъ, этого совершенно невозможно сдѣлать, если ввести палецъ между собственной оболочкой грыжи и грыжевымъ мѣшкомъ, такъ какъ палецъ упирается въ брюшную стѣнку.

Насколько важно бываетъ отличить грыжевой мѣшокъ отъ его оболочки, настолько же важно избѣжать смѣшенія грыжевого мѣшка съ кишкой или другимъ полостнымъ органомъ. Это въ особенности имѣетъ значеніе при приращенныхъ грыжахъ. Въ такихъ случахъ можно иногда не замѣтить стѣнки грыжевого мѣшка и случайно вскрыть припаянную къ ней кишку. Для отличія грыжевого мѣшка отъ кишекъ, кромѣ общихъ характерныхъ свойствъ послѣднихъ (перехваты, жировыя привѣски толстыхъ кишекъ, брыжейка, направленіе сосудовъ и т. под.), можно пользоваться еще слѣдующимъ признакомъ: если потереть между пальцами складку предлежащаго сомнительнаго образованія, то въ случаѣ, если это грыжевой мѣшокъ, получается ощущеніе тонкой перепонки, въ случаѣ же кишки подъ пальцами чувствуется болѣе толстый слой *(Linhart)*. Убѣдившись тѣмъ или инымъ путемъ, что передъ нами находится грыжевой мѣшокъ, производятъ его вскрытіе. Для этого захватываютъ стѣнку мѣшка пинцетомъ и дѣлаютъ сначала небольшой разрѣзъ, который расширяютъ посредствомъ ножницъ. При разрѣзѣ стѣнки мѣшка надо быть осторожнымъ, чтобы не поранить внутренностей, которыя могутъ быть сращены со стѣнкой. Когда грыжевой мѣшокъ вскрытъ на значительномъ протяженіи, края его растягиваютъ зажимными пинцетами и затѣмъ приступаютъ къ осмотру внутренностей и устраненію ущемленія. Нужно замѣтить, что при нѣкоторыхъ грыжахъ

ущемленіе устраняется уже посредствомъ самаго обнаженія грыжевого мѣшка, какъ, напр., при операціи паховой грыжи съ разсѣченіемъ передней стѣнки пахового канала. Если такимъ путемъ ущемленіе не уничтожается, то необходимо разсѣчь кольцо, черезъ которое выходитъ грыжа изъ брюшной полости.

Для этой цѣли проводятъ конецъ указательнаго пальца лѣвой руки насколько возможно вглубь между краемъ грыжевого кольца и ущемленными внутренностями, причемъ мякоть пальца обращается къ кольцу. Вслѣдъ за пальцемъ, по его ладонной поверхности, проводятъ плашмя особый тупоконечный ножъ (такъ наз. герніотомъ; впрочемъ, можно обойтись обыкновеннымъ тупоконечнымъ скальпелемъ). Дойдя до области ущемленія, поворачиваютъ ножъ такъ, что лезвіе его обращается къ кольцу и, нажимая мякотью пальца на обухъ ножа, производятъ неглубокое (3—5 мм.) разсѣченіе ущемляющихъ волоконъ, причемъ иногда слышенъ трескъ. Если для устраненія ущемленія одного разрѣза не достаточно, то производятъ ихъ нѣсколько, въ различныхъ направленіяхъ. Расширенію кольца можно также помочь, растягивая послѣднее пальцемъ или тупыми крючками; при этомъ разрываются остающіяся недорѣзанными волокна, и кольцо становится свободнымъ. Прежде, когда дѣлали большіе разрѣзы ущемляющаго кольца, много говорили о томъ, въ какомъ направленіи дѣлать разсѣченіе, чтобы не поранить крупныхъ сосудовъ брюшной стѣнки. Безъ сомнѣнія, анатомическія отношенія должны всегда приниматься во вниманіе, хотя только что описанныя нами небольшія, множественныя насѣчки почти вполнѣ безопасны. Послѣ расширенія ущемляющаго кольца грыжевыя внутренности осторожно вытягиваютъ наружу и тщательно осматриваютъ, чтобы убѣдиться, нѣтъ ли гдѣ-нибудь омертвѣлаго мѣста или какой-нибудь другой, кромѣ ущемленія, причины непроходимости, какъ-то: перекручиванія кишки по оси, захлестыванія за случайную перемычку и т. под. Если при осмотрѣ окажется, что часть грыжевого содержимаго сращена съ мѣшкомъ, то раздѣляютъ эти сращенія тупымъ путемъ или посредствомъ рѣжущихъ инструментовъ. При отсѣченіи приращеннаго сальника необходимо предварительно перевязать его центральный конецъ для избѣжанія послѣдовательнаго кроветеченія въ брюшную полость.

Когда подлежащая изсѣченію часть сальника довольно велика, то лучше не накладывать одной перевязки, но, раздѣливъ сальниковую культю на нѣсколько участковъ, перевязать каждый въ отдѣльности. Такой способъ дѣйствія надежнѣе предупреждаетъ возможность послѣдовательнаго ослабѣванія и соскальзыванія пе-

ревязки. По устраненіи ущемленія и отдѣленіи приращеній, грыжевое содержимое, если оно оказывается здоровымъ, вправляютъ въ брюшную полость, проталкивая прежде всего тѣ кишечныя петли, которыя лежатъ ближе къ грыжевому входу. Покончивъ съ вправленіемъ и убѣдившись, что въ области грыжевого кольца нѣтъ ничего ненормальнаго (сращенія, предбрюшинная грыжа и т. п.), приступаютъ къ удаленію грыжевого мѣшка и къ закрытію грыжевого отверстія по правиламъ коренной операціи, которыя будутъ изложены ниже.

Что дѣлать, если грыжевое содержимое окажется омертвѣвшимъ? Въ случаѣ омертвѣнія органовъ, имѣющихъ свободный конецъ, каковы напр., сальникъ или маточная труба, производятъ простое отсѣченіе омертвѣвшаго участка на здоровомъ мѣстѣ послѣ наложенія перевязки и затѣмъ культю вправляютъ въ брюшную полость. При омертвѣніи же кишки дѣло представляется болѣе сложнымъ, такъ какъ приходится выбирать между двумя способами: *первичной резекціей* и наложеніемъ *противоестественнаго задняго прохода*. Для производства первой операціи кишка вытягивается изъ грыжевого отверстія, отсѣкается въ здоровыхъ частяхъ и затѣмъ сшивается по общимъ правиламъ. По вправленіи зашитой кишки рана зашивается или наглухо, какъ при коренной операціи, или же, если боятся послѣдующаго омертвѣнія по линіи шва, рана оставляется открытой, причемъ кишка помѣщается тотчасъ за грыжевымъ отверстіемъ, черезъ которое вводится полоска марли. Наложеніе противоестественнаго задняго прохода состоитъ въ томъ, что омертвѣвшая кишка выводится наружу и укрѣпляется въ ранѣ посредствомъ нѣсколькихъ швовъ. Вскрытіе кишки можно или предоставить природѣ или же тотчасъ вырѣзать все омертвѣвшее, подшивъ края вскрытой кишки къ кожѣ. При образованіи противоестественнаго задняго прохода надо заботиться, чтобы каловыя массы не проникали въ брюшную полость. Для избѣжанія этого обкладываютъ кишку большимъ количествомъ марли и вводятъ въ ея полость дренажныя трубки. Что касается того, въ какихъ случаяхъ примѣнять тотъ и другой способъ леченія омертвѣнія кишекъ, то въ этомъ отношеніи нельзя дать опредѣленныхъ правилъ, такъ какъ многое зависитъ отъ особенности случая. Говоря вообще, кишечный шовъ предпочтительнѣе, такъ какъ, въ случаѣ удачи, онъ даетъ полное возстановленіе до нормы въ короткій срокъ; однако, иногда отъ него приходится поневолѣ отказаться изъ-за необходимости спѣшить, въ виду крайней слабости больного.

Кромѣ несомнѣнныхъ случаевъ омертвѣнія, бываютъ еще и такіе, когда нельзя сказать съ увѣренностью, мертва кишка или

нѣтъ. Въ подобныхъ случаяхъ совѣтуютъ оставлять кишку въ ранѣ на нѣкоторое время (24—36 час.), по истеченіи котораго съ кишкой можно будетъ поступить сообразно выяснившемуся ея состоянію.

б. Леченіе неущемленныхъ грыжъ.

При свободныхъ неущемленныхъ грыжахъ задачу хирурга составляетъ уничтожить грыжу и помѣшать ея возврату. Къ этому стремятся или путемъ наложенія бандажей или путемъ коренной операціи.

При назначеніи *бандажа* слѣдуетъ имѣть въ виду, что всякій бандажъ давленіемъ своего пелота вызываетъ атрофію тканей, а такъ какъ въ основаніи грыжи всегда лежитъ недостаточность мышечно-апоневротическаго закрытія брюшной полости, то бандажъ можетъ повести къ еще большей недостаточности. Кромѣ того бандажъ при долговременномъ ношеніи располагаетъ къ образованію спаекъ между содержимымъ грыжи и мѣшкомъ. Наконецъ, при внезапномъ повышеніи внутрибрюшного давленія и сокращеніи брюшныхъ мышцъ даже хорошо прилаженный бандажъ часто не удерживаетъ внутренностей отъ выхожденія въ грыжевой мѣшокъ и не предохраняетъ отъ ущемленія. Слѣдовательно, если даже сузить задачу и поставить цѣлью лишь охраненіе больного отъ ущемленія грыжи, то и тогда бандажъ представляетъ средство не надежное.

Въ виду всего сказаннаго нужно всегда отдавать предпочтеніе *оперативному леченію*, если только нѣтъ какихъ-либо особыхъ противопоказаній для операціи. Въ отличіе отъ операціи при ущемленіи, когда главною цѣлью является устраненіе ущемленія, при свободной грыжѣ цѣль операціи составляетъ—измѣнить анатомическое строеніе брюшной стѣнки въ области грыжи такимъ образомъ, чтобы уничтожить грыжу и помѣшать ея возврату. Вотъ почему такія операціи называютъ *коренными*.

Для достиженія этой цѣли необходимо удалить грыжевой мѣшокъ и закрыть тѣмъ или инымъ способомъ грыжевое отверстіе. При исполненіи послѣдняго требованія нѣтъ нужды стремиться къ возстановленію нормальныхъ отношеній извѣстной области, наоборотъ, слѣдуетъ создать совершенно новыя условія, которыя могли бы содѣйствовать укрѣпленію слабаго мѣста брюшной стѣнки и предупредить такимъ образомъ вторичное развитіе грыжи. Такъ какъ грыжи проникаютъ преимущественно черезъ тѣ области брюшной стѣнки, которыя лишены мышцъ, то наилучшимъ способомъ закрытія грыжевого отверстія будетъ тотъ, при которомъ слабая

брюшная стѣнка укрѣпляется съ помощью мышечной ткани. Къ сожалѣнію, этотъ принципъ еще не можетъ быть для всѣхъ родовъ грыжъ проведенъ съ достаточною послѣдовательностію, тѣмъ не менѣе въ этомъ отношеніи, какъ увидимъ ниже, сдѣлано очень многое.

1) Коренная операція паховыхъ грыжъ.

Чтобы противодѣйствовать оперативнымъ путемъ выхожденію грыжъ черезъ щель пахового канала, необходимо уничтожить эту щель, создавъ на мѣстѣ послѣдней мышечную стѣнку. Намѣченной цѣли наиболѣе удовлетворяетъ способъ *Bassini*, состоящій въ пришиваніи нижняго края мышцъ, образующихъ верхнюю границу паховой щели, къ заднему краю паховой связки.

Операція *Bassini* вскорѣ послѣ ея обнародованія (въ 1890) получила, благодаря своей цѣлесообразности, очень большое распространеніе. Въ отдѣльныхъ подробностяхъ она подвергалась со стороны различныхъ хирурговъ видоизмѣненіямъ, но основной принципъ ея, состоящій въ закрытіи мышечной тканью пахового промежутка, остался неприкосновеннымъ. Технику операціи я опишу такъ, какъ она разработана проф. *Дьяконовымъ* и его школой. Кожный разрѣзъ проводится вдоль всего пахового канала и заходитъ на верхнюю часть грыжевой опухоли. По разсѣченіи подкожной клѣтчатки обнажается апоневрозъ наружной косой мышцы и подкожное отверстіе пахового канала вмѣстѣ съ выходящимъ черезъ него грыжевымъ мѣшкомъ. При этомъ моментѣ операціи ранятся обыкновенно поверхностная надчревная артерія съ ея веной, лобковая вена и вѣточка наружной срамной артеріи. По остановкѣ кровотеченія разсѣкается апоневрозъ наружной косой мышцы на всемъ протяженіи пахового канала. Разрѣзъ апоневроза нужно стараться проводить такъ, чтобы онъ, во-первыхъ, пришелся между обѣими ножками подкожнаго пахового кольца, а во-вторыхъ, не проходилъ слишкомъ близко къ паховой связкѣ, дабы внизу оставался небольшой апоневротическій лоскутъ. По вскрытіи пахового канала приступаютъ къ выдѣленію грыжевого мѣшка отъ окружающихъ тканей и отъ прилежащаго къ нему сѣменного канатика. Отдѣленіе мѣшка производятъ тупымъ путемъ, начиная съ шейки грыжевого мѣшка. Шейку выдѣляютъ по возможности глубже, переходя за предѣлы брюшного отверстія мѣшка. Покончивъ съ шейкой, начинаютъ выдѣлять точно такимъ же образомъ и тѣло грыжевого мѣшка на всемъ его протяженіи. Выдѣленіе не всегда бываетъ легко, причемъ сѣменной канатикъ иногда подвергается значительному разминанію. У женщинъ дѣло обстоитъ гораздо

проще, такъ какъ круглую связку можно, не отдѣляя, унести съ грыжевымъ мѣшкомъ. Если тѣло грыжевого мѣшка выдѣляется трудно, то лучше отказаться отъ его выдѣленія, нежели сильно рвать и разминать элементы сѣменного канатика. При выдѣленіи грыжевого мѣшка нерѣдко находятъ жировики, которые, конечно, нужно удалить. За жировой тканью иногда, особенно при прямыхъ грыжахъ, тянется стѣнка мочевого пузыря. Ее нужно отличить во время, чтобы не повредить. Для распознаванія стѣнки пузыря можно руководствоваться богатствомъ околопузырной клѣтчатки венами, толщиной стѣнки пузыря и, наконецъ, ощупываніемъ конца введеннаго въ пузырь катетера. Если бы раненіе пузыря все-таки произошло, необходимо тотчасъ зашить его. При двустороннихъ грыжахъ пузырь иногда выпячивается въ рану на той и на другой сторонѣ.

Покончивъ съ выдѣленіемъ мѣшка, его вскрываютъ и вправляютъ грыжевое содержимое въ брюшную полость. Послѣ этого грыжевой мѣшекъ нѣсколько вытягивается, на его шейку по возможности глубже накладывается перевязка, и на нѣкоторомъ разстояніи отъ послѣдней мѣшокъ отсѣкается. Перевязку на шейку мы накладываемъ въ видѣ кисетнаго шва, оба конца котораго вводятся въ отверстіе *Doyen*'овской иглы (см. рис. 48, стр. 64). Игла проводится по пальцу въ подбрюшинной клѣтчаткѣ подъ всѣми мышцами брюшной стѣнки сант. на 5—6 кверху, и конецъ ея прокалывается сквозь мышцы и кожу наружу, а съ нимъ вмѣстѣ выводятся наружу и концы кисетнаго шва. Вынувъ ихъ изъ отверстія иглы, ихъ завязываютъ надъ марлевымъ валикомъ. Такимъ образомъ брюшная полость закрывается. Если тѣло грыжевого мѣшка не было выдѣлено, то оно разсѣкается во всю длину, во избѣжаніе скопленія въ немъ крови или серозной жидкости, и оставляется на мѣстѣ. Равнымъ образомъ, мѣшокъ оставляется въ тѣхъ случаяхъ, когда на днѣ его лежитъ яичко, т.-е. при незаростаніи влагалищнаго отростка брюшины; въ такихъ случаяхъ приходится оставлять самую нижнюю часть мѣшка, чтобы покрыть ею яичко. Покончивъ съ мѣшкомъ, переходятъ къ образованію мышечной задней стѣнки пахового канала. Для этого растягиваютъ края разсѣченнаго апоневроза такъ, чтобы вверху ясно были видны соединенные края внутренней косой и поперечной мышцъ, а внизу желобъ паховой связки, затѣмъ, отдавъ выдѣленный сѣменной канатикъ на крючекъ помощнику, сшиваютъ вышеупомянутыя мышцы съ паховой связкой. Шовъ проводится подъ сѣменнымъ канатикомъ, если же мѣшокъ остался не выдѣленнымъ, то сѣменной канатикъ оставляется въ подбрюшинной клѣт-

чаткѣ, а швы проводятся поверхъ него. При щелевидномъ паховомъ промежуткѣ пришить нижній край мышцъ къ паховой связкѣ легко. Иногда при этомъ 1—2 уколами приходится захватить и край прямой мышцы, какъ это совѣтовалъ и *Bassini*. При треугольномъ паховомъ промежуткѣ край прямой мышцы приходится захватывать швами непремѣнно, а такъ какъ мышца лежитъ во влагалищѣ, то для лучшаго сближенія мышечныхъ волоконъ какъ прямой, такъ и внутренней косой и поперечной мышцъ, съ паховой связкой лучше вскрыть влагалище на мѣстѣ перехода въ него внутренней косой и поперечной мышцъ и освободить такимъ образомъ мышечныя волокна прямой мышцы. Послѣ этого соединеніе швами паховой связки съ мышцами брюшной стѣнки удается очень легко. При проведеніи швовъ черезъ паховую связку слѣдуетъ помнить, что подъ нею проходятъ большіе сосуды нижней конечности, и не ранить ихъ; случаи такого раненія описаны. Пришивъ мышцы, сѣменной канатикъ кладутъ на нихъ и придаютъ ему правильное положеніе посредствомъ потягиванія за яичко. Затѣмъ сшиваютъ апоневрозъ поверхъ сѣменного канатика, оставляя со срединной стороны небольшую щель для пропуска канатика. За швомъ апоневроза слѣдуетъ шовъ кожи. Такимъ образомъ область пахового канала оказывается сшитой въ 3 яруса, причемъ первые 2 ряда швовъ должны оставаться навсегда въ тѣлѣ больного. Послѣднее обстоятельство иногда служитъ причиной долго незаживающихъ свищей, черезъ которые постепенно выдѣляются глубокіе швы. Чтобы избѣжать этого, мы употребляемъ такіе швы, которые могутъ быть выведены въ любое время. Каждый такой шовъ представляетъ собою петлю, концы которой выводятся на кожу и завязываются на марлевыхъ валикахъ. Для проведенія этихъ швовъ всего удобнѣе пользоваться иглой *Emmet*'а или *Doyen*'а (см. рис. 48 и 49 на стр. 64) или же, за неимѣніемъ послѣдней,—двумя хирургическими иглами, насаженными на концы одной нити. Рисунокъ 396 показываетъ наложеніе перваго яруса петлеобразныхъ швовъ, которые прихватываютъ край мышцъ, проходятъ затѣмъ черезъ задній край паховой связки и завязываются на кожѣ, на нѣкоторомъ разстояніи отъ нижней губы раны. На рис. 397 виденъ 2-й ярусъ швовъ, который притягиваетъ нижній край апоневроза къ верхнему и выводится наружу надъ верхней окружностью кожной раны. Въ цѣляхъ лучшаго соединенія нужно стараться такъ накладывать каждую петлю, чтобы верхушка ея лежала ближе къ краю, а концы выводились по возможности дальше отъ раны. Швы надо затягивать только тогда, когда будутъ наложены оба яруса. Ко-

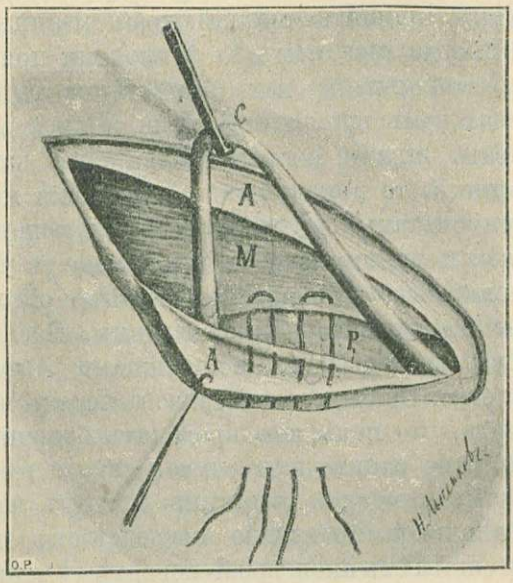

Рис. 396.

A—апоневрозъ. *M*—мышцы. *C*—сѣм. канатикъ. *P*—задн. край пахов. связки.

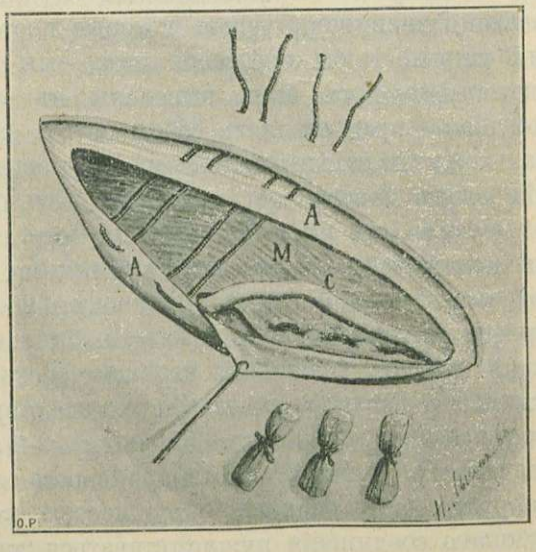

Рис. 397.

A—апоневрозъ. *M*—мышцы. *C*—сѣм. канатикъ.

личество петлеобразныхъ швовъ зависитъ отъ величины раны; обыкновенно ихъ приходится накладывать отъ 2 до 4 въ каждомъ ярусѣ. Наиболѣе важное значеніе принадлежитъ глубокому ряду, такъ какъ имъ достигается мышечное закрытіе пахового промежутка.

Кромѣ операціи *Bassini* въ Россіи распространенъ способъ *Бобровъ-L. Championnière*'а и способъ *Kocher*'а. При первомъ изъ нихъ, какъ при операціи *Bassini*, послѣ проведенія кожнаго разрѣза разсѣкается передняя стѣнка пахового канала, затѣмъ, по вскрытіи грыжевого мѣшка, послѣдній отпрепаровывается до предбрюшинной клѣтчатки. Послѣ того его перетягиваютъ двойной перевязкой, отсѣкаютъ и культю проталкиваютъ вглубь. Удаливъ мѣшокъ, сшиваютъ расщепленный паховой каналъ, накладывая 4—5 швовъ, начиная сверху. Каждый шовъ захватываетъ послѣдовательно апоневрозъ и мышцы вмѣстѣ съ внутрибрюшной фасціей, причемъ игла вкалывается снаружи внутрь, а выкалывается на другой сторонѣ изнутри кнаружи. Швы накладываются на разстояніи $^3/_4$—1 сант. другъ отъ друга, причемъ послѣдній изъ нихъ проводится у наружнаго отверстія пахового канала иногда надъ сѣменнымъ канатикомъ, иногда подъ нимъ. Такимъ образомъ стѣнки пахового канала приводятся во взаимное соприкосновеніе. Послѣ наложенія описаннаго шва кожная рана зашивается наглухо. Изъ приведеннаго описанія видно, что способъ *Бобровъ-Championnière*'а отличается отъ операціи *Bassini* главнымъ образомъ тѣмъ, что паховой каналъ зашивается не послойно, но сразу, черезъ всю толщу его стѣнокъ.

Способъ *Kocher*'а въ послѣднихъ его видоизмѣненіяхъ состоитъ въ слѣдующемъ: на 1 сант. выше паховой связки, параллельно послѣдней, проводится разрѣзъ въ 6 сант. Онъ начинается соотвѣтственно срединѣ паховой связки и кончается на 2 сант. къ срединѣ отъ подкожнаго пахового отверстія. Обнажается апоневрозъ наружной косой мышцы (рис. 398), вскрывается его продолженіе книзу отъ подкожнаго пахового отверстія (*Cooper*'овская фасція), и выдѣляется тупо грыжевой мѣшокъ. При сильномъ натягиваніи грыжевой мѣшокъ выдѣляется возможно выше. Затѣмъ дѣлаютъ небольшое отверстіе въ апоневрозѣ надъ паховой связкой, вбокъ отъ брюшного пахового отверстія, проводятъ черезъ него въ паховой каналъ изогнутый корнцангъ и, выведя конецъ корнцанга чрезъ подкожное паховое отверстіе, захватываютъ, раздвигая вѣтви инструмента, верхушку отпрепарованнаго грыжевого мѣшка, (рис. 399), послѣ чего корнцангъ выводятъ обратно, вытягивая мѣшокъ черезъ отверстіе въ апоневрозѣ (рис. 400). Послѣ этого мѣшокъ

укрѣпляется въ отверстіи нѣсколькими швами, а его свободная часть отрѣзается. Въ заключеніе накладываютъ нѣсколько швовъ, проникающихъ черезъ брюшную стѣнку въ области пахового канала и имѣющихъ цѣлью сузить послѣдній (рис. 401); при

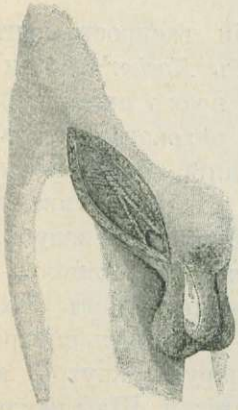

Рис. 398.

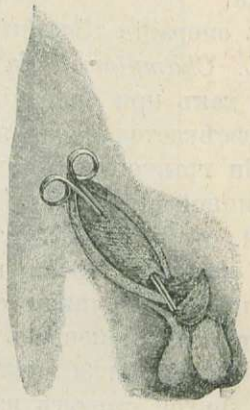

Рис. 399.

проведеніи этихъ швовъ, съ цѣлію защиты сѣменного канатика и контроля, вводится палецъ черезъ подкожное паховое отверстіе. Этотъ способъ *Kocher* называетъ способомъ бокового перемѣщенія. Въ послѣднее время онъ предпочитаетъ, гдѣ только

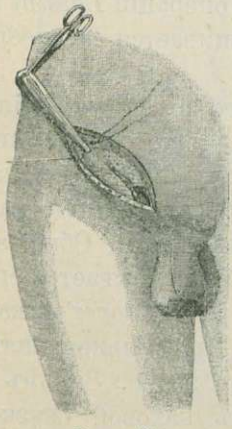

Рис. 400.

Рис. 401.

возможно, сочетать перемѣщеніе съ вворачиваніемъ мѣшка (Invaginationsverlagerung). Конецъ грыжевого мѣшка захватывается кривымъ корнцангомъ, и мѣшокъ вворачивается самъ въ себя. Верхушка корнцанга проводится черезъ весь паховой каналъ и, пройдя его, сильно выпираетъ переднюю брюшную стѣнку. Выше и

вбокъ отъ брюшного отверстія пахового канала дѣлается небольшой разрѣзъ апоневроза. Въ этотъ разрѣзъ вставляется прошедшій между пучками мышечныхъ волоконъ конецъ корнцанга съ грыжевымъ мѣшкомъ, покрытый еще пристѣночной брюшиной. Въ послѣдней тоже дѣлаютъ небольшое отверстіе, края котораго захватываютъ зажимами. Тогда грыжевой мѣшокъ показывается наружу въ вывернутомъ видѣ, такъ что серозная поверхность его смотритъ наружу. Его сильно натягиваютъ, черезъ ножку проводятъ иглу съ нитью (рис. 402) и туго перевязываютъ. Затѣмъ отверстія въ брюшинѣ и апоневрозѣ закрываютъ швами. Послѣ того суживается швами каналъ [1]). Центръ тяжести своей операціи *Kocher* полагаетъ въ уничтоженіи брюшной воронки въ

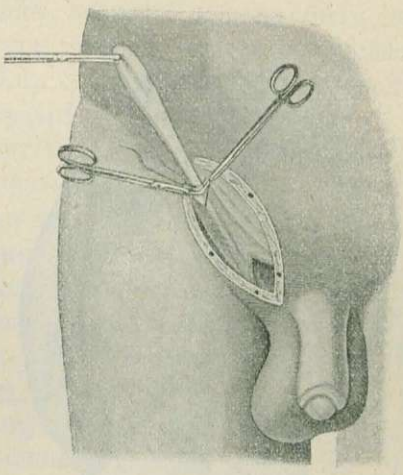

Рис. 402.

области брюшного пахового отверстія и въ перемѣщеніи грыжевого мѣшка въ направленіи, противоположномъ ходу пахового канала. Непремѣнное условіе для операціи *Kocher*'а составляетъ вправимость содержимаго грыжи.

Изъ всѣхъ перечисленныхъ операцій, несомнѣнно, наиболѣе отвѣчаютъ современнымъ представленіямъ о сущности паховой грыжи операціи, основанныя на принципѣ *Bassini*. Однако, иногда грыжевыя отверстія бываютъ такъ велики, что закрыть ихъ мышечной тканью по *Bassini* оказывается невозможнымъ. Въ такомъ случаѣ приходится прибѣгать къ пластикѣ посредствомъ перемѣщенія мышечныхъ лоскутовъ, о чемъ будетъ говориться въ главѣ о мышечной пластикѣ.

---

[1]) Изложено по 5-му нѣмецкому изданію руководства *Kocher*'а 1907.

2) Коренная операція бедреной грыжи.

Способовъ коренной операціи бедреной грыжи существуетъ довольно много. Лучшими изъ нихъ нужно считать тѣ, при которыхъ бедреное кольцо зыкрывается мышечною тканью. Изъ способовъ послѣдняго рода наиболѣе цѣлесообразнымъ, по нашему мнѣнію, является способъ *А. П. Прокунина.*

Для обнаженія грыжи дѣлаютъ надъ ней продольный разрѣзъ кожи. Затѣмъ идутъ вглубь, разсѣкая между двумя пин-

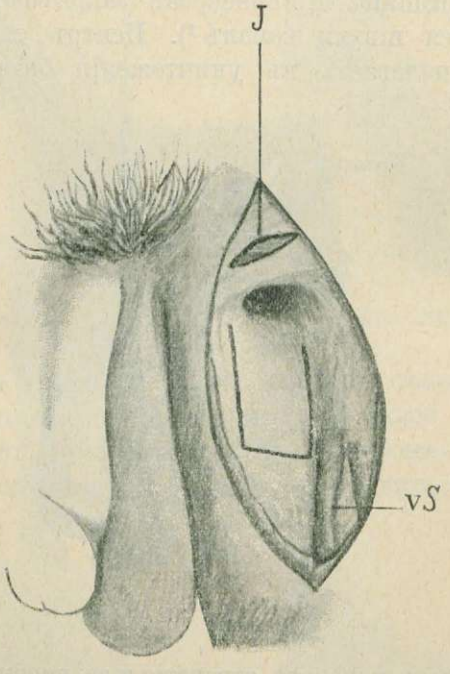

Рис. 403.

цетами подкожножировой слой и собственную оболочку грыжи вплоть до грыжевого мѣшка. Послѣ этого мѣшокъ выдѣляется тупымъ путемъ до самаго бедренаго кольца, причемъ надо быть осторожнымъ, чтобы не поранить лежащей сбоку бедреной вены. Изъ опасенія этого не слѣдуетъ также при ущемленіи дѣлать насѣчки грыжевого кольца по его боковой окружности, такъ какъ ножъ можетъ поранить вену, въ особенности, если она сильно растянута кровью. Лучше всего надрѣзать кольцо по его срединному краю. Когда грыжевой мѣшокъ выдѣленъ, его, если нужно, вскрываютъ, осматриваютъ содержимое и вправляютъ внутренности. Затѣмъ грыжевой мѣшокъ перевязывается

возможно выше и отсѣкается, культя его проталкивается въ брюшную полость. Можно при бедреной грыжѣ закрыть шейку грыжевого мѣшка кисетнымъ швомъ, какъ это описано при коренной операціи паховой грыжи, и концы кисетнаго шва провести подъ паховою связкой вверхъ и вывести наружу черезъ всю толщу брюшной стѣнки, гдѣ и завязать ихъ на валикѣ. Затѣмъ переходятъ къ закрытію бедренаго кольца, что, по *Прокунину*, производится слѣд. обр. „Изъ гребешковой мышцы и гребешковой фасціи очерчивается ножемъ лоскутъ, съ основаніемъ у гребешка лонной кости (рис. 403). Длина лоскута 3—4 сант., ширина его зависитъ отъ размѣровъ внутренняго отверстія грыжевого канала. Лучше брать лоскутъ шире, такъ какъ онъ сокращается. Толщина лоскута должна быть не менѣе половины толщины гребешковой мышцы. Черезъ оба угла нижняго края проводятся нити. Затѣмъ дѣлается тотчасъ же надъ паховой связкой и параллельно ей разрѣзъ, величиною въ 1—1,5 сант. (рис. 403 J). Разсѣкается апоневрозъ наружной косой мышцы живота, круглая связка или сѣменной канатикъ отодвигаются кверху. Черенкомъ скалпеля изъ желобка паховой связки отодвигаются внутренняя косая и поперечная мышцы, а затѣмъ отдѣляется внутрибрюшная фасція. Черезъ сдѣленное отверстіе проводится корнцангъ въ грыжевое кольцо, а отсюда въ овальную ямку. Имъ захватываются и выводятся въ отверстіе надъ паховой связкой нити, проведенныя черезъ углы мышечнаго лоскута. Мышечный лоскутъ протягивается при помощи нихъ черезъ грыжевое кольцо, и нижній конецъ его выводится черезъ отверстіе надъ паховой связкой. Излишекъ лоскута отсѣкается, и лоскутъ пришивается къ апоневрозу наружной косой мышцы живота, плотно закрывая отверстіе. Концы нитей этого шва для удобства послѣдующаго выведенія можно провести черезъ кожу и завязать ихъ на ней (рис. 404). Послѣ укрѣпленія лоскута сшиваютъ кожную рану по общимъ правиламъ непрерывнымъ швомъ.

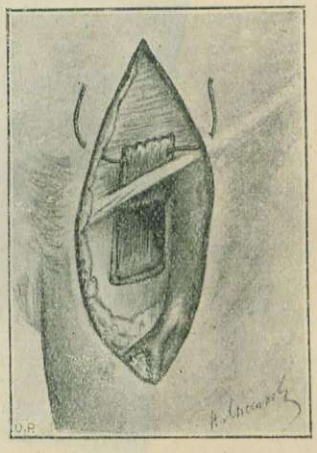

Рис. 404.

Изслѣдованіе кровеснабженія и иннерваціи гребешковой мышцы заставили *Прокунина* нѣсколько измѣнить операцію. Чтобы сохра-

нить въ лоскутѣ нервы и сосуды, онъ предложилъ брать лоскутъ въ 4—5 сант. длины и, притомъ, во всю ширину и толщину мышцы (рис. 405). Съ своей стороны, я сдѣлаю 2 замѣчанія: 1) разрѣза надъ паховой связкой можно не дѣлать, а просто завести лоскутъ подъ паховой связкой въ подбрюшинную клѣтчатку и удержать его на мѣстѣ швами, проходящими изъ подбрюшинной клѣтчатки черезъ всю толщу брюшной стѣнки наружу, и 2) углубленіеніе, получающееся на мѣстѣ взятаго лоскута гребешковой мышцы,

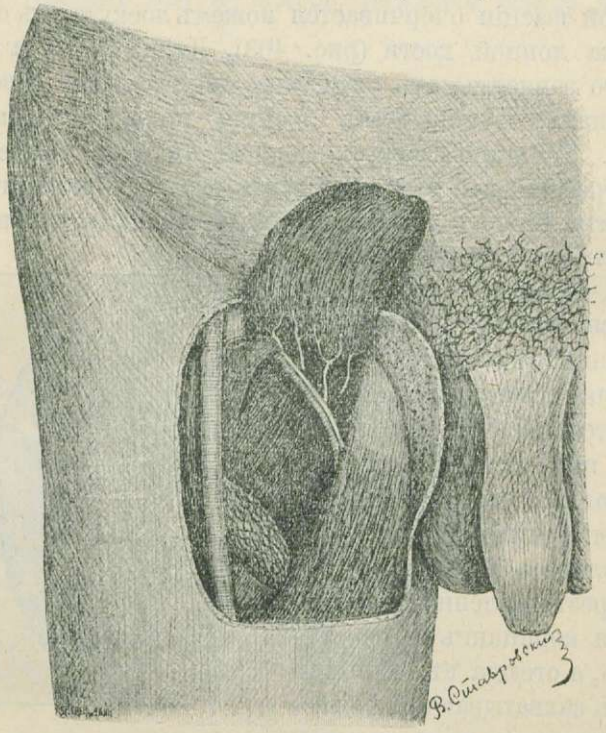

Рис. 405.

необходимо дренировать или уничтожить швами; иначе здѣсь легко получаются гематомы, нерѣдко нагнаивающіяся.

Мышечной пластикой при коренной операціи бедреной грыжи пользовались и другіе хирурги, беря лоскутъ изъ сосѣднихъ мышцъ, въ томъ числѣ и изъ гребешковой (*Watson-Cheyne*, *Brenner*, *Sthonham* и др.). Операція *Прокунина* выгодно отличается отъ сродныхъ ей способовъ своей простотой и, главное, тѣмъ важнымъ обстоятельствомъ, что при ней бедреное кольцо закрывается со стороны брюшной полости, чѣмъ уничтожается существующее здѣсь углубленіе и взамѣнъ его создается непрерывная мышечная плоскость, сливающаяся съ задней поверхностью брюшной

стѣнки. Что касается судьбы мышечнаго лоскута, то можно думать, что онъ можетъ сохранить свое мышечное строеніе.

Какъ сказано выше, способовъ коренной операціи бедреной грыжи существуетъ много; ихъ пожалуй не меньше, чѣмъ при паховыхъ грыжахъ, причемъ нѣкоторые способы операціи тѣхъ и другихъ грыжъ имѣютъ въ основѣ своей одинаковую мысль. Такъ, напр., *Kocher* и при бедреныхъ грыжахъ пользуется своимъ способомъ перемѣщенія грыжевого мѣшка, который вытягивается кверху черезъ небольшое отверстіе, сдѣланное въ боковой ножкѣ подкожнаго пахового кольца (рис. 406). Съ вытянутымъ грыжевымъ мѣшкомъ поступаютъ такъ же, какъ при операціи паховыхъ грыжъ. Въ заключеніе проводятся 2 — 3 шва черезъ паховую

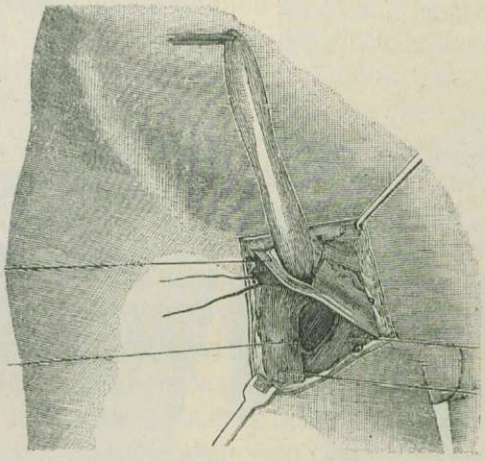

Рис. 406.

связку, гребешковую фасцію и *Cooper*'ову связку (накостницу лонной кости), причемъ въ шовъ захватывается и грыжевой мѣшокъ.

Среди другихъ способовъ, предложенныхъ для операціи бедреныхъ грыжъ, пользуется нѣкоторымъ распространеніемъ операція *Bassini*. Проводится разрѣзъ кожи параллельно паховой связкѣ, нѣсколько ниже нея. Обнажаютъ, перевязываютъ и удаляютъ грыжевой мѣшокъ, культя котораго вправляется въ грыжевое отверстіе. Затѣмъ приступаютъ къ соединенію срединнаго конца паховой связки съ гребешковой фасціей надъ лонной костью и серповиднаго края съ фасціей гребешковой мышцы (рис. 407 и 408). Для этого накладываютъ сначала швы, которые захватываютъ задне-нижнюю часть паховой связки и гребешковый апоневрозъ на уровнѣ

гребня лонной кости. Швы эти начинаются вплотную отъ бокового края лоннаго бугорка; при этомъ паховая связка оттягивается крючкомъ кверху и кзади, чтобы можно было проколоть гребешковый апоневрозъ на соотвѣтствующемъ уровнѣ. По наложеніи первого шва, накладываются на разстояніи 0,5 сант. вбокъ второй и третій. Послѣдній отстоитъ отъ бедреной вены на 1 сант. Швы сразу не затягиваютъ, но переходятъ сначала къ наложенію остальныхъ швовъ, которые, захватывая серповидный край и со-

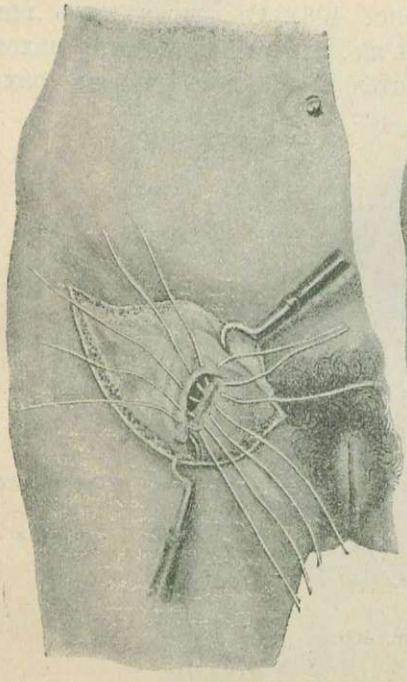

Рис. 407.

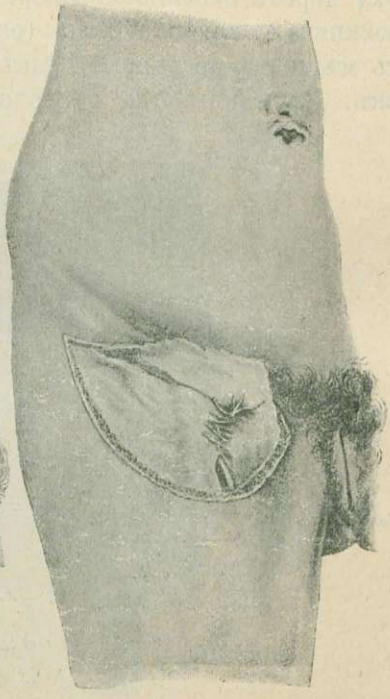

Рис. 408.

отвѣтствующую часть фасціи гребешковой мышцы, доходятъ до мѣста впаденія большой подкожной вены нижней конечности. По наложеніи всѣхъ швовъ, ихъ затягиваютъ (рис. 408) и затѣмъ сшиваютъ кожу. *Maydl* внесъ видоизмѣненіе въ способъ *Bassini*, заключающееся въ томъ, что для удобства сшиванія паховая связка разрѣзается, бедреные сосуды смѣщаются временно вбокъ, и ткани сшиваются позади нихъ.

3) Коренная операція грыжъ бѣлой линіи.

Всѣмъ грыжамъ бѣлой линіи обще то важное съ оперативной точки зрѣнія свойство, что ихъ грыжевыя отверстія растягиваются

главнымъ образомъ широкими мышцами живота. Поэтому зашиваніе грыжевыхъ отверстій слѣдуетъ производить въ поперечномъ, а не отвѣсномъ направленіи. Затѣмъ, необходимо отмѣтить, что именно для грыжъ бѣлой линіи нерѣдко очень трудно бываетъ удовлетворить требованію закрыть грыжевое отверстіе мышечной тканью, такъ какъ въ окружности отверстія часто не находится мышечной ткани, которой можно было бы воспользоваться для этой цѣли. Поэтому, иногда приходится довольствоваться закрытіемъ грыжевого отверстія лишь при посредствѣ брюшины, фасціи и апоневратическихъ листковъ. Понятно, что при такомъ зашиваніи слѣдуетъ ожидать частыхъ возвратовъ грыжи, что и наблюдается въ дѣйствительности. Наконецъ, эти грыжи часто даютъ обширныя сращенія съ грыжевымъ мѣшкомъ, нерѣдко бываютъ у лицъ тучныхъ, съ перерожденіемъ сердечной мышцы и нарушеніями общаго обмѣна. Все это дѣлаетъ операцію трудною, а послѣопераціонное заживленіе ставитъ въ условія очень невыгодныя, особенно, въ смыслѣ борьбы съ инфекціею. Этимъ объясняется, что этого рода грыжи до сихъ поръ даютъ смертность, сравнительно, очень высокую (до 10% по *Graser*'у). При различныхъ формахъ грыжъ бѣлой линіи операція складывается нѣсколько различно.

Операція при грыжахъ пупочнаго канатика. Наилучшій способъ леченія этихъ грыжъ состоитъ въ удаленіи мѣшка съ одновременной перевязкой пупочныхъ сосудовъ, освѣженіи краевъ отверстія и соединеніи послѣднихъ посредствомъ швовъ. Сшиваніе можно производить или сразу черезъ всю толщу брюшной стѣнки, или же послойно, какъ это дѣлается при нижеописываемой операціи у взрослыхъ. При существованіи большого изъяна въ передней стѣнкѣ живота иногда нѣтъ возможности вполнѣ вправить внутренности и сблизить до соприкосновенія края отверстія, вслѣдствіе чего приходится ограничиваться наложеніемъ швовъ только на брюшину и кожные покровы. Чтобы сдѣлать послѣдніе болѣе подвижными, въ нѣкоторыхъ случаяхъ необходимо бываетъ нѣсколько отпрепаровать кожу отъ подлежащихъ частей по бокамъ грыжевого отверстія. Другіе способы оперированія грыжъ пупочнаго канатика, состоящіе главнымъ образомъ въ перевязкѣ основанія опухоли безъ вскрытія послѣдней, не могутъ считаться удовлетворительными, такъ какъ они противорѣчатъ началамъ современной хирургіи. Современныя статистическія данныя говорятъ въ пользу вышеописанной коренной операціи. Такъ, напр., *Марьянчикъ* собралъ 33 случая этой операціи съ 8 смертными исходами (25%). Этотъ процентъ не долженъ казаться слишкомъ высокимъ, если мы примемъ во вниманіе нѣжный возрастъ больныхъ и характеръ

основного страданія, которое въ общемъ несравненно тяжелѣе самой операціи. Что касается времени, когда слѣдуетъ оперировать грыжи пупочнаго канатика, то клиническія наблюденія показываютъ, что эту операцію можно производить съ успѣхомъ даже въ первые часы жизни ребенка.

Дѣтскія пупочныя грыжи, благодаря своей небольшой величинѣ и наклонности къ самопроизвольному излеченію, не требуютъ въ большинствѣ случаевъ оперативнаго воздѣйствія. Для леченія такихъ грыжъ вполнѣ достаточно повязки изъ полосокъ липкаго пластыря съ небольшимъ пелотомъ, сдѣланнымъ изъ какого-нибудь круглаго предмета (монеты, пуговицы), обернутаго въ вату. Если грыжа съ теченіемъ времени не исчезнетъ, а, наоборотъ, будетъ увеличиваться, то можно впослѣдствіи прибѣгнуть къ коренной операціи, которая ничѣмъ не отличается отъ таковой же при грыжахъ у взрослыхъ.

Операція грыжъ бѣлой линіи и сухожильныхъ перемычекъ у взрослыхъ. Операція эта состоитъ въ удаленіи грыжевого мѣшка, вправленіи внутренностей и закрытіи тѣмъ или инымъ путемъ грыжевого отверстія. Грыжевой мѣшокъ обнажается посредствомъ разрѣза кожи, проводимаго вдоль длиннаго размѣра грыжевой опухоли. Если на верхушкѣ послѣдней кожа тѣсно спаяна съ подлежащими частями, то окружаютъ это мѣсто двумя полулунными разрѣзами и оставляютъ его на грыжевомъ мѣшкѣ. Точно такъ-же поступаютъ съ пупочнымъ рубцомъ, если онъ лежитъ на поверхности грыжи. Сдѣлавъ тотъ или другой кожный разрѣзъ, проникаютъ черезъ подкожную жировую клѣтчатку, зачастую очень обильную, на поверхность грыжевого мѣшка и отпрепаровываютъ послѣдній вплоть до краевъ грыжевого отверстія. Грыжевой мѣшокъ, благодаря своей тонкости, иногда прорывается, поэтому отпрепаровку его надо производить съ осторожностью. Когда грыжевой мѣшокъ выдѣленъ, вскрываютъ брюшную полость, на 0,5—1 сант. отступя кнаружи отъ края грыжевого кольца, и продолжаютъ разрѣзъ по всей окружности послѣдняго, такъ что края грыжевого отверстія остаются въ связи съ грыжевымъ мѣшкомъ. Послѣ этого приступаютъ къ отдѣленію сальника, который, въ большинствѣ случаевъ, бываетъ приращенъ къ внутренней поверхности грыжевого мѣшка. Сращенія сальника разсѣкаютъ по общимъ правиламъ послѣ наложенія перевязки на ихъ центральный конецъ. Вслѣдствіе многочисленности сальниковыхъ сращеній необходимо дѣйствовать осторожно, чтобы не поранить кишекъ, которыя, находясь между пучками сальника, въ свою очередь также могутъ быть приращены. Если существуетъ послѣднее обстоятель-

ство, то приращенныя кишки отдѣляютъ отъ стѣнки грыжевого мѣшка тупымъ путемъ или же осторожными сѣченіями ножа; въ нѣкоторыхъ случаяхъ, когда имѣются очень крѣпкія спайки, приходится, во избѣжаніе поврежденія кишки, оставлять на ея поверхности небольшой участокъ грыжевого мѣшка. Въ большинствѣ случаевъ сальникъ, наполняющій грыжевой мѣшокъ, не только прирастаетъ къ его стѣнкамъ, но значительно увеличивается въ размѣрахъ, образуя большіе жировые комки. Комки эти необходимо удалить послѣ наложенія перевязки въ предѣлахъ нормальной сальниковой ткани. Послѣ отдѣленія сращеній и изсѣченія утолщенныхъ частей сальника, культи послѣдняго вправляются вмѣстѣ съ кишечными петлями въ брюшную полость. По вправленіи внутренностей удаляютъ грыжевой мѣшокъ. Послѣ этого въ брюшную полость вводится марлевая салфетка для защиты кишекъ, и затѣмъ переходятъ къ закрытію грыжевого отверстія. Чтобы закрыть послѣднее, накладываютъ рядъ швовъ, тщательно прилаживая другъ къ другу всѣ слои брюшной стѣнки, примѣнительно къ общимъ правиламъ зашиванія раны послѣ чревосѣченія.

Однако, довольно часто самое тщательное прилаживаніе краевъ отверстія не достигаетъ цѣли. Если при небольшомъ отверстіи и хорошемъ, сравнительно, состояніи брюшной стѣнки и получаются въ извѣстномъ количествѣ случаевъ стойкіе результаты, то послѣ операціи объемистыхъ, застарѣлыхъ грыжъ, съ которыми наиболѣе часто приходится имѣть дѣло хирургу, наклонность къ возврату чрезвычайно велика. Причина этого заключается въ дряблости и атрофіи мышечно-апоневротическихъ слоевъ брюшной стѣнки, благодаря которымъ не только нельзя сшивать отдѣльныхъ слоевъ, но не удается даже и видѣть ихъ при операціи. Поэтому, при производствѣ коренной операціи грыжъ бѣлой линіи надо стремиться не только къ закрытію грыжевого отверстія, но и къ укрѣпленію въ его области атрофированной брюшной стѣнки тѣмъ или инымъ путемъ. Въ этомъ отношеніи очень цѣлесообразна операція проф. *П. И. Дьяконова*, которая можетъ быть названа способомъ *удвоенія* брюшной стѣнки. Удвоеніе это достигается съ помощью нѣсколькихъ петлеобразныхъ швовъ, которые проводятся посредствомъ иглы *Emmet*'а черезъ края грыжевого отверстія, какъ это представлено на рис. 409.

Верхушка каждой петли располагается со стороны брюшины на небольшомъ разстояніи отъ нижняго края грыжевого отверстія, концы же швовъ проводятся значительно выше его верхняго края черезъ всѣ слои брюшной стѣнки, въ томъ числѣ и кожу. При

натягиваніи концовъ питей, нижній край отверстія подходитъ подъ верхній (рис. 410). Такое положеніе закрѣпляется завязываніемъ проведенныхъ швовъ на марлевыхъ валикахъ, а также

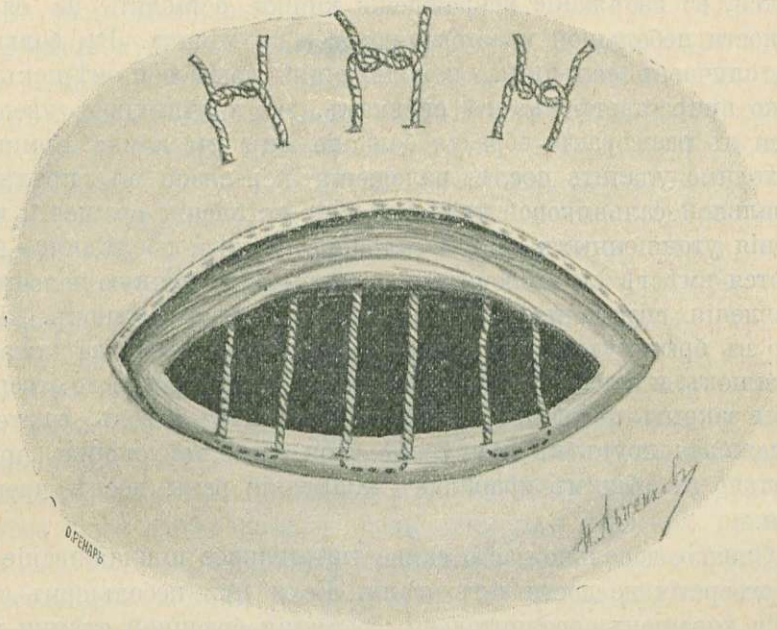

Рис. 409.

пришиваніемъ верхняго края къ лежащему подъ нимъ апоневрозу. Этотъ шовъ лучше наложить не погруженнымъ, какъ это изображено на рис. 410, а тоже въ видѣ петли, концы которой

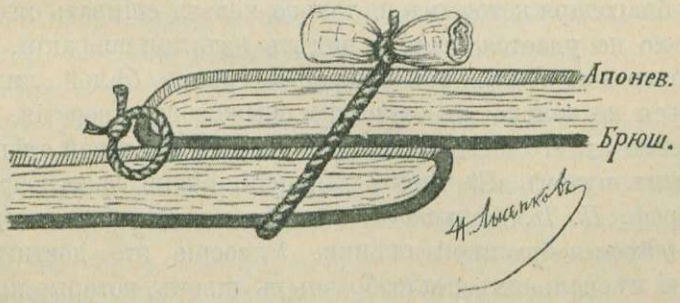

Рис. 410.

выводятся наружу и завязываются надъ валикомъ. Въ заключеніе кладутся скобки на кожу. Такимъ образомъ въ области бывшаго грыжевого отверстія получается плотный валъ, состоящій изъ удвоенной брюшной стѣнки. При производствѣ операціи нужно

помнить, что чѣмъ мы дальше отъ верхняго края выводимъ концы швовъ, тѣмъ больше подтягивается нижній край и, слѣдовательно, тѣмъ значительнѣе становится площадь соприкосновенія соотвѣтсвующихъ мѣстъ брюшной стѣнки. Только что описанную операцію я считаю нормальнымъ способомъ для всѣхъ родовъ грыжъ бѣлой линіи. Изъ этого правила можно сдѣлать исключеніе только для тѣхъ грыжъ, которыя имѣютъ отверстіе съ рѣзко выраженной продольной осью. Въ такихъ случаяхъ удобнѣе удваивать брюшную стѣнку, подкладывая одинъ боковой край подъ другой, какъ предложилъ проф. *Сапѣжко* для случаевъ расхожденіи прямыхъ мышцъ.

Предложенъ цѣлый рядъ другихъ способовъ для леченія грыжъ бѣлой линіи. Всѣ ихъ можно свести въ 2 группы: способы закрытія отверстія фиброзной тканью и способы закрытія мышечной тканью. Какъ примѣръ первыхъ можетъ быть указана операція проф. *Сапѣжко* при небольшихъ отверстіяхъ: отверстіе закрывается кисетнымъ швомъ; затѣмъ на нѣкоторомъ разстояніи отъ него кладется второй кисетный шовъ и затягивается, причемъ первый шовъ вворачивается вглубь. Проф. *Алексинскій* предлагаетъ, зашивъ отверстіе въ поперечномъ направленіи, погрузить его вглубь при помощи 2-го ряда швовъ на апоневрозъ, наложеннаго въ томъ же направленіи. *Вреденъ* выкраиваетъ лоскуты изъ переднихъ пластинокъ влагалищъ прямыхъ мышцъ и накладываетъ ихъ другъ на друга.

Простѣйшій видъ мышечнаго закрытія это — сшиваніе срединныхъ краевъ прямыхъ мышцъ, выдѣленныхъ изъ влагалищъ, поверхъ зашитаго въ поперечномъ направленіи грыжевого отверстія. Два обстоятельства не позволяютъ считать этотъ пріемъ нормальнымъ при грыжахъ бѣлой линіи. Во первыхъ, прямыя мышцы нерѣдко при грыжахъ такъ далеко отстоятъ другъ отъ друга, что свести края ихъ удается лишь съ большимъ натяженіемъ или вовсе не удается, и во-вторыхъ, прямыя мышцы живота не всегда и необязательно сокращаются совмѣстно, а потому превращеніе двухъ мышцъ въ одну не совпадаетъ съ ихъ функціей, вслѣдствіе чего соединеніе краевъ будетъ вновь разъединяться при ихъ работѣ.

Dauriac предложилъ выкраивать по бокамъ грыжевого отверстія два лоскута изъ всей толщи прямыхъ мышцъ вмѣстѣ съ передней стѣнкой ихъ влагалища и перекрещивать ихъ въ видѣ буквы X надъ грыжевымъ отверстіемъ. Проф. *Дьяконовъ* и *Старковъ* предложили выкраивать одинъ языкообразный лоскутъ изъ прямой мышцы не во всю ея толщу и заворачивать его поверхъ

грыжевого отверстія. Къ сожалѣнію, въ большинствѣ случаевъ въ окружности грыжевого отверстія не находится мышечной ткани, которой можно было бы воспользоваться для пластики.

Въ общемъ выводѣ я прихожу къ заключенію, что въ настоящее время мы еще не имѣемъ способа операціи грыжъ бѣлой линіи, обезпечивающаго отъ возврата въ такой же мѣрѣ, какъ, напр., операція *Bassini* при паховыхъ грыжахъ. Къ тому же и механизмъ развитія грыжи бѣлой линіи еще далеко не выясненъ. Здѣсь нужна еще большая работа анатомическаго изслѣдованія и хирургическаго творчества.

4) Леченіе расхожденія прямыхъ брюшныхъ мышцъ.

Въ связи съ леченіемъ грыжъ я считаю необходимымъ сказать нѣсколько словъ о леченіи расхожденія прямыхъ брюшныхъ мышцъ, которое само по себѣ не есть грыжа, такъ какъ при немъ нѣтъ типичнаго грыжевого мѣшка, нѣтъ грыжевого канала, не бываетъ ущемленій. Однако, въ основаніи расхожденія лежитъ также недостаточность мышечно-апоневротическаго закрытія брюшной полости и, кромѣ того, расхожденіе очень часто сочетается съ грыжами расширенной бѣлой линіи. Но, и помимо наличности грыжи расхожденіе требуетъ леченія, такъ какъ ведетъ къ нарушенію внутрибрюшного равновѣсія и смѣщенію брюшныхъ внутренностей.

Леченіе расхожденія состоитъ въ назначеніи пояса, поддерживающаго переднюю брюшную стѣнку и массажа живота. Если эти мѣры не даютъ результата, показана операція, предложенная впервые проф. *Сапѣжко*. Я опишу ее съ тѣми видоизмѣненіями, которыя внесъ въ нее проф. *Дьяконовъ*. Дѣлается овальный разрѣзъ кожи отъ мечевиднаго отростка до лоннаго соединенія, если расхожденіе захватываетъ не всю длину бѣлой линіи, то разрѣзъ соотвѣтствующимъ образомъ укорачивается. Ширина овала зависитъ отъ ширины расхожденія. Очерченный участокъ брюшной стѣнки удаляется, причемъ уносится возможно больше жировой клѣтчатки. Края раны брюшины, по мѣрѣ разрѣза ея, захватываются кровеостанавливающими пинцетами. Брюшныя внутренности закрываются большой марлевой салфеткой. Затѣмъ разыскиваются срединные края обѣихъ прямыхъ мышцъ и высвобождаются изъ влагалищъ на всемъ протяженіи раны. Рядомъ петлевыхъ проволочныхъ швовъ одинъ край брюшины подводится подъ другой; швы выводятся на кожу и завязываются здѣсь надъ марлевыми валиками. По мѣрѣ завязыванія швовъ извлекается изъ брюшной полости салфетка, прикрывающая внутренности. При этомъ нужно

слѣдить, чтобы сальникъ, часто извлекающійся вслѣдъ за салфеткой, не попадалъ въ петли наложенныхъ швовъ. Накладывать швы на брюшину слѣдуетъ такимъ образомъ, чтобы они захватывали и заднія пластинки влагалищъ прямыхъ мышцъ и, кромѣ того, проходили настолько близко къ прямымъ мышцамъ, чтобы послѣднія, по завязываніи швовъ, вплотную подходили другъ къ другу своими срединными краями. Затѣмъ накладывается второй рядъ такихъ же петлевыхъ швовъ, проходящихъ черезъ передніе листки влагалищъ прямыхъ мышцъ. Эти швы мѣстами захватываютъ и поверхностные пучки волоконъ прямыхъ мышцъ. Завязываются они на валикахъ на кожѣ другой стороны раны. Наконецъ, кладутся кожные швы.

Иногда можно не вскрывать брюшины во всю длину кожной раны, а ограничиться лишь небольшимъ отверстіемъ въ ней въ области пупка. Закрывъ это отверстіе въ поперечномъ направленіи, можно наложить такіе же петлевые швы. Конечно, при этомъ одинъ край брюшины не подойдетъ подъ другой, а брюшина будетъ вворочена внутрь. Выгода этого—меньшее обнаженіе брюшныхъ внутренностей, меньшая возможность затеканія крови въ животъ и меньшая опасность инфекціи, невыгоды — возможность поврежденія внутренностей при проведеніи швовъ и меньшая прочность срастанія.

По окончаніи операціи накладывается плотно охватывающая животъ повязка, а по заживленіи раны поясъ, охватывающій животъ во всю его высоту.

Б) Леченіе послѣопераціонныхъ и травматическихъ грыжъ.

Такъ какъ эти грыжи возникаютъ на мѣстѣ растянувшихся рубцовъ брюшной стѣнки, то прежде всего необходимо удалить возможно тщательнѣе рубцовую ткань. Затѣмъ отверстіе въ брюшинѣ закрывается, лучше всего по способу подведенія одного края отверстія подъ другой. Это можетъ быть сдѣлано при посредствѣ съемныхъ петлевыхъ швовъ. Наконецъ, соединяются края изъяна въ мышечныхъ частяхъ брюшной стѣнки въ направленіи тяги соотвѣтствующихъ мышцъ, и кладутся швы на кожу.

Если изъянъ въ мышцахъ настолько великъ, что не можетъ быть закрытъ соединеніемъ краевъ его, то закрытіе иногда можетъ быть достигнуто путемъ мышечной пластики, которая будетъ разсмотрѣна въ слѣдующей главѣ. При невозможности мышечной пластики ничего не остается кромѣ соотвѣтствующимъ образомъ устроеннаго бандажа.

Г. Пластика брюшной стѣнки.

Строго говоря, всѣ операціи при свободныхъ грыжахъ представляютъ собою пластическія операціи, но въ этой главѣ я буду говорить лишь о тѣхъ операціяхъ, при которыхъ достигается возмѣщеніе изъяна не путемъ простого сдвиганія сосѣднихъ тканей, а путемъ перенесенія на мѣсто изъяна лоскутовъ тканей на ножкѣ или сполна выдѣленныхъ изъ своей нормальной связи.

На брюшной стѣнкѣ дѣло можетъ касаться возмѣщенія изъяновъ брюшины, мышцъ и кожи. Возмѣщеніе изъяновъ кожи не представляетъ на брюшной стѣнкѣ уклоненій отъ общихъ правилъ, изложенныхъ на стр. 211 и слѣд. Поэтому я разсмотрю здѣсь лишь возмѣщеніе изъяновъ брюшины и мышечныхъ изъяновъ.

Возмѣщеніе изъяновъ брюшины. Изъяны пристѣночной брюшины нерѣдко остются послѣ различныхъ операцій въ брюшной полости. Такъ какъ на мѣстѣ изъяна неминуемо произойдетъ приращеніе брюшныхъ внутренностей, то слѣдуетъ всегда позаботиться о покрытіи изъяна брюшиной. При небольшихъ изъянахъ это проще всего можетъ быть достигнуто сшиваніемъ краевъ изъяна. Если краевъ не удается сблизить швами, то можно закрыть изъянъ пластически, при помощи сальника, причемъ лоскутъ сальника можетъ быть оставленъ въ связи съ остальной частью его или совершенно отдѣленъ. Оставленіе лоскута въ связи съ остальной частью сальника можетъ дать по приживленіи боли вслѣдствіе растягиванія ножки, и потому лучше пользоваться сполна отдѣленными лоскутами. Экспериментальныя изслѣдованія *Вредена* на животныхъ показали, что послѣ пересадки сальника въ него съ краевъ брюшины врастаютъ кровеносные сосуды и тѣмъ обезпечиваютъ его питаніе. Впослѣдствіи эти сосуды запустѣваютъ, и пересаженный сальникъ дѣлается совершенно похожимъ на пристѣночную брюшину. Брюшныя внутренности не образуютъ спаекъ съ пересаженнымъ лоскутомъ.

Возмѣщеніе изъяновъ брюшныхъ мышцъ можетъ быть достигнуто или посредствомъ вживленія инородныхъ тѣлъ, напр. серебряной сѣтки, или путемъ пересадки мышцъ. Въ общей части ученія о пластическихъ операціяхъ уже выяснены невыгоды вживленія инородныхъ тѣлъ. Поэтому, мы всегда должны отдавать предпочтеніе пересадкѣ мышцъ. Такъ какъ результаты пересадки совершенно отдѣленныхъ мышечныхъ лоскутовъ, по меньшей мѣрѣ, сомнительны, то рѣчь можетъ идти только о пересадкѣ мышечныхъ лоскутовъ на ножкѣ.

Я приведу основныя положенія о пересадкѣ мышечной ткани

изъ послѣдней экспериментальной работы *Бакунина*: въ пересаживаемомъ лоскутѣ должно быть сохранено питаніе его сосудами и снабженіе нервами; нельзя перекручивать лоскутъ болѣе, чѣмъ на 90°; лоскутъ долженъ быть вшитъ въ состояніи умѣреннаго натяженія, отсутствіе всякаго натяженія и чрезмѣрное натяженіе одинаково ведутъ къ замѣщенію въ лоскутѣ мышечной ткани соединительной; направленіе волоконъ въ пересаженномъ лоскутѣ должно совпадать съ направленіемъ волоконъ въ той мышцѣ, изъянъ которой лоскутъ долженъ возмѣстить.

Мышечные лоскуты для возмѣщенія изъяновъ брюшной стѣнки могутъ быть получены изъ различныхъ мышцъ. Насколько я знаю, для образованія лоскутовъ пользовались прямыми и наружными косыми мышцами живота, большой грудной и портняжной мышцами.

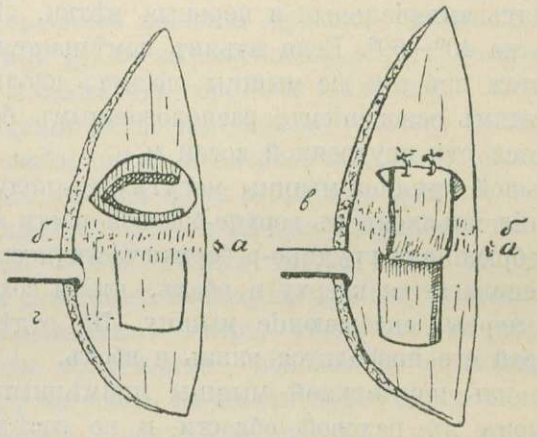

Рис. 411.

О примѣненіи съ цѣлями пластики прямыхъ брюшныхъ мышцъ я уже упоминалъ при грыжахъ бѣлой линіи. *Dauriac* предложилъ выкраивать 2 длинныхъ лоскута изъ всей толщи прямыхъ мышцъ вмѣстѣ съ передней стѣнкой ихъ влагалищъ и перемѣщать ихъ такимъ образомъ, чтобы они перекрещивались надъ грыжевымъ отверстіемъ. Проф. *Дьяконовъ* и *Старковъ* предложили выкраивать мышечный лоскутъ изъ прямой мышцы съ верхнимъ основаніемъ, захватывая въ него лишь половину толщи прямой мышцы и, притомъ, не во всю ширину ея, а оставляя неповрежденнымъ боковой край, черезъ который въ мышцу проникаютъ нервы (рис. 411); въ лоскутъ нервныя вѣтви проникаютъ чрезъ его основаніе. Отдѣленный лоскутъ заворачивается надъ отверстіемъ и пришивается къ его краю. Иной способъ образованія

лоскута изъ прямой мышцы состоитъ въ слѣдующемъ: мышца раздѣляется тупымъ путемъ на 2 пластинки — переднюю и заднюю—на достаточномъ протяженіи. Затѣмъ передняя пластинка пересѣкается внизу поперекъ и сдвигается вбокъ на мѣсто изъяна, гдѣ и укрѣпляется швами.

Проф. *Спижарный* предложилъ выкраивать лоскутъ изъ наружной косой мышцы, главнымъ образомъ, въ той ея части, которая покрываетъ боковую стѣнку грудной клѣтки и подреберный отдѣлъ брюшной стѣнки. Языкообразнымъ разрѣзомъ отдѣляютъ отъ боковой стѣнки груди прикрѣпленіе наружной косой мышцы, сохраняя ея апоневрозъ. У взрослыхъ такимъ образомъ можно получить лоскутъ въ 7—8 сант. ширины. Если нуженъ лоскутъ болѣе широкій, то въ лоскутъ захватывается и часть мышцы ниже реберной дуги. Ножка лоскута обращена кзади и вбокъ и здѣсь въ него входятъ артеріальныя и нервныя вѣтви. Лоскутъ отклоняется внизъ на 40°—60°. Если изъянъ помѣщается болѣе низко, то выкраивается изъ той же мышцы лоскутъ вдоль ея волоконъ съ задне-верхнимъ основаніемъ, расположеннымъ болѣе низко, и тупо отдѣляется отъ внутренной косой м.

Изъ большой грудной мышцы могутъ быть получены лоскуты для возмѣщенія изъяновъ въ верхне-боковой части живота. Въ лоскутъ берется брюшная и грудино-реберная части (несполна) мышцы. Основаніе располагается кверху и вбокъ, чтобы сохранить передніе грудные нервы, снабжающіе мышцу. По отдѣленіи лоскута свободный край его низводится внизъ и вбокъ.

Лоскуты изъ портняжной мышцы примѣняются для возмѣщенія изъяновъ въ паховой области и по сосѣдству съ нею. Продольнымъ разрѣзомъ обнажается мышца, перерѣзается на 25—26 сант. ниже передней верхней ости подвздошной кости, и верхній отрѣзокъ осторожно приподнимается изъ влагалища такъ, чтобы въ немъ сохранились артеріи и нервы. Изслѣдованія *Григоровича* показали, что необходимо щадить артерію, входящую съ срединной стороны мышцы на 11—14 сант. ниже начала ея. Получается мышечный лоскутъ въ 12—13 сант. длины и 3—4 сант. ширины. Этотъ лоскутъ заворачивается на изъянъ брюшной стѣнки и укрѣпляется швами.

Изъ сдѣланнаго обзора способовъ пластическаго возмѣщенія изъяновъ брюшной стѣнки видно, что въ этомъ отдѣлѣ оперативной хирургіи поставлены вѣхи, детальная разработка этого вопроса составляетъ очередную задачу.

2. Операціи на брюшной полости и заложенныхъ въ ней органахъ.

Всѣ операціи на органахъ брюшной полости требуютъ, въ качествѣ предварительнаго акта, вскрытія брюшной полости разрѣзомъ—*чревосѣченія*. Чревосѣченіе нерѣдко производится, однако, и съ цѣлью тѣхъ или иныхъ мѣропріятій только на брюшной полости или брюшинныхъ листкахъ. Всѣ послѣдняго рода операціи могутъ быть соединены въ одну группу—*операцій на брюшной полости*, куда долженъ быть отнесенъ также и проколъ брюшной полости.

А. Операціи на брюшной полости.

Проколъ брюшной полости. Проколъ брюшной полости предпринимается при рѣзко выраженномъ асцитѣ съ цѣлью опорожненія брюшной полости отъ серозной жидкости. Операція производится при помощи болѣе или менѣе толстаго троакара; мѣстомъ прокола, при свободной асцитической жидкости, обыкновенно избирается точка въ нижней боковой области живота, на срединѣ линіи, соединяющей пупокъ съ передней верхней остью подвздошной кости; проколъ можно дѣлать также и по бѣлой линіи ниже пупка, но не слишкомъ близко къ лонному соединенію и, предварительно опорожнивъ пузырь, чтобы его не поранить. Больному придаютъ полусидячее положеніе; вертикальное сидячее положеніе, при которомъ жидкость болѣе всего стекаетъ въ нижнюю часть живота, невыгодно потому, что легко наступаетъ обморокъ. Троакаръ захватываютъ въ полную руку такимъ образомъ, чтобы рукоятка упиралась въ ладонь и обхватывалась большимъ и тремя послѣдними пальцами, указательный же палецъ помѣщаютъ на канюлю троакара на такомъ разстояніи отъ его острія, на какую глубину предполагается его вонзить (см. рис. 19, стр. 28); послѣднее находится въ зависимости отъ толщины брюшной стѣнки и, прежде всего, отъ степени развитія подкожной жировой клѣтчатки. Натянувъ пальцами лѣвой руки кожу, быстрымъ и сильнымъ движеніемъ вонзаютъ троакаръ, пока конецъ указательнаго пальца упрется въ поверхность брюшной стѣнки; свободная подвижность конца троакара укажетъ на то, что брюшная стѣнка проколота. Придерживая канюлю двумя пальцами, удаляютъ стилетъ троакара, послѣ чего черезъ канюлю начинаетъ вытекать струею жидкость. Опорожненіе не слѣдуетъ производить слишкомъ быстро; лучше время отъ времени затыкать отверстіе канюли и

прекращать истеченіе жидкости, иначе, благодаря быстрому паденію внутрибрюшного давленія, можетъ произойти переполненіе кровеносныхъ сосудовъ брюшной полости, разрывъ ихъ или обморокъ отъ остраго малокровія головного мозга. Часто, особенно къ концу операціи, когда жидкости остается уже немного, истеченіе послѣдней прерывается тѣмъ, что къ концу канюли прикладываются кишки; въ такихъ случаяхъ слѣдуетъ измѣнить положеніе канюли, или препятствіе отстраняется введеннымъ въ нее головчатымъ зондомъ. Съ цѣлью возможно большаго опорожненія жидкости полезно сдавливать животъ руками или обведеннымъ вокругъ него полотенцемъ, которое два помощника стягиваютъ по мѣрѣ уменьшенія объема живота. Когда истеченіе жидкости прекращается совершенно, канюлю вытаскиваютъ и ранку заливаютъ коллодіемъ, или накладываютъ повязку. Слѣдуетъ помнить, что въ нѣкоторыхъ, хотя и рѣдкихъ, случаяхъ при проколѣ въ нижней боковой области живота ранится ненормально расположенная нижняя надчревная артерія или одна изъ ея крупныхъ вѣтвей; поэтому, по извлеченіи канюли, необходимо убѣдиться въ томъ, что изъ раны нѣтъ кроветеченія, въ случаѣ же его появленія принять мѣры къ немедленной его остановкѣ: сжать брюшную стѣнку, захваченную въ складку, или прошить рану во всю толщу брюшной стѣнки однимъ—двумя стежками.

Чревосѣченіе при гнойномъ воспаленіи брюшины. При наличности гнойнаго выпота въ брюшной полости единственно раціональнымъ способомъ леченія является своевременный разрѣзъ съ цѣлью удалить гной и помѣшать дальнѣйшему распространенію болѣзненнаго процесса. При ограниченномъ воспаленіи цѣль эта достигается легко разрѣзомъ брюшной стѣнки въ надлежащемъ мѣстѣ, очищеніемъ полости комочками марли и установленіемъ дренажа изъ марли. Гораздо болѣе тяжелыя условія представляются въ тѣхъ случаяхъ, гдѣ существуютъ множественные гнойники или имѣется разлитое воспаленіе брюшины. Въ этихъ случаяхъ обыкновенно нельзя ограничиться однимъ разрѣзомъ, а приходится ихъ дѣлать нѣсколько, чтобы сообразно съ каждымъ даннымъ случаемъ дренировать всѣ отдѣльные гнойники или всѣ отлогія части брюшной полости, въ которыя, въ силу тяжести, стекаетъ гной. Проф. *Ѳедоровъ и Гагманъ* предлагаютъ на основаніи анатомическихъ соображеній, клиническихъ наблюденій и опытовъ на труппахъ слѣдующіе типическіе разрѣзы для случаевъ остраго разлитого воспаленія брюшины. По средней линіи проводится одинъ разрѣзъ выше, другой ниже пупка. Черезъ нижній разрѣзъ дренируются обѣ брыжеечныя пазухи и полость малаго таза;

у женщинъ съ послѣдней цѣлью можно примѣнить дренажъ черезъ задній сводъ влагалища. Черезъ верхній разрѣзъ проникаютъ къ переднему отдѣлу преджелудочной пазухи. Далѣе, надъ обѣими паховыми связками дѣлаются разрѣзы для опорожненія обѣихъ боковыхъ пазухъ. Наконецъ, два поясничныхъ разрѣза у концовъ 12-хъ реберъ служатъ для доступа къ печеночной пазухѣ, къ пространству между печенью и грудобрюшной преградой и къ глубокому отдѣлу преджелудочной пазухи. Съ своей стороны, я прибавляю, что дренированіе малаго таза со стороны пузырно-прямокишечнаго углубленія брюшины желательно и у мужчинъ, и оно удобно можетъ быть выполнено путемъ перинеотоміи при помощи предкишечнаго разрѣза промежности.

Сдѣлавъ указанные разрѣзы, одни хирурги промываютъ брюшную полость, другіе нѣтъ. Я отказался отъ промыванія брюшной полости, такъ какъ оно всегда дурно переносится больными; повышеніе температуры промывной жидкости до 40° не улучшаетъ результатовъ промыванія. Поэтому я довольствуюсь удаленіемъ изъ полости живота жидкаго выпота, убирая его марлевыми салфетками. Фибринозныя пленки съ брюшины я удаляю только тѣ, которыя легко отходятъ на марлю; плотно сидящія на брюшинѣ органовъ или стѣнокъ живота пленки, я не отдираю, но всегда завожу къ нимъ марлевые выпускники.

Что касается дренажа брюшной полости, то уже на стр. 559—560 я высказался за марлевые выпускники. Здѣсь прибавлю только, что при разлитомъ гнойномъ перитонитѣ выпускники слѣдуетъ заводить, по возможности, во всѣ закоулки брюшной полости и внимательно прослѣдить за тѣмъ, чтобы они не ущемлялись брюшными стѣнками у выхода изъ полости живота наружу.

Въ виду того, что отравленіе организма при гнойномъ воспаленіи брюшины происходитъ не только изъ брюшной полости, но и изъ желудочно-кишечнаго канала, нѣкоторые предлагаютъ накладывать 1—2—3 свища на тонкую кишку, чтобы вывести черезъ нихъ изъ кишечника скопившіяся въ немъ ядовитыя вещества. Съ тою же цѣлью рекомендованы промыванія желудка. Эти послѣднія всегда облегчаютъ больныхъ, и больные нерѣдко сами просятъ повторить промываніе желудка. Что касается наложенія кишечныхъ свищей, то высказаться о значеніи ихъ труднѣе. Несомнѣнно теоретическія основанія къ наложенію ихъ существуютъ, но они удлиняютъ и отягчаютъ операцію, что далеко не безразлично для едва живыхъ и безъ того больныхъ, и крайне затрудняютъ уходъ за раскрытой въ нѣсколькихъ мѣстахъ

брюшною полостью. Эти соображенія въ большинствѣ случаевъ удерживаютъ отъ наложенія кишечныхъ свищей.

Въ большинствѣ случаевъ по анамнезу удается установить исходное заболѣваніе, давшее поводъ къ развитію разлитого перитонита: круглая язва желудка, воспаленіе червеобразнаго отростка, гнойное воспаленіе маточныхъ трубъ и т. д. Всегда слѣдуетъ попытаться отыскать источникъ перитонита и такъ или иначе обезвредить его: зашиваніемъ прободенія, удаленіемъ червеобразнаго отростка, удаленіемъ маточныхъ трубъ и т. д. Однако, въ поискахъ источника перитонита должно соблюдать извѣстную мѣру, и если при этомъ есть опасность повредить тѣ или иные органы, напр. вскрыть кишечникъ, или, при существованіи спаекъ, вскрыть незатронутый воспаленіемъ отдѣлъ брюшной полости, то лучше отказаться отъ нахожденія первичнаго очага и ограничиться обкладываніемъ всей области его марлевыми выпускниками.

Въ заключеніе я долженъ коснуться вопроса о наркозѣ при разлитомъ гнойномъ перитонитѣ. Хотя больные бываютъ очень слабы, и хотя общій наркозъ безспорно еще ослабляетъ ихъ, тѣмъ не менѣе шокъ послѣ продолжительныхъ манипуляцій въ брюшной полости еще гибельнѣе отзывается на ихъ сердечной дѣятельности, и потому въ большинствѣ случаевъ все-таки приходится прибѣгать къ общему обезболиванію.

Чревосѣченіе при бугорчаткѣ брюшины. *König* въ 1884 показалъ, что простой разрѣзъ брюшной стѣнки при бугорковомъ воспаленіи брюшины можетъ вести къ излеченію процесса. Его наблюденія получили затѣмъ подтвержденіе со стороны многихъ хирурговъ. Долгое время значеніе чревосѣченія при бугорчаткѣ оставалось неяснымъ. Теперь мы можемъ признать, что дѣло сводится къ удаленію бугорковаго выпота и къ удаленію первичнаго очага бугорчатки. Такъ какъ бугорчатка брюшины въ огромномъ большинствѣ случаевъ (почти всегда) представляетъ заболѣваніе вторичнсе, то вскрывъ тѣмъ или инымъ разрѣзомъ брюшную полость (разрѣзъ выбирается въ зависимости отъ особенностей случая), стремятся найти первичное бугорковое гнѣздо—маточную трубу, червеобразный отростокъ, слѣпую кишку и т. д. — и удаляютъ ихъ, если возможно. Жидкій выпотъ тщательно удаляютъ марлевыми салфетками. Послѣ этого зашиваютъ рану брюшной стѣнки. Дренированіе брюшной полости при бугорковыхъ перитонитахъ нужно только въ тѣхъ случаяхъ, когда вслѣдствіе разъединенія брюшинныхъ спаекъ получается кроветеченіе. Тогда приходится завести марлевые тампоны, но удалить ихъ необходимо возможно скорѣе, чтобы не дать присоединиться къ бугорчаткѣ

гноеродной инфекціи. Послѣ удаленія первичнаго очага и выпота оставшіеся бугорки подвергаются обратному развитію, инфильтраты разсасываются, и рѣзко улучшается общее состояніе. Послѣдующее леченіе діэтетическое, климатическое и свѣтомъ имѣетъ при этомъ огромное значеніе.

Подшиваніе сальника, печени и селезенки при асцитѣ (операція *Talma*). Какъ показали наблюденія, асцитъ, зависящій отъ затрудненія оттока крови по воротной венѣ при циррозѣ печени, можетъ быть излеченъ образованіемъ новыхъ обходныхъ путей для крови, собирающейся въ воротную вену. Съ этой цѣлью *Talma* предложилъ вызывать сращенія между пристѣночнымъ и внутренностнымъ листками брюшины, чтобы черезъ сосуды, образующіеся въ этихъ сращеніяхъ, направить токъ венозной крови черезъ вены брюшной стѣнки въ обходъ воротной и печеночныхъ венъ. Дѣлаютъ продольный разрѣзъ выше пупка, асцитическую жидкость выпускаютъ, брюшную полость высушиваютъ комочками марли. Послѣ этого къ брюшной стѣнкѣ около раны подшиваютъ нѣсколькими стежками сальникъ, заботясь о томъ, чтобы привести его на возможно большемъ протяженіи въ тѣсное соприкосновеніе съ пристѣночнымъ листкомъ брюшины. Нѣкоторые хирурги вшиваютъ сальникъ въ самую брюшную рану. Кромѣ сальника можно подшить къ пристѣночному листку брюшины также передній край печени или селезенку, причемъ швы проводятся только черезъ брюшинный покровъ этихъ органовъ; передъ пришиваніемъ брюшинные листки, назначенные для сращенія, энергично протираютъ сухой марлей, чтобы вызвать въ нихъ легкое реактивное воспаленіе. Въ благопріятныхъ случаяхъ уже спустя нѣсколько дней на передней брюшной стѣнкѣ вокругъ раны начинаютъ развиваться подкожныя вены, скопленіе же жидкости въ животѣ прекращается.

Операція *Talma* далеко не всегда, однако, излечиваетъ отъ асцита; гораздо чаще жидкость вновь накопляется въ брюшной полости. Поэтому, нельзя возлагать на эту операцію большихъ надеждъ. Въ послѣднее время *Богоявленскій* главное значеніе придаетъ повышенію всасывательной способности брюшины вслѣдствіе гипереміи, возникающей въ ней подъ вліяніемъ чревосѣченія и удаленія жидкости марлевыми тампонами, пришиванію же сальника приписываетъ значеніе не большее, нежели имѣютъ вообще брюшинныя спайки.

Б. Операціи на органахъ брюшной полости.

1) Операціи на кишкахъ.

Кишечныя операціи довольно многообразны. Мы начнемъ описаніе съ общихъ пріемовъ наложенія кишечнаго шва.

А) Кишечный шовъ.

Кишечный шовъ представляетъ собою основу почти всѣхъ операцій на пищеварительномъ каналѣ. Онъ необходимъ также для закрытія случайныхъ травматическихъ поврежденій кишечника. Поэтому, хорошо владѣть техникой кишечнаго шва обязательно для хирурга. Существенное отличіе кишечнаго шва отъ другихъ швовъ состоитъ въ томъ, что онъ долженъ герметически закрывать кишечную рану и способствовать ея быстрому сращенію. Съ тѣхъ поръ, какъ была доказана способность брюшины давать быструю склейку, въ основу кишечнаго шва было положено необходимое условіе приводить въ соприкосновеніе серозныя поверхности сшиваемой кишки. На этомъ принципѣ основанъ предложенный *Lembert*'омъ въ 1825 шовъ, составившій эпоху въ желудочно-кишечной хирургіи и въ главнѣйшихъ своихъ чертахъ употребляющійся до сихъ поръ. Шовъ *Lembert*'а накладывается такимъ образомъ (рис. 412), что игла съ ниткой вкалывается на нѣкоторомъ разстояніи отъ края раны въ серозную поверхность кишки, проводится подъ этой поверхностью, захватывая мышечную оболочку кишки, но не проникая слизистой, и затѣмъ выкалывается снова изъ серозной поверхности ближе къ краю раны. Послѣ того игла переводится на другую сторону раны, гдѣ продѣлывается то же самое, только въ обратномъ порядкѣ, т.-е. игла вкалывается въ серозную поверхность вблизи края раны и, пройдя черезъ мышечный слой, выкалывается снова на серозной поверхности на нѣкоторомъ разстояніи. Такимъ образомъ, поверхностные слои кишки прокалываются на каждой сторонѣ дважды. При завязываніи такого шва края раны сближаются и заворачиваются внутрь, соприкасаясь своими серозными поверхностями. Достигая довольно тѣснаго соприкосновенія этихъ поверхностей, шовъ *Lembert*'а, однако, не вполнѣ достаточенъ въ смыслѣ герметизма замыканія, такъ какъ черезъ промежутки между его стежками возможно просачиваніе содержимаго кишки наружу. Въ виду этого шовъ *Lembert*'а впослѣдствіи подвергся усовершенствованіямъ въ томъ отношеніи, что къ нему, въ цѣляхъ большаго герметизма, стали прибавлять глубокій этажъ швовъ, захватывающій внутренніе слои кишечной стѣнки. Одинъ изъ такихъ двухъэтажныхъ швовъ представляетъ собою шовъ *Czerny* (рис. 413). Глубокій

этажъ этого шва не захватываетъ слизистой оболочки: игла, будучи вколота со стороны серозной поверхности, выводится изъ плоскости разрѣза стѣнки кишки, затѣмъ вкалывается снова въ плоскость разрѣза на другой сторонѣ и выводится на серозной поверхности. Поверхъ глубокаго этажа накладывается обычный серозно-мышечный шовъ *Lembert*'а. Видоизмѣненіемъ шва *Czerny* является шовъ *Gussenbauer*'а, состоящій въ томъ, что оба этажа

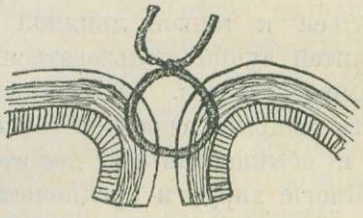

Рис. 412.

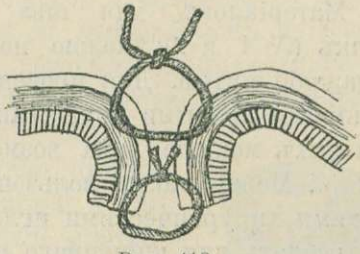

Рис. 413.

накладываются одной нитью (рис. 414). *Albert*, а затѣмъ *Kocher* предложили накладывать первый, глубокій этажъ шва черезъ всю толщу кишечной стѣнки, а затѣмъ уже наложить поверхностный шовъ по *Lembert*'у (рис. 415). Нѣкоторые хирурги, для большей прочности соединенія, накладываютъ шовъ въ три этажа: отдѣльный шовъ на слизистую, затѣмъ второй на мышечную оболочку по типу глубокаго этажа швовъ *Czerny* и, наконецъ, третій на серозную поверхность по *Lembert*'у. Существуютъ еще и другія, очень многочисленныя видоизмѣненія кишечнаго шва, о которыхъ мы говорить не будемъ, такъ какъ они мало употребительны.

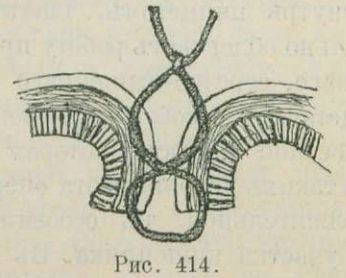

Рис. 414.

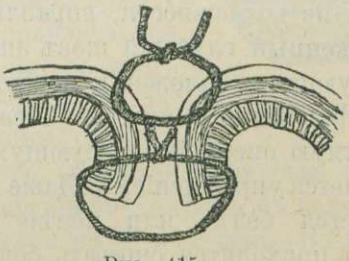

Рис. 415.

Мы, какъ и большинство современныхъ хирурговъ, пользуемся исключительно двухэтажнымъ швомъ по типу *Albert*'а. Первый, глубокій этажъ надежно замыкаетъ кишку и, вмѣстѣ съ тѣмъ, останавливаетъ кроветеченіе изъ ея стѣнокъ; далѣе, онъ сближаетъ края слизистой оболочки, что очень важно, такъ какъ благодаря этому получается, съ одной стороны, болѣе правильный рубецъ, а съ другой, линія шва лучше предохраняется отъ зараженія со

стороны кишечника и отъ разъѣдающаго дѣйствія пищеварительныхъ соковъ, чѣмъ при наложеніи шва по способу *Czerny*. Для наложенія обоихъ этажей шва можно пользоваться узловыми швами, или же накладывать шовъ непрерывно. Въ настоящее время предпочитаютъ непрерывный шовъ, такъ какъ онъ накладывается быстрѣе и вызываетъ болѣе тѣсное соприкосновеніе серозныхъ оболочекъ.

Матеріаломъ для шва служитъ преимущественно тонкій шелкъ (№ 1 и 2); можно пользоваться и тонкой льняной или бумажной нитью. Для проведенія нитей лучше пользоваться небольшими кривыми круглыми иглами (такъ наз. „кишечными“); при нихъ меньше дана возможность надрыва серозной оболочки кишки. Можно также пользоваться и обыкновенными, достаточно тонкими хирургическими иглами. Многіе хирурги предпочитаютъ употреблять для кишечнаго шва полусогнутыя, а также совсѣмъ прямыя иглы (обыкновенныя швейныя). Употреблять или нѣтъ иглодержатель, зависитъ болѣе отъ привычки, мы всегда имъ пользуемся. Что касается того, какъ часто накладывать стежки шва и насколько сильно затягивать нити, то это во многомъ находится въ зависимости отъ опыта. По *Mikulicz*'у разстоянія между вколами иглы при наложеніи шва на кишку должно равняться 2—4 миллим.

При наложеніи шва надо стараться тщательно прилаживать соотвѣтствующіе края сшиваемой кишки другъ къ другу, чтобы не было ни выступовъ, ни суженія просвѣта. Выпячивающіеся участки слизистой оболочки при наложеніи глубокаго этажа шва надо, по возможности, вправлять внутрь пинцетомъ. Тщательно наложенный глубокій шовъ значительно облегчаетъ работу при послѣдующемъ наложеніи поверхностнаго, серезно-мышечнаго шва.

Наложеніе кишечнаго шва представляетъ собою довольно деликатную операцію, требующую извѣстной ловкости, которая пріобрѣтается упражненіемъ. Даже и при такихъ условіяхъ эта операція является болѣе или менѣе продолжительной, въ особенности, когда приходится сшивать большіе участки кишечника. Въ виду этого уже давно среди хирурговъ появилось стремленіе замѣнить или, по крайней мѣрѣ, облегчить наложеніе кишечнаго шва помощью какихъ-либо приспособленій. Съ этою цѣлью была предложена цѣлая масса такъ наз. кишечныхъ протезовъ въ видѣ пластинокъ, катушекъ, пуговокъ и т. п., приготовленныхъ изъ различныхъ разсасывающихся и неразсасывающихся матеріаловъ.

Изъ числа этихъ протезовъ упомянемъ о неупотребляющихся уже теперь пластинкахъ изъ обезызвествленной кости, предложенныхъ однимъ изъ первыхъ *Senn*'омъ.

Наибольшимъ распространеніемъ въ настоящее время пользуется, такъ наз., пуговка *Murphy* (рис. 416). Она приготовляется изъ стали и состоитъ изъ двухъ разъемныхъ половинъ. Центральный цилиндръ одной половины („мужской“) входитъ въ центральный цилиндръ другой половины („женской“), снабженный внутри нарѣзками. Благодаря находящимся на центральномъ мужскомъ цилиндрѣ пружинящимъ крючкамъ, которые зацѣпляются за нарѣзки женскаго цилиндра, обѣ половины пуговки при сдвиганіи крѣпко соединяются между собою и образуютъ какъ бы одно цѣлое. Пуговка *Murphy* примѣняется для кругового соединенія кишки и для образованія бокового соустья. Способъ употребленія ея будетъ изложенъ ниже, при описаніи соотвѣтствующихъ операцій. Что касается дѣйствія пуговки, то сущность его состоитъ въ томъ, что обѣ половинки, будучи вложены въ соотвѣтствующіе участки кишки, которые должны быть соединены между собою, при своемъ сближеніи плотно сжимаютъ кишечныя стѣнки соединяемыхъ участковъ. Чтобы это ущемленіе не было слишкомъ сильно, на центральный цилиндръ мужской половины надѣто подвижное кольцо, находящееся въ соединеніи съ упругой спиралью, которая служитъ какъ бы рессорой. Ущемленныя между половинами пуговки части кишки подвергаются постепенному омертвѣнію; одновременно съ этимъ наступаетъ срастаніе со стороны серозныхъ поверхностей соединенныхъ съ помощью пуговки участковъ кишки. Когда произойдетъ омертвѣніе, пуговка становится свободной и изгоняется изъ организма вмѣстѣ съ каловыми массами. Обыкновенно это происходитъ на 8 — 12 день. Во время нахожденія пуговки на мѣстѣ циркуляція кишечнаго содержимаго совершается черезъ ея центральное отверстіе. Выгодной стороной примѣненія пуговки считаютъ быстроту операціи, а также образованіе болѣе правильнаго и тонкаго рубца безъ малѣйшаго суженія въ мѣстѣ соединенія кишечнаго просвѣта. Однако, она имѣетъ и свои темныя стороны: главный ея недостатокъ заключается въ томъ, что въ полость кишечника вводится инородное тѣло, которое можетъ вызвать закупорку или же остаться тамъ



Рис. 416.

навсегда, какъ, между прочимъ, это послѣднее обстоятельство наблюдалось уже неоднократно; далѣе, можетъ быть большая опасность, если пуговка выдѣлится раньше образованія прочнаго сращенія кишки. Вообще говоря, слѣдуетъ предпочитать наложеніе описаннаго выше кишечнаго шва, какъ операцію болѣе надежную, употреблять же пуговку можно въ тѣхъ случаяхъ, когда нужно очень спѣшить съ окончаніемъ операціи.

При соединеніи кишекъ тѣмъ или инымъ способомъ надо, какъ вообще при операціяхъ на кишечникѣ, преградить доступъ каловымъ массамъ въ поле операціи. Для этого приводящій и

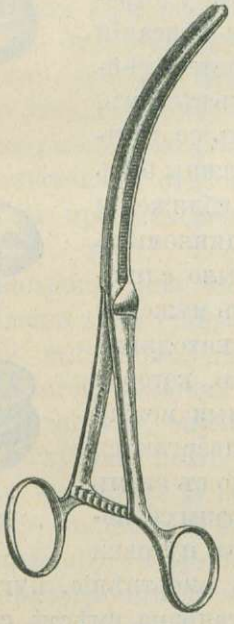

Рис. 417.

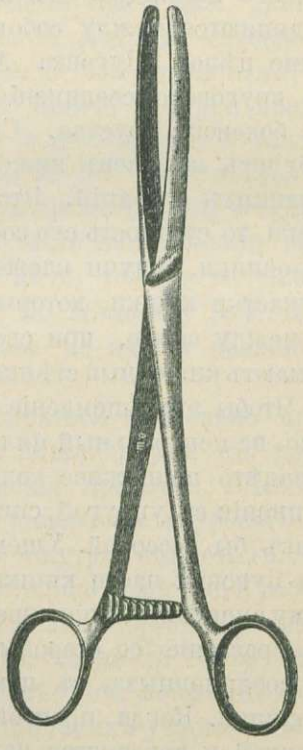

Рис. 418.

отводящій концы кишки по бокамъ сшиваемаго мѣста должны быть зажаты или пальцами помощника или съ помощью особыхъ зажимовъ. Такихъ зажимовъ предложено довольно много. Наиболѣе удобны изъ нихъ кривые зажимы *Doyen*'а (рис. 417) и прямые *Kocher*'а (рис. 418) или *Hartmann*'а. Зажимы эти устроены такимъ образомъ, что они сдавливаютъ кишку до уничтоженія просвѣта, но нисколько не вредятъ ея стѣнкамъ. Проф. *Ростовцевъ*, съ цѣлью избѣжать во время операціи всякаго соприкосновенія съ просвѣ-

томъ кишки и ея содержимымъ, выработалъ очень сложный инструментарій и способъ операціи, позволяющіе сначала наложить всѣ швы, а затѣмъ уже открыть просвѣтъ. Однако, при этомъ ему пришлось отказаться отъ шва на слизистую оболочку, тщательное сшиваніе которой въ свое время рѣшительнымъ образомъ измѣнило къ лучшему результаты операцій на желудочно-кишечномъ каналѣ.

Теперь перейдемъ къ разсмотрѣнію наложенія шва въ нѣкоторыхъ отдѣльныхъ случаяхъ **раненія кишечника.**

Если имѣется только очень *небольшая ранка*, то ее можно соединить нѣсколькими стежками простого шва *Lembert*'а или, еще легче, съ помощью кисетнаго шва, какъ это представлено на рис. 419. Шовъ этотъ проводятъ кругомъ раны черезъ серозную оболочку, захватывая и мышечную. При затягиваніи концовъ нитокъ такого шва края отверстія сбираются въ одну точку и заворачиваются внутрь, чему можно помочь, заправляя вглубь пинцетомъ или зондомъ выбухающую слизистую оболочку. При *болѣе обширномъ раненіи* надо накладывать типическій двухэтажный шовъ. Если кишка перерѣзана поперекъ, то съ цѣлью прилаживанія краевъ и удобства сшиванія полезно взять эти края на нитки (рис. 420). При полномъ поперечномъ разрѣзѣ кишки, сшиваніе ея ничѣмъ не отличается отъ наложенія кругового шва



Рис. 419.

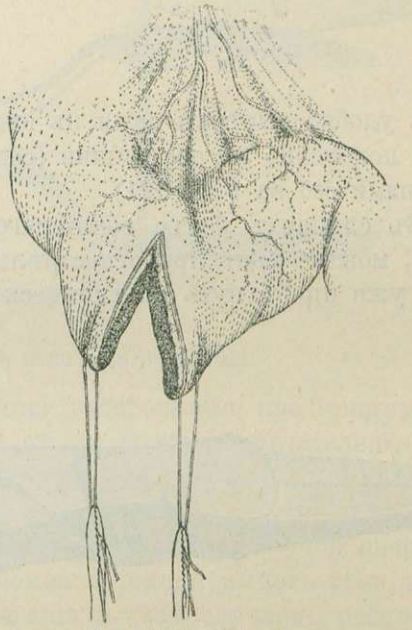

Рис. 420. *(Lejars).*

послѣ резекціи кишки, какъ это будетъ описано ниже. Если рана имѣетъ неправильную форму или соединена съ потерею ткани, то ея краямъ, путемъ обрѣзыванія ножницами, нужно придать болѣе правильныя очертанія и затѣмъ сшить непремѣнно въ поперечномъ направленіи, во избѣжаніе суженія кишки. При, сравнительно, не очень большихъ, неправильной формы раненіяхъ

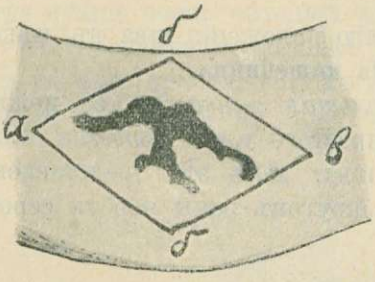

Рис. 421.

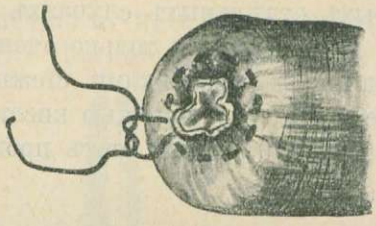

Рис. 422.

очень удобно вырѣзать края въ видѣ ромба, а затѣмъ наложить шовъ поперечно къ оси кишки (соединяя стороны ромба *баб* съ сторонами *бвб* на рис. 421).

Въ случаяхъ болѣе обширнаго размозженія кишки, какое, напр., можетъ быть при огнестрѣльныхъ поврежденіяхъ, необходимо уже прибѣгнуть къ типической круговой резекціи. Во время

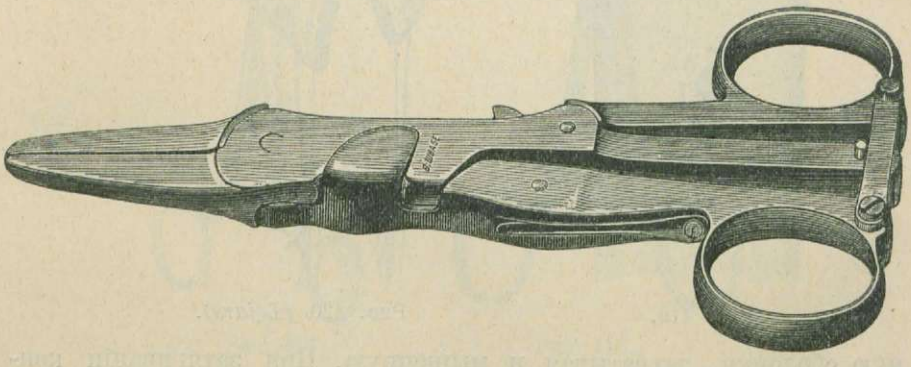

Рис. 423.

нѣкоторыхъ операцій, о которыхъ будетъ сказано ниже, представляется необходимымъ *зашить наглухо перержанную кишку*; въ такихъ случаяхъ, кромѣ наложенія типическаго двухэтажнаго шва, можно, ради ускоренія дѣла, закрыть кишку простой перетяжкой съ помощью крѣпкой шелковой нитки, а затѣмъ, впячивая пинцетомъ культю внутрь, наложить шовъ *Lembert*'а, или же кисетный шовъ, который мы описали выше (рис. 422). Нѣкоторые хи-

рурги, по предложенію *Doyen*'а, чтобы не перетягивать слишкомъ толстаго слоя кишки, предварительно раздавливаютъ эту послѣднюю поперечно съ помощью особыхъ крѣпкихъ зажимовъ. На рис. 423 представленъ зажимъ *Doyen*'а, а на рис. 424 служащій для той же цѣли энтеротрибъ *Mikulicz*'а. Благодаря сплющиванію стѣнокъ кишки этими зажимами, на ней образуется канавка, по которой и накладываютъ перетяжку. Можно также, какъ предлагаетъ *Сапѣжко*, сдѣлать разрѣзъ черезъ всѣ слои кишки до слизистой оболочки и затѣмъ перевязать только ее одну, а поверхъ наложить кисетный шовъ.

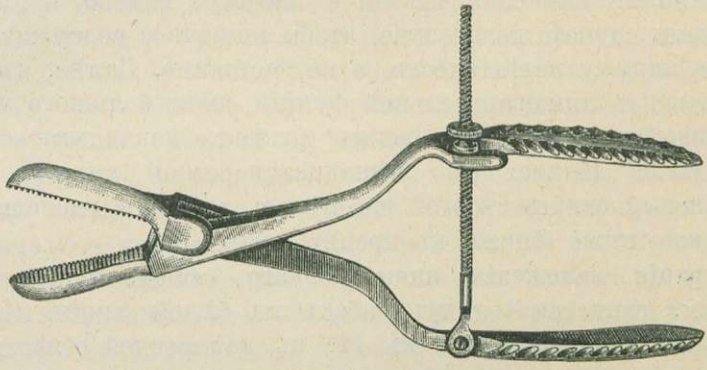

Рис. 424.

B) Образованіе кишечнаго свища.

Образованіе кишечнаго свища (энтеростомія) предпринимается съ двумя цѣлями: во 1-хъ, съ цѣлью введенія питательныхъ веществъ помимо желудка, а во 2-хъ, наоборотъ, съ цѣлью выведенія наружу кишечнаго содержимаго.

Перваго рода операція, могущая быть названной операціей наложенія кишечнаго пищепріемнаго свища, имѣетъ свои, въ общемъ очень ограниченныя, показанія въ тѣхъ случаяхъ распространеннаго пораженія желудка (преимущественно раковаго свойства), когда нѣтъ возможности произвести другую операцію, въ частности—наложеніе желудочно-кишечнаго соустья или желудочнаго пищепріемнаго свища. Далѣе, наложеніе кишечнаго пищепріемнаго свища можетъ быть показано при тяжелыхъ кроветеченіяхъ изъ желудка, а также при язвахъ и обширныхъ ожогахъ этого органа, когда въ цѣляхъ леченія требуется дать покой заболѣвшему желудку путемъ исключенія его изъ пищеварительной функціи. Наложеніе свища съ цѣлью выведенія наружу кишечнаго содержи-

маго показуется въ случаяхъ неустранимаго препятствія для передвиженія этого содержимаго при томъ или иномъ видѣ суженія кишечника.

Такъ какъ цѣли обѣихъ операцій взаимно противоположны, то и предъявляемыя къ нимъ техническія требованія различны: пищепріемный свищъ долженъ быть накладываемъ такимъ образомъ, чтобы, пропуская свободно въ полость кишки вводимыя вещества, онъ не могъ, по возможности, изливать кишечнаго содержимаго наружу; кишечный же свищъ, накладываемый съ цѣлью выпуска кишечнаго содержимаго, наоборотъ, долженъ это содержимое вполнѣ свободно выводить наружу; однако, и въ этомъ послѣднемъ случаѣ желательно, чтобы кишечное содержимое выводилось наружу періодически, а не постоянно. Далѣе, чтобы не исключать изъ пищеварительной функціи очень большого участка кишечника, пищепріемный свищъ долженъ накладываться возможно выше (ближе къ двѣнадцатиперстной кишкѣ), тогда какъ каловый свищъ съ этой же цѣлью долженъ располагаться какъ можно ниже (ближе къ препятствію).

Операція наложенія пищепріемнаго свища. Вдоль лѣвой прямой м., сант. на 4 отступя вбокъ отъ бѣлой линіи, дѣлается продольный разрѣзъ, сант. въ 15, въ надчревной области. Разрѣзъ проникаетъ черезъ кожу и переднюю пластинку влагалища прямой мышцы. Срединный край прямой м. выдѣляется изъ влагалища и сильно оттягивается вбокъ. Тогда разсѣкается поднятая пинцетами въ складку задняя пластинка влагалища прямой м. вмѣстѣ съ брюшиною въ направленіи, точно соотвѣтствующемъ кожному разрѣзу, но на протяженіи значительно меньшемъ; обыкновенно бываетъ достаточно длины въ 5—6 сант. Черезъ это отверстіе изслѣдуютъ полость живота и, убѣдившись въ необходимости операціи, отыскиваютъ прежде всего мѣсто перехода двѣнадцатиперстной кишки въ тощую. Свищъ надо накладывать на возможно близкомъ разстояніи отъ этого мѣста, но однако на такомъ, чтобы можно было безъ натяженія подвести петлю тощей кишки къ ранѣ брюшной стѣнки. Обыкновенно приходится брать петлю, отступя отъ двѣнадцатиперстной кишки на разстояніе 20—30 сант. Выбравъ соотвѣтствующую петлю, подводятъ ее къ ранѣ и укрѣпляютъ въ нижнемъ углѣ послѣдней съ помощью нѣсколькихъ швовъ, проходящихъ, съ одной стороны, черезъ серозный покровъ кишки, а съ другой, черезъ пристѣночную брюшину вмѣстѣ съ заднимъ листкомъ влагалища прямой мышцы. Кишка должна располагаться такимъ образомъ, чтобы перистальтика шла сверху внизъ, иначе говоря, приводящій конецъ петли долженъ лежать въ ранѣ вверху,

а отводящій у нижняго угла ея. Съ цѣлью предупрежденія вытеканія кишечнаго содержимаго наружу, самый свищъ накладываютъ по тому принципу, который былъ предложенъ *Witzel*'емъ для операціи желудочнаго свища. Берутъ *Nélaton*'овскій катетеръ № 22, срѣзаютъ косо конецъ его и на 10 сант. выше срѣзаннаго конца перевязываютъ ниткой настолько туго, чтобы нитка крѣпко держалась на катетерѣ, не суживая, однако, просвѣта его; концы нитки оставляютъ длинными. Катетеръ располагаютъ вдоль кишечной петли, срѣзаннымъ концомъ книзу, и обшиваютъ его складками стѣнки кишки, такимъ образомъ, чтобы изъ кишечной стѣнки образовался каналъ въ 5—6 сант. длиною, въ которомъ лежитъ резиновая трубка. Для этого приходится наложить 5—7 узловыхъ швовъ, проходящихъ черезъ серозный и мышечный слои кишки; нужно слѣдить при этомъ, чтобы не слишкомъ сузить просвѣтъ кишки. Затѣмъ на каждый конецъ наложенной на катетеръ перевязки надѣваютъ по иглѣ, проводятъ ихъ также черезъ серозный и мышечный слои тотчасъ выше верхняго узлового шва и завязываютъ концы нитки. Такимъ образомъ резиновая трубка оказывается прикрѣпленной къ кишечной стѣнкѣ у верхняго конца образованнаго изъ нея канала. Затѣмъ срѣзанный конецъ резиновой трубки захватывается кровеостанавливающимъ пинцетомъ, отворачивается кверху, а у нижняго конца канала дѣлается маленькое отверстіе въ полость кишки, чрезъ которое срѣзанный конецъ катетера вводится въ кишку. Отверстіе въ кишкѣ закрывается 2—3 узловыми швами. Верхній конецъ катетера выводится черезъ небольшое отверстіе въ кожѣ по бѣлой линіи наружу, и къ краямъ этого отверстія двумя стежками узлового шва пришивается верхній конецъ образованнаго изъ кишки канала. Тогда прекращается оттягиваніе вбокъ прямой мышцы, и она слегка придавливаетъ отверстіе свища; сдѣланная для чревосѣченія кожная рана зашивается на всемъ протяженіи. Выведенная наружу часть резиновой трубки должна быть зажата съ помощью пинцета или иного зажима; когда нужно кормить больного, зажимъ удаляютъ и черезъ дренажъ вводятъ какое-либо жидкое питательное вещество съ помощью воронки.

Maydl, для наложенія пищепріемнаго свища, предложилъ свой способъ, состоящій въ слѣдующемъ. Брюшная полость вскрывается разрѣзомъ по средней линіи ниже пупка; тонкая кишка на разстояніи 20 сант. отъ двѣнадцатиперстной разрѣзается поперечно, и приводящій конецъ ея вшивается въ отверстіе, сдѣланное въ отводящемъ концѣ на нѣкоторомъ разстояніи отъ края разрѣза,

а этотъ послѣдній вшивается въ брюшную стѣнку, черезъ сдѣланный въ ней сбоку особый небольшой разрѣзъ, съ помощью четырехъ швовъ, прихватывающихъ края кишечнаго просвѣта къ кожѣ. Первоначальный разрѣзъ живота зашивается наглухо. Нужно замѣтить, что при способѣ *Maydl*'я дана бо̀льшая возможность вытеканія кишечнаго содержимаго наружу.

Наложеніе кишечнаго свища съ цѣлью выведенія содержимаго кишки наружу. Здѣсь необходимо различать два вида операцій: 1) наложеніе каловаго свища въ собственномъ смыслѣ этого слова; 2) образованіе, такъ наз., искусственнаго задняго прохода. При перваго рода операціи не заботятся особенно, чтобы все кишечное содержимое вытекало наружу; часть его можетъ попадать и въ нижележащій отрѣзокъ кишечника. Наложеніе простого каловаго свища всегда имѣетъ болѣе или менѣе временный характеръ; оно производится, главнымъ образомъ, съ цѣлью быстраго опорожненія раздутаго кишечника въ случаѣ его непроходимости, а также иногда и при перитонитѣ, когда другую, болѣе коренную операцію почему-либо (напр. вслѣдствіе сильной слабости больного) нельзя произвести. При образованіи искусственнаго задняго прохода стараются наложить свищъ такимъ образомъ, чтобы каловыя массы по возможности всѣ выводились наружу, не попадая вовсе въ отводящій отрѣзокъ кишки, который такимъ образомъ иключается болѣе или менѣе совершенно. Искусственный задній проходъ, въ большинствѣ случаевъ, остается на всю жизнь, замѣняя собою естественный.

а) Каловый свищъ можетъ быть наложенъ въ любомъ мѣстѣ живота въ области нахожденія препятствія, выше послѣдняго и, по возможности, ближе къ нему. Однако, въ тѣхъ случаяхъ, въ которыхъ производится наложеніе каловаго свища, мѣсто непроходимости трудно и зачастую невозможно бываетъ опредѣлить заранѣе. Въ виду этого обыкновенно для производства операціи избираютъ правую подвздошную область живота, гдѣ по вскрытіи брюшной полости можно приблизительно оріентироваться о мѣстѣ препятствія по состоянію слѣпой кишки. Проводится косой разрѣзъ, длиною приблизительно 10 сант., на 2—3 сант. къ срединѣ отъ правой передней верхней ости подвздошной кости. Разрѣзавъ кожу съ подкожно-жирнымъ слоемъ, апоневрозъ наружной косой м., а затѣмъ оба глубокихъ мышечныхъ слоя, доходятъ до внутрибрюшной фасціи и брюшины. Эту послѣднюю осторожно вскрываютъ, поднявъ въ складку пинцетомъ. Полученное маленькое отверстіе расширяютъ по введенному пальцу ножницами, послѣ чего обыкновенно въ рану выпячиваются вздутыя кишечныя петли;

отстраняя послѣднія пальцемъ или съ помощью компрессовъ, прежде всего направляются къ слѣпой кишкѣ. Если эта кишка сильно вздута, то препятствіе находится ниже ея, т.-е. въ толстой кишкѣ. Тогда свищъ накладываютъ на слѣпую кишку. Если при изслѣдованіи окажется слѣпая кишка въ спавшемся состояніи, то, значитъ, суженіе находится выше—въ области тонкой кишки. Въ послѣднемъ случаѣ для образованія свища берутъ первую попавшуюся вздутую петлю тонкой кишки, выпячивающуюся въ рану. Взявъ петлю, вшиваютъ небольшой, приблизительно равный 3 сант. въ поперечникѣ, участокъ ея выпуклой, противоположной брыжейкѣ поверхности въ средину раны

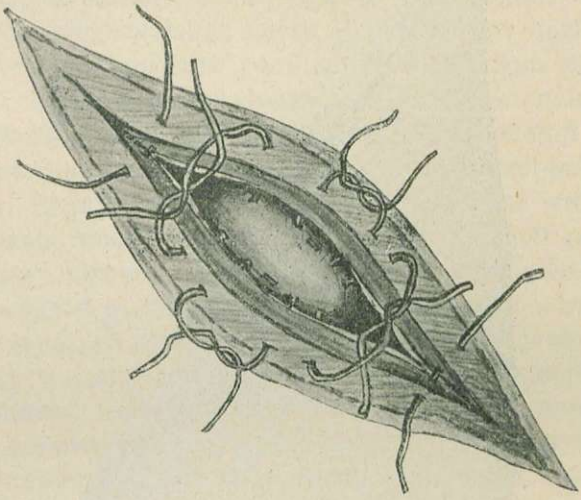

Рис. 425.

брюшной стѣнки. Швы (узловые) накладываютъ съ четырехъ сторонъ вшиваемаго участка такимъ образомъ, что игла вкалывается въ серозную поверхность кишечной стѣнки, проводится въ толщѣ мышечной оболочки на протяженіи 1 сант. и выводится снова на серозной поверхности. Затѣмъ оба конца нити проводятся черезъ всю толщу брюшной стѣнки, за исключеніемъ кожи, и завязываются на апоневрозѣ (рис. 425). Обыкновенно бываетъ достаточно четырехъ такихъ швовъ: по одному съ боковой и срединной сторонъ раны и по одному вверху и внизу. Эти послѣдніе два шва, захватывая стѣнку кишки и проходя черезъ оба края разрѣза, сближаютъ, кромѣ того, эти края другъ съ другомъ. Если двухъ боковыхъ швовъ окажется мало, то для большей прочности можно наложить еще по одному шву съ той и другой стороны. Когда кишка укрѣплена такимъ образомъ въ ранѣ, эта послѣдняя

вверху и внизу вшитаго участка кишки замыкается швами, проходящими черезъ брюшину и мышечно-апоневротическіе слои брюшной стѣнки. Послѣ этого вскрываютъ ножницами на небольшомъ протяженіи въ серединѣ вшитаго мѣста кишку и выпускаютъ ея содержимое. Въ заключеніе края отверстія въ кишкѣ приприкрѣпляются нѣсколькими швами къ кожѣ, затѣмъ эту послѣднюю сшиваютъ на остальномъ протяженіи раны (рис. 426).

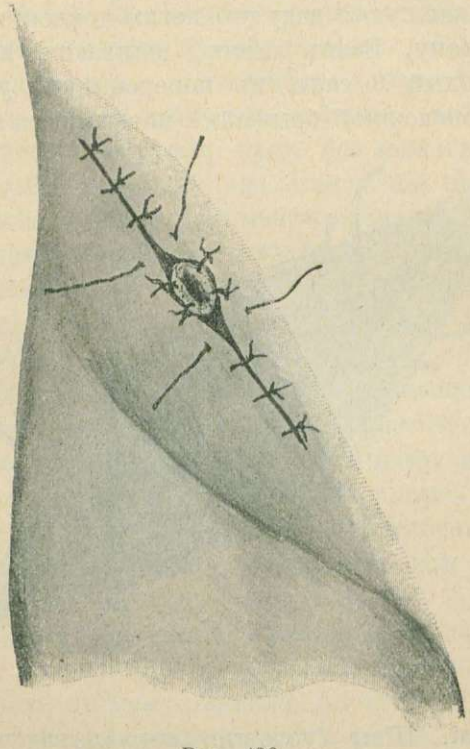

Рис. 426.

б) Искуственный задній проходъ, имѣющій цѣлью замѣнить естественный, въ качествѣ типической операціи можетъ быть накладываемъ только на толстой кишкѣ, главнымъ образомъ, въ случаяхъ хроническаго суженія. Наложеніе постояннаго искусственнаго задняго прохода на тонкой кишкѣ невыгодно, такъ какъ постоянное истеченіе пищевой кашицы въ концѣ концовъ ведетъ къ истощенію больного. Атипическій искусственный задній проходъ можетъ накладываться и на тонкой кишкѣ, напр. въ случаяхъ омертвѣнія, когда почему-либо нельзя произвести резекцію кишки. Наложеніе такого атипическаго задняго прохода состоитъ въ простомъ вшиваніи кишки въ рану брюшной стѣнки. Впослѣдствіи, когда больной оправится, оставшій-

ся искусственный задній проходъ долженъ быть закрытъ. При неустранимомъ суженіи тонкой кишки, а также, по возможности, и верхнихъ отдѣловъ толстой слѣдуетъ предпочитать наложеніе бокового соустья. Искусственный задній проходъ чаще всего накладывается на сигмовидную кишку при существованіи суженія въ ея нижней части или же въ прямой кишкѣ. Въ этихъ случаяхъ искусственный задній проходъ является единственной операціей, могущей продолжить жизнь больного, если изсѣченіе больной кишки невозможно.

Разрѣзъ живота, сант. 10 длиною, для наложенія искусственнаго задняго прохода на сигмовидную кишку, проводится въ лѣвой подчревной области на 2—3 сант. къ срединѣ отъ верхней передней ости подвздошной кости, параллельно паховой связкѣ. Для того, чтобы образовать родъ мышечнаго жома, мышцы брюшной стѣнки слѣдуетъ не разрѣзать, а раздѣлять въ направленіи ихъ волоконъ. Разсѣкши въ вышеописанномъ направленіи кожу и апоневрозъ наружной косой мышцы, растягиваютъ края раны крючками въ стороны. Внутренняя косая мышца, волокна которой идутъ приблизительно поперечно къ длиннику сдѣланной раны, раздвигается тупымъ путемъ вдоль ея волоконъ, слѣдовательно подъ угломъ къ кожной ранѣ; точно такъ-же поступаютъ и съ поперечной мышцей. Когда эти мышцы раздѣлены, ихъ раздвигаютъ крючками кверху и книзу и затѣмъ обнажаютъ внутрибрюшную фасцію и брюшину, которыя вскрываютъ въ свою очередь. Введя палецъ въ полость живота, отыскиваютъ сигмовидную кишку, которая обыкновенно находится тотчасъ подъ раной. Кишка узнается по жировымъ привѣскамъ, перехватамъ, мышечнымъ лентамъ, а также по своей брыжейкѣ. Сигмовидную кишку извлекаютъ наружу такъ, чтобы изъ раны вышла цѣлая кишечная петля вмѣстѣ съ частью брыжейки. Въ дальнѣйшемъ поступаютъ различно. Если нѣтъ нужды торопиться, то можно сначала ограничиться укрѣпленіемъ кишки въ ранѣ, а вскрытіе ея отложить на нѣсколько дней, когда образуются вокругъ кишки сращенія, отграничивающія брюшную полость. Съ цѣлью укрѣпленія вытянутой кишечной петли и для упрощенія дѣла при такомъ двухмоментномъ оперированіи можно поступать слѣдующимъ образомъ. Продѣлавъ тупымъ путемъ отверстіе въ брыжейкѣ вблизи вогнутаго края кишечной петли, проводятъ сквозь него кусокъ твердаго катетера (рис. 427), стеклянную палочку или же, какъ это дѣлаетъ *Maydl*, полоску марли. Такимъ образомъ петля сигмовидной кишки оказывается сидящей надъ однимъ изъ упомянутыхъ предметовъ какъ бы верхомъ, причемъ концы катетера или

марлевой полоски лежатъ на краяхъ раны поперечно къ ней и мѣшаютъ кишкѣ ускользнуть обратно въ брюшную полость. Чтобы предупредить наклонность кишки слишкомъ сильно вытягиваться наружу, можно нѣсколькими узловыми швами прихватить кишку къ краямъ брюшной раны. Этимъ оканчивается первый моментъ операціи, и накладывается повязка; по истеченіи 3—4 сутокъ кишку вскрываютъ вдоль ея выпуклой поверхности и края ея подшиваютъ къ краямъ кожной раны живота.

Нѣкоторые это вскрытіе производятъ поперечно, сначала на полукружности кишки, а затѣмъ, по прошествіи недѣли, вплоть до полоски марли (*Maydl*). *Kocher*, не довольствуясь поперечнымъ сѣченіемъ, производитъ изсѣченіе куска кишки въ видѣ клина.

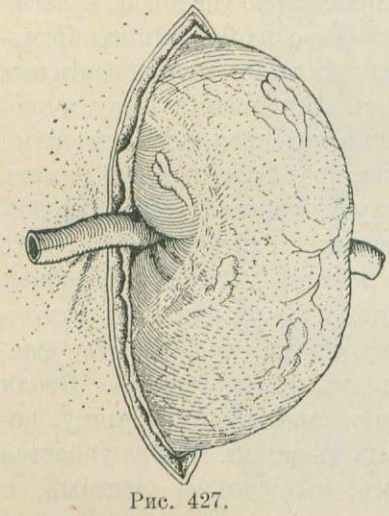

Рис. 427.

Въ тѣхъ случаяхъ, когда надо спѣшить, вскрытіе кишки можно произвести сразу, вслѣдъ за вскрытіемъ брюшины и укрѣпленіемъ сигмовидной кишки (одномоментная операція). Въ такихъ случаяхъ необходимо предварительно тщательно пришить вытянутую петлю по всей окружности къ пристѣночной брюшинѣ съ помощью серозно - мышечнаго шва, чтобы предотвратить могущее быть загрязненіе брюшины при послѣдующемъ вскрытіи кишки. *Kocher* совѣтуетъ вшивать кишку такимъ образомъ, чтобы приводящій конецъ петли занималъ наибольшую часть раны и сдавливалъ отводящій конецъ. Когда кишка сказаннымъ образомъ вшита, дѣлаютъ ея вскрытіе тѣмъ порядкомъ, какъ это было описано выше. Благодаря расположенію кишки въ ранѣ въ видѣ цѣльной петли образуется перегибъ или шпора между приводящимъ и отводящимъ концами, вслѣдствіе чего каловыя массы цѣликомъ выводятся наружу. Съ цѣлью предовратить всякое попаданіе кала въ отводящій конецъ нѣкоторые предлагаютъ, перерѣзавъ кишку поперекъ, зашить отводящій конецъ наглухо, а приводящій вшить въ брюшную рану.

Главный недостатокъ искусственнаго задняго прохода заключается въ томъ, что каловыя массы зачастую плохо удерживаются въ промежуткѣ между двумя испражненіями. Вытекая въ большемъ или меньшемъ количествѣ, онѣ въ такихъ случаяхъ произ-

водятъ загрязненіе, вызываютъ экцему и т. под. Въ виду этого уже давно стали стремиться къ тому, чтобы при производствѣ операціи создать такія условія, которыя замѣняли бы собою сфинктеръ и приближали бы такимъ образомъ искуственный задній проходъ къ естественному. Изъ всѣхъ предложенныхъ для этой цѣли способовъ мы остановимся на способѣ проф. *А. С. Таубера.*

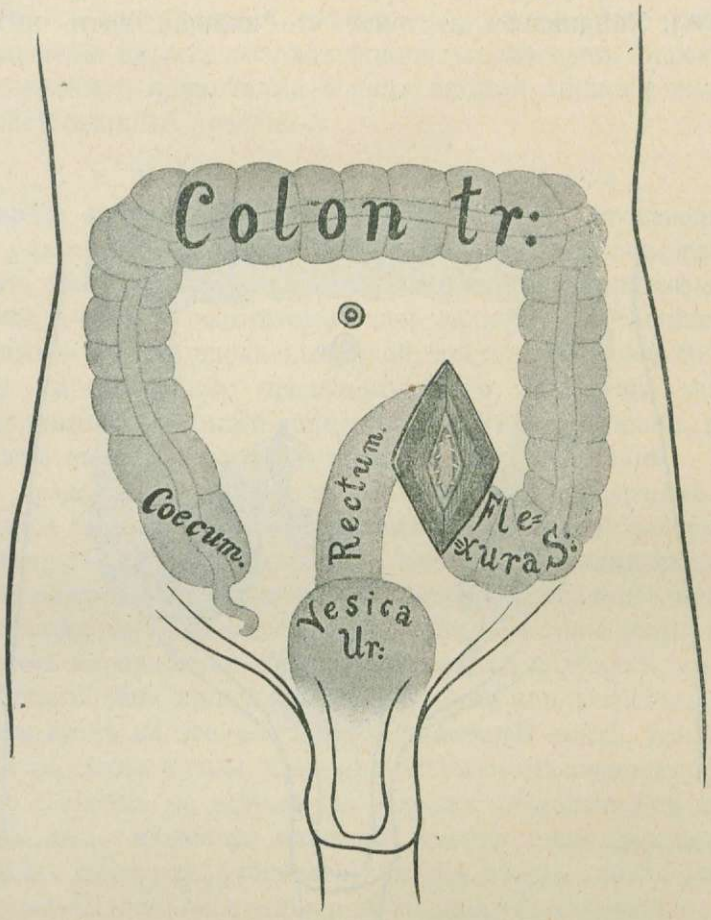

Рис. 428.

Цѣль, преслѣдуемая способомъ *Таубера*, состоитъ въ томъ, чтобы создать внутрибрюшной резервуаръ для кала (калопріемникъ) и образовать мышечный жомъ вокругъ отверстія искусственнаго задняго прохода. Сама операція производится слѣдующимъ образомъ. Разрѣзъ въ лѣвой подвздошной области, на протяженіи 10 сант., на 2—3 сант. выше и параллельно паховой связкѣ, причемъ верхній конецъ разрѣза приходится на высотѣ передней верхней ости подвздошной кости. Брюшная стѣнка разрѣзается вплоть до брюшины;

по вскрытіи послѣдней выводится петля сигмовидной кишки наружу. Затѣмъ, подведя подъ вытянутую петлю узкую полоску марли, передаютъ послѣднюю помощнику, который оттягиваетъ петлю вверхъ и нѣсколько къ срединѣ; послѣ этого укрѣпляютъ серозно-мышечный слой сигмовидной кишки къ пристѣночной брюшинѣ передней стѣнки живота съ помощью трехъ швовъ по обѣ стороны разрѣза (рис. 428). Убѣдившись въ томъ, что нижняя часть вытянутой

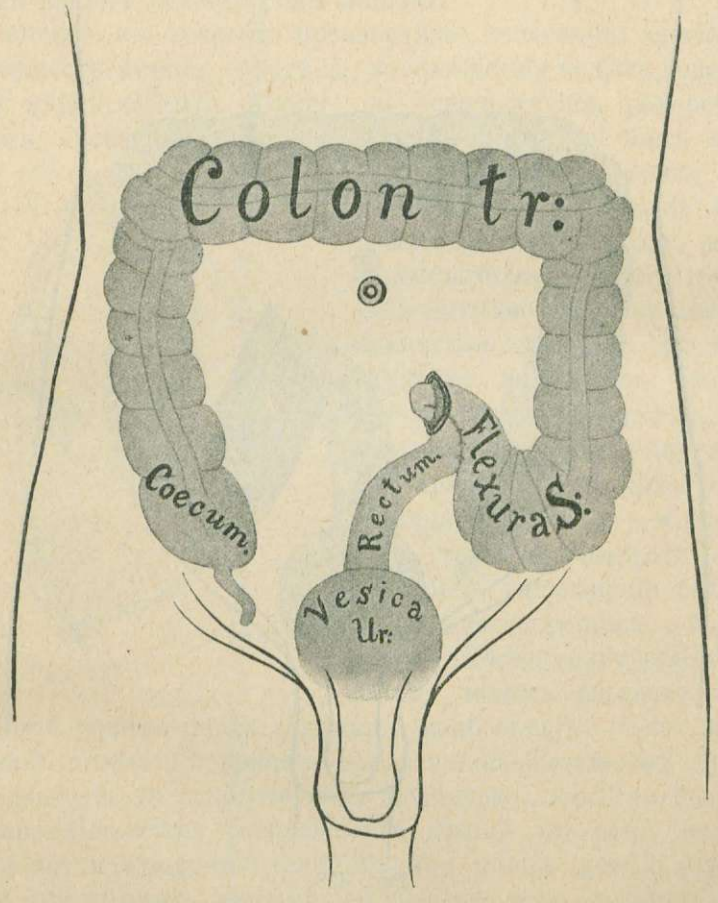

Рис. 429.

петли прочно фиксирована къ брюшной стѣнкѣ, прилегающія другъ къ другу поверхности кишечной петли, въ томъ мѣстѣ, гдѣ проходила марлевая полоска, сшиваютъ другъ съ другомъ нѣсколькими швами; вслѣдствіе этого у мѣста перехода сигмовидной кишки въ прямую получается куполовидный перегибъ, сквозь который проводятъ шелковую нитку. Затѣмъ черезъ верхнюю часть брюшной раны вводятъ лѣвый указательный палецъ и на

немъ вторично разсѣкаютъ покровы живота вдоль лѣвой прямой мышцы, причемъ распластываютъ волокна этой мышцы на два слоя—передній и задній; прорѣзавъ послѣдній ножемъ, проникаютъ въ брюшную полость разрѣзомъ длиною въ 3—4 сант., сквозь который съ помощью шелковой нити вытягиваютъ перегибъ сигмовидной кишки. Послѣдній укрѣпляютъ нѣсколькими швами къ кожѣ брюшной стѣнки второго разрѣза (рис. 429). Въ заключеніе первый разрѣзъ зашиваютъ наглухо. Черезъ 48 часовъ разрѣзаютъ приводящій конецъ вшитой кишки и вводятъ въ него толстостѣнный дренажъ.

В. Разрѣзъ кишки и кишечная пластика.

Разрѣзъ кишки, какъ отдѣльная операція, производится съ цѣлью удаленія инородныхъ тѣлъ изъ полости кишки, главнымъ образомъ, кишечныхъ и желчныхъ камней, закупоривающихъ ея просвѣтъ. Разрѣзъ соотвѣтствующей величины проводится надъ инороднымъ тѣломъ вдоль выпуклой, противоположной брыжейкѣ стороны кишки послѣ предварительнаго наложенія зажимовъ на приводящій и отводящій концы кишки. Удаливъ камень, разрѣзъ зашиваютъ съ помощью двухъэтажнаго кишечнаго шва.

Во время нѣкоторыхъ операцій въ животѣ разрѣзъ кишки приходится иногда дѣлать съ цѣлью выпусканія ея содержимаго, какъ, напр., при чревосѣченіи по поводу непроходимости кишекъ или при перитонитѣ, когда сильно вздутыя кишечныя петли мѣшаютъ обслѣдовать брюшную полость или же по окончаніи операціи съ трудомъ вправляются обратно. Въ такихъ случаяхъ, съ цѣлью уменьшенія объема кишекъ, дѣлаютъ одинъ или нѣсколько небольшихъ разрѣзовъ на той или другой кишечной петлѣ, выпускаютъ каловую жидкость и газы, принимая мѣры къ огражденію брюшной полости, а затѣмъ на сдѣланные разрѣзы накладываютъ шовъ.

Такъ наз., **кишечная пластика** можетъ быть произведена въ нѣкоторыхъ случаяхъ рубцоваго суженія кишки, когда это суженіе не очень плотно и не занимаетъ большого протяженія по длинѣ кишки. Сущность этой операціи состоитъ въ томъ, что кишечная стѣнка на мѣстѣ суженія разсѣкается продольно во всю толщу, края полученной раны растягиваются крючками поперечно къ оси кишки, а затѣмъ сшиваются также въ поперечномъ направленіи. Въ результатѣ такого сшиванія просвѣтъ кишки расширяется. Вмѣсто этой операціи, прочемъ, лучше дѣлать резекцію или соустье.

Г. Кишечное соустье.

Образованіе кишечнаго соустья есть такая операція, при которой искусственно устанавливается сообщеніе между двумя

кишечными петлями съ цѣлью устроить обходный путь кишечному содержимому при неустранимомъ почему-либо препятствіи (опухоль, бугорчатка и т. п.), суживающемъ кишку въ какомъ-либо мѣстѣ Эта операція довольно часто примѣняется также при наличности противуестественнаго задняго прохода; цѣль ея въ этомъ случаѣ заключается въ томъ, чтобы путемъ отведенія каловыхъ массъ, съ помощью наложеннаго соустья, способствовать заживленію существующаго кишечнаго свища.

Наложеніе кишечнаго соустья было впервые предложено и произведено французскимъ хирургомъ *Maisonneuve*'омъ въ 1852. Операція производится слѣдующимъ образомъ. Вскрывъ животъ, прежде всего отыскиваютъ приводящій и отводящій концы той кишечной петли, гдѣ находится препятствіе, которое надо обойти. Затѣмъ

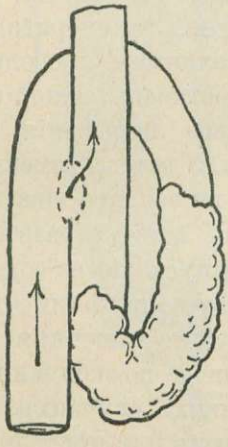

Рис. 430.

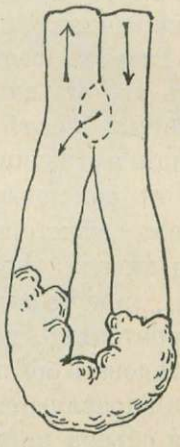

Рис. 431.

опредѣляютъ мѣсто будущаго соустья, которое должно располагаться недалеко отъ препятствія, но во всякомъ случаѣ не настолько близко, чтобы болѣзненный процессъ при своемъ дальнѣйшемъ развитіи могъ скоро захватить образованное соустье. Соустье накладывается на выпуклой, противоположной брыжейкѣ сторонѣ приводящей и отводящей петель, причемъ эти послѣднія нужно располагать относительно другъ друга въ направленіи ихъ перистальтики (изоперистальтическое соединеніе по *Mikulicz*'у; рис. 430), такъ какъ при такомъ расположеніи наилучше совершается передвиженіе кишечнаго содержимаго черезъ соустье. Соединеніе петель въ направленіи взаимно противоположномъ въ смыслѣ перистальтики (антиперистальтическое соединеніе; рис. 431) слѣдуетъ по возможности избѣгать. Выбравъ соотвѣтствующіе концы кишки и приложивъ ихъ другъ къ другу надлежащимъ образомъ, выдав-

ливаютъ изъ нихъ пальцами содержимое въ стороны и зажимаютъ тотъ и другой концы по бокамъ будущаго соустья посредствомъ пальцевъ помощника или кишечными зажимами. Затѣмъ приступаютъ къ образованію соустья. Для этого сначала накладываютъ, такъ наз., задній серозно-мышечный непрерывный шовъ, который соединяетъ обѣ приложенныя кругъ къ другу кишечныя петли на протяженіи приблизительно 6 сант. Такъ какъ самое соустье

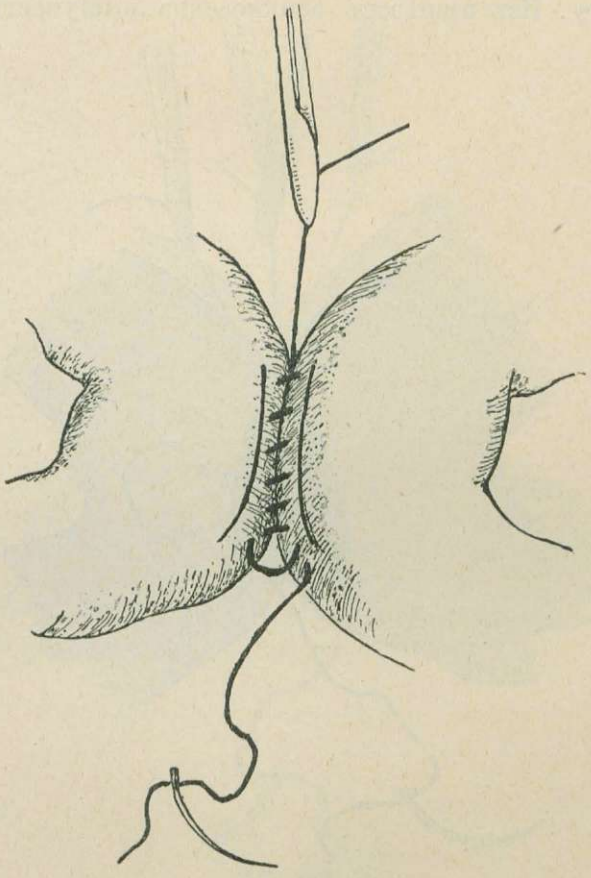

Рис. 432.

будетъ располагаться на краю, противоположномъ брыжейкѣ, то задній серозно-мышечный шовъ долженъ проходить не по этому краю, но параллельно ему, ближе къ брыжейкѣ (рис. 432). Послѣ завязыванія перваго стежка шва остающійся отъ узла конецъ нити не обрѣзается, а захватывается кровеостанавливающимъ пинцетомъ и остается до конца операціи. Когда задній серозно-мышечный шовъ будетъ проведенъ на сказанномъ выше протяженіи, иглу съ ниткой завертываютъ въ марлю и откладываютъ въ сторону;

она еще понадобится для окончанія серозно-мышечнаго шва на передней окружности соустья.

Послѣ этого дѣлаютъ разрѣзъ той и другой петли вдоль края, противоположнаго брыжейкѣ, на нѣкоторомъ растояніи кпереди отъ линіи задняго серозно-мышечнаго шва и на протяженіи нѣсколько меньшемъ, чѣмъ этотъ шовъ (сант. 4—5). Разрѣзы по своей величинѣ должны, по возможности, точно соотвѣтствовать другъ другу. Изъ разрѣзовъ обыкновенно выступаетъ нѣкоторое

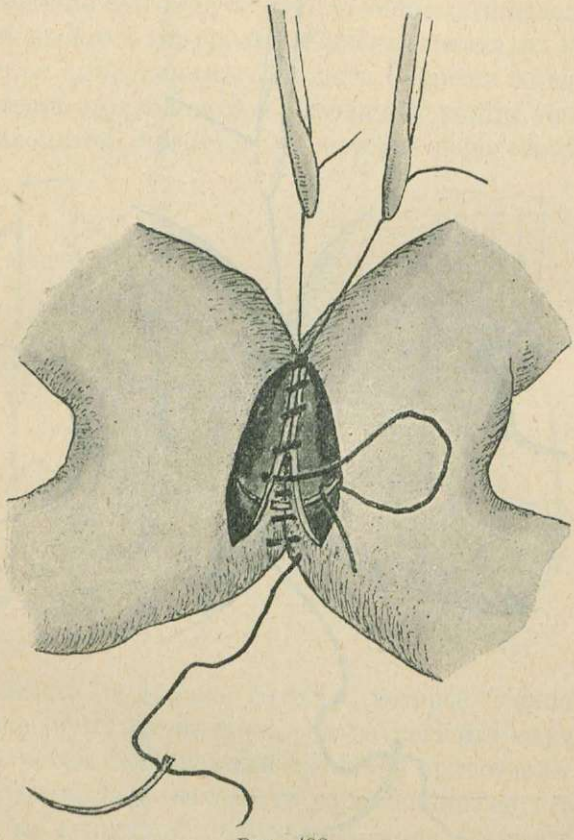

Рис. 433.

количество кишечнаго содержимаго, которое нужно удалить съ осторожностью посредствомъ куска марли.

Когда разрѣзы сдѣланы, края ихъ сшиваютъ непрерывнымъ круговымъ швомъ черезъ всю толщу кишечныхъ стѣнокъ (глубокій этажъ шва). Шовъ этотъ на заднемъ краѣ соустья накладывается со стороны слизистой оболочки; нить отъ завязыванія узла у начала шва оставляется длинной и зажимается пинцетомъ (рис. 433). Соединивъ задніе края отверстій, той же иглой и нитью

сшиваютъ и передніе края, гдѣ уже игла вкалывается со стороны серозной оболочки (рис. 434). Сшиваніе продолжаютъ до тѣхъ поръ, пока не дойдутъ до исходной точки шва, гдѣ нитку, послѣ проведенія послѣдняго вкола иглою, связываютъ съ концомъ нити, оставшимся отъ завязыванія перваго узла. По наложеніи кругового глубокаго шва остается докончить на передней окружности соустья поверхностный, серозно-мышечный шовъ, для наложенія котораго

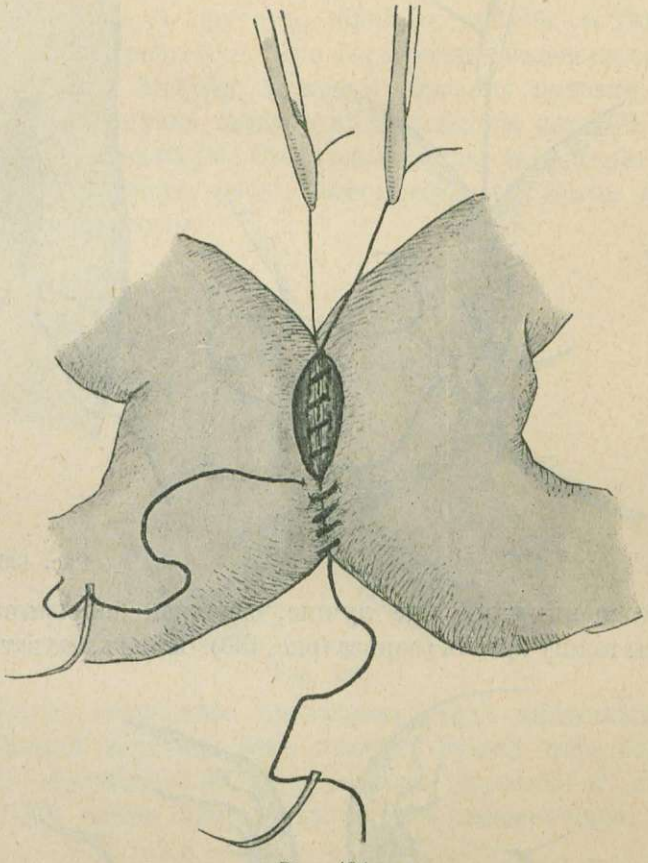

Рис. 434.

пользуются тою же иглою и нитью, которыя остались отъ наложенія серозно-мышечнаго шва на задней сторонѣ (рис. 435). Серозно-мышечный шовъ послѣ своего окончанія закрѣпляется такимъ образомъ, что нитка послѣ проведенія послѣдняго стежка связывается съ концомъ нити отъ завязыванія узла въ началѣ задняго серозно-мышечнаго шва. По окончаніи образованія соустья линія шва обтирается кусочкомъ марли, смоченнымъ въ соляномъ растворѣ, и затѣмъ соединенныя между собою петли кишекъ опускаются въ брюшную полость.

Для образованія соустья можно воспользоваться также пуговкой *Murphy*. Сдѣлавъ продольный разрѣзъ на выпуклой сторонѣ приводящей и отводящей петель, накладываютъ вокругъ него

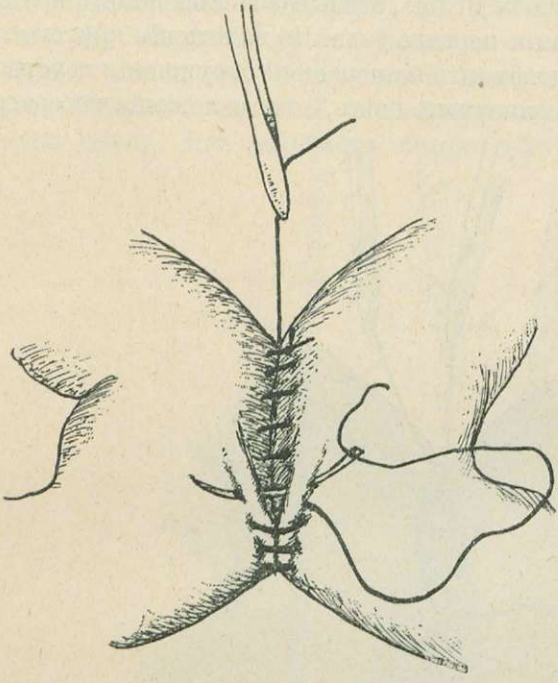

Рис. 435.

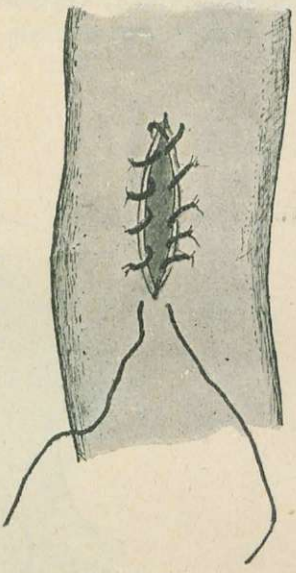

Рис. 436.

кисетный шовъ или, еще лучше, обвивной непрерывный шовъ черезъ всю толщу краевъ разрѣза (рис. 436). Затѣмъ, захвативъ крове-

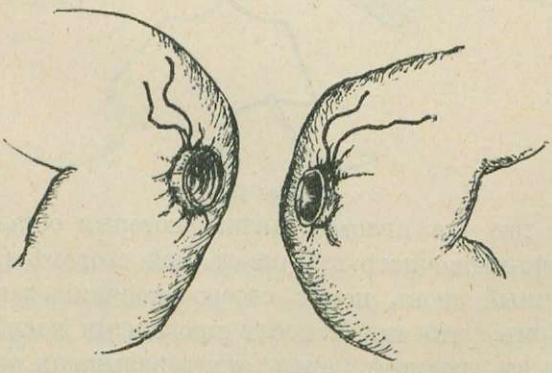

Рис. 437.

останавливающимъ пинцетомъ одну половинку пуговки, вводятъ ее черезъ разрѣзъ въ кишку. Пуговку удобнѣе всего вводить бокомъ, приподнимая пинцетомъ одинъ изъ краевъ разрѣза. Когда пу-

говка введена, то, продолжая удерживать ее пинцетомъ, затягиваютъ и завязываютъ вокругъ ея центральнаго цилиндра кисетный или обвивной шовъ (рис. 437).

Когда такимъ образомъ каждая изъ половинъ пуговки будетъ вставлена и укрѣплена въ соотвѣтствующемъ разрѣзѣ приводящей и отводящей петли, сдвигаютъ обѣ половины, надавливая на нихъ черезъ кишечную стѣнку. Въ результатѣ обѣ половинки пуговки соединяются другъ съ другомъ, сближая, вмѣстѣ съ тѣмъ, и обѣ кишечныя петли (рис. 438). При образованіи бокового соустья съ помощью пуговки *Murphy*, мужскую половину пуговки, какъ болѣе тяжелую, слѣдуетъ вводить въ отводящую петлю, а женскую половину въ приводящую. Это дѣлается для того, чтобы пуговка, слѣдуя закону тяжести, послѣ своего отдѣленія легче могла выдѣлиться изъ организма.

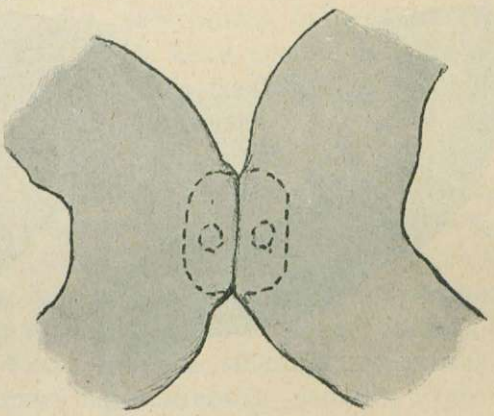

Рис. 438.

Описанное соединеніе просвѣтовъ двухъ кишечныхъ петель носитъ названіе соустья „бокъ о бокъ“. Кромѣ этого соустье можетъ быть образовано по типу „конецъ въ бокъ“ и „конецъ въ конецъ“. Объ этихъ операціяхъ будетъ сказано ниже.

Д) Изсѣченіе (резекція) кишки.

Изсѣченіе части тонкой или толстой кишки бываетъ показано при омертвѣніи въ зависимости отъ внутренняго ущемленія или отъ ущемленія въ наружной грыжѣ, при нѣкоторыхъ видахъ травматическихъ поврежденій, при кишечныхъ внѣдреніяхъ (инвагинаціи), когда послѣднія не могутъ быть расправлены, при нѣкоторыхъ воспалительныхъ заболѣваніяхъ (бугорчатка) и при опухоляхъ кишки (чаще всего ракъ). Изсѣченіе можетъ быть частичнымъ, когда оно ограничивается нѣкоторою частью окружности кишки, или пол-

нымъ, иначе круговымъ, когда кишечная трубка полностью изсѣкается въ предѣлахъ извѣстнаго участка кишки.

Вскрытіе живота съ цѣлью изсѣченія кишки дѣлается сообразно мѣсту и условіямъ заболѣванія, по поводу котораго производится операція. Самое изсѣченіе кишки необходимо, по возможности, производить внѣ брюшной полости, для чего кишку извлекаютъ наружу и обкладываютъ марлевыми компрессами, которыми защищаютъ полость живота. Изсѣкать кишку слѣдуетъ въ вполнѣ здоровыхъ ея частяхъ; въ этомъ отношеніи на кишкахъ даны очень благопріятныя условія, такъ какъ, согласно указаніямъ опыта, можно изсѣкать очень большіе участки кишекъ (напр. случаи *Покотило*, изсѣкшаго съ успѣхомъ 270 сант., и *Цейдлера*— 318 сант.). Извлекши кишку, подлежащую изсѣченію, и опредѣ-

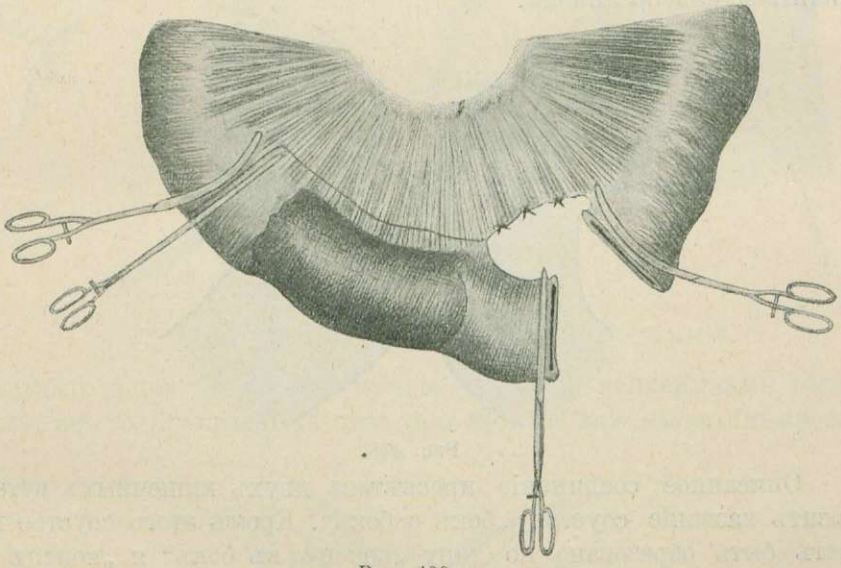

Рис. 439.

ливъ границы пораженія, накладываютъ на достаточномъ протяженіи отъ послѣдняго съ той и другой стороны по два кишечныхъ зажима съ цѣлью предотвращенія изліянія кишечнаго содержимаго послѣ разрѣза кишки. Зажимы накладываются на нѣкоторомъ разстояніи другъ отъ друга поперечно или, лучше, слегка косвенно къ оси кишки. Когда зажимы наложены съ той и другой стороны изсѣкаемаго участка кишки, приступаютъ къ изсѣченію послѣдняго: прямыми ножницами разсѣкаютъ кишку поперекъ, слегка въ косвенномъ направленіи къ ея оси, на одной сторонѣ между двумя зажимами вплоть до брыжейки; затѣмъ эту послѣднюю отсѣкаютъ вдоль края удаляемаго участка кишки,

захватывая кровеостанавливающими пинцетами и перевязывая, по мѣрѣ перерѣзки брыжейки, всѣ кроветочащіе сосуды (рис. 439). Когда дойдутъ, отдѣляя брыжейку, до другой стороны изсѣкаемаго участка кишки, то эту послѣднюю также пересѣкаютъ между двумя зажимами и удаляютъ изсѣченный участокъ кишки. Брыжейку всегда слѣдуетъ отдѣлять вдоль ея прикрѣпленія къ кишкѣ, не изсѣкая изъ нея клина даже въ тѣхъ случаяхъ, когда, благодаря обширности изсѣченія кишки, имѣется избытокъ брыжейки. Какъ извѣстно, сосуды брыжейки идутъ въ видѣ дугъ, расположенныхъ въ нѣсколько этажей, черезъ эти дуги кровь течетъ не только къ данному участку кишки, но и къ сосѣднимъ. Вслѣдствіе этого, изсѣкая вмѣстѣ съ кишкою и часть брыжейки въ видѣ клина, мы можемъ подорвать питаніе такихъ отдѣловъ кишки, которые лежатъ внѣ области изсѣкаемаго участка. Такая опасность тѣмъ больше, чѣмъ ближе разсѣкаютъ брыжейку къ ея корню, гдѣ сосудистыя дуги крупнѣе. Если послѣ продольнаго отдѣленія отъ кишки оставшаяся часть брыжейки окажется въ избыткѣ, то ее складываютъ въ складку, соединяя края послѣдней швами. Удаливъ изсѣченный участокъ кишки, переходятъ къ соединенію обоихъ концовъ кишки съ помощью кругового непрерывнаго шва. Прежде чѣмъ накладывать шовъ, прилаживаютъ соотвѣтствующія мѣста обоихъ концовъ другъ къ другу, для чего проводятъ нити на двухъ противоположныхъ мѣстахъ: у мѣста прикрѣпленія брыжейки и на выпуклой, свободной сторонѣ кишки. Нити эти захватываютъ края обоихъ концовъ кишки и передаются для удержанія помощнику. Затѣмъ накладываютъ первый, глубокій этажъ кругового шва черезъ всю толщу кишечной стѣнки. Шовъ начинаютъ у мѣста прикрѣпленія брыжейки, причемъ, завязавъ первый стежокъ, нить отъ узла оставляютъ необрѣзанной, дабы воспользоваться ею для закрѣпленія шва послѣ того, какъ онъ обойдетъ кругомъ кишки. Отъ мѣста начала шовъ ведутъ по задней полуокружности сшиваемой кишки, вкалывая иглу со стороны слизистой оболочки (рис. 440). Затѣмъ постепенно переходятъ на переднюю полуокружность, гдѣ уже игла вкалывается со стороны серозной поверхности. Когда такимъ образомъ обойдутъ кругомъ кишки и достигнутъ исходнаго мѣста шва у брыжеечнаго края, тогда конецъ нитки, на которой сидѣла игла, связываютъ съ нитью, оставшейся отъ завязыванія начальнаго узла, и закрѣпляютъ такимъ образомъ шовъ. Наложивъ глубокій этажъ шва, накладываютъ поверхностный серозно-мышечный шовъ. Его также начинаютъ съ брыжеечнаго края кишки и обходятъ всю окружность сшиваемой кишки, пока не дойдутъ снова до ис-

ходнаго мѣста, гдѣ конецъ нити связываютъ съ концомъ ея, оставшимся отъ завязыванія начальнаго узла. При наложеніи шва слѣдуетъ всегда обращать большое вниманіе на мѣсто прикрѣпленія брыжейки къ кишкѣ. Здѣсь шовъ можетъ иногда оказаться недостаточнымъ, и тогда приходится накладывать въ этомъ мѣстѣ нѣсколько добавочныхъ стежковъ. Послѣ окончанія сшиванія кишка опускается въ брюшную полость.

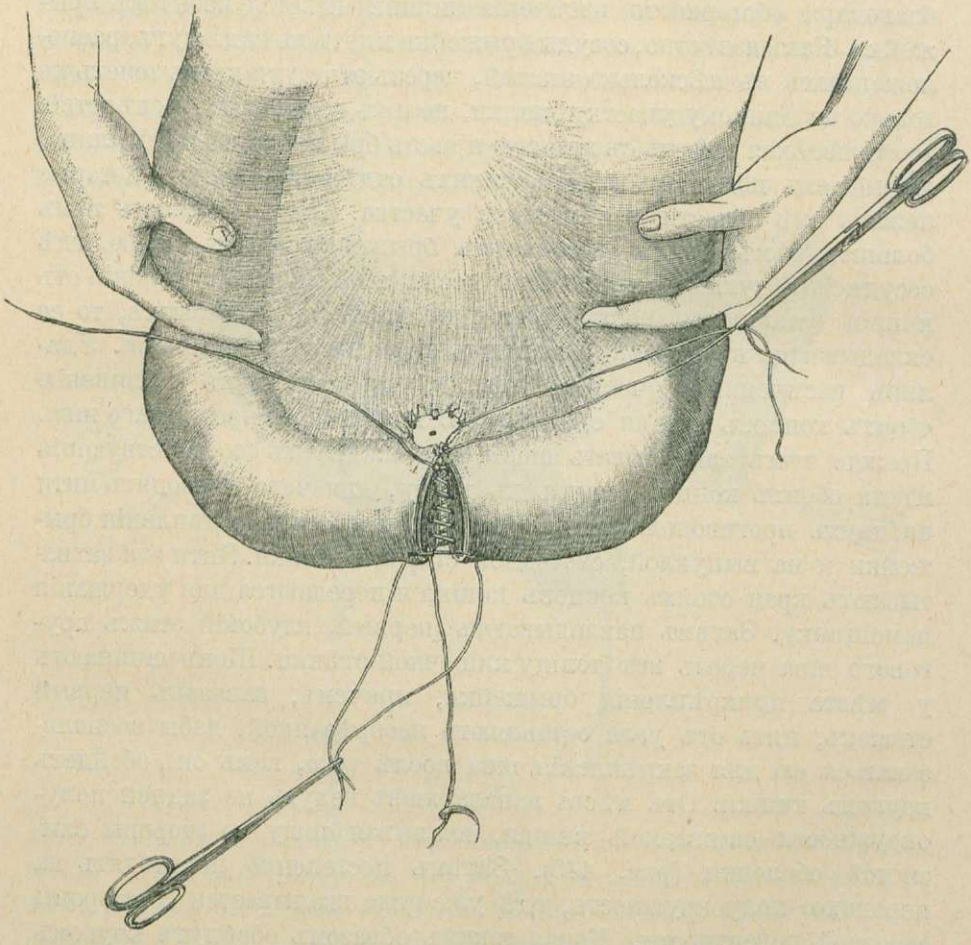

Рис. 440.

Если хотятъ соединить концы кишки, послѣ изсѣченія части послѣдней, съ помощью пуговки *Murphy*, то поступаютъ слѣдующимъ образомъ. На края поперечнаго сѣченія кишки накладывается обвивной шовъ черезъ всю толщу кишечной стѣнки; шовъ начинаютъ на сторонѣ, противоположной брыжейкѣ, а эта послѣдняя прокалывается взадъ и впередъ нѣсколько разъ (рис. 441), конецъ

обвивного шва выводится рядомъ съ его началомъ на серозной поверхности. Въ просвѣтъ обшитой такимъ образомъ кишки вставляется половина пуговки; обвивной шовъ затягивается вокругъ центральнаго цилиндра пуговки, и затѣмъ концы его завязываются. Вставивъ одну половину пуговки въ одинъ конецъ кишки, а другую точно такимъ же образомъ въ другой конецъ, сжимаютъ вмѣстѣ обѣ половины, соединяя вмѣстѣ съ тѣмъ и оба конца кишки. Для подкрѣпленія можно еще наложить нѣсколько отдѣльныхъ стежковъ поверхностнаго серозно-мышечнаго шва.

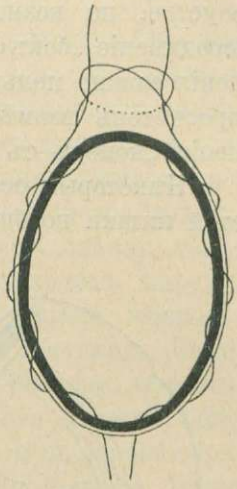

Рис. 441.

Въ нѣкоторыхъ случаяхъ, напр. послѣ изсѣченія слѣпой кишки, можетъ оказаться просвѣтъ одного конца кишки больше другого; какъ въ такихъ случаяхъ слѣдуетъ поступать при соединеніи концовъ резецированной кишки? Для разрѣшенія этой задачи существуетъ нѣсколько способовъ. Во-первыхъ, можно, для уравненія просвѣтовъ, косвенно срѣзать болѣе узкій конецъ кишки, а затѣмъ сшить его непосредственно съ широкимъ (рис. 442). Во-вторыхъ, можно просвѣтъ широкаго конца

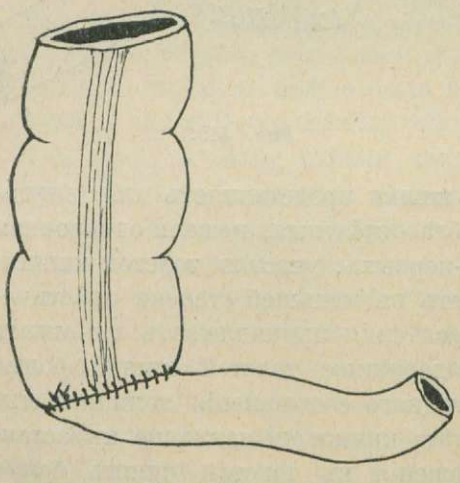

Рис. 442.

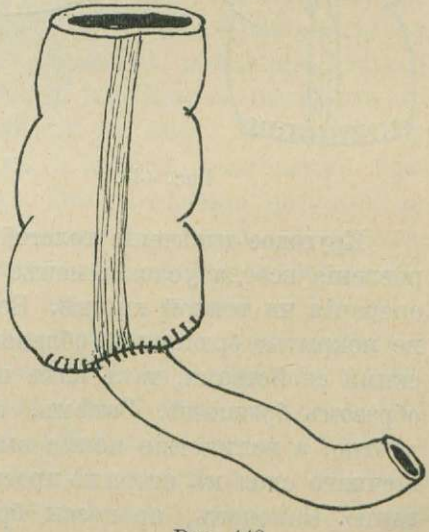

Рис. 443.

сузить нѣсколькими швами до величины, равной просвѣту болѣе узкаго, а затѣмъ уже соединить оба конца круговымъ швомъ (рис. 443). Въ-третьихъ, можно зашить совсѣмъ наглухо широкій конецъ

кишки, а узкій вшить въ особое отверстіе, продѣланное на боковой сторонѣ широкаго конца (соустье „конецъ въ бокъ“; рис. 444). Въ-четвертыхъ, можно зашить наглухо тотъ и другой конецъ резецированной кишки, затѣмъ между ними устроить боковое соустье, по возможности, въ изоперистальтическомъ направленіи (соединеніе „бокъ о бокъ“; рис. 445). Послѣднимъ способомъ соединенія можно пользоваться и при одинаковой величинѣ обоихъ просвѣтовъ взамѣнъ описаннаго выше непосредственнаго соединенія „конецъ съ концомъ“.

Нѣкоторыя особенности представляетъ круговое изсѣченіе толстой кишки вообще и въ частности слѣпой кишки.

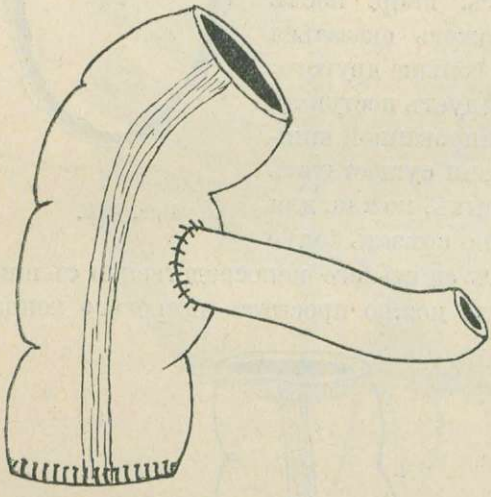

Рис. 444.

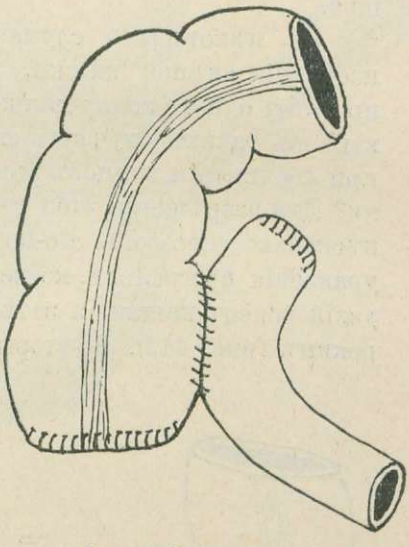

Рис. 445.

Круговое изсѣченіе толстой кишки представляетъ для выздоровленія всегда условія менѣе благопріятныя, нежели однородная операція на тонкой кишкѣ. Во-первыхъ, участки толстой кишки, не покрытые брюшиной, обладаютъ въ меньшей степени пластическими свойствами, такъ какъ послѣднія принадлежатъ главнымъ образомъ брюшинѣ. Затѣмъ, содержимое толстой кишки болѣе плотно, а вслѣдствіе менѣе выгоднаго соотношенія толщины мышечнаго слоя къ ширинѣ просвѣта кишки оно наклонно къ застаиванію. Наконецъ, процессы броженія въ толстой кишкѣ болѣе интенсивны и сопровождаются большимъ развитіемъ газовъ, которые еще больше растягиваютъ кишку. Все это имѣетъ слѣдствіемъ, что на толстой кишкѣ чаще, чѣмъ на тонкой, наблюдается недостаточность швовъ, и сшитые отрѣзки отчасти, а

иногда и сполна, расходятся. Поэтому на толстой кишкѣ послѣ резекціи чаще прибѣгаютъ къ т. наз. выключенію т.-е., къ зашиванію одного или обоихъ концовъ кишки и къ устройству соустья между отрѣзками кишки. Подробнѣе о выключеніи кишки будетъ изложено ниже.

Другіе хирурги (*Mikulicz*) предпочитаютъ производить резекцію толстой кишки не въ одинъ моментъ, а въ нѣсколько—слѣдующимъ образомъ: пораженный отдѣлъ кишечника выдѣляется настолько, что его свободно можно вывести наружу, и расположенные рядомъ приводящій и отводящій концы выведеннаго наружу отдѣла кишки соединяются непрерывнымъ серозно-мышечнымъ швомъ. Затѣмъ зашивается рана брюшной стѣнки такъ, что остается лишь отверстіе, черезъ которое выходитъ наружу больная часть кишки. При этомъ оба колѣна кишки нѣсколькими швами прикрѣпляются къ пристѣночной брюшинѣ. Лишь послѣ того, какъ будетъ совершенно закрыта брюшная полость, удаляется выведенная наружу часть кишки. Это можетъ быть сдѣлано немедленно или черезъ сутки, чтобы дать время образоваться брюшиннымъ спайкамъ. По удаленіи больной части кишки получится противоестественный задній проходъ, который впослѣдствіи необходимо будетъ закрыть.

Изсѣченіе слѣпой кишки производится чаще, чѣмъ изсѣченіе какого-либо другого отдѣла толстой кишки (не считая прямой к.). Обычныя показанія къ этой операціи—бугорчатка и ракъ. Открывъ тѣмъ или другимъ, но непремѣнно широкимъ, разрѣзомъ доступъ къ слѣпой кишкѣ, необходимо сдѣлать послѣднюю настолько подвижной, чтобы ее можно было вывести въ рану. Для этого раздѣляютъ сначала случайныя спайки, а затѣмъ разсѣкаютъ брюшину сбоку и снизу слѣпой кишки. Это разсѣченіе брюшины необходимо дѣлать, держась возможно ближе къ кишкѣ, во-первыхъ, и заходя болѣе или менѣе высоко вдоль восходящей кишки, во-вторыхъ. Затѣмъ отдѣляется брюшина отъ восходящей ободочной и слѣпой кишки съ срединной стороны и тоже какъ можно ближе къ кишкѣ; здѣсь приходится накладывать рядъ перевязокъ на сосуды. Дойдя до брыжейки подвздошной кишки, необходимо разсѣчь между перевязками и часть послѣдней, такъ какъ иначе она, вслѣдствіе своей короткости, не даетъ достаточной подвижности конечной части тонкой кишки. Послѣ этого пересѣкается между зажимами толстая кишка, и отводящій конецъ ея зашивается наглухо. Тонкую кишку нужно перерѣзать тамъ, гдѣ кончаются наложенныя на брыжейку перевязки; если перерѣзать ее слишкомъ близко къ слѣпой кишкѣ, то, вслѣдствіе отдѣленія брыжейки, конецъ тонкой кишки

можетъ омертвѣть. По удаленіи слѣпой кишки конецъ тонкой кишки вшивается различно: въ бокъ восходящей ободочной кишки, въ бокъ поперечной ободочной кишки или даже въ бокъ сигмовидной кишки. Можно зашить наглухо и конецъ тонкой кишки и сдѣлать боковое соустье ея съ толстой кишкой. Операція заканчивается заведеніемъ выпускника на мѣсто удаленной слѣпой кишки и зашиваніемъ брюшной раны.

Конечно, и на слѣпой кишкѣ операція можетъ быть сдѣлана въ нѣсколько моментовъ, какъ это описано для толстой кишки вообще, но, по возможности, слѣдуетъ заканчивать операцію сразу и лишь въ крайнихъ случаяхъ расчленять ее на отдѣльные моменты.

Е) Выключеніе кишки.

Эта операція представляетъ собою нѣчто среднее между резекціей и кишечнымъ соустьемъ. Послѣ образованія простого соустья, хотя большая часть кишечнаго содержимаго и проходитъ черезъ него, тѣмъ не менѣе все-таки нѣкоторая часть попадаетъ

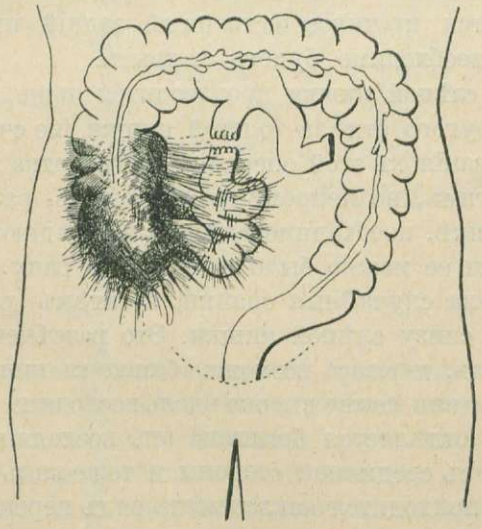

Рис. 446 (*Кадьянъ*).

въ обойденный участокъ кишки, застаивается тамъ и можетъ вызывать усиленіе болѣзненнаго процесса. Для устраненія этого недостатка и была предложена операція выключенія кишки. Различаютъ одностороннее и двустороннее выключеніе. Первое состоитъ въ томъ, что приводящій конецъ кишки на нѣкоторомъ разстояніи отъ выключаемаго участка разсѣкается поперечно. Про-

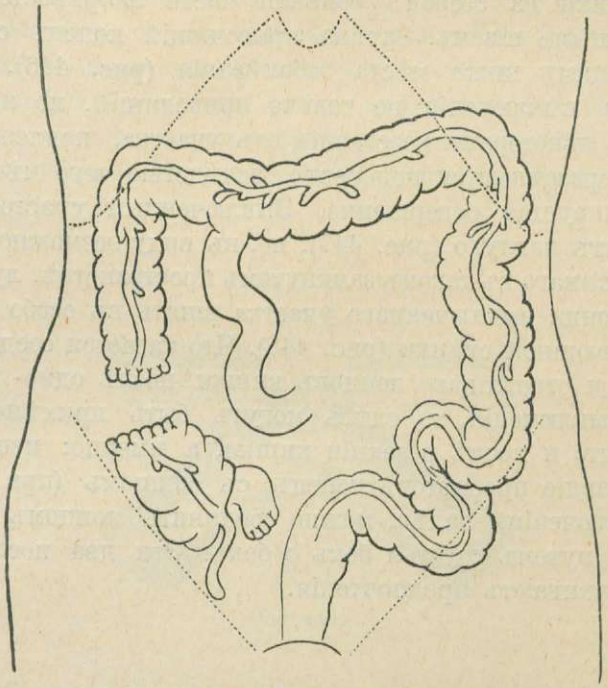

Рис. 447 (*Кадьянъ*).

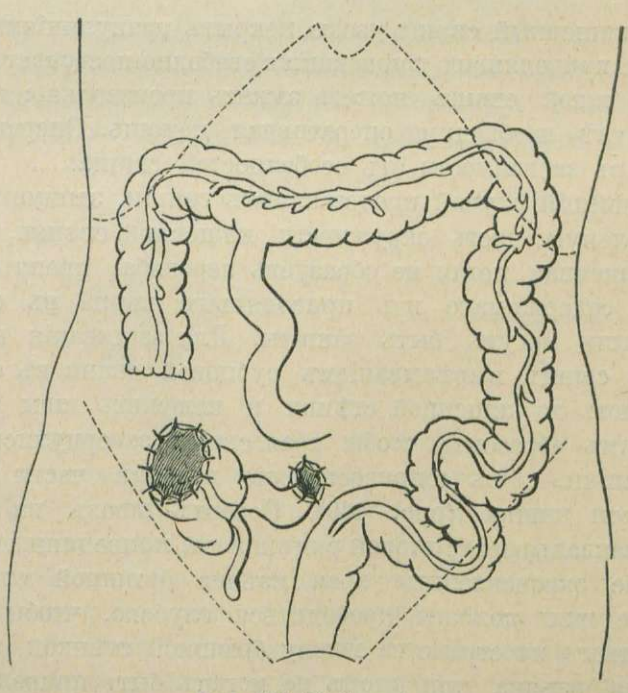

Рис. 448 (*Кадьянъ*).

свѣтъ кишки на сторонѣ больной части закрывается наглухо двухъэтажнымъ швомъ. Затѣмъ приводящій конецъ соединяется съ отводящимъ ниже мѣста заболѣванія (рис. 446). При двустороннемъ выключеніи не только приводящій, но и отводящій конецъ на нѣкоторомъ разстояніи отъ участка, подлежащаго выключенію, разсѣкаются поперечно, вслѣдствіе чего мѣсто заболѣванія изолируется совершенно. Выключенный участокъ можетъ быть зашитъ наглухо (рис. 447), но, въ виду возможности скопленія содержимаго въ такомъ замкнутомъ пространствѣ, лучше одинъ или оба конца выключеннаго участка вшить въ особо сдѣланный разрѣзъ брюшной стѣнки (рис. 448). Что касается соединенія приводящаго и отводящаго концовъ кишки послѣ одно- или двусторонняго выключенія, то здѣсь могутъ быть примѣнены тѣ же способы, что и послѣ резекціи кишки, а именно: непосредственное соединеніе просвѣтовъ конецъ съ концомъ (при двустороннемъ выключеніи), далѣе, можно соединить концомъ о бокъ и, наконецъ, путемъ соустья бокъ о бокъ. Эти два послѣдніе способа заслуживаютъ предпочтенія.

Ж) Закрытіе каловыхъ свищей.

Если кишечный свищъ узокъ, покрытъ грануляціями, и содержимое изъ приводящаго конца кишки свободно поступаетъ въ отводящій, то такой свищъ можетъ зажить произвольно; въ противномъ случаѣ необходима оперативная помощь. Операція будетъ различна въ зависимости отъ особенностей свища.

Простѣйшій случай представляютъ свищи, занимающіе лишь незначительную часть окружности кишечной стѣнки, если, при этомъ, кишечная петля не образуетъ перегиба, препятствующаго переходу содержимаго изъ приводящаго конца въ отводящій. Такіе свищи могутъ быть зашиты. Для зашиванія необходимо освѣжить свищъ вырѣзываніемъ рубцовой ткани въ его окружности вплоть до кишечной стѣнки и наложить швы на послѣднюю такимъ образомъ, чтобы края свища завернулись въ просвѣтъ кишки, а въ соприкосновеніе пришли части наружной поверхности кишки (рис. 449). Поверхъ швовъ на кишечный изъянъ накладывается второй рядъ швовъ, приводящихъ въ соприкосновеніе окровавленные края изъяна брюшной стѣнки. Эти послѣдніе швы должны проводиться глубоко, чтобы не оставалось мертваго пространства между брюшной стѣнкой и кишкой. Если края изъяна при этомъ не могутъ быть приведены въ со-

прикосновеніе безъ большого натяженія, то рядомъ съ отверстіемъ свища выкраивается кожный мостикъ (рис. 450), который сдвигается на зашитый изъянъ въ кишкѣ (рис. 451).

При большой величинѣ свища окружаютъ его двумя полулунными разрѣзами и осторожно проникаютъ, въ сторонѣ отъ кишки, въ брюшную полость. Черезъ отверстіе проводятъ въ брюшную по-

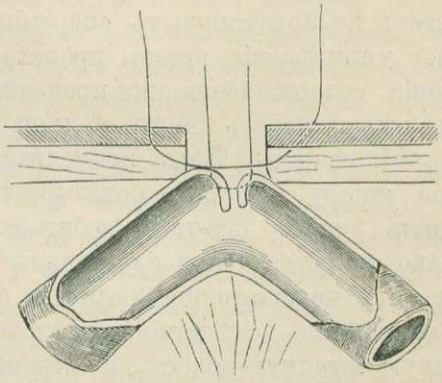

Рис. 449.

лость палецъ и на немъ продолжаютъ разсѣченіе брюшной стѣнки по всей окружности свища. При этомъ внутрибрюшныя сращенія раздѣляютъ лишь настолько, чтобы кишечная петля сдѣлалась достаточно подвижною и могла быть выведена вмѣстѣ со свищемъ наружу. Тогда отверстіе, ведущее въ брюшную полость, выполняется марлевыми салфетками, а края свищевого отверстія въ

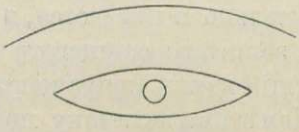

Рис. 450.

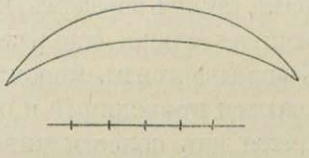

Рис. 451.

кишкѣ обрѣзаются вплоть до здоровой стѣнки кишки. Отверстіе въ кишкѣ зашивается въ поперечномъ направленіи, чтобы не сузить просвѣта кишки. Зашитая кишка опускается въ брюшную полость, и зашивается рана брюшной стѣнки.

Если приводящій и отводящій концы кишки вслѣдствіе перегиба образуютъ т. наз. *шпору*, мѣшающую содержимому приводящаго конца поступать въ отводящій, то зашиваніе свища не можетъ дать успѣха, если не будетъ устранено препятствіе для дви-

женія по кишкѣ ея содержимаго. Этого стремились достигнуть путемъ наложенія на шпору особыхъ зажимовъ—энтеротома *Dupuytren*'а, кентротриба *Mikulicz*'а. Принципъ, на которомъ основаны эти инструменты, состоитъ въ томъ, что сдавленныя части кишечной стѣнки омертвѣваютъ, а въ окружности ихъ развиваются спайки; вслѣдствіе этого уничтожится изгибъ просвѣта кишки въ области свища. Однако, выпрямленіе просвѣта кишки при помощи этихъ инструментовъ не представляетъ операціи надежной и безопасной. Нерѣдко уничтоженіе шпоры происходитъ на недостаточномъ протяженіи, содержимое кишки продолжаетъ въ большомъ количествѣ выдѣляться черезъ свищъ и лишь въ меньшемъ поступать въ отводящій конецъ. Тогда приходится повторять наложеніе зажима на шпору, но опытъ показываетъ, что въ 0,25 до 0,5 всѣхъ случаевъ успѣха все-таки добиться не удается. Сравнительно нерѣдко наблюдаются и смертельные исходы. Причиною ихъ служитъ или недостаточное развитіе брюшныхъ спаекъ въ окружности омертвѣнія, вслѣдствіе чего полость кишки вскрывается въ свободную брюшную полость, или тромбозъ брыжеечныхъ сосудовъ, или попаданіе между вѣтвями зажима другой кишечной петли, которая ущемляется вмѣстѣ со шпорой.

Въ виду этого при наличности перегиба кишки слѣдуетъ предпочитать резекцію приращенной къ брюшной стѣнкѣ части ея. Въ виду загрязненности поля операціи кишечнымъ содержимымъ резекція въ этомъ случаѣ представляетъ нѣкоторыя особенности. Вокругъ свища дѣлается разрѣзъ кожи и отсепаривывается кожная манжетка большей или меньшей длины. Эта манжетка заворачивается въ отверстіе свища и окровавленыя поверхности ея соединяются швами такимъ образомъ, чтобы свищъ былъ плотно закрытъ. Теперь брюшная стѣнка еще разъ тщательно вымывается, и брюшная полость вскрывается въ сторонѣ отъ зашитаго свищевого отверстія. Отыскиваются приводящій и отводящій концы приращенной кишки и выводятся изъ полости живота. Намѣтивъ величину подлежащей изсѣченію кишечной петли, прошиваютъ и перерѣзаютъ между перевязками брыжейку на соотвѣтствующемъ протяженіи. У концовъ разрѣза брыжейки накладываютъ на кишку съ каждой стороны по 2 зажима и перерѣзаютъ кишку между ними. Концы припаянной къ брюшной стѣнкѣ кишки тщательно завертываютъ въ марлю и откладываютъ въ сторону, а приводящій и отводящій концы сшиваютъ и возстанавливаютъ непрерывность кишечнаго канала. Затѣмъ въ окружности зашитаго свища осторожно углубляются черезъ всю толщу брюшной стѣнки, выдѣляютъ приросшую кишку и уносятъ ее. Слѣдуетъ зашиваніе брюшныхъ ранъ и за-

веденіе выпускниковъ при подозрѣніи какого-либо загрязненія брюшной полости.

Конечно, можно не дѣлать для вскрытія брюшной полости особаго разрѣза, а пройти въ нее изъ окружности свища, но при наличности обширныхъ сращеній это можетъ представить большія трудности, и во время проникапія въ полость живота можно вскрыть кишку и загрязнить поле операціи. Поэтому я предпочитаю дѣлать особый разрѣзъ на нѣкоторомъ разстояніи отъ свища.

Если резекція почему-либо невозможна—слабость больного, обширныя сращенія, инфильтраты—можно образовать боковое соустье между приводящимъ и отводящимъ концами кишки. Послѣ соустья часть кишечнаго содержимаго продолжаетъ обыкновенно выдѣляться черезъ свищъ. Поэтому, гдѣ позволяютъ силы больного, лучше замѣнять его выключеніемъ кишки одностороннимъ или двустороннимъ. Однако, послѣ односторонняго выключенія черезъ свищъ можетъ выдѣляться даже калъ, а послѣ двусторонняго—слизисто-гнойное отдѣляемое. Поэтому, послѣ односторонняго выключенія можетъ потребоваться зашиваніе свища, а послѣ двусторонняго—удаленіе выключенной части кишки.

3) Операціи, производящіяся по поводу воспаленія червеобразнаго отростка.

Аппендицитъ подлежитъ оперативному леченію какъ во время затишья воспалительныхъ явленій, такъ и въ остромъ періодѣ. Въ необходимости удалять червеобразный отростокъ въ той стадіи болѣзни, когда нѣтъ ясно выраженныхъ общихъ и мѣстныхъ признаковъ воспаленія,—сходятся въ настоящее время всѣ хирурги; операціи при такихъ условіяхъ производятся очень часто, и техника ихъ можетъ считаться хорошо разработанною, хотя отдѣльныя подробности операціи выполняются не всѣми хирургами одинаково. Операцію *удаленія червеобразнаго отростка при затишьѣ воспалительныхъ явленій* я опишу прежде всего въ томъ видѣ, какъ она выработана въ клиникѣ проф. *Дьяконова*.

Проводятъ разрѣзъ сант. въ 12 по ходу волоконъ наружной косой мышцы живота съ такимъ разсчетомъ, чтобы разрѣзъ этотъ отстоялъ сант. на 3 къ срединѣ отъ передней верхней ости правой подвздошной кости, и чтобы половина разрѣза приходилась выше названной ости, а половина ниже. Пройдя черезъ общіе покровы и сухожильное растяженіе наружной косой мышцы (въ верхнемъ отдѣлѣ раны разрѣзъ раздѣляетъ на нѣкоторомъ протяженіи также и мышечныя волокна наружной косой), поручаютъ помощнику

сильно растягивать тупыми крючками края раны и на уровнѣ передней верхней ости раздѣляютъ тупыми инструментами (сложеннымъ пинцетомъ, черенкомъ скалпеля), по ходу волоконъ, внутреннюю косую мышцу и затѣмъ, такимъ же образомъ,—поперечную. Получающіяся раны каждаго мышечнаго слоя имѣютъ различное направленіе и совпадаютъ другъ съ другомъ только въ одной точкѣ своего перекреста. Обстоятельство это очень выгодно въ томъ отношеніи, что благодаря ему почти совсѣмъ исключается возможность образованія послѣопераціонной грыжи; кромѣ того раны, нанесенныя по ходу мышечныхъ волоконъ, очень мало зіяютъ; это даетъ возможность ограничиваться, по окончаніи операціи, очень небольшимъ числомъ швовъ. По мѣрѣ углубленія раны помощникъ продвигаетъ тупые крючки все глубже и по прежнему сильно растягиваетъ ими края раны вправо и влѣво. Показавшуюся теперь въ глубинѣ раны внутрибрюшную фасцію захватываютъ крючковатымъ пинцетомъ, стараясь захватить вмѣстѣ и брюшину, и дѣлаютъ небольшой разрѣзъ черезъ обѣ эти оболочки, которымъ, слѣдовательно, вскрывается брюшная полость. На края разрѣза фасціи и брюшины накладываютъ два зажимныхъ пинцета и самый разрѣзъ нѣсколько увеличиваютъ. Больного переводятъ въ *Trendelenburg*'ское положеніе, вслѣдствіе чего весь кишечникъ отпадаетъ къ грудобрюшной преградѣ, и въ области операціи остается лишь сравнительно неподвижная слѣпая кишка съ червеобразнымъ отросткомъ и съ впадающимъ въ нее окончаніемъ подвздошной кишки. Слѣпую кишку берутъ введеннымъ черезъ рану брюшины корнцангомъ и вытаскиваютъ наружу. По извлеченіи кишки, ее обкладываютъ кругомъ обезпложенной марлевой салфеткой и всю остальную операцію производятъ уже внѣ брюшной полости.

Отыскиваютъ червеобразный отростокъ и высвобождаютъ его на всемъ протяженіи, осторожно раздѣляя сращенія, если таковыя существуютъ. При этомъ нужно быть очень внимательнымъ, чтобы не порвать отростка, почему отнюдь не слѣдуетъ тянуть за него. Иногда отростокъ бываетъ подраздѣленъ перетяжками на части, причемъ перетяжки могутъ доходить до полнаго уничтоженія просвѣта отростка на соотвѣтствующемъ мѣстѣ. Нужно имѣть такую возможность въ виду, чтобы не оставить периферической части отростка въ сращеніяхъ. Высвободивъ отростокъ, проводятъ около самаго основанія его съ помощью иглы нить черезъ брыжейку отростка; связывая концы этой нити, перевязываютъ брыжейку, послѣ чего отсѣкаютъ ее ножницами вдоль всего отростка. Теперь остается отсѣчь отростокъ и зашить рану. Отро-

стокъ захватываютъ кровеостанавливающимъ пинцетомъ у самаго мѣста соединенія его съ слѣпою кишкою; на разстояніи приблизительно одного сантиметра отъ перваго накладывается на отростокъ другой пинцетъ, задача котораго—не дать содержимому возможности, по отрѣзаніи отростка, вытечь и загрязнить брюшную полость. Вокругъ основанія червеобразнаго отростка черезъ серозный и мышечный слои слѣпой кишки проводится нить кисетнаго шва. Эту нить надо проводить не слишкомъ близко къ основанію

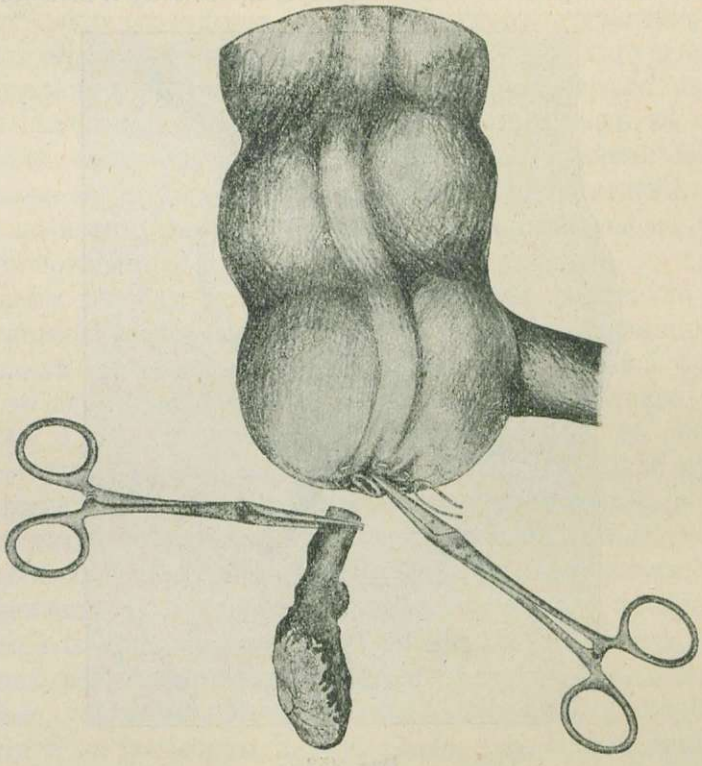

Рис. 452.

отростка—на разстояніи 1—2 сант. отъ него. Когда нить проведена, отростокъ отсѣкается ножницами какъ можно ближе къ первому пинцету, и разрѣзъ вытирается обезпложенною марлею. Теперь, поручивъ помощнику затягивать концы нити, сначала внѣдряютъ культю отростка въ просвѣтъ кишки, а затѣмъ снимаютъ пинцетъ (рис. 452). Такимъ образомъ кишечное отверстіе на мѣстѣ удаленнаго отростка оказывается хорошо закрытымъ. Для большей вѣрности накладываютъ поверхъ затянутаго кисетнаго шва 3—4 узловыхъ шва по *Lembert*'у, но можно этого и не-

дѣлать. Затѣмъ опускаютъ слѣпую кишку обратно въ брюшную полость, больного переводятъ снова въ горизонтальное положеніе и приступаютъ къ зашиванію раны. Для этого берутъ *Doyen*'овскую иглу, вкалываютъ ее сантиметра на 2 влѣво отъ разрѣза, на уровнѣ или нѣсколько выше раны внутренной косой мышцы, проходятъ черезъ кожу, наружную косую мышцу, верхній край раны болѣе глубокихъ мышцъ и, наконецъ, брюшину. Эту послѣднюю прокалываютъ нѣсколько разъ (кисетный шовъ); вводятъ въ ушко иглы бронзово-аллюминіевую проволоку и выводятъ иглу

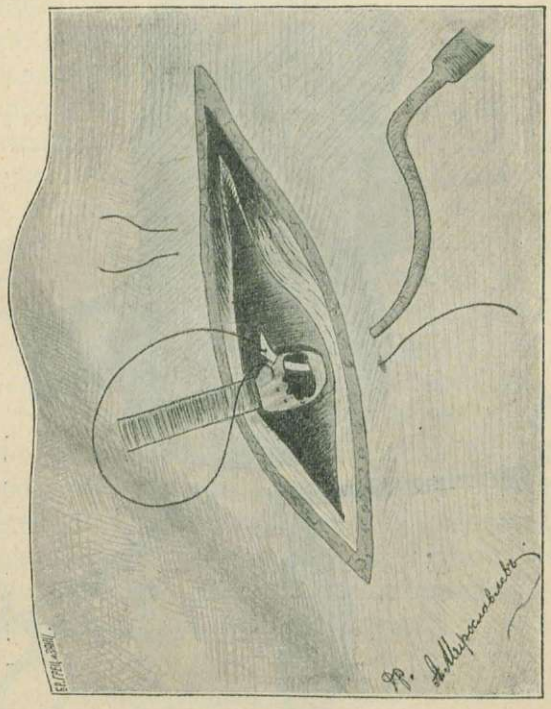

Рис. 453.

обратно. Снова вкалываютъ иглу (конечно, освободивъ ее отъ только что протянутой ею проволоки) приблизительно на 0,5 сантиметра выше перваго вкола, проводятъ черезъ тѣ же ткани, вводятъ въ иглу другой конецъ той же проволоки (рис. 453) и вытягиваютъ этотъ конецъ наружу. Получившіеся слѣва отъ раны два конца проволоки натягиваютъ и завязываютъ надъ марлевымъ валикомъ, плотно закрывая этимъ единственнымъ съемнымъ швомъ брюшную полость. Рана внутренной косой и поперечной мышцъ не зіяетъ, а при напряженіи больного даже стремится плотно сомкнуться, въ чемъ можно убѣдиться при операціи, если больной

начнетъ напрягаться (напр., при рвотѣ); въ виду этого на эти мышцы швовъ не накладываютъ вовсе. На разрѣзъ наружной косой мышцы кладутъ одинъ или два также петлистыхъ, съемныхъ проволочныхъ шва (см. тотъ же рис. 453). Такимъ образомъ вся рана замыкается описанными двумя—тремя швами; но въ сущности можно и вовсе обойтись безъ мышечныхъ швовъ, что мною не разъ было испытано съ успѣхомъ, потому что рана, благодаря раздѣленію мышцъ по направленію волоконъ, очень мало зіяетъ и совершенно спадается при напряженіи мышцъ.

Само собою разумѣется, описанный способъ удаленія червеобразнаго отростка не единственный. Различные хирурги оперируютъ различно; къ тому же безконечное разнообразіе патологическихъ измѣненій, имѣющихся въ каждомъ отдѣльномъ случаѣ, заставляетъ часто видоизмѣнять операцію, по крайней мѣрѣ въ нѣкоторыхъ ея частяхъ. Описывать всѣ эти многочисленныя измѣненія я не нахожу ни возможнымъ, ни нужнымъ, но на нѣкоторыхъ остановлюсь.

Разрѣзъ въ томъ видѣ, какъ онъ описанъ выше, по своему направленію и размѣрамъ можетъ считаться подходящимъ для большинства случаевъ, но многіе разсѣкаютъ всѣ слои брюшной стѣнки не по направленію волоконъ каждаго мышечнаго слоя, а въ одномъ и томъ же направленіи, совпадающемъ съ направленіемъ кожнаго разрѣза. Это, конечно, создаетъ большой просторъ для дальнѣйшихъ рукодѣйствій въ брюшной полости, но невыгодно съ точки зрѣнія возможности образованія послѣопераціонной грыжи брюшной стѣнки. Правда, при наличности обширныхъ сращеній или уклоненій въ анатомическомъ расположеніи органовъ, находящихся въ правой подвздошной впадинѣ, раньше описаннаго разрѣза бываетъ недостаточно, но въ такихъ случаяхъ его можно увеличить въ потребномъ для даннаго случая направленіи и на потребную длину. Очень удобно увеличить разрѣзъ прямо къ серединѣ, если выдѣлить прямую мышцу изъ ея влагалища и оттянуть къ серединѣ. Горизонтальный разрѣзъ при этомъ совпадаетъ съ направленіемъ тяги широкихъ мышцъ, а по прекращеніи оттягиванія прямой мышцы онъ прикроется послѣдней. Иногда бываетъ выгодно вести разрѣзъ всѣхъ слоевъ брюшной стѣнки въ одномъ и томъ же направленіи, совпадающемъ съ ходомъ волоконъ правой прямой мышцы, въ нижнемъ отдѣлѣ этой мышцы. При этомъ также не разсѣкаются мышечныя волокна поперечно, и въ то же время рана можетъ быть сдѣлана значительныхъ размѣровъ. Это бываетъ полезно въ тѣхъ случаяхъ, когда имѣются показанія обслѣдовать при операціи яичникъ или

желчный пузырь или когда нужно, кромѣ удаленія червеобразнаго отростка, произвести также ту или иную операцію на только что названныхъ органахъ.

Способъ *отсѣченія отростка* также не у всѣхъ хирурговъ одинаковъ. Многіе выполняютъ эту часть операціи слѣдующимъ образомъ. Отдѣливъ червеобразный отростокъ отъ его брыжейки послѣ наложенныхъ на послѣднюю ряда перевязокъ, разсѣкаютъ вокругъ всего отростка, на разстояніи около одного сантиметра отъ мѣста соединенія его съ слѣпою кишкою, его серозный покровъ и отворачиваютъ этотъ покровъ въ видѣ манжетки. Остальной отростокъ туго перевязываютъ и надъ перевязкой отсѣкаютъ. Надъ получившеюся культею сшиваютъ отдѣленную серозную оболочку отростка, а надъ нею накладываютъ нѣсколько швовъ по *Lembert'*у на стѣнку слѣпой кишки. Такимъ образомъ въ толщѣ стѣнки слѣпой кишки оказывается включенною культя отростка, которую ни въ какомъ случаѣ нельзя считать свободною отъ микроорганизмовъ, несмотря на производимое обыкновенно прижиганіе этой культи или смазываніе какимъ-нибудь противопаразитнымъ растворомъ. Въ этомъ заключается существенная невыгода приведеннаго и, страннымъ образомъ, довольно распространеннаго способа отсѣченія червеобразнаго отростка.

Зашивается операціонная рана также различно. Каждый хирургъ пользуется при этомъ тѣмъ способомъ, какой примѣняется имъ вообще для зашиванія ранъ послѣ чревосѣченія. Если при операціи получилось загрязненіе операціоннаго поля (напр., былъ вскрытъ гнойникъ, излилось содержимое отростка или кишки и т. п.), или если отыскиваніе червеобразнаго отроска было очень продолжительнымъ, сопровождалось обширными раздѣленіями сращеній и вообще значительнымъ травматизмомъ тканей и органовъ, находящихся въ области операціи,—то зашивать рану наглухо не слѣдуетъ. Часть ея, а въ нѣкоторыхъ случаяхъ и всю рану, надо оставить открытою и дренировать, лучше всего, закладываніемъ правильно сложенныхъ листковъ марли.

Относительно показаній къ *операціямъ при наличности вызванныхъ аппендицитомъ острыхъ воспалительныхъ явленій* мнѣнія хирурговъ не вполнѣ сходятся. Всѣ согласны въ томъ, что при существованіи гнойника необходимо безъ промедленья вскрыть его. Что касается остальныхъ случаевъ остраго приступа аппендицита, то по отношенію къ нимъ одни совѣтуютъ весьма рѣшительный образъ дѣйствія: оперировать всегда, какъ только установлено распознаваніе аппендицита, въ какомъ бы періодѣ болѣзни больной

ни попалъ въ наши руки; другіе придерживаются противоположной крайности и оперируютъ только по минованіи острыхъ явленій, да и то не сейчасъ, а выждавъ значительный срокъ (до 6 недѣль). Въ послѣднее время большинство стало склоняться къ тому, чтобы немедленно оперировать больного, если онъ попадетъ въ руки хирурга въ первые 48 час. отъ начала заболѣванія. Конечно, вопросъ о необходимости или вредѣ операціи въ каждомъ данномъ случаѣ было бы нетрудно рѣшить, если бы мы могли судить, будутъ ли наличныя явленія остраго воспаленія усиливаться, или же они легко уступятъ тѣмъ или другимъ лечебнымъ мѣрамъ. Въ первомъ случаѣ операція рано или поздно станетъ необходимою, и поэтому выгоднѣе сдѣлать ее раньше, при слабѣе выраженныхъ мѣстныхъ воспалительныхъ явленіяхъ и при сравнительно сохранившихся силахъ больного. Если же отъ начала заболѣванія прошелъ уже болѣе длинный срокъ, и интенсивность его уже стихаетъ, то выгоднѣе выждать затишья и тогда только оперировать больного. Однако, если ранѣе полнаго разрѣшенія получается вновь обостреніе, и особенно, если при этомъ кривая лейкоцитоза идетъ внизъ, то выжидать съ операціей дольше, было бы опасно. Въ виду этого необходимо всякаго больного апендицитомъ помѣстить въ такую обстановку, въ которой леченіе во всякую минуту могло бы перейти въ оперативное, и затѣмъ поступать на основаніи только что изложеннаго.

Самая операція въ остромъ періодѣ въ общемъ такова же, какъ и во время затишья. Конечно, раздѣлять сращенія и вообще работать въ брюшной полости надо съ большою осторожностью. Нерѣдки случаи, когда и вовсе не удается отыскать, а слѣдовательно—и удалить червеобразованный отростокъ. Рану въ большинствѣ случаевъ лучше не зашивать на всемъ протяженіи, а дренировать.

Наконецъ, если вслѣдствіе аппендицита развивается разлитое воспаленіе брюшины, слѣдуетъ оперировать немедленно. Методика операціи въ этихъ случаяхъ уже была описана (стр. 598).

2) Операціи на желудкѣ.

А) Оперативный доступъ къ желудку.

Для доступа къ желудку проводится разрѣзъ передней брюшной стѣнки въ области надчревья, обыкновенно отвѣсный черезъ лѣвую, рѣже правую прямую мышцу живота. По разрѣзѣ брюшной стѣнки обыкновенно тотчасъ же представляется желудокъ, ясно отличимый отъ всѣхъ остальныхъ органовъ и, въ частности,

отъ толстой и тонкой кишекъ по своему положенію выше поперечней ободочной кишки, по гладкости и плотности стѣнокъ и по характерному ходу кровеносныхъ сосудовъ отъ обоихъ краевъ навстрѣчу другъ другу. Затрудненія при отыскиваніи желудка могутъ возникать при сокращенномъ его состояніи, напр., послѣ продолжительнаго голоданія вслѣдствіе трудной проходимости пищевода. Желудокъ въ этихъ случаяхъ подтянутъ къ грудобрюшной преградѣ и совершенно скрытъ подъ лѣвой долей печени, которую необходимо оттянуть кпереди, чтобы увидѣть желудокъ. Для отыскиванія послѣдняго можно въ этихъ случаяхъ пользоваться большимъ сальникомъ: потягивая за него, мы низводимъ желудокъ или, если онъ закрѣпленъ неподвижно сращеніями, мы по большому сальнику доходимъ до передней поверхности и затѣмъ до малой кривизны желудка, которая въ большинствѣ случаевъ легко ощупывается въ видѣ вогнутаго края; идя по малой кривизнѣ кверху, мы доходимъ до входа въ желудокъ, который узнается по обхватывающимъ его двумъ ножкамъ грудобрюшной преграды и по пульсаціи аорты у его праваго края. Нащупавъ малую кривизну и входъ въ желудокъ, мы пинцетомъ захватываемъ его переднюю стѣнку и подтягиваемъ ее къ брюшной ранѣ.

B) Шовъ желудка.

Шовъ желудка примѣняется съ цѣлью закрытія ранъ и различнаго рода изъяновъ, получающихся при поврежденіи желудка или вслѣдствіе изъязвленія его стѣнокъ. Если при этомъ края изъяна сильно измяты или болѣзненно измѣнены, какъ напр. при изъязвленіи, то ихъ необходимо предварительно оживить; неправильнымъ изъянамъ стараются придать путемъ обрѣзанія краевъ болѣе правильную форму, чтобы шовъ, по возможности, получился линейный; кромѣ того, при сколько-нибудь значительныхъ изъянахъ, особенно въ области выхода желудка, слѣдуетъ позаботиться о томъ, чтобы шовъ имѣлъ, по возможности, перпендикулярное къ продольной оси желудка направленіе, т. к. иначе можетъ получиться значительное суженіе просвѣта желудка. При сращеніи краевъ изъяна съ брюшной стѣнкой необходимо ихъ предварительно отдѣлить; послѣ этого края слѣдуетъ изсѣчь на всемъ протяженіи бывшаго сращенія, т. к. въ этомъ мѣстѣ они лишены серознаго покрова, необходимаго для полученія быстраго сращенія сшитыхъ краевъ. Что касается самой техники наложенія швовъ на стѣнки желудка, то она производится по тѣмъ же правиламъ, которыя были описаны для кишечнаго шва. Брюшная

рана зашивается наглухо или же, если есть основаніе опасаться, что шовъ желудка можетъ разойтись, то часть раны оставляютъ открытой и къ мѣсту шва подводятъ на 3—4 дня марлевый выпускникъ.

B) Разрѣзъ желудка.

Разрѣзъ стѣнки желудка (гастротомія) является предварительнымъ актомъ почти всякой операціи на желудкѣ. Какъ самостоятельная операція, обыкновенно подразумѣваемая подъ названіемъ *гастротомія*, онъ производится для вскрытія полости желудка съ цѣлью осмотра его слизистой оболочки, удаленія инородныхъ тѣлъ, остановки кроветеченія и т. п. По достиженіи намѣченной цѣли разрѣзъ зашивается.

Разрѣзъ брюшной стѣнки обычно проводится отвѣсный слѣва отъ бѣлой линіи. Отыскавъ желудокъ, его извлекаютъ насколько возможно изъ раны и марлевыми салфетками возможно полно изолируютъ поле операціи отъ брюшной полости. Разрѣзъ проводятъ на передней стѣнкѣ желудка, обыкновенно на срединѣ разстоянія между обѣими кривизнами желудка и параллельно имъ. Разсѣченіе стѣнки желудка можно производить сразу такимъ образомъ, что стѣнка захватывается пальцами или пинцетами въ поперечную складку, которая однимъ сѣченіемъ ножницъ разрѣзается до своего основанія. Или же разрѣзъ проводится черезъ распластанную стѣнку желудка послойно, причемъ слизистая оболочка передъ разсѣченіемъ приподнимается двумя пинцетами въ складку. Съ цѣлью предупрежденія послѣдовательнаго кроветеченія необходимо всѣ болѣе или менѣе крупные перерѣзанные сосуды перевязать. Для болѣе тщательнаго осмотра слизистой оболочки совѣтуютъ выворачивать заднюю стѣнку желудка черезъ сдѣланный въ передней стѣнкѣ разрѣзъ. Для этого разсѣкаютъ вдоль большой кривизны желудочно-ободочную связку, проводятъ руку въ сальниковую сумку и выпячиваютъ заднюю стѣнку желудка черезъ разрѣзъ; при этомъ разглаживаются всѣ складки слизистой оболочки, и дѣлаются видными малѣйшія изъявленія и кроветочащіе сосуды. Такимъ образомъ можетъ быть сдѣлана доступной, однако, только часть стѣнокъ желудка, принадлежащая тѣлу и области привратника; слизистая оболочка дна и входа желудка должна осматриваться на мѣстѣ, для чего края раны раздвигаютъ крючками возможно шире. Зашиваніе раны желудка производится по общимъ правиламъ двухэтажнымъ швомъ.

Г) Наложеніе желудочнаго свища (гастростомія).

Желудочный свищъ накладывается съ цѣлью питанія больного при непроходимости или малой проходимости пищевода вслѣдствіе рубцоваго его суженія или новообразованія, а также при остромъ воспаленіи его и ожогѣ, когда желательно дать пищеводу полный покой. Сравнительно рѣдко образуютъ свищъ желудка съ цѣлью постепеннаго расширенія привратника, входа въ желудокъ или пищевода.

Прежній способъ образованія желудочнаго пищепріемнаго свища, изрѣдка примѣняемый и теперь, состоитъ въ простомъ *подшиваніи къ брюшной ранѣ и разрѣзѣ передней стѣнки желудка*. Сдѣлавъ разрѣзъ брюшной стѣнки, отыскиваютъ желудокъ, его переднюю стѣнку подводятъ къ брюшной ранѣ и подшиваютъ къ краямъ послѣдней шелковыми швами, захватывающими, съ одной стороны, заднюю пластинку влагалища прямой м. и пристѣночную брюшину, съ другой—серозный и мышечный слои желудка. Такимъ образомъ приводятся въ тѣсное соприкосновеніе пристѣночный и висцеральный листки брюшины и совершенно изолируется брюшная полость. Послѣ этого въ подшитой части желудка узкимъ скальпелемъ дѣлаютъ небольшое отверстіе, выше и ниже котораго брюшная рана закрывается швами; въ свищъ вставляется дренажная трубка, которая должна входить туго, чтобы между ея стѣнками и краями свища не могло выходить содержимое желудка; трубка закрывается зажимомъ. Если питаніе больного происходитъ еще настолько удовлетворительно, что нѣтъ необходимости немедленно начать кормленіе черезъ свищъ, то операцію можно произвести въ два пріема: подшивъ стѣнку желудка къ брюшной ранѣ, послѣднюю выполняютъ марлей и накладываютъ повязку, разрѣзъ же желудка дѣлаютъ спустя 2—3 дня, когда между сшитыми брюшинными листками произойдетъ прочное спаяніе; при такомъ способѣ оперированія вѣрнѣе избѣгается загрязненіе брюшной полости содержимымъ желудка.

Чтобы свищъ, наложенный указаннымъ способомъ, функціонировалъ хорошо, разрѣзъ стѣнки желудка необходимо дѣлать возможно выше, вблизи входа его, и свищъ долженъ быть возможно узокъ. Но, и при соблюденіи этихъ условій обычно наблюдается вытеканіе черезъ свищъ содержимаго желудка; благодаря этому питаніе больного происходитъ крайне недостаточно, кожа вокругъ свища мацерируется, воспаляется и изъязвляется, свищъ же расширяется все больше, что въ свою очередь ведетъ къ еще большему вытеканію содержимаго желудка; больной быстро исто-

щается и, обыкновенно, черезъ болѣе или менѣе короткій срокъ погибаетъ.

Съ цѣлью устраненія указаннаго осложненія, крайне опаснаго для жизни больного, или во всякомъ случаѣ дѣлающаго его дальнѣйшее существованіе весьма тягостнымъ, а подчасъ совершенно невыносимымъ, предложенъ рядъ способовъ, число которыхъ въ настоящее время очень велико.

Указанной цѣли одни хирурги стремились достигнуть образованіемъ вокругъ свищевого отверстія мышечнаго жома, другіе—различнаго рода клапанообразными затворами, третьи—образованіемъ возможно длиннаго и косого свищевого канала.

Способъ съ образованіемъ мышечнаго жома (*Howse*, *v Hacker*, *Hartmann*, *Jaboulay*) состоитъ въ томъ, что часть стѣнки желудка, назначенную для наложенія свища, проводятъ черезъ прямую мышцу живота. Разрѣзъ кожи и подкожной клѣтчатки дѣлается отвѣсный надъ срединой лѣвой прямой м., начиная его отступя на 2 сант. отъ реберной дуги. Въ томъ же направленіи разсѣкается передняя стѣнка влагалища мышцы, и тупымъ путемъ раздѣляется послѣдняя; разрѣзавъ затѣмъ заднюю стѣнку влагалища и брюшину, захватываютъ корнцангомъ переднюю стѣнку желудка вблизи его входа и въ видѣ конуса вытягиваютъ ее въ рану. Основаніе конуса подшивается къ задней стѣнкѣ влагалища прямой мышцы, въ верхушкѣ же дѣлается небольшое отверстіе, края котораго нѣсколькими стежками сшиваются съ кожной раной; остальная часть брюшной раны закрывается швами.

Чтобы сдѣлать затворъ еще болѣе прочнымъ, можно образованіе жома соединить съ образованіемъ изогнутаго свищевого хода. Для этого *Hartmann* поступаетъ слѣдующимъ образомъ. Вертикальнымъ разрѣзомъ, отстоящимъ на 2,5 сант. влѣво отъ бѣлой линіи, разсѣкаются общіе покровы и передняя стѣнка влагалища прямой мышцы; срединный край раны оттягивается такъ, чтобы обнажилась задняя стѣнка влагалища у срединнаго края прямой мышцы; задняя стѣнка и брюшина разсѣкаются тотчасъ у бѣлой линіи, передняя стѣнка желудка вытягивается въ видѣ конуса, основаніе котораго подшивается къ задней стѣнкѣ мышечнаго влагалища. Послѣ этого тупымъ инструментомъ раздѣляютъ прямую мышцу живота на уровнѣ раны общихъ покрововъ по направленію ея волоконъ и черезъ образовавшійся промежутокъ протаскиваютъ стѣнку желудка; послѣдняя ложится, такимъ образомъ, между прямой мышцей живота и задней стѣнкой влагалища, а затѣмъ заворачивается кпереди, проходя между пучками мышцы. Дальнѣйшій ходъ операціи такой же, какъ въ предыдущемъ случаѣ.

Способы съ образованіемъ клапанообразнаго затвора основаны на томъ, что часть стѣнки желудка съ свищевымъ отверстіемъ заворачивается въ видѣ воронки внутрь полости желудка. Сюда принадлежатъ способы *Fontana* и *Kader*'а.

При *способѣ Fontana* передняя стѣнка желудка вытягивается въ видѣ конуса черезъ косой разрѣзъ брюшной стѣнки вдоль лѣваго реберная края. Основаніе конуса подшивается къ брюшной ранѣ, причемъ со стороны послѣдней въ шовъ захватывается мышечный слой и брюшина, на желудкѣ же прокалываются серозный и мышечный слои. Въ верхушкѣ конуса дѣлаютъ небольшое отверстіе и вставляютъ въ него тонкую дренажную трубку, которую прикрѣпляютъ къ ранѣ желудка однимъ швомъ изъ струнной нити. При помощи пришитаго дренажа затѣмъ вворачиваютъ внутрь верхушку конуса на одинъ сантиметръ и образующіяся при этомъ двѣ складки сшиваютъ по ту и другую сторону дренажа нѣсколькими швами; если вытянутый конусъ былъ достаточно великъ, то можно углубить трубку еще на 1 сант. и снова наложить швы на складки желудка. Этими швами приводится въ соприкосновеніе между собой серозный покровъ желудка, который затѣмъ срастается. Въ результатѣ получается направлен-

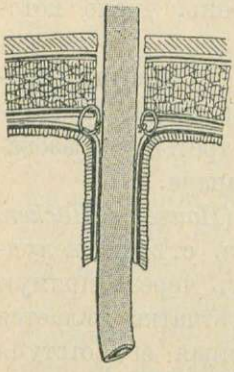

Рис. 454.

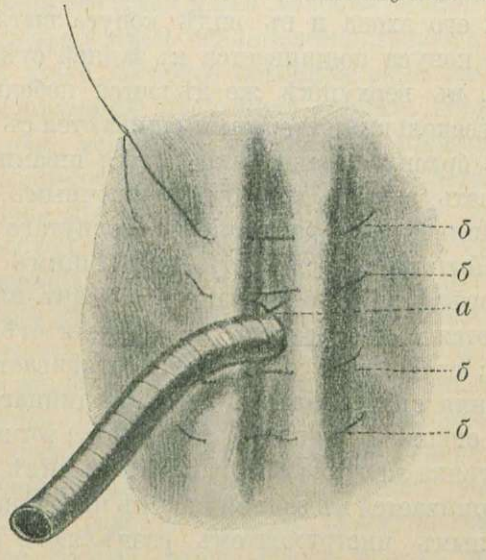

Рис. 455. *(Kader)*.

ный въ полость желудка прямой каналъ (рис. 454), который въ случаѣ удаленіи дренажной трубки долженъ, при повышеніи давленія въ желудкѣ, сдавливаться его содержимымъ и въ видѣ клапана закрывать выходное отверстіе свища.

*Способъ Kader'*а отличается отъ описаннаго тѣмъ, что стѣнка желудка предварительно не подшивается къ брюшной ранѣ. Брюшная стѣнка разсѣкается косымъ, вдоль реберной дуги, или отвѣснымъ разрѣзомъ. Передняя стѣнка желудка подтягивается къ брюшной ранѣ, гдѣ удерживается пальцами или пинцетами. Въ серединѣ подведенной къ ранѣ стѣнки желудка дѣлаютъ неболь-

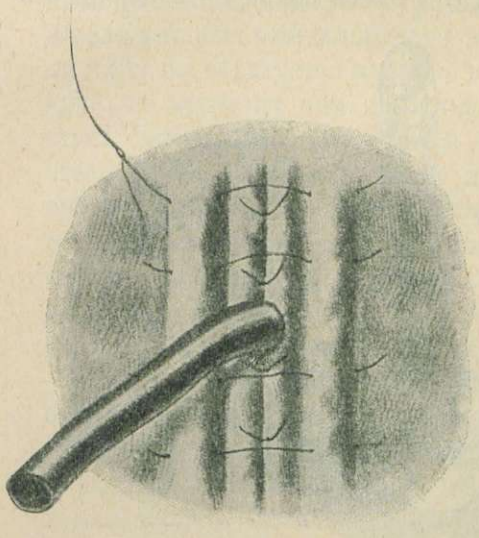

Рис. 456. *(Kader).*

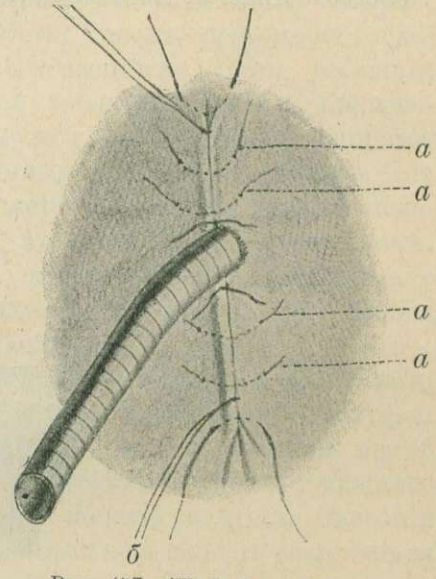

Рис. 457. *(Kader).*

шое отверстіе и вводятъ въ него на глубину 5—6 сант. тонкую дренажную трубку, которую прикрѣпляютъ къ краю раны желудка струннымъ швомъ (*а* на рис. 455). Вслѣдъ за этимъ съ той и съ другой стороны трубки проводятъ по два серозно-мышечныхъ шва (*б*) такимъ образомъ, чтобы съ той и съ другой стороны образовалось по складкѣ, шириной до 1 сант. (рис. 455); складки эти можно образовать какъ въ продольномъ, такъ и въ поперечномъ направленіи къ оси желудка. При затягиваніи швовъ складки приводятся въ соприкосновеніе, и вмѣстѣ съ тѣмъ заложенная между ними часть стѣнки желудка заворачивается внутрь. Надъ сшитыми складками образуютъ и сшиваютъ двѣ новыя складки (рис. 456), послѣ чего вся область свища подшивается къ задней стѣнкѣ влагалища прямой мышцы нѣсколькими швами (*а* на рис.

457), проходящими черезъ серозный и мышечный слои желудочной стѣнки въ промежуткахъ между швами, соединяющими верхнія складки. Для облегченія подшиванія крайніе швы, соединяющіе верхнія складки, (*б* на рис. 457) оставляютъ необрѣзанными и за нихъ подтягиваютъ желудокъ къ брюшной стѣнкѣ. Брюшная рана зашивается по общимъ правиламъ, за исключеніемъ того мѣста, гдѣ проходитъ дренажная трубка. Со стороны полости желудка получается воронкообразное впячиваніе передней стѣнки (рис. 458), трубка же плотно охвачена каналомъ, выстланнымъ серознымъ листкомъ. Благодаря послѣднему обстоятельству каналъ, какъ въ способѣ *Kader*'а, такъ и *Fantan*'а, имѣетъ большую наклонность

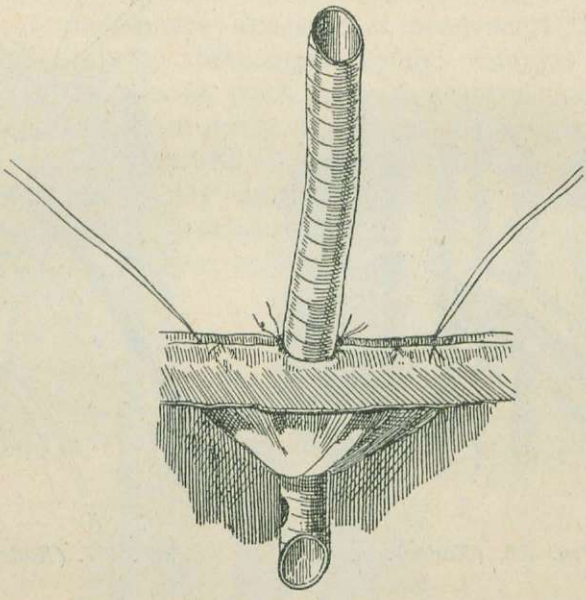

Рис. 458. *(Kader)*.

суживаться и заростать; поэтому его отнюдь нельзя оставлять долгое время безъ дренажной трубки; послѣднюю слѣдуетъ вводить не менѣе 3-хъ—4-хъ разъ въ сутки.

Способы съ образованіемъ косого канала. Косой каналъ съ мягкими стѣнками, которыя, спадаясь, препятствовали бы обратному вытеканію жидкости изъ желудка, образуютъ или въ брюшной стѣнкѣ (*Сабанѣевъ*, *Frank*), или въ стѣнкѣ самаго желудка (*Witzel*, *Marwedel*).

Сабанѣевымъ, позднѣе *Frank*'омъ, независимо другъ отъ друга были предложены почти совершенно идентичные способы. Разрѣзъ брюшной стѣнки вдоль лѣваго ребернаго края; желудокъ отыски-

вается и извлекается наружу въ видѣ конуса; основаніе послѣдняго *Frank* совѣтуетъ подшить къ глубокимъ слоямъ брюшной раны. Параллельно первому разрѣзу проводится второй, отступя сант. на 4 кверху и вбокъ, слѣдовательно, уже выше реберпаго края; вторымъ разрѣзомъ, по *Сабанѣеву*, разсѣкаютъ всѣ мягкія ткани, расположенныя кнаружи отъ реберъ, по *Frank'у*—только кожу и подкожную клѣтчатку, послѣ чего сложеннымъ корнцангомъ или пинцетомъ тупо проходятъ отсюда въ первую рану, захватываютъ верхушку желудочнаго конуса, протягиваютъ ее во вторую рану и, сдѣлавъ въ верхушкѣ конуса отверстіе, подшиваютъ края послѣдняго къ краямъ раны; первая рана зашивается наглухо, вторая выше и ниже свищевого отверстія. Такимъ образомъ изъ стѣнки желудка образуется каналъ, перегибающійся черезъ реберный край, къ которому онъ прижимается кожно-мышечнымъ или кожнымъ мостикомъ. Получается высоко расположенное свищевое отверстіе съ болѣе или менѣе длиннымъ свищевымъ ходомъ. Для введенія пищи въ свищъ вставляется дренажная трубка. Недостатокъ способа состоитъ въ томъ, что онъ не всегда выполнимъ: сильно сократившійся желудокъ, какой нерѣдко встрѣчается у больныхъ, страдающихъ непроходимостью пищевода, не удается вытянуть такъ далеко кверху и вбокъ.

На иномъ принципѣ основаны *способы Witzel'я* и *Marwedel'я*; свищевой каналъ здѣсь образуется въ стѣнкѣ самаго желудка. *Witzel* образуетъ каналъ приподниманіемъ и сшиваніемъ двухъ параллельныхъ складокъ на передней стѣнкѣ желудка; у нижняго конца канала дѣлается отверстіе въ полость желудка. Операція производится слѣдующимъ образомъ. Брюшная полость вскрывается разрѣзомъ, параллельнымъ реберному краю; передняя стѣнка желудка извлекается насколько возможно наружу. На вытянутую часть стѣнки желудка накладывается въ направленіи справа сверху влѣво книзу дренажная трубка около 8 миллим. въ поперечникѣ; по обѣ стороны трубки швами, проведенными черезъ серозный и мышечный слои, приподнимаются двѣ параллельныя складки (рис. 459), которыя при затягиваніи швовъ образуютъ вокругъ трубки каналъ (рис. 460); длиною каналъ дѣлаютъ около 4-хъ сант. Когда складки надъ трубкой соединены на всемъ протяженіи, у нижняго конца канала дѣлается отверстіе въ желудочной стѣнкѣ, въ него вводится наискось срѣзанный конецъ дренажной трубки, и добавляется нѣсколько швовъ, чтобы совершенно закрыть мѣсто вхожденія трубки въ желудокъ. Послѣ этого вся область свищевого канала подшивается къ глубокимъ слоямъ брюшной раны, верхній же конецъ канала, гдѣ выходитъ дренаж-

ная трубка, нѣсколькими стежками пришивается къ кожѣ; книзу отъ свищевого отверстія брюшная рана зашивается наглухо. Каналъ при этомъ способѣ получается выстланный серознымъ листкомъ и потому имѣетъ наклонность къ зарастанію. Чтобы избѣжать зарастанія, больные должны постоянно носить дренажную трубку или, по крайней мѣрѣ, вводить ее ежедневно, если бы даже они временно получили возможность глотать и не пользовались бы свищемъ.

Способъ Marwedel'я отличается отъ только что описаннаго тѣмъ, что каналъ закладывается въ толщѣ стѣнки желудка. Разрѣзъ брюшной стѣнки вдоль лѣваго ребернаго края. Передняя стѣнка желудка подтягивается къ ранѣ и подшивается къ глубокимъ

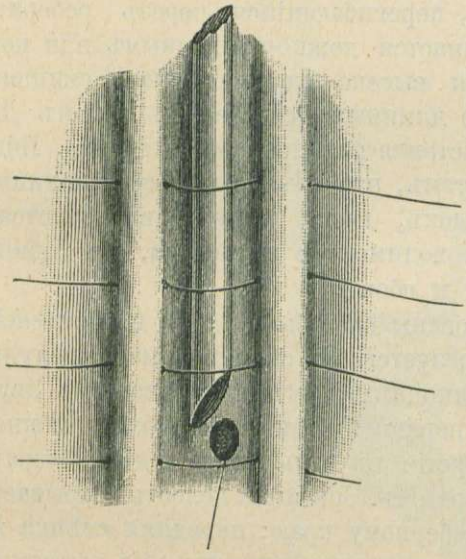

Рис. 459. (*Witzel*).

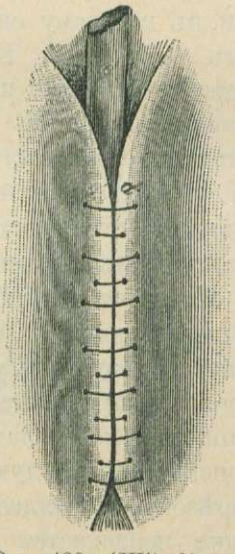

Рис. 460. (*Witzel*).

слоямъ ея краевъ по всей окружности раны. Затѣмъ въ подшитой части стѣнки желудка проводится разрѣзъ, длиною въ 5—6 сант., причемъ разрѣзается только серозный и мышечный слои; слизистая оболочка оставляется цѣлой и нѣсколько отслаивается по краямъ разрѣза отъ серозно-мышечнаго слоя. У нижняго конца раны въ слизистой оболочкѣ образуется поперечнымъ разрѣзомъ небольшое отверстіе, въ которое вводится тонкая дренажная трубка; затѣмъ трубка кладется вдоль раны на слизистую оболочку, и надъ ней сшиваются мышечный и серозный слои. Операція заканчивается сшиваніемъ кожныхъ краевъ раны, причемъ у верхняго конца раны къ кожѣ подшивается край свищевого отверстія. Дренажная трубка вводится только на время питанія больного.

Въ клиникѣ проф. *Дьяконова* выработанъ способъ, представляющій сочетаніе отдѣльныхъ пріемовъ, принадлежащихъ различнымъ хирургамъ. Разрѣзомъ вдоль бѣлой линіи, отступя отъ нея на 3 сант. влѣво, разсѣкаютъ общіе покровы и переднюю стѣнку влагалища прямой мышцы; срединный край мышцы выдѣляется изъ влагалища и оттягивается вбокъ; задняя стѣнка влагалища и брюшина разсѣкаются соотвѣтственно разрѣзу общихъ покрововъ, но на меньшую длину. Черезъ брюшную рану извлекается передняя стѣнка желудка до тѣхъ поръ, пока будутъ видны обѣ кривизны, и подшивается къ нижнему концу раны задней стѣнки влагалища и брюшины. Поверхъ пришитой части желудка кладутъ въ отвѣсномъ направленіи мягкій катетеръ № 22—24 и поверхъ него образуютъ по *Witzel*'ю каналъ, длиною въ 4 сант. У нижняго конца канала дѣлаютъ узкое отверстіе въ стѣнкѣ желудка, вводятъ туда конецъ катетра, срѣзанный наискось, и нѣсколькими швами удлиняютъ каналъ, чтобы укрыть мѣсто вхожденія катетра въ полость желудка. На уровнѣ верхняго конца разрѣза брюшины по бѣлой линіи дѣлается небольшой второй разрѣзъ общихъ покрововъ и передняго листка влагалища, въ разрѣзъ этотъ проводятъ верхній конецъ канала желудочной стѣнки и подшиваютъ его двумя швами къ кожѣ. Катетеръ укрѣпляется однимъ швомъ къ стѣнкѣ желудка у верхняго конца канала. Прямая мышца отпускается, и она, отходя къ срединѣ, прижимаетъ вытянутую часть желудка, которая помѣщается теперь, одной своей частью по крайней мѣрѣ, между мышцей и задней стѣнкой ея влагалища. Кожная рана закрывается наглухо. Когда шовъ, укрѣпляющій катетеръ, прорѣжется, послѣдній удаляютъ и вводятъ затѣмъ только на время кормленія. Чтобы можно было вводить болѣе густую пищу, проф. *Дьяконовъ* резиновую трубку замѣняетъ аллюминіевой, имѣющей болѣе тонкія стѣнки и потому болѣе широкій просвѣтъ (рис. 461).

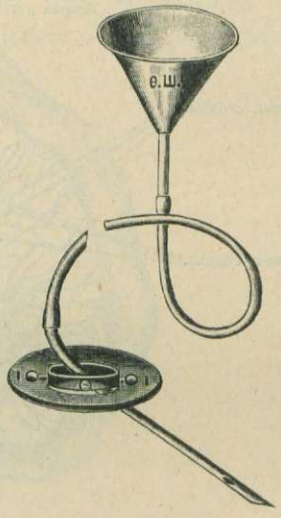

Рис. 461.

Д) Эзофаго-еюно-гастростомія.

При помощи желудочнаго свища можно настолько хорошо питать больныхъ, что даже при ракѣ пищевода они прибываютъ нѣкоторое время въ вѣсѣ, пока кахексія не поведетъ къ истоще-

нію. Тѣмъ не менѣе, такое кормленіе все-таки тяжело отражается на психическомъ состояніи больныхъ, и стремленіе питаться черезъ ротъ у нихъ всегда выражено очень сильно. Еще болѣе велика потребность питаться черезъ ротъ у больныхъ съ рубцовымъ суженіемъ пищевода. Въ виду этого большого вниманія заслуживаетъ предложенная недавно *Roux* операція соединенія желудка съ тою частью пищевода, которая лежитъ выше суженія, при помощи отрѣзка кишечной трубки. Сущность операціи *Roux* состоитъ въ слѣдующемъ: дѣлается чревосѣченіе и отыскивается петля тощей кишки, близкая къ началу ея, но имѣющая уже достаточно длинную брыжейку. Отмѣривъ участокъ нужной

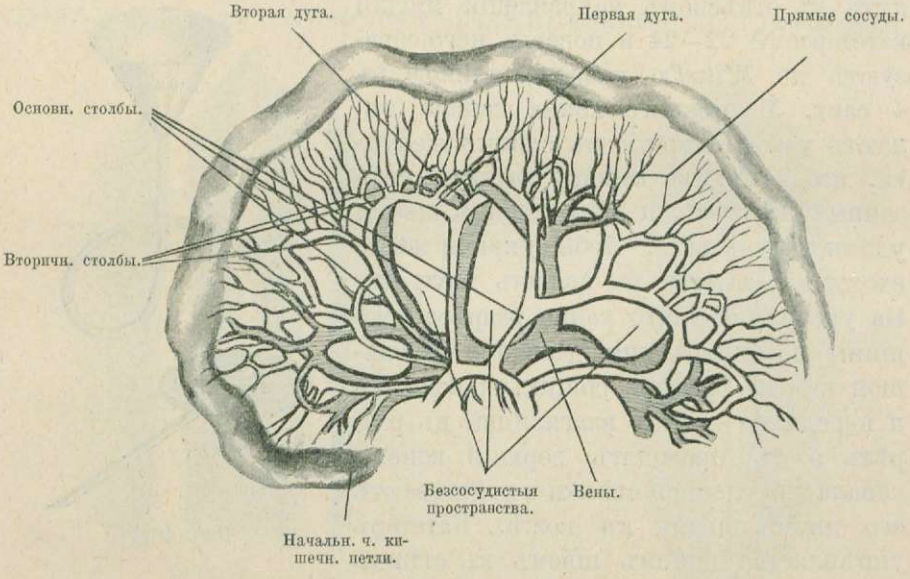

Рис. 462 *(Вознесенскій)*.

длины, пересѣкаютъ кишку у концовъ его между зажимами и затѣмъ возстановляютъ непрерывность кишечной трубки, соединяя приводящій конецъ съ отводящимъ при помощи пуговки *Murphy* или швами. Выдѣленный участокъ кишечной трубки находится въ связи съ брыжейкой, хорошо питается, но недостаточно подвиженъ. Чтобы сдѣлать его подвижнымъ, необходимо надсѣчь часть брыжейки, но такимъ образомъ, чтобы питаніе выдѣленнаго отрѣзка совершалось въ достаточной степени. *Roux* перерѣзалъ между перевязками, начиная сверху, 4—5 артерій, несущихъ кровь въ рядъ сосудистыхъ дугъ, изъ которыхъ берутъ начало прямые сосуды (рис. 462), разрѣзалъ въ области перевязокъ безсосудистыя пространства брыжейки, а у нижняго конца выдѣленной кишки сохранилъ бры-

жеечную ножку съ сосудами, чрезъ которые продолжали наполняться кровью оставленныя въ связи съ кишкою сосудистыя дуги. Нижній конецъ, снабженный питающей ножкой, онъ вшилъ въ желудокъ на его передней поверхности возможно близко къ малой кривизнѣ, сдѣлавъ предварительно вырѣзку на брыжейкѣ въ ея безсосудистой части для поперечной ободочной кишки (рис. 463). Затѣмъ онъ корнцангомъ проложилъ подкожный ходъ на груди, сбоку отъ средней линіи, и вывелъ чрезъ него верхній отрѣзокъ кишечной петли на шею, чтобы соединить его съ пищеводомъ выше суженія. *Roux* предварительно вшилъ его въ кожную рану на шеѣ и уже спустя нѣкоторое время, когда больной поправился и кишечная петля припаялась на новомъ мѣстѣ, онъ соединилъ ее съ пищеводомъ. При зашиваніи брюшной раны *Roux* вырѣзалъ

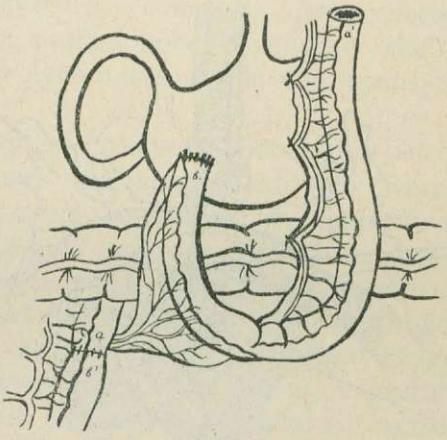

Рис. 463 (*Вознесенскій*).

окно въ поперечной мышцѣ живота, чтобы питающая ножка кишечной петли не подвергалась сдавленію. Наблюденія *Roux* и *Герцена* показали, что образованный изъ кишки пищеводъ сохраняетъ перистальтику и хорошо проводитъ въ желудокъ проглоченную пищу. Изслѣдованія *Вознесенскаго* подтвердили возможность сохраненія достаточнаго питанія въ выдѣленномъ отрѣзкѣ кишки съ анатомической стороны. Однако, значительная длина разрѣза брыжейки, въ которомъ должна помѣститься поперечная ободочная кишка, давленіе на эту кишку и положеніе дна изгиба нообразованнаго пищевода ниже дна желудка — все это представляетъ, несомнѣнно, слабыя стороны операціи *Roux*.

Для устраненія ихъ *Герценъ* предложилъ слѣдующее видоизмѣненіе: перерѣзавъ кишку поперекъ, отводящій конецъ ея (рис. 464) проводится чрезъ широкое отверстіе въ брыжейкѣ попе-

речной ободочной кишки и въ желудочно-ободочной связкѣ въ верхнюю часть живота, а уже отсюда черезъ подкожный ходъ на шею, причемъ кишка проходитъ впереди желудка; приводящій конецъ кишки вшивается въ отводящій. Во 2-й моментъ, черезъ нѣкоторое время, снова вскрывается брюшная полость, высвобождается изъ сращеній идущая на шею кишка, пересѣкается поперекъ и верхнее сѣченіе разрѣза вшивается въ малую кривизну желудка, а нижнее зашивается наглухо. Такимъ образомъ кишечная трубка, которая вела прежде съ шеи въ кишечникъ, теперь ведетъ въ желудокъ. Еще чрезъ нѣкоторое время, въ 3-й моментъ, лежащая на шеѣ часть кишечной трубки соединяется съ пищеводомъ.

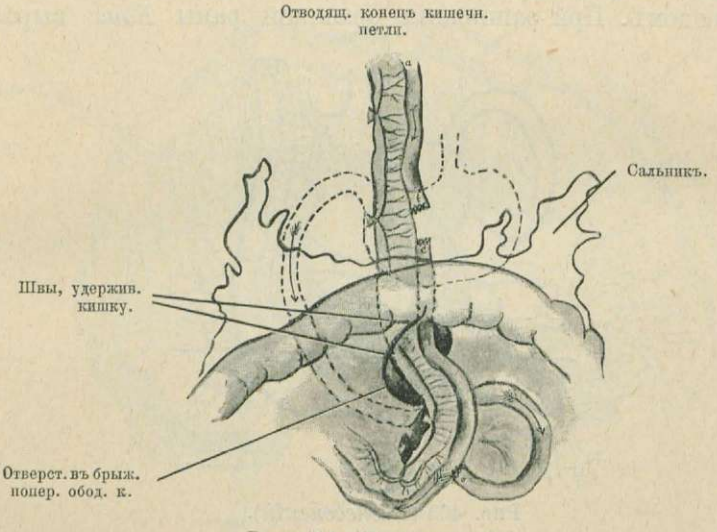

Рис. 464 *(Вознесенскій).*

Видоизмѣненіе *Герцена* устраняетъ многіе недостатки операціи *Roux*, но остается не устраненнымъ главный недостатокъ—ея тяжесть для больного и сложность.

Е) Желудочно-кишечное соустіе (гастро-энтеростомія).

Цѣль этой операціи—дать свободный выходъ содержимому желудка въ кишечникъ при существованіи препятствія въ области привратника или гдѣ-либо на протяженіи двѣнадцатиперстной кишки. Поэтому, показаніемъ къ гастро-энтеростоміи чаще всего служитъ суженіе привратника или двѣнадцатиперстной кишки, вызванное рубцомъ или новообразованіемъ, обычно злокачественнымъ. Въ послѣднемъ случаѣ, понятно, операція является лишь палліатив-

ной, такъ какъ новообразованіе остается, развивается и черезъ болѣе или менѣе короткій срокъ сводитъ больного въ могилу. Далѣе, гастро-энтеростомія можетъ быть показана въ нѣкоторыхъ случаяхъ спазма привратника съ послѣдовательнымъ расширеніемъ желудка и при сращеніяхъ желудка съ окружающими органами. Наконецъ, образованіе соустья между желудкомъ и кишкой дѣлается при язвахъ вблизи выхода желудка съ цѣлью устранить до извѣстной степени раздраженіе этихъ язвъ пищевыми массами и желудочнымъ сокомъ.

Произведенная впервые въ 1881 *Wölfler*'омъ, операція гастро-энтеростоміи въ настоящее время пользуется весьма широкимъ распространеніемъ, въ связи съ чѣмъ стоитъ и довольно значительное число способовъ, предложенныхъ для ея производства. Раньше чѣмъ перейти къ описанію этихъ способовъ, для избѣжанія повтореній, разсмотримъ нѣкоторыя общія правила, которыми приходится руководствоваться при производствѣ гастро-энтеростоміи.

Передъ операціей слѣдуетъ опорожнить желудокъ отъ застаивающихся въ немъ пищевыхъ массъ. Это достигается *промываніями* желудка черезъ зондъ. Однако, промыванія переносятся больными не такъ уже легко, и промывныя воды при атоніи желудка нерѣдко остаются въ немъ послѣ промыванія. Затѣмъ, въ первые часы послѣ промыванія бактеріальная флора въ желудкѣ не уменьшается, а увеличивается. Поэтому я предпочитаю промыть желудокъ наканунѣ, а не въ день операціи. Наконецъ, при язвахъ промываніе можетъ вызвать кроветеченіе. Все это заставляетъ относиться къ промыванію желудка передъ операціей очень внимательно и осторожно.

Разрѣзъ брюшной стѣнки очень удобенъ продольный, въ 10—15 сант., черезъ волокна лѣвой прямой мышцы. Многіе дѣлаютъ разрѣзъ по бѣлой линіи.

По разрѣзѣ брюшной стѣнки вводятъ въ брюшную полость руку и *ощупываютъ*, а если возможно, то *изслѣдуютъ и глазомъ* пораженную область и лишь послѣ этого рѣшаютъ, слѣдуетъ ли въ данномъ случаѣ произвести гастро-энтеростомію или изсѣченіе пораженной части желудка или двѣнадцатиперстной кишки. Рѣшить этотъ вопросъ окончательно до вскрытія брюшной полости въ большинствѣ случаевъ бываетъ невозможно.

Мѣсто наложенія соустья. Для образованія соустья анатомически возможно подвести къ желудку любое мѣсто не только тонкой, но и толстой кишки до сигмовидной ея части включи-

тельно. Но, чтобы не выключать изъ пищеварительной дѣятельности слишкомъ большого участка кишечника, соустье на кишкѣ необходимо накладывать какъ можно ближе къ ея верхнему концу. Обычно, если нѣтъ какихъ-либо, совершенно исключительныхъ показаній, берутъ для этого первыя петли тощей кишки, такъ какъ двѣнадцатиперстная кишка, благодаря ея неподвижности, мало пригодна для гастро-энтеростоміи; ею можно воспользоваться лишь при значительномъ растяженіи желудка, когда стѣнка его непосредственно прилежитъ къ нисходящей части двѣнадцатиперстной кишки. Что касается желудка, то на немъ соустье накладываютъ по возможности въ самой отлогой его части, т.-е., какъ можно ближе къ привратнику и въ непосредственномъ сосѣдствѣ съ большой кривизной.

Для *отысканія начала тощей кишки* пользуются слѣдующимъ пріемомъ. Захватываютъ большой сальникъ и вытягиваютъ его вмѣстѣ съ поперечной ободочной кишкой наружу, чтобы натянулась брыжейка поперечной ободочной кишки; другой рукой отстраняютъ всѣ петли тонкой кишки книзу. Тогда у корня брыжейки поперечной ободочной кишки на лѣвой поверхности позвоночника обнаруживается кишка, пересѣкающая позвоночникъ наискось; при потягиваніи она оказывается закрѣпленной неподвижно; это и есть переходъ двѣнадцатиперстной кишки въ тощую. Въ большинствѣ случаевъ у мѣста выхода тощей кишки изъ-подъ корня брыжейки поперечной ободочной кишки бываетъ замѣтна то болѣе, то менѣе выраженная складка брюшины (*двѣнадцатиперстно-тощекишечная*), въ основаніи которой просвѣчиваетъ нижняя брыжеечная вена. Если поперечная ободочная кишка не вытягивается вслѣдствіе сращеній, то нужную петлю приходится отыскивать наощупь. Пальцы направляютъ по брыжейкѣ поперечной ободочной кишки къ ея корню по направленію къ лѣвой поверхности позвоночника и тамъ захватываютъ первую петлю тощей кишки, узнаваемую по ея неподвижности.

Соединеніе кишки съ желудкомъ производятъ бокъ о бокъ, или конецъ о бокъ. При соединеніи бокъ о бокъ кишечную петлю прикладываютъ къ передней или задней стѣнкѣ желудка, располагая ее обыкновенно параллельно большой кривизнѣ или нѣсколько наискось, причемъ приводящій конецъ петли долженъ лежать влѣво, отводящій вправо; другими словами, перистальтика въ кишечной петлѣ должна идти въ томъ же направленіи, какъ въ желудкѣ. При соединеніи конецъ о бокъ кишечная петля разсѣкается поперекъ и отводящая часть концомъ вшивается въ разрѣзъ желудочной стѣнки.

Для *предотвращенія вытеканія содержимаго* кишечная петля зажимается выше и ниже мѣста предполагаемаго разрѣза зажимами. Для изолированія той части желудка, гдѣ предстоитъ сдѣлать разрѣзъ, можно пользоваться такими же зажимами, но удобнѣе зажимы, изогнутые сильнѣе, въ видѣ почти четверти окружности; зажимы эти располагаются по ту и другую сторону предполагаемаго разрѣза такъ, чтобы концы ихъ соприкасались между собою.

Разрѣзъ желудка обыкновенно проводятъ параллельно большой кривизнѣ; кишечную стѣнку при соединеніи бокъ о бокъ вскрываютъ вдоль противоположнаго мѣсту прикрѣпленія брыжейки края. Во избѣжаніе послѣдующаго суженія разрѣзъ долженъ быть значительной величины, не менѣе 5—6 сант.

Что касается *сшиванія органовъ*, то оно производится по тѣмъ же правиламъ, которыя были описаны для образованія кишечнаго соустья. Изъ различныхъ аппаратовъ, предложенныхъ для замѣны кишечнаго шва, иногда примѣняется пуговка *Murphy*, но при гастро-энтеростоміи существуетъ опасность, что пуговка можетъ провалиться въ желудокъ, и тогда для удаленія ея потребуется новая операція; подобные случаи описаны. Чтобы по возможности предупредить такое осложненіе, необходимо болѣе тяжелую, мужскую половину пуговки помѣщать въ кишку, женскую—въ желудокъ. Во всякомъ случаѣ примѣненіе пуговки допустимо только въ тѣхъ случаяхъ, когда съ операціей необходимо спѣшить.

Въ зависимости отъ пути, по которому петля тонкой кишки подводится къ желудку, возможны три способа гастро-энтеростоміи (рис. 465). 1) Тонкая кишка подводится къ передней стѣнкѣ желудка впереди поперечной ободочной кишки (*а*)—*передняя, предободочная гастро-энтеростомія*; способъ, по которому впервые была произведена разсматриваемая операція *Wölfler*'омъ. 2) Кишечная петля подшивается къ задней стѣнкѣ желудка и проводится позади поперечной ободочной кишки черезъ окно въ ея брыжейкѣ (*б*)—*задняя заободочная гастро-энтеростомія*. 3) Кишка проводится черезъ брыжейку поперечной ободочной кишки и черезъ желудочно-ободочную связку и подшивается къ передней стѣнкѣ желудка (*в*)—*передняя заободочная гастро-энтеростомія*. Употребительны лишь первые два способа, причемъ въ каждомъ изъ нихъ соединеніе кишки съ желудкомъ возможно бокъ о бокъ и конецъ о бокъ, такъ что такимъ образомъ создаются еще два способа.

Передняя предободочная гастро-энтеростомія (*Wölfler*). Вскрывъ брюшную полость и отыскавъ, какъ описано выше, начало тощей кишки, отмѣриваютъ отсюда по кишкѣ 50—60 сант. и опредѣляютъ такимъ образомъ петлю, на которой должно быть наложено соустье; петлю эту выводятъ наружу и располагаютъ на передней брюшной стѣнкѣ такъ, чтобы приводящій конецъ былъ обращенъ влѣво, отводящій вправо. Чтобы во время операціи при перемѣщеніяхъ кишки не спутать отводящій и приводящій концы, нѣкоторые хирурги совѣтуютъ проводить черезъ брыжейку двѣ нити, концы которыхъ со стороны приводящаго конца зажимаютъ въ кровеостанавливающій пинцетъ, со стороны-же отводящаго завязываютъ въ узелъ. Ободочную кишку и большой сальникъ вво-

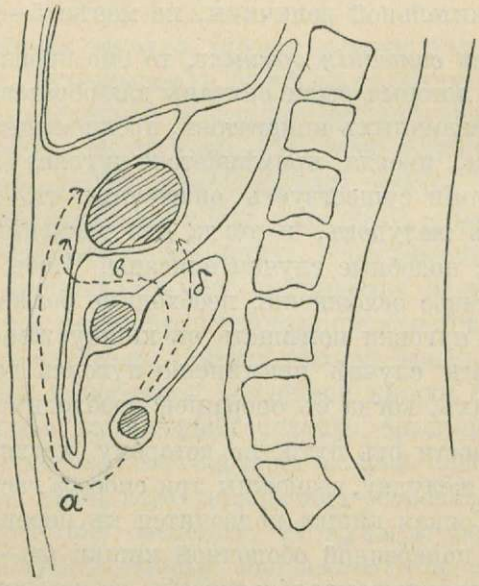

Рис. 465.

дятъ обратно въ брюшную полость, желудокъ же извлекаютъ наружу и такъ же, какъ петлю тонкой кишки, помѣщаютъ внѣ брюшной полости на стерилизованныя салфетки. Всю рану тщательно выполняютъ марлевыми салфетками. Такимъ образомъ вся послѣдующая операція производится внѣ брюшной полости, а потому можно обойтись совершенно безъ кишечныхъ и желудочныхъ зажимовъ. Кишечную петлю подводятъ къ желудку и помѣщаютъ ея задней поверхностью на переднюю стѣнку желудка, по возможности, ближе къ выходу желудка и къ большой кривизнѣ, обыкновенно параллельно послѣдней; для большаго удобства можно закрѣпить органы въ такомъ положеніи при помощи

двухъ зубчатыхъ зажимныхъ пинцетовъ, помѣщаемымъ по концамъ предполагаемаго соединенія органовъ (рис. 466). Послѣ этого образуютъ соустье по типу соустья между двумя кишечными петлями (стр. 619): накладываютъ сначала задній серозно-мышечный шовъ, длина котораго должна быть не меньше 6 сант.; параллельно ему разрѣзаютъ стѣнку желудка и кишки на протяженіи 4—5 сант.; накладываютъ шовъ черезъ всю толщу стѣнокъ по задней, а затѣмъ и по передней окружности разрѣзовъ и заканчиваютъ операцію переднимъ серозно-мышечнымъ швомъ. При наложеніи глубокаго шва слѣдуетъ заботиться о томъ, чтобы привести въ тѣсное соприкосновеніе края разрѣза слизистой оболочки. Сшитые органы вводятся обратно въ брюшную полость. Брюшная рана зашивается наглухо.

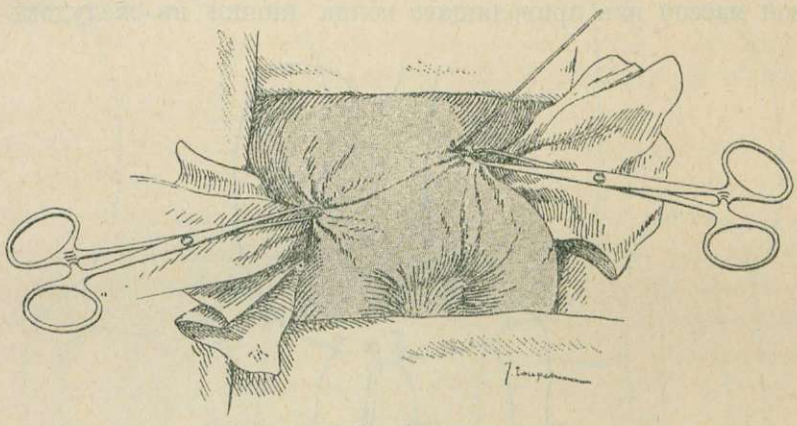

Рис. 466 *(Monod et Vanverts).*

Послѣ передней предободочной гастро-энтеростоміи наблюдаются иногда осложненія со стороны поперечной ободочной кишки и со стороны самаго соустья. Поперечная ободочная кишка можетъ сдавливаться перегибающеюся черезъ нее петлею тонкой кишки до полной непроходимости; въ другихъ случаяхъ, поперечная ободочная кишка и сальникъ, наоборотъ, сдавливаютъ подшитую къ желудку тонкую кишку, особенно если больной послѣ операціи начинаетъ полнѣть, и въ сальникѣ откладывается жиръ.

Оба эти осложненія устраняются въ настоящее время почти совершенно тѣмъ, что для образованія соустья берутъ кишечную петлю на разстояніи 50—60 сант. отъ начала тощей кишки; послѣдияя въ этомъ мѣстѣ имѣетъ уже настолько длинную брыжейку, что совершенно свободно, безъ всякаго натяженія перекидывается черезъ поперечную ободочную кишку. Можно, кромѣ

того, какъ это дѣлалъ, напр., проф. *Бобровъ*, разсѣкать большой сальникъ снизу до верху, такъ чтобы онъ не собирался весь къ поперечной ободочной кишкѣ, а свободно свѣшивался бы по ту и другую сторону подшитой къ желудку кишечной петли.

Осложненіе со стороны соустья состоитъ въ неправильномъ его функціонированіи. Вмѣсто того, чтобы все содержимое желудка поступало въ отводящую кишку, часть его, или даже все, попадаетъ въ приводящую; подъ вліяніемъ перистальтическихъ движеній содержимое обратно выбрасывается въ желудокъ, но затѣмъ снова попадаетъ въ приводящую кишку; послѣдняя благодаря этому растягивается и сжимаетъ рядомъ лежащую отводящую кишку, а это, въ свою очередь, еще больше затрудняетъ оттокъ по ней желудочнаго содержимаго. Вмѣстѣ съ выбрасываемой обратно пищевой массой изъ приводящаго конца кишки въ желудокъ по-

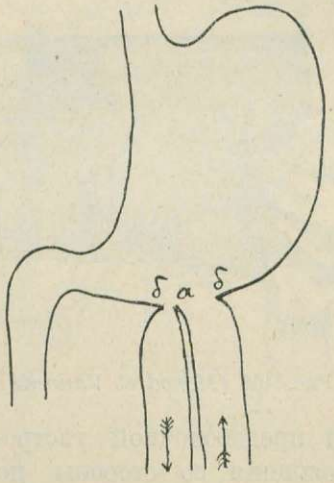

Рис. 467.

ступаютъ желчь и сокъ поджелудочной железы. Клинически это неудовлетворительное функціонированіе соустья выражается неукротимой рвотой и упадкомъ силъ, отчего больные погибаютъ, если препятствіе не будетъ своевременно устранено.

Указанное осложненіе, помимо неправильнаго пришиванія кишки къ желудку въ смыслѣ перистальтики, можетъ обусловливаться и самимъ положеніемъ соустья которое при передней гастроэнтеростоміи занимаетъ не наинисшую часть желудка, по крайней мѣрѣ, когда больной лежитъ на спинѣ. Благодаря этому часть содержимаго желудка проходитъ черезъ привратникъ и попадаетъ въ приводящій конецъ петли, который, растягиваясь, сжимаетъ

отводящій. Для избѣжанія этого совѣтуютъ больнымъ послѣ операціи придавать полусидячее положеніе.

Главной причиной неправильнаго функціонированія соустья является, однако, образованіе т. наз. *шпоръ*. Благодаря острому перегибанію кишечной петли въ мѣстѣ образованнаго соустья приводящій и отводящій ея концы на нѣкоторомъ протяженіи плотно прилегаютъ другъ къ другу; между ними образуется, такимъ образомъ, какъ бы тонкая перегородка, которая своимъ верхнимъ краемъ, т. наз. *кишечной шпорой* (рис. 467, *а*), выдается въ полость желудка; токъ содержимаго желудка, направленный слѣва на право, отодвигаетъ эту шпору по направленію къ отво-

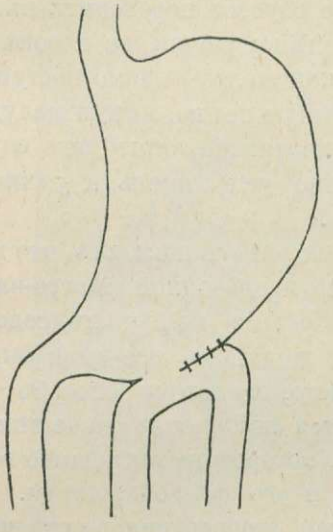

Рис. 468.

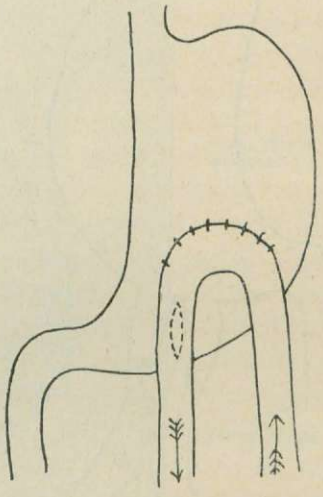

Рис. 469.

дящему концу кишечной петли и суживаетъ его. Кромѣ того, такая же шпора *(желудочно-кишечная)* образуется въ мѣстѣ соединенія желудка съ кишкой (рис. 467, *б*). Имѣя горизонтальное направленіе, она подъ вліяніемъ давящаго на нее желудочнаго содержимаго провисаетъ въ просвѣтъ кишечной петли; но, въ то время, какъ въ приводящемъ концѣ кишки такое провисаніе шпоры существеннаго значенія не имѣетъ, въ отводящемъ оно сильно затрудняетъ оттокъ содержимаго желудка, которое застаивается и поступаетъ въ приводящій конецъ. Особенно предрасполагаетъ, повидимому, къ образованію шпоръ и, слѣдовательно, къ неправильному функціонированію соустья большая дряблость желудочныхъ стѣнокъ.

Для устраненія возможности образованія кишечной шпоры нѣкоторые хирурги *(Kapeller, Lauenstein)* предлагали подшивать приводящую часть петли въ направленіи справа на лѣво къ стѣнкѣ желудка нѣсколькими серозно-мышечными швами (рис. 468). Еще цѣлесообразнѣе предложеніе *Kader*'а. Онъ пришиваетъ кишечную петлю къ верхней части желудка и соустье накладываетъ на нисходящей части петли въ вертикальномъ направленіи (рис. 469). Наиболѣе же вѣрно обезпечивается правильное функціонированіе желудочно-кишечнаго свища образованіемъ соустья, по *Braun*'у, между приводящимъ и отводящимъ колѣнами кишечной петли (рис. 470). При этомъ содержимое желудка, если оно и попадаетъ въ приводящій конецъ кишки, черезъ кишечное соустье переходитъ въ отводящее колѣно; желчь же и сокъ поджелудочной железы прямо поступаютъ въ отводящую петлю, минуя желудокъ. Правда, наложеніе кишечнаго соустья несомнѣнно усложняетъ и удлиняетъ операцію.

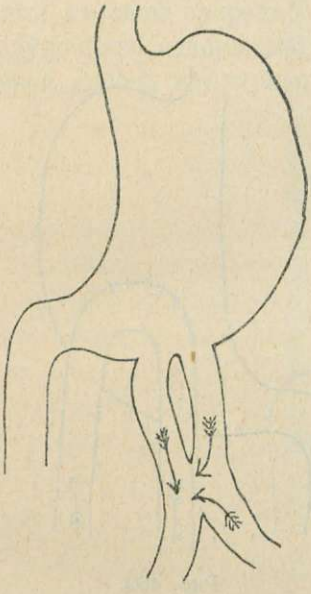

Рис. 470.

Однако, опытъ показалъ, что послѣ передней предобочной гастро-энтеростоміи затеканіе кишечнаго содержимаго въ желудокъ все-таки бываетъ очень часто, и потому способъ этотъ оставляется постепенно даже тѣми хирургами, которые не такъ давно горячо отстаивали его за его простоту.

Задняя заободочная гастро-энтеростомія *(v. Hacker)*. Начальная часть тощей кишки при этомъ способѣ проводится сквозь брыжейку поперечной ободочной кишки и подшивается къ задней стѣнкѣ желудка около большой кривизны, возможно близко къ выходной части желудка.

Вытянувъ изъ брюшной раны большой сальникъ вмѣстѣ съ поперечной ободочной кишкой и отыскавъ начало тощей кишки, натянутую брыжейку поперечной ободочной кишки разрѣзаютъ или раздѣляютъ пинцетами продольно; черезъ образовавшееся окно проникаютъ въ сальниковую сумку, захватываютъ заднюю стѣнку желудка и подводятъ ее къ отверстію въ брыжейкѣ поперечной ободочной кишки. Подведеніе это можно сдѣлать такимъ образомъ, что рукой надавливаютъ на желудокъ со стороны его

передней стѣнки по направленію кзади и книзу. Убѣдившись, что къ окну въ брыжейкѣ прилежитъ нужная намъ для образованія соустья часть желудка, стѣнку послѣдняго нѣсколькими стежками подшиваютъ къ краямъ растянутаго въ стороны отверстія въ брыжейкѣ поперечной ободочной кишки (рис. 471), чтобы предупредить возможность попаданія въ это отверстіе и ущемленія тамъ петель тонкой кишки. Къ подшитой къ отверстію въ брыжейкѣ задней стѣнкѣ желудка подводятъ затѣмъ петлю тощей кишки, расположенную совсѣмъ близко къ задней стѣнкѣ желудка, и образуютъ соустье совершенно такъ же, какъ при пе-

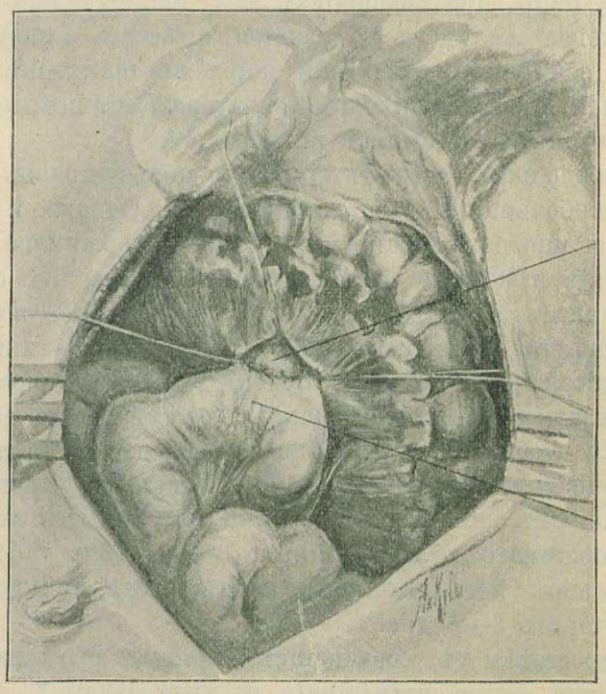

Рис. 471.

редней гастро-энтеростоміи; разница заключается, однако, въ томъ, что образованіе соустья приходится производить въ глубинѣ брюшной полости, а не въ внѣ ея. Это обстоятельство нѣсколько затрудняетъ операцію и создаетъ бо́льшую возможность загрязненія брюшной полости. Въ виду этого необходимо возможно тщательное ограниченіе поля операціи отъ остальной брюшной полости при помощи смоченныхъ въ соляномъ растворѣ марлевыхъ салфетокъ, разрѣзъ же органовъ слѣдуетъ производить не иначе, какъ послѣ предварительнаго наложенія зажимовъ какъ на кишку, такъ и на желудокъ.

Преимущества задней гастроэнтеростоміи передъ передней заключаются въ слѣдующемъ: 1) Всѣ органы сохраняютъ свое нормальное положеніе, и отводящая петля кишки не находится ни въ какой зависимости отъ поперечной ободочной кишки и большого сальника. 2) Соустье образуется въ наиболѣе отлогой части желудка при положеніи больного на спинѣ. 3) Подшитая къ желудку петля тонкой кишки почти вполнѣ сохраняетъ свое нормальное положеніе, а потому она не отвисаетъ, и въ мѣстѣ соустья не образуется шпоръ, которыя могли бы мѣшать правильному его функціонированію. Необходимо, однако, замѣтить, что въ нѣкоторыхъ случаяхъ, напр. при сращеніяхъ желудка съ задней брюшной стѣнкой, когда желудокъ не удается смѣстить книзу, или при слишкомъ обильномъ отложеніи жира въ брыжейкѣ поперечной ободочной кишки, задняя гастро-энтеростомія невыполнима и поневолѣ приходится прибѣгать къ передней.

Задняя заободочная гастро-энтеростомія пользуется въ настоящее время наибольшимъ распространеніемъ. Однако, и послѣ нея наблюдается иногда затеканіе кишечнаго содержимаго въ желудокъ. Поэтому нѣкоторые присоединяютъ и къ ней соустье между приводящимъ и отводящимъ концами кишечной петли по *Braun*'у. Понятно, что въ такомъ случаѣ для желудочно-кишечнаго соустья приходится брать не ближайшую къ двѣнадцатиперстно-тощекишечной складкѣ часть тощей кишки, а отступать отъ складки сант. на 20—30, чтобы имѣть на приводящемъ концѣ достаточно мѣста для кишечнаго соустья. Этимъ, конечно, операція усложняется и все-таки въ одномъ изъ своихъ случаевъ я наблюдалъ затеканіе кишечнаго содержимаго въ желудокъ: до 3-хъ недѣль у больного были рвоты вскорѣ послѣ принятія пищи, а затѣмъ случались лишь иногда, черезъ 3—5 дней.

Гастро-энтеростомія съ соединеніемъ кишки съ желудкомъ конецъ о бокъ или гастро-энтеростомія въ видѣ буквы Y. Исходя изъ того соображенія, что при соединеніи желудка съ кишкой бокъ о бокъ всегда возможно затеканіе содержимаго желудка въ приводящую кишку, а также всегда возможно попаданіе въ желудокъ желчи и сока поджелудочной железы, прибѣгаютъ къ образованію соустья такимъ образомъ, что къ желудку подшивается концомъ только отводящая петля, приводящая же вшивается, также концомъ, въ стѣнку отводящей петли на нѣкоторомъ разстояніи отъ соустья съ желудкомъ (рис. 472 и 473).

Указанное видоизмѣненіе въ образованіи соустья впервые было предложено для передней гастро-энтеростоміи (рис. 472) *Wölfer*'омъ и позднѣе, независимо отъ него, *Maydl*'емъ, но операція эта не

получила распространенія и въ печати обнародованы лишь единичные случаи передней предободочной гастро-энтеростоміи въ видѣ Y. Въ настоящее время она совершенно почти вытѣснена *задней гастро-энтеростоміей въ видѣ* Y (рис. 473), извѣстной также подъ названіемъ задней гастро-энтеростоміи по *Roux*, впервые ее произведшаго.

Операція производится слѣдующимъ образомъ. Сальникъ съ поперечной ободочной кишкой извлекаютъ изъ раны; брыжейку поперечной ободочной кишки расправляютъ и натягиваютъ; сдѣлавъ въ брыжейкѣ отверстіе, къ послѣднему подводятъ заднюю стѣнку желудка и подшиваютъ ее нѣсколькими стежками къ кра-

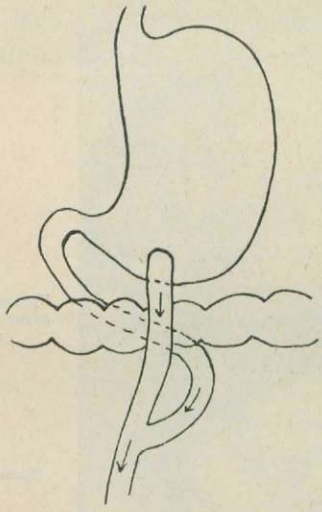

Рис. 472.

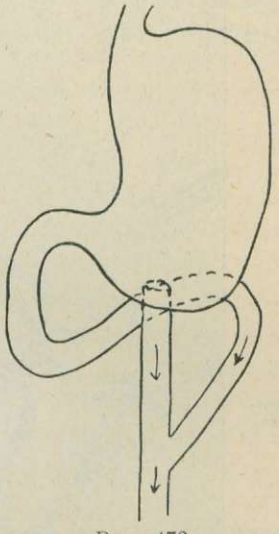

Рис. 473.

ямъ отверстія, какъ и при обыкновенной задней заободочной гастро-энтеростоміи по *Hacker*'у. Затѣмъ отыскиваютъ начало тощей кишки и, отступя отсюда сант. на 20 — 30, разсѣкаютъ кишку между двумя зажимами поперекъ; вмѣстѣ съ кишкой въ томъ же направленіи разрѣзаютъ и брыжейку почти до ея корня. Всѣ кроветочащіе сосуды тщательно перевязываютъ. Приводящій конецъ кишки завертываютъ въ марлю и оставляютъ на мѣстѣ; отводящій конецъ подводятъ къ подшитой задней стѣнкѣ желудка и вшиваютъ въ нее; прежде всего прикрѣпляютъ заднюю окружность кишки серозно-мышечнымъ непрерывнымъ швомъ; затѣмъ дѣлаютъ въ стѣнкѣ желудка отверстіе и накладываютъ глубокій этажъ шва по всей окружности кишки и раны желудка; въ заключеніе накладываютъ серозно-мышечный шовъ по передней

окружности (рис. 474). Вшивъ отводящій конецъ въ желудокъ, такимъ же образомъ вшиваютъ приводящій конецъ кишки въ противоположную мѣсту прикрѣпленія брыжейки стѣнку отводящей петли. При этомъ приводящій конецъ подходитъ къ отводящему слѣва. Края разрѣзанной брыжейки укрѣпляются нѣсколькими швами къ поверхности брыжейки въ томъ мѣстѣ, гдѣ они къ ней прилегаютъ.

Представляя выгоды, свойственныя вообще заднимъ гастро-энтеростоміямъ, описанная операція имѣетъ то преимущество, что дѣлаетъ совершенно невозможнымъ попаданіе содержимаго же-

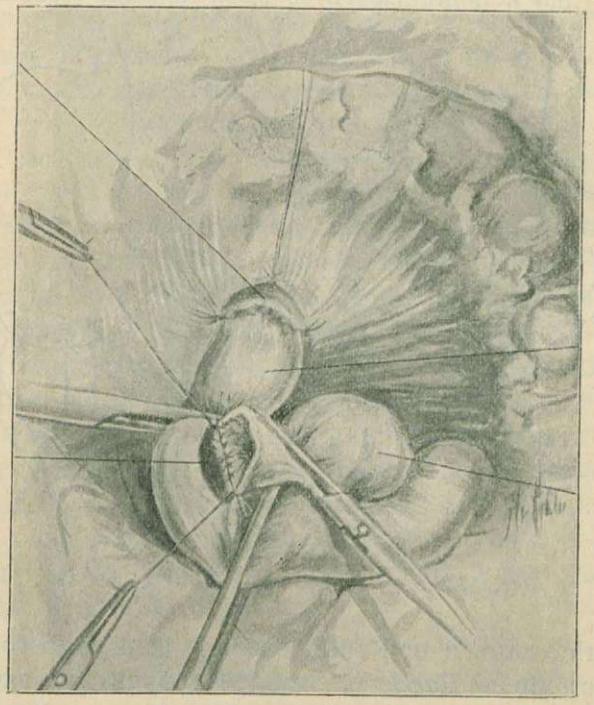

Рис. 474.

лудка въ приводящую петлю и затеканіе желчи и сока поджелудочной железы въ желудокъ. Въ виду этого заднюю гастро-энтеростомію въ видѣ Y съ полнымъ правомъ можно считать операціей, лучше всякой другой возстановляющей вполнѣ правильную функцію желудка и кишекъ, и, несомнѣнно, она могла бы сдѣлаться нормальнымъ типомъ операціи для гастро-энтеростоміи, если бы этому не мѣшала нѣкоторая сложность ея. Въ самомъ дѣлѣ, помимо того, что вся операція производится въ глубинѣ брюшной полости, какъ при операціи по *Hacker*'у, здѣсь приходится дѣ-

лать два анастомоза вмѣсто одного, и притомъ долго работать при вскрытомъ просвѣтѣ кишки, что повышаетъ возможность инфекціи.

Ж) Резекція желудка.

Подъ резекціей желудка подразумѣвается изсѣченіе большаго или меньшаго его участка. Различаютъ: 1) изсѣченіе участка стѣнокъ желудка безъ полнаго нарушенія его непрерывности; 2) круговое изсѣченіе большаго или меньшаго участка, — резекція въ тѣсномъ смыслѣ слова, и 3) полное удаленіе желудка.

Къ **изсѣченію стѣнокъ желудка безъ полнаго нарушенія его непрерывности** приходится прибѣгать: при новообразованіяхъ съ цѣлью ихъ удаленія, при язвахъ желудка и при разорванныхъ или ушибленныхъ ранахъ желудка, чаще всего огнестрѣльныхъ,

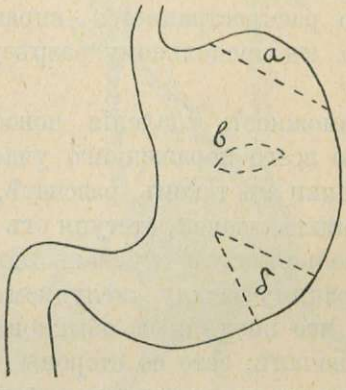

Рис. 475.

когда измятые и ушибленные края изсѣкаются, прежде чѣмъ приступить къ наложенію шва. Изсѣченіе стѣнокъ во всякомъ случаѣ желательно дѣлать такъ, чтобы получить по возможности простую линію шва. Въ большинствѣ случаевъ изсѣкаютъ участки стѣнокъ въ видѣ сегмента (рис. 475, *а*) или сектора (рис. 475, *б*), или же придаютъ дефекту элиптическую форму (рис. 475, *в*). Полученное послѣ изсѣченія стѣнки желудка отверстіе закрывается обычнымъ кишечнымъ швомъ, причемъ для избѣжанія суженія просвѣта сшиваніе слѣдуетъ производить по возможности въ поперечномъ къ оси желудка направленіи. Что касается самой техники производства этой операціи, то мы говорить о ней не станемъ: она будетъ понятна изъ описанія техники производства кругового изсѣченія участковъ желудка.

Изъ круговыхъ изсѣченій желудка чаще всего производится **изсѣченіе привратника**, обыкновенно по поводу злокачественнаго

новообразованія. Но, операція выполнима лишь въ тѣхъ случаяхъ, когда новообразованіе рѣзко ограничено и удалимо безъ остатковъ, т.-е., если оно не сращено слишкомъ тѣсно съ окружающими органами (печенью и поджелудочной железой), и если пораженіе лимфатическихъ железъ не слишкомъ распространенно. Въ противномъ случаѣ лучше прибѣгнуть къ гастро-энтеростоміи. Изъ сказаннаго понятно, что выборъ между той и другой операціей дѣлается лишь на операціонномъ столѣ, по вскрытіи брюшной полости. Сравнительно рѣдко изсѣченіе привратника производится при рубцовомъ его суженіи или при круглой язвѣ.

Разрѣзъ брюшной стѣнки производится такъ же, какъ для образованія желудочно-кишечнаго соустья, параллельно бѣлой линіи, влѣво отъ нея, между мечевиднымъ отросткомъ и пупкомъ. Если бы по вскрытіи брюшной полости оказалось, что новообразованіе значительно распространяется вправо, на двѣнадцатиперстную кишку, то къ продольному разрѣзу прибавляется поперечный вправо.

Опредѣливъ возможность удаленія новообразованія, приступаютъ къ выдѣленію всего пораженнаго участка желудка и двѣнадцатиперстной кишки въ такомъ разсчетѣ, чтобы изсѣчь ихъ въ предѣлахъ здоровыхъ тканей, отступя отъ края новообразованія сант. на 3—4. Въ большинствѣ случаевъ новообразованіе вправо не переходитъ за границу между желудкомъ и двѣнадцатиперстной кишкой, такъ что послѣднюю обыкновенно удается перерѣзать въ самомъ ея началѣ; зато со стороны желудка часто приходится отнимать весьма значительные участки; въ виду наклонности новообразованія распространяться преимущественно по малой кривизнѣ, нерѣдко приходится удалять послѣднюю цѣликомъ.

Раздѣливъ или перерѣзавъ между двумя перевязками имѣющіяся сращенія съ окружающими органами, желудокъ извлекаютъ изъ раны и обкладываютъ со всѣхъ сторонъ марлевыми салфетками, чтобы отдѣлить поле операціи отъ брюшной полости. Послѣ этого отрѣзаютъ большой и малый сальники отъ большой и малой кривизнъ желудка въ предѣлахъ новообразованія, захватывая и перевязывая всѣ кроветочащіе сосуды. Происходящее при этомъ кроветеченіе можно значительно уменьшить, если предварительно перевязать главные артеріальные стволы, идущіе по большой и малой кривизнамъ желудка, на мѣстѣ предполагаемаго разрѣза послѣдняго. Подобная перевязка значительно ускоряетъ и облегчаетъ отдѣленіе сальниковъ. Когда большой и малый сальники отдѣлены, желудокъ легко извлекается еще больше изъ брюшной раны, такъ что вся дальнѣйшая операція можетъ быть произве-

дена совершенно внѣ брюшной полости. Подъ выведенные желудокъ и двѣнадцатиперстную кишку подкладываютъ марлевые салфетки, чтобы при разрѣзѣ ихъ содержимое не могло попасть въ брюшную полость. Наложивъ затѣмъ зажимы по ту и другую сторону предполагаемыхъ разрѣзовъ (рис. 476), разсѣкаютъ между зажимами поперечно двѣнадцатиперстную кишку и желудокъ и удаляютъ новообразованіе. Пораженныя лимфатическія железы тщательно удаляютъ.

Что касается послѣдующаго возстановленія непрерывности пищеварительной трубки, то можно поступать различно. Несомнѣнно, наиболѣе цѣлесообразнымъ представляется сшиваніе желудка

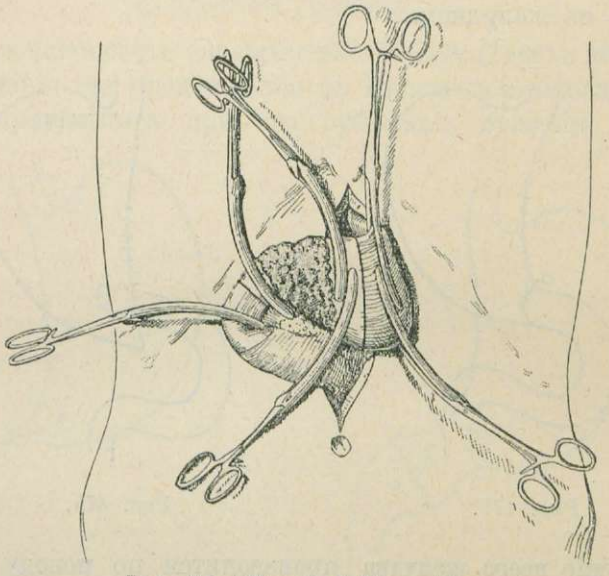

Рис. 476. (*Monod* et *Vanverts*).

съ двѣнадцатиперстной кишкой. *Billroth* въ первомъ случаѣ успѣшной резекціи привратника произвелъ непосредственное сшиваніе просвѣта двѣнадцатиперстной кишки съ просвѣтомъ желудка. Въ виду большого несоотвѣтствія этихъ просвѣтовъ, онъ зашилъ просвѣтъ желудка на нѣкоторомъ протяженіи отъ малой кривизны и въ нижнюю часть вшилъ двѣнадцатиперстную кишку (рис. 477). Недостатокъ этого способа заключается въ томъ, что линія шва получается сложная, и въ томъ мѣстѣ, гдѣ сходятся три шва (*a*), соединеніе легко получается не достаточно герметичнымъ. Въ виду этого *Kocher* поступаетъ слѣдующимъ образомъ: онъ зашиваетъ наглухо желудокъ, а двѣнадцатиперстную кишку вшиваетъ въ

новое отверстіе на задней стѣнкѣ желудка (рис. 478). Если, благодаря удаленію слишкомъ большого участка желудка или вслѣдствіе малой подвижности двѣнадцатиперстной кишки, оба эти органа не могутъ быть сведены настолько, чтобы наложить шовъ безъ натяженія, то зашиваютъ желудокъ и двѣнадцатиперстную кишку наглухо и образуютъ желудочно-кишечное соустье по одному изъ описанныхъ выше способовъ (второй способъ *Billorth*'а). Зашиваніе производится обычнымъ способомъ при помощи двухэтажнаго шва, но можно для ускоренія операціи произвести раздавливаніе двѣнадцатиперстной кишки поперечно энтеротрибомъ, по образовавшейся канавкѣ наложить перевязку, культю погрузить въ кишку и поверхъ наложить кишечный шовъ. *Doyen* такъ же поступаетъ и съ желудкомъ.

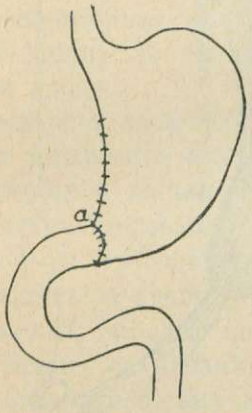

Рис. 477.

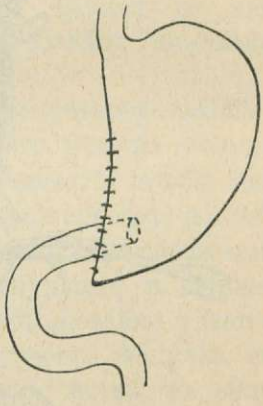

Рис. 478.

Изсѣченіе всего желудка производится по поводу разлитого ракового пораженія большей части желудка при отсутствіи сращеній съ сосѣдними органами и при не рѣзко выраженномъ пораженіи лимфатическихъ железъ. Техника этой операціи, впервые съ успѣхомъ произведенной *Schlatter*'омъ, отличается отъ техники изсѣченія привратника только большей областью распространенія. Ходъ операціи обычно такой: отрѣзаютъ отъ большой кривизны желудочно-ободочную и желудочно-селезеночную связки; разсѣкаютъ между двумя зажимами входъ въ желудокъ; отдѣляютъ отъ малой кривизны малый сальникъ и разсѣкаютъ, также между двумя зажимами, привратникъ или начало двѣнадцатиперстной кишки. По удаленіи желудка сшиваютъ пищеводъ обыкновеннымъ круговымъ швомъ съ двѣнадцатиперстной кишкой, если послѣдняя легко къ нему подводится, или съ петлею тощей кишки,

причемъ брать приходится петлю съ длинной брыжейкой, т. е. на разстояніи не менѣе 50—60 сант. отъ начала тощей кишки. Большія затрудненія могутъ возникнуть, если кишку приходится сшивать съ пищеводомъ, лишеннымъ серознаго покрова; въ виду этого крайне желательно сохранить входъ въ желудокъ и часть желудка, непосредственно прилежащую къ нему. Такую операцію часто называютъ *субтотальной* резекціей желудка. Мнѣ не кажется, чтобы отъ этого названія что либо сдѣлалось яснѣе и чтобы была нужда выдѣлять операцію подъ особымъ названіемъ въ зависимости отъ того, оставлено ли на нѣсколько сант. желудочной стѣнки больше или меньше.

3) Пластика привратника.

Предложенная почти одновременно *Heineke* (1886) и *Mikulicz*'емъ (1887), операція эта производится съ цѣлью возстановленія проходимости привратника при его рубцовомъ суженіи на почвѣ

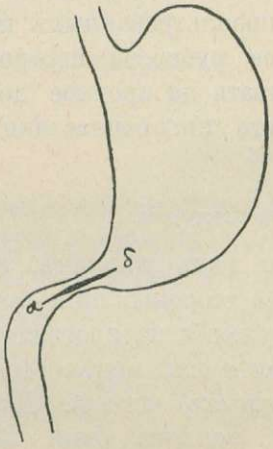

Рис. 479.

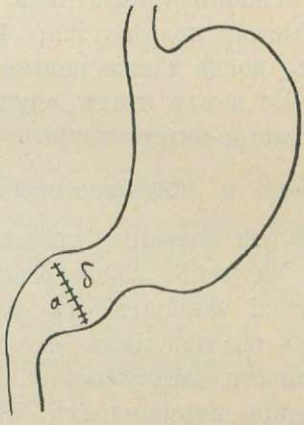

Рис. 480.

круглой язвы или ожоги. Состоитъ она въ томъ, что привратникъ разрѣзается продольно, а затѣмъ этотъ разрѣзъ сшивается поперечно (рис. 479 и 480).

Разрѣзъ брюшной стѣнки, какъ и для резекціи привратника,— параллельно бѣлой линіи слѣва. Выходъ желудка и двѣнадцатиперстная кишка извлекаются изъ раны и зажимаются на нѣкоторомъ разстояніи отъ предполагаемаго разрѣза руками помощника или зажимами. Въ передней стѣнкѣ желудка, въ непосредственномъ сосѣдствѣ съ привратникомъ, дѣлается на одинаковомъ разстояніи отъ большой и малой кривизны продольный разрѣзъ,

длиною въ 3 сант. Вскрывъ полость желудка, вводятъ въ привратникъ палецъ или желобоватый зондъ и по немъ разсѣкаютъ продольно весь выходъ желудка до двѣнадцатиперстной кишки; длина всего разрѣза должна равняться 7—8 сант., но не превышать 8 сант., такъ какъ тогда при сшиваніи другъ съ другомъ противоположныхъ концовъ разрѣза получится слишкомъ большое натяженіе, и швы легко могутъ прорѣзаться. Захвативъ затѣмъ острыми крючками края раны на срединѣ ея протяженія, растягиваютъ ихъ въ противоположныхъ направленіяхъ такимъ образомъ, чтобы направленіе раны получилось перпендикулярное къ первоначальному. Въ этомъ направленіи рана зашивается обычнымъ двухэтажнымъ швомъ. Брюшная рана закрывается наглухо.

Противопоказаніемъ для пилоропластики служатъ: 1) неподвижность привратника вслѣдствіе сращенія его съ сосѣдними органами и задней брюшной стѣнкой; 2) слишкомъ большое протяженіе суженія, когда разрѣзъ пришлось бы дѣлать больше 8 сант. длины; 3) наличность свѣжей воспалительной инфильтраціи стѣнокъ привратника, т. к. въ инфильтрованныхъ тканяхъ швы быстро прорѣжутся; 4) сплошное рубцовое перерожденіе стѣнокъ, когда также нельзя разсчитывать на прочное держаніе швовъ. Во всѣхъ этихъ случаяхъ вмѣсто пилоропластики показуется гастро-энтеростомія.

И) Пластика и анастомозъ желудка.

Обѣ эти операціи примѣняются въ тѣхъ рѣдкихъ, сравнительно, случахъ, когда разстройства со стороны пищеварительной трубки зависятъ отъ рубцоваго суженія на протяженіи желудка съ раздѣленіемъ его на двѣ болѣе или менѣе обособленныя полости (*желудокъ въ видѣ песочныхъ часовъ*). Для возстановленія нормальныхъ отправленій желудка одни хирурги прибѣгаютъ къ устраненію суженія при помощи пластической операціи, другіе къ образованію соустья между обѣими полостями желудка. Въ тѣхъ случаяхъ, когда верхняя полость желудка значительной величины, нѣкоторые хирурги образуютъ соустье между нею и петлею тощей кишки по одному изъ способовъ гастро-энтеростоміи, описанныхъ выше.

Пластика желудка производится совершенно по типу только что описанной пилоропластики (рис. 481). Обезпечивъ себя наложеніемъ зажимовъ отъ вытеканія содержимаго желудка, проводятъ черезъ переднюю стѣнку желудка въ области суженія продольный разрѣзъ, края его растягиваютъ въ противоположныя стороны и сшиваютъ въ поперечномъ направленіи.

Анастомозъ желудка. Операція эта состоитъ въ томъ, что между обѣими полостями желудка въ обращенныхъ другъ къ другу стѣнкахъ ихъ образуютъ соустье по правиламъ, описаннымъ для гастро-энтеростоміи и энтероанастомоза (рис. 482).

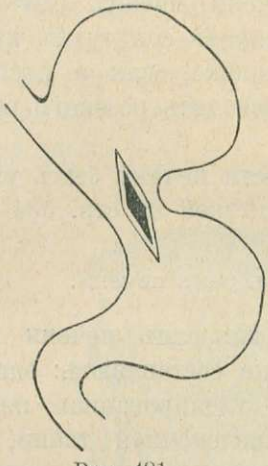

Рис. 481.

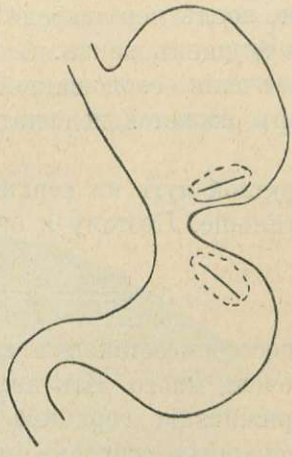

Рис. 482.

3. Операціи на печени.

Изложенію отдѣльныхъ операцій на печени я предпошлю нѣсколько замѣчаній относительно доступа къ печени, такъ какъ подойти къ заложенной въ куполѣ грудобрюшной преграды и прикрытой ребрами печени нерѣдко бываетъ очень нелегко, и нѣсколько замѣчаній объ остановкѣ кроветеченія изъ ранъ печени, такъ какъ борьба съ кроветеченіемъ составляетъ основаніе всѣхъ операцій на печеночной паренхимѣ.

А) Оперативный доступъ къ печени.

Для доступа къ печени пользуются двумя путями: брюшнымъ и груднымъ. Обычнымъ, наиболѣе частымъ путемъ является брюшной; грудной путь избирается для доступа къ верхней, выпуклой поверхности печени.

Брюшной путь къ печени пролагается различно: дѣлается или отвѣсный разрѣзъ передней брюшной стѣнки между волокнами правой прямой мышцы или косой разрѣзъ вдоль праваго реберная края. При достаточной длинѣ отвѣсный разрѣзъ даетъ хорошій просторъ для большинства случаевъ, но въ случаяхъ особенно трудныхъ къ верхнему концу его приходится прибавлять разрѣзъ по краю реберъ. Еще болѣе простора получится, если

присоединить резекцію 8, 9 и 10-го реберныхъ хрящей по *Canniot-Дьяконову* (см. стр. 538—539). Однако, и послѣ того доступъ къ задней части верхней поверхности печени все еще недостаточенъ, и чтобы увеличить просторъ, можно надсѣчь серповидную связку печени, послѣ чего передній край печени можетъ быть значительно опущенъ внизъ. *Guibé* и *Теребинскій* совѣтуютъ начинать съ разсѣченія серповидной связки и только, если и послѣ того просторъ окажется недостаточенъ, производить резекцію реберной дуги.

Грудной путь къ верхней поверхности печени былъ уже описанъ раньше. Поэтому я ограничусь ссылкой на стр. 534—539.

Б) Остановка кроветеченія изъ ранъ печени.

Способовъ остановки кроветеченія изъ ранъ печени предложено очень много. Изъ нихъ важнѣйшіе составляютъ: ошпариваніе, прижиганіе горячимъ воздухомъ, изолированная перевязка кроветочащихъ сосудовъ, прошиваніе печеночной ткани, тампонада. О значеніи пара и горячаго воздуха было уже сказано на стр. 101 — 104. Изолированная перевязка возможна только для

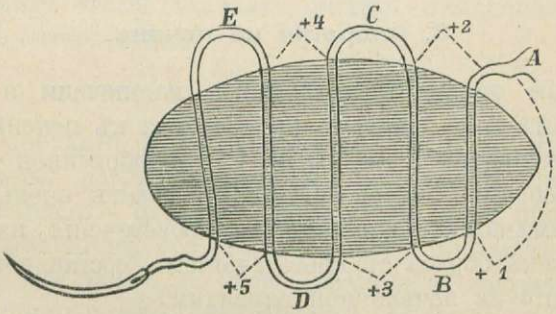

Рис. 483. *(Мартыновъ).*

болѣе крупныхъ сосудовъ, послѣ чего изъ мелкихъ сосудовъ печени все-таки продолжается сравнительно обильное кроветеченіе. Поэтому болѣе важное значеніе имѣетъ массовая перевязка въ видѣ прошиванія паренхимы печени. Этотъ способъ остановки кроветеченія разработанъ проф. *Кузнецовымъ* и проф. *Пенскимъ*. Для прошиванія они предложили пользоваться тупыми, не имѣющими острыхъ краевъ иглами, чтобы при проведеніи иглы черезъ паренхиму, послѣдняя лишь раздвигалась, но не рѣзалась ни концомъ, ни краями иглы. Тупая игла съ длинною двойною нитью А (рис. 483) проводится черезъ толщу паренхимы печени. Одинъ конецъ нити перерѣзается и завязывается съ свободнымъ

концомъ ея узломъ + 1. При этомъ узелъ постепенно, но сильно затягивается, такъ что охваченная петлей нитки часть печеночной паренхимы понемногу прорѣзывается, заключающіеся же въ ней сосуды сдавливаются петлей. Оставшаяся въ иглѣ нитка передергивается, чтобы сдѣлать обрѣзанный конецъ ея болѣе длиннымъ, и игла вновь проводится чрезъ паренхиму печени, отступя на 1 сант. отъ мѣста перваго выкола, нитка снова перерѣзается, и затягивается узелъ + 2 и т. д. Слѣдуетъ прибавить, что нить не должна быть очень тонкой, чтобы она сдавливала, а не перерѣзала ткани.

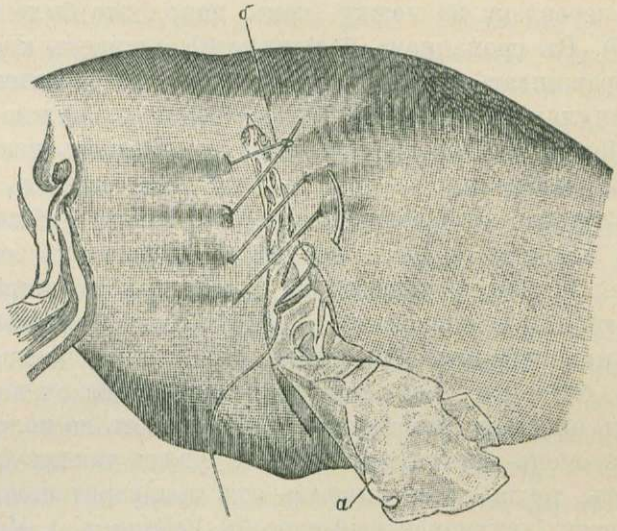

Рис. 484. *(Кузнецовъ и Пенскій).*

Если рана брюшной полости не зашивается наглухо, то для остановки кроветеченія достаточно марлевой тампонады. Къ тампонадѣ приходится прибѣгать и въ тѣхъ случаяхъ, когда рана печени имѣетъ плоскостной видъ. Для усиленія давленія тампона *Кузнецовъ* предложилъ проводить поверхъ него (рис. 484) рядъ швовъ чрезъ паренхиму печени.

В) Резекція печени.

Резекція печени производится главнымъ образомъ при плотныхъ опухоляхъ ея. Удаленію могутъ подвергаться очень большіе отдѣлы, такъ какъ печень обладаетъ большой способностью къ возрожденію. Съ технической стороны операція сводится къ наложенію массовыхъ перевязокъ на печеночную ткань, отступя

на достаточное разстояніе отъ опухоли. Перевязки накладываются такъ, какъ это указано въ предыдущей главѣ. Послѣ этого участокъ печени съ опухолью отсѣкается впереди перевязокъ. *Kocher* вмѣсто перевязокъ рекомендуетъ накладывать на паренхиму печени желудочный зажимъ, крѣпко зажать его и отрѣзать впереди него опухоль; зажимъ оставляется на печени 24 часа.

Г. Операціи при кистовидныхъ пухоляхъ печени.

Въ исключительно рѣдкихъ случаяхъ, когда эхинококковая киста сидитъ на ножкѣ, ее можно бываетъ удалить цѣликомъ, положивъ перевязку на ножку, какъ, напр., это было въ случаѣ *Типякова* [1]). Въ громадномъ большинствѣ случаевъ кисту приходится опоражнивать отъ ея содержимаго и заживлять посредствомъ грануляцій; точно такимъ же образомъ нужно поступать и при гнойникахъ. При опорожненіи печеночныхъ кистовидныхъ образованій необходимо имѣть въ виду возможность попаданія ихъ содержимаго въ брюшную полость, каковое обстоятельство, если даже жидкость и была вполнѣ свободной отъ болѣзнетворныхъ бактерій, можетъ повести къ дурнымъ послѣдствіямъ (обсѣмененіе брюшины эхинококомъ). Когда имѣются сращенія стѣнки кисты съ пристѣночной брюшиной, указанной опасности не существуетъ, благодаря чему операція становится очень легкой и сводится къ простому разрѣзу покрововъ вплоть до полости кисты. Однако, въ очень многочисленныхъ случаяхъ такихъ сращеній не существуетъ, тогда можно вызвать ихъ предварительно, а затѣмъ вскрыть кисту (двухмоментный способъ *Volkmann*'а). Можно также при отсутствіи сращеній сразу вскрыть кисту, принимая мѣры къ устраненію затеканія жидкости въ брюшную полость и пришивая стѣнку мѣшка къ брюшной стѣнкѣ (одномоментный способъ *Lindemann*'а). *Бобровъ* и *Posadas* предложили так. наз. закрытый способъ операціи эхинококка, предложенный еще ранѣе *Billroth*'омъ. Способъ этотъ состоитъ въ полномъ удаленіи пузыря паразита и въ зашиваніи наглухо соединительнотканной полости въ печени, въ которой сидѣлъ эхинококкъ. Что касается оцѣнки упомянутыхъ трехъ способовъ операціи эхинококка, то первый изъ нихъ— двухмоментный способъ *Volkmann*'а — является наиболѣе безопаснымъ въ смыслѣ попаданія жидкости въ брюшную полость; главный недостатокъ его заключается въ длительности операціи, такъ какъ между первымъ и вторымъ ея моментомъ должно пройти не менѣе 10 дней, а иногда и болѣе; кромѣ того, иногда сращенія

[1]) Медиц. Обозр. 1898, № 11.

образуются довольно рыхлыя и могутъ разорваться при второмъ моментѣ операціи; далѣе, возможенъ преждевременный разрывъ кисты, до образованія сращеній, въ промежуткѣ между обоими моментами операціи, какъ это наблюдалось уже не разъ. Одномоментный способъ выгодно отличается отъ двухмоментнаго быстротою операціи, поэтому онъ пользуется большимъ распространеніемъ между хирургами, не смотря на то, что при немъ дана нѣсколько бо̀льшая возможность попаданія эхинококковой жидкости въ брюшную полость. Закрытый способъ по *Posadas-Боброву* имѣетъ въ своей основѣ желаніе сократить періодъ дальнѣйшаго теченія раны, который при „открытыхъ“ одно- и двухмоментныхъ способахъ является очень длительнымъ (нѣсколько мѣсяцевъ). Однако, быстротой выздоровленія при этомъ способѣ не можетъ быть искуплена возможность нагноенія въ зашитомъ наглухо и опущенномъ въ брюшную полость мѣшкѣ печени, оставшемся послѣ удаленія эхинокока, какъ это наблюдалось неоднократно.

Что касается мѣста производства сказанныхъ операцій, то оно зависитъ отъ мѣста положенія кисть. Обыкновенно эти послѣднія исходятъ изъ передняго края и нижне-передней поверхности печени; въ такихъ случаяхъ доступъ къ нимъ проще всего можетъ быть достигнутъ черезъ переднюю брюшную стѣнку; если эхинококкъ развился на выпуклой поверхности печени, подъ діафрагмой, то къ нему приходится подходить путемъ частичной резекціи грудной клѣтки. Наконецъ, въ рѣдкихъ случаяхъ, когда эхинококъ гнѣздится въ самой задней части печени, къ нему можно подойдти сзади, черезъ поясничный разрѣзъ.

Операція эхинокока черезъ переднюю брюшную стѣнку. Разрѣзъ проводится на наиболѣе выпукломъ мѣстѣ кисты на протяженіи не менѣе 10 сантиметровъ; разрѣзъ можно проводить или продольный черезъ толщу правой прямой мышцы, или же косой, параллельный реберному краю. Разсѣкши брюшную стѣнку и вскрывъ брюшину, оріентируются относительно положенія кисты и существованія сращеній, а также осматриваютъ, нѣтъ ли по сосѣдству другихъ опухолей. Если далѣе желаютъ оперировать по *двухмоментному способу*, то въ рану вводятъ кусокъ марли, такъ чтобы онъ соприкасался съ поверхностью кисты; марлю кромѣ того слѣдуетъ нѣсколько подсунуть по краямъ между кистой и пристѣночной брюшиной. Этимъ кончается первый моментъ операціи. Затѣмъ, наложивъ по общимъ правиламъ повязку на животъ, больного переносятъ въ кровать, гдѣ онъ долженъ лежать по возможности спокойно въ теченіе 10 дней. По истеченіи этого срока, когда сращенія обыкновенно уже образовались, приступаютъ ко

второму моменту операціи—„вскрытію кисты“. Если по снятіи повязки окажется, что сращеній нѣтъ, то вскрытіе кисты откладываютъ еще на нѣсколько дней, поступая по предыдущему. Въ случаѣ наличности сращеній кисту вскрываютъ по направленію брюшной раны ножемъ или же термокаутеромъ. Употребленіе послѣдняго можетъ понадобиться только въ тѣхъ случаяхъ, когда облегающій кисту слой печени довольно толстъ и вслѣдствіе этого можно опасаться кроветеченія. Тотчасъ послѣ разрѣза начинаетъ вытекать эхинококковая жидкость вмѣстѣ съ дочерними пузырями. Удаленію послѣднихъ помогаютъ, захватыя ихъ корнцангомъ; по возможности стараются удалить и материній пузырь, если онъ легко отдѣляется, но не слѣдуетъ употреблять при этомъ какое-либо насиліе. По опорожненіи жидкости и удаленіи насколько возможно пузырей и остатковъ оболочекъ, въ полость мѣшка вводятъ толстый дренажъ или же длинныя полоски марли.

При *одномоментномъ способѣ* кисту вскрываютъ тотчасъ по разрѣзѣ брюшной стѣнки, причемъ можно поступать двояко: или сначала пришитъ мѣшокъ къ ранѣ живота и потомъ вскрыть кисту (*Sänger*), или же, наоборотъ, прежде вскрыть послѣднюю и затѣмъ уже подшить ея края къ ранѣ (*Lindemann*, *Landau*).

Эти оба видоизмѣненія одномоментнаго способа почти одинаково употребительны. Если хотятъ воспользоваться первымъ изъ нихъ, то, вскрывъ брюшную полость, съ помощію толстой полой иглы или труакара выпускаютъ нѣкоторое количество эхинококковой жидкости, защищая отъ случайнаго попаданія послѣдней въ брюшную полость посредствомъ марлевыхъ компрессовъ. Затѣмъ, повытянувъ болѣе или менѣе спавшійся мѣшокъ въ брюшную рану, проводятъ на обоихъ концахъ послѣдней по шву, изъ которыхъ каждый, проходя черезъ пристѣночную брюшину и мышечный слой по обоимъ краямъ раны, захватываетъ собою стѣнку кисты, не проникая въ ея полость. Въ промежуткѣ между этими двумя швами стѣнку кисты пришиваютъ еще рядомъ швовъ къ обоимъ краямъ раны брюшной стѣнки, захватывая брюшину и мышцы. Укрѣпивъ такимъ образомъ стѣнку мѣшка и закрывъ швами у краевъ раны брюшную полость, вскрываютъ кисту по возможности широкимъ разрѣзомъ какъ разъ по срединѣ вшитаго мѣста. Если хотятъ вскрыть эхинококковую кисту безъ предварительнаго пришиванія, то, проведя длинный разрѣзъ въ брюшной стѣнкѣ, подшиваютъ края пристѣночной брюшины къ краямъ раны. Затѣмъ слѣдуетъ проколъ и выпусканіе жидкости троакаромъ въ то время, какъ съ цѣлью предупрежденія попаданія жидкости въ брюшину помощникъ прижимаетъ стѣнки живота къ поверхности

кисты. Далѣе, накладывая швы на края брюшной раны, съуживаютъ послѣднюю такъ, чтобы осталось отверстіе, равное приблизительно 10 сант. На этомъ пространствѣ разрѣзаютъ стѣнки кисты и края ея тщательно подшиваютъ къ брюшной ранѣ. Можно поступить и такимъ образомъ: обнаживъ широкимъ разрѣзомъ кисту, оградить посредствомъ компрессовъ брюшную полость, прокладывая ихъ между кистой и брюшной стѣнкой, затѣмъ сдѣлать проколъ толстой полой иглой, выпустить жидкость и, наконецъ, вскрыть спавшійся мѣшокъ, вытягивая его наружу съ помощью

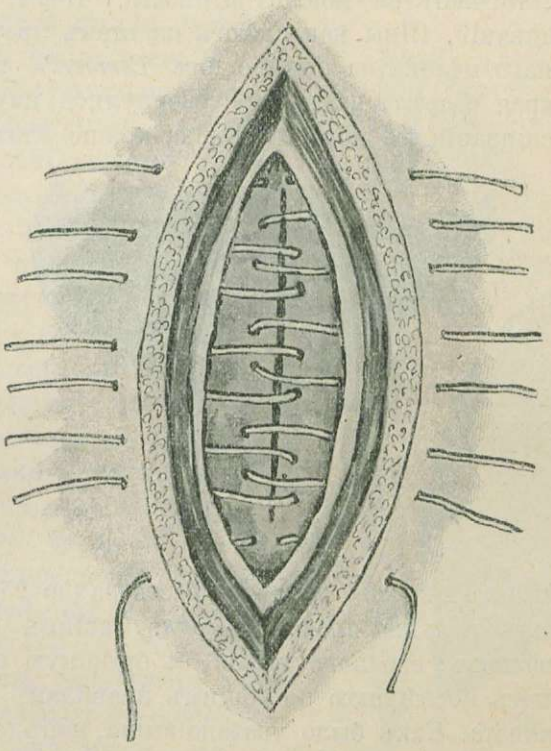

Рис. 485.

проведенныхъ черезъ его стѣнку нитокъ или же зажимовъ. Въ заключеніе, послѣ удаленія остатковъ жидкости и дочернихъ пузырей, нужно вшить мѣшокъ въ брюшную рану посредствомъ тщательно наложенныхъ узловыхъ швовъ, проходящихъ черезъ пристѣночную брюшину и мышечный слой.

По *„закрытому“ способу Posadas-Боброва* операція производится слѣд. образомъ: вскрывъ животъ и обнаживъ кисту, обкладываютъ послѣднюю большимъ количествомъ марлевыхъ компрессовъ, ограждая такимъ образомъ брюшную полость отъ затеканія

жидкости. Затѣмъ производятъ проколъ, а послѣ него широкій разрѣзъ и выпускаютъ содержимое, подтягивая края разрѣза кисты по направленію къ ранѣ живота. Выпустивъ жидкость, удаляютъ пальцемъ или корнцангомъ остатки дочернихъ пузырей, а также непремѣнно всю хитинную оболочку матерняго пузыря. Удаленіе должно быть очень тщательнымъ, чтобы не оставалось ни одного обрывка оболочки. Удаливъ паразита, полость соединительнотканной печеночной сумки осушаютъ марлевыми тампонами и затѣмъ приступаютъ къ ея зашиванію. Если стѣнка сумки оказывается очень тонкой, то часть ея можно вырѣзать, чтобы не было избытка при сшиваніи. Швы накладаютъ на всемъ протяженіи разрѣза печеночнаго мѣшка на подобіе шва *Lembert*'а такимъ образомъ, чтобы края разрѣза нѣсколько ввернулись внутрь. Передъ окончаніемъ сшиванія въ полость мѣшка можно влить нѣкоторое

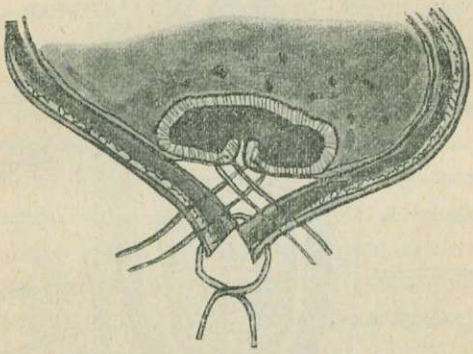

Рис. 486.

количество физіологическаго соляного раствора (до 250 куб. сант)., какъ это дѣлалъ раньше проф. *Бобровъ*. Зашивъ наглухо весь печеночный мѣшокъ, его погружаютъ въ брюшную полость и затѣмъ закрываютъ послѣднюю по общимъ правиламъ, зашивая наглухо рану живота. Какъ было указано выше, нерѣдко въ полости зашитаго мѣшка образуется нагноеніе, и тогда вновь приходится вскрывать мѣшокъ черезъ брюшную рану. Съ цѣлью болѣе удобнаго вскрытія могущаго впослѣдствіи образоваться гнойника, а также съ цѣлью предотвращенія инфекціи брюшной полости, нѣкоторые фиксируютъ зашитый мѣшокъ у брюшной стѣнки съ помощью швовъ. *Разумовскій* для этой цѣли накладываетъ на края мѣшка двойной рядъ петлеобразныхъ-матрацныхъ швовъ, которые затѣмъ проводятся черезъ всю толщу краевъ брюшной раны и завязываются на кожѣ. Такимъ образомъ мѣшокъ замыкается и, въ то же время, подвѣшивается къ ранѣ брюшной стѣнки. Способъ наложенія этихъ швовъ легко понятенъ изъ рис. 485. Въ

случаѣ нагноенія въ мѣшкѣ легко распустить среднюю пару швовъ и вскрыть очагъ легкимъ давленіемъ зонда. Способъ *Разумовскаго* имѣетъ еще и ту выгоду, что при немъ не остается въ брюшной полости инородныхъ тѣлъ въ видѣ шелковыхъ нитей, какъ это неизбѣжно бываетъ при зашиваніи мѣшка по обычному закрытому способу; петлеобразные швы *Разумовскаго* легко могутъ быть удалены по заживаніи раны.

Операція эхинокока черезъ грудную клѣтку. Для достиженія эхинокока, помѣщающагося на верхней, выпуклой поверхности печени, обыкновенно идутъ черезъ полость плевры *(Israel)* (см. стр. 536). Съ этой цѣлью изсѣкаютъ два ребра (чаще всего 8-е и 9-е или 9-е и 10-е) по подкрыльцовой линіи въ области наибольшаго притупленія, даваемаго опухолью. Удаливъ кусокъ реберъ, вскрываютъ плевру на пространствѣ не меньше 6—7 сант. и попадаютъ на грудобрюшную преграду, круто подымающуюся кверху (рис. 487). Послѣ этого поступаютъ различно. Если оперируютъ въ три момента, то въ первомъ моментѣ операціи ограничиваются введеніемъ марли въ разрѣзъ плевры, чтобы вызвать сращеніе ея съ грудобрюшной преградой. Черезъ нѣсколько дней, когда эти сращенія образуются и обособятъ грудную полость, разрѣзаютъ діафрагму и обнажаютъ поверхность печени. Въ рану вновь закладываютъ марлевый тампонъ и ждутъ сращеній печени и грудобрюшной преграды (2-й моментъ). Наконецъ, спустя еще нѣсколько дней, вскрываютъ кисту, выпускаютъ ея содержимое и устраиваютъ дренажъ (3-й моментъ). Можно также оперировать въ два или въ одинъ пріемъ. Въ послѣднемъ случаѣ, вскрывъ плевру, подшиваютъ края ея къ діафрагмѣ по всей окружности раны, а затѣмъ разрѣзаютъ грудобрюшную преграду, вскрываютъ кисту и, вытянувъ ее въ рану, пришиваютъ къ ранѣ грудной стѣнки.

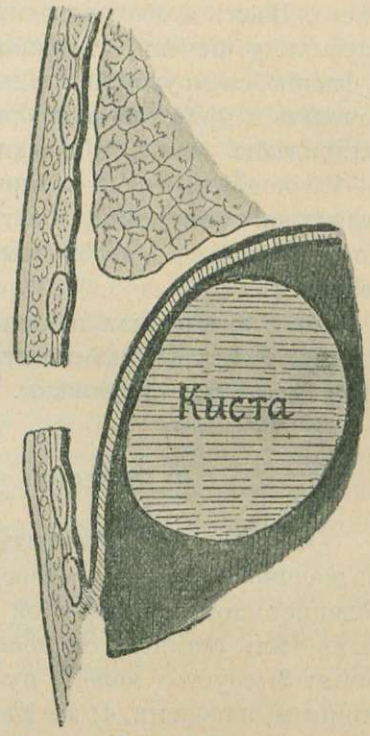

Рис. 487.

Кромѣ плевральнаго пути къ кистамъ выпуклой поверхности

печени можно подойти и минуя плевральную полость, путемъ резекціи спереди хрящей нижнихъ реберъ на пространствѣ, свободномъ отъ плевры, по *Canniot* и *Дьяконову* (см. стр. 538—539).

Д) Пришиваніе печени.

Пришиваніе печени производится по поводу смѣщеній ея, вызывающихъ тяжкіе для больныхъ припадки, не устраняемые ношеніемъ поддерживающаго животъ пояса. Техника пришиванія слѣдующая: обнаживъ печень, опускаютъ внизъ головной конецъ туловища больного такъ, чтобы печень заняла свое нормальное мѣсто. Послѣ этого проводятъ нѣсколько шелковыхъ швовъ чрезъ паренхиму печени, съ одной стороны, и пристѣночную брюшину и фасцію, съ другой, закладываютъ въ промежуткахъ швовъ между печенью и пристѣночной брюшиной полоски марли и медленно затягиваютъ швы. Полоски марли оставляютъ лежать долго, 1—1,5 недѣли, чтобы на прилежащихъ къ нимъ поверхностяхъ развились грануляціи, а затѣмъ соединительно-тканныя спайки. По выздоровленіи необходимо продолжать носить поддерживающій поясъ.

Если смѣщенная печень представляетъ шнуровыя перетяжки, то швы слѣдуетъ размѣстить такимъ образомъ, чтобы они проходили чрезъ эти перетяжки.

4) Операціи на желчныхъ путяхъ.

Операцій на желчныхъ путяхъ дѣлается довольно много. На желчномъ пузырѣ производятся: 1) наложеніе наружнаго свища — холецистостомія; 2) простой разрѣзъ съ цѣлью удаленія инородныхъ тѣлъ (камней) съ послѣдующимъ зашиваніемъ—холецистотомія; 3) соустье между пузыремъ и кишкой — холецисто-энтеростомія и, наконецъ, 4) изсѣченіе всего пузыря — холецистектомія. Изъ операцій на желчныхъ протокахъ наибольшій практическій интересъ представляетъ 1) вскрытіе общаго желчнаго протока—холедохотомія и 2) вскрытіе печеночнаго протока—гепатикотомія.

Показаніемъ для перечисленныхъ операцій является главнымъ образомъ желчнокаменная болѣзнь и стоящія въ связи съ нею воспалительныя заболѣванія желчныхъ путей (эмпіема, водянка желчнаго пузыря и т. п.). Гораздо рѣже показаніемъ служатъ новообразованія въ желчныхъ путяхъ (чаще всего ракъ желчнаго пузыря) или же въ ихъ окружности, напр., поджелудочной железѣ. Что касается выбора той или другой операціи, собственно

при желчнокаменной болѣзни, то въ этомъ въ настоящее время еще не существуетъ полнаго согласія между хирургами. Мы вполнѣ присоединяемся къ взгляду тѣхъ авторовъ, которые отвергаютъ значеніе простого удаленія камней путемъ вскрытія пузыря съ послѣдующимъ наложеніемъ шва въ виду того, что эта операція невѣрная и опасная, такъ какъ пузырь почти всегда представляется уже болѣе или менѣе воспалительно измѣненнымъ. Въ виду этого, собственно говоря, главными операціями при камняхъ остаются вскрытіе пузыря съ образованіемъ свища и полное изсѣченіе пузыря.

Примѣненіе каждой изъ этихъ операцій конечно зависитъ отъ особенностей случая; однако, если принять во вниманіе, что бо́льшая часть камней образуется въ пузырѣ, который представляется значительно измѣненнымъ, то несомнѣнно при выборѣ оперативнаго способа по большей части приходится отдавать предпочтеніе изсѣченію пузыря, какъ операціи наиболѣе коренной; къ этому взгляду склоняются многіе, опытные въ леченіи желчнокаменной болѣзни хирурги (напр., *Kehr*, *Дьяконовъ*).

Холедохотомія имѣетъ вполнѣ опредѣленное, спеціальное показаніе, а именно, для тѣхъ случаевъ, когда необходимо извлечь камень, застрявшій въ общемъ желчномъ протокѣ и не могущій выйти естественными путями. Такое же показаніе имѣетъ и гепатикотомія. Что касается образованія соустья желчнаго пузыря съ кишкою, то оно имѣетъ очень ограниченный кругъ показаній и можетъ быть производимо въ случаяхъ неустранимаго суженія общаго желчнаго протока въ зависимости ли отъ желчнокаменной болѣзни, или же отъ сдавленія опухолью въ поджелудочной железѣ или гдѣ-нибудь по сосѣдству. Нужно замѣтить, что эта операція имѣетъ крупный недостатокъ, такъ какъ при ней дана возможность зараженія желчныхъ путей изъ кишечника.

А) Оперативный доступъ къ желчнымъ путямъ.

Наиболѣе удобенъ для доступа къ желчнымъ путямъ продольный разрѣзъ живота черезъ правую прямую мышцу. Если окажется мало простора, то можно прибавить къ верхнему концу этого разрѣза поперечный въ ту или другую сторону. *Kocher* и нѣкоторые другіе хирурги проводятъ косой разрѣзъ параллельно реберному краю. По вскрытіи живота слѣдуетъ доставить себѣ возможно лучшій доступъ къ полю операціи; для этого печень нужно приподнять кверху, а кишки по возможности отклонить книзу; затѣмъ нужно оріентироваться относительно состоянія желчныхъ путей, какъ глазомъ, такъ и съ помощью ощупыванія;

этимъ послѣднимъ путемъ лучше всего опредѣляются камни, какъ въ самомъ желчномъ пузырѣ, такъ и въ желчныхъ протокахъ. Для изслѣдованія общаго желчнаго протока можно ввести указательный палецъ въ отверстіе сальниковой сумки и, захвативъ между нимъ и большимъ пальцемъ печеночно-двѣнадцатиперстную связку, нащупать камень, если онъ находится въ этомъ мѣстѣ. Къ сожалѣнію, однако, отверстіе сальниковой сумки бываетъ часто заращено. Вообще, нужно сказать, нерѣдко встрѣчающіяся сращенія между прилегающими органами могутъ значительно затруднить доступъ къ желчнымъ путямъ, въ особенности къ желчнымъ протокамъ. Сращенія по возможности надо раздѣлять, гдѣ пальцемъ, а гдѣ съ помощью ножницъ подъ контролемъ глаза.

Б) Наложеніе свища желчнаго пузыря.

Наложеніе свища желчнаго пузыря (холецистостомія) можетъ быть произведено въ два момента или въ одинъ. Въ первомъ случаѣ, вскрывъ брюшную полость, вшиваютъ дно желчнаго пузыря съ помощью узловыхъ швовъ, которые проводятъ, съ одной стороны, черезъ серезно-мышечный слой пузырной стѣнки, а съ другой, черезъ пристѣночную брюшину раны живота. Швы эти накладываются по всей окружности вшиваемаго участка дна пузыря. Если, благодаря глубокому положенію пузыря, вшиваніе его не удается, то ограничиваются тампонадой, вводя марлю до пузыря. По истеченіи нѣсколькихъ дней пузырь вскрываютъ въ серединѣ вшитаго мѣста, выпускаютъ содержимое и удаляютъ камни, если они окажутся.

Двухмоментная холецистостомія, предупреждая отъ затека въ брюшину содержимаго пузыря, имѣетъ однако большой недостатокъ, заключающійся въ томъ, что при ней трудно оріентироваться въ положеніи камней и удалить ихъ, если они сидятъ глубоко, въ особенности, въ области пузырной шейки. Поэтому лучше производить операцію въ одинъ моментъ.

При одномоментномъ способѣ нужно озаботиться, чтобы содержимое пузыря не попало въ брюшную полость. Для этого, вскрывъ животъ и отдѣливъ пузырь отъ сращеній, обкладываютъ его марлевыми компрессами, защищая ими окружающую брюшину. Затѣмъ пузырь по возможности выводятъ въ рану и, если онъ сильно растянутъ, высасываютъ содержимое съ помощью прокола полой иглой въ области дна пузыря; послѣ этого вскрываютъ пузырь ножемъ или ножницами на протяженіи отъ 2-хъ до 4-хъ сант. и тотчасъ берутъ края разрѣза на нити или захватываютъ ихъ зажимными пинцетами; остатокъ содержимаго пузыря удаляютъ, а затѣмъ

извлекаютъ камни съ помощью корнцанга или ложки. Если окажется, что въ области шейки и пузырнаго протока сидитъ камень, то его стараются вывести путемъ поглаживанія въ пузырь и извлечь черезъ сдѣланное отверстіе. Если это не удается, то для извлеченія камня дѣлаютъ разрѣзъ пузырнаго протока надъ прощупываемымъ камнемъ или же продолжаютъ разрѣзъ пузыря до самаго протока *(Delagenière)*. По извлеченіи камня разрѣзъ пузырнаго протока необходимо зашить швами, захватывающими его серозную оболочку. Когда пузырь будетъ опорожненъ и камни, буде они окажутся, удалены, его вшиваютъ въ рану брюшной стѣнки. Если разрѣзъ пузыря былъ сдѣланъ на большомъ протяженіи, то предварительно его необходимо уменьшить серозно-мышечными швами по типу *Lembert*'овскаго шва такъ, чтобы оставалось отверстіе, величиною приблизительно въ 1,5—2 сант. По краямъ этого отверстія стѣнка пузыря пришивается къ пристѣночной брюшинѣ раны живота непрерывнымъ или узловымъ швомъ. Если накладывается послѣдній, то лучше концы нитокъ не обрѣзать, чтобы можно было ихъ удалить впослѣдствіи. Брюшина, а также остальные слои брюшной стѣнки вверху и внизу вшитаго пузыря сшиваются по общимъ правиламъ. Въ заключеніе черезъ свищъ въ полость желчнаго пузыря вставляется гутаперчевая дренажная трубка средней толщины.

В) Разрѣзъ желчнаго пузыря.

При операціи простого разрѣза желчнаго пузыря (холецистотоміи) вскрытіе пузыря и извлеченіе камней производится совершенно такъ же, какъ при только что описанной операціи наложенія желчнаго свища по одномоментному способу; разница заключается только въ томъ, что послѣ опорожненія пузыря отверстіе въ немъ закрывается наглухо двухъэтажнымъ швомъ по обычному типу желудочно-кишечнаго шва. Затѣмъ пузырь опускается въ брюшную полость, и рана живота зашивается также наглухо.

Г) Соустье между желчнымъ пузыремъ и кишкою.

Всего естественнѣе, въ подражаніе нормальному способу опорожненія желчи, устраивать соустье желчнаго пузыря съ двѣнадцатиперстною кишкою въ ея верхней части, если послѣдняя доступна, но технически удобнѣе всего произвести соустье съ петлей брыжеечной части тонкой кишки. Сама операція ничѣмъ не отличается отъ наложенія обычнаго типа желудочно-кишечнаго соустья. Для соединенія съ желчнымъ пузыремъ выбираютъ наи-

болѣе подвижную кишечную петлю; эта послѣдняя, а также желчный пузырь, по возможности выводятся изъ раны и обкладываются компрессами. Кишечная петля освобождается отъ своего содержимаго путемъ выжиманія въ стороны, и на нее накладываются зажимы. Содержимое пузыря также удаляется, по возможности, съ помощію прокола. Затѣмъ, приложивъ петлю къ дну пузыря, накладываютъ задній серозно-мышечный шовъ на протяженіи приблизительно 3 сант. Потомъ вскрываютъ пузырь и кишку (вдоль края, противоположнаго брыжейкѣ) на протяженіи 2 сант. и соединяютъ края обоихъ отверстій съ помощью кругового глубокаго этажа швовъ черезъ всю толщу стѣнокъ соединяемыхъ органовъ. Въ заключеніе заканчиваютъ серозно-мышечный шовъ на передней окружности соустья. Въ виду возможности образованія инкрустацій на глубокомъ швѣ *Kehr* совѣтуетъ не захватывать слизистой оболочки, а ограничиваться просто наложеніемъ одного только серозно-мышечнаго шва съ нѣсколькими укрѣпляющими швами по окружности. Швы лучше накладывать не непрерывно, а въ видѣ отдѣльныхъ стежковъ (узловой шовъ). По окончаніи операціи брюшная рана зашивается наглухо.

Понятно, что черезъ соустье не только желчь опорожняется въ кишку, но и обратно, кишечное содержимое можетъ затекать въ желчный пузырь. Затѣмъ, при сокращеніи желчнаго пузыря пришитая стѣнка кишки сильно подтягивается кверху, и на кишечной петлѣ образуется перегибъ, затрудняющій переходъ содержимаго изъ приводящаго отдѣла кишки въ отводящій. Наконецъ, перекидываніе кишечной петли черезъ поперечную ободочную кишку можетъ сдавить послѣднюю.

Во избѣжаніе этихъ осложненій *П. А. Герценъ* провелъ растянутый желчный пузырь черезъ отверстіе въ брыжейкѣ поперечной ободочной кишки въ нижній этажъ брюшной полости, сдѣлалъ соустье его съ тонкой кишкой и прибавилъ еще боковое соустье между приводящимъ и отводящимъ отдѣлами тонкой кишки. Чтобы еще болѣе вѣрно избѣжать попаданія кишечнаго содержимаго въ желчный пузырь, онъ предлагаетъ перерѣзать кишку поперекъ, вшить приводящій конецъ въ бокъ отводящаго, а отводящій вшить въ желчный пузырь, проводя черезъ отверстіе въ брыжейкѣ поперечной ободочной кишки или кишку, или желчный пузырь, смотря по обстоятельствамъ.

Д) Изсѣченіе желчнаго пузыря.

Изсѣченіе желчнаго пузыря (холецистэктомія)—наиболѣе частая операція на желчныхъ путяхъ. Впервые она была сдѣлана *Lan-*

genbuch'омъ въ 1882. Вскрывъ животъ, идутъ къ пузырю, раздѣляя могущія быть сращенія съ прилегающими органами. Если пузырь сильно растянутъ (напр. при водянкѣ) и вслѣдствіе этого суживаетъ значительно поле операціи, то его можно опорожнить съ помощью прокола, хотя вообще лучше по возможности воздержаться отъ вскрытія пузыря, дабы не заразить брюшины при дальнѣйшихъ рукодѣйствіяхъ во время его выдѣленія. Если былъ произведенъ проколъ, то его отверстіе зажимаютъ пинцетомъ. Приступая къ отдѣленію пузыря отъ нижней поверхности печени, разрѣзаютъ сначала брюшинный листокъ у дна пузыря и по сторонамъ его. Затѣмъ тупымъ путемъ, то пальцемъ, то сложенными куперовскими ножницами, отслаиваютъ пузырь отъ печени; благодаря рыхлой клѣтчаткѣ, заложенной между этими двумя органами, отдѣленіе удается безъ особенныхъ усилій; только въ случаяхъ болѣе плотнаго сращенія иногда можетъ произойти надрывъ печеночной ткани; во избѣжаніе кроветеченія получившіеся надрывы нужно зашить. При удаленіи раковоперерожденнаго пузыря, съ цѣлью держаться возможно дальше отъ границъ новообразованія, приходится сознательно идти черезъ прилегающій слой печени. Получившуюся рану надо также стянуть швомъ. Выдѣляя и вытягивая пузырь, постепенно доходятъ до его шейки, а затѣмъ до пузырнаго протока. Дойдя до этого протока, перевязываютъ послѣдній шелковой ниткой, которая вмѣстѣ съ тѣмъ обыкновенно захватываетъ и идущую къ пузырю пузырную артерію. Выше перевязки, т.-е. ближе къ пузырю, накладывается еще зажимной пинцетъ, затѣмъ между пинцетомъ и перевязкой пересѣкается ножницами пузырный протокъ, и пузырь удаляется. На культю протока послѣ удаленія пузыря полезно наложить еще нѣсколько швовъ изъ тонкаго шелка, втягивая края внутрь. По окончаніи операціи не слѣдуетъ зашивать рану живота наглухо, а только частично, введя къ мѣсту бывшаго пузыря и къ культѣ его протока марлевый тампонъ.

Е) Вскрытіе общаго желчнаго протока.

Сущность этой операціи состоитъ въ слѣдующемъ. Вскрывъ брюшную полость и отодвигая кверху печень, а поперечную ободочную кишку книзу, обслѣдуютъ состояніе желчныхъ путей и, раздѣляя существующія сращенія между органами, добираются до области общаго желчнаго протока, т.-е. до печеночно-двѣнадцатиперстной связки. „Если камень прощупывается въ общемъ желчномъ протокѣ, то его проводятъ на мѣсто, которое легче всего доступно, а именно въ участокъ протока, находящійся

выше двѣнадцатиперстной кишки, и вскрываютъ послѣ предварительнаго подкладыванія компрессовъ изъ марли стѣнку протока какъ разъ на камнѣ, какъ на твердой подкладкѣ. Тотчасъ послѣ вскрытія протока изъ него вытекаетъ обильное количество желчи, которую тщательно удаляютъ марлею. Камень пытаются цѣликомъ извлечь корнцангомъ, или же выжимаютъ его наружу давленіемъ указательнаго и большого пальцевъ. При помощи наложенныхъ двухъ боковыхъ удерживающихъ лигатуръ разрѣзъ протока держатъ зіяющимъ. Затѣмъ помощью зонда, введеннаго въ печеночный протокъ по направленію къ печени и въ общій желчный протокъ по направленію къ двѣнадцатиперстной кишкѣ, убѣждаются въ томъ, нѣтъ ли еще камней въ протокахъ. Если окажутся таковые, то ихъ по возможности удаляютъ черезъ то же отверстіе. Если камень крѣпко сидитъ въ кишечномъ концѣ протока, то отличныя услуги оказываетъ слѣдующій пріемъ: лѣвый указательный палецъ вводится въ протокъ черезъ его разрѣзъ, правая рука вытѣсняетъ камень со стороны брюшной полости или со стороны брюшной стѣнки навстрѣчу, пока не удастся его разрыхлить и вывести черезъ отверстіе разрѣза". *(Kehr).*

Вскрытіе общаго желчнаго протока представляетъ собою трудную операцію, благодаря глубокому положенію протока и сосѣдству важныхъ органовъ. Нужно помнить, что сзади протока и нѣсколько къ срединѣ лежитъ воротная вена, а слѣва проходитъ печеночная артерія. Поврежденіе этихъ сосудовъ грозитъ большою опасностью. Въ тѣхъ случаяхъ, когда камень плотно застрялъ въ устьѣ общаго желчнаго протока у впаденія его въ двѣнадцатиперстную кишку и не можетъ быть извлеченъ черезъ вышеописанный разрѣзъ протока надъ двѣнадцатиперстной кишкою, то можно произвести, такъ наз., соустье общаго желчнаго протока съ этою кишкою *(Kocher, Kehr).* Эта операція состоитъ въ томъ, что разрѣзаютъ переднюю стѣнку двѣнадцатиперстной кишки поперечно нѣсколько ниже угла, образуемаго верхней и нисходящей ея частями, затѣмъ, войдя въ полость кишки, разрѣзаютъ ея заднюю стѣнку тотчасъ надъ прощупываемымъ камнемъ. Удаливъ камень, края разрѣза задней кишечной стѣнки сшиваютъ съ краями одновременно разрѣзаннаго нижняго конца протока. Рана передней стѣнки кишки зашивается наглухо. По окончаніи операціи рану общаго желчнаго протока лучше не зашивать, а ограничиться тампонадой марлей; можно также ввести въ верхній конецъ протока по направленію къ печени дренажную трубку, конецъ которой выводится наружу.

Ж) Вскрытіе печеночнаго протока.

Широко вскрывъ брюшную полость и поднявъ печень сильно кверху, обнажаютъ ворота печени и проводятъ палецъ въ отверстіе сальниковой сумки. На пальцѣ сильно поднимаютъ кверху свободный край печеночно-двѣнадцатиперстной связки, выдѣляютъ изъ нея печеночный протокъ, проводятъ чрезъ него 2 нитяныхъ петли и разрѣзаютъ между ними. По удаленіи камня слѣдуетъ прозондировать печеночный и общій желчный протоки и удалить камни, если еще таковые окажутся. Въ отверстіе протока по направленію къ печени заводится дренажъ, который выводится чрезъ брюшную рану наружу. Вокругъ дренажа заводятся марлевые выпускники.

При обширныхъ сращеніяхъ проникнуть къ печеночному протоку можно путемъ расщепленія пузырнаго протока на всемъ его протяженіи отъ желчнаго пузыря вплоть до общаго желчнаго протока. Въ одномъ случаѣ чрезвычайно обширныхъ сращеній (у больной 0,5 года назадъ была сдѣлана холецисто-энтеростомія) по вскрытіи желчнаго пузыря я нашелъ, что задняя стѣнка его была сильно приподнята большимъ камнемъ печеночнаго протока. Надъ камнемъ была вскрыта задняя стѣнка пузыря и спаянная съ ней стѣнка печеночнаго протока, и чрезъ сдѣланное отверстіе камень былъ легко удаленъ.

5) Операціи на поджелудочной железѣ.

Развитіе хирургіи поджелудочной железы сильно задерживается трудностью распознаванія заболѣваній ея. Тѣмъ не менѣе, уже накопился довольно большой рядъ наблюденій оперативнаго леченія поврежденій поджелудочной железы, гнойниковъ ея, кистозныхъ и плотныхъ опухолей.

А) Оперативный доступъ къ поджелудочной железѣ.

Анатомическій путь къ поджелудочной железѣ идетъ черезъ сальниковую сумку, на задней стѣнкѣ которой, покрытая листкомъ пристѣночной брюшины, лежитъ поджелудочная железа. Этимъ путемъ и пользуются хирурги для доступа къ поджелудочной железѣ. Вскрывъ брюшную стѣнку, въ большинствѣ случаевъ отвѣснымъ разрѣзомъ черезъ прямую мышцу, разрѣзаютъ между перевязками желудочно-ободочную связку, проникаютъ въ сальниковую сумку и затѣмъ раздѣляютъ, большею частью тупо,

покрывающій поджелудочную железу листокъ пристѣночной брюшины.

Другой путь къ поджелудочной железѣ идетъ снизу, черезъ брыжейку поперечной ободочной кишки. Чтобы пройти этимъ путемъ, нужно большой сальникъ и поперечную ободочную кишку отвернуть кверху и сдѣлать разрѣзъ въ брыжейкѣ поперечной ободочной кишки; при этомъ нужно быть осторожнымъ, чтобы не повредить лѣвой ободочной артеріи.

Третій путь къ поджелудочной железѣ идетъ сверху, черезъ печеночно-желудочную связку. Раздѣливъ послѣднюю, слѣдуетъ печень приподнять кверху, а желудокъ опустить внизъ. Тѣмъ не менѣе простора все-таки получается немного, если только нѣтъ особыхъ условій, благопріятствующихъ доступу этимъ путемъ. Такія условія могутъ создаться 1) при гастроптозѣ и 2) при разрастаніи кистозныхъ опухолей поджелудочной железы въ направленіи къ печеночно-желудочной связкѣ.

Получивъ доступъ къ поджелудочной железѣ, при работѣ на ней слѣдуетъ помнить, что позади нея проходятъ большіе сосуды, а именно: позади головки железы лежитъ нижняя полая вена и начало воротной вены; позади тѣла железы—аорта; между аортой и половой веной—грудной протокъ; отъ аорты отходятъ въ области железы большія вѣтви — чревная а. вверху и верхняя брыжеечная а. внизу; позади головки железы проходитъ общій желчный протокъ. Эти органы, конечно, должно стараться не повредить.

При гнойникахъ и кистахъ поджелудочной железы, когда приходится заботится о хорошемъ стокѣ отдѣляемаго, рекомендуютъ подходить къ нимъ внѣбрюшинно черезъ поясничный разрѣзъ, однородный съ поясничнымъ разрѣзомъ, употребляемымъ для доступа къ почкѣ. Оказывается, что этотъ путь даетъ достаточно простора, если гнойникъ или киста развиваются влѣво; съ правой стороны оперировать поясничнымъ разрѣзомъ труднѣе.

Б) Операціи при остромъ воспаленіи и омертвѣніи поджелудочной железы.

Леченіе остраго воспаленія и омертвѣнія поджелудочной железы имѣетъ цѣлью опорожнить гнойныя скопленія какъ въ окружности железы, такъ и въ существѣ ея и дать отдѣляемому свободный выходъ наружу. Въ большинствѣ случаевъ дѣлается чревосѣченіе. Проникаютъ къ воспалительному очагу, все время тщательно отгораживая марлевыми салфетками свободную брюшную полость. Гнойникъ вскрываютъ черезъ желудочно-ободочную

связку, черезъ брыжейку поперечной ободочной кишки или черезъ малый сальникъ, смотря по расположенію гнойника. По опорожненіи гнойника обслѣдуется и сама поджелудочная железа. Затѣмъ закладывается *Mikulicz*'евскій марлевый выпускникъ.

Если гнойникъ развивается по направленію къ лѣвой сторонѣ, то можно опорожнить его внѣбрюшинно, поясничнымъ разрѣзомъ. Наконецъ, при поддіафрагмальныхъ гнойникахъ, имѣющихъ своимъ началомъ заболѣваніе поджелудочной железы, ихъ опорожняли и чрезплевральнымъ путемъ.

B) Операціи при кистозныхъ опухоляхъ поджелудочной железы.

Кистозныя опухоли поджелудочной железы сравнительно рѣдко могутъ быть удалены цѣликомъ. Удаленіе не позволяютъ сдѣлать обыкновенно тѣсная связь ихъ съ существомъ поджелудочной железы при тонкости стѣнокъ кисты и тѣсныя сращенія съ брюшными органами. Поэтому чаще приходится ограничиваться частичнымъ удаленіемъ стѣнокъ кисты или даже простымъ опорожненіемъ и дренированіемъ полости кисты.

Вскрытіе и *опорожненіе кисты* можетъ быть сдѣлано чрезбрюшиннымъ путемъ и внѣбрюшиннымъ—черезъ поясничный разрѣзъ. Внѣбрюшинное опорожненіе кисты безусловно заслуживаетъ предпочтенія, но возможно оно главнымъ образомъ при кистахъ, развивающихся въ хвостѣ, и иногда—въ головкѣ поджелудочной железы. Послѣ опорожненія кисты поясничнымъ разрѣзомъ, дренажъ ея совершается очень легко, а потому уходъ простъ и уничтоженіе полости происходитъ относительно быстро.

При чрезбрюшинномъ опорожненіи кисты операцію производятъ или въ одинъ моментъ или въ два. При одномоментной операціи можно сначала пришить стѣнки кисты къ краямъ брюшной раны и затѣмъ сейчасъ же вскрыть кисту, или, наоборотъ, сначала вскрыть кисту, конечно, защитивъ марлевыми салфетками свободную брюшную полость отъ попаданія въ нее содержимаго кисты, а затѣмъ уже пришить стѣнку кисты къ краямъ брюшной раны. Этотъ второй порядокъ слѣдуетъ предпочитать, такъ какъ онъ даетъ болѣе свободы дѣйствій: позволяетъ сдѣлать разрѣзъ такой длины, какой требуется для точнаго обслѣдованія всей внутренней поверхности кисты, позволяетъ изсѣчь часть стѣнокъ кисты и тѣмъ сдѣлать остающуюся полость менѣе глубокой.

При двухмоментной операціи сначала вшиваютъ участокъ стѣнки кисты въ брюшную рану, а затѣмъ, когда произойдетъ

спаяніе ихъ, черезъ 2—3 дня, вскрываютъ кисту черезъ вшитый участокъ ея стѣнки.

Большая кистозная полость можетъ потребовать очень долгаго времени для своего запустѣванія. Поэтому, всегда желательно уменьшить ее посредствомъ *частичной резекціи* стѣнокъ ея. Понятно, что резецировать можно лишь такую часть стѣнокъ, какую удается выдѣлить изъ сращеній. Остатки стѣнокъ кисты, если возможно, и послѣ резекціи слѣдуетъ подшить къ краямъ брюшной раны.

Если полость кисты послѣ чрезбрюшиннаго опорожненія упорно не уничтожается, или если въ ней застаивается отдѣляемое, то большую услугу можетъ оказать противоотверстіе, сдѣланное въ поясничной области. Такое противоотверстіе можетъ быть сдѣлано и сразу, одновременно съ опорожненіемъ кисты.

Вылущеніе кистъ поджелудочной железы представляетъ операцію, къ которой слѣдуетъ стремиться, но въ то же время быть сдержаннымъ, такъ какъ возможно тяжкое поврежденіе кровеносныхъ сосудовъ, кишечника, возможно послѣдующее омертвѣніе кишечника вслѣдствіе перевязки брыжеечныхъ сосудовъ. Возможность вылущенія кисты опредѣляется обширностью сращеній и широтою основанія кисты. Въ томъ и другомъ необходимо отдать себѣ точный отчетъ, чтобы операція была планомѣрной и не осложнилась опасными поврежденіями.

Что касается разрѣза брюшной стѣнки и доступа изъ полости живота къ кистамъ, то я сошлюсь на сказанное по поводу обнаженія поджелудочной железы.

Г) Операціи при плотныхъ опухоляхъ поджелудочной железы.

Леченіе плотныхъ опухолей поджелудочной железы можетъ быть кореннымъ и палліативнымъ. Коренное леченіе состоитъ въ удаленіи опухоли съ частью поджелудочной железы, т.-е. въ частичной резекціи поджелудочной железы.

Резекція поджелудочной железы представляетъ операцію въ высокой степени трудную, какъ въ техническомъ отношеніи, въ силу анатомическаго положенія железы, такъ и въ функціональномъ отношеніи, въ силу ея физіологической важности. Полное удаленіе поджелудочной железы, по справедливости, должно считаться операціей невозможной и технически (сосуды, общій желчный протокъ) и физіологически (полное выпаденіе функціи, діабетъ). То-же самое относится и къ удаленію всей головки железы. Поэтому, лишь удаленіе части головки и тѣла железы и резекція

хвоста железы представляются операціями допустимыми. При этомъ всегда должно тщательно оберегать отъ поврежденія сосуды, желчный протокъ и протокъ поджелудочной железы. Все это дѣлаетъ резекцію поджелудочной железы возможной лишь въ особо благопріятныхъ случаяхъ. Сравнительно чаще частичную резекцію ея приходится дѣлать одновременно съ удаленіемъ раковыхъ опухолей желудка, если произошло спаяніе опухоли съ поджелудочной железой. При этихъ обстоятельствахъ, однако, результаты резекціи поджелудочной железы мало утѣшительны: смертность и непосредственно послѣ операціи и вслѣдствіе возвратовъ новообразованій очень высока. Въ техническомъ отношеніи резекція поджелудочной железы производится по общимъ правиламъ. О доступѣ къ ней было уже сказано выше.

Палліативное леченіе при плотныхъ опухоляхъ поджелудочной железы направлено чаще всего къ обезпеченію доступа желчи въ кишечникъ въ обходъ сдавленнаго опухолью общаго желчнаго протока. Въ большинствѣ случаевъ это можетъ быть достигнуто посредствомъ холецисто-энтеростоміи.

6) Операціи на селезенкѣ.

А) Вскрытіе гнойниковъ и кистъ селезенки.

Вскрытіе гнойниковъ и кистъ селезенки производится совершенно такъ же, какъ на печени; разница заключается только въ разрѣзѣ брюшной стѣнки, который производится въ лѣвомъ подреберьѣ. При большихъ гнойникахъ и кистахъ, чаще всего кровеныхъ или эхинококовыхъ, иногда приходится прибѣгать къ изсѣченію селезенки.

Б) Изсѣченіе селезенки.

Изсѣченіе селезенки производится по поводу плотныхъ или кистозныхъ ея новообразованій, поврежденій, а также при значительномъ увеличеніи ея на почвѣ маляріи.

Разрѣзъ брюшной стѣнки проводится параллельно бѣлой линіи черезъ лѣвую прямую мышцу, такъ какъ черезъ него удобнѣе всего подойти къ воротамъ селезенки. Начавъ разрѣзъ отъ ребернаго края, его продолжаютъ, смотря по величинѣ селезенки, до пупка или ниже. Если бы простора оказалось недостаточно, то къ отвѣсному разрѣзу въ томъ или другомъ мѣстѣ прибавляютъ еще поперечный влѣво. Вскрывъ брюшную полость, въ нее вводятъ руку и стараются обойти всю селезенку, чтобы

убѣдиться, имѣются ли сращенія ея съ пристѣночной брюшиной и насколько они обширны. При раздѣленіи сращеній необходима крайняя осторожность. Каждое, сколько нибудь плотное сращеніе слѣдуетъ разсѣкать не иначе, какъ между двухъ перевязокъ или зажимовъ. При этомъ слѣдуетъ держаться какъ можно ближе къ грудобрюшной преградѣ, лучше рискуя повредить послѣднюю и даже плевру, чѣмъ порвать селезенку, такъ какъ въ этомъ случаѣ получается трудно остановимое кроветеченіе. Когда селезенка освобождена отъ сращеній, ее стараются вывести изъ раны, вывихивая сначала ея нижній, а затѣмъ и верхній конецъ, что въ нѣкоторыхъ случаяхъ, когда ножка длинна и тонка, удается безъ труда. Выведенію селезенки можно способствовать разсѣченіемъ между наложенными перевязками или зажимами грудобрюшно-селезеннчной связки у верхняго полюса селезенки. По выведеніи селезенки наружу, удается обыкновенно безъ труда наложить на ея оттянутую ножку двойную перевязку и разсѣчь ножку между перевязками. Иное дѣло, если ножка коротка и широка, и выведеніе селезенки поэтому невозможно. Въ этомъ случаѣ перевязку ножки и разсѣченіе ея приходится производить на мѣстѣ, въ глубинѣ брюшной полости. Сильно раздвинувъ края брюшной раны, салфеткой отодвигаютъ кишечныя петли книзу; помощникъ оттягиваетъ селезенку влѣво. Тогда глазу представляются селезеночныя связки въ видѣ натянутой въ фронтальной плоскости пластинки большей или меньшей толщины. Начиная сверху или снизу накладываютъ на натянутыя связки при помощи иглы два ряда перевязокъ, держась возможно близко къ воротамъ селезенки; въ эти перевязки захватываются селезеночная артерія и вена; если послѣднія видны, то для вѣрности на нихъ накладываются еще особенныя перевязки. Когда такимъ образомъ перевязана вся ножка, ее разрѣзаютъ между обоими рядами перевязокъ и селезенку удаляютъ. Раньше чѣмъ зашивать брюшную полость, еще разъ осматриваютъ то мѣсто, гдѣ помѣщалась селезенка, тщательно останавливаютъ всякое кроветеченіе, и если на селезеночныя артерію и вену раньше не были наложены отдѣльныя перевязки, то это дѣлаютъ теперь. Если небольшое кроветеченіе тѣмъ не менѣе продолжается, то лучше не зашивать рану наглухо, а ввести къ кроветочащему мѣсту марлевый тампонъ.

B) Пришиваніе селезенки.

Пришиваніе селезенки производится при значительномъ смѣщеніи подвижной селезенки, вызывающемъ иногда сильную бо-

лѣзненность и представляющемъ опасность вслѣдствіе возможности перекручиванія оттянутой и истонченной ножки.

Помѣстивъ селезенку въ ея нормальное положеніе, ее прикрѣпляютъ при помощи нѣсколькихъ швовъ къ пристѣночной брюшинѣ и подлежащимъ мягкимъ тканямъ. Для прочности закрѣпленія швы должны проходить не только черезъ капсулу, но и черезъ паренхиму селезенки. Но, проколъ паренхимы всегда влечетъ за собой значительное кроветеченіе, даже при употребленіи круглыхъ иголъ безъ рѣжущихъ краевъ. Кромѣ того, благодаря легкой разрываемости ткани селезенки, швы легко прорѣзываются, и селезенка опять смѣщается. Въ виду этого болѣе цѣлесообразнымъ представляется способъ *Rydygier*'а, заключающійся въ слѣдующемъ. Разрѣзъ брюшной стѣнки вдоль средней линіи, влѣво отъ нея. На задне-боковой брюшной стѣнкѣ, въ области 9-го и 10-го реберъ разсѣкаютъ горизонтально пристѣночную брюшину на протяженіи немного большемъ, чѣмъ ширина селезенки. Изъ сдѣланнаго разрѣза отдѣляютъ тупымъ путемъ пристѣночную брюшину книзу такъ, чтобы образовался открытый кверху полулунный карманъ, достаточный, чтобы вмѣстить нижнюю половину селезенки. Подведя затѣмъ смѣщенную селезенку, помѣщаютъ ее нижнимъ концомъ въ образованный карманъ и швомъ прикрѣпляютъ ея ножку къ верхнему краю кармана. Чтобы подъ вліяніемъ тяжести селезенки карманъ не могъ бы углубляться, по дну его подшиваютъ пристѣночную брюшину нѣсколькими швами къ глубжележащимъ мягкимъ тканямъ.

Операціи на тазѣ.

Въ виду того, что въ тазу заложены половые органы, оперативная хирургія таза у мужчины и у женщины представляетъ значительное своеобразіе. Жизнь выдѣлила даже операціи на половыхъ органахъ женщины въ особый отдѣлъ гинекологическихъ операцій. Съ другой стороны, та-же жизнь даетъ повседневный урокъ, что хирургъ не можетъ провести рѣзкой грани между собой и гинекологіей и, вольно или невольно, но долженъ дѣлать операціи, которыя принадлежатъ къ области гинекологіи. Поэтому, я долженъ дать мѣсто въ своемъ изложеніи и гинекологическимъ операціямъ. Конечно, я сдѣлаю это кратко и сжато, положивъ въ основу анатомическія особенности таза женщины и не стремясь охватить всѣ клиническія подробности. Въ силу этого въ группировкѣ матеріала я буду держаться анатомическихъ основаній и подраздѣлю его на слѣдующіе отдѣлы: 1) операціи на стѣнкахъ таза, 2) операціи на органахъ таза: на прямой кишкѣ, на мочевыхъ органахъ, на мужскихъ половыхъ органахъ и на женскихъ половыхъ органахъ. При этомъ окажется, что нѣкоторыя операціи гинекологическія, напр. леченіе пузырно-влагалищныхъ свищей, и даже акушерскія, напр. пубіотомія, будутъ изложены рядомъ съ другими операціями на мочевомъ пузырѣ (пузырные свищи) и на стѣнкахъ таза (пубіотомія), но въ этомъ я вижу даже выгоду въ томъ отношеніи, что къ этимъ операціямъ удобнѣе будетъ такимъ образомъ отнестись съ общехирургической точки зрѣнія.

1. Операціи на стѣнкахъ таза.

А. Оперативные пути къ тазовымъ органамъ.

Съ точки зрѣнія доступности для оперативнаго леченія тазовые органы рѣзко дѣлятся на двѣ группы: одни изъ нихъ помѣщаются внѣ костнаго остова таза, и доступъ къ нимъ легокъ и удобенъ, другіе, и ихъ большинство, укрыты за костными стѣнками таза, и хирургъ, прежде чѣмъ произвести на нихъ нужную

операцію, долженъ проложить себѣ дорогу къ нимъ. Доступъ въ этомъ послѣднемъ случаѣ можетъ быть достигнутъ прежде всего чрезъ естественные каналы, выходящіе изъ полости таза на поверхность тѣла—прямую кишку, влагалище, мочеводъ. Выгода этихъ путей состоитъ въ томъ, что они представляются, такъ сказать, готовыми, и пользованіе ими не сопряжено съ раненіемъ здоровыхъ тканей. Зато, съ другой стороны, эти пути представляютъ настолько большія неудобства, а нерѣдко и такую опасность, что предпочтительнѣе проложить себѣ дорогу ножомъ черезъ стѣнки таза. Эти невыгоды обусловливаются, съ одной стороны, анатомическимъ устройствомъ влагалища, мочевода и прямой кишки, представляющихъ изъ себя длинные и узкіе каналы, а съ другой—невозможностью достигнуть въ этихъ органахъ надежной степени хирургической чистоты. Послѣднее относится не только къ прямой кишкѣ, но и къ влагалищу и мочеводу. Это понятнымъ образомъ суживаетъ кругъ пользованія этими путями. Однако, для нѣкоторыхъ операцій выгоды этихъ путей берутъ перевѣсъ, и тогда ими пользуются для распознавательныхъ или лечебныхъ цѣлей. Въ силу анатомическаго устройства влагалища, мочевода и прямой кишки при этомъ обыкновенно приходится прибѣгать къ инструментамъ, приспособленнымъ къ этимъ органамъ: катетерамъ, зеркаламъ и т. п. Описаніе этихъ операцій будетъ сдѣлано въ соотвѣтствующихъ мѣстахъ.

Большинство операцій на тазовыхъ органахъ требуетъ предварительнаго обнаженія послѣднихъ путемъ разсѣченія мягкихъ тканей, а иногда и костныхъ стѣнокъ таза. Наиболѣе часто пользуются путемъ черезъ переднюю брюшную стѣнку, черезъ тазовое дно и черезъ заднюю тазовую стѣнку (крестцовый путь).

Со стороны передней брюшной стѣнки доступъ къ органамъ таза можетъ быть полученъ или черезъ полость брюшины или безъ поврежденія брюшины.

Чрезбрюшинный передній путь для доступа къ тазовымъ органамъ очень часто примѣняется у женщинъ и, наоборотъ, рѣдко у мужчинъ. Эта разница зависитъ отъ того, что внутренніе половые органы, для операцій на которыхъ у женщинъ приходится дѣлать чревосѣченіе, у мужчинъ помѣщаются внѣ брюшной полости, органы же мочевые и прямая кишка у обоихъ половъ имѣютъ неполный брюшинный покровъ и потому могутъ быть обнажены безъ вскрытія брюшины. Однако, въ нѣкоторыхъ случаяхъ чрезбрюшиннымъ путемъ приходится пользоваться для операцій на мочеточникахъ, мочевомъ пузырѣ и прямой кишкѣ.

Что касается техники доступа къ органамъ таза со стороны

передней брюшной стѣнки, то она изложена въ главѣ о чревосѣченіи (стр. 544 и слѣд.). Отмѣчу здѣсь еще разъ, что для большинства операцій въ полости таза положеніе съ приподнятымъ тазомъ по *Trendelenburg*'у чрезвычайно облегчаетъ операцію, а иногда только при такомъ положеніи и возможно сдѣлать ее.

Внѣбрюшинно тазовые органы со стороны передней брюшной стѣнки могутъ быть обнажены или въ области лоннаго соединенія (лонный путь) или въ области паховыхъ каналовъ (паховой путь).

1) Лонный путь.

Въ лонной области важнѣйшимъ путемъ является разрѣзъ тотчасъ выше лоннаго соединенія, т. наз. **надлонный путь.** При наполненіи пузыря часть его передней поверхности, непокрытая брюшиной, прилежитъ къ передней брюшной стѣнкѣ выше лоннаго соединенія. При наполненіи прямой кишки брюшинная складка отходитъ еще выше надъ лоннымъ соединеніемъ. Однако, въ настоящее время при производствѣ надлоннаго обнаженія мочевого пузыря большинство хирурговъ уже не прибѣгаетъ къ наполненію прямой кишки, а довольствуется только наполненіемъ пузыря (300—400 к. сант. солянаго раствора) и *Trendelenburg*'скимъ положеніемъ больного съ приподнятымъ тазомъ. Это послѣднее, съ одной стороны, уменьшаетъ наклонность брюшины образовать заворотъ между поверхностью пузыря и брюшною стѣнкой вслѣдствіе отпаденія по тяжести брюшныхъ внутренностей, а съ другой, въ высокой степени способствуетъ освѣщенію и облегчаетъ осмотръ глубины раны. Передняя брюшная стѣнка разсѣкается по бѣлой линіи сант. на 8. По разсѣченіи кожи и подкожной клѣтчатки приходится раздѣлить мышечный слой, образованный прямыми мышцами живота, имѣющими влагалище въ надлонной области только спереди; въ толщѣ влагалища могутъ встрѣтиться непостоянныя пирамидальныя мышцы. Задняя поверхность прямыхъ мышцъ на протяженіи разрѣза не имѣетъ влагалища, а выстлана внутрибрюшной фасціей, по раздѣленіи которой открывается выполненное рыхлой жировой клѣтчаткой предпузырное пространство. Чтобы не запутаться въ топографическихъ отношеніяхъ, слѣдуетъ имѣть въ виду, что прежде, чѣмъ достигнуть предпузырнаго пространства, мы можемъ встрѣтить на пути скопленія жировой клѣтчатки, хотя и менѣе обильныя, а именно: по раздѣленіи подкожно-жирового слоя и передней стѣнки влагалища прямыхъ мышцъ встрѣчается предмышечное пространство, по раздѣленіи прямыхъ мышцъ — позадимышечное пространство. Чтобы отличить эти пространства отъ предпузырнаго, слѣдуетъ

помнить, что оба они не продолжаются въ полость таза, а оканчиваются по верхнему краю лонныхъ костей, что зависитъ отъ того, что и прямыя мышцы, ограничивающія сзади предмышечное пространство, и внутрибрюшная фасція, ограничивающая сзади позадимышечное пространство, прикрѣпляются къ лоннымъ костямъ. Раздѣленіе клѣтчатки предпузырнаго пространства производится путемъ осторожнаго раздвиганія ея двумя пинцетами; при этомъ разрывается и предпузырная фасція, и обнажается поверхность мочевого пузыря съ пробѣгающими по ней венозными стволиками (рис. 488). Раздѣленіе предпузырной клѣтчатки должно дѣлать очень осторожно, чтобы не повредить брюшины, спускающейся иногда низко. Поэтому, видна ли брюшинная складка или

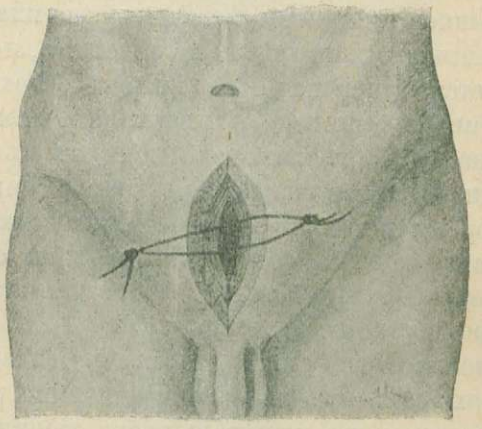

Рис. 488.

нѣтъ, всегда слѣдуетъ раздѣляемую клѣтчатку отстранять пальцемъ кверху. Однако, не слѣдуетъ при раздѣленіи клѣтчатки опускаться и чрезмѣрно книзу, на заднюю поверхность лоннаго соединенія, гдѣ вены мочевого пузыря, проходя черезъ лонно-пузырныя связки, вливаются въ срамное сплетеніе.

Этотъ, вѣками (съ 1556) провѣренный и выработанный способъ обнаженія мочевого пузыря такъ строго согласованъ съ анатомическимъ строеніемъ лонной области, что нельзя присоединиться къ тѣмъ хирургамъ (*Trendelenburg*, *Bardenheuer*, *Kocher*), которые нормальнымъ разрѣзомъ для обнаженія пузыря считаютъ поперечный разрѣзъ, проходящій надъ лоннымъ соединеніемъ и часто дающій поводъ къ развитію послѣопераціонныхъ грыжъ. Мы допускаемъ поперечный разрѣзъ только какъ добавочный разрѣзъ къ продольному въ тѣхъ случаяхъ, когда операція на мо-

чевомъ пузырѣ требуетъ особенно большого простора, напр. для удаленія опухолей пузыря.

Надлонный путь примѣняется почти исключительно для операцій на мочевомъ пузырѣ. Средняя доля предстательной железы, вдающаяся въ просвѣтъ пузыря, дѣлается также доступной по вскрытіи пузыря. Доступъ къ другимъ тазовымъ органамъ черезъ надлонный разрѣзъ труденъ и неудобенъ. При этомъ не всѣ части мочевого пузыря одинаково доступны со стороны надлоннаго разрѣза, а именно: нижній отдѣлъ его—область пузырнаго треугольника—глубоко укрыта за лоннымъ соединеніемъ. Чтобы сдѣлать доступной и эту часть мочевого пузыря, предложено разсѣченіе и резекція лоннаго соединенія.

Разсѣченіе лоннаго соединенія (*Tuffier*). Изъ надлонной раны заводится за лонное соединеніе металлическая пластинка, во избѣжаніе поврежденія срамного венознаго сплетенія, и хрящевое соединеніе раздѣляется тупоконечнымъ ножомъ сверху внизъ. Вводя между раздѣленными лонными костями клинъ, можно получить расхожденіе ихъ на 4,5 сант. и широкій доступъ къ пузырному треугольнику. Однако, такое раздвиганіе костей сопряжено съ неизбѣжнымъ поврежденіемъ крестцово-подвздошныхъ сочлененій. Кромѣ того, рана лоннаго соединенія нерѣдко срастается лишь при помощи соединительной ткани. Въ результатѣ получится недостаточная прочность тазового пояса.

Резекція лоннаго соединенія (*Helferich*). Дѣлается поперечный разрѣзъ по верхнему краю лоннаго соединенія прямо до кости. По растягиваніи раны, накостница лоннаго соединенія разсѣкается въ формѣ _/ и отдѣляется въ видѣ лоскута. Боковые края лоскута проходятъ между лоннымъ бугоркомъ и запирательнымъ отверстіемъ каждой стороны, а нижній край на 2 сант. ниже верхняго края лоннаго соединенія. Лишенный накостницы кусокъ кости, шириною сант. въ 4, изсѣкается долотомъ, и получается свободный доступъ къ нижнему отдѣлу мочевого пузыря. *Bramann* предложилъ не отдѣлять прямыхъ мышцъ живота отъ верхняго края лоннаго соединенія, а оставлять резецируемый кусокъ кости въ связи съ ними, чтобы по окончаніи операціи опять помѣстить его на прежнее мѣсто.

Временная резекція лоннаго соединенія (*Clado*). Мысль *Bramann*'а нашла болѣе полную разработку въ способѣ *Clado*. Дѣлаютъ продольный разрѣзъ выше лоннаго соединенія, сант. въ 4—5, до корня полового члена и отъ нижняго конца его два боковыхъ косыхъ разрѣза, такъ что въ общемъ получается форма λ. Разрѣзъ проникаетъ до апоневроза, и мягкія ткани широко отдѣ-

ляются отъ кости. На накостницѣ очерчивается лоскутъ, похожій на лоскутъ *Helferich*'а, и по разрѣзу накостницы выбивается кусокъ кости во всю ея толщу. Боковые костные разрѣзы продолжаются на 3—4 сант. кверху по волокнамъ прямыхъ мышцъ, и костно-мышечный лоскутъ отворачивается кверху (рис. 489).

Резекція лоннаго соединенія въ настоящее время находитъ себѣ примѣненіе сравнительно рѣдко, исключительно при новообразованіяхъ мочевого пузыря. Я полагаю, что показанія къ ней будутъ расширены, и нѣкоторые случаи трудно доступныхъ пу-

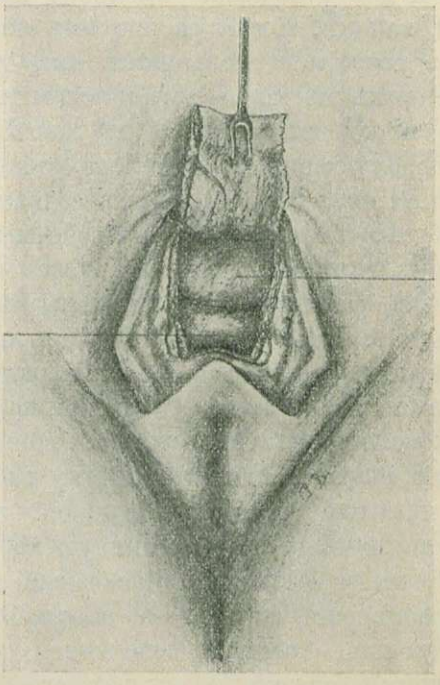

Рис. 489.

зырно-влагалищныхъ свищей у женщинъ, по моему мнѣнію, могутъ быть съ удобствомъ оперированы этимъ путемъ.

Подлонный путь (*Langenbuch*). Для доступа къ нижней части мочевого пузыря и начальной части мочевода былъ предложенъ подлонный путь, состоящій въ отдѣленіи отъ лонной дуги корня полового члена и мочеполовой преграды. Разрѣзъ дѣлается продольный по лонному соединенію и у нижняго края его раздѣляется вилообразно, направляясь вдоль нижнихъ вѣтвей лонныхъ костей. Этотъ путь даетъ мало простора и открываетъ мочевой пузырь въ глубинѣ тѣсной раны.

2) Паховой путь.

Паховой путь представляетъ другой разрѣзъ, удобный для внѣбрюшиннаго доступа къ тазовымъ органамъ. Брюшина на 1—1,5 сант. не доходитъ до паховой связки. Тотчасъ выше послѣдней проходитъ въ толщѣ брюшной стѣнки паховой каналъ. Поэтому паховой путь избирается для достиженія какъ органовъ, заложенныхъ въ подбрюшинной клѣтчаткѣ (лимфатическія железы, кровеносные сосуды, тазовая часть сѣмявыносящаго протока, мочеточники), такъ и для обнаженія сѣменного канатика, заложеннаго въ паховомъ каналѣ. *Kocher* расширяетъ показанія для примѣненія пахового разрѣза и пользуется имъ для операцій на органахъ, заложенныхъ въ мошонкѣ. По вскрытіи пахового канала онъ вывихиваетъ яичко изъ мошонки въ разрѣзъ и, сдѣлавъ ту или иную операцію, опускаетъ его обратно въ мошонку. Главнѣйшее преимущество этого способа операціи на содержимомъ мошонки состоитъ въ томъ, что паховая область легче можетъ быть вычищена для операціи, чѣмъ морщинистая кожа мошонки. Однако, оставленіе книзу отъ раны закрытой полости, въ которой могутъ скопляться кровь и выпоть, въ свою очередь нарушаетъ требованія противопаразитнаго способа леченія ранъ и заставляетъ во многихъ случаяхъ пользоваться разрѣзами на мошонкѣ.

Вскрытіе пахового канала производится совершенно такъ же, какъ при коренной операціи грыжи, и потому я не буду его описывать, а отсылаю читателя къ соотвѣтствующей главѣ (стр. 575 и слѣд.). Чтобы проникнуть въ подбрюшинную клѣтчатку, дѣлаютъ разрѣзъ непосредственно надъ паховой связкой, параллельно этой послѣдней. По разсѣченіи апоневроза наружной косой мышцы нижніе края внутренной косой и поперечной тупо выдѣляются изъ желобка паховой связки и оттягиваются кверху. Затѣмъ вскрывается внутрибрюшная фасція и обнажается подбрюшинная клѣтчатка. Въ области разрѣза въ толщѣ брюшной стѣнки проходятъ нижняя подчревная артерія съ средины и глубокая огибающая подвздошную кость артерія сбоку; обѣ онѣ отходятъ отъ наружной подвздошной артеріи. Чтобы не ранить первой изъ нихъ, разрѣзъ обыкновенно начинаютъ, отступя на 4 сант. вбокъ отъ лоннаго бугорка. Въ подбрюшинной клѣтчаткѣ прежде всего встрѣчаютъ лимфатическія железы, расположенныя вдоль наружныхъ подвздошныхъ сосудовъ. Бо́льшая изъ железокъ лежитъ какъ разъ надъ наружной подвздошной артеріей и служитъ обознательною точкою при перевязкѣ послѣдней. Вдоль наружныхъ подвздошныхъ сосудовъ можно дойти до общихъ подвздошныхъ

сосудовъ и аорты и удалить расположенныя вдоль сосудовъ железы, а также дойти до мочеточника, сѣмявыносящаго протока, запирательныхъ сосудовъ и по нимъ до подчревныхъ сосудовъ. Чтобы получить больше простора при работѣ на значительной глубинѣ, можно отдѣлить прикрѣпленія широкихъ брюшныхъ мышцъ отъ гребня подвздошной кости и такимъ образомъ значительно увеличить рану, или иногда разрѣзъ дѣлаютъ значительно выше, въ области боковой брюшной стѣнки, проводя его отъ передняго конца 11 ребра косо книзу и кпереди, сант. на 3 не доводя до средины паховой связки. Этимъ послѣднимъ разрѣзомъ пользуются для достиженія тѣхъ органовъ, которые лежатъ ближе къ задней стѣнкѣ живота и таза, какъ мочеточники, общіе подчревные сосуды. Для обнаженія этихъ органовъ приходится на значительномъ протяженіи отслаивать брюшину, причемъ вмѣстѣ съ послѣдней обыкновенно отходитъ и сѣмявыносящій протокъ. Отслаивая брюшину въ подвздошныхъ областяхъ, должно оставить на мѣстѣ внутрибрюшную фасцію, такъ какъ тѣ органы, которые обыкновенно отыскиваются этимъ путемъ (мочеточники, кровеносные сосуды), лежатъ между фасціей и брюшиной.

3) Путь со стороны тазового дна.

Для доступа къ тазовымъ органамъ со стороны тазового дна можно пользоваться переднимъ его отдѣломъ, т. е. промежностью, или же заднимъ.

Промежностный путь. Путь къ тазовымъ органамъ со стороны передняго отдѣла тазового дна носитъ названіе *промежностнаго пути*. Этотъ путь избирается для операцій на прямой кишкѣ, мочевомъ пузырѣ, мочеводѣ, предстательной железѣ, сѣменныхъ пузырькахъ и луковично-мочеводныхъ железахъ.

Для производства операцій черезъ тазовое дно необходимо сдѣлать послѣднее доступнымъ, помѣстивъ больного въ надлежащее положеніе. Съ этой цѣлью пользуются такъ наз. спиннымъ положеніемъ съ разведенными и пригнутыми къ животу бедрами. Голени сгибаются на бедра. Тазъ больного слегка приподнятъ и выступаетъ нѣсколько за край стола (рис. 490).

Мы знаемъ изъ изученія топографіи тазового дна, какъ прохожденіе мочевода, въ переднемъ отдѣлѣ его, и прямой кишки въ заднемъ, придаетъ своеобразность строенія тому и другому. Эта своеобразность строенія передняго и задняго отдѣловъ тазового дна, по моему мнѣнію, имѣетъ руководящее значеніе

при выборѣ направленія разрѣзовъ въ области тазового дна. Проникнуть черезъ послѣднее къ глубоко заложеннымъ органамъ, какъ предстательная железа, сѣменные пузырьки, дно мочевого пузыря, безъ опасности повредить важные органы и получить достаточный просторъ, можно только отдѣливъ переднюю область тазового дна отъ задней раздѣленіемъ ихъ естественной связи—сухожильнаго центра. Тогда мочеполовая область тазового дна отходитъ кпереди, а заднепроходная кзади, и въ глубинѣ раны обнажается нижняя поверхность тазовой преграды. Понятно, что такое раздѣленіе обоихъ отдѣловъ тазового дна мо-

Рис. 490.

жетъ быть произведено при помощи поперечнаго разрѣза, называемаго *предкишечнымъ*. Чтобы на большомъ протяженіи обнажить тазовую преграду, можно отстранить кзади промежностную часть прямой кишки, направивъ разрѣзы покрововъ по бокамъ задняго прохода кзади и раздѣливъ клѣтчатку сѣдалищно-прямокишечныхъ впадинъ. Эти боковые разрѣзы позволяютъ не дѣлать слишкомъ длиннымъ поперечный предкишечный разрѣзъ и тѣмъ избѣжать поврежденія большинства промежностныхъ сосудовъ и нервовъ; повреждаются почти исключительно проходящіе въ клѣтчаткѣ сѣдалищно-прямокишечныхъ впадинъ нѣкоторыя изъ нижнихъ прямокишечныхъ артерій и сопровождающихъ ихъ нервовъ. Обнаживъ нижнюю поверхность тазовой преграды, легко проникнуть въ верхнее промежностное вмѣстилище черезъ щель между обѣими

поднимающими задній проходъ мышцами, раздвигая ихъ срединные края или же сдѣлавъ поперечный надрѣзъ этихъ краевъ. Тогда получается широкій доступъ къ органамъ верхняго промежностнаго вмѣстилища: предстательной железѣ, сѣменнымъ пузырькамъ, дну мочевого пузыря, тазовой части прямой кишки, и даже легко вскрыть пузырно-прямокишечное углубленіе (рис. 491).

Принимая во вниманіе все сказанное, ходъ операціи мы можемъ описать слѣдующимъ образомъ: отступивъ на 2 сант. отъ задняго прохода кпереди, проводятъ поперечный, слегка выпуклый кпереди разрѣзъ, длиною до 5 сант. Отъ краевъ его проводятся еще разрѣзы косо кзади и вбокъ по срединному краю нижнихъ вѣтвей сѣдалищныхъ костей. Боковые разрѣзы заходятъ далѣе

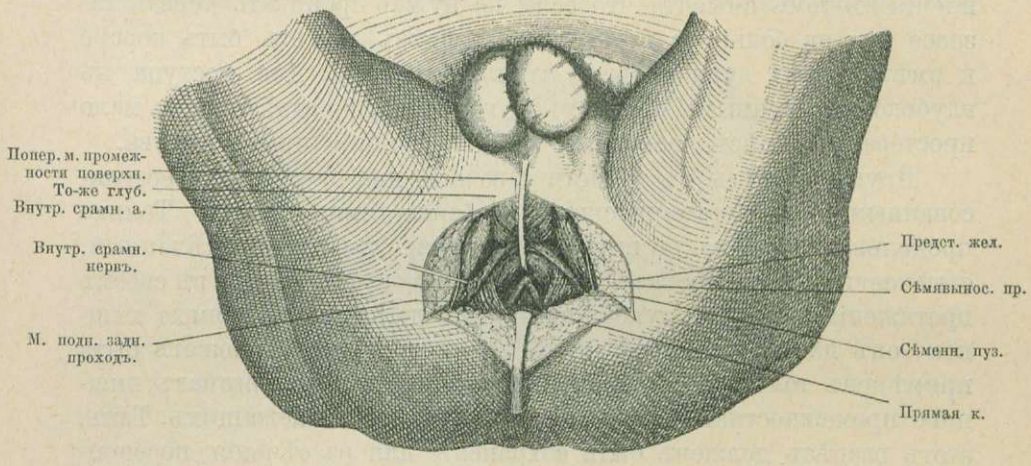

Рис. 491. *(Kocher)*.

сѣдалищныхъ бугровъ и имѣютъ въ длину 3—4 сант., если нужно проникнуть высоко черезъ тазовое дно; чѣмъ ближе къ поверхности лежитъ органъ, подлежащій обнаженію, тѣмъ короче могутъ быть боковые разрѣзы, и тѣмъ болѣе весь разрѣзъ приближается по формѣ къ дугообразному. По раздѣленіи кожи, на средней линіи встрѣчаютъ сухожильный центръ промежности, который требуется разсѣчь во всю его толщу до нижней поверхности мочеполовой преграды. Для того, чтобы при разсѣченіи его избѣжать поврежденія прямой кишки или луковицы мочевода, нужно углубиться изъ боковыхъ разрѣзовъ въ клѣтчатку сѣдалищно-прямокишечныхъ впадинъ, отдѣлить ее на нѣкоторомъ протяженіи съ обѣихъ сторонъ сухожильнаго центра и разсѣчь послѣдній на высоту освобожденной части его короткими ударами ножа или ножницъ, причемъ слѣдуетъ помнить, что промежностная

часть прямой кишки направляется сверху и спереди книзу и кзади, и потому при разрѣзѣ сухожильнаго центра не нужно направлять рѣжущаго инструмента кзади. Повторяя этотъ пріемъ нѣсколько разъ, легко пройти всю толщу сухожильнаго центра безъ поврежденія сосѣднихъ органовъ. Тогда на переднюю поверхность прямой кишки кладется ложка влагалищнаго зеркала, ложка оттягивается сильно кзади, и обнажается нижняя поверхность тазовой преграды. Черезъ щель между обѣими поднимающими задній проходъ мышцами, или, если щель узка, по разсѣченіи срединныхъ краевъ этихъ мышцъ, проникаютъ къ органамъ верхняго промежностнаго вмѣстилища.

Отъ этого типическаго разрѣза могутъ быть сдѣланы отступленія въ томъ смыслѣ, что если не нужно проникать черезъ тазовое дно на большую глубину, то разрѣзъ можетъ быть короче и имѣть форму дуги впереди задняго прохода. Для доступа къ глубоко заложеннымъ органамъ дугообразный разрѣзъ даетъ мало простора и разрѣзъ лоскутный имѣетъ бо̀льшія преимущества.

Другіе разрѣзы въ области тазового дна я считаю несогласованными съ анатомическими особенностями области. Только продольный разрѣзъ по шву промежности, правильно сдѣланный, отвѣчаетъ анатомическимъ условіямъ, но ограниченный въ своемъ протяженіи спереди луковицей мочевода, а сзади прямою кишкою, онъ даетъ слишкомъ мало простора и потому можетъ быть примѣненъ только для простѣйшихъ операцій на органахъ нижняго промежностнаго вмѣстилища и близъ него лежащихъ. Такъ, этотъ разрѣзъ долженъ быть сохраненъ для разсѣченія перепончатой части мочевода, но только въ тѣхъ случаяхъ, когда черезъ него до начала операціи можно ввести желобоватый проводникъ, чтобы съ помощью послѣдняго узнать мочеводъ въ узкой ранѣ. Безъ проводника даже отыскиваніе мочевода черезъ продольный разрѣзъ чрезвычайно трудно.

Заднимъ отдѣломъ тазового дна часто пользуются для обнаженія прямой кишки въ цѣляхъ изсѣченія ея, обыкновенно при раковыхъ пораженіяхъ. Здѣсь разрѣзъ проводятъ по средней линіи отъ задняго прохода до верхушки копчика. По разсѣченіи кожи и подкожной клѣтчатки обнажается фасція прямой кишки въ видѣ плотной пластинки, которую необходимо разсѣчь, чтобы проникнуть въ позадипрямокишечное пространство. Въ клѣтчаткѣ послѣдняго заложены кровеносные сосуды и лимфатическія железы прямой кишки. Изъ клѣтчатки прямая кишка выдѣляется легко тупымъ путемъ; лишь изрѣдка приходится пересѣчь ножницами отдѣльные, болѣе плотные тяжи. Наоборотъ, безъ разсѣ-

ченія прямокишечной фасціи выдѣлить кишку изъ окружающихъ тканей можно только при помощи рѣжущихъ инструментовъ. Если разрѣза однѣхъ мягкихъ тканей недостаточно, то обнажается по задней поверхности копчикъ, захватывается острымъ крючкомъ, оттягивается сильно кзади и вычленяется изъ соединенія съ крестцовой костью или вблизи послѣдняго отсѣкается костными ножницами.

Очень большой просторъ для операцій въ заднемъ отдѣлѣ тазового дна даетъ разрѣзъ, предложенный *Schelkly* (рис. 492). Дѣлается дугообразный, выпуклый кзади разрѣзъ отъ одного сѣдалищнаго бугра до другого. Вершина дуги приходится какъ разъ надъ верхушкою копчика. Постепенно углубляясь въ клѣтчатку, окружающую прямую кишку, доходятъ до нижней поверхности

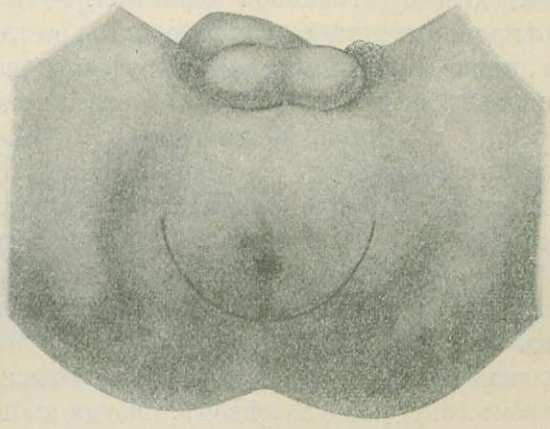

Рис. 492.

тазовой преграды и по пальцу разсѣкаютъ ножницами мышцы, поднимающія задній проходъ, съ той и другой стороны. Отдѣленный лоскутъ вмѣстѣ съ заднимъ проходомъ оттягивается помощникомъ кпереди, къ лонному соединенію. Чтобы еще болѣе получить простора, можно удалить копчикъ.

4) Крестцовый путь.

Въ концѣ прошлаго столѣтія (*Kraske* 1884—1885) былъ указанъ и разработанъ путь къ тазовымъ органамъ со стороны задней стѣнки таза. Первоначально онъ былъ предложенъ для удаленія раково-пораженной прямой кишки, а затѣмъ область его примѣненія была расширена, такъ что онъ получилъ значеніе общаго пути для доступа къ прямой кишкѣ, женскимъ половымъ органамъ, сѣменнымъ пузырькамъ и вообще къ органамъ задняго

отдѣла таза. Между многочисленными видоизмѣненіями техники его можно различить три основныхъ типа: окончательное изсѣченіе части крестца, временную резекцію крестца и околокрестцовый разрѣзъ. Я разсмотрю эти три типа въ порядкѣ оперативной сложности, начиная съ околокрестцоваго разрѣза и кончая временной резекціей крестца.

Околокрестцовый разрѣзъ даетъ сравнительно мало простора. При боковомъ положеніи больного проводится выпуклый къ срединѣ разрѣзъ по краю крестцовой кости. Разрѣзъ начинается отъ задней нижней подвздошной ости и оканчивается на срединѣ между сѣдалищнымъ бугромъ и заднимъ проходомъ. По раздѣленіи кожи и подкожной клѣтчатки, нижній конецъ разрѣза открываетъ клѣтчатку сѣдалищно-прямокишечной впадины, а верхній—прикрѣпленіе къ крестцу ягодичной мышцы и, подъ нимъ, крестцовыя прикрѣпленія крестцово-бугровой и крестцово-остистой связокъ. Эти прикрѣпленія разсѣкаются у самой кости, и тогда обнажается нижняя поверхность задняго отдѣла тазового дна—копчиковая мышца и мышца, поднимающая задній проходъ. Эти мышцы также отсѣкаются отъ крестцовой кости, и такимъ образомъ проникаютъ въ позадипрямокишечное пространство, къ прямой кишкѣ или къ близлежащимъ органамъ; для операцій на женскихъ половыхъ органахъ впереди прямой кишки отыскиваютъ брюшину и вскрываютъ ее. Чтобы получить болѣе простора, можно удалить копчикъ.

Окончательная резекція крестца. Больного обыкновенно помѣщаютъ на правомъ боку, рѣже на лѣвомъ, иногда въ положеніи для камнесѣченія (*Bardenheuer*). Наиболѣе удобно боковое положеніе; распространеніе заболѣванія и удобство доступа къ послѣднему обусловливаютъ выборъ стороны, на которую нужно помѣстить больного. Проводятъ разрѣзъ на разстояніи 1 сант. отъ края (чаще лѣваго) крестца, параллельно этому краю, отъ задней верхней ости подвздошной кости до верхушки копчика, а отсюда по средней линіи до задняго прохода. Всѣ мягкія ткани отдѣляютъ ножомъ отъ крестца и копчика, удаляютъ копчикъ и перерѣзаютъ у обнаженнаго края крестца крестцово-бугровую и крестцово-остистую связки. Отъ края крестца отсѣкаютъ долотомъ дугообразный кусокъ кости, начиная съ нижняго края 3-го крестцоваго отверстія книзу (рис. 493). Иногда отдѣляютъ прикрѣпленія мышцъ (ягодичныхъ) и связокъ не отъ одного только края крестца, а отъ обоихъ, освобождаютъ отъ мягкихъ тканей подъемникомъ вогнутую поверхность крестца, на высотѣ нижнихъ краевъ 3-ихъ крестцовыхъ отверстій костными нижницами пересѣкаютъ крест-

цовую кость поперечно и уносятъ нижній отрѣзокъ ея (рис. 494). Поперечная резекція крестца менѣе выгодна, нежели односторонняя, такъ какъ при ней повреждаются корешки нижнихъ крестцовыхъ нервовъ съ обѣихъ сторонъ, и потому послѣ операціи могутъ быть разстройства въ дѣятельности иннервируемыхъ этими корешками прямой кишки и мочевого пузыря. По той же причинѣ, чтобы избѣжать обширнаго поврежденія нервныхъ корешковъ, не слѣдуетъ заходить выше нижняго края 3-го крестцоваго отверстія. По отсѣченіи части крестца, въ ранѣ открывается прямая кишка, покрытая фасціей. Если операція предстоитъ не на прямой кишкѣ, то ее отстраняютъ въ сторону, и тогда открываются предстательная железа и, выше нея, сѣменные пузырьки, покрытые пластинкою пузырно-прямокишечной фасціи. Къ срединѣ отъ пузырьковъ лежатъ сѣмявыносящіе протоки и, въ промежуткѣ между ними, непокрытая брюшиной часть дна мочевого пузыря. Пузырно-прямокишечное углубленіе брюшины обыкновенно оканчивается

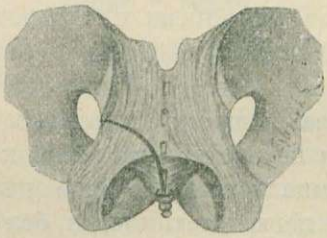

Рис. 493.

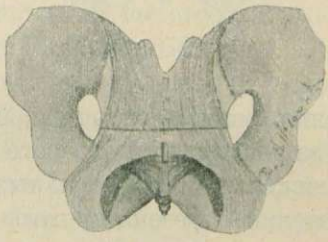

Рис. 494.

на протяженіи сѣменныхъ пузырьковъ и не достигаетъ до предстательной железы. У женщинъ къ передней сторонѣ прямой кишки прилежитъ влагалище и, по отдѣленіи его отъ кишки, легко вскрыть маточно-прямокишечное углубленіе брюшины и такимъ образомъ войти изъ крестцовой раны въ полость живота. У мужчинъ такое вскрытіе брюшной полости приходится дѣлать только при удаленіи раковопораженной прямой кишки.

Временная резекція крестца. Разрѣзъ такой же, какъ при окончательной резекціи крестца. По обычномъ отдѣленіи отъ крестца прикрѣпленій мышцъ и связокъ вдоль его лѣваго края, освобождается подъемникомъ отъ мягкихъ тканей вогнутая поверхность крестца такъ, чтобы видны были выходящіе изъ крестцовыхъ отверстій передніе корешки нервовъ. Тотчасъ ниже 3-ихъ крестцовыхъ отверстій проводится прямо до кости другой разрѣзъ поперекъ крестца (рис. 495), и по линіи этого разрѣза крестецъ разсѣкается долотомъ, причемъ необходимо щадить нервные корешки правой стороны.

Образованный такимъ образомъ лоскутъ отворачивается вправо, а по окончаніи операціи на томъ или другомъ тазовомъ органѣ помѣщается на прежнее мѣсто. Можно сдѣлать иначе: отсѣчь нижнюю часть крестцовой кости поперечно и отвернуть ее книзу, пользуясь разрѣзами, изображенными на рис. 496.

Сравнивая временную резекцію крестца съ окончательною, мы должны отмѣтить, что первая болѣе трудна для выполненія, болѣе опасна въ смыслѣ возможности обширнаго поврежденія нервныхъ корешковъ и создаетъ болѣе сложную рану; выгода временной резекціи заключается въ томъ, что она позволяетъ со-

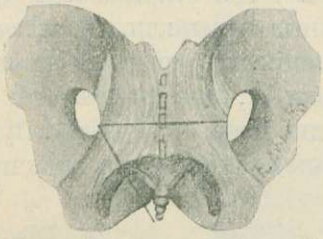

Рис. 495.

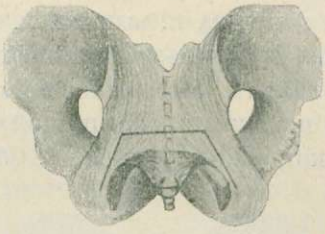

Рис. 496.

вершенно возстановить цѣлость таза. Однако, такъ какъ утрата части задней стѣнки тазового пояса не влечетъ за собой какихъ-либо тяжелыхъ для больныхъ припадковъ, то чаще дѣлается окончательная резекція, какъ болѣе легкая технически, болѣе сберегающая нервные корешки и болѣе благопріятная для послѣоперацiоннаго теченія.

Б. Разсѣченіе тазового пояса.

Разсѣченіе тазового пояса стало примѣняться въ послѣднее 10-тилѣтіе акушерами съ цѣлью увеличить размѣры таза при общесуженномъ и плоскомъ тазѣ при живомъ плодѣ въ замѣнъ кесарьскаго сѣченія; *Farabeuf* рекомендовалъ его и при косыхъ анкилозированныхъ тазахъ. Показанія къ этой операціи и техника ея находятся еще въ періодѣ разработки. Повидимому, крайнимъ предѣломъ примѣнимости этой операціи нужно считать величину истинной конъюгаты не ниже 8 сант. (нѣкоторые авторы даютъ цифру 7 сант.).

Первоначально съ цѣлью расширенія таза дѣлали *симфизеотомію*, т.-е. разсѣченіе лоннаго соединенія, но опытъ показалъ, что при этомъ нерѣдко получаются поврежденія похотника, влагалища, мочевого пузыря, нерѣдко получается инфекція раны, и,

кромѣ того, срастаніе лоннаго соединенія часто происходитъ лишь при посредствѣ соединительной ткани, которая впослѣдствіи сильно растягивается, вслѣдствіе чего страдаетъ устойчивость и походка. Поэтому въ послѣднее время симфизеотомія вытѣснена т. наз. *пубіотоміей*, состоящей въ перепиливаніи тазовой кости лишь вблизи лоннаго соединенія, но черезъ костную ткань, а не чрезъ хрящевую. Въ этомъ видоизмѣненіи разсѣченіе тазового пояса технически легче, осложняющихъ поврежденій даетъ меньше, въ послѣоперацiонномъ періодѣ даетъ меньше воспалительныхъ осложненій костной раны, которая срастается костной мозолью, вслѣдствіе чего устойчивость таза не страдаетъ.

Техника пубіотоміи состоитъ въ перепиливаніи проволочной пилой тазовой кости вблизи лоннаго соединенія, обыкновенно слѣва. Если послѣ этого осторожно развести бедра и повернуть ихъ вбокъ, то на мѣстѣ распила получится расхожденіе костей, которое безъ разрыва сосѣднихъ тканей можетъ достигать 4,5 сант. Затѣмъ младенецъ извлекается щипцами или поворотомъ на ножку, раны зашиваются, и женщина укладывается съ вытянутыми ногами, а по бокамъ таза кладутся мѣшки съ пескомъ.

Различныя видоизмѣненія техники заключаются въ направленіи разрѣза мягкихъ тканей, въ способѣ проведенія проволочной пилы и въ направленіи распила кости. *Van de Velde*, первый сдѣлавшій эту операцію на живой, рекомендовалъ кожный разрѣзъ проводитъ отъ лѣваго лоннаго бугорка косо внизъ и къ срединѣ, оканчивая его въ кожѣ большой губы на высотѣ входа во влагалище. Изъ разрѣза пальцемъ тупо проникаютъ къ нижнему краю лонной кости и кривой иглой съ нитью обходятъ снизу вверхъ по задней поверхности лонной кости, держась возможно ближе къ кости. Къ ниткѣ привязываютъ пилку *Gigli* и перепиливаютъ ею сзади напередъ лонную кость въ направленіи кожной раны, щадя при этомъ всѣ ткани, оставшіяся впереди перепиливаемой кости. Венозное кроветеченіе, появляющееся при этомъ, останавливается тампонадой. *Gigli* дѣлаетъ разрѣзъ отъ средней линіи косо внизъ и вбокъ до нижняго края лонной кости; пила проводится изъ верхняго угла раны; кость перепиливается въ направленіи разрѣза мягкихъ тканей. *Döderlein* дѣлаетъ горизонтальный разрѣзъ у лоннаго бугорка, проходитъ изъ него позади лонной кости внизъ, сначала пальцемъ, а затѣмъ особымъ проводникомъ съ проволочной пилой и на выпирающемъ черезъ кожу большой губы концѣ проводника дѣлаетъ другой маленькій разрѣзъ, черезъ который пилка выводится наружу; такимъ образомъ сохраняются всѣ мягкія ткани впереди перепиливаемой кости.

Однако, въ послѣднее время раздаются голоса, что пубіотомія не имѣетъ преимуществъ передъ кесарьскимъ сѣченіемъ. Смертность матерей послѣ нея, повидимому, не ниже, чѣмъ послѣ кесарьскаго сѣченія, что должно отнести главнымъ образомъ на счетъ инфекціонныхъ процессовъ въ клѣтчаткѣ таза послѣ пубіотоміи.

Съ точки зрѣнія хирурга напрашивается мысль о костнопластическомъ расширеніи суженнаго таза внѣ періода беременности и родовъ. Предложеніе такого рода сдѣлано уже у насъ, въ Россіи, гдѣ съ такой любовью разрабатываются костнопластическія операціи, проф. *Феноменовымъ*. Необходима анатомическая разработка этого вопроса, обѣщающаго успѣшное разрѣшеніе.

B. Резекція тазовыхъ костей.

Резекція тазовыхъ костей производится по поводу бугорчатки ихъ и злокачественныхъ новообразованій. Въ большинствѣ случаевъ производится частичная резекція того или другого отдѣла тазового пояса, причемъ операція дѣлается не типически, а видоизмѣняется сообразно съ особенностями случая. Наиболѣе часто приходится удалять участки тазовой кости въ области вертлужной впадины при резекціи тазебедреннаго сустава по поводу бугорчатки. Обыкновенно здѣсь довольствуются вычерпываніемъ пораженной кости при помощи острой ложки и долота, хотя предложена *Schmid*'омъ и типическая резекція вертлужной впадины. Съ этой цѣлью пересѣкаются: подвздошная кость поперекъ отъ передней нижней ости до большого сѣдалищнаго отверстія и вблизи вертлужной впадины лонная и сѣдалищная кости. Затѣмъ частичныя изсѣченія по поводу бугорчатки нерѣдко производятся на крестцовой кости. Въ нѣкоторыхъ случаяхъ при злокачественныхъ новообразованіяхъ дѣлали изсѣченіе всей половины таза, сохраняя нижнюю конечность или удаляя и ее. Операція удаленія нижней конечности вмѣстѣ съ половиною таза будетъ описана въ главѣ объ операціяхъ на конечностяхъ. Что касается удаленія половины таза, то эта операція производилась пока очень немного разъ. Я дамъ только руководящія указанія къ производству ея. Основнымъ разрѣзомъ для этой операціи служитъ разрѣзъ по гребню подвздошной кости. Начинаясь отъ крестцово-подвздошнаго сочлененія, онъ доходитъ до паховой связки и продолжается вдоль послѣдней. Если требуется добавочный разрѣзъ, то его можно направить внизъ, въ промежуткѣ между мышцей, напрягающей широкую фасцію бедра и портняжной. Отъ паховой связки и подвздошнаго гребня отдѣляются мышцы брюшной стѣнки. Дойдя

до подвздошныхъ сосудовъ, ихъ отстраняютъ вмѣстѣ съ бедреннымъ нервомъ къ срединѣ. Отъ тазовой кости отдѣляются мышцы вплоть до крестцово-подвздошнаго сочлененія: прямая мышца бедра, портняжная, напрягающая бедреную фасцію, и ягодичныя; перерѣзается подвздошно-поясничная м., вскрывается тазобедренный суставъ и освобождаются поднакостнично верхняя вѣтвь лонной кости и нижняя вѣтвь сѣдалищной. Обѣ эти вѣтви пересѣкаются вблизи лоннаго соединенія, и расчленяется крестцово-подвздошное сочлененіе. Тогда оттягиваютъ тазовую кость книзу и отдѣляютъ мышцы и связки отъ сѣдалищнаго бугра и сѣдалищной ости.

Г. Перевязка сосудовъ таза.

Подчревная а. можетъ быть перевязана внѣбрюшинно или со стороны брюшной полости. *Внѣбрюшинная* перевязка дѣлается изъ того же разрѣза, который на стр. 561 описанъ для перевязки общей подвздошной а. Найдя послѣднюю, опускаются по ней вглубь и доходятъ до дѣленія ея на наружную подвздошную и подчревную аа. Послѣдняя направляется внизъ и кзади, въ полость таза; вена проходитъ сбоку и кзади отъ артеріи. Равнымъ образомъ и для *чрезбрюшинной* перевязки подчревной а, нужно отыскать сначала общую подвздошную а. какъ указано на стр. 561 и 562, и спуститься по ней до подчревной а.

Двусторонняя перевязка подчревныхъ аа. въ послѣднее время получила показаніе при чрезбрюшинномъ удаленіи рака прямой кишки (*Quénu*). Для этого на разстояніи 3—5 сант. вбокъ отъ средины крестцоваго мыса вскрывается задній листокъ пристѣночной брюшины справа и прикрѣпленіе брыжейки сигмовидной кишки слѣва, и обнажаются подчревныя аа. При этомъ нужно быть внимательнымъ, чтобы не повредить и отстранить мочеточники. Операцію должно дѣлать въ *Trendelenburg*'скомъ положеніи.

Окружными путями кровеобращенія послѣ перевязки подчревной а., кромѣ соустій между вѣтвями подчревныхъ аа. той и другой стороны, служатъ соединенія поясничныхъ и огибающей подвздошную кость аа. съ подвздошно-поясничной а., соединенія ягодичныхъ и запирательной аа. съ огибающими бедро аа. и, наконецъ, соединеніе запирательной а. съ нижней надчревною.

Наружная подвздошная а. легко обнажается и перевязывается черезъ паховой разрѣзъ, какъ это описано выше (стр. 704). Разрѣзъ начинаютъ на 4—5 сант. вбокъ отъ лоннаго бугорка,

чтобы не поранить нижней надчревной а. Наружная подвздошная а. лежитъ въ подбрюшинной клѣтчаткѣ. Поверхъ нея находятся лимфатическія железы, къ срединѣ — вена, вбокъ — край поясничной м. и еще болѣе вбокъ бедреный н. Возстановленіе кровеобращенія послѣ перевязки происходитъ черезъ соединенія подвздошно-поясничной и поясничныхъ аа. съ артеріями, огибающими бедро, нижней надчревной а. съ запирательной и внутренней срамной съ наружными срамными.

2. Операціи на органахъ таза.

А. Операціи на прямой кишкѣ.

1) Изслѣдованіе прямой кишки.

Такъ какъ заднепроходное отверстіе помѣщается между возвышеніями обѣихъ ягодицъ, то для того, чтобы сдѣлать его и прямую кишку доступными какъ для изслѣдованія, такъ и для производства операцій, необходимо придать больному надлежащее положеніе. Наиболѣе удобны два положенія: боковое и спинное.

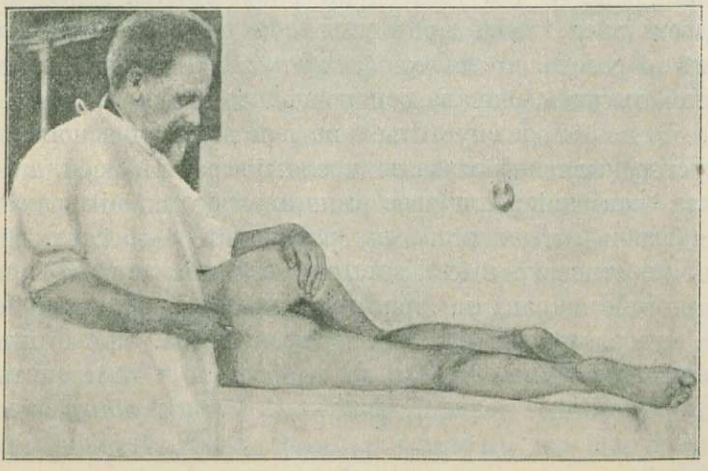

Рис. 497.

Боковое положеніе (рис. 497) удобно и не утомительно для больного. Поэтому къ нему охотно прибѣгаютъ для осмотра задняго прохода, изслѣдованія прямой кишки пальцемъ или зеркаломъ и для производства небольшихъ операцій, напр. расщепленія заднепроходныхъ свищей.

Спинное положеніе дѣлаетъ заднепроходное отверстіе и прямую кишку еще болѣе доступными для глаза и рукъ хирурга и

потому имъ пользуются для большинства операцій на прямой кишкѣ. Больной помѣщается такимъ образомъ, чтобы тазъ его былъ на краю стола и даже нѣсколько выдавался за послѣдній. Ноги его сгибаются въ колѣнныхъ и тазобедренныхъ сочлененіяхъ, пригибаются къ животу и удерживаются помощниками (см. рис. 490). При недостаткѣ помощниковъ примѣняютъ различные ногодержа-



Рис. 498.

тели. Изъ послѣднихъ простъ и удобенъ ногодержатель проф. *Отта* (рис. 498). Верхняя часть туловища больного или приподнимается немного посредствомъ подложенной подъ плечи подушки, что необходимо для того, чтобы произвести двойное изслѣдованіе тазовыхъ органовъ черезъ прямую кишку и переднюю брюшную стѣнку, или наоборотъ опускается ниже таза, чтобы подвижные тазовые органы отошли къ брюшной полости. Это послѣднее положеніе облегчаетъ

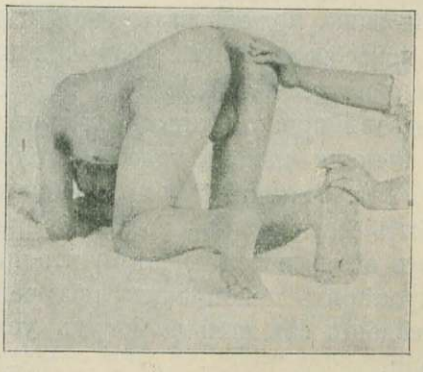

Рис. 499.

осмотръ слизистой оболочки кишки, такъ какъ при немъ многочисленныя складки ея въ значительной мѣрѣ выравниваются.

Иногда для изслѣдованія прямой кишки и производства небольшихъ операцій помѣщаютъ больного въ *колѣнно-локтевое положеніе* (рис. 499). Больной становится, при согнутыхъ колѣняхъ и умѣренно разведенныхъ бедрахъ, на четвереньки и опускаетъ верхнюю часть туловища. Это положеніе удобно для хирурга, но

непріятно и утомительно для больного и не допускаетъ примѣненія общаго наркоза.

Изслѣдованіе прямой кишки производится посредствомъ ощупыванія пальцемъ и осмотра при помощи зеркалъ. Наиболѣе важно изъ нихъ, какъ по удобству и частотѣ примѣненія, такъ и по результатамъ, *изслѣдованіе пальцемъ*. Вводя палецъ въ прямую кишку, мы получаемъ указанія на состояніе заднепроходныхъ мышцъ, направленіе и ширину просвѣта кишки, можемъ судить о ровности и плотности ея стѣнокъ. Вмѣстѣ съ тѣмъ мы можемъ прощупать и сосѣдніе съ прямою кишкой тазовые органы: предстательную железу, сѣменные пузырьки и прилежащіе къ нимъ отдѣлы сѣмявыносящихъ протоковъ, заднюю стѣнку мочевого пузыря, а равно и могущіе быть въ тазовой полости выпоты или камни въ мочевомъ пузырѣ. У женщинъ со стороны прямой кишки могутъ быть прощупаны матка, трубы и яичники. Для облегченія введенія пальца удобно смазать его мыломъ и заполнить мыломъ подногтевое пространство, для чего царапаютъ ногтемъ по куску мыла. Въ спинномъ положеніи полость таза можетъ быть подвергнута двойному обслѣдованію со стороны прямой кишки и передней брюшной стѣнки. Другого рода двойное изслѣдованіе можетъ быть произведено у женщинъ, если одновременно ввести одинъ палецъ въ прямую кишку, а другой во влагалище. Этотъ послѣдній способъ изслѣдованія можетъ дать очень цѣнныя данныя при злокачественныхъ новообразованіяхъ прямой кишки и матки, опредѣляя степень распространенія пораженія на сосѣдніе органы.

Вводить палецъ въ прямую кишку слѣдуетъ возможно выше. Въ среднемъ при помощи пальца удается обслѣдовать кишку на протяженіи 8—10 сант. Вниманіе на получаемыхъ пальцемъ ощущеніяхъ должно быть сосредоточено не только при введеніи пальца, но и при обратномъ его выведеніи, потому что при этомъ, съ одной стороны, можно провѣрить и пополнить полученныя ощущенія, а съ другой, при введеніи отъ пальца могутъ ускользнуть небольшія мягкія опухоли.

Въ нѣкоторыхъ случаяхъ въ прямую кишку вводятъ не одинъ указательный палецъ, а два пальца — указательный и средній. Двумя пальцами легче опредѣлить напр. зубленіе. При этомъ сначала вводятъ ногтевую фалангу болѣе длиннаго, средняго пальца, а затѣмъ уже оба вмѣстѣ.

Осмотръ задняго прохода и переходной между нимъ и прямой кишкой полосы производится безъ помощи инструментовъ. При этомъ нужно только развести ягодицы больного и расправить лучистыя складки заднепроходнаго отверстія. Больной помогаетъ натуживаніемъ осмотрѣть переходный отдѣлъ.

Осмотръ полости прямой кишки производится при помощи зеркалъ. Изъ прямокишечныхъ зеркалъ наиболѣе удобны створчатыя и желобообразныя. Изъ *створчатыхъ зеркалъ* наиболѣе согласовано съ анатомическими особенностями прямой кишки и приспособлено для осмотра возможно большихъ участковъ поверхности слизистой оболочки зеркало проф. *Дьяконова* (рис. 500). Оно состоитъ изъ двухъ окончатыхъ створокъ, соединенныхъ посредствомъ двухъ винтовъ съ ходящими на нихъ гайками. Вращеніе одной гайки производитъ расхожденіе только концовъ створокъ, вращеніе другой вызываетъ расхожденіе створокъ на всемъ ихъ протяженіи; вращеніе обѣихъ гаекъ заразъ широко раскрываетъ

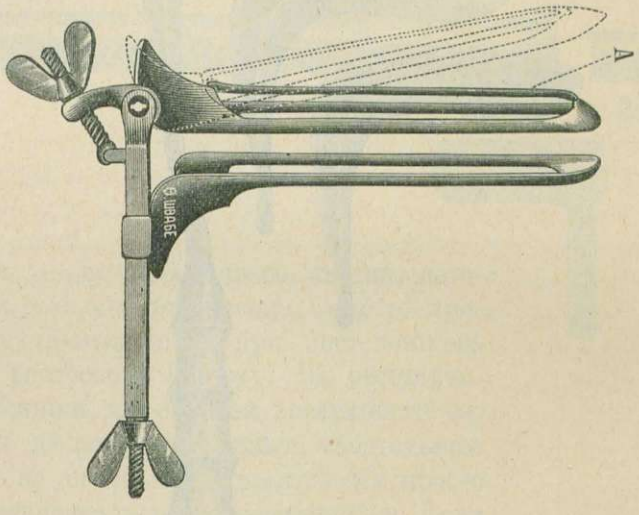

Рис. 500.

прямую кишку. Такимъ образомъ съ помощью этого зеркала можно осмотрѣть кишку, то почти безъ растяженія задне-проходныхъ жомовъ, то, наоборотъ, широко растягивая задній проходъ и прямую кишку. При обратномъ выведеніи створчатыхъ зеркалъ не нужно плотно смыкать створки ихъ, чтобы не ущемить между ними слизистой оболочки. *Желобообразныя зеркала* представлены на рис. 501.

Съ помощью зеркалъ можно осмотрѣть прямую кишку на протяженіи до 10 сант. Осмотрѣть болѣе глубокіе отдѣлы препятствуетъ, главнымъ образомъ, недостаточность освѣщенія. Съ цѣлью усиленія освѣщенія пользуются электрическимъ свѣтомъ. Такой способъ изслѣдованія называется *ректоскопіей*, а приборы, упо-

требляющіеся для этого, *ректоскопами*. Ректоскопы представляютъ полые металлическіе цилиндры, снабженные каучуковыми обтураторами (рис. 502). Поперечникъ ректоскоповъ колеблется между 2 и 3 сант.; такая толщина обусловливается возможностью безболѣзненно провести его въ прямую кишку. Смотря по высотѣ, на какой требуется обслѣдовать прямую кишку, примѣняются ректоскопы различной длины; для того, чтобы можно было осмотрѣть

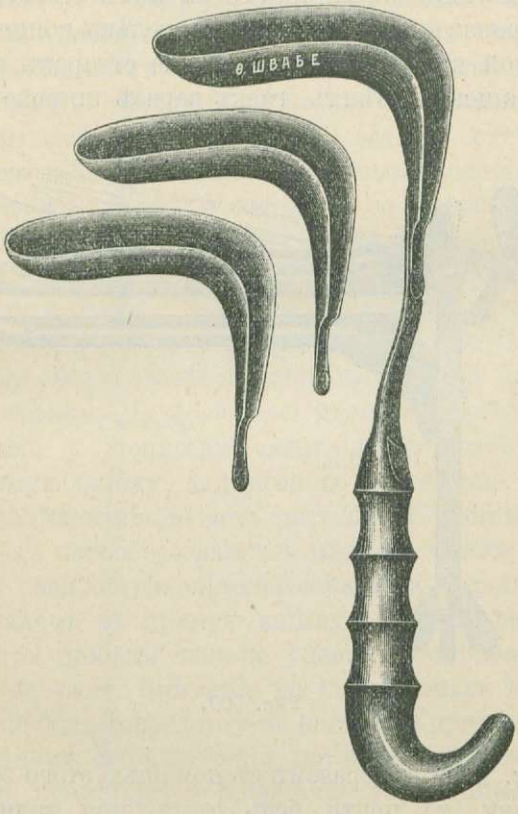

Рис. 501.

и часть сигмовидной кишки, длину ректоскопа нужно довести до 40 сант.; въ большинствѣ же случаевъ довольствуются ректоскопами въ 15—20 сант. Техника ректоскопіи: предварительно больной получаетъ слабительное и нѣсколько промывательныхъ для того, чтобы опорожнить кишечникъ. Наиболѣе удобно колѣнно-локтевое положеніе, хотя можно пользоваться и спиннымъ положеніемъ съ приподнятымъ тазомъ. Ректоскопъ, смазанный вазелиномъ, вводится въ кишку до крестцоваго мыса, который представляетъ препятствіе для дальнѣйшаго продвиганія его. Тогда рек-

тоскопъ выдвигается немного назадъ, наружный конецъ его наклоняется къ крестцу и влѣво, и легкими вращательными движеніями ректоскопъ проводится за крестцовый мысъ. Введя его на желаемую глубину, вынимаютъ обтураторъ и соединяютъ ректоскопъ съ панэлектроскопомъ. Послѣдній представляетъ электрическій освѣтительный приборъ, который можно соединять съ различными цилиндрическими трубками, вводимыми въ каналы человѣческаго тѣла. Существенную часть его составляетъ лампочка накаливанія, свѣтъ которой бросается въ ректоскопъ и освѣщаетъ

Рис. 502.

его полость и ту поверхность кишки, которая лежитъ у конца ректоскопа. Осмотръ прямой кишки производится при постепенномъ выведеніи ректоскопа наружу. Въ расширенной части кишки, для осмотра поверхности ея, приходится дѣлать осторожныя качательныя движенія, на остальномъ протяженіи просто медленно извлекаютъ ректоскопъ наружу. Если при осмотрѣ на поверхности кишки попадаются слизь или кусочки кала, то ихъ снимаютъ ватными шариками на длинныхъ рукояткахъ.

Изслѣдованіе прямой кишки зондомъ находитъ себѣ примѣненіе только въ случаѣ свищевыхъ ходовъ въ нижнемъ отдѣлѣ кишки, когда зондомъ требуется отыскать кишечное отверстіе свищевого хода. При суженіяхъ кишки въ нижнемъ отдѣлѣ распознаваніе устанавливается съ помощью пальца, а при высокихъ суженіяхъ изслѣдованіе зондомъ не можетъ дать надежныхъ результатовъ, такъ какъ, во избѣжаніе поврежденія кишки, можно примѣнять только мягкіе резиновые зонды, а они могутъ изгибаться и не проходить выше не только при встрѣчѣ съ суженіемъ, но и подъ пліяніемъ нормальныхъ складокъ слизистой оболочки кишки.

2) Расширеніе задняго прохода.

Расширеніе задняго прохода примѣняется, или съ цѣлью сдѣлать поверхность прямой кишки доступною для изслѣдованія или какой либо операціи, или же съ лечебною цѣлью, напр., при трещинахъ задняго прохода и суженіяхъ его. Способы расширенія раздѣляются на некровавые и кровавые; некровавые въ свою очередь дѣлятся на способы постепеннаго расширенія и быстраго.

Для *постепеннаго некровавого расширенія* пользуются особыми бужами, каучуковыми или металлическими, вводя постепенно все болѣе и болѣ толстые номера.

Быстрое некровавое расширеніе можетъ быть достигнуто посредствомъ створчатыхъ и желобоватыхъ зеркалъ или же посредствомъ растягиванія пальцами. Послѣднее производится въ наркозѣ. Растягивать нужно постепенно, не порывисто, поперемѣнно, то въ боковомъ, то въ передне-заднемъ направленіи. Послѣ насильственнаго растяженія заднепроходный жомъ на нѣсколько дней остается парализованнымъ, а затѣмъ снова начинаетъ хорошо сокращаться.

Кровавое расширеніе задняго прохода производится посредствомъ разрѣза заднепроходнаго жома по направленію кзади. Разсѣченный заднепроходный жомъ нѣтъ надобности соединять швами, такъ какъ по заживленіи рубцовою тканью онъ дѣйствуетъ вполнѣ правильно.

Подобнымъ же образомъ дѣлается расширеніе задняго прохода при рубцевыхъ суженіяхъ его, но послѣ продольнаго разрѣза рубцовой ткани нужно отдѣлить слизистую оболочку настолько, чтобы ее безъ натяженія можно было сшить въ поперечномъ направленіи съ краемъ кожной раны.

Если рубцовая ткань занимаетъ всю окружность задняго прохода, то ее нужно изсѣчь, отдѣлить слизистую оболочку по всей окружности кишки и сшить ее съ кожей задняго прохода, т.-е. сдѣлать операцію, подобную той, какая примѣняется при геморроѣ.

3) Изсѣченіе прямой кишки.

Изсѣченіе прямой кишки производится при различныхъ заболѣваніяхъ ея: при геморроѣ, доброкачественныхъ новообразованіяхъ, раковыхъ опухоляхъ, выпаденіи, суженіяхъ ея. Во всѣхъ этихъ случаяхъ операція носитъ настолько различный характеръ въ зависимости отъ заболѣванія, по поводу котораго она производится, что описывать различные виды изсѣченія можно только, имѣя въ виду то заболѣваніе, которое обусловливаетъ операцію.

Пожалуй, ни въ какомъ другомъ отдѣлѣ оперативной хирургіи не замѣчается такъ рѣзко связь этой науки съ клинической хирургіей. Поэтому я опишу тѣ типы операцій, которые примѣняются при геморроѣ, доброкачественныхъ и раковыхъ новообразованіяхъ. Изсѣченіе прямой кишки при выпаденіи носитъ совершенно особый характеръ вслѣдствіе тѣхъ измѣненій въ топографическихъ отношеніяхъ прямой кишки, какія бываютъ при выпаденіи ея. Поэтому этотъ видъ изсѣченія я опишу въ главѣ о леченіи выпаденія прямой кишки.

4) Оперативное леченіе геморроя.

Если бы я сталъ излагать всѣ оперативные способы, предложенные для леченія геморроя, то это было бы столь же безплодно, какъ и длинно. Изслѣдованія послѣдняго времени показали, что при геморроѣ мы имѣемъ дѣло съ обширнымъ пораженіемъ всей слизистой оболочки и подслизистой ткани прямой кишки. Важнѣйшія измѣненія состоятъ въ расширеніи прямокишечныхъ венъ и въ разрастаніи соединительной ткани. Эти два процесса всегда сопутствуютъ при геморроѣ другъ другу и, разнообразно сочетаясь, то превращаютъ слизистую и подслизистую ткань въ видъ пещеристой ткани, такъ что только остатки трубчатыхъ железъ напоминаютъ о слизистой оболочкѣ, то ведутъ къ обширному соединительнотканному перерожденію. Нерѣдко измѣненія не ограничиваются слизистой и подслизистой оболочками, но распространяются въ толщу мышечнаго слоя, раздвигая пучки его. При такомъ характерѣ страданія нельзя разсчитывать на успѣшность тѣхъ хирургическихъ мѣропріятій, которыя направлены на отдѣльныя геморроидальныя опухоли, такъ какъ всегда рядомъ съ ними существуютъ глубокія измѣненія въ сосѣднихъ частяхъ, которыя останутся послѣ операціи и не замедлятъ повести къ образованію новыхъ опухолей. Мы знаемъ теперь, что это не есть возвратъ геморроя, а прямое его продолженіе, такъ какъ послѣ операціи были оставлены ткани, пораженныя геморроемъ, но не успѣвшія еще образовать видимыхъ узловъ. Въ эту группу оперативныхъ воздѣйствій я отношу перевязку, отжиганіе, отрѣзываніе геморройныхъ узловъ, впрыскиваніе въ нихъ различныхъ веществъ. При леченіи геморроя должно примѣнять такіе способы, которые дѣйствуютъ на всю заболѣвшую область. Мы знаемъ нѣкоторыя мѣропріятія, которыя удовлетворяютъ этому условію и, вмѣстѣ съ тѣмъ, вполнѣ сохраняютъ прямую кишку; это — устраненіе запоровъ, массажъ, электризація частоперемѣнными токами высокаго напряженія и

насильственное растяженіе заднепроходныхъ мышцъ. Эти мѣры несомнѣнно дѣйствуютъ на прямокишечное кровеобращеніе видоизмѣняющимъ образомъ въ смыслѣ уменьшенія и устраненія венознаго застоя, однако, опытъ показалъ, что онѣ безсильны привести къ излеченію замѣтно развитое геморроидальное пораженіе. Поэтому леченіе геморроя стало надежнымъ и вѣрнымъ только съ тѣхъ поръ, какъ въ 1882 *Whitehead* обнародовалъ свой способъ изсѣченія слизистой оболочки прямой кишки при геморроѣ. Операція производится слѣдующимъ образомъ: кишка и заднепроходная область очищаются обычнымъ способомъ. Больной усыпляется и кладется въ спинное положеніе (стр. 716). Операція начинается разрѣзомъ, проходящимъ на границѣ между кожей и слизистой оболочкой вокругъ всего задняго прохода. Проникая ножомъ вглубь, стараются, съ одной стороны, не ранить наружный жомъ, а съ другой, удалить всѣ болѣзненно измѣненныя ткани, причемъ иногда приходится унести нѣсколько мышечныхъ волоконъ жома, если въ толщу его проникаютъ расширенныя вены. Когда кишка



Рис. 503.

отдѣлена въ предѣлахъ жома, оставляютъ ножъ и захватываютъ отдѣленную часть окончатыми зажимами (рис. 503); располагая ихъ одинъ спереди, одинъ сзади и два по бокамъ, кишку вытягиваютъ за нихъ по всей окружности ея. Выдѣленіе кишки продолжаютъ до тѣхъ поръ, пока не достигнутъ здороваго отдѣла ея, что ясно видно при осмотрѣ слизистой оболочки по разницѣ въ окраскѣ, состоянію поверхности и плотности. Выдѣленіе кишки совершается легко; только въ запущенныхъ случаяхъ оно труднѣе, такъ какъ слизистая оболочка легко рвется. Кроветеченіе при этомъ бываетъ ничтожное; лишь изрѣдка приходится наложить временно 2—3 кровеостанавливающихъ пинцета. Высота, на которую приходится выдѣлять кишку, зависитъ отъ распространенія пораженія; бываютъ случаи, когда приходится заходить до 10 сант. отъ задняго прохода, чаще же удаляется лишь 4—5 сант. Когда дойдутъ до здоровой слизистой оболочки, въ вытянутой въ видѣ полаго цилиндра кишкѣ, въ здоровой уже части, дѣлаютъ спереди небольшой поперечный разрѣзъ и верхній край его соединяютъ 1—2 швами съ краемъ кожной

раны. Затѣмъ разрѣзъ продолжаютъ немного далѣе и снова накладываютъ швы и такимъ образомъ обрѣзаютъ и сшиваютъ кишку съ кожей по всей окружности. Никогда не слѣдуетъ сразу разсѣкать кишку на большомъ протяженіи, такъ какъ въ такомъ случаѣ край ея сильно оттягивается кверху, его трудно будетъ отыскать для сшиванія съ кожей, и швы будутъ наложены неравномѣрно. При наложеніи швовъ снимаются кровеостанавливающіе пинцеты, наложенные раньше при выдѣленіи кишки, такъ какъ теперь можно придавить кроветочащія мѣста швами. Такимъ образомъ при операціи часто не накладывается ни одной перевязки на сосуды. Для швовъ употребляются нитки, пропитанныя растворомъ целлюлоида въ ацетонѣ или флорентійскія нити; концы ихъ не обрѣзаются, а оставляются длинными, иначе ихъ трудно отыскивать при сниманіи. Въ первое время послѣ операціи больные испытываютъ боль, иногда очень сильную, но стихающую на слѣдующій день. Нѣкоторымъ больнымъ приходится выпускать въ первые дни послѣ операціи мочу катетеромъ. У женщинъ это приходится дѣлать для обереганія повязки всегда, пока на 2-й—3-й день онѣ не приспособятся обходиться, въ положеніи на боку, съ мочепріемникомъ, не подмачивая повязки. Больного я лично оставляю въ постели лишь въ день операціи; на другой день онъ уже ходитъ, но до снятія швовъ получаетъ жидкую пищу и опійную настойку для устраненія послабленія. Швы снимаются обыкновенно на 6-ой день; снятіе швовъ болѣзненно, но боли облегчаются смазываніемъ кишки 5% растворомъ кокаина и быстро (черезъ нѣсколько минутъ) исчезаютъ. По снятіи швовъ больной получаетъ слабительное.

Другіе хирурги (*Reclus*, *Quénu*, *Mikulicz*, *Vercesco* и др.) внесли нѣкоторыя измѣненія въ подробности производства операціи, но сущность ея осталась безъ измѣненія и состоитъ въ изсѣченіи всего пораженнаго отдѣла слизистой оболочки и въ соединеніи верхней, здоровой части ея съ кожей.

Въ упрекъ круговому вырѣзыванію ставятъ недержаніе испражненій и суженіе задняго прохода. Вопросъ о недержаніи сводится къ рѣшенію вопроса, возможно ли выдѣлить слизистую оболочку безъ поврежденія заднепроходнаго жома. Анатомическій отвѣтъ—да, возможно. Двигательные нервы заднепроходнаго жома остаются внѣ вліянія операціи. Чувствующая иннервація разстраивается, но черезъ нѣкоторое время возстановляется. Суженіе возможно лишь въ случаѣ отхожденія швовъ по всей окружности, что бываетъ крайне рѣдко. Операція кругового вырѣзыванія, какъ разсчитанная на непосредственное срастаніе краевъ слизистой оболочки и кожи, угро-

жаетъ рубцовымъ суженіемъ въ меньшей степени, нежели операціи, разсчитанныя на рубцеваніе, какъ перевязки, отжиганія.

Возможенъ ли возвратъ геморроя послѣ кругового вырѣзыванія? Да, возможенъ, если оставляются въ окружности расширенныя вены, сполна удалить которыя, хотя и рѣдко, но иногда все-таки невозможно.

5) Исѣченіе прямой кишки при ракѣ.

При ракѣ прямой кишки приходится производить очень обширное изсѣченіе, такъ какъ больные обращаются за оперативной помощью всегда болѣе или менѣе поздно, когда и опухоль достигла уже большихъ размѣровъ, и уже поражены по крайней мѣрѣ ближайшія къ прямой кишкѣ лимфатическія железы. Эта операція до послѣдняго времени, съ одной стороны, давала очень большую послѣоперацiонную смертность, а съ другой, весьма часто сопровождалась быстрымъ наступленіемъ возврата. Поэтому многіе хирурги, въ особенности англійскіе и французскіе, рѣдко производили эту операцію и въ большинствѣ случаевъ довольствовались палліативными операціями, устраняющими наиболѣе тяжелые и опасные припадки: чаще всего дѣлали искусственный задній проходъ. Русскимъ и нѣмецкимъ хирургамъ принадлежитъ заслуга разработки и достиженія лучшихъ результатовъ въ этой труднѣйшей области хирургіи. Въ настоящее время уже имѣются статистики различныхъ хирурговъ, въ которыхъ послѣоперацiонная смертность не превышаетъ 4%—10%, а отсутствіе возврата рака доходитъ до 30%—50%. Въ основаніи достигнутыхъ успѣховъ лежитъ тотъ фактъ, что мы имѣемъ въ настоящее время возможность произвести очень обширное изсѣченіе всего больного и подозрительнаго, удовлетворяя всѣмъ требованіямъ противопаразитнаго способа. Это обстоятельство отразилось на установкѣ показаній къ операціи, способахъ подготовки больныхъ, оперативной техникѣ и веденіи послѣоперацiоннаго леченія. Эти стороны оперативнаго леченія рака прямой кишки намъ и предстоитъ выяснить.

Еще недавно считали не подлежащими операціи тѣ случаи рака прямой кишки, когда концомъ пальца, введеннаго чрезъ задній проходъ, не удавалось ощупать верхняго края новообразованія, такъ какъ въ такихъ случаяхъ, съ одной стороны, неизбѣжно поврежденіе брюшины, а съ другой, опухоль можетъ заходить вверхъ настолько, что операція можетъ остаться неоконченной. Что касается вскрытія брюшины, то послѣднее при строгомъ проведеніи противопаразитнаго способа не опасно. Мало того, при изложеніи техники операціи мы увидимъ, что

вскрытіе боюшины значительно облегчаетъ операцію, даетъ большій просторъ и возможность хорошо и безъ натяженія низвести верхній отрѣзокъ кишки и обезпечиваетъ такимъ образомъ прочность наложенныхъ на кишку швовъ. Возможность недокончить операцію зависитъ не отъ распространенія новообразованія вверхъ по кишкѣ, а отъ перехода его на сосѣдніе органы и стѣнки таза. Благодаря разработкѣ промежностнаго, крестцоваго и чрезбрюшиннаго путей къ прямой кишкѣ и разнообразнымъ сочетаніямъ ихъ, въ настоящее время можно удобно удалять значительные отдѣлы кишечной трубки. Однако, распространеніе новообразованія на предстательную железу, мочевой пузырь, матку, стѣнки таза можетъ поставить предѣлъ операціи, или въ силу технической невозможности удалить все пораженное, или вслѣдствіе крайне печальнаго существованія, предстоящаго больному послѣ обширнаго вырѣзыванія кишки, мочевого пузыря, тазовыхъ стѣнокъ. Поэтому, не подлежащими оперативному удаленію нужно считать неподвижныя опухоли прямой кишки, захватившія уже стѣнки таза и другіе важные органы.

Для того, чтобы во время операціи и вскорѣ послѣ нея охранить свѣжую рану отъ загрязненія кишечнымъ содержимымъ и зараженія, а равно и доставить кишкѣ покой, пока прикрѣпленіе кишки въ ранѣ производится только швами, во избѣжаніе разрыва этихъ послѣднихъ, необходимо тщательно опорожнить кишечникъ передъ операціей. Сдѣлать это при ракѣ прямой кишки очень часто далеко не легко, такъ какъ суженіе кишки новообразованіемъ обыкновенно препятствуетъ опорожненію ея. Когда же операціей будетъ устранено суженіе, то нерѣдко вскорѣ затѣмъ наступаетъ послабленіе, загрязняется и заражается околопрямокишечная клѣтчатка, нерѣдко и брюшина, разрываются швы и развивается тяжелое зараженіе, въ большинствѣ случаевъ кончающееся смертью. Для избѣжанія ранняго послабленія было предложено даже предварительное наложеніе калового свища. Однако, эта мѣра не обезпечиваетъ чистоты нижняго отрѣзка кишечника, такъ какъ въ послѣдній продолжаетъ поступать часть кишечнаго содержимаго; къ тому же, прикрѣпленіе къ брюшной стѣнкѣ прилежащаго къ прямой кишкѣ отдѣла кишечника (обыкновенно сигмовидной кишки) затрудняетъ послѣдующее удаленіе и низведеніе больной кишки. Наконецъ, образованіе калового свища въ свою очередь предъявляетъ нѣкоторый запросъ на силы больного, а по выздоровленіи требуетъ оперативнаго же устраненія свища. Все это заставляетъ отказаться отъ предварительнаго наложенія калового свища. Достаточное очищеніе кишечника обык-

новенно удается достигнуть тѣмъ, что за 4—6 дней больной начинаетъ получать пищу, дающую мало отбросовъ, слабительныя и промывательныя ежедневно раза по два. Наканунѣ операціи промывательныя уже не дѣлаются, а вмѣсто слабительныхъ дается опій; послѣдній дается и все время послѣ операціи, пока рана не покроется грануляціями, и минуетъ опасность зараженія. Въ особенности не слѣдуетъ дѣлать промывательныхъ въ день операціи, такъ какъ вода можетъ задержаться выше опухоли и выльется по удаленіи послѣдней, да кромѣ того раздраженіе нижняго отрѣзка кишечника усиливаетъ его перистальтику. Передъ самой операціей, уже въ наркозѣ, достаточно протереть часть кишки ниже опухоли мокрой марлей. Наконецъ, чтобы избѣжать выдѣленія кишечнаго содержимаго во время операціи, иногда полезно плотно стянуть кисетнымъ швомъ заднепроходное отверстіе. Благодаря этимъ мѣрамъ удаленіе прямой кишки можно произвести на подобіе удаленія мѣшетчатой опухоли, что крайне важно въ смыслѣ устраненія загрязненія раны.

Вторымъ руководящимъ положеніемъ при операціи изсѣченія раковопораженной кишки должно быть то, что нужно удалить вмѣстѣ съ прямой кишкой и всѣ пораженныя железы. Чтобы вѣрнѣе достигнуть этой цѣли, *Rehn* предложилъ внѣфасціальное изсѣченіе кишки. Выдѣленіе кишки вмѣстѣ съ фасціей технически оказывается несравненно болѣе труднымъ, нежели подфасціальное выдѣленіе кишки съ послѣдующимъ изсѣченіемъ железъ и позадипрямокишечной клѣтчатки, если онѣ оказываются пораженными или только подозрительными. Такое послѣдующее изсѣченіе менѣе трудно, такъ какъ по выдѣленіи прямой кишки простора въ ранѣ получается болѣе, и потому остановка кроветеченія совершается легче.

Смотря по мѣсту новообразованія и по степени его распространенія, при ракѣ прямой кишки производятъ ампутацію прямой кишки или резекцію ея. Подъ ампутаціей разумѣютъ такое изсѣченіе кишки, при которомъ удаляется нижній отрѣзокъ кишки вмѣстѣ съ заднепроходнымъ жомомъ, такъ что по окончаніи операціи верхній отрѣзокъ кишки сшивается съ кожей. Такъ какъ при этомъ утрачивается мышечный аппаратъ, закрывающій кишку внизу, то обыкновенно наблюдается недержаніе испражненій, и часто бываетъ выпаденіе слизистой оболочки. Чтобы избѣжать этихъ тяжкихъ для больного послѣдствій, предлагались различныя мѣры: скручиваніе вшиваемаго отрѣзка кишки на 180°, проведеніе его черезъ щель въ большой ягодичной мышцѣ, перегибаніе черезъ край крестцовой кости послѣ резекціи послѣдней. Всѣ эти

способы часто не ведутъ къ цѣли, и тогда приходится больнымъ закрывать задній проходъ или просто комкомъ ваты или особо приспособленнымъ для того бандажемъ (рис. 504).

При резекціи нижній, заднепроходный отдѣлъ прямой кишки оставляется въ цѣлости, и съ нимъ сшивается низведенный верхній отрѣзокъ кишки, обыкновенно, двойнымъ рядомъ швовъ. Иногда послѣ резекціи удаляютъ слизистую оболочку нижняго отрѣзка, оставляя мышечный аппаратъ его, протягиваютъ черезъ него верхній отрѣзокъ и сшиваютъ слизистую оболочку его съ кожей задняго прохода. Такъ дѣлаютъ потому, что простое соединеніе верхняго отрѣзка съ нижнимъ нерѣдко сопровождается расхожденіемъ швовъ, въ особенности сзади. Въ результатѣ расхожденія швовъ обыкновенно развивается нагноеніе околопрямокишечной клѣтчатки, очень опасное для больного. Тотъ ли или другой способъ возстановленія непрерывности кишки имѣется въ виду примѣнить, во всякомъ случаѣ необходимо сдѣлать верхній отрѣзокъ настолько подвижнымъ, чтобы швы были наложены безъ



Рис. 504.

малѣйшаго натяженія. Съ этою цѣлью иногда приходится вскрыть брюшину, хотя бы удаленіе опухоли можно было произвести и безъ того. Въ другихъ случаяхъ для свободнаго низведенія верхняго отрѣзка кишки не достаточно и вскрытія брышины, а приходится отдѣлять брыжейку отъ сигмовидной кишки, перевязавъ проходящіе въ ней сосуды. Послѣ этого иногда наблюдается омертвѣніе края верхняго отрѣзка кишки, въ особенности, если онъ приходится на высотѣ развѣтвленія перевязанной верхней прямокишечной артеріи. Поэтому въ такомъ случаѣ лучше отсѣчь кишку повыше, гдѣ сосуды брыжейки сигмовидной кишки образуютъ дуговидныя соустья, вслѣдствіе чего перевязка ихъ менѣе нарушаетъ питаніе кишки.

Важный моментъ операціи составляетъ перерѣзка кишки, такъ какъ при этомъ очень легко можетъ произойти загрязненіе раны кишечнымъ содержимымъ. Поэтому, перерѣзка должна совершаться не раньше, чѣмъ вскрытая брюшина будетъ закрыта швами и вся рана выполнена марлей. По возможности перерѣзать кишку слѣдуетъ внѣ раны и оба конца удаляемой части

должно крѣпко стянуть нитью. При резекціи прямой кишки иногда удается провести новообразованіе черезъ задній проходъ наружу и уже тогда отсѣчь пораженную часть кишки.

Пути, избираемые для удаленія прямой кишки при ракѣ, разнообразны; смотря по особенностямъ случая, приходится идти черезъ тазовое дно, черезъ крестецъ, у женщинъ черезъ влагалище, а иногда прибавлять еще чревосѣченіе черезъ переднюю брюшную стѣнку.

Со стороны тазового дна удаляются раковыя опухоли промежностной части прямой кишки и задняго прохода, а также нижняго отдѣла тазовой части. Преимущественно отсюда производится ампутація прямой кишки.

Промежностная ампутація прямой кишки. Больной лежитъ въ спинномъ положеніи съ пригнутыми къ животу бедрами. Задній проходъ въ предѣлахъ здоровыхъ тканей очерчивается двумя полулунными разрѣзами, сходящимися спереди и сзади. Чтобы получить больше простора, можно продолжить разрѣзъ по средней линіи кпереди и кзади до копчика, а если нужно, то и удалить послѣдній. Изъ кожнаго разрѣза отдѣляютъ ножомъ или ножницами прямую кишку по всей окружности вмѣстѣ съ заднепроходнымъ жомомъ. Съ боковъ и сзади это дѣлается легко и безъ опасности повредить какіе-либо важные органы; перерѣзаются только вѣтви нижнихъ и среднихъ прямокишечныхъ сосудовъ. Спереди отдѣленіе труднѣе и требуетъ больше вниманія во избѣжаніе поврежденія луковицы и перепончатой части мочевода; у женщинъ кишка, большею частью, легко отдѣляется отъ задней стѣнки влагалища. Выдѣливъ промежностный отдѣлъ прямой кишки, тазовую часть ея выдѣляютъ тупо, только мѣстами надсѣкая натягивающіеся тяжи. Пройдя вверхъ за предѣлы новообразованія и сдѣлавъ верхній отдѣлъ кишки настолько подвижнымъ, что его можно пришить къ кожѣ безъ натяженія, постепенно надсѣкаютъ стѣнку кишки поперечно на достаточномъ разстояніи выше опухоли и тотчасъ сшиваютъ верхній край ея съ кожей. Чтобы избѣжать соприкосновенія съ кишечнымъ содержимымъ и въ этомъ послѣднемъ актѣ операціи, предложено пришивать къ кожѣ только мышечный слой ея, а слизистую оболочку наглухо затянуть нитью и оставить просвѣтъ кишки закрытымъ на 2—3 дня послѣ операціи, пока стягивающая нить не прорѣжетъ слизистой оболочки: пріемъ, съ физіологической точки зрѣнія заслуживающій рѣшительнаго осужденія. Въ заключеніе вводятъ полосы марли спереди и сзади кишки и остальную часть кожной раны зашиваютъ.

Промежностная резекція прямой кишки можетъ быть примѣнена въ тѣхъ случаяхъ, когда новообразованіе занимаетъ нижній отдѣлъ тазовой части прямой кишки, не распространяется кверху и не дало еще переносовъ въ высоко лежащія железы. Для этой операціи пользуются или лоскутнымъ разрѣзомъ промежности, какъ было описано выше (стр. 707), или разрѣзомъ по средней линіи кзади отъ задняго прохода съ удаленіемъ копчиковой кости. Лоскутная перинеотомія представляетъ, въ сущности, дальнѣйшее развитіе дугообразнаго разрѣза впереди задняго прохода, предложеннаго *Hüter*'омъ для изсѣченія прямой кишки. Удлиненіемъ боковыхъ разрѣзовъ кзади достигается большій просторъ въ ранѣ и возможность произвести болѣе высокое выдѣленіе кишки, нежели при дугообразномъ разрѣзѣ. По отдѣленіи спереди и съ боковъ промежностной части прямой кишки, разслаивается тупо пузырно-прямокишечная фасція вплоть до пузырно-прямокишечнаго углубленія брюшины. При этомъ тазовая часть прямой кишки выдѣляется уже не только спереди и съ боковъ, какъ промежностная, а по всей окружности, что легко достигается заведеннымъ за кишку пальцемъ; только мѣстами приходится разсѣчь нѣкоторые тяжи послѣ перевязки ихъ. Зайдя за верхній край новообразованія, приходится разсѣчь брюшину спереди и съ боковъ и перевязать на достаточномъ протяженіи брыжейку сигмовидной кишки, чтобы сдѣлать подвижнымъ верхній отдѣлъ кишки настолько, чтобы его, по удаленіи опухоли, можно было безъ натяженія сшить съ нижнимъ отдѣломъ. Затѣмъ обслѣдуютъ клѣтчатку крестцовой впадины и удаляютъ пораженныя железы. Прежде чѣмъ изсѣчь пораженный участокъ кишки, закрываютъ швами отверстіе брюшины и глубину раны выполняютъ марлей. Тогда только отсѣкаютъ опухоль, проведя ее черезъ задній проходъ или перетянувъ кишку нитями выше и ниже опухоли, и соединяютъ швами верхній и нижній отрѣзки кишки. Если опухоль не была проведена черезъ задній проходъ, то наложить швы на всю окружность кишки очень трудно, а потому лучше въ такомъ случаѣ удалить слизистую оболочку нижняго отрѣзка кишки, провести черезъ него верхній отрѣзокъ и край его сшить съ кожей задняго прохода. Въ заключеніе часть раны промежности соединяютъ швами, оставляя достаточно мѣста для проведенія марлевыхъ выпускниковъ.

Этотъ способъ операціи представляетъ ту слабую сторону, что удаленіе железъ и клѣтчатки крестцовой впадины производится не легко, такъ какъ спереди находится прямая кишка и масса новообразованія. Поэтому во многихъ случаяхъ приходится

пользоваться разрѣзами сзади отъ заднепроходнаго отверстія. Изъ такихъ разрѣзовъ могутъ быть рекомендованы разрѣзъ *Schelkly* (стр. 709) и въ особенности задній разрѣзъ по средней линіи съ удаленіемъ копчика (стр. 708). Эти задніе разрѣзы гораздо лучше позволяютъ осмотрѣть и удалить крестцовыя железы, но въ свою очередь представляютъ ту невыгоду, что черезъ нихъ труднѣе производится отдѣленіе кишки отъ лежащихъ впереди послѣдней органовъ мочеполовой системы. Этотъ послѣній недостатокъ въ меньшей степени присущъ крестцовымъ способамъ изсѣченія прямой кишки, такъ какъ они даютъ очень большой просторъ.

Крестцовые способы изсѣченія прямой кишки примѣняются для удаленія высокихъ раковъ этого органа. Ихъ важнѣйшее преимущество состоитъ въ томъ, что они позволяютъ чрезвычайно легко и удобно осмотрѣть позадипрямокишечную клѣтчатку и удалить находящіяся въ ней железы. Этого преимущества крестцовыхъ способовъ не должно упускать изъ вида при оцѣнкѣ ихъ сравнительно съ другими способами. Изъ различныхъ крестцовыхъ способовъ, описанныхъ выше (стр. 709—712), чаще всего для удаленія прямой кишки примѣняется окончательная резекція крестцовой кости. Околокрестцовый разрѣзъ даетъ недостаточно простора, а временная резекція создаетъ слишкомъ сложныя условія въ ранѣ, затягивающія выздоровленіе и угрожающія жизни больного въ случаѣ нагноенія околопрямокишечной клѣтчатки. Черезъ крестцовую рану можетъ быть произведена какъ резекція, такъ и ампутація кишки. Выдѣленіе кишки изъ окружающихъ тканей совершается такъ же, какъ это описано выше. Отдѣленіе кишки спереди должно производить особенно осторожно, такъ какъ изъ крестцовой раны за кишкою не видны органы мочеполовой системы, которыхъ не должно повредить при выдѣленіи кишки. Вскрытіе брюшины со стороны крестца не представляетъ затрудненій, а равно перевязка и отдѣленіе брыжейки сигмовидной кишки. Въ дальнѣйшемъ операція производится, какъ описано выше. Послѣ резекціи кишки швы, соединяющіе оба отрѣзка кишки, прикрываются сзади марлей, выведенной наружу. Это важно потому, что какъ разъ задніе швы наиболѣе часто прорѣзываются, и на мѣстѣ ихъ получается изъянъ въ кишечной стѣнкѣ. Послѣ ампутаціи кишки верхній отрѣзокъ выгоднѣе сшить съ кожей въ верхнемъ углу крестцовой раны. Получается искусственный крестцовый задній проходъ, который вслѣдствіе близости костнаго края удобно можетъ быть закрытъ бандажемъ.

Влагалищное изсѣченіе прямой кишки за послѣдніе годы было выдвинуто, какъ способъ, могущій замѣнить у женщинъ крестцовый

способъ. Однако, путемъ разсѣченія задней стѣнки влагалища увеличивается лишь передне-задній размѣръ раны и притомъ незначительно, такъ какъ магкія ткани спереди прямой кишки и безъ разсѣченія ихъ могутъ быть отодвинуты къ самому лонному соединенію, боковые же размѣры раны остаются безъ измѣненія, такъ какъ ограничиваются тазовыми костями, равно какъ и сзади просторъ стѣсняется копчиковой и крестцовой костями. Въ тѣхъ случаяхъ, когда опухоль помѣщается не высоко на передней стѣнкѣ прямой кишки и дала сращенія съ задней стѣнкой влагалища, влагалищный путь представляется совершенно правильнымъ.

Со стороны влагалища можно произвести, какъ ампутацію, такъ и резекцію прямой кишки. Разрѣзъ проводится по средней линіи задней стѣнки влагалища, отъ вершины задняго свода до шва промежности; по промежности онъ направляется въ обѣ стороны къ сѣдалищнымъ буграмъ, открывая клѣтчатку сѣдалищно-прямокишечныхъ впадинъ. Со стороны влагалища обнажается тазовая часть прямой кишки и тотчасъ выше наружнаго жома выдѣляется по всей окружности. Такъ какъ выдѣленіе задней поверхности кишки производится при этомъ не легко, то выше жома кишка перетягивается нитью и пересѣкается. Оттягивая за нить перерѣзанную кишку кверху и кпереди, уже не трудно произвести дальнѣйшее выдѣленіе ея. Затѣмъ обычнымъ способомъ кишка дѣлается подвижной, причемъ вскрывается брюшина, удаляются пораженныя железы и возстановляется непрерывность кишки. Рана влагалищной стѣнки зашивается, а въ сѣдалищно-прямокишечныя впадины вводятся полосы марли. Слабыми сторонами этого способа являются меньшая доступность, по сравненію съ крестцовыми, задней поверхности кишки и расположенныхъ по ней железъ и необходимость въ началѣ выдѣленія кишки произвести поперечную перерѣзку ея. Однако, полученные этимъ способомъ непосредственные результаты операціи вполнѣ удовлетворительны.

Способы изсѣченія прямой кишки, сочетанные съ чревосѣченіемъ. Эти способы примѣняются при высоко расположенныхъ ракахъ прямой кишки. При этомъ иногда начинаютъ операцію крестцовымъ способомъ, но, встрѣтившись съ невозможностью, вслѣдствіе сращеній, сдѣлать кишку подвижной, производятъ чревосѣченіе, со стороны брюшной полости раздѣляютъ сращенія, а затѣмъ закрываютъ рану живота и доканчиваютъ операцію черезъ крестецъ, обычнымъ образомъ производя резекцію или ампутацію кишки. Въ другихъ случаяхъ начинаютъ съ чревосѣченія, а заканчиваютъ операцію резекціей и ампутаціей черезъ промежность или крестецъ. Какъ примѣръ этого рода операцій, я опишу операцію, предложенную

Quénu. Дѣлается чревосѣченіе и перевязываются изъ брюшной полости объ подчревныя артеріи, чтобы избѣжать такимъ образомъ кроветеченія при выдѣленіи прямой кишки. Брыжейка сигмовидной кишки прошивается и отдѣляется на нѣкоторомъ протяженіи отъ кишки. Освобожденная часть сигмовидной кишки перетягивается двумя нитями и перерѣзается между ними. Верхній отрѣзокъ проводится черезъ небольшую рану, сдѣланную въ лѣвой подвздошной области, и вшивается здѣсь. Такимъ образомъ получается искусственный задній проходъ. Нижній отрѣзокъ кишки обертывается, во избѣжаніе загрязненія брюшной полости, марлей и отдѣляется вплоть до копчика сзади и, по разсѣченіи брюшины пузырно-прямокишечнаго углубленія, спереди отъ лежащихъ впереди органовъ вплоть до тазовой преграды. Затѣмъ брюшная рана зашивается, и доканчивается со стороны промежности выдѣленіе прямой кишки, послѣ чего она уносится. Конечно, перевязка подчревныхъ артерій, образованіе искусственнаго задняго прохода и изсѣченіе нижняго отрѣзка прямой кишки вмѣстѣ съ мышечнымъ жомомъ его не составляютъ безусловно необходимыхъ моментовъ операціи, и въ подходящемъ случаѣ можетъ быть произведена резекція кишки съ круговымъ сшиваніемъ отрѣзковъ ея.

6) Изсѣченіе прямой кишки при доброкачественныхъ новообразованіяхъ.

При доброкачественныхъ новообразованіяхъ прямой кишки обыкновенно довольствуются частичнымъ изсѣченіемъ со стороны просвѣта кишки. Опухоли, сидящія на ножкѣ, отсѣкаются послѣ перевязки ножки. Опухоли съ широкимъ основаніемъ изсѣкаются вмѣстѣ со стѣнкой кишки, и получившійся изъянъ въ кишкѣ закрывается соединеніемъ краевъ его швами. Трудность этого рода операціи заключается въ томъ, чтобы сдѣлать опухоль доступной. Для этого иногда достаточно простого расширенія заднепроходнаго отверстія зеркалами, иногда же требуется сдѣлать разрѣзъ заднепроходнаго жома.

7) Операціи при свищахъ прямой кишки.

Оперативное леченіе свищей задняго прохода и прямой кишки состоитъ въ разсѣченіи всѣхъ тканей, находящихся между просвѣтомъ кишки и свищевымъ ходомъ, такъ что послѣдній превращается въ открытую желобообразную рану. Разсѣченіе производятъ по введенному въ свищъ зонду. Затѣмъ въ кишку вводится зеркало и осматривается все протяженіе свища. Если

слизистая оболочка выше кишечнаго отверстія свища оказывается подрытой, то она разсѣкается до дна образовавшихся полостей. Грануляціи свищевого хода лучше вырѣзать. Вырѣзываніе необходимо при бугорковыхъ свищахъ. Неполные свищи сначала превращаются зондомъ въ полные и затѣмъ уже раскрываются во всю длину. При подкожно-подслизистыхъ свищахъ въ разрѣзъ попадаютъ только кожа и слизистая оболочка, при свищахъ, проходящихъ черезъ сѣдалищно-прямокишечныя впадины и тазопрямокишечное пространство, разсѣченіе свища сопряжено съ перерѣзкой заднепроходныхъ мышечныхъ жомовъ. Слѣдуетъ избѣгать многократной перерѣзки жомовъ, такъ какъ послѣ нея можетъ остаться недостаточность ихъ. Въ большинствѣ случаевъ многократной перерѣзки жомовъ удается избѣжать, такъ какъ множественные свищи обыкновенно имѣютъ одно кишечное отверстіе. Въ такихъ случаяхъ кожныя свищевыя отверстія соединяются однимъ разрѣзомъ, сдѣланнымъ около задняго прохода; затѣмъ отыскивается главный ходъ, оканчивающійся въ кишку, и разсѣкается обычнымъ способомъ; боковые ходы раскрываются изъ полученной такимъ образомъ раны во всю длину уже безъ новаго поврежденія заднепроходнаго жома.

Чтобы сократить время заживленія свищей, вмѣсто разсѣченія дѣлаютъ иногда полное вырѣзываніе ихъ съ послѣдующимъ зашиваніемъ раны. При точномъ соединеніи раны такъ, чтобы въ ней не оставалось мертвыхъ пространствъ, можетъ быть получено непосредственное заживленіе. Для этого швы нужно накладывать такъ, чтобы нить проходила подъ всѣмъ дномъ раны. Понятнымъ образомъ этотъ способъ примѣнимъ только къ простымъ, одиночнымъ свищевымъ ходамъ.

8) Операціи при порокахъ развитія прямой кишки и задняго прохода.

При врожденномъ отсутствіи прямой кишки и задняго прохода требуется отыскать и широко раскрыть конецъ недоразвитой кишки и соединить швами слизистую оболочку его съ кожей, чтобы впослѣдствіи не получилось рубцоваго суженія. При этой операціи должно имѣть въ виду анатомическія особенности недоразвитія. Заднепроходный жомъ обыкновенно существуетъ, почему вшиваніе кишки слѣдуетъ производить на обычномъ мѣстѣ задняго прохода. Благодаря этому задній проходъ будетъ снабженъ мышечнымъ замыкающимъ аппаратомъ. По той же причинѣ разрѣзы тазового дна должны быть линейными. Лучше всего пользоваться передне-заднимъ разрѣзомъ по шву промежности. Длина разрѣза зависитъ отъ ве-

личины разстоянія слѣпого конца кишки отъ поверхности тѣла и разрѣзъ дѣлается тѣмъ длиннѣе, чѣмъ больше это разстояніе. Въ нѣкоторыхъ случаяхъ приходится не только доводить его кзади до копчика, но вылущить послѣдній, а иногда продолжить разрѣзъ еще дальше по краю крестцовой кости. Проведеніе разрѣза кпереди ограничивается лежащими здѣсь органами мочеполовой системы. Сшиваніе слизистой оболочки кишки съ кожей конечно тѣмъ легче, чѣмъ тоньше слой тканей, отдѣляющихъ кишку отъ поверхности. При перепончатомъ закрытіи задняго прохода достаточно вырѣзать закрывающую кишку перепонку и отдѣлить немного слизистую оболочку по всей окружности. При большихъ разстояніяхъ кишки отъ поверхности приходится уже выдѣлить изъ окружающихъ тканей кишку по всей ея окружности. Это выдѣленіе нужно сдѣлать въ такой степени, чтобы наложеніе швовъ было возможно безъ всякаго натяженія. Въ противномъ случаѣ наложенные швы прорѣжутся, и кишка отойдетъ снова кверху. Выдѣленіе кишки изъ окружающихъ тканей нужно производить, по возможности, не повреждая ея, чтобы кишечнымъ содержимымъ не загрязнить раны. Вскрытіе кишки дѣлается только тогда, когда она выдѣлена настолько, что ее можно вывести за поверхность раны; послѣдня передъ вскрытіемъ выполняется марлей. При выдѣленіи кишки очень часто приходится вскрывать брюшину, такъ какъ пузырно-прямокишечное углубленіе у дѣтей лежитъ очень низко. Вскрытіе брюшины облегчаетъ какъ разыскиваніе слѣпого конца прямой кишки, такъ и низведеніе ея. При вскрытой брюшинѣ опорожненіе кишки отъ первороднаго кала должно быть произведено съ крайней осторожностью. Въ очень трудныхъ случаяхъ для отыскиванія и выдѣленія кишки можетъ потребоваться чревосѣченіе со стороны передней брюшной стѣнки и иногда не остается ничего болѣе, какъ закончить операцію образованіемъ искусственнаго задняго прохода.

Если отсутствіе задняго прохода осложняется ненормальнымъ сообщеніемъ недоразвитой кишки съ сосѣдними полыми органами: мочевымъ пузыремъ, мочеводомъ, влагалищемъ, то операція, въ общемъ, дѣлается по тѣмъ же правиламъ. При выдѣленіи кишки въ такихъ случаяхъ слѣдуетъ стремиться къ тому, чтобы получить доступъ къ свищевому сообщенію, не отдѣляя кишки отъ органа, находящагося въ сообщеніи съ кишкою. Это нужно съ тою цѣлью, чтобы предварительно закрыть зажимомъ отверстіе въ кишкѣ; тогда, по отдѣленіи кишки, содержимое ея не загрязнитъ свѣжей раны. При сообщеніи съ мочевымъ пузыремъ желательно зажать предвари-

тельно и пузырное отверстіе и между двумя зажимами уже произвести отдѣленіе кишки отъ пузыря. Такое предварительное закрытіе сообщающихся органовъ требуетъ величайшей осторожности при раздѣленіи тканей. При высокихъ прямокишечно-пузырныхъ свищахъ раздѣленіе органовъ легче произвести, сдѣлавъ чревосѣченіе, чѣмъ со стороны тазового дна. По выдѣленіи кишки, она вскрывается, начиная отъ свищевого отверстія. Такимъ образомъ уничтожается отверстіе кишечной стѣнки. Что касается отверстій мочевода, влагалища и его преддверья, то эти отверстія обыкновенно закрываются произвольно, благодаря тому, что низведенная кишка прикрываетъ ихъ. Отверстіе въ мочевомъ пузырѣ слѣдуетъ закрыть швами со стороны брюшной полости. Впрочемъ, при пузырно-прямокишечныхъ свищахъ условія для тяжелой операціи чревосѣченія складываются, благодаря уже существующему зараженію мочевыхъ путей, въ высшей степени неблагопріятно.

9) Оперативное леченіе выпаденія прямой кишки.

При выпаденіи прямой кишки было предложено очень много оперативныхъ способовъ. Одни изъ нихъ стремятся создать опору выпадающей кишкѣ внизу путемъ суженія задняго прохода и прилежащаго отдѣла прямой кишки; сюда относятся прижиганія задняго прохода, вырѣзываніе кусковъ слизистой оболочки, удаленіе слизистой оболочки со всей выпавшей части кишки (*Delorme*), скручиваніе кишки, вживленіе подъ кожей задняго прохода кольца изъ серебряной проволоки, впрыскиванье вокругъ задняго прохода парафина. Другой рядъ способовъ стремится создать прочное прикрѣпленіе прямой кишки вверху, къ крестцовой кости или къ передней брюшной стѣнкѣ. Наконецъ, третій рядъ способовъ состоитъ въ отсѣченіи выпавшей кишки во всю ея толщу. Такое обиліе способовъ зависитъ отъ того, что до послѣдняго времени патологическая анатомія или, вѣрнѣе сказать, патологическая топографія выпаденія прямой кишки была очень мало извѣстна, а потому и сущность страданія оставалась неясной. Въ настоящее время мы можемъ принять, что выпаденіе прямой кишки представляетъ промежностно-прямокишечную грыжу, развивающуюся вслѣдствіе опусканія, подъ вліяніемъ брюшного пресса, пузырно-прямокишечнаго углубленія брюшины и вдавливанія подъ вліяніемъ этого опусканія въ просвѣтъ тазовой части прямой кишки сначала передней стѣнки кишки, а затѣмъ и всей окружности ея. При полномъ выпаденіи опустившаяся брюшина пузырно-прямокишечнаго углубленія образуетъ настоящій грыжевой мѣшокъ.

Развитію промежностно-прямокишечной грыжи могутъ способствовать отчасти врожденныя, отчасти пріобрѣтенныя условія; важнѣйшія между ними—низкое положеніе пузырно-прямокишечнаго углубленія брюшины и слабость мышцъ тазового дна и прямой кишки; отсюда слѣдуетъ, что операція при выпаденіи прямой кишки должна удовлетворять тѣмъ же требованіямъ, какъ и при грыжѣ; она должна устранить выпячиваніе брюшины и противопоставить новому развитію его плотную мышечную стѣнку. Съ этой точки зрѣнія я разсмотрю примѣняющіяся въ настоящее время при выпаденіи прямой кишки операціи.

Всѣ оперативные пріемы при выпаденіи прямой кишки можно раздѣлить на 2 большія группы. Въ одну группу будутъ относиться тѣ операціи, при которыхъ прямая кишка удаляется, въ другую тѣ, при которыхъ кишка не удаляется, а укрѣпляется въ своемъ положеніи въ тазовой полости.

Изъ способовъ, при которыхъ **удаляется выпавшая часть прямой кишки**, сполна или частично, въ настоящее время примѣняются два: резекція прямой кишки и резекція слизистой оболочки.

Резекція прямой кишки по Mikulicz'у. Больной подготовляется къ операціи обычнымъ для операцій на прямой кишкѣ способомъ; кишечникъ тщательно опорожняется, и передъ операціей дается опій. Въ наркозѣ больной помѣщается въ положеніи на спинѣ съ пригнутыми къ животу бедрами. По обѣимъ сторонамъ выпаденія на верхушку его накладываются двѣ крѣпкія нитяныя петли. Наружный цилиндръ выпаденія въ передней полуокружности его разсѣкается поперечно на 1—2 сант. кпереди отъ заднаго прохода вплоть до серозной оболочки. По вскрытіи брюшины осматривается брюшинный мѣшокъ, и содержимое его вправляется въ брюшную полость; если заднепроходный жомъ мѣшаетъ вправленію, то онъ разсѣкается. Рядомъ узловыхъ швовъ соединяются оба листка брюшиннаго мѣшка. Затѣмъ разсѣкаютъ поперекъ переднюю полуокружность внутренняго цилиндра и верхній край раны его сшиваютъ съ верхнимъ краемъ раны наружнаго цилиндра; швы проводятся чрезъ всю толщу кишечной стѣнки; концы нитей оставляются длинными. Затѣмъ пересѣкаютъ поперекъ оба цилиндра въ ихъ задней полуокружности и сшиваютъ верхніе края ранъ того и другого цилиндра глубоко проникающими швами. Только теперь обрѣзаютъ коротко концы нитей, и тогда линія швовъ произвольно уходитъ кверху черезъ задній проходъ. Изъ затрудненій, возникающихъ при операціи, я долженъ указать на кроветеченіе, всегда обильное, и на несоотвѣтствіе въ

размѣрахъ наружнаго и внутренняго цилиндровъ. Вслѣдствіе несоотвѣтствія этихъ размѣровъ при наложеніи швовъ стѣнка кишки образуетъ рядъ складокъ и даетъ возможность проникапія инфекціи въ околопрямокишечную клѣтчатку и даже въ полость брюшины. Естественно, поэтому, что резекція прямой кишки представляетъ операцію тяжкую, и смертность послѣ нея велика. Что касается результатовъ резекціи въ отношеніи излеченія выпаденія прямой кишки, то оказывается, что и въ этомъ отношеніи резекція даетъ нерѣдко возвраты.

Если мы бросимъ взглядъ на резекцію съ точки зрѣнія измѣненій въ топографическихъ отношеніяхъ при выпаденіи прямой кишки, то найдемъ, что послѣ резекціи брюшина оставляется очень низко, у самаго задняго прохода, мышцы тазового дна ослабляются еще болѣе, такъ какъ часть ихъ уносится вмѣстѣ съ выпавшей частью кишки. Единственно, что достигается резекціей, это низведеніе участка кишки, до тѣхъ поръ не принимавшаго участія въ выпаденіи. До поры до времени онъ оказываетъ противодѣйствіе внутрибрюшному давленію, но затѣмъ уступаетъ, и происходитъ возвратъ выпаденія.

Ничто иное, какъ видоизмѣненіе резекціи представляютъ тѣ способы, при которыхъ удаляется только слизистая оболочка кишки. Сюда относятся операціи *Delorme*'а, *Bier*'а, *Rehn*'а.

Операція Delorme'а состоитъ въ обширномъ изсѣченіи одной только слизистой оболочки. Онъ отсепаровываетъ 15—20 и даже 30 сант. (1 разъ 80 сант.) слизистой оболочки, до тѣхъ поръ, пока она перестаетъ стягиваться книзу. Послѣ этого онъ отсѣкаетъ выдѣленную слизистую оболочку и сшиваетъ край разрѣза съ кожной раной 4 основными U-образными швами и тонкими промежуточными швами. *Juvarra* пополнилъ удаленіе слизистой оболочки собираніемъ въ поперечный валъ обнаженной мышечной оболочки кишки. Получившееся такимъ образомъ толстое мышечное кольцо помѣщается выше заднепроходнаго жома.

Предлагая свою операцію, *Delorme* указывалъ на то, что послѣ нея получается крѣпко натянутая слизистая оболочка, противодѣйствующая выпаденію, но, конечно, долго противодѣйствовать она не можетъ. Поэтому дополненіе *Juvarra* очень цѣнно, такъ какъ имъ укрѣпляется мускулатура нижняго отрѣзка кишечника, и до нѣкоторой степени достигается болѣе крѣпкое мышечное закрытіе тазового выхода. Противъ низкаго положенія брюшиннаго углубленія никакихъ мѣръ не принимается.

Операція Bier'а. Дѣлается круговой разрѣзъ вокругъ задняго прохода, и отдѣляется слизистая оболочка какъ можно выше, на

протяженіи всей выпадающей части. Остальные слои кишечной стѣнки собираются струнными швами. Если задній проходъ широкъ и зіяетъ, то отверстіе въ жомѣ суживается спереди нѣсколькими швами. Слизистая оболочка обрѣзается и сшивается съ кожей. *Bier* полагаетъ, что слѣдствіемъ такого прошиванія кишечной стѣнки будетъ запустѣваніе брюшиннаго мѣшка, опускающагося въ переднюю часть выпаденія. Такимъ образомъ, способъ *Bier*'а, въ сущности, есть вышеуказанный способъ *Delorme*'а съ поправкою *Juvarra*.

То же самое по существу представляетъ и *способъ Rehn*'а. Выпаденіе извлекается наружу и удерживается кровеостанавливающими пинцетами. Вокругъ задняго прохода, на границѣ кожи, дѣлается круговой разрѣзъ. Слизистая оболочка наружнаго цилиндра отдѣляется до вершины выпаденія. Затѣмъ кладется 5—6 продольныхъ шелковыхъ или струнныхъ швовъ, которыми собирается въ складки мышечная оболочка кишки; вколъ иглы дѣлается въ кожѣ, выколъ въ слизистой оболочкѣ. При этомъ постепенно обрѣзается цилиндръ выдѣленной слизистой оболочки. По *Becker*'у этой операціей достигается образованіе новаго заднепроходнаго жома и отодвиганіе кверху брюшиннаго мѣшка, такъ какъ онъ запустѣваетъ вблизи швовъ.

Авторы этихъ способовъ уже обращаютъ вниманіе на положеніе брюшиннаго углубленія, но разсчитываютъ достигнуть устраненія низкаго положенія его лишь однимъ проведеніемъ нитей вблизи брюшины.

Операціи, направленныя на то, чтобы **закрѣпить положеніе прямой кишки въ полости таза**, въ свою очередь могутъ быть раздѣлены на двѣ группы: однѣ изъ нихъ стремятся создать опору прямой кишкѣ снизу, въ области дна таза, другія подвѣшиваютъ ее вверху, стремясь такимъ образомъ не дать ей опуститься и выпасть наружу. Различныхъ видоизмѣненій и въ этихъ группахъ чрезвычайно много. Разсмотримъ важнѣйшія.

Заднепроходный жомъ обычно слабъ и зіяетъ при выпаденіи. Поэтому многіе хирурги стремились сузить образуемое имъ отверстіе.

Наибольшее распространеніе изъ способовъ, направленныхъ на суженіе задняго прохода и подкрѣпленіе заднепроходнаго жома, получилъ *способъ Thiersch*'а. *Thiersch* оперируетъ съ мѣстнымъ обезболиваніемъ. Берется игла съ серебряной проволокой и вкалывается по средней линіи позади задняго прохода, на разстояніи 1,5 сант. изъ послѣдняго. Иглу проводятъ подъ кожей по окружности задняго прохода возможно дальше и затѣмъ выкалываютъ

черезъ кожу наружу. Протянувъ проволоку черезъ проложенный каналъ, снова вкалываютъ иглу въ мѣсто выкола и проходятъ ею еще часть окружности задняго прохода. Постепенно такимъ образомъ обводятъ проволоку по всей окружности задняго прохода и оба конца ея выводятъ въ одномъ мѣстѣ позади послѣдняго. Въ кишку вводятъ палецъ и на немъ закручиваютъ концы проволоки, коротко обрѣзаютъ ихъ и погружаютъ узелъ проволоки подъ кожу черезъ маленькій разрѣзъ послѣдней; кожную ранку зашиваютъ. Результаты послѣ операціи *Thiersch*'а, въ смыслѣ устраненія выпаденія, дѣйствительно получаются, однако, и невыгоды ея значительны. Въ сущности, она не излѣчиваетъ выпаденія, а только не пропускаетъ его черезъ задній проходъ наружу; она даетъ возвратъ выпаденія лишь только кольцо будетъ удалено, а удалять его приходится нерѣдко. Иногда кольцо лопается, оставаясь подъ кожей, иногда начинаетъ отторгаться путемъ нагноенія, иногда надъ нимъ омертвѣваетъ кожа.

Къ этой же группѣ способовъ, слѣдуетъ отнести и способъ *Вредена-Gersuny*. Дѣлается круговой разрѣзъ, на 1 сант. отступя отъ пигментированнаго края кожи. Кожный вѣнчикъ отдѣляется по направленію къ стѣнкѣ кишки до обнаженія наружнаго жома, послѣ чего прямая кишка высвобождается тупо изъ рыхлой клѣтчатки вмѣстѣ съ жомомъ и съ воронкой мышцъ, поднимающихъ задній проходъ, до верхней границы послѣднихъ сзади и до верхней границы предстательной железы спереди. У женщинъ отдѣленіе передней стѣнки кишки труднѣе и доводится до верхней границы шейки матки. Кишка захватывается спереди и сзади за кожный вѣнчикъ, выпавшая часть вправляется, и кишка скручивается на 180°—270° съ такимъ разсчетомъ, чтобы задній проходъ съ трудомъ пропускалъ конецъ указательнаго пальца. При такомъ поворотѣ волокна мышцъ, поднимающихъ задній проходъ, спирально охватываютъ кишечную стѣнку по всей окружности ея, и кишка укрѣпляется за кожный вѣнчикъ къ промежности глубокими и поверхностными швами. Операція подъ наркозомъ. Послѣ нея недѣлю опій. Глубокіе швы удаляются на 9-й — 10-й день. Нужно замѣтить, что круговое выдѣленіе кишки вмѣстѣ съ жомомъ сопряжено съ полнымъ нарушеніемъ иннервації послѣдняго, въ результатѣ чего неизбѣжно должна развиться атрофія его. Что касается возможности удержать чрезъ посредство кишечной стѣнки мышечныя волокна тазовой преграды въ состояніи спиральнаго скручиванія, то это мало вѣроятно, съ одной стороны, и ничѣмъ не доказано, съ другой. Наконецъ, способъ этотъ оставляетъ безъ вниманія положеніе брюшиннаго мѣшка.

Другіе способы, направленные къ удержанію прямой кишки на мѣстѣ, стремятся создать опору ей не только въ области заднаго прохода, но въ области всего дна таза, главнымъ образомъ въ переднемъ отдѣлѣ его, но иногда и въ заднемъ. Съ этой цѣлью примѣнялись всевозможные способы возстановленія промежности, предложенные въ гинекологіи. Въ тѣхъ случаяхъ, когда выпаденіе развивается на почвѣ разрыва промежности, востановленіе послѣдней напрашивается само собой. Проф. *Отт*ъ распространилъ эту операцію и на тѣ случаи, когда нѣтъ, по крайней мѣрѣ, видимаго разрыва промежности, обращая вниманіе на важность захватывать въ швъ мышцы тазовой преграды.

Изслѣдованіе мышцъ тазового дна при выпаденіи прямой кишки побуждаетъ къ тому, чтобы при леченіи выпаденія были приняты мѣры къ укрѣпленію ихъ, и съ этой точки зрѣнія соединеніе мышцъ, поднимающихъ задній проходъ, по средней линіи должно входить *непремѣнною* частью въ операцію для устраненія выпаденія прямой кишки, но только частью, такъ какъ помимо слабости тазового дна въ патогенезѣ выпаденія важное значеніе имѣетъ низкое положеніе пузырно- (маточно-) прямокишечнаго углубленія брюшины и еще пониженіе противодѣйствія со стороны мышечной оболочки кишки.

Операціи, имѣющія цѣлью создать для выпадающей кишки верхнія укрѣпленія, состоятъ въ подвѣшиваніи кишки. Для подвѣшиванія избираются или стѣнки таза или брюшныя стѣнки. Операція перваго типа предложена *Gerard-Marchant*'омъ, второго *Jeannel*'емъ.

Gérard-Marchant дѣлалъ позади задняго прохода разрѣзъ по средней линіи, который начинается на 2—3 сант. кзади отъ задняго прохода и оканчивается на уровнѣ соединенія крестца съ копчиковой костью. Часть послѣдней резецируется. Обнаживъ ампуллу прямой кишки, посредствомъ швовъ образуютъ на задней сторонѣ ея поперечныя и продольную складки, и такимъ образомъ дѣлаютъ ее уже и короче. Тогда дѣлаются доступными боковыя поверхности прямой кишки. На нихъ кладется рядъ петлеобразныхъ швовъ, которыми прямая кишка прикрѣпляется къ фибрознымъ тканямъ, расположеннымъ впереди крестца и копчика, и къ нижнимъ краямъ крестцово-бугровыхъ связокъ.

Операція *Jeannel*'я состоитъ въ пришиваніи сигмовидной кишки, натянутой до тѣхъ поръ, пока задній проходъ не подтянется сильно кверху, къ передней брюшной стѣнкѣ. Легкая по техникѣ, безопасная — она нашла широкій кругъ сторонниковъ, но опытъ показалъ, что возвраты послѣ нея бываютъ очень часто.

Мы знаемъ въ настоящее время, насколько брюшинныя сращенія наклонны къ разсасыванію съ теченіемъ времени, а на нихъ основана вся операція. Поэтому и эта операція подверглась многочисленнымъ видоизмѣненіямъ. *Jeannel* предлагалъ дѣлать ее слѣдующимъ образомъ: разрѣзъ брюшной стѣнки въ лѣвой подвздошной области, вблизи паховой связки; длина его 10—12 сант. Отыскиваютъ и извлекаютъ сигмовидную кишку и сильно натягиваютъ ее; верхній отдѣлъ сигмовидной кишки заправляютъ обратно въ брюшную полость, а нижній пришиваютъ къ брюшной стѣнкѣ. Пришиваніе производятъ за брыжеечную поверхность кишки, захватывая въ швъ и брыжейку, къ апоневрозу подвздошной мышцы или къ паховой связкѣ. Всего кладется 3 шва на разстояніи 3 сант. одинъ отъ другого. Большинство хирурговъ, однако, довольствуется пришиваніемъ кишки къ краямъ раны брюшной стѣнки. Пришиваніе кишки къ брюшной стѣнѣ дополняютъ образованіемъ соустья сигмовидной кишки съ прямой, съ цѣлью избѣжать опасности заворота пришитой кишки и съ цѣлью безпечить опорожненіе кишечника, минуя большую часть сигмовидной кишки.

Наконецъ, я долженъ отмѣтить, что немало уже накопилось предложеній уничтожить и низко опущенное углубленіе брюшины. Изъ русскихъ хирурговъ подобное предложеніе сдѣлалъ *Зеренинъ*.

Можно сказать, что въ предложенныхъ операціяхъ имѣются мѣры для выполненія всѣхъ показаній, выдвигаемыхъ выпаденіемъ прямой кишки, но сочетаніе мѣропріятій не всегда полно, не всегда цѣлесообразно. При операціи выпаденія прямой кишки мы имѣемъ троякаго рода задачи: уничтожить низко опустившійся брюшинный мѣшокъ и помѣстить дно брюшиннаго углубленія возможно высоко, обезпечить переднюю стѣнку кишки отъ прогибанія въ просвѣтъ ея, сдѣлавъ ее плотной, и сдѣлать мышечное закрытіе дна таза мощнымъ и крѣпкимъ. Эти показанія я стремлюсь выполнить слѣдующимъ образомъ. Я дѣлаю предкишечную дугообразную или, еще лучше, лоскутную перинеотомію, раздѣляю сухожильный центръ промежности и отклоняю прямую кишку съ лоскутомъ промежности кзади. Пройдя черезъ щель между краями мышцъ, поднимающихъ задній проходъ, я отыскиваю въ клѣтчаткѣ предпрямокишечнаго пространства брюшинный мѣшокъ, выдѣляю его, вскрываю, перевязываю и отсѣкаю (рис. 505). Въ одномъ случаѣ я просто вскрылъ брюшину и передній край раны ея пришилъ высоко къ покрытой брюшиной поверхности прямой кишки, сант. на 15 выше мѣста вскрытія брюшины. Этими пріемами дно пузырно-прямокишечнаго углубленія брюшины

перемѣщается кверху. Передняя стѣнка прямой кишки рядомъ поперечно наложенныхъ швовъ, не проникающихъ въ просвѣтъ ея, собирается въ продольный валикъ (рис. 506). Получается родъ мышечной ленты, въ которой сгущается разрѣженная по растя-

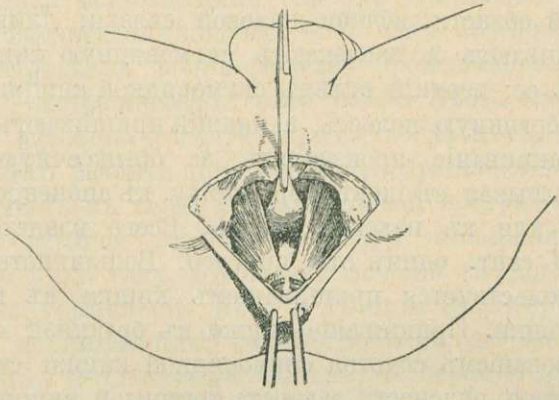

Рис. 505 *(по Lenormant)*.

нутой кишкѣ мышечная ткань, и кишечная ампулла суживается. Такимъ образомъ внутрибрюшному давленію будетъ противостоять болѣе мощная кишечная стѣнка. Мышцы, поднимающія задній проходъ, закладываются въ поперечную складку, и срединные края

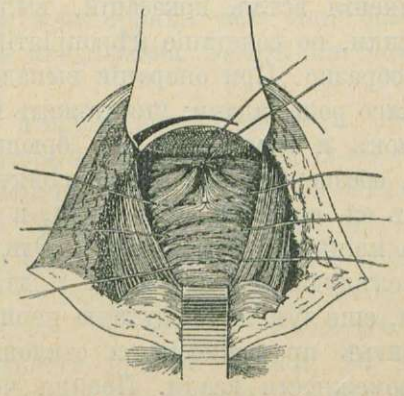

Рис. 506 *(Duval и Lenormant)*.

ихъ сшиваются по средней линіи. Получается плотное, высокое мышечное дно таза, и въ немъ оставляется щелевидное отверстіе, достаточное только для прохожденія прямой кишки. Воронка образуемая тазовой преградой, дѣлается менѣе глубокой и верхняя поверхность ея плоской. Если мышцы, поднимающія задній про-

ходъ, не слишкомъ растянуты, то можетъ быть достаточнымъ соединеніе ихъ по средней линіи. Соединеніе мышцъ, поднимающихъ задній проходъ, во всякомъ случаѣ предпочтительнѣе дѣлать такъ, чтобы онѣ соприкасались не только краями, а широкими, по возможности, поверхностями. Затѣмъ зашивается рана промежности и дренируется по бокамъ. Въ первые дни послѣ операціи дается опій; на 6-й—8-й день дается слабительное, и дѣлается промывательное. На первое время рекомендуется больнымъ испражняться лежа и не сильно натуживаться. Послѣ заживленія раны массажъ и гимнастика тазового дна окажутъ хорошую услугу въ смыслѣ закрѣпленія полученнаго результата.

Б. Операціи на мочевыхъ органахъ.

1) Катетеризація и зондированіе мочевого пузыря.

Катетеризаціей мочевого пузыря называется введеніе въ него черезъ мочеводъ полыхъ трубчатыхъ инструментовъ — *катетеровъ*, съ цѣлью или вывести наружу жидкое содержимое пу-

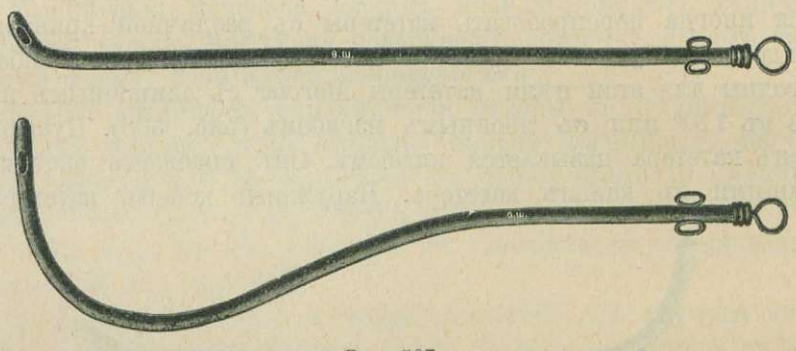

Рис. 507.

зыря или, наоборотъ, ввести жидкость въ его полость. Проведеніе въ пузырь сплошныхъ, неполыхъ инструментовъ — *зондовъ* или *щуповъ*, называется зондированіемъ. Оно дѣлается для ощупыванія слизистой поверхности мочевода и пузыря или для облегченія различныхъ операцій на этихъ и сосѣднихъ органахъ.

Катетеры и зонды употребляются металлическіе и эластическіе. Наиболѣе удобны изъ нихъ металлическіе, такъ какъ они легко обезпложиваются, при введеніи строго слѣдуютъ тому направленію, которое даетъ имъ рука хирурга, и въ свою очередь даютъ послѣдней наиболѣе точныя ощущенія. Металлическіе инструменты обыкновенно представляютъ цилиндры, изогнутые на пузырномъ концѣ. Кривизна изгиба различна (рис. 507); она дѣ-

лается для облегченія проведенія инструментовъ по мочеводу, такъ какъ послѣдній имѣетъ постоянный подлонный изгибъ. Правда, послѣдній можетъ быть растянутъ настолько, что *прямые инструменты могутъ быть проведены въ пузырь*, но такъ какъ проведеніе ихъ требуетъ для выпрямленія подлоннаго изгиба нѣкотораго насилія, то обыкновенно примѣняютъ изогнутые инструменты, позволяющіе, благодаря своей кривизнѣ, пройти



Рис. 508.

подлонный изгибъ совершенно свободно. Для изслѣдованія полости пузыря нужно брать инструменты съ малой кривизной, чтобы ихъ можно было свободно вращать въ пузырѣ во всѣхъ направленіяхъ. При увеличеніи предстательной железы приходится иногда перепробовать катетеры съ различной кривизной, прежде чѣмъ удастся провести катетеръ въ пузырь. Наиболѣе пригодны для этой цѣли катетеры *Mercier* съ одиночнымъ изгибомъ въ 110^0 или съ двойнымъ изгибомъ (рис. 508). Пузырный конецъ катетера называется клювомъ. Онъ снабженъ окошками, ведущими въ каналъ катетера. Наружный конецъ катетера и



Рис. 509.

зонда называется рукояткой. Къ послѣдней придѣлываются или пластинчатая насадка или кольца, которыми можно руководствоваться для опредѣленія направленія клюва въ пузырѣ. Каналъ катетеровъ бываетъ одиночный или иногда раздѣляется перегородкой на два; въ такомъ случаѣ у рукоятки катетеръ развѣтвляется на 2 трубки (рис. 509). Катетеры съ двойнымъ каналомъ примѣняются для промыванія пузыря. Иногда у рукоятки каналъ катетера закрывается краномъ, чтобы введенная въ пузырь жидкость, по прекращеніи вливанія, не вытекала обратно. Часть канала отъ окошка до конца клюва должна быть задѣлана наглухо,

чтобы не было въ концѣ катетера трудно доступнаго для чистки углубленія.

Женскіе катетеры отличаются отъ мужскихъ меньшей длиной и меньшимъ изгибомъ (рис. 510); они часто примѣняются не металлическіе, а стеклянные.

Зонды и щупы отличаются отъ катетеровъ тѣмъ, что не имѣютъ канала. Впрочемъ, иногда и они дѣлаются не сплошными, а полыми, но только каналъ ихъ бываетъ закрытъ, такъ что содержимое пузыря не можетъ попасть въ него. Это дѣлается для того, чтобы щупъ, какъ резонаторъ, усиливалъ звукъ, получающійся отъ удара клювомъ о камень въ пузырѣ. На рукояткѣ щупа иногда помѣщаютъ скалу съ дѣленіями. Съ спеціальною

Рис. 510.

цѣлью расширенія мочевода зондамъ иногда придаютъ коническую форму. Зонды, выпуклая поверхность которыхъ имѣетъ желобоватую форму, называются *итинераріями*.

Толщина катетеровъ опредѣляется скалою въ 30 номеровъ; поперечникъ каждаго послѣдующаго номера превышаетъ на $^1/_3$ миллим. предыдущій; № 30 имѣетъ въ поперечникѣ 10 миллим. Иногда толщина наростаетъ вдвое медленнѣе, такъ что скала дѣлится не на 30, а на 60 номеровъ. № инструмента обыкновенно отмѣчается на его рукояткѣ.

Эластическіе катетеры и зонды дѣлаются изъ каучука мягкаго или твердаго. Они имѣютъ видъ прямого цилиндра съ закругленнымъ или пуговчатымъ клювомъ. Иногда плотнымъ эластическимъ катетерамъ придается у клюва опредѣленная кривизна; таковъ вышеупомянутый катетеръ *Mercier*. По сравненію съ металлическими инструментами эластическіе непрочны, трудно чистятся и обезпложиваются, при введеніи направляются просвѣтомъ мочевода, а не рукою хирурга, и даютъ послѣдней очень слабыя ощущенія. Чтобы при введеніи мягкаго инструмента имѣть возможность направлять его, въ каналъ инструмента вводятъ металлическую проволоку и по желанію искривляютъ ее; нужно быть осторожнымъ, чтобы проволока, такъ называемый *мандренъ*, не вышла черезъ окошко катетера и не повредила мочевода.

Для введенія инструментовъ въ пузырь больной кладется на спину съ приподнятымъ тазомъ и разведенными, согнутыми въ

колѣнахъ ногами (рис. 511). Передъ введеніемъ необходимо внимательно очистить наружное отверстіе мочевода. Хирургъ становится съ лѣвой стороны больного, беретъ половой членъ въ лѣвую руку и раскрываетъ наружное отверстіе мочевода. Въ правую руку онъ беретъ катетеръ такимъ образомъ, что инструментъ лежитъ на ладонной поверхности четырехъ пальцевъ, а большой палецъ ложится сверху на рукоятку катетера. Инструментъ долженъ быть чистъ, согрѣтъ и смазанъ обезпложеннымъ вазелиномъ; при смазываніи катетеровъ нужно остерегаться закрытія вазелиномъ оконъ ихъ. Инструментъ помѣщается сначала параллельно поверхности живота, въ направленіи паховой складки, или по средней линіи тѣла (безразлично), клювъ его вводится въ от-

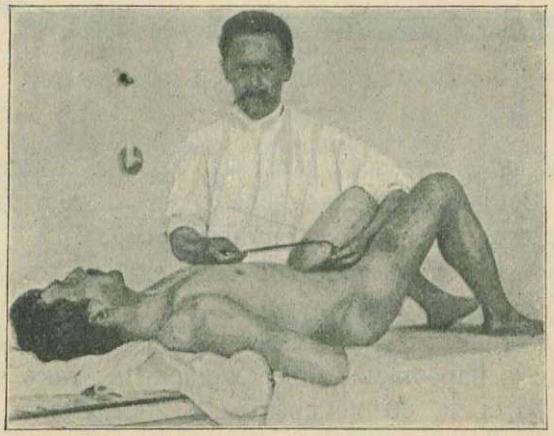

Рис. 511.

верстіе канала, и затѣмъ инструментъ осторожно продвигается по нижней стѣнкѣ канала черезъ всю свободную часть его до луковичнаго расширенія. Чтобы вѣрнѣе направить инструментъ по нижней стѣнкѣ канала, иногда его располагаютъ клювомъ внизъ, а выпуклостью къ лонному соединенію; рукоятка помѣщается между ногами больного, и только, когда клювъ войдетъ въ луковичное расширеніе, дѣлается поворотъ на 180°, и рукоятка устанавливается по средней линіи живота. Изъ луковичнаго расширенія клювъ инструмента долженъ проникнуть черезъ отверстіе въ мочеполовой преградѣ въ перепончатую часть мочевода. Для того, чтобы попасть въ это отверстіе, лежащее значительно выше дна луковичнаго углубленія, нужно опустить рукоятку инструмента книзу между ногами больного, и тогда, при посте-

пенномъ опусканіи книзу рукоятки и продвиганіи инструмента, онъ легко проходитъ въ мочевой пузырь.

Проведеніе катетера въ пузырь у женщинъ дѣлается очень просто. Большимъ и указательнымъ пальцами лѣвой руки разводятся въ стороны половыя губы и открывается отверстіе мочевода. Отверстіе и его окружность очищаются мокрымъ комочкомъ марли, затѣмъ клювъ катетера вставляется въ отверстіе мочевода, и при легкомъ надавливаніи на рукоятку катетеръ легко и свободно проходитъ въ мочевой пузырь.

Проведеніе инструментовъ въ пузырь должно совершаться безъ малѣйшаго насилія. При правильномъ введеніи получается впечатлѣніе, какъ будто инструментъ самъ собою проскальзываетъ въ пузырь, рука же едва даетъ ему направленіе. Иначе легко повредить стѣнку мочевода и проложить *ложный ходъ*. Поврежденіе мочевода особенно легко сдѣлать тонкими инструментами.

Иногда при введеніи инструментовъ въ пузырь встрѣчаются затрудненія въ различныхъ мѣстахъ длиннаго пути. Нерѣдко наружное отверстіе мочевода бываетъ узко. Если почему-либо нежелательно взять болѣе тонкій катетеръ, то ножницами разсѣкаютъ нижній край отверстія на достаточномъ протяженіи. При неправильномъ проведеніи инструмента, по верхней стѣнкѣ канала, клювъ его можетъ упереться въ одну изъ находящихся здѣсь складокъ слизистой оболочки. Чтобы высвободить клювъ, нужно направить его по нижней стѣнкѣ канала. Затѣмъ, если слишкомъ рано начать наклонять книзу рукоятку катетера, прежде чѣмъ онъ войдетъ въ луковичное расширеніе, то клювъ упрется въ верхнюю стѣнку канала и въ лонное соединеніе; чтобы обойти это препятствіе, нужно привести катетеръ въ первоначальное положеніе, осторожно продвинуть его вглубь, въ луковичное расширеніе, и тогда уже наклонить его рукоятку. Наиболѣе опасное мѣсто представляетъ луковичное расширеніе, такъ какъ изъ него нужно проникнуть въ перепончатую часть черезъ узкое и высоко расположенное отверстіе. Такъ какъ это отверстіе ближе расположено къ верхней стѣнкѣ луковичнаго расширенія, чѣмъ къ нижней, то проведеніе въ него инструмента легче происходитъ по верхней стѣнкѣ. Вотъ почему опускается книзу рукоятка инструмента въ тотъ моментъ, когда клювъ его вошелъ въ луковичное расширеніе. При этомъ клювъ можетъ упереться въ тонкую стѣнку мочевода, расположенную между подлонною связкою и луковицею, и при неосторожномъ введеніи прорветъ ее и мочеполовую преграду и проникнетъ въ клѣтчатку предпузырнаго про-

странства. Поэтому въ моментъ опусканія рукоятки инструмента книзу нельзя допускать даже малѣйшаго насилія.

Введеніе инструмента въ перепончатую часть канала иногда вызываетъ спазмъ мышцъ послѣдняго, задерживающій дальнѣйшее проведеніе. Тогда нужно оставить инструментъ въ его положеніи на нѣкоторое время, и скоро спазмъ прекращается, и инструментъ легко проходитъ дальше. При проходѣ изъ широкой предстательной части мочевода въ узкое пузырное отверстіе его инструментъ можетъ встрѣтить новое препятствіе вслѣдствіе сильнаго развитія поперечныхъ волоконъ глубокаго мышечнаго слоя пузыря. Это препятствіе стараются обойти, постепенно отдавливая поперечный мышечный валикъ. Иногда инструментъ обходитъ его, дѣлая ясно замѣтный скачекъ. Въ другихъ случаяхъ приходится взять инструментъ съ иною кривизной.

Проведеніе эластическихъ инструментовъ дѣлается такимъ образомъ, что инструментъ, постепенно вводимый черезъ наружное отверстіе мочевода, самъ отыскиваетъ себѣ дорогу по каналу до мочевого пузыря. Если встрѣчается какое-либо препятствіе, то мягкій инструментъ, при продвиганіи его впередъ, изгибается и по прекращеніи продвиганія распрямляется, толчкообразно выдвигаясь наружу изъ канала. Тогда слѣдуетъ его немного вытянуть наружу и затѣмъ снова продвигать впередъ. Мягкіе инструменты также нужно смазать передъ введеніемъ вазелиномъ. Половой членъ устанавливается вертикально, и открывается отверстіе его пальцами лѣвой руки, какъ при введеніи металлическихъ инструментовъ. Мягкій инструментъ захватывается вблизи пузырнаго конца большимъ и указательнымъ пальцами правой руки, а остальная часть его укладывается на тылѣ руки (рис. 512).

Проведеніе мягкихъ катетеровъ, снабженныхъ мандреномъ, дѣлается такъ же, какъ и проведеніе металлическихъ инструментовъ. Мандренъ нужно прочно укрѣпить въ резинѣ пузырнаго конца инструмента, чтобы онъ не вышелъ черезъ окошко катетера и не повредилъ мочевода. По введеніи удерживаютъ одной рукой катетеръ на мѣстѣ, а другой извлекаютъ изъ него мандренъ.

Проведеніе инструментовъ въ мочевой пузырь встрѣчаетъ особыя трудности при суженіяхъ мочевода. При этомъ заболѣваніи особенно строго нужно соблюдать основное правило катетеризаціи: избѣгать малѣйшаго насилія. При суженіяхъ это особенно важно, такъ какъ, не имѣя возможности провести толстаго инструмента, приходится прибѣгать къ болѣе тонкимъ. Если каналъ вслѣдствіе суженія имѣетъ извилистую форму, то провести инструментъ удается только въ томъ случаѣ, если послѣдній самъ себѣ отыски-

ваетъ путь по каналу. Въ такихъ случаяхъ эластическіе инструменты имѣютъ большое преимущество передъ металлическими. Иногда и мягкій инструментъ удается провести только такимъ образомъ, что вводятъ въ каналъ до мѣста суженія цѣлый пучекъ

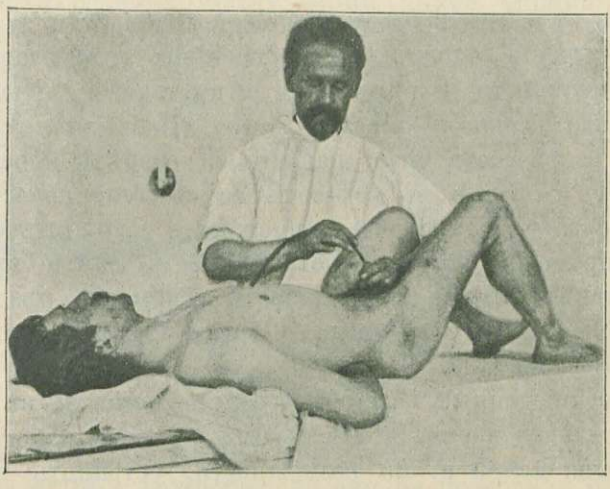

Рис. 512.

тонкихъ эластическихъ бужей и затѣмъ стараются продвинуть черезъ суженіе тотъ или другой изъ нихъ. Лишь только одинъ изъ нихъ пройдетъ черезъ суженіе, къ нему привинчиваютъ тонкій конической металлическій зондъ и проводятъ его въ пузырь

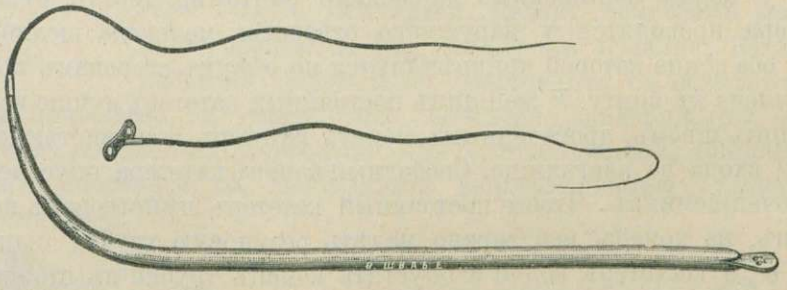

Рис. 513.

(рис. 513). При этомъ эластическій бужъ, служащій проводникомъ, продвигается весь въ пузырь и изгибается въ послѣднемъ. Бужъ проводникъ долженъ быть тщательно осмотрѣнъ передъ введеніемъ, и прочность его должна быть вполнѣ надежна; иначе онъ можетъ сломаться и остаться въ пузырѣ по извлеченіи металлическаго зонда.

Если не удается провести инструментъ черезъ суженіе, то обнажаютъ перепончатую часть мочевода, въ которой чаще всего бываютъ суженія, и стараются, разсѣкши рубцовую ткань и вскрывъ каналъ, провести инструментъ далѣе въ пузырь. Эта операція часто бываетъ чрезвычайно трудна, такъ какъ просвѣтъ канала приходится отыскивать среди рубцовой ткани, или же вслѣдствіе того, что суженіе осложнилось нагноеніемъ и образованіемъ свищей въ окружности. Поэтому иногда въ такихъ случаяхъ примѣняютъ т. наз. *заднюю катетеризацію*. Послѣдняя состоитъ въ томъ, что вскрываютъ чрезъ надлонный разрѣзъ мочевой пузырь и проводятъ катетеръ въ мочеводъ со стороны полости пузыря. Проф. *Праксинъ*, чтобы дать возможность закончить операцію со стороны промежности, при невозможности найти въ рубцовой ткани просвѣтъ канала, предложилъ вскрывать предстательную часть канала, ниже сѣменного бугорка, и изъ нея производитъ заднюю катетеризацію.

Иногда введенный катетеръ требуется оставить въ пузырѣ на продолжительное время, чтобы такимъ образомъ избѣгнуть наполненія пузыря мочей и, по возможности, устранить прохожденіе мочи по мочеводу. Катетеръ, оставленный на продолжительное время, называется *постояннымъ катетеромъ* (à demeure). Чтобы удержать его въ мочевомъ пузырѣ и предупредить случайное выпаденіе, его нужно прикрѣпить къ половому члену. Способовъ прикрѣпленія предложено очень много. Наиболѣе простой состоитъ въ слѣдующемъ: половой членъ обертывается нѣсколько разъ у корня нешироким марлевымъ бинтомъ; черезъ стѣнку катетера проводится у наружнаго отверстія мочевода шелковая нить, оба конца которой прикрѣпляются по обѣимъ сторонамъ полового члена къ бинту. У женщинъ постоянный катетеръ лучше всего укрѣпить швомъ, проведеннымъ черезъ катетеръ и слизистую оболочку входа во влагалище. Свободный конецъ катетера опускается въ мочепріемникъ. Чтобы постоянный катетеръ дѣйствовалъ какъ сифонъ, на конецъ его можно надѣть резиновую трубку наполнить ее и костетеръ водой и опустить конецъ трубки въ стоящую ниже кровати больного банку съ водой. Чтобы отводящая трубка своею тяжестью не вытягивала катетера изъ пузыря, ее слѣдуетъ въ 1—2 мѣстахъ прикрѣпить къ постели больного. Продолжительное пребываніе катетера въ пузырѣ сопровождается усиленнымъ отдѣленіемъ слизи и отложеніемъ на катетерѣ мочевыхъ солей.

2) Осмотръ пузыря и мочевода.

Для осмотра слизистой поверхности мочевого пузыря пользуются цистоскопами, а для осмотра мочевода — уретроскопами. Важнѣйшая разница между этими двумя типами инструментовъ состоитъ въ томъ, что уретроскопы имѣютъ источникъ свѣта снаружи, тогда какъ у цистоскоповъ онъ помѣщенъ въ самомъ инструментѣ, на томъ концѣ его, который вводится въ мочевой пузырь. Эта разница обусловливается тѣмъ, что уретроскопы представляютъ прямыя цилиндрическія трубки, цистоскопы же, подобно катетерамъ, имѣютъ кривизну на своемъ пузырномъ концѣ. Если же провести въ пузырь прямую цилиндрическую трубку, то и для освѣщенія его можно пользоваться внѣшнимъ источникомъ свѣта. Таковы и были первоначальные инструменты для осмотра мочевого пузыря (*Desormeaux*, *Grünfeld*), но они не позволяли осмотрѣть всей поверхности полости пузыря.

Рис. 514.

Уретроскопы (рис. 514) устроены совершенно такъ же, какъ и извѣстные уже намъ ректоскопы и эзофагоскопы, разница заключается только въ длинѣ и толщинѣ вводимыхъ трубокъ, которыя приспособлены къ размѣрамъ мочевода и соотвѣтствуютъ №№ 18—26 катетеровъ. Передъ осмотромъ мочеводъ орошается 5% растворомъ кокаина. Затѣмъ вводится уретроскопъ, соединяется съ освѣтительнымъ приборомъ, и поверхность мочевода осматривается при обратномъ выведеніи уретроскопа. Для осмотра больному придается спинное положеніе съ приподнятой верхнею частью туловища (полусидячее).



Рис. 515.

Гораздо сложнѣе устройство и техника примѣненія инструментовъ съ внутреннимъ освѣщеніемъ — *цистоскоповъ*. Сущность устройства цистоскопа состоитъ въ слѣдующемъ (рис. 515). Онъ представляетъ металлическій цилиндръ, пузырный конецъ котораго

искривленъ подобно катетерамъ съ малой кривизной и снабженъ лампочкой накаливанія. Свѣтъ лампочки черезъ прикрытое стекломъ окно можетъ быть направленъ на стѣнки пузыря. Отразившись отъ пузырной стѣнки, лучи свѣта воспринимаются другимъ окномъ цистоскопа, помѣщающимся у мѣста изгиба пузырнаго конца его, и падаютъ на призму подъ угломъ въ 45°, въ которой претерпѣваютъ полное внутреннее отраженіе и направляются по каналу цистоскопа къ наружному отверстію его, гдѣ встрѣчаютъ глазъ наблюдателя. На пути лучей по каналу, между призмой и глазомъ наблюдателя, поставленъ оптическій приборъ, представляющій систему линзъ, увеличивающихъ изображеніе. На рукояткѣ цистоскопа сдѣланы приспособленія для размыканія и замыканія тока. Передъ употребленіемъ цистоскопа всегда слѣдуетъ убѣдиться предварительно въ его исправности и установить силу тока, потребную для достаточнаго освѣщенія. Съ этою цѣлью пускаютъ черезъ цистоскопъ слабый токъ и постепенно усиливаютъ его, пока получится совершенно бѣлый свѣтъ. Больной помѣщается въ спинное положеніе; пузырь его опорожняется катетеромъ и промывается солянымъ растворомъ до тѣхъ поръ, пока вытекающая жидкость не будетъ совершенно чистой. Затѣмъ въ него вливается около 150 куб. сант. соляного раствора. Необходимо для осмотра, чтобы влитая въ пузырь жидкость оставалась въ немъ прозрачной. Если жидкость мутнѣетъ отъ примѣшивающейся къ ней въ пузырѣ крови или гноя, то изслѣдованіе становится невозможнымъ. Равнымъ образомъ ему мѣшаетъ и загрязненіе призмы. Чтобы сдѣлать изслѣдованіе возможнымъ и при такихъ условіяхъ, устроены цистоскопы съ приспособленіемъ для обмыванія призмы и промыванія пузыря безъ того, чтобы инструментъ нужно было извлекать изъ пузыря. Если введенная въ пузырь жидкость не удерживается въ немъ, то необходимо кокаинизировать мочевой пузырь и, въ особенности, область пузырнаго отверстія мочевода. Затѣмъ цистоскопъ смазываютъ обезпложеннымъ глицериномъ и вводятъ въ пузырь по общимъ правиламъ введенія металлическихъ катетеровъ. Когда инструментъ пройдетъ въ пузырь, клювъ его необходимо держать такимъ образомъ, чтобы онъ нигдѣ не прикасался къ слизистой оболочкѣ. Помѣстивъ надлежащимъ образомъ инструментъ, замыкаютъ токъ и начинаютъ осмотръ. Для того, чтобы оріентироваться въ полости пузыря, пользуются нѣкоторыми постоянными точками, а именно: положеніемъ воздушнаго пузырька, занимающаго самую высокую часть пузырной полости надъ налитою въ нее жидкостью, пузырнымъ отверстіемъ мочевода и пузырнымъ треугольникомъ съ

отверстіями мочеточниковъ. Воздушный пузырекъ представляется въ цистоскопѣ свѣтлымъ и блестящимъ, округлой формы. Слизистая оболочка пузыря представляется желтоватой съ ясною сѣткою кровеносныхъ сосудовъ. Если, выдвигая цистоскопъ, приблизить клювъ его къ пузырному отверстію мочевода, то въ полѣ зрѣнія появляется темнокрасная полоса, и при продолжающемся извлеченіи все поле зрѣнія затемняется. Въ то же время больной начинаетъ испытывать боль отъ ожоги. Такое же затемненіе поля зрѣнія и боль получаются и въ томъ случаѣ, если клювъ цистоскопа упереть въ стѣнку пузыря гдѣ-либо въ иномъ мѣстѣ. Отверстія мочеточниковъ имѣютъ видъ косыхъ щелей, расположенныхъ на

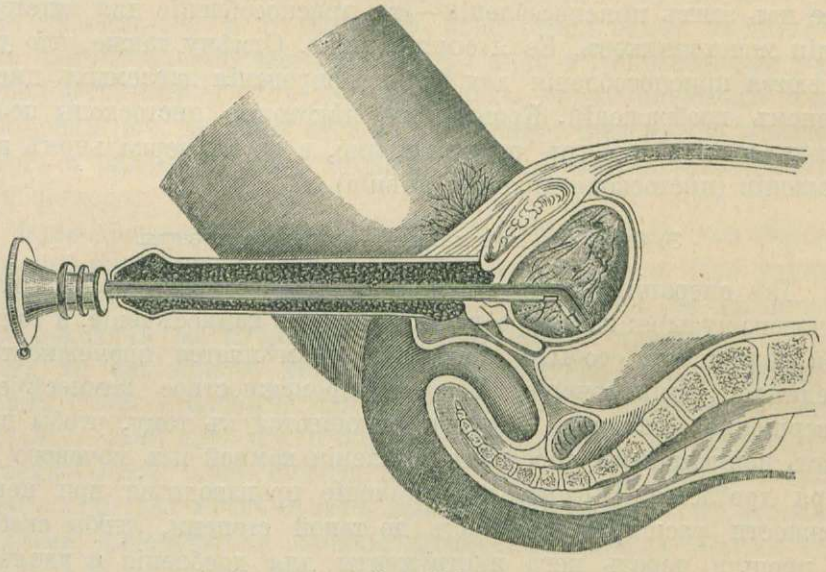

Рис. 516.

гладкой поверхности, или же углубленій на небольшомъ возвышеніи. Нерѣдко удается видѣть выдѣленіе изъ нихъ струйки мочи, прозрачной или съ примѣсью гноя или крови. Чтобы осмотрѣть всю поверхность пузыря, необходимо производить осмотръ въ извѣстной системѣ. Обыкновенно, введя цистоскопъ и установивъ его такимъ образомъ, чтобы виденъ былъ воздушный пузырекъ, поворачиваютъ его на 180°, чтобы клювъ былъ обращенъ къ пузырному треугольнику (рис. 516), и осматриваютъ послѣдній, продвигая инструментъ спереди назадъ и сзади напередъ и сообщая ему легкія вращательныя движенія. При осмотрѣ пузырнаго треугольника необходимо осмотрѣть оба отверстія мочеточниковъ. Затѣмъ клювъ поворачиваютъ и, сообщая инструменту тѣ же движенія, осматриваютъ поверхность пузыря въ новомъ направленіи. Такъ

дѣлаютъ до тѣхъ поръ, пока не будетъ осмотрѣна сполна вся поверхность пузыря.

Если осмотръ пузыря не можетъ быть оконченъ быстро, то время отъ времени слѣдуетъ прерывать токъ, чтобы пузырный конецъ цистоскопа не нагрѣлся слишкомъ сильно.

Пониманіе получаемыхъ съ помощью цистоскопа изображеній требуетъ навыка, такъ какъ изображенія получаются не прямыя, а обратныя, и величина ихъ измѣняется въ зависимости отъ разстоянія призмы отъ разсматриваемаго предмета.

Въ настоящее время цистоскопы стали приспособлять для производства нѣкоторыхъ операцій въ полости пузыря. Важнѣйшее изъ этихъ приспособленій—это приспособленіе для катетеризаціи мочеточниковъ. Ее я опишу ниже. Отмѣчу также, что уже имѣются приспособленія для фотографированія даваемыхъ цистоскопомъ изображеній. Кромѣ того нѣкоторые цистоскопы позволяютъ дѣлать осмотръ пузыря прямо, а не въ зеркальномъ изображеніи (цистоскопы прямого зрѣнія).

3) Операціи при камняхъ мочевого пузыря.

Двѣ операціи производятся въ настоящее время при камняхъ мочевого пузыря: камнедробленіе и высокое камнесѣченіе, и только при наличности особыхъ показаній примѣняется промежностное срединное камнесѣченіе. Боковое промежностное камнесѣченіе совершенно оставлено. Хирурги склоняются къ тому, чтобы признать нормальнымъ способомъ удаленія камней изъ мочевого пузыря дробленіе. Высокое камнесѣченіе производится при невозможности расширить мочеводъ до такой степени, чтобы свободно прошли черезъ него инструменты для дробленія и удаленія осколковъ, и при очень большихъ камняхъ, занимающихъ почти всю полость пузыря; такіе камни съ распространеніемъ хирургической помощи встрѣчаются все рѣже и рѣже. До послѣдняго времени въ числѣ противопоказаній для дробленія ставили кромѣ того дѣтскій возрастъ и воспаленіе почечныхъ лаханокъ и почекъ. На 1-мъ съѣздѣ Россійскихъ хирурговъ было установлено, что камни у дѣтей могутъ быть удалены путемъ дробленія съ такимъ же удобствомъ, какъ и у взрослыхъ, если только мочеводъ ихъ пропускаетъ инструментъ, по толщинѣ равняющійся № 16. Въ противномъ случаѣ или мочеводъ постепенно расширяется до нужной ширины, или дѣлается высокое камнесѣченіе. Равнымъ образомъ, многіе оспариваютъ и правильность того взгляда, что нагноеніе почечной ткани и лаханокъ составляютъ противопоказаніе для операціи дробленія. При тяже-

лыхъ гнойныхъ процессахъ въ самомъ пузырѣ высокое камнесѣченіе имѣетъ несомнѣнныя преимущества передъ камнедробленіемъ, такъ какъ представляетъ очень благопріятныя условія для дренажа пузыря; у женщинъ въ такихъ случаяхъ оно можетъ быть замѣнено разрѣзомъ пузыря со стороны влагалища. Наконецъ, высокое камнесѣченіе представляетъ единственную операцію, возможную при камняхъ, заложенныхъ въ дивертикулахъ пузырной стѣнки. Показанія для срединнаго промежностнаго камнесѣченія сводятся лишь къ случаямъ небольшихъ камней (до 3,5 сант. въ поперечникѣ) при невозможности камнедробленія, къ случаямъ, въ которыхъ желательно разсѣченіе мочевода вслѣдствіе суженія его, и къ случаямъ присутствія камня въ дивертикулѣ предстательной части мочевода. Камни у женщинъ при умѣренной величинѣ могутъ быть извлечены черезъ мочеводъ послѣ расширенія его до такой степени, что черезъ него можно провести палецъ и рядомъ съ нимъ щипцы, которыми камень захватывается и извлекается.

Камнедробленіе требуетъ особыхъ инструментовъ для измельченія камня и для выведенія продуктовъ дробленія. Для измельченія камня служатъ *камнедробители*. Послѣдніе по внѣшнему виду походятъ на пузырный щупъ съ малой кривизной, но состоятъ не изъ одного металлическаго стержня, а изъ двухъ, и имѣютъ приспособленные для дробленія камня клювъ и рукоятку (рис. 517—519). Изъ двухъ стержней или вѣтвей, составляющихъ камнедробитель, одна имѣетъ форму желоба, въ который вкладывается другая вѣтвь. Клювъ камнедробителя снабженъ зубцами, которыми измельчается камень, захваченный между обѣими вѣтвями. Чтобы по окончаніи дробленія осколки камня не застревали въ клювѣ, въ послѣднемъ дѣлается окно. Окно дѣлается какъ можно больше, лишь бы только отъ того не страдала крѣпость инструмента. Камнедробители съ малыми окнами или вовсе безъ оконъ, такъ называемые ложечные, разминаютъ камень; они трудно складываются по окончаніи дробленія, а плохо сложеннымъ инструментомъ при обратномъ выведеніи изъ пузыря легко повредить мочеводъ. Въ рукояткѣ камнедробителя устраивается замокъ для удерживанія камня между раздвинутыми вѣтвями и винтовое приспособленіе для движенія одной вѣтви въ другой и раздавливанія захваченнаго ими камня. По устройству замка и движущаго вѣтви приспособленія различаютъ камнедробители англійской (рис. 517), французской (рис. 518) и американской (рис. 519) системы.

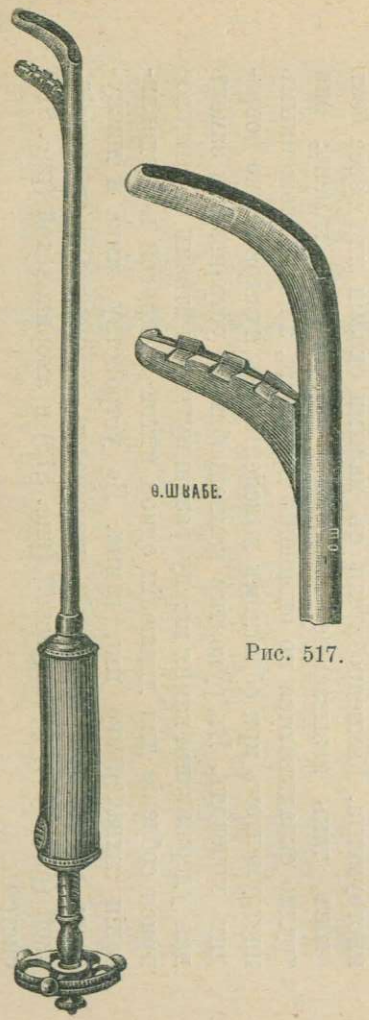

Рис. 517.

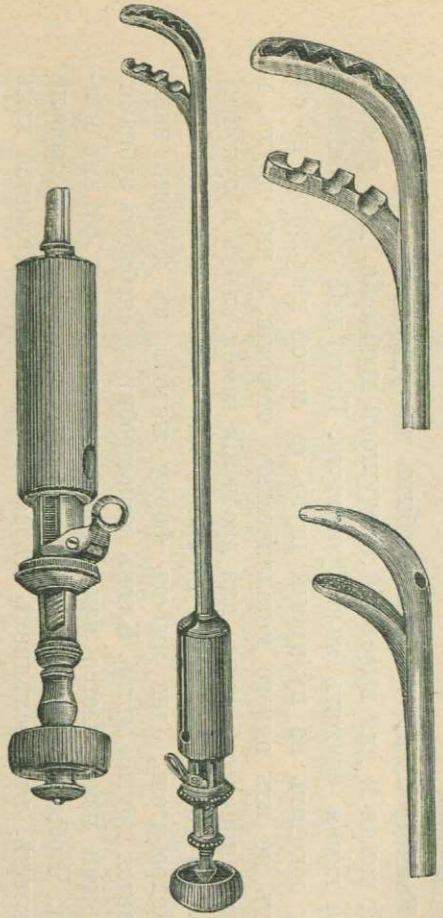

Рис. 518.

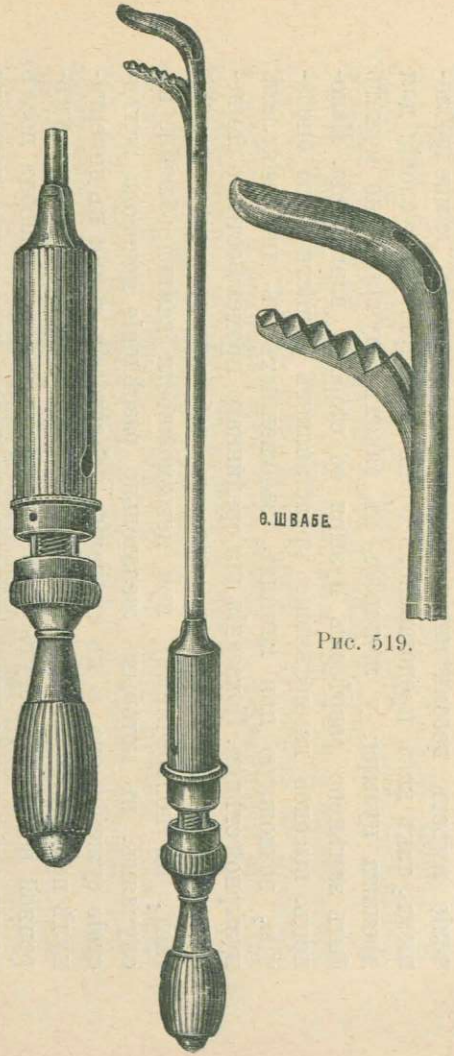

Рис. 519.

Для выведенія изъ пузыря продуктовъ дробленія употребляются *опорожняющіе аппараты* (рис. 520 и 521). Послѣдніе состоятъ изъ толстаго катетера съ малой кривизной и большими окошками и изъ выкачивающаго прибора, резиноваго баллона; съ послѣднимъ соединенъ стеклянный пріемникъ, въ которомъ собираются выведенные изъ пузыря осколки раздробленнаго камня. Для того, чтобы при сжиманіи баллона осколки камня не попадали изъ пріемника обратно въ пузырь, дѣлаются особыя приспособленія, одно изъ которыхъ изображено на рис. 521.

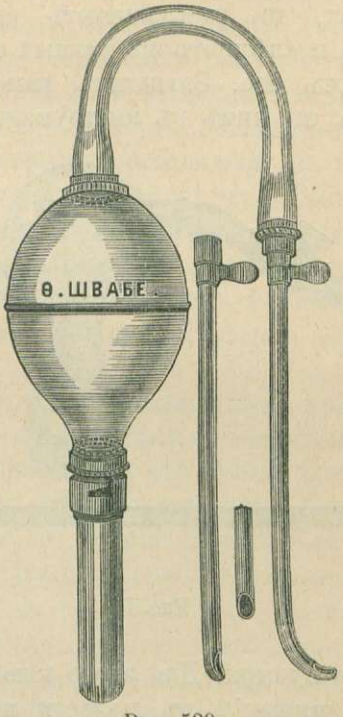

Рис. 520.

Камнедробленіе лучше производить подъ общимъ наркозомъ; въ нѣкоторыхъ случаяхъ, у мало чувствительныхъ больныхъ и при малыхъ камняхъ можно обойтись мѣстнымъ обезболиваніемъ мочевода кокаиномъ или же совсѣмъ безъ обезболиванія. Если мочеводъ узокъ, напр. у дѣтей, то сначала производятъ расширеніе его посредствомъ введенія коническихъ металлическихъ зондовъ, все болѣе и болѣе толстыхъ. Во всякомъ случаѣ необходимо, чтобы свободно проходилъ въ пузырь инструментъ № 16, иначе трудно будетъ провести камнедробитель и можно получить тяжелыя поврежденія мочевода. Расширивъ достаточно мочеводъ, въ пузырь вливаютъ 100—150 к. сант. обезпложеннаго соляного рас-

твора; у дѣтей достаточно 40—50 к. сант. Вообще, не слѣдуетъ вводить очень большихъ количествъ жидкости, такъ какъ тогда камень труднѣе захватывается. Въ наполненный пузырь вводится камнедробитель, и захватывается камень. Чтобы захватить камень, выпуклость или пятку инструмента довольно сильно упираютъ въ пузырный треугольникъ, чтобы образовать въ послѣднемъ углубленіе, куда скатывается камень; тогда достаточно раскрыть и затѣмъ сблизить обѣ вѣтви камнедробителя, чтобы камень оказался между ними. Если такимъ способомъ камня захватить не удается, то разыскиваютъ его камнедробителемъ, поворачивая клювъ послѣдняго въ разныя стороны, и, нащупавъ камень, захватываютъ его. Захвативъ камень, необходимо убѣдиться, что вмѣстѣ съ нимъ въ инструментъ не попала складка

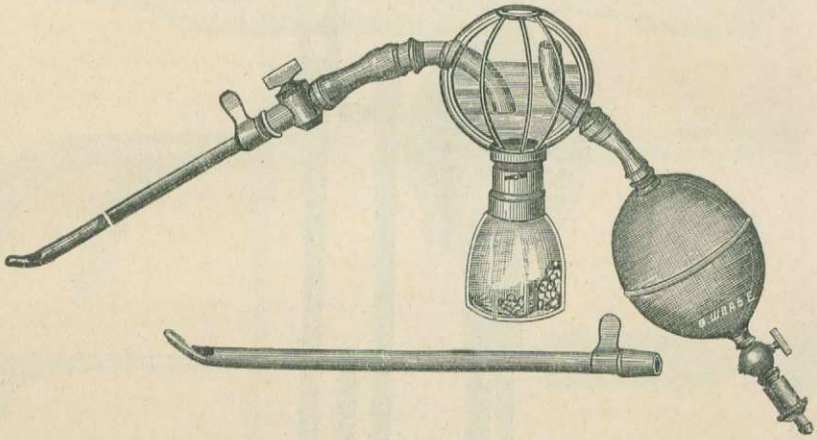

Рис. 521.

слизистой оболочки пузыря. Для этого клювомъ инструмента дѣлаютъ нѣсколько движеній въ полости пузыря; эти движенія должны быть совершенно свободны. По разстоянію вѣтвей можно судить о размѣрахъ камня; для этого вблизи рукоятки на инструментѣ имѣется скала съ дѣленіями. Затѣмъ помѣщаютъ клювъ инструмента по срединѣ пузырной полости и только тогда начинаютъ дробленіе, сближая обѣ вѣтви до полнаго соприкосновенія. Сближать вѣтви инструмента нужно нѣжно и постепенно, чтобы осколки камня не разлетались изъ клюва въ разныя стороны и не ранили стѣнокъ пузыря; большой силы для дробленія примѣнять не слѣдуетъ. Точно такимъ же образомъ захватываютъ и измельчаютъ затѣмъ болѣе крупные осколки до тѣхъ поръ, пока таковые попадаютъ въ камнедробитель. Когда осколки перестанутъ попадаться, камнедробитель извлекаютъ. Извлеченіе камнедроби-

теля нужно дѣлать, только вполнѣ точно сблизивъ обѣ вѣтви его; между вѣтвями не должно оставаться никакихъ кусковъ камня, иначе легко повредить мочеводъ. Теперь вводятъ опорожняющій катетеръ, соединяютъ его съ наполненнымъ обезпложеннымъ соляннымъ растворомъ выкачивающимъ приборомъ, упираютъ пяткой въ пузырный треугольникъ и послѣдовательно сжимаютъ и отпускаютъ баллонъ его; сжиманіе и разслабленіе баллона нужно дѣлать медленно, во избѣжаніе кроветеченія изъ пузыря и обратнаго передвиженія осколковъ изъ пріемника въ мочевой пузырь. При этомъ устанавливается токъ жидкости, то въ пузырь, то изъ пузыря, и съ послѣднимъ выносятся осколки камня, падающіе на дно стекляннаго пріемника выкачивающаго аппарата. Когда осколки перестаютъ выходить, катетеръ извлекается, вводится опять камнедробитель, измельчаются оставшіеся въ пузырѣ осколки и выводятся опорожняющимъ аппаратомъ. Такъ поступаютъ нѣсколько разъ, пока камнедробитель не перестанетъ захватывать осколковъ камня. Прежде чѣмъ закончить дробленіе, необходимо убѣдиться, что дѣйствительно больше не имѣется осколковъ въ пузырѣ. Дробленіе можетъ продолжаться отъ нѣсколькихъ минутъ до часа и болѣе.

Иногда случается, что незамѣченный при дробленіи осколокъ камня, попадаетъ впослѣдствіи съ токомъ мочи въ мочеводъ и застреваетъ въ послѣднемъ, или это происходитъ не съ осколкомъ камня, а съ маленькимъ цѣлымъ камнемъ. Если камень застрянетъ близко къ пузырю, то нужно попытаться щупомъ протолкнуть его обратно въ пузырь. Если же камень находится въ пещеристой части мочевода, то нужно извлечъ его небольшой ложкой или особыми щипцами. Иногда камень дробятъ въ мочеводѣ, для чего пользуются особымъ маленькимъ камнедробителемъ.

Высокое камнесѣченіе производится путемъ надлоннаго разрѣза передней брюшной стѣнки, о которомъ уже достаточно было сказано (см. стр. 700); напомню только, что наиболѣе удобно для производства его *Trendelenburg*'ское положеніе. Обнаживъ мочевой пузырь, проводятъ по обѣимъ сторонамъ средней линіи чрезъ переднюю стѣнку его по иглѣ съ нитью, образуютъ 2 нитяныхъ петли, за которыя удерживаютъ мочевой пузырь, и разрѣзаютъ стѣнку его ножемъ между петлями; при этомъ стараются не повредить замѣтныхъ на стѣнкѣ пузыря сосудовъ. Изъ разрѣза выливается налитая въ пузырь жидкость. Края пузырной раны разводятся, и такимъ образомъ вся полость пузыря дѣлается доступной ощупыванью пальцемъ и осмотру. Камень захватываютъ щипцами и удаляютъ. Если бы разрѣзъ пузыря

оказался тѣсенъ для выведенія камня, то не слѣдуетъ насиловать и ушибать краевъ пузырной раны при выведеніи, а слѣдуетъ увеличить разрѣзъ кверху или книзу. При увеличеніи разрѣза кверху нужно имѣть въ виду близость брюшины, чтобы не повредить ея; книзу тоже не слѣдуетъ дѣлать разрѣза очень далеко, такъ какъ тогда трудно будетъ зашить пузырную рану позади лоннаго соединенія.

По удаленіи камня въ большинствѣ случаевъ зашиваютъ рану мочевого пузыря. Въ настоящее время принимаются только слѣдующія противопоказанія для наложенія пузырнаго шва: рѣзко выраженный хроническій цистить съ гнойной мочею, изъязвленія и воспалительныя опуханія пузырной стѣнки и обширныя пораженія почекъ и лаханокъ.

Для зашиванія пузырной раны примѣняютъ обыкновенно узловые шелковые швы на разстояніи около 1 сант. другъ отъ друга. Швы проводятся только черезъ мышечный слой пузыря и не должны захватывать слизистой оболочки его. Обыкновенно довольствуются однимъ рядомъ швовъ. Прежде заботились о томъ, чтобы зашитая рана пузыря была совершенно непроницаема для мочи, и потому швы клали чаще и нерѣдко въ 2 ряда. Оказалось и здѣсь, какъ и вездѣ, что слишкомъ большое количество швовъ чаще сопровождается неудачей.

Во избѣжаніе чрезмѣрнаго растягиванія пузыря мочей, или вводятъ послѣ операціи постоянный катетеръ, или довольствуются введеніемъ катетера нѣсколько разъ (раза 4) въ день. Такъ какъ, однако, пузырный шовъ не устраняетъ совершенно возможности просачиванія мочи въ предпузырную клѣтчатку, то благоразумно не зашивать раны брюшной стѣнки наглухо, а дренировать марлей предпузырное пространство черезъ нижній уголъ раны. Чтобы избѣжать неудобства погружныхъ швовъ и поставить пузырь въ наиболѣе выгодныя условія заживленія раны, проф. *Разумовскій* предложилъ металлическіе съемные швы и временное прикрѣпленіе пузыря къ передней брюшной стѣнкѣ (рис. 522). Тонкая серебряная проволока съ иглами на обоихъ концахъ проводится черезъ стѣнку пузыря, не захватывая слизистой оболочки его, на одной сторонѣ пузырной раны; оба конца проволоки перекидываются на другую сторону и здѣсь, не захватывая пузыря, проводятся черезъ всю толщу брюшной стѣнки наружу. Затѣмъ на другой сторонѣ проводится второй шовъ такимъ же образомъ, причемъ верхняя нить второго шва ложится между обѣими нитями перваго. Точно такъ-же проводятся и остальные швы на всемъ протяженіи пузырной раны. По наложеніи

всѣхъ швовъ они затягиваются на кожѣ надъ валиками изъ марли. При затягиваніи швовъ края пузырной раны заворачиваются въ сторону полости пузыря, и пузырь прикрѣпляется къ брюшной стѣнкѣ. Швы снимаются дней черезъ 8. Въ нижній уголъ раны вводится марлевый выпускникъ.

Если рана пузыря не зашивается, то въ пузырь вводится резиновый дренажъ и вокругъ него рана брюшной стѣнки выполняется марлей. Нѣкоторые придаютъ дренажу Т образную форму. Когда рана хорошо покроется грануляціями и минуетъ опастность образованія мочевыхъ затековъ, дренажъ удаляется, а черезъ моче-

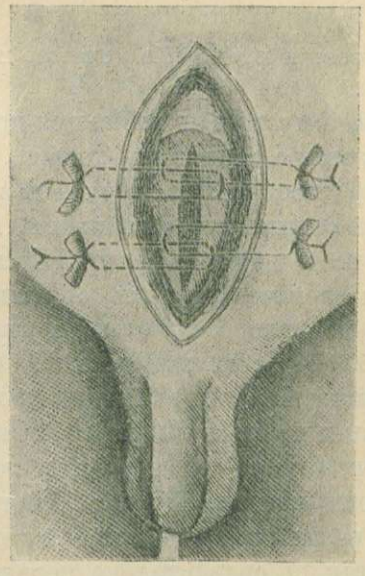

Рис. 522.

водъ вставляется постоянный катетеръ до полнаго заживленія надлонной раны.

Промежностное срединное камнесѣченіе производится черезъ разрѣзъ по шву промежности. Разрѣзъ, длиною въ 4 сант., проводится въ предѣлахъ между луковицей мочевода спереди и заднепроходнымъ жомомъ сзади. Въ мочеводъ предварительно вводится итинерарій. Дойдя до перепончатой части мочевода и нащупавъ желобокъ итинерарія, ставятъ въ него ножъ и разсѣкаютъ стѣнку канала. Черезъ оба края раны канала проводятъ по ниткѣ, завязываютъ ихъ петлями и раскрываютъ рану мочевода. Чтобы пройти въ пузырь, нужно расширить предстательную часть мочевода. Для этого пользуются или особыми расширителями,

которые проводятъ въ сложенномъ видѣ въ пузырь, затѣмъ раскрываютъ и извлекаютъ обратно, или просто проводятъ черезъ каналъ въ пузырь палецъ. Расширеніе предстательной части въ томъ и другомъ случаѣ нужно дѣлать очень медленно и осторожно, иначе даже пальцемъ можно произвести тяжелые разрывы. Когда каналъ будетъ достаточно расширенъ, проводятъ въ пузырь щипцы, захватываютъ и извлекаютъ камень. Нитяныя петли удаляются. Въ рану закладывается полоска марли или проводится въ пузырь дренажъ, и сифономъ моча отводится въ стоящій у постели сосудъ. Дренажъ удаляется, когда рана хорошо загранулируетъ.

4) Резекція и удаленіе мочевого пузыря.

Резекція мочевого пузыря примѣняется при новообразованіяхъ его. Если новообразованіе занимаетъ только ограниченный участокъ пузыря, то производится частичная резекція, если же оно распространяется на обширномъ протяженіи, дѣлаютъ полную резекцію или удаленіе всего мочевого пузыря. Послѣднее производится исключительно при злокачественныхъ опухоляхъ, до настоящаго времени сравнительно мало разработано и даетъ очень большую смертность (свыше 50%). Частичная резекція примѣняется какъ при ограниченныхъ злокачественныхъ, такъ и доброкачественныхъ новообразованіяхъ. Исходы частичныхъ резекцій значительно лучше, но при злокачественныхъ новообразованіяхъ и послѣ частичныхъ резекцій смертность еще велика. Высокая смертность зависитъ какъ отъ недостаточной разработки оперативной техники, такъ и отъ производства операціи въ сравнительно поздніе періоды развитія новообразованія. Поэтому мы должны ожидать, что и въ этой области хирургіи, какъ и во многихъ другихъ, результаты будутъ получаться, по мѣрѣ разработки ея, все лучшіе и лучшіе.

Для резекціи необходимъ широкій доступъ къ мочевому пузырю, каковой можно получить только надлоннымъ путемъ. Во многихъ случаяхъ, въ особенности, если новообразованіе распространяется на боковыя стороны пузыря, необходимо, кромѣ продольнаго разрѣза передней брюшной стѣнки, сдѣлать еще поперечный надъ лоннымъ соединеніемъ и отдѣлить отъ тазовыхъ костей прикрѣпленіе прямыхъ брюшныхъ мышцъ. Удаленіе нижняго отдѣла передней стѣнки пузыря сильно затрудняется высоко выстоящимъ лоннымъ соединеніемъ и потому значительно облегчается, если сдѣлать резекцію лоннаго соединенія, временную или окончательную.

Резекція передне-верхней и боковыхъ частей пузыря можетъ быть произведена внѣбрюшинно, такъ какъ передняя стѣнка пузыря не покрыта брюшиной, а съ верхней и боковыхъ стѣнокъ брюшина легко отслаивается. Часть пузырной стѣнки вмѣстѣ съ опухолью вырѣзается ножницами, и рана пузыря зашивается. Если распространеніе опухоли трудно опредѣлить точно безъ вскрытія пузыря, то его вскрываютъ съ такимъ разсчетомъ, чтобы разрѣзъ пригодился для изсѣченія пораженной части пузырной стѣнки. Въ такомъ случаѣ резекція ведется не съ наружной поверхности пузыря, а со стороны его полости. Резекцію задней стѣнки пузыря безъ вскрытія брюшины сдѣлать нельзя. Въ виду того, что при злокачественныхъ опухоляхъ полость пузыря обыкновенно бываетъ заражена, слѣдуетъ обрѣзать брюшину по окружности удаляемой части пузыря, по возможности, безъ вскрытія его полости. Желательно предварительно зашить отверстіе въ брюшинѣ, прикрыть его марлей и только тогда уже изсѣчь заднюю стѣнку пузыря съ опухолью. Если пузырь былъ вскрытъ ранѣе брюшины, то нужно быть особенно внимательнымъ, чтобы предохранить отъ зараженія полость брюшины. Изсѣченіе пузырнаго треугольника производится со стороны полости пузыря. Въ этомъ отдѣлѣ операція представляетъ очень большія трудности, съ одной стороны, вслѣдствіе близости прямой кишки и предстательной железы съ ея венозными сплетеніями, а съ другой, вслѣдствіе того, что здѣсь открываются отверстія мочеточниковъ. Отъ сосѣднихъ органовъ стѣнка пузыря отдѣляется осторожной препаровкой. Мѣсто отверстій мочеточниковъ стараются оставить неповрежденнымъ, а если они уже захвачены новообразованіемъ, то вводятъ въ нихъ зондъ и стараются выдѣлить изъ массы опухоли. Выдѣленные мочеточники можно вшить снова въ пузырь, закрывъ рану послѣдняго швами.

Полное удаленіе пузыря можетъ быть произведено черезъ разрѣзъ въ надлонной области въ видѣ ⊥. Открывъ себѣ широкій доступъ къ мочевому пузырю, стараются по возможности тупо отдѣлить его отъ покрывающей его брюшины и прямой кишки. Отслоивъ, насколько возможно, брюшину, вскрываютъ ее, обрѣзаютъ у самой стѣнки пузыря или, отступя отъ нея, смотря по распространенію опухоли, и прикрываютъ кусками марли. Отдѣленіе отъ прямой кишки сопровождается довольно сильнымъ венознымъ кроветеченіемъ. Особенно сильное кроветеченіе бываетъ при отсѣченіи пузыря отъ мочевода. Поэтому его производятъ, захвативъ зажимомъ шейку пузыря и пересѣкая послѣднюю выше зажима. Мочеточники при этомъ обыкновенно захватываются въ

тотъ же зажимъ. Перевязавъ сосуды, въ мочеточники вводятъ катетеры и выводятъ ихъ въ рану брюшной стѣнки или же вшиваютъ въ прямую кишку. Оба способа сопряжены съ большими невыгодами для больного, и потому хирурги стремятся создать какой-либо особый пріемникъ для мочи, чтобы не было непосредственнаго доступа заразному началу изъ кишки или съ поверхности тѣла въ мочевые пути и избѣжать такимъ образомъ грозящаго послѣ такихъ операцій піелонефрита. Объ этихъ операціяхъ я буду говорить ниже. У женщинъ даны болѣе благопріятныя условія, такъ какъ у нихъ для отведенія мочи можно воспользоваться влагалищемъ. Выдѣленіе мочеточниковъ представляетъ очень нелегкое дѣло, въ особенности, когда устья ихъ охвачены массой новообразованія. Нужно имѣть въ виду два способа отыскиванія ихъ: ихъ можно найти вблизи пузыря, не вскрывая полости послѣдняго, или же, вскрывъ пузырь, вводятъ въ мочеточники катетеры и, ощупавъ послѣдніе, осторожно выдѣляютъ мочеточники. Рану брюшной стѣнки послѣ изсѣченія пузыря во всякомъ случаѣ благоразумно выполнить марлей, оставивъ широкое отверстіе для выведенія послѣдней наружу или совершенно не суживая раны швами.

5) Операціи при врожденной расщелинѣ пузыря.

Врожденныя расщелины пузыря сопровождаются расщепленіемъ передней брюшной стѣнки, лоннаго соединенія, наружныхъ половыхъ органовъ и мочевода. Оперативныхъ способовъ устраненія этого тяжелаго и опаснаго для жизни страданія предложено очень много. Всѣ ихъ можно раздѣлить на 3 группы: закрытіе расщелины пузыря и возстановленіе его полости, отведеніе мочи въ иной пріемникъ и удаленіе расщепленнаго пузыря.

Для закрытія расщелины пузыря предложены два основныхъ способа: соединеніе краевъ расщелины и закрытіе при помощи кожныхъ лоскутовъ.

Соединеніе краевъ расщелины достигается трудно, такъ какъ расщепленіе распространяется и на лонное соединеніе. Поэтому для полученія успѣха этимъ способомъ необходимо привести въ соприкосновеніе и оба края расщепленнаго лоннаго соединенія. Послѣдняго можно попытаться достигнуть при помощи аппаратовъ, производящихъ давленіе на боковыя поверхности таза; иногда присоединяется еще раздѣленіе кровавымъ путемъ крестцово-подвздошныхъ сочлененій. Нѣкоторые хирурги, вслѣдствіе трудности достигнуть сближенія концовъ лоннаго соединенія, довольствовались отдѣленіемъ прямыхъ брюшныхъ мышцъ отъ под-

лежащихъ тканей и лонныхъ костей и стремились такимъ образомъ достигнуть возможности соединить края пузырной расщелины. Самое соединеніе краевъ послѣдней производится или окровавливаніемъ и сшиваніемъ ихъ во всю толщу, или же посредствомъ отдѣленія отъ брюшной стѣнки передней стѣнки пузыря и сшиваніемъ пузырной и брюшной стѣнокъ въ отдѣльности.

Лоскутный способъ закрытія расщелины, усовершенствованный *Thiersch*'емъ, состоитъ въ томъ, что по бокамъ расщелины выкраиваютъ изъ кожи живота два продольныхъ лоскута въ видѣ мостиковъ, соединенныхъ съ почвой верхнимъ и нижнимъ концами. Подъ лоскуты подводятъ пластинки гуттаперчи и черезъ 3 недѣли, когда нижняя поверхность ихъ хорошо загранулируетъ и питаніе лоскутовъ будетъ обезпечено, отсѣкаютъ одинъ конецъ каждаго лоскута и закрываютъ однимъ лоскутомъ верхнюю, а другимъ нижнюю половину расщелины. Кромѣ возстановленія пузырной полости необходимо превратить въ замкнутый каналъ и расщепленный въ видѣ желоба мочеводъ. Способы возстановленія послѣдняго я опишу ниже.

Обоимъ способамъ возстановленія пузырной полости присущи весьма крупные недостатки. При нихъ ничего не предпринимается съ цѣлью обезпечить держаніе мочи въ образованной полости. Вслѣдствіе отсутствія (точнѣе расщепленія) мышечнаго запирающаго прибора больные и послѣ операціи страдаютъ недержаніемъ мочи. Къ тому же получается полость, очень небольшая по своимъ размѣрамъ, и въ закоулкахъ ея могутъ отлагаться мочевые сростки. Опасность образованія сростковъ еще больше при закрытіи расщелины кожными лоскутами. Закрытіе расщелины прямымъ соединеніемъ краевъ и при помощи кожныхъ лоскутовъ рѣдко удается сполна. Въ большинствѣ случаевъ все-таки остаются свищи въ лонной области.

Съ цѣлью доставить больному возможность задерживать мочу, *Trendelenburg* суживалъ пузырное отверстіе мочевода, изсѣкая изъ него часть слизистаго и мышечнаго слоя и сшивая края получившейся раны, но безуспѣшно. *Poppert* предложилъ съ той же цѣлью при возстановленіи мочевода продолжить его на нѣкоторомъ протяженіи (1,5 сант.) по нижней стѣнкѣ пузыря. Операція по *Poppert*'у распадается на 3 момента: 1) соединеніе краевъ верхнихъ $^2/_3$ расщелины пузыря; 2) образованіе мочевода, заходящаго на нижнюю стѣнку пузыря; каналъ образуется путемъ продольныхъ боковыхъ разрѣзовъ на границѣ кожи и слизистой оболочки и сшиванія краевъ полученныхъ продольныхъ ранъ; 3) соединеніе краевъ нижней $^1/_3$ расщелины.

Болѣе распространенія получили способы, основанные на отведеніи мочи въ ободочную и прямую кишку. Хирурги стали такимъ образомъ искусственно создавать клоаку, обладающую на нижнемъ концѣ мышечнымъ запирающимъ аппаратомъ. Однако, въ большинствѣ случаевъ, при этомъ заразное начало проникаетъ изъ кишки въ мочевые пути, и развивается восходящее воспаленіе послѣднихъ. Чтобы избѣгнуть этого, *Maydl* предложилъ вшивать въ кишку не только мочеточники, но цѣлый участокъ пузырной стѣнки съ устьями мочеточниковъ, разсчитывая сохраненіемъ нормальнаго косого положенія конечныхъ отдѣловъ мочеточниковъ въ пузырной стѣнкѣ охранить ихъ отъ проникапія въ нихъ заразныхъ началъ. Операція *Maydl*'я производится слѣдующимъ образомъ: вся вывороченная стѣнка мочевого пузыря отдѣляется отъ брюшной стѣнки сначала сверху, затѣмъ съ боковъ и наконецъ снизу. При этомъ вскрывается брюшная полость. При выдѣленіи боковыхъ краевъ нужно внимательно слѣдить за положеніемъ мочеточниковъ, чтобы не повредить ихъ. Для легкости опредѣленія мочеточниковъ при выдѣленіи пузыря въ нихъ вводятся тонкіе зонды. Затѣмъ мочеточники выдѣляются изъ глубины по возможности съ большимъ количествомъ окружающихъ тканей настолько, чтобы устья ихъ можно было безъ натяженія подвести къ мѣсту вшиванія въ кишку. Изъ выдѣленной стѣнки пузыря вырѣзается часть въ видѣ эллипсиса, заключающаго оба устья мочеточниковъ и имѣющаго до 4 сант. въ ширину и до 3 сант. въ высоту. Устья мочеточниковъ отстоятъ отъ краевъ эллипсиса не менѣе, чѣмъ на 1 сант. Чтобы уменьшить опасность зараженія брюшины, можно въ самомъ началѣ очертить границы нужнаго эллипсиса, удалить внѣбрюшинно остальную часть слизистой оболочки и только при выдѣленіи эллипсиса съ мочеточниками вскрыть брюшину. Разрѣзъ брюшной стѣнки увеличивается настолько, чтобы можно было извлечь въ рану сигмовидную кишку. Часть послѣдней опорожняется отъ содержимаго и захватывается двумя зажимами. Между зажимами дѣлается продольный разрѣзъ кишки на сторонѣ, противоположной прикрѣпленію брыжейки, на протяженіи 4 сант. Въ этотъ разрѣзъ вшивается выкроенная часть пузырной стѣнки такъ, что лѣвый мочеточникъ приходится у верхняго угла разрѣза кишки, а правый у нижняго. Вшиваніе производится такимъ образомъ, что сначала соединяется на половинѣ окружности кишечной раны мышечная оболочка пузыря съ серозной и мышечной оболочками кишки, затѣмъ по всей окружности соединяются края слизистой оболочки пузыря со слизистой оболочкой кишки и, наконецъ, накладывается

серозно-мышечный шовъ на другой половинѣ кишечной раны. При выкраиваніи цузырнаго эллипсиса на краяхъ его слѣдуетъ оставлять каемки брюшины, и ихъ въ свою очередь нужно соединить съ брюшиннымъ покровомъ кишки. Рана брюшной стѣнки закрывается наглухо, или часть ея оставляется открытой для выведенія марлеваго выпускника. Въ прямую кишку, для отведенія мочи, на первые дни вводятъ дренажную трубку.

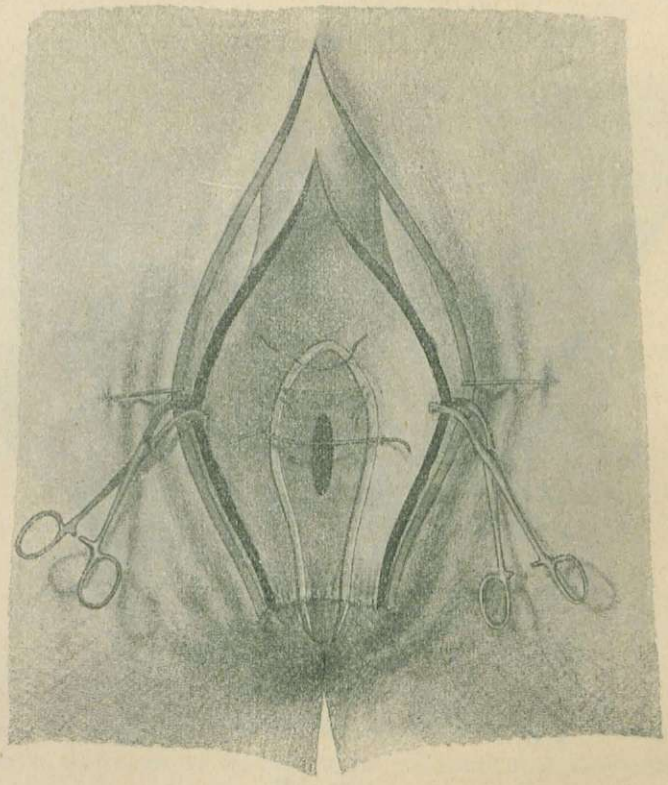

Рис. 523.

Операція *Maydl'я* составляетъ большой шагъ впередъ въ леченіи врожденныхъ расщепленій пузыря. Однако, и послѣ нея наблюдается воспаленіе мочевыхъ путей, и нерѣдко заднепроходный жомъ со временемъ ослабѣваетъ и плохо удерживаетъ въ кишкѣ мочу. Поэтому проф. *Субботинъ* задался цѣлью создать изъ прямой кишки добавочный мочевой пузырь, совершенно отдѣленный отъ остальной части кишки, съ наружнымъ мочевымъ отверстіемъ, запирающимся общимъ наружнымъ заднепроходнымъ жомомъ. Этотъ планъ съ успѣхомъ былъ выполненъ имъ слѣдующимъ об-

разомъ. Разрѣзомъ сзади по средней линіи удаляется копчиковая кость, разсѣкается прямая кишка и задній проходъ, и открывается слизистая поверхность передней стѣнки кишки (рис. 523). На ней дѣлается, тотчасъ выше заднепроходнаго жома, продольный разрѣзъ въ 3 сант.; вскрывается черезъ него задняя стѣнка мочевого пузыря, выпяченная пальцемъ со стороны расщепленнаго пузыря, и края слизистыхъ оболочекъ сшиваются другъ съ другомъ по всей окружности полученнаго отверстія. Вокругъ послѣдняго проводится подково-

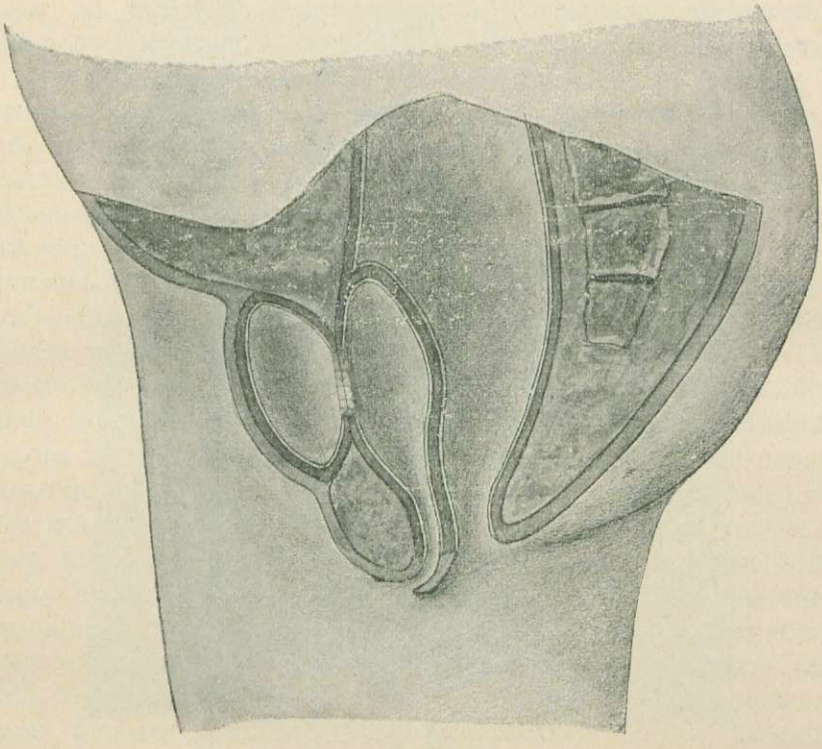

Рис. 524.

образный разрѣзъ черезъ слизистую оболочку кишки до мышечнаго слоя, оканчивающійся на кожѣ промежности. Такимъ образомъ у кишечно-пузырнаго отверстія остается лоскутъ слизистой оболочки, шириною около $^1/_3$ окружности кишки. Края разрѣза слизистой оболочки немного отдѣляются. Затѣмъ изъ выкроеннаго лоскута, соединеніемъ его краевъ, образуется пріемникъ для мочи, а сшиваніемъ боковыхъ краевъ разрѣза слизистой оболочки замыкается спереди кишка. Между обоими рядами швовъ накладывается еще третій на мышечную оболочку кишки, чтобы надежнѣе отдѣлить мочевой пріемникъ отъ кишки. Этотъ мышечный шовъ наклады-

вается послѣ соединенія краевъ мочевого пріемника, но прежде возстановленія передней стѣнки кишки. Затѣмъ зашивается разрѣзъ задней стѣнки кишки и кожа. Въ задній проходъ вводится дренажная трубка, а во врожденное отверстіе мочевого пузыря постоянный катетеръ. Это послѣднее отверстіе позже закрывается пересадкою кожныхъ лоскутовъ на ножкѣ. Способъ *Субботина* стремится получить изъ прямой кишки мочепріемникъ, выводное отверстіе котораго закрывается заднепроходнымъ жомомъ (рис. 524). Однако, опытъ показываетъ, что въ большинствѣ случаевъ изъ стѣнки кишки получается лишь нѣчто въ родѣ занавѣски, отдѣляющей мочевые пути отъ кишечнаго содержимаго. Въ виду этого проф. *Дьяконовъ* предложилъ пролагать просто ходъ съ промежности въ мочевой пузырь между волокнами заднепроходнаго жома и проводить въ этотъ ходъ полоску слизистой оболочки, выкроенную изъ мочевого пузыря. Я, съ своей стороны, предлагаю, раздѣливъ впереди задняго прохода волокна жома на переднюю и заднюю мышечныя пластинки, выпятить между ними пальцемъ слизистую обололочку пузыря, сдѣлать въ ней отверстіе и края отверстія пришить къ краямъ кожной раны, сдѣланной для обнаженія жома.

Такимъ образомъ, въ операціяхъ *Maydl'я* и *Субботина* наиболѣе цѣнными нужно признать использованіе заднепроходнаго жома въ цѣляхъ удерживанія мочи и изолированіе мочевыхъ путей отъ кишечнаго содержимаго.

Въ нѣкоторыхъ случаяхъ расщепленія пузыря выворочен-ная наружу задняя стѣнка его подвергается настолько тяжелому воспаленію и изъязвленію, что ничего не остается сдѣлать болѣе, какъ удалить ее совершенно, а пузырные концы мочеточниковъ пришить къ желобу расщепленнаго мочевода. Этотъ способъ устраняетъ мучительныя страданія больного и позволяетъ приспособить мочепріемникъ. Восходящее воспаленіе мочевыхъ путей, однако, имъ не предупреждается.

6) Леченіе пузырныхъ свищей у женщинъ.

Свищи мочевого пузыря, возникающіе у женщинъ чаще всего вслѣдствіе ненормальностей родового акта, открываются обыкновенно во влагалище. Рѣже при этомъ наблюдается разрушеніе и стѣнки шейки матки, такъ что свищъ открывается въ каналъ шейки матки, и еще рѣже бываетъ сообщеніе мочевого пузыря съ полостью тѣла матки. Задача леченія заключается въ томъ, чтобы возстановить раздѣльность мочевыхъ путей отъ полового канала,

а въ тѣхъ случаяхъ, когда это невозможно, устранить непроизвольное истеченіе мочи изъ мочевого пузыря наружу.

Возстановленіе раздѣльности мочевыхъ путей отъ полового канала достигается зашиваніемъ свища. Необходимымъ условіемъ при этомъ является проходимость мочевода.

Техника операціи зашиванія свища складывается изъ 3-хъ моментовъ: образованія свободнаго доступа къ свищу, окровавливанія краевъ свища и наложенія швовъ.

Свобода доступа къ свищу составляетъ непремѣнное условіе возможности операціи. Чтобы сдѣлать свищъ доступнымъ, помѣщаютъ женщину въ спинное положеніе и широко раскрываютъ влагалище зеркалами. Если при этомъ во влагалищѣ оказываются рубцы, мѣшающіе хорошо раскрыть его, то ихъ необходимо разсѣчь или вырѣзать. Затѣмъ необходимо ощупать пальцемъ края свища по всей окружности его и расположить ложки зеркалъ такимъ образомъ, чтобы свищъ былъ хорошо виденъ и чтобы зеркала не мѣшали низведенію его при помощи острыхъ крючковъ и пулевыхъ щипцовъ. Съ этой цѣлью обыкновенно приходится примѣнять короткія ложки зеркалъ. Если низведенію свища мѣшаютъ сращенія краевъ его съ костями таза, то эти сращенія необходимо разрушить, но такъ какъ работать среди рубцовой ткани трудно и опасно въ виду возможности случайныхъ поврежденій, то можно рекомендовать дѣлать раздѣленіе этихъ сращеній подпакостнично. Для этого дѣлается разрѣзъ въ области половой щели вдоль нижней вѣтви лонной кости, разсѣкается пакостница послѣдней, и распоторіемъ отдѣляются отъ внутренней поверхности кости всѣ мягкія части вмѣстѣ съ пакостницей. Если одного разрѣза оказывается мало, то то-же самое дѣлается и съ другой стороны. Выгода такого образа дѣйствія заключается и въ томъ, что разрѣзы проходятъ вдали отъ свища и вслѣдствіе этого не стѣснятъ хирурга, если понадобится образовать для закрытія изъяна лоскутъ изъ слизистой оболочки влагалища. Если низведенію свища мѣшаютъ сращенія съ маткой, которая, въ свою очередь, мало подвижна, то необходимо отдѣлить мочевой пузырь отъ матки путемъ разсѣченія передняго свода; брюшину пузырно-маточнаго углубленія при этомъ лучше оставлять неповрежденной.

Получивъ тѣмъ или инымъ способомъ доступъ къ свищу и сдѣлавъ послѣдній подвижнымъ, нужно окровавить края его, чтобы они могли срастись, будучи приведены въ соприкосновеніе. Существуетъ два способа окровавливанія краевъ свища: круговое обрѣзываніе ихъ и круговое разслаиваніе на 2 листка — пузырный и влагалищный. То и другое дѣлается узкимъ остроконечнымъ

ножомъ или тонкими остроконечными ножницами, сдѣлавъ предварительно неподвижной, при помощи острыхъ крючковъ и зубчатаго пинцета, сначала одну часть окружности свища, затѣмъ другую и т. д., пока не будетъ обойденъ кругомъ весь свищъ. При этомъ нужно быть очень внимательнымъ, чтобы не оставить неокровавленныхъ участковъ. Изъ двухъ способовъ окровавливанія предпочтеніе слѣдуетъ отдавать способу разслаиванія, такъ какъ онъ отдѣляетъ пузырь въ области свища отъ влагалища, даетъ не узкій окровавленный край, а широкія окровавленныя поверхности, и позволяетъ наложить швы отдѣльно на края изъяна пузыря и края изъяна влагалища, слѣдовательно, въ 2 этажа. При окрававливаніи по способу разслаиванія иногда лучше сдѣлать его не по краю свища, а отступивъ отъ него въ сторону на нѣсколько миллиметровъ. Такимъ образомъ легче произвести разслаиваніе и, кромѣ того, по краю изъяна пузыря останется каемка слизистой оболочки влагалища, которая при зашиваніи пузырнаго изъяна будетъ ввернута въ полость пузыря и хорошо прикроетъ линію швовъ.

Послѣ окровавливанія краевъ свища приступаютъ къ соединенію ихъ швами. Было положено много труда и остроумія на разработку техники зашиванія. Мы можемъ принять въ настоящее время, что успѣхъ зашиванія зависитъ отъ того, чтобы привести въ соприкосновеніе не узкія окровавленныя полоски, а возможно широкія поверхности и, притомъ, безъ всякаго натяженія. Съ этой точки зрѣнія заслуживаетъ предпочтенія раздѣльное зашиваніе изъяна пузыря и изъяна влагалища, слѣдовательно, зашиваніе въ 2 этажа. Швы на пузырь нужно накладывать такимъ образомъ, чтобы они нигдѣ не проникали въ полость пузыря, во избѣжаніе отложенія на нихъ мочевыхъ солей. Съ этой цѣлью вколъ и выколъ иглы дѣлается на нѣкоторомъ разстояніи отъ края свища, чтобы край могъ ввернуться въ полость пузыря. Швы на стѣнку пузыря могутъ быть наложены изъ струнной нити. Поверхъ швовъ мочевого пузыря накладывается второй рядъ швовъ, шелковыхъ, соединяющихъ края изъяна влагалища. Если возможно, накладывать швы слѣдуетъ такимъ образомъ, чтобы второй рядъ не приходился точно надъ первымъ; въ нѣкоторыхъ случаяхъ ихъ возможно расположить въ перекрещивающемся направленіи.

Если изъянъ влагалища великъ и не можетъ быть закрытъ зашиваніемъ безъ натяженія краевъ, то изъ слизистой оболочки влагалища можетъ быть выкроенъ лоскутъ на ножкѣ, который переносится и пришивается надъ линіей пузырнаго шва.

По наложеніи швовъ промываютъ мочевой пузырь, причемъ

убѣждаются въ точности закрытія свища и оставляютъ въ мочевомъ пузырѣ на первые дни постоянный катетеръ.

Если со стороны влагалища не удается сдѣлать свищъ доступнымъ для окровавливанія и зашиванія, то иногда закрытіе его можетъ быть сдѣлано со стороны мочевого пузыря. Какъ на преимущество этого способа операціи указываютъ еще на возможность лучше оріентироваться со стороны пузыря относительно положенія мочеточниковъ и избѣжать случайнаго поврежденія ихъ. Для зашиванія свища изъ полости пузыря требуется сдѣлать надлонный разрѣзъ пузыря и открыть себѣ отсюда широкій доступъ къ области свища. При этомъ сильно мѣшаетъ высоко выдающееся лонное соединеніе, и уже не разъ были сдѣланы предложенія уменьшать высоту его путемъ частичной резекціи. Получивъ доступъ къ свищу изъ мочевого пузыря, нужно такимъ же образомъ, какъ изъ влагалища, окровавить края его, слѣдовательно, по возможности по способу разслаиванія, и наложить струнные швы въ одинъ или въ два этажа. Обращенные въ полость пузыря концы нитей лучше оставить длинными и вывести наружу черезъ надлонную рану, которая оставляется не зашитой. Въ общемъ, зашиваніе свищей со стороны полости мочевого пузыря производится все-таки рѣдко.

Часто послѣ зашиванія свища получается лишь частичное срастаніе сшитыхъ тканей, и свищъ остается, хотя и меньшій по размѣрамъ. Въ такомъ случаѣ не нужно спѣшить съ новой попыткой зашиванія, а лучше выждать болѣе долгое время, чтобы ткани успѣли оправиться отъ послѣдствій поврежденія при первой операціи. Отказываться отъ новой операціи нѣтъ основаній, и нерѣдко успѣхъ слѣдуетъ за 3-ей, 4-ой операціей.

Если раздѣльности мочевыхъ путей отъ полового канала возстановить нельзя, то задача леченія пузырныхъ свищей заключается въ устраненіи непроизвольнаго вытеканія мочи наружу. Это достигается путемъ закрытія полового канала на той или другой высотѣ его. Если пузырный свищъ открывается въ полость матки или въ каналъ шейки ея такъ, что обѣ губы влагалищнаго отверстія матки цѣлы, то дѣлается окровавливаніе и зашиваніе влагалищнаго отверстія матки. Если передняя губа разрушена, то окровавливаются свищъ и задняя губа шейки матки, и послѣдняя пришивается къ свищу такимъ образомъ, что отдѣляетъ его отъ влагалища. Наконецъ, въ случаѣ влагалищнаго свища окровавливаются и сшиваются стѣнки влагалища ниже свища. Во всѣхъ этихъ случаяхъ секреты половыхъ органовъ направляются въ мочевой пузырь, и половая жизнь прекращается.

Однако, въ случаяхъ, когда свищъ занимаетъ мѣсто пузырнаго жома, и такою цѣною иногда нельзя достигнуть прекращенія непроизвольнаго вытеканія мочи. Было предложено въ такихъ случаяхъ зашивать всю половую щель, а мочу отводить изъ влагалища въ прямую кишку, накладывая влагалищно-прямокишечный свищъ (*Rose*). Рѣзкій катарръ влагалища и пузыря, отложеніе мочевыхъ сростковъ, закупорка кишечнаго свища—обычныя слѣдствія этой операціи, заставляющія снова раскрыть половую щель. Въ виду этого проф. *Тиховъ* предложилъ въ подобныхъ случаяхъ пересадку мочеточниковъ въ прямую кишку. Однако, эта операція даетъ очень высокую смертность (свыше 30%).

7) Проколъ и наложеніе надлоннаго свища пузыря.

Въ нѣкоторыхъ случаяхъ переполненія мочевого пузыря мочею при невозможности выпустить ее катетеромъ черезъ мочеводъ и при невозможности произвести коренную операцію, обезпечивающую опорожненіе пузыря, можетъ потребоваться выпустить мочу изъ пузыря посредствомъ прокола. Проколъ дѣлается тонкимъ троакаромъ по верхнему краю лоннаго соединенія на глубину 4—6 сант. По удаленіи мочи троакаръ извлекается, и больному должна быть доставлена возможность подвергнуться или коренной операціи, обезпечивающей выведеніе мочи черезъ мочеводъ, или операціи образованія надлоннаго свища, обезпечивающаго выведеніе мочи изъ пузыря черезъ послѣдній. Проколъ пузыря толстымъ троакаромъ съ оставленіемъ трубки послѣдняго на нѣсколько дней представляетъ слишкомъ большія опасности въ виду возможности зараженія околопузырной клѣтчатки или случайно пораненной брюшины и потому примѣняться не долженъ. Проколъ вообще допустимъ только потому, что маленькое отверстіе пузырной стѣнки, вслѣдствіе сокращенія мышечныхъ волоконъ пузыря, не допускаетъ истеченія черезъ него мочи по удаленіи инструмента.

При осложненныхъ суженіяхъ мочевода, увеличеніи предстательной железы, злокачественныхъ опухоляхъ ея и мочевого пузыря, при бугорчаткѣ пузыря иногда требуется на продолжительное время доставить мочѣ иной выходъ изъ пузыря, помимо мочевода. Это достигается посредствомъ наложенія надлоннаго пузырнаго свища. Для этой операціи мочевой пузырь обнажается посредствомъ надлоннаго разрѣза, и передняя стѣнка его разсѣкается на протяженіи 1—1,5 сант. Края пузырной раны соединяются узловыми швами съ краями кожной раны. Остальная часть раны

брюшной стѣнки зашивается. Въ нѣкоторыхъ случаяхъ надлонный свищъ замыкается сокращеніемъ прямыхъ брюшныхъ мышцъ настолько совершенно, что моча въ продолженіи нѣсколькихъ часовъ сполна удерживается въ пузырѣ; опорожненіе пузыря производится введеніемъ катетера черезъ свищъ. Были попытки образовать вокругъ надлоннаго свища мышечный жомъ искусственно—изъ волоконъ прямыхъ мышцъ, изъ мышечной оболочки самого пузыря, или стремились образовать изъ стѣнки пузыря косой каналъ такимъ же способомъ, какъ это дѣлается при наложеніи желудочнаго свища. Однако, всѣ эти способы не обезпечиваютъ вѣрнаго успѣха, и тогда необходимо прибѣгать къ различнаго рода мочепріемникамъ. Удобный мочепріемникъ для такихъ случаевъ предложенъ д-ромъ *Добротворскимъ* (рис. 525).

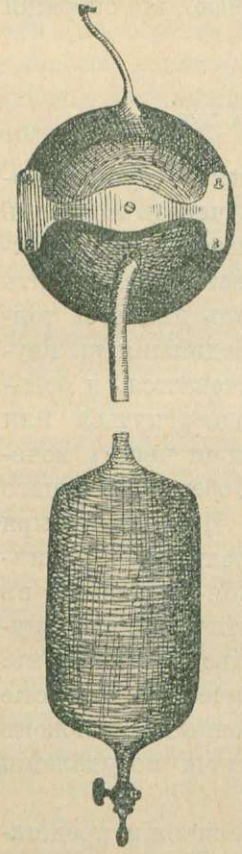

Рис. 525.

8) Катетеризація мочеточниковъ.

Катетеризація мочеточниковъ производится главнымъ образомъ съ цѣлью получить мочу изъ каждой почки въ отдѣльности. Рѣже она примѣняется съ цѣлью опредѣлить проходимость мочеточника или съ лечебною цѣлью—введенія лекарственныхъ веществъ въ почечныя лаханки.

Катетеръ въ мочеточникъ вводится подъ руководствомъ зрѣнія при помощи приспособленныхъ для этой цѣли цистоскоповъ (*Nitze*, *Albarran*'а, *Casper*'а). Для этого въ цистоскопѣ имѣется каналъ, оканчивающійся отверстіемъ вблизи лампочки (рис. 526). Черезъ этотъ каналъ мочеточниковый катетеръ проводится въ пузырь, а затѣмъ въ мочеточникъ. При помощи особаго приспособленія на пузырномъ концѣ цистоскопа катетеръ можетъ описывать своимъ концомъ дугу до 180°. Это дѣлается затѣмъ, чтобы концомъ катетера можно было управлять въ пузырѣ и такимъ образомъ направлять его въ устье мочеточника.

Для катетеризаціи мочеточниковъ больной подготовляется такимъ же образомъ, какъ и для осмотра пузыря цистоскопомъ: кокаинизируется мочеводъ, пузырь промывается и наполняется солянымъ растворомъ (150 к. сант.). Въ цистоскопъ вводятъ сма-

занный глицериномъ катетеръ и убѣждаются въ правильности движеній его по каналу цистоскопа и пузырнаго конца его. Затѣмъ вводятъ цистоскопъ въ пузырь, поворачиваютъ клювомъ внизъ, отыскиваютъ отверстіе нужнаго мочеточника и устанавливаютъ клювъ цистоскопа такъ, чтобы отверстіе мочеточника приходилось внизу поля зрѣнія и чтобы выдвигаемый катетеръ направлялся прямо къ отверстію мочеточника. Установивъ теперь цистоскопъ неподвижно, выдвигаютъ катетеръ въ пузырь и пригибаютъ пузырный конецъ его къ слизистой оболочкѣ пузыря все больше и больше, съ такимъ разсчетомъ, чтобы вблизи отверстія мочеточника конецъ катетера коснулся слизистой оболочки пузыря и по ней уже проскользнулъ въ отверстіе мочеточника. Затѣмъ уменьшаютъ загибъ катетера и проводятъ его вверхъ по мочеточ-

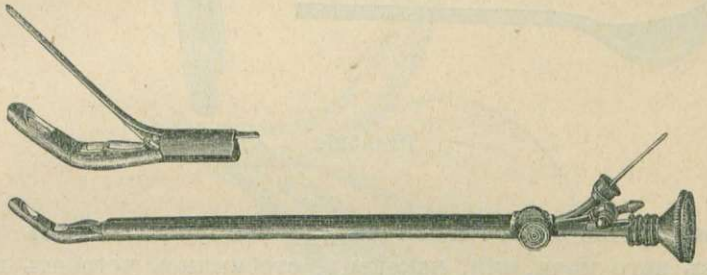

Рис. 526.

нику, наблюдая, чтобы катетеръ, упершись въ какое-либо препятствіе, не свертывался въ полости пузыря. Введенный въ мочеточникъ катетеръ можетъ быть оставленъ въ немъ на нѣсколько часовъ и даже на цѣлыя сутки.

Пока катетеръ проходитъ черезъ мочеточникъ, моча выдѣляется изъ него каплями съ перерывами; по достиженіи почечной лаханки, моча выдѣляется уже непрерывной струей. Иногда моча не выдѣляется черезъ катетеръ; тогда нужно или осторожно промыть его, не вынимая изъ мочеточника, или осторожно продвинуть нѣсколько разъ взадъ и впередъ, или же насосцемъ произвести осторожно отсасываніе мочи.

Добытая изъ каждой почки моча подвергается изслѣдованію физическому и химическому, и такимъ образомъ составляется представленіе о работоспособности каждой почки.

При катетеризаціи мочеточниковъ крайне важное значеніе имѣетъ надежное обеззараженіе катетеровъ, которое достигается далеко не легко. Въ настоящее время наиболѣе рекомендуется обеззараживаніе парами формалина въ приспособленныхъ для того

сосудахъ. Однако, какъ бы тщательно ни былъ обеззараженъ катетеръ, онъ можетъ загрязниться снова въ пузырѣ. Въ силу этого при катетеризаціи мочеточниковъ не исключена возможность зараженія здоровой почки.

Уже давно дѣлились попытки получить мочу изъ каждой почки въ отдѣльности, не прибѣгая къ катетеризаціи мочеточниковъ. Всѣ онѣ были основаны на трехъ принципахъ, а именно: старались временно зажать и даже перевязать одинъ мочеточникъ, или,



Рис. 527.

отгородивъ устье одного мочеточника, пытались сдѣлать отсасываніе изъ него мочи, или, наконецъ, стремились устроить перегородку между обоими устьями мочеточниковъ. Въ настоящее время находятъ примѣненіе инструменты, основанные на послѣднемъ принципѣ, а именно раздѣлители *Luys*'а и *Cathelin*'а. Раздѣлитель *Luys*'а (рис. 527) имѣетъ форму двухъ, спаянныхъ между собою по длинѣ, катетеровъ, въ вогнутости которыхъ скрыта резиновая

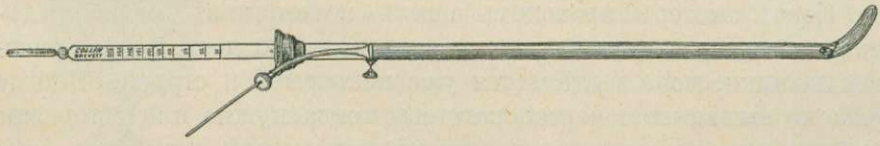

Рис. 528.

перегородка. Эта перегородка натягивается поворотами винта въ рукояткѣ по введеніи инструмента въ пузырь. Въ инструментѣ *Cathelin*'а (рис. 528) перегородка вдвигается въ пузырь черезъ центральный каналъ посредствомъ особаго штифта съ дѣленіями, указывающими, насколько нужно продвинуть штифъ соотвѣтственно емкости изслѣдуемаго пузыря. Съ каждой стороны центральнаго канала имѣется по боковому каналу для проведенія резиновыхъ

катетеровъ въ каждую половину мочевого пузыря; перегородка въ пузырѣ развертывается благодаря эластичности тонкой пружины, проходящей по краю ея (рис. 529). Наблюденія показали, что съ помощью раздѣлителей пузыря можно получить дѣйствительно мочу изъ каждой почки въ отдѣльности, но примѣненіе ихъ требуетъ большого вниманія, чтобы не произошло смѣшенія мочи въ пузырѣ, а главное, необходимо исключить возможность примѣсей къ получаемой мочѣ со стороны самого мочевого пузыря въ случаѣ заболѣваній его. Въ этихъ отношеніяхъ катетеризація мочеточниковъ болѣе надежна, но зато иногда она невозможна (кровавая моча, гипертрофія предстательной железы и т. д.) или можетъ повести къ восходящей инфекціи мочеточниковъ и почекъ.

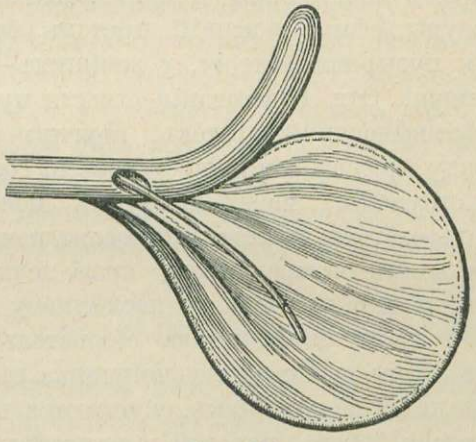

Рис. 529.

9) Обнаженіе мочеточниковъ.

Для обнаженія мочеточника приходится пользоваться различными путями. Выборъ пути зависитъ какъ отъ локализаціи болѣзненныхъ измѣненій въ томъ или другомъ отдѣлѣ мочеточника, такъ и отъ цѣлей, съ которыми отыскивается мочеточникъ.

Для обнаженія поясничной части мочеточника вблизи почечной лаханки пользуются обыкновенно тѣмъ же поясничнымъ разрѣзомъ, какъ и для обнаженія почки. Какъ развитіе этого разрѣза для доступа къ мочеточнику на всемъ его протяженіи, *Israel* предложилъ начинать разрѣзъ подъ 12-мъ ребромъ у бокового края крестцово-остистой мышцы, вести его отсюда внизъ и впередъ параллельно ребру, затѣмъ параллельно паховой связкѣ и, подходя къ боковому краю прямой мышцы живота, направить разрѣзъ перепендикулярно къ этому краю и надсѣчь его. Вмѣсто надсѣченія

края прямой мышцы лучше вести разрѣзъ возможно дальше вдоль паховой связки вплоть до лоннаго бугорка (*Hartmann*). Если нѣтъ надобности обнажать тазовой отдѣлъ мочеточника, то разрѣзъ дѣлается короче: выпускается паховая часть его. Съ большимъ удобствомъ въ подобныхъ случаяхъ можно пользоваться разрѣзомъ, описаннымъ на стр. 561 для внѣбрюшинной перевязки общей подвздошной артеріи. По разсѣченіи всей толщи брюшныхъ мышцъ и внутрибрюшной фасціи, тупо отодвигаютъ брюшину, на которой обыкновенно остается и мочеточникъ. При отыскиваніи мочеточника въ ранѣ прежде всего нужно слѣдить, чтобы внутрибрюшная фасція была разсѣчена и оставлена на мѣстѣ, а не отодвинута вмѣстѣ съ брюшиной. Затѣмъ нужно имѣть въ виду, что вмѣстѣ съ брюшиной кромѣ мочеточника отходятъ: сѣменные (у женщинъ яичниковые) сосуды, сѣмявыносящій протокъ, боковая пупочная связка, верхняя пузырная артерія, у женщинъ—круглая связка и маточная артерія. Эти образованія отчасти нужно отодвинуть въ сторону (сѣмявыносящій протокъ, круглую связку), отчасти перерѣзать между перевязками (кровеносные сосуды, пупочную связку). Для отысканія мочеточника въ поясничной части лучше всего пользоваться нижнимъ полюсомъ почки, отъ котораго легко дойти пальцемъ по срединному краю почки до лаханки и начала мочеточника и спуститься по послѣднему внизъ. При отыскиваніи тазовой части мочеточника обознательнымъ пунктомъ можетъ служить мѣсто перекреста мочеточника съ подвздошными сосудами; найдя здѣсь мочеточникъ, спускаются по нему внизъ.

Менѣе простора даютъ паховой и надлонный разрѣзы. Изъ пахового разрѣза приходится не столько обнажать мочеточникъ, сколько считаться съ возможностью случайнаго поврежденія его, напр., при операціи изсѣченія сѣмявыносящаго протока. Изъ надлоннаго разрѣза подойти къ мочеточнику возможно только послѣ полнаго высвобожденія мочевого пузыря изъ его брюшиннаго покрова. Если мочевой пузырь и можно вполнѣ отдѣлить отъ брюшины безъ вскрытія послѣдней, то во всякомъ случаѣ цѣною столь значительнаго поврежденія пузырной стѣнки, что вопросъ объ этомъ пути къ мочеточникамъ можетъ быть только при удаленіи мочевого пузыря. Понятно, что при этомъ требуется широкій разрѣзъ брюшной стѣнки, который обыкновенно дѣлается въ видѣ ⊥. По выдѣленіи пузыря мочеточники отыскиваются сбоку сѣменныхъ пузырьковъ.

Со стороны брюшной полости, послѣ чревосѣченія, получается широкій доступъ къ мочеточникамъ на всемъ ихъ протяженіи. Однако, отыскиваніе мочеточника и изъ полости живота не всегда

легко, особенно у лицъ ожирѣлыхъ. Наиболѣе легко мочеточникъ отыскивается на мѣстѣ перекреста съ подвздошными сосудами на высотѣ крестцово-подвздошнаго сочлененія. Здѣсь нужно вскрыть задній листокъ брюшины, и затѣмъ уже легко пройти вдоль найденнаго мочеточника вверхъ или внизъ, смотря по надобности. Что касается разрѣза для чревосѣченія, то проводятъ его различно, и при выборѣ его, съ точки зрѣнія доступности мочеточниковъ, возникаетъ лишь требованіе большаго простора.

Конечныя части мочеточниковъ могутъ быть достигнуты также крестцовымъ и промежностнымъ путями. Промежностный путь, однако, очень труденъ и тѣсенъ, а крестцовый, хотя и даетъ достаточный просторъ, тяжеле для больного и не представляетъ выгодъ въ сравненіи съ обнаженіемъ мочеточника со стороны передней брюшной стѣнки, такъ какъ мочеточникъ отсюда отыскивается съ трудомъ, и обнажаются только 7—8 сант. конечной части его.

Въ нѣкоторыхъ случаяхъ у женщинъ удобный доступъ къ мочеточнику можетъ быть полученъ со стороны влагалища.

Мочеточникъ можно выдѣлить изъ окружающихъ тканей на очень большомъ протяженіи безъ опасности омертвѣнія его, такъ какъ питаніе его обезпечивается сосудами, проходящими по длинѣ его.

10) Разрѣзъ и зашиваніе мочеточниковъ.

Разрѣзъ мочеточника производится для удаленія застрявшихъ въ немъ камней и, иногда, для расширенія суженій его. Въ послѣднемъ случаѣ сдѣланный на всемъ протяженіи суженія продольный разрѣзъ сшивается въ поперечномъ направленіи. Для удаленія камней разрѣзъ тоже дѣлается продольный прямо надъ камнемъ или, если камень можетъ быть перемѣщенъ, немного выше его. Разсѣкать мочеточникъ выше камня выгоднѣе потому, что на мѣстѣ камня стѣнка можетъ быть изъязвлена, и потому послѣдующее заживленіе раны будетъ происходить въ худшихъ условіяхъ.

Зашиваніе раны мочеточника дѣлается шелкомъ или тонкой струной. Швы не должны проходить въ просвѣтъ мочеточника, чтобы на нихъ не отложились соли. Зашиваніе облегчается, если оно производится на введенномъ въ мочеточникъ катетерѣ. Промежутокъ между швами равняется приблизительно 0,3 сант.

При круговомъ сшиваніи концовъ поперечно перерѣзаннаго мочеточника получается значительное суженіе его. Чтобы избѣжать суженія предложено или косо срѣзать оба сшиваемыхъ конца, или дѣлать продольный разрѣзъ, на 1 сант., каждаго конца и сшивать

ихъ развернутыми въ видѣ треугольниковъ; продольные разрѣзы нужно дѣлать на противоположныхъ сторонахъ окружности каждаго отрѣзка, чтобы вершина одного треугольника могла быть сшита съ основаніемъ другого.

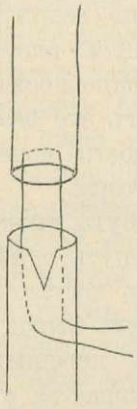

Рис. 530.

Чтобы сдѣлать линію шва болѣе прочной, предложено для кругового сшиванія производить внѣдреніе верхняго отрѣзка мочеточника въ нижній. Для этого послѣдній предварительно разсѣкается на 1 сант. вдоль (рис. 530); на верхній отрѣзокъ накладывается нитяная петля, концы которой проводятся снутри кнаружи чрезъ всю толщу стѣнки нижняго отдѣла, ниже конца продольнаго разрѣза его. Концы петлевиднаго шва натягиваются и завязываются, а затѣмъ накладывается рядъ добавочныхъ швовъ (проф. *Губаревъ*).

Способъ внѣдренія былъ видоизмѣненъ *van Hook*'омъ. Онъ предложилъ закрыть нижній отрѣзокъ круговой перевязкой; ниже перевязки сдѣлать продольный разрѣзъ стѣнки

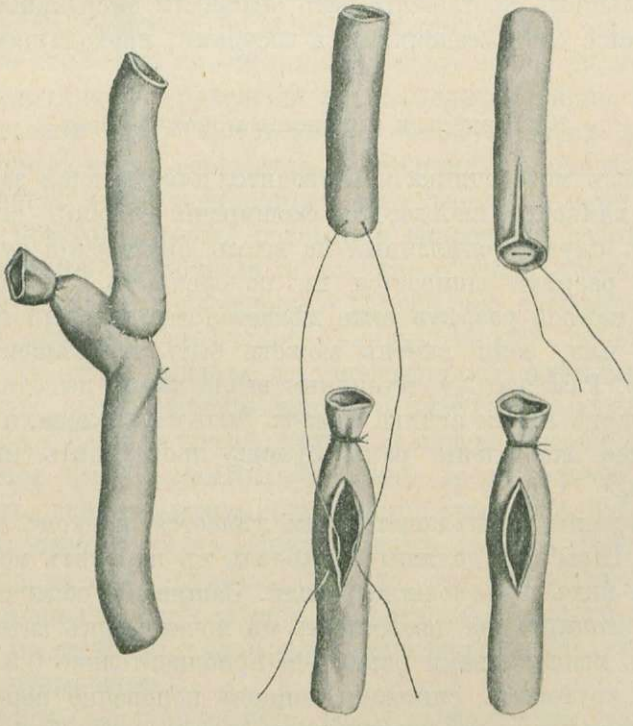

Рис. 531.

мочеточника и черезъ полученное отверстіе внѣдрить верхній отрѣзокъ въ нижній (рис. 531).

Вмѣсто кругового соединенія концовъ перерѣзаннаго мочеточника *Monari* предложилъ перевязывать наглухо оба конца и накладывать между ними боковое соустье по типу бокового кишечнаго соустья (рис. 532).

Соединивъ тѣмъ или другимъ способомъ оба конца, линію шва слѣдуетъ прикрыть брюшиною. Для этого нужно выкроить соотвѣтствующій лоскутъ брюшины и обернуть имъ мѣсто сшиванія, по возможности, кругомъ. Обшиванію брюшиной слѣдуетъ придавать важное значеніе въ виду способности ея давать быстрое спаяніе.

При всѣхъ способахъ шва мочеточника нужно имѣть въ виду возможность просачиванія мочи и потому всегда слѣдуетъ вблизи сшитаго мѣста оставлять марлевый выпускникъ. Нѣкоторые настаиваютъ на томъ, чтобы послѣ зашиванія оставлять въ мочеточникѣ катетеръ (*Алксне*), другіе считаютъ это излишнимъ осложненіемъ операціи.

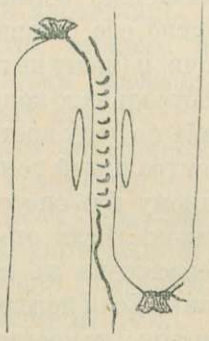

Рис. 532.

11) Резекція мочеточника.

Резекція мочеточника производится по поводу бугорчатки его, свищей, и въ особенности, по поводу злокачественныхъ опухолей органовъ таза или почки, захватившихъ мочеточникъ.

Резекція почечнаго конца мочеточника дѣлается изъ того же разрѣза, который проводятъ для доступа къ почкѣ. Если при этомъ нужно спуститься ниже, то разрѣзъ увеличиваютъ, придерживаясь одного изъ тѣхъ типовъ разрѣзовъ, которые указаны для обнаженія мочеточника.

Изъ тѣхъ же разрѣзовъ производится резекція тазовой части мочеточника, но чаще тазовая часть резецируется или со стороны полости брюшины или черезъ надлонный разрѣзъ. Со стороны полости брюшины резекція производится при удаленіи раковой матки, рѣже при удаленіи мочевого пузыря.

Черезъ надлонный разрѣзъ дѣлается резекція той части мочеточника, которая проходитъ въ толщѣ стѣнки мочевого пузыря. Большею частью это дѣлается при опухоляхъ пузыря, расположенныхъ въ области пузырнаго треугольника. По вскрытіи пузыря и обслѣдованіи опухоли, часть пузырной стѣнки съ опухолью захватывается тѣмъ или другимъ зажимомъ, подтягивается кверху и постепенно отсѣкается. При этомъ мочеточникъ стараются отставить неповрежденнымъ до послѣдняго момента. Лишь когда удаляемая часть стѣнки будетъ кругомъ изсѣчена, и ножку ея

будетъ составлять хорошо видный мочеточникъ, черезъ послѣдній проводится нитяная петля, и ниже петли мочеточникъ перерѣзается поперекъ. Такимъ образомъ предупреждается оттягиваніе кверху, въ клѣтчатку, мочеточника послѣ его перерѣзки.

Важнѣйшій вопросъ, который возникаетъ послѣ частичной резекціи мочеточника, это вопросъ о томъ, что дѣлать съ концами мочеточника. Переферическій конецъ, если онъ легко отыскивается, обыкновенно закрываютъ круговой перевязкой, но можно его оставить и безъ перевязки, такъ какъ обратнаго тока мочи по нему не наблюдается, онъ скоро запустѣваетъ. Что касается центральнаго конца, то съ нимъ дѣло обстоитъ гораздо сложнѣе, такъ какъ по нему протекаетъ моча, выдѣляемая соотвѣтствующей почкой. Центральный конецъ можетъ быть соединенъ съ периферическимъ по одному изъ способовъ кругового шва или бокового соустья мочеточниковъ. Если это невозможно, то центральный конецъ можетъ быть пересаженъ въ мочевой пузырь или въ мочеточникъ другой стороны. Если невозможно возстановить выведеніе мочи черезъ мочевой пузырь, то остаются пересадка мочеточника въ тотъ или другой отдѣлъ кишечника, удаленіе почки, перевязка мочеточника и вшиваніе его въ кожную рану (у женщинъ иногда во влагалище). Удаленіе почки возможно лишь въ томъ случаѣ, если изслѣдованіе функціональной способности другой почки дало удовлетворительные результаты. Если требуется быстро закончить операцію, и состояніе больного не позволяетъ немедленно приступить къ удаленію почки, то можно перевязать центральный конецъ мочеточника. Функція почки угасаетъ вслѣдствіе такой перевязки послѣ временныхъ разстройствъ, указывающихъ на растягиваніе лаханки и всасываніе составныхъ частей мочи и продуктовъ распада почечной паренхимы. Однако, нужно имѣть въ виду, что послѣ перевязки мочеточника выше перевязки можетъ развиться мочевой свищъ, и потому перевязанную культю мочеточника слѣдуетъ помѣстить возможно ближе къ поверхности тѣла, подъ покровами, чтобы, въ случаѣ надобности, дать выходъ наружу изливающейся мочѣ.

Вшиваніе центральнаго отрѣзка мочеточника въ кожную рану и истеченіе мочи наружу создаетъ чрезвычайно тяжелыя условія существованія больного и быстро ведетъ къ почечной инфекціи. Слѣдовательно, какъ только позволятъ силы больного истеченіе мочи на поверхность тѣла должно быть устранено, хотя бы цѣною удаленія почки.

12) Пересадка мочеточниковъ.

Съ цѣлью сохранить дѣятельность почки, часть мочеточника которой подверглась резекціи въ такой мѣрѣ, что невозможно возстановленіе непрерывности центральнаго и периферическаго концовъ его, центральный конецъ можетъ быть пересаженъ: а) въ другой мочеточникъ, б) въ мочевой пузырь, в) въ кишечникъ.

Пересадка мочеточника въ мочеточникъ другой стороны до настоящаго времени еще разрабатывается, главнымъ образомъ, экспериментально на животныхъ. Однако, я знаю случай, гдѣ проф. *Дьяконовъ* вшилъ центральный конецъ одного мочеточника въ другой. Техника вшиванія такова же, какъ соединеніе центральнаго отрѣзка съ периферическимъ по van Hook'у (см. рис. 531, на стр. 782). Причина, которая удерживаетъ хирурговъ отъ широкаго пользованія такой пересадкой, это—опасеніе повредить, въ случаѣ неудачи пересадки, здоровый мочевыводящій путь.

Пересадка мочеточника въ мочевой пузырь находитъ себѣ широкое примѣненіе при резекціи ближайшаго къ пузырю отрѣзка мочеточника. Суть операціи состоитъ въ томъ, что центральный конецъ мочеточника проводится черезъ стѣнку пузыря въ его полость, и такимъ образомъ устраивается новое пузырное устье мочеточника. По техникѣ мы должны различать прежде всего два основныхъ вида операціи: внѣбрюшинную пересадку и внутрибрюшинную. Внѣбрюшинной пересадкѣ нѣкоторые отдаютъ преимущество потому, что въ случаѣ просачиванія мочи она попадаетъ не въ полость брюшины, а въ клѣтчатку. Лично я держусь того взгляда, что мочевые затеки въ рыхлой тазовой клѣтчаткѣ не менѣе опасны, нежели въ полости брюшины. Внутрибрюшинная пересадка имѣетъ то преимущество, что брюшина даетъ быстрое прирастаніе и тѣмъ надежно охраняетъ отъ просачиванія мочи. Что касается техники самаго вшиванія, то предложено большое количество различныхъ способовъ. Въ общемъ всѣ видоизмѣненія направлены къ устраненію просачиванія мочи въ первое время послѣ операціи и къ устраненію суженія новаго устья мочеточника впослѣдствіи.

Устраненіе просачиванія надежно достигается при вшиваніи мочеточника въ пузырь по способу образованія *Witzel*'евскаго желудочнаго пищепріемнаго свища, какъ это было предложено *Witzel*'емъ и *Büdinger*'омъ. Однако, при этомъ вшитый конецъ мочеточника подвергается сильному сдавленію. Поэтому лучше образовать косой каналъ не изъ всей стѣнки пузыря, а изъ одной брюшины, какъ это дѣлаетъ *Depage* (рис. 533). Черезъ кососрѣзан-

ный конецъ мочеточника проводится петля изъ тонкаго шелка. Брюшина мочевого пузыря разсѣкается на протяженіи 3 сант., и края разрѣза нѣсколько отсепаровываются. Въ освобожденной отъ брюшины поверхности пузыря дѣлается маленькое отверстіе, и чрезъ это отверстіе проводится сначала одинъ конецъ петли мочеточника, затѣмъ другой съ надѣтыми на каждый иглами. Иглы выкалываются изъ полости пузыря отдѣльно другъ отъ друга въ 1,5 сант. разстоянія отъ сдѣланнаго въ пузырѣ отверстія. Концы

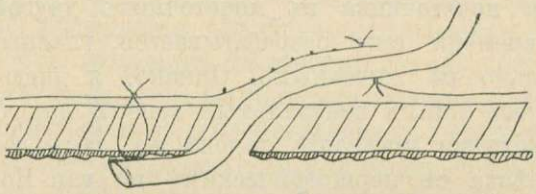

Рис. 533.

нитки связываются другъ съ другомъ, и такимъ образомъ конецъ мочеточника оказывается погруженнымъ въ полость пузыря. Затѣмъ суживается швами рана пузыря, а поверхъ мочеточника, на протяженіи 3 сант., сшиваются края разрѣза брюшины.

Прекрасные результаты (на 25 сл. 2 неудачи) получилъ *Krönig*, оперируя по способу *Sampson*'а: конецъ мочеточника, разсѣченный на 2 лоскута, проводится черезъ узкое отверстіе въ полость пузыря, и каждый лоскутъ мочеточника подшивается къ пузырной

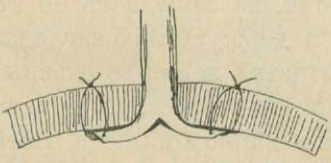

Рис. 534.

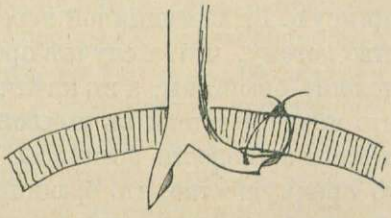

Рис. 535.

стѣнкѣ черезъ всю толщу ея (рис. 534). *Krönig* считаетъ даже достаточнымъ подшивать лишь 1 лоскутъ къ стѣнкѣ пузыря, оставляя другой свободнымъ въ его полости (рис. 535).

Для тѣхъ случаевъ, когда центральный отрѣзокъ мочеточника не можетъ быть подведенъ къ пузырю или только съ большимъ натяженіемъ, предложено пластическое удлиненіе мочеточника *(Boari)*. Изъ стѣнки пузыря во всю ея толщу выкраивается длинный лоскутъ съ верхнимъ основаніемъ. Изъ этого лоскута образуется трубчатый придатокъ къ мочевому пузырю, въ который и вшивается центральный конецъ мочеточника (рис. 536).

Пересадка мочеточника въ кишечникъ производится при заболѣваніяхъ мочевого пузыря, осложненныхъ непоправимымъ разрушеніемъ пузырнаго жома. Выше была уже описана пересадка мочеточниковъ въ сигмовидную кишку съ лоскутомъ пузырной стѣнки, т. наз. операція *Maydl'я* (стр. 768). Но, кромѣ случаевъ врожденныхъ расщелинъ пузыря, при которыхъ примѣняется операція *Maydl'я*, при неустранимыхъ мочеточниковыхъ и пузырныхъ свищахъ и послѣ удаленія опухолей пузыря дѣлается пересадка въ кишечникъ мочеточниковъ, совершенно отдѣленныхъ отъ пузыря. Чаще всего мочеточникъ пересаживали въ толстую кишку—

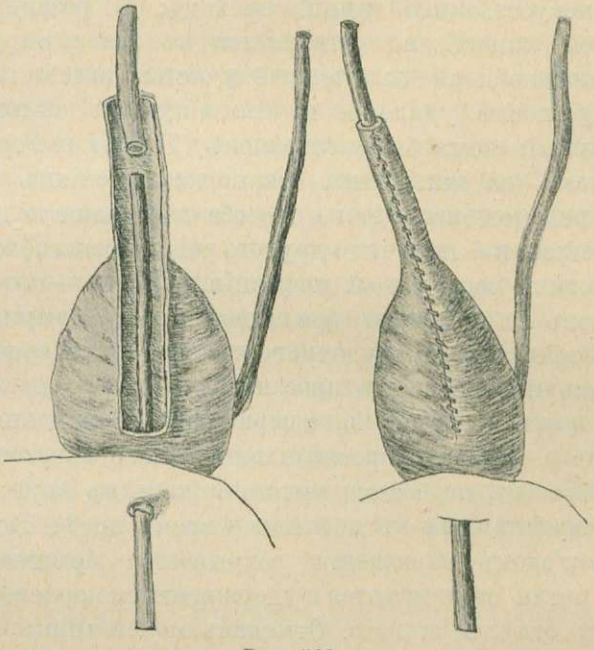

Рис. 536.

сигмовидную или прямую, рѣже въ тонкую. Опытъ показалъ, что въ смыслѣ распространенія восходящей инфекціи изъ кишечника на почки пересадка въ тонкую кишку не менѣе опасна, чѣмъ въ толстую. Съ другой стороны, чѣмъ выше по протяженію кишечника дѣлается пересадка, тѣмъ въ большей степени происходитъ всасываніе мочи и тѣмъ большая часть слизистой оболочки кишки подвергается вредному вліянію орошающей ее мочи, въ результатѣ чего могутъ возникнуть воспалительныя пораженія кишки. Поэтому предпочитается пересадка въ толстую кишку. Чтобы создать защитительное приспособленіе противъ распространенія инфекціи изъ кишечника на почки, было предложено дѣлать сначала вы-

ключеніе участка кишки и затѣмъ пересаживать мочеточникъ въ выключенную часть. При одностороннемъ выключеніи кишки эта цѣль, однако, совершенно не достигается: создается какъ бы новая слѣпая кишка, въ полости которой ни количество, ни вирулентность заразныхъ началъ нисколько не ниже остальной части кишечника. Полное выключеніе участка кишки, для пересадки въ него мочеточниковъ, предложено дѣлать двоякимъ способомъ: а) выключается прямая кишка, и въ нее вшиваются мочеточники, а для опорожненія кишечника верхняя часть поперечно перерѣзанной сигмовидной кишки вшивается въ брюшную стѣнку, чтобы образовать искусственный задній проходъ; б) резецируется участокъ тонкой кишки, но оставляется въ связи съ брыжейкой; черезъ нѣсколько дней выдѣленный участокъ кишки пришивается къ мочеводу послѣ удаленія мочевого пузыря такимъ образомъ, чтобы пузырный жомъ былъ сохраненъ (*Tizzoni* и *Poggi*). Однако, ни по опытамъ на животныхъ, ни по наблюденіямъ на людяхъ (1 случай) рекомендовать этого способа пересадки нельзя.

Распространеніе получило другого рода приспособленіе, направленное противъ восходящей инфекціи, а именно—косое вшиваніе мочеточниковъ въ покрытую брюшиною кишку по принципу образованія *Witzel*'евскаго желудочнаго свища. Этотъ способъ относительно обезпечиваетъ и отъ просачиванія мочи черезъ отверстіе въ кишкѣ, и отъ послѣдующаго перитонита. При вшиваніи нужно стараться не сдавливать просвѣта вшиваемаго мочеточника.

Какъ образецъ пересадки мочеточниковъ въ кишку, я опишу способъ, разработанный въ послѣднее время проф. *Тиховымъ*. Въ *Trendelenburg*'скомъ положеніи вскрывается брюшная полость; кишечныя петли отодвигаются и удерживаются марлевой салфеткой въ верхнемъ отдѣлѣ живота. Отыскавъ мочеточникъ, разсѣкаютъ надъ нимъ, на протяженіи 4 сант., задній листокъ брюшины. Мочеточникъ захватывается *Deschamps*'овской иглой съ окружающей его клѣтчаткой, вытягивается сант. на 4 въ брюшную полость, подводится къ верхней части прямой кишки и прикрѣпляется въ косвенномъ направленіи къ ея стѣнкѣ тремя швами. Швы захватываютъ на кишкѣ брюшину и мышечный слой, на мочеточникѣ—клѣтчатку и, очень поверхностно, стѣнку самого мочеточника. Возможно ниже отъ швовъ на мочеточникъ накладывается круговая перевязка, и выше нея онъ перерѣзается. Тотчасъ ниже послѣдняго шва стѣнка кишки захватывается пинцетами въ продольную складку и складка разсѣкается до просвѣта кишки такимъ образомъ, что изъ стѣнки кишки образуется небольшой языкообразный лоскутокъ съ нижнимъ основаніемъ и верхушкой у послѣдняго изъ

прикрѣпляющихъ мочеточникъ къ кишкѣ швовъ. Въ отверстіе кишки вставляется конецъ мочеточника такъ, чтобы около 0,5 сант. его висѣло въ просвѣтѣ кишки. Верхушка лоскута сшивается съ передней поверхностью мочеточника, а по линіи разрѣза кишки кладется рядъ швовъ на серозную оболочку ея, и поверхъ него второй рядъ швовъ. Такимъ образомъ мѣсто пересадки погружается въ кишечную стѣнку. Въ заключеніе подшиваютъ края разрѣза пристѣночной брюшины къ кишкѣ такъ, чтобы мѣсто пересадки было покрыто брюшиной. Покончивъ съ однимъ мочеточникомъ (сначала, обыкновенно, съ правымъ), такимъ же образомъ пересаживаютъ и другой на 5—6 сант. выше перваго. Въ прямую кишку на первое время вставляется дренажная трубка для отвода мочи.

Соустье и пересадка почечнаго конца мочеточника. При гидронефрозахъ отношеніе мочеточника къ гидронефротическому мѣшку представляется ненормальнымъ въ томъ отношеніи, что начало мочеточника лежитъ выше низкой части мѣшка, и потому содержимое послѣдняго не можетъ опорожняться черезъ мочеточникъ. Такое расположеніе начальной части мочеточника можетъ быть первичнымъ или послѣдовательнымъ—за развитіемъ гидронефроза. Съ цѣлью опорожненія гидронефроза предложено дѣлать соустье между гидронефротическимъ мѣшкомъ, съ одной стороны, и мочевымъ пузыремъ или мочеточникомъ, съ другой. Д-ръ *Спасокукоцкій* въ подобномъ случаѣ резецировалъ гидронефротическій мѣшокъ, оставивъ отъ лаханки два лоскута, изъ которыхъ была образована новая лаханка, и въ послѣднюю онъ вшилъ почечный конецъ мочеточника. Показанія и техника этого рода операцій еще только намѣчаются.

13) Обнаженіе и разрѣзъ предстательной железы.

Предстательная железа заложена въ толщѣ тазового дна. Поэтому, анатомическій путь къ ней идетъ черезъ разрѣзъ послѣдняго. Въ виду тѣснаго отношенія предстательной железы къ мочеводу и мочевому пузырю иногда пользуются и этими путями для доступа къ ней. Наконецъ, и со стороны полости прямой кишки производятъ нѣкоторыя опираціи на предстательной железѣ, но этотъ путь, темный и несогласованный съ требованіями хирургической чистоты, долженъ быть оставленъ въ пользу промежностнаго пути.

Разрѣзъ предстательной железы примѣняется для вскрытія гнойниковъ ея. Только операція со стороны тазового дна позволяетъ сдѣлать разрѣзъ подъ руководствомъ зрѣнія, что очень важно вслѣдствіе сосѣдства съ предстательной железой важныхъ

органовъ, и отвѣчаетъ требованіямъ противопаразитнаго способа. По возможности, слѣдуетъ обнажить предстательную железу лоскутнымъ разрѣзомъ промежности (см. стр. 707) и только тогда уже сдѣлать разрѣзъ ея. Вскрытіе гнойника безъ предварительнаго обнаженія железы сопряжено съ опасностью поврежденія сосѣднихъ органовъ. Нерѣдко обнаженіе железы вслѣдствіе воспалительнаго инфильтрата тазового дна представляетъ очень большія трудности. Въ такихъ случаяхъ операція должна вестись съ большою осторожностью и, преимущественно, тупымъ способомъ. Рѣжущіе инструменты должны быть оставлены, какъ только будетъ пройденъ сухожильный центръ, все остальное можетъ быть сдѣлано тупо. Въ мочеводъ во всѣхъ случаяхъ полезно предварительно ввести металлическій щупъ, чтобы легче было узнать каналъ въ ранѣ.

Разрѣзъ предстательной железы со стороны мочевода прежде часто производился какъ часть операціи срединнаго и бокового камнесѣченій. Теперь боковое камнесѣченіе оставлено, а при срединномъ довольствуются расширеніемъ предстательной части мочевода безъ разрѣза.

Нѣкоторые хирурги примѣняютъ еще разсѣченіе предстательной железы со стороны мочевода при гипертрофіи ея. При этомъ одни вводятъ черезъ наружное отверстіе мочевода ножевидный гальванокаутеръ и имъ разсѣкаютъ железу (*Bottini*), другіе вскрываютъ со стороны промежности перепончатую часть мочевода, отсюда проводятъ ножъ въ предстательную часть и разсѣкаютъ железу. Однако, эти способы леченія увеличенія предстательной железы примѣняются рѣдко, и хирурги стремятся въ настоящее время или удалить предстательную железу, или довольствуются наложеніемъ надлоннаго свища.

14) Изсѣченіе предстательной железы.

Изсѣченіе предстательной железы производится, главнымъ образомъ, при гипертрофіи ея, рѣже при злокачественныхъ новообразованіяхъ. Въ томъ и другомъ случаѣ операція носитъ различный характеръ, хотя нерѣдко называется однимъ именемъ — полнаго изсѣченія предстательной железы. При гипертрофіи предстательной железы цѣль операціи заключается въ устраненіи препятствія, которое представляетъ увеличенная железа выведенію мочи изъ пузыря. Поэтому при гипертрофіи оставляютъ сумку железы, иногда предстательную часть мочевода и на нихъ часть железистой ткани. Слѣдовательно, строго анатомически это уже не будетъ полнымъ удаленіемъ, какое необходимо при злокаче-

ственныхъ новообразованіяхъ. Отсюда возникаетъ необходимость раздѣльнаго описанія изсѣченія предстательной железы при гипертрофіи и при злокачественныхъ новообразованіяхъ.

Изсѣченіе предстательной железы при гипертрофіи ея производится или со стороны промежности или черезъ полость мочевого пузыря, вскрытаго надлоннымъ разрѣзомъ.

Промежностное удаленіе предстательной железы болѣе согласовано съ анатомическимъ положеніемъ ея, даетъ болѣе выгодныя условія заживленія раны, но труднѣе по техникѣ и даетъ больше случайныхъ поврежденій при операціи, нежели надлонное. Поэтому, необходимо обнажать предстательную железу со стороны промежности возможно широко.

Больной помѣщается на спинѣ съ пригнутыми къ животу бедрами. Дѣлается перинеотомія или при помощи выпуклаго кпереди предкишечнаго разрѣза, или, что я предпочитаю, лоскутная. Ножомъ или ножницами разсѣкаютъ сухожильный центръ промежности, держась ближе къ мочеводу, въ который, для лучшаго распознаванія, вводится металлическій зондъ или катетеръ. Близко держаться къ мочеводу слѣдуетъ во избѣжаніе поврежденія прямой кишки, промежностная часть которой сильно вдается кпереди. Пройдя сухожильный центръ, попадаютъ въ рыхлую клѣтчатку, дальнѣйшее раздѣленіе которой легко удается тупымъ способомъ вплоть до пузырно-прямокишечнаго углубленія брюшины. Такимъ образомъ обнажается вся задняя поверхность предстательной железы. Для доступа къ ней задній край раны оттягивается ложкой влагалищнаго зеркала, передній—тупымъ крючкомъ. Затѣмъ разсѣкается сумка предстательной железы по средней линіи отъ верхушки ея возможно далѣе кзади и отдѣляется, какъ можно больше, въ стороны. Отдѣленіе сумки по средней линіи производится съ помощью ножа и ножницъ; по сторонамъ оно удается легко тупымъ способомъ. При этомъ на сумкѣ остается часть железистой ткани. Сумка отдѣляется затѣмъ, чтобы самое удаленіе железы сдѣлать внутри-сумочнымъ способомъ. *Young* разсѣкаетъ сумку железы не по средней линіи, а по бокамъ ея. Онъ оставляетъ по задней стѣнкѣ мочевода полоску вещества предстательной железы въ 1,5 сант. шириной, въ которой проходятъ сѣмявыбрасывающіе протоки, для сохраненія которыхъ и дѣлается это видоизмѣненіе операціи.

По отдѣленіи сумки, приступаютъ къ удаленію железы. Это дѣлается двоякимъ образомъ: со вскрытіемъ предстательной части мочевода и безъ вскрытія ея. Въ первомъ случаѣ, разсѣкаютъ по введенному въ мочеводъ инструменту заднюю стѣнку предстательной

части мочевода по средней линіи, не доводя разрѣза до пузырнаго жома. Кровеостанавливающими пинцетами захватываютъ край разрѣза мочевода, съ одной стороны, и край отдѣленной сумки, съ другой; щипцами *Museux* вытягиваютъ между ними долю предстательной железы и удаляютъ ее ножницами или тупо, цѣликомъ или по частямъ, стараясь не повреждать стѣнки мочевода, для чего полезно ввести въ послѣдній палецъ и слѣдить имъ за ходомъ удаленія железы; на стѣнкѣ мочевода обыкновенно остается часть железистой ткани. То-же самое дѣлаютъ и съ другой боковой долей. По удаленіи боковыхъ долей, проводятъ палецъ въ пузырь, низдавливаютъ имъ книзу среднюю долю железы и удаляютъ ее такимъ же образомъ; или-же среднюю долю выводятъ черезъ разрѣзъ



Рис. 537.

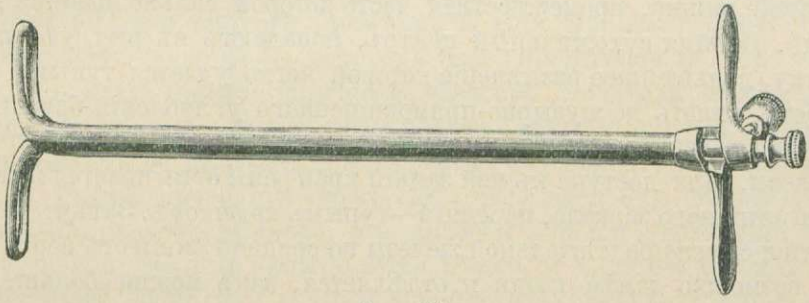

Рис. 538.

мочевода наружу и удаляютъ ее со стороны слизистой оболочки; тотъ или другой способъ примѣняется въ зависимости отъ развитія средней доли. По удаленіи железы, края стѣнки мочевода немного срѣзаются, рана его суживается швами, а черезъ незашитую часть проводится дренажъ въ пузырь.

Безъ вскрытія предстательной части мочевода удаленіе железистой части ведется, въ общемъ, такимъ же путемъ, но только сдѣлать его въ достаточной степени полно бываетъ очень трудно вслѣдствіе глубины, на которой приходится работать. Поэтому, предложено дѣлать разрѣзъ перепончатой части мочевода и проводить черезъ него въ пузырь особый „désenclaveur“, которымъ железу можно подать книзу и тѣмъ сдѣлать удаленіе ея болѣе легкимъ.

Употребляемый для этой цѣли инструментъ *Joung*'а изображенъ на рис. 537 въ закрытомъ и на рис. 538 въ раскрытомъ состояніи. Черезъ разрѣзъ мочевода, по окончаніи операціи, проводится въ пузырь дренажъ.

Надлонное удаленіе предстательной железы даетъ бо́льшую смертность въ сравненіи съ промежностнымъ, что зависитъ отъ того, что на мѣстѣ железы остается полость, отдѣляемое которой плохо удаляется. Зато способъ этотъ легокъ по техникѣ и даетъ хорошіе функціональные результаты. Для изсѣченія предстательной железы надлоннымъ путемъ дѣлается обычное высокое сѣченіе мочевого пузыря. По обслѣдованіи пузырной полости, надъ наиболѣе выдающейся частью железы разсѣкается слизистая оболочка пузыря, и изъ разрѣза тупо, пальцемъ отдѣляется одна доля железы, затѣмъ другая отъ слизистой оболочки, отъ сумки железы и, по возможности, отъ мочевода. Выдѣленныя части железы захватываются щипцами, вытягиваются и отсѣкаются ножницами. При этомъ часто уносится предстательная часть мочевода. Однако, опытъ показалъ, что такое удаленіе предстательной части мочевода нисколько не вліяетъ на функціональную работу мочевого пузыря. По удаленіи железы черезъ надлонную рану въ пузырь вводится дренажъ.

Чтобы поставить рану послѣ надлоннаго удаленія предстательной железы въ болѣе выгодныя условія заживленія, *Fuller* рекомендуетъ заканчивать операцію вскрытіемъ со стороны промежности перепончатой части мочевода и дренированіемъ черезъ эту рану. Въ тѣхъ же цѣляхъ *Хольцовъ* предлагаетъ дѣлать операцію въ два пріема: сначала сдѣлать надлонный разрѣзъ пузыря и тампонировать его, а затѣмъ, когда улучшится состояніе мочевыхъ путей, произвести удаленіе предстательной железы со стороны полости пузыря; промежутокъ между обѣими операціями можетъ быть отъ 2 нед. до 3 мѣс.

Изсѣченіе предстательной железы при злокачественныхъ новообразованіяхъ должно быть дѣйствительно полнымъ, чтобы избѣжать быстраго возврата новообразованія. Поэтому, удаленію вмѣстѣ съ железой всегда должна подлежать и сумка железы и предстательная часть мочевода. Такое удаленіе можно сдѣлать только со стороны промежности. Обнаживъ предстательную железу посредствомъ лоскутной перинеотоміи (стр. 707), у верхушки ея перерѣзаютъ мочеводъ, захватываютъ предстательную железу щипцами *Museux* и, сильно оттягивая ее книзу, освобождаютъ переднюю поверхность ея, частью тупо, частью ножницами, до самаго мочевого пузыря. У мочевого пузыря вновь перерѣзаютъ мочеводъ (рис. 539),

если нужно, съ частью стѣнки пузыря. Затѣмъ отдѣляютъ железу отъ задней стѣнки пузыря и сѣменныхъ пузырьковъ, причемъ перерѣзаютъ сѣмявыбрасывающіе протоки, и уносятъ железу. Отверстіе въ пузырѣ соединяется швами съ мочеводомъ; промежностная рана дренируется марлей и суживается швами.

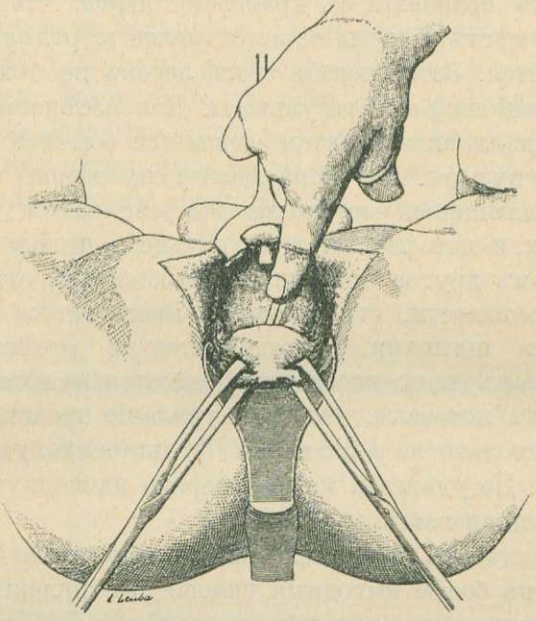

Рис. 539. *(Hartmann).*

15) Разрѣзъ мочевода.

Разрѣзъ мочевода производится со стороны просвѣта его и черезъ промежность. *Разрѣзъ со стороны просвѣта мочевода* примѣняется все рѣже и рѣже. Показаніемъ къ производству его служатъ рубцовыя суженія, настолько плотныя, что не поддаются постепенному расширенію бужами. Операція производится безъ обезболиванія съ помощью особаго инструмента—уретротома. Чаще всего примѣняется уретротомъ *Maisonneuve*'а (рис. 540), представляющій желобоватый зондъ съ бужемъ проводникомъ на концѣ. По желобку зонда движется на стержнѣ треугольный клинокъ, вершина котораго притуплена, а часть боковыхъ сторонъ имѣетъ рѣжущій край. Передъ введеніемъ инструмента его необходимо осмотрѣть, чтобы убѣдиться въ его исправности; иначе бывали случаи, когда проводникъ оставался послѣ операціи въ мочевомъ пузырѣ. Проведя черезъ суженное мѣсто канала проводникъ и за нимъ зондъ, вводятъ по желобку послѣдняго клинокъ и разсѣ-

кают имъ всѣ натягивающіеся при этомъ тяжи. Тупая вершина клинка отстраняетъ здоровую слизистую оболочку канала и такимъ образомъ охраняетъ ее отъ поврежденія. Разсѣченіе суженія дѣлаютъ или по средней линіи или же вбокъ отъ нея. Въ послѣднемъ случаѣ можно при обратномъ выведеніи клинка сдѣлать второй разрѣзъ суженія по другую сторону средней линіи. Затѣмъ въ мочевой пузырь вводится на нѣсколько дней нетолстый постоянный катетеръ и, приблизительно, чрезъ недѣлю приступаютъ къ постепенному расширенію канала бужами. Бужированіе необходимо время отъ времени повторять и впослѣдствіи. Недостатокъ этой операціи состоитъ въ томъ, что получаемая рана въ каналѣ можетъ зажить опять не иначе, какъ рубцовою тканью, почему впослѣдствіи необходимо долгое и настойчивое леченіе бужами. Вмѣстѣ съ тѣмъ операція и не безопасна, такъ какъ возможны зараженіе раны и развитіе мочевыхъ затековъ. Вотъ



Рис. 540.

почему хирурги рѣдко прибѣгаютъ къ этой операціи, замѣняя ее то быстрымъ, прогрессивнымъ расширеніемъ, то электролизомъ, то разрѣзомъ съ промежности, то, наконецъ, вырѣзываніемъ рубца и пластическимъ возстановленіемъ мочевода.

Со стороны промежности разрѣзъ мочевода производится какъ съ цѣлью устраненія суженій его, такъ и съ цѣлью проложить дорогу въ мочевой пузырь. Мы уже разсматривали эту операцію въ главѣ о срединномъ промежностномъ камнесѣченіи. Она производится разрѣзомъ по средней линіи, и каналъ разсѣкается въ перепончатой части по введенному въ него итинерарію. При суженіяхъ она производится точно такъ же, если черезъ суженное мѣсто удается провести инструментъ и такимъ образомъ облегчить разыскиваніе канала въ ранѣ. Если же инструментъ не проходитъ черезъ суженіе, то его доводятъ только до послѣдняго, и въ такомъ случаѣ отыскиваніе канала выгоднѣе производить посредствомъ предкишечнаго разрѣза промежности. Чѣмъ труднѣе

отыскать каналъ, тѣмъ далѣе кзади слѣдуетъ доводить боковые концы промежностнаго разрѣза, чтобы такимъ образомъ получить рану болѣе широкую и менѣе глубокую. Самый разрѣзъ мочевода слѣдуетъ дѣлать по средней линіи, на концѣ введеннаго до суженія щупа или итинерарія, затѣмъ нужно отыскать просвѣтъ суженной части канала, пройти его тонкимъ зондомъ и по зонду разсѣчь суженіе. Обыкновенно суженіе и разрѣзъ приходятся на перепончатую часть канала. Чтобы сдѣлать болѣе доступнымъ глазу просвѣтъ суженной части, черезъ края раны канала слѣдуетъ провести по нитяной петлѣ и раскрыть ими каналъ. Для тѣхъ случаевъ, когда просвѣта суженной части найти всетаки не удается, проф. *Праксинъ* предложилъ разсѣкать по средней линіи предстательную часть канала, ниже сѣменного бугорка, и пройти отсюда зондомъ черезъ суженное мѣсто. Если и такимъ образомъ не находится центральный отрѣзокъ канала, то дѣлается надлонный разрѣзъ пузыря и вводится въ мочеводъ зондъ изъ полости пузыря. Отыскавъ такъ или иначе просвѣтъ канала и разсѣкши его, проводятъ въ пузырь постоянный катетеръ и рану промежности выполняютъ марлей; при большой величинѣ можно сузить ее нѣсколькими швами. Иногда пришиваютъ края слизистой оболочки мочевода къ кожѣ, получая такимъ образомъ промежностный свищъ, черезъ который больной и совершаетъ мочеиспусканіе. Въ другихъ случаяхъ рубцовую ткань вырѣзываютъ и на мѣсто ея пересаживаютъ слизистую оболочку съ губы; такимъ образомъ возстановляютъ слизистый покровъ канала на всемъ протяженіи и, когда лоскуты прирастетъ, сшиваютъ края его такъ, чтобы получить полный каналъ (см. ниже, стр. 800).

Подобнымъ же образомъ производится отыскиваніе концовъ мочевода, разрушеннаго механическимъ поврежденіемъ или нагноеніемъ. И здѣсь предпочтеніе нужно отдавать предзаднепроходному разрѣзу промежности.

Какъ на еще одинъ видъ разрѣза мочевода, я укажу на *расширеніе наружнаго отверстія мочевода*. Послѣднее производится просто ударомъ ножницъ по направленію книзу, гдѣ пещеристая ткань недоразвита.

16) Пластическое возстановленіе мочевода.

Пластическое возстановленіе мочевода производится при врожденныхъ расщелинахъ его и при разрушеніяхъ вслѣдствіе травматическихъ поврежденій или нагноенія. Съ оперативной точки зрѣнія всѣ изъяны мочевода могутъ быть сведены въ двѣ основныя группы: 1) изъяны одной стѣнки въ видѣ свища или желоба раз-

личной длины и 2) круговые изъяны, захватывающіе всю окружность канала на болѣе или менѣе большомъ протяженіи.

Простѣйшая форма возстановленія мочевода состоитъ въ окровавливаніи краевъ свищевого отверстія и зашиваніи его на введенномъ въ каналъ катетерѣ. При этомъ нужно позаботиться о томъ, чтобы швы привели въ соприкосновеніе не узкіе края свищевого отверстія, а по возможности широкія окровавленныя поверхности. Этого достигаютъ при окровавливаніи свища тѣмъ, что стараются отдѣлить слизистую оболочку канала отъ сращенной съ нею кожи.

По тому же типу нѣкоторые хирурги предлагаютъ дѣлать и возстановленіе расщепленной въ видѣ желоба пещеристой части

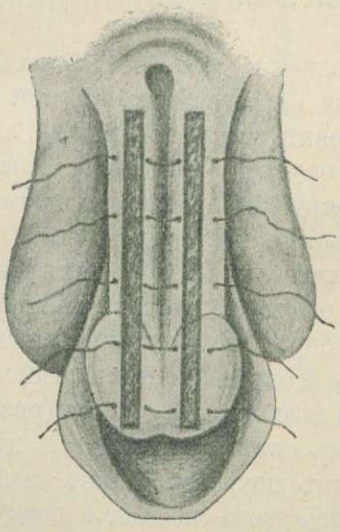

Рис. 541.

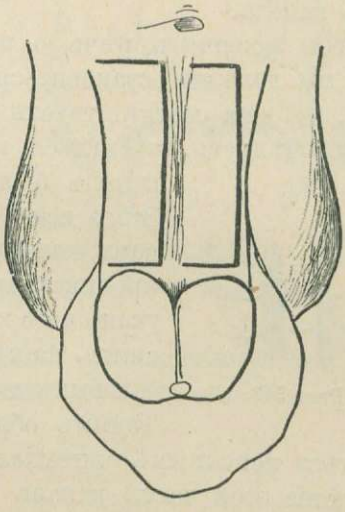

Рис. 542.

канала. По обѣимъ сторонамъ желоба проводятъ продольные разрѣзы и отпрепаровываютъ боковые края полученныхъ ранъ настолько, чтобы ихъ можно было приподнять надъ положеннымъ въ желобъ катетеромъ и сшить по средней линіи. *Duplay*, съ тою же цѣлью освѣжалъ края желоба въ видѣ двухъ довольно широкихъ полосъ (рис. 541) и сшивалъ ихъ надъ катетеромъ. Однако, предпочтительнѣе и съ бо́льшими шансами на успѣхъ должно дѣлать закрытіе желобообразныхъ изъяновъ такимъ образомъ, чтобы новообразованный каналъ имѣлъ снутри на всемъ протяженіи эпителіальный покровъ. Наиболѣе удобно это достигается при помощи двухъ кожныхъ лоскутовъ, изъ которыхъ одинъ обращается своимъ эпителіальнымъ покровомъ въ просвѣтъ канала, а другой

прикрываетъ его сверху, ложась своею окровавленной поверхностью на окровавленную поверхность перваго лоскута (рис. 542). Кожные лоскуты можно выкроить съ боковыхъ поверхностей полового члена, съ мошонки, живота или изъ крайней плоти. Лоскуты съ мошонки можно поворачивать въ просвѣтъ канала только въ томъ случаѣ, если они взяты съ такихъ частей мошонки, на которыхъ не растутъ волосы, т.-е. вблизи средней линіи ея. Чтобы избѣжать неудобствъ, представляемыхъ кожными лоскутами, можно, по предложенію проф. *Сапѣжко*, прикрыть окровавленную поверхность выкроеннаго съ мошонки кожнаго лоскута слизистой оболочкой, взятой съ нижней губы, и, когда пересаженный лоскутъ слизистой оболочки приживетъ, вшить полученный такимъ образомъ кожно-слизистый лоскутъ въ желобообразный изъянъ канала.

Чтобы закончить рѣчь о восполненіи желобообразныхъ изъяновъ, мы должны остановиться еще на возстановленіи той части канала, которая соотвѣтствуетъ головкѣ полового члена. Въ этой области слѣдуетъ стремиться къ тому, чтобы новообразованный каналъ былъ окруженъ пещеристой тканью. Этого всего удобнѣе достигнуть, если по бокамъ желоба сдѣлать два продольныхъ разрѣза, проникающихъ около 0,5 сант. въ пещеристую ткань косо къ срединѣ и въ глубину, и затѣмъ сшить на катетерѣ окровавленныя поверхности боковыхъ частей разсѣченной головки (рис. 543).

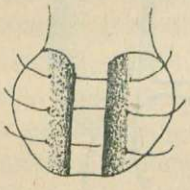

Рис. 543.

Такимъ образомъ, здѣсь приходится довольствоваться неполнымъ эпителіальнымъ покровомъ, такъ какъ возстановленіе этой части канала посредствомъ кожныхъ лоскутовъ, безъ пещеристой ткани не даетъ правильнаго направленія мочѣ и сѣмени.

По закрытіи желобообразнаго изъяна въ каналообразную трубку, необходимо закрыть еще тѣ свищевыя отверстія, которыя остаются у концовъ закрытаго изъяна. Эти отверстія закрываются путемъ окровавливанія и сшиванія краевъ, или же посредствомъ пересадки кожныхъ лоскутовъ. Для закрытія отверстія у корня члена, остающагося, напр., въ концѣ леченія врожденнаго расщепленія пузыря и мочевода, выкраиваютъ 2 лоскута изъ кожи живота (рис. 544 и 545) и одинъ изъ нихъ вшиваютъ въ остающійся изъянъ эпидермоидальной поверхностью внизъ, а другимъ лоскутомъ прикрываютъ первый, кладя окровавленную поверхность одного на такую же поверхность другого. Свищевое отверстіе у головки члена можетъ быть закрыто крайней плотью. Въ крайней плоти,

которая при врожденныхъ расщелинахъ отсутствуетъ на сторонѣ расщелины и свѣшивается въ видѣ лоскута на противоположной сторонѣ, дѣлается поперечный сквозной разрѣзъ, и черезъ полученную щель проводится головка члена (рис. 546). Края изъяна

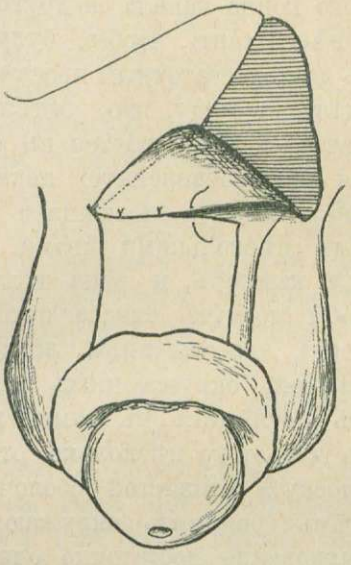

Рис. 544.

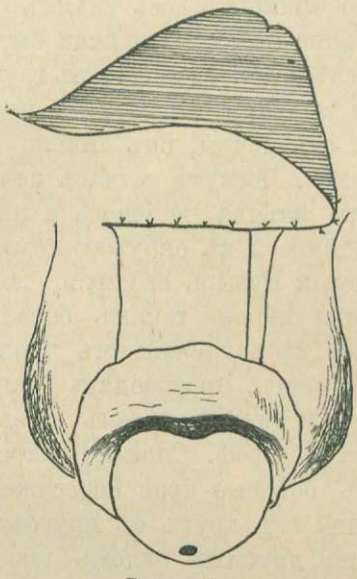

Рис. 545.

канала освѣжаются и сшиваются одинъ съ наружнымъ листкомъ крайней плоти, а другой съ глубокимъ листкомъ ея.

Необходимымъ условіемъ успѣшности оперативнаго закрытія врожденныхъ расщелинъ мочевода является выпрямленіе полового члена, часто изогнутаго въ сторону расщепленія. Выпрямленіе достигается посредствомъ поперечнаго разрѣза производящей искривленіе кожной складки. Края поперечной раны сшиваются въ продольномъ направленіи, и такимъ образомъ достигается выпрямленіе.

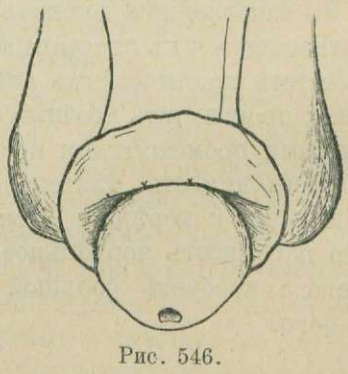

Рис. 546.

Наиболѣе простой способъ возстановленія мочевода при круговыхъ изъянахъ его состоитъ въ круговомъ сшиваніи окровавленныхъ концовъ обоихъ отрѣзковъ канала. Однако, этотъ способъ примѣнимъ только къ тѣмъ случаяхъ, когда разрушеніе

канала имѣетъ не болѣе 2—3 сант. въ длину. При большемъ протяженіи изъяна необходимо произвести пересадку слизистой оболочки, взятой съ губы, щеки или прямой кишки. Лоскутъ слизистой оболочки нужно брать такой длины, чтобы имъ можно было прикрыть весь изъянъ отъ одного конца канала до другого. Ширина лоскута должна быть не менѣе 3 сант., чтобы, будучи впослѣдствіи свернутъ въ трубку, онъ далъ достаточный просвѣтъ. При выкраиваніи лоскута нужно имѣть въ виду, что, отдѣленный отъ почвы, онъ сильно сокращается и уменьшается въ размѣрахъ. Лоскутъ тотчасъ переносится на окровавленную поверхность изъяна мочевода и прикрѣпляется здѣсь къ концамъ послѣдняго и къ окружающимъ тканямъ нѣсколькими швами. Въ мочевой пузырь вводится постоянный катетеръ, и рана выполняется марлей такимъ образомъ, чтобы лоскутъ слегка прижимался къ подлежащимъ тканямъ. Когда пересаженный лоскутъ приживетъ, производятъ сшиваніе тканей, окружающихъ мочеводъ, и такимъ путемъ превращаютъ послѣдній въ замкнутый каналъ. Проф. *Сапѣжко* предлагалъ для этого нѣсколько отдѣлить боковые края пересаженнаго лоскута слизистой оболочки, сшить ихъ другъ съ другомъ, а затѣмъ соединить окружающія ткани другимъ рядомъ швовъ. Обыкновенно достаточно одного ряда швовъ на окружающія ткани, а въ промежностномъ отдѣлѣ мочевода часто совсѣмъ не требуется послѣдующаго зашиванія промежностной раны, такъ какъ она закрывается произвольно надъ введеннымъ въ пузырь постояннымъ катетеромъ.

Въ заключеніе я долженъ сдѣлать еще одно замѣчаніе, столько же относящееся къ пластическому возстановленію мочевода, сколько и ко всѣмъ пластическимъ операціямъ вообще, а именно: пластику должно производить дробнымъ порядкомъ, отдѣляя по возможности длинными промежутками времени отдѣльные моменты ея.

Необходимость дѣятельности мочевода, состоящей въ выведеніи мочи, и нерѣдкія эрекціи въ послѣопераціонномъ періодѣ часто нарушаютъ нормальное заживленіе, и потому возстановленіе мочевода требуетъ большой настойчивости отъ хирурга и отъ больного.

B. Операціи на мужскихъ половыхъ органахъ.

1) Разрѣзъ и изсѣченіе оболочекъ яичка.

Разрѣзъ оболочекъ яичка дѣлается при скопленіи въ полости влагалищной оболочки сывороточной жидкости, крови, гноя и для доступа къ яичку и придатку его. Типической операціей

этого рода можетъ служить операція при водянкѣ влагалищной оболочки. Нѣтъ надобности перечислять разнообразные оперативные пріемы, примѣнявшіеся при этомъ страданіи; назову только *Volkmann*'а и *Bergmann*'а, какъ хирурговъ, наиболѣе способствовавшихъ развитію оперативнаго леченія водянки влагалищной оболочки. Такъ какъ при этомъ страданіи влагалищная оболочка всегда бываетъ ненормальной, по крайней мѣрѣ настолько, что утрачиваетъ всасывательную способность, въ высокой степени свойственную сывороточнымъ оболочкамъ, то къ разрѣзу обыкновенно присоединяютъ частичное вырѣзываніе влагалищной оболочки, оставляя ее лишь настолько, чтобы можно было прикрыть ею яичко. Разрѣзъ дѣлается по передней поверхности мошонки отъ подкожнаго отверстія пахового канала до нижней части болѣе или менѣе сильно увеличенной мошонки. Я уже отмѣчалъ выгоды этого разрѣза по сравненію съ паховымъ разрѣзомъ, примѣняемымъ нѣкоторыми хирургами при водянкѣ влагалищной оболочки (стр. 704). Дойдя до влагалищной оболочки и вскрывъ ее ножницами, разсѣкаютъ ее во всю длину кожной раны. Удаливъ сполна жидкость, осматриваютъ поверхность влагалищной оболочки и яичка. Если при этомъ находятъ что-либо ненормальное, напр., кисты или бородавчатыя разрастанія, то ихъ удаляютъ. Затѣмъ вырѣзываютъ ножницами такую часть влагалищной оболочки, чтобы оставшеюся частью можно было прикрыть яичко по всей его поверхности, и зашиваютъ рану. Зашиваніе лучше всего производить швами, захватывающими всю толщу мошонки, включая и влагалищную оболочку, чтобы не оставлять погружныхъ швовъ. Въ нижній уголъ раны вводится полоска марли.

Такъ какъ всасывательная способность влагалищной оболочки при водянкѣ ея сильно страдаетъ, то, во избѣжаніе возврата водянки, *Winkelmann* предложилъ выворачивать разрѣзанную влагалищную оболочку серозною поверхностью наружу, сузить рану ея нѣсколькими швами вверху, у сѣменного канатика, настолько, чтобы она не могла снова лечь нормальнымъ образомъ вокругъ яичка, погрузить яичко съ завороченной влагалищной оболочкой въ мошонку и зашить рану послѣдней. Такимъ образомъ серозная поверхность будетъ въ непосредственномъ сообщеніи съ клѣтчаткой общей влагалищной оболочки и послѣдняя будетъ всасывать жидкость, если бы таковая продолжала отдѣляться послѣ операціи. Яичко, конечно, срастается съ тканями мошонки.

2) Резекція и удаленіе яичка.

Объ эти операціи находятъ себѣ примѣненіе чаще всего при бугорчаткѣ яичка. Кастрація кромѣ того примѣняется при опухоляхъ яичка, а иногда при травматическихъ поврежденіяхъ и высокихъ степеняхъ атрофіи его; въ послѣднемъ случаѣ имѣется въ виду удаленіемъ ставшаго безполезнымъ органа сдѣлать возможнымъ прочное закрытіе брюшной стѣнки въ области пахового канала. Въ большинствѣ случаевъ бугорчатки яичка примѣняется удаленіе послѣднягого, иногда даже вмѣстѣ съ сѣмявыносящимъ протокомъ и сѣменнымъ пузырькомъ. Однако, въ начальномъ стадіи бугорчатки у молодыхъ лицъ при ограниченномъ пораженіи вполнѣ показана резекція, которая чаще всего представляетъ ничто иное, какъ резекцію придатка. При тѣхъ же условіяхъ резекція не только показана, но обязательна въ тѣхъ случаяхъ, когда у больного уже ранѣе было удалено другое яичко, напр., тоже по поводу бугорчатки.

Для резекціи и удаленія яичка удобнѣе всего продольный разрѣзъ отъ подкожнаго отверстія пахового канала до дна соотвѣтствующей половины мошонки. Прежде чѣмъ приступить къ резекціи придатка, благоразумно сдѣлать пробный разрѣзъ яичка, чтобы убѣдиться въ здоровомъ состояніи его. *Воскресенскій* рекомендуетъ дѣлать такой разрѣзъ вдоль боковой грани придатка въ направленіи меридіана яичка на глубину 2 сант. Другіе дѣлаютъ разрѣзъ по переднему или заднему краю яичка. Если бы на разрѣзѣ оказались бугорковыя пораженія, то нужно сдѣлать кастрацію, въ противномъ случаѣ рана яичка закрывается нѣсколькими узловыми швами, наложенными на бѣлочную оболочку его, и производится *резекція придатка*. Отдѣляютъ сосудистый пучокъ яичка отъ срединной поверхности придатка, держась какъ можно ближе къ послѣднему, и отсѣкаютъ ножницами придатокъ отъ яичка, начиная или сверху, съ головки, или снизу, съ хвоста, смотря по тому, какой отдѣлъ его легче отдѣляется отъ яичка. Перерѣзанную при отдѣленіи придатка артерію сѣмявыносящаго протока перевязываютъ; затѣмъ необходимо выдѣлить изъ сѣменного канатика сѣмявыносящій протокъ и перерѣзать его въ здоровой части. Перерѣзка здороваго сѣмявыносящаго протока можетъ быть сдѣлана безъ перевязки его, но послѣдняя необходима, если протокъ тоже пораженъ бугорчаткой, во избѣжаніе загрязненія раны содержимымъ.

Если сѣмявыносящій протокъ здоровъ и отсѣкается вблизи яичка, то *Scaduto* и проф. *Разумовскій* предлагаютъ дѣлать

соустье сѣмявыносящаго протока съ начальными сѣмявыводящими путями. Для этого расщепленный конецъ протока сшивается съ сѣтью яичка (рис. 547) или погружается въ оставшуюся часть придатка, если отъ послѣдняго удалена только нижняя часть (рис. 548).

При болѣе обширныхъ пораженіяхъ резекція уже недостаточна, а дѣлается *удаленіе яичка*. Чтобы удалить яичко, нужно, по разсѣченіи влагалищной оболочки, раздѣлить мошоночную связку, прикрѣпляющую нижній конецъ яичка къ мошонкѣ и

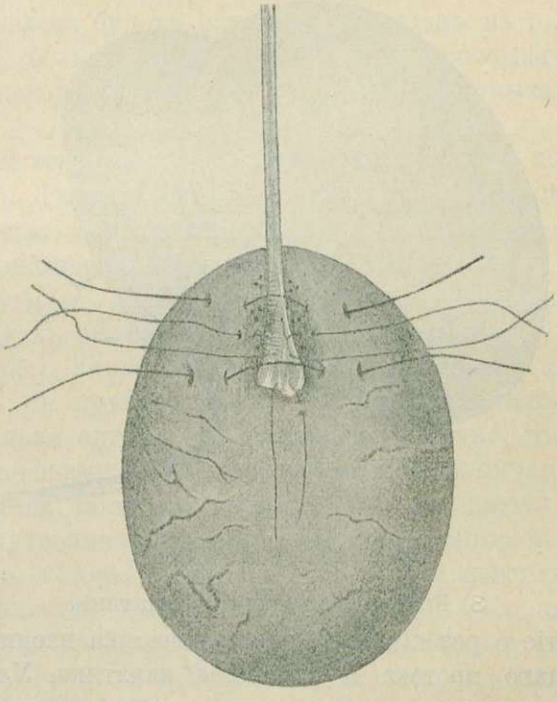

Рис. 547. *(Боголюбовъ).*

перерѣзать сѣменной канатикъ. Въ большинствѣ случаевъ, однако, приходится раздѣлять не только мошоночную связку, но и воспалительныя сращенія яичка съ мошонкой, а иногда и унести вмѣстѣ съ яичкомъ часть всей толщи мошонки, если на послѣдней имѣются свищевые ходы. Сѣменной канатикъ перерѣзается послѣ наложенія на него зажима; сосуды его перевязываются, по возможности, изолированно, чтобы не захватить въ перевязку нервовъ. Сѣмявыносящій протокъ прежде перерѣзки долженъ быть тщательно изслѣдованъ, и если окажется пораженнымъ, долженъ быть выдѣленъ изъ сѣменного канатика непремѣнно до здоровой части.

По удаленіи яичка рана мошонки дренируется марлей и зашивается.

Удаленіе яичка при злокачественныхъ новообразованіяхъ производится подобнымъ же образомъ, путемъ выдѣленія изъ мошонки всего пораженнаго и перерѣзки сѣменного канатика. Въ такихъ случаяхъ особое вниманіе нужно обращать на железы паховой области и для удаленія ихъ не слѣдуетъ останавливаться передъ обширнымъ паховымъ разрѣзомъ, чтобы удалить железы и изъ подбрюшинной клѣтчатки.

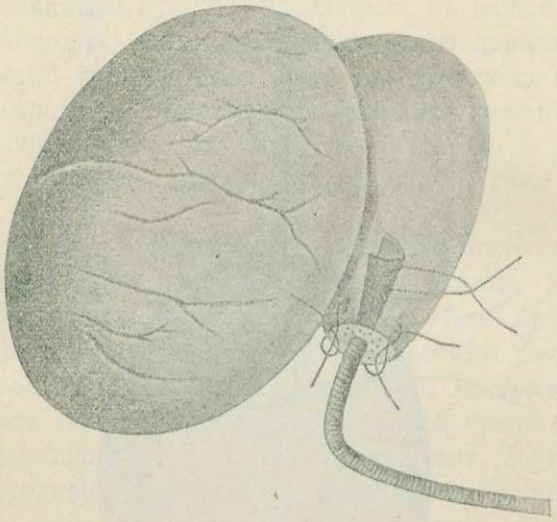

Рис. 548. *(Боголюбовъ).*

3) Резекція сѣменного канатика.

Въ понятіе о резекціи сѣменного канатика входитъ изсѣченіе сѣмявыносящаго протока и изсѣченіе канатика. Удаленіе всего сѣмявыносящаго протока производится при бугорчаткѣ его. При увеличеніи предстательной железы *изсѣкаютъ часть сѣмявыносящаго протока* съ цѣлью вызвать уменьшеніе яичка и увеличенной предстательной железы. Въ послѣднемъ случаѣ протокъ обнажаютъ разрѣзомъ, проведеннымъ книзу отъ подкожнаго отверстія пахового канала. По раздѣленіи общей влагалищной оболочки протокъ выдѣляютъ изъ сѣменного канатика; узнать его легко по виду и большей плотности наощупь. Выдѣленную петлю протока, не менѣе 6 сант., вырѣзываютъ, не накладывая перевязокъ. Затѣмъ зашиваютъ кожную рану.

Для *удаленія всего сѣмявыносящаго протока* требуется продолжить разрѣзъ въ паховую область и вскрыть паховой каналъ.

Такимъ образомъ легко выдѣлить его до брюшного отверстія пахового канала и затѣмъ изъ подбрюшинной клѣтчатки вплоть до сѣменного пузырька. Однако, при такомъ выдѣленіи приходится натягивать больной сѣмявыносящій протокъ, вслѣдствіе чего онъ можетъ оборваться, и тогда центральный конецъ его уйдетъ вглубь и инфецируетъ клѣтчатку. Поэтому, выдѣливъ изъ пахового разрѣза сѣмявыносящій протокъ настолько, насколько это возможно безъ опасности оборвать его, слѣдуетъ перевязать его, перерѣзать выше перевязки и остальную часть удалить со стороны промежности вмѣстѣ съ сѣменнымъ пузырькомъ. Наложенная на протокъ перевязка будетъ служить указаніемъ на то, что онъ выдѣленъ весь, безъ остатка. Техника промежностнаго доступа къ протоку одинакова съ техникой удаленія сѣменныхъ пузырьковъ (см. ниже).

Изсѣченіе венъ сѣменного канатика дѣлается по поводу расширенія ихъ. Дѣлаютъ разрѣзъ книзу отъ подкожнаго отверстія пахового канала, обнажаютъ сѣменной канатикъ и, отдѣливъ въ сторону сѣмявыносящій протокъ и, если возможно, внутреннюю сѣменную артерію, остальную часть сѣменного канатика извлекаютъ кверху въ видѣ петли и вырѣзываютъ между двумя перевязками. Чтобы яичко не опускалось слишкомъ книзу, связываютъ другъ съ другомъ концы обѣихъ перевязокъ. Если внутренняя сѣменная артерія не отыскивается легко, то изсѣкаютъ и ее вмѣстѣ съ венами. Послѣ перевязки артеріи яичко обыкновенно не атрофируется, такъ какъ питаніе его совершается насчетъ анастомозовъ внутренней сѣменной артеріи съ артеріей сѣмявыносящаго протока, которая прилежитъ къ задней поверхности послѣдняго и отдѣляется вмѣстѣ съ нимъ. Если мошонка слишкомъ велика и плохо сокращается, то для уменьшенія ея продольную рану можно зашить въ поперечномъ направленіи или даже вырѣзать часть мошонки.

4) Удаленіе сѣменныхъ пузырьковъ.

Показаніемъ къ этой операціи обычно служитъ бугорчатка ихъ. Удаленіе можетъ быть сдѣлано промежностнымъ путемъ или крестцовымъ. Въ первомъ случаѣ дѣлается лоскутный разрѣзъ промежности (стр. 707). Если края мышцъ, поднимающихъ задній проходъ, натягиваясь, суживаютъ поле операціи, ихъ можно надсѣчь поперечными разрѣзами. Дойдя до предстательной железы, нужно отдѣлить кзади пузырно-прямокишечную фасцію (*Denonvillier*) и пройти выше предстательной железы. Клѣтчатка, окружающая сѣменной пузырекъ, осторожно раздѣляется пинцетомъ, пузырекъ

захватывается зажимомъ и выдѣляется изъ клѣтчатки вмѣстѣ съ рядомъ лежащимъ сѣмявыносящимъ протокомъ, который, въ свою очередь, легко выдѣляется изъ подбрюшинной клѣтчатки. Если на протокъ раньше, изъ пахового разрѣза, была наложена перевязка, то выдѣленіе его продолжаютъ до тѣхъ поръ, пока не дойдутъ до послѣдней. Если же паховая часть протока здорова, то перерѣзаютъ протокъ въ здоровой части изъ промежностной раны. Натягивающійся сѣмявыбрасывающій протокъ отсѣкаютъ у самой предстательной железы. Если въ предстательной железѣ существуютъ бугорковыя гнѣзда, то вырѣзываютъ или выскабливаютъ и ихъ. Въ рану закладываются марлевые выпускники и рана суживается швами.

При крестцовомъ способѣ дѣлается резекція копчика и крестца, временная или, что проще, окончательная. Сбоку прямой кишки проникаютъ въ клѣтчатку верхняго тазо-прямокишечнаго пространства, отыскиваютъ сѣменной пузырекъ и удаляютъ его. Крестцовый путь для удаленія сѣменныхъ пузырьковъ примѣнялся уже давно (*Schede*), но большинство хирурговъ предпочитаютъ оперировать промежностнымъ путемъ. Въ послѣднее время *Хольцовъ* вновь выступилъ на защиту крестцоваго пути.

5) Удаленіе полового члена.

Удаленіе полового члена производится въ видѣ ампутаціи его или въ видѣ полнаго вырѣзыванія пещеристыхъ тѣлъ его и мочевода, включая и луковицу послѣдняго. Чаще производится ампутація. Обыкновеннымъ показаніемъ служатъ злокачественныя опухоли. *Ампутація* производится по типу двухмоментнаго отсѣченія; т.-е., сначала дѣлается круговой разрѣзъ покрововъ, а затѣмъ уже перерѣзаются пещеристыя тѣла. Мочеводъ перерѣзается позже всѣхъ другихъ частей и, притомъ, ближе къ головкѣ члена. Артеріи захватываются и перевязываются по мѣрѣ перерѣзки ихъ; всего требуется перевязать 4 артеріи: 2 тыльныхъ и 2 глубокихъ. Затѣмъ поверхность разрѣза пещеристыхъ тѣлъ прикрываютъ кожей члена, сшивая края ея съ слизистой оболочкой мочевода. Послѣдній имѣетъ большую наклонность оттягиваться вглубь и потому онъ перерѣзается на 1 сант. впереди поверхности разрѣза пещеристыхъ тѣлъ, а прежде чѣмъ перерѣзать его, хорошо провести чрезъ него для удерживанія нитяную петлю. Чтобы отверстіе канала не сузилось впослѣдствіи, его слѣдуетъ разсѣчь двумя продольными разрѣзами на протяженіи 1 сант. на два боковыхъ лоскута и лоскуты эти сшить съ кожей. Въ пузырь вводятъ на нѣсколько дней постоянный катетеръ.

Полное удаленіе полового члена и пещеристой части мочевода производится сообразно съ особенностями случая. Въ большинствѣ случаевъ для доступа къ заложеннымъ въ тазовомъ днѣ отдѣламъ пещеристыхъ тѣлъ расщепляли мошонку на двѣ половины по шву ея. Изъ этого разрѣза обнажаются и выдѣляются задніе отдѣлы пещеристыхъ тѣлъ и луковица мочевода. У лоннаго соединенія перерѣзаютъ подвѣшивающую связку, сдѣлавъ два полулунныхъ разрѣза по бокамъ полового члена. При выдѣленіи пещеристыхъ тѣлъ перевязываются вѣтви промежностной артеріи и артеріи полового члена. Перерѣзанный мочеводъ расщепляется на 1 сант. по нижней поверхности и вшивается въ кожную рану промежности. Рана мошонки зашивается.

6) Разрѣзъ и обрѣзаніе крайней плоти.

Разрѣзъ крайней плоти дѣлается при фимозѣ и парафимозѣ. Разрѣзъ дѣлается ножомъ или ножницами по тыльной поверхности полового члена. По разрѣзѣ края поверхностнаго листка крайней плоти расходятся сильнѣе краевъ глубокаго листка ея, и потому разрѣзъ послѣдняго приходится увеличивать до соотвѣтствія съ разрѣзомъ поверхностнаго листка. Обыкновенно при этомъ на тыльной поверхности члена выкраиваютъ изъ глубокаго листка треугольный лоскутъ, до 1 сант. длиною, который вшиваютъ въ уголъ разрѣза поверхностнаго листка для того, чтобы края послѣдняго не срослись вновь. Затѣмъ края разрѣза глубокаго листка сшиваются съ краями разрѣза поверхностнаго листка на всемъ протяженіи такъ, что линія шва ложится поперечно къ оси полового члена. При производствѣ разрѣза нужно имѣть въ виду, что глубокій листокъ можетъ быть сращенъ съ головкою полового члена, и потому легко повредить послѣднюю. Случается, что хирургъ, думая ввести вѣтвь ножницъ въ полость крайней плоти, въ дѣйствительности вводитъ ее въ отверстіе мочевода и, замыкая ножницы, разсѣкаетъ головку члена. Поэтому всегда лучше дѣлать разрѣзъ ножомъ, начиная съ кожи и углубляясь подъ руководствомъ зрѣнія.

Еще осторожнѣе нужно быть при *круговомъ обрѣзаніи крайней плоти*. Для обрѣзанія конецъ крайней плоти оттягивается кпереди, на оттянутую часть накладывается у самой головки зажимъ, и затѣмъ отсѣкаются ткани впереди зажима. По снятіи зажима поверхностный листокъ отходитъ кзади, а глубокій еще покрываетъ часть головки. Его разсѣкаютъ продольнымъ тыльнымъ разрѣзомъ и края обоихъ листковъ сшиваютъ другъ съ дру-

гомъ. Во избѣжаніе захватыванія зажимомъ и отсѣченія кончика головки и здѣсь лучше дѣлать сначала продольный тыльный разрѣзъ и, уже обнаживъ головку, отсѣкать излишнюю часть крайней плоти. Если уздечка крайней плоти подходитъ близко къ отверстію мочевода, ее слѣдуетъ отдѣлить отъ послѣдняго.

Послѣ операціи разрѣза крайней плоти нижній отдѣлъ ея довольно долго имѣетъ видъ некрасиваго отечнаго выступа, но затѣмъ постепенно атрофируется.

При парафимозѣ нужно разсѣчь ущемляющее кольцо, которое образовано на счетъ глубокаго листка крайней плоти и углублено между опухшими частями полового члена.

Г. Операціи на женскихъ половыхъ органахъ.

1) Изслѣдованіе женскихъ половыхъ органовъ.

Въ виду глубокаго положенія женскихъ половыхъ органовъ, сравнительно тѣснаго расположенія ихъ вблизи другъ отъ друга и другихъ органовъ тазовой полости (кишечникъ, мочеточники, мочевой пузырь) и доступности ихъ для изслѣдованія лишь чрезъ слои другихъ тканей, болѣе или менѣе толстые, успѣхъ изслѣдованія въ значительной мѣрѣ зависитъ отъ его методичности.

Положеніе больной при изслѣдованіи составляетъ условіе, которое существеннымъ образомъ вліяетъ на результатъ его. Для предварительнаго изслѣдованія обыкновенно больная помѣщается на кушеткѣ или постели на спинѣ, сгибаетъ ноги въ колѣняхъ, разводитъ бедра и кладетъ свои руки подъ крестецъ, чтобы приподнять тазъ. Однако, въ такомъ положеніи нельзя произвести ни изслѣдованія осмотромъ (зеркалами), ни двойного ощупыванія, такъ какъ не разслабляются брюшныя мышцы. Поэтому никогда не слѣдуетъ ограничиваться изслѣдованіемъ только въ этомъ положеніи, а всегда необходимо произвести его въ *спинномъ положеніи*, сходномъ съ тѣмъ, которое было описано на стр. 716 для изслѣдованія прямой кишки: тазъ больной помѣщается на краю стола и слегка приподнимается; голова и верхняя часть туловища тоже слегка приподнимаются, чѣмъ достигается разслабленіе брюшныхъ мышцъ; ноги сгибаются въ колѣнныхъ и тазобедренныхъ суставахъ, бедра приводятся къ животу и удерживаются помощниками или при помощи ногодержателей.

Рѣже примѣняется для изслѣдованія и менѣе удобно *боковое* (вѣрнѣе — бокогрудное) *положеніе*: тазъ больной помѣщается на краю стола; больная лежитъ на боку, но туловище поворачивается

грудью внизъ; ноги сгибаются въ колѣняхъ, бедра приводятся къ животу.

Если нужно, чтобы органы брюшной полости отошли отъ полости таза, то пользуются *колѣнно-груднымъ положеніемъ*. На концѣ стола больная становится на согнутыя колѣна, раздвигаетъ бедра и выдвигаетъ за край стола тазъ; передняя часть туловища опускается между согнутыми въ локтяхъ руками до соприкосно-



Рис. 549.

венія съ плоскостью стола. Въ этомъ положеніи половая щель раскрывается и влагалище растягивается входящимъ въ него воздухомъ.

Рѣже, но при смѣщеніяхъ половыхъ органовъ необходимо, производится изслѣдованіе *въ стоячемъ положеніи*.

Помѣстивъ больную въ одно изъ указанныхъ положеній приступаютъ къ **изслѣдованію**: *Ощупываніе* производится черезъ переднюю брюшную стѣнку, черезъ влагалище, двойное — черезъ

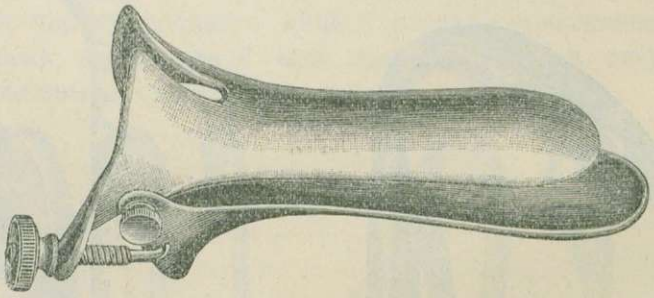

Рис. 550.

влагалище и переднюю брюшную стѣнку, черезъ прямую кишку, двойное—черезъ кишку и переднюю брюшную стѣнку, двойное—черезъ кишку и влагалище. Всѣ эти способы въ различныхъ сочетаніяхъ могутъ дать очень точное представленіе о состояніи тазовыхъ органовъ и ихъ взаимныхъ отношеніяхъ. Умѣнье пользоваться ими достигается путемъ клиническаго изученія.

Осмотръ имѣетъ значеніе способа, дополняющаго результаты ощупыванія. Для производства его пользуются различными зеркалами: цилиндрическими (рис. 549), створчатыми (рис. 550) и

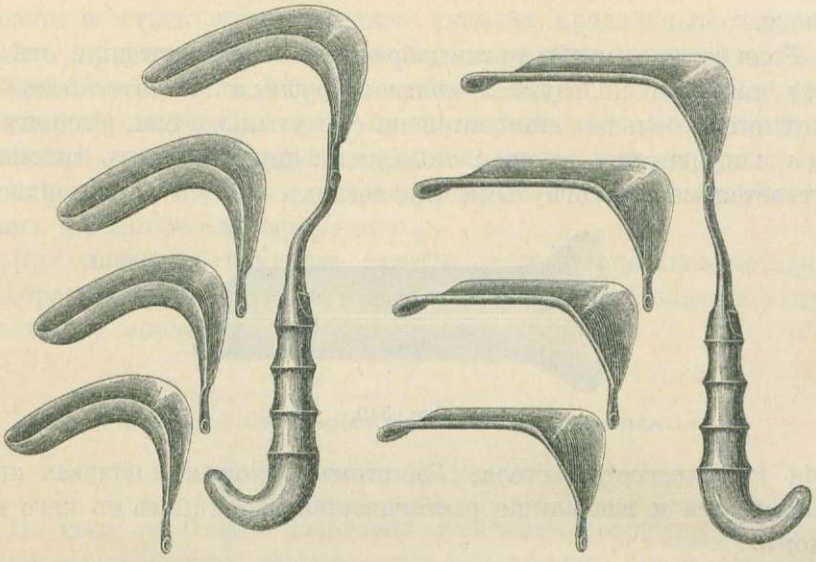

Рис. 551.

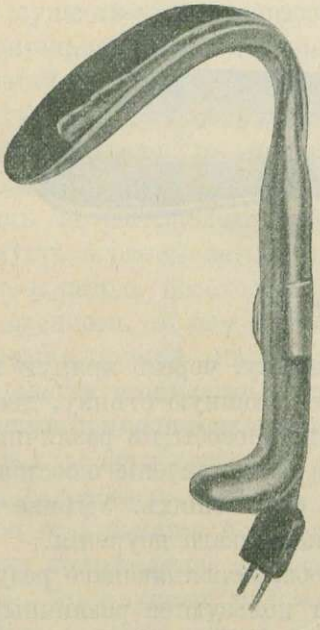

Рис. 552. (*Оттъ*).

Рис. 553.

ложечными (рис. 551). Ложечныя зеркала для задней стѣнки влагалища болѣе прогнуты, для передней почти плоски, для боковыхъ стѣнокъ плоски и узки. Зеркалами пользуются не только для изслѣдованія, но и для различныхъ лечебныхъ мѣропріятій (напр. смазываній) и для операцій. Чтобы при операціяхъ получить хорошее освѣщеніе, работая въ глубинѣ влагалища, проф. *Отъ* помѣстилъ въ углубленіе ложечнаго зеркала электрическую лампочку (рис. 552).

Зондированіе матки составляетъ очень важный способъ распознаванія проходимости шейнаго канала, величины полости матки и положенія ея. Непремѣннымъ условіемъ зондированія является отсутствіе беременности, такъ какъ зондированіе при беременности можетъ повести къ выкидышу. Влагалище передъ зондированіемъ должно быть тщательно вымыто, чтобы съ зондомъ не занести инфекціи въ маточную полость. Для зондированія пользуются маточнымъ зондомъ (рис. 553). Зондированіе лучше всего производить, раскрывъ влагалище зеркалами и фиксировавъ шейку матки за заднюю губу пинцетомъ или щипцами; зондъ проводится безъ всякаго насилія и при нормальныхъ условіяхъ свободно проходитъ на 5—7 сант.

2) Выскабливаніе матки.

Выскабливаніе полости матки производится при эндометритѣ, задержкѣ частей плоднаго яйца и плодныхъ оболочекъ, иногда въ качествѣ палліативной или подготовительной операціи при злокачественныхъ опухоляхъ.

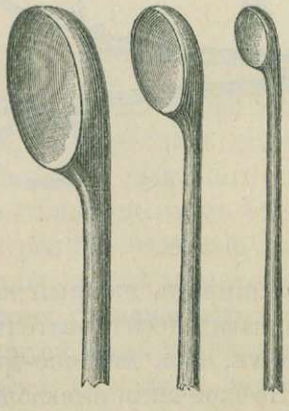

Рис. 554.

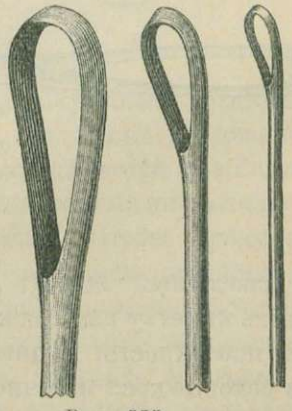

Рис. 555.

Для выскабливанія пользуются ложками (рис. 554) или петлевидными кюретками (рис. 555). У тѣхъ и другихъ края бываютъ острыми или притупленными.

Для выскабливанія больная кладется на спину, бедра приводятся къ животу, во влагалище вводятся передняя и задняя ложки зеркала, матка захватывается пулевыми (рис. 556) или *Museux*'евскими (рис. 557) щипцами за переднюю губу и опускается нѣсколько ко входу во влагалище. Затѣмъ слѣдуетъ расширеніе шейнаго канала. Расширеніе дѣлается или быстрое, съ помощью



Рис. 556.

каучуковыхъ или металлическихъ расширителей, причемъ вводятся въ шейный каналъ все болѣе и болѣе толстые номера ихъ, или медленное, посредствомъ оставленія въ шейномъ каналѣ на сутки палочки ламинаріи. Расширеніе шейнаго канала нужно не только затѣмъ, чтобы провести чрезъ него кюретку, но и затѣмъ, чтобы можно было свободно дѣйствовать ею по всей поверхности маточной полости, и чтобы отдѣляемое матки послѣ выскабливанія

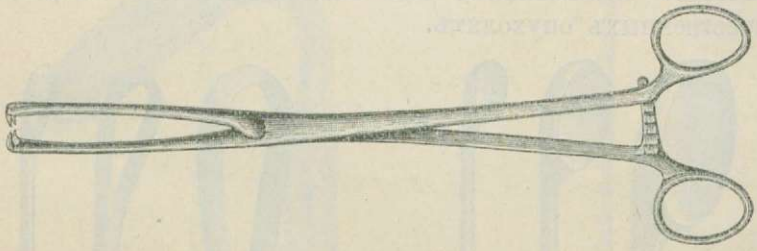

Рис. 557.

имѣло свободный выходъ наружу. Расширивъ шейный каналъ, проводятъ кюретку или ложку и выскабливаютъ послѣдовательно переднюю поверхность, заднюю поверхность, дно, маточно-трубные углы и боковые края маточной полости. По окончаніи выскабливанія полость матки можетъ быть промыта посредствомъ катетера съ двойнымъ каналомъ. Иногда кромѣ того въ нее впрыскиваютъ различныя вещества, напр., іодовую настойку, или тампонируютъ марлей. Влагалище послѣ операціи рыхло выполняютъ марлей.

3) Разрѣзы матки.

Разрѣзы матки дѣлаются на шейкѣ и на тѣлѣ ея или, начинаясь на шейкѣ, распространяются на тѣло, а иногда раздѣляютъ матку въ сагитальной плоскости на 2 боковыя половины.

Разрѣзы шейки матки имѣютъ цѣлью расширеніе шейнаго канала. Они дѣлаются въ сагитальномъ и фронтальномъ направленіяхъ. Простѣйшую операцію этого рода представляетъ сагитальный разрѣзъ задней половины шейки по *Sims*'у: шейка матки обнажается зеркалами, передняя губа захватывается щипцами *Museux*, черезъ шейный каналъ проводится тупоконечный ножъ, и имъ разсѣкается задняя стѣнка шейнаго канала на всемъ протяженіи отъ наружнаго отверстія до прикрѣпленія задняго свода, (рис. 558). Затѣмъ вводится стеклянный внутриматочный пессарій

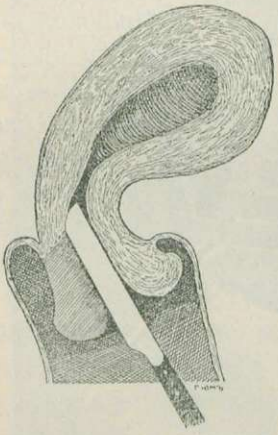

Рис. 558. (*Снегиревъ*).

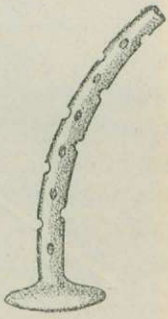

Рис. 559.

(рис. 559), и влагалище тампонируется. *Defontaine* разсѣкаетъ не заднюю, а переднюю стѣнку шейки, отдѣливъ предварительно прикрѣпленіе передняго свода; разрѣзъ дѣлается ножницами по средней линіи и идетъ отъ наружнаго отверстія до полости матки за внутреннее отверстіе шейнаго канала. Чтобы предупредить срастаніе краевъ разрѣза, слизистая оболочка шейнаго канала сшивается съ слизистымъ покровомъ влагалищной части шейки.

Другой видъ разрѣзовъ на шейкѣ проходитъ въ фронтальной плоскости. Образцомъ можетъ служить операція *Nourse*'а. Захватываются щипцами передняя и задняя губы матки и влагалищная часть ея разсѣкается ножницами въ обѣ стороны до тѣхъ поръ, пока не будетъ пройдено внутреннее отверстіе шейнаго канала. Затѣмъ, натягивая ту или другую губу, выпрямляютъ перегнутую

впередъ или назадъ матку и на зондѣ сшиваютъ оба лоскута маточной шейки въ томъ положеніи, какъ они приходятся при новомъ положеніи матки. Отсюда видно, что эта операція примѣняется при суженіи шейнаго канала въ зависимости отъ перегибовъ матки. Если перегиба нѣтъ, то сшиваніе лоскутовъ можетъ быть и опущено; тогда между краями разрѣзовъ закладывается марля, или въ полость матки заводится стеклянный пессарій.

Разрѣзъ шейки и тѣла матки дѣлается для доступа къ слизистой оболочкѣ матки и для вправленія выворотовъ ея. Для до-

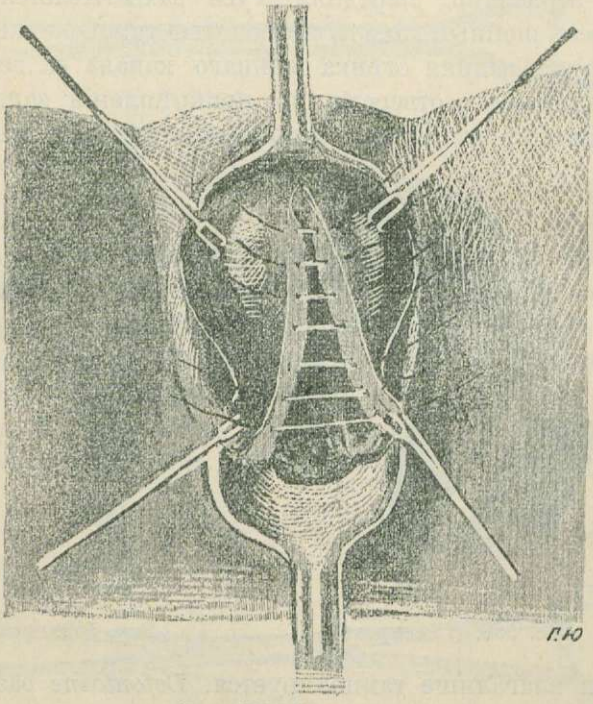

Рис. 560. (*Снегиревъ*).

ступа къ слизистой оболочкѣ матки удобнѣе разрѣзъ шейки и тѣла матки по передней поверхности. Для этого вскрывается передній сводъ; черезъ разрѣзъ брюшины, постепенно перекладывая по тѣлу матки щипцы *Museux* все выше и выше, извлекаютъ дно матки и ножницами, одна вѣтвь которыхъ проводится черезъ наружное отверстіе въ полость матки, разсѣкаютъ шейку и тѣло матки вплоть до дна ея строго по средней линіи передней поверхности. Если теперь развести въ стороны края разрѣза, то открывается вся слизистая оболочка полости матки и шейнаго канала. Въ полости матки дѣлается та или другая операція (выска-

бливаніе, удаленіе опухолей), и края разрѣза соединяются швами, не проникающими въ полость матки (рис. 560). Затѣмъ матка заправляется въ брюшную полость, и зашиваются разрѣзы брюшины и передняго свода. Изъ полости матки выводится во влагалище полоска марли.

Разрѣзъ задней стѣнки матки для вправленія выворота, по *Küstner*'у, дѣлается слѣдующимъ образомъ: поперечнымъ разрѣзомъ вскрываютъ широко задній сводъ и проникаютъ въ брюшную полость. Въ воронку вывернутой матки проводятъ палецъ и разсѣкаютъ по средней линіи заднюю стѣнку шейки и тѣла настолько, чтобы легко можно было вправить вывернутую матку. Затѣмъ зашивается рана матки и задняго свода.

При удаленіи матки чрезъ влагалище къ разрѣзу по средней линіи иногда прибѣгаютъ съ цѣлью сдѣлать болѣе легкимъ самое удаленіе. Иногда при этомъ матку совершенно разсѣкаютъ на двѣ боковыя половины, удаленіе которыхъ значительно легче, нежели удаленіе цѣлой матки.

Разрѣзы матки по средней линіи основаны на томъ анатомическомъ фактѣ, что крупные сосуды располагаются по бокамъ матки, до средины же ея доходятъ лишь мелкія вѣтви.

Разрѣзъ матки черезъ чревосѣченіе, какъ типическая операція, дѣлается при т. наз. **кесарьскомъ сѣченіи.** Показаніемъ къ послѣднему служитъ невозможность родовъ черезъ естественные пути (различныя формы суженія таза, смерть матери во время родовъ). Брюшная полость вскрывается продольнымъ разрѣзомъ въ подчревной области. Разрѣзъ дѣлается такой величины, чтобы черезъ него можно было вывести беременную матку наружу. Между выведенной маткой и краями брюшной раны закладываются большія марлевыя салфетки, чтобы кровь и околоплодная жидкость не затекали въ брюшную полость. Затѣмъ дѣлается разрѣзъ матки—продольный, по средней линіи передней стѣнки ея, или поперечный, параллельный дну матки. Разрѣзъ слѣдуетъ проводить съ такимъ разсчетомъ, чтобы онъ, по возможности, не приходился на прикрѣпленіе послѣда. Плодныя оболочки при разрѣзѣ нужно возможно долѣе щадить и лучше вскрыть ихъ лишь тогда, когда разрѣзъ матки будетъ сдѣланъ желательной длины. Если разрѣзъ придется на прикрѣпленіе послѣда, слѣдуетъ отдѣлить его отъ стѣнки матки до одного края и затѣмъ вскрыть плодный пузырь въ сторонѣ отъ послѣда. Черезъ сдѣланный разрѣзъ, по излитіи водъ, извлекается младенецъ головнымъ концомъ или за ножки. Разрѣзъ матки долженъ быть такой длины, чтобы извлеченіе младенца не представило затрудненій; иначе края раны матки неиз-

бѣжно подвергнутся большему или меньшему ушибу (приходится даже извлекать младенца при помощи щипцовъ). По извлеченіи младенца удаляются послѣдъ и оболочки, и рана матки закрывается швами. Швы накладываются такимъ образомъ, чтобы, съ одной стороны, они не проникали въ полость матки, а съ другой, серозныя поверхности заворачивались внутрь раны. Матка опускается въ брюшную полость, и зашивается рана брюшной стѣнки.

Кроветеченіе при разрѣзѣ беременной матки бываетъ значительно. Поэтому предложено перетягивать до разрѣза нижній сегментъ матки резиновымъ жгутомъ, но прекращеніе кровеобращенія въ маткѣ вноситъ столь большія разстройства въ кровеобращеніе младенца, что лучше не прибѣгать къ такому перетягиванію, тѣмъ болѣе, что по извлеченіи младенца сокращеніе матки умѣряетъ кроветеченіе; въ крайнемъ случаѣ помощникъ можетъ сдавить между пальцами широкія связки.

Чтобы женщина послѣ кесарьскаго сѣченія не могла забеременѣть вновь, было предложено ампутировать матку вмѣстѣ съ придатками послѣ извлеченія младенца (*Porro*). Однако, въ настоящее время такимъ образомъ кесарьское сѣченіе заканчивается лишь по какимъ-либо особымъ показаніямъ, предупрежденіе же новой беременности достигается путемъ частичной резекціи маточныхъ трубокъ вблизи впаденія ихъ въ матку.

4) Ампутація шейки матки.

Ампутація шейки матки производится при хроническихъ воспаленіяхъ матки, язвахъ шейки, гипертрофіи ея и при конической шейкѣ. При раковыхъ пораженіяхъ шейки ампутаціи недостаточно, и всегда слѣдуетъ дѣлать удаленіе всей матки.

Смотря по высотѣ, на которой отсѣкается шейка, различаютъ ампутацію влагалищной части шейки и надвлагалищную ампутацію.

Ампутація влагалищной части. Обнажаютъ шейку матки зеркалами, захватываютъ щипцами *Museux* за заднюю губу ея и низводятъ матку ко входу во влагалище. Двумя боковыми разрѣзами, доходящими до сводовъ, раздѣляютъ шейку на переднюю и заднюю половины и изъ каждой половины вырѣзываютъ по клиновидному куску при помощи сходящихся вверху разрѣзовъ (рис. 561). Такимъ образомъ на каждой половинѣ получается по 2 лоскута, которые сшиваются; оставшаяся послѣ ампутаціи часть боковыхъ разрѣзовъ шейки тоже соединяется швами (рис. 562). Влагалище выполняется марлей.

Если слизистая оболочка шейнаго канала изъязвлена и должна быть вырѣзана, то ампутація дѣлается съ однимъ лоскутомъ: шейка такъ же раздѣляется боковыми разрѣзами на переднюю и заднюю половины, и вырѣзается изъ каждой половины кусокъ

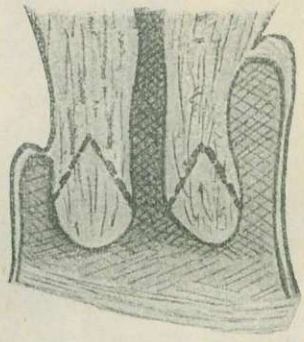

Рис. 561.

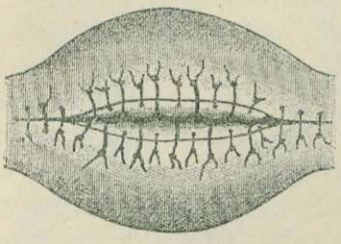

Рис. 562. *(Pozzi).*

ткани ступенеобразно, какъ показано на рис. 563. Получившійся длинный лоскутъ перегибается и пришивается, какъ показано на рис. 564, и затѣмъ сшиваются боковые резрѣзы шейки.

Послѣ ампутаціи шейки матка уменьшается въ объемѣ, а потому и оставшаяся шейка укорачивается еще болѣе; это нужно имѣть въ виду при производствѣ операціи.

Рис. 563.

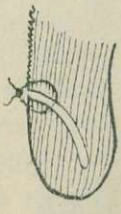

Рис. 564.

Надвлагалищная ампутація шейки матки. Шейка матки обнажается зеркалами, захватывается щипцами и низводится ко входу во влагалище. На высотѣ сводовъ влагалища дѣлается круговой разрѣзъ вокругъ шейки, и по всей окружности ея тупо отодвигается кверху клѣтчатка; мѣстами при этомъ приходится подсѣкать натягивающіеся тяжи ножницами, держась ближе къ шейкѣ. Такимъ образомъ шейка отдѣляется отъ клѣтчатки до высоты

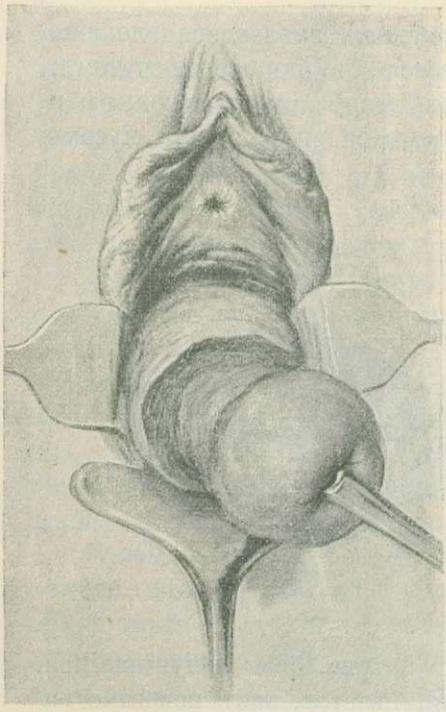

Рис. 565. (*Döderlein u. Krönig*).

Рис. 566. (*Döderlein u. Krönig*).

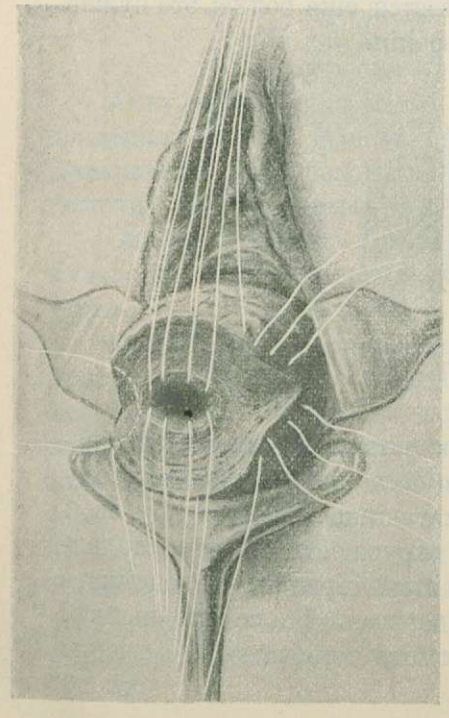

Рис. 567. (*Döderlein u. Krönig*).

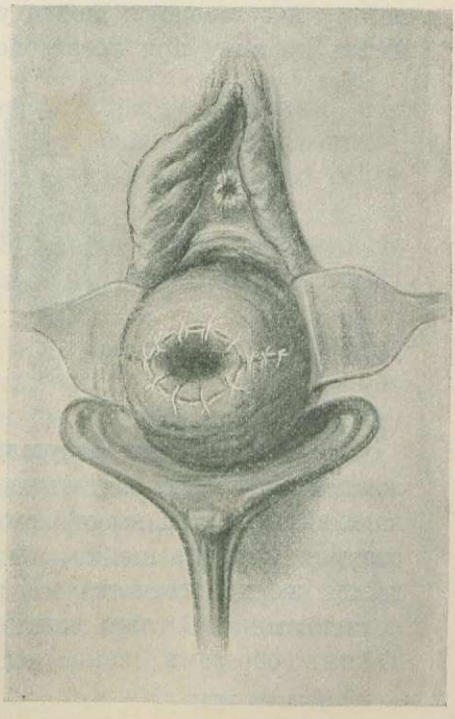

Рис. 568. (*Döderlein u. Krönig*).

маточнаго отверстія шейнаго канала (рис. 565). Въ боковыхъ сводахъ при этомъ перевязываются вѣтви маточной артеріи. Покончивъ выдѣленіе, шейку разсѣкаютъ боковыми разрѣзами на переднюю и заднюю половины (рис. 566) и изъ каждой изсѣкаютъ по клиновидному куску. Затѣмъ слизистая оболочка влагалища сшивается съ слизистой оболочкой матки, и сбоку возстановляются своды (рис. 567 и 568). Швы слѣдуетъ проводить подъ всей раневой поверхностью.

Б) Ампутація тѣла матки.

Ампутація тѣла матки, съ оставленіемъ шейки ея, производится чаще всего при фиброміомахъ матки. Ею заканчиваютъ кесарьское сѣченіе при т. наз. операціи *Porro*. Иногда послѣ надвлагалищной ампутаціи тѣла матки удаляютъ со стороны влагалища шейку, и такимъ образомъ ампутація составляетъ лишь одинъ моментъ полнаго удаленія матки.

Въ *Trendelenburg*'скомъ положеніи продольнымъ разрѣзомъ дѣлается чревосѣченіе въ подчревной области. При фиброміомахъ матки брюшина и мочевой пузырь иногда сильно оттягиваются растущей опухолью кверху, и потому возможно поврежденіе пузыря, какъ при разрѣзѣ брюшной стѣнки, такъ, въ особенности, при послѣдующемъ отдѣленіи брюшины отъ передней поверхности матки. Возможность такого поврежденія всегда слѣдуетъ имѣть въ виду. Введя въ брюшную рану расширитель и осмотрѣвъ, насколько возможно, поверхность опухоли и матки, захватываютъ опухоль рукой, крѣпкими щипцами *Museux* или штопоромъ *Doyen*'а, извлекаютъ наружу (рис. 569), доканчиваютъ изслѣдованіе отношеній опухоли и матки къ органамъ брюшной и тазовой полостей и отграничиваютъ салфетками брюшную полость отъ поля операціи. Запрокинувъ матку впередъ и отыскавъ придатки ея съ одной стороны, накладываютъ на широкую связку, близко къ тѣлу матки, провизорный зажимъ (рис. 570, справа), другой зажимъ кладутъ на широкую связку сбоку отъ конца трубы, параллельно послѣдней (рис. 570), и выше зажима разсѣкаютъ часть широкой связки. Затѣмъ кладутъ еще зажимъ, снова надсѣкаютъ часть широкой связки и т. д. до тѣхъ поръ, пока широкая связка не будетъ отдѣлена на всемъ протяженіи (рис. 570 слѣва). Тогда накладываются на разрѣзъ ея перевязки, а зажимы удаляются. То же самое дѣлается и съ другой стороны. Теперь по передней и задней поверхностямъ матки проводятъ поперечные разрѣзы брюшины, выпуклые кверху, концами соединяющіеся съ разрѣзами

широкихъ связокъ, и отдѣляютъ тупо матку спереди отъ мочевого пузыря, сзади отъ прямой кишки, возможно ниже. При разрѣзѣ и отдѣленіи брюшины спереди нужно всегда имѣть въ виду возможность высокаго положенія мочевого пузыря, чтобы не повредить его. Теперь необходимо отдѣлить клѣтчатку съ боковъ маточной шейки и перевязать вѣтви или стволы маточныхъ артерій. Для этого лучше всего сбоку матки раздвинуть края разрѣза широкой связки и отдѣлять тупо клѣтчатку, слѣдя за открывающимися въ ней

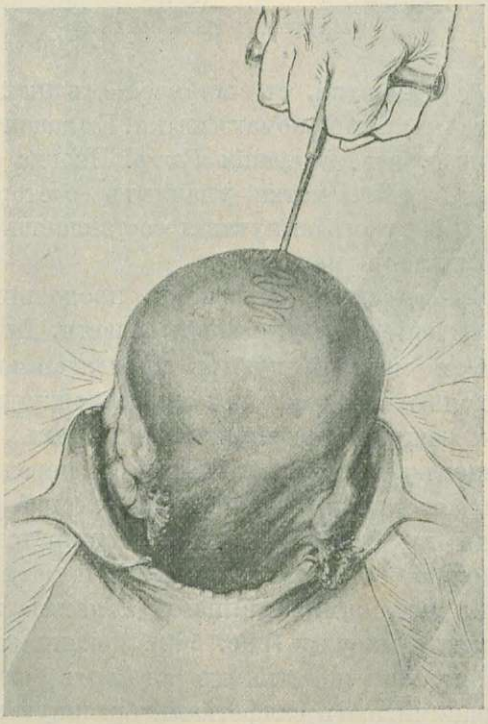

Рис. 569. (*Döderlein u. Krönig*).

сосудами, которые захватываются пинцетами, по возможности, изолированно и перевязываются. Такимъ образомъ легче всего избѣжать захватыванія въ перевязку мочеточника, который, къ тому же, можетъ быть отысканъ на боковой стѣнкѣ таза и отсюда прослѣженъ до пузыря. Если перевязки на маточныя артеріи накладываются не изолированно, а съ клѣтчаткой, то необходимо держаться какъ можно ближе къ шейкѣ матки, чтобы не захватить въ перевязку мочеточника. Во всякомъ случаѣ, маточныя артеріи должны быть перевязаны, чтобы послѣ ампутаціи матки культя ея не дала сильнаго кроветеченія; питаніе культи будетъ послѣ

этого совершаться на счетъ сосудовъ влагалища. Послѣ этого тѣло матки ампутируется разрѣзами, проведенными спереди и сзади такимъ образомъ, что вырѣзывается возможно больше слизистой оболочки шейнаго канала, а изъ мышечной части шейки получаются два лоскута—передній и задній. Эти лоскуты сшиваются другъ съ другомъ такъ, что серозныя поверхности ихъ за-

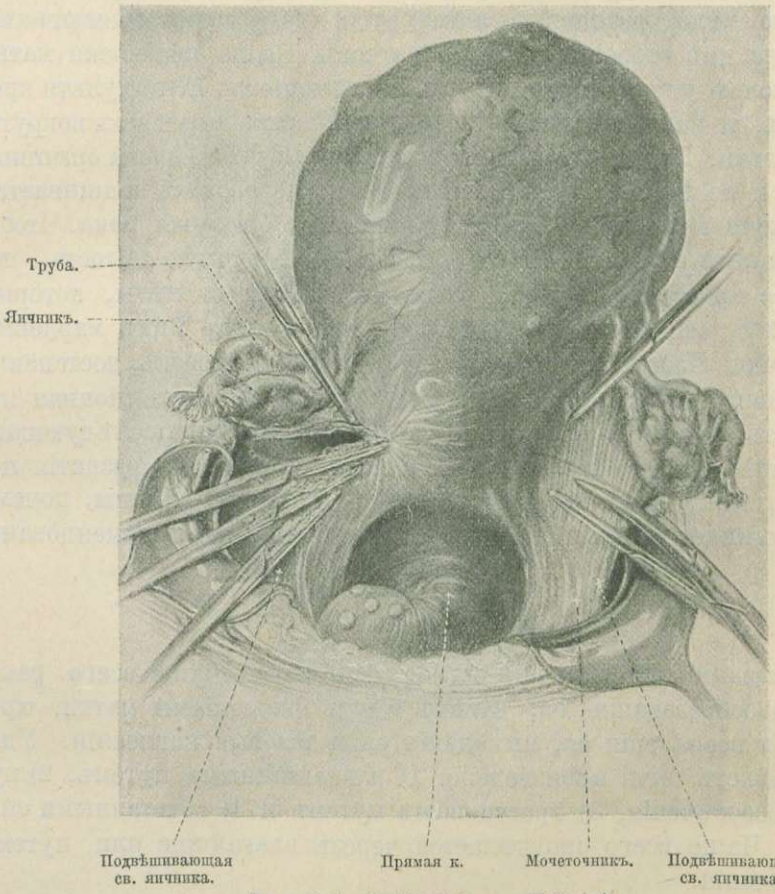

Рис. 570. (*Döderlein u. Krönig*).

ворачиваются вглубь, вслѣдствіе чего культя оказывается сполна покрытой брюшиной. Затѣмъ обшиваются брюшиной разрѣзы широкихъ связокъ. Это дѣлается такимъ же образомъ, путемъ погруженія вглубь кровавой поверхности ихъ и заворачиванія швами краевъ разрѣза брюшиннаго покрова ихъ. Обшиваніе брюшиной всѣхъ раневыхъ поверхностей необходимо во избѣжаніе приращеній къ нимъ брюшныхъ органовъ. Затѣмъ брюшина обтирается

марлей, удаляются заложенныя салфетки, и зашивается рана брюшной стѣнки.

Прежде часто примѣнялся, въ настоящее время почти оставленный, *методъ внѣбрюшиннаго укрѣпленія культи*. Этотъ способъ разработанъ *Hegar*'омъ въ слѣдующемъ видѣ: по извлеченіи матки съ опухолью черезъ рану брюшной стѣнки наружу, разобравшись въ положеніи мочевого пузыря, проводятъ черезъ шейку матки съ помощью иглы резиновую лигатуру и туго перевязываютъ ею шейку на двѣ стороны ниже придатковъ. Выше перевязки матка съ опухолью удаляются поперечнымъ сѣченіемъ. Если культя кроветочитъ, то накладывается вторая эластическая перевязка вокругъ всей культи. Культя помѣщается въ нижній уголъ раны брюшной стѣнки, и по всей окружности къ ней ниже перевязокъ подшивается пристѣночная брюшина, а выше зашивается брюшная рана. Чтобы предохранить культю отъ ускользанія въ брюшную полость, черезъ нее проводятся крестообразно двѣ длинныя иглы, которыя оставляютъ на кожѣ живота, подложивъ подъ нихъ марлевыя подушечки. Часть культи, лежащая выше перевязокъ, постепенно некротизируется и отпадаетъ, и оставшаяся грануляціонная поверхность рубцуется. Неизбѣжность омертвѣнія и послѣдующаго рубцеванія, создающаго благопріятныя условія для развитія послѣоперацiонной грыжи, составляютъ главныя причины, почему внѣбрюшинное укрѣпленіе культи не можетъ быть рекомендовано.

б) Удаленіе матки.

Показаніе для удаленія матки составляютъ чаще всего раковыя новообразованія ея; затѣмъ идутъ фиброміомы матки, хроническія воспаленія ея, выпаденія ея и тазовыя нагноенія. Удаленіе можетъ быть произведено: 1) влагалищнымъ путемъ, 2) путемъ чревосѣченія, 3) крестцовымъ путемъ и 4) сочетанными способами. Чаще всего оно дѣлается черезъ влагалище или путемъ чревосѣченія.

Влагалищное удаленіе матки. Существенный моментъ операціи удаленія матки составляетъ перевязка кровеносныхъ сосудовъ. Такъ какъ доступъ къ сосудамъ со стороны влагалища не всегда легокъ, то предложено много видоизмѣненій операціи съ цѣлью облегчить его. Нужно быть знакомымъ съ важнѣйшими изъ этихъ видоизмѣненій или способовъ, чтобы въ каждомъ случаѣ остаться хозяиномъ положенія.

Способъ постепеннаго низведенія матки. Больная кладется крестцомъ на конецъ стола; бедра разводятся и пригибаются къ

животу. Влагалищная часть матки обнажается зеркалами, захватывается щипцами *Museux* и подтягивается ко входу во влагалище. На высотѣ сводовъ дѣлается круговой разрѣзъ, и изъ этого разрѣза шейка матки спереди и сзади возможно выше отдѣляется тупымъ путемъ отъ окружающей ее клѣтчатки; спереди при этомъ отодвигается мочевой пузырь. Сзади вскрывается прямо-кишечноматочное углубленіе брюшины, въ брюшную полость вводится отгораживающая салфетка (нужно хорошо захватить конецъ

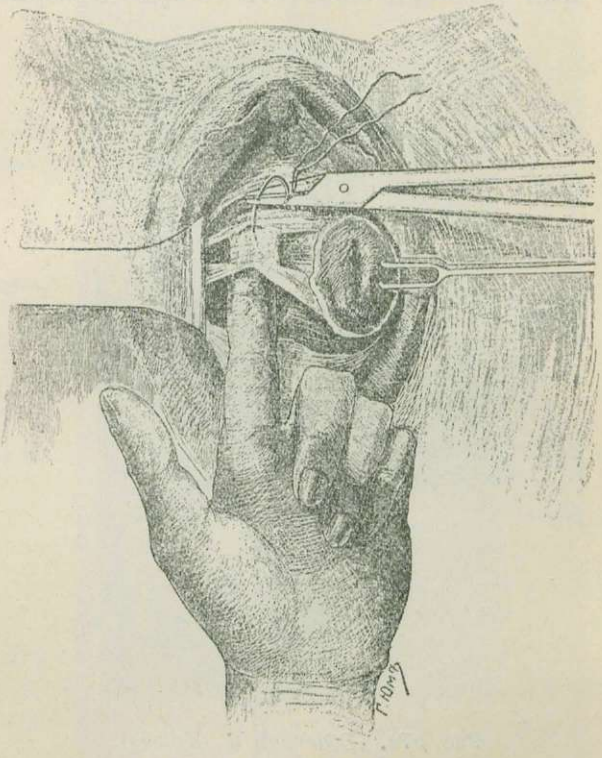

Рис. 571. *(Снегиревъ).*

ея крупнымъ инструментомъ, чтобы, она не потерялась въ брюшной полости), и задній край разрѣза брюшины сшивается съ задней частью разрѣза слизистой оболочки влагалища, такъ что задняя стѣнка влагалища непосредственно переходитъ въ брюшину. Затѣмъ черезъ отверстіе въ брюшинѣ вводятъ палецъ, выпираютъ имъ сильно впередъ основаніе широкой связки и, оттягивая шейку матки въ противоположную сторону и книзу, проводятъ иглу съ крѣпкой нитью, вкалывая ее черезъ передне-боковой сводъ и выводя черезъ задне-боковой (рис. 571). Такіе швы проводятъ съ обѣихъ сто-

ронъ. Ими захватываются нижнія вѣтви маточныхъ артерій въ основаніи широкихъ связокъ. Къ срединѣ отъ перевязокъ, держась какъ можно ближе къ шейкѣ, надсѣкаютъ ножницами часть захваченной въ перевязку клѣтчатки, вытягиваютъ матку еще больше ко входу и кладутъ слѣдующіе швы сбоку матки. При постепенномъ низведеніи матки мочеточники остаются наверху, и потому избѣжать захватыванія ихъ въ перевязки сравнительно не трудно. Дойдя до высоты пузырно-маточнаго углубленія брюшины, вскрываютъ его и передній край брюшины сшиваютъ съ краемъ разрѣза передней

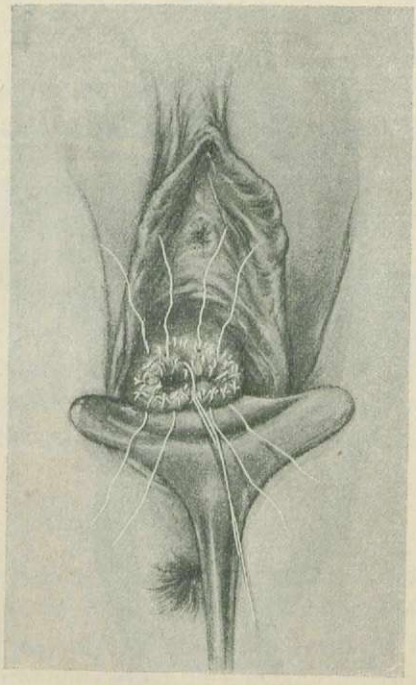

Рис. 572. (*Döderlein u. Krönig*).

стѣнки влагалища. Дальнѣйшее прошиваніе широкихъ связокъ сбоку матки идетъ послѣ этого уже легко. Когда въ ранѣ показываются трубы, ихъ можно перевязать вмѣстѣ съ собственной связкой яичника и круглыми связками, и тогда матка можетъ быть совершенно выдѣлена. Затѣмъ осматриваются разрѣзы широкихъ связокъ, накидываются, если нужно, добавочныя перевязки на кроветочащіе сосуды, удаляется изъ полости брюшины введенная въ нее въ началѣ операціи марлевая салфетка, и влагалище или разобщается отъ полости брюшины сшиваніемъ передняго края разрѣза брюшины съ заднимъ (рис. 572), или оставляется въ сообще-

ніи съ полостью брюшины въ цѣляхъ дренированія послѣдней, для чего заводятъ марлевый выпускникъ. Концы трубъ и культи широкихъ связокъ въ томъ и другомъ случаѣ подшиваются къ боковымъ сводамъ или въ срединѣ отверстія изъ влагалища въ полость брюшины. Влагалище рыхло выполняется марлей.

Способъ запрокидыванія матки значительно облегчаетъ перевязку верхнихъ отдѣловъ широкихъ связокъ и тѣмъ значительно

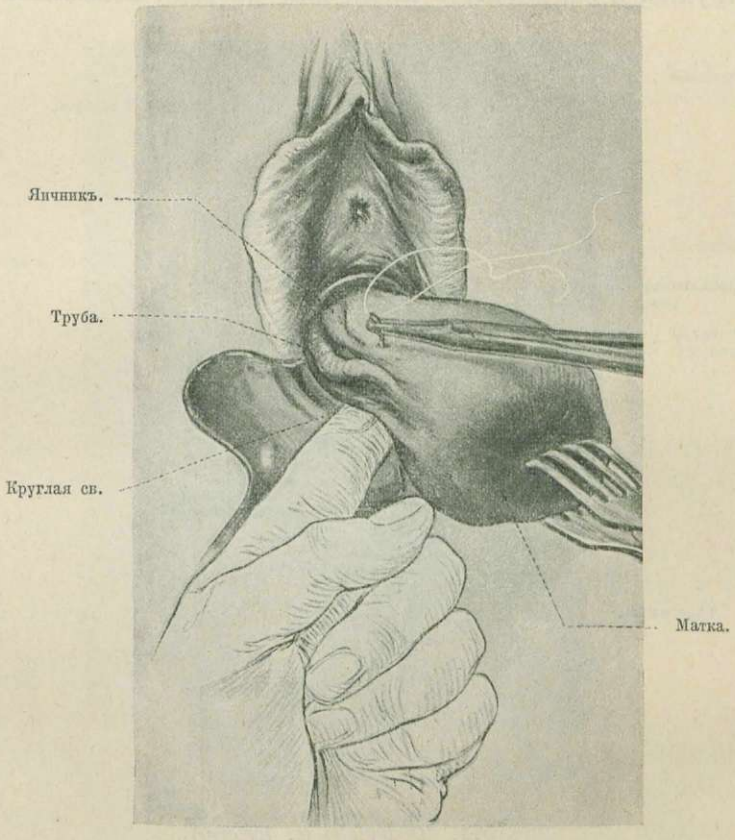

Рис. 573. (*Döderlein u. Krönig*).

ускоряетъ всю операцію. Запрокидываніе можетъ быть сдѣлано черезъ разрѣзъ задняго свода или передняго. Въ общемъ запрокидываніе кзади технически проще и легче даетъ возможность вывести наружу придатки матки. Операція съ запрокидываніемъ производится такимъ образомъ, что въ началѣ обнажаютъ шейку на всемъ протяженіи ея отъ клѣтчатки, какъ при способѣ постепеннаго низведенія, а затѣмъ, вскрывъ сводъ, выводятъ черезъ рану матку и придатки ея, накладываютъ перевязки сбоку матки на

широкія связки, начиная сверху (рис. 573), и выдѣляютъ дно и тѣло матки.

Самое запрокидываніе дѣлаютъ обыкновенно при помощи щипцовъ *Museux*, перекладывая щипцы одни за другими все выше и выше по поверхности матки.

Способъ разсѣченія матки. Если матка сильно приращена или увеличена въ объемѣ, и удалить ее по способу низведенія чрезвычайно трудно, а запрокинуть кзади или кпереди невозможно, то

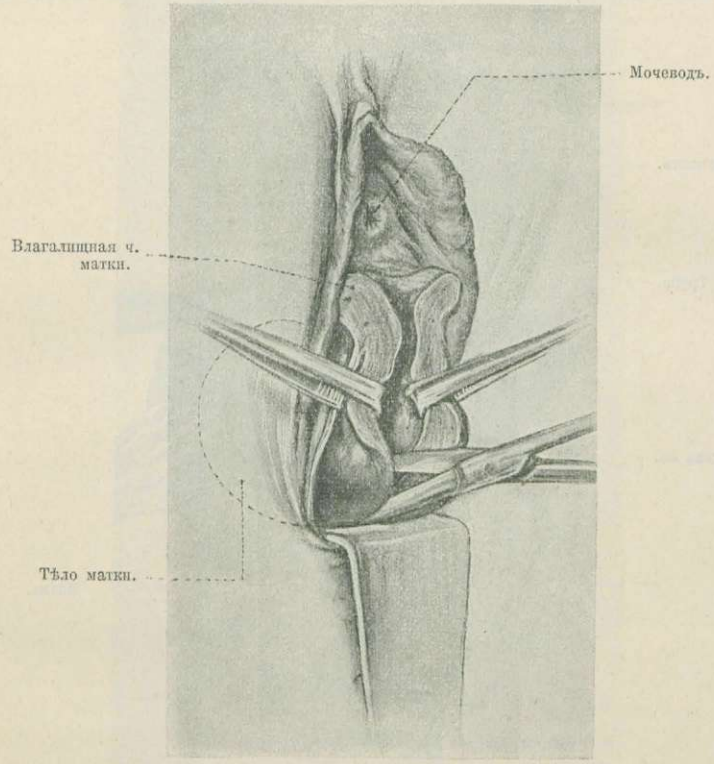

Рис. 574. (*Döderlein u. Krönig*).

прибѣгаютъ къ разсѣченію ея по средней линіи. Разсѣченіе можетъ начинаться съ передней поверхности матки, доходить до дна ея, распространяться на заднюю поверхность и, наконецъ, раздѣлить всю матку на двѣ боковыя половины, или, наоборотъ, начинаясь съ задней поверхности матки, если послѣдняя была запрокинута кзади, можетъ распространяться на переднюю поверхность ея. По мѣрѣ разсѣченія матки края разрѣза ея захватываютъ *Museux*'евскими щипцами (рис. 574) и, перекладывая ихъ все дальше и дальше, продолжаютъ разсѣкать матку до тѣхъ поръ, пока она

не только будетъ сполна запрокинута, но получится свободный доступъ къ широкимъ связкамъ для наложенія на нихъ зажимовъ а затѣмъ перевязокъ (рис. 575). Въ нѣкоторыхъ случаяхъ совершенно отказываются отъ наложенія перевязокъ на широкія связки, а кладутъ на нихъ зажимы и оставляютъ ихъ лежать 48 часовъ. Въ отличіе отъ тѣхъ способовъ, при которыхъ на широкія связки накладываются перевязки, этотъ пріемъ носитъ названіе „пинцетнаго“ способа.

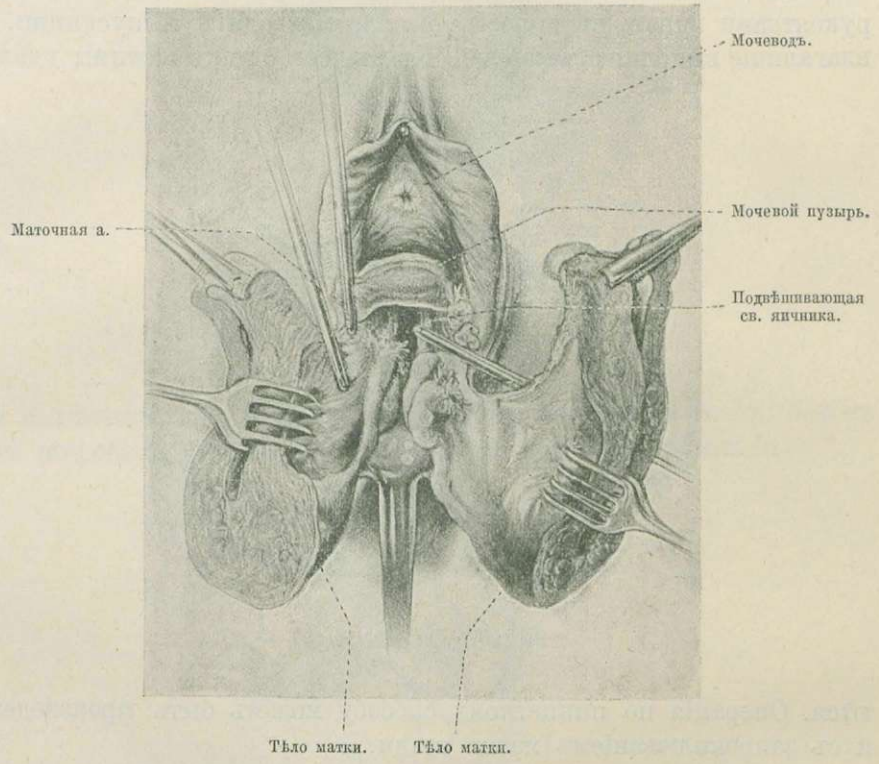

Рис. 575. (*Döderlein u. Krönig*).

Пинцетный способъ разработанъ *Doyen*'омъ. Операція начинается обнаженіемъ шейки матки и круговымъ разрѣзомъ на высотѣ сводовъ. Спереди и сзади шейка возможно высоко отдѣляется отъ клѣтчатки, съ боковъ клѣтчатка остается въ соединеніи съ шейкой матки. Передняя губа захватывается по сторонамъ отъ средней линіи двумя щипцами *Museux* и между ними разсѣкается ножницами. У верхняго угла разрѣза кладутъ еще двое щипцовъ *Museux* (рис. 576), вытягиваютъ ими матку, снова разсѣкаютъ матку по средней линіи, вновь кладутъ двое щипцовъ и так. образ. раз-

сѣкаютъ всю переднюю поверхность матки до дна ея и запрокидываютъ матку кпереди. За дно матки заводятъ палецъ, ощупываютъ имъ заднюю поверхность широкой связки и накладываютъ на послѣднюю сверху внизъ длинный зажимъ, а вбокъ отъ него другой—средній. Зажимами должны быть захвачены всѣ ткани вплоть до бокового свода. Между маткой и зажимами широкая связка разсѣкается во всю высоту. Послѣ этого матка легко опускается еще ниже; кладутся такіе-же зажимы на широкую связку другой стороны, и окончательно отсѣкаютъ матку. Зажимы поворачиваютъ рукоятками внизъ, въ полость брюшины вводятъ выпускники, а влагалище выполняютъ марлей. Черезъ двое сутокъ зажимы удаля-

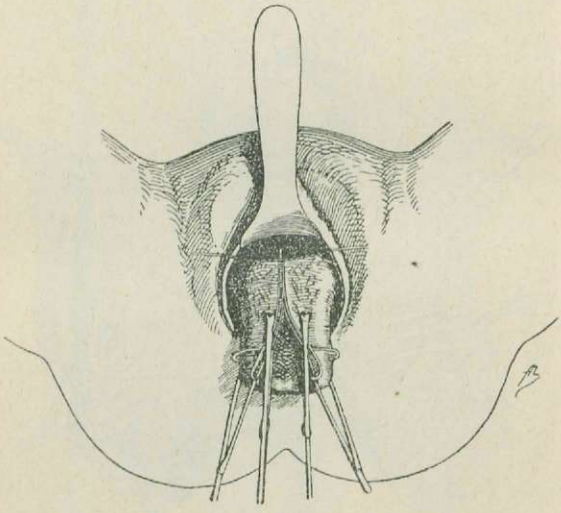

Рис. 576. (*Снегиревъ*).

ются. Операція по пинцетному способу можетъ быть произведена и съ запрокидываніемъ матки кзади.

Способъ кускованія примѣняется тогда, когда объемъ матки настолько великъ, что даже разрѣзъ ея недостаточенъ, чтобы вывести ее наружу. Строго говоря, уже разрѣзъ матки по средней линіи на двѣ половины ведетъ къ удаленію ея по кускамъ. *Péan*'омъ разработанъ способъ послѣдовательнаго изсѣченія кусковъ изъ матки съ цѣлью уменьшить объемъ ея. Сущность способа *Péan*'а состоитъ въ томъ, что по выдѣленіи шейки матки спереди, сзади и съ боковъ, слѣдовательно, по всей окружности, она вырѣзывается. На оставшуюся часть матки накладываются щипцы *Museux*, матка сильно вытягивается книзу и изъ передней стѣнки ея вырѣзываются куски, какъ показано на рис. 577, края же маточной раны

захватываются крѣпкими зажимами, благодаря чему прекращается кроветеченіе изъ нихъ. Подавая матку книзу и уменьшая объемъ

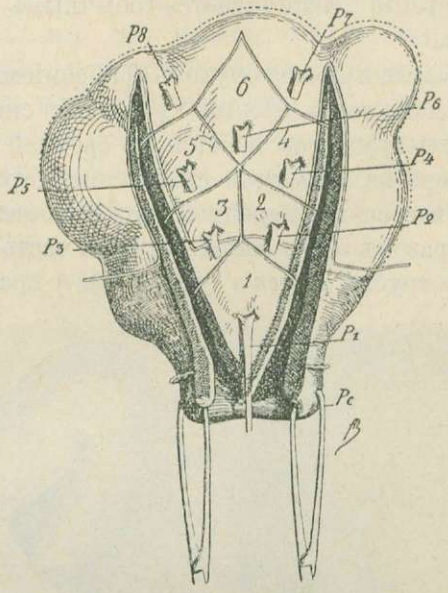

Рис. 577. (*Снегиревъ*).

ея вырѣзываніемъ кусковъ, постепенно отдѣляютъ ее съ боковъ отъ широкихъ связокъ, накладывая на послѣднія зажимы.

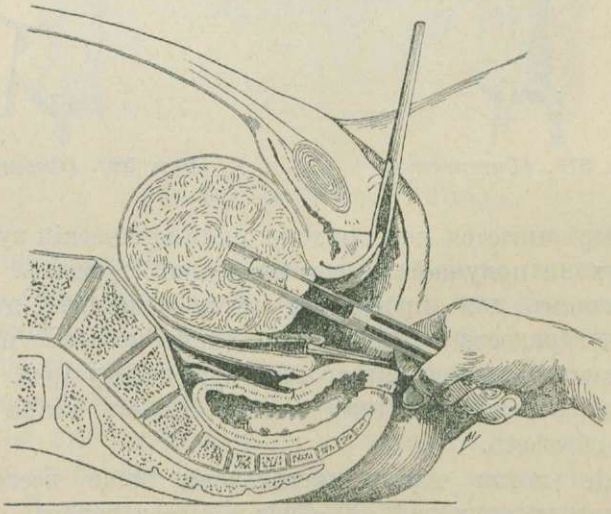

Рис. 578. (*Снегиревъ*).

Самъ *Péan* доводилъ операцію до конца, накладывая зажимы снизу вверхъ и вырѣзывая куски изъ тѣла матки. Однако, лучше

запрокинуть матку кпереди, какъ только это окажется возможнымъ и на верхніе отдѣлы широкихъ связокъ наложить зажимы сверху внизъ; тогда операція заканчивается обычнымъ для пинцетнаго способа образомъ.

Если въ днѣ матки имѣется опухоль (фиброміома), и каналъ матки не доходитъ до дна, то въ цѣляхъ кускованія сначала удлиняется каналъ матки. Для этого разсѣкается по средней линіи, вплоть до внутренняго отверстія, передняя стѣнка шейнаго канала; отсюда разрѣзъ раздваивается по передней поверхности тѣла матки въ видѣ. Такимъ образомъ открывается нижняя часть опухоли. Въ нее вонзается острая трубка *Doyen*'а (рис. 578), и вращательными дви-

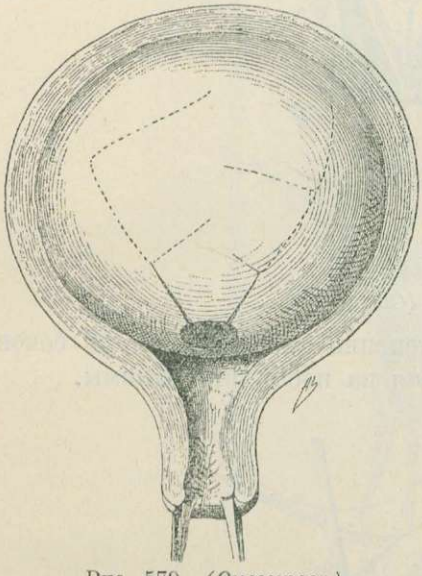

Рис. 579. *(Снегиревъ).*

Рис. 580. *(Снегиревъ).*

женіями вырѣзывается изъ опухоли цилиндрическій кусокъ, такъ что въ опухоли получается соотвѣтствующій каналъ. Пользуясь этимъ каналомъ для проведенія вѣтви ножницъ, дѣлаютъ на передней поверхности матки разрѣзы, какъ показано на рис. 579, и вырѣзываютъ изъ нея зигзагообразную полосу (рис. 580), чѣмъ достигается уменьшеніе объема матки. Затѣмъ матка удаляется обычнымъ образомъ.

Удаленіе матки черезъ чревосѣченіе чаще всего производится по поводу опухолей ея—фиброміомъ и раковъ. Въ томъ и другомъ случаѣ операція не одинакова, такъ какъ при ракѣ необходимо удалить вмѣстѣ съ маткой клѣтчатку и лимфатическіе сосуды, по которымъ происходитъ распространеніе новообразова-

нія, и лимфатическія железы. Поэтому я опишу отдѣльно удаленіе матки по поводу фибромы и по поводу рака.

Въ томъ и другомъ случаѣ чревосѣченіе слѣдуетъ дѣлать широкимъ разрѣзомъ. Это необходимо не только для выведенія матки съ опухолью наружу (фибромы), но и для свободнаго доступа въ полость таза. Дѣлается или продольный разрѣзъ передней брюшной стѣнки или, особенно часто въ послѣднее время, поперечный по *Pfannenstiel*'ю (стр. 548). Съ цѣлью свободнаго доступа въ полость таза операцію слѣдуетъ дѣлать въ *Trendelenburg*'скомъ положеніи.

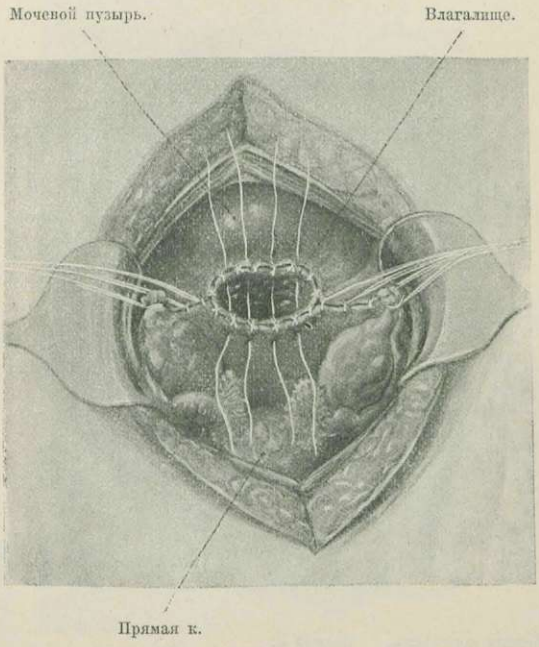

Рис. 581. (*Döderlein u. Krönig*).

Два основныхъ типа можно различать въ многочисленныхъ видоизмѣненіяхъ техники *удаленія матки при фибромахъ*: удаленіе съ предварительной перевязкой сосудовъ и удаленіе безъ предварительной перевязки сосудовъ.

Удаленіе матки съ предварительной перевязкой сосудовъ. Матка съ опухолью выводится наружу, и перевязываются широкія связки точно такъ, какъ это описано выше для ампутаціи тѣла матки (стр. 819). Широкія связки отдѣляются отъ матки, и между нижними концами ихъ разсѣкается поперечно брюшина спереди и сзади матки. Спереди нужно имѣть при этомъ въ виду возможность высокаго положенія мочевого пузыря, чтобы не поранить его.

Тупымъ путемъ отодвигается возможно ниже клѣтчатка спереди и сзади матки. Затѣмъ, оттянувъ матку сильно кпереди, небольшимъ продольнымъ разрѣзомъ, держась возможно ближе къ задней поверхности матки, вскрываютъ задній сводъ и изъ разрѣза его разсѣкаютъ слизистую оболочку влагалища вокругъ всей шейки, держась какъ можно ближе къ послѣдней. Удаливъ такимъ образомъ матку, тщательно останавливаютъ кроветеченіе, удаляютъ излившуюся кровь и сшиваютъ разрѣзъ стѣнокъ влагалища съ соотвѣтствующими частями разрѣзовъ брюшины, а затѣмъ обшиваютъ брюшинной культи широкихъ связокъ и разобщаютъ швами влагалище

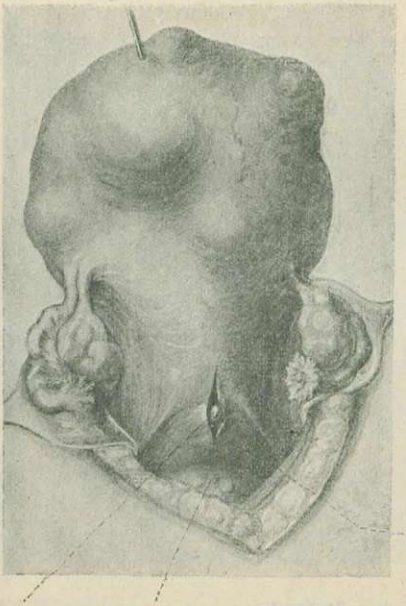

Рис. 582. *(Döderlein u. Krönig).*

отъ брюшной полости совершенно (рис. 581) или выводятъ изъ послѣдней марлевый выпускникъ во влагалище.

Удаленіе матки безъ предварительной перевязки сосудовъ разработано *Doyen*'омъ. Вскрывъ брюшную полость, выводятъ матку наружу, захвативъ ее крѣпкими щипцами или штопоромъ, и сильно оттягиваютъ кпереди и книзу, чтобы натянуть задній сводъ. Послѣдній выпирается кверху кривымъ корнцангомъ, проведеннымъ со стороны влагалища, и вскрывается со стороны брюшины небольшимъ продольнымъ разрѣзомъ (рис. 582). Сдѣланное отверстіе тупо расширяется проходящимъ черезъ него корнцангомъ Черезъ рану задняго свода захватывается крѣпкими щипцами

Museux шейка матки, извлекается кверху, и ножницами отъ нея отсѣкаются сначала боковые своды, а затѣмъ и передній. Сильно вытягивая шейку матки, отдѣляютъ отъ нея клѣтчатку и мочевой пузырь, перевязывая перерѣзанные по пути сосуды. Когда будетъ вскрыта брюшина маточно-пузырнаго углубленія, матка остается только на широкихъ связкахъ, которыя легко зажать пинцетами (рис. 583) или пальцами (*Doyen*) и перерѣзать. Послѣ этого перевязываются перерѣзанные сосуды.

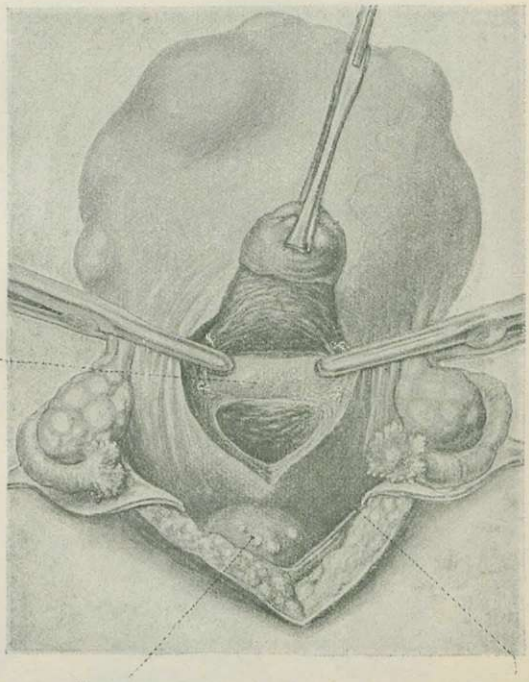

Рис. 583. *(Döderlein u. Krönig).*

Удаленіе раковой матки съ придатками, клѣтчаткой и лимфатическимъ приборомъ разработано *Wertheim*'омъ и *Bumm*'омъ. Вскрывъ брюшную полость, необходимо широко раздвинуть края раны и помѣстить больную въ *Trendelenburg*'ское положеніе; кишечныя петли отодвигаются кверху и удерживаются марлевой салфеткой. Дно матки захватывается крѣпкими щипцами и съ силой вытягивается по направленію къ лонному соединенію. Черезъ сильно натянутую такимъ образомъ брюшину находятъ оба мочеточника (рис. 584) и замѣчаютъ ихъ положеніе. Сбоку отъ придатковъ матки съ той и другой стороны перевязываютъ яичниковые

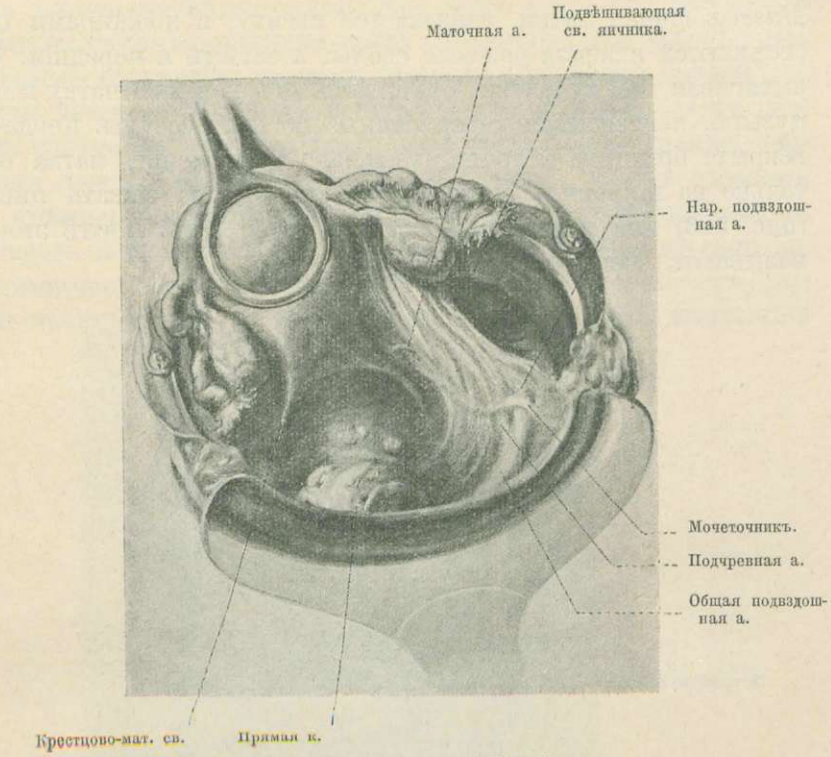

Рис. 584. (*Döderlein u. Krönig*).

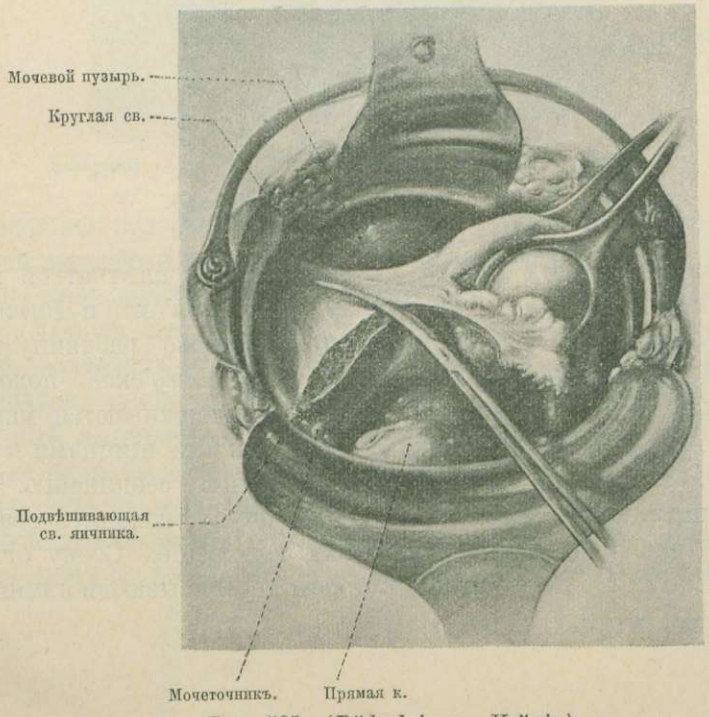

Рис. 585. (*Döderlein u. Krönig*).

сосуды и перерѣзаютъ верхнюю часть широкой связки вдоль круглой связки (рис. 585). Этимъ разрѣзомъ открывается тазовая клѣтчатка, и въ ней тупымъ способомъ обнажаютъ мочеточники, большіе сосуды на боковой стѣнкѣ таза (общіе подвздошные, подчревные, наружные подвздошные) и лимфатическія железы. Лимфатическія железы отдѣляютъ отъ кровеносныхъ сосудовъ, вдоль которыхъ онѣ расположены, такимъ образомъ, чтобы онѣ вмѣстѣ съ клѣтчаткой отошли къ удаляемой маткѣ. Дойдя въ клѣтчаткѣ

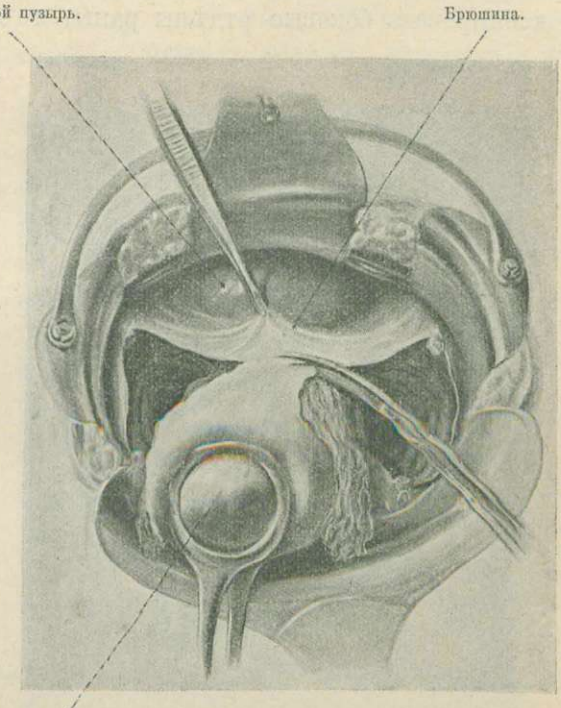

Рис. 586. (*Döderlein u. Krönig*).

до маточныхъ сосудовъ, перевязываютъ ихъ вбокъ отъ мѣста перекреста съ мочеточникомъ. Перерѣзавъ маточные сосуды, можно обнажить мочеточникъ вплоть до впаденія его въ мочевой пузырь. Затѣмъ перерѣзается поперечно брюшина впереди (рис. 586) и позади матки. Спереди осторожно отдѣляютъ мочевой пузырь; если онъ тѣсно соединенъ съ опухолью, то нужно вырѣзать часть его стѣнки и зашить рану. Сзади легко отдѣляется прямая кишка и перерѣзаются крестцово-маточныя связки, сосуды которыхъ немедленно захватываются зажимами и перевязываются. Матка остается теперь въ связи съ однимъ только влагалищемъ, которое захва-

тывается ниже шейки матки изогнутымъ зажимомъ поперечно, перерѣзается (рис. 587), и матка уносится. Послѣ этого вся рана тщательно осматривается, кладутся добавочныя перевязки на кроветочащіе сосуды и сшивается брюшина прямой кишки съ задней стѣнкой влагалища, а брюшина мочевого пузыря съ передней стѣнкой влагалища. Затѣмъ обшиваются брюшиной боковые отдѣлы раны, откуда была удалена клѣтчатка (рис. 588), а по срединѣ зашивается отверстіе, ведущее изъ брюшной полости во влагалище. Если нужно дренировать боковые отдѣлы раны, то *Amann* реко-

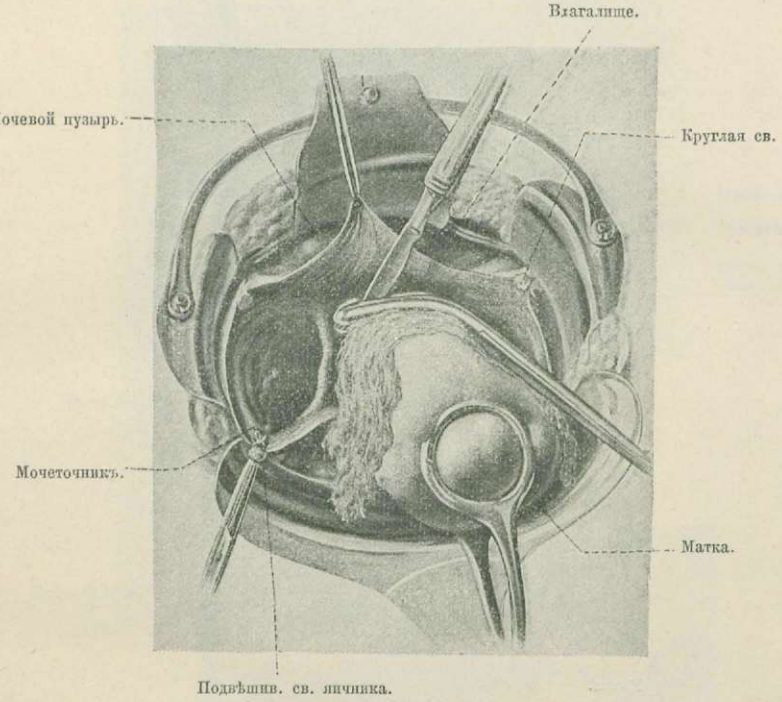

Рис. 587. (*Döderlein u. Krönig*).

мендовалъ проводить изъ нихъ дренажи черезъ сѣдалищно-прямокишечное пространство на промежность. Затѣмъ зашивается рана брюшной стѣнки.

Удаленіе матки крестцовымъ путемъ показано при распространеніи злокачественнаго новообразованія съ матки на прямую кишку или, обратно, съ прямой кишки на матку. Необходимое условіе при этомъ—отсутствіе перехода новообразованія на стѣнки таза. Дѣлается резекція крестца, временная или окончательная, какъ это указано при описаніи крестцоваго пути въ полость таза (см. стр. 710—712). По обнаженіи прямой кишки, проникаютъ сбоку ея

въ клѣтчатку верхняго тазо-прямокишечнаго пространства и вскрываютъ брюшину прямокишечно-маточнаго углубленія. Теперь легко отдать себѣ точный отчетъ объ отношеніи матки къ прямой кишкѣ. Если матка сращена съ кишкой, то выдѣляется и низводится кишка, какъ при удаленіи ея, съ тѣмъ лишь отличіемъ, что спереди она оставляется въ соединеніи съ маткой, и матка захватывается за дно крѣпкими щипцами и выводится наружу черезъ рану. Если сращенія матки съ кишкой нѣтъ, то кишку отодвигаютъ вправо, а матку захватываютъ и выводятъ наружу. Затѣмъ слѣдуетъ перевязка широкихъ связокъ, разсѣченіе ихъ (рис. 589)

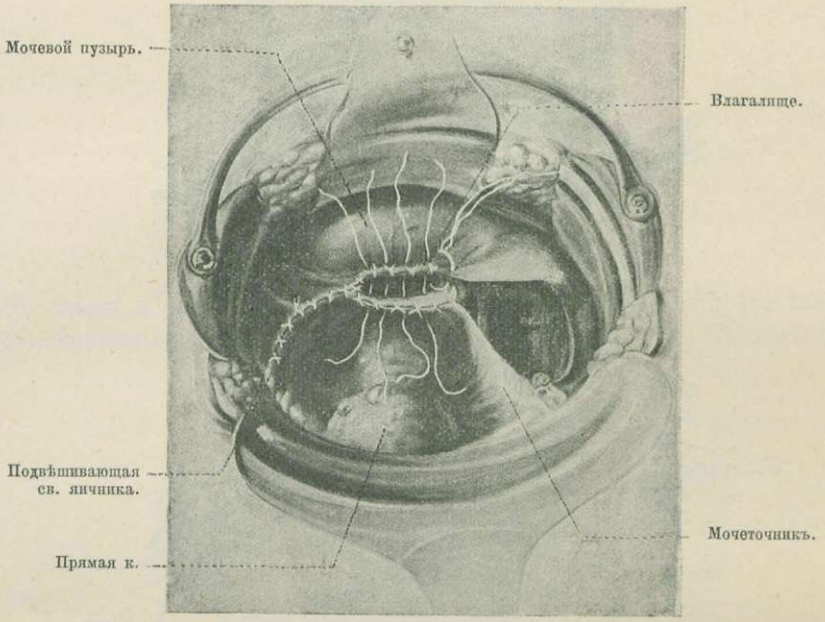

Рис. 588. (*Döderlein u. Krönig*).

и перевязка маточныхъ артерій. Затѣмъ перерѣзается поперечно брюшина на передней поверхности матки и отдѣляется мочевой пузырь; при этомъ нужно быть осторожнымъ, чтобы не ранить пузыря. Послѣ этого матка отдѣляется отъ сводовъ, если нужно— съ частью стѣнки влагалища, и уносится. Въ рану заводится большой марлевый выпускникъ, и рана суживается швами.

Удаленіе матки сочетанными способами примѣняется при злокачественныхъ новообразованіяхъ, распространившихся на околоматочную клѣтчатку и влагалище. Я опишу изъ большого количества различныхъ сочетаній операцію проф. *Ѳедорова*, который

удаляетъ тѣло матки путемъ чревосѣченія, а шейку черезъ влагалище, и операцію *Schuchardt*'а, при которой пользуются промежностно-влагалищнымъ путемъ.

Операція Ѳедорова. Въ положеніи по *Trendelenburg*'у дѣлается чревосѣченіе. Матка захватывается у дна ея щипцами и выводится наружу. Спереди и сзади матки надрѣзается поперечно брюшина; разрѣзы продолжаются по широкой связкѣ до боковыхъ стѣнокъ таза. Изъ этихъ разрѣзовъ отдѣляютъ спереди мочевой пузырь, сзади прямую кишку, частью тупо, частью ножницами.

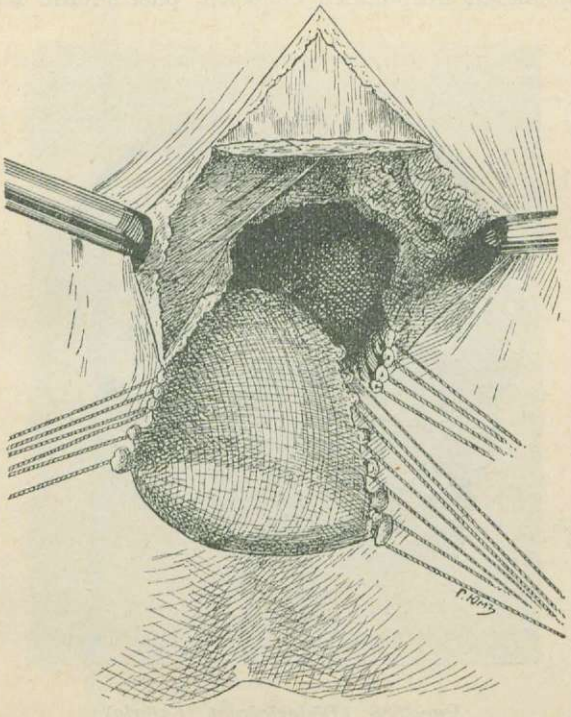

Рис. 589. *(Снегиревъ).*

Обнаживъ такимъ образомъ широкія связки отъ брюшиннаго покрова, перерѣзаютъ ихъ, начиная сверху и держась возможно ближе къ стѣнкѣ таза. Сосуды при этомъ захватываютъ зажимами и перевязываютъ. Перевязавъ маточные сосуды, ампутируютъ и уносятъ тѣло матки. Помощникъ проводитъ изъ влагалища черезъ остатокъ матки, въ наиболѣе крѣпкомъ ея мѣстѣ троакаръ. На прошедшій въ брюшную полость конецъ послѣдняго надѣвается металлическая шляпка съ зубцами, и, поворачивая шляпку, прикрѣпляютъ ее къ троакару (рис. 590). Прикрѣпленіе достигается тѣмъ, что имѣющійся на шляпкѣ шпинекъ при поворотѣ входитъ въ

прорѣзку на троакарѣ. Помощникъ за троакаръ тянетъ остатокъ матки внизъ, а хирургъ частію рукою, частью ножницами выдѣля-

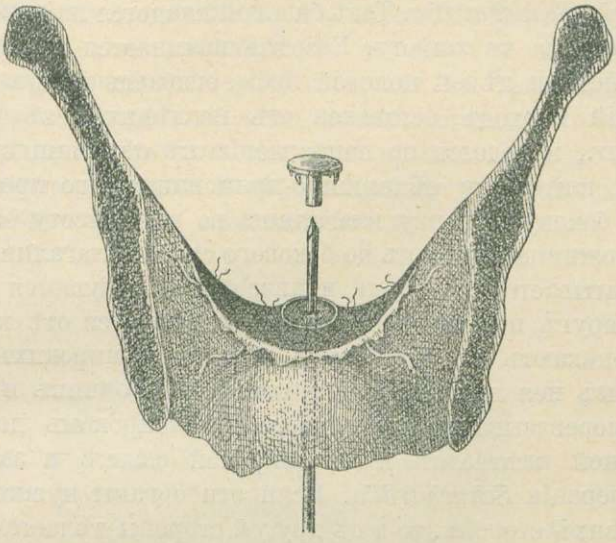

Рис. 590. (*Ѳедоровъ*).

етъ своды и верхнюю часть влагалища изъ окружающихъ тканей. Встрѣчающіеся при этомъ сосуды перевязываются. Такимъ обра-

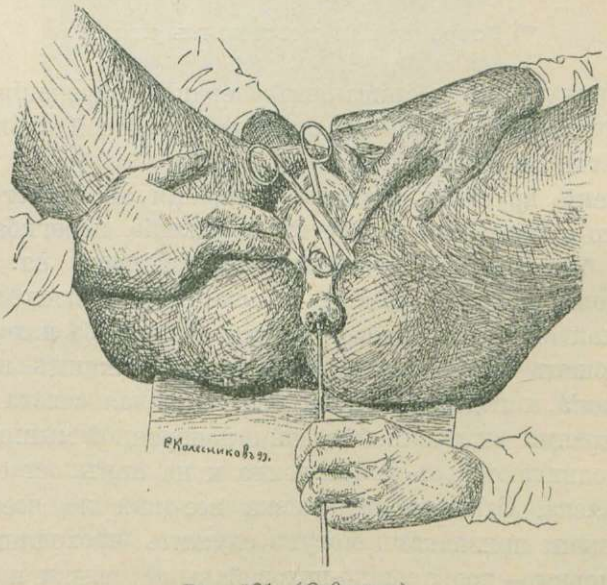

Рис. 591. (*Ѳедоровъ*).

зомъ выворачиваютъ остатокъ матки и влагалище черезъ половую щель наружу и здѣсь отсѣкаютъ (рис. 591). Затѣмъ рана дрени-

руется марлей со стороны влагалища. Края разрѣзовъ брюшины могутъ быть сшиты. Рана брюшной стѣнки зашивается.

Операція Schuchardt'a. Тазъ больной кладется на конецъ стола; бедра приводятся къ животу. Разрѣзъ начинается между средней и задней третями лѣвой половой губы, огибаетъ выпуклой вбокъ дугой задній проходъ, оставаясь отъ послѣдняго въ разстояніи около 3 сант., и ведется по направленію къ сѣдалищному бугру. Пройдя въ клѣтчатку сѣдалищно-прямокишечнаго пространства, отдѣляютъ боковую стѣнку влагалища во всю высоту ея и разсѣкаютъ ее ножницами вплоть до бокового свода. Влагалищная часть матки захватывается щипцами и низводится. Дѣлается круговой разрѣзъ вокругъ шейки, и послѣдняя отдѣляется отъ клѣтчатки. Теперь проникаютъ въ клѣтчатку основанія широкихъ связокъ, удаляютъ изъ нея железы, отыскиваютъ мочеточникъ и маточную артерію и перевязываютъ послѣднюю. Въ широкомъ доступѣ къ околоматочной клѣтчаткѣ и къ широкой связкѣ и заключается значеніе операціи *Schuchardt'a*. Если эти органы нужно обслѣдовать съ обѣихъ сторонъ, то и съ другой стороны дѣлается такой же промежностно-влагалищный разрѣзъ. Въ дальнѣйшемъ операція ведется обычнымъ порядкомъ: вскрывается брюшина, перевязываются верхніе отдѣлы широкихъ связокъ, удаляется матка и т. д.

7) Операціи при смѣщеніяхъ матки.

Я ограничусь здѣсь описаніемъ операцій укороченія круглыхъ связокъ, пришиванія матки къ передней брюшной стѣнкѣ и пришиванія матки къ влагалищу.

Укороченіе круглыхъ связокъ — операція *Alexander-Adams'a* — имѣетъ цѣлью перевести матку въ положеніе перегиба кпереди, сохранивъ близкую къ нормальной подвижность ея. Дѣлается разрѣзъ вдоль пахового канала и вскрывается послѣдній, какъ при коренной операціи паховой грыжи. Въ желобъ паховой связки вводится конецъ закрытыхъ *Cooper'*овскихъ ножницъ или зобный зондъ *Kocher'a*, и поднимается на немъ круглая связка вмѣстѣ съ нижними краями внутренней косой и поперечной мышцъ. Мышцы осторожно сдвигаются съ конца зонда и на немъ остается только круглая связка. Отыскиваніе связки все-таки не всегда легко; обознательными признаками могутъ служить проходящая по ней артерія и нервы — подвздошно-паховой выше связки и наружный сѣменной — ниже. Найдя связку, приподнимаютъ ее, вытягивая наружу брюшную часть. При этомъ вытягивается на связкѣ выворотъ брюшины, который лучше вскрыть; артерію круглой связки

перерѣзываютъ между перевязками. Подложивъ подъ связку ленту марли, дѣлаютъ то же самое съ другой стороны. Натягивая сильно за обѣ связки, переводятъ матку въ положеніе перегиба кпереди, что провѣряется или помощникомъ со стороны влагалища или хирургомъ ощупываніемъ черезъ отверстія въ брюшинѣ. Затѣмъ кладутъ швы на стѣнки пахового канала совершенно такъ, какъ это дѣлается при коренной операціи грыжи. Отличіе лишь въ томъ, что швы проводятся и черезъ вытянутую круглую связку, которая такимъ образомъ пришивается по всей длинѣ пахового

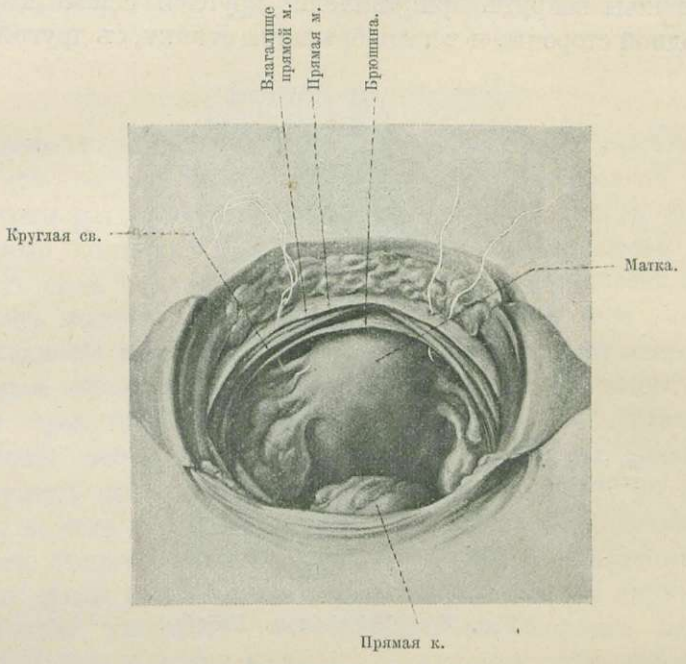

Рис. 592. (*Döderlein u. Krönig*).

канала. Верхнимъ изъ швовъ захватываются и края вскрытой брюшины. По наложеніи швовъ остается нижняя часть круглой связки въ видѣ петли. Съ ней поступаютъ различно: можно оставить ее, какъ она есть, но можно просто отрѣзать лишнюю часть ея. Наконецъ, зашивается кожная рана.

Видоизмѣненій этой операціи чрезвычайно много. Зависитъ это, съ одной стороны, отъ различія во взглядахъ на значеніе отдѣльныхъ оперативныхъ пріемовъ для прочности паховой области и предупрежденія развитія грыжи, съ другой—отъ трудности разыскиванія круглой связки въ паховомъ каналѣ. Изъ послѣднихъ соображеній предложено отыскивать круглыя связки въ брюшной

полости, сдѣлавъ предварительно чревосѣченіе или вскрывъ брюшину черезъ передній сводъ изъ влагалища; тогда дѣлается складка въ брюшной части связокъ. Я считаю эти способы излишними, производство же операціи описалъ соотвѣтственно обычному способу коренной операціи паховой грыжи.

Пришиваніе матки къ передней брюшной стѣнкѣ въ значительной мѣрѣ дѣлаетъ матку малоподвижной, что вредно отзывается при беременности. Въ этомъ большой недостатокъ этой операціи. Дѣлается чревосѣченіе по бѣлой линіи или по *Pfannenstiel*'ю и проводятся швы вокругъ прикрѣпленія круглой связки къ тѣлу матки, съ одной стороны, и черезъ брюшную стѣнку, съ другой (рис.

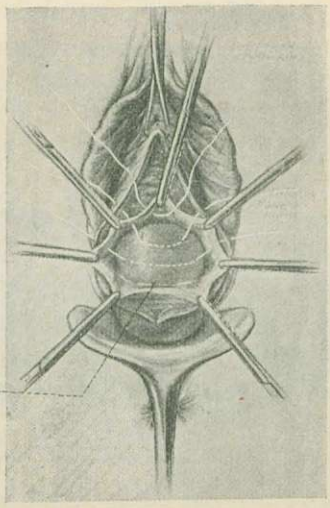

Рис. 593. (*Döderlein u. Krönig*).

592). На брюшной стѣнкѣ швы проводятся черезъ брюшину, фасцію, прямыя мышцы и переднюю стѣнку ихъ влагалища. Швы проводятся съ обѣихъ сторонъ матки. Затѣмъ зашивается рана брюшной стѣнки.

Предложено проводить швы и черезъ тѣло матки, но этимъ еще болѣе ограничивается подвижность ея. Существуютъ, наконецъ, предложенія проводить швы черезъ невскрытую брюшину, что, конечно, дѣлаетъ операцію темною и грозитъ возможностью случайныхъ поврежденій.

Пришиваніе матки къ влагалищу тоже сильно нарушаетъ подвижность матки. Чтобы сохранить возможно большую подвижность, швы проводятся черезъ матку въ нижнемъ отдѣлѣ тѣла ея, тотчасъ выше внутренняго отверстія шейнаго канала. Шейка

матки обнажается зеркалами, захватывается щипцами и оттягивается внизъ и кзади. По передней стѣнкѣ влагалища проводится продольный разрѣзъ отъ отверстія мочевода до шейки; на высотѣ передняго свода къ концу продольнаго разрѣза прибавляется въ обѣ стороны по небольшому поперечному. Изъ разрѣза передняго свода отдѣляютъ отъ шейки мочевой пузырь вплоть до брюшины и вскрываютъ брюшину. Затѣмъ проводятся 1—2 шва черезъ край раны влагалища, брюшину, стѣнку матки, снова чрезъ брюшину и другой край раны влагалища (рис. 593). На рану брюшины кладутся добавочные швы и тогда всѣ швы завязываются.

8) Удаленіе яичниковъ.

Важнѣйшее показаніе къ удаленію яичника составляютъ опухоли его *(овaріотомія)*. Рѣже яичникъ удаляется по поводу воспалительныхъ заболѣваній *(оофоректомія)*. Иногда удаляются и здоровые яичники (*кастрація* женщины). Удаленіе яичниковъ можетъ быть сдѣлано путемъ чревосѣченія или черезъ влагалище. Удаленъ можетъ быть весь яичникъ или часть его.

Удаленіе яичниковъ путемъ чревосѣченія. Эта операція имѣла огромное значеніе для развитія чревосѣченія вообще и въ частности чревосѣченія гинекологическаго. На ней вырабатывались основанія техники чревосѣченія. Въ настоящее время техника овaріотоміи проста въ случаяхъ неосложненныхъ, но при сращеніяхъ можетъ представить большія трудности. Продольнымъ разрѣзомъ дѣлается чревосѣченіе. Если опухоль невелика, то осторожно рукою выводятъ ее черезъ рану. Если же опухоль велика, необходимо уменьшить ее выпусканіемъ жидкаго содержимаго. Это дѣлается проколомъ кисты троакаромъ или просто ножомъ; если киста многокамерная, то приходится дѣлать нѣсколько проколовъ въ разныхъ мѣстахъ. Во время опорожненія кисты нужно заботиться, чтобы вытекающая жидкость не попадала въ полость брюшины. По окончаніи выпусканія жидкости отверстіе прокола закрывается зажимомъ. Опухоль извлекается изъ брюшной полости, причемъ отдѣляются отъ нея рыхлыя сращенія. Всѣ сращенія, сколько нибудь плотныя, должны раздѣляться неиначе, какъ на глазъ, при помощи рѣжущихъ инструментовъ, нерѣдко между двумя зажимами или перевязками. По раздѣленіи сращеній перевязывается, обыкновенно по частямъ, ножка опухоли, которую составляетъ собственная связка яичника, а иногда и труба. Перевязавъ ножку, яичникъ удаляютъ, а поверхность разрѣза ножки покрываютъ брюшиной, погружая ножку между складками брю-

шины. Затѣмъ ножка опускается въ брюшную полость и послѣдняя зашивается.

При воспалительныхъ заболѣваніяхъ приходится часто удалять яичникъ вмѣстѣ съ трубой. Вся операція при этомъ складывается гораздо труднѣе: спаекъ больше, раздѣляются онѣ труднѣе, въ трубѣ, яичникѣ или среди спаекъ бываютъ инфекціонныя гнѣзда, которыя могутъ быть вскрыты, часто повреждаются другіе органы (кишечникъ, мочевой пузырь) и вся операція проводится не типично. Въ очень трудныхъ случаяхъ, при обширныхъ плотныхъ сращеніяхъ (напр. при гнойномъ сальпингоофоритѣ) можетъ быть примѣненъ одинъ типичный пріемъ, который значительно облегчаетъ выдѣленіе трубъ и яичниковъ. Это — продольное разсѣченіе матки по средней линіи на 2 боковыхъ половины. По отдѣленіи отъ шейки матки влагалища, постепенно изсѣкаютъ, начиная снизу и съ средины каждую половину матки вмѣстѣ съ соотвѣтствующими придатками, накладывая пинцеты и затѣмъ перевязки на сосуды по мѣрѣ ихъ обнаженія или перерѣзки.

Удаленіе яичниковъ черезъ влагалище. Черезъ разрѣзъ задняго, и даже передняго, свода влагалища яичники и трубы могутъ быть выведены во влагалище. Здѣсь на ножку могутъ быть наложены перевязки, и затѣмъ остается только отсѣчь придатки и зашить рану свода, опустивъ культю, обшитую брюшиной, въ полость живота или выведя ее во влагалище. Однако, затрудненія при операціи могутъ встрѣтиться всегда, самыя разнообразныя, и, что хуже всего, въ огромномъ большинствѣ случаевъ нельзя напередъ сказать, пройдетъ ли операція легко или будетъ очень трудна. Большое значеніе при этомъ имѣетъ личная опытность хирурга въ производствѣ операцій влагалищнымъ путемъ. Затрудненіе можетъ встрѣтиться прежде всего въ величинѣ опухоли яичника. Опухоли съ жидкимъ содержимымъ могутъ быть уменьшены путемъ прокола или разрѣза той части опухоли, которая показывается въ ранѣ свода. Края разрѣза захватываются зажимами, и по опорожненіи опухоль извлекается во влагалище. Если опухоль содержитъ нѣсколько полостей, то можетъ потребоваться послѣдовательное опорожненіе ихъ одной за другой. Затрудненія могутъ возникнуть, затѣмъ, вслѣдствіе приращеній придатковъ, не позволяющихъ вывести ихъ во влагалище. При не слишкомъ обширныхъ сращеніяхъ иногда удается вывести придатки послѣ запрокидыванія матки кзади (рис. 594). Если и это невозможно, можно попытаться запрокинуть матку впередъ. Однако, при обширныхъ сращеніяхъ и запрокидываніемъ матки не удается подойти къ придаткамъ. Подойти къ нимъ въ такихъ случаяхъ бываетъ возможно путемъ

разсѣченія матки по средней линіи на 2 боковыхъ половины вмѣстѣ съ придатками соотвѣтствующей стороны. Конечно, операція осложняется при этомъ удаленіемъ матки, но за то, помимо возможности удалить придатки, удаленіе матки создаетъ очень выгодныя условія для дренажа полости таза. При сращеніяхъ съ кишечникомъ иногда кишечная петля извлекается вмѣстѣ съ придатками во влагалище. Нужно вовремя распознать это и не повредить кишечника. Если извлекается измѣненный червеобразный отростокъ, его слѣдуетъ удалить и закрыть отверстіе въ слѣпой кишкѣ. Наконецъ, при раздѣленіи сращеній возможны поврежденія прямой кишки, мочеточника, мочевого пузыря.

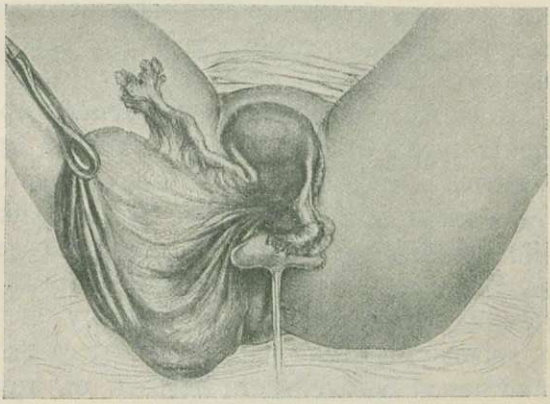

Рис. 594. (*Döderlein u. Krönig*).

Резекція яичника. Во избѣжаніе вредныхъ послѣдствій для организма женщины вслѣдствіе полнаго удаленія обоихъ яичниковъ, если возможно, слѣдуетъ сохранять хотя бы часть яичниковой ткани. При большихъ кистахъ яичника нерѣдко въ другомъ яичникѣ находятъ лишь небольшую кистозную опухоль. Въ такомъ случаѣ опухоль удаляется съ частью яичниковой ткани при помощи сходящихся въ видѣ клина вглуби разрѣзовъ, и края раны яичника соединяются швами.

9) Удаленіе маточной трубы.

Показаніемъ для удаленія маточной трубы служатъ гнойное воспаленіе ея и трубная беременность. Затѣмъ трубы удаляются сполна или частично въ цѣляхъ сдѣлать невозможною беременность, напр., при узкомъ тазѣ. Наконецъ, нерѣдко трубы удаляются при злокачественныхъ опухоляхъ матки и яичниковъ вмѣстѣ съ этими органами.

Удаленіе трубы можетъ быть сдѣлано путемъ чревосѣченія или черезъ вскрытіе одного изъ сводовъ влагалища. Влагалищный путь при сращеніяхъ чрезвычайно труденъ. Онъ можетъ быть чаще примѣненъ для простого разрѣза трубы и опорожненія ея отъ содержимаго, для удаленія же трубы чревосѣченію должно отдавать предпочтеніе. Техника чрезбрюшиннаго удаленія наиболѣе проста, если операція дѣлается на здоровой трубѣ для предупрежденія беременности. Въ такомъ случаѣ прошиваютъ и перевязываютъ брыжейку трубы, начиная отъ яичниковаго конца ея по направленію къ маточному. Освободивъ трубу вплоть до матки, углубляютъ разрѣзъ въ существо матки и вырѣзаютъ маточный конецъ трубы, а рану матки закрываютъ швами. Иногда удаляютъ не всю трубу, а лишь часть ея брюшного или маточнаго конца. На остающуюся часть трубы нужно положить круговую перевязку и поверхность разрѣза лучше обшить брюшиной.

При гнойныхъ воспаленіяхъ трубы сначала приходится раздѣлить сращенія трубы съ сосѣдними органами. При обширныхъ сращеніяхъ можетъ потребоваться удаленіе трубы съ яичникомъ, а иногда и съ маткой, какъ объ этомъ было уже сказано при описаніи удаленія яичниковъ. При удаленіи гнойновоспаленной трубы всегда нужно имѣть въ виду возможность разрыва ея стѣнки во время выдѣленія и вытеканія гноя. Поэтому область операціи должна быть хорошо отграничена марлевыми салфетками.

При внѣматочной беременности вмѣстѣ съ трубкой въ большинствѣ случаевъ приходится удалять и стѣнки мѣшка, отграничивающаго кровеизліяніе изъ лопнувшей трубы; часть ихъ иногда приходится оставить. Въ послѣднемъ случаѣ полость кровеизліянія слѣдуетъ дренировать черезъ задній сводъ.

10) Вскрытіе сводовъ влагалища.

Вскрытіе сводовъ влагалища и черезъ нихъ брюшины составляетъ одинъ изъ моментовъ многихъ операцій (на маткѣ и придаткахъ), уже описанныхъ выше. Кромѣ того, вскрытіе сводовъ примѣняется для опорожненія кровеизліяній послѣ разрыва беременной трубы, для опорожненія тазовыхъ гнойниковъ и, наконецъ, для дренированія тазовой полости.

Вскрытіе задняго свода. Больная кладется крестцомъ на конецъ стола; ноги приводятся къ животу. Задняя стѣнка влагалища оттягивается короткой ложкой зеркала. Задняя губа шейки захватывается щипцами и оттягивается внизъ и къ лонному соединенію, вслѣдствіе чего задній сводъ сильно натягивается. По сред-

ней линіи дѣлается продольный разрѣзъ въ 5 сант. Разрѣзъ начинается на шейкѣ матки, проникаетъ слизистую оболочку влагалища, рыхлую клѣтчатку и вскрываетъ брюшину прямокишечно-маточнаго углубленія. Полученное отверстіе можетъ быть расширено поперечными разрѣзами въ обѣ стороны (рис. 595). Можно сдѣлать просто поперечный разрѣзъ свода, но простора тогда получается меньше.

Вскрытіе задняго свода, въ большинствѣ случаевъ представляющее операцію простую и легкую, можетъ представить большія затрудненія при наличности сращеній въ немъ. Въ такомъ случаѣ

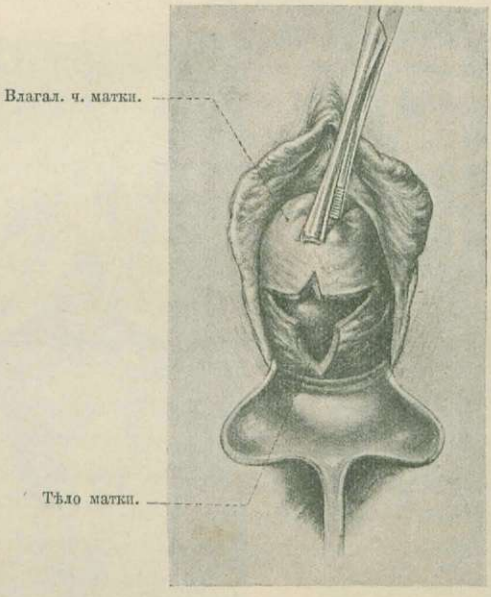

Рис. 595. (*Döderlein u. Krönig*).

нужно пройти за сращенія, пока не будетъ вскрыта свободная полость брюшины. При раздѣленіи сращеній нужно имѣть въ виду близость прямой кишки, чтобы не вскрыть ея.

Вскрытіе передняго свода. Шейка матки обнажается такимъ же образомъ, но захватывается щипцами за переднюю губу и оттягивается внизъ и кзади, причемъ удаляется ложка влагалищнаго зеркала; тогда шейка показывается во входѣ во влагалище. На 1—2 сант. кзади отъ отверстія мочевода слизистая оболочка влагалища захватывается пулевыми щипцами, и натягивается передняя стѣнка влагалища. По средней линіи ея дѣлается продольный разрѣзъ, и у шейки къ нему прибавляются 2 поперечныхъ

въ обѣ стороны (рис. 596). Разрѣзы проникаютъ до рыхлой клѣтчатки. Раздѣляя послѣднюю тупымъ способомъ, отодвигаютъ отъ матки мочевой пузырь возможно выше, и тогда на передней поверхности матки показывается брюшина пузырно-маточнаго углубленія. Ее приподнимаютъ пинцетомъ и вскрываютъ ножницами (рис. 597). Въ отверстіе брюшины вводятъ ложку влагалищнаго зеркала и такимъ образомъ получается сравнительно широкій доступъ въ полость брюшины. Можно и при вскрытіи передняго свода обходиться однимъ поперечнымъ разрѣзомъ, но простора тогда получается меньше.

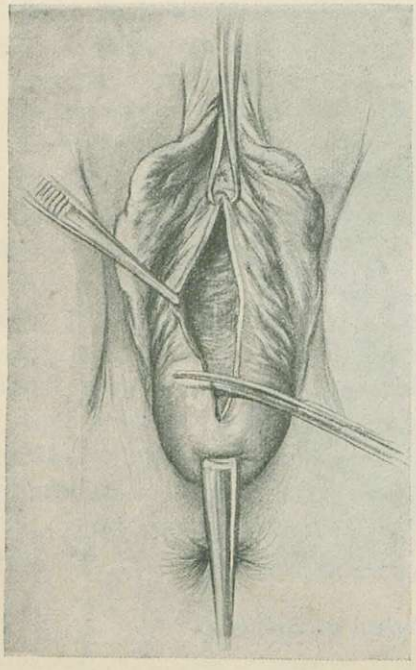

Рис. 596. (*Döderlein u. Krönig*).

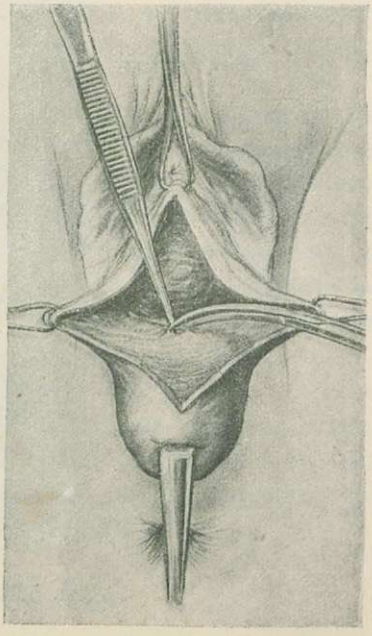

Рис. 597. (*Döderlein u. Krönig*).

Если послѣ операціи брюшная полость можетъ быть зашита наглухо, то брюшину слѣдуетъ зашить отдѣльно отъ влагалищной стѣнки, чтобы къ послѣдней не приросли органы живота или таза. Чаще, однако, черезъ рану свода выводится во влагалище марлевый выпускникъ. Продольный разрѣзъ влагалища зашивается.

11) Зашиваніе влагалища.

Зашиваніе влагалища производится въ случаяхъ мочевыхъ свищей, когда невозможно возстановить цѣлость мочевыхъ путей и раздѣльность ихъ отъ полового канала. Непремѣннымъ усло-

віемъ этой операціи является широкое сообщеніе влагалища съ мочевымъ пузыремъ, чтобы менструальная кровь свободно выдѣлялась черезъ пузырь наружу.

Больная кладется крестцомъ на конецъ стола; бедра приводятсякъ животу. Зеркалами, тупыми и острыми крючками растягивается влагалище, и ниже свища изъ слизистой оболочки влагалища вырѣзывается круговая полоса въ 2 сант. шириной. Полученная кровавая поверхность соединяется глубокими и поверхностными швами въ фронтальной плоскости; швы во избѣжаніе мертвыхъ пространствъ слѣдуетъ проводить подъ всѣмъ дномъ кровавыхъ поверхностей, но нужно быть осторожнымъ, чтобы не провести ихъ въ полость пузыря или въ просвѣтъ прямой кишки. Въ мочевой пузырь вводится постоянный катетеръ.

Еще лучше не вырѣзать полосы слизистой оболочки, а, сдѣлавъ круговой разрѣзъ, отдѣлить слизистую оболочку влагалища кверху и книзу и зашить сначала верхній край, вворачивая его по направленію къ свищу, а затѣмъ нижній, выворачивая его ко входу во влагалище.

12) Суженіе влагалища.

Суженіе влагалища производится при выпаденіяхъ его стѣнокъ. Большею частью при этомъ имѣется смѣщеніе матки, мочевого пузыря, прямой кишки, иногда недостаточность промежности вслѣдствіе зарубцевавшагося разрыва ея. Суженіемъ влагалища имѣется въ виду дать опору опускающимся органамъ. Суженіе можетъ быть сдѣлано на передней стѣнкѣ влагалища и на задней; къ послѣднему виду операціи присоединяется нерѣдко возстановленіе промежности.

Суженіе передней стѣнки влагалища. Больная кладется крестцомъ на конецъ стола; бедра приводятся къ животу; катетеромъ опорожняется мочевой пузырь. Задняя стѣнка влагалища оттягивается короткимъ зеркаломъ; матка захватывается за переднюю губу щипцами и оттягивается внизъ и кзади, и изъ растянутой передней стѣнки влагалища вырѣзается лоскутъ различной формы и величины, смотря по величинѣ и особенностямъ выпаденія. Чаще всего лоскуту придаютъ форму эллипса (рис. 598). Границы удаляемой части очерчиваютъ поверхностно ножомъ и затѣмъ частью тупо, частью рѣжущими инструментами отпрепаровываютъ отъ подлежащей ткани, держась какъ можно ближе къ слизистой оболочкѣ, чтобы не поранить мочевода и мочевого пузыря. Затѣмъ края раны соединяются швами по средней линіи. Швы прово-

дятся подъ всей раневой поверхностью, чтобы подъ ними не оставалось мертвыхъ пространствъ, но при этомъ нужно остерегаться захватывать ткани слишкомъ глубоко, чтобы не провести нитей въ просвѣтъ пузыря или мочевода. При выпячиваніи мочевого пузыря *Sänger* предложилъ вворачивать вглубь выпячивающуюся часть его, накладывая одинъ за другимъ нѣсколько кисетныхъ швовъ изъ струнной нити (рис. 599); поверхъ кисетныхъ швовъ края слизистой оболочки соединяютъ швами по средней линіи.

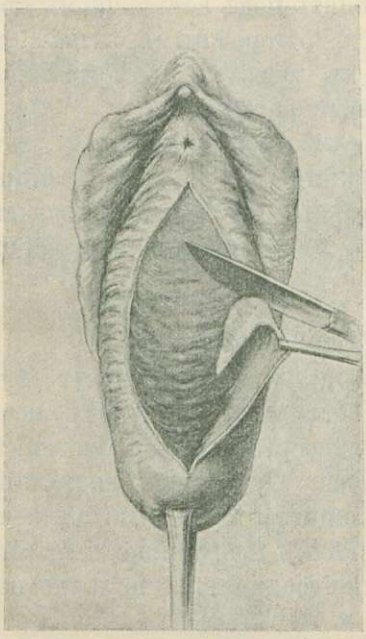

Рис. 598. (*Döderlein u. Krönig*).

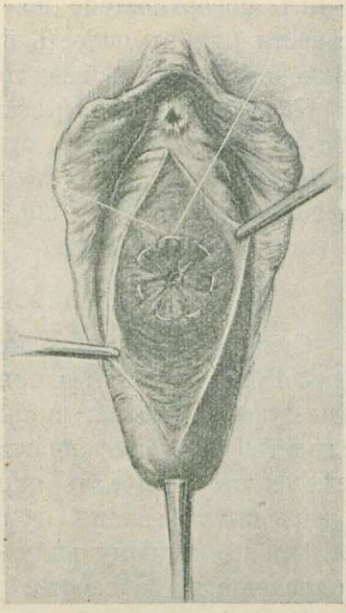

Рис. 599. (*Döderlein u. Krönig*).

Суженіе задней стѣнки влагалища производится подобнымъ же образомъ: очерчивается лоскутъ слизистой оболочки, отпрепаровывается, и края раны сшиваются по средней линіи. Чаще суженіе задней стѣнки сочетается съ возстановленіемъ разорванной промежности. Поэтому при описаніи возстановленія промежности я возвращусь къ суженію задней стѣнки влагалища.

13) Возстановленіе промежности.

Возстановленіе промежности имѣетъ цѣлью доставить органамъ таза ту опору, которую они имѣютъ въ тазовомъ днѣ и которую они утрачиваютъ при разрывѣ промежности. Способовъ

возстановленія промежности очень много; наибольшимъ распространеніемъ пользуется способъ *Lawson Tait*'а.

Больная кладется крестцомъ на конецъ стола; бедра приводятся къ животу. Промежность растягивается въ поперечномъ направленіи, къ сѣдалищнымъ буграмъ. Ножомъ или ножницами расщепляется въ фронтальной плоскости прямокишечно-влагалищная перегородка. Чѣмъ больше разрывъ промежности, тѣмъ глубже шире должно быть произведено расщепленіе. Къ концамъ поперечнаго разрѣза, черезъ который производится расщепленіе, прибавляется съ каждой стороны по отвѣсному разрѣзу. При неполномъ разрывѣ отвѣсные разрѣзы проводятся только кпереди, къ заднему концу малыхъ губъ (рис. 600), при полномъ разрывѣ—

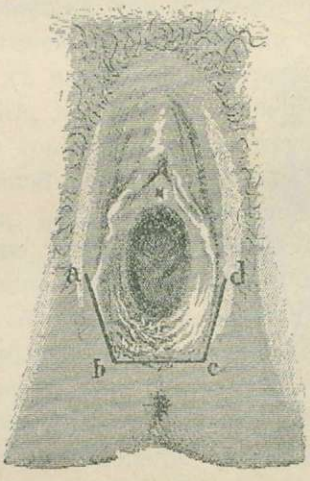

Рис. 600. (*Pozzi.*)

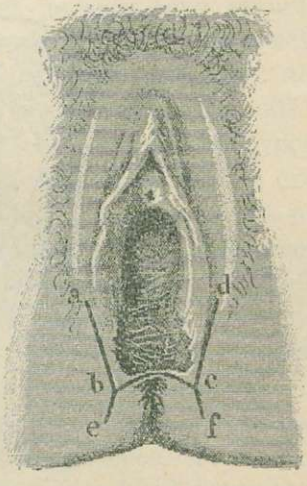

Рис. 601. (*Pozzi*).

кпереди и кзади, по бокамъ задняго прохода (рис. 601), такъ что получается фигура, похожая на букву H, поперечная часть которой лежитъ ближе кзади. Этими разрѣзами образуютъ два лоскута—передній и задній и, оттягивая ихъ кпереди и кзади, получаютъ широкую четырехугольную рану, края которой соединяются швами по средней линіи. Швы проводятся съ одной стороны на другую подъ всѣмъ дномъ раны (рис. 602).

Исходя изъ положенія, что важнѣйшую часть промежности, какъ органа поддерживающаго тазовые органы, составляютъ мышцы тазовой преграды, я во всѣхъ случаяхъ довожу раздѣленіе прямокишечно-влагалищной перегородки до обнаженія краевъ поднимающихъ задній проходъ мышцъ, освобождаю ихъ отъ рубцовой ткани

и соединяю струнными швами. Въ остальномъ операція ведется, какъ описано. Въ сшиваніи краевъ мышцъ тазовой преграды я полагаю центръ тяжести операціи.

Возстановленіе промежности и суженіе задней стѣнки влагалища. Очень часто къ возстановленію промежности приходится присоединять суженіе задней стѣнки влагалища. Изъ послѣдней обычно приходится вырѣзать лоскутъ въ видѣ треугольника съ основаніемъ внизу и вершиной наверху. Проще всего это сдѣлать такимъ образомъ: прежде всего отмѣчается положеніе вершины

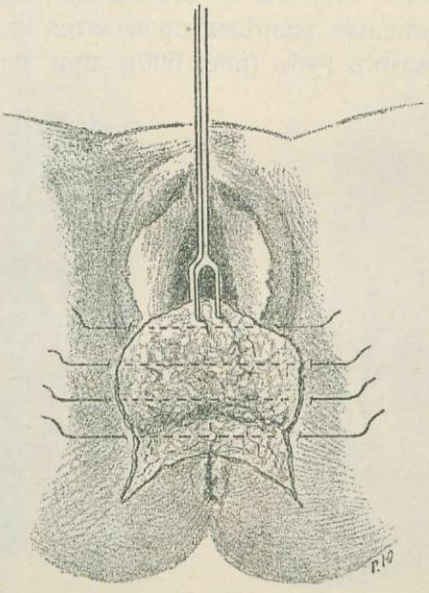

Рис. 602. *(Снегиревъ).*

треугольника, который долженъ быть вырѣзанъ изъ задней стѣнки влагалища, для чего черезъ намѣченную точку проводится игла съ нитью, и нить завязывается петлей. Затѣмъ производится расщепленіе прямокишечно-влагалищной перегородки, какъ это обычно дѣлается при возстановленіи промежности, и накладываются швы на промежность, но не завязываются. Теперь изъ влагалищнаго лоскута вырѣзывается ножницами треугольникъ, нужной величины, причемъ наложенная раньше петля указываетъ, на какой высотѣ должна быть вершина треугольника. Затѣмъ сшиваются края раны влагалища, и завязываются швы промежности.

Операціи на конечностяхъ.

Оперативная хирургія конечностей еще до введенія противопаразитнаго леченія ранъ достигла высокой степени разработки и тѣмъ не менѣе научная мысль выдвигаетъ въ этой области все новыя и новыя задачи и отыскиваетъ новые пріемы для разрѣшенія ихъ. Это показываетъ, что въ хирургіи нѣтъ мѣста нигдѣ ремесленному шаблону и весь богатый матеріалъ ея постоянно подвергается переработкѣ со стороны научной мысли. Вмѣстѣ съ тѣмъ, пожалуй, ни въ какомъ другомъ отдѣлѣ хирургіи не вскрывается такъ ярко анатомическое основаніе ея. Въ самомъ дѣлѣ, нечего скрывать, что введеніе искусственнаго обезкровливанія и возможность при противопаразитномъ леченіи ранъ не стѣсняться величиною разрѣза имѣли слѣдствіемъ нѣкоторое пониженіе интереса къ изученію топографической анатоміи. Операція перевязки артерій, которой ради ея инструктивности съ точки зрѣнія изученія топографіи отводится выдающееся мѣсто въ курсахъ оперативной хирургіи, стала было вызывать нареканія въ схоластичности, разъ клиническое примѣненіе ея сдѣлалось рѣдкимъ. Однако, разработка пересадки сухожилій, пластики нервовъ, шва кровеносныхъ сосудовъ, областного обезболиванія, наконецъ, веннаго обезболиванія — все это съ необыкновенной яркостью вновь выдвинуло все значеніе изученія топографіи для клинической хирургіи.

Кромѣ того, изученіе операцій на конечностяхъ вскрываетъ и другое основаніе хирургіи — физіологическое. Различіе въ физіологическихъ отправленіяхъ верхней и нижней конечностей приводитъ къ тому, что при однородныхъ патологоанатомическихъ измѣненіяхъ на верхней и нижней конечностяхъ задачи хирургическаго леченія и способы ихъ разрѣшенія различны. Примѣромъ могутъ служить частичныя резекціи на кисти и стопѣ, анкилозы плечевого и тазобедреннаго суставовъ. Тогда какъ на кисти мы стремимся сохранить какъ можно больше костей и мягкихъ тканей, на стопѣ мы ставимъ себѣ цѣлью дать хорошую опору тѣлу при стояніи и ходьбѣ и должны удалить нерѣдко здоровыя части, если при измѣненіи архитектурныхъ отношеній стопы онѣ будутъ помѣхой для больного. Равнымъ образомъ, анкилозъ тазобедреннаго сустава требуетъ для удовлетворительной функціи нижней конечности лишь правильнаго положенія и достаточной длины ея, анкилозъ плечевого сустава настоятельно требуетъ

устраненія его. При оцѣнкѣ способовъ операцій на конечностяхъ функціональные результаты ихъ имѣютъ рѣшающее значеніе (конечно, если рѣчь не идетъ о жизни и смерти больного). Соображенія о функціональной пригодности конечности имѣютъ большое значеніе въ выборѣ не только способа операціи, но и времени производства ея; такъ, прогрессирующая атрофія мышцъ можетъ побудить хирурга не медлить съ резекціей больного сустава.

A. Операціи на верхней конечности.

1. Перевязка артерій.

Перевязка подкрыльцовой а. 1) *Тотчасъ ниже ключицы* перевязка производится въ подключичной ямкѣ (рис. 603). Больного

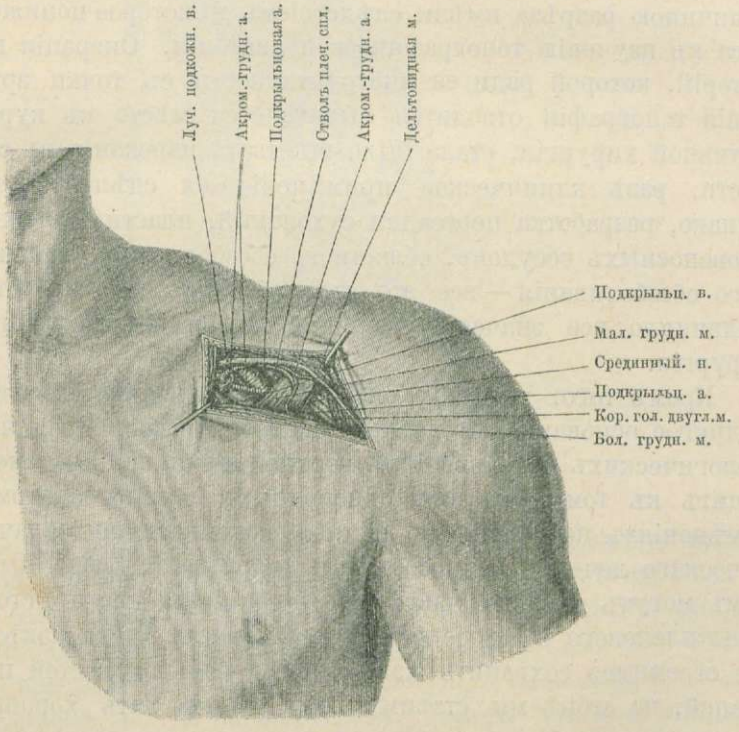

Рис. 603. *(Kocher).*

кладутъ на спину, руку отводятъ отъ туловища до прямого угла и нащупываютъ бороздку между дельтовидной и большой грудной мм. По этой бороздкѣ проводятъ разрѣзъ, начиная отъ ключицы на границѣ ея средней и боковой третей, почти до уровня нижняго, сво-

боднаго края большой грудной м. Разрѣзаютъ кожу и подкожную клѣтчатку. Вдоль края дельтовидной м. встрѣчается лучевая подкожная в., лежащая въ толщѣ апоневроза. Апоневрозъ разсѣкаютъ къ срединѣ отъ вены и тупымъ путемъ проникаютъ въ промежутокъ между дельтовидной и большой грудной мм. Крючками оттягиваютъ дельтовидную м. вмѣстѣ съ веной въ одну, большую грудную м. въ другую сторону; тогда на днѣ образовавшейся щели попадаютъ въ рыхлую клѣтчатку, которая у жирныхъ людей можетъ быть очень обильна. Клѣтчатку разрываютъ двумя пинцетами и, руководствуясь легко прощупывающимся клювовиднымъ отросткомъ, обнажаютъ верхній край малой грудной м. При этомъ подъ краемъ дельтовидной м. показывается общее начало короткой головки двуглавой м. и клюво-плечевой м. Отъ малой грудной м. къ ключицѣ натягивается плотный листокъ ключично-грудного апоневроза, впереди котораго на переднюю поверхность малой грудной м. спускается акроміально-грудная а. въ сопровожденіи венъ и передніе грудные нервы. Апоневрозъ вскрываютъ осторожно по направленію кожнаго разрѣза, по возможности щадя сосуды и нервы. По вскрытіи апоневроза находятъ тотчасъ же въ рыхлой клѣтчаткѣ подкрыльцовую вену, которая въ большинствѣ случаевъ совершенно закрываетъ артерію. Осторожно отдѣливъ клѣтчатку отъ бокового края вены и, оттянувъ послѣднюю къ срединѣ, немного вбокъ и кзади отъ нея находятъ подкрыльцовую артерію; ее обнажаютъ отъ клѣтчатки и перевязываютъ.

У людей очень мускулистыхъ и жирныхъ глубина, на которой приходится при этомъ работать, можетъ быть очень значительной, что чрезвычайно затрудняетъ операцію.

Въ этихъ случаяхъ можетъ представиться болѣе удобнымъ 2) *перевязка подкрыльцовой а. съ перерѣзкой ключичной части большой грудной м.* Разрѣзъ для этого проводятъ поперечный, сант. на 1,5—2 ниже ключицы и параллельно ей. Начинаютъ разрѣзъ тамъ, гдѣ надъ ключицей помѣщается малая надключичная ямка, соотвѣтствующая промежутку между двумя ножками грудино-ключично-сосковой м., и доводятъ до края дельтовидной м. Разрѣзаютъ послѣдовательно: кожу, подкожную клѣтчатку съ заложенными въ ней кожной мышцей шеи и окончаніями надключичныхъ кожныхъ нервовъ и ключичную часть большой грудной м. Тогда въ широко зіяющей ранѣ обнажается малая грудная м. и ключично-грудной апоневрозъ. Апоневрозъ вскрываютъ также въ поперечномъ направленіи. Дальнѣйшій ходъ операціи тотъ же, что и въ предыдущемъ случаѣ.

3) *Перевязка въ подкрыльцовой ямкѣ* (рис. 604). Больной находится въ положеніи на спинѣ. Рука отводится отъ туловища до прямого угла и удерживается въ такомъ положеніи помощникомъ, причемъ ручная кисть должна находиться въ положеніи среднемъ между пронаціей и супинаціей, такъ чтобы срединная бороздка двуглавой м. находилась какъ разъ передъ хирургомъ. При отведенной рукѣ ясно обозначается передній и задній края подкрыльцовой впадины, образованные нижнимъ краемъ большой грудной м. и боковымъ краемъ широкой спинной и нижнимъ большой круглой мм. Если пространство между указанными краями раздѣлить на три равныя части, то ходъ артеріи соотвѣт-

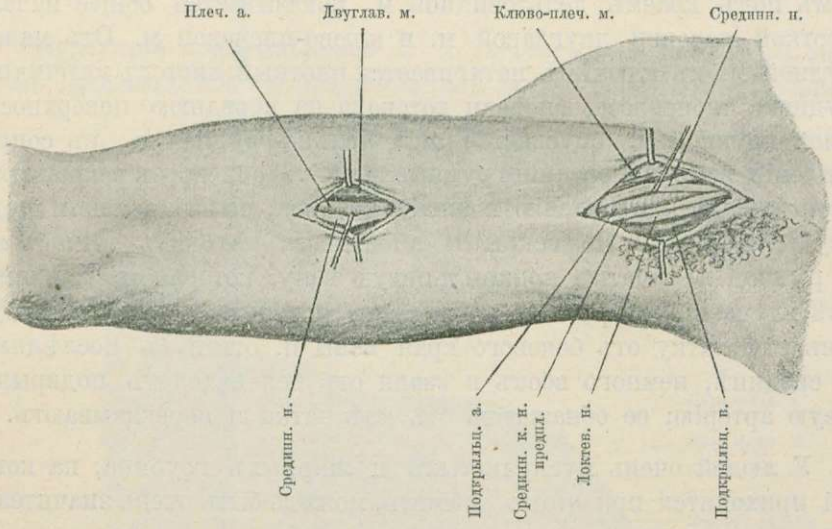

Рис. 604. *(Kocher).*

ствуетъ границѣ между передней и средней третями или, что то-же самое, переднему краю участка кожи, покрытаго волосами. По этой линіи проводятъ разрѣзъ, начиная отъ срединной стѣнки подкрыльцовой впадины, по боковой ея стѣнкѣ до уровня нижняго края большой грудной м. Разрѣзаютъ кожу и подкожную клѣтчатку, послѣ чего въ верхней части раны сразу попадаютъ въ клѣтчатку, выполняющую подкрыльцовую впадину, такъ какъ апоневрозъ въ этомъ мѣстѣ настолько рыхлъ, что большею частью остается незамѣченнымъ, или же онъ совершенно отсутствуетъ; книзу апоневрозъ дѣлается болѣе плотнымъ и въ видѣ мостика перекидывается черезъ срединную бороздку двуглавой м. Если разрѣзъ черезъ кожу и подкожную клѣтчатку проведенъ правильно, то въ участкѣ, лишенномъ апоневроза, тотчасъ же обнаруживается

подкрыльцовая в., которая на живомъ очень толста. Слѣдуя боковому (или, при данномъ положеніи больного, верхнему) краю вены, разсѣкаютъ апоневрозъ въ остальномъ участкѣ раны; тогда вена опускается книзу, и изъ-за нея показываются нервы. Наиболѣе вбокъ (или кверху) становится виденъ толстый стволъ срединнаго н.; рядомъ съ нимъ лежитъ болѣе тонкій срединный кожный н. предплечья, а еще дальше къ срединѣ (или книзу) опять толстый стволъ — локтевого н. Вбокъ (или кверху) отъ срединнаго н. виденъ покрытый фасціей мышечный валикъ—клювоплечевая м. и короткая головка двуглавой м. Пройдя въ промежутокъ между срединнымъ н. и срединнымъ кожнымъ н. предплечья, находятъ тотчасъ же позади нихъ подкрыльцовую а., которую обнажаютъ и перевязываютъ.

Кровеобращеніе послѣ перевязки подкрыльцовой а. возстановляется черезъ сліянія: 1) подлопаточной а. съ поперечной а. шеи и поперечной а. лопатки и 2) передней огибающей плечо а. съ акроміальными вѣтвями акроміально-грудной а. Если же перевязка произведена ниже отхожденія подлопаточной и обѣихъ огибающихъ аа., то черезъ сліянія послѣднихъ съ мышечными вѣтвями плечевой и глубокой плечевой аа.

Перевязка плечевой а. Плечевая а. доступна для перевязки на всемъ протяженіи плеча и въ локтевомъ сгибѣ. Ходъ ея опредѣляется линіей, проведенной отъ границы между передней третью и двумя задними третями подкрыльцовой впадины къ срединѣ локтевого сгиба.

При перевязкѣ артеріи 1) *на плечѣ* (рис. 604) руководствуются всегда ясно прощупывающимся срединнымъ краемъ двуглавой м. плеча, къ которому артерія непосредственно прилежитъ. Рука отводится подъ прямымъ угломъ и разгибается въ локтевомъ суставѣ; ручная кисть устанавливается въ положеніи, среднемъ между пронаціей и супинаціей. Ощупавъ срединный край двуглавой м., разрѣзаютъ вдоль него кожу, подкожную клѣтчатку и апоневрозъ, чтобы обнажились волокна мышцы. Тотчасъ у края мышцы находятъ сосудисто-нервный пучекъ, въ которомъ рѣзче всего выступаетъ срединный н. въ видѣ круглаго, катающагося подъ пальцемъ шнура. Сосуды и нервъ заключены въ соединительнотканномъ влагалищѣ, которое легко разрывается тупымъ путемъ благодаря рыхлости образующей его клѣтчатки. Если перевязка дѣлается въ серединѣ плеча, то влагалище разрываютъ надъ нервомъ, отклоняютъ послѣдній въ ту или другую сторону и сейчасъ же позади него находятъ артерію. Въ верхней части плеча артерію ищутъ къ срединѣ, въ нижней—вбокъ отъ нерва. Обнаженіе

плечевой а. представляетъ нѣкоторыя затрудненія вслѣдствіе оплетающихъ ее анастомозовъ между обѣими сопутствующими венами.

Вслѣдствіе сравнительной частоты аномалій плечевой а. нерѣдко приходится встрѣчать при ея перевязкѣ артеріальный стволъ, расположеный болѣе поверхностно, впереди срединнаго н. Въ такихъ случаяхъ всегда слѣдуетъ убѣдиться, нѣтъ ли еще другого артеріальнаго ствола позади нерва, имѣя въ виду такъ называемое высокое дѣленіе плечевой а.

Если руководствоваться при перевязкѣ артеріи только срединнымъ н., который легко прощупывается черезъ неповрежденныя ткани, и разрѣзать общіе покровы надъ нимъ, не обнажая края двуглавой м., то возможно впасть въ слѣдующую ошибку: вмѣсто срединнаго н. можно нащупать и обнажить локтевой н., который отдѣленъ отъ главнаго сосудистонервнаго пучка плеча только срединной межмышечной перегородкой и при согнутой рукѣ также натягивается; такъ какъ локтевой нервъ по толщинѣ мало отличается отъ срединнаго, и въ нѣкоторыхъ случаяхъ сопровождающая его верхняя локтевая коллатеральная а. бываетъ очень большого калибра, то можно перевязать послѣднюю вмѣсто плечевой а. При перевязкѣ плечевой а. въ нижней трети плеча возможна еще другая ошибка: если по разсѣченіи общихъ покрововъ стараться отыскать черезъ довольно толстый въ этомъ мѣстѣ апоневрозъ срединный н., то немного къ срединѣ отъ сосудисто-нервнаго пучка прощупывается срединный кожный н. предплечья, который, если онъ еще не раздѣлился на свои вѣтви, настолько толстъ, что его можно принять за срединный; сопровождающая же его локтевая подкожная вена въ нѣкоторыхъ случаяхъ имѣетъ настолько утолщенныя стѣнки, что ее можно принять за артерію. Такая ошибка особенно возможна въ томъ случаѣ, если помощникъ во время операціи повернетъ конечность вбокъ и этимъ смѣститъ сосудистонервный пучокъ. Вѣрное средство избѣжать и той и другой ошибки, это—обнажить край двуглавой м.; тогда ближайшій къ этому краю нервъ будетъ безошибочно срединный, а идущая съ нимъ артерія—плечевая.

2) *Въ локтевомъ сгибѣ* плечевая а. уже не сопровождается срединнымъ н., который здѣсь значительно отошелъ къ срединѣ. Для перевязки ея разрѣзъ проводятъ черезъ средину локтевого сгиба вдоль срединнаго края сухожилія двуглавой м., прощупывающагося въ видѣ плотнаго тяжа (рис. 605). Въ подкожномъ слоѣ здѣсь встрѣчаются очень крупныя подкожныя вены съ типичнымъ расположеніемъ (Томъ I, стр. 859). Ихъ слѣдуетъ по воз-

можности щадить и отодвигать въ стороны. Если бы, однако, оказалось, что онѣ мѣшаютъ проникновенію вглубь, то ихъ перерѣзаютъ, предварительно перевязавъ въ двухъ мѣстахъ. По разсѣ-

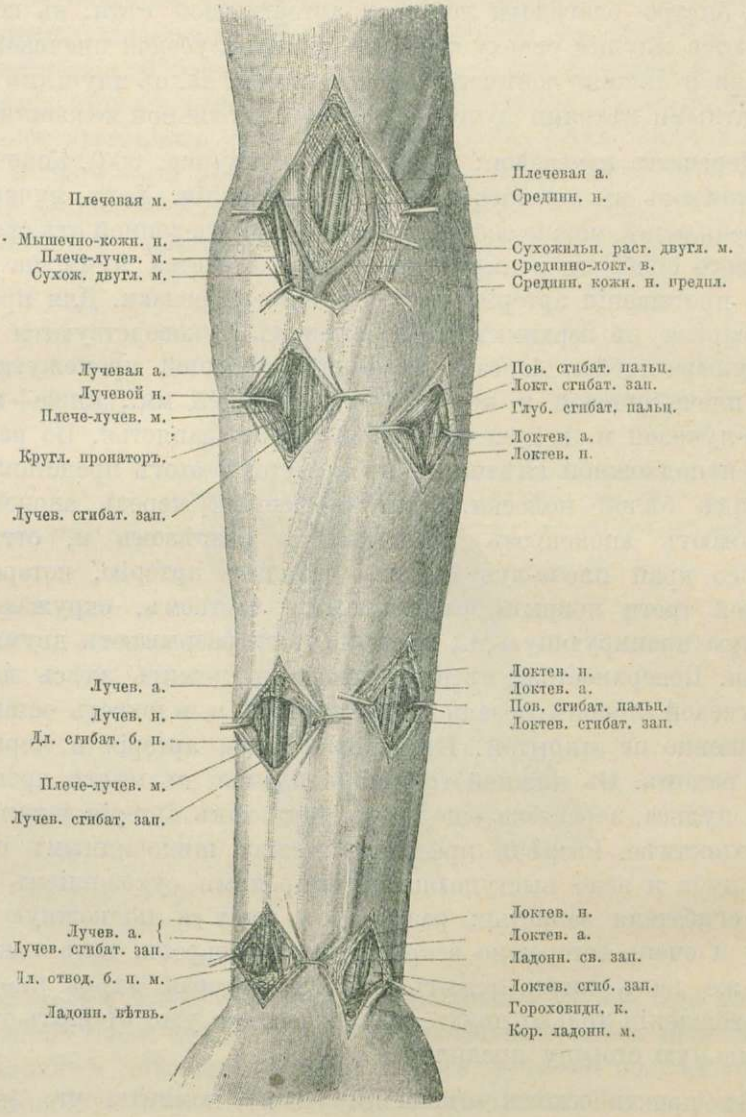

Рис. 605. *(Kocher)*.

ченіи клѣтчатки обнажается апоневрозъ, въ которомъ ясно замѣтны идущія наискось внизъ и къ срединѣ волокна сухожильнаго растяженія двуглавой м. Это сухожильное растяженіе осторожно разсѣкаютъ на небольшомъ протяженіи, начиная отъ его верхняго,

довольно рѣзко обозначающагося края, и тотчасъ за нимъ находятъ артерію въ сопровожденіи двухъ венъ.

Послѣ перевязки плечевой а. кровообращеніе возстановляется очень быстро благодаря локтевой артеріальной сѣти, въ которой сливаются идущія сверху конечныя вѣтви глубокой плечевой а. и верхняя и нижняя локтевыя коллатеральныя аа. съ идущими снизу возвратными вѣтвями лучевой, локтевой и тыльной межкостной аа.

Перевязка лучевой а.: 1) *На предплечьѣ* (рис. 605). Конечность удерживаютъ въ положеніи полной супинаціи. Ходъ лучевой а. на предплечьѣ можно обозначить линіей, проведенной отъ средины локтевого сгиба къ концу шиловиднаго отростка луча; на всемъ этомъ протяженіи артерія доступна для перевязки. Для проведенія разрѣза въ верхнихъ двухъ третяхъ руководствуются легко прощупывающейся бороздкой, соотвѣтствующей промежутку между плече-лучевой и круглой пронирующей мм., ниже—между плече-лучевой м. и лучевымъ сгибателемъ запястья. По разрѣзѣ кожи и подкожной клѣтчатки промежутокъ этотъ представляется въ видѣ бѣлой полоски, просвѣчивающей черезъ апоневрозъ; вскрываютъ апоневрозъ продольнымъ разрѣзомъ и, оттянувъ немного край плече-лучевой м., находятъ артерію, которая въ верхней трети покрыта фасціальнымъ листкомъ, окружающимъ круглую пронирующую м.; листокъ этотъ разрываютъ двумя пинцетами. Поверхностная вѣтвь лучевого н. лежитъ здѣсь дальше къ лучевой сторонѣ, позади плече-лучевой м. и можетъ оставаться совершенно не открытой. Въ средней трети артерія и нервъ лежатъ рядомъ. Въ нижней трети предплечья, въ мѣстѣ прощупыванія пульса, перевязка еще легче, такъ какъ артерія лежитъ еще поверхностнѣе. Разрѣзъ проводятъ между шиловиднымъ отросткомъ луча и ясно выступающимъ широкимъ сухожиліемъ лучевого сгибателя запястья; разрѣзаютъ кожу и подкожную клѣтчатку и очень осторожно вскрываютъ апоневрозъ, такъ какъ тотчасъ же подъ нимъ лежитъ артерія, которая здѣсь идетъ въ сопровожденіи только двухъ венъ, нервъ же уже отошелъ отъ нея на тыльную сторону предплечья.

Въ практическомъ отношеніи важно помнить, что бываетъ ненормальное положеніе лучевой а., когда она на большемъ или меньшемъ протяженіи верхняго отдѣла предплечья лежитъ очень поверхностно, уже въ толщѣ апоневроза, или когда она на срединѣ предплечья прободаетъ апоневрозъ и, лежа поверхностно, перегибается на тыльную сторону; въ послѣднемъ случаѣ мы при разрѣзѣ съ цѣлью перевязки въ нижней трети предплечья или

совсѣмъ не найдемъ никакой артеріи или найдемъ лишь тонкую ладонную вѣтвь лучевой а.

2) *Въ области запястья* перевязка лучевой а. производится въ промежуткѣ между сухожиліями длинной отводящей и короткой разгибающей большой палецъ мм., съ одной стороны, и длинной разгибающей большой палецъ м., съ другой, въ ямкѣ, извѣстной подъ названіемъ „табатерки“ (рис. 606); біеніе артеріи здѣсь легко можетъ быть прощупано. Ручную кисть помѣщаютъ въ положеніе среднее между пронаціей и супинаціей и проводятъ разрѣзъ, параллельный упомянутымъ сухожиліямъ, которыя большею частью

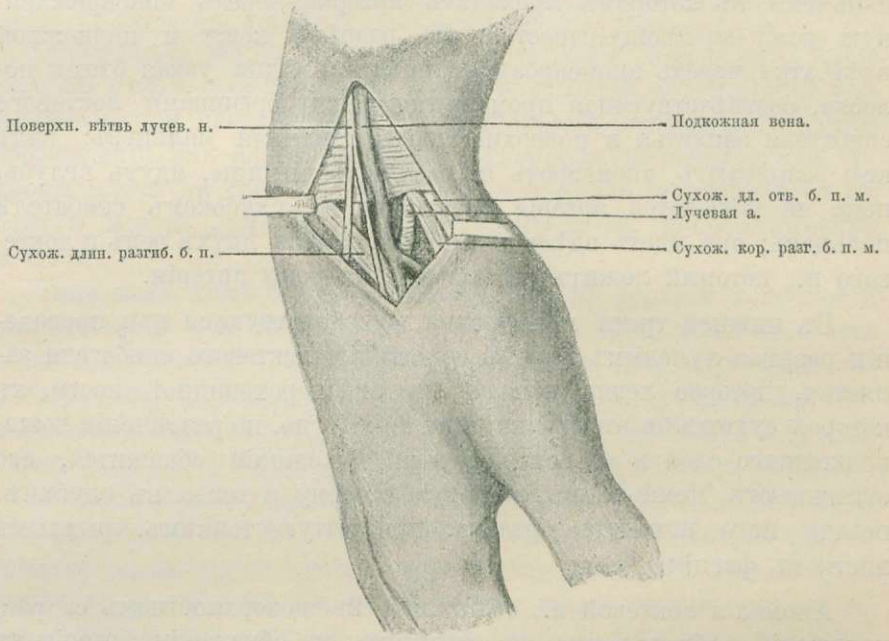

Рис. 606.

видны черезъ кожу, особенно у худощавыхъ людей. При разрѣзѣ подкожной ткани слѣдуетъ щадить проходящіе здѣсь параллельно сухожиліямъ довольно толстый стволъ лучевой подкожной в. и поверхностную вѣтвь лучевого н. По разсѣченіи апоневроза находятъ артерію, которая проходитъ нѣсколько наискось къ проведенному разрѣзу по тыльной поверхности ладьевидной кости.

Перевязка локтевой а. (рис. 605). Ходъ локтевой а. на кожѣ можетъ быть обозначенъ ломанной линіей, верхняя часть которой проводится отъ средины локтевого сгиба къ точкѣ локтевого края предплечья, лежащей на границѣ верхней и средней третей послѣдняго; нижняя же часть хода локтевой а. соотвѣтствуетъ ли-

ніи, проведенной отъ срединнаго мыщелка плечевой кости къ лучевому краю гороховидной косточки. Артерія доступна для перевязки только въ нижней части своего хода, т.-е. въ предѣлахъ нижнихъ двухъ третей предплечья; выше она лежитъ глубоко, подъ всѣми мышцами, начинающимися отъ срединнаго мыщелка плечевой кости.

Рука помѣщается въ положеніе полной супинаціи. При перевязкѣ въ средней трети руководствуются вышеуказанной линіей, соотвѣтствующей ходу артеріи, такъ какъ промежутокъ между локтевымъ сгибателемъ запястья и поверхностнымъ сгибателемъ пальцевъ, въ которомъ проходитъ артерія, черезъ неповрежденную кожу не прощупывается. По разрѣзѣ кожи и подкожной клѣтчатки черезъ апоневрозъ становится видна узкая бѣлая полоска, соотвѣтствующая промежутку между брюшками локтевого сгибателя запястья и поверхностнаго сгибателя пальцевъ; надъ нею разрѣзаютъ апоневрозъ и, раздвигая мышцы, идутъ вглубь, пока не покажется артерія, лежащая на глубокомъ сгибателѣ пальцевъ; она идетъ здѣсь въ сопровожденіи двухъ венъ и локтевого н., который лежитъ съ локтевой стороны артеріи.

Въ нижней трети предплечья руководствуются при проведеніи разрѣза лучевымъ краемъ сухожилія локтевого сгибателя запястья, которое легко прослѣдить отъ гороховидной кости, къ которой сухожиліе это прикрѣпляется. Когда, по разсѣченіи кожи, подкожнаго слоя и апоневроза, край сухожилія обнажится, его оттягиваютъ немного въ локтевую сторону и тогда въ глубинѣ, позади него находятъ артерію, прикрытую тонкимъ, рыхлымъ листкомъ фасціи.

Аномалія локтевой а., состоящая въ поверхностномъ ея расположеніи, обыкновенно не отзывается на обнаженіи артеріи въ нижнихъ двухъ третяхъ предплечья, такъ какъ въ этомъ мѣстѣ она большею частью принимаетъ опять свой нормальный ходъ. Однако, надо помнить, что иногда она остается поверхностной и здѣсь и тогда лежитъ обыкновенно нѣсколько ближе къ средней линіи.

Кровеобращеніе послѣ перевязки лучевой и локтевой артерій легко и быстро возстановляется чрезъ посредство многочисленныхъ анастомозовъ, которые существуютъ какъ между обѣими этими артеріями, такъ и между ними и обѣими межкостными аа. Анастомозы эти образуются при помощи какъ мышечныхъ вѣтвей, такъ и тѣхъ вѣтвей, которыя участвуютъ въ образованіи ладонной и тыльной артеріальныхъ сѣтей въ области запястья.

Перевязка поверхностной ладонной дуги. По средней линіи ладонной впадины проводятъ продольный разрѣзъ, пересѣкающій среднюю ладонную складку. Разрѣзавъ кожу и подкожную клѣтчатку, осторожно разсѣкаютъ въ томъ же направленіи ладонный апоневрозъ; разсѣченіе это надо дѣлать съ большой осторожностью, такъ какъ тотчасъ позади апоневроза лежитъ ладонная дуга; глубже нея проходятъ нервы и сухожилія.

Кровеобращеніе послѣ перевязки ладонной дуги возстановляется чрезъ посредство глубокой дуги.

2. Обнаженіе нервовъ.

Отыскивать нервы приходится на верхней конечности чаще всего съ цѣлью ихъ сшиванія послѣ нарушенія ихъ цѣлости или вытяженія при невралгіяхъ и, въ нѣкоторыхъ случаяхъ, съ цѣлью освобожденія ихъ изъ костной мозоли, преимущественно при переломѣ плеча въ средней трети, когда нерѣдко захватывается въ костную мозоль лучевой н., проходящій здѣсь непосредственно по кости.

Такъ какъ ходъ большинства нервовъ на верхней конечности соотвѣтствуетъ той или другой артеріи, то для обнаженія ихъ можно пользоваться разрѣзами, указанными для перевязки сопутствующихъ артерій. Въ виду этого въ послѣдующемъ мы скажемъ объ обнаженіи нервовъ лишь въ тѣхъ мѣстахъ, гдѣ они лежатъ вдали отъ артерій, перевязка которыхъ описана выше.

Обнаженіе подкрыльцоваго н. удобнѣе всего произвести сзади, въ томъ мѣстѣ, гдѣ онъ выходитъ на боковую поверхность шейки плечевой кости черезъ промежутокъ между длинной головкой трехглавой м. къ срединѣ, плечевой костью вбокъ, малой круглой м. кверху и большой круглой м. книзу. Больного кладутъ на здоровый бокъ, руку отводятъ кпереди; идя вдоль задняго края дельтовидной м., прощупываютъ открытый книзу уголъ, образуемый этой мышцей и задними мышцами лопатки, въ частности—малой круглой м. Проводятъ здѣсь по направленію оси конечности разрѣзъ черезъ кожу и подкожную клѣтчатку и, разсѣкши апоневрозъ, обнажаютъ задній край дельтовидной м., который крючкомъ оттягиваютъ кпереди. Двумя пинцетами разрываютъ затѣмъ рыхлую клѣтчатку, встрѣчающуюся здѣсь въ довольно большомъ количествѣ, обнажаютъ края большой и малой круглыхъ мм. и длинной головки трехглавой м. и въ промежуткѣ между ними, непосредственно на кости, находятъ подкрыльцовый н.; рядомъ съ нимъ книзу лежитъ задняя огибающая плечевую кость а.

Обнаженіе лучевого н.: 1) *Въ средней трети плеча.* Больного кладутъ на спину, руку отводятъ кпереди, поворачиваютъ къ срединѣ и сгибаютъ въ локтевомъ суставѣ. Разрѣзъ проводятъ вдоль бокового края легко прощупывающейся длинной головки трехглавой м., начиная его на уровнѣ нижняго края задней стѣнки подкрыльцовой ямки. По разсѣченіи апоневроза, тупымъ путемъ проходятъ въ промежутокъ между длинной и боковой головками трехглавой м. вплоть до кости и находятъ лучевой н., лежащій въ бороздкѣ на задней поверхности плечевой кости, между началами боковой и срединной головокъ трехлавой м.; рядомъ съ нимъ проходитъ глубокая плечевая а.

2) *Въ нижней трети плеча* лучевой н. отыскивается спереди, въ бороздкѣ между плече-лучевой и плечевой мм. Разрѣзъ проводятъ вдоль выступающаго срединнаго края плече-лучевой м. Разсѣкаютъ кожу, подкожную клѣтчатку и апоневрозъ, тупымъ путемъ проникаютъ въ промежутокъ между указанными мышцами и отыскиваютъ нервъ. Ближе къ срединѣ и поверхностнѣе здѣсь можетъ попасться мышечно-кожный н., вышедшій изъ-за бокового края двуглавой м.

3) *Въ локтевомъ сгибѣ* для обнаженія лучевого н. разрѣзъ проводится также вдоль выступа, образованнаго плече-лучевой м. Въ подкожной ткани здѣсь встрѣчается лучевая подкожная в., которую отклоняютъ въ сторону. По разсѣченіи апоневроза показывается мышечно-кожный н., а по оттягиваніи вбокъ плече-лучевой м. находятъ въ глубинѣ, на поверхности супинатора, лучевой н., который здѣсь дѣлится на глубокую и поверхностную вѣтви.

Обнаженіе локтевого н.: 1) *На плечѣ.* Въ верхней трети плеча локтевой н. лежитъ рядомъ съ главнымъ сосудисто-нервнымъ пучкомъ и потому отыскивается въ срединной бороздѣ двуглавой м. Въ нижней трети плеча нервъ приходится отыскивать въ толщѣ срединной головки трехглавой м. на задней поверхности срединной межмышечной перегородки. Разрѣзъ проводятъ отвѣсный, тотчасъ кзади отъ срединной бороздки двуглавой м., по выступу, образуемому срединной головкой трехглавой м. Разсѣкаютъ кожу и подкожную клѣтчатку; по раздвиганіи краевъ раны на апоневрозѣ показывается бѣловатая продольная полоска, соотвѣтствующая мѣсту отхожденія срединной межмышечной перегородки. Апоневрозъ вскрываютъ немного кзади отъ этой полоски, осторожно разсѣкаютъ мышцу и подъ тонкимъ слоемъ послѣдней находятъ локтевой н. Рядомъ съ нервомъ лежитъ верхняя локтевая коллатеральная а.

2) *Въ области локтевого сустава* обнаженіе локтевого н. производится еще легче, такъ какъ нервъ лежитъ поверхностнѣе. Прово-

дять отвѣсный разрѣзъ по желобку между срединнымъ краемъ локтевого отростка и срединнымъ мыщелкомъ плеча. По разсѣченіи кожи, подкожной клѣтчатки и апоневротической пластинки обнажается нервъ. Въ нижней части раны видны двѣ сходящіяся головки локтевого сгибателя запястья, начинающіяся отъ локтевого отростка и отъ срединнаго мыщелка плеча; подъ нихъ уходитъ локтевой н.

Обнаженіе срединнаго н. на предплечьѣ возможно въ нижней половинѣ, гдѣ положеніе его болѣе поверхностное. Разрѣзъ проводятъ по средней линіи предплечья между прощупывающимися сухожиліями лучевого сгибателя запястья и длинной ладонной м. Позади этихъ сухожилій находятъ, тотчасъ ниже средины предплечья, лучевой край, здѣсь еще мясистаго, поверхностнаго сгибателя пальцевъ; его отклоняютъ къ локтевой сторонѣ и позади него находятъ срединный н., спускающійся по глубокому сгибателю пальцевъ. Вблизи луче-запястнаго сустава срединный нервъ находятъ сейчасъ же позади лучевого края сухожилія длинной ладонной м. между сухожиліями поверхностнаго сгибателя пальцевъ.

3. Ампутаціи и вычлененія.

Отнятіе верхней конечности вмѣстѣ съ плечевымъ поясомъ. Операція эта чаще всего производится при поврежденіяхъ и новообразованіяхъ плечевой головки и лопатки, затѣмъ—по поводу омертвѣнія и быстро распространяющагося остраго гнойнаго заболѣванія, захватившаго плечевой суставъ и область лопатки, наконецъ, рѣже сравнительно, по поводу бугорчатки, поразившей плечевой суставъ и перешедшей далеко на лопатку. Случай полнаго отрыва верхней конечности вмѣстѣ съ лопаткой, окончившійся выздоровленіемъ, описанъ еще въ 1737. Первое удачное отнятіе верхней конечности вмѣстѣ съ плечевымъ поясомъ было произведено при огнестрѣльномъ поврежденіи *Cunning*'омъ въ 1808 и по поводу новообразованія *Crosty* въ 1836. Подробная разработка техники операціи произведена *Berger* въ 1887, послѣ чего указанная операція стала производиться чаще.

Главная опасность операціи заключается въ кроветеченіи изъ артерій и въ возможности вхожденія воздуха въ подключичную вену. Въ виду этого начинать необходимо операцію съ перевязки какъ подключичныхъ артеріи и вены, такъ и крупныхъ вѣтвей первой, несущихъ кровь къ области лопатки, т. е., поперечной а. шеи и поперечной а. лопатки. *Berger* съ этою цѣлью предлагаетъ

разрѣзъ по ключицѣ, который онъ начинаетъ еще въ предѣлахъ ключичной ножки грудино-ключично-сосковой м. и доводитъ до акроміальнаго отростка лопатки. Однако, при такомъ разрѣзѣ для перевязки подключичной вены необходимо изсѣченіе всей средней трети ключицы, что нѣсколько осложняетъ операцію. Поэтому болѣе цѣлесообразенъ разрѣзъ, предложенный проф. *Сапѣжко*. Больного кладутъ на спину такъ, чтобы конечность выдавалась за край стола; подъ лопатки подкладываютъ подушку. Разрѣзъ, проникающій черезъ кожу и подкожную клѣтчатку, начинаютъ у средины задняго края грудино-ключично-сосковой м., ведутъ наискось внизъ и вбокъ черезъ средину ключицы и оканчиваютъ у нижняго края большой грудной м. вблизи плечевой кости (рис.

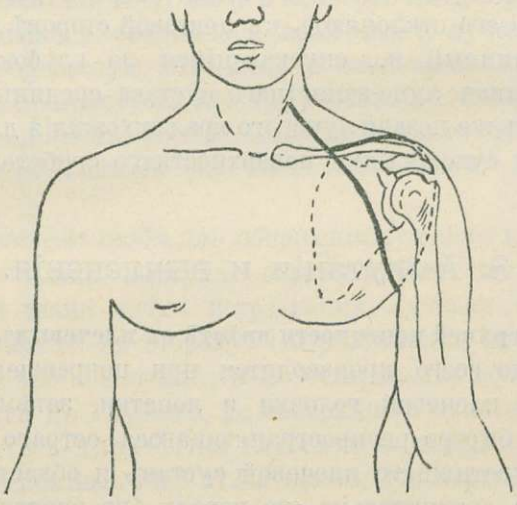

Рис. 607.

607). Въ предѣлахъ разрѣза ключицу обнажаютъ распаторіемъ отъ накостницы и перепиливаютъ проволочной пилой. Послѣ этого углубляютъ разрѣзъ ниже ключицы и перерѣзаютъ большую и малую грудныя мм. въ направленіи, поперечномъ къ ходу ихъ волоконъ, причемъ приходится захватить въ кровеостанавливающіе пинцеты 2—3 вѣтви акроміально-грудной а. Послѣ этого оттягиваютъ руку вбокъ и кзади, или даютъ ей свободно отвиснуть за край стола, крючкомъ оттягиваютъ кпереди и вбокъ акроміальный отрѣзокъ ключицы и перерѣзаютъ натягивающіеся при этомъ подключичную м. и ключично-грудной апоневрозъ. Тогда вся рана широко зіяетъ и въ ней безъ труда удается отыскать подключичныя артерію и вены; ихъ перевязываютъ въ двухъ мѣстахъ и разсѣкаютъ между перевязками. Въ верхней части раны, на шеѣ,

отыскиваютъ и перевязываютъ поперечную а. шеи и поперечную а. лопатки. Этимъ хирургъ вполнѣ обезпечиваетъ себя отъ кровотеченія, и вся дальнѣйшая операція производится почти совершенно безкровно. Теперь къ первому, основному разрѣзу проводятъ дополнительный разрѣзъ, проходящій по задней поверхности надплечья. Проводить этотъ разрѣзъ можно различно, сообразно условіямъ каждаго случая, имѣя лишь въ виду получить кожный лоскутъ, достаточный для прикрытія раны; въ случаѣ, если бы сзади совсѣмъ не было кожи для лоскута, можно воспользоваться кожею плеча. Наиболѣе простымъ и удобнымъ представляется проведеніе такого дополнительнаго разрѣза, чтобы вмѣстѣ съ основнымъ онъ образовалъ разрѣзъ въ видѣ сачка (en raquette) (рис. 607). Очертивъ задній лоскутъ, продолжаютъ отдѣленіе плечевого пояса спереди. Въ распилѣ ключицы перерѣзаютъ стволы плечевого сплетенія, каждый въ отдѣльности приподнимая подведеннымъ пальцемъ, отсѣкаютъ прикрѣпленіе трапецевидной м. отъ верхняго края ключицы и акроміальнаго отростка и, частью тупымъ путемъ, частью при помощи ножа отдѣляютъ клѣтчатку подкрыльцовой впадины вмѣстѣ съ заложенными въ ней органами отъ боковой стѣнки груди, идя по наружной поверхности передней зубчатой м., вплоть до позвоночниковаго края лопатки; вмѣстѣ съ клѣтчаткой тщательно отдѣляютъ всѣ попадающіяся пораженныя железы. Затѣмъ поворачиваютъ больного на здоровый бокъ, отдѣляютъ задній кожный лоскутъ до позвоночниковаго края лопатки, отсѣкаютъ трапецевидную м. отъ лопаточной ости, лопаточно-подъязычную м. и мышцу поднимающую уголъ лопатки отъ верхняго, обѣ ромбовидныя и переднюю зубчатую мм. отъ позвоночниковаго края лопатки, въ заключеніе перерѣзаютъ широкую м. спины, и конечность со всѣмъ плечевымъ поясомъ отдѣлена отъ туловища. Рана зашивается, въ нижній конецъ ея вставляется дренажъ.

Вычлененіе въ плечевомъ суставѣ. При отнятіи верхней конечности въ плечевомъ суставѣ необходимо соблюденіе слѣдующихъ двухъ условій: 1) предупрежденіе кровотеченія, которое благодаря перерѣзкѣ крупной подкрыльцовой а. можетъ быть чрезвычайно велико, такъ какъ наложеніе жгута съ цѣлью предварительной остановки кровотеченія невозможно, пальцевое же сдавленіе подключичной а. очень затруднительно и ненадежно; 2) желательно сохраненіе всѣхъ мышцъ, окружающихъ верхній конецъ плечевой кости, если онѣ здоровы, такъ какъ такимъ путемъ мы получаемъ довольно объемистую мышечную культю, которая дѣлаетъ возможнымъ примѣненіе того или другого про-

теза для замѣщенія отнятой конечности. Работоспособность такой культи повышается еще больше, если мы, вычленяя плечевую кость, сохраняемъ накостницу, покрывающую ея верхній конецъ; изъ нея впослѣдствіи образуются костныя отложенія, которыя создаютъ внутри мышечной культи прочную, плотную основу.

Съ цѣлью предупрежденія кроветеченія при вычлененіи плеча было предложено производить *вычлененіе послѣ предварительной высокой ампутаціи плеча (Poyet)* (рис. 608 *ббб*). Обезкровивъ конечность вертикальнымъ поднятіемъ, помѣщаютъ въ подкрыльцовую ямку туго скатанный комокъ изъ марли и накладываютъ эластическій жгутъ такимъ образомъ, что средина его помѣщается на комокъ въ подкрыльцовой ямкѣ, концы же перекрещива-

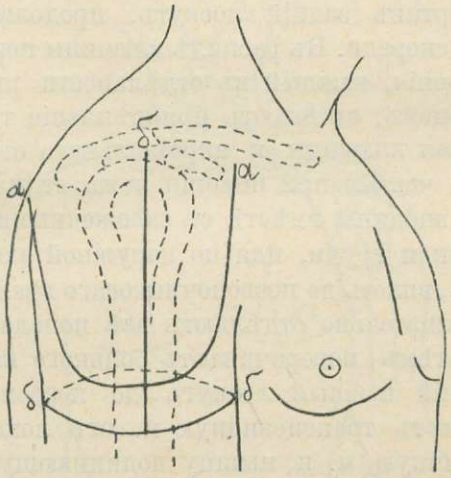

Рис. 608.

ются на надплечьѣ и удерживаются помощникомъ, который все время туго натягиваетъ жгутъ. Обезпечивъ себя отъ кроветеченія, производятъ въ верхней трети плеча, сант. 7—8 ниже передняго края подкрыльцовой ямки, ампутацію плеча по круговому способу въ два пріема, перепиливаютъ кость и перевязываютъ перерѣзанные сосуды. Затѣмъ снимаютъ жгутъ и проводятъ по боковой поверхности плеча, начиная отъ акроміальнаго отростка, вертикальный разрѣзъ вплоть до ампутаціоннаго разрѣза. Проникши до кости, ее вылущаютъ по всей окружности изъ мягкихъ тканей, лучше поднакостнично. Широко раздвинувъ края раны, подходятъ къ плечевому суставу, поворачиваютъ плечевую кость къ срединѣ и полулуннымъ разрѣзомъ, огибающимъ большой бугорокъ, разсѣкаютъ натягивающійся задне-боковой отдѣлъ сумочной связки вмѣстѣ съ сухожиліями надостной, подостной и малой круглой

мм.; затѣмъ поворачиваютъ плечевую кость вбокъ и разрѣзомъ, огибающимъ малый бугорокъ, разсѣкаютъ передне-срединный отдѣлъ сумочной связки и сухожиліе подлопаточной м. Послѣ этого вывихиваютъ головку вверхъ и вбокъ, дорѣзаютъ нижній отдѣлъ сумочной связки и удаляютъ плечевую кость.

Вполнѣ обезпечивая отъ кроветеченія во время операціи, описанный способъ примѣнимъ, однако, только въ тѣхъ случаяхъ, когда мягкія ткани верхняго конца плеча здоровы на протяженіи, достаточномъ для высокой ампутаціи плеча. Кромѣ того, способъ этотъ имѣетъ еще тотъ недостатокъ, что вертикальнымъ разрѣзомъ пересѣкается подкрыльцовый н. на боковой поверхности плеча, благодаря чему вся передняя половина дельтовидной м. оказывается парилизованной. Въ виду этого заслуживаетъ предпочтенія

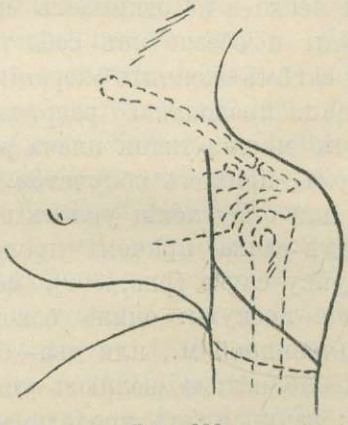

Рис. 609.

слѣдующій *способъ съ предварительной перевязкой подкрыльцовой а.*, предложенный *Chalot* и подробнѣе разработанный и нѣсколько видоизмѣненный проф. *Лысенковымъ*.

Больной лежитъ на спинѣ; больное надплечье помѣщается на краю стола, оперируемая конечность отводится подъ острымъ угломъ отъ туловища и повертывается вбокъ. Операція начинается широкимъ вскрытіемъ спереди подкрыльцовой ямки, отъ верхушки ея до основанія, съ цѣлью перевязать въ ней подкрыльцовые сосуды. Нащупавъ въ дельтовидно-грудномъ треугольникѣ ключовидный отростокъ, начинаютъ на 1 сант. къ срединѣ отъ него разрѣзъ, который ведутъ книзу, параллельно отведенной плечевой кости и оканчиваютъ, дойдя до нижняго края большой грудной м. (рис. 609). Разрѣзаютъ кожу и подкожную клѣтчатку, обнажаютъ переднюю поверхность большой грудной м. и затѣмъ разсѣкаютъ эту мышцу поперечно къ ходу ея волоконъ черезъ всю толщу. При

этомъ разрѣзѣ можетъ быть поранена лучевая подкожная в. и перерѣзаются грудныя вѣтви акроміально-грудной а.; онѣ безъ труда захватываются пинцетами и перевязываются. Широко раздвинувъ края полученной раны, мы увидимъ клювo-плечевую м., спускающуюся вдоль бокового края раны, и вверху малую грудную м., направляющуюся изъ-подъ срединнаго края раны къ клювовидному отростку. Промежутокъ между этими мышцами закрытъ ключично-клювo-подкрыльцовой фасціей, спускающейся по задней поверхности большой грудной м. Фасцію эту вскрываютъ и подъ ней находятъ сосудисто-нервный пучекъ. Выдѣляютъ сначала подкрыльцовую артерію и перевязываютъ ее тотчасъ у нижняго края малой грудной м.; затѣмъ такъ же поступаютъ и съ веной. Благодаря широкому вскрытію подкрыльцовой ямки перевязка сосудовъ производится легко и не отнимаетъ много времени.

Перевязавъ сосуды и обезпечивъ себя такимъ образомъ отъ кроветеченія, можно затѣмъ окончить операцію по любому способу; можно у нижняго конца продольнаго разрѣза, тотчасъ ниже подкрыльцовой ямки, всѣ мягкія ткани плеча разрѣзать круговымъ поперечнымъ разрѣзомъ, причемъ получатся два прямоугольныхъ лоскута, или можно для округленія угловъ этихъ лоскутовъ провести разрѣзъ въ видѣ сачка, причемъ продольный разрѣзъ будетъ представлять ручку сачка (рис. 609); можно образовать, наконецъ, тѣ или другіе лоскуты: одинъ боковой, содержащій въ себѣ всю толщу дельтовидной м., или два—боковой и срединный и т. д. Наиболѣе удобно, если позволяютъ условія, проводить разрѣзъ въ видѣ сачка: начиная отъ продольнаго разрѣза, немного выше его нижняго конца, ведутъ разрѣзъ внизъ и вбокъ по боковой поверхности плеча, затѣмъ поперечно по задней и наискось кверху по срединной поверхности плеча до сліянія съ нижнимъ концомъ продольнаго разрѣза (рис. 609). Разсѣкаютъ сначала кожу, а затѣмъ мышцы вплоть до кости. Для вычлененія плечевой головки отдѣляютъ боковой край продольнаго разрѣза, доходятъ до сустава, поворачивая плечевую кость сначала вбокъ, а затѣмъ къ срединѣ, разсѣкаютъ сумочную связку и сухожилія мышцъ, прикрѣпляющихся къ обоимъ бугоркамъ кости, вывихиваютъ плечевую головку, дорѣзаютъ сумочную связку на задней сторонѣ и оканчиваютъ операцію вылущеніемъ плечевой кости изъ мягкихъ тканей. Вылущеніе это можно производить и поднакостнично. Благодаря перевязкѣ подкрыльцовой а. выше отхожденія отъ нея боковыхъ вѣтвей, огибающія плечевую кость аа., которыя приходятся перерѣзать, даютъ лишь ничтожное кроветеченіе; тѣмъ не менѣе, ихъ слѣдуетъ перевязать во избѣжаніе послѣдовательнаго

кроветеченія вслѣдствіе возстановленія окольнаго кровеобращенія, Точно такъ же надо перевязать вторично подкрыльцовые или плечевые сосуды въ мѣстѣ ихъ перерѣзки въ нижнемъ краѣ образованнаго лоскута.

Вычлененіе плеча по лоскутному способу, безъ перевязки подкрыльцовой а. въ началѣ операціи, можно производить слѣдующимъ образомъ. Наиболѣе удобно образовать боковой лоскутъ, который въ силу тяжести будетъ плотно прилегать къ поверхности раны. Разрѣзъ, проникающій черезъ общіе покровы, ведется по переднему краю дельтовидной м., начиная отъ клювовиднаго отростка, у мѣста прикрѣпленія мышцы къ плечевой кости дугообразно заворачивается кверху и ведется по заднему краю мышцы до лопаточной ости (рис. 608 *аа*.). Затѣмъ пересѣкаютъ дельтовидную м. у мѣста ея прикрѣпленія, отдѣляютъ ее отъ кости и въ видѣ лоскута отворачиваютъ кверху. На срединной сторонѣ плеча очерчиваютъ небольшой лоскутъ, проникая только черезъ кожу и подкожную клѣтчатку, чтобы не поранить проходящихъ здѣсь крупныхъ сосудовъ. Затѣмъ по общимъ правиламъ производятъ вычлененіе головки и отсѣкаютъ сухожилія большой грудной, широкой спинной и большой круглой мм. у самой кости. Послѣ этого конецъ плечевой кости вывихиваютъ вбокъ, помощникъ захватываетъ мягкія ткани на срединной ея поверхности такимъ образомъ, что, стоя со стороны головы больного, помѣщаетъ большіе пальцы обѣихъ рукъ въ рану, а остальные на кожную поверхность, и сжимаетъ подкрыльцовые сосуды, хирургъ же отсѣкаетъ срединный лоскутъ, идя изъ глубины къ поверхности, и перевязываетъ сосуды. Потеря крови при этомъ способѣ оперированія всегда болѣе значительна, чѣмъ при предыдущемъ, такъ какъ перерѣзываемыя вѣтви подкрыльцовой а. даютъ довольно большое кроветеченіе. Кромѣ того, сдавливаніе сосудовъ въ небольшой, сравнительно, ранѣ всегда представляетъ нѣкоторое затрудненіе, не говоря уже о томъ, что при этомъ всегда возможно пораненіе пальцевъ помощника ножомъ хирурга.

Ампутація плеча можетъ быть произведена по любому изъ общихъ способовъ ампутаціи. Здѣсь болѣе, чѣмъ гдѣ-либо, примѣнимъ круговой способъ ампутаціи, такъ какъ культя больше служитъ для прижатія какихъ-нибудь предметовъ къ грудной клѣткѣ, чѣмъ для опиранія нижнимъ концомъ, и потому рубецъ, получающійся при этомъ способѣ на концѣ культи, обыкновенно не служитъ помѣхой. Наоборотъ, при устройствѣ искусственной конечности или протеза, скорѣе можетъ быть невыгоднымъ рубецъ гдѣ-нибудь на окружности культи, такъ какъ послѣдняя служитъ для

передвиженія замѣняющаго аппарата въ стороны, и потому главное давленіе происходитъ на ея окружность. Вслѣдствіе чрезвычайной рыхлости подкожной клѣтчатки кожа на плечѣ легко сдвигается, въ виду чего здѣсь вполнѣ примѣнимъ круговой способъ ампутаціи въ два пріема безъ образованія манжетки: разсѣкши круговымъ разрѣзомъ кожу, ее оттягиваютъ кверху и по оттянутому краю кожи вторымъ разрѣзомъ разсѣкаютъ мышцы сразу до кости. Если здоровыя мягкія ткани оканчиваются не на одномъ уровнѣ по всей окружности плеча, то примѣняется лоскутный способъ. При этомъ удобнѣе всего, если позволяютъ обстоятельства, образовать передній большій и задній меньшій лоскуты. Лоскуты можно брать или кожные или кожно-мышечные. Въ культѣ послѣ ампутаціи плеча приходится перевязывать: плечевую а. и сопутствующія ей вены, глубокую плечевую а., верхнюю коллатеральную локтевую а., которая въ нѣкоторыхъ случаяхъ бываетъ значительной толщины, и, большею частью, еще нѣсколько мышечныхъ вѣтвей.

Вычлененіе въ локтевомъ суставѣ. Обознательными точками для опредѣленія положенія суставной линіи служатъ мыщелки плечевой кости, изъ которыхъ боковой лежитъ на 1, срединный на 2 сант. выше линіи сустава.

Наиболѣе выгодно и удобно вычлененіе съ образованіемъ передняго лоскута, такъ какъ при этомъ получается наиболѣе толстая покрышка для культи и лоскутъ въ силу собственной тяжести хорошо прилегаетъ къ поверхности раны. Однако, при отсутствіи здоровыхъ тканей спереди, приходится иногда образовывать задній лоскутъ. Можно также производить вычлененіе и по круговому способу.

Вычлененіе съ образованіемъ передняго лоскута производится слѣдующимъ образомъ: больной лежитъ на спинѣ. Оперируемая рука отводится отъ туловища за край стола и помѣщается въ положеніи полной супинаціи. Хирургъ становится впереди конечности и захватываетъ верхній конецъ предплечья сзади лѣвой рукой; помощникъ оттягиваетъ кожу кверху, обхватывая обѣими руками нижній конецъ плеча. Нащупавъ мыщелки плечевой кости, хирургъ очерчиваетъ спереди языкообразный лоскутъ кожнымъ разрѣзомъ, начинающимся на 2 сант. ниже одного и оканчивающимся на 2 сант ниже другого мыщелка (рис. 610 *aaa*). Лоскутъ долженъ быть по возможности широкъ, почти четырехугольный, такъ какъ имъ придется закрыть широкій нижній конецъ плеча. Затѣмъ руку сгибаютъ въ локтѣ и очерчиваютъ сзади небольшой полулунный лоскутъ, также только кожнымъ разрѣзомъ. Очертивъ лоскуты, хирургъ нѣсколькими дугообраз-

ными сѣченіями ножа, постепенно углубляясь, выкраиваетъ передній кожно-мышечный лоскутъ такъ, чтобы обнажилась суставная сумка спереди, и откидываетъ лоскутъ кверху. Расчлененіе начинаютъ со стороны луча, гдѣ линію сустава найти легче, такъ какъ вращающаяся при движеніяхъ пронаціи и супинаціи лучевая головка легко прощупывается. Линія плече-лучевого сустава идетъ поперечно къ продольной оси конечности; въ предѣлахъ плече-локтевого сустава приходится ножъ вести сначала кверху, затѣмъ книзу, описывая дугу, выпуклостью кверху, соотвѣтственно выдающемуся кверху вѣнечному отростку локтевой кости. Разрѣзавъ передній отдѣлъ сумочной связки, разсѣкаютъ боковую и срединную вспомогательныя связки и перегибаютъ все предплечье кзади. Тогда локтевой отростокъ вывихивается кпереди; на немъ разрѣзаютъ сухожиліе трехглавой м. и нѣсколькими сѣченіями ножа, держась все время около кости, выкраиваютъ задній лоскутъ, состоящій почти изъ одной только кожи. Перевязывать приходится въ культѣ плечевую а. въ локтевомъ сгибѣ или лучевую, локтевую и общую межкостную аа., если въ лоскутъ попала уже раздѣлившаяся артерія; кромѣ того нѣсколько мелкихъ вѣтвей артеріальной сѣти локтевого сустава.

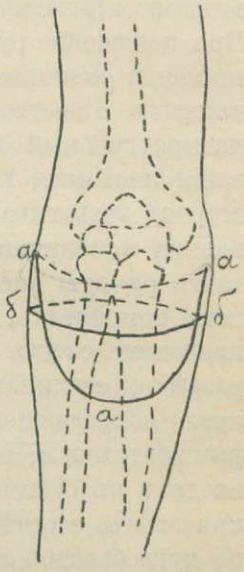

Рис. 610.

Вычлененіе съ тыльнымъ лоскутомъ начинается съ образованія тыльнаго кожнаго лоскута, который при согнутой въ локтевомъ суставѣ конечности отдѣляется до верхушки локтевого отростка. Затѣмъ образовываютъ спереди небольшой лоскутъ, также кожный, отпрепаровываютъ его до линіи сустава, поперечнымъ разрѣзомъ разсѣкаютъ здѣсь всѣ мягкія ткани до сустава и производятъ вычлененіе какъ въ предыдущемъ случаѣ.

При вычлененіи по круговому способу проводятъ, при выпрямленной конечности, сант. 8 ниже мыщелковъ поперечный круговой разрѣзъ (рис. 610 *бб*.) черезъ кожу до апоневроза; отпрепаровываютъ общіе покровы въ видѣ манжетки до мыщелковъ и заворачиваютъ ихъ кверху; если заворачиваніе затруднительно, то прибавляютъ продольный разрѣзъ по лучевому краю. Затѣмъ разсѣкаютъ поперечно мягкія ткани спереди, доходятъ до сустава и производятъ вычлененіе. Изъ всѣхъ способовъ только что описанный наиболѣе простъ по техникѣ, но зато при немъ часто получается недостаточно мягкихъ тканей для покрытія культи.

Съ цѣлью полученія болѣе ровной костной поверхности на нижнемъ концѣ культи *Н. И. Пироговъ* совѣтовалъ спиливать часть нижняго эпифиза плечевой кости.

Ампутацію предплечья производятъ по общимъ правиламъ лоскутнымъ способомъ, обычно съ образованіемъ передняго большаго и задняго меньшаго лоскутовъ, или круговымъ способомъ съ образованіемъ кожной манжетки; для того, чтобы завернуть манжетку, необходимо къ круговому разрѣзу прибавить два вертикальныхъ разрѣза по лучевому и локтевому краямъ.

Вычлененіе въ луче-запястномъ суставѣ. Наиболѣе выгоднымъ представляется здѣсь *лоскутный способъ съ образованіемъ большого ладоннаго и малаго тыльнаго лоскутовъ.* Обознательными точками служатъ оба шиловидныхъ отростка костей предплечья. При положеніи руки въ супинаціи кожнымъ разрѣзомъ, начинающимся и оканчивающимся на 0,5 сант. ниже верхушекъ шиловидныхъ отростковъ, очерчиваютъ съ ладонной стороны почти четыреугольный лоскутъ, верхушка котораго заходитъ на основанія пястныхъ костей (рис. 611 *аааа*); съ лучевой и локтевой сторонъ захватываются въ лоскутъ основанія возвышеній большого пальца и мизинца. Затѣмъ рука пронируется, хирургъ захватываетъ ручную кисть своей лѣвой рукой, сгибаетъ ее и въ то время, какъ помощникъ, обхвативъ предплечье, оттягиваетъ кожу кверху, проводитъ слегка полулунный, выпуклостью обращенный книзу, разрѣзъ, соединяющій начало и конецъ ладоннаго разрѣза. По краю сократившейся и оттянутой кожи разсѣкаютъ сухожилія разгибателей и, разрѣзая сумочную и вспомогательныя связки входятъ въ суставъ, начиная отъ шиловиднаго отростка луча; при этомъ, соотвѣтственно формѣ сустава, приходится вести ножъ по дугообразной линіи, выпуклостью обращенной кверху. Благодаря сгибанію кисти образующія суставъ кости широко расходятся; въ образовавшейся такимъ образомъ щели перерѣзаютъ связки, ладонной стороны и, вывихивая запястье на тыльную сторону, выкраиваютъ ладонный лоскутъ, держась ближе къ костямъ. При выкраиваніи ладоннаго лоскута нѣсколько затруднительно бываетъ обойти сильно выступающій крючекъ крючковидной кости и гороховидную косточку, особенно послѣднюю, которая настолько тѣсно спаяна съ кожею, что при малѣйшей неосторожности здѣсь въ лоскутѣ легко получается дыра. Въ виду этого лучше оставлять гороховидную косточку въ лоскутѣ, проходя между нею и трехгранной костью.

Перевязывать приходится лучевую а. около шиловиднаго отростка луча, локтевую а. у лучевого края гороховидной косточки

и, большею частью, межкостную а. на тыльной сторонѣ костей предплечья.

Передъ зашиваніемъ раны сухожилія сгибателей лучше отсѣчь ножницами на уровнѣ нижняго конца предплечья.

Если съ ладонной стороны не хватаетъ тканей, то очерчиваютъ *большой тыльный лоскутъ*, заходя на основанія пястныхъ костей, отпрепаровываютъ его до линіи сустава, производятъ расчлененіе и съ ладонной стороны образуютъ небольшой полулунный лоскутъ или же перерѣзаютъ мягкія ткани однимъ поперечнымъ сѣченіемъ на уровнѣ нижняго конца предплечья.

Образованіе ладоннаго лоскута представляется болѣе выгоднымъ, такъ какъ 1) кожа на ладонной сторонѣ болѣе толста и вынослива и 2) рубецъ на тыльной сторонѣ менѣе подвергается давленію, тренію и случайнымъ поврежденіямъ.

При недостачѣ мягкихъ тканей для образованія большого лоскута какъ съ ладонной, такъ и съ тыльной стороны, бываетъ иногда возможнымъ *вычлененіе по круговому способу*. Поперечный круговой разрѣзъ проводится сант. 2 ниже шиловидныхъ отростковъ, приблизительно на уровнѣ легко прощупываемой большой многоугольной кости; кожная манжетка отдѣляется до уровня суставной линіи, и производится расчлененіе.

Очень цѣлесообразно также въ подходящихъ случаяхъ пользоваться для закрытія культи *боковымъ лоскутомъ*, содержащимъ въ себѣ мышцы возвышенія большого пальца. Разстояніе между обоими шиловидными отростками по ладонной поверхности дѣлятъ на три равныя части; на границѣ между лучевой и средней третями, на уровнѣ линіи сустава, начинаютъ разрѣзъ, ведутъ его наискось книзу и къ лучевой сторонѣ по возвышенію большого пальца, пересѣкаютъ лучевой край 1-ой пястной кости немного выше ея головки, загибаютъ затѣмъ разрѣзъ дугообразно кверху и оканчиваютъ его на линіи сустава въ точкѣ, соотвѣтствующей на тыльной поверхности началу разрѣза (рис. 611 *ббб*). Очерченный этимъ разрѣзомъ лоскутъ отдѣляютъ отъ кости и отворачиваютъ кверху. На остальномъ протяженіи сустава мягкія ткани разрѣзаются какъ съ ладонной, такъ и съ тыльной стороны на уровнѣ суставной линіи. Вычлененіе производятъ по общимъ правиламъ съ тыльной стороны. По окончаніи операціи лоскутъ загибаютъ къ локтевой сторонѣ и пришиваютъ къ ранѣ.

Выгода этого способа состоитъ, между прочимъ, въ томъ, что на концѣ шиловиднаго отростка луча, наиболѣе выдающагося и потому наиболѣе подвергающагося давленію, совсѣмъ не получается рубца.

Вычлененіе въ пястно-запястныхъ суставахъ 4-хъ пястныхъ костей съ сохраненіемъ большого пальца. (Образованіе малой руки). Обознательными точками для опредѣленія линіи суставовъ служатъ на тыльной поверхности: съ лучевой стороны прощупывающійся уголъ между основаніями 1-ой и 2-ой пястныхъ костей, съ локтевой—бугорокъ на основаніи 5-ой пястной кости. Обычно вычлененіе производится съ *ладоннымъ лоскутомъ* (рис. 612 *аааа*). Если операція производится на правой рукѣ, то хирургъ приводитъ ее въ положеніе пронаціи (тыльной стороной кверху) и удерживаетъ за пальцы, помощникъ же оттягиваетъ кожу кверху и отводитъ большой палецъ; кожный разрѣзъ, очерчивающій ладонный лоскутъ,

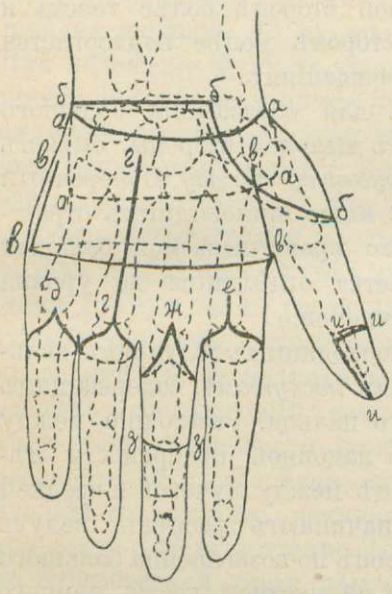

Рис. 611.

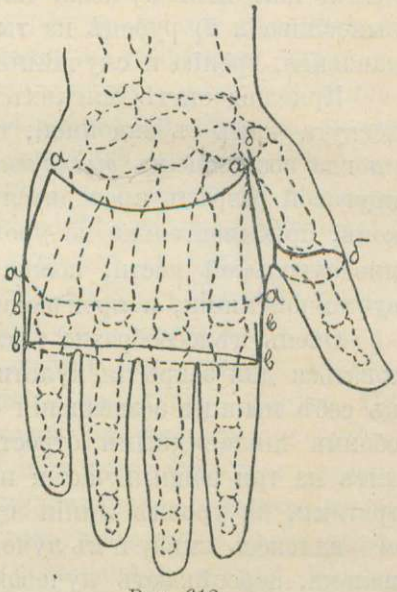

Рис. 612.

начинаютъ отъ верхушки угла между 1-ой и 2-ой пястными костями и ведутъ по лучевому краю 2-ой пястной кости почти до ея головки, затѣмъ переводятъ руку въ положеніе супинаціи, загибаютъ разрѣзъ на ладонь, ведутъ его поперечно до головки 5-ой пястной кости и вдоль ея локтевого края вверхъ до основанія 5-ой пястной кости. На лѣвой рукѣ кисть помѣщаютъ въ положеніе супинаціи, разрѣзъ начинаютъ съ локтевой стороны, ведутъ вдоль 5-ой пястной кости, затѣмъ поперекъ черезъ ладонь и, переведя кисть въ положеніе пронаціи, вдоль 2-ой пястной кости до ея основанія. Очертивъ ладонный лоскутъ, образуютъ при пронированной рукѣ (какъ на правой такъ и на лѣвой рукѣ) небольшой полулунный лоскутъ на тыльной сторонѣ разрѣзомъ, соединяю-

щимъ начало и конецъ перваго разрѣза. Разрѣзавъ кожу, оттягиваютъ ее до уровня сочлененій, разсѣкаютъ здѣсь сухожилія и приступаютъ къ расчлененію съ тыльной стороны.

Пястно-запястные суставы образуютъ довольно сложную ломанную линію (рис. 612). Начиная расчлененіе отъ лучевого края, входятъ въ промежутокъ между небольшой фасеткой большой многоугольной кости и основаніемъ 2-ой пястной кости, направляя ножъ наискось вверхъ и къ локтевой сторонѣ; между основаніемъ 2-й пястной кости и малой многоугольной костью ведутъ ножъ сначала кпереди и къ локтевой сторонѣ, затѣмъ кзади и къ локтевой сторонѣ, описывая тупой уголъ, открытый кверху; далѣе, чтобы обойти выступъ на лучевомъ краѣ основанія 3-ей пястной кости, направляютъ ножъ наискось кверху, затѣмъ поворачиваютъ поперекъ въ промежутокъ между основаніемъ 3-й пястной кости и головчатой костью; линія сустава между основаніемъ 4-ой пястной кости и крючковатой костью идетъ поперечно, а между основаніемъ 5-ой пястной кости и крючковатой костью нѣсколько наискось кверху и къ локтевой сторонѣ. Расчлененіе лучше начинать отъ 2-ой пястной кости потому, что при обратномъ направленіи у лучевого края головчатой кости легко пройти въ промежутокъ между многоугольными костями и ладьевидной костью. При расчлененіи хирургъ все время старается сгибать пястье, чтобы достигнуть расхожденія суставныхъ поверхностей. Когда тыльныя связки разрѣзаны, сгибаніе пястья еще усиливаютъ, разсѣкаютъ ладонныя связки и затѣмъ по общимъ правиламъ выкраиваютъ ладонный лоскутъ, вывихивая основанія пястныхъ костей въ тыльную сторону. Сухожилія изъ ладоннаго лоскута изсѣкаются. Перевязывать приходится: лучевую a. на тыльной поверхности большой многоугольной кости, у мѣста перегиба ея въ 1-й межкостный промежутокъ, тыльныя пястныя a. и глубокую вѣтвь локтевой a. около крючка крючковидной кости; поверхностная ладонная дуга большею частью остается неповрежденною, и перевязываются лишь выходящія изъ нея общія пальцевыя aa. По зашиваніи раны рубецъ помѣщается на тыльной сторонѣ, гдѣ онъ наиболѣе защищенъ отъ всевозможныхъ вредныхъ на него воздѣйствій. Со временемъ въ большомъ пальцѣ развивается способность пригибаться къ культѣ запястья, такъ что малая рука можетъ служить больному для захватыванія и удерживанія различныхъ предметовъ.

Если съ ладонной стороны нѣтъ достаточнаго количества кожи для образованія большого ладоннаго лоскута, то можно произвести *вычлененіе съ образованіемъ ладоннаго и тыльнаго лоскутовъ одинаковой величины*. На уровнѣ локтевого конца сред-

ней ладонной складки проводится поперечный круговой разрѣзъ, къ которому прибавляютъ два вертикальныхъ разрѣза по локтевому краю 5-ой и по лучевому 2-ой пястной кости (рис. 611 *вввв*). Тыльный лоскутъ отдѣляютъ до линіи суставовъ и дальше производятъ операцію, какъ при вышеописанномъ способѣ. Наконецъ, въ крайнемъ случаѣ можно закрыть культю однимъ только тыльнымъ лоскутомъ, но тогда рубецъ получается на ладони, что очень неудобно.

Вычлененіе всѣхъ пяти пястныхъ костей обыкновенно не дѣлается, такъ какъ запястье представляло бы лишь болтающійся, никуда не годный придатокъ; въ этихъ случаяхъ выгоднѣе произвести вычлененіе всей кисти.

Вычлененіе въ пястно-запястномъ суставѣ одной пястной кости производятъ овальнымъ разрѣзомъ въ видѣ сачка, причемъ прямой разрѣзъ, представляющій ручку сачка, помѣщается при вычлененіи одной изъ послѣднихъ 4-хъ пястныхъ костей на тылѣ кости (рис. 611 *гг*), при вычлененіи же 1-ой пястной кости на тыльно-локтевомъ ея краѣ (рис. 612 *бб*). Рука приводится въ положеніе пронаціи; хирургъ захватываетъ между большимъ и указательнымъ пальцами своей лѣвой руки оперируемый палецъ; помощникъ, стоя противъ хирурга, двумя руками оттягиваетъ кожу кверху, сгибаетъ и удерживаетъ остальные пальцы; если вычленяется пястная кость большого пальца, то онъ отводится отъ остальныхъ пальцевъ. Опредѣливъ линію пястно-запястнаго сустава, хирургъ ставитъ ножъ немного выше нея и проводитъ прямой разрѣзъ до головки пястной кости; здѣсь онъ отклоняетъ разрѣзъ въ сторону межпальцевой складки, обходитъ основаніе пальца съ той или другой стороны и доводитъ разрѣзъ до средины пальце-ладонной складки; затѣмъ онъ ставитъ ножъ опять въ то мѣсто, гдѣ разрѣзъ отклонился въ сторону, и ведетъ разрѣзъ по другой сторонѣ основанія пальца до соединенія съ концомъ перваго разрѣза. Разрѣзавъ кожу и подкожную клѣтчатку, обнажаютъ сухожиліе разгибателя и изсѣкаютъ его на всемъ протяженіи пястной кости. Вслѣдъ за этимъ отдѣляютъ отъ кости съ обѣихъ сторонъ межкостныя мышцы, вычленяютъ пястную кость въ пястно-запястномъ и межзапястныхъ сочлененіяхъ, вывихиваютъ ея основаніе въ тыльную сторону и доканчиваютъ вылущеніе кости изъ мягкихъ тканей. По зашиваніи раны получается линейный рубецъ.

Ампутація 4-хъ пястныхъ костей съ сохраненіемъ большого пальца въ большинствѣ случаевъ производится съ образованіемъ двухъ лоскутовъ, тыльнаго и ладоннаго, равной величины. Для этого

на томъ или другомъ уровнѣ четырехъ пястныхъ костей (въ зависимости отъ мѣста ампутаціи) проводятъ круговой поперечный разрѣзъ, къ которому по локтевому краю 5-ой и по лучевому 2-ой пястныхъ костей прибавляютъ два вертикальныхъ разрѣза, доходящихъ кверху до линіи предполагаемаго распила костей. Оба лоскута отдѣляютъ отъ костей и заворачиваютъ кверху; на уровнѣ завороченныхъ лоскутовъ перерѣзаютъ межкостныя мышцы и перепиливаютъ кости, отдѣливъ предварительно на нѣкоторомъ протяженіи накостницу въ формѣ манжетокъ. Перевязывать приходится тыльныя и ладонныя пястныя и общія пальцевыя аа. Рубецъ получается на концѣ пястной культи, что не совсѣмъ удобно. Поэтому, тамъ, гдѣ мягкихъ тканей на ладони достаточно, слѣдовательно при высокой ампутаціи пястныхъ костей, вычлененіе лучше производить съ образованіемъ большого ладоннаго лоскута, который очерчивается приблизительно такъ же, какъ при вычлененіи 4-хъ пястныхъ костей.

Для **ампутаціи одной какой-либо пястной кости** разрѣзъ мягкихъ тканей проводится такъ же, какъ для вычлененія ея въ пястно-запястномъ суставѣ, съ той лишь разницей, что начинаютъ разрѣзъ не на линіи запястно-пястнаго сустава, а на уровнѣ предполагаемой ампутаціи. По удаленіи сухожилія разгибателя и отдѣленіи межкостныхъ мышцъ пястная кость перекусывается костными ножницами, или же подъ нее подводятъ проволочную пилу и перепиливаютъ.

Вычлененіе въ пястно-фаланговыхъ суставахъ отдѣльныхъ пальцевъ. Головки пястныхъ костей легко прощупываются, особенно при согнутыхъ пальцахъ, когда онѣ образуютъ ясно видимый выступъ; тотчасъ ниже головки помѣщается суставъ. При оттягиваніи пальца суставъ прощупывается въ видѣ поперечной щели. Кромѣ того, для опредѣленія линіи пястно-фаланговыхъ суставовъ можно пользоваться: 1) пальце-ладонными складками, которыя лежатъ на 2,5 сант. ниже линіи сустава, за исключеніемъ большого пальца, гдѣ пальце-ладонная складкъ какъ разъ соотвѣтствуетъ суставу, и 2) ладонными складками, изъ которыхъ нижняя соотвѣтствуетъ линіи трехъ послѣднихъ пястно-фаланговыхъ суставовъ, локтевой же конецъ средней—линіи пястно-фаланговаго сустава указательнаго пальца.

Вылущеніе въ пястно-фаланговомъ суставѣ удобнѣе всего производить по *овальному способу* (рис. 611 *д*). Рука находится въ положеніи пронаціи. Хирургъ захватываетъ удаляемый палецъ между большимъ и указательнымъ пальцами своей лѣвой руки, помощникъ подгибаетъ остальные пальцы и оттягиваетъ кожу

тыла ручной кисти кверху. Немного согнувъ палецъ, хирургъ ставитъ ножъ на выступъ, образуемый головкой пястной кости, и ведетъ его наискось внизъ къ межпальцевой складкѣ, обходитъ палецъ, держась какъ можно ближе къ его поверхности, и перейдя на ладонную сторону, оканчиваетъ разрѣзъ на срединѣ пальце-ладонной складки; затѣмъ снова ставитъ ножъ на головку пястной кости и ведетъ разрѣзъ по другой сторонѣ пальца. По разрѣзѣ кожи разсѣкаютъ сухожиліе разгибателя, входятъ съ тыльной стороны въ суставъ, перерѣзаютъ вспомогательныя связки, вывихиваютъ и вылущаютъ основаніе пальца, держась все время у поверхности его первой фаланги. Сухожиліе сгибателей отсѣкаютъ на уровнѣ головки. Въ заключеніе перевязываютъ ладонныя пальцевыя аа. и зашиваютъ рану; рубецъ получается продольный.

Вмѣсто простого овальнаго разрѣза можно проводить *разрѣзъ въ формѣ сачка* (рис. 611 *е*). Разрѣзъ начинаютъ нѣсколько выше головки пястной кости, ведутъ прямо внизъ черезъ головку, послѣ чего его уже отклоняютъ къ той и другой сторонѣ основанія пальца, какъ было только что описано; дальнѣйшій ходъ операціи тотъ же, что въ предыдущемъ случаѣ. Разрѣзъ въ видѣ сачка даетъ нѣсколько больше простора, такъ что черезъ него можно не только произвести вычлененіе, но скусить головку пястной кости, если бы она оказалась поврежденной.

Въ зависимости отъ того или другого состоянія окружающихъ мягкихъ тканей можетъ оказаться необходимымъ вычлененіе *съ образованіемъ лоскутовъ—боковыхъ* (рис. 611 *ж*) или *ладоннаго*. Разрѣзы, очерчивающіе боковые лоскуты, начинаютъ на головкѣ пястной кости и оканчиваютъ на срединѣ пальце-ладонной складки; при образованіи ладоннаго лоскута основаніе его помѣщаютъ на пальце-ладонной складкѣ.

Вычлененіе всѣхъ 4-хъ послѣднихъ пальцевъ вмѣстѣ. На уровнѣ пальце-ладонныхъ складокъ проводятъ поперечный круговой разрѣзъ, къ которому по локтевому и лучевому краямъ ладони прибавляютъ два вертикальныхъ разрѣза, доходящихъ до линіи суставовъ (рис. 612 *вввв*). Отдѣляютъ тыльный лоскутъ до головокъ пястныхъ костей и производятъ расчлененіе, входя въ суставы съ тыльной стороны. Заканчиваютъ вычлененіе отдѣленіемъ фаланговыхъ костей отъ ладоннаго лоскута.

Вычлененіе въ межфаланговыхъ суставахъ. Линія сустава легко опредѣляется по выступу, образуемому головкой вышележащей фаланги, особенно замѣтному при сгибаніи пальца. Менѣе надежнымъ руководствомъ служатъ ладонныя пальцевыя складки, изъ которыхъ верхняя соотвѣтствуетъ линіи перваго межфаланго-

ваго сустава, нижняя лежитъ на 2 миллим. выше второго межфаланговаго сустава.

Наиболѣе выгодно вычлененіе съ образованіемъ *ладоннаго лоскута*. Хирургъ и помощникъ захватываютъ оперируемую ручную кисть такъ же, какъ при вычлененіи въ пястно-фаланговомъ суставѣ. Очертивъ ладонный лоскутъ, который при вычлененіи въ первомъ межфаланговомъ суставѣ оканчивается немного выше головки средней фаланги (рис. 611 *зз*), при вычлененіи же во второмъ межфаланговомъ суставѣ долженъ доходить до конца ногтевой фаланги (рис. 611 *иии*), хирургъ проводитъ съ тыльной стороны на уровнѣ сустава слегка дугообразный разрѣзъ, выпуклостью къ концу пальца, входитъ въ суставъ, перерѣзаетъ боковыя связки, вывихиваетъ основаніе удаляемой фаланги и дорѣзаетъ ладонный лоскутъ. Въ ранѣ перевязываются ладонныя, пальцевыя аа.

Образованіе *тыльнаго лоскута* менѣе выгодно, такъ какъ рубецъ получается съ ладонной стороны.

Можно производить вычлененіе также съ образованіемъ *боковыхъ лоскутовъ* или *по круговому способу*.

Для **ампутаціи фалангъ** разрѣзы мягкихъ тканей проводятся такъ же, какъ для вычлененія въ межфаланговыхъ суставахъ. Раздѣленіе фаланги производится или небольшой, такъ наз. фаланговой пилой, или же костными ножницами.

О протезахъ и искусственныхъ конечностяхъ послѣ ампутацій и вычлененій на верхней конечности.

Разнообразіе и сложность движеній нормальной ручной кисти ставитъ непреодолимыя, до сихъ поръ, по крайней мѣрѣ, препятствія для сколько-нибудь удовлетворительнаго возмѣщенія въ функціональномъ отношеніи ампутированной верхней конечности. Въ виду этого при замѣнѣ верхней конечности обыкновенно ограничиваются одной какой-нибудь частью задачи, а именно: или въ совершенствѣ воспроизводятъ внѣшнюю форму конечности, стараясь, по мѣрѣ возможности, приспособить протезъ для нѣкоторыхъ отправленій, наиболѣе необходимыхъ въ обыденной жизни, или же, совершенно не считаясь съ косметической стороной дѣла, снабжаютъ культю аппаратомъ, съ помощью котораго она была бы въ состояніи служить для отправленія той или другой тяжелой работы; въ послѣднемъ случаѣ получаются такъ наз. „рабочіе протезы“.

Наиболѣе существенную часть искусственной конечности представляетъ ея периферическій конецъ, т.-е. та часть, которая соотвѣтствуетъ ручной кисти, такъ какъ онъ главнымъ образомъ

служитъ для выполненія различныхъ функцій конечности, какъ захватываніе, держаніе, сжиманіе, опираніе и т. под. Поэтому на устройство искусственной ручной кисти всегда обращалось особенное вниманіе.

Въ прежнее время стремились сохранить въ искусственной кисти возможно большее количество движеній и создать въ этомъ отношеніи возможно полную копію естественной руки. Движенія всей кисти и пальцевъ, то каждаго въ отдѣльности, то большого пальца въ отдѣльности, остальныхъ же четырехъ вмѣстѣ, производились при помощи болѣе или менѣе сложныхъ приспособленій, состоящихъ изъ сочетанія пружинъ и шнуровъ или струнъ; въ однихъ случаяхъ сгибаніе производилось эластической силой пружины, разгибаніе же натяженіемъ шнуровъ или струнъ, въ другихъ наоборотъ; натяженіе шнуровъ или струнъ въ однихъ слу-

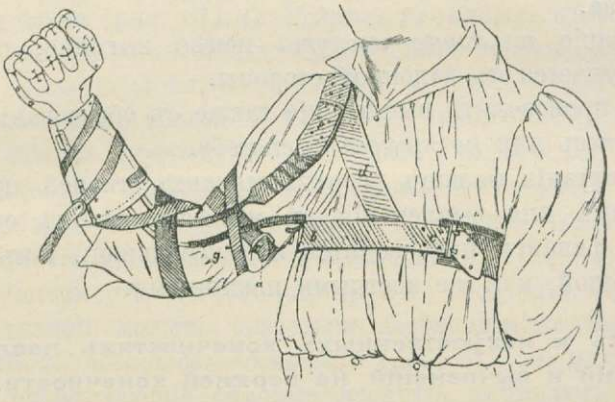

Рис. 613. (*Karpinski*).

чаяхъ производилось силою другой, здоровой руки, для чего шнуры вверху оканчивались кнопками, которыя двигались въ щелевидныхъ прорѣзахъ гильзы предплечья или плеча; въ другихъ случаяхъ, по остроумному предложенію *Ballif*'а, натяженіе и разслабленіе шнуровъ достигалось движеніемъ самой ручной кутьти. Въ случаѣ предплечевой культи приспособленіе, столь же остроумное, какъ и простое, заключалось въ слѣдующемъ (рис. 613): выпрямляющія всѣ пальцы струны оканчиваются двумя ремнями (*f* и *g*), которые прикрѣпляются къ грудному (*b*) и плечевому (*d*) поясамъ, служащимъ также для укрѣпленія всего аппарата на культѣ; при выпрямленіи конечности въ локтевомъ суставѣ и при отведеніи ея струны натягиваются, и пальцы разгибаются; при опущенной и согнутой въ локтѣ рукѣ пальцы сжимаются въ кулакъ помощью спиральныхъ пружинъ. Этимъ

принципомъ, введеннымъ *Ballif*'омъ, нерѣдко пользуются и въ настоящее время при устройствѣ искусственныхъ верхнихъ конечностей.

Отдавая дань признанія массѣ остроумія и труда, которая была потрачена на изобрѣтеніе сложныхъ механизмовъ, чтобы дать искусственной кисти массу мелкихъ движеній, все-таки приходится признать, что практической пользы отъ этихъ приспособленій нѣтъ. Какъ бы остроумно ни былъ устроенъ механизмъ, движенія искусственной кисти все-таки не достаточно мелки и точны для мелкой работы пальцами, сила же сжиманія пальцевъ, даже при самыхъ сильныхъ пружинахъ, слишкомъ слаба.

Въ виду сказаннаго въ настоящее время большею частью довольствуются кистями, сдѣланными изъ дерева или изъ мягкой резины въ видѣ перчатки, набитой волосомъ; пальцы при этомъ устанавливаются въ полусогнутомъ состояніи, или, при

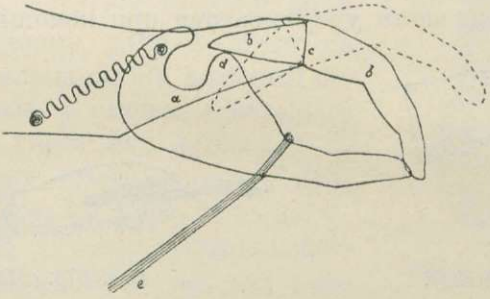

Рис. 614. *(Hoffa).*

деревянной рукѣ, ихъ устраиваютъ съ шарнирами въ фаланговыхъ и пястно-фаланговыхъ суставахъ, но безъ приспособленій для движеній; положеніе пальцевъ измѣняется только при помощи другой, здоровой руки. Такія руки, понятно, удовлетворяютъ только косметическимъ цѣлямъ. Чтобы сдѣлать ихъ хоть сколько-нибудь полезными въ повседневной жизни, устраиваютъ иногда большой палецъ подвижнымъ на простомъ шарнирѣ; при помощи пружины онъ крѣпко прижимается концомъ къ указательному пальцу; между соприкасающимися концами пальцевъ можно защемлять нѣкоторые легкіе предметы и такимъ путемъ ихъ держать.

Hoffa признаетъ очень цѣлесообразнымъ слѣдующее устройство искусственной кисти, предложенное *Schmeink*'омъ изъ Амстердама (рис. 614): большой палецъ подвиженъ на оси „a“ и приводится при помощи сильной спиральной пружины; остальные

пальцы сдѣланы изъ одного куска дерева, укрѣплены подвижно на оси, проходящей на уровнѣ пястно-фаланговыхъ суставовъ, и снабжены у основаній отросткомъ „b“; когда большой палецъ приведенъ, онъ бугромъ „d“ давитъ на отростокъ „b“ и концы большого и указательнаго пальцевъ плотно сжимаются. Для размыканія пальцевъ служитъ струна „e“, которая отъ большого пальца идетъ вдоль руки черезъ спину къ здоровому надплечью и обхватываетъ послѣднее при помощи петли; когда соотвѣтствующимъ движеніемъ здороваго надплечья струна натягивается, концы пальцевъ расходятся.

Проще приспособленіе руки для отправленій повседневной жизни достигается такимъ путемъ (рис. 615 и 616): на ладонной сторонѣ искусственной деревянной кисти дѣлается отверстіе, въ которое вставляются различные инструменты и приспособленія, какъ вилка, ножъ или ложка во время ѣды, крючекъ для ношенія тяжестей, щетка для мытья другой руки или для чистки зубовъ и т. д. Всѣ эти вставныя части удерживаются при помощи простого зам-

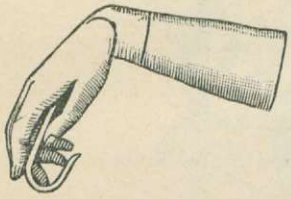

Рис. 615. *(Marks).*

Рис. 616. *(Marks).*

ка, легко вынимаются и по желанію быстро замѣняются другими. Для ручки пера между указательнымъ и среднимъ пальцами дѣлается желобокъ, или она прикрѣпляется къ кольцамъ, которыя надѣваются на пальцы.

Описанная кисть прикрѣпляется къ предплечевой части искусственной руки неподвижно, или-же, при помощи искусственнаго сустава, такъ, что ее можно сгибать, разгибать и поворачивать вокругъ оси. Можно также сдѣлать кисть съемною; тогда ее снабжаютъ шпинькомъ, который входитъ въ отверстіе въ предплечевой гильзѣ и тамъ удерживается замкомъ. Въ этихъ случаяхъ описанныя выше вставныя части устраиваются такъ, что онѣ могутъ вставляться непосредственно въ конецъ гильзы предплечья по снятіи искусственной кисти.

Въ дѣлѣ замѣщенія утраченной конечности въ послѣднее время появилась новая мысль. *Vanghetti* въ 1898 предложилъ дѣлать ампутаціи такимъ образомъ, чтобы культя была способна передавать активныя движенія протезу. Такимъ культямъ онъ далъ названіе „кинематическихъ“. Сущность образованія кинема-

тической культи состоитъ въ томъ, что при отнятіи конечности сохраняются одна или нѣсколько мышцъ, периферическій конецъ сухожилій которыхъ отдѣляется у мѣста прикрѣпленія и, сгибаясь въ видѣ петли, пришивается либо къ верхнему отдѣлу сухожилія, либо къ мышечному брюшку. Образованная такимъ образомъ сухожильная петля обшивается кожнымъ лоскутомъ и служитъ „пластическимъ моторомъ“, который при помощи тяги сообщаетъ активныя движенія частямъ протеза.

Р. Р. Вреденъ распространилъ идею *Vanghetti* и на культи, оставшіяся послѣ обыкновенной ампутаціи. На рис. 617 изображена культя предплечья съ петлей изъ сухожилія поверхностнаго сгибателя пальцевъ, которое было пришито къ подлежащему сухожилію глубокаго сгибателя пальцевъ. Петля была обшита кожными лоскутами *A* и *B*. По заживленіи больной былъ снабженъ протезомъ ручной кисти съ подвижными пальцами. На ладонной поверхности протеза, у основанія большого пальца, былъ укрѣпленъ рычагъ 2-го рода, къ одному плечу котораго прикрѣплялись проволоки, идущія къ ногтевымъ фалангамъ большого, указательнаго и средняго пальцевъ, а къ другому прикрѣплялся приводъ, соединявшійся никкелированнымъ крючкомъ съ сухожильно-кожной петлей. При сокращеніи сгибателей пальцевъ ногтевыя фаланги большого, указательнаго и средняго пальцевъ приводились въ плотное соприкосновеніе и давали возможность ампутированному захватывать и удерживать различные предметы.

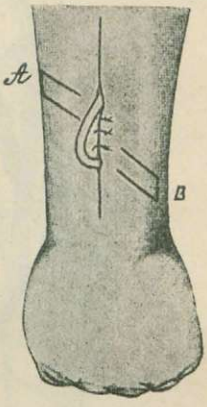

Рис. 617. (*Вреденъ*).

Что касается вышележащихъ частей искусственной верхней конечности, то онѣ устраиваются различно въ зависимости отъ того, на какой высотѣ произведена ампутація.

Если произведено *вычлененіе плеча* и культи никакой нѣтъ, то дѣлаютъ двѣ гильзы—для плеча и предплечья—изъ кожи или изъ дерева. Верхній конецъ плечевой гильзы продолжается въ придатокъ (рис. 618), который плотно охватываетъ спереди и сзади надплечье и служитъ для укрѣпленія всей искусственной конечности на туловищѣ, что достигается при помощи ремня черезъ здоровую подмышку. Если прикрѣпленіе хотятъ сдѣлать болѣе прочнымъ, то изготовляютъ корсетъ, охватывающій всю грудь, и къ нему уже прикрѣпляютъ искусственную конечность. Въ пле-

чевомъ суставѣ конечность дѣлается неподвижной, въ локтевомъ же суставѣ обѣ гильзы соединяются шарниромъ, допускающимъ сгибаніе и разгибаніе; при помощи особаго механизма гильзы могутъ удерживаться подъ тѣмъ или другимъ угломъ другъ къ другу. Сгибаніе большею частью производится непосредственно другой, здоровой рукой; чтобы разогнуть руку надавливаютъ на кнопку, которая размыкаетъ замокъ. Сгибаніе можно также устроить по идеѣ *Ballif*'а, при помощи тесьмы, (рис. 618), которая однимъ

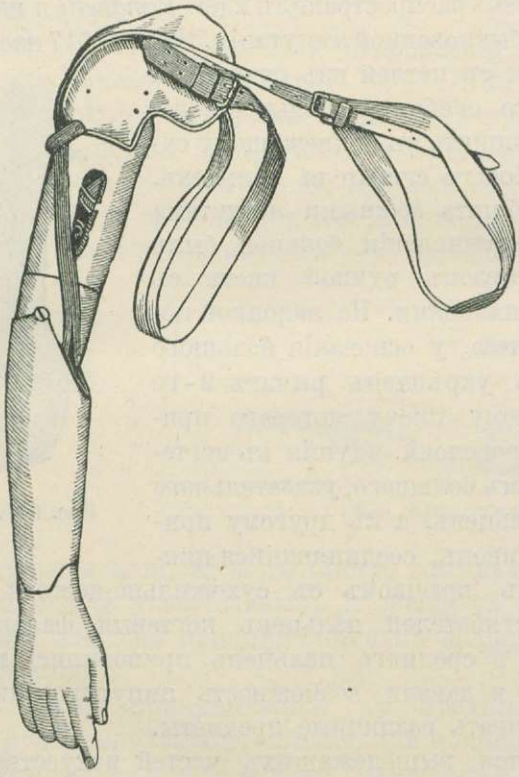

Рис. 618. *(Marks)*.

концомъ прикрѣпляется къ внутренней поверхности предплечевой гильзы, огибаетъ надплечье той же стороны и прикрѣпляется къ здоровому надплечью при помощи петли, проходящей черезъ подмышку; движеніемъ здороваго надплечья тесьма натягивается и сгибаетъ предплечье.

Для случаевъ *ампутаціи плеча* и *вычлененія предплечья* искусственная конечность ничѣмъ не отличается отъ вышеописанной. Укрѣпляется она къ туловищу при помощи наплечника, съ которымъ при короткой культѣ плечевая гильза соединена неподвижно, при длинной же, сильной культѣ—при помощи шарни-

ра, допускающаго отведеніе и приведеніе. Въ послѣднемъ случаѣ сгибаніе въ локтѣ можетъ быть связано съ отведеніемъ плеча; для этого на уровнѣ плечевого сустава укрѣпляется блокъ; сгибающая тесьма переходитъ черезъ него и прикрѣпляется къ ремню, охватывающему грудь на уровнѣ подмышекъ.

Искусственная конечность для случаевъ *ампутаціи предплечья* состоитъ изъ гильзы, охватывающей культю; для прочнаго ея укрѣпленія служитъ широкій кожаный поясъ, который туго накладывается на плечо, но такъ какъ слишкомъ сильное стягиваніе двуглавой мышцы нежелательно, такъ какъ она должна сгибать культю предплечья, то обыкновенно устраиваютъ еще на-

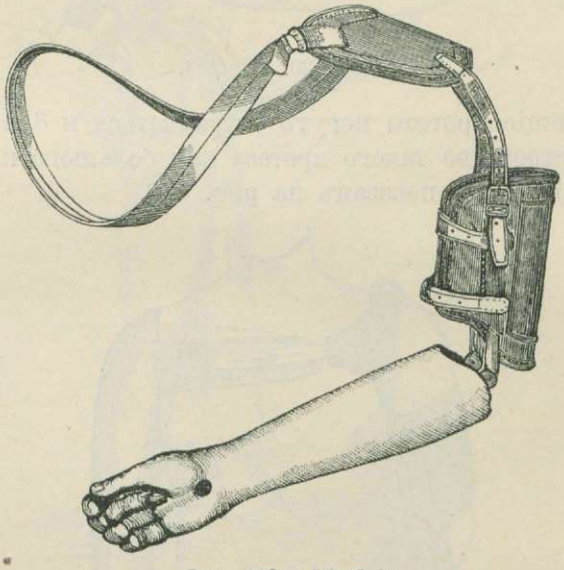

Рис. 619. (*Marks*).

плечникъ, къ которому поясъ плеча прикрѣпляется двумя ремнями (рис. 619). Если культя предплечья коротка, то нельзя обойтись безъ искусственнаго локтевого сустава; отъ пояса на плечѣ спускаются двѣ стальныя шины по боковой и срединной сторонамъ плеча, которыя на уровнѣ локтевого сустава соединяются при помощи шарнировъ съ такими же шинами предплечья. При болѣе длинной культѣ можно гильзу предплечья соединять съ укрѣпляющимъ поясомъ на плечѣ при помощи двухъ кожаныхъ ремней.

Если при *вычлененіи кисти* были сохранены оба шиловидныхъ отростка, то въ образуемомъ ими расширеніи культи гильза получаетъ настолько прочную опору, что можно обойтись безъ

удерживающаго пояса на плечѣ. Гильза для предплечья въ этомъ случаѣ дѣлается со шнуровкой. Выгода такого закрѣпленія состоитъ въ томъ, что сохраняются пронаціонныя и супинаціонныя движенія.

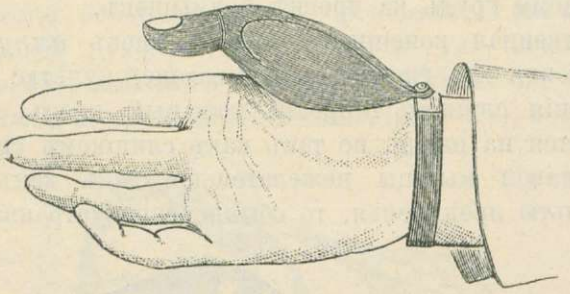

Рис. 620. *(Hoffa).*

Замѣняющіе протезы могутъ устраиваться и *для отдѣльныхъ пальцевъ*. Устройство такого протеза для большого пальца и способъ его укрѣпленія показанъ на рис. 620.

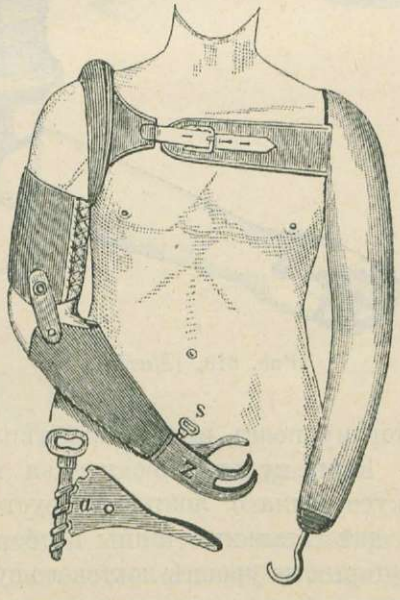

Рис. 621.

Для рабочихъ людей, которые зарабатываютъ себѣ пропитаніе тяжелымъ физическимъ трудомъ и которые, собственно говоря, составляютъ главный контингентъ ампутированныхъ, описанныя искусственныя конечности представляются очень мало пригодными; развивая слишкомъ мало силы, онѣ слишкомъ хрупки для

того, чтобы удерживать и приводить въ движеніе тѣ тяжелые и грубые инструменты, которые необходимы плотнику, каменьщику, кузнецу, земледѣльцу и т. под.; кромѣ того, онѣ и слишкомъ дороги для такого класса людей. Для нихъ болѣе выгодны менѣе красивые, не скрывающіе увѣчья **рабочіе протезы**. Устраиваются такіе протезы различно въ зависимости отъ ихъ ближайшаго назначенія, сущность же ихъ заключается въ томъ, что въ кожаной гильзѣ, покрывающей плечевую или предплечевую культю, и прочно укрѣпленной къ туловищу при помощи кожаныхъ ремней,

Рис. 622. *(Schede).*

прикрѣпляются различныя приспособленія для захватыванія, держанія, сжиманія и т. д., какъ щипцы, напоминающіе когти птицы (рис. 621), крючокъ (рис. 621), кольцо и т. п.

Чрезвычайно простой и дешевый рабочій протезъ, предложенный *Gripouilleau* спеціально для земледѣльческихъ работъ, изображенъ на рис. 622. Кожаный колпачокъ, покрывающій плечевую культю (такъ же удобно этотъ аппаратъ можно пристроить и къ культѣ предплечья) и укрѣпленный при помощи наплечника, соединенъ съ деревяннымъ конусомъ (A), „во всю длину котораго проходитъ желѣзный болтъ, свободно вращающійся по

оси. На уровнѣ локтевого сустава болтъ этотъ соединенъ при помощи шарнира съ металлическимъ стержнемъ, длиною равнымъ предплечью; этотъ стержень на другомъ концѣ, также шарниромъ, соединенъ съ короткимъ желѣзнымъ стержнемъ, къ которому привинчивается конецъ лопаты, косы, вилъ, грабель, или къ предплечевому стержню прикрѣпляется кольцо или крючекъ для держанія сохи, плуга, поводьевъ, возжей и т. под.“

Для случаевъ потери всѣхъ пальцевъ *Mathieu* придумалъ очень простое приспособленіе (рис. 623), состоящее изъ ладонной шины, укрѣпляемой при помощи предплечевой гильзы; на концѣ шины сдѣлано щелевидное отверстіе, черезъ которое вставляются захватываемые предметы и удерживаются активнымъ давленіемъ культи.

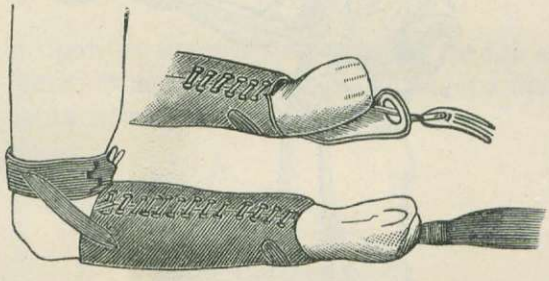

Рис. 623.

4. Резекціи костей и суставовъ.

Резекція ключицы. Благодаря поверхностному положенію ключицы доступъ къ ней довольно легокъ.

Для *изсѣченія всей ключицы* разрѣзъ проводятъ вдоль нея по передней ея поверхности отъ грудино-ключичнаго до акроміально-ключичнаго сочлененій; разсѣкаютъ сразу кожу и накостницу, послѣ чего отдѣляютъ накостницу по всей окружности ключицы распаторіемъ, помогая ножомъ въ мѣстахъ прикрѣпленія мышцъ, у грудиннаго конца—грудино-ключично-сосковой и подключичной, у акроміальнаго—трапецевидной и дельтовидной. Особенная осторожность требуется при отдѣленіи накостницы сзади, чтобы случайно не поранить проходящей здѣсь подключичной вены. Отдѣливъ накостницу на всемъ протяженіи ключицы, послѣднюю перепиливаютъ подведенной проволочной пилой на срединѣ и затѣмъ каждый конецъ въ отдѣльности вычленяютъ въ грудино-ключичномъ и акроміально-ключичномъ суставахъ.

Если *резецируется* только *часть ключицы*, то продольный разрѣзъ проводится на протяженіи куска, подлежащаго изсѣченію, отдѣляется на этомъ протяженіи накостница, и кость перепиливается; затѣмъ, захвативъ отпиленный кусокъ щипцами, вычленяютъ его въ томъ или другомъ суставѣ, или же перепиливаютъ ключицу еще въ другомъ мѣстѣ, если требуется удалить кусокъ ключицы на ея протяженіи.

Значительно осложняется операція, если ключицу приходится, при злокачественномъ новообразованіи напр., удалять вмѣстѣ съ накостницей и частью окружающихъ мягкихъ тканей. Главное затрудненіе встрѣчается при выдѣленіи ключицы сзади вслѣдствіе опасности пораненія подключичной вены. Съ цѣлью полу-

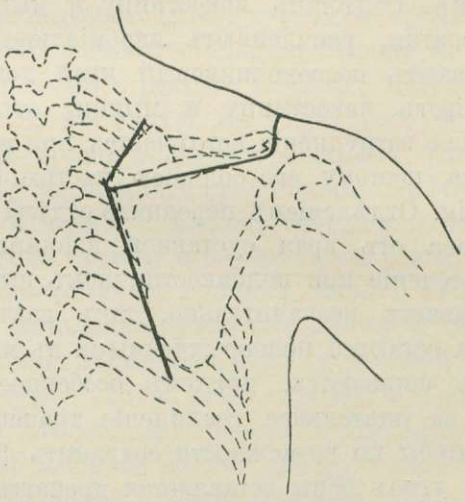

Рис. 624.

ченія бо́льшаго простора въ такихъ случаяхъ къ продольному разрѣзу по обоимъ концамъ ключицы прибавляются еще два поперечныхъ разрѣза.

Резекція лопатки. *Изсѣченіе всей лопатки* чаще всего приходится дѣлать по поводу остеоміэлита и по поводу злокачественныхъ новообразованій, занимающихъ всю лопатку, но не перешедшихъ еще на плечевой суставъ. Въ первомъ случаѣ операція производится поднакостнично, во второмъ случаѣ вмѣстѣ съ лопаткой приходится удалять какъ накостницу, такъ и мышцы лопатки.

Для вылущенія всей лопатки проводятся два разрѣза мягкихъ тканей (рис. 624); одинъ ведутъ по позвоночниковому краю лопатки отъ срединнаго до нижняго ея угла, другой — по лопа-

точной ости и акроміальному отростку, начиная его отъ перваго разрѣза и оканчивая на 1 сант. кпереди отъ акроміально-ключичнаго сочлененія.

Если операція производится поднакостнично, то отсѣкаютъ прикрѣпленіе трапецевидной и дельтовидной мм. отъ лопаточной ости и затѣмъ отдѣляютъ накостницу вмѣстѣ съ мышцами отъ под- и надостной ямокъ, вплоть до суставной впадины, гдѣ отдѣляютъ прикрѣпленіе суставной сумки, по возможности, въ непрерывной связи съ накостницей. Отдѣленіе накостницы при остеоміэлитѣ большею частью удается довольно легко при помощи распаторія и только въ мѣстахъ прикрѣпленія мышцъ по краямъ лопатки, по лопаточной ости и у суставной впадины приходится помогать ножомъ. Отдѣливъ накостницу и мышцы отъ задней поверхности лопатки, расчленяютъ акроміально-ключичный суставъ, отворачиваютъ позвоночниковый край лопатки отъ туловища и отдѣляютъ накостницу и мышцы отъ подлопаточной ямки. Наибольшее затрудненіе встрѣчается при выдѣленіи клювовиднаго отростка; поэтому его большею частью отсѣкаютъ долотомъ у основанія. Отдѣленіемъ передняго отдѣла суставной сумки плечевого сустава отъ края суставной впадины заканчивается операція. Кроветеченіе при поднакостничномъ выдѣленіи лопатки обыкновенно бываетъ незначительно, такъ какъ главные артеріальные стволы остаются неповрежденными въ мягкихъ тканяхъ. Края разрѣзовъ сшиваются, причемъ особенное вниманіе слѣдуетъ обратить на тщательное соединеніе трапецевидной м. съ дельтовидной, чтобы по возможности сохранить функцію послѣдней. Въ нижній уголъ раны вставляется дренажъ или марлевый выводникъ. Плечевая кость остается въ связи съ накостницей лопатки; поэтому въ послѣопераціонномъ періодѣ можно ограничиться лишь небольшой поддерживающей повязкой, которая не давала бы плечу отвисать. Благодаря сохраненію накостницы впослѣдствіи образуется новая кость, на которой отдѣленныя мышцы и сумочная связка плечевого сустава находятъ точки прикрѣпленія. Поэтому подвижность верхней конечности послѣ такой операціи въ большинствѣ случаевъ получается очень удовлетворительная.

При *удаленіи лопатки вмѣстѣ съ мышцами* разрѣзы мягкихъ тканей ведутся такъ же, какъ въ предыдущемъ случаѣ. Проведя разрѣзъ только до мышцъ, отдѣляютъ два треугольныхъ кожно-мышечныхъ лоскута, изъ которыхъ верхній содержитъ въ себѣ трапецевидную, нижній — дельтовидную мм. Обѣ эти мышцы, если онѣ не захвачены въ новообразованіе, перерѣзаются возможно ближе къ лопаточной ости. Часть трацевидной м., под-

ходящая къ лопаточной ости снизу и сзади и прикрѣпляющаяся къ ея срединному концу, отсѣкается и вмѣстѣ со срединнымъ краемъ вертикальнаго разрѣза оттягивается по направленію къ позвоночнику. Затѣмъ вдоль подкрыльцоваго края перерѣзаютъ обѣ круглыя и подостную мм. на разстояніи 1,5—2 сант. отъ новообразованія, чтобы удалить по возможности все пораженное. При перерѣзкѣ круглыхъ мм. пересѣкается огибающая лопатку а., которую надо перевязать. Точно такъ же перерѣзаются у позвоночниковаго края ромбовидныя и у верхняго края поднимающая лопатку и лопаточно-подъязычная мм.; при перерѣзкѣ послѣднихъ двухъ мышцъ ранятся поперечная а. шеи и поперечная а. лопатки, которыя также перевязываются. Послѣ этого, оттянувъ лопатку отъ туловища за нижній уголъ, перерѣзаютъ вдоль ея позвоночниковаго края переднюю зубчатую м. Далѣе, расчленяютъ акроміально-ключичное сочлененіе и, сильно оттягивая кзади акроміальный отростокъ лопатки, перерѣзаютъ надостную, а затѣмъ подлопаточную мм. При разсѣченіи послѣдней мышцы надо быть чрезвычайно осторожнымъ, чтобы не перерѣзать проходящій у ея нижняго края подкрыльцовый нервъ. Когда лопатка, такимъ образомъ, сдѣлалась совершенно подвижной, подходятъ къ плечевому суставу и перерѣзаютъ его сумочную связку возможно ближе къ суставной впадинѣ; вмѣстѣ съ сумочной связкой перерѣзаютъ начальное сухожиліе длинной головки двуглавой м. и прикрѣпленіе длинной головки трехглавой м. Въ заключеніе отрѣзаютъ малую грудную, клюво-плечевую и короткую головку двуглавой м. отъ клювовиднаго отростка и удаляютъ лопатку.

Существенное значеніе имѣетъ забота о дальнѣйшей судьбѣ верхней конечности послѣ удаленія лопатки вмѣстѣ съ накостницей и мышцами. Не поддерживаемая больше плечевымъ поясомъ, верхняя конечность подъ дѣйствіемъ собственной тяжести отвисаетъ и плечевая головка располагается на боковой поверхности грудной клѣтки, акроміальный же конецъ ключицы трапецевидной мышцею оттягивается кверху, такъ что между ключицею и плечевой головкой образуется промежутокъ въ 7—8 сант. Далѣе, столь важныя для отправленій верхней конечности мышцы, какъ двуглавая, клюво-плечевая, длинная головка трехглавой лишаются начальныхъ точекъ прикрѣпленія, и если онѣ въ концѣ концовъ и прирастаютъ вблизи мѣста нахожденія головки, то онѣ, благодаря неправильному расположенію, все-таки не въ состояніи развивать прежнюю силу и объемъ движеній. Наконецъ, и работа тѣхъ мышцъ, которыя идутъ отъ туловища и ключицы къ плечевой кости, и которыя при операціи не были затронуты, страдаетъ благодаря измѣненному положенію плечевой головки. Все это не

можетъ не отражаться крайне невыгодно на работоспособности верхней конечности. Кромѣ того, слѣдуетъ принять во вниманіе и то, что, въ силу анатомическихъ условій, смѣстившаяся плечевая головка ложится на плечевое сплетеніе и придавливаетъ его къ боковой поверхности грудной клѣтки. Всѣ попытки устранить отвисаніе верхней конечности при помощи различнаго рода поддерживающихъ аппаратовъ дали въ общемъ очень неудовлетворительные результаты. Въ виду этого сдѣланы предложенія (*Ollier*, *Напалковъ*, *Quénu*) укрѣплять плечевую головку къ акроміальному концу ключицы и образовывать такимъ путемъ новый подвижный ключично-плечевой суставъ. Однимъ—двумя шелковыми или, лучше, металлическими швами, захватывающими сохранившуюся часть сумочной связки и обведенными вокругъ акроміальнаго конца ключицы между костью и мягкими тканями, плечевую головку подвѣшиваютъ къ ключицѣ; подъ вліяніемъ тяжести верхней конечности ключица опускается и принимаетъ нормальное положеніе. Для большей прочности кругомъ накладываютъ еще нѣсколько швовъ, укрѣпляющихъ сумочную связку къ накостницѣ ключицы и окружающей клѣтчаткѣ. Къ накостницѣ на нижней поверхности ключицы пришиваютъ также длинныя головки двуглавой и трехглавой мм., общее начальное сухожиліе клюво-плечевой и короткой головки двуглавой м. и сухожиліе мал. грудной м. Въ виду большой наклонности, особенно послѣднихъ двухъ мышцъ, уходить далеко въ мягкія ткани вслѣдствіе сокращенія ихъ, чрезъ нихъ слѣдуетъ проводить нитку раньше, чѣмъ отдѣлять отъ клювовиднаго отростка. Въ заключеніе сшиваютъ отдѣленную отъ лопаточной ости дельтовидную м. съ трапецевидной, чѣмъ и для нея создаютъ прочную точку прикрѣпленія. Прирастающія къ ключицѣ мышцы и образующіяся вокругъ головки соединительнотканныя сращенія, какъ показываютъ наблюденія, очень прочно укрѣпляютъ суставную головку къ ключицѣ, причемъ укрѣпленіе это таково, что подвижность верхней конечности сохраняется и путемъ гимнастики можетъ быть доведена до размѣровъ, мало уступающихъ нормальнымъ. Для лучшаго возстановленія сустава полезно сшить остатки суставной сумки надъ плечевой головкой, чтобы послѣдняя, по возможности, по всей окружности соприкасалась съ нормальной синовіальной оболочкой.

На еще лучшій результатъ въ смыслѣ подвижности конечности можно разсчитывать въ томъ случаѣ, если *лопатка изсѣкается съ сохраненіемъ суставной впадины*. Операція ведется такъ же, какъ при полномъ удаленіи лопатки, разница только въ томъ,

что шейка лопатки перепиливается заведенной за нее проволочной пилой, и суставная поверхность лопатки остается, такимъ образомъ, въ связи съ плечевой головкой; при этомъ сохраняются и прикрѣпленія длинныхъ головокъ двуглавой и трехглавой мм. Въ заключеніе и здѣсь лучше подшить суставную впадину лопатки и весь плечевой суставъ къ ключицѣ.

Для частичныхъ резекцій лопатки разрѣзы мягкихъ тканей проводятъ сообразно тѣмъ мѣстамъ, которыя подлежатъ изсѣченію.

Резекція плечевого сустава. При резекціи плечевого сустава существенно важно для будущихъ отправленій верхней конечности сохранить въ неприкосновенности дельтовидную м. и длинную головку двуглавой м. Въ виду этого наиболѣе удобнымъ для вскрытія сустава представляется передній продольный разрѣзъ, который разсѣкаетъ дельтовидную м. по ходу ея волоконъ и глубже проникаетъ непосредственно на межбугорковый желобокъ съ заложеннымъ въ немъ сухожиліемъ длинной головки двуглавой м. Однако, этотъ разрѣзъ даетъ свободный доступъ только къ плечевой головкѣ; суставная впадина лопатки дѣлается видимой лишь по удаленіи головки плеча, да и тогда доступъ къ ней не легокъ вслѣдствіе довольно значительной глубины. Поэтому, если существуетъ обширное пораженіе сустава, такъ что нельзя ограничиться изсѣченіемъ только одной головки плеча, или если главнымъ образомъ поражена суставная впадина, то лучше вскрывать суставъ сзади дугообразнымъ разрѣзомъ, предложеннымъ *Kocher*'омъ.

Резекція плечевого сустава черезъ продольный передній разрѣзъ (Langenbeck). Больной лежитъ на спинѣ, оперируемая рука приведена къ туловищу. Разрѣзъ начинаютъ отъ передняго края акроміальнаго отростка, тотчасъ вбокъ отъ акроміально-ключичнаго сочлененія и ведутъ по передней поверхности надплечья отвѣсно внизъ (рис. 625 *aa*) сант. на 8—10, въ зависимости отъ величины подлежащаго изсѣченію участка кости. У людей не очень тучныхъ и мускулистыхъ можно руководствоваться также прощупывающимся межбугорковымъ желобкомъ: разрѣзъ ведутъ какъ разъ по направленію этого желобка. Первымъ сѣченіемъ разрѣзаютъ кожу и подкожную клѣтчатку, затѣмъ вскрываютъ апоневрозъ и въ направленіи кожнаго разрѣза разсѣкаютъ дельтовидную м. вдоль ея волоконъ. Въ нижнемъ концѣ этого разрѣза перерѣзаются конечныя вѣтви подкрыльцоваго н. и передняя огибающая плечевую кость а., которую необходимо перевязать. По раздвиганіи краевъ раны открывается передній отдѣлъ суставной сумки, оба бугорка

плечевой кости и межбугорковый желобокъ съ заложеннымъ въ немъ сухожиліемъ длинной головки двуглавой м. Приподнявъ пинцетомъ переднюю стѣнку влагалища этого сухожилія, дѣлаютъ въ немъ небольшое отверстіе, которое затѣмъ по подведенному желобоватому зонду расширяютъ кверху черезъ суставную сумку вплоть до акроміальнаго отростка такъ, чтобы обнажилась поверхность плечевой головки съ лежащимъ на ней сухожиліемъ длинной головки двуглавой м. Очень важно разрѣзъ этотъ довести непремѣнно до передняго края акроміальнаго отростка, иначе впослѣдствіи трудно будетъ вывихнуть головку. Теперь приступаютъ къ обнаженію плечевой головки и шейки сначала со срединной, затѣмъ съ боковой стороны. Повернувъ конечность по продольной оси вбокъ, чтобы въ рану установился малый бугорокъ и спускающійся отъ него гребень, проводятъ по послѣднему крѣпкимъ ножомъ разрѣзъ вплоть до кости и распаторіемъ отдѣляютъ накостницу отъ шейки плечевой кости по направленію къ срединѣ и кверху; прикрѣпленія сухожилій широкой спинной и большой круглой мм. большею частью оставляютъ нетронутыми; отдѣленіе ихъ необходимо лишь въ случаяхъ очень обширныхъ резекцій, когда вмѣстѣ съ головкой удаляется вся хирургическая шейка плечевой кости. Отдѣленіе накостницы производится легко, пока не подойдемъ къ малому бугорку, гдѣ прикрѣпляется сухожиліе подлопаточной м.; здѣсь распаторій замѣняютъ ножомъ и короткими сѣченіями, все время держа ножъ перпендикулярно къ поверхности кости, отдѣляютъ сухожиліе, заботясь о томъ, чтобы оно внизу оставалось въ непрерывной связи съ отдѣленной накостницей; вверху, также ножомъ, отдѣляютъ прикрѣпленіе суставной сумки, съ которой сухожиліе сращено. По мѣрѣ того, какъ обнаженіе кости подвигается къ срединѣ, конечность все больше поворачиваютъ вбокъ. Когда головка плечевой кости обнажена со срединной стороны, сухожиліе длинной головки двуглавой м. перемѣщаютъ изъ желобка въ подкрыльцовую ямку, поворачиваютъ конечность къ срединѣ и точно такъ же отдѣляютъ: накостницу отъ боковой поверхности шейки, прикрѣпленіе

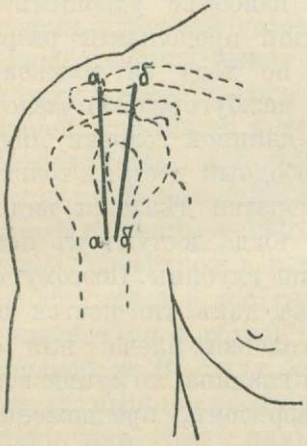

Рис. 625.

сухожилій надостной, подостной и малой круглой мм. отъ большого бугорка и прикрѣпленіе суставной сумки на боковой части окружности головки. Послѣ этого вывихиваютъ головку плечевой кости вбокъ и кверху, отрѣзаютъ прикрѣпленіе суставной сумки въ задней части окружности и отдѣляютъ распаторіемъ накостницу отъ задней поверхности шейки плечевой кости. Въ заключеніе отпиливаютъ плечевую головку, что удается очень легко обыкновенной дуговой пилой, такъ какъ головка и обнаженная часть шейки легко выводятся черезъ рану наружу. По окончаніи операціи рана зашивается наглухо, или въ нижнемъ ея концѣ оставляется небольшое отверстіе, въ которое вставляется дренажъ или полоска марли. Часто, однако, лучше сдѣлать для стока отдѣляемаго раны противоотверстіе сзади у верхняго края широкой спинной м.; при положеніи больного на спинѣ это мѣсто представляется наиболѣе низкимъ.

Указанный продольный передній разрѣзъ для резекціи плечевого сустава имѣетъ одинъ недостатокъ: при немъ приходится перерѣзать конечныя вѣтви подкрыльцоваго н., благодаря чему лежащій кпереди отъ разрѣза участокъ дельтовидной м., правда, сравнительно небольшой, обрекается на погибель. Съ цѣлью сохранить всю дельтовидную м. былъ предложенъ (*Ollier*) *передній косой разрѣзъ* (рис. 625 *бб*). Начавъ отъ ключицы, тотчасъ вбокъ отъ клювовиднаго отростка, разрѣзъ ведутъ наискось внизъ и вбокъ по переднему краю дельтовидной м.; въ толщѣ апоневроза слѣдуетъ щадить лучевую подкожную вену, которую отклоняютъ въ сторону большой грудной м. Въ глубину проникаютъ тупымъ путемъ между дельтовидной и большой грудной мм., и только вверху м. вблизи приходится пересѣчь нѣсколько переднихъ волоконъ дельтовидной прикрѣпленія ихъ къ ключицѣ. Отклонивъ крючками дельтовидную м. въ одну, большую грудную въ другую сторону, мы обнажаемъ клюво-плечевую и короткую головку двуглавой м. и по боковому краю этого мышечнаго пучка проникаемъ къ суставу. Дальше мы поступаемъ такъ же, какъ въ предыдущемъ случаѣ, т.-е. высвобождаемъ сухожиліе длинной головки двуглавой м. изъ межбугорковаго желобка, обнажаемъ плечевую головку и т. д.

Вслѣдствіе того, что косой разрѣзъ проникаетъ на малый бугорокъ, а не на межбугорковый желобокъ, выдѣленіе сухожилія и обнаженіе плечевой головки, особенно съ боковой поверхности, представляется нѣсколько болѣе затруднительнымъ, чѣмъ при продольномъ разрѣзѣ.

Резекція плечевого сустава черезъ задній разрѣзъ (*Kocher*). Разрѣзъ начинается на акроміально-ключичномъ сочлененіи и ведется вдоль верхняго края лопаточной ости приблизительно до средины ея протяженія; здѣсь онъ дугообразно загибается и направляется книзу и кпереди къ срединѣ задней подкрыльцовой складки, до которой онъ не доходитъ сант. на 3 (рис. 626). Въ верхней части разрѣза разсѣкаютъ акроміально-ключичное сочлененіе и отрѣзаютъ трапецевидную м. отъ верхняго края лопаточной ости. Нижней частью разрѣза разсѣкаютъ апоневрозъ дельтовидной м. и внизу обнажаютъ задній край послѣдней; подъ него подводятъ палецъ по направленію къ лопаточной ости и по пальцу разсѣкаютъ самыя заднія волокна дельтовидной м. Затѣмъ пальцемъ

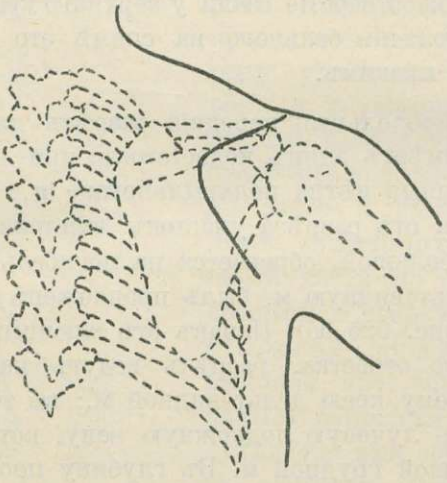

Рис. 626.

отдѣляютъ надостную и подостную мм. отъ верхней и нижней поверхности лопаточной ости вплоть до бокового ея края, переходящаго въ шейку лопатки, долотомъ отсѣкаютъ освобожденную такимъ путемъ часть ости лопатки и вмѣстѣ съ прикрѣпленной къ ней дельтовидной м. запрокидываютъ ее кпереди черезъ плечевую головку. Тогда обнажаются боковой, верхній и задній отдѣлы суставной сумки, большой бугорокъ и идущія къ нему сзади надостная, подостная и малая круглая мм. Суставъ вскрываютъ разрѣзомъ, идущимъ по межбугорковому желобку прямо кверху до края суставной впадины лопатки; имъ обнажается сухожиліе длинной головки двуглавой м. вплоть до мѣста его начальнаго прикрѣпленія. Далѣе, по общимъ правиламъ, отдѣляютъ прикрѣпленія сухожилій отъ большого бугорка и обнажаютъ плечевую головку сбоку и сзади, затѣмъ отдѣляютъ сухожиліе подлопаточ-

ной м. отъ малаго бугорка, обнажаютъ головку на остальномъ протяженіи и изсѣкаютъ ее. По изсѣченіи головки открывается доступъ къ суставной впадинѣ, гораздо болѣе широкій, чѣмъ при переднемъ разрѣзѣ. Но, и безъ изсѣченія головки можно открыть себѣ доступъ къ суставной впадинѣ, если по отдѣленіи сухожилій заднихъ мышцъ отклонить головку кпереди. Кромѣ того, преимущество задняго разрѣза состоитъ въ томъ, что въ извѣстныхъ случаяхъ можно ограничиться обнаженіемъ и изсѣченіемъ только задняго отдѣла головки, оставляя въ неприкосновенности передній отдѣлъ суставной сумки и клюво-плечевую связку, что очень важно въ смыслѣ предупрежденія смѣщенія конца плечевой кости кпереди подъ клювовидный отростокъ, нерѣдко наблюдающагося послѣ полной резекціи головки. По окончаніи резекціи отдѣленная часть лопаточной ости ставится на прежнее мѣсто и пришивается однимъ или двумя швами, для которыхъ лучше просверлить отверстія еще до разсѣченія кости. Кожная рана зашивается, и только въ нижнемъ ея концѣ оставляется небольшое отверстіе для выпускника.

Въ послѣдующемъ леченіи послѣ резекціи плечевого сустава большею частью можно ограничиться простымъ прибинтовываніемъ плеча къ туловищу, причемъ, однако, необходимо помѣщать въ подмышку довольно толстую ватную подушку съ цѣлью воспрепятствовать смѣщенію верхняго конца плечевой кости къ срединѣ отъ суставной впадины подъ вліяніемъ сокращенія широкой спинной и большой грудной мм.

Резекція плечевой кости на протяженіи. Удобнымъ мѣстомъ разрѣзовъ для обнаженія діафиза плечевой кости служитъ боковая бороздка двуглавой м. Разрѣзавъ кожу по направленію бороздки, вскрываютъ апоневрозъ двуглавой м., чтобы обнажить ея боковой край, и подходятъ къ кости вдоль бокового края плечевой м. впереди боковой межмышечной перегородки. Лучевой н., огибающій плечевую кость сзади напередъ и переходящій въ передній отдѣлъ плеча на срединѣ разстоянія между боковымъ мыщелкомъ плечевой кости и мѣстомъ прикрѣпленія дельтовидной м., остается при этомъ способѣ веденія разрѣза съ боковой стороны и не ранится. Въ нижней трети плеча надо имѣть въ виду мышечно-кожный н., который, выйдя изъ промежутка между двуглавой и плечевой мм., ложится въ боковую бороздку двуглавой м.; его надо отклонить къ срединѣ. Для операцій на хирургической шейкѣ плечевой кости разрѣзъ проводятъ вдоль передняго края дельтовидной м. и къ кости проникаютъ по боковому краю клюво-плечевой м.

Резекція локтевого сустава. Для вскрытія локтевого сустава къ нему подходятъ съ задней стороны, такъ какъ здѣсь меньше мягкихъ тканей. При этомъ предпочтенія заслуживаютъ продольные разрѣзы, направленіе которыхъ совпадаетъ съ ходомъ мышцъ, такъ какъ такимъ путемъ легче сохранить въ цѣлости весь мышечный и связочный приборы. Для резекціи локтевого сустава это послѣднее обстоятельство имѣетъ особенное значеніе, такъ какъ послѣ операціи мы стремимся получить по возможности вполнѣ работоспособный, подвижный суставъ. Изъ прямолинейныхъ продольныхъ разрѣзовъ наиболѣе удобенъ разрѣзъ, идущій по срединному краю локтевого отростка, такъ какъ онъ открываетъ свободный доступъ къ локтевому нерву, который необходимо выдѣлить изъ бороздки между локтевымъ отросткомъ и срединнымъ мыщелкомъ плеча, не раня его. Но, такъ какъ при такомъ разрѣзѣ сравнительно мало доступнымъ остается лучевой отдѣлъ сустава, *Kocher* предложилъ дугообразный разрѣзъ, который, вскрывая суставъ ближе къ лучевому краю, вмѣстѣ съ тѣмъ своимъ загнутымъ къ срединѣ нижнимъ концомъ довольно хорошо открываетъ также и область расположенія локтевого нерва.

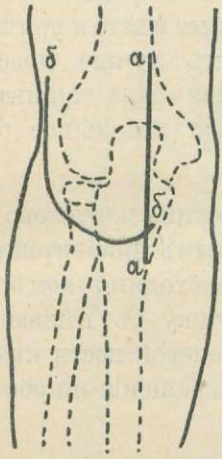

Рис. 627.

Резекція локтевого сустава черезъ прямой продольный разрѣзъ по срединному краю локтевого отростка (*Langenbeck*) (рис. 627 *аа*). Рука немного отводится отъ туловища, сгибается въ локтевомъ суставѣ подъ тупымъ угломъ и поворачивается къ срединѣ такъ, чтобы къ хирургу была обращена тыльная поверхность локтевого сустава. По срединному краю локтевого отростка проводятъ прямой продольный разрѣзъ, начиная его сант. 4—5 выше линіи сустава и кончая на такомъ же разстояніи ниже нея. Разрѣзъ проводятъ до кости, причемъ вверху разсѣкаютъ продольно небольшой участокъ трехглавой м., и разрѣзаютъ накостницу на задней поверхности нижняго конца плечевой кости и на заднемъ краѣ локтевой кости. Въ нижнемъ концѣ раны распаторіемъ отдѣляютъ накостницу отъ срединной поверхности локтевой кости, а выше ножомъ отсѣкаютъ прикрѣпленіе къ локтевой кости суставной сумки. Послѣ этого переходятъ на плечевую кость и отдѣляютъ отъ ея задней поверхности по направ-

ленію къ срединному мыщелку накостницу и въ связи съ нею прикрѣпленіе суставной сумки. Отдѣленіе это надо производить очень осторожно, чтобы не поранить лежащаго здѣсь локтевого нерва. Если отдѣленіе ведется правильно, т.-е. распаторій и ножъ все время не покидаютъ кости, то локтевой нервъ можетъ оставаться совершенно невидимымъ; онъ выдѣляется изъ желобка вмѣстѣ съ мягкими тканями. По мѣрѣ отдѣленія мягкія ткани запрокидываются на срединный мыщелокъ. Подойдя къ послѣднему, мы встрѣчаемся съ большими затрудненіями при отдѣленіи отъ него прикрѣпленій мышцъ и срединной вспомогательной связки. Прикрѣпленія эти настолько прочны, что отдѣлять ихъ приходится осторожными сѣченіями ножа, направленными на самую кость. Значительно облегчается работа, если срединный мыщелокъ вмѣстѣ съ мышцами и связкой отсѣчь долотомъ, поставленнымъ на его основаніе; при этомъ, однако, надо заботиться о томъ, чтобы отсѣченный мыщелокъ вверху оставался въ связи съ отслоенной накостницей задней поверхности плечевой кости. Покончивъ, такимъ образомъ, съ локтевымъ отдѣломъ сустава, возвращаютъ отдѣленныя мягкія ткани въ ихъ прежнее положеніе и переходятъ къ обнаженію сустава съ лучевой стороны. Для полученія большаго простора прежде всего необходимо отдѣлить прикрѣпленіе сухожилія трехглавой м. отъ задней поверхности локтевого отростка, что производятъ или при помощи пинцета и ножа, или такимъ образомъ, что долотомъ отсѣкаютъ прикрѣпленіе сухожилія вмѣстѣ съ поверхностнымъ слоемъ локтевого отростка. Далѣе книзу ножомъ отдѣляютъ прикрѣпленіе къ заднему краю локтевой кости локтевой м., послѣ чего сухожиліе трехглавой м. и локтевую м. заворачиваютъ на боковой мыщелокъ плеча. Теперь отдѣляютъ накостницу и прикрѣпленіе суставной сумки отъ задней поверхности плеча вплоть до бокового мыщелка и отъ этого послѣдняго прикрѣпленіе мышцъ; можно также отсѣчь мыщелокъ вмѣстѣ съ прикрѣпленіемъ мышцъ долотомъ. Когда такимъ образомъ суставъ окажется сзади обнаженнымъ на всемъ протяженіи, предплечье сильно сгибаютъ, вывихиваютъ нижній конецъ плечевой кости кзади и отдѣляютъ мягкія ткани отъ его передней поверхности. Послѣ этого уже не составитъ никакого труда вывести суставной конецъ плечевой кости черезъ рану наружу и отпилить дуговой пилой на требуемой высотѣ. Затѣмъ отдѣляютъ мягкія ткани отъ передней поверхности костей предплечья и спиливаютъ ихъ верхніе концы. Для будущихъ отправленій сустава весьма важно, чтобы сохранилось прикрѣпленіе плечевой м. къ вѣнечному отростку локтевой кости и двуглавой м. къ бугристости луча; поэтому, отъ костей предплечья нужно отпиливать возможно меньше.

Резекція локтевого сустава черезъ дугообразный разрѣзъ (*Kocher*). Положеніе руки такое же, какъ въ предыдущемъ случаѣ. Разрѣзъ начинается сант. 3 — 4 выше линіи сустава на боковой поверхности плеча, спускается отвѣсно до уровня лучевой головки, заворачивается здѣсь къ срединѣ, идетъ соотвѣтственно боковому краю локтевой мышцы, пересѣкаетъ задній край локтевой кости на разстояніи 5—6 сант. отъ верхушки локтевого отростка и по срединной поверхности локтевой кости немного заворачивается кверху (рис. 627 *бб*). Разрѣзъ сразу проникаетъ вверху между плече-лучевой м. и обоими лучевыми разгибателями запястья,

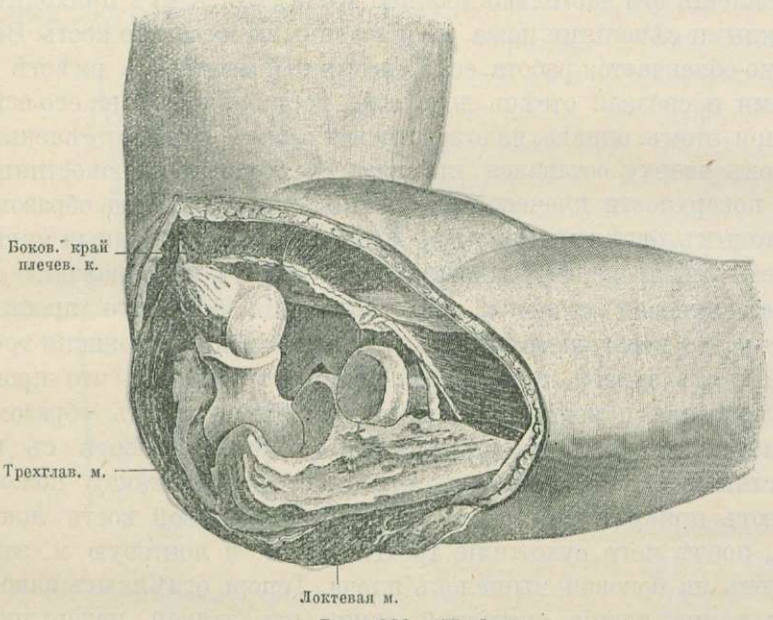

Рис. 628. (*Kocher*).

спереди, и трехглавой м., сзади, на плечевую кость, ниже—между локтевымъ разгибателемъ запястья и локтевой м. на боковой мыщелокъ плеча, лучевую головку и на локтевую кость; одновременно разсѣкается накостница, суставная сумка плече-лучевого сустава и кольцевидная связка. Начиная отъ этого разрѣза, отдѣляютъ частью распаторіемъ, частью ножомъ или долотомъ: отъ задней поверхности плечевой кости трехглавую м. вмѣстѣ съ накостницей и верхнимъ прикрѣпленіемъ суставной сумки, отъ локтевого отростка прикрѣпленіе сухожилія трехглавой м., отъ боковой поверхности и задняго края локтевой кости локтевую м. и нижнее прикрѣпленіе суставной сумки, и весь этотъ лоскутъ заворачиваютъ къ срединѣ. Послѣ этого отдѣляютъ прикрѣпленіе

боковой вспомогательной связки, плече-лучевой м. и обоихъ лучевыхъ разгибателей запястья отъ бокового мыщелка плеча, или, лучше, отсѣкаютъ ихъ вмѣстѣ съ поверхностнымъ слоемъ этого мыщелка, заворачиваютъ ихъ на ладонную сторону, и суставъ вскрытъ уже настолько, что кости предплечья свободно можно вывихнуть въ разрѣзъ (рис. 628). Послѣ вывихиванія костей предплечья можно осмотрѣть весь суставъ вплоть до его локтевого края. Если необходимо произвести резекцію суставныхъ концовъ костей, отдѣляютъ на локтевой сторонѣ сустава срединную суставную связку, суставную сумку и мышцы вмѣстѣ съ накостницей отъ срединнаго мыщелка плеча и отъ локтевой кости.

По окончаніи резекціи рана зашивается не наглухо; въ одномъ или двухъ мѣстахъ оставляютъ отверстіе для дренажей или выпускниковъ. При послѣдующемъ леченіи удобнѣе всего для больного и наиболѣе выгодно на случай полученія впослѣдствіи анкилоза было бы установить предплечье подъ прямымъ угломъ къ плечу. При этомъ, однако, поверхности распила костей оказываются въ очень невыгодномъ положеніи: сзади онѣ значительно расходятся, спереди же соприкасаются своими краями, благодаря чему концы костей легко могутъ смѣщаться другъ относительно друга. Въ виду этого, лучше устанавливать предплечье подъ тупымъ угломъ, нѣкоторые же хирурги закрѣпляютъ конечность въ совершенно выпрямленномъ положеніи и уже позднѣе, когда образуется соединительнотканная спайка, постепенно сгибаютъ руку до прямого угла. Если послѣ резекціи желаютъ получить подвижный суставъ, то движенія слѣдуетъ начинать возможно рано, какъ только заживетъ рана и начнутъ образовываться соединительнотканныя сращенія между концами костей. При этомъ слѣдуетъ больше всего остерегаться движеній въ стороны, чтобы не развился болтающійся суставъ.

Въ цѣляхъ обезпечить подвижность въ суставѣ *Р. І. Венгловскій* предложилъ покрывать поверхность распила плечевой кости хрящевыми пластинками, взятыми съ реберныхъ хрящей.

Изсѣченіе одного только нижняго конца плечевой кости или *одного только локтевого отростка* удобнѣе всего производится черезъ прямолинейный продольный разрѣзъ, описанный для полной резекціи.

Изсѣченіе головки луча производится черезъ разрѣзъ по боковому краю сустава, начинающійся отъ бокового мыщелка плеча.

Резекція костей предплечья на протяженіи. Для резекціи *локтевой кости* разрѣзъ нужной длины проводится по ея заднему краю, который на всемъ протяженіи лежитъ поверхностно и по-

крытъ только кожей. Для вылущенія всей локтевой кости разрѣзъ ведется отъ локтевого отростка вплоть до шиловиднаго отростка локтя между локтевыми сгибателемъ и разгибателемъ запястья.

Резекцію *лучевой кости* въ средней ея части можно производить черезъ разрѣзъ по лучевому краю предплечья, гдѣ кость лежитъ совсѣмъ поверхностно. Верхній и нижній концы діафиза луча менѣе доступны черезъ боковой разрѣзъ, такъ какъ первый покрытъ супинирующей мышцей, черезъ толщу которой проходитъ глубокая вѣтвь лучевого нерва, нижній же конецъ перекрещивается спереди назадъ сухожиліями обоихъ локтевыхъ разгибателей запястья, а сзади напередъ сухожиліями длинной отводящей и короткой разгибающей большой палецъ мышцъ. Кромѣ того, на границѣ средней и нижней третей боковой разрѣзъ ранитъ поверхностную вѣтвь лучевого нерва, которая здѣсь перегибается черезъ лучевую кость на тыльную сторону предплечья. Для вылущенія всего луча разрѣзъ лучше всего проводить по ходу лучевой артеріи; вглубь проникаютъ вдоль локтевого края плече-лучевой м., причемъ артерію оставляютъ въ локтевомъ, сопровождающій ее нервъ въ лучевомъ краѣ раны.

Резекція лучезапястнаго сочлененія. Для резекціи лучезапястнаго сочлененія предложены тыльные продольные разрѣзы, открывающіе свободный и широкій доступъ не только къ лучезапястному сочлененію, но и ко всему запястью. Продольный разрѣзъ можно проводить или ближе къ лучевому краю *(Langenbeck)* или ближе къ локтевому краю ручной кисти *(Kocher)*.

Резекція лучезапястнаго сочлененія черезъ тыльно-лучевой разрѣзъ (Langenbeck). Ручная кисть находится въ положеніи пронаціи, немного согнута въ кистевомъ суставѣ и слегка отведена въ сторону локтя. Разрѣзъ, проникающій только черезъ кожу и подкожную клѣтчатку, начинаютъ у локтевого края второй пястной кости, приблизительно на срединѣ ея длины, ведутъ прямо кверху черезъ лучезапястный суставъ и оканчиваютъ сант. на 4 выше линіи этого сустава (рис. 629 *aa*). По раздвиганіи краевъ разрѣза обнажается поверхностный тыльный апоневрозъ кисти и подъ нимъ видны вдоль бокового края раны сухожилія разгибателей указательнаго пальца—собственное и отъ общаго разгибателя пальцевъ, ближе же къ лучевому краю—прикрѣпленіе сухожилія короткаго лучевого разгибателя запястья къ основанію третьей пястной кости и, нѣсколько выше, пересѣкающее это сухожиліе наискось сверху внизъ и къ лучевой сторонѣ сухожиліе длиннаго разгибателя большого пальца; у верхняго конца раны проходитъ поперечно ясно замѣтная, плотная тыльная связка запястья,

подъ которой черезъ одно общее влагалище проходятъ сухожилія общаго разгибателя пальцевъ и собственнаго разгибателя указательнаго пальца и, черезъ особое влагалище, сухожиліе длиннаго разгибателя большого пальца. Сразу проникая до кости, разсѣкаютъ затѣмъ тыльный апоневрозъ кисти вдоль лучевого края сухожилія собственнаго разгибателя указательнаго пальца и тыльную связку запястья въ промежуткѣ между сухожиліями общаго разгибателя пальцевъ и собственнаго разгибателя указательнаго пальца, съ одной стороны, и сухожиліемъ длиннаго разгибателя большого пальца, съ другой; выше разрѣзъ ведутъ также до кости между брюш-

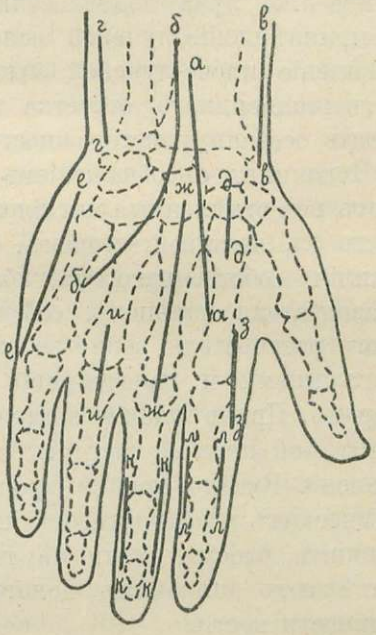

Рис. 629.

ками этихъ мышцъ. Теперь приступаютъ къ обнаженію костей сначала по направленію къ лучевой, затѣмъ къ локтевой сторонѣ. При помощи пинцета и ножа, лезвіе котораго все время направляютъ отвѣсно къ кости, отдѣляютъ отъ суставного конца луча верхнее прикрѣпленіе суставной сумки и сухожилія длиннаго и короткаго разгибателей большого пальца, длинной отводящей большой палецъ м. и обоихъ лучевыхъ разгибателей запястья, по возможности не вскрывая ихъ апоневротическихъ влагалищъ, а отдѣляя глубокую стѣнку послѣднихъ вмѣстѣ съ накостницей и въ связи съ суставной сумкой отъ лучевой кости; ниже суставной линіи такимъ же путемъ отдѣляютъ, въ видѣ цѣльнаго слоя, весь тыльный связочный

приборъ запястья, причемъ вскрываются межзапястные и запястно-пястные суставы, за исключеніемъ запястно-пястнаго сустава большого пальца. Для полученія достаточнаго простора приходится отдѣлять прикрѣпленіе сухожилія короткаго лучевого разгибателя запястья; для сохраненія отправленій этой мышцы впослѣдствіи очень важно отдѣлить ея сухожиліе въ непрерывной связи съ накостницей 3-ей пястной кости и съ прикрѣпляющейся здѣсь 2-ой тыльной межкостной мышцей. По мѣрѣ отдѣленія этихъ тканей ихъ оттягиваютъ крючкомъ къ лучевой сторонѣ и, въ концѣ концовъ, заворачиваютъ за край луча. Въ заключеніе отдѣляютъ отъ шиловиднаго отростка луча поднакостнично и въ связи съ суставной сумкой прикрѣпленіе лучевой вспомогательной связки запястья и прикрѣпленіе плече-лучевой мышцы. При отдѣленіи мягкихъ тканей отъ шиловиднаго отростка и ладьевидной кости необходимо соблюдать особенную осторожность, чтобы не поранить лучевой артеріи. Покончивъ съ обнаженіемъ костей на лучевой сторонѣ, помѣщаютъ всѣ отдѣленныя мягкія ткани на ихъ прежнее мѣсто и переходятъ къ локтевой сторонѣ, гдѣ точно такъ же отдѣляютъ сухожилія собственнаго разгибателя указательнаго пальца, общаго разгибателя пальцевъ, собственнаго разгибателя мизинца и локтевого разгибателя запястья вмѣстѣ съ ихъ апоневротическими влагалищами и накостницей въ связи со всѣмъ связочнымъ приборомъ. Прикрѣпленіе локтевого разгибателя запястья къ основанію 5-ой пястной кости въ большинствѣ случаевъ можетъ быть сохранено. Вмѣсто крайне кропотливаго отпрепаровыванія апоневротическихъ влагалищъ отъ кости можно отдѣлить ихъ вмѣстѣ съ тонкимъ слоемъ кости съ тыльной поверхности луча, который отсѣкаютъ широкимъ долотомъ, поставленнымъ параллельно поверхности кости.

Когда отдѣленіе окончено, отдѣленныя мягкія ткани оттягиваютъ крючками въ лучевую и локтевую стороны, руку сильно сгибаютъ въ кистевомъ суставѣ и вывихиваютъ въ рану нижніе концы костей предплечья; ихъ обнажаютъ отъ мягкихъ тканей на ладонной сторонѣ и, затѣмъ, отпиливаютъ натребуемой высотѣ. Послѣ этого удаляютъ пораженныя кости запястья, захватывая ихъ по одиночкѣ пинцетомъ и выдѣляя короткими сѣченіями ножа, направленными все время на кость, изъ мягкихъ тканей. Изъ костей запястья слѣдуетъ сохранить гороховидную косточку, служащую мѣстомъ прикрѣпленія локтевого сгибателя запястья, и большую многоугольную кость, чтобы не нарушить функціи большого пальца. При выдѣленіи крючковидной кости, крючекъ ея лучше скусить у основанія и оставить на мѣстѣ, чтобы не поранить глубокой вѣтви локтевой

артеріи, которая, огибая его, уходитъ вглубь для образованія глубокой ладонной дуги.

По окончаніи резекціи, мягкія ткани возвращаются на ихъ прежнія мѣста, рана зашивается до одного или двухъ небольшихъ отверстій для дренажей, кисть устанавливается въ небольшомъ тыльномъ сгибаніи и закрѣпляется въ такомъ положеніи при помощи шины. Съ движеніями въ послѣдующемъ леченіи не слѣдуетъ торопиться, такъ какъ цѣль наша, получить крѣпкоподвижный суставъ, но если кисть получится даже и совершенно неподвижной, то такой исходъ всетаки гораздо выгоднѣе для больного, чѣмъ слишкомъ свободно подвижный или болтающійся суставъ.

При описанномъ тыльно-лучевомъ разрѣзѣ нѣсколько затруднителенъ доступъ къ локтевому краю сустава; кромѣ того, при немъ приходится отдѣлять прикрѣпленіе короткаго, а иногда и длиннаго лучевого разгибателя запястья, отчего впослѣдствіи можетъ значительно страдать разгибаніе кисти. Въ виду этого *Lister*'омъ, а затѣмъ *Kocher*'омъ былъ предложенъ разрѣзъ, проходящій ближе къ локтевому краю лучезапястнаго сочлененія.

Резекція лучезапястнаго сочлененія черезъ тыльно-локтевой разрѣзъ (Kocher) (рис. 629 *бб*). Ручная кисть слегка отводится въ лучевую сторону. Начиная отъ средины лучевого края 5-ой пястной кости, кожный разрѣзъ ведутъ къ срединѣ кистевого сустава и оттуда по срединѣ тыльной поверхности предплечья вверхъ, на протяженіи 3—4 сант. Слѣдующимъ сѣченіемъ разсѣкаютъ тыльный апоневрозъ кисти, тыльную связку запястья между сухожиліями собственнаго разгибателя мизинца и общаго разгибателя пальцевъ, влагалища которыхъ при этомъ вскрываются, и весь связочный приборъ на основаніи пятой пястной кости, на крючковидной и трехгранной костяхъ и на нижнемъ концѣ локтевой кости. Затѣмъ оттягиваютъ высвобожденный изъ влагалища разгибатель мизинца въ лучевую сторону и по направленію къ локтевой сторонѣ отдѣляютъ отъ нижняго конца локтевой кости, въ связи съ накостницей, прикрѣпленіе суставной сумки и локтевой разгибатель запястья вмѣстѣ съ апоневротическимъ влагалищемъ; книзу отдѣляютъ отъ трехгранной и крючковидной костей весь тыльный связочный приборъ и отъ основанія 5-ой пястной кости прикрѣпленіе локтевого разгибателя запястья. Далѣе огибаютъ локтевой край запястья и отдѣляютъ связочный приборъ отъ ладонной стороны локтевой, трехгранной и крючковидной костей; при этомъ входятъ въ сутавъ между трехгранной и гороховидной костями, такъ что послѣдняя отходитъ вмѣстѣ

съ прикрѣпляющимся къ ней локтевымъ сгибателемъ запястья, и отсѣкаютъ у основанія крючекъ крючковидной кости, что при этомъ разрѣзѣ удается гораздо легче, чѣмъ при тыльно-лучевомъ. Вмѣстѣ съ отдѣленіемъ гороховидной косточки и отсѣченіемъ крючка крючковидной вскрывается запястный каналъ и изъ него свободно могутъ быть выведены всѣ сухожилія сгибателей. Благодаря этому дѣлается возможнымъ отдѣленіе связочнаго прибора отъ ладонной поверхности запястья въ предѣлахъ основаній 5-й, 4-й и 3-й пястныхъ костей; прикрѣпленіе лучевого сгибателя запястья ко 2-й пястной кости сохраняютъ. Съ тыльной стороны отдѣляютъ отъ нижняго конца луча сухожилія общаго разгибателя пальцевъ и лучевыхъ разгибателей запястья вмѣстѣ съ влагалищами, накостницей и суставной сумкой, но сохраняютъ прикрѣпленіе обоихъ лучевыхъ разгибателей къ основаніямъ 2-й и 3-й пястныхъ костей. Послѣ этого ручная кисть сгибается въ ладонно-лучевомъ направленіи такъ, чтобы пястная кость большого пальца легла рядомъ съ лучомъ. Тогда широко обнажаются нижніе концы костей предплечья и большинство костей запястья; если нужно, со стороны открытаго сустава легко докончить обнаженіе нижняго конца луча и спилить суставные концы костей предплечья, точно такъ же, какъ удалить пораженныя кости запястья. Трудно достигнуть только до большой и малой многоугольныхъ костей. Поэтому, въ тѣхъ случаяхъ, когда болѣзненный процессъ сосредоточенъ главнымъ образомъ въ этомъ мѣстѣ, или пораженъ исключительно только лучевой край сустава, предпочтителенъ тыльно-лучевой разрѣзъ.

Резекцію нижнихъ-суставныхъ концовъ костей предплечья производятъ черезъ продольные разрѣзы, которые проводятъ по лучевому и локтевому краю предплечья отъ концовъ шиловидныхъ отростковъ кверху, сразу до кости (рис. 629 *вв* и *гг*). На лучевой сторонѣ разрѣзъ нельзя проводить слишкомъ далеко кверху, такъ какъ ранятся пересѣкающіе лучевую кость лучевые разгибатели запястья и лучевой нервъ. Если же длинный разрѣзъ необходимъ, то вверху его проводятъ послойно, обнажаютъ мышцы и нервъ, отклоняютъ ихъ кверху и кзади и ужъ тогда разсѣкаютъ накостницу. По проведеніи разрѣзовъ отдѣляютъ отъ костей распаторіемъ поднакостнично всѣ мягкія ткани съ тыльной и съ ладонной стороны и въ связи съ накостницей отсѣкаютъ ножомъ верхнее прикрѣпленіе суставной сумки. Вслѣдъ за этимъ перепиливаютъ кость проволочной пилой, захватываютъ щипцами верхній конецъ отрѣзка и, постепенно выводя его изъ раны, отрѣзаютъ прикрѣпленіе межкостной перепонки, послѣ чего кость удаляется.

Если резекція нижнихъ концовъ обѣихъ костей предплечья производится одновременно, то прежде резецируется локтевая кость, какъ болѣе тонкая; тогда для резекціи лучевой кости получается больше простора и, по обнаженіи ея нижняго конца, ее можно вывихнуть въ рану и перепилить дуговой пилой.

Резекція запястно-пястныхъ суставовъ. На трехъ среднихъ пястныхъ костяхъ проводится продольный разрѣзъ сант. 4 длиною черезъ тыльную поверхность сустава (рис. 629 *дд*). Разрѣзъ проникаетъ до сухожилія разгибателя, его отклоняютъ въ сторону и разсѣкаютъ накостницу и суставную сумку. Затѣмъ распаторіемъ отдѣляютъ отъ пястной кости поднакостнично мягкія ткани, т.-е. межкостныя мм., перепиливаютъ ее проволочной пилой и вычленяютъ верхній конецъ; суставную поверхность запястной кости, если нужно, снимаютъ долотомъ.

Запястно-пястный суставъ мизинца вскрываютъ съ локтевой, большого пальца съ лучевой стороны. Разрѣзавъ мягкія ткани сразу до кости, обнажаютъ основаніе пястной кости съ ладонной и тыльной стороны. На большомъ пальцѣ отдѣляютъ всѣ мышцы его возвышенія къ ладонной, сухожилія длиннаго и короткаго разгибателей къ тыльной сторонѣ; сухожиліе длинной отводящей м. отдѣляютъ отъ основанія пястной кости.

Резекція пястныхъ костей. Разрѣзъ требуемой длины проводится на первой пястной кости съ лучевой, на пятой съ локтевой стороны (рис. 629 *ее*) сразу до кости; на остальныхъ пальцахъ проводится тыльный разрѣзъ (рис. 629 *жж*) только до сухожилія разгибателя, которое затѣмъ отклоняется въ сторону. По отдѣленіи мягкихъ тканей, если возможно, поднакостнично, изъ пястной кости выпиливаютъ проволочной пилой или выкусываютъ костными ножницами пораженный участокъ. Для полнаго вылущенія пястной кости разрѣзъ проводятъ по всей длинѣ кости, немного заходя за верхній и нижній суставные концы. Отдѣливъ мягкія ткани, вычленяютъ сначала головку, затѣмъ основаніе кости. Подобная операція имѣетъ, однако, смыслъ только для большого пальца, который приближается въ такомъ случаѣ къ большой многоугольной кости и соединяется съ ней подвижнымъ суставомъ. Остальные пальцы, лишенные по удаленіи пястной кости опоры, являются для оперированнаго лишь помѣхой; поэтому въ такихъ случаяхъ выгоднѣе для больного вычлененіе въ запястно-пястномъ суставѣ, т.-е. удаленіе пястной кости вмѣстѣ съ пальцемъ.

Резекція пястно-фаланговыхъ суставовъ. Суставъ вскрывается продольнымъ разрѣзомъ на большомъ и указательномъ пальцахъ съ тыльно-лучевой стороны (рис. 629 *зз*), на мизинцѣ съ тыльно-

локтевой стороны, на остальныхъ двухъ пальцахъ съ тыльной стороны (рис. 629 *ии*), причемъ сухожиліе разгибателя отодвигается въ сторону. Изъ разрѣза обнажается и скусывается сначала головка пястной кости, затѣмъ основаніе фаланги.

Резекція фалангъ и межфаланговыхъ суставовъ. Разрѣзъ проводится по лучевой или локтевой сторонѣ пальца, ближе къ тыльной поверхности, чтобы не ранить ладонной пальцевой артеріи. Во избѣжаніе искривленія пальца вслѣдствіе рубцоваго стяженія раны, лучше проводить два продольныхъ разрѣза по той и другой сторонѣ пальца (рис. 629 *кк* и *лл*). Черезъ разрѣзы отдѣляютъ, по возможности поднакостнично, мягкія ткани и изсѣкаютъ суставные концы фалангъ или всю фалангу; въ послѣднемъ случаѣ раньше выдѣляютъ головку, а затѣмъ основаніе.

Б. Операціи на нижней конечности.

1. Перевязка артерій на протяженіи.

Перевязка верхней ягодичной а. Больной помѣщается на противоположномъ мѣсту операціи боку. Для опредѣленія направленія разрѣза проводится линія отъ задней верхней ости подвздошной кости къ верхушкѣ большого вертела; положеніе артеріи соотвѣтствуетъ точкѣ, находящейся на границѣ между верхней и средней третями этой линіи. Разрѣзъ ведутъ по намѣченному направленію такимъ образомъ, чтобы середина его пришлась въ только что указанной точкѣ. Разрѣзаютъ кожу, толстый подкожно-жировой слой и тонкій ягодичный апоневрозъ. По обнаженіи большой ягодичной м. идутъ вглубь, раздѣляя эту мышцу тупымъ путемъ по ходу ея волоконъ. По раздѣленіи всей толщи большой ягодичной мышцы края послѣдней растягиваютъ тупыми крючками; при этомъ обнажается слой межмышечный клѣтчатки, которую разрываютъ двумя пинцетами. Затѣмъ, опредѣливъ вблизи крестца задній край средней ягодичной м. и верхній край грушевидной, проникаютъ тупымъ путемъ въ щель между ними, причемъ руководствуются прощупываніемъ въ ранѣ края большой сѣдалищной дыры. Тотчасъ ниже этого края находится артерія въ сопровожденіи своей вены. Изолированіе артеріи и отдѣленіе ея отъ вены сопряжено съ довольно большими трудностями въ силу тѣснаго соотношенія и глубокаго положенія обоихъ сосудовъ. Когда артерія совершенно выдѣлена съ помощью двухъ пинцетовъ, ее перевязываютъ вплотную у сѣдалищной дыры.

Перевязка нижней ягодичной а. можетъ быть произведена съ помощью разрѣза, идущаго на 3—4 сант. ниже и параллельно линіи разрѣза для только-что описанной перевязки верхней ягодичной а. По разсѣченіи большой ягодичной м. опредѣляютъ нижній край грушевидной м., нащупываютъ пальцемъ крестцово-бугровую связку и между ними отыскиваютъ нижнюю ягодичную а. Толстый сѣдалищный нервъ находится вбокъ и нѣсколько кзади отъ артеріи.

Кровеобращеніе послѣ перевязки той или другой ягодичной артеріи быстро возстановляется благодаря соустіямъ между ними, а также и съ другими артеріями, главнымъ образомъ, съ вѣтвями обѣихъ огибающихъ бедро аа. Въ развитіи кровеобращенія послѣ перевязки верхней ягодичной а. могутъ также принимать участіе ея анастомозы съ послѣдней поясничной и подвздошно-поясничной аа., находящимися на уровнѣ верхняго края подвздошной кости.

Перевязка бедреной артеріи (рис. 630). Бедреная а. доступна для перевязки на всемъ своемъ протяженіи, начиная отъ паховой связки и до отверстія въ сухожиліи большой приводящей м., черезъ которое она уходитъ въ подколѣнную ямку. Ходъ бедреной а. можетъ быть опредѣленъ линіей, проведенной отъ средины разстоянія между передней верхней остью подвздошной кости и лоннымъ соединеніемъ до задней стороны срединнаго мыщелка бедреной кости. По направленію этой линіи и проводятся разрѣзы для перевязки артеріи. Въ виду того, что отношенія бедреной а. къ окружающимъ частямъ мѣняются сообразно ея ходу, различаютъ слѣдующія 4 типическихъ мѣста перевязки: тотчасъ подъ паховой связкой, у верхушки бедренаго треугольника, въ средней трети бедра и, въ каналѣ приводящихъ мм. на границѣ средней трети бедра съ нижней.

1) *Перевязка артеріи тотчасъ подъ паховой связкой*, выше отхожденія глубокой а. бедра. Разрѣзъ для обнаженія артеріи проводится или поперечный, параллельный паховой связкѣ (*Textor*, *Kocher*), или же продольный. Первый разрѣзъ имѣетъ то преимущество, что при немъ нельзя пройти мимо артеріи, зато онъ даетъ мало простора. Продольный разрѣзъ въ этомъ послѣднемъ отношеніи болѣе удобенъ. Съ цѣлью опредѣленія верхняго конца этого разрѣза ощупываютъ сначала паховую связку и обозначаютъ на ней мѣсто, которое соотвѣтствуетъ срединѣ разстоянія между верхней передней остью и лоннымъ соединеніемъ. Отъ этого мѣста разрѣзъ ведется отвѣсно книзу, по направленію хода бедреной а. Послѣ разсѣченія кожи и поверхностной пластинки подкожной ткани встрѣчаются обыкновенно паховыя лимфатическія железы, которыя надо отклонить или вылущить, если онѣ велики и мѣ-

мѣшаютъ идти дальше. Пройдя черезъ толщу подкожножирового слоя, который у нѣкоторыхъ лицъ можетъ быть очень толстымъ, вскрываютъ сосудистое влагалище, разсѣкая его переднюю стѣнку, состоящую изъ поверхностнаго листка бедренаго апоневроза. Нужно замѣтить, что, какъ совершенно вѣрно указываетъ *Пироговъ*, отдѣлить поверхностный листокъ апоневроза отъ рыхлой ткани подкожнаго слоя нѣтъ возможности даже на трупѣ;

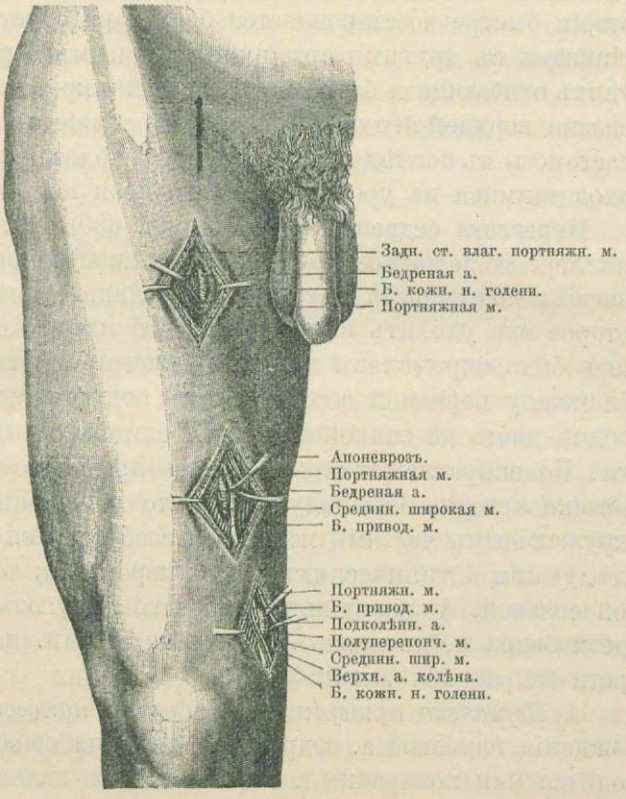

Рис. 630. (*Kocher*).

поэтому въ сущности приходится разсѣкать ткани безъ различія, разсѣкая ихъ слой за слоемъ. Когда такимъ образомъ дойдутъ до болѣе рыхлаго слоя непосредственно вокругъ артеріи, его разрываютъ двумя пинцетами и обнажаютъ бедреную а. Лигатурная игла для перевязки послѣдней подводится со срединной стороны, т.-е. со стороны бедреной вены, которая отдѣляется отъ артеріи отвѣсной перегородкой и при правильномъ проведеніи разрѣза не должна быть видна въ ранѣ. Совершенно не обнажается также

и бедреный нервъ, который въ этомъ мѣстѣ отдѣленъ отъ артеріи довольно плотнымъ листкомъ подвздошно-гребешковаго апоневроза.

2) *Перевязка у верхушки бедренаго треугольника* производится у того мѣста, гдѣ бедреная а. начинаетъ подходить подъ портняжную м. Перевязка накладывается ниже отхожденія глубокой а. бедра. Положеніе больного на спинѣ съ отведеннымъ и повороченнымъ вбокъ бедромъ. Разрѣзъ можно вести сообразно линіи, выражающей ходъ артеріи, и руководствуясь на живомъ ея біеніемъ (*Scarpa*). Верхняя точка разрѣза находится приблизительно на 6 сант. ниже паховой связки. Разсѣкается кожа и подкожно-жировой слой, причемъ необходимо не поранить большой подкожной вены; если встрѣтятся лимфатическія железы, то ихъ также надо отклонить. Затѣмъ вскрываютъ апоневрозъ бедра и тотчасъ попадаютъ на артерію, которую отдѣляютъ отъ окружающей ее клѣтчатки. Бедреная вена лежитъ къ срединѣ отъ артеріи и нѣсколько кзади; съ боковой стороны сопровождаетъ артерію большой кожный нервъ голени. Для проведенія разрѣза можно также руководствоваться срединнымъ краемъ портняжной м., опредѣляя его слѣдующимъ образомъ: поставивъ 4 пальца обѣихъ рукъ на переднюю верхнюю ость подвздошной кости, ведутъ ихъ косвенно въ срединную сторону и книзу, причемъ пальцы сами собой проходятъ вдоль края портняжной м. и попадаютъ сначала въ углубленіе подвздошно-гребешковой ямки, а затѣмъ въ канавку между приводящими мм. и срединной широкой м. Опредѣливъ такимъ образомъ срединный край портняжной м., проводятъ вдоль него разрѣзъ, начинающійся на такомъ же разстояніи отъ паховой связки, какъ было сказано выше. По разсѣченіи кожи и подкожной ткани, разрѣзаютъ апоневрозъ и обнажаютъ срединный край портняжной м. Оттянувъ тупымъ крючкомъ этотъ край слегка вбокъ, вскрываютъ заднюю пластинку влагалища мышцы и обнажаютъ такимъ образомъ артерію.

3) *Для перевязки артеріи въ средней трети бедра* разрѣзъ проводится также по срединному краю портняжной м., который опредѣляется вышеописаннымъ образомъ. Послѣ разсѣченія кожи, подкожной ткани и апоневроза обнажаютъ портняжную м., причемъ убѣждаются въ томъ, что предлежитъ именно эта мышца, по ходу ея волоконъ, идущихъ косвенно сверху внизъ и отъ боковой стороны къ срединной; затѣмъ, идя отъ срединнаго края мышцы, отдѣляютъ послѣднюю черенкомъ скалпеля отъ задней стѣнки ея влагалища и передаютъ на крючекъ помощнику, который оттягиваетъ мышцу въ боковую сторону. Послѣ этого вскрываютъ тон-

кую заднюю стѣнку влагалища портняжной м. и обнажаютъ артерію. При выдѣленіи послѣдней нужно помнить, что бедреная вена въ средней трети бедра лежитъ уже почти совсѣмъ позади артеріи; сбоку артеріи помѣщается большой кожный нервъ голени.

4) *На границѣ средней и нижней третей бедреная артерія перевязывается* въ каналѣ приводящихъ мышцъ (въ *Hunter*'овскомъ каналѣ). Положеніе конечности такое же, какъ и при перевязкѣ въ средней трети бедра, т.-е. конечность согнута въ колѣнномъ суставѣ, отведена и поворочена въ боковую сторону. Въ виду того, что артерія въ нижнемъ своемъ отдѣлѣ лежитъ ближе къ боковому краю портняжной м., разрѣзъ проводится вдоль этого края, для чего отступаютъ отъ опредѣленнаго вышеуказаннымъ способомъ срединнаго края мышцы вбокъ на ширину 2 сант. Въ сказанномъ направленіи разсѣкается кожа и подкожно-жировой слой. Послѣ разрѣза апоневроза обнажается боковой край портняжной м.; край мышцы отклоняютъ къ срединѣ, разрывая рыхлую клѣтчатку, находящуюся подъ портняжной м.; послѣ этого обнаруживается передняя стѣнка канала приводящихъ мышцъ, состоящая изъ сухожильныхъ волоконъ, перекидывающихся отъ прощупываемаго въ ранѣ сухожилія большой приводящей м. къ срединной широкой м. Довольно часто въ ранѣ можно бываетъ видѣть сосудистую вѣточку (вѣтвь верхней артеріи колѣна), проходящую сквозь переднюю стѣнку канала и могущую служить обознательнымъ пунктомъ. У нижняго угла раны можно также обнаружить мѣсто выхода большого кожнаго нерва голени. Переднюю стѣнку канала вскрываютъ въ продольномъ направленіи, вбокъ отъ сухожилія большой приводящей мышцы, и прежде всего встрѣчаютъ большой кожный нервъ голени, лежащій впереди артеріи; его отклоняютъ въ сторону и затѣмъ изолируютъ артерію. При выдѣленіи артеріи нужно быть осторожнымъ на ея задней сторонѣ, ибо съ этой стороны прилежитъ къ ней бедреная вена, соединенная съ нею довольно крѣпко. Кромѣ лежащаго сзади главнаго венознаго ствола впереди артеріи обыкновенно располагаются еще такъ наз. сопровождающія вены. Эти венозные стволики иногда такъ окружаютъ артерію, что значительно затрудняютъ ея выдѣленіе.

Послѣ перевязки бедреной а. кровеобращеніе возстановляется главнымъ образомъ на счетъ соустій, образуемыхъ вѣтвями глубокой а. бедра. Отходящія вверху отъ послѣдней боковая и срединная огибающія аа. образуютъ широкіе анастомозы съ находящимися внѣ таза вѣтвями подчревной а.—ягодичными и запирательной аа. Далѣе, въ развитіи бокового кровеобращенія прини-

мают̀ большое участіе прободающія вѣтви глубокой бедреной а., которыя, анастомозируя между собою и съ вѣтвями нижней ягодичной а., соединяются внизу съ верхними мышечными вѣтвями подколѣнной а.

Перевязка подколѣнной а. Подколѣнная а. можетъ быть перевязана, во-первыхъ, съ передне-срединной стороны бедра, въ такъ наз. надмыщелковой ямкѣ *Jobert*'а и, во-вторыхъ, со стороны подколѣнной впадины.

1) *Въ надмыщелковой ямкѣ* операція производится слѣд. образомъ. При согнутой въ колѣнномъ суставѣ и отведенной нижней конечности опредѣляютъ, идя отъ срединнаго надмыщелка бедра кверху, сухожиліе большой приводящей м.; вдоль его задняго края дѣлаютъ разрѣзъ кожи и подкожной клѣтчатки, причемъ необходимо щадить проходящую здѣсь большую подкожную вену нижней конечности. Затѣмъ разрѣзаютъ апоневрозъ; обнажающійся при этомъ боковой край портняжной м. оттягиваютъ къ срединѣ и осторожно вскрываютъ, дабы не поранить проходящій въ этомъ мѣстѣ большой кожный нервъ голени, заднюю пластинку влагалища портняжной м. Послѣ этого идутъ вглубь кзади отъ сухожилія большой проводящей мышцы, разрывая двумя пинцетами обильную жировую клѣтчатку верхняго отдѣла подколѣнной ямки. Артерію находятъ почти у самой кости; подколѣнная вена лежитъ за артеріей и связана съ нею крѣпкимъ влагалищемъ, раздѣленіе котораго довольно трудно; кромѣ того, вокругъ артеріи находятся еще прибавочные венозные стволы, которые также затрудняютъ ея выдѣленіе. Благодаря всему этому, а также значительной глубинѣ раны, въ которой разыскивается артерія, перевязка послѣдней въ надмыщелковой ямкѣ относится къ числу весьма трудныхъ операцій.

2) *Перевязка подколѣнной артеріи со стороны подколѣнной ямки* (рис. 631) представляется болѣе легкой. Больной помѣщается на животѣ или, лучше, на боку, противоположномъ оперируемой конечности, причемъ послѣдняя должна быть выпрямлена въ колѣнномъ сочлененіи. Перевязка обыкновенно производится въ верхней части подколѣнной впадины, для чего ведутъ продольный разрѣзъ, начиная отъ верхняго угла подколѣннаго ромба, внизъ по средней линіи. Разрѣзъ долженъ быть въ 8—10 сант., такъ какъ артерія лежитъ довольно глубоко. Если черезъ покровы хорошо прощупывается большеберцовый нервъ, то имъ можно руководствоваться для проведенія разрѣза, ведя послѣдній вдоль срединаго края нерва. По разсѣченіи кожи и подкожно-жирового

слоя обнажается подколѣнный апоневрозъ, замѣтный по своимъ поперечноидущимъ волокнамъ; разрѣзавъ его по желобоватому зонду, проникаютъ въ обильно развитую рыхлую жировую клѣтчатку подколѣнной впадины. Раздѣляя эту клѣтчатку, прежде всего встрѣчаютъ большеберцовый нервъ, который можетъ служить обознательнымъ пунктомъ по пути къ подколѣннымъ сосудамъ. Идя вглубь тупымъ путемъ со срединной стороны нерва, отыскиваютъ сосудистый пучекъ и прежде всего попадаютъ на подколѣнную вену; тотчасъ глубже нея и нѣсколько къ срединѣ находится подколѣнная а. Отдѣлять артерію отъ вены надо съ большою осторожностью въ виду довольно тѣснаго соединенія обоихъ сосудовъ. Выдѣленіе артеріи затрудняется еще тѣмъ обстоятельствомъ,

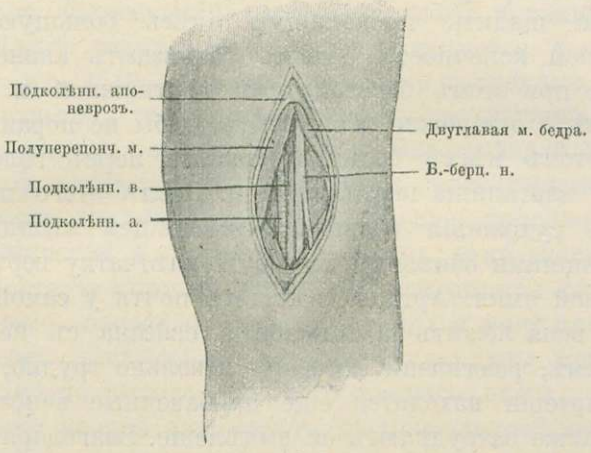

Рис. 631.

что вокругъ нея находится нѣсколько болѣе мелкихъ венъ, которыя вливаются тутъ же, поблизости, въ подколѣнную вену; эти вены надо по возможности щадить, чтобы не вызвать кроветеченія. Изолированіе артеріи облегчается сгибаніемъ конечности въ колѣнномъ суставѣ.

Развитіе окольнаго кровеобращенія послѣ перевязки подколѣнной а. совершается главнымъ образомъ на счетъ артеріальной сѣти колѣннаго сустава, въ которой сливаются, кромѣ суставныхъ вѣтвей подколѣнной а., идущая сверху отъ бедреной а. верхняя а. колѣна, а снизу возвратныя вѣтви передней большеберцовой а.

Перевязка задней большеберцовой а. (рис. 632). Общее направленіе артеріи можетъ быть представлено линіей, идущей отъ средины подколѣнной впадины къ срединѣ разстоянія между срединной ладыжкой и пяточнымъ сухожиліемъ. Для того, чтобы

сдѣлать доступной срединную поверхность задняго отдѣла голени, нога сгибается въ колѣнномъ суставѣ и поворачивается вбокъ. Для перевязки артеріи 1) *въ верхней трети голени* (въ голенно-подколѣнномъ каналѣ) разрѣзъ проводится вдоль срединнаго края большеберцовой кости, отступя отъ него на 1 — 1,5 сант. кзади.

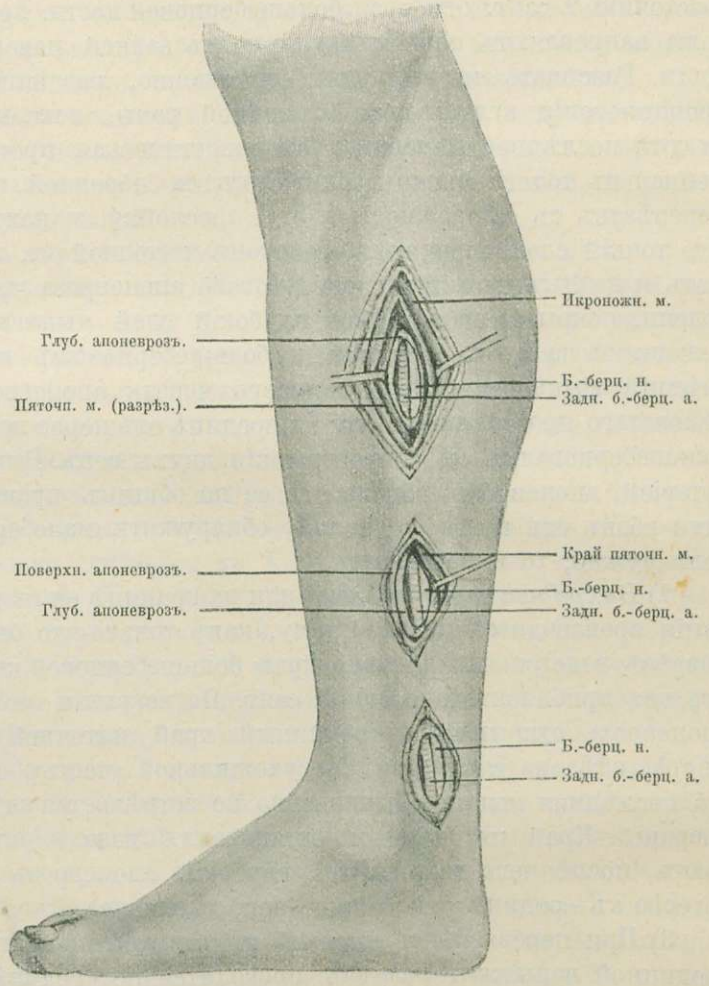

Рис. 632.

Верхняя начальная точка разрѣза должна находиться приблизительно на разстояніи 5 — 6 сант. ниже уровня бугристости большого берца. При разрѣзываніи кожи и подкожной ткани необходимо не поранить большой подкожной вены, которая тянется по направленію разрѣза вмѣстѣ съ большимъ кожнымъ нервомъ голени; отклонивъ вену въ сторону, разсѣкаютъ апоневрозъ, послѣ

чего обнажается срединная головка икроножной м.; ее отклоняютъ назадъ и вбокъ и обнаруживаютъ заднюю поверхность пяточной м. Такъ какъ эта мышца приращена здѣсь къ большеберцовой кости, то для того, чтобы проникнуть до артеріи, необходимо ее перерѣзать. Пяточная м. разрѣзается въ продольномъ направленіи, на разстояніи 2 сант. отъ края большеберцовой кости, причемъ лезвіе ножа направляютъ перпендикулярно къ задней поверхности этой кости. Разсѣкать мышцу надо постепенно, раздвигая по мѣрѣ проникновенія вглубь края мышечной раны, пока не покажется на днѣ послѣдней бѣловатая апоневротическая прослойка, заложенная въ толщѣ мышцы ближе къ ея передней поверхности. Перерѣзавъ съ осторожностью эту прослойку и находящійся за нею тонкій слой переднихъ волоконъ пяточной м., котораго можетъ и не быть, доходятъ до глубокаго апоневроза задняго отдѣла голени, покрывающаго собою глубокій слой мышцъ вмѣстѣ съ лежащими на нихъ сосудами и большеберцовымъ нервомъ. Послѣдній обыкновенно просвѣчиваетъ черезъ апоневрозъ въ видѣ бѣловатаго продольнаго тяжа; къ срединѣ отъ нерва лежитъ задняя большеберцовая а. въ сопровожденіи двухъ венъ. Разорвавъ надъ артеріей апоневрозъ, обнажаютъ ее по общимъ правиламъ. Если итти вбокъ отъ нерва, то можно обнаружить малоберцовую а. и, если нужно, то и перевязать.

2) *Въ средней трети голени* или на границѣ ея съ нижней операція производится подобно тому, какъ только что было описано. Разрѣзъ ведется параллельно краю большеберцовой кости, отступя отъ нея приблизительно на 1 сант. По вскрытіи поверхностнаго апоневроза открывается срединный край пяточной м. въ томъ мѣстѣ, гдѣ она сливается съ сухожильной частью икроножной; эта послѣдняя мышца обыкновенно не встрѣчается здѣсь въ полѣ операціи. Край пяточной м. оттягиваютъ назадъ или надрѣзываютъ, послѣ чего вскрываютъ глубокій апоневрозъ и находятъ артерію къ срединѣ отъ большеберцоваго нерва.

3) При перевязкѣ *въ нижней трети голени*, сант. на 5 выше срединной ладыжки, разрѣзъ проводится по срединѣ между пяточнымъ сухожиліемъ и большеберцовой костью. Артерія покрыта здѣсь только обоими листками задняго апоневроза голени, соединенными довольно плотно. По разсѣченіи апоневрозовъ обнажаютъ длинный сгибатель пальцевъ и большеберцовый нервъ, между которыми и находится артерія.

4) Заднюю большеберцовую артерію можно перевязать также еще далѣе книзу, *позади срединной ладыжки*, гдѣ она лежитъ очень поверхностно. Разрѣзъ ведутъ по срединѣ канавки

между пяточнымъ сухожиліемъ и ладыжкой, верхушку которой слегка огибаютъ дугообразно. Артерія лежитъ подъ обоими листками апоневроза, которые сливаются здѣсь, образуя крѣпкую удерживающую связку. Эту послѣднюю надо перерѣзать такимъ образомъ, чтобы попасть во влагалище артеріи, не вскрывая фиброзныхъ каналовъ сосѣднихъ сухожилій. Для опредѣленія положенія артеріи можно предварительно нащупать сквозь апоневрозъ, идя отъ края ладыжки, сухожилія задней большеберцовой м. и длиннаго общаго сгибателя пальцевъ, а затѣмъ вскрыть апоневрозъ сбоку отъ послѣдняго сухожилія. Сопровождающій артерію большеберцовый нервъ лежитъ нѣсколько дальше кзади, окруженный рыхлой клѣтчаткой.

Перевязка передней большеберцовой а. (рис. 633). Ходъ передней большеберцовой а. можно обозначить линіей, проведенной отъ средины разстоянія между бугристостью большеберцовой кости и головкой малоберцовой къ срединѣ промежутка между обѣими ладыжками. Артерія можетъ быть перевязана почти на всемъ своемъ протяженіи, за исключеніемъ самой верхней части голени, гдѣ мышцы, между которыми лежитъ артерія, срастаются, какъ между собою, такъ и съ покрывающимъ ихъ апоневрозомъ. Положеніе больного для перевязки передней большеберцовой а.—на спинѣ, причемъ голень нѣсколько сгибается въ колѣнномъ суставѣ и поворачивается къ срединѣ. Если хотятъ *перевязать артерію вверху*, приблизительно на границѣ верхней трети съ средней, то разрѣзъ начинаютъ на 6—7 сант. ниже бугристости большеберцовой кости и ведутъ его по вышеуказанной линіи, выражающей направленіе артеріи. Разрѣзавъ кожу съ подкожной тканью и обнаживъ туго натянутый апоневрозъ голени, необходимо вскрыть послѣдній такимъ образомъ, чтобы можно было попасть въ промежутокъ между передней большеберцовой м. и длиннымъ разгибателемъ пальцевъ, между которыми проходитъ артерія. Этотъ моментъ операціи относится къ наиболѣе труднымъ, такъ какъ нѣтъ вполнѣ ясныхъ признаковъ, которые указывали бы на то мѣсто, гдѣ надо вскрывать апоневрозъ. Для руководства необходимо принять во вниманіе слѣдующее: 1) искомый промежутокъ находится приблизительно на 3 сант., а у мускулистыхъ людей на 4—5 сант. вбокъ отъ передняго гребня большеберцовой кости (*Пироговъ*); 2) раздвигая края кожной раны, въ нѣкоторыхъ случаяхъ можно бываетъ видѣть на апоневрозѣ двѣ параллельныя желтоватыя полоски, изъ которыхъ ближайшая къ большеберцовой кости соотвѣтствуетъ промежутку между передней большеберцовой м. и длиннымъ разгибателемъ пальцевъ, а вторая промежутку между

послѣдней мышцей и малоберцовыми мм. Нужно замѣтить, что эти полоски, въ особенности срединная, не всегда бываютъ выражены; 3) по совѣту *Farabeuf*'а, можно предварительно разсѣчь апоневрозъ въ поперечномъ направленіи и затѣмъ уже, разыскавъ съ помощью пальца или концомъ зонда искомый промежутокъ, разрѣ-

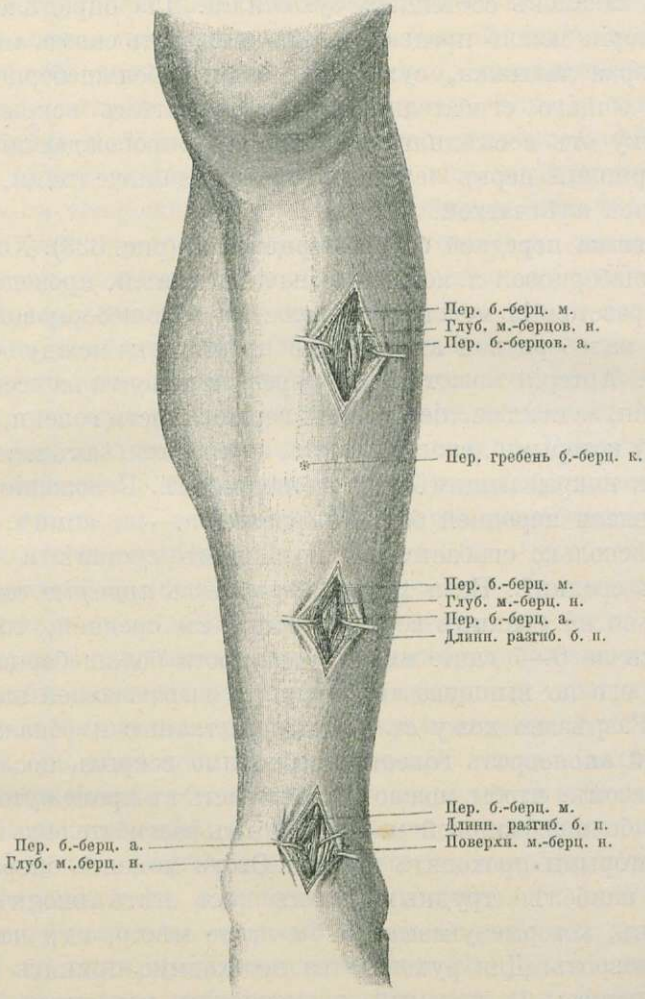

Рис. 633. *(Kocher).*

зать апоневрозъ вдоль. Кромѣ того, когда сообразно съ указанными данными апоневрозъ будетъ разрѣзанъ, необходимо убѣдиться въ правильности принятаго направленія на основаніи слѣдующихъ признаковъ: края передней большеберцовой м. и длиннаго разгибателя пальцевъ прилегаютъ другъ къ другу почти непосредственно; между ними находится только небольшая прослойка чрезвычайно

рыхлой соединительной ткани, которая иногда содержитъ жиръ и тогда замѣчается съ поверхности въ видѣ желтовато-бѣловатой полоски. Далѣе, идя вглубь и раздвигая черенкомъ скальпеля прилегающіе другъ къ другу края сказанныхъ мышцъ, обыкновенно можно замѣтить нѣсколько мышечныхъ сосудовъ, идущихъ изъ глубины. Всего этого мы не найдемъ, если случайно попадемъ въ промежутокъ между длиннымъ разгибателемъ пальцевъ и малоберцовыми мм.; здѣсь вмѣсто рыхлой клѣтчатки встрѣтимъ довольно крѣпкую фиброзную перегородку (передняя межмышечная перегородка), отходящую вглубь отъ апоневроза къ малоберцовой кости; сосудовъ, идущихъ къ мышцамъ, также бываетъ обыкновенно незамѣтно. Пройдя черезъ промежутокъ между передней большеберцовой м. и длиннымъ разгибателемъ пальцевъ, доходятъ до артеріи, которая вмѣстѣ съ сопровождающими ее венами лежитъ на межкостной перепонкѣ; глубокій малоберцовый нервъ лежитъ сбоку отъ нея. По причинѣ глубокаго положенія и узости раны изолированіе артеріи представляется довольно затруднительнымъ; поэтому нужно хорошо растянуть рану тупыми крючками, захватыя мышцы возможно глубже; при этомъ съ цѣлью разслабленія мышцъ полезно сдѣлать тыльное сгибаніе стопы.

Для проведенія разрѣзовъ на остальномъ протяженіи передней большеберцовой артеріи руководствуются той же линіей, выражающей ея направленіе. Такъ какъ эта линія постепенно приближается къ гребню большеберцовой кости, то соотвѣтственно этому и разрѣзы проводятся, чѣмъ дальше внизъ, тѣмъ ближе къ сказанной кости. Для перевязки артеріи *въ средней трети* точно также проникаютъ въ межмышечный промежутокъ сбоку передней большеберцовой м. и отыскиваютъ артерію въ глубинѣ его между названной мышцей и длиннымъ разгибателемъ большого пальца. Перевязка артеріи *въ нижней трети* голени представляется наиболѣе легкой, такъ какъ мышцы въ этомъ мѣстѣ уже сухожильны, и промежутки между ними яснѣе различимы. Разрѣзъ проводится по ходу артеріи, отступя на 1,5 сант. отъ гребня большеберцовой кости; по вскрытіи апоневроза идутъ вглубь по боковому краю сухожилья передней большеберцовой м. (первой отъ кости большого берца широкой сухожильной тесьмы, замѣтной даже черезъ апоневрозъ), между нимъ и сухожильемъ длиннаго разгибателя большого пальца, который здѣсь становится поверхностнымъ. Артерія, находясь между только что названными мышцами, лежитъ уже не на межкостной перепонкѣ, а на передней поверхности большеберцовой кости; глубокій малоберцовый нервъ помѣщается на ея срединной сторонѣ.

Кровеобращеніе послѣ перевязки передней и задней большеберцовыхъ артерій возстановляется легко и быстро чрезъ посредство многочисленныхъ анастомозовъ какъ между этими артеріями, такъ и между ними и малоберцовой а. Анастомозы эти образуются посредствомъ мышечныхъ вѣтвей, затѣмъ вѣтвями, участвующими въ образованіи артеріальныхъ сѣтей ладыжекъ и тыла стопы и, наконецъ, непосредственнымъ соединеніемъ конца тыльной артеріи стопы (продолженіе передней большеберцовой а.) съ подошвенной дугою.

Перевязка тыльной а. стопы. Ходъ артеріи обозначается линіей, идущей отъ средины разстоянія между обѣими ладыжками къ первому межплюсневому промежутку.

Прежде всего опредѣляютъ путемъ сгибанія и разгибанія углубленіе, соотвѣтствующее промежутку между сухожиліемъ длиннаго разгибателя большого пальца и сухожиліемъ длиннаго разгибателя пальцевъ и затѣмъ проводятъ разрѣзъ, по ходу артеріи, по этому углубленію, нѣсколько ближе къ сухожилію длиннаго разгибателя большого пальца. Разрѣзавъ кожу, отклоняютъ встрѣчающійся на пути поверхностный малоберцовый нервъ, затѣмъ разсѣкаютъ апоневрозъ сбоку отъ сухожилія длиннаго разгибателя большого пальца и находятъ артерію подъ пластинкой глубокаго апоневроза, покрывающаго лежащій вбокъ отъ артеріи короткій разгибатель пальцевъ. Глубокій малоберцовый н. проходитъ чаще всего къ срединѣ отъ артеріи. Если провести разрѣзъ ближе къ межплюсневому промежутку, то встрѣтившійся короткій разгибатель пальцевъ или, вѣрнѣе, его брюшко, идущее къ большому пальцу (короткій разгибатель большого пальца), приходится слегка отклонить вбокъ, чтобы обнаружить артерію.

Въ случаѣ происхожденія изъ прободающей вѣтви малоберцовой артеріи, тыльная артерія стопы, какъ это бываетъ нерѣдко, не находится на своемъ обычномъ мѣстѣ; въ такихъ случаяхъ она обыкновенно залегаетъ подъ мясомъ короткаго разгибателя, гдѣ ее и нужно отыскивать.

Кровеобращеніе послѣ перевязки тыльной а. стопы возстановляется на счетъ тыльной артеріальной сѣти и соустья съ подошвенной дугою.

2. Обнаженіе венъ.

Вены нижней конечности обнажаются изъ тѣхъ же разрѣзовъ, что и одноименныя артеріи. Исключеніе составляютъ большая и малая подкожныя вены, перевязка которыхъ, къ тому же, произво-

дится наиболѣе часто, а именно, по поводу варикознаго расширенія венъ нижней конечности.

Обнаженіе большой подкожной вены нижней конечности большею частью дѣлается вблизи впаденія ея въ бедренную вену, тамъ, гдѣ она перегибается чрезъ серповидный край бедренаго апоневроза. Разрѣзъ дѣлается параллельный ходу бедреной артеріи вверху бедра, отступя на 1 сант. къ срединѣ, соотвѣтственно ходу вены. Верхній конецъ разрѣза лежитъ на 4—5 сант. ниже паховой связки; длина его 6—7 сант. По раздѣленіи кожи и подкожной клѣтчатки вену находятъ на апоневрозѣ. По пути обычно перерѣзается и захватывается пинцетами нѣсколько расширенныхъ подкожныхъ вѣточекъ ея. Выдѣливъ вену по всей окружности, кладутъ на нее 2 круговыхъ перевязки и перерѣзаютъ между ними. Перерѣзанныя вѣтви тоже перевязываются.

Нерѣдко большая подкожная вена бываетъ не одиночной, а двойной. Поэтому, всегда нужно раздѣлить клѣтчатку въ окружности перевязанной вены, чтобы убѣдиться, нѣтъ ли прибавочнаго ствола вены, и если есть, перевязать и перерѣзать его. Чтобы вѣрнѣе открыть и перевязать всѣ стволы и вѣтви большой подкожной вены, можно сдѣлать разрѣзъ поперечный къ ходу вены, параллельный паховой связкѣ. Раздѣляя изъ него подкожную клѣтчатку вплоть до фасціи бедра, легко открыть и перевязать всѣ подкожныя вены въ данной области. Дѣлая поперечный разрѣзъ, нужно заботиться, чтобы перевязать вену возможно близко къ впаденію ея въ бедреную.

Продольный разрѣзъ, сдѣланный для перевязки вены, иногда приходится продолжить далѣе внизъ, чтобы удалить большіе варикозные узлы. Въ нѣкоторыхъ случаяхъ приходится такимъ образомъ отъ паховой связки спуститься даже на голень и изсѣчь почти всю большую подкожную вену. Въ такихъ случаяхъ лучше увеличивать и зашивать кожную рану постепенно, чтобы избѣжать опасности загрязнить случайно очень большую рану.

При выдѣленіи варикозныхъ узловъ покрывающая ихъ кожа часто оказывается крайне истонченною. Такую кожу, во избѣжаніе послѣдующаго омертвѣнія, лучше вырѣзать.

Обнаженіе малой подкожной вены дѣлается въ подколѣнной впадинѣ, тотчасъ ниже впаденія ея въ подколѣнную вену. Продольный разрѣзъ ведется отъ средины подколѣнной впадины къ нижнему углу ея. По раздѣленіи подкожной клѣтчатки на фасціи, чаще-же въ толщѣ ея или даже подъ нею, находятъ вену между головками икроножной мышцы. Вену выдѣляютъ, перевязываютъ и перерѣзаютъ между перевязками.

Перевязка всѣхъ подкожныхъ венъ голени. При обширномъ варикозномъ пораженіи венъ голени часто къ перевязкѣ большой подкожной вены вверху бедра присоединяютъ еще перевязку всѣхъ подкожныхъ венъ голени. Для этого тотчасъ ниже бугристости большеберцовой кости дѣлаютъ круговой разрѣзъ (въ видѣ „подвязки“) кожи и подкожной клѣтчатки вплоть до фасціи. Всѣ встрѣчающіяся при этомъ вены перерѣзаются между двойными перевязками.

3. Обнаженіе нервовъ.

Отыскиваніе нервовъ на нижней конечности производится съ тою же цѣлью, что и на верхней, хотя въ общемъ къ этимъ операціямъ приходится прибѣгать сравнительно рѣдко. Чаще другихъ обнажается сѣдалищный нервъ съ цѣлью вытяженія его при невралгіи. Здѣсь будетъ описано обнаженіе только тѣхъ нервовъ, которые не сопровождаютъ артерій и потому не могутъ быть открыты изъ тѣхъ же разрѣзовъ, какіе употребляются для перевязокъ послѣднихъ.

Бедреный н. можетъ быть обнаженъ посредствомъ отвѣснаго разрѣза, проходящаго книзу отъ точки, находящейся на 1 сант. вбокъ отъ средины паховой связки. Разрѣзавъ кожу съ подкожнымъ слоемъ и апоневрозъ, покрывающій подвздошно-поясничную мышцу, разыскиваютъ лежащій на послѣдней бедреный н., оттягивая крючкомъ боковой край влагалища сосудовъ, которое не должно быть вскрыто.

Боковой кожный н. бедра обнажается въ томъ мѣстѣ, гдѣ онъ выходитъ изъ таза, къ срединѣ отъ передней верхней ости подвздошной кости. Нащупавъ эту ость, ведутъ отвѣсный разрѣзъ, который начинается нѣсколько выше ея и затѣмъ продолжается на бедро. Послѣ раздѣленія кожи и подкожной ткани разсѣкаютъ апоневрозъ бедра снизу вверхъ до самой ости и опредѣляютъ прикрѣпленіе къ послѣдней бокового конца паховой связки; непосредственно подъ этимъ прикрѣпленіемъ становится виденъ боковой кожный н. бедра, идущій далѣе внизъ по передней поверхности портняжной м. ея начала.

Обнаженіе сѣдалищнаго н. производится чаще другихъ нервовъ нижней конечности, а именно, съ цѣлью его вытяженія при сѣдалищной невралгіи. Обычно обнажаютъ нервъ въ верхней части задней поверхности бедра, тамъ, гдѣ онъ выходитъ изъ-подъ края большой ягодичной м. Больной помѣщается на животѣ или на боку, противоположномъ мѣсту операціи. Нащупавъ сѣдалищ-

ный бугоръ и задній край большого вертела, ведутъ соотвѣтственно срединѣ разстоянія между этими частями отвѣсный разрѣзъ внизъ отъ ягодичной складки, разсѣкая кожу, толстый подкожный слой и апоневрозъ задняго отдѣла бедра. По разсѣченіи послѣдняго у верхняго угла раны становится виденъ нижній край большой ягодичной м., волокна которой идутъ косо отъ срединной стороны вбокъ. Ниже его обнаруживается боковой край двуглавой м. бедра, идущей косвенно отъ сѣдалищнаго бугра вбокъ и книзу; на задней поверхности двуглавой м. замѣчается тонкій стволикъ задняго кожнаго н. бедра; край двуглавой м. отодвигаютъ тупымъ крючкомъ въ срединную сторону, послѣ чего обнаруживается лежащій подъ этой мышцей сѣдалищный нервъ. Его изолируютъ изъ окружающей клѣтчатки, стараясь не повредить сопровождающей его вѣточки нижней ягодичной а. Если желаютъ сдѣлать вытяженіе нерва, подводятъ подъ него 3—4 пальца и съ силою вытягиваютъ въ центральномъ и периферическимъ направленіяхъ.

Въ виду того, что воспалительныя измѣненія, а нерѣдко и сращенія, сосредоточиваются преимущественно въ области корешковъ сѣдалищнаго нерва, *Baracz* предложилъ и хирургическія мѣропріятія направлять не на стволъ нерва, а на корешки его. *Р. І. Венгловскій* предлагаетъ съ этой цѣлью дѣлать операцію слѣдующимъ образомъ: больной укладывается животомъ почти внизъ; отыскивается мѣсто выхода нерва изъ таза, которое соотвѣтствуетъ центру треугольника, углы котораго помѣщаются: одинъ—на верхней задней ости подвздошной кости, другой—на сѣдалищномъ бугрѣ и третій—на верхушкѣ большого вертела; дѣлается разрѣзъ, параллельный волокнамъ сѣдалищной мышцы, такъ, чтобы средина его приходилась на мѣстѣ выхода сѣдалищнаго нерва изъ таза; пройдя тупо между волокнами сѣдалищной мышцы, отыскиваютъ тотчасъ подъ нею стволъ подъ нею сѣдалищнаго нерва, захватываютъ его тупымъ крючкомъ и пальцемъ отдѣляютъ отъ сращеній всѣ корешки его вплоть до крестцовыхъ отверстій, края которыхъ должны свободно прощупываться; при этомъ нужно остерегаться разорвать мелкія вены, здѣсь проходящія, особенно на задней поверхности корешковъ.

Общій малоберцовый н. легко можетъ быть обнаженъ со стороны подколѣнной ямки посредствомъ разрѣза, проходящаго вдоль срединнаго края сухожилія двуглавой м. бедра позади прощупываемаго бокового мыщелка бедреной кости и головки малаго берца. Нервъ лежитъ тотчасъ подъ апоневрозомъ между сухожиліемъ двуглавой м. и боковой головкой икроножной.

Для обнаженія большого кожнаго нерва на голени, гдѣ онъ лежитъ поверхностно, разрѣзы проводятъ вдоль срединнаго края большеберцовой кости по направленію линіи разрѣзовъ для перевязки задней большеберцовой а. въ ея верхнихъ двухъ третяхъ. Нервъ лежитъ тотчасъ подъ кожей на апоневрозѣ рядомъ и впереди сопровождающей его большой подкожной вены; этой послѣдней, если она видна сквозь кожу, также можно руководствоваться при проведеніи разрѣза.

Поверхностный малоберцовый н. въ верхней части голени можетъ быть обнаруженъ разрѣзомъ, который начинаютъ сант. на 7 ниже прощупываемой головки малаго берца и ведутъ отвѣсно книзу на нѣкоторомъ протяженіи по направленію линіи, соединяющей передній край головки малоберцовой кости съ переднимъ краемъ боковой ладыжки *(Chipault)*. Разсѣкши кожу до апоневроза, находятъ продольную канавку, служащую выраженіемъ передней межмышечной перегородки, находящейся между длиннымъ разгибателемъ пальцевъ и длинной малоберцовой м. Апоневрозъ вскрываютъ сбоку отъ этой перегородки и, оттягивая край малоберцовой м., находятъ нервъ, идущій по межмышечному премежутку сверху внизъ. Обнаженіе того же нерва на границѣ средней и нижней третей голени, тамъ, гдѣ онъ, прободая апоневрозъ, становится подкожнымъ, производится съ помощью продольнаго разрѣза, проходящаго спереди голени по срединѣ разстоянія между переднимъ гребнемъ большого берца и заднимъ краемъ малоберцовой кости. Нервъ лежитъ тотчасъ подъ кожей и въ нѣкоторыхъ случаяхъ представляется уже раздѣлившимся на 2 вѣтви. Благодаря поверхностному положенію его иногда можно прощупать черезъ кожу и даже видѣть у худощавыхъ людей.

4. Ампутаціи и вычлененія.

Отнятіе нижней конечности вмѣстѣ съ тазовымъ поясомъ. Показаніемъ для этой операціи служатъ главнымъ образомъ злокачественныя новообразованія, захватившія одновременно бедро и тазовую кость, затѣмъ, далеко зашедшая бугорчатка тазобедреннаго сустава и другія обширныя воспалительныя заболѣванія этихъ костей, а также травматическія поврежденія. Операція отнятія нижней конечности вмѣстѣ съ тазовой костью, аналогичная удаленію верхней вмѣстѣ съ лопаткой, но гораздо болѣе опасная, представляетъ собою достояніе новѣйшаго времени. Въ первый разъ она была произведена *Billroth*'омъ въ 1889; случай кончился смертью и не былъ описанъ. Въ 1894 *Jaboulay* впервые подробно

описалъ техническіе пріемы операціи и намѣтилъ ея показанія, основываясь на своемъ случаѣ, который однакоже кончился смертью. Въ третій разъ оперировалъ *Caccipopoli* (1894) также съ неудачнымъ исходомъ. Два дальнѣйшихъ случая *Jaboulay*'я кончились такимъ же образомъ. Первый счастливый случай операціи былъ сообщенъ *Girard*'омъ въ 1895. Въ Россіи операція впервые была произведена проф. *Салищевымъ*, который въ 1898 оперировалъ съ хорошимъ исходомъ тяжелый случай огромной саркомы тазовой кости.

Операція даетъ очень высокую смертность—свыше 70%. Въ большинствѣ случаевъ смерть наступала вскорѣ послѣ операціи въ зависимости отъ шока. Развитіе шока объясняется съ одной стороны обширностью раненія, а съ другой—растяженіемъ крестцоваго нервнаго сплетенія при операціи. Кроветеченіе, повидимому, не бываетъ значительнымъ, такъ какъ главные сосуды обыкновенно перевязываются въ началѣ операціи. Въ этомъ послѣднемъ отношеніи хирурги, производившіе операцію, поступали различно: одни изъ нихъ (*Jaboulay*, *Caccipopoli*, *Салищевъ*) перевязывали изъ перваго разрѣза въ началѣ операціи общую подвздошную а. съ ея веной, другіе (*Bardenheuer*)—наружную подвздошную и подчревную а. въ отдѣльности, наконецъ, третьи (*Girard*, а также нѣк. др.) перевязываютъ предварительно только наружную подвздошную а., накладывая перевязки на вѣтви подчревной а. по мѣрѣ ихъ перерѣзанія. Первые 2 способа больше обезпечиваютъ отъ кроветеченія, чѣмъ послѣдній, но противъ нихъ выставляютъ на видъ возможность разстройства питанія тазовыхъ органовъ и краевъ раны. Однако, наблюденіе *Салищева* достаточно доказываетъ, что эта опасность преувеличена, тѣмъ болѣе, что, какъ показываютъ наблюденія *Кадьяна* и *Kocher*'а, въ нѣкоторыхъ, по крайней мѣрѣ, случаяхъ перевязки одной только наружной подвздошной а. недостаточно. Для того, чтобы начать операцію съ перевязки сосудовъ, необходимо пользоваться такимъ разрѣзомъ, который даетъ наилучшій къ нимъ доступъ. Въ этомъ отношеніи изъ всѣхъ предложенныхъ способовъ кажется наиболѣе цѣлесообразнымъ разрѣзъ *Салищева* (рис. 634), который, кромѣ того, даетъ возможность лучшаго закрытія огромной раны и обнаженной поверхности брюшины.

Больного кладутъ на спину такимъ образомъ, чтобы удаляемая конечность и тазъ выдавались за край стола. Разрѣзъ проводится отъ конца 12-го ребра къ передней верхней ости подвздошной кости, а затѣмъ параллельно и на 1 сант. выше паховой связки къ лонному бугорку. Послойно проникаютъ черезъ всю толщу брюшной стѣнки до подбрюшинной клѣтчатки,

причемъ приходится перевязать нижнюю надчревную а. съ ея веной. Когда дошли до брюшины, эту по слѣднюю отдѣляютъ въ срединную сторону вмѣстѣ съ мочеточникомъ и сѣменными сосудами и достигаютъ до общихъ подвздошныхъ сосудовъ, которые перевязываютъ въ двухъ мѣстахъ и между перевязками разрѣзаютъ. Покончивъ съ перевязкой сосудовъ, доканчиваютъ сѣченіе покрововъ, окружая тазъ овальнымъ разрѣзомъ, который на срединной сторонѣ представляетъ продолженіе перваго разрѣза книзу черезъ бедрено-промежностную складку, соотвѣтственно направленію нижнихъ вѣтвей лонной и сѣдалищной костей, до сѣдалищнаго бугра. Боковая часть овальнаго разрѣза выходитъ изъ перваго разрѣза, черезъ который были перевязаны сосуды, въ точкѣ, соотвѣтствующей срединѣ гребня подвздошной кости, направляется отсюда внизъ позади большого вертела и, поворачивая горизонтально назадъ на уровнѣ ягодичной складки, соединяется со срединной частью овальнаго разрѣза нѣсколько ниже середины разстоянія между сѣдалищнымъ бугромъ и большимъ вертеломъ. Послѣ этого приступаютъ къ разъединенію тазовыхъ костей въ лонномъ соединеніи. Для этого сначала отдѣляютъ прикрѣпленіе брюшныхъ мышцъ (прямой и пирамидальной) отъ верхняго края лонной кости, отклоняя встрѣчающійся сѣменной канатикъ въ боковую сторону; далѣе пересѣкаютъ поддерживающую связку полового члена, отдѣляютъ распаторіемъ отъ сѣдалищной кости пещеристое тѣло и мочеполовую преграду и, отслоивъ брюшину съ задней стороны кости, перерѣзаютъ тазовую фасцію и прикрѣпленіе мышцы поднимающей задній проходъ. Освободивъ такимъ образомъ область лоннаго соединенія, пересѣкаютъ послѣднее пуговчатымъ ножомъ. Въ тѣхъ случаяхъ, когда заболѣваніе, по поводу котораго производится операція, не слишкомъ распространено, лучше вмѣсто расчлененія въ лонномъ соединеніи перепилить сбоку послѣдняго проволочною пилою лонную и сѣдалищную кости у срединнаго края запирательнаго отверстія, обнаживъ

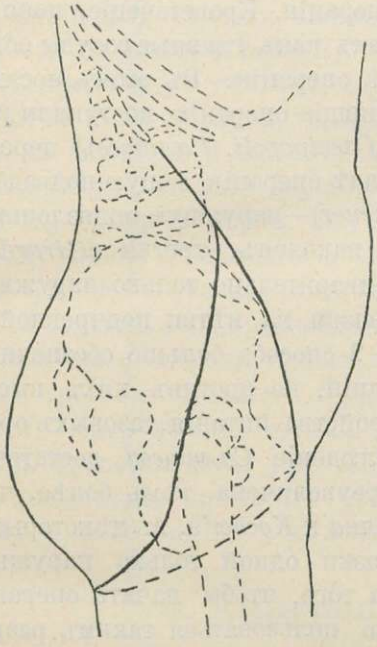

Рис. 634.

предварительно эти кости съ помощью распаторія. Благодаря этому пріему, который былъ предложенъ *Girard*'омъ и *Bardenheuer*'омъ, сохраняются весьма важныя прикрѣпленія къ лобку брюшныхъ мышцъ, а также вышеупомянутыя части, входящія въ составъ промежности. Разъединивъ тѣмъ или инымъ способомъ переднее соединеніе тазовыхъ костей и отворотивъ вбокъ удаляемую конечность, отдѣляютъ ножомъ прикрѣпленіе мышцъ къ задней части гребня подвздошной кости и перерѣзаютъ поясничную мышцу вмѣстѣ съ бедреннымъ нервомъ. Затѣмъ, спустившись внизъ, отдѣляютъ всѣ мягкія части отъ внутренней поверхности малаго таза, пересѣкая бугрово- и остисто-крестцовыя связки, а также крестцовое нервное сплетеніе вмѣстѣ съ подчревными сосудами. Въ это время помощникъ защищаетъ брюшину вмѣстѣ съ внутренностями, оттягивая ихъ въ срединную сторону. Дойдя такимъ образомъ до передней поверхности крестцово-подвздошнаго сочлененія, разрѣзаютъ его переднія связки, а также подвздошно-поясничную связку и разъединяютъ самое сочлененіе, благодаря чему тазовая кость вмѣстѣ съ конечностью отваливается вбокъ. Въ заключеніе отсѣкаютъ всѣ мягкія части сзади до уровня кожнаго разрѣза. Отдѣленіе тканей на задне-боковой поверхности таза можно также сдѣлать и раньше. Послѣ окончанія операціи съ цѣлью лучшей защиты и поддерживанія брюшныхъ органовъ необходимо сшить по возможности края перерѣзанныхъ мышцъ, а затѣмъ положить шовъ на кожу, оставивъ мѣсто для выпускника въ нижнемъ углу раны. Какъ показываетъ опытъ, при такомъ веденіи дѣла выпаденія внутренностей впослѣдствіи не образуется, точно также не замѣчается нарушенія отправленій тазовыхъ органовъ, не смотря на отдѣленіе прикрѣпленій мышцъ тазового дна и промежности.

Вычлененіе въ тазобедренномъ суставѣ. По своимъ условіямъ отнятіе нижней конечности въ тазобедренномъ суставѣ аналогично таковому въ плечевомъ сочлененіи. Здѣсь такъ же, какъ и тамъ, первымъ и главнымъ условіемъ является предупрежденіе кровотеченія, которое можетъ быть огромнымъ вслѣдствіе перерѣзки крупныхъ сосудовъ и ихъ многочисленныхъ вѣтвей. Предварительное обезкровленіе съ помощью наложенія упругаго жгута, если не имѣть въ виду недавно (1908) предложеннаго *Momberg*'омъ перетягиванія упругимъ жгутомъ живота, съ цѣлью сдавленія брюшной аорты, при вычлененіи бедра трудно примѣнимо; оно возможно только при томъ способѣ операціи, когда вычлененіе *производится послѣ предварительной высокой ампутаціи бедра*.

Вычлененіе по этому способу производится слѣдующимъ обра-

зомъ. Послѣ обезкровленія конечности поднятіемъ кверху накладывается, насколько возможно выше по направленію къ паховой связкѣ, упругій жгутъ, который въ предупрежденіе соскальзыванія укрѣпляется при помощи сдѣланной изъ бинта петли такимъ образомъ, что одинъ ея конецъ проходитъ спереди живота больного, а другой сзади и затѣмъ оба конца завязываются на противоположной сторонѣ надъ передней верхней костью подвздошной кости. Обезпечивъ себя отъ кроветеченія, производятъ двухмоментную круговую ампутацію бедра на разстояніи 10 сант. ниже большого вертела. Перепиливъ кость и перевязавъ всѣ видимые сосуды въ культѣ, снимаютъ жгутъ, поворачиваютъ больного на здоровый бокъ и проводятъ по боковой сторонѣ бедра черезъ большой вертелъ продольный разрѣзъ, который вверху начинается на срединѣ разстоянія между верхней передней остью и вертеломъ, а внизу впадаетъ въ круговой ампутаціонный разрѣзъ (рис. 635). Этотъ продольный разрѣзъ проникаетъ прямо до кости; края его раздвигаютъ тупыми крючками и, захвативъ бедреную кость костедержателемъ, вылущаютъ ее по всей окружности изъ мягкихъ тканей, лучше всего, поднакостнично съ помощію скребца, причемъ болѣе плотныя мышечныя прикрѣпленія отсѣкаются ножомъ. Когда такимъ образомъ бедреная кость будетъ выдѣлена вплоть до сустава, ее сильно отгибаютъ назадъ и поварачиваютъ вбокъ, послѣ чего крѣпкимъ движеніемъ ножа разсѣкаютъ впереди сумку надъ головкой бедреной кости и вывихиваютъ послѣднюю, перерѣзая круглую связку. Затѣмъ дорѣзаютъ заднюю часть сумки и удаляютъ бедреную кость. Обезпечивая надежно отъ кроветеченія, описанный способъ не приложимъ, однако, въ тѣхъ случаяхъ, когда заболѣваніе, напр. злокачественное новообразованіе, распространяется далеко кверху и не даетъ возможности произвести высокую ампутацію.

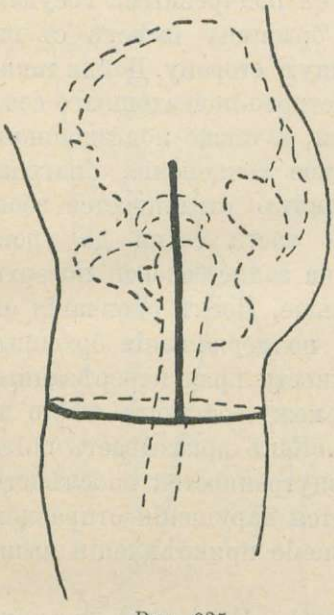

Рис. 635.

Въ указанныхъ случаяхъ болѣе пригоденъ *овальный способъ съ переднимъ съченіемъ въ видѣ сачка и съ предварительной пе-*

ревязкой большихъ бедреныхъ сосудовъ (*Larrey, Cooper, Roser* и др.) (рис. 636 *аааа*). При примѣненіи этого способа конечность можетъ быть удалена на подобіе вылущенія опухоли, причемъ ткани разсѣкаются постепенно, и попутно перевязываются всѣ кроветочащіе сосуды, за исключеніемъ главныхъ, которые перевязываются въ самомъ началѣ операціи.

Больной лежитъ на спинѣ такимъ образомъ, что его ягодицы помѣщаются на краю стола. Здоровая нога сгибается и отводится въ сторону; оперируемая конечность выпрямляется и передается для удержанія помощнику. Операція начинается проведеніемъ кожнаго разрѣза, который ведутъ отъ средины паховой складки внизъ и немного вбокъ на протяженіи 6 сант. Затѣмъ разрѣзъ загибаютъ дугообразно къ срединѣ до края приводящихъ мышцъ. Отпрепаровавъ немного срединную губу полученной раны, вскрываютъ влагалище сосудовъ непосредственно подъ паховой связкой, перевязываютъ двумя лигатурами артерію и вену непремѣнно выше отхожденія глубокихъ бедреныхъ сосудовъ и затѣмъ перерѣзываютъ ихъ. Послѣ этого доканчиваютъ сѣченіе покрововъ: ставятъ ножъ въ конецъ разрѣза на краю приводящихъ мышцъ и ведутъ разрѣзъ поперечно черезъ кожу по срединной поверхности бедра, затѣмъ слегка косвенно кверху по задней и, наконецъ, заканчиваютъ разрѣзъ, ведя его по переднебоковой сторонѣ бедра въ косомъ направленіи къ нижнему концу продольнаго разрѣза. Разрѣзавъ такимъ образомъ кожные покровы вмѣстѣ съ подкожной тканью и давъ имъ сократиться, приступаютъ къ выдѣленію бедра отъ окружающихъ его мышцъ. Выдѣленіе это начинаютъ съ боковой стороны, оставляя мягкія части на срединной сторонѣ нетронутыми до конца операціи. Разрѣзавъ апоневрозъ, разсѣкаютъ подлежащія мышцы, причемъ попутно перевязываютъ всѣ кроветочащіе сосуды. Сначала разрѣзаютъ портняжную мышцу, затѣмъ прямую м. бедра, м. напрягающую бедреный апоневрозъ и, еще далѣе вбокъ, уже на задней сторонѣ, прикрѣпленіе большой ягодичной мышцы. Затѣмъ, повернувъ бедро вбокъ и согнувъ его въ тазобедренномъ

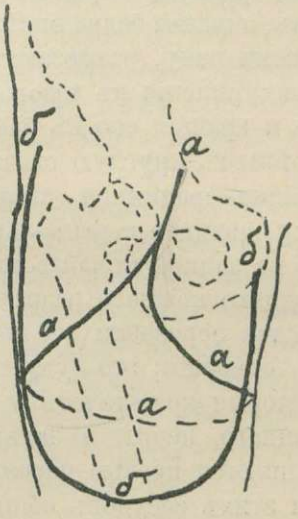

Рис. 636.

суставѣ, оттягиваютъ указательнымъ пальцемъ лѣвой руки въ боковую сторону подвздошно-поясничную мышцу и отсѣкаютъ ее у основанія бедреной шейки; при этомъ помощникъ отклоняетъ посредствомъ тупого крючка срединный край раны вмѣстѣ съ сосудами въ срединную сторону. Послѣ этого расщепляютъ вдоль по направленію шейки суставную сумку и, оттягивая крючкомъ боковой край разрѣза сумки, отрѣзаютъ ея прикрѣпленіе къ бедру. Идя далѣе вбокъ, пересѣкаютъ сухожилія малой и средней ягодичныхъ мышцъ и вообще всѣ сухожилія, которыя прикрѣпляются у верхушки большого вертела вплоть до его задняго края; отдѣленіе этихъ прикрѣпленій облегчается вращеніемъ бедра къ срединѣ. Поворачивая снова бедро въ боковую сторону, отдѣляютъ недорѣзанную срединную часть бедренаго прикрѣпленія сумки; затѣмъ, опуская бедро висѣть по своей тяжести книзу и растягивая крючками рану, разрѣзаютъ поперечно суставную сумку у мѣста ея прикрѣпленія къ тазовой кости, послѣ чего, сильно разгибая бедро и вращая его въ боковую сторону, вывихиваютъ головку и перерѣзаютъ круглую связку. Въ заключеніе перерѣзаютъ мышцы на задне-срединной сторонѣ, причемъ помощникъ выпираетъ кверху висящее вертикально бедро, а операторъ производитъ разрѣзы на задней сторонѣ шейки и разсѣкаетъ всѣ ткани вплоть до задняго кожнаго разрѣза. Послѣ удаленія конечности накладываются перевязки на сосуды, которые не были перевязаны во время операціи; это будутъ, во-первыхъ, вѣтви нижней ягодичной а., которыя кроветочатъ у нижняго края раны около культи сѣдалищнаго нерва, а затѣмъ, вѣтви бедреной артеріи, которыя наполняются кровью черезъ многочисленныя соустія. Послѣ перевязки этихъ сосудовъ обширная рана сшивается, за исключеніемъ нижняго угла, черезъ который вводится марлевый выпускникъ или дренажъ по направленію къ суставной впадинѣ.

Вычлененіе бедра по лоскутному способу можно производить съ помощью образованія большого передняго лоскута, который, отвисая въ силу тяжести, будетъ плотно прилегать къ поверхности раны. Этимъ способомъ можно пользоваться въ тѣхъ случаяхъ, когда на задней сторонѣ бедра имѣется очень мало здоровыхъ мягкихъ тканей.

Лоскутъ выкраиваютъ, постепенно идя снаружи вглубь и перевязывая попутно встрѣчающіеся сосуды *(Farabeuf)*. Для этого сначала очерчиваютъ передній языкообразный лоскутъ, сант. въ 20 длиною, кожнымъ дугообразнымъ разрѣзомъ, начиная его на боковой поверхности бедра на срединѣ разстояніи между передней верхней остью подвздошной кости и верхушкой большого вертела

и кончая на срединной поверхности немного впереди сѣдалищнаго бугра (рис. 636 *ббб*). Сзади концы разрѣза соединяются также кожнымъ разрѣзомъ, проходящимъ на уровнѣ ягодичной складки и очерчивающимъ небольшой задній лоскутъ. По краю сократившагося передняго кожнаго лоскута разсѣкаютъ затѣмъ, начиная съ боковой стороны, апоневрозъ и нижній конецъ его напрягателя; далѣе къ срединѣ перерѣзаютъ портняжную и прямую мм. бедра, захватывая ихъ между пальцами. Приподымая разсѣкаемыя мышцы, обнажаютъ насколько можно выше бедреные сосуды и перерѣзаютъ ихъ между двумя перевязками. Отклонивъ кверху вмѣстѣ съ отпрепаровываемымъ лоскутомъ верхній конецъ перерѣзанныхъ сосудовъ, доходятъ до глубокой бедреной а. съ ея веной, съ которыми поступаютъ такъ же, какъ и съ главными сосудами. Тотчасъ затѣмъ разсѣкаютъ длинную приводящую м., а потомъ, перерѣзавъ подвздошно-поясничную м., вскрываютъ суставъ и производятъ вычлененіе головки такъ же, какъ было изложено при операціи по овальному способу. Въ заключеніе, вывихнувъ головку, заводятъ за нее ножъ и разрѣзаютъ мягкія ткани въ заднемъ лоскутѣ по нижнему его краю.

Ампутація бедра можетъ быть произведена по всѣмъ обычнымъ способамъ. Однако, вслѣдствіе конической формы бедра и неравномѣрной сократительности обширныхъ мышечныхъ массъ круговая ампутація въ верхнихъ двухъ третяхъ мало приложима; въ силу сказанныхъ условій при ней дана большая возможность образованія конической культи. Поэтому наиболѣе пригоднымъ является *лоскутный способъ*, причемъ лоскуты должны состоять изъ кожи вмѣстѣ съ мышцами. Удобнѣе всего образовывать *передній большой и задній маленькій лоскуты* съ тѣмъ расчетомъ, чтобы первый изъ нихъ по своей длинѣ былъ больше поперечника бедра въ мѣстѣ ампутаціи на $^1/_3$ его, второй же составлялъ $^1/_3$ перваго. Передній лоскутъ надо класть такимъ образомъ, чтобы онъ скорѣе былъ передне-боковымъ, чѣмъ прямо переднимъ. Выкраиваютъ лоскуты снаружи вглубь, очертивъ ихъ предварительно кожнымъ разрѣзомъ, причемъ съ цѣлью лучшаго прилаживанія при зашиваніи раны края лоскутовъ на протяженіи нѣсколькихъ сант. должны состоять только изъ кожи съ подкожной тканью и отчасти апоневроза. Передній лоскутъ выкраивается такимъ образомъ, что разрѣзъ мышцъ, захватываемыхъ въ лоскутъ, постепенно углубляется до мѣста будущаго распила кости. При образованіи задняго лоскута мышцы задняго отдѣла бедра въ силу ихъ большей сократительности могутъ быть разсѣчены въ болѣе или менѣе поперечномъ направленіи къ кости.

Въ нижней трети бедра наиболѣе удобенъ *круговой способъ*. Оперируя по круговому способу въ два пріема, безъ образованія манжетки, слѣдуетъ помнить, что мышцы на задней и отчасти срединной сторонѣ бедра сокращаются послѣ перерѣзки болѣе переднихъ; вслѣдствіе этого надо проводить круговое сѣченіе въ косомъ направленіи къ оси члена такимъ образомъ, чтобы задняя его полуокружность стояла нѣсколько ниже передней.

Послѣ ампутаціи бедра въ культѣ необходимо перевязать въ верхнихъ двухъ третяхъ бедреную артерію съ ея веной и глубокую артерію бедра. Въ нижней трети перевязывается подколѣнная артерія съ ея веной. Кромѣ этихъ главныхъ сосудовъ приходится накладывать перевязку на нѣсколько мышечныхъ вѣтвей.

Надмыщелковая костнопластическая ампутація бедра *(Gritti)*. Основываясь на идеѣ костнопластической ампутаціи голени *Пирогова*, *Gritti* предложилъ подкладывать подъ распилъ бедреной кости наколѣнникъ, спиливъ предварительно его хрящевую поверхность. Соприкасающіеся такимъ образомъ распилы обѣихъ костей срастаются между собою, въ результатѣ чего больной при хожденіи опирается на переднюю поверхность наколѣнника, покрытую нормальными мягкими тканями.

Операція начинается съ образованія передняго большого лоскута, который очерчивается слѣдующимъ образомъ: проводятъ, начиная отъ мыщелковъ бедра, книзу два продольныхъ разрѣза и соединяютъ ихъ на уровнѣ нижняго конца бугристости большого берца поперечнымъ. Углы такого четырехугольнаго лоскута лучше закруглить. Кожа на задней сторонѣ конечности перерѣзается поперечно на нѣкоторомъ разстояніи книзу отъ верхнихъ концовъ отвѣсныхъ разрѣзовъ такъ, чтобы образовался небольшой задній лоскутъ. Передній лоскутъ отпрепаровываютъ такимъ образомъ, чтобы въ составъ его вошелъ наколѣнникъ. Для этого перерѣзаютъ возможно ближе къ бугристости большеберцовой кости связку наколѣнника, входятъ въ суставъ и отворачиваютъ лоскутъ вмѣстѣ съ наколѣнникомъ кверху, чтобы сдѣлать доступной его хрящевую поверхность. По краю послѣдней дѣлаютъ разрѣзъ накостницы и, захвативъ большимъ и указательнымъ пальцами край лоскута вмѣстѣ съ концомъ перерѣзанной наколѣнниковой связки и выпирая остальными наколѣнникъ сзади напередъ, спиливаютъ его хрящевую поверхность. Удерживать наколѣнникъ при пиленіи обыкновенно бываетъ довольно затруднительно. Въ предупрежденіе соскальзыванія пальцевъ слѣдуетъ захватывать наколѣнниковую связку при помощи марлевой салфетки. Покончивъ съ распиломъ наколѣнника, поступаютъ двояко: или тотчасъ же производятъ вычлененіе, от-

сѣкая всѣ мягкія части сзади на уровнѣ кожнаго разрѣза, а затѣмъ отпиливаютъ бедро выше мыщелковъ, или же распилъ бедреной кости дѣлаютъ раньше и уже послѣ этого отсѣкаютъ сзади мягкія части. Въ заключеніе операціи прилаживаютъ распилъ наколѣнника къ распилу бедра, укрѣпляя первый или съ помощью костнаго шва, или же путемъ сшиванія фиброзныхъ тканей въ окружности наколѣнника съ накостничнымъ покровомъ бедреной кости. Большинство хирурговъ для укрѣпленія наколѣнника пользуются простой, хорошо наложенной повязкой. Самымъ непріятнымъ осложненіемъ въ послѣдующемъ теченіи является смѣщеніе кверху наколѣнника, благодаря сокращенію четырехглавой мышцы. Смѣщенный такимъ образомъ наколѣнникъ прирастаетъ подъ угломъ къ краю распила бедреной кости, и культя дѣлается негодной къ употребленію, такъ какъ больному приходится опираться на верхушку наколѣнника. Это смѣщеніе можно отчасти предотвратить, спиливая бедро повыше, внѣ предѣловъ мыщелковъ. Послѣднее представляетъ еще ту выгоду, что площадь распила бедра выше мыщелковъ болѣе соотвѣтствуетъ по величинѣ распилу наколѣнника.

Чрезмыщелковая ампутація бедра (*Carden*). Операція эта обыкновенно производится съ помощью образованія двухъ лоскутовъ: передняго большого и задняго малаго. Передній лоскутъ состоитъ только изъ кожи, а задній изъ кожи и изъ мышцъ. Опредѣливъ линію колѣннаго сустава и нащупавъ мыщелки бедра, хирургъ очерчиваетъ спереди языкообразный лоскутъ кожнымъ разрѣзомъ, начинающимся на заднемъ краю одного мыщелка и оканчивающимся на такомъ же краю другого. Лоскутъ долженъ быть по возможности широкъ, приближаясь по своимъ очертаніямъ къ четырехугольнику, у котораго нижніе углы закруглены. Нижній край передняго лоскута пересѣкаетъ переднюю поверхность голени въ области бугристости большого берца, на разстояніи 6—7 сант. ниже суставной щели или верхушки наколѣнника. Затѣмъ, подведя ножъ подъ голень, очерчиваютъ задній лоскутъ простымъ поперечнымъ сѣченіемъ ножа, проходящимъ черезъ верхнюю часть икры ниже верхнихъ концовъ разрѣза для передняго лоскута на разстояніи $^1/_3$ длины послѣдняго. Послѣ проведенія кожныхъ разрѣзовъ отпрепаровываютъ передній лоскутъ вплоть до основанія наколѣнника; тотчасъ выше послѣдняго перерѣзаютъ поперечно сухожиліе четырехглавой мышцы, вскрывая суставъ. Затѣмъ разсѣкаютъ сумку по обоимъ краямъ наколѣнника и производятъ полное вычлененіе, отсѣкая, въ заключеніе, всѣ мягкія части на задней сторонѣ на уровнѣ кожнаго разрѣза. Послѣ вычлененія

отдѣляютъ мягкія ткани вокругъ мыщелковъ бедра и отпиливаютъ послѣдніе на уровнѣ ихъ передней хрящевой поверхности перпендикулярно къ оси бедреной кости. У молодыхъ людей надо по возможности щадить эпифизарный хрящъ, проводя распилъ ниже его. Съ цѣлью лучшаго сохраненія эпифизарнаго хряща нѣкоторые совѣтуютъ спиливать мыщелки округло.

Костнопластическая чрезмыщелковая ампутація бедра съ переднимъ лоскутомъ (*Сабанѣевъ*). Имѣя въ виду преимущества культи послѣ высокой ампутаціи голени и желая достигнуть того же при ампутаціи бедра, *Сабанѣевъ* въ 1890 предложилъ прикладывать на распилъ мыщелковъ бедра верхне-передній отрѣзокъ большеберцовой кости, который прилаживается такимъ образомъ, чтобы покрытая нормальной кожей его передняя поверхность была направлена внизъ и служила бы мѣстомъ опоры подобно тому, какъ это бываетъ послѣ высокаго отнятія голени. Въ результатѣ такого пріема получается красивая и, дѣйствительно, превосходная культя, позволяющая непосредственно опираться ея поверхностью на самый простой протезъ. Операція по способу *Сабанѣева* производится слѣдующимъ образомъ. Положеніе оперируемой конечности и хирурга такое же, какъ вообще при ампутаціяхъ въ области нижняго конца бедра или при вылущеніи въ колѣнномъ суставѣ (см. ниже). Такъ же, какъ при операціи *Gritti* или чрезмыщелковой ампутаціи, образуютъ два лоскута: передній длинный и задній болѣе короткій. Прежде всего очерчиваютъ ножемъ передній лоскутъ, для чего проводятъ, начиная отъ надмыщелковъ бедра, два продольныхъ, идущихъ внизъ кожныхъ разрѣза и затѣмъ соединяютъ ихъ поперечнымъ. Продольный разрѣзъ на срединной сторонѣ идетъ параллельно срединному краю большеберцовой кости, на 1 сант. кзади отъ него, боковой же спускается на голень впереди головки малаго берца. Поперечный разрѣзъ, соединяющій концы обоихъ продольныхъ, проводится на 3—4 сант. ниже бугристости большеберцовой кости. Послѣ этого углубляютъ разрѣзы до кости, причемъ вдоль продольныхъ разрѣзовъ вскрывается суставная сумка, а по линіи поперечнаго разсѣкаются начальныя части мышцъ передняго отдѣла голени. Задній лоскутъ очерчиваютъ поперечнымъ разрѣзомъ черезъ кожу задней стороны голени на 1 сант. выше передняго поперечнаго разрѣза, или даже, слѣдуя совѣту *Kocher*'а, еще ниже, такимъ образомъ, чтобы оба поперечные разрѣза переходили другъ въ друга, образуя одинъ круговой (рис. 637). Въ послѣднемъ случаѣ получаются уже 2 равныхъ по своей первоначальной длинѣ лоскута. Очертивъ задній лоскутъ и отпрепаро-

вавъ кожу нѣсколько кверху, при поднятой ногѣ разсѣкаютъ всю толщу заднихъ мышцъ голени вмѣстѣ съ сосудами и нервами вплоть до задней стѣнки суставной сумки включительно. Проникнувъ въ суставъ и поручивъ помощнику сильно разгибать колѣно, перерѣзаютъ крестообразныя связки, послѣ чего перегибаютъ голень такимъ образомъ, что ея передняя поверхность соприкасается съ переднею поверхностью бедра. Помощникъ неподвижно удерживаетъ голень въ такомъ положеніи, а хирургъ ставитъ пилу перпендикулярно къ суставной поверхности большеберцовой кости и распиливаетъ эту кость вдоль и сверху внизъ, стараясь, чтобы линія распила совпадала съ линіями продольныхъ разрѣзовъ мягкихъ частей. Дойдя до уровня бугристости большого берца, пилу выводятъ изъ распила, приводятъ голень въ ея нормальное положеніе и начинаютъ пилить поперечно большеберцовую кость, тотчасъ ниже ея бугристости, навстрѣчу первому распилу. Когда оба распила встрѣтятся другъ съ другомъ, голень становится свободной и отнимается прочь; отъ нея остается только передневерхній отдѣлъ, заключенный въ переднемъ лоскутѣ (рис. 638, заштрихованное удаляется). Откинувъ этотъ послѣдній кверху, отпиливаютъ поперечно къ оси бедра хрящевыя поверхности мыщелковъ, какъ это дѣлается при простой чрезмыщелковой ампутаціи. Затѣмъ перевязываютъ подколѣнную артерію съ ея веной, суставныя артеріальныя вѣточки и нѣсколько мышечныхъ сосудовъ. Въ заключеніе полость наднаколѣнниковой сумки дренируется, плоскость продольнаго распила костнаго лоскута прилаживается къ поперечному распилу мыщелковъ бедра (рис. 638) и сшивается рана мягкихъ частей. Накладывать костный шовъ нѣтъ надобности, такъ какъ распилы костей хорошо прилегаютъ другъ къ другу безъ всякаго натяженія.

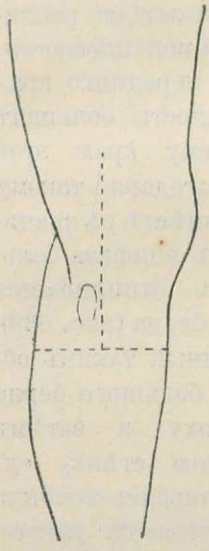

Рис. 637.

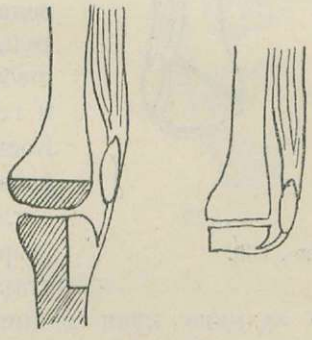

Рис. 638.

Имѣя въ виду сохранить точки прикрѣпленія заднихъ мышцъ бедра къ голени (полуперепончатой, полусухожильной, стройной и портняжной, съ одной стороны, и двуглавой, съ другой), неизбѣжно пересѣкаемыхъ при Сабанѣевской операціи, проф. *Делицынъ* предложилъ видоизмѣненіе этой операціи, состоящее главнымъ образомъ въ томъ, что верхній эпифизъ голени и мыщелки бедра спиливаются въ косвенномъ направленіи.

Операцію, по предложенію проф. *Делицына*, начинаютъ съ проведенія полуяйцевиднаго разрѣза, начиная отъ выдающихся точекъ обоихъ мыщелковъ бедра и кончая его закругленіе ниже бугристости большого берца, приблизительно на 10—11 сант. ниже суставной поверхности послѣдняго. Проведя этотъ разрѣзъ, проникающій до кости, конечность выпрямляютъ и затѣмъ распиливаютъ эпифизъ большеберцовой кости въ косвенной плоскости, идущей отъ точки, лежащей на 8—9 сант. ниже передняго края суставной поверхности большого берца, къ заднему краю этой поверхности. Благодаря такому веденію распила вмѣстѣ съ значительнымъ кускомъ эпифиза большеберцовой кости отпиливается и головка малаго берца (рис. 639). Косвенно отпиленный такимъ образомъ эпифизъ большого берца отклоняютъ кверху и затѣмъ разрѣзаютъ заднюю стѣнку суставной сумки, стараясь вскрыть суставъ выше задняго края менисковъ, и перерѣзаютъ крестообразныя, а потомъ и обѣ вспомогательныя связки. Такъ какъ сухожилія сгибателей голени теперь становятся видимыми, то опасность поранить ихъ при перерѣзкѣ вспомогательныхъ связокъ незначительна. Обнаживъ путемъ вскрытія сустава переднюю поверхность мыщелковъ бедра и срѣзавъ покрывающую ихъ часть синовіальной оболочки, заводятъ пилу подъ передній лоскутъ и и спиливаютъ передне-нижнюю часть бедра, начиная отъ точки на 2 сант. кверху отъ верхняго края суставного хряща въ косвенномъ направленіи сверху внизъ и назадъ, приблизительно къ центру кривизны задней части мыщелковъ. Послѣ перевязки подколѣнныхъ сосудовъ заканчиваютъ операцію выкраиваніемъ задняго короткаго закругленнаго лоскута, состоящаго изъ кожи и мышцъ. Въ заключеніе прилаживаютъ распилы костей другъ къ другу, причемъ излишекъ костнаго лоскута спиливается или скусывается.

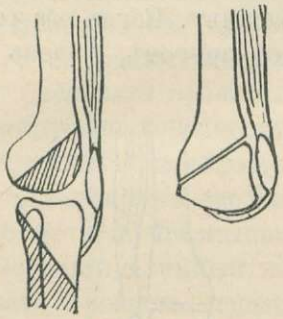

Рис. 639.

Чрезмыщелковая костнопластическая ампутація бедра съ заднимъ лоскутомъ *(Абражановъ)*. Для тѣхъ случаевъ, когда Сабанѣевская операція не примѣнима, напр., при язвахъ или другихъ пораженіяхъ голени, простирающихся высоко по передней поверхности послѣдней, *Абражановъ* предложилъ костнопластическую ампутацію съ заднимъ кожно-мышечно-костнымъ лоскутомъ. Образуя такой лоскутъ, *Абражановъ* старается сохранить въ области культи также мѣсто прикрѣпленія четырехглаваго разгибателя, спиливая наколѣнникъ и приставляя его къ переднему концу приложеннаго къ бедру задняго отрѣзка большеберцовой кости. Технику операціи *Абражановъ* описываетъ слѣдующимъ образомъ: Очерчиваютъ задній лоскутъ двумя продольными разрѣзами, которые идутъ отъ обоихъ надмыщелковъ до поперечнаго разрѣза на 5—6 сант. ниже бугристости большеберцовой кости; продольные

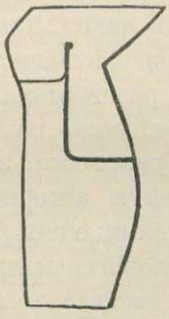

Рис. 640.

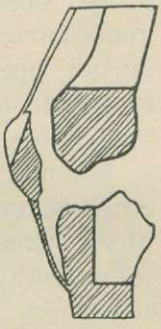

Рис. 641.

разрѣзы идутъ по срединной сторонѣ на палецъ или больше, смотря по протяженію здоровой кожи, кпереди отъ срединнаго края большеберцовой кости, а по боковой сторонѣ чуть-чуть кпереди отъ головки малоберцовой кости. Внизу оба разрѣза соединяются сзади поперечнымъ, проникающимъ до кости, отъ которой постепенно отдѣляется лоскутъ кверху до мѣста предполагаемаго распила кости. Углы закругляются. Передній лоскутъ получается поперечнымъ разрѣзомъ ниже наколѣнника до встрѣчи съ вышеописанными продольными (рис. 640). Передній поперечный разрѣзъ проходитъ черезъ кожу и связку наколѣнника и вскрываетъ суставъ, въ которомъ послѣдовательно раздѣляются всѣ связки. Послѣ этого приступаютъ къ распилу костей (рис. 641). Бедро перепиливаютъ сзади напередъ на высотѣ верхней границы суставного хряща. Большеберцовая кость распиливается такъ, чтобы въ связи съ заднимъ лоскутомъ осталась пластинка, имѣющая быть прилаженной къ распилу бедра. Для этого приставляютъ пилу къ хря-

щевой поверхности большеберцовой кости и дѣлаютъ отпилъ кости соотвѣтственно продольнымъ разрѣзамъ сверху внизъ до бугристости; на этой высотѣ большеберцовая кость перепиливается поперекъ. Малоберцовая кость, перепиленная также на высотѣ бугристости, остается въ связи съ большеберцовой. Остается приготовить костную пластинку изъ наколѣнника, что дѣлается либо долотомъ, либо, лучше, ножовкой, которой наколѣнникъ перепиливается наискось сверху внизъ и сзади напередъ въ такомъ разсчетѣ, чтобы поверхность распила соотвѣтствовала приблизительно нижнему спилу большеберцовой кости; послѣ этого производится перевязка сосудовъ. Соединеніе костныхъ распиловъ и мягкихъ тканей происходитъ такимъ образомъ, что къ бедру прилаживаютъ отрѣзокъ большого берца либо при помощи костныхъ швовъ, либо просто сшиваніемъ краевъ накостницы; къ нижней поверхности отрѣзка, становящейся при прилаженіи передней, прикрѣпляютъ отрѣзокъ наколѣнника точно также швами, проходящими кромѣ накостницы и черезъ сухожильныя волокна разгибателя (рис. 642). Въ заключеніе накладываютъ швы на мягкія ткани.

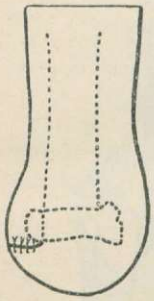

Рис. 642.

Задній лоскутъ *Абражанова*, заключающій въ своей толщѣ подколѣнную артерію съ ея суставными вѣтвями, находится въ очень благопріятныхъ, въ смыслѣ питанія, условіяхъ и лучшихъ сравнительно съ переднимъ лоскутомъ *Сабанѣева*. Указывая на это обстоятельство, *Абражановъ* полагаетъ, что у больныхъ съ ослабленнымъ питаніемъ надо отдать предпочтеніе его способу, такъ какъ въ такихъ случаяхъ всегда можно опасаться омертвѣнія части передняго лоскута.

Вычлененіе въ колѣнномъ суставѣ. Выбирая способъ сѣченія мягкихъ тканей, надо заботиться о томъ, чтобы послѣдующій рубецъ помѣщался или на задней сторонѣ или же въ межмыщелковой ямкѣ бедреной кости. Этимъ условіямъ можно болѣе или менѣе удовлетворить, производя вычлененіе съ образованіемъ передняго длиннаго лоскута, или по овальному способу, или же, наконецъ, оперируя по круговому способу съ манжеткой.

Вычлененіе съ образованіемъ передняго длиннаго лоскута и задняго короткаго производится слѣдующимъ образомъ. Больной лежитъ на спинѣ; оперируемая конечность разгибается въ колѣнномъ суставѣ, выдвигается изъ-за края стола и удерживается помощникомъ. При операціи на лѣвой конечности хирургъ становится на срединной сторонѣ, а при операціи на правой сбоку. Прежде всего очерчиваютъ передній лоскутъ кожнымъ разрѣзомъ, начинающимся

нѣсколько выше линіи сочлененія у задняго края одного мыщелка бедра и оканчивающимся у соотвѣтственнаго мѣста другого (рис. 643 *ааа*). Въ общемъ лоскутъ по своимъ очертаніямъ вполнѣ напоминаетъ таковой же при вышеописанной чрезмыщелковой ампутаціи; онъ только ниже спускается на голень, такъ что его нижній край отстоитъ отъ бургристости большого берца на 6—7 сант. Задній лоскутъ очерчиваютъ простымъ поперечнымъ сѣченіемъ кожи, концы котораго впадаютъ въ продольныя вѣтви передняго разрѣза. Въ виду большой сократительности мягкихъ тканей на задней сторонѣ, длина задняго лоскута должна равняться половинѣ передняго. Очертивъ лоскуты, отпрепаровываютъ передній лоскутъ до верхушки наколѣнника, затѣмъ, согнувъ ногу, чтобы напрячь наколѣнниковую связку, перерѣзаютъ послѣднюю поперечно и разсѣкаютъ въ томъ же направленіи переднюю стѣнку сумки, вскрывая суставъ. Продолжая разрѣзъ сумки въ обѣ стороны и кзади вдоль хрящевой поверхности мыщелковъ бедра, перерѣзаютъ мало-и большеберцовую вспомогательныя связки сустава, затѣмъ, сдѣлавъ еще большее сгибаніе, пересѣкаютъ переднюю и заднюю крестообразныя связки надъ мѣстомъ ихъ прикрѣпленія въ области межмыщелковаго возвышенія большеберцовой кости. Послѣ перерѣзки связокъ заводятъ ножъ за задній край большеберцовой кости такъ, чтобы лезвіе было направлено кпереди, и дѣлаютъ нѣсколько пилящихъ движеній вплотную у кости; затѣмъ ножъ поворачиваютъ подъ прямымъ угломъ кзади и отсѣкаютъ мышцы икры на уровнѣ задняго кожнаго разрѣза, доканчивая такимъ образомъ образованіе задняго лоскута. Въ заключеніе перевязываютъ подколѣнную артерію и вену, а также нѣсколько кроветочащихъ суставныхъ вѣтвей. Нижній край передняго лоскута пришивается къ краю задняго такимъ образомъ, чтобы рубецъ получился на задней сторонѣ. Во избѣжаніе длительнаго нагноенія, которое имѣло мѣсто въ прежнее время послѣ вычлененія въ колѣнномъ суставѣ, нѣкоторые совѣтовали вырѣзать остающуюся часть сумки, а также наколѣнникъ. Теперь этого обыкновенно не дѣлаютъ, такъ какъ оставленіе наколѣнника вмѣстѣ съ находящимся съ нимъ въ связи остаткомъ связочнаго прибора улуч-

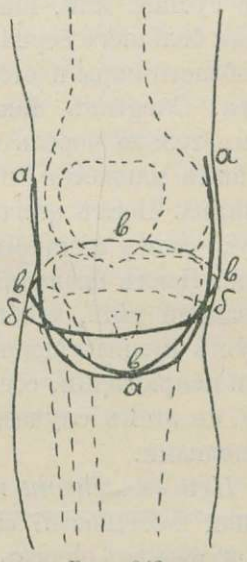

Рис. 643.

шаетъ функціональныя свойства культи. Если же по какимъ-либо соображеніямъ приходится все-таки удалять наколѣнникъ, то для этого отпрепаровываютъ передній лоскутъ до основанія наколѣнника и затѣмъ поступаютъ такъ, какъ это было указано при описаніи операціи *Carden*'а.

Вылущеніе голени по овальному способу (*Baudens*) (рис. 643 *вввв*) представляетъ какъ бы переходъ отъ лоскутнаго способа къ круговому, причемъ очерчиваемый овалъ, въ сущности, есть не что иное, какъ круговое сѣченіе, приводимое только косо къ оси голени подъ угломъ въ 30°. Самая низкая точка овала располагается спереди голени, книзу отъ линіи сочлененія на разстояніи, равномъ передне-заднему поперечнику члена въ области колѣннаго сустава или, иначе говоря, на 6—7 сант. книзу отъ бугристости большого берца; самая высшая точка овала находится сзади, въ области икры и отстоитъ книзу отъ суставной линіи на 0,5 діаметра. Очертивъ такимъ образомъ овалъ разрѣзомъ, проникающимъ только черезъ кожу, отпрепаровываютъ послѣднюю кверху въ видѣ манжетки, пока не дойдутъ спереди до верхушки наколѣнника. Послѣ этого перерѣзаютъ, согнувъ колѣно, наколѣнниковую связку и затѣмъ оканчиваютъ вычлененіе, какъ было описано выше. Послѣ окончанія вычлененія передняя губа раны сшивается съ задней такъ, чтобы получился поперечный шовъ на задней сторонѣ культи. Можно также накладывать шовъ въ передне-заднемъ направленіи, соединяя лѣвую полуокружность овала съ правой; въ этомъ случаѣ рубецъ будетъ помѣщаться въ ямкѣ между мыщелками.

NB

При вычлененіи по круговому способу проводятъ, при выпрямленной конечности, сант. 8 ниже наколѣнника поперечный круговой разрѣзъ черезъ кожу (рис. 643 *бб*), отпрепаровываютъ послѣднюю кругомъ въ видѣ манжетки до верхушки наколѣнника, а затѣмъ поступаютъ по предыдущему. Рану сшиваютъ въ передне-заднемъ направленіи, чтобы рубецъ пришелся въ межмыщелковой ямкѣ. Если желаютъ удалить наколѣнникъ, то къ круговому сѣченію прибавляютъ передній продольный разрѣзъ, начинающійся вверху сант. на 4 выше наколѣнника и проходящій внизъ по средней линіи.

Вычлененіе въ колѣнномъ суставѣ производится сравнительно не часто; въ прежнее время операція эта пользовалась дурной славой по причинѣ длительнаго нагноенія, сопровождавшагося отхожденіемъ хрящей и т. п. осложненіями. Между прочимъ, одной изъ цѣлей вышеописанной чрезмыщелковой ампутаціи *Carden*'а и было противодѣйствовать сказаннымъ дурнымъ условіямъ

путемъ удаленія суставныхъ хрящей. Въ настоящее время съ вычлененіемъ въ колѣнномъ суставѣ конкурируютъ костнопластическіе способы ампутаціи, въ особенности *Сабанѣева*.

Ампутація голени. Наиболѣе распространеннымъ способомъ этой операціи до сего времени является круговая ампутація съ образованіемъ манжетки; вслѣдствіе конической формы голени къ круговому сѣченію приходится обыкновенно прибавлять продольный разрѣзъ кожи на передней или задней сторонѣ (послѣднее лучше въ виду удобства стока отдѣляемаго раны). Въ настоящее время, когда мы имѣемъ болѣе совершенный способъ ампутаціи, позволяющій опираться непосредственно на культю, употребленіе кругового способа должно быть ограничено. Его можно оставить развѣ для ампутаціи въ верхней трети голени, въ такъ наз. „избранномъ мѣстѣ“ (на 6 сант. ниже бугристости большого берца). Центральный рубецъ при ампутаціи въ этой части голени не можетъ служить большой помѣхой, такъ какъ больные обыкновенно опираются не на самую культю, а на переднюю поверхность остатка голени, согнутаго въ колѣнномъ суставѣ.

Нормальнымъ способомъ ампутаціи голени на всемъ протяженіи послѣдней въ настоящее время должна считаться костнопластическая ампутація *Bier*'а, при которой подъ распилъ костей голени подкладывается костная пластинка, выпиливаемая изъ передней стороны большеберцовой кости. Благодаря примѣненію принципа костной пластики операція *Bier*'а создаетъ болѣе выносливую культю съ мѣстомъ опоры на ея концѣ, превосходя въ этомъ отношеніи всѣ другіе способы ампутаціи голени.

Костнопластическая ампутація голени (Bier). Образуютъ большой передне-срединный лоскутъ изъ кожи и подкожной клѣтчатки. Разрѣзъ кожи начинаютъ на уровнѣ предполагаемаго перепила кости, на 1,5—2 сант. кзади отъ срединнаго гребня большеберцовой кости, и оканчиваютъ на противоположной сторонѣ такъ, чтобы основаніе лоскута обнимало почти половину окружности голени; длина лоскута должна равняться $1^1/_3$ поперечникамъ голени въ мѣстѣ перепила кости. При отдѣленіи кожнаго лоскута необходимо соблюдать большую осторожность, чтобы не повредить накостницы на передней поверхности большеберцовой кости; лучше на ней оставлять даже часть подкожной клѣтчатки. Когда кожный лоскутъ отдѣленъ до самаго основанія, очерчиваютъ ножомъ на передней поверхности большеберцовой кости четырехугольный, основаніемъ обращенный кверху, накостнично-костный лоскутъ, который долженъ быть достаточной величины, чтобы покрыть распилы обѣихъ берцовыхъ костей. У нижняго края

костно-накостничнаго лоскута накостница отодвигается распаторіемъ кверху на 0,5—0,75 сант. Образовавшимся благодаря этому небольшимъ накостничнымъ лоскутомъ пользуются впослѣдствіи для укрѣпленія костно-накостничнаго лоскута съ помощью швовъ. Въ нижній поперечный разрѣзъ очерченнаго лоскута ставятъ косо направленное лезвіе пилы и пропиливаютъ канавку на глубину, соотвѣтствующую толщинѣ будущаго костнаго лоскута, причемъ постепенно приводятъ пилу въ такое положеніе, чтобы распилъ шелъ параллельно передней поверхности большеберцовой кости. Не доходя до основанія кожнаго лоскута, пилу изъ горизонтальнаго положенія снова переводятъ въ косое и пилятъ по направленію къ накостницѣ такимъ образомъ, чтобы окончить костный лоскутъ на 1,0—0,5 сант. ниже основанія кожнаго лоскута. Послѣдній актъ выпиливанія лоскута требуетъ большого вниманія, чтобы не повредить пилой накостницы, которая единственно только и удерживаетъ костный лоскутъ въ связи съ остальной костью; лучше оставлять часть толщи кости недопиленной и затѣмъ надломить ее, подведя подъ конецъ лоскута долото или подъемникъ.

Для того, чтобы при выпиливаніи костной пластинки дуга пилы не мѣшала производить нужные повороты полотна, надо взять пилу съ переставляющимся полотномъ (пилы *Шимановскаго*, *Helferich*'а, *Bier*'а) и установить послѣднее подъ угломъ къ плоскости дуги пилы.

Что касается толщины костной пластинки лоскута, то прежде *Bier* совѣтовалъ вести горизонтальный разрѣзъ по костномозговой полости, имѣя въ виду, что здѣсь кость пилится легче, но такой толстый кожный лоскутъ питается труднѣе, поэтому лучше выпиливать костную пластинку толщиной въ 0,5—0,75 сант.

Когда выпиливаніе костной пластинки окончено, осторожно отдѣляютъ скребцомъ накостницу, служащую основаніемъ накостничнокостнаго лоскута, вплоть до основанія кожнаго лоскута. Вслѣдъ за этимъ откидываютъ накостнично-костный лоскутъ кверху, образуютъ и отдѣляютъ небольшой полулунный лоскутъ на задней поверхности голени, по краю завернутыхъ лоскутовъ разсѣкаютъ поперечно всѣ мягкія ткани и у основанія накостничнокостнаго лоскута перепиливаютъ обѣ берцовыя кости (рис. 644).

Въ концѣ операціи накостнично-костный лоскутъ опрокидывается на поверхность распиловъ берцовыхъ костей и въ этомъ положеніи укрѣпляется нѣсколькими швами, которые соединяютъ накостницу лоскута съ накостницей костей голени или съ сухожиліями и апоневрозами мягкихъ частей культи. Въ заключеніе сшивается кожа (рис. 645 и 646).

Проф. *Дьяконовъ* предложилъ дѣлать костнопластическую ампутацію голени съ помощью проволочной пилы (*Gigli*): съ этою цѣлью имъ предложена особая рукоятка для такой пилы, но можно (хотя и съ меньшимъ удобствомъ) вставлять пилку въ обыкновенную дуговую оправу. Самая операція производится, какъ изображено на прилагаемыхъ рисункахъ (рис. 647 и 648). Сначала очерчивается скалпелемъ языкообразный лоскутъ, края котораго отстоятъ сант. 1,5—2 отъ краевъ передней грани большеберцовой кости. Разрѣзъ проводится до кости: у свободнаго своего края лоскутъ распаторіемъ отдѣляется отъ кости сант. на 1,5; помощникъ съ помощью крючковъ удерживаетъ края лоскута, а хирургъ ставитъ пилу на кость у свободнаго конца оттянутаго кверху кожнаго лоскута и пилитъ сначала въ направленіи сверху внизъ. Пропиливъ на потребную глубину, онъ, не измѣняя поло-

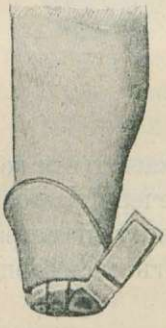

Рис. 644 (*Bier*).

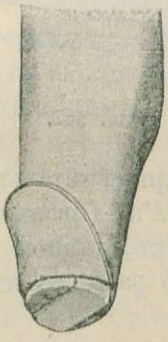

Рис. 645 (*Bier*).

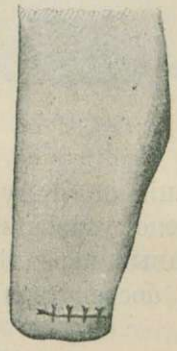

Рис. 646 (*Bier*).

женія пилы, ведетъ распилъ по направленію къ бедру, работая при этомъ уже боковою стороною проволочной пилы; пройдя пилою сант. 5—6, опять-таки не измѣняя положенія пилы, онъ начинаетъ пилить снизу вверхъ, работая, слѣдовательно, верхнею стороною пилы. Этотъ послѣдній моментъ операціи изображенъ на рисункѣ. Распилъ можно довести до самой накостницы, но можно остановиться, немного не доходя до нея, и отломить лоскутъ кверху. Теперь приподнимаютъ образованный описаннымъ образомъ кожнокостный лоскутъ и нѣсколько отдѣляютъ его у основанія распаторіемъ отъ кости. Дальше операція ведется по общимъ правиламъ, то-есть, нѣсколько отступя отъ основанія лоскута книзу, круговымъ разрѣзомъ разсѣкаютъ всѣ мягкія ткани голени до кости, распаторіемъ отдѣляютъ ихъ отъ костей и послѣднія перепиливаютъ у основанія лоскута. Наконецъ, лоскутъ помѣщаютъ на мѣсто и пришиваютъ.

Въ случаѣ недостачи мягкихъ тканей на передней сторонѣ можно производить ампутацію съ *заднимъ большимъ лоскутомъ и короткимъ переднимъ* (безъ костной пластинки). Въ лоскуты лучше всего захватывать и мышцы. Мы опишемъ производство

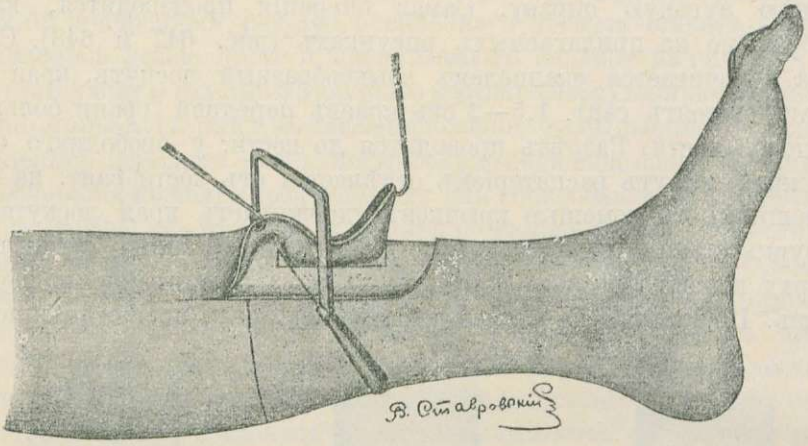

Рис. 647.

операціи по этому способу примѣнительно къ нижней трети голени согласно указаніямъ *Mignon*'а. Прежде всего очерчивается полулунный передній лоскутокъ, длиною въ половину діаметра голени, посредствомъ кожнаго разрѣза, идущаго отъ малоберцовой

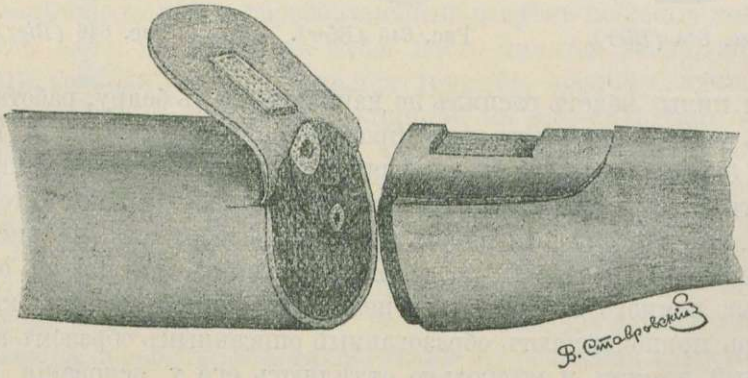

Рис. 648.

кости къ срединному краю большеберцовой. Затѣмъ, приподнявъ ногу вверхъ, кожнымъ же разрѣзомъ очерчиваютъ задній длинный, широкій языкообразный лоскутъ, равный не менѣе какъ 1,5 діаметрамъ члена. Края этого лоскута отъ мѣста соединенія съ переднимъ спускаются вдоль той и другой берцовыхъ костей. Проведя

разрѣзы черезъ кожу и давъ ей сократиться, отпрепаровываютъ передній лоскутъ, срединная часть котораго, отдѣляемая съ поверхности большеберцовой кости, состоитъ только изъ кожи, а боковая изъ кожи и изъ мышцъ. Разрѣзавъ апоневрозъ двумя сѣченіями ножа по краю большого и малаго берца, захватываютъ большимъ и указательнымъ пальцами мышцы передняго отдѣла голени и перерѣзаютъ ихъ поперечно до межкостной перепонки; затѣмъ разрѣзаютъ послѣднюю и отпрепаровываютъ лоскутъ кверху отъ кости вмѣстѣ съ мышцами и межкостной перепонкой. Покончивъ съ переднимъ лоскутомъ, переходятъ, приподымая ногу, на заднюю сторону, пересѣкаютъ на уровнѣ сократившейся кожи пяточное сухожиліе и, захвативъ его вмѣстѣ съ краемъ задняго лоскута, отпрепаровываютъ послѣдній кверху, отдѣляя поверхностный слой мышцъ отъ глубокаго. Затѣмъ, разрѣзавъ по сторонамъ апоневрозъ, захватываютъ двумя пальцами глубокій мышечный слой и пересѣкаютъ его поперечно у основанія лоскута. Точно такъ же поступаютъ съ малоберцовыми мышцами. Когда такимъ образомъ оба лоскута будутъ вполнѣ готовы, по общимъ правиламъ отпиливаютъ обѣ кости. Выдающійся передній уголъ большеберцовой кости скусываютъ или спиливаютъ, чтобы онъ не повреждалъ мягкихъ тканей.

При ампутаціи въ средней трети голени по только что описанному способу поступаютъ совершенно такъ же, только задній лоскутъ дѣлаютъ нѣсколько короче (въ 1 діаметръ) и придаютъ ему полулунную форму.

Послѣ ампутаціи голени въ культѣ приходится перевязывать 3 артеріи: переднюю большеберцовую, лежащую на передней поверхности межкостной перепонки, заднюю большеберцовую, находящуюся между поверхностнымъ и глубокимъ слоемъ заднихъ мышцъ и, въ верхней половинѣ голени, малоберцовую, которая отыскивается въ культѣ вбокъ отъ предыдущаго сосуда ближе къ распилу малоберцовой кости; въ нижней половинѣ голени она обычно уже настолько тонка, что отыскать ее на разрѣзѣ не удается.

Чрезмыщелковая костнопластическая ампутація голени (*Пироговская* операція). Прототипомъ этой операціи послужила ампутація *Syme*'а, который для закрытія кости послѣ отпиливанія ладыжекъ пользовался заднимъ лоскутомъ изъ мягкихъ покрововъ пятки. Чтобы избѣжать недостатковъ операціи *Syme*'а, какъ-то—трудности вылущенія пяточнаго бугра изъ его кожной ниши, задержки въ этой нишѣ отдѣляемаго раны и, наконецъ, укороченія конечности, *Пироговъ* въ 1854 предложилъ захватывать въ задній лоскутъ

вмѣстѣ съ мягкими покровами и заднюю часть пяточной кости, подкладывая ее подъ распилъ голени въ области ладыжекъ. Это была первая по времени костнопластическая ампутація, названная *Пироговымъ* „костнопластическимъ удлиненіемъ голени“, такъ какъ при этой операціи культя голени удлиняется на величину отпила пятки, остающагося въ лоскутѣ.

Обознательными точками при операціи *Пирогова* служатъ ладыжки. Помощникъ удерживаетъ нижнюю часть голени; хирургъ становится впереди удаляемой стопы, захватываетъ ее лѣвою рукою и, начиная обыкновенно съ лѣвой стороны, ведетъ разрѣзъ отъ средины верхушки одной изъ ладыжекъ отвѣсно внизъ, а затѣмъ поперечно черезъ подошву и, наконецъ, опять отвѣсно до верхушки другой ладыжки (рис. 649). Разрѣзъ сразу проникаетъ до кости. Затѣмъ, отгибая стопу книзу и заставляя помощника

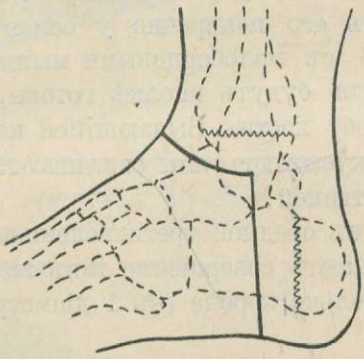

Рис. 649.

оттягивать кожу голени кверху, операторъ соединяетъ концы перваго разрѣза поперечнымъ, нѣсколько выпуклымъ кпереди разрѣзомъ, проходящимъ по тылу стопы впереди голеностопнаго сустава. Въ предѣлахъ этого разрѣза послѣдовательно разсѣкаютъ кожу и сухожилія разгибателей и, руководствуясь ладыжками какъ обознательными пунктами, входятъ спереди въ суставъ. Вслѣдъ за этимъ, сильно разгибая стопу, перерѣзаютъ боковыя связки между ладыжками, съ одной стороны, пяточной и таранной костями, съ другой. При отдѣленіи дельтовидной связки у срединной ладыжки надо быть осторожнымъ, чтобы не поранить задней большеберцовой артеріи позади этой ладыжки. Во избѣжаніе этого лезвіе ножа надо все время направлять отвѣсно къ срединной поверхности таранной кости. По мѣрѣ перерѣзыванія вспомогательныхъ связокъ блокъ таранной кости выходитъ изъ вилки ладыжекъ, и становится доступной задняя стѣнка сустава. Эту стѣнку пере-

рѣзаютъ по заднему краю блока таранной кости и доходятъ до задняго отростка послѣдней, находящагося на границѣ съ пяточной костью. Послѣ этого, отогнувъ стопу сильно книзу и упереві пятку въ край стола, ставятъ пилу позади сказаннаго отростка таранной кости на верхнюю поверхность пяточной и перепиливаютъ послѣднюю въ отвѣсномъ направленіи по стремеобразному разрѣзу мягкихъ тканей. Послѣ того, какъ пяточная кость распилена и стопа удалена, приступаютъ къ отпиливанію концовъ костей голени, отдѣливъ предварительно вокругъ нихъ мягкія ткани. Отдѣлять ткани на задней сторонѣ ладыжекъ надо съ осторожностью, чтобы не повредить задней большеберцовой артеріи. Во избѣжаніе этого поступаютъ слѣдующимъ образомъ: поручаютъ помощнику поднять голень кверху, захватываютъ лѣвою рукою лоскутъ и, оттягивая его книзу, разсѣкаютъ всѣ напрягающіяся части небольшими движеніями ножа, направляя его лезвіе отвѣсно къ кости. Отдѣливъ такимъ образомъ мягкія ткани сзади, а затѣмъ спереди путемъ простого разрѣза по кости, перепиливаютъ поперечно обѣ кости голени нѣсколько выше хрящевой поверхности нижняго конца большеберцовой кости. Въ концѣ операціи перевязываютъ перерѣзанные сосуды: переднюю большеберцовую артерію, зіяющій просвѣтъ которой виденъ на передней поверхности большеберцовой кости между сухожиліями длиннаго разгибателя большого пальца и длиннаго общаго разгибателя пальцевъ, а затѣмъ заднюю большеберцовую, отыскиваемую на срединной сторонѣ кожно-костнаго лоскута. Выше эта послѣдняя артерія не должна быть поранена, иначе можетъ произойти омертвѣніе лоскута. Въ заключеніе прилаживаютъ пяточный костно-кожный лоскутъ къ распилу костей голени, укрѣпляя его или съ помощью костнаго шва, или же посредствомъ какой-либо изъ удерживающихъ повязокъ.

Въ нѣкоторыхъ случаяхъ, благодаря натяженію пяточного сухожилія, прилаживаніе костнаго пяточнаго лоскута къ голени встрѣчаетъ нѣкоторое препятствіе. Это можетъ зависѣть или отъ слишкомъ близкаго кпереди проведенія отвѣснаго распила пяточной кости или же отъ недостаточнаго отпиливанія берцовыхъ костей, какъ на это указывалъ еще самъ *Пироговъ*. Поэтому, въ нѣкоторыхъ случаяхъ онъ совѣтовалъ спиливать кости въ нѣсколько косвенномъ направленіи.

На тѣхъ же основаніяхъ, а также отчасти съ цѣлью перенести точку опоры на кожу подошвы, *Günther* и *Sédillot* предложили проводить еще болѣе косые распилы костей голени и пятки (рис. 650). При такихъ распилахъ и стремеобразный подошвенный разрѣзъ долженъ идти въ косвенномъ направленіи впередъ и внизъ

отъ ладыжекъ и пересѣкать подошву на уровнѣ *Chopart*'овскаго сочлененія. *Pasquier*, а затѣмъ *Le Fort* пошли еще дальше и стали спиливать верхнюю поверхность пяточной кости горизонтально, прилаживая ее къ поперечному распилу ладыжекъ (рис. 651). Распилъ пяточной кости по *Pasquier-Le Fort*'у сопряженъ съ большими трудностями; кромѣ того эта операція ведетъ къ порядочному укороченію ампутированной конечности.

Перечисленныя видоизмѣненія, при болѣе трудной техникѣ, никакихъ особенныхъ преимуществъ передъ *Пироговской* операціей не имѣютъ.

Изъ другихъ оригинальныхъ предложеній, представляющихъ дальнѣйшее развитіе идеи *Пирогова*, приведемъ здѣсь описаніе двухъ способовъ, изъ которыхъ одинъ можетъ быть названъ чрезмыщелковой костнопластической ампутаціей голени со срединнымъ лоскутомъ, а другой—съ тыльнымъ или переднимъ лоскутомъ.

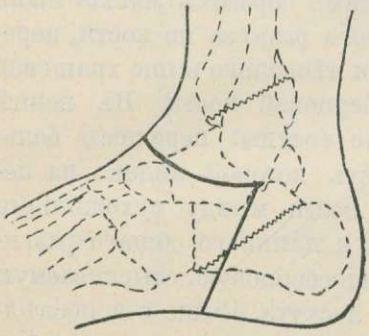

Рис. 650.

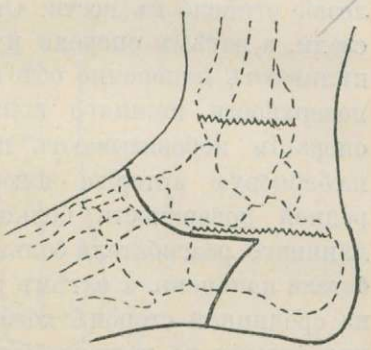

Рис. 651.

Костнопластическая чрезмыщелковая ампутація голени съ срединнымъ лоскутомъ (*Тауберъ*). Сущность этой операціи состоитъ въ томъ, что подъ распилъ костей голени подкладывается срединная половина распиленной вдоль пяточной кости, остающаяся въ связи съ мягкими частями срединной стороны стопы. Операція эта можетъ имѣть мѣсто въ тѣхъ случаяхъ, когда пораженіе стопы заходитъ слишкомъ далеко по ея боковой сторонѣ и не даетъ возможности произвести *Пироговскую* операцію.

Операція производится слѣд. образомъ (рис. 652 и 653). Разрѣзъ кожи и мягкихъ тканей начинаютъ отъ мѣста прикрѣпленія пяточнаго сухожилія, у его бокового края, и ведутъ его сначала вдоль боковой поверхности стопы непосредственно подъ боковою ладыжкою; затѣмъ, на уровнѣ линіи *Chopart*'овскаго сочлененія, разрѣзъ загибаютъ поперечно по тылу стопы и опускаютъ его внизъ черезъ срединную сторону стопы, доводя до средины подошвы;

отсюда разрѣзъ ведутъ назадъ въ продольномъ направленіи вдоль подошвы вплоть до исходной точки разрѣза у бокового края пяточнаго сухожилія. Очертивъ такимъ разрѣзомъ, проникающимъ до кости, границы срединнаго пяточнаго лоскута, вскрываютъ голено-стопный суставъ, проникая въ него изъ-подъ боковой ладыжки и перерѣзая находящіяся здѣсь вспомогательныя связки; затѣмъ разсѣкается сумочная связка надъ головкой таранной кости и перерѣзается дельтовидная связка на срединной сторонѣ сустава. Вскрывъ вполнѣ голеностопное сочлененіе, захватываютъ костедержателемъ таранную кость и вылущаютъ ее цѣликомъ; затѣмъ удаляютъ переднюю часть стопы, производя расчлененіе

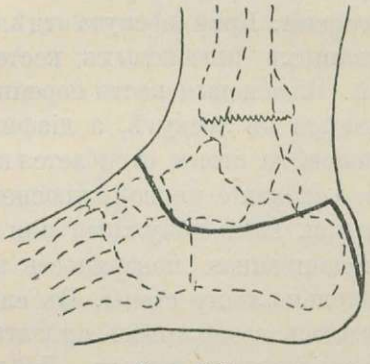

Рис. 652.

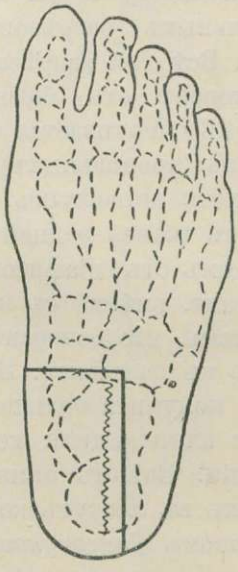

Рис. 653.

въ пяточно-кубовидномъ суставѣ. Тогда въ лоскутѣ остается одна только пяточная кость, соединенная съ мягкими покровами на ея срединной сторонѣ. Захвативъ костедержателемъ и вывернувъ вбокъ пяточную кость, ставятъ пилу отвѣсно на ея верхнюю поверхность въ продольномъ направленіи и отпиливаютъ всю боковую половину кости. Въ результатѣ такого распила въ толщѣ срединнаго пяточнаго лоскута остается широкая, почти квадратная часть пяточной кости вмѣстѣ съ неповрежденной большеберцовой артеріей. Въ заключеніе отпиливаютъ поперечно концы костей голени выше ладыжекъ, какъ при *Пироговской* операціи, затѣмъ перевязываютъ сосуды и прилаживаютъ кожно-костный лоскутъ къ распилу костей голени.

Костнопластическая чрезмыщелковая ампутація голени съ переднимъ (тыльнымъ) лоскутомъ (*Левшинъ-Спасокукоцкій*). Въ одномъ случаѣ обширнаго пораженія стопы, описанномъ *Спасокукоцкимъ*, когда нельзя было произвести ни ампутаціи по *Пирогову*, ни операціи *Владимірова*, для образованія лоскута воспользовались кожей тыла стопы, оставленной въ связи съ мелкими костями ея.

Операція производится слѣдующимъ образомъ. Одинъ разрѣзъ начинается на срединной ладыжкѣ и ведется по срединному краю стопы до средины первой плюсневой кости. Второй разрѣзъ начинается на боковой ладыжкѣ и идетъ до средины 5-й плюсневой кости по боковому краю стопы. Концы обоихъ продольныхъ разрѣзовъ соединяются поперечнымъ на тылѣ стопы. Всѣ три разрѣза ведутся сразу до кости, по возможности, въ сторонѣ отъ болѣзненныхъ очаговъ и свищей. Такимъ образомъ очерчивается будущій лоскутъ. Начальныя точки двухъ первыхъ (продольныхъ) разрѣзовъ нѣсколько выше ладыжекъ соединяются четвертымъ, проходящимъ поперекъ черезъ всю толщу мягкихъ тканей задней стороны голени. Край лоскута отдѣляется скребцомъ отъ діафизовъ подлежащихъ плюсневыхъ костей на 2—3 сант. вмѣстѣ съ накостницей. Плюсневыя кости перепиливаются такъ, что основанія ихъ остаются въ лоскутѣ, а діафизы отходятъ къ пальцамъ. Передняя половина стопы отгибается книзу. Чтобы получить больше простора, основаніе первой плюсневой и первая клиновидная кость удаляются, какъ ненужныя для цѣли операціи. Затѣмъ опиливается подошвенная поверхность назначенныхъ въ лоскутъ костей параллельно тылу стопы. Въ случаѣ, описанномъ *Спасокукоцкимъ*, оказалось возможнымъ срѣзать размягченныя кости крѣпкимъ резекціоннымъ ножомъ. Дойдя до *Chopart*'овскаго сустава, расчленяютъ его отъ подошвы кверху, и оставшійся мостикъ мягкихъ тканей отдѣляютъ осторожно ножомъ до концовъ костей голени, остерегаясь ранить тыльную артерію стопы. Полученный кожно-костный лоскутъ отгибается на своей ножкѣ на переднюю сторону голени. Эпифизы костей голени спиливаются горизонтально, какъ это дѣлается при операціи *Пирогова* и *Syme*'а. Въ ранѣ перевязывается задняя большеберцовая артерія и всѣ кроветочащіе сосуды. Костный лоскутъ прикладывается къ поверхности распила голени, что удается совершенно легко. Благодаря отсутствію натяженія нѣтъ нужды въ костномъ швѣ.

Подтаранное вычлененіе стопы (*Malgaigne*). При этой операціи удаляется вся стопа за исключеніемъ таранной кости, которая

остается въ своей нормальной связи съ берцовыми костями и впослѣдствіи должна служить точкой опоры. Для достиженія этой цѣли расчлененіе производится въ таранно-пяточномъ и таранно-пяточно-ладьевидномъ сочлененіяхъ; обознательными точками служатъ: боковая ладыжка, на 1 сант. ниже которой помѣщается линія обоихъ сочлененій между таранной и пяточной костями, а затѣмъ бугристость ладьевидной к., тотчасъ позади которой находится щель таранно-ладьевиднаго сустава. Операція производится съ образованіемъ срединнаго лоскута (рис. 654 и 655). Удаляемую стопу выдвигаютъ на край стола; помощникъ, стоя сбоку, удерживаетъ конечность за нижній конецъ голени. Операторъ, захвативъ лѣвою ру-

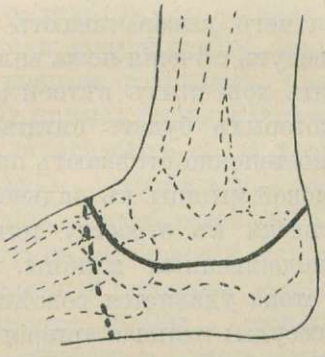

Рис. 654.

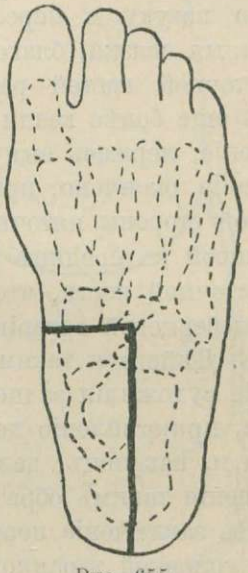

Рис. 655.

кою переднюю часть стопы, начинаетъ разрѣзъ на срединномъ краѣ пяточнаго сухожилія, пересѣкаетъ послѣднее вмѣстѣ съ кожей на уровнѣ его прикрѣпленія къ пяточному бугру и затѣмъ продолжаетъ разрѣзъ далѣе впередъ, ведя его вдоль бокового края стопы, на 1,5—2 сант. ниже боковой ладыжки. Дойдя до уровня бугристости 5-ой плюсневой кости, разрѣзъ поворачиваютъ на тылъ стопы, ведутъ его поперечно до срединнаго края, затѣмъ впереди ладьевидной кости пересѣкаютъ этотъ край и оканчиваютъ разрѣзъ на срединѣ подошвы. Приподнявъ стопу кверху, соединяютъ концы только что описаннаго разрѣза другимъ разрѣзомъ, идущимъ въ продольномъ направленіи по срединѣ подошвы. Оба разрѣза, очерчивающіе такимъ образомъ срединный лоскутъ, сразу проникаютъ до кости черезъ всѣ мягкія ткани. Отпрепаровавъ нѣсколько мягкіе по-

кровы въ области боковой части перваго изъ разрѣзовъ, приступаютъ къ расчлененію костей, начиная съ тыльной стороны. Руководствуясь бугоркомъ ладьевидной кости и выступающей головкой таранной, входятъ ножомъ въ поперечномъ направленіи въ сочлененіе между этими костями. Какъ только таранно-ладьевидный суставъ будетъ вскрытъ и обнажится хрящевая поверхность головки таранной кости, лезвіе ножа направляютъ горизонтально назадъ подъ головкой таранной кости, проникая между этой костью и пяточной. Этому моменту операціи можно помочь, оттягивая переднюю часть стопы книзу. Ведя ножъ въ сказанномъ направленіи спереди назадъ, попадаютъ въ предплюсневую пазуху и пересѣкаютъ межкостную и боковую таранно-пяточныя связки, благодаря чему суставныя поверхности таранной и пяточной костей расходятся между собою. Тогда, направляя ножъ еще болѣе кзади, вскрываютъ заднее таранно-пяточное сочлененіе, держась выпуклой кверху суставной линіи. Когда расчлененіе окончено, приступаютъ къ отдѣленію лоскута отъ срединной стороны пяточной кости, для чего выворачиваютъ стопу подошвой къ срединѣ и все время ведутъ сѣченія ножа вплотную по пяточной кости, чтобы не поранить конечныхъ вѣтвей задней большеберцовой артеріи, на счетъ которыхъ будетъ питаться лоскутъ. Дѣйствуя такимъ образомъ, постепенно отсѣкаютъ прикрѣпленіе сухожилія задней большеберцовой мышцы къ ладьевидной кости, прикрѣпленіе дельтовидной связки къ отростку пяточной кости и, наконецъ, дальше книзу подошвенныя мышцы. Послѣ отдѣленія такимъ образомъ лоскута стопа удаляется совсѣмъ.

Въ заключеніе перевязываются сосуды: тыльная артерія стопы надъ головкой таранной кости и обѣ вѣтви задней большеберцовой артеріи (срединная и боковая подошвенныя артеріи) въ самомъ лоскутѣ.

Вычлененіе въ межпредплюсневыхъ суставахъ между заднимъ и переднимъ рядомъ костей предплюсны (операція *Chopart*'а). Обозначительными точками для опредѣленія линіи суставовъ служатъ: со срединной стороны бугристость ладьевидной кости, находящаяся на 2 сант. кпереди отъ соотвѣтственной ладыжки; съ боковой стороны точка, отстоящая на 1,5 сант. кзади отъ бугорка 5-ой плюсневой кости.

Вычлененіе обыкновенно производится съ подошвеннымъ лоскутомъ (рис. 656 *аааа*). Если операція производится на лѣвой сторонѣ, то, ставъ спереди и захвативъ пальцы удаляемой стопы лѣвою рукою, поворачиваютъ стопу на ея боковую сторону; кожный разрѣзъ, очерчивающій подошвенный лоскутъ, начинаютъ

отъ бугристости ладьевидной кости и ведутъ по срединному краю стопы вдоль границы между тыломъ и подошвой, затѣмъ, отгибая стопу кверху, заворачиваютъ разрѣзъ на подошву, ведутъ его поперечно немного кзади отъ головокъ пястныхъ костей въ видѣ дуги, выпуклой кпереди. Дойдя до бокового края стопы, послѣднюю поворачиваютъ на срединную сторону и продолжаютъ разрѣзъ вдоль бокового края стопы назадъ до второй обознательной точки сочлененія. Если операція дѣлается на правой ногѣ, то разрѣзъ начинаютъ на боковомъ краю стопы. Когда подошвенный лоскутъ очерченъ, захватываютъ стопу снизу рукою такъ, чтобы подошва помѣщалась на ладони оператора, причемъ большой и указательный пальцы ставятся на обознательныя точки по концамъ подошвеннаго разрѣза, и соединяютъ эти точки полулуннымъ, выпуклымъ кпереди разрѣзомъ, проходящимъ по тылу стопы. Разрѣзавъ кожу, оттягиваютъ ее до уровня сочлененій, разсѣкаютъ здѣсь сухожилія разгибателей и приступаютъ къ расчлененію, начиная со срединной стороны тыльной поверхности стопы. Оттягивая рукою переднюю часть стопы книзу, ощупываютъ бугристость ладьевидной кости, ставятъ ножъ сзади ея и входятъ въ таранно-ладьевидное сочлененіе. Далѣе ножъ ведутъ сообразно линіи этого сочлененія, т.-е. въ видѣ поперечно расположенной дуги, соотвѣтствующей выпуклости головки таранной кости; вскрывъ таранно - ладьевидный суставъ, ножъ направляютъ поперечно къ оси стопы, перерѣзаютъ вилкообразную связку и проникаютъ въ пяточно - кубовидный суставъ; линія этого сустава, какъ извѣстно, имѣетъ легкую выпуклость кзади; нужно помнить, что выпуклость эта очень незначительна и что вслѣдствіе этого линія пяточно-кубовиднаго сочлененія стоитъ почти

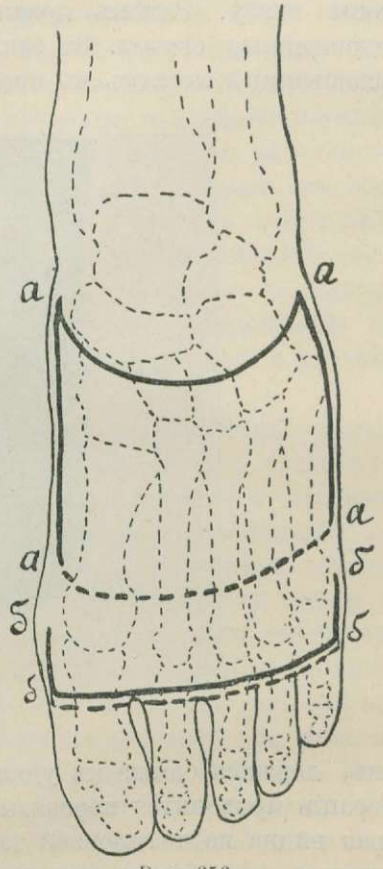

Рис. 656.

на одномъ уровнѣ съ боковымъ концомъ таранно-ладьевиднаго сустава. Поэтому, послѣ вскрытія послѣдняго никоимъ образомъ нельзя направлять ножъ назадъ, иначе мы рискуемъ запутаться и попасть вмѣсто пяточно-кубовиднаго сустава въ предплюсневую пазуху. Когда оба сустава будутъ вскрыты, и перерѣзанъ ключъ *Chopart*'овскаго сустава—вилкообразная связка, суставныя поверхности въ расчленяемыхъ суставахъ широко расходятся между собою; этому помогаютъ, дѣлая сильное отгибаніе передняго конца стопы книзу. Затѣмъ доканчиваютъ расчлененіе, перерѣзывая подошвенныя связки. Въ заключеніе отпрепаровываютъ ножомъ подошвенный лоскутъ въ предѣлахъ очерчивающихъ его разрѣ-

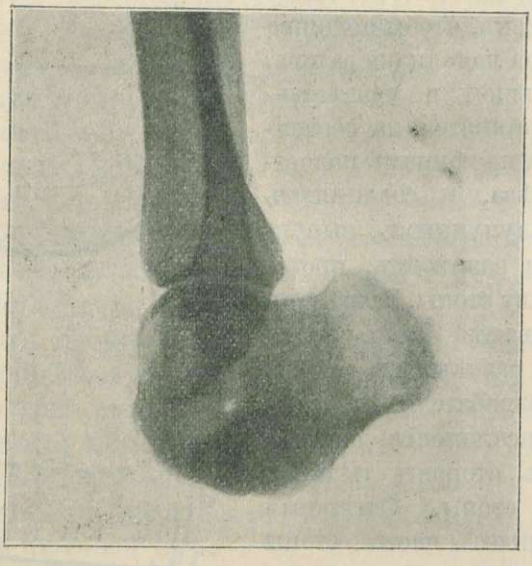

Рис. 657.

зовъ, держась ближе къ удаляемымъ костямъ. Послѣ окончанія операціи приходится перевязывать: тыльную артерію стопы, которая видна надъ головкой таранной кости, вбокъ отъ сухожилія длиннаго разгибателя большого пальца, затѣмъ боковую и срединную подошвенныя артеріи въ подошвенномъ лоскутѣ.

Послѣ прилаживанія лоскута и зашиванія раны рубецъ получается на тыльной сторонѣ культи.

Относительно функціональнаго результата вычлененія въ *Chopart*'овскомъ суставѣ нужно замѣтить, что онъ не всегда бываетъ удовлетворителенъ. Дѣло въ томъ, что во многихъ случаяхъ послѣ операціи, благодаря тягѣ со стороны пяточнаго сухожилія и отягощенія передняго отдѣла культи при отсутствіи противо-

дѣйствія со стороны перерѣзанныхъ разгибателей, пятка оттягивается кверху и точка опоры культи перемѣщается кпереди на передніе концы костей (рис. 657). Вслѣдствіе этого появляются боли, изъязвленія, и культя становится негодной къ употребленію. Съ цѣлью противодѣйствія такому перемѣщенію культи необходимо накладывать повязку послѣ операціи по возможности въ состояніи тыльнаго сгибанія; далѣе, уже по заживленіи раны обувь надо устраивать такимъ образомъ, чтобы передній конецъ культи стоялъ выше задняго. Кромѣ этихъ предупредительныхъ мѣръ совѣтовали также производить подкожное пересѣченіе пяточнаго сухожилія и анкилозъ въ голеностопномъ суставѣ (*Helferich*). *Kocher* съ тою же цѣлью пришиваетъ перерѣзанныя сухожилія передней большеберцовой м. и общаго разгибателя пальцевъ къ небольшимъ тыльнымъ накостнично-сумочнымъ лоскутамъ, которые онъ образуетъ такимъ образомъ, что до вскрытія суставовъ очерчиваетъ ножомъ и отдѣляетъ скребцомъ съ тыльныхъ поверхностей ладьевидной и кубовидной костей накостницу въ связи съ прикрѣпленіемъ суставной сумки въ видѣ лоскутовъ; основаніемъ своимъ эти лоскуты остаются въ соединеніи съ таранной и пяточной костями.

Вычлененіе въ предплюсно-плюсневыхъ сочлененіяхъ (операція *Lisfranc*'а). Обознательными точками для опредѣленія линіи суставовъ служатъ: на боковомъ краю стопы бугристость 5-й плюсневой кости, а на срединномъ—небольшой бугорокъ на основаніи 1-ой плюсневой кости; если бугорокъ этотъ не прощупывается, то для опредѣленія срединнаго конца суставной линіи пользуются всегда хорошо прощупываемой бугристостью ладьевидной кости, отъ которой отступаютъ кпереди на 4 сант. Операція производится съ большимъ подошвеннымъ и небольшимъ тыльнымъ лоскутами рис. 658 *абба* и *авва*). Подошвеннный лоскутъ очерчивается такъ же, какъ при *Chopart*'овской операціи, только онъ долженъ заходить болѣе кпереди. Начало и конецъ кожнаго разрѣза, очерчивающаго подошвенный лоскутъ, находятся на обознательныхъ точкахъ по концамъ линіи сочлененій; края лоскута по обѣимъ сторонамъ стопы проходятъ вдоль срединнаго края 1-ой плюсневой кости и бокового 5-ой; передній край очерчиваемаго подошвеннаго лоскута пересѣкаетъ подошву впереди головокъ плюсневыхъ костей. Такъ какъ срединный конецъ сочленовной линіи выступаетъ болѣе кпереди, чѣмъ боковой, то, соотвѣтственно этому, передній край лоскута надо дѣлать болѣе выступающимъ кпереди на срединной сторонѣ, чѣмъ на боковой. Очертивъ подошвенный лоскутъ, захватываютъ передній конецъ стопы лѣвою рукою, отгибаютъ ее

книзу и проводятъ по тылу стопы полулунный, выпуклый кпереди разрѣзъ отъ одного края подошвеннаго лоскута до другого, отступя приблизительно на 3 сант. кпереди отъ обознательныхъ точекъ линіи сочлененій. На правой ногѣ разрѣзъ этотъ ведутъ съ боковой стороны стопы къ срединной, а на лѣвой наоборотъ. Образовавъ такимъ образомъ тыльный лоскутъ, отпрепаровываютъ его кверху до уровня сочлененій, затѣмъ разсѣкаютъ здѣсь сухожилія разгибателей и приступаютъ къ расчлененію. Предплюсно-плюсневыя сочлененія образуютъ довольно сложную ломаную линію. Сочленовная линія въ общемъ образуетъ дугу съ четырехугольнымъ выступомъ кзади, соотвѣтственно основанію 2-ой плюсневой кости. Расчлененіе лучше всего начинать съ бокового края, такъ какъ тутъ обознательная точка (бугристость 5-ой плюсневой кости) всего болѣе замѣтна. Поставивъ ножъ за бугристость 5-ой плюсневой кости, перерѣзаютъ прикрѣпленіе сухожилія короткой малоберцовой мышцы и входятъ въ суставъ между кубовидной и 5-й плюсневой костями, ведя ножъ съ боку къ серединѣ и сзади напередъ. Когда этотъ суставъ вскрытъ, ножу даютъ болѣе поперечное направленіе и попадаютъ въ суставную щель между 4-ой плюсневой и кубовидной костями; далѣе ножъ ведутъ также въ поперечномъ направленіи и вскрываютъ суставъ между 3-ей плюсневой и 3-ей клиновидной костями. Когда дойдутъ до основанія 2-ой плюсневой кости, слѣдуетъ остановиться и перейти сначала ко вскрытію перваго предплюсно-плюсневого сочлененія. Первая клиновидная кость болѣе выдается чѣмъ другія, поэтому суставная линія лежитъ болѣе кпереди; для опредѣленія ея нащупываютъ концомъ пальца бугорокъ или утолщенный край основанія первой плюсневой кости и тотчасъ

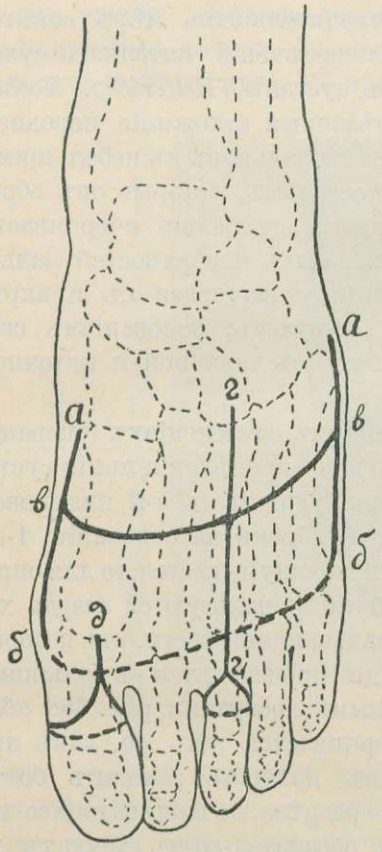

Рис. 658.

кзади отъ него ставятъ ножъ, пересѣкаютъ переднее прикрѣпленіе сухожилія передней большеберцовой мышцы и проникаютъ въ суставъ, причемъ ножъ ведутъ въ слегка косвенномъ направленіи впередъ и вбокъ. По вскрытіи сустава между первой клиновидной и первой плюсневой костями возвращаются къ основанію 2-ой плюсневой кости. Какъ извѣстно, основаніе это, благодаря короткости 2-ой клиновидной кости сильно вдается назадъ; чтобы попасть въ суставную щель между только что названными костями, надо сдѣлать нѣсколько послѣдовательныхъ спереди назадъ уколовъ кончикомъ ножа, направленнымъ отвѣсно къ кости, пока ножъ не попадетъ между 2-ой клиновидной и 2-ой плюсневой костями въ суставную щель, которая такимъ образомъ будетъ опредѣлена и вскрыта. Теперь проникаютъ ножомъ въ щель между основаніемъ 2-ой плюсневой кости и прилегающей къ ней фасеткой 3-ей клиновидной кости, а затѣмъ въ щель между срединной стороной основанія 2-ой плюсневой кости и обращенной къ ней поверхностью 1-ой клиновидной, причемъ въ этомъ послѣднемъ промежуткѣ перерѣзаютъ ключъ сочлененія — первую межкостную клино-плюсневую связку. Какъ только эта крѣпкая связка будетъ перерѣзана, суставныя поверхности *Lisfranc*'овскаго сустава широко расходятся, чему помогаютъ, дѣлая подошвенное сгибаніе удаляемой части стопы. Теперь остается со стороны вскрытыхъ сочлененій перерѣзать подошвенныя связки, а также прикрѣпленіе длинной малоберцовой мышцы, а затѣмъ отпрепаровать, держась ближе къ костямъ, подошвенный лоскутъ въ предѣлахъ очерчивающихъ его разрѣзовъ.

Въ заключеніе перевязываются сосуды: на тыльной сторонѣ тыльная артерія стопы надъ 2-ой клиновидной костью, въ подошвенномъ лоскутѣ—конецъ боковой подошвенной артеріи (подошвенная дуга) и нѣсколько плюсневыхъ артерій.

Вычлененіе въ предплюсно-плюсневомъ сочлененіи одной плюсневой кости производится такъ же, какъ на рукѣ, посредствомъ овальнаго разрѣза въ видѣ сачка (рис. 658 *гг*), причемъ прямой разрѣзъ, представляющій ручку сатка, проводятъ по тыльной поверхности кости отъ точки, лежащей немного позади соотвѣтствующаго предплюсно-плюсневого сочлененія, до головки плюсневой кости. Отсюда разрѣзъ уклоняютъ въ сторону межпальцевыхъ складокъ, обходятъ основаніе пальца съ той и другой стороны, образуя овальное сѣченіе, причемъ со стороны подошвы разрѣзъ проходитъ по пальце-подошвенной складкѣ. Во время веденія разрѣза помощникъ отводитъ сосѣдніе пальцы, а хирургъ удерживаетъ оперируемый палецъ указательнымъ и большимъ своей лѣ-

вой руки. Послѣ проведенія кожнаго разрѣза перерѣзаютъ сухожилія разгибателей, вскрываютъ предплюсно-плюсневое сочлененіе и освобождаютъ удаляемую плюсневую кость отъ окружающихъ мягкихъ тканей. По заживленіи раны получается продольный рубецъ по тылу.

Ампутація всѣхъ плюсневыхъ костей на ихъ протяженія можетъ быть произведена съ образованіемъ подошвеннаго большого и тыльнаго малаго лоскута.

Основаніе подошвеннаго лоскута помѣщается на уровнѣ мѣста ампутаціи, а передній край его на головкахъ плюсневыхъ костей. Небольшой тыльный лоскутъ очерчиваютъ полулуннымъ разрѣзомъ по тылу стопы, выпуклостью впередъ. Оба лоскута отпрепаровываютъ отъ костей до мѣста будущаго распила костей, затѣмъ перерѣзаютъ поперечно межкостныя мышцы, отдѣляютъ накостницу въ линіи распила отъ каждой изъ костей и, наконецъ, отпиливаютъ послѣднія поперечно. Перевязывать приходится тыльныя и подошвенныя плюсневыя артеріи.

Ампутація одной какой-либо плюсневой кости производится черезъ такой же разрѣзъ, какъ и вычлененіе ея въ предплюсно-плюсневомъ сочлененіи, съ тою лишь разницей, что продольный тыльный разрѣзъ (ручку ракеты) начинаютъ на уровнѣ будущаго распила кости.

Вычлененіе всѣхъ пальцевъ въ плюсно-фаланговыхъ сочлененіяхъ. Линію плюснофаланговыхъ сочлененій легко опредѣлить, дѣлая подошвенное сгибаніе пальцевъ, по выступающимъ головкамъ плюсневыхъ костей; въ особенности хорошо замѣтна головка первой плюсневой кости. Линія суставовъ идетъ въ видѣ дуги, выпуклой впередъ, причемъ самою выдающеюся точкой дуги является головка 2-ой плюсневой кости. Вычлененіе производится преимущественно съ большимъ подошвеннымъ и малымъ тыльнымъ лоскутами (рис. 656 *бббб*). Операторъ становится впереди стопы и, захвативъ лѣвою рукою удаляемые пальцы, сгибаетъ ихъ въ сторону подошвы, затѣмъ проводитъ поперечный, нѣсколько выпуклый кпереди разрѣзъ по тылу впереди линіи суставовъ, какъ можно ближе къ межпальцевымъ промежуткамъ. Разрѣзъ начинаютъ, если операція производится на лѣвой ногѣ, на срединномъ краю основной фаланги большого пальца и оканчиваютъ на боковомъ краю основной фаланги мизинца; на правой сторонѣ поступаютъ обратно. Къ тому и другому концу этого разрѣза добавляютъ по продольному разрѣзу, идущему по краю большого пальца и мизинца до уровня сочлененій ихъ съ плюсневыми костями. Когда такимъ образомъ очерченъ тыльный лоскутъ, при-

ступаютъ къ очерчиванію подошвеннаго лоскута. Для этого хирургъ отгибаетъ всѣ пальцы въ тыльную сторону и затѣмъ ведетъ справа налѣво поперечный разрѣзъ какъ разъ по пальце-подошвенной бороздкѣ. Концы этого разрѣза соединяются съ концами тыльнаго поперечнаго разрѣза. Послѣ этого снова возвращаются на тылъ и, сгибая пальцы, перерѣзаютъ сухожилія длиннаго и короткаго разгибателей, причемъ помощникъ оттягиваетъ кожу тыльнаго лоскута кзади. Затѣмъ входятъ въ суставы, перерѣзаютъ сумочныя и вспомогательныя связки и разсѣкаютъ сухожилія сгибателей. Въ заключеніе перевязываются пальцевыя артеріи въ промежуткахъ между головками плюсневыхъ костей.

Вычлененіе одного какого-нибудь пальца въ плюсно-фалангомъ суставѣ можетъ быть произведено, аналогично вычлененію ручныхъ пальцевъ, посредствомъ овальнаго разрѣза или разрѣза въ формѣ сачка (рис. 658 *д*). При опредѣленіи линіи сустава руководствуются головкой соотвѣтствующей плюсневой кости, сгибая палецъ. При вычлененіи большого пальца разрѣзъ надо проводить такимъ образомъ, чтобы съ срединной стороны оставалось возможно больше мягкихъ тканей для закрытія объемистой плюсневой головки. Въ случаѣ недостатка кожныхъ покрововъ пришлось бы отсѣкать голову первой плюсневой кости, что представляетъ собою важное неудобство въ смыслѣ лишенія стопы одной изъ ея нормальныхъ точекъ опоры.

Вычлененіе и ампутація фалангъ производится крайне рѣдко, за исключеніемъ развѣ большого пальца. Если понадобится сдѣлать одну изъ этихъ операцій, то лучше всего образовать подошвенный лоскутъ совершенно такъ же, какъ это дѣлается на рукѣ.

О протезахъ и искусственныхъ конечностяхъ послѣ ампутацій и вычлененій на нижней конечности.

Болѣе простымъ назначеніемъ нижней конечности—поддерживать тяжесть туловища и служить для его передвиженія—обусловливается, что въ искусственной замѣнѣ ея послѣ ампутаціи достигнуты болѣе совершенные результаты, чѣмъ при замѣнѣ верхней конечности. Уже такія простыя приспособленія, какъ изстари примѣнявшаяся послѣ ампутаціи голени „колѣнная клюка“ и устроенные по тому же типу костыльные протезы даютъ ампутированному возможность не только ходить, но и работать, оставаясь по цѣлымъ днямъ на ногахъ.

Колѣнная клюка, которая легко можетъ быть изготовлена любымъ плотникомъ, состоитъ изъ крѣпкой деревянной палки, длины здоровой голени, съ деревянной, подбитой мягкой подстилкой, пластинкой на верхнемъ концѣ, служащей опорой для верхняго конца согнутой подъ прямымъ угломъ голени, и двухъ деревянныхъ же шинъ—срединной болѣе короткой и боковой болѣе длинной—служащихъ для укрѣпленія всего аппарата при помощи двухъ ремней; изъ нихъ одинъ охватываетъ бедро, другой—туловище въ видѣ пояса. На рис. 659 изображена такая клюка болѣе тщательной выдѣлки; на нижній конецъ палки надѣтъ колпачокъ

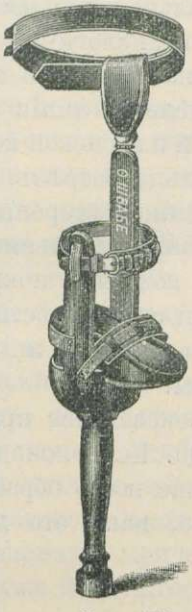

Рис. 659.

Рис. 660.

изъ толстой резины, чтобы сдѣлать походку болѣе мягкой и избѣжать поскальзыванія.

Костыльные протезы отличаются отъ клюки только тѣмъ, что укрѣпляются на культѣ или на туловищѣ при помощи гильзы или капсулы, изготовляемыхъ изъ кожи съ металлическими подкрѣпляющими шинами; недостающая часть конечности или цѣлая конечность такъ же, какъ въ клюкѣ, замѣняется деревяннымъ костылемъ (рис. 660, протезъ для ампутированнаго бедра).

Наряду съ этими простыми протезами, дающими далеко не совершенную походку, изготовляются гораздо болѣе сложныя, такъ наз. „искусственныя нижнія конечности“, которыя не только

въ совершенствѣ воспроизводятъ внѣшнюю форму ноги, но и снабжаются подвижными суставами, благодаря чему при ихъ употребленіи получается болѣе естественная походка, менѣе утомляющая больного.

Какъ бы ни была устроена нижняя часть аппарата, въ видѣ-ли искусственной конечности съ подвижными суставами или въ видѣ простого костыля, верхняя часть представляется болѣе или менѣе одинаковой и состоитъ изъ капсулы или гильзы, при помощи которыхъ аппаратъ соединяется съ культей или съ туловищемъ. При устройствѣ этой части замѣняющаго аппарата подлежитъ рѣшенію весьма существенный вопросъ: какое мѣсто культи или туловища лучше всего сдѣлать точкой опоры.

Послѣ вычлененія бедра, когда культи совсѣмъ нѣтъ, и послѣ ампутаціи бедра тотчасъ ниже пахового сгиба другого выбора не остается, какъ укрѣпить протезъ на тазовомъ поясѣ. Кожаная капсула, имѣя главную точку опоры въ сѣдалищномъ бугрѣ, плотно охватываетъ половину таза и прикрѣпляется при помощи широкаго пояса вокругъ тазового кольца.

При существованіи культи выборъ точки опоры зависитъ отъ того, въ состояніи-ли конецъ культи выносить давленіе или нѣтъ. Въ первомъ случаѣ устройство протеза довольно просто: конецъ культи непосредственно упирается въ мягкую подстилку на днѣ капсулы, болѣе или менѣе плотно охватывающей культю. При этомъ дѣйствіе тяжести переносится главнымъ образомъ на конецъ культи и лишь отчасти на ея боковую поверхность; капсула благодаря этому можетъ имѣть меньшее протяженіе и устраиваться изъ болѣе легкаго матеріала, часто даже безъ металлическихъ подкрѣпляющихъ частей, отчего значительно уменьшается вѣсъ протеза; главное же то, что опираніе на конецъ культи, ближе подходящее къ естественнымъ условіямъ, даетъ болѣе увѣренную и твердую походку. До послѣдняго времени выносливыя культи встрѣчались лишь какъ исключенія и получались обыкновенно только послѣ вычлененій или ампутацій на эпифизахъ, какъ операціи *Syme*'а, *Пирогова*, *Gritti*, *Сабанѣева*; теперь же, благодаря примѣненію при ампутаціяхъ на протяженіи діафизовъ костной пластики, полученіе такого рода культи уже входитъ въ большинствѣ случаевъ въ планъ ампутаціи.

Въ тѣхъ случаяхъ, когда конецъ культи не въ состояніи выносить продолжительнаго давленія, давленіе тяжести туловища переносятъ на боковую поверхность культи, причемъ въ видѣ опорныхъ пунктовъ пользуются костными выступами, болѣе или менѣе выдающимися изъ-подъ мягкихъ тканей; на голени такими

опорными пунктами служатъ мыщелки большеберцовой кости, на тазу—сѣдалищный бугоръ. Сработанная по точному гипсовому слѣпку капсула изъ крѣпкой кожи, или металлическая, плотно облегаетъ боковую поверхность культи и костные выступы, конецъ же культи остается внѣ давленія на нѣкоторомъ разстояніи отъ дна капсулы. На бедрѣ капсула вверху оканчивается такъ наз. сѣдалищнымъ кольцомъ, плотно прилаженнымъ къ сѣдалищному бугру, промежности и лонной кости. Если при короткой культѣ голени поверхность опоры оказывается недостаточной, то ее увеличиваютъ тѣмъ, что часть давленія переносятъ на бедро. Для этого голенную гильзу двумя боковыми стальными шинами соединяютъ съ другой гильзой, которая плотно охватываетъ бедро; иногда же прибавляютъ еще и сѣдалищное кольцо, чтобы въ качествѣ опорнаго пункта воспользоваться сѣдалищнымъ бугромъ.

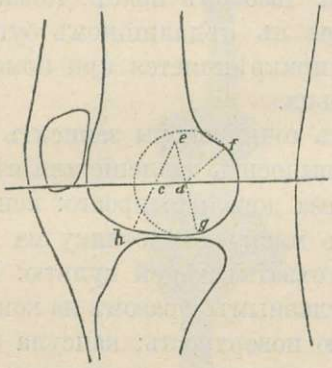

Рис. 661. *(Gocht)*.

Чтобы въ этихъ случаяхъ не лишать больного подвижности въ колѣнномъ суставѣ, шины, соединяющія обѣ гильзы, снабжаются искусственнымъ суставомъ. При этомъ, однако, оказывается не малое затрудненіе, обусловленное тѣмъ, что колѣнный суставъ не представляетъ собой простого блоковиднаго сустава съ одной осью вращенія. Изслѣдованія братьевъ *Weber* показали, что суставная поверхность мыщелковъ бедра въ передне-заднемъ сѣченіи представляетъ отрѣзокъ не круга, а спирали (рис. 661), причемъ для отрѣзка fg центръ вращенія находится въ точкѣ d, для отрѣзка же hg—въ точкѣ e. По вычисленію *Meyer*'а оба радіуса относятся другъ къ другу какъ 5 : 9. Такъ какъ другая составная поверхность, принадлежащая большеберцовой кости, представляетъ собою болѣе или менѣе ровную плоскость, по которой мыщелки бедра катятся подобно тому, какъ колесо по землѣ, то при сгибаніи колѣннаго сустава ось вращенія перемѣщается параллельно самой себѣ. Понятно, что при этихъ условіяхъ вращеніе въ простомъ шарнирѣ съ одной осью не можетъ совпадать съ вращеніемъ въ колѣнномъ суставѣ. И дѣйствительно, при обычномъ устройствѣ искусственнаго сустава на боковыхъ шинахъ въ видѣ простого шарнира, сгибаніе конечности происходитъ съ извѣстнымъ затрудненіемъ, иногда даже съ ощущеніемъ болѣзненности и, во-

обще, дѣлается возможнымъ только благодаря нѣкоторому смѣщенію голенной гильзы (рис. 662), причемъ культя концомъ своимъ упирается въ переднюю стѣнку гильзы, верхній же край гильзы спереди болѣе или менѣе сильно отстаетъ отъ культи. Перемѣщая въ ту или другую сторону ось искусственнаго сустава, удается эмпирическимъ путемъ найти для нея среднее положеніе, при которомъ вышеуказанныя смѣщенія гильзы сведены до такого минимума, что для движенія въ колѣнномъ суставѣ не встрѣчается серьезныхъ препятствій, но совершенно устранить ихъ все-таки не удается. Въ виду этого *Marks*'омъ было предложено устраивать два шарнира, какъ видно на рис. 663; на уровнѣ нижняго конца бедра боковыя шины соединяются двумя широкими эластическими

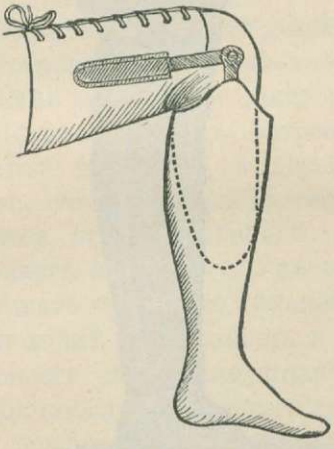

Рис. 662. *(Marks).*

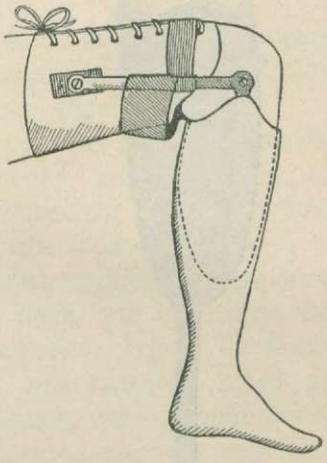

Рис. 663. *(Marks).*

полосами, которыя, плотно охватывая бедренную гильзу спереди и сзади, фиксируютъ ихъ; при сгибаніи же онѣ даютъ нижнему шарниру возможность нѣсколько перемѣщаться книзу. *Менцель* (фирма *Швабе*) особымъ устройствомъ шарнирнаго сустава достигъ перемѣщенія оси вращенія при сгибаніи.

Распредѣленіе давленія на возможно большую поверхность, представляя единственную возможность устройства протеза при чувствительной культѣ, имѣетъ, однако, весьма существенные недостатки. Недостатки эти слѣдующіе: 1) гильзы, охватывающія культю и вышележащія части конечности, должны быть сработаны изъ очень крѣпкаго матеріала или снабжены подкрѣпляющими металлическими шинами, благодаря чему протезы представляются громоздкими, тяжелыми; 2) закрывая конечность на болѣе или менѣе значительномъ протяженіи и мѣшая перспираціи, гильзы

эти очень тягостны для больныхъ, особенно въ жаркое время; 3) кожа надъ костными выступами, служащими опорными пунктами, подъ вліяніемъ давленія легко изъязвляется; 4) сильное сдавленіе культи гильзою способствуетъ ея атрофіи, и съ этимъ связано другое неудобство—гильза, сначала облегавшая культю плотно, дѣлается слишкомъ широкою, конечность въ ней опускается и конецъ культи начинаетъ упираться въ дно гильзы; аппаратъ приходится поэтому время отъ времени передѣлывать. Частыхъ передѣлокъ думали избѣжать тѣмъ, что гильзу устраивали безъ всякой подкладки, культя же, передъ надѣваніемъ протеза, увивалась мягкой

Рис. 664.

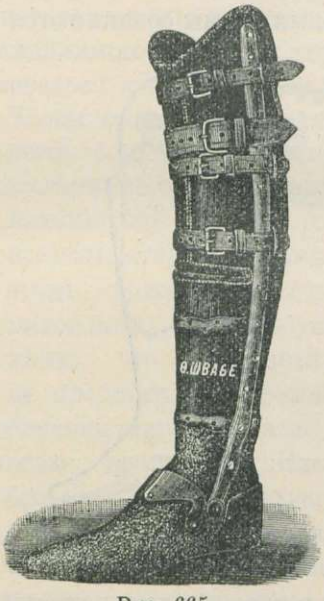

Рис. 665.

подкладкой, которую, по мѣрѣ надобности, можно было бы утолщать; но, чтобы аппаратъ сидѣлъ хорошо, увиваніе это должно быть сдѣлано съ большой тщательностью и умѣніемъ, которыхъ нельзя предполагать, по крайней мѣрѣ, у большинства носителей протезовъ. Всѣ указанныя неудобства повели къ тому, что многіе протезы и искусственныя конечности, даже послѣ низкой ампутаціи голени, снабжаются сѣдалищнымъ кольцомъ, которое главное дѣйствіе тяжести переноситъ на сѣдалищный бугоръ. Но, если такіе аппараты дѣйствительно и представляютъ преимущества при стояніи, то для ходьбы они довольно неудобны, не говоря уже о томъ, что подобное приспособленіе усложняетъ аппаратъ и увеличиваетъ его тяжесть.

Съ другой стороны, при тщательной выработкѣ протезовъ

можно и при сравнительно небольшой опорной поверхности получить очень удовлетворительные результаты. На рис. 664 и 665 изображены выдѣлываемые фирмою *Швабе*, въ Москвѣ, протезъ и искусственная конечность для ампутаціи голени, гильза которыхъ простирается только до верхняго конца голени. Примѣненные уже не въ одномъ десяткѣ случаевъ они вполнѣ оправдали себя на практикѣ. Непремѣннымъ условіемъ успѣха является здѣсь тщательная выработка гильзы по возможно точному гипсовому слѣпку. Фиксація протеза на культѣ достигается при помощи широкаго ремня (на рисункахъ—второй сверху), который сзади проходитъ между гильзой и ея подбивкой; при затягиваніи онъ придавливаетъ заднюю часть подбивки къ покатой кверху поверхности икры.

Въ зависимости отъ устройства части аппаратовъ, замѣняющей недостающую часть конечности, различаютъ, какъ сказано, „костыльные протезы“ и „искусственныя конечности“.

Первые изъ нихъ, устроенные по типу старинной клюки, хотя и даютъ надежную и хорошую опору для туловища, имѣютъ, однако, очень важный недостатокъ: походка въ нихъ существенно разнится отъ естественной, главнымъ образомъ потому, что имъ недостаетъ подвижности въ колѣнномъ суставѣ и эластичнаго постепеннаго отдѣленія подошвы отъ пола, что придаетъ нормальной походкѣ ея плавность и эластичность. Чтобы не задѣвать за неровности пола, ампутированный при каждомъ шагѣ долженъ приподнимать соотвѣтственную половину таза и описывать протезомъ боковую дугу, что очень утомительно; при опусканіи протеза получается толчекъ и сотрясеніе всей культи, которое можетъ вредно отзываться на покрывающихъ ее мягкихъ тканяхъ. Если, несмотря на эти неудобства, костыльные протезы, тѣмъ не менѣе, и теперь еще продолжаютъ пользоваться широкимъ распространеніемъ, и если многіе ампутированные именно для усиленной дѣятельности, какъ продолжительная ходьба или производство какой-либо тяжелой работы, даютъ имъ предпочтеніе передъ искусственной конечностью, то объясняется это ихъ легкостью, прочностью и надежностью опоры, которую они даютъ.

Для устраненія или, по крайней мѣрѣ, уменьшенія указанныхъ недостатковъ костыльныхъ протезовъ въ нихъ производились различнаго рода видоизмѣненія и приспособленія: къ концу придѣлывалась резиновая пробка или на него надѣвался колпачокъ изъ толстой резины, благодаря чему походка дѣлалась мягче, эластичнѣе, менѣе толкающей. Съ тою же цѣлью *Hermann* устраивалъ на концѣ подвижный шпинекъ со спиральной пружи-

ной (рис. 666); кромѣ того, чтобы избѣжать утомительныхъ для больного круговыхъ движеній протеза, онъ нижній конецъ его отгибалъ кпереди подъ тупымъ угломъ такъ, чтобы точка опоры лежала на 2—3 сант. кпереди отъ линіи тяжести; тогда при шагѣ достаточно поднимать протезъ прямо кпереди. Для случаевъ вычлененія бедра устраиваютъ сгибающіеся протезы. Въ аппаратѣ *Mathieu* (рис. 667) костыль соединенъ съ капсулой прочнымъ шарниромъ; эластическій ремень, натянутый спереди отъ капсулы къ костылю, сгибаетъ послѣдній, какъ только онъ освобождается отъ давленія тяжести туловища настолько, сколько необходимо для производства одного шага; дальнѣйшему сгибанію препятствуетъ особое задерживающее приспособленіе; когда костыль снова упирается въ полъ и на него переносится дѣйствіе тяжести, онъ выпрямляется, и начинается новый шагъ. Отодвиганіе задвижки *c*

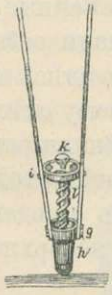

Рис. 666.

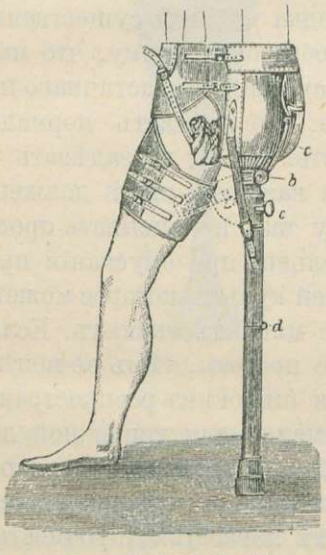

Рис. 667. (*Schede*).

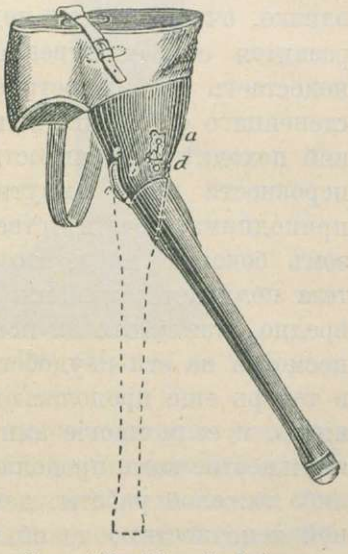

Рис. 668. (*Karpinsky*).

освобождаетъ не только тазобедренный, но и колѣнный шарниръ *d*, такъ что больной получаетъ возможность сидѣть съ согнутыми тазобедреннымъ и колѣннымъ суставами. Въ аппаратѣ *Geffers*'а (рис. 668) сгибаніе производится дѣйствіемъ пружины *ce*; различнымъ образомъ устанавливая пуговку *a*, можно суставъ или закрѣпить въ выпрямленномъ положеніи, или, при сидѣніи, освобо-

дить его совершенно, чтобы нога могла согнуться подъ прямымъ угломъ, или, наконецъ, дать суставу ограниченную подвижность, необходимую для производства одного шага.

Искусственныя нижнія конечности отличаются отъ костыльныхъ протезовъ въ двухъ направленіяхъ: 1) онѣ воспроизводятъ внѣшнюю форму конечности; 2) онѣ стремятся дать больному походку, по возможности ближе подходящую къ естественной, что возможно только при подвижности въ искусственныхъ суставахъ, главнымъ образомъ, въ колѣнномъ и голеностопномъ.

Что касается устройства колѣннаго сустава, то, конечно, не можетъ быть сомнѣній въ томъ, что это долженъ быть простой шарнирный суставъ, зато остается вопросомъ, что выгоднѣе для больного, ходьба съ подвижнымъ или неподвижнымъ колѣннымъ суставомъ. Во всѣхъ старыхъ и въ большинствѣ современныхъ протезовъ колѣнный суставъ снабженъ особымъ замыкающимъ приспособленіемъ; при ходьбѣ онъ замкнутъ неподвижно въ выпрямленномъ положеніи, когда же больной садится, онъ отмыкаетъ замокъ, и колѣнный суставъ сгибается. При томъ устройствѣ колѣннаго сустава, которое примѣнялось прежде и во многихъ случаяхъ примѣняется и теперь, т.-е. при помѣщеніи линіи вращенія искусственнаго колѣннаго сустава въ одной фронтальной плоскости съ линіей тяжести, ходьба съ подвижнымъ колѣннымъ суставомъ очень затруднительна, такъ какъ достаточно малѣйшаго сгибанія туловища кпереди, чтобы согнуть колѣнный суставъ, и незначительнаго сопротивленія со стороны почвы, чтобы помѣшать ему выпрямиться при окончаніи шага. Важное нововведеніе было сдѣлано *Charriére*'омъ (старшимъ) и *Bly*'емъ, которые показали, что для избѣжанія вышеуказанныхъ неудобствъ необходимо помѣщать шарниры кзади отъ линіи тяжести. Не трудно понять, что такое расположеніе суставовъ должно въ значительной мѣрѣ способствовать устойчивости конечности, такъ какъ требуется уже нѣкоторое сгибаніе въ колѣнномъ суставѣ, чтобы перемѣстить линію тяжести кзади отъ оси вращенія шарнировъ, когда сила тяжести туловища можетъ дѣйствовать въ смыслѣ сгибанія сустава. Устойчивость можно еще увеличить, если придать конечности положеніе усиленнаго выпрямленія, такъ чтобы голень и бедро образовали открытый кпереди тупой уголъ, и помѣщеніемъ внутри сустава пружины, которая способствуетъ выпрямленію сустава. Механизмъ ходьбы при такомъ подвижномъ суставѣ таковъ: когда бедро сгибается и голень отдѣляется отъ пола, колѣнный суставъ, въ силу собственной тяжести голени, сгибается; затѣмъ, при перемѣщеніи туловища впередъ, голень подобно маятнику, мѣсто подвѣшиванія котораго перемѣщается

кпереди, откачивается также кпереди, въ сторону выпрямленія, чему способствуетъ и пружина, и когда въ концѣ шага дѣйствіе тяжести тѣла переносится на искусственную конечность, послѣдняя выпрямляется окончательно и превращается въ стойкую опору.

Указаннымъ устройствомъ въ значительной мѣрѣ уменьшаются неудобства подвижнаго колѣннаго сустава, но вполнѣ все-таки не устраняются. Кромѣ того, благодаря порывистому выпрямленію ноги при шаганіи впередъ и наступанію на ногу при выпрямленномъ колѣнномъ суставѣ, получается некрасивая походка, сходная съ походкой атактиковъ.

Рис. 669.

Усовершенствованіе походки съ подвижнымъ колѣннымъ суставомъ зависитъ отъ рѣшенія еще другой технической задачи: получить такой искусственный колѣнный суставъ, который автоматически закрѣплялся бы въ любомъ положеніи сгибанія, чтобы тѣло и въ согнутой подъ извѣстнымъ угломъ искуственной конечности находило себѣ надежную опору. Въ этомъ отношеніи въ настоящее время имѣются лишь единичныя попытки.

Въ 1868 *Hermann* обнародовалъ описаніе протеза (рис. 669), въ которомъ онъ пытался осуществить указанное требованіе тѣмъ, что къ двумъ основнымъ шинамъ искусственной конечности прибав-

лялъ еще третью, расположенную нѣсколько сзади такимъ образомъ, что при дѣйствіи на нее тяжести она тотчасъ же прекращала дальнѣйшее сгибаніе въ колѣнномъ суставѣ и закрѣпляла его въ томъ положеніи, въ какомъ онъ находился при началѣ дѣйствія тяжести. Вслѣдствіе постигшей его смерти *Hermann*'у не удалось окончательно разработать свою идею.

Другое предложеніе опубликовано сравнительно недавно *Engels*'омъ. Сущность устройства его сустава заключается въ слѣду-

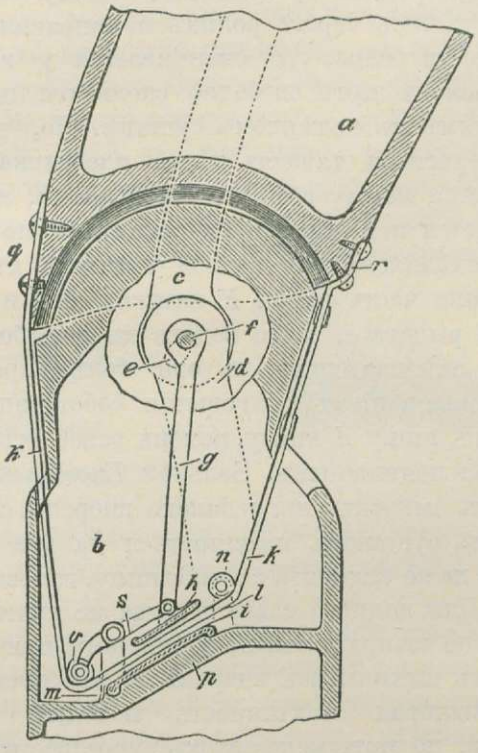

Рис. 670. *(Engels)*.

ющемъ (рис. 670): *a* — бедро, *b* — голень; бедреная шина *c* соединяется съ шиной голени *d* при помощи шарнира такимъ образомъ, что шарнирный конецъ первой неподвижно соединенъ съ проходящей поперечно осью *f*, которая на шарнирномъ концѣ шины голени входить въ щелевидное отверстіе *e*, въ которомъ она не только вращается, но и скользитъ. На оси *f* надѣтъ стержень *g*, который нижнимъ концомъ неподвижно соединенъ съ поставленной нѣсколько косо пластинкой *h*. Если подъ вліяніемъ тяжести тѣла, ось *f* смѣщается къ нижнему концу щели *e*, то вмѣ-

стѣ съ этимъ смѣщается внизъ и стержень *g* съ пластинкой *h*. Нѣсколько ниже пластинки *h*, параллельно ей, укрѣплена неподвижно другая пластинка *i*, у передне-нижняго конца которой укрѣплены стойка *m* съ двуплечимъ рычагомъ *s*; одно плечо этого рычага соединено шарниромъ съ рычагомъ *g* около пластинки *h*, другое снабжено роликомъ *o*; такой же роликъ *n* находится у другого конца пластинки. Прочный ремень *K*, начавшись у передней части бедра у *q*, входитъ спереди внутрь голени, перегибается черезъ роликъ *o*, проходитъ между обѣими пластинками и, перегнувшись черезъ роликъ *n*, направляется кверху, къ задней поверхности бедра, гдѣ оканчивается у *r*. При неотягощенной ногѣ ремень этотъ свободно скользитъ по роликамъ, не мѣшая движеніямъ въ колѣнномъ суставѣ. Но, какъ только на конечность переносится тяжесть тѣла, пластинка *h* опускается, ремень зажимается между обѣими пластинками, и колѣнный суставъ закрѣпляется неподвижно въ какомъ бы положеніи онъ въ это время ни находился; при всякой попыткѣ къ дальнѣйшему сгибанію передняя часть ремня *K* натягивается и приподнимаетъ переднее плечо рычага *s*, а это ведетъ къ еще большему защемленію ремня и, слѣдовательно, къ еще болѣе прочной фиксаціи сустава. Съ прекращеніемъ отягощенія собственная тяжесть голени оттягиваетъ шину *d* книзу, ремень освобождается, и суставъ снова становится подвижнымъ. Больной *Engels*'а не только хорошо ходилъ, но могъ выносить ногу далеко впередъ съ сильно согнутымъ колѣннымъ суставомъ и опираться на нее всею тяжестью туловища, могъ даже всходить на лѣстницу, занося искусственную ногу впередъ. Для полнаго совершенства не хватаетъ только возможности активно выпрямлять ногу; поэтому при ходьбѣ приходится конечность выкидывать впередъ, чтобы достигнуть ея выпрямленія; нѣкоторая атактичность походки, слѣдовательно, остается и здѣсь, но этотъ недостатокъ уменьшается тѣмъ, что при такомъ устройствѣ колѣннаго сустава нѣтъ необходимости получать полное выпрямленіе: ампутированный такъ же хорошо можетъ опираться на слегка согнутую конечность.

Въ настоящее время на вопросъ о ходьбѣ съ подвижнымъ колѣннымъ суставомъ можно отвѣтить такъ: если бедреная культя очень коротка или слаба, то въ общемъ ходьба легче при неподвижномъ суставѣ, при длинной же культѣ, обладающей достаточной силой для передвиженія искуственной конечности, можно устраивать подвижный колѣнный суставъ.

Что касается голеностопнаго сустава, движенія въ которомъ имѣютъ для ходьбы еще большее значеніе, чѣмъ движенія въ

колѣнномъ суставѣ, то въ старыхъ искусственныхъ конечностяхъ онъ обыкновенно устраивался въ видѣ простого шарнира, допускающаго только сгибаніе и разгибаніе; сама стопа дѣлалась изъ дерева; въ области пальцевыхъ суставовъ устраивался второй шарнирный суставъ, благодаря которому въ извѣстной мѣрѣ достигалось очень важное для ходьбы постепенное отдѣленіе стопы отъ пола. Въ нѣкоторыхъ, болѣе сложныхъ аппаратахъ стопа снабжалась приспособленіемъ для автоматическаго сгибанія и разгибанія. Для этого стопа соединялась съ бедромъ при помощи струнъ, эластической тесьмы или пружинъ такъ, что при сгибаніи колѣна приподнимался носокъ ноги, при разгибаніи же колѣна голеностопный суставъ выпрямлялся. При ходьбѣ по ровному полу такое устройство сустава давало вполнѣ удовлетворительные результаты, за то на неровной почвѣ оно представляло большія неудобства, такъ какъ стопа, не будучи въ состояніи принаравливаться къ неровностямъ, оказывалась слишкомъ ненадежной, мало устойчивой опорой. Да и на ровной почвѣ подобная стопа опирается всей

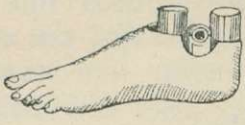

Рис. 671. (*Karpinsky*).

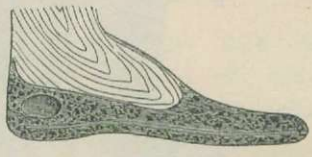

Рис. 672. (*Marks*).

подошвой только при отвѣсномъ положеніи ноги; при стояніи съ разставленными ногами онѣ прикасаются къ полу только однимъ своимъ краемъ.

Первая попытка устранить это неудобство принадлежитъ *Sapho*, который голень соединялъ со стопою шарнирнымъ суставомъ, настолько свободнымъ, что въ немъ оказывалась возможной нѣкоторая боковая подвижность; необходимая устойчивость достигалась тѣмъ, что между голенью и стопой прокладывались полосы резины. Очень близкое къ этому устройство стопы встрѣчаемъ въ искусственныхъ конечностяхъ *Pfister*'а; здѣсь впереди и позади очень свободнаго шарнирнаго сустава, соединяющаго стопу съ голенью, помѣщено по резиновому цилиндру (рис. 671), въ которыхъ голень встрѣчаетъ при сгибаніи и разгибаніи эластическій упоръ. Давая очень мягкую и эластическую походку, стопа *Pfister*'а допускаетъ и нѣкоторую боковую подвижность.

Bly, а затѣмъ *Esmarch* соединяли голень со стопою при помощи шаровиднаго сустава со всесторонней подвижностью, но такіе суставы давали недостаточную устойчивость.

Совершенно инымъ путемъ разрѣшилъ вопросъ *Marks* въ Нью-Іоркѣ, который стопу выливаетъ изъ резины съ деревяннымъ ядромъ въ задне-верхней части (рис. 672); для большей прочности онъ въ толщѣ резины прокладываетъ гибкія стальныя полосы. Здѣсь способность приноравливаться къ неровностямъ почвы достигается единственно только эластичностью резины, съ голенью же стопа соединяется неподвижно при помощи винтовъ, проходящихъ въ деревянное ядро стопы. Въ силу той же эластичности происходитъ и постепенное отдѣленіе стопы отъ пола при ходьбѣ, такъ что устройство особаго пальцевого сустава представляется совершенно излишнимъ. Фирма *Швабе* (въ Москвѣ) въ 1909 замѣнила сплошную резину въ стопѣ *Marks'*а резиновой же пневматической камерой, которая накачивается воздухомъ при помощи обыкновеннаго велосипеднаго насоса.

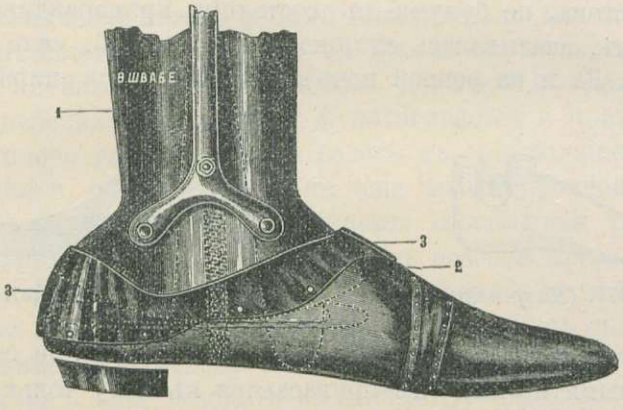

Рис. 673 *(Менцель)*.

Въ 1896 *Менцель* обнародовалъ изобрѣтенный имъ голеностопный суставъ для искусственныхъ ногъ, который представляется наиболѣе совершеннымъ. Исходя изъ того, что во всѣхъ существовавшихъ до того времени голеностопныхъ суставахъ точкою опоры служитъ точка или небольшая поверхность, не измѣняющая своего положенія при выполненіи шага, что совершенно не соотвѣтствуетъ дѣйствительнымъ условіямъ въ естественной стопѣ и заставляетъ ампутированнаго съ напряженіемъ силъ переноситъ центръ тяжести на одну отвѣсную линію съ точкой опоры, чтобы затѣмъ перекачнуться кпереди, *Менцель* задался цѣлью устроить искусственный голеностопный суставъ такъ, чтобы въ немъ, какъ и въ естественномъ, точка опоры при ходьбѣ постепенно перемѣщалась соотвѣтственно перемѣщенію центра тяжести, отъ пятки (при началѣ шага) къ большому пальцу (при концѣ

шага); кромѣ того суставъ долженъ допускать еще и боковыя движенія, чтобы стопа могла принаравливаться къ неровностямъ почвы. Искусственная стопа *Менцеля* устроена слѣдующимъ образомъ (рис. 673 по 676): верхняя часть (1) сустава, къ которой

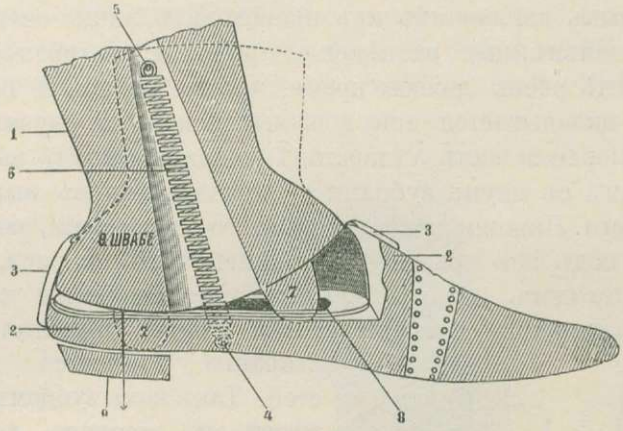

Рис. 674. *(Менцель).*

придѣланы кожаная гильза и шины для бедра или голени, сдѣлана изъ дерева, также какъ и нижняя часть (2). Обкладка изъ стали или нейзильбера (3) служитъ для предохраненія отъ защемленія кожи сапога между подвижными частями сна-

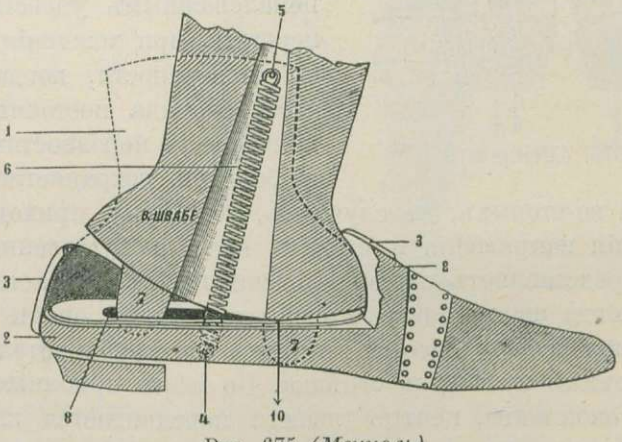

Рис. 675 *(Менцель).*

ряда. Черезъ каналъ, находящійся внутри верхней части, пропущена спиральная пружина (6) изъ стальной проволоки, имѣющая въ длину около 15 сант.; она доходитъ вплоть до нижней части и удерживается въ натянутомъ состояніи стальными шрифтами (4 и 5). При наложеніи снаряда эта

пружина прежде всего укрѣпляется нижнимъ штифтомъ (4), затѣмъ вытягивается, и въ ушко ея проводится верхній штифтъ (5). Упругостью пружины теперь удерживаются во взаимномъ соприкосновеніи верхняя и нижняя части снаряда, и такъ какъ при всевозможныхъ движеніяхъ ихъ происходитъ лишь очень незначительное дальнѣйшее растяженіе пружины, то послѣдняя можетъ служить очень долгое время. Около пружины вмѣстѣ со штифтами вкладывается еще кожаный ремень на случай разрыва пружины. Верхняя часть аппарата (1) кончается книзу выпуклымъ расширеніемъ съ двумя зубцами (7), входящими въ вырѣзку (8) нижней части. Нижняя поверхность этого расширенія, равно и приходящаяся подъ нею поверхность нижней части снаряда, по которымъ происходитъ скользящее движеніе, снабжены металлическими пластинками соотвѣтствующей формы, препятствующими стиранію трущихся поверхностей. Такъ какъ зубцамъ (7) и вырѣзкѣ (8) придана коническая форма и нижняя поверхность выпуклаго расширенія тоже скошена, то возможны боковыя перегибанія верхней и нижней частей снаряда (рис. 676). Это служитъ немаловажнымъ удобствомъ, во-первыхъ, при хожденіи по неровной поверхности, когда нижняя часть снаряда постоянно прилаживается къ неровностямъ почвы, и больной сохраняется отъ сотрясеній, а во-вторыхъ, въ случаяхъ, когда ему приходится дѣлать большія напряженія и ставить вкось искусственную ногу. Рис. 674 представляетъ взаимное отношеніе всѣхъ частей въ тотъ моментъ, когда шагъ только что начатъ и точка опоры для центра тяжести тѣла помѣщается въ пяткѣ (9), приблизительно тамъ, гдѣ на рисункѣ помѣщена стрѣлка. По мѣрѣ приближенія шага къ своему окончанію, центръ тяжести передвигается кпереди, и кривая нижняя поверхность верхней части снаряда скользитъ въ томъ же направленіи по нижней части, чтобы принять положеніе, изображенное на рис. 675; вмѣстѣ съ тѣмъ точка опоры смѣщается туда, гдѣ на рис. поставлена стрѣлка 10. Пальцевой суставъ, какъ и въ большинствѣ другихъ искуственныхъ стопъ, устроенъ въ видѣ шарнира; упругое сопротивленіе сгибанію и разгибанію про-

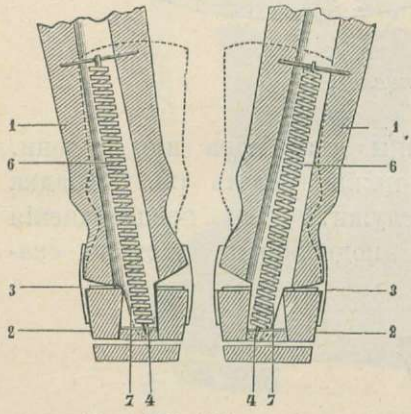

Рис. 676. (*Менцель*).

изводится стальной пружиной, вставленной между краями расширяющейся кверху суставной щели.

Разсмотримъ теперь вкратцѣ нѣкоторые, наиболѣе употребительные образцы искусственныхъ нижнихъ конечностей, для ампутацій на различныхъ уровняхъ.

Послѣ *вылущенія* или *высокой ампутаціи бедра* предпочтительно употребляются костыльные протезы, такъ какъ въ этихъ



Рис. 677.

случаяхъ существенное значеніе имѣетъ легкость аппарата, но можетъ примѣняться и искуственная конечность, устроенная по образцу изображенной на рис. 677; для укрѣпленія аппарата служитъ поясъ, охватывающій весь тазъ, и ремень, ведущій черезъ надплечье. Перемѣщеніе конечности для шага производится при помощи вращательнаго движенія таза; колѣнный суставъ закрѣпленъ замкомъ; при сидѣніи замокъ отмыкается и конечность сгибается въ паху и въ колѣнѣ подъ прямымъ угломъ.

Для случаевъ ампутаціи бедра изъ прежнихъ образцовъ очень цѣлесообразны конечности *Pfister*'а (рис. 678 и 679); бедреная и голенная гильзы сдѣланы изъ жести или нейзильбера; голеностопный суставъ шарнирный съ резиновыми буферами; удерживается аппаратъ при помощи поясного ремня, который соединяется съ другимъ ремнемъ, проходящимъ черезъ надплечье; главный упоръ бедреная гильза имѣетъ въ сѣдалищномъ бугрѣ. Если культя бедра достаточно длинна, то колѣнный суставъ устраивается подвижнымъ, причемъ для приданія ему большей устой-

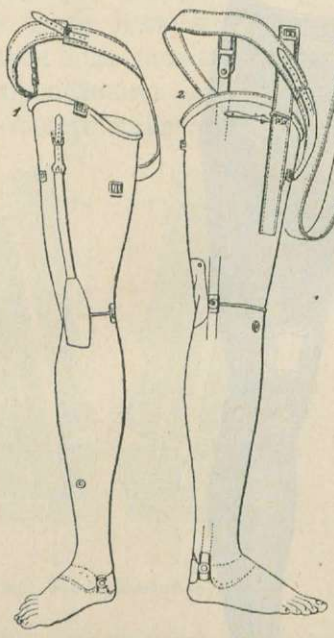

Рис. 678. (*Karpinsky*).

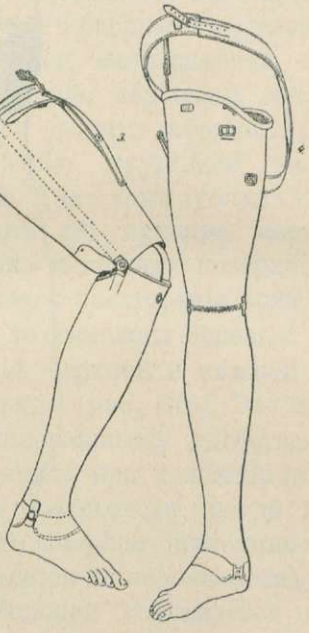

Рис. 679. (*Karpinsky*).

чивости верхняя и нижняя гильзы соединяются спереди резиновой тесьмой (рис. 678), При короткой культѣ колѣнный суставъ при ходьбѣ закрѣпляется помощью ремня, который отъ передняго верхняго края голенной гильзы направляется вверхъ и на бедрѣ двумя отверстіями зацѣпляется за два шпинька. Когда больной хочетъ сѣсть, онъ надавливаетъ на рычагъ, расположенный около шпиньковъ, тогда ремень снимается со шпиньковъ и колѣнный суставъ освобождается. Благодаря тому, что вверху ремень соединенъ пряжкой съ ремнемъ, идущимъ черезъ плечо, при вставаніи онъ натягивается, выпрямляетъ колѣно и, снова зацѣпляясь за шпиньки, закрѣпляетъ его.

Образецъ новѣйшей конструкціи (модель фирмы *Швабе* въ Москвѣ) изображенъ на рис. 680. Гильзы сдѣланы изъ кожи; гильза бедра устроена на ремняхъ, стопа системы *Менцеля*, колѣнный суставъ при ходьбѣ закрѣпляется замкомъ, но, при длинной культѣ, устраивается для ходьбы съ подвижнымъ суставомъ; для этого шарниры выносятся за линію тяжести и внутри помѣщается пружина, способствующая выпрямленію колѣннаго сустава. Главная опора на сѣдалищномъ бугрѣ. Для укрѣпленія конечности служитъ поясной ремень, соединенный съ протезомъ двойнымъ шарниромъ.

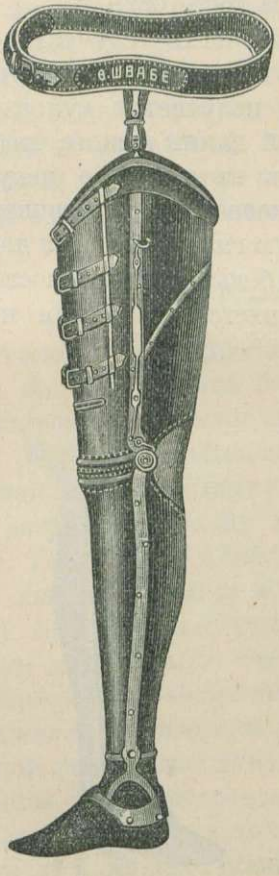

Рис. 680.

Въ Америкѣ въ большомъ ходу искусственная конечность *Marks*'а; голень и бедро сдѣланы изъ дерева, внутри полыя; стопа резиновая съ деревяннымъ ядромъ, соединена съ голенью неподвижно. Колѣнный суставъ при ходьбѣ подвиженъ; для большей

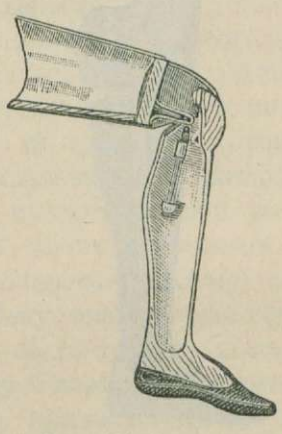

Рис. 681 (*Marks*).

устойчивости онъ снабженъ спиральной пружиной, которая при сгибаніи сжимается (рис. 681); по прекращеніи сгибанія она способствуетъ выпрямленію ноги.

Для случаевъ *вычлененія голени* примѣнимы тѣ же аппараты, но такъ какъ конецъ культи въ этихъ случаяхъ обыкновенно выноситъ къ давленію, для него устраивается упоръ въ днѣ бедреной гильзы.

Послѣ *ампутаціи голени* искуственныя конечности устраиваются различно, въ зависимости отъ длины культи и ея положенія. Если культя очень коротка, то для больного выгоднѣе ходить, опираясь на согнутое подъ прямымъ угломъ колѣно. Устраиваемыя для этихъ случаевъ искусственныя конечности отличаются отъ вышеописанныхъ образцовъ только тѣмъ, что нижній конецъ бедреной гильзы приспособленъ для упиранія въ него согнутаго колѣна (рис. 682).

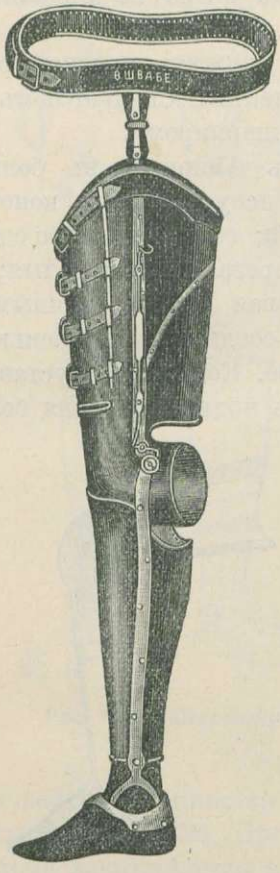

Рис. 682.

Въ тѣхъ случаяхъ, когда послѣ ампутаціи голени выше средины получается культя достаточной длины и силы, чтобы приводить въ движеніе искусственную конечность, устраиваютъ голенную гильзу, которая для полученія большей поверхности опоры соединяется стальными шинами,

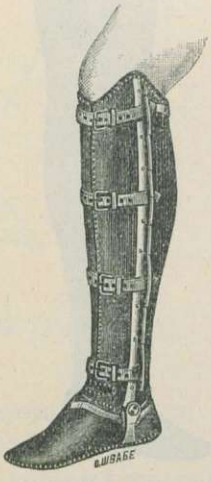

Рис. 683.

снабженными шарнирами, съ кожанымъ поясомъ для бедра. Въ рѣдкихъ случаяхъ, если культя очень болѣзненна или слаба, устраиваютъ точку опоры на сѣдалищномъ бугрѣ, для чего голенную гильзу соединяютъ съ полной гильзой для бедра.

Послѣ ампутаціи голени въ нижней трети можно ограничиться только голенной гильзой; искусственная конечность для такихъ случаевъ, работы фирмы *Швабе*, изображена на рис. 665.

Такой же протезъ устраивается и послѣ ампутаціи по *Пирогову* и *Syme*'у, съ тою только разницею, что деревянная или резиновая стопа съ выемкою въ верхне-задней части для конца культи соединяется шарнирами съ боковыми шинами голенной гильзы (рис. 683).

Что касается протезовъ послѣ *частичныхъ ампутацій стопы*, то послѣ вычлененій пальцевъ и ампутацій на протяженіи плюсны можно ограничиться выполненіемъ остающагося въ обыкновенной обуви незанятымъ пространства чѣмъ-нибудь мягкимъ (вата, марля, пакля) или соотвѣтственно вырѣзаннымъ кускомъ пробки. Послѣ ампутацій ближе къ пяткѣ (операція *Lisfranc*'а, *Chopart*'а), для удобства ходьбы требуется удерживаніе въ правильномъ положеніи задней части свода, нарушеннаго ампутаціей; для этого подъ срединный край стопы подкладывается стелька изъ пробки; свободная часть обуви также выполняется пробкой.

5. Резекція костей и суставовъ.

Резекція тазобедреннаго сустава. Тазобедренный суставъ со всѣхъ сторонъ окутанъ большимъ количествомъ мягкихъ тканей. Для широкаго вскрытія его обыкновенно подходятъ съ заднебоковой стороны, въ области большого вертела, гдѣ суставъ представляется болѣе доступнымъ. Предпочтительнѣе всего продольный разрѣзъ по ходу волоконъ пересѣкаемыхъ мышцъ (*Ch. White*, *Langenbeck*, *König*). *Kocher*, вѣрный своей идеѣ, по возможности щадить нервныя вѣтви и итти къ суставу въ промежуткѣ между двумя пограничными нервно-мышечными областями, предложилъ для вскрытія тазобедреннаго сустава угловой разрѣзъ.

Резекція тазобедреннаго сустава черезъ продольный разрѣзъ по заднебоковой сторонѣ (Ch. White, Langenbeck, König) (рис. 684). Больной располагается на здоровомъ боку; оперируемая конечность сгибается въ тазобедренномъ суставѣ подъ тупымъ угломъ и передается для удерживанія помощнику. Разрѣзъ проводится сразу черезъ всѣ мягкія ткани до кости, причемъ онъ не долженъ слишкомъ уклоняться кзади, чтобы не попасть на край большой сѣдалищной вырѣзки и не поранить верхней ягодичной артеріи, кроветеченіе изъ которой благодаря глубокому положенію пораненнаго сосуда можетъ доставить много хлопотъ. Во избѣжаніе этого надо держаться слѣдующихъ правилъ для проведенія разрѣза. Прежде всего опредѣляютъ ощупываніемъ гребень подвздошной кости и на немъ передне-боковой край большой ягодичной м. Затѣмъ отъ края этой мышцы мысленно проводятъ прямую

линію къ верхушкѣ большого вертела. На серединѣ сказанной линіи начинаютъ разрѣзъ и ведутъ его книзу, къ большому вертелу; затѣмъ разрѣзъ проводятъ черезъ вертелъ и оканчиваютъ его на боковой поверхности бедреной кости на разстояніи отъ верхушки большого вертела, равномъ половинѣ верхней части разрѣза. Описаннымъ разрѣзомъ вмѣстѣ съ кожными покровами разсѣкаются большая, средняя и малая ягодичныя мм. Помощникъ крючками растягиваетъ края раны, а хирургъ еще разъ проходитъ ножомъ вдоль разрѣза, раздѣляя недорѣзанныя части, и вскрываетъ сумочную связку вдоль бедренной шейки, если она не была перерѣзана сразу. Надо стараться, чтобы разрѣзъ кожи, мышцъ и

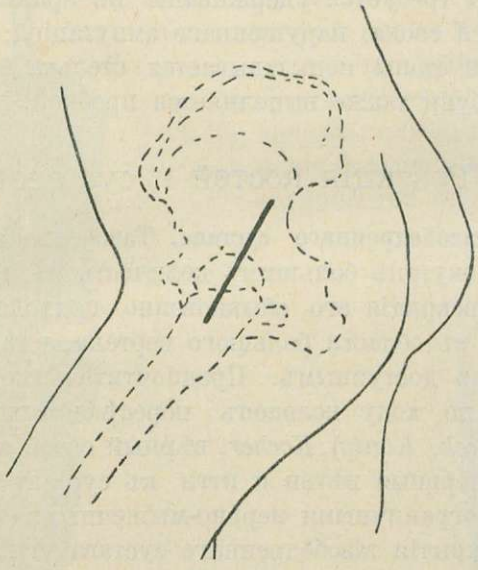

Рис. 684.

суставной сумки приходились на одной линіи. Покончивъ съ разрѣзомъ, приступаютъ къ отдѣленію мышечныхъ прикрѣпленій отъ большого вертела. Эти прикрѣпленія сначала отдѣляютъ со срединной (передней) стороны вертела посредствомъ короткихъ сѣченій ножа, перпендикулярныхъ къ кости и направляемыхъ отъ верхушки вертела внизъ; для удобства отдѣленія оттягиваютъ срединную губу раны къ серединѣ и вращаютъ бедро вбокъ. Вмѣстѣ съ мышцами отдѣляютъ также прикрѣпленіе къ межвертельной линіи суставной сумки вмѣстѣ съ накостницей, дѣйствуя то ножомъ, то распаторіемъ. Отдѣливъ мягкія части съ передней стороны вертела, отдѣляютъ ихъ точно такимъ же образомъ на задней (боковой) его сторонѣ, причемъ бедро вращаютъ къ сре-

динѣ. Здѣсь такъ же, какъ и спереди, должно отдѣлить вмѣстѣ съ мышцами и заднее прикрѣпленіе сумки къ бедреной шейкѣ. Сумка должна быть отдѣлена на такомъ протяженіи, чтобы палецъ, введенный въ рану, могъ свободно обойти шейку кругомъ. Освободивъ вертелъ и вертельную ямку отъ мышечныхъ прикрѣпленій и отдѣливъ прикрѣпленіе сумки, вывихиваютъ бедреную головку изъ суставной впадины, дѣлая приведеніе бедра, а затѣмъ поворотъ вбокъ. При бугорковомъ пораженіи сустава, по поводу котораго наичаще приходится производить резекцію, вывихъ головки не представляетъ затрудненій, такъ какъ круглая связка, мѣшающая выведенію головки, бываетъ обыкновенно разрушена. Наоборотъ, въ тѣхъ случаяхъ, когда круглая связка цѣла, напр. при упражненіяхъ на трупахъ, вывихиваніе головки можетъ оказаться очень затруднительнымъ. Для того, чтобы удался вывихъ, въ этихъ случаяхъ необходимо такъ или иначе разсѣчь круглую связку, для чего при повороченномъ вбокъ бедрѣ захватываютъ пальцами шейку и стараются, насколько возможно, вытянуть головку изъ суставной впадины; затѣмъ во впадину съ передней ея стороны вводятъ ножъ и подсѣкаютъ круглую связку у мѣста ея прикрѣпленія къ головкѣ. Какъ только это будетъ сдѣлано, головка тотчасъ вывихивается и выходитъ изъ раны. Вывихнутую головку отпиливаютъ или въ предѣлахъ шейки, или ниже, подъ большимъ вертеломъ, причемъ распилъ проводится поперечно къ діафизу бедреной кости. Отпиливаніе можно производить или простой дуговой пилой или же проволочной; въ томъ и другомъ случаѣ необходимо хорошо защищать отъ поврежденія пилою мягкія части.

Съ цѣлью облегченія отдѣленія мышечныхъ прикрѣпленій къ большому вертелу весьма цѣлесообразно воспользоваться предложеніемъ *König*'а, которое состоитъ въ томъ, что посредствомъ широкаго долота сбиваютъ прикрѣпленія мышцъ сначала съ передней поверхности вертела, а затѣмъ съ задней, вмѣстѣ съ пластинками кости, которыя остаются въ связи съ накостницей бедреной кости. Когда эти пластинки сбиты и отворочены въ стороны вмѣстѣ съ прикрѣпленными къ нимъ мышцами, остающаяся средняя часть вертела также сбивается долотомъ по направленію къ шейкѣ, которая такимъ образомъ представляется совершенно открытой. Прежде чѣмъ итти дальше, *König*, для облегченія дальнѣйшихъ дѣйствій, отбиваетъ долотомъ край вертлужной впадины. Послѣ этого перепиливаютъ шейку ближе къ вертелу и удаляютъ головку, что удается довольно легко съ помощью подъемника въ тѣхъ случаяхъ, когда круглая связка разрушена.

Послѣ удаленія головки тѣмъ или инымъ путемъ вертлужная впадина становится удобной для обозрѣнія. Съ помощью ножницъ и пинцета удаляютъ пораженную синовіальную оболочку по возможности тщательнѣе и выскабливаютъ, если нужно, дно вертлужной впадины, причемъ иногда приходится проникать въ тазовую полость. По окончаніи операціи рана суживается нѣсколькими швами, захватывающими кожу и разрѣзанныя мышцы, а въ полость резецированнаго сустава вводится выпускникъ.

Резекція тазобедреннаго сустава черезъ задній угловой разрѣзъ (*Kocher*). Разрѣзъ начинаютъ на задней поверхности основанія большого вертела и ведутъ кверху, къ верхушкѣ вертела; отъ этого мѣста разрѣзъ подъ тупымъ угломъ загибаютъ назадъ соотвѣтственно направленію волоконъ большой ягодичной м. По разсѣченіи кожи и подкожной клѣтчатки разрѣзается большая ягодичная м., причемъ въ верхней части разрѣза раздѣленіе мышцы производится вдоль ея волоконъ. Разсѣкши большую ягодичную м., проникаютъ въ промежутокъ между заднимъ краемъ средней ягодичной м. и сухожиліемъ грушевидной. Затѣмъ прикрѣпленія средней и малой ягодичныхъ мм. отдѣляютъ вмѣстѣ съ накостницей отъ вертела по направленію впередъ до межвертельной линіи. Дойдя до этого мѣста, отдѣляютъ переднее прикрѣпленіе сумки (подвздошно-бедреную связку), облегчая себѣ это отдѣленіе путемъ сгибанія и поворота бедра вбокъ. Затѣмъ, вдоль нижняго края сухожилія грушевидной м. вскрываютъ суставную сумку и отдѣляютъ вмѣстѣ съ нею и накостницей по направленію кпереди сухожиліе грушевидной м. отъ мѣста его прикрѣпленія къ кости. Послѣ этого выдѣляютъ, также вмѣстѣ съ накостницей, изъ вертельной ямки прикрѣпленія сухожилій внутренней и наружной запирательныхъ мм. и отклоняютъ ихъ назадъ. Такимъ образомъ мышцы, снабженныя отъ верхняго ягодичнаго нерва (малая и средняя ягодичныя мм.), отодвигаются кпереди, а мышцы, снабженныя, главнымъ образомъ, отъ нижняго ягодичнаго нерва—кзади. Грушевидная м. получаетъ нервную вѣточку отъ верхняго ягодичнаго н. или отъ нижняго, но эта вѣточка отходитъ настолько высоко, еще въ полости таза, что остается неповрежденной. Изъ сосудовъ приходится перевязывать вѣточки срединной огибающей бедро а., которая пробѣгаетъ поперечно по сумочной связкѣ, покрывающей шейку бедреной кости. Освободивъ суставъ сзади, сбоку и спереди, перерѣзаютъ при согнутомъ и повороченномъ къ срединѣ бедрѣ круглую связку и вывихиваютъ бедреную головку кзади, чѣмъ дѣлаютъ доступной вертлужную впадину.

Въ послѣдующемъ леченіи послѣ резекціи тазобедреннаго

сустава накладываютъ повязку съ вытяженіемъ или гипсовую въ отведенномъ положеніи ноги. По истеченіи 2—3 недѣль больному можно позволить ходить въ хорошо наложенной гипсовой повязкѣ. Нужно по возможности добиваться большей или меньшей подвижности въ резецированномъ сочлененіи, избѣгая однакожъ того, чтобы эта подвижность доходила до степени болтающагося сустава. Съ послѣдней цѣлью необходимо внимательно слѣдить за состояніемъ питанія мышцъ конечности. Сохраненіе ихъ иннерваціи при операціи составляетъ благопріятное въ этомъ отношеніи условіе. Въ послѣопераціонномъ періодѣ не слѣдуетъ слишкомъ долго удерживать мышцы въ состояніи недѣятельности. Однако,

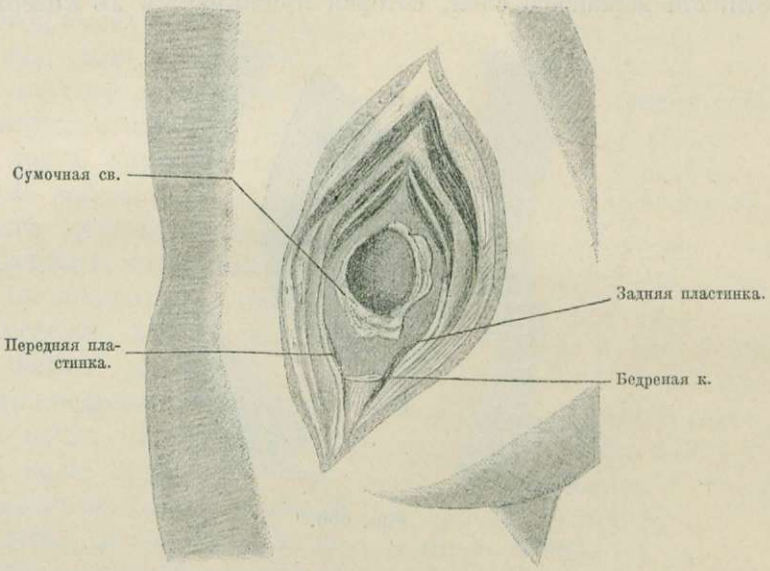

Рис. 685.

при описанныхъ способахъ резекціи нарушаются мышечныя прикрѣпленія, вслѣдствіе чего создаются невыгодныя условія для дѣятельности мышцъ, въ особенности грушевидной и обѣихъ запирательныхъ. Съ цѣлью избѣжать послѣдняго невыгоднаго обстоятельства *Н. И. Напалковъ* предложилъ и много разъ съ успѣхомъ примѣнилъ небольшое видоизмѣненіе техники операціи.

Кожный разрѣзъ проводится вдоль оси бедреной кости по боковой сторонѣ ея до верхушки большого вертела; выше вертела разрѣзъ уклоняется кзади, параллельно волокнамъ большой ягодичной мышцы. По раздѣленіи послѣдней ставятъ широкое долото на боковой поверхности вертела позади прикрѣпленія средней ягодичной мышцы и ударами молотка срубаютъ съ вертела кор-

ковый слой по направленію кпереди. Съ пластинкой корковаго слоя отходятъ кпереди и прикрѣпленія средней и малой ягодичныхъ мышцъ. Затѣмъ срубаютъ долотомъ по направленію кзади остающуюся часть корковаго слоя вертела, причемъ нужно стараться, огибая долотомъ верхній край вертела, снять одновременно и корковый слой вертельной ямки. Такимъ образомъ будутъ въ связи съ корковымъ слоемъ отстранены кзади прикрѣпленія грушевидной и запирательныхъ мышцъ. Затѣмъ обычнымъ образомъ вскрывается суставъ, вывихивается головка бедра и отпиливается. Видъ раны изображенъ на рис. 685. По удаленіи больныхъ частей распилъ бедреной кости прикрывается задней пластинкой корковаго слоя, которая прижимается къ поверхности

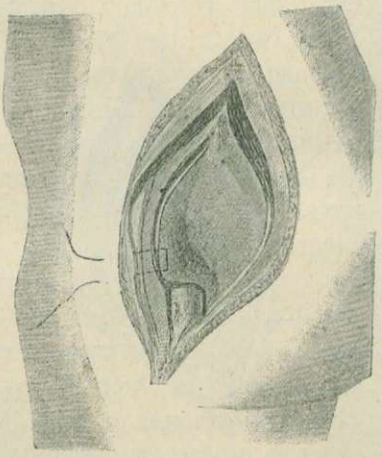

Рис. 686.

распила выводнымъ петлеобразнымъ швомъ (рис. 686). Рана дренируется марлей и зашивается. Наложенная на распилъ бедра задняя корковая пластинка прирастаетъ въ данномъ ей положеніи, и тѣмъ создаются наиболѣе выгодныя условія для дѣйствія мышцъ на верхній конецъ бедра.

Остеотоміи въ области верхняго конца бедреной кости производятся съ цѣлью исправленія положенія конечности при анкилозахъ и сведеніяхъ въ тазобедренномъ суставѣ. Наиболѣе употребительна такъ наз. *подвертельная остеотомія* (рис. 687*а*), которая производится слѣдующимъ образомъ: проводятъ продольный разрѣзъ по задне-боковой поверхности бедра въ области основанія большого вертела; разрѣзъ проникаетъ черезъ всѣ мягкія ткани и раздѣляетъ накостницу. Отслоивъ послѣднюю, ставятъ долото сант. на 5 отступя книзу отъ верхушки большого вертела и пере-

бивают кость поперечно (*линейная подвертельная остеотомія*) или же высѣкают изъ нея клинъ съ основаніемъ, обращеннымъ въ боковую сторону (*клиновидная подвертельная остеотомія Volkmann'a*). Въ томъ и другомъ случаѣ костное сѣченіе должно проходить ниже уровня малаго вертела.

Для того, чтобы устранить сведеніе и, вмѣстѣ съ тѣмъ, нѣсколько удлинить укороченную ногу, *Hoffa* и нѣкоторые другіе хирурги предложили разсѣкать кость при линейной подвертельной остеотоміи не поперечно, а косвенно: сбоку и снизу по направленію къ срединѣ и кверху (*косая подвертельная остеотомія*); послѣ пересѣченія кости производится выпрямленіе и вытяженіе бедра, благодаря чему верхній и нижній отрѣзки косо пересѣченной кости смѣщаются относительно другъ друга въ смыслѣ удлиненія конечности.

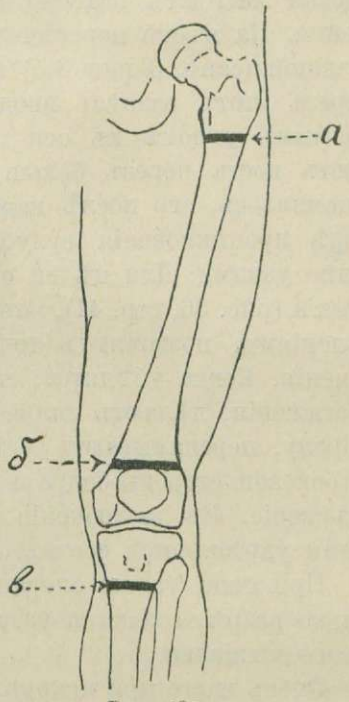

Рис. 687.

Послѣ остеотоміи нога въ исправленномъ положеніи помѣщается въ какую-либо удерживающую повязку, которая остается лежать недѣли четыре.

Резекція бедреной кости на протяженіи почти не производится. Гораздо чаще приходится обнажать діафизъ этой кости съ цѣлью производства остеотоміи при неправильно сросшихся переломахъ или же для трепанаціи кости и извлеченія секвестровъ при остеоміелитѣ. Проведеніе разрѣзовъ во многомъ зависитъ отъ мѣстоположенія и другихъ особенностей этихъ заболѣваній въ каждомъ отдѣльномъ случаѣ.

Если есть возможность выбора, то разрѣзы для обнаженія діафиза бедреной кости удобнѣе проводить на боковой поверхности бедра, соотвѣтственно промежутку между боковой широкой и двуглавой мм. бедра. Разрѣзавъ кожу въ продольномъ направленіи, разсѣкаютъ бедреный апоневрозъ и проникаютъ въ сказанный промежутокъ, идя къ кости по ходу находящейся здѣсь боковой межмышечной перегородки.

Остеотоміи въ области нижняго конца бедра производятся преимущественно для исправленія перегиба конечности въ области колѣннаго сустава при т. наз. genu valgum. Наиболѣе употребительна *надмыщелковая остеотомія* по *Мас-Ewen*'у (рис. 687*б*). Остеотомія эта производится выше срединнаго мыщелка. Конечность слегка сгибается въ колѣнѣ, отводится и поворачивается въ боковую сторону, причемъ подъ нее подкладывается подушка. Для опредѣленія мѣста операціи намѣчаютъ себѣ двѣ линіи, изъ которыхъ одна, соотвѣтствующая будущему сѣченію кости, проходитъ поперечно на 1 сант. выше срединнаго мыщелка бедра, другая же идетъ отвѣсно впереди сухожилія большой приводящей м. На мѣстѣ пересѣченія этихъ двухъ линій проводятъ небольшой (сант. 3 или 3,5) продольный разрѣзъ прямо до кости. Черезъ этотъ разрѣзъ вводятъ долото, поворачиваютъ его подъ прямымъ угломъ къ оси бедра и осторожными ударами разсѣкаютъ кость черезъ бо́льшую часть ея толщи. Чтобы долото не ущемлялось, его послѣ каждаго удара извлекаютъ изъ раны. По мѣрѣ проникновенія вглубь полезно широкое долото замѣнять болѣе узкими. Для цѣлей остеотоміи особенно удобны долота *Мас-Ewen*'а (рис. 36, стр. 41), которыя, благодаря находящимся на нихъ дѣленіямъ, позволяютъ точно контролировать глубину костнаго сѣченія. Когда убѣдятся, что кость пересѣчена на достаточномъ протяженіи, дѣлаютъ сильное сгибаніе конечности въ срединную сторону, переламываютъ оставшуюся неразсѣченной часть кости съ боковой стороны бедра и приводятъ конечность въ надлежащее положеніе. Въ заключеніе конечность въ исправленномъ положеніи укрѣпляется соотвѣтствующей повязкой.

При genu varum операція производится такимъ же образомъ, только разрѣзъ кожи и разсѣченіе кости дѣлаютъ со стороны бокового мыщелка.

Очень часто при искривленіяхъ колѣна одной остеотоміи бедра недостаточно и приходится присоединять къ ней линейную остеотомію большеберцовой кости тотчасъ ниже мыщелковъ ея (рис. 687*в*).

Резекція колѣннаго сустава. Такъ какъ на передней сторонѣ колѣннаго сустава имѣется очень мало мягкихъ тканей, то вскрытіе этого сустава, естественно, производится съ этой стороны. Изъ всѣхъ предложенныхъ для этой цѣли разрѣзовъ заслуживаютъ предпочтенія, какъ и вездѣ, тѣ разрѣзы, которые идутъ въ продольномъ направленіи въ видѣ прямой или слегка дугообразной линіи. Въ этомъ отношеніи наиболѣе цѣлесообразнымъ является боковой дугообразный разрѣзъ *Kocher*'а, позволяющій съ наименьшимъ раненіемъ широко вскрывать суставную полость. Хорошаго результата можно достигнуть также съ помощью продольнаго

прямолинейнаго разрѣза черезъ середину колѣна, по способу *Ollier*, нѣсколько видоизмѣненному *Старковымъ*. Изъ остальныхъ разрѣзовъ, предложенныхъ для вскрытія колѣннаго сустава, распространеніемъ пользуются поперечный разрѣзъ черезъ средину наколѣнника, по способу *Volkmann*'а, и дугообразный, выпуклый книзу разрѣзъ *Textor*'а, идущій отъ одного мыщелка бедра къ другому, какъ и *Volkmann*'овскій, но проходящій не черезъ наколѣнникъ, а огибающій наколѣнникъ снизу и разсѣкающій собственную связку наколѣнника.

Резекція колѣннаго сустава черезъ дугообразный продольный разрѣзъ сбоку отъ наколѣнника (Kocher) (рис. 688 *аа*). Разрѣзъ начинаютъ вверху въ области боковой широкой мышцы, сант. на 10 выше наколѣнника, и ведутъ его отвѣсно внизъ на 1 сант. отъ

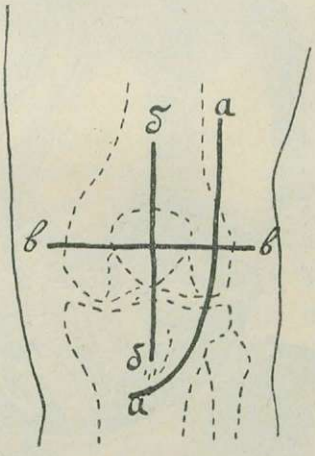

Рис. 688.

бокового края наколѣнника, затѣмъ поворачиваютъ пологою дугою къ срединѣ и оканчиваютъ на срединной поверхности большеберцовой кости подъ ея бугристостью. Этимъ разрѣзомъ разсѣкаютъ кожу и бедреный апоневрозъ, а вверху надрѣзаютъ обнажившійся край боковой широкой м. Углубивъ разрѣзъ внизу до кости, сбиваютъ плоско поставленнымъ широкимъ долотомъ отъ бугристости большого берца костную пластинку вмѣстѣ съ прикрѣпленіемъ связки наколѣнника. Пластинка эта должна быть отломлена такимъ образомъ, чтобы она внизу оставалась въ связи съ накостницей большого берца. Суставную сумку разсѣкаютъ на всемъ протяженіи разрѣза, причемъ вверху вскрывается ея верхній заворотъ (наднаколѣнниковая сумка). Вскрывъ такимъ образомъ суставъ, отдѣляютъ поднакостнично прикрѣпленіе сумки вдоль суставной поверхности большеберцовой кости на боковой сторонѣ сустава вмѣстѣ съ боко-

вымъ менискомъ, перерѣзавъ послѣдній предварительно вблизи крестообразныхъ связокъ. То же самое дѣлаютъ и на срединной сторонѣ сустава, отдѣляя прикрѣпленіе сумки отъ большого берца вмѣстѣ со срединнымъ менискомъ. Отдѣляя такимъ образомъ прикрѣпленія сумки и сгибая голень, очень легко отвернуть наколѣнникъ вмѣстѣ со срединной губой раны въ срединную сторону. Благо-

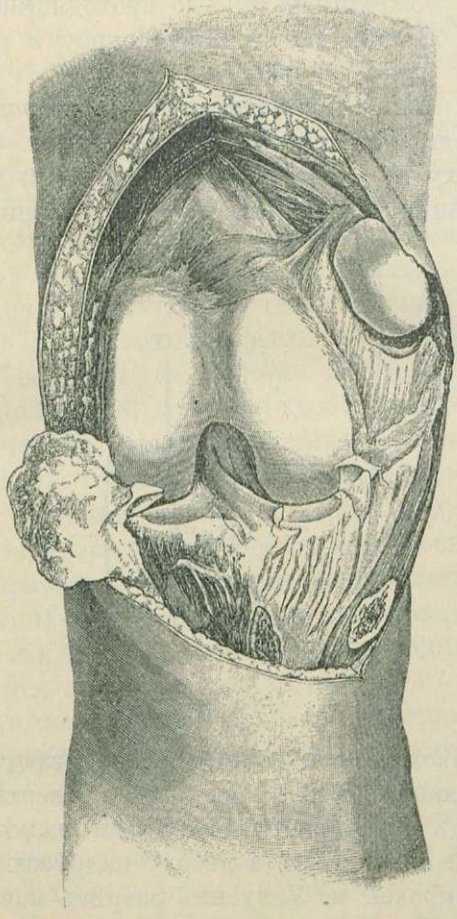

Рис. 689.

даря этому суставъ оказывается широко вскрытымъ на всемъ протяженіи (рис. 689); тогда приступаютъ къ отдѣленію крестообразныхъ связокъ и изсѣченію пораженной синовіальной оболочки. При отдѣленіи крестообразныхъ связокъ можетъ встрѣтиться опасность пораненія подколѣнной артеріи, которая близко прилежитъ къ задней стѣнки сустава; для избѣжанія этого лучше всего отдѣлять связки, вылущая ихъ верхнія прикрѣпленія изъ меж-

суставной ямки бедра короткими сѣченіями ножа, лезвіе котораго все время направлено перпендикулярно къ кости.

Если требуется произвести полную резекцію суставныхъ концовъ костей, то предварительно надо отдѣлить наружныя вспомогательныя связки. Это отдѣленіе лучше всего производить долотомъ, срѣзывая прикрѣпленія связокъ вмѣстѣ съ поверхностной пластинкой кости. Долото ставится въ передне-заднемъ направленіи параллельно поверхности того и другого надмыщелка бедра и срѣзанныя пластинки вмѣстѣ съ прикрѣпляющимися къ нимъ связками отворачиваются назадъ. Послѣ отдѣленія связокъ суставной конецъ бедра становится свободнымъ, легко выводится изъ раны и затѣмъ отпиливается. Распилъ производится поперечно, но не къ оси бедра, а къ оси всей конечности.

Послѣ отпила суставного конца бедра отпиливается суставная поверхность большеберцовой кости послѣ поднакостничнаго отдѣленія въ окружности ея мягкихъ тканей. Если на распилахъ суставныхъ концовъ костей окажутся очаги бугорчатки, то они вычерпываются острой ложкой. *Kocher* и нѣкоторые другіе хирурги совѣтуютъ спиливать суставной конецъ бедра округло (выпукло), а суставную площадку большого берца вогнуто. Такое спиливаніе имѣетъ свои выгоды въ предупрежденіи смѣщенія обѣихъ костей, а также въ смыслѣ лучшаго сохраненія бедренаго эпифизарнаго хряща, имѣющаго большое значеніе у молодыхъ людей по отношенію къ росту бедра въ длину.

Резекція колѣннаго сустава черезъ прямой разрѣзъ по срединѣ сустава (*Ollier-Старковъ*) (рис. 688*бб*). Разрѣзъ начинаютъ на 6 сант. выше верхняго края наколѣнника, причемъ разсѣкаютъ всѣ мягкія ткани, покрывающія верхній заворотъ сустава; далѣе разрѣзъ ведутъ по самой срединѣ наколѣнника, все время прямолинейно разсѣкая мягкія ткани, покрывающія наколѣнникъ, въ томъ числѣ и накостницу; разрѣзъ продолжаютъ внизъ черезъ середину наколѣнниковой связки, раздѣляя послѣднюю на двѣ половины. У нижняго края бугристости большого берца разрѣзъ оканчиваютъ. Такимъ образомъ суставъ вскрытъ выше и ниже наколѣнника. Тогда распиливаютъ продольно наколѣнникъ по самой срединѣ, согнувъ нѣсколько ногу для удержанія на мѣстѣ распиливаемой кости. Распиливаніе можно производить или по пальцу или, распиливъ костную часть, перерѣзать хрящевую ножомъ. Далѣе, захвативъ боковую половину наколѣнника и согнувъ значительно ногу, выворачиваютъ безъ затрудненія боковую половину суставной сумки вбокъ. Чтобы поступить такъ же со срединной половиной сумки, слѣдуетъ сбить долотомъ небольшую пла-

стинку кости съ бугристости большого берца вмѣстѣ съ прикрѣпляющейся къ ней наколѣнниковой связкой. Пластинка должна оставаться въ связи со всѣми покрывающими ее тканями и накостницею большеберцовой кости. Тогда легко вывернуть и всю срединную половину сумки, вслѣдствіе чего суставъ представляется открытымъ, какъ бы развернутымъ по плоскости. Для осмотра и удаленія пораженнаго въ заднемъ отдѣлѣ сустава надо перерѣзать крестообразныя и наружныя вспомогательныя связки. По *Старкову* достаточно перерѣзать крестообразныя связки, а вспомогательныя только надрѣзать. Послѣ окончанія операціи обѣ половины наколѣнника соединяются швомъ, захватывающимъ накостницу; половины наколѣнниковой связки также соединяются нѣсколькими швами.

Резекція колѣннаго сустава черезъ поперечный разрѣзъ по срединѣ сустава (Volkmann) (рис. 688*вв*). Разрѣзъ проводятъ отъ одного мыщелка бедра до другого поперечно черезъ середину наколѣнника; по бокамъ послѣдняго всѣ ткани разсѣкаются вплоть до полости сустава. Удерживая пальцами лѣвой руки наколѣнникъ, распиливаютъ его поперечно, по возможности по срединѣ, такъ чтобы получились двѣ половины: верхняя и нижняя. Затѣмъ сгибаютъ ногу въ колѣнѣ, входятъ въ суставъ, перерѣзаютъ крестообразныя и вспомогательныя связки, вырѣзаютъ синовіальную оболочку и отпиливаютъ, если нужно, суставные концы костей. Послѣ окончанія операціи перепиленный наколѣнникъ сшиваютъ посредствомъ швовъ, проходящихъ черезъ его накостницу. Описанный способъ даетъ довольно удовлетворительный доступъ къ полости сустава; главный недостатокъ его заключается въ томъ, что при одномъ поперечномъ сѣченіи не совсѣмъ легко бываетъ достигнуть до верхняго заворота сумки; въ нѣкоторыхъ случаяхъ, въ цѣляхъ лучшаго обнаженія этого заворота, приходится прибѣгать къ добавочнымъ продольнымъ разрѣзамъ по концамъ поперечнаго.

Конечно, еще труднѣе доступъ къ верхнему завороту сустава, если не перепиливать наколѣнника, а перерѣзать по *Textor'у* наколѣнниковую связку и отвернуть наколѣнникъ кверху, почему и при этомъ способѣ концы дугообразнаго разрѣза приходится удлинять кверху, на мыщелки бедра. По окончаніи операціи наколѣнниковая связка пришивается къ накостницѣ большеберцовой кости.

Послѣ окончанія резекціи по тому или другому способу рану зашиваютъ, вкладывая полоску марли. Затѣмъ накладываютъ по-

вязку и помѣщаютъ конечность въ выпрямленномъ положеніи, съ сохраненіемъ небольшого сгибанія, въ шину или загипсовываютъ ее.

Въ случаяхъ костнаго анкилоза подъ угломъ въ колѣнномъ суставѣ производится такъ наз. *клиновидная резекція* (рис. 690). Анкилозированный суставъ обнажаютъ поперечнымъ дугообразнымъ, выпуклымъ книзу разрѣзомъ по передней сторонѣ. Кожу отпрепаровываютъ кверху; затѣмъ поперечно разсѣкаютъ накостницу надъ сросшимися въ одну массу костями, входящими въ составъ колѣннаго сочлененія. Отодвинувъ накостницу распаторіемъ кверху и книзу, изсѣкаютъ изъ спаявшихся костей съ помощью двухъ распиловъ, перпендикулярныхъ къ осямъ бедра и голени, костный клинъ, верхушка котораго обращена назадъ, къ подколѣнной впадинѣ. Распилы надо вести не во всю толщу анкилозированныхъ костей, но такъ, чтобы за верхушкой клина оставалась нетронутой небольшая часть костной ткани; эту часть надламываютъ при выпрямленіи конечности послѣ удаленія выпиленнаго куска.

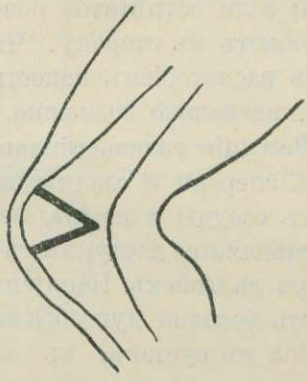

Рис. 690.

Остеотомія въ области верхнихъ эпифизовъ костей голени предпринимается въ тѣхъ случаяхъ genu valgi, когда въ развитіи этого страданія принимаютъ участіе сказанныя кости. Подмыщелковая остеотомія большого берца по *Billroth*'у (рис. 687*в*) производится черезъ небольшой поперечный (или продольный) разрѣзъ на срединной сторонѣ этой кости, сант. на 2 ниже бугристости большого берца. Разрѣзавъ всѣ мягкія ткани, включая накостницу, вводятъ широкое долото и пересѣкаютъ имъ поперечно большеберцовую кость приблизительно на 0,75 ея толщины. Затѣмъ надламываютъ оставшуюся часть кости руками и приводятъ конечность въ правильное положеніе. *Schede* предложилъ сначала пересѣкать поперечно малоберцовую кость черезъ особый кожный разрѣзъ, идущій книзу отъ ея головки, а затѣмъ уже сдѣлать остеотомію большеберцовой. При пересѣченіи малаго берца надо остерегаться раненія малоберцоваго нерва и разсѣкать кость съ ея срединнаго края.

Резекція костей голени на протяженіи. Для резекціи, остеотоміи и секвестротоміи большеберцовой кости разрѣзы проводятся вдоль ея срединной поверхности, которая доступна на всемъ протяженіи и покрыта только кожей.

Резекцію всей малоберцовой кости лучше производить въ 2 пріема, удаляя сначала верхнюю половину, а затѣмъ нижнюю. При обнаженіи верхней половины необходимо не поранить общій малоберцовый нервъ, который огибаетъ кость сбоку, ниже ея головки. Для избѣжанія этого раненія разрѣзъ сначала ведутъ вдоль сухожилія двуглавой м. выше головки малаго берца, а затѣмъ вдоль этой кости по заднебоковой сторонѣ ея. Разрѣзавъ сначала только кожу и апоневрозъ, отыскиваютъ нервъ и отклоняютъ его тупымъ крючкомъ кпереди, а затѣмъ проникаютъ къ малоберцовой кости по заднему ея краю въ промежуткѣ между малоберцовыми мышцами, съ одной стороны, и боковой головкой икроножной м. и пяточной м. съ другой. Нижняя половина малоберцовой кости болѣе доступна, такъ какъ большая часть ея лежитъ тотчасъ подъ кожей. Разрѣзъ проводятъ отъ ладыжки вдоль передняго края кости; если встрѣтится поверхностный малоберцовый нервъ, то его отклоняютъ въ сторону. Чтобы достичь середины діафиза, отдѣляютъ распаторіемъ накостницу вмѣстѣ съ малоберцовыми мышцами, насколько возможно, выше.

Резекція голеностопнаго сустава. Голеностопный суставъ прикрытъ спереди и сзади сухожиліями мышцъ, между которыми проходятъ сосуды и нервы; поэтому съ наименьшимъ раненіемъ онъ представляется доступнымъ только по своимъ сторонамъ, въ области обѣихъ ладыжекъ. Наилучшимъ способомъ вскрытія сустава нужно считать боковой дугообразный разрѣзъ *Lauenstein*'а. Далѣе, для доступа въ суставъ, въ особенности къ его переднему отдѣлу, можно также пользоваться двумя продольными разрѣзами вдоль передняго края обѣихъ ладыжекъ по способу, предложенному *König*'омъ.

Резекція голеностопнаго сустава черезъ боковой дугообразный разрѣзъ (*Lauenstein*). Повернувъ стопу на срединный край, проводятъ черезъ кожу и подкожную ткань разрѣзъ, начинающійся тамъ, гдѣ малоберцовая кость выходитъ между передними и малоберцовыми мышцами, и оканчивающійся на уровнѣ таранно-ладьевиднаго сочлененія надъ брюшкомъ короткаго разгибателя пальцевъ, позади сухожилія третьей малоберцовой м. (рис. 691). Затѣмъ кожу слегка отпрепаровываютъ кпереди и кзади и по переднему краю малоберцовой кости разсѣкаютъ апоневрозъ. Тупымъ крючкомъ оттягиваютъ сухожилія разгибателей отъ передней поверхности берцовыхъ костей до средины ихъ протяженія и выше, что удается легко. Затѣмъ, по разсѣченіи крестообразной связки вскрываютъ передній отдѣлъ сустава у бокового его края и отдѣляютъ прикрѣпленіе суставной сумки отъ берцовыхъ костей, за-

ходя за средину большеберцовой кости. Послѣ этого разсѣкаютъ апоневрозъ по заднему краю малоберцовой кости и вскрываютъ влагалище малоберцовыхъ мм. Тупымъ крючкомъ оттягиваютъ послѣднія и отдѣляютъ всѣ мышцы также отъ задней поверхности обѣихъ берцовыхъ костей. Въ заключеніе, тщательно оттягивая и защищая крючкомъ сухожилія малоберцовыхъ мм., разсѣкаютъ связки, соединяющія боковую ладыжку съ таранной и пяточной костями, при помощи узкаго ножа, лезвіе котораго ведутъ параллельно срединной (суставной) поверхности боковой ладыжки. Если теперь крѣпко обхватить стопу правой рукой и сдѣлать легкое подошвенное сгибаніе, то легко удается поворотомъ въ срединную сторону вывихнуть таранную кость изъ вилки костей голени такъ, что подошва будетъ обращена прямо вверхъ, сочленовная же

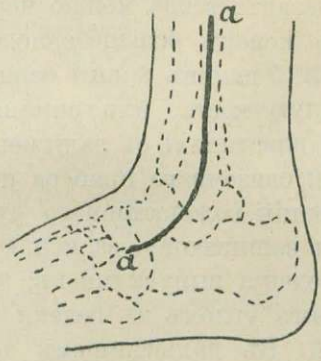

Рис. 691.

поверхность таранной кости будетъ лежать рядомъ съ нижнимъ концомъ берцовыхъ костей, на одномъ уровнѣ съ ними. Если почему либо хотятъ сохранить связки боковой ладыжки, то можно, не разрѣзая ихъ, отсѣчь ладыжку выше прикрѣпленія этихъ связокъ. Когда суставъ широко вскрытъ описаннымъ способомъ, то производятъ его осмотръ, удаляютъ съ помощью ножницъ и острой ложки пораженную синовіальную оболочку и спиливаютъ, если нужно, концы берцовыхъ костей, обнаживъ ихъ предварительно поднакостнично. Точно также, въ случаѣ необходимости, вылущаютъ всю таранную кость или спиливаютъ ея хрящевую поверхность.

Резекція голеностопнаго сустава съ двумя продольными разрѣзами (*Köpig*) (рис. 698 *дд* и *зз*). Срединный разрѣзъ начинаютъ на 3—4 сант. выше сустава на срединной сторонѣ разгибателей, вплотную по переднему краю срединной ладыжки; направляясь книзу, разрѣзъ вскрываетъ суставъ, проходитъ по тѣлу и шейкѣ та-

ранной кости и оканчивается у бугристости ладьевидной кости. Боковой разрѣзъ начинаютъ на одномъ уровнѣ съ предыдущимъ, у передняго края боковой лодыжки, ведутъ его, вскрывая суставъ, внизъ и оканчиваютъ на уровнѣ таранно-ладьевиднаго сочлененія. Затѣмъ распаторіемъ или ножомъ отдѣляютъ мостикъ тканей съ передней поверхности большого берца и таранной кости. Благодаря этому становится доступнымъ для осмотра передній отдѣлъ сустава, гдѣ наичаще гнѣздится бугорчатка.

Если таранная кость окажется пораженной, то ее можно тотчасъ же удалить. Если, однако, таранная кость сразу не удаляется и если требуется произвести полную резекцію сустава, то съ помощью долота отсѣкаютъ по костной пластинкѣ отъ обѣихъ лодыжекъ параллельно ихъ поверхностямъ и отворачиваютъ эти пластинки въ стороны и назадъ; тогда можно черезъ срединный разрѣзъ отсѣчь долотомъ конецъ большеберцовой кости, а затѣмъ и конецъ малоберцовой. Удаливъ концы берцовыхъ костей, вылущаютъ или всю таранную кость, или спиливаютъ только блокъ ея. Сбиваніе костныхъ пластинокъ съ лодыжекъ имѣетъ цѣлью сохраненіе прикрѣпленій связочнаго прибора по сторонамъ сустава.

По окончаніи резекціи голеностопнаго сустава по тому или другому способу раны зашиваются, за исключеніемъ одного или двухъ мѣстъ для выведенія выпускниковъ; затѣмъ стопа устанавливается подъ прямымъ угломъ къ голени и укрѣпляется соотвѣтствующей повязкой. Въ дальнѣйшемъ теченіи не слѣдуетъ добиваться слишкомъ большой подвижности въ резецированномъ сочлененіи, такъ какъ малоподвижный или даже совсѣмъ неподвижный голеностопный суставъ несравненно выгоднѣе для больного, чѣмъ слишкомъ подвижный. Необходимо заботиться о правильномъ положеніи стопы, которая послѣ резекціи наклонна смѣщаться кпереди.

Резекція таранной кости. Изсѣченіе таранной кости предпринимается при ея вывихахъ, а также для леченія косолапости. Въ первомъ случаѣ операція не представляетъ особыхъ затрудненій, такъ какъ, благодаря своему смѣщенію и разрыву связокъ, таранная кость болѣе доступна для удаленія, чѣмъ находящаяся на своемъ нормальномъ мѣстѣ. Проводятъ разрѣзъ надъ выпуклостью, образуемой вывихнутою костью; затѣмъ послѣднюю захватываютъ костедержателемъ и отдѣляютъ распаторіемъ еще оставшіяся связки, которыя удерживаютъ кость по окружности.

Изсѣченіе таранной кости при косолапости производятъ черезъ дугообразный разрѣзъ, который начинаютъ на заднемъ краю малоберцовой кости, ведутъ его внизъ, обходятъ снизу боко-

вую ладыжку и заворачиваютъ разрѣзъ на тылъ стопы, оканчивая его впереди выступа, образуемаго при косолапости головкой таранной кости сбоку отъ сухожилій разгибателей (рис. 692). Отпрепаровавъ очерченный разрѣзомъ небольшой полулунный лоскутъ, перерѣзаютъ переднюю и заднюю таранно-малоберцовыя связки, а также пяточно-малоберцовую связку, проникая ножомъ подъ боковую ладыжку и защищая отъ пораненія сухожилія малоберцовыхъ мышцъ. Отдѣливъ сказанныя связки, оттягиваютъ къ срединѣ сухожилія разгибателей, перерѣзаютъ прикрѣпленіе суставной сумки къ шейкѣ таранной кости и затѣмъ вскрываютъ таранно-ладьевидное сочлененіе. Послѣ этого, отдѣливъ предварительно начало короткаго разгибателя, проникаютъ ножомъ въ предплюсневую пазуху и перерѣзаютъ межкостную связку, соединяющую таранную кость съ пяточной. Въ заключеніе, захвативъ таранную кость костедержателемъ и выворачивая ее вбокъ, отдѣляютъ короткими сѣченіями ножа связки на ея срединной сторонѣ. Если послѣ удаленія таранной кости выпрямленіе стопы не удается, то дѣлаютъ удлиненіе пяточнаго сухожилія и разсѣченіе подошвеннаго апоневроза. Если представится необходимость, то резецируютъ и поддерживающій отростокъ пяточной кости (*Bessel - Hagen*, *Hoffa*).

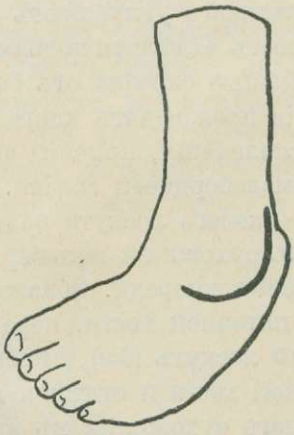

Рис. 692.

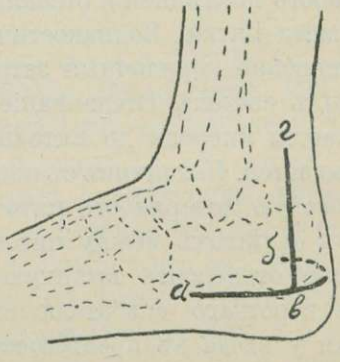

Рис. 693.

Резекція пяточной кости. Операція обыкновенно производится поднакостнично, главнымъ образомъ по поводу воспалительныхъ пораженій. Оперируемую стопу кладутъ на ея срединный край. Разрѣзъ начинаютъ сант. на 2 сзади отъ бугристости 5-й плюсневой кости и ведутъ назадъ по боковому краю стопы, затѣмъ огибаютъ сзади пятку и оканчиваютъ разрѣзъ на срединномъ краю стопы, сант. на 3 кпереди отъ пяточнаго сухожилія (рис. 693 *авб*).

Къ этому горизонтальному разрѣзу прибавляютъ отвѣсный (*гв*), который проводятъ вдоль бокового края пяточнаго сухожилія сверху внизъ на протяженіи приблизительно 4 сант. Общая фигура разрѣзовъ напоминаетъ, такимъ образомъ, букву *T*, вслѣдствіе чего получаются 2 треугольныхъ лоскута — передне-боковой и задне-срединный. Горизонтальную часть разрѣза и нижнюю часть вертикальнаго углубляютъ до кости, разрѣзая накостницу. Затѣмъ начинаютъ отдѣлять поднакостнично передне-боковой лоскутъ (*авг*) съ помощью скребца отъ боковой поверхности пяточной кости. Отдѣленіе производятъ кпереди и кверху до уровня таранно-пяточнаго сочлененія, причемъ приходится отдѣлять прикрѣпленіе пяточно-малоберцовой связки. При поднакостничномъ отдѣленіи передне-бокового лоскута надо дѣйствовать осторожно, дабы не повредить сухожилій малоберцовыхъ мышцъ, которыя должны быть отклонены кпереди. Обнаживъ такимъ образомъ боковую поверхность пяточной кости, переходятъ назадъ и отдѣляютъ задне-срединный лоскутъ (*бвг*), ставя распаторій на верхнюю поверхность пяточной кости и отдѣляя накостницу вмѣстѣ съ прикрѣпленіемъ пяточнаго сухожилія; въ виду крѣпости прикрѣпленія этого сухожилія можно отдѣлять его ножомъ посредствомъ короткихъ сѣченій, перпендикулярныхъ къ кости. Отдѣляя задне-срединный лоскутъ, заходятъ также на нѣкоторомъ протяженіи и на срединную поверхность пяточной кости. Затѣмъ переходятъ на нижнюю поверхность послѣдней и отслаиваютъ также поднакостнично всѣ мягкія части пятки. Поднакостичное отдѣленіе здѣсь представляетъ обыкновенно порядочныя затрудненія благодаря крѣпости подошвенныхъ связокъ. Отслаиваніе накостницы вмѣстѣ со связками продолжается кпереди до пяточно-кубовиднаго сочлененія, которое и вскрывается. Покончивъ съ подошвенной стороной, переходятъ снова на боковую поверхность пяточной кости и производятъ расчлененіе въ суставахъ между пяточной и таранной костями. Для этого сначала отдѣляютъ крѣпкую вилкообразную связку и прикрѣпленіе короткаго сгибателя вмѣстѣ съ началомъ крестообразной связки у входа въ предплюсневую пазуху, а затѣмъ проникаютъ въ послѣднюю, пересѣкаютъ таранно-пяточную межкостную связку и, направляя ножъ назадъ, входятъ въ заднее таранно-пяточное сочлененіе. Захвативъ сбоку пяточную кость костедержателемъ и сильно выворотивъ ее внизъ и къ срединѣ, перерѣзаютъ короткими подсѣченіями ножа прикрѣпленіе дельтовидной связки къ отростку, держивающему головку таранной кости, и затѣмъ поднакостнично отдѣляютъ всѣ мягкія ткани со срединной поверхности пяточной кости; при этомъ отдѣленіи надо быть осторожнымъ, чтобы не по-

ранить проходящихъ на этой сторонѣ сухожилій длинныхъ сгибателей большого и всѣхъ пальцевъ, которыя помѣщаются въ костнофиброзныхъ каналахъ на самой кости; далѣе необходимо не повредить подошвенныхъ сосудовъ и нервовъ. Какъ показываетъ опытъ, впослѣдствіи, благодаря оставшейся накостницѣ, удаленная кость возстановляется, въ особенности въ молодомъ возрастѣ, и больной можетъ ходить безъ всякой помѣхи.

Костнопластическая резекція задняго отдѣла предплюсны (операція *Владимирова*). Эта операція, состоящая въ удаленіи пяточной и таранной костей вмѣстѣ съ кожными покровами, впервые была произведена и описана *Владимировымъ* въ 1872. Впослѣдствіи ту же операцію описалъ *Mikulicz*, и съ тѣхъ поръ за границей, въ особенности въ Германіи, разбираемая операція стала извѣстна подъ

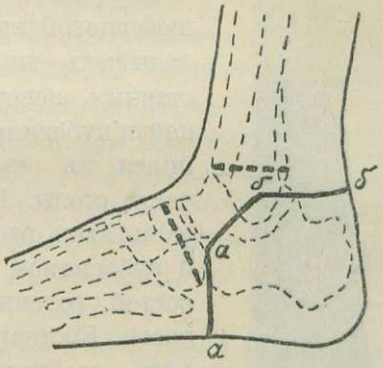

Рис. 694.

именемъ операціи *Владимирова-Mikulicz*'а. Показаніемъ для операціи служатъ различнаго рода пораженія пяточной области, когда болѣзненный процессъ захватываетъ и кожу.

Удаляемую часть стопы очерчиваютъ слѣдующими четырьмя разрѣзами: одинъ разрѣзъ проводятъ поперечно черезъ подошву на уровнѣ *Chopart*'овскаго сочлененія, начиная его на срединномъ краю стопы впереди бугорка ладьевидной кости и оканчивая на боковомъ краю стопы на 1 сант. кзади отъ бугристости 5-й плюсневой кости (рис. 694 *аа*). Отъ начала и конца этого разрѣза ведутъ два другихъ разрѣза, направляющихся по обѣимъ сторонамъ косвенно кверху и назадъ, къ заднему краю той и другой ладыжки (*аб*, *аб*). Задніе концы этихъ двухъ разрѣзовъ въ свою очередь соединяютъ новымъ разрѣзомъ, идущимъ поперечно по задней сторонѣ голени на уровнѣ ладыжекъ (*бб*). Всѣ эти разрѣзы проникаютъ сразу до кости. Послѣднимъ изъ описанныхъ разрѣзовъ перерѣзается пяточное сухожиліе и сухожилія мышцъ позади ладыжекъ

вмѣстѣ съ задней большеберцовой артеріей и нервомъ; затѣмъ входятъ сзади въ голеностопный суставъ и производятъ его расчлененіе. Войдя въ суставъ и дѣлая тыльное сгибаніе стопы, отдѣляютъ ножомъ мягкія части отъ передней стороны таранной кости, стараясь не поранить лежащую на этой кости тыльную артерію стопы, на счетъ которой будетъ впослѣдствіи питаться долженствующая оставаться передняя часть стопы. Дойдя такимъ образомъ до *Chopart*'овскаго сустава, производятъ расчлененіе въ немъ, чѣмъ и заканчивается удаленіе очерченнаго разрѣзами задняго отдѣла предплюсны. Послѣ этого, отдѣливъ нѣсколько мягкія части кверху отъ концовъ костей голени, отпиливаютъ послѣдніе поперечно нѣсколько выше хрящевой поверхности большеберцовой кости. Послѣ отпила ладыжекъ спиливаютъ также суставныя поверхности ладьевидной и кубовидной костей, находящіяся въ оставшейся передней части стопы. Въ заключеніе прилаживаютъ распилъ ладьевидной и кубовидной костей къ распилу костей голени, сшивая мягкія части. Костнаго шва накладывать нѣтъ необходимости, достаточно сшить кожу и укрѣпить кости съ помощью подошвенной шины или гипсовой повязки. Передъ тѣмъ, какъ прилаживать переднюю часть стопы къ голени, необходимо предварительно перевязать перерѣзанные сосуды: заднюю большеберцовую артерію, просвѣтъ которой виденъ на задней поверхности большеберцовой кости между сухожиліями сгибателя большого пальца и общаго сгибателя пальцевъ, а также обѣ подошвенныя артеріи, замѣтныя на подошвенной сторонѣ разрѣза оставшейся передней части стопы. Въ результатѣ операціи послѣ сращенія голени съ передней частью стопы получается такъ наз. *конская стопа*, и больной при при хожденіи будетъ опираться на головки плюсневыхъ костей (рис. 695); для осуществленія послѣдняго необходимо послѣ операціи упражнять пальцы въ смыслѣ ихъ тыльнаго сгибанія.

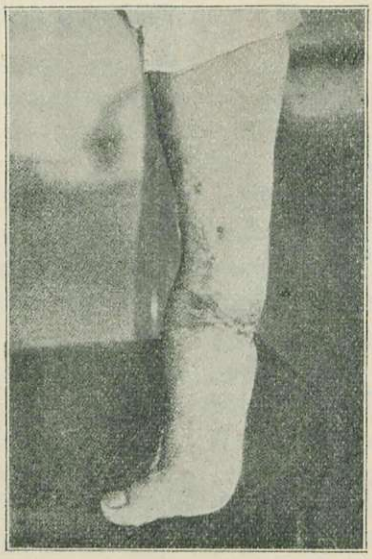

Рис. 695.

Ollier, желая сохранить по возможности всѣ мягкія части, а также сосуды и нервы, совѣтуетъ производить операцію съ помощью одного продольнаго кожнаго разрѣза (рис. 696), который начинается на задней сторонѣ голени, сант. на 8 выше пяточнаго бугра, и ведется вдоль бокового края пяточнаго сухожилія внизъ черезъ заднюю окружность пятки къ срединѣ подошвы, отклоняясь своимъ нижнимъ концомъ по направленію къ бугорку 5-й плюсневой кости, чтобы избѣжать пораненія бокового подошвеннаго нерва и сопровождающей его артеріи. Перерѣзавъ у мѣста прикрѣпленія пяточное сухожиліе, вскрываютъ голеностопный суставъ, затѣмъ выдѣляютъ пяточную кость, стараясь не поранить сосуда и нерва. Выдѣливъ и удаливъ пяточную кость, точно такъ же поступаютъ съ таранной. Въ случаѣ воспалительныхъ заболѣваній мягкія ткани можно отдѣлять поднакостнично. Въ заключеніе производится спиливаніе и прилаживаніе костей, какъ при типической *Владимировской* операціи. Въ результатѣ на задней сторонѣ образуется порядочный избытокъ мягкихъ тканей, отъ котораго можно удалить сколько угодно, лишь бы только не поранить сосудисто-нервнаго пучка.

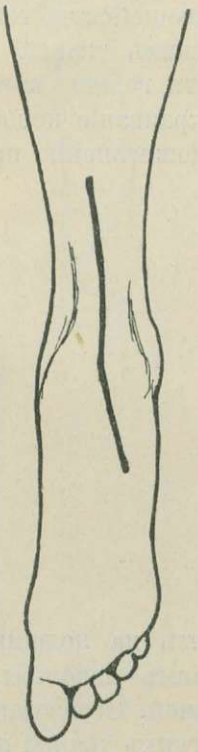

Рис. 696.

Для приданія конечности болѣе удобнаго упора *Mikulicz* въ нѣкоторыхъ случаяхъ конской стопы и паралитической косолапости производилъ Владимировскую операцію съ тѣмъ видоизмѣненіемъ, что, оставляя на мѣстѣ таранную и пяточную кости, спиливалъ лишь ихъ заднюю часть и затѣмъ прилаживалъ этотъ распилъ къ обычному поперечному распилу ладыжекъ. Согласно описанію *Samter*'а, техника этого видоизмѣненія состоитъ въ слѣдующемъ. Проводится поперечный разрѣзъ по задней окружности голени тотчасъ надъ верхушками ладыжекъ. Оба конца этого разрѣза соединяются стремеобразнымъ разрѣзомъ, проходящимъ въ отвѣсномъ направленіи внизъ черезъ подошву (рис. 697). Разрѣзы проводятся сразу до кости. Затѣмъ производится распилъ пяточной кости въ направленіи стремеобразнаго разрѣза. Разрѣзаются вспомогательныя связки по сторонамъ голеностопнаго сустава и вывихивается блокъ таранной кости; эта послѣдняя отпиливается въ продолженіи распила пяточной кости. Въ заключеніе слѣдуетъ

поперечный распилъ костей голени, прилаживаніе костныхъ распиловъ, шовъ мягкихъ тканей и т. д.

Проф. *Лысенковъ* при необходимости высоко перепилить кости голени и удалить таранную кость, начавъ съ расчлененія голеностопнаго сустава, сохранилъ изъ пяточной кости такую часть, что конечность получилась равною по длинѣ здоровой. Распилъ пяточной кости былъ прилаженъ къ распилу костей голени.

Если мягкія ткани на задней поверхности голени поражены бугорчаткой гораздо выше, чѣмъ кости, то можно въ связи съ остающейся частью стопы оставить большой подошвенный лоскутъ мягкихъ тканей, который и покроетъ изъянъ на задней поверхности голени при прилаживаніи распиловъ костей. Понятно, что выкраиваніе подошвеннаго лоскута потребуетъ соотвѣтствующаго видоизмѣненія проведенія стремеобразнаго разрѣза, который не

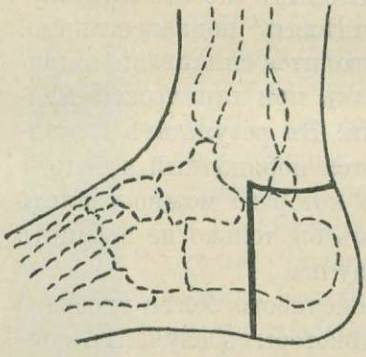

Рис. 697.

идетъ на подошву, а огибаетъ дугой заднюю часть стопы по краямъ подошвы, оставаясь, конечно, въ предѣлахъ здоровыхъ тканей. Образованіе при сохраняемой части стопы такого лоскута мягкихъ тканей позволитъ отпилить кости голени не выше, чѣмъ то требуется распространеніемъ заболѣванія въ костяхъ и тѣмъ избѣжать укороченія конечности.

Резекція передняго отдѣла предплюсны. Операція эта показуется главнымъ образомъ при бугорковомъ пораженіи мелкихъ предплюсневыхъ костей и суставовъ, находящихся между ними. Для удаленія костей передняго отдѣла предплюсны проводятъ 2 продольныхъ разрѣза (*Kocher*): одинъ по срединному, а другой по боковому краю стопы, по сторонамъ сухожилій разгибателей (рис. 698). Разрѣзъ на срединной сторонѣ (*aa*) начинаютъ на 1-й плюсневой кости и оканчиваютъ на ладьевидной; на боковой сторонѣ разрѣзъ начинаютъ на основаніи 5-й плюсневой и оканчи-

ваютъ на боковой поверхности пяточной впереди ладыжки (*бб*). Мягкія ткани тыла стопы отслаиваются поднакостнично изъ обоихъ разрѣзовъ отъ подлежащихъ костей, которыя такимъ образомъ обнажаются. При освобожденіи костей со стороны подошвы необходимо отдѣлить прикрѣпленіе короткой малоберцовой мышцы отъ бугорка 5-й плюсневой к., а также выдѣлить, не поранивъ, сухожиліе длинной малоберцовой изъ желобка кубовидной кости. Когда кости будутъ обнажены, ихъ удаляютъ, лучше всего каждую въ отдѣльности. Если по удаленіи костей передняго отдѣла предплюсны окажутся пораженными переднія суставныя поверхности таранной и пяточной костей, съ одной стороны, и основанія плюсневыхъ костей, съ другой, то ихъ спиливаютъ.

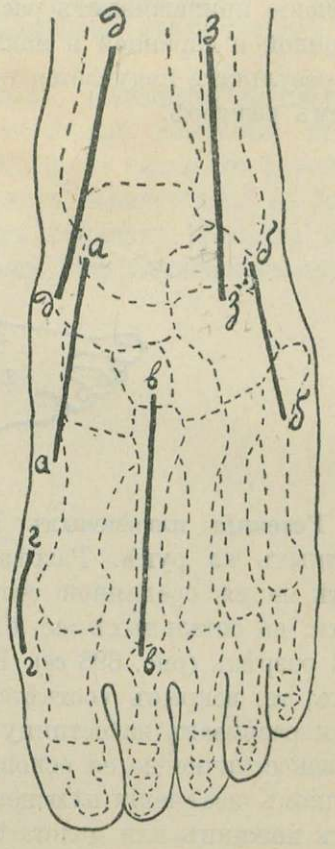

Рис. 698.

Въ тяжелыхъ случаяхъ можно съ цѣлью удаленія переднихъ предплюсневыхъ костей провести поперечный разрѣзъ по тылу стопы отъ одного ея края до другого въ видѣ лоскута съ основаніемъ сзади (*Bardenheuer*). Этимъ разрѣзомъ кожа и сухожилія разсѣкаются прямо до кости. Лоскутъ отпрепаровываютъ кзади и удаляютъ обнаженныя предплюсневыя кости.

Въ случаѣ, если кожа тыла стопы бываетъ также поражена, то можно произвести костнопластическую операцію по *Link*'у, которая въ параллель съ *Владимировской* операціей можетъ быть названа *костнопластической резекціей передняго отдѣла предплюсны*. Проводятъ одинъ поперечный разрѣзъ по тылу стопы на уровнѣ *Chopart*'овскаго сочлененія (рис. 699 *аб*); другой, также поперечный, разрѣзъ ведутъ на уровнѣ основаній плюсневыхъ костей (*гв*). Концы обоихъ поперечныхъ разрѣзовъ соединяютъ двумя продольными по тому и другому краю стопы (*вб*, *га*). Черезъ первый разрѣзъ проводятъ поперечно, въ слегка косвенномъ

направленіи спереди назадъ и сверху внизъ, распилъ черезъ головку таранной кости и переднюю часть пяточной; затѣмъ отдѣляютъ сзади напередъ нижнюю поверхность передняго отдѣла костей предплюсны отъ мягкихъ частей подошвы до уровня основаній плюсневыхъ костей. Послѣ этого проводятъ черезъ основанія плюсневыхъ костей распилъ въ слегка косвенномъ направленіи, соотвѣтственномъ такому же распилу пяточной и таранной костей, и удаляютъ цѣликомъ всю среднюю часть стопы. Въ заключеніе прилаживаютъ распилъ плюсневыхъ костей къ распилу пяточной и таранной и накладываютъ шовъ на кожные покровы. Въ результатѣ получается стопа, укороченная въ передне-заднемъ своемъ размѣрѣ.

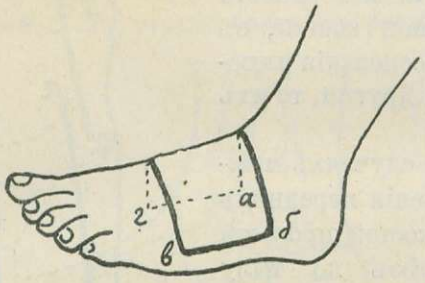

Рис. 699.

Резекція плюсневыхъ костей производится такъ же, какъ пястныхъ на рукѣ. Разрѣзъ проводится на первой плюсневой кости по ея срединной сторонѣ, а на 5-й по боковой прямо до кости; на остальныхъ же плюсневыхъ костяхъ проводится тыльный разрѣзъ (рис. 698 *вв*). Если требуется изсѣчь всю плюсневую кость, то, вскрывъ соотвѣтствующее плюсно-фаланговое сочлененіе и разрѣзавъ накостницу вдоль кости, выдѣляютъ послѣднюю поднакостнично до ея основанія, которое и вычленяютъ. При частичномъ изсѣченіи плюсневой кости удаляется съ помощью костныхъ ножницъ или долота только то, что поражено.

Нужно замѣтить, что послѣ полной резекціи той или другой плюсневой кости или ея передняго конца соотвѣтствующій палецъ притягивается назадъ и кверху и является по большей части только помѣхой; поэтому лучше удалять плюсневую кость вмѣстѣ съ пальцемъ.

Изъ **резекцій плюсно-фаланговыхъ сочлененій** относительно болѣе часто производится резекція плюсно-фаланговаго сустава большого пальца при такъ наз. hallux valgus. Проводятъ продольный небольшой разрѣзъ по срединной сторонѣ сустава прямо

до кости (рис. 698 *гг*), отслаиваютъ накостницу вмѣстѣ со связками и остальными мягкими тканями отъ головки 1-й плюсневой кости, затѣмъ вывихиваютъ послѣднюю изъ раны и откусываютъ ее ножницами или сбиваютъ долотомъ. Въ заключеніе палецъ приводятъ въ правильное положеніе и укрѣпляютъ въ повязкѣ. Головка первой плюсневой кости служитъ важной точкой опоры стопы на ея срединной сторонѣ; поэтому производить только что описанную операцію слѣдуетъ только въ очень тяжелыхъ случаяхъ hallucis valgi. Въ болѣе легкихъ случаяхъ лучше ограничиться клиновидной резекціей 1-й плюсневой кости тотчасъ позади головки.

Резекція фалангъ и межфаланговыхъ сочлененій почти никогда не производится; благодаря небольшой величинѣ этихъ частей предпочитаютъ производить вычлененіе пальцевъ. Резекція межфаланговаго сочлененія развѣ можетъ понадобиться на большомъ пальцѣ и то въ очень рѣдкихъ случаяхъ. Техника этой операціи совершенно подобна резекціямъ межфаланговыхъ суставовъ на ручной кисти.

Оглавленіе.

Стр.

Предисловіе ..... III.
Введеніе 1

Общая оперативная хирургія.

О раздѣленіи тканей 9
Разрѣзы 9
Разрѣзъ общихъ покрововъ 14
Разрѣзъ глубокихъ тканей 21
Проколы 26
Проколы съ цѣлями распознаванія 26
Проколы съ цѣлями лечебными 27
Некровавые способы раздѣленія тканей 33
Раздвиганіе тканей 33
Отщемленіе тканей 35
Отжиганіе тканей 37
Раздѣленіе твердыхъ тканей 37
Снятіе костныхъ наростовъ 38
Остеотомія 39
О соединеніи тканей 42
Швы 42
Матеріалы для швовъ 45
Шелкъ 48
Нитки бумажныя изъ льна и конопли 50
Проволока 51
Флорентинская нить 53
Лошадныя волосы 53
Струнная нить 54
Нити изъ оленьихъ сухожилій 56
Инструменты для накладыванія швовъ 59
Иглы 59
Иглодержатели 62
Иглы на рукояткѣ 63
Техника наложенія швовъ 65
Поверхностные швы 65
Узловой шовъ 67

Стр.

Непрерывный шовъ ... 68
Обвивной шовъ ... 68
Шовъ съ валиками ... 69
Петлистый шовъ ... 69
Подкожный шовъ ... 69
Шовъ глубокой раны ... 71
Сшиваніе соединительнотканныхъ пластинокъ ... 74
Сшиваніе мышцъ ... 75
Сшиваніе сухожилій ... 76
Сшиваніе нервовъ ... 76
Сшиваніе сосудовъ ... 77
Сшиваніе органовъ покрытыхъ серезн. лястками ... 81
Сшиваніе костей ... 82
Некровные способы соединенія тканей ... 85

О хирургическихъ способахъ остановки кровотеченій ... 86
Кровеостанавливающія мѣры, примѣняемыя на мѣстѣ раны ... 88
Прижатіе кроветочащаго сосуда и тампонада ... 88
Захватываніе кроветочащаго сосуда кровеостанавливающимъ пинцетомъ ... 89
Оставленіе пинцетовъ въ ранѣ на долгій срокъ ... 93
Раздавливаніе сосуда ... 94
Скручиваніе сосуда ... 94
Перевязка сосуда ... 95
Шовъ стѣнки сосуда ... 97
Обшиваніе сосуда ... 98
Примѣненіе вяжущихъ средствъ ... 98
Примѣненіе холода ... 99
Примѣненіе высокой температуры ... 100
Прижигатель *Paquelin*'а ... 100
Горячая вода ... 101
Водяной шаръ ... 101
Горячій воздухъ ... 102
Кровеостанавливающія мѣры, примѣняемыя вдали отъ раны ... 105
Придавливаніе артеріи на протяженіи ... 106
Придавливаніе пальцемъ ... 106
Придавливаніе съ помощью инструментовъ и бинта ... 109
Усиленное сгибаніе конечности ... 110
Перевязка артеріи на протяженіи ... 110

Объ ампутаціяхъ и вычлененіяхъ ... 117
Необходимые инструменты ... 122
Предупрежденіе кровотеченія ... 125
Объ ампутаціонной культѣ ... 129
Техника производства ампутацій ... 135
Раздѣленіе мягкихъ тканей ... 135
Круговой способъ ... 140
Лоскутный способъ ... 144
Овальный способъ ... 148
Оцѣнка способовъ ампутаціи ... 151
Перепиливаніе кости ... 152
Особенности техники производства вычлененій ... 155

Стр.

Накостничная и костная пластика при ампутаціяхъ 158
Окончательная остановка кроветеченія..... 164
Послѣдующее леченіе..... 165
Протезы и искусственныя конечности..... 166
О резекціяхъ..... 169
Резекція костей 169
Возстановленіе резецированныхъ костей и суставовъ..... 176
Инструменты, необходимые для резекціи..... 183
Техника производства резекцій..... 193
Разрѣзъ мягкихъ тканей..... 194
Обнаженіе костей, подлежащихъ изсѣченію..... 195
Оперативныя мѣропріятія на костяхъ и на мягкихъ тканяхъ, составляющихъ суставъ..... 198
Наложеніе костнаго шва..... 202
Послѣдующее леченіе..... 203
Функціональные результаты резекцій..... 204
Резекція нервовъ..... 206
О пластическихъ операціяхъ..... 209
Пластическія операціи на общихъ покровахъ 211
Выкраиваніе кожныхъ лоскутовъ въ непосредственномъ сосѣдствѣ съ изъяномъ..... 212
Закрытіе изъяновъ кожею, взятой изъ отдаленн. областей..... 218
Закрытіе лоскутомъ на ножки..... 218
Закрытіе совершенно изсѣченными кусками кожи..... 222
Пересадка кожи по *Reverdin*'у 225
Пересадка кожи по *Thiersch*'у 226
Пересадка кожи съ ампутированн. конечностей..... 230
Пересадка лоскутовъ кожи во всю толщу послѣдней..... 234
Пересадка слизистой оболочки..... 236
Пересадка тканей съ труповъ и съ животныхъ 238
Пластика при посредствѣ мертваго матеріала..... 240
Пластическія операціи на болѣе глубокихъ тканяхъ..... 243
Пластическія операціи на мышцахъ..... 243
Пластическія операціи на сухожиліяхъ 247
Пластическія операціи на нервахъ..... 249
Пластическія операціи на костяхъ..... 250
Общія правила производства операцій..... 253

Частная оперативная хирургія.

Операціи на головѣ 263
Операціи на черепѣ..... 263
Операціи на мягкихъ тканяхъ черепа..... 263
Операціи на черепныхъ костяхъ..... 266
Изсѣченіе части черепной коробки..... 266
Операція при переломахъ черепа..... 266
Операція при воспалительныхъ заболѣваніяхъ костей черепа. 267
Удаленіе новообразованій черепныхъ костей..... 267
Изсѣченіе части черепа при неповрежденныхъ костяхъ..... 268
Производство краніэктоміи..... 272

Стр.

Производство краніотоміи ... 274
Костнопластическая операція на черепѣ ... 276
Операціи на твердой мозговой оболочкѣ ... 278
Операціи на артеріяхъ твердой мозговой оболочкѣ ... 278
Операціи на венахъ твердой мозговой оболочки ... 280
Удаленіе полулуннаго узла ... 282
Разрѣзъ и резекція твердой мозговой оболочки ... 287
Операція на мозгѣ ... 287
Операціи при мозговыхъ гнойникахъ ... 290
Операціи при мозговыхъ опухоляхъ ... 292
Проколъ мозга ... 294
Операціи при микроцефаліи ... 297
Операціи при цефаломахъ ... 299
Операціи на барабанной полости и ея придаткахъ ... 302
Вскрытіе клѣтокъ сосцевиднаго отростка и барабанной пещеры ... 303
Вскрытіе клѣтокъ сосцевиднаго отростка, барабанной пещеры и надбарабаннаго кармана ... 305
Операціи на лицѣ ... 309
Резекція челюстей ... 313
Резекція нижней челюсти ... 314
Полная резекція нижней челюсти ... 314
Частичная резекція нижней челюсти ... 316
Резекція суставной головки нижней челюсти ... 323
Остеотомія нижней челюсти при ея анкилозѣ ... 325
Резекція верхней челюсти ... 327
Полная резекція верхней челюсти ... 327
Полная резекція обѣихъ верхнихъ челюстей ... 332
Частичная резекція верхней челюсти ... 333
Временная резекція верхней челюсти ... 334
Операціи на глазницѣ ... 336
Костнопластическая резекція боковой стѣнки глазницы ... 336
Экзентерація глазницы ... 338
Удаленіе глазного яблока ... 339
Эвисцеразія глаза ... 340
Изсѣченіе слезнаго мѣшка ... 340
Операціи на полости носа ... 341
Операціи, открывающія доступъ въ полость носа ... 342
Извлеченіе изъ носа инородныхъ тѣлъ ... 344
Резекція хряща носовой перегородки ... 345
Вскрытіе гнойниковъ носовой полости ... 346
Удаленіе изъ носа полиповъ и другихъ новообразованій ... 346
Операціи на придаточныхъ къ носу полостяхъ ... 347
Вскрытіе челюстной пазухи ... 347
Вскрытіе лобной пазухи ... 351
Вскрытіе клѣтокъ рѣшетчатой кости ... 354
Вскрытіе клиновидной пазухи ... 355
Операціи на полости рта ... 355
Перевязка язычной и наружной челюстной артерій ... 356
Удаленіе подчелюстной слюнной железы ... 359
Удаленіе подчелюстныхъ лимфатическихъ железъ ... 359

Стр.

Оперировное леченіе свищей выводнаго протока околоушной слюнной железы 360
Операціи съ цѣлью открыть широкій доступъ въ полость рта.... 362
Извлеченіе зубовъ..... 365
Оперативное леченіе расщелинъ нёба..... 373
Оперативное леченіе пріобрѣтенныхъ изъяновъ нёба..... 378
Удаленіе языка..... 379
Удаленіе увеличенныхъ миндалевидн. железъ..... 380
Операціи на глоткѣ..... 382
Операціи съ цѣлью открыть широкій доступъ въ глотку..... 382
Временное отклоненіе носа..... 383
Временная резекція верхней челюсти..... 385
Резекція твердаго нёба..... 386
Операціи въ носоглоткѣ..... 387
Удаленіе околоушной слюнной железы..... 387
Операціи на вѣтвяхъ тройничнаго нерва и на лицевомъ нервѣ..... 390
Операціи на вѣтвяхъ тройничнаго нерва..... 390
Операціи на лицевомъ нервѣ..... 397
Пластическія операціи на лицѣ..... 399
Пластическія операціи на вѣкахъ..... 399
Пластика соединительной оболочки вѣка..... 400
Пластика вѣка во всю его толщу..... 401
Пластика носа..... 402
Возстановленіе частичныхъ обезображеній носа..... 404
Возстановленіе запавшаго носа..... 408
Возстановленіе носа при разрушеніи всѣхъ тканей его, лежащихъ кпереди отъ грушевиднаго отверстія..... 416
Полное возстановленіе носа..... 418
Пластика губъ..... 425
Операція заячьей губы..... 425
Операція пріобрѣтенныхъ обезображеній губъ..... 427
Пластика щекъ..... 428

Операціи въ области позвоночника..... 431
Операціи при spina bifida..... 431
Операціи при заболѣваніи позвонковъ..... 434
Способы прониканія въ позвоночный каналъ..... 438
Резекція заднихъ корешковъ и заднихъ вѣтвей спинномозговыхъ нервовъ..... 441

Операціи на шеѣ..... 444
О разрѣзахъ на шеѣ вообще..... 444
Операціи на стѣнкахъ шейной полости..... 449
Удаленіе лимфатич. железъ и опухолей шеи..... 449
Разсѣченіе грудино-ключ.-соск. м. и ея изсѣченіе..... 452
Перевязка артерій на протяженіи шеи..... 453
Перевязка венъ на шеѣ..... 458
Перерѣзка и изсѣченіе симпатическаго нерва..... 459
Операціи на шейныхъ внутренностяхъ..... 460
Операціи на глоткѣ..... 460
Глоткосѣченіе..... 460
Операціи на пищеводѣ..... 465

Стр.
Зондированіе пищевода ... 465
Эзофагоскопія ... 466
Вскрытіе пищевода ... 469
Резекція шейной части пищевода ... 471
Пластика пищевода ... 473
Операціи на гортани ... 474
Интубація гортани ... 475
Расщепленіе гортани ... 478
Удаленіе гортани ... 479
Операціи на горлѣ ... 483
Горлосѣченіе ... 483
Операціи на щитовидной железѣ ... 491
Оперативное леченіе зоба ... 491
Операціи на груди ... 496
Операціи на грудной клѣткѣ ... 496
Резекція реберъ ... 496
Резекція реберныхъ хрящей ... 498
Резекція грудины ... 499
Резекція межреберныхъ нервовъ ... 500
Операціи въ средостѣніи ... 501
Операціи въ средостѣніи, производимыя сзади ... 501
Вскрытіе гнойниковъ задняго отдѣла средостѣнія ... 501
Операціи на грудной части пищевода ... 502
Операціи въ средостѣніи, производимыя спереди ... 504
Проколъ сердечной сумки ... 504
Разрѣзъ сердечной сумки ... 505
Обнаженіе сердца ... 507
Шовъ сердца ... 510
Обнаженіе легочной артеріи ... 511
Обнаженіе большихъ сосудовъ грудной полости ... 513
Операціи на вилочковой железѣ ... 517
Операціи на плеврѣ и легкихъ ... 517
Проколъ плевры ... 517
Разрѣзъ плевры ... 519
Уничтоженіе плевральной полости при хронической эмпіемѣ ... 522
Обнаженіе легкаго ... 527
Разрѣзъ легкаго ... 531
Резекція легкаго ... 533
Грудной путь къ брюшной полости ... 534
Операціи на молочной железѣ ... 539
Вскрытіе гнойниковъ молочн. железы ... 539
Удаленіе молочной железы ... 539
Операціи на животѣ ... 544
Чревосѣченіе ... 544
Операціи на брюшныхъ стѣнкахъ ... 561
Перевязка общей подвздошной а ... 561
Операціи на почкахъ ... 562
Обнаженіе почки ... 562
Удаленіе почки ... 564
Резекція почки ... 566

	Стр.
Разрѣзъ почки	566
Пришиваніе почки	568
Операціи при грыжахъ живота	569
Леченіе ущемленныхъ грыжъ	569
Ручное вправленіе	569
Грыжесѣченіе	570
Леченіе неущемленныхъ грыжъ	574
Коренная операція паховыхъ грыжъ	575
Коренная операція бедреныхъ грыжъ	582
Коренная операція грыжъ бѣлой линіи	586
Леченіе расхожденія прямыхъ мышцъ	592
Леченіе травматич. и послѣопераціонн. грыжъ	593
Пластика брюшной стѣнки	594
Возмѣщеніе изъяновъ брюшины	594
Возмѣщеніе изъяновъ брюшныхъ мышцъ	594
Операціи на брюшной полости и брюшныхъ органахъ	597
Операціи на брюшной полости	597
Проколъ брюшной полости	597
Чревосѣченіе при гнойномъ воспаленіи брюшины	598
Чревосѣченіе при бугорчаткѣ брюшины	600
Операція *Talma*	601
Операціи на брюшныхъ органахъ	602
Операціи на кишкахъ	602
Кишечный шовъ	602
Образованіе кишечнаго свища	609
Наложеніе пищепріемнаго кишечн. свища	610
Наложеніе калового свища	612
Наложеніе искусств. задняго прохода	614
Разрѣзъ кишки и кишечная пластика	619
Кишечное соустье	619
Изсѣченіе кишки	625
Выключеніе кишки	632
Закрытіе каловыхъ свищей	634
Операціи по поводу воспаленія червеобр. отростка	637
Операціи на желудкѣ	643
Обнаженіе желудка	643
Шовъ желудка	644
Разрѣзъ желудка	645
Наложеніе желудочнаго свища	646
Эзофаго-еюно-гастростомія	653
Желудочно-кишечное соустье	656
Резекція желудка	669
Пластика привратника	673
Пластика и анастомозъ желудка	674
Операціи на печени	675
Оперативный доступъ къ печени	675
Остановка кроветеченія изъ ранъ печени	676
Резекція печени	677
Операціи при кистовидн. опухоляхъ печени	678
Пришиваніе печени	684

Стр.

Операціи на желчныхъ путяхъ ... 684
Оперативный доступъ къ желчн. путямъ ... 685
Наложеніе свища желчнаго пузыря ... 686
Разрѣзъ желчнаго пузыря ... 687
Соустье между желчнымъ пузыремъ и кишкою ... 687
Изсѣченіе желчнаго пузыря ... 688
Вскрытіе общаго желчнаго протока ... 689
Вскрытіе печеночнаго протока ... 691
Операціи на поджелудочной железѣ ... 691
Оперативный доступъ къ поджелудочной железѣ ... 691
Операціи при остромъ воспаленіи и омертвѣніи поджелудочной железы ... 693
Операціи при плотныхъ опухоляхъ поджелудочной железы. 694
Операціи на селезенкѣ ... 695
Вскрытіе гнойниковъ и кистъ селезенки ... 695
Изсѣченіе селезенки ... 695
Прикрѣпленіе селезенки ... 696

Операціи на тазѣ ... 698
Операціи на стѣнкахъ таза ... 698
Оперативные пути къ тазовымъ органамъ ... 698
Лонный путь ... 700
Паховой путь ... 704
Путь со стороны тазового дна ... 705
Крестцовый путь ... 709
Разсѣченіе тазового пояса ... 712
Резекція тазовыхъ костей ... 714
Перевязка сосудовъ таза ... 715
Операціи на органахъ таза ... 716
Операціи на прямой кишкѣ ... 716
Изслѣдованіе прямой кишки ... 716
Расширеніе задняго прохода ... 722
Изсѣченіе прямой кишки ... 722
Оперативное леченіе геморроя ... 723
Изсѣченіе прямой кишки при ракѣ ... 726
Изсѣченіе прямой кишки при доброкачественныхъ новообразованіяхъ ... 734
Операціи при свищахъ прямой кишки ... 734
Операціи при порокахъ развитія прямой кишки и задн. прохода ... 735
Оперативное леченіе выпаденія прямой кишки ... 737
Операціи на мочевыхъ органахъ ... 745
Катетеризація и зондированіе мочевого пузыря ... 745
Осмотръ пузыря и мочевода ... 753
Операціи при камняхъ мочевого пузыря ... 756
Камнедробленіе ... 757
Высокое камнесѣченіе ... 761
Промежностное срединное камнесѣченіе ... 763
Резекція и удаленіе мочевого пузыря ... 764
Операціи при врожденной расщелинѣ пузыря ... 766
Леченіе пузырныхъ свищей у женщинъ ... 771

	Стр.
Проколъ и наложеніе надлоннаго свища пузыря	775
Катетеризація мочеточниковъ	776
Разрѣзъ и зашиваніе мочеточниковъ	781
Резекція мочеточника	783
Пересадка мочеточниковъ	785
Обнаженіе и разрѣзъ предстательной железы	789
Изсѣченіе предстательной железы	790
Разрѣзъ мочевода	794
Пластическое возстановленіе мочевода	796
Операціи на мужскихъ половыхъ органахъ	800
Разрѣзъ и изсѣченіе оболочекъ яичка	800
Резекція и удаленіе яичка	802
Резекція сѣменного канатика	804
Удаленіе сѣменныхъ пузырьковъ	805
Удаленіе полового члена	806
Разрѣзъ и обрѣзаніе крайней плоти	807
Операціи на женскихъ половыхъ органахъ	808
Изслѣдованіе женскихъ половыхъ органовъ	808
Выскабливаніе матки	811
Разрѣзы матки	813
Разрѣзы шейки	813
Разрѣзы шейки и тѣла	814
Кесарьское сѣченіе	815
Ампутація шейки матки	816
Ампутація тѣла матки	819
Удаленіе матки	822
Черезъ влагалище	822
Черезъ чревосѣченіе	830
Крестцовымъ путемъ	836
Сочетанными способами	837
Операціи при смѣщеніяхъ матки	840
Удаленіе яичниковъ	843
Удаленіе маточной трубы	845
Вскрытіе сводовъ влагалища	846
Зашиваніе влагалища	848
Суженіе влагалища	849
Возстановленіе промежности	850
Операціи на конечностяхъ	853
Операціи на верхней конечности	854
Перевязка артерій	854
Подкрыльцовой	854
Плечевой	857
Лучевой	860
Локтевой	861
Поверхностной ладонной дуги	863
Обнаженіе нервовъ	863
Подкрыльцоваго	863
Лучевого	864
Локтевого	864
Срединнаго	865

	Стр.
Ампутаціи и вычлененія	865
Отнятіе верхней конечности вмѣстѣ съ плечевымъ поясомъ	865
Вычлененіе въ плечевомъ суставѣ	867
Ампутація плеча	871
Вычлененіе въ локтевомъ суставѣ	872
Ампутація предплечья	874
Вычлененіе въ луче-запястномъ суставѣ	874
Вычлененіе въ пястно-запястныхъ суставахъ 4-хъ пястныхъ костей съ сохраненіемъ б. пальца (образованіе малой руки)	876
Вычлененіе въ пястно-запястномъ суставѣ одной пястной кости	878
Ампутація 4-хъ пястныхъ костей съ сохраненіемъ б. пальца	878
Вычлененіе въ пястно-фаланговыхъ суставахъ отдѣльн. пальцевъ	879
Вычлененіе всѣхъ 4-хъ послѣднихъ пальцевъ вмѣстѣ	880
Вычлененіе въ межфаланговыхъ суставахъ	880
Ампутація фалангъ	881
Протезы и искусств. конечности послѣ ампутацій и вычлененій на верхней конечности	881
Резекціи костей и суставовъ	890
Резекція ключицы	890
Резекція лопатки	891
Резекція плечевого сустава	895
Резекція плечевой кости на протяженіи	899
Резекція локтевого сустава	900
Резекція костей предплечья на протяженіи	903
Резекція лучезапястнаго сустава	904
Резекція нижнихъ суставныхъ концовъ костей предплечья	908
Резекція запястно-пястныхъ суставовъ	909
Резекція пястныхъ костей	909
Резекція пястно-фаланговыхъ суставовъ	909
Резекція фалангъ и межфаланговыхъ суставовъ	910
Операціи на нижней конечности	910
Перевязка артерій	910
Верхней ягодичной	910
Нижней ягодичной	911
Бедреной	911
Подколѣнной	915
Задней большеберцовой	916
Передней большеберцовой	919
Тыльной а. стопы	922
Обнаженіе венъ	922
Большой подкожной	923
Малой подкожной	923
Перевязка всѣхъ подкожныхъ венъ голени	924
Обнаженіе нервовъ	924
Бедренаго	924
Бокового кожнаго н. бедра	924
Сѣдалищнаго	924
Общаго малоберцоваго	925
Большого кожнаго н. голени	926
Поверхностнаго малоберцоваго	926

	Стр.
Ампутаціи и вычлененія	926
Отнятіе нижней конечности вмѣстѣ съ тазовымъ поясомъ	926
Вычлененіе бедра	929
Ампутація бедра	933
Надмыщелковая костнопластич. ампутація бедра (*Gritti*)	934
Чрезмыщелковая ампутація бедра (*Carden*)	935
Чрезмыщелковая костно-пластич. ампутація бедра съ переднимъ лоскутомъ (*Сабанѣевъ*)	936
Чрезмыщелковая костно-пластич. ампутація бедра съ заднимъ лоскутомъ (*Абражановъ*)	939
Вычлененіе голени	940
Ампутація голени	943
Чрезмыщелковая костно-пластич. ампутація голени (*Пироговъ*)	947
Подтаранное вычлененіе стопы	952
Вычленіе въ межплюсневыхъ суставахъ между заднимъ и переднимъ рядомъ костей предплюсны (*Chopart*)	954
Вычлененіе въ предплюсно-плюсневыхъ суставахъ (*Lisfranc*)	957
Вычлененіе въ предплюсно-плюсневомъ суставѣ одной кости	959
Ампутація всѣхъ плюсневыхъ костей	960
Ампутація одной плюсневой кости	960
Вычлененіе всѣхъ пальцевъ въ плюсно-фаланг. суставахъ	960
Вычлененіе пальцевъ	961
Вычлененіе и ампутація фалангъ	961
Протезы и искусственныя конечности послѣ ампутацій и вычлененій на верхней конечности	961
Резекція костей и суставовъ	981
Резекція тазобедреннаго сустава	981
Остеотомія въ обл. верхн. конца бедра	986
Резекція бедреной кости на протяженіи	987
Остеотомія въ обл. нижн. конца бедра	988
Резекція колѣннаго сустава	988
Остеотомія въ обл. верхн. конца голени	993
Резекція костей голени на протяженіи	993
Резекція голеностопнаго сустава	994
Резекція таранной кости	996
Резекція пяточной кости	997
Костно-пластич. резекція задняго отдѣла предплюсны (*Владимировъ*)	999
Резекція передняго отдѣла предплюсны	1002
Резекція плюсневыхъ костей	1004
Резекція плюсно-фаланговыхъ сочлененій	1004
Резекція фалангъ и межфаланговыхъ сочлененій	1005

3 ДЕК 1947

МОСБУКИНИГА
Ц. 25 р.
25 —
3732/58

2011146899