

Einführung in die gynäkologische Diagnostik

Von

Professor Dr. Wilhelm Weibel

Vorstand der II. Universitäts-Frauenklinik in Wien

Sechste, durchgesehene Auflage

Mit 204 Abbildungen im Text



Springer-Verlag Wien GmbH

ISBN 978-3-662-01860-6 ISBN 978-3-662-02155-2 (eBook)
DOI 10.1007/978-3-662-02155-2

Alle Rechte, insbesondere das der Übersetzung
in fremde Sprachen, vorbehalten

© 1941 Springer-Verlag Wien
Ursprünglich erschienen bei Springer-Verlag Vienna 1941

Vorwort zur ersten Auflage.

Bei der Abfassung des Buches schien es mir aus didaktischen Gründen zweckmäßig, den darin zu behandelnden Stoff nicht nach den verschiedenen gynäkologischen Krankheitsprozessen zu gruppieren, sondern jedes Organ mit seinen Anomalien für sich gesondert zu besprechen, wobei ich jene Reihenfolge gewählt habe, die sich bei einer systematischen gynäkologischen Untersuchung sozusagen automatisch ergibt. Die *äußere* Untersuchung geht hier immer voraus und es folgt ihr die *innere* Untersuchung, bei der eine natürliche Aufeinanderfolge der einzelnen Organe und Organteile in der Weise eingehalten wird, daß man sich zuerst mit dem Verhalten der Scheide, sodann des Uterus, der Adnexe und der Parametrien und schließlich des Beckenperitoneum (Perimetrium) beschäftigt. Diesem Untersuchungswege entspricht nun auch die Anordnung der einzelnen Kapitel des Buches.

Die Bearbeitung derselben ist von rein diagnostischen Gesichtspunkten aus durchgeführt. So habe ich den Krankheiten der Portio vaginalis uteri einen eigenen Abschnitt gewidmet und das Carcinoma portionis vom Carcinoma cervicis uteri gesondert behandelt, ungeachtet der heute allgemein gültigen Anschauung, daß diese beiden Formen des Kollumcarcinoms nur selten anatomisch differenziert werden können. Ich habe ferner unter dem Titel „Größen- und Formveränderungen des Uterus“ die gutartigen und bösartigen Erkrankungen des Uterus und die Mißbildungen desselben zusammengefaßt und die Diagnose der uterinen Schwangerschaft hier angeschlossen, weil alle diese Veränderungen des Uterus ähnliche Palpationsbefunde liefern können. Die Extrauterin gravidität hingegen ist aus diagnostischen Gründen naturgemäß zusammen mit den übrigen Erkrankungen der Adnexe abgehandelt.

Der wichtigste Teil der gynäkologischen Untersuchungstechnik ist die *bimanuelle Untersuchung* des inneren Genitales. Es ist schwierig, sie zu erlernen, und fast noch schwieriger, sie in einem Buche zu lehren. Hier muß die bildliche Darstellung dem Worte sehr zu Hilfe kommen und darum habe ich dem Texte möglichst viele Abbildungen über dieses Thema beigelegt. Wo es angängig

war, wurde auf den Bildern die Haltung der untersuchenden Hand und die Stellung der Finger eingezeichnet, worauf ich aus Gründen des Unterrichtes besonderes Gewicht lege. Dabei sind natürlich viele Varianten möglich und die dargestellten Posen sind keineswegs als einzig und ausschließlich richtig aufzufassen, wie ich in dem Kapitel über die Technik der bimanuellen Untersuchung eingehender ausführen werde.

Mein hochverehrter Chef, Professor E. WERTHEIM, hat mir für den bildlichen Teil des Buches die Verwendung des lebenden und Präparaten-Materiales der Klinik gestattet, wofür mir erlaubt sei, ihm meinen ergebensten Dank zum Ausdruck zu bringen.

Bei der Bearbeitung der Abschnitte über die venerischen Affektionen der Genitalorgane hat mich Herr Professor Dr. J. KYRLE in Wien liebenswürdig beraten, wofür ich ihm herzlich danke.

Die Zeichnungen wurden von Herrn Kunstmaler KARL HAJEK nach meinen Angaben, vielfach unter Benützung von Präparaten und, wo es möglich war, nach dem lebenden Materiale der II. Frauenklinik angefertigt. Für das verständnisvolle Eingehen auf alle meine Intentionen und die künstlerische Ausführung der Bilder fühle ich mich ihm sehr verbunden.

Aufrichtigen Dank schulde ich schließlich der Verlagsbuchhandlung JULIUS SPRINGER, Berlin, welche meinen Wünschen in bezug auf Ausdehnung des Textes und Zahl der Abbildungen weitgehendst entgegenkam.

Wien, im Oktober 1917.

W. WEIBEL.

Vorwort zur fünften Auflage.

Nach längerer Pause erscheint die „Einführung in die gynäkologische Diagnostik“ in neuem Gewande. Der Text hat eine weitgehende Umarbeitung erfahren und die Zahl der Abbildungen ist von 159 auf 204 gestiegen. Die Bereicherung der Abbildungen bezieht sich ziemlich auf alle Abschnitte des Buches.

Eine Reihe von neuen Abbildungen stammt von Herrn Studienrat W. DIETZ. Eine größere Anzahl von photographischen Aufnahmen verdanke ich dem klinischen Laboranten Herrn H. BÖHM. Der klinischen Sekretärin Frau M. WOZAK fühle ich mich für ihre mühevollen Unterstützung bei der Herstellung des Textes sehr verpflichtet.

Wien, im Dezember 1940.

W. WEIBEL.

Vorwort zur sechsten Auflage.

Schon nach knapp einem Jahre hat sich die Notwendigkeit herausgestellt, eine neue (sechste) Auflage erscheinen zu lassen.

Im großen und ganzen bleiben Text und Abbildungen bis auf eine kleine Ergänzung und ganz wenige Korrekturen unverändert.

Wien, im Februar 1942.

W. WEIBEL.

Inhaltsverzeichnis.

	Seite
Erster Abschnitt: Anamnese und Allgemeinzustand	1
1. Anamnese	1
2. Der Allgemeinzustand der Patienten	8
Zweiter Abschnitt: Untersuchungstechnik	9
Dritter Abschnitt: Die Erkrankungen des äußeren Genitales (Vulva)	45
Vierter Abschnitt: Die Erkrankungen der Scheide (Vagina) ...	56
Fünfter Abschnitt: Die krankhaften Veränderungen am Collum uteri	67
Sechster Abschnitt: Die krankhaften Veränderungen am Corpus uteri	80
Siebenter Abschnitt: Schwangerschaft	110
Achter Abschnitt: Die Mißbildungen des weiblichen Genitales	118
Neunter Abschnitt: Die Lageveränderungen des Uterus	123
1. Die Retrodeviationen	123
2. Die Senkung der Scheide (Descensus) und der Vorfall des Uterus (Prolaps)	139
Zehnter Abschnitt: Die Erkrankungen der Adnexe des Uterus	150
1. Allgemeiner Teil	150
2. Die Erkrankungen der Eierstöcke (Ovarien)	156
3. Die Erkrankungen der Tuben (Eileiter)	167
4. Differentialdiagnose der Adnextumoren	174
Elfter Abschnitt: Die Entzündungen des Beckenzellgewebes (Parametritis)	175
Zwölfter Abschnitt: Die Entzündungen des Beckenbauchfelles (Perimetritis)	180
Sachverzeichnis	186

Anamnese und Allgemeinzustand.

1. Anamnese.

Wenn es auch bei vielen gynäkologischen Erkrankungen möglich ist, ohne Krankheitsbericht eine gute Diagnose zu stellen, so bringt doch häufig erst die Anamnese die Entscheidung, vorausgesetzt, daß sie mit Verständnis aufgenommen wird und verlässliche Angaben enthält. Natürlich dürfen die verschiedenen Punkte der Anamnese nicht für gleichwertig angesehen werden, sie verlangen vielmehr eine individuelle Behandlung und die hier gemachten subjektiven Angaben müssen immer mit Vorsicht beurteilt werden.

Eine *Anamnese* muß sich auf folgende Fragen erstrecken:

1. **Das Alter der Kranken.** Organvergrößerungen, Neubildungen, Ulzerationen und Blutungen weisen im fortgeschrittenen Alter häufig auf eine maligne Erkrankung hin, die im jugendlichen Alter nur selten vorkommt, wie z. B. das Sarkom, das sogar schon im Kindesalter auftreten kann. Abgesehen von dieser Neubildung stellen hingegen gleichartige Erscheinungen in einem jüngeren Lebensalter viel eher Symptome einer gutartigen Erkrankung dar oder sie lassen an Tuberkulose denken.

Bei Ausbleiben der Periode (*Amenorrhoe*) im geschlechtsreifen Alter liegt meist eine Schwangerschaft vor, sistiert sie aber ungefähr um das 45. bis 50. Lebensjahr herum, so wird es sich mit großer Wahrscheinlichkeit um ein Symptom des Klimakteriums handeln.

Von dem *Alter* der Frau hängen auch vielfach die Form- und Größenverhältnisse der Genitalorgane ab. So ist der noch nicht entwickelte Uterus des jungen Mädchens einerseits und die atrophische Gebärmutter andererseits kleiner als es bei einer Frau zur Zeit ihrer sexuellen Vollkraft der Fall ist. Ähnlich steht es mit der Ovarialtätigkeit, und auch das äußere Genitale des Weibes ändert sein Aussehen in den verschiedenen Lebensabschnitten.

2. Schwangerschaft und Geburt, sowie Frühgeburt (**Partus praematurus**) und Fehlgeburt (**Abortus**) sind wichtige Faktoren in der Ätiologie der Frauenkrankheiten. So spielen sie eine Rolle bei der Entstehung von Lageveränderungen *der Scheide (Vagina)* und *der Gebärmutter (Uterus)*. Oft, und zwar vornehmlich bei Erstgebärenden, entstehen intra partum *Dammrisse*, und viele Erkrankungen des Genitales in Form von Blutungen, entzündlichen Erkrankungen und Verwachsungen gehen auf Infektionen zurück, die während einer Geburt, im Puerperium oder im Zusammenhang mit einem Abortus akquiriert wurden.

Der *Uterus einer Nullipara* ist *ceteris paribus* kleiner als der einer Frau, die schon geboren hat. Nach der Geburt verkleinert sich der Uterus mehr oder weniger rasch, was man als *Involution* bezeichnet. Auch in der postmenstruellen Zeit, bzw. im Senium nimmt die Gebärmutter allmählich an Größe ab. Für die richtige Beurteilung der Größe des Uterus ist es deshalb wichtig, das Alter der Frau möglichst exakt festzustellen.

Ein frühzeitiges, bzw. vorzeitiges Beenden einer Schwangerschaft, bis zum Ende des siebenten Lunarmonates **Abortus (Fehlgeburt)** und nach dem siebenten Lunarmonate **Partus praematurus (Frühgeburt)** genannt, kann die Folge von Erkrankungen der Genitalorgane, wie Lageveränderungen, Neubildungen oder Entzündungen des Uterus und seiner Adnexe oder von Mißbildungen der Gebärmutter sein. Ein gehäuftes Auftreten von Fehl-, bzw. Frühgeburten muß an *Lues* denken lassen.

3. Man fragt ferner nach **vorausgegangenen Krankheiten**, so vor allem nach Symptomen von *Gonorrhoe*, durch welche Affektionen des Uterus, Adnexentzündungen, parametrane Infiltrate, Verwachsungen, Urethritis, Cystitis usw. entstehen können, ferner nach solchen Infektionskrankheiten, auf deren Basis es manchmal zu Amenorrhoe (nach Typhus), Vaginalstenose (nach Diphtherie) kommt. Man erkundigt sich auch nach stattgefundenen, vor allem **gynäkologischen Operationen**, durch die eventuelle Defekte oder Verlagerungen an Uterus oder Adnexen, Narbenbildungen, frühzeitige Menopause usw. eine Erklärung finden.

4. Den breitesten Raum in der gynäkologischen Anamnese nehmen die Daten ein, welche sich auf das **Verhalten der Menstruation und auf atypische Blutungen** beziehen.

Wir erkundigen uns, in welchem Lebensjahre die Menstruation zum erstenmal aufgetreten ist (*Menarche*), in welchen Intervallen sie sich wiederholt und ob diese immer die gleiche Länge hatten, speziell auch, wie sich die Menses seit der letzten Schwangerschaft verhalten — besonders nach einem Abortus oder nach

einer Geburt —, ferner ob sie zeitweilig oder schon gänzlich sistierten. Wir fragen schließlich auch nach der *Dauer* der menstruellen Blutungen und nach ihrer *Stärke*.

Der *häufigste Typus der Menstruation* ist der vierwöchentliche, doch gibt es auch einen dreiwöchentlichen und die Periode kann auch alle 20 usw. Tage auftreten. Sie kommt oft um einige Tage früher oder später (ante- oder postponierend). Alle diese Formen des Auftretens müssen noch als normal bezeichnet werden. Unregelmäßig nennt man die Menses erst dann, wenn die Intervalle verschieden lang sind, also die Periode bald früher, bald später kommt, der Typus wechselt oder von einem solchen überhaupt nicht die Rede sein kann.

Die **Menstruation** dauert gewöhnlich drei bis fünf Tage. Über die normale Dauer und Stärke des Blutverlustes lassen sich sehr schwer Angaben machen, und die Resultate von Messungen, welche darüber angestellt wurden, schwanken innerhalb beträchtlicher Grenzen (50 bis 200 g und eventuell noch mehr für die ganze Dauer der Periode). Das unter normalen Verhältnissen bei der Menstruation abgehende Blut ist flüssig, mit Schleim vermischt.

Anomalien der Menstruation in Form von ungewöhnlich starken Blutverlusten nennt man **Menorrhagien**, während man von **Metrorrhagien** spricht, wenn es sich um Blutungen handelt, welche keinen Zusammenhang mit der Menstruation haben, sondern zwischen den einzelnen Blutungen oder Monate, bzw. Jahre nach dem *völligen Sistieren* derselben auftreten, was eine besonders kritische Situation darstellt, weil ein derartiger Zustand auf ein **Karzinom** sehr verdächtig ist. Hierher gehören auch jene unregelmäßigen Blutungen, welche um die Zeit der Menarche in Erscheinung treten können und einen ganz atypischen Verlauf zu nehmen pflegen. Die beiden Begriffe „*Menorrhagien*“ und „*Metrorrhagien*“ sind dann nicht mehr scharf voneinander abzugrenzen, wenn die Menstruation völlig unregelmäßig geworden und in den Blutungen der *Typus der Periode* verlorengegangen ist.

Eine Menstruation wird dann als *Menorrhagie* bezeichnet, wenn sie besonders profus ist und eventuell über die gewöhnliche Zeit hinaus anhält. Vergleicht man die Intensität der letzten Menstruationen mit dem Verhalten derselben in früherer Zeit, so darf man manchmal eine an und für sich nicht übermäßig starke Menstruationsblutung als *Menorrhagie* bezeichnen, weil die Periode früher in viel geringerer Intensität und Dauer verlief.

Bei der Aufnahme der Anamnese erzählen die Frauen oft, daß das Blut in Stücken abgehe, was ein Zeichen einer besonders

starken Blutung darstellt. Die Gerinnung des Menstrualblutes ist auch tatsächlich ein Symptom einer profusen Blutung, denn de norma ist das Menstrualblut flüssig.

Der verschiedenen Beschaffenheit der Genitalblutungen kommt vielfach eine *diagnostische Bedeutung* zu. So finden wir bei Myomen des Uterus sehr blutreiche, oft protrahierte, aber regelmäßige Menstruationen, der Typus ist erhalten, die blutungsfreien Intervalle haben entweder normale oder annähernd normale Länge oder sie sind bei längerer Dauer der einzelnen Menstruationen entsprechend verkürzt, aber frei von Blutabgängen. Eine entzündliche Veränderung am Uterus oder an den Adnexen, ein Neoplasma, z. B. ein Myom, kann die Menstruation *profuser* gestalten oder sie wird *unregelmäßig* oder es kommt zu einem *intermenstruellen Blutabgang*. Beim Karzinom der Vagina oder des Uterus braucht die Menstruation nicht verändert zu sein, es treten aber zwischendurch Blutungen auf, wobei speziell solche hervorzuheben sind, welche durch ein *Trauma* ausgelöst werden, wie z. B. bei digitalen oder instrumentellen Untersuchungen, durch Koitusaktionen oder schon durch eine gewöhnliche Scheidenspülung. Solche „*Kontaktblutungen*“ stellen daher höchst verdächtige Anzeichen eines Karzinoms (Sarkoms) dieser Organe dar. Dieselben Erscheinungen können wir aber auch bei einer Erosion der Portio oder bei einem in die Scheide ragenden Polypen des Uterus beobachten, wenn es zu einer Läsion der leicht verletzlichen Oberfläche kommt.

Von *hoher Wichtigkeit* für die Diagnose sind solche Blutungen, welche längere Zeit *nach dem Klimakterium* erscheinen. Sie bedeuten in der großen Mehrzahl dieser Fälle *maligne* Veränderungen am Genitale.

Auch bei der *Extrauterinschwangerschaft* finden wir meist ein auffälliges Verhalten der Blutungen, worauf später noch genauer eingegangen werden soll.

Um das 50. Lebensjahr herum bleibt die Periode mehr oder weniger unvermittelt aus, ein äußerliches Symptom dafür, daß die Frau ins *Klimakterium (Wechsel)* eingetreten ist. Dem völligen Sistieren (*Menopause*) geht oft eine Zeit unregelmäßiger Blutungen (*präklimakterisch* genannt) voraus.

Lange, anhaltende und unregelmäßige Blutungen kommen auch im *Pubertätsalter* manchmal vor und dasselbe kann jederzeit zwischen Menarche und Menopause geschehen.

Für die verschiedenen Formen der *Menstruationsanomalien* sind folgende Benennungen üblich: Unter *Amenorrhoe* versteht man das Ausbleiben einer fälligen Menstruation, unter *Hypo-*

menorrhoe eine zu schwache, unter *Hypermenorrhoe* eine zu starke, unter *Oligomenorrhoe* eine zu seltene, unter *Polymenorrhoe* eine zu häufige Form des Auftretens der Menstruation. Wir verstehen unter einer *Pubertas praecox* ein wesentlich verfrühtes und unter *Pubertas tarda* ein wesentlich verspätetes Auftreten der ersten Periode.

Man führt diese verschiedenen Formen von Menstruationsblutungen vielfach auf Störungen innersekretorischer Funktionen der Ovarien und anderer Blutdrüsen zurück.

In *selteneren* Fällen hat man die Ursache der Amenorrhoe in einer Tuberkulose des Uterus, der Adnexe oder anderer Organabschnitte, in konsumptiven Prozessen, in Erkrankungen der Ovarien, in Anämie, Leukämie, Diabetes, Tabes oder in einer Störung der innersekretorischen Drüsentätigkeit, in Chlorose, Akromegalie, ferner in einer Atrophie des Uterus oder der Ovarien zu suchen. Sie tritt manchmal auch nach Infektionskrankheiten (Typhus) und bei psychischen Störungen (z. B. Melancholie) ein. Schließlich muß man natürlich auch an ein Fehlen des Uterus oder der Ovarien oder an eine andere Mißbildung am Genitale denken. Wenn die menstruelle Blutung zwar auftritt, das Blut aber wegen Verschlusses des Genitalkanals nicht den Weg nach außen nehmen kann, so besteht wohl das *Bild* einer Amenorrhoe, doch darf dieser Zustand nicht als solche bezeichnet werden, da die menstruelle Funktion ja faktisch vorhanden ist.

5. Erkrankungen der weiblichen Genitalorgane verursachen vielfach **Schmerzen** oder anderweitige **Beschwerden**. Diese können durch *Lageveränderungen des Uterus* (Kreuzschmerzen bei *Retrodeviationen der Gebärmutter und entzündlichen Prozessen*, Drängen nach abwärts bei Senkungen), durch *Neoplasmen* des Uterus und noch mehr der Adnexe (Spannung und Druckschmerz), durch *Entzündungen* an den Genitalorganen akuter oder chronischer Natur, durch *peritoneale Adhäsionen* zwischen Uterus, seinen Anhängen, Blase, Darm und Beckenwand als Folgeerscheinung einer *Perimetritis* entstehen. *Kreuzschmerzen* finden sich bei Frauen häufig, auch ohne daß sich hierfür immer eine objektive Ursache feststellen ließe. Hierher gehören besonders auch Kreuzschmerzen, welche im mehr fortgeschrittenen Alter recht häufig beobachtet werden, ohne daß sich dabei besondere Veränderungen feststellen ließen. In anderen Fällen aber deckt eine Röntgenuntersuchung *Defekte am Kreuzbein (Spina bifida)* oder *Spangengebildungen* auf. Auch Verschiebungen im Bereiche der Wirbelsäule können zur Beobachtung kommen. In der großen Mehrzahl dieser Fälle finden sich keine palpatorisch nachweisbaren Veränderungen

am Bandapparat. Eine *röntgenologische Untersuchung* darf bei derartigen Fällen von Kreuzschmerzen niemals unterlassen werden. Man vergesse auch nie, in solchen Fällen an die so häufige *Enteroptose* zu denken. Charakteristische Schmerzen finden wir bei einer *Tubarschwangerschaft* in Form von Koliken auf der kranken Seite, wenn es zu Kontraktionen der Tubenwand mit Lösung, bzw. Austreibung des Eies durch das abdominale Tubenende in die Bauchhöhle kommt (*Tubarabortus*, *innerer Fruchtkapselaufbruch*) oder in Form eines nur kurz dauernden heftigen Schmerzes beim Durchbruch der Eileiterwand (*Tubarruptur*, *äußerer Fruchtkapselaufbruch*). Ferner gibt es auch krampfartige Schmerzen unmittelbar vor, bzw. während der Menstruation, ein Zustand, den man als *Dysmenorrhoe* bezeichnet. Sie ist bedingt bald durch mechanische Hindernisse, welche sich dem Abfluß des Menstrualblutes in den Weg stellen, bald durch Unterentwicklung des Uterus, durch Lage- und Formveränderungen desselben, bald beruht sie auf entzündlichen oder auf neoplastischen Affektionen der Genitalorgane, bald ist sie ein rein nervöser Zustand. Patientinnen mit *Senkung*, bzw. *Vorfall* der Gebärmutter erzählen, daß ihnen beim Umhergehen und bei schwerer Arbeit „etwas herauskäme“, was sie beim Gehen und Arbeiten behindere.

6. Die Nachbarschaft der *Harnblase*, der *Harnröhre* und des *Mastdarmes* zu den Genitalorganen bringt es mit sich, daß Anomalien der letzteren die ersteren, und zwar vor allem die empfindlichere Blase nicht selten ungünstig beeinflussen. Das geschieht sowohl durch *Lageveränderungen des Uterus und der Scheide*, vornehmlich den *Prolaps* derselben, wie auch durch Entzündungen und Verwachsungen. Im kleinen Becken gelegene und besonders im DOUGLASSchen Raum *eingekeilte Tumoren*, sowie auch der retroflektierte schwangere Uterus drücken, bzw. zerren die Harnblase, was anfangs in gesteigertem Harndrang, bei höheren Graden in einer Verhaltung des Harnes durch Kompression der Urethra und Schwellung ihrer Schleimhaut infolge venöser Stauung zum Ausdruck kommt.

Eine *gonorrhoeische Infektion* des *Genitales* der Frau befällt nicht so selten die *Urethra*, von wo aus sie sich dann eventuell auch auf die *Harnblase* ausbreiten kann.

Eine *Incontinentia urinae* zeigt sich manchmal nach Geburten und Operationen, wenn Blase oder Harnleiter defekt geworden sind, in Form einer Fistelbildung an diesen Organen, ferner bei Genitalprolapsen mit Zystokele, wobei der Blasenschließmuskel mehr oder weniger insuffizient wird. Eine *Incontinentia alvi*

stellt sich im Anschluß an eine Entbindung dann ein, wenn der Damm komplett, d. h. samt den beiden Schließmuskeln (Sphinkter internus und externus) zerrissen wurde oder wenn sich eine Rektovaginal-, bzw. Rektoperinealfistel ausgebildet hat.

In fortgeschrittenen Fällen von *Uteruskarzinom* kann dieses, auf die Nachbarschaft übergreifend, Zerstörungen im Bereiche der *Blase* und des *Rektums* setzen.

Andererseits können auch Beschwerden in den *Harnorganen* oder im *Mastdarm* den Patientinnen eine Erkrankung des Genitales vortäuschen und oft sprechen Frauen mit einer *Cystitis* oder *Pyelitis* oder mit *Mastdarmblutungen* infolge von Hämorrhoiden oder einem Mastdarmkarzinom die Hilfe des Gynäkologen an, in der Meinung, von einem „Frauenleiden“ befallen zu sein.

7. Entwickelt sich am Uterus oder an den Ovarien eine Neubildung von beträchtlicher Größe oder besteht eine vorgerückte Schwangerschaft oder sammelt sich Flüssigkeit in der Bauchhöhle an, so folgt daraus eine *Größenzunahme des Abdomens*. Es ist darauf hinzuweisen, daß anamnestisch vielfach nicht der Beginn der Größenzunahme überhaupt, sondern erst der Zeitpunkt angegeben wird, von dem ab der Bauch *auffallend* größer geworden ist. Bei besonders raschem Wachstum muß man an *Malignität* denken. Außer der Vergrößerung konstatieren Frauen, welche sich genauer beobachten und oft selbst mit der Hand abgreifen, „Verhärtungen“ des Bauches, bedingt durch einen sich hier entwickelnden Tumor.

Ist eine Geschwulst sehr beweglich, so hat die Trägerin einer solchen oft das Gefühl, daß sich bei raschen Bewegungen des Körpers und bei Lagewechsel etwas im Bauche hin- und herschiebe.

8. Neben den Blutabgängen durch die Vagina kommen ungewein häufig auch *Ausscheidungen anderer Art* (Ausfluß, Fluor) vor. Das dabei abgehende Sekret ist entweder serös-schleimig oder dünnflüssig-weißlich oder nach Farbe und Konsistenz rahmartig oder es ist eiterhaltig und dann gelblich-grünlich gefärbt und dicklich. Die letztere Beschaffenheit erweckt den Verdacht auf eine *gonorrhöische Infektion*. Manchmal ist das Sekret *blutig* tingiert. Hat es gleichzeitig eine seröse Beschaffenheit, so verleiht ihm die Beimengung von Blut das Aussehen von „Fleischwasser“, ein Ausdruck, welcher von den Kranken als besonders treffend selbst hierfür gebraucht wird. Beim Auftreten eines solchen Ausflusses hat man in erster Linie an ein *Uterus-* oder *Scheidenkarzinom* zu denken.

9. Niemals soll man es unterlassen, sich nach den **Temperatur-**

bewegungen zu erkundigen, die besonders bei der Diagnose *entzündlicher Erkrankungen* von maßgebender Bedeutung sein können.

10. Es muß ferner noch auf das Symptom der **Gewichtsabnahme** hingewiesen werden, das einen sonst schon bestehenden Verdacht auf Malignität (oder Tuberkulose) noch verschärft.

11. Schließlich soll auch die *Blutkörperchensenkungsgeschwindigkeit* bestimmt werden.

2. Der Allgemeinzustand der Kranken.

Wie bei jeder Krankenuntersuchung muß auch in der gynäkologischen Diagnostik der *Allgemeinzustand* der Patientin auf das genaueste beobachtet werden, der nicht so selten die Diagnose in eine bestimmte Richtung lenkt. Außer Schwächeerscheinungen und Abmagerung, welche auf schwere und länger dauernde Leiden hinweisen, haben wir hier besonders die Symptome der *Anämie* und der *Kachexie* zu beobachten.

Menorrhagien und *Metrorrhagien*, sowie die mit einem Abortus, manchmal auch mit einer normalen Geburt verbundenen Blutungen rufen Blässe der Haut und der Schleimhäute, einen frequenten Puls und die subjektiven Erscheinungen der *Anämie* hervor.

Ganz hochgradig kann die Blässe bei einer *inneren Blutung* werden, wie sie im Gefolge einer *Ruptur* der schwangeren Tube (*äußerer Fruchtkapselaufbruch*) eintritt. Der Puls ist dabei sehr beschleunigt und oft kaum mehr fühlbar, die Atmung ist frequent, die Patientin befindet sich im Zustande des schwersten Kollapses, die Haut ist kühl und mit Schweiß bedeckt, es bestehen Unruhe und Atemnot.

Ein *sehr blasses* Kolorit finden wir auch bei sich öfters wiederholenden oder länger dauernden Blutverlusten, so bei *Myom*, *Karzinom* und *größeren Polypen*, auch bei längeren, bzw. stärkeren Blutverlusten durch *funktionelle Störungen der Ovarialtätigkeit* (Pubertätsblutungen, präklimakterische Metrorrhagien).

Patientinnen mit *malignen Erkrankungen* zeigen vielfach ein verfallenes, blasses oder fahles Aussehen, sie haben rasch an Gewicht verloren, das Gesicht ist eingefallen, die Haut trocken und faltig. Man nennt diesen Zustand *Kachexie*. Es gibt aber viele an Krebs leidende Frauen, welche während ihrer Erkrankung keinerlei Zeichen einer *Kachexie* erkennen lassen, ja manchmal einen beträchtlichen Panniculus adiposus aufweisen.

In solchen Fällen, wo wir aus bestimmten Gründen an einen

tuberkulösen Charakter einer Genitalerkrankung denken müssen, wird uns das Bestehen eines *tuberkulösen Habitus*, bzw. ein positiver Lungenbefund in der Diagnosenstellung unterstützen.

Auch auf Zeichen einer allgemeinen *Hypoplasie* haben wir zu achten, besonders dann, wenn sich am Genitale Anhaltspunkte dafür finden.

Das Verhalten der *Temperatur* muß, so wie es anamnestisch geschah, auch bei der Befundaufnahme festgestellt werden. Ist *Fieber* vorhanden, so weist dieses auf eine entzündliche Ätiologie einer bestehenden Affektion oder auf entzündliche Komplikationen derselben hin (Gonorrhoe, Perimetritis, Tuberkulose, Nekrose eines Tumors, Stieldrehung einer Ovarialgeschwulst).

Herz, Lungen und *Nieren* verlangen dann eine besonders exakte Untersuchung, wenn über bestimmte Beschwerden geklagt wird oder Symptome bestehen (z. B. Aszites, Ödeme, Fieber, Albuminurie usw.), welche ihre Ursache außer am Genitale auch in einer Erkrankung der genannten Organe haben können.

Zweiter Abschnitt.

Untersuchungstechnik.

Die Inspektion des Abdomens. Es erscheint wohl natürlich, daß die Untersuchung des Unterleibes einer Frau mit der *Inspektion* desselben beginnt. Vergrößerungen des Bauches können durch Tumoren bedingt sein, welche vom Genitale ausgehen oder von anderen Organen, wie z. B. von Milz, Leber, Darmtrakt, oder die Bauchhöhle ist von Aszitesflüssigkeit erfüllt. Lage, Größe, Form und Verschiebbarkeit solcher Organe geben dem Bauchinhalt oft eine charakteristische Form, Konsistenz und Größe. Sie kommen in manchen Fällen nicht als einzelne Geschwulst vor, sondern sind mit anderen Tumoren der gleichen Art vergesellschaftet. Das gleichzeitige Bestehen von *Aszitesflüssigkeit* weist vielfach auf einen Zusammenhang zwischen einem kranken Bauchorgan und einer bestehenden „Wassersucht“ hin. Wir achten darauf, ob die Vergrößerung einer Geschwulst gleichmäßig oder unregelmäßig beschaffen ist. Enthält die Bauchhöhle freie Flüssigkeit, so senkt sich diese nach den Flanken zu, welche dann mehr oder weniger ausgeweitet werden. Wird die Kranke auf die Seite gelagert, so sammelt sich die Aszitesflüssigkeit gegen den tiefsten Punkt zu. Die höher liegende Bauchseite hellt sich dann auf und gibt einen tympanitischen Schall. Eine weitere Möglichkeit besteht darin, daß die Flüssigkeit zwischen den Darmschlingen und den anderen Eingeweiden, bzw. der Bauch-

wand abgesackt ist, wobei sich dann die Dämpfungsgrenzen nicht merkbar verändern. Will man die Größe des *Bauchumfanges* feststellen, so legt man ein Meßband in Nabelhöhe um den Bauch herum oder man bestimmt die Entfernung des Nabels von der Symphyse, bzw. vom Processus xiphoideus. Je nach dem *Inhalt*, der *Größe* und der *Form* des Bauches läßt sich dann feststellen, was die Ursache dieser Veränderungen ist. Geschwülste in den

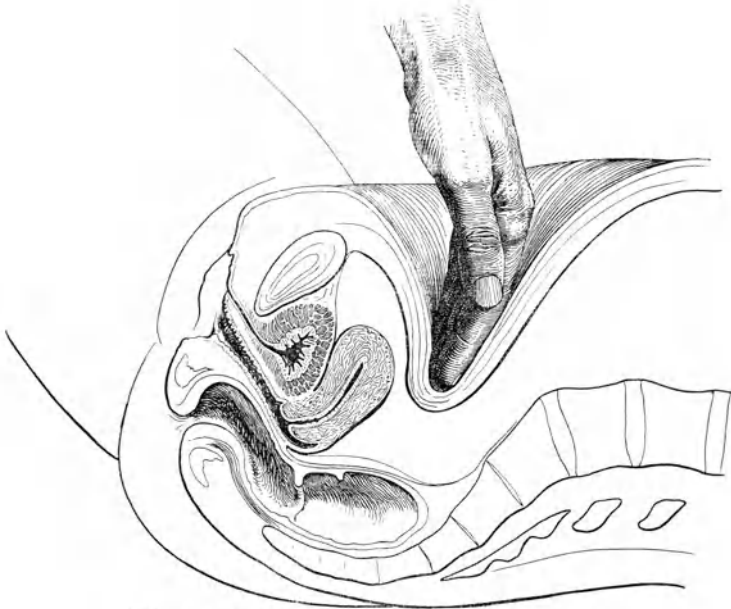


Abb. 1. Palpation von den Bauchdecken her.

Bauchdecken, welche selten vorkommen, können unter Umständen mit einem intraperitoneal gelegenen Tumor verwechselt werden.

Die Palpation von den Bauchdecken her. Die Lage des weiblichen Genitales bringt es mit sich, daß jene Teile desselben, welche ringsum vom knöchernen Becken umschlossen werden, der Palpation von den Bauchdecken her nicht zugänglich sind. Der Uterus und seine Anhänge, sowie das Bindegewebslager, welches diese Organe umgibt, liegen zu tief, um von den durch die Bauchdecken tastenden Fingern erreicht werden zu können (Abb. 1). Erst dann, wenn Uterus, Ovarium und Tube durch Neoplasmen, bzw. Entzündungsprozesse beträchtlich vergrößert sind, wenn die schwangere Gebärmutter über die Symphyse

hinaufwächst, wenn ein im Beckenzellgewebe sitzendes Exsudat sich aus dem kleinen Becken nach oben entwickelt, kommt man in die Lage, Veränderungen am Genitalapparat mittels der Palpation durch die Bauchdecken hindurch wahrzunehmen.

Um eine solche *Untersuchung von den Bauchdecken her* auszuführen, läßt man die Patientin die Rückenlage im Bett oder auf dem Untersuchungstisch einnehmen (Abb. 2 u. 3). Der Oberkörper ist dabei leicht erhöht und die Beine werden im Hüft- und Kniegelenke mäßig gebeugt, um die Bauchmuskeln zu entspannen. Die Atmung soll ruhig und gleichmäßig tief durch den leicht geöffneten Mund vor sich gehen. Die Untersuchung muß mit zarter Hand erfolgen, jeder bruske Druck löst auch ohne Schmerzempfindung Muskelkontraktionen und damit Spannung der Bauchdecken, sowie Abwehrbewegungen aus.

Durch die *Palpation* vermögen wir abnorme Resistenzen in der Bauchhöhle zu finden und abzugrenzen, ihre Lage, Größe, Form, Konsistenz, Oberfläche und Beweglichkeit zu bestimmen und eine vorhandene Druckschmerzhaftigkeit festzustellen. Vermutet man nach dem Ergebnisse der Betastung, daß sich in der Bauchhöhle freie Flüssigkeit (*Aszites*) befinde oder eine Flüssigkeit enthaltende Geschwulst (*Zyste*) vorliege, so prüft man auf Fluktuation. Man legt dabei die Finger der einen Hand mit der Volarfläche auf das Abdomen auf, während die andere Hand an einer gegenüberliegenden Stelle desselben mit den Fingerspitzen leichte, schnellende Stöße ausführt, wobei man dann ein Anprallen der Flüssigkeitswellen gegen die Finger der ruhig liegenden anderen Hand spürt. *Freie Flüssigkeit* in der Bauchhöhle ist oft eine Begleiterscheinung von Genitalerkrankungen, die dann meist einen malignen Charakter haben.

Durch die Palpation lassen sich auch *Infiltrate* und *Neubildungen* in den *Bauchdecken* feststellen, welche intraperitoneale Geschwülste vortäuschen können. Verschwindet eine solche Resistenz, wenn sich die Kranke aus der Rückenlage aufsetzt, unter der palpierenden Hand, so liegt sie in der Bauchhöhle; bleibt sie unverändert oder tritt sie stärker hervor, so gehört sie den Bauchdecken an.

Hernien des Nabels, der Leisten- und Schenkelringegend, sowie Operationsnarben werden nach den in der Chirurgie gelehrtten Regeln diagnostiziert.

Die Palpation erstreckt sich schließlich auch auf die *Lymphdrüsen*, vor allem in inguine, welche bei malignen Erkrankungen des Corpus uteri, der Vagina und der Vulva, sowie bei Geschlechtskrankheiten oft vergrößert gefunden werden.

Das Ergebnis der *Palpation* wird durch die *Perkussion* ergänzt, durch welche man die Grenzen einer Flüssigkeitsansammlung in der Bauchhöhle, bzw. die Ausdehnung eines Abdominaltumors daselbst feststellen kann, was besonders für jene Fälle von Bedeutung ist, in denen die *Palpation* keine genügende Aufklärung gibt. Über Tumoren und Flüssigkeit hören wir *leeren*, über den Darmschlingen *tympanitischen* Schall. Nur über solchen Tumoren, welche *retroperitoneal*, also vom Darm überdeckt liegen, ist der Schall ebenfalls tympanitisch. Die *Perkussion* ermöglicht uns, freie Flüssigkeit, welche sich zwischen den Darmschlingen ausbreitet, und abgesackte Flüssigkeit (also auch zystische Tumoren) auseinander zu kennen. Man perkutiert zuerst in Rücken- und

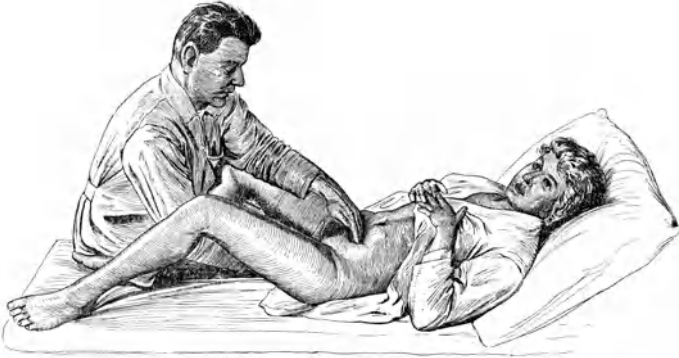

Abb. 2. Bimanuelle Untersuchung des inneren Genitales auf dem Untersuchungstisch.

dann in Seitenlage und stellt dabei das Symptom des *Schallwechsels* fest, wenn sich die Flüssigkeit frei zwischen den Darmschlingen bewegt.

Die bimanuelle Palpation. Wie schon bemerkt wurde, gelingt es, abgesehen von jenen Fällen, in denen der vergrößerte Uterus oder eine Geschwulst seiner Anhänge oder ein Zellgewebsexsudat aus dem Becken herausgewachsen ist, nicht, die Genitalorgane von den Bauchdecken her zu erreichen, geschweige denn, sie abzutasten. Um so wertvoller muß es uns da erscheinen, daß sich vom Beckenausgang her ein Weg eröffnet, durch den es gelingt, die untersuchenden Finger bis an die Gebärmutter und ihre Anhänge heranzubringen. Führen wir nämlich einen oder zwei Finger durch die Scheide nach oben, so können wir nicht nur Veränderungen an dieser selbst und an der Portio vaginalis uteri durch direkte Berührung nachweisen, sondern gelangen auch in

unmittelbare Nähe der übrigen Organe, der *Gebärmutter*, ihrer *Adnexe* und des *Parametriums*. Ganz ähnlich gestalten sich die Verhältnisse, wenn die Untersuchung vom Rektum aus erfolgt. Vedenken wir nun, daß die Gewebsschichten, welche die von der Scheide oder vom Mastdarm aus untersuchenden Finger von den Eingeweiden trennen, viel dünner und geschmeidiger sind, als die Bauchdecken, so wird uns der große Vorteil klar, welchen der Weg vom Beckenausgang her dem Untersucher bietet. Allein trotz der um so viel günstigeren Zugänglichkeit der Beckenorgane

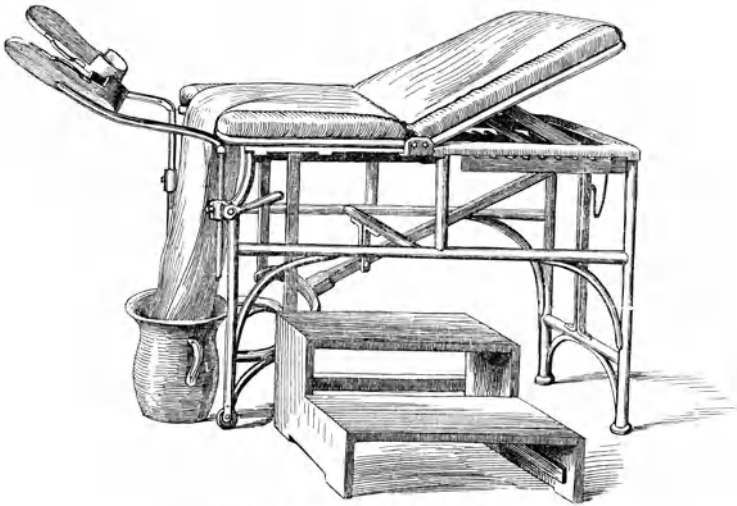


Abb. 3. Untersuchungsstuhl.

für die von der Scheide, bzw. vom Mastdarm aus untersuchende Hand reicht dieser Weg doch nicht aus, um uns ein auch nur halbwegs vollständiges Bild von dem Verhalten der Organe zu verschaffen. Denn *Uterus*, *Adnexe* und *Bindegewebe* sind locker in das Becken eingefügt, sie geben unter dem Druck des von unten her andrängenden Fingers nach, dessen Reichweite außerdem nicht groß genug ist, um auch an die höher gelegenen Partien dieser Organe heranzukommen. Erst dann, wenn die zweite Hand von den Bauchdecken her mithilft, die zu untersuchenden Eingeweide des Beckens fixiert und sie den von unten kommenden Fingern entgegendrängt, gelingt es, sich über das Verhalten der Beckenorgane Aufklärung zu verschaffen. Auch gibt uns erst die gleichzeitige Untersuchung mit *beiden Händen* die richtige plastische Vorstellung von Größe, Form und Beweglichkeit der

Beckeneingeweide. In dieser **bimanuellen Palpation** liegt die *besondere Stärke* der gynäkologischen Untersuchung. Ihre Anwendung macht es möglich, das Verhalten der Eingeweide des weiblichen Beckens so genau kennenzulernen, wie es an keinem anderen Abschnitt der Bauchhöhle der Fall ist.

Zur Vornahme der *bimanuellen Untersuchung* kann die Patientin in derselben Stellung belassen werden, welche sie bei der Palpation des Abdomens einnimmt, also im Bett (Abb. 2), bzw. auf einem Untersuchungstisch (Abb. 3). Die Beine sind im Hüft- und Kniegelenke gebeugt. Liegt die Patientin auf einem Stuhle, so ruhen die Füße auf Beinstützen. Das Genitale sowohl wie auch der Bauch sollen von den deckenden Hüllen befreit sein, alles, was die Taille schnürt, muß abgelegt werden. Das Kreuz darf nicht hohl gehalten werden, weil dadurch die Beckenneigung gesteigert und die Untersuchung unnötig erschwert wird. Die Lagerung auf dem *Stuhle* ist für die *bimanuelle Untersuchung* vorzuziehen, wenn auch nicht gerade erforderlich. Sie erleichtert die Arbeit ganz wesentlich, da Hand und Arm auf diese Weise

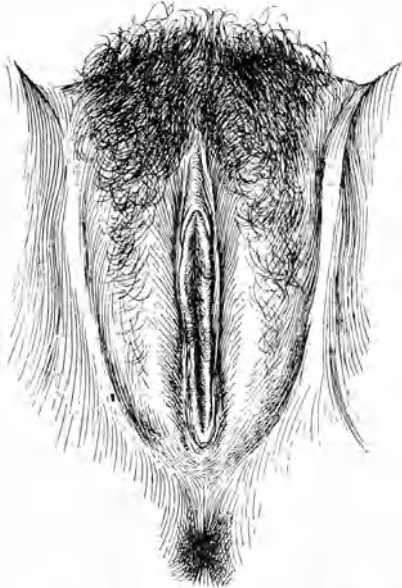


Abb. 4. Äußeres Genitale der Frau (Vulva).

mehr Bewegungsfreiheit haben und die in das Becken eingeführten Finger tiefer eindringen können. Der Untersucher steht dabei zwischen den gespreizten Beinen der Patientin. Liegt diese im Bett oder auf einem Sofa, so sitzt der Arzt am Rand desselben.

Beträchtliche Spannung der Bauchdecken und starke Schmerzhaftigkeit machen es in seltenen Fällen notwendig, die Untersuchung in *Narkose* auszuführen.

Bei der *bimanuellen Palpation* kann die innere Hand, wie schon erwähnt wurde, entweder von der *Vagina* oder vom *Rektum* aus tätig sein. In der weitaus überwiegenden Mehrzahl der Fälle kommt die erstere Methode zur Anwendung. Die *rektale Exploration* muß dann geübt werden, wenn der Hymen intakt ist

oder wenn es sich um einen septischen Fall handelt (z. B. Puerperalprozeß).

Die Technik der **bimanuellen Untersuchung** von der Scheide aus wird in folgender Weise durchgeführt: Ein oder zwei Finger der einen, meist der rechten Hand, werden mit Vaseline oder einem anderen Gleitmittel gut bestrichen (da das Eingehen sonst er-

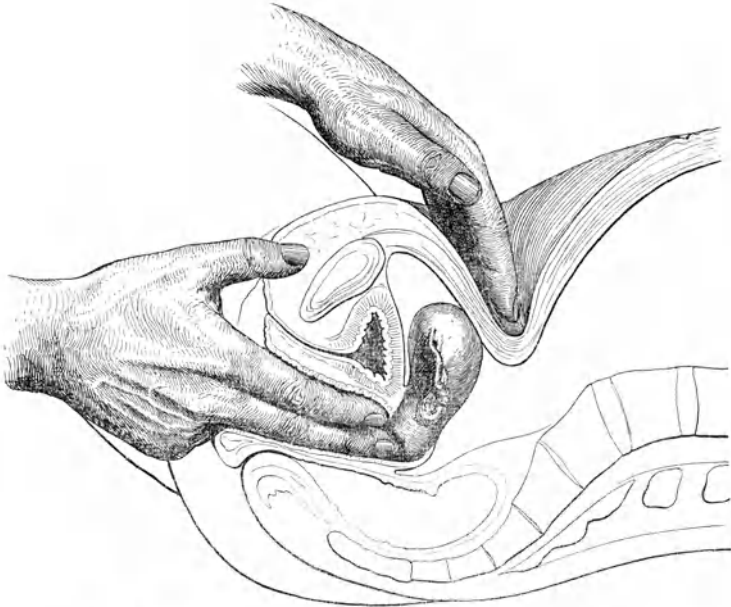

Abb. 5. Stellung der Hände bei bimanueller Untersuchung des inneren Genitales.

schwert, aber auch schmerzhaft sein kann) und durch den Introitus in die Vagina eingeführt, wobei man den geschlossenen Vulvarspalt (Abb. 4) durch Auseinandernehmen der Labien öffnet. Im allgemeinen genügt es, die Untersuchung nur mit *einem* Finger vorzunehmen, was sich besonders bei enger Scheide empfiehlt. Mit *zwei Fingern* muß man bei langer Scheide, bei hochstehender Portio vaginalis oder bei hochsitzenden Uterus- und Adnexgeschwülsten untersuchen. Leichter ist die Abtastung der Beckenorgane jedenfalls mit zwei Fingern auszuführen, weil man durch die Zuhilfenahme des Mittelfingers eine größere Reichweite nach oben zu erzielt.

Nach Einführung der Finger werden diese bis zur Portio

vaginalis vorgeschoben, man bringt sie dann ins vordere, hintere und seitliche Scheidengewölbe, dasselbe nach oben drängend, wobei man die Volarfläche der Finger nach allen Richtungen dreht, um so überall hin das Becken austasten zu können. Man macht mit der Portio den Beginn und umgreift dann ringsum den Fornix vaginae. Je nachdem man den Uterus, die Adnexe, die

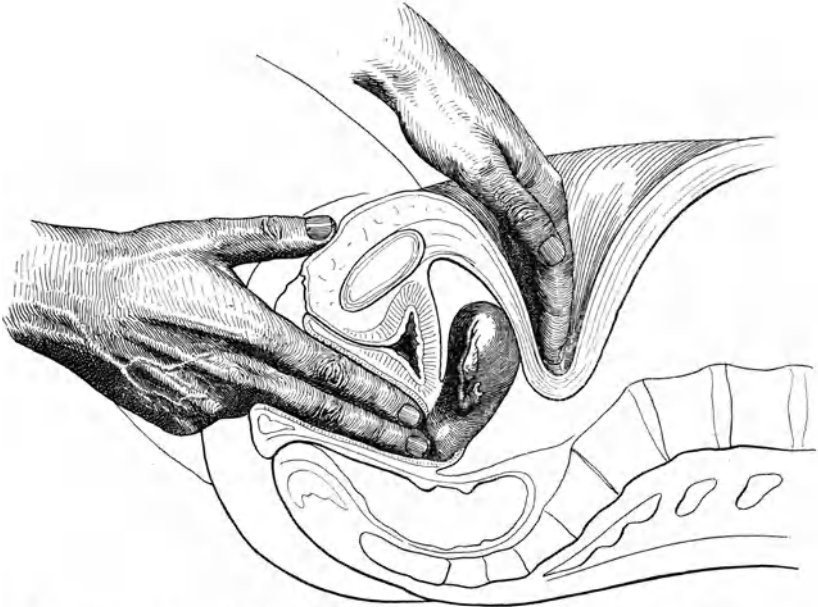


Abb. 6. Stellung der Hände bei bimanueller Untersuchung des inneren Genitales.

Parametrien oder andere Partien betasten will, gibt man den Fingern der Innenhand verschiedene Haltung, Drehung und Stellung. Die Finger sind bald gestreckt, bald gekrümmt, ihre Volarfläche ist abwechselnd und je nach Bedarf der Symphyse, der seitlichen Beckenwand oder dem Rektum zugewendet. Die Abb. 5 bis 8 zeigen einige der vielen Varianten, welche hier möglich sind und bei der Untersuchung zur Anwendung kommen.

Die *andere Hand* wird so auf den Unterbauch gelegt, daß die Fingerspitzen mit der Volarfläche den in der Vagina befindlichen Fingern zugekehrt sind. Die beiden Hände führen sich sodann nacheinander jene Partien der Beckeneingeweide entgegen, welche zur Untersuchung kommen sollen. Es ist ein inniges Zusammen-

arbeiten der beiden Hände von unten und von oben. Bald sind es die in der Scheide liegenden Finger, welche das zu betastende Organ (Uterus, Ovarien), in die Tiefe greifend, der von außen her durch die Bauchdecken arbeitenden Hand entgegenheben, bald ist es die äußere Hand, welche durch die Bauchdecken hindurch über der Symphyse in die Tiefe greift und die Genitalorgane von oben her fixiert.

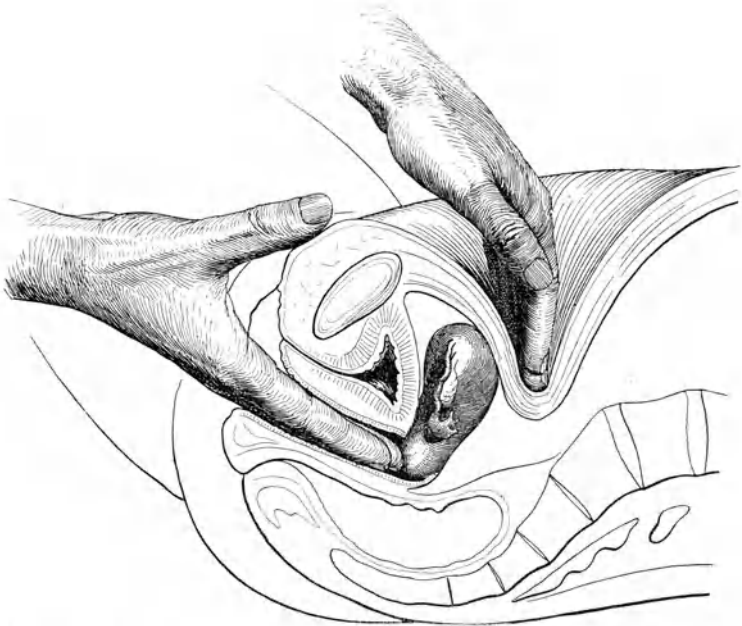


Abb. 7. Stellung der Hände bei bimanueller Untersuchung des inneren Genitales.

Man beginnt bei dieser Arbeit stets mit dem Uterus. Wenn er nicht beträchtlich verlagert ist, so kann man ihn hier leicht zwischen die Hände bekommen und sich so ein Urteil über seine Lage, Größe, Härte und Form verschaffen. Jede Verschiebung der Portio, welche ihr die in der Scheide liegenden Finger erteilen, macht der Uteruskörper mit und umgekehrt. Durch Hin- und Herbewegen desselben in verschiedener Richtung prüft man seine Beweglichkeit. Hat man Schwierigkeiten, den Fundus uteri mit der Außenhand aufzufinden, so kann man diesen vielfach dadurch begegnen, daß man mit den Fingern der Innenhand die Portio

stoßweise hebt und mit den Fingern der Außenhand, welche an verschiedenen Stellen der Bauchwand suchend aufgelegt werden, auf den Kontakt des Uterusfundus mit den Bauchdecken wartet.

Will man die *Adnexe* palpieren, so gleiten die in der Scheide liegenden Finger in das seitliche Scheidengewölbe, die Außenhand bewegt sich in derselben Richtung gegen die seitliche Beckenwand, mit den Fingerspitzen die Bauchdecken tief eindrückend,

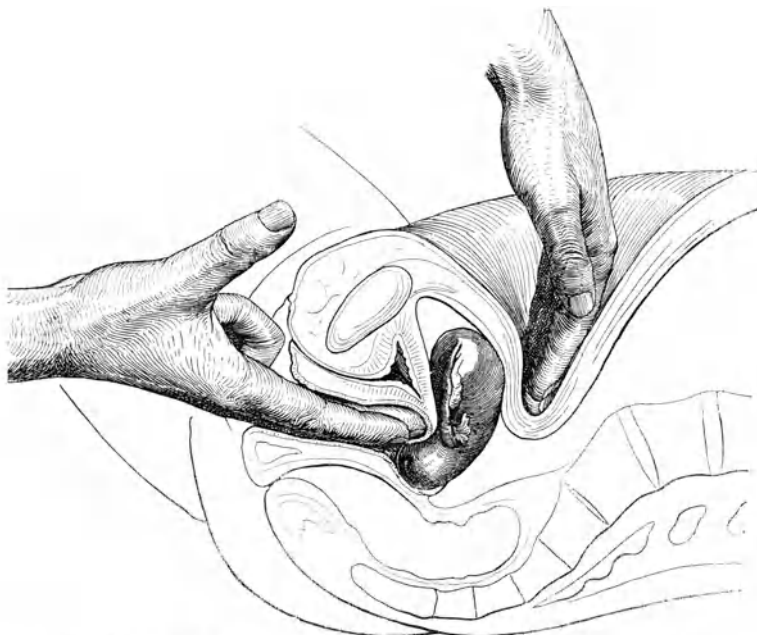

Abb. 8. Stellung der Hände bei bimanueller Untersuchung des inneren Genitales.

weil es sonst nur durch einen Zufall gelingt, das Ovarium aufzufinden. Untersucht man mit der *rechten Hand* von der Vagina her die *rechten Adnexe*, so wendet man die Volarfläche der Finger, sie gleichzeitig etwas nach vorne drehend, gegen die rechte Beckenwand. Wenn nun die Finger gestreckt tief nach hinten und außen greifen und sodann, in leichte Beugung übergehend, sich zwischen Uterus und seitlicher Beckenwand, dieser entlang, nach vorne bewegen, gleiten sie über die Adnexe hinweg, welche ihnen von der Außenhand entgegengedrückt werden. Untersucht man mit der *rechten Hand* von der Vagina her die *linken Adnexe*, so werden die Fingerspitzen in das linke Scheidengewölbe ge-

bracht, wobei die Außenhand sich an die linke Unterbauchseite begibt und hier durch tiefes Eindrücken der Bauchdecken den Innenfingern die Adnexe entgegendrängt. In den meisten Fällen ist es nicht notwendig, die Innenhand dabei stärker zu supinieren. Manchmal aber empfiehlt es sich, dies zu tun, um größere Anteile

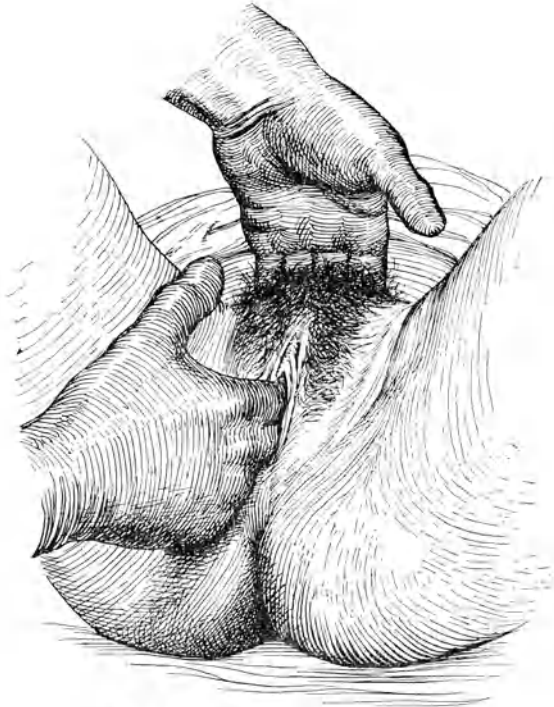


Abb. 9. Tastung des Uterus.

der Volarfläche der Finger in breiten Kontakt mit den zu bestastenden Adnexresistenzen zu bringen.

Begreiflicherweise ist es bei der Untersuchung mit der rechten Hand von der Vagina her leichter, die rechten Adnexe zu palpieren, da die Volarfläche der Finger diesen besser zugewendet werden kann als den linken. Mit einiger Übung lassen sich aber auch die technischen Schwierigkeiten für die Palpation der ungünstiger gelegenen Adnexe überwinden, so daß man sich wohl kaum je veranlaßt sehen wird, mit beiden Händen hintereinander die Adnexe zu untersuchen.

Die *normale Tube* ist zu zart, um digital gefühlt werden zu können. Das Ovarium aber läßt sich auch in nicht vergrößertem Zustand als etwa mandelgroßer, beweglicher Körper tasten. Daß Übung dazu gehört, dieses so kleine und einigermaßen schwer zugängliche Organ durch die Bauchdecken hindurch in dem relativ weitem Beckenraum aufzufinden und sicherzustellen, ist selbstverständlich.

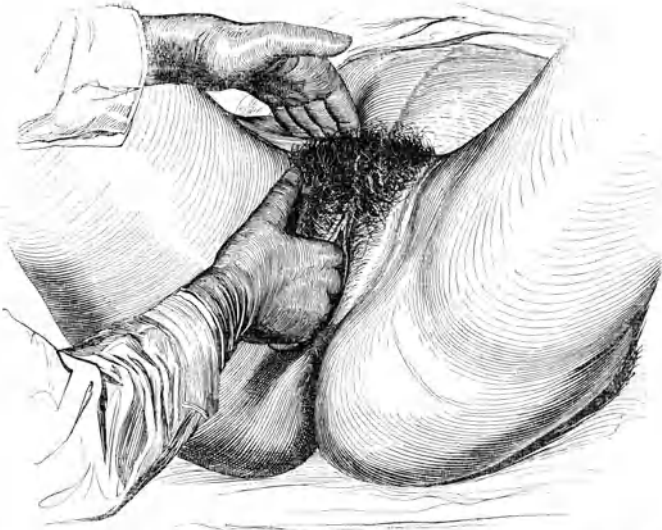

Abb. 10. Handstellung zur bimanuellen Untersuchung der rechten Adnexe.

Gelegentlich der Untersuchung der Adnexe bekommen wir auch die **Parametrien** zwischen die Finger und können so Verdickungen und Verkürzungen derselben nachweisen. Auch der distale Teil der Ureteren kann palpiert werden, wenn sie verdickt sind (Tuberkulose!).

Wie schon angedeutet wurde, kommt man in manchen Fällen auch zu einem diagnostischen Resultat, wenn bloß mit *einer Hand* untersucht wird. Das gilt vor allem von Erkrankungen der Scheide und der Portio vaginalis uteri. Auch Resistenzen im Parametrium und DOUGLASSchen Raum sind manchmal durch Untersuchung von der Scheide aus mit nur einer Hand hinlänglich genau festzustellen, wenn sie so weit fixiert sind, daß sie dem

von unten andrängenden Finger nicht ausweichen können oder genügend tief situiert sind.

Man vergesse nie, unmittelbar vor einer gynäkologischen Untersuchung die *Harnblase* entleeren zu lassen. Sie legt sich in gefülltem Zustande wie ein Wasserkissen zwischen die untersuchenden Hände, drängt den Uterus nach rückwärts und erschwert die Zugänglichkeit zu diesem und seinen Anhängen.

Eine volle Blase (Abb. 16) macht die Aufnahme feinerer Untersuchungsdetails, vor allem an den Adnexen, ganz unmöglich; dem wenig Erfahrenen kann sie leicht eine zystische Geschwulst vortäuschen. Auch wird die Untersuchung bei voller Blase unter Umständen schmerzhaft. Kann die Harnblase vor einer gynäkologischen Untersuchung aus irgendwelchen Gründen (Nervosität oder mechanische Hindernisse) nicht spontan entleert werden, so wird der Harn mit einem *Katheter* (Abb. 17) abgenommen, was nur unter strengster Asepsis, d. h. mit frisch gewaschenen Händen und ausgekochtem Instrument vor sich gehen darf. Man reinigt unter Frei-

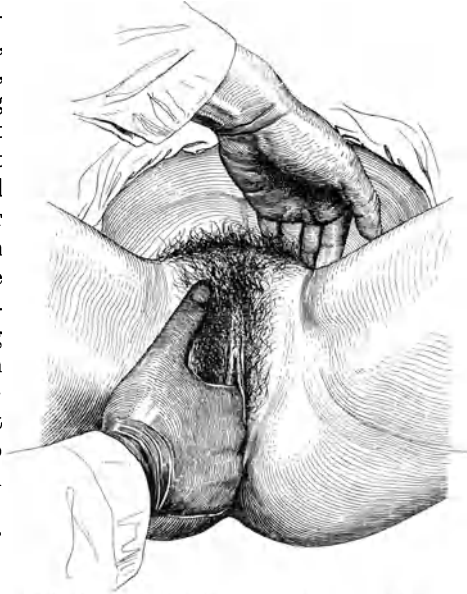

Abb. 11. Handstellung zur bimanuellen Untersuchung der linken Adnexe.

legung des Introitus vaginae mit einem Stückchen feuchter und steriler Gaze oder Watte die Harnröhrenöffnung und deren Umgebung sorgfältig und führt sodann einen Glas- oder Gummikatheter ohne jeden Druck, dem Verlaufe der Urethra folgend, in die Blase ein. Wenn der Katheter starr ist (Glas oder Metall), so muß dabei seine Konkavität der Symphyse zugewendet werden (Abb. 18 u. 19).

Auch der **Mastdarm** sollte bei der gynäkologischen Untersuchung leer sein. Ist er mit Kot gefüllt, so erschwert, ja verhindert dies unter Umständen die Vornahme einer exakten Aus-
tastung des Beckens. Harte Skybala können den Eindruck von

Tumoren hervorrufen. Besonders störend wirkt ein voller Mastdarm dann, wenn eine rektale Untersuchung angezeigt oder gar notwendig ist.

Nimmt man die *bimanuelle Untersuchung* so vor, daß die Innenhand vom *Rektum* her palpirt, in das natürlich nur ein Finger eingeführt werden darf, so tastet man das Becken in ganz

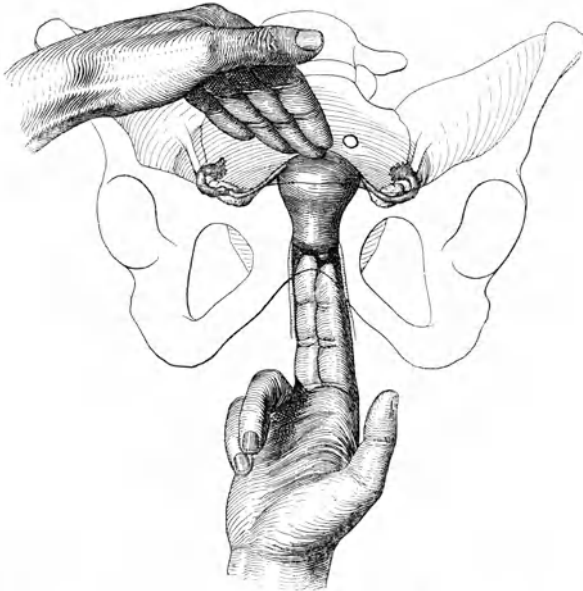


Abb. 12. Bimanuelle Untersuchung des Uterus per vaginam.

analoger Weise aus, wie es oben schon für die Untersuchung per vaginam beschrieben wurde (Abb. 20).

So wie es bei dieser in gewissen Fällen genügt, nur die Innenhand zu verwenden, kann man auch bei der rektalen Exploration manchmal auf die Mitwirkung der Außenhand verzichten, z. B. dann, wenn bloß eine Austastung tiefer gelegener Beckenteile (*Parametrium*) vorzunehmen ist.

In manchen Fällen wird die *bimanuelle Palpation* in der Weise ausgeführt, daß die Innenhand zuerst von der Vagina und hierauf vom Rektum aus untersucht. Das geschieht, wenn wir die erkrankten Parametrien abtasten wollen, was von der Scheide aus nur unvollkommen gelingt, ferner wenn es sich darum handelt, festzustellen, ob eine Genitallerkrankung (Karzinom) den Mast-

darm bereits ergriffen hat oder um zu erfahren, ob dieser der Sitz einer primären Affektion ist. Wir benutzen die *rektale Untersuchung* auch als Ergänzung bei größeren Prolapsen, um den Uterus im vorgefallenen Zustande abzutasten. Nach Exstirpation des Uterus, wo die Kürze der Scheide dem Finger ein tieferes Eindringen ins Becken nicht erlaubt, so bei der Suche nach Rezidiven im Anschluß an Karzinomoperationen oder bei

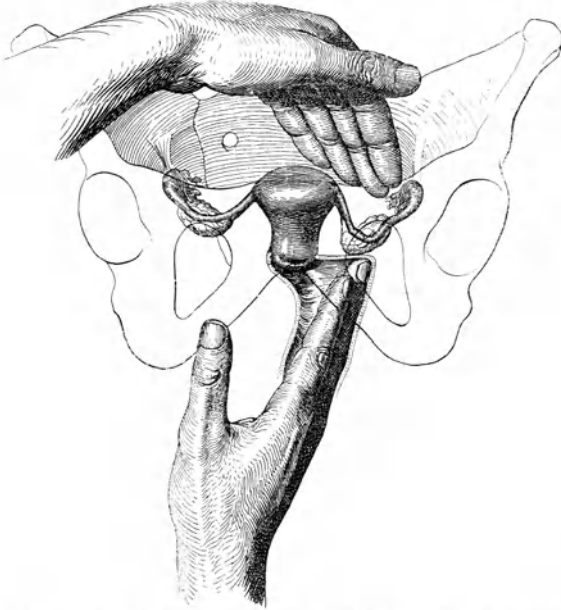

Abb. 13. Bimanuelle Untersuchung der linken Adnexe per vaginam (Innenbild).

Exsudaten, ist die Exploration vom Darm aus unerlässlich. Karzinomimplantate oder Tuberkelknötchen im DOUGLAS-Peritoneum lassen sich vom Rektum aus meist besser abtasten als von der Scheide her, und dasselbe gilt von einem Abszeß im DOUGLASSchen Raum oder im Parametrium. Bei tief reichenden Dammrissen wird vom Mastdarm aus kontrolliert, ob der Sphinkter ani intakt geblieben oder durchgerissen ist.

Bei der *Palpation* muß die Innenhand statt von der Vagina her vom *Rektum* aus dann untersuchen, wenn der Hymen für den Finger unpassierbar und wenn die Berührung des Introitus zu schmerzhaft ist, ferner in den seltenen Fällen, wo ein Krampf

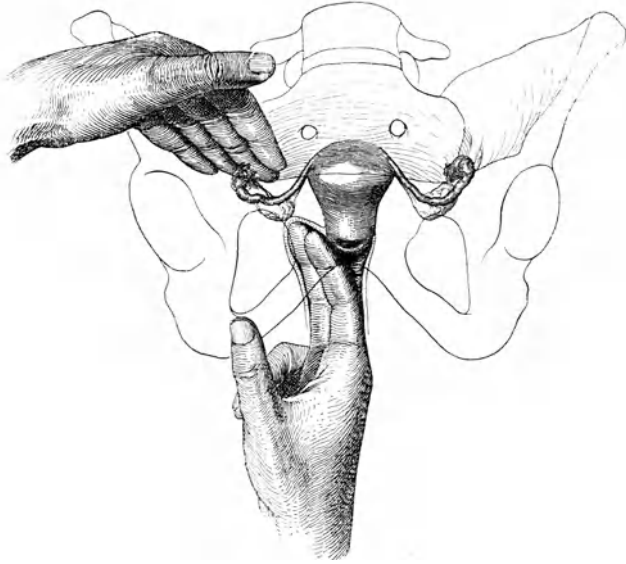


Abb. 14. Bimanuelle Untersuchung der rechten Adnexe per vaginam (Innenbild).

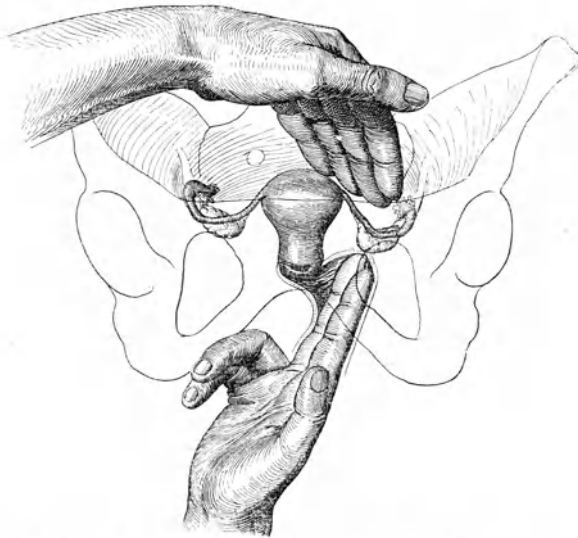

Abb. 15. Bimanuelle Untersuchung der linken Adnexe per vaginam (Innenbild, Hand supiniert).

der den Introitus vaginae umgebenden Muskel die Einführung des Fingers verhindert (Vaginismus), weiter bei irreponiblen Prolapsen des Uterus, wo das ganze Vaginalrohr ausgestülpt ist, und endlich bei Mißbildungen, wie Verschuß des Hymens und Defekt der Scheide.

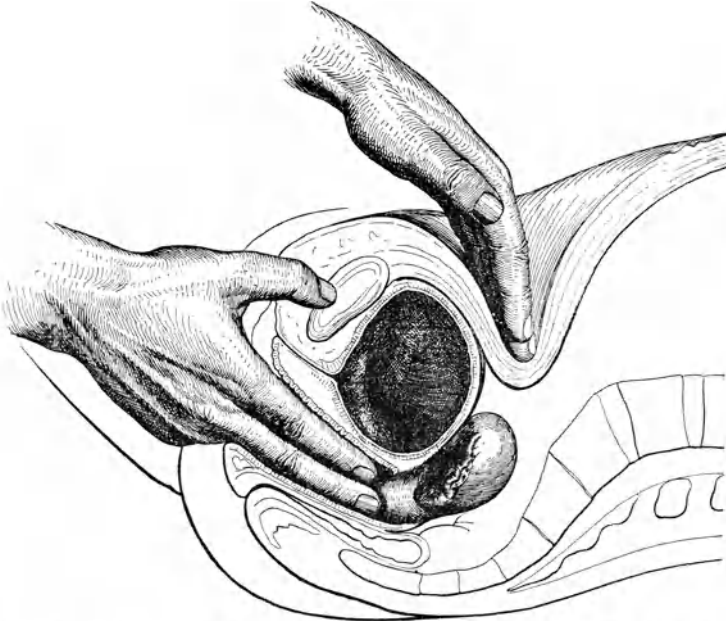


Abb. 16. Bimanuelle Untersuchung des inneren Genitales bei nicht-entleerter Harnblase.

Für solche Fälle, wo man durch die einfache Untersuchung von der Scheide oder vom Rektum aus keine genügende Klarheit bekommt, empfiehlt sich die **kombinierte vaginale und**



Abb. 17. Glaskatheter mit Gummischlauch.

rektale Untersuchung, bei welcher der Daumen in der Scheide und der Zeigefinger im Mastdarm liegt (Abb. 21). Am häufigsten ist dies der Fall bei Affektionen der hinteren Scheidenwand und des Septum rectovaginale, manchmal auch bei einer Geschwulst an der vorderen Rektalwand.

Bevor man an die bimanuelle Untersuchung des inneren Genitales schreitet, wird die **Inspektion und Palpation** des äußeren Genitales vorgenommen, wobei man Größe, Form, Konsistenz, Verschieblichkeit und Schmerzhaftigkeit hier lokalisierter Schwellungen, Tumoren und Geschwüre feststellt.

Es ist wohl selbstverständlich, daß wir jene Anteile des

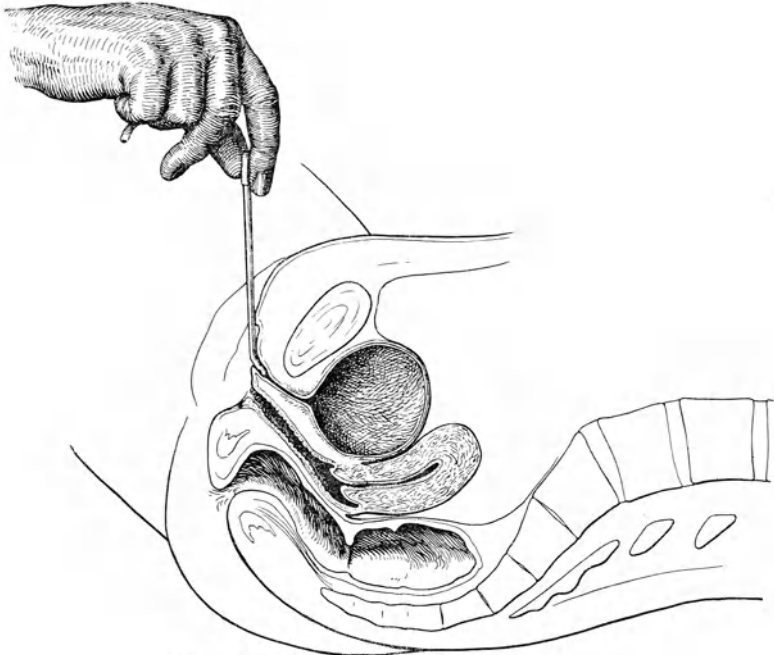


Abb. 18. Technik des Katheterismus I.

Genitales, welche einer Besichtigung zugänglich sind, auch immer einer solchen unterziehen müssen. Das gilt nicht nur für die äußeren Organe, die Vulva und ihre Umgebung, sondern auch für die Scheide und für die Portio vaginalis uteri. Für diesen Teil der Untersuchung ist die *Lagerung der Patientin auf dem Untersuchungstisch* besonders empfehlenswert. Aber auch eine Reihe anderer Untersuchungsmethoden, von denen später noch die Rede sein wird, läßt sich besser und übersichtlicher auf dem Tische ausführen. Zur Not kann man sie zwar alle auch an der im Bett liegenden Patientin vornehmen, nämlich unter querer Lagerung derselben, doch sind die Beleuchtungsverhältnisse dann

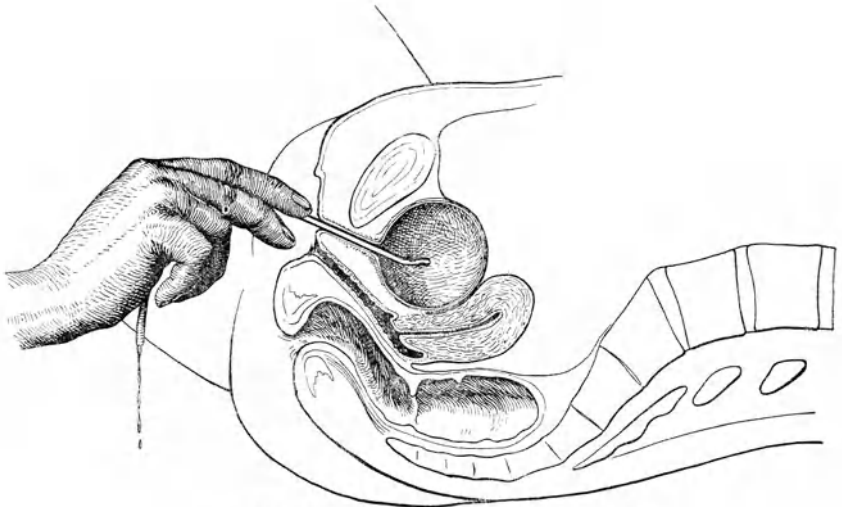


Abb. 19. Technik des Katheterismus II.

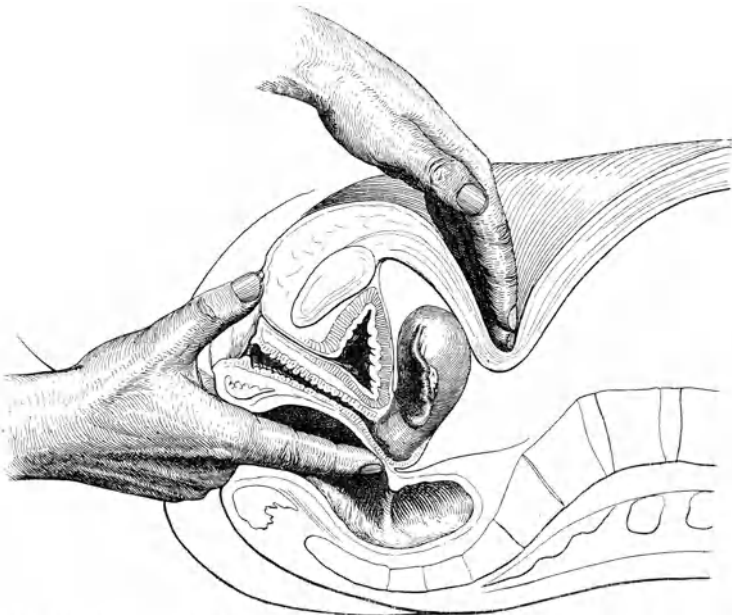


Abb. 20. Bimanuelle Untersuchung des inneren Genitales per rectam.

oft ungünstig und die Zugänglichkeit ist erschwert. Auch der ärztlichen Assistenz macht die Arbeit am Querbett weitaus größere Schwierigkeiten.

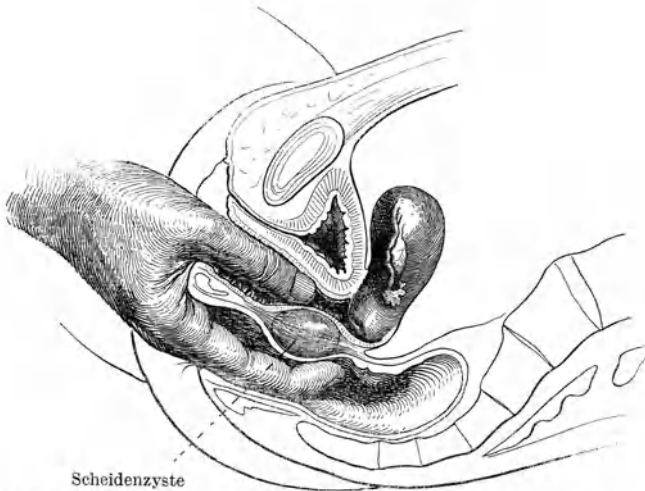

Abb. 21. Kombinierte vaginale und rektale Untersuchung.

Bei *höhergradigen* Vorfällen des inneren Genitales empfiehlt es sich manchmal, die Untersuchung der Patientin im Stehen vornehmen zu lassen, wobei man sie stark pressen läßt. Es gelingt so leichter, den Vorfall in seiner ganzen Größe zur Ansicht zu bringen.




Abb. 22.
Röhren-
spekulum.

Nach der Besichtigung der Labien, der Klitoris und des Dammes spreizen wir die Labien auseinander und können so den *Introitus vaginae* mit dem *Hymen* überblicken. Auch der Urethra, deren Mündung im Bereiche des Introitus liegt, muß Aufmerksamkeit geschenkt werden, wobei es sich vor allem um die Anwesenheit von Sekret in der Harnröhre handelt. Dies stellt man in der Weise fest, daß man mit dem in die Scheide eingeführten Zeigefinger die Urethra von innen nach außen ausstreift, sie dabei gegen die Symphyse drückend. Doch darf die Harnblase nicht kurz vorher entleert werden, weil mit dem Harn auch das Sekret herausgeschwemmt wird.

Die *Besichtigung (Inspektion)* der Scheidenwand und der *Portio vaginalis uteri* wird in der Weise vorgenommen, daß die

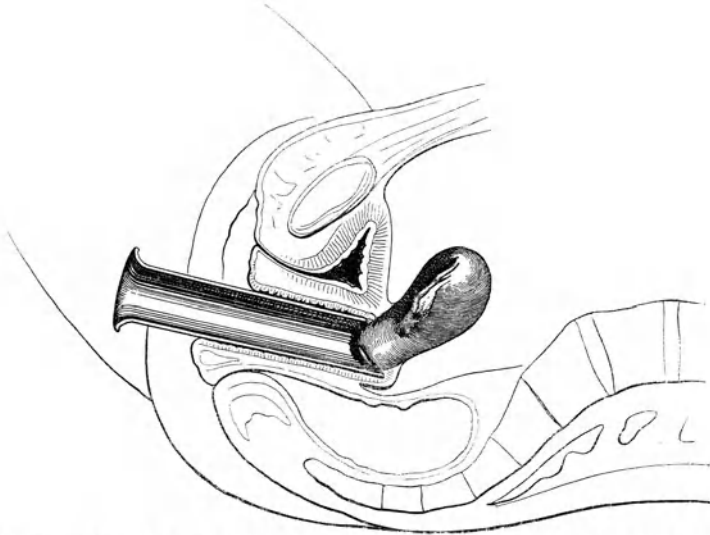


Abb. 23. Inspektion der Portio vaginalis uteri durch ein in die Vagina eingeführtes Röhrenspekulum.

Vagina durch Einführen von röhrenförmigen (Abb. 22 u. 23) oder von blattförmigen (Abb. 24 bis 26) oder von schnabelförmigen Spiegeln (Abb. 27 u. 28) nach HAMILTON und nach REITHER entfaltet werden kann, um so Einsicht in die Vagina zu bekommen. Das REITHERSche Instrument hat den großen Vorteil, daß sich Spiegel und Zange gegenseitig fixieren und der Arzt dann beide Hände frei hat.

Am gründlichsten gelingt dies dann, wenn man eine Patientin in die sogenannte **Knieförmige** Lage bringt (Abb. 29 u. 30). Sie kniet dabei mit etwas gespreizten Beinen auf dem Untersuchungstisch, stützt sich auf ihre Ellbogen und nähert den Kopf möglichst der Tischplatte. In dieser Stellung sinkt die vordere Bauchwand — besonders bei Multiparen — nach abwärts

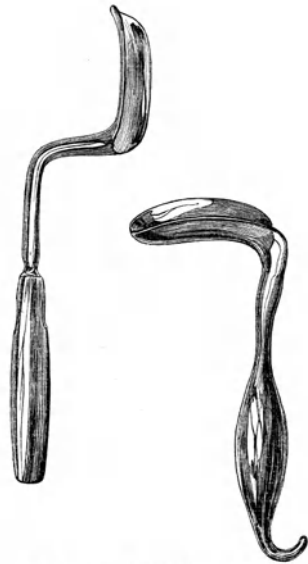

Abb. 24. Blattförmige Spiegel.

und ihr entlang gleiten die Darmschlingen gegen das Zwerchfell zu. Es sinkt auch die vordere Scheidenwand tiefer, wobei Luft in die Scheide eindringt. Wird nun mit einem blattförmigen, leicht hohl geformten Spiegel die hintere Vaginalwand gegen das Kreuzbein zu gehoben, so klafft das Scheidenrohr in seiner ganzen Länge

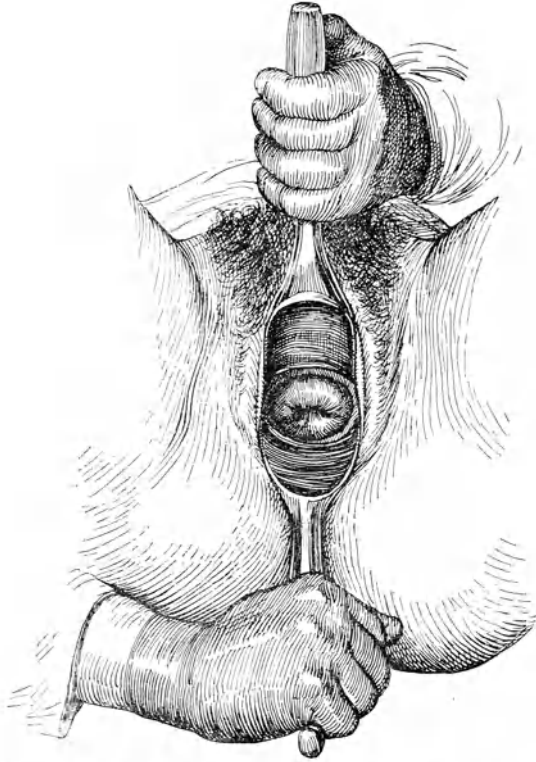


Abb. 25. Inspektion der Portio vaginalis uteri mit blattförmigen Spiegeln.

bis zur Portio vaginalis hinauf. Man kann dann die Scheidenwand, vor allem die vordere, den Fornix und die Portio auf das beste überblicken. Diese Stellung eignet sich fast ausschließlich für die *Inspektion* und verlangt eine besonders gute Beleuchtung, welche durch das Anbringen einer Stirnlampe leicht erreicht wird. Sie ist für die *Palpation* *nicht* zu verwenden, da durch das Herabsinken der schlaff nach abwärts hängenden Bauchdecken

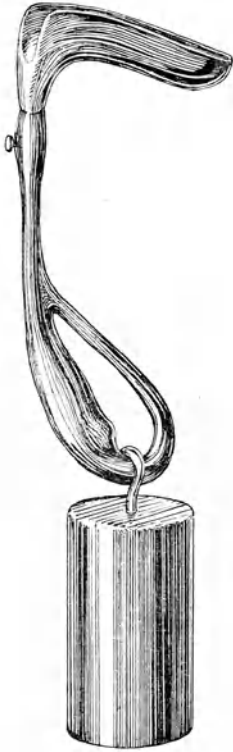

Abb. 26. Selbsthaltendes hinteres Scheidenblatt mit Gewichtszug.

den Spiegel müssen gut gleitbar gemacht werden, um sie leichter durch den Introitus und das Scheidenrohr in die Tiefe

führen zu können und dabei keinen Schmerz hervorzurufen. Ein *Röhrenspekulum* wird mit seinem abgeschrägten Ende so eingeführt, daß man den Introitus vaginae durch Auseinanderhalten der Labien gut zugänglich macht und nun unter leicht drehenden Bewegungen den Spiegel, mit seiner längeren

eine palpatorische Untersuchung unmöglich wird. Man wendet sie häufig bei der Operation von *Urin fisteln* an, wo sie durch die Übersichtlichkeit, die der Untersucher dabei

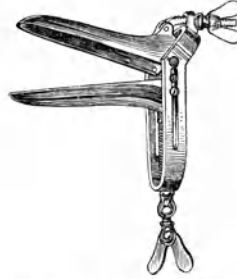

Abb. 27. HAMILTON-Spekulum (Entenschnabelspekulum).

gewinnt, und durch den negativen Druck im Abdomen eine gute Übersicht gibt.

Die Technik der Spiegeluntersuchung.
Die zum Zwecke der Inspektion einzuführen-

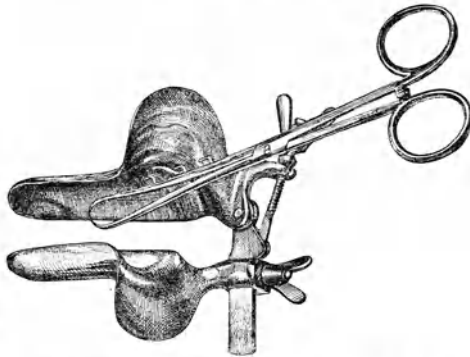


Abb. 28. Spekulum nach REITHER.

Seite dem Mastdarm zugewendet, einschiebt, indem man ihn gleichzeitig gegen die hintere Scheidenwand hebt, um so einen Druck gegen die Urethra möglichst zu vermeiden. Er liegt schließlich mit der längeren Seite im hinteren Scheidengewölbe, und die Portio steht im Zentrum der Spiegelöffnung. Man benötigt natürlich einen ganzen Satz solcher Instrumente verschiedener Größe und Form. Verwendet man blattförmige Spiegel, so wird zuerst das hintere Blatt eingeführt, welches rinnenartig

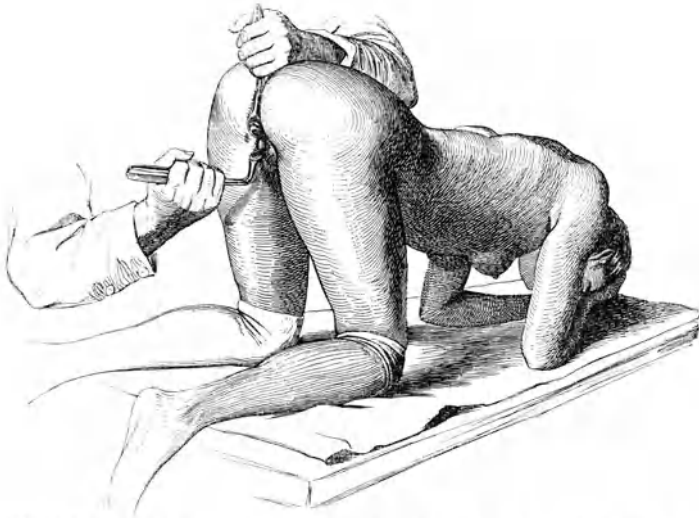

Abb. 29. Inspektion des inneren Genitales in Knie-Ellbogenlage.

gebaut ist, und dann erst das flache vordere. Man hat auch von diesen Instrumenten mehrere Größen und Formen vorrätig. An Stelle zweier selbständiger Blätter kann auch eines der früher erwähnten Modelle (das *Entenschnabelspekulum*) verwendet werden. Sie werden in geschlossenem Zustande, mit dem konischen Ende voraus, in die Scheide eingeführt, worauf die beiden Blätter erst durch die obere Schraube gespreizt werden, so daß das Scheidengewölbe entfaltet und die Portio sichtbar wird. Betätigt man hierauf die untere Schraube, so entfernen sich die beiden Blätter an ihrer Basis voneinander und es resultiert eine gründliche Erweiterung auch der übrigen Anteile des Scheidenrohres. Das Spekulum hält im geöffneten Zustande durch den Druck der klaffenden Blätter auf die Vaginalwand bis zu einem gewissen Grade von selbst fest. Die Portio läßt sich mit dem

Röhrenspekulum manchmal schwer einstellen, so besonders bei Verlagerungen des Uterus. Die Scheide kann mit beiden Arten von Instrumenten gut überblickt werden, da man durch Verschieben und Zurückziehen des Spekulum und Drehen desselben alle Partien der Vaginalwand dem Auge zugänglich zu machen vermag. Muß man es als einen *Vorteil* des *Röhrenspekulums* be-

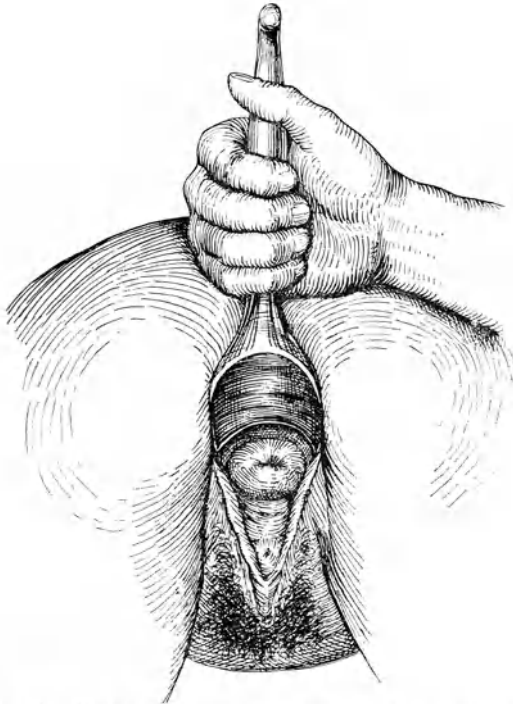


Abb. 30. Knie-Ellbogenlage, Einblick in die Vagina.

zeichnen, daß seine Handhabung, besonders für den, der ohne Assistenz arbeitet, eine viel einfachere ist als die Manipulation mit den zwei blattförmigen Spateln, so macht die Betätigung des *Röhrenspekulums* dann Schwierigkeiten, wenn man die Portio tiefer ziehen und diagnostische oder therapeutische Eingriffe am Uterus ausführen will. Denn die Länge der Röhre und ihre Enge gestatten der Portio und den eingeführten Instrumenten nur eine geringe Bewegungsfreiheit.

Die *gynäkologische Untersuchungstechnik* verfügt außer der *Palpation* und *Inspektion* noch über einige andere Untersuchungs-

methoden, welche jedoch nicht in jedem Falle zur Anwendung kommen, sondern nur da, wo sie zur Sicherung der Diagnose notwendig sind oder zur Ergänzung des Tastbefundes wünschenswert erscheinen.

Zu diesen Methoden gehört die **Sondierung**, und zwar des Uterus einerseits und von Harn- und Kotfisteln andererseits. Wenn man sich über die *Länge* des Uterus zu orientieren oder im Zweifelsfalle, z. B. weil die bimanuelle Untersuchung kein sicheres Resultat ergibt, Lage und Richtung der Uterushöhle festzustellen wünscht, so kann das durch die *Sondierung* des Uterus geschehen.



Abb. 31. Uterussonde.

Eine häufige Anwendung findet diese Methode beim Gebärmutterprolaps, um die Länge des Uterus zu messen, dann bei Hypoplasien des Uterus und bei Mißbildungen desselben, um seine Größe und Form zu bestimmen, manchmal auch, um die Innenwand der Gebärmutter nach Prominenzen (Myompolyp im Cavum uteri) abzusuchen.

Das zur Sondierung des Uterus verwendete Instrument ist die *Uterussonde* (Abb. 31), welche eine Zentimetereinteilung trägt,



Abb. 32. Kugelzange.

ein geknöpftes Ende und einen flachen Griff hat. Die Einführung der Sonde in den Uterus geschieht entweder nach Herunterziehen der Portio mittels einer *zarten Kugelzange* (Abb. 32) oder bei leicht zugänglichem, z. B. gesenktem Uterus auch in situ desselben. Abb. 33 zeigt, wie nach Einlegung zweier Löffelspatel und Herunterziehen der Portio die Sonde in den Uterus eingeführt ist und dessen Länge bestimmt wird.

Die *Sonde* muß mit zarter Hand vorgeschoben und ein sich dabei bietendes Hindernis darf nicht forciert werden. Man soll, wo es möglich ist, auch vorher schon Lage und Form des Uterus exakt feststellen und muß bei der *Sondierung* der Richtung des Uteruskanales genau folgen. Geht man so vor, so wird man eine Verletzung der Uteruswand vermeiden können. Schiebt man aber die Sonde zu tief und zu brüsk vor, so kann man leicht die

Gebärmutterwand durchbohren. Die Vorder- bzw. Hinterwand des Uterus in der Höhe des inneren Muttermundes oder etwas darüber ist dann in Gefahr, verletzt zu werden, wenn die Sonde ohne Rücksicht auf die Art und den Grad einer Abknickung des Uterus, so vor allem bei der Retroflexion desselben, in falscher Richtung vorgeschoben wird.

Probeexzision. Finden wir bei Inspektion oder Palpation des weiblichen Genitales irgendwo an der Vulva, Vagina oder Portio

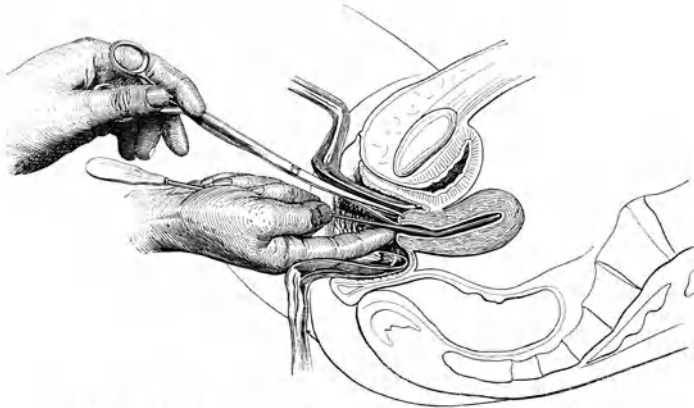


Abb. 33. Messung der Uteruslänge mittels Sonde.

eine Partie (Erosion, Exulzeration, polypöse Prominenz), von der man glauben könnte, daß es sich um etwas Malignes handelt, so stellen wir die Diagnose dadurch sicher, daß wir eine Probeexzision aus der suspekten Stelle vornehmen, was mit einem Skalpell oder einem *scharfen Löffel* (Abb. 34) gemacht werden



Abb. 34. Scharfer Löffel.

kann, oder wir tragen das in Frage stehende Gewebstück mit der Schere ab. Beim Arbeiten an der Portio vaginalis empfiehlt es sich, diese mit einem Häkchen oder einer zarten Zange zu fixieren. Das gewonnene Gewebe wird der mikroskopischen Untersuchung zugeführt.

Dabei kann es sich um eine einfache *Erosion* von vollkommen gutartigem Charakter handeln oder man erkennt stellenweise Veränderungen maligner Natur, z. B. ein *Adenokarzinom* oder ein

Plattenepithelkarzinom. Es kommt aber auch vor, daß die verdächtige Stelle an der Portio nur das Aussehen einer Erosion hat und sich im Mikroskop als ein vom normalen Epithel der Portio ausgegangenes Plattenepithelkarzinom erweist. Ein am äußerem Muttermunde schmal- oder breitbasig aufsitzendes oder an einem Stiel aus dem Zervikalkanal herausragendes polypöses Gebilde kann sich, mikroskopisch untersucht, als durchaus gutartig



Abb. 35. Kürette.

herausstellen und das Bild einer einfachen Schleimhautwucherung bieten oder schon Gewebsveränderungen im Sinne einer bösartigen Degeneration zeigen.

Probeausschabung. Ergibt sich aus der Anamnese der Verdacht, daß sich im Zervikalkanal oder im Uteruskörper maligne



Abb. 36. HEGAR-Stifte.

Veränderungen abspielen, so kann bei geschlossenem äußeren Muttermund die Diagnose durch die sogenannte Probeausschabung (*Probeauskratzung, Curettage*) gemacht werden (Abb. 35). Man dilatiert vorerst den Zervikalkanal, bzw. bloß den äußeren Mutter-

mund, wenn mehr nicht notwendig ist, wozu man die *HEGARschen Stifte* oder *Quellstifte* (z. B. Tupelostifte) verwendet.

Über die **Technik der Zervixdilatation** ist folgendes zu sagen: Die *HEGARschen Stifte* stellen einen Satz von starren Stiften aus Hartgummi, Glas oder Metall dar, deren Durchmesser von Nummer zu Nummer um je $\frac{1}{2}$ mm zunimmt (Abb. 36). Sie werden in steigender Dicke, während die Portio mit einer Zange tiefer gezogen und fixiert ist, durch den Zervikalkanal eingeführt, diesen so allmählich dilatierend. Man darf die Erweiterung nicht forcieren, um nicht Einrisse in der Zervixwand, vornehmlich am inneren Muttermund zu verursachen, welche zu Blutungen Veranlassung geben und Eingangspforten für Infektionen werden können. Auch soll man die Stifte nicht viel über den inneren Muttermund hinauf vorschieben, um eine Perforation des Uteruskörpers sicher zu vermeiden. Bei der Dilatation muß auf die Lage und Form des Uterus Rücksicht genommen und das Instrument bei der Anteflexio uteri mit der Konkavität nach vorne, bei rückwärts geknickter Gebärmutter umgekehrt eingeführt

werden. Verabsäumt man es, so vorzugehen, so kann eine Perforation der Uteruswand erfolgen, wie es bei der Sondierung des Uterus besprochen wurde. Die Anwendung der *HEGARSchen Stifte* hat den Vorteil, daß man schon in wenigen Minuten eine genügende Erweiterung des Zervikalkanals zu erreichen in der Lage ist.

Die *Quellstifte* (Laminaria- oder Tupelostifte; Abb. 37) sind getrocknete, aus Seepflanzen gewonnene, leicht gekrümmte und der Länge nach perforierte Stifte von zunehmender Stärke, welche sterilisiert in den Zervikalkanal eingelegt werden und

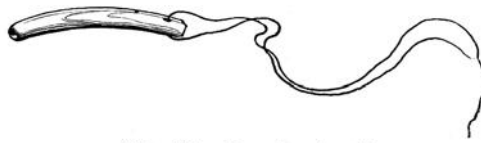


Abb. 37. Laminariastift.

zwölf Stunden liegenbleiben. Sie schwellen durch Aufnahme von Flüssigkeit auf das Mehrfache ihres ursprünglichen Durchmessers an und erweitern so langsam den Zervikalkanal. Der Vorteil ihrer Anwendung liegt in der schonenden und schmerzlosen Erweiterung, der Nachteil in der längeren Dauer der Dilatation. Während bei der Erweiterung mit *HEGARSchen Stiften* die Auskratzung gleich angeschlossen werden kann, muß bei Anwendung des *Quellstiftes* das Einlegen desselben und die Curettage in zwei verschiedenen Sitzungen geschehen.

Nach genügender Dilatation schabt man die Innenwand des *Kollums*, bzw. des *Corpus uteri* mittels einer *Kürette* ab, wobei man mit dem Instrument die einzelnen Teile der Uteruswand wie mit einer Sonde absucht und vornehmlich dort arbeitet, wo die Kürette auf Rauigkeiten trifft. Im *Zervikalkanal* kann man statt der Kürette auch einen schmalen scharfen Löffel anwenden, wenn man Grund hat anzunehmen, daß sich hier ein Karzinom entwickelt hat. Bei jeder Auskratzung bemühe man sich, möglichst zart und vorsichtig zu arbeiten, um nicht den Uterus zu perforieren, was dann leicht geschehen kann, wenn ein Neoplasma die Gebärmutterwand weitgehend zerstört hat oder diese aus einem anderen Grunde (Senium) morsch und brüchig geworden ist.

Die bei der Ausschabung gewonnenen Gewebsbröckel werden mikroskopisch untersucht. Sie sind manchmal von so charakteristischem Aussehen, daß der Geübte die Diagnose „Karzinom“ schon makroskopisch zu machen imstande ist. Die *mikroskopische Kontrolle* ist aber in jedem Falle notwendig. Zur Kontrolle des

Sekretes aus dem Uterus wird ein sogenannter *Probetampon* verwendet (Abb. 38).

Digitale Austastung. Nicht immer läßt sich in Fällen von vergrößertem Uterus oder verdächtigem Blutabgang, Ausfluß usw., selbst unter Zuhilfenahme der Sondierung und Probeausschabung, eine verlässliche Diagnose machen. Man kann dann, um die Ursache der Vergrößerung festzustellen, die *digitale Austastung* des Uteruskavums vornehmen. Eine entsprechende Erweiterung des Zervikalkanales muß natürlich vorausgeschickt werden, falls derselbe nicht schon genügend eröffnet ist, was entweder durch Anwendung von *Dilatationsstiften* oder durch *Spaltung der vorderen*



Abb. 38. Probetampon.

Kollumwand erzielt werden kann. Durch die erstere Methode läßt sich der Zervikalkanal nicht immer so weit machen, daß ein Finger eingeführt werden kann. Auch kommt es bei Forcierung der sich dabei ergebenden Widerstände leicht zu Einrissen am inneren Muttermund. Darum ist in solchen Fällen die *scharfe Eröffnung des Zervikalkanales* vorzuziehen (*Zervixspaltung*). Sie geht so vor sich, daß man, um die mit dem Kollum breit verbundene Harnblase nicht zu verletzen, diese von einem Querschnitt im vorderen Scheidengewölbe aus vorerst nach oben abschiebt, ohne dabei das Peritoneum zu lädieren, und dann mit einer geraden Schere die vordere Kollumwand bis über den inneren Muttermund hinauf median spaltet. Hierauf wird der Zeigefinger der einen Hand in das Uteruskavum eingeführt, während die andere Hand von außen den Fundus uteri entgegendrückt. Nun kann man mehr oder weniger deutlich polypöse Prominenzen oder breit aufsitzende karzinomatöse Wucherungen der Schleimhaut, Myome, welche in die Uterushöhle vorspringen oder in der Wand sitzen, Plazentarreste nach einem Abortus oder Partus, Molen usw. verlässlich tasten. Abb. 39 zeigt die Handstellung bei der *digitalen Austastung*.

Probepunktion. Wenn es sich darum handelt, über den Inhalt einer nach dem Untersuchungsbefund offenbar Flüssigkeit enthaltenden Resistenz im Becken etwas Sicheres zu erfahren, so wird eine *Probepunktion* (Abb. 40) ausgeführt. Diese wird entweder durch die Bauchdecken hindurch über dem Ligamentum Pouparti vorgenommen, falls die fragliche Resistenz so hoch hinaufreicht

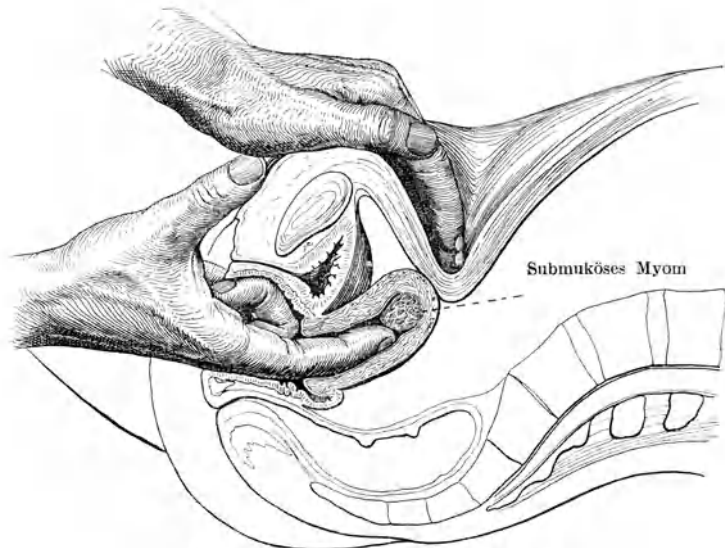


Abb. 39. Austastung des Uterus.

oder von der Scheide aus und hier am besten durch das hintere Scheidengewölbe, vorausgesetzt, daß an dieser Stelle die Zeichen

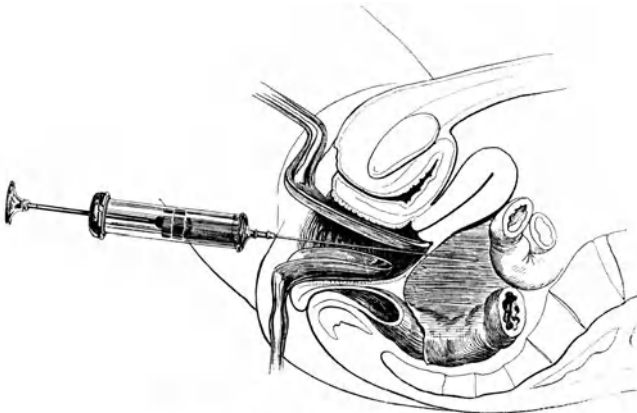


Abb. 40. Probepunktion.

einer Eiter- oder Blutansammlung oder einer serösen Exsudation dazu einen Anlaß geben. Eine lange, mit einer kleinen Spritze armierte Kanüle wird hinter der Portio und nur ausnahmsweise

seitlich von dieser tief eingestochen und die Flüssigkeit sodann aspiriert. Das Punktieren im vorderen und seitlichen Scheidengewölbe ist nicht zu empfehlen, da man vor dem Uterus den Weg durch die Harnblase nehmen müßte und seitlich von ihm die großen Gefäße treffen kann. Hat sich aber vorne oder seitlich vom Uterus (Parametrium) Eiter angesammelt, so wird zuerst mit einer zarten Kanüle in dem kritischen Gebiete eine Probepunktion vorgenommen. Läßt sich dabei mit der Spritze Blut oder Eiter ansaugen, so wird nach Entfernung der Kanüle an dieser Stelle, die durch besondere Weichheit, bzw. Fluktuation deutlich erkennbar sein muß, eine Inzision angelegt und der Wundraum durch eine Glas- oder Gummikanüle drainiert.

Meist handelt es sich bei der *Probepunktion* um die Feststellung, ob die fragliche Flüssigkeit eine *seröse* oder *eitrige* Beschaffenheit hat oder ob eine Blutansammlung vorhanden ist. Das so gewonnene Punktat wird da, wo es nötig ist, der *mikroskopischen Untersuchung* zugeführt.

Die bakteriologische Untersuchung der Sekrete, die aus dem Bereiche der Vulva, der Urethra, der Scheide und des Uterus stammen, sowie die der Punktate, Exsudate und Tumoren im Becken, klärt uns über die Ätiologie einer Erkrankung und die Art der vorhandenen Keime auf. Wir vermögen dadurch auch in sonst zweifelhaften Fällen einerseits eine mikroskopische Diagnose zu stellen und andererseits den flüssigen Inhalt einer Geschwulst, bzw. eines Exsudates als infektiös oder steril zu erkennen.

Bei der Behandlung der einzelnen Untersuchungsmethoden wurde jene Reihenfolge eingehalten, die sich am besten für die Besprechung derselben eignen dürfte. Es soll aber damit nicht gesagt sein, daß wir bei der Aufnahme des *gynäkologischen Be-*



Abb. 41. Steinsonde.

fundes und dem daraus resultierenden Aufbau der Diagnose immer gerade nur nach diesem Schema vorgehen müssen. Es wäre unpraktisch, zeitraubend und für die Patientin wie für den Arzt lästig, die verschiedenen Manipulationen gerade nur in der obigen Reihenfolge und immer vollzählig auszuführen. Bei der systematischen gynäkologischen Untersuchung gehen wir so vor, daß zuerst das *Abdomen* inspiziert und palpiert wird. Dann folgt die

Inspektion und *Palpation* des äußeren Genitales, welcher sich die innere Untersuchung anschließt. Bei dieser beginnen wir mit der *Palpation* und lassen derselben dort, wo es angezeigt ist, die



Abb. 42. Urethroskop.

Inspektion, die *Sondierung*, die *Uterusaustastung*, die *Probecurettege*, bzw. *-exzision* und die *Probepunktion* folgen. Wo es notwendig erscheint, werden *bakteriologische Befunde* aufgenommen.

Ein eigenes Kapitel der gynäkologischen Behelfe stellt das **urologische Instrumentarium** dar. Es gehört dazu die *Steinsonde* (Abb. 41) zur Untersuchung des Blasencavum, dann das *Urethroskop* (Abb. 42), welches dazu dient, in die Harnröhre eingeführt zu werden und mit Hilfe einer elektrischen Beleuchtungsanordnung die Innenwand der Harnröhre in ihrem ganzen Verlauf bis zum *Orificium urethrae internum* abzuleuchten. Ein weiteres Instrument ist das *Zystoskop*, welches zur Beleuchtung des Blaseninnern dient und mit einem oder mit zwei Kanälen versehen ist, in welche je ein *Ureterenkatheter* eingeführt wird (Abb. 43). Auf diese Weise wird es ermöglicht, nach Bedarf entweder bloß mit einem oder mit beiden Kathetern, die unabhängig voneinander in je einem Rohre laufen, die beiden Ureterensonden gleichzeitig benutzen zu können. Durch Sperrung eines Katheterrohres kann bald das rechte und bald das



Abb. 43.
Doppelläufiges
Zystoskop nach
NITZE.

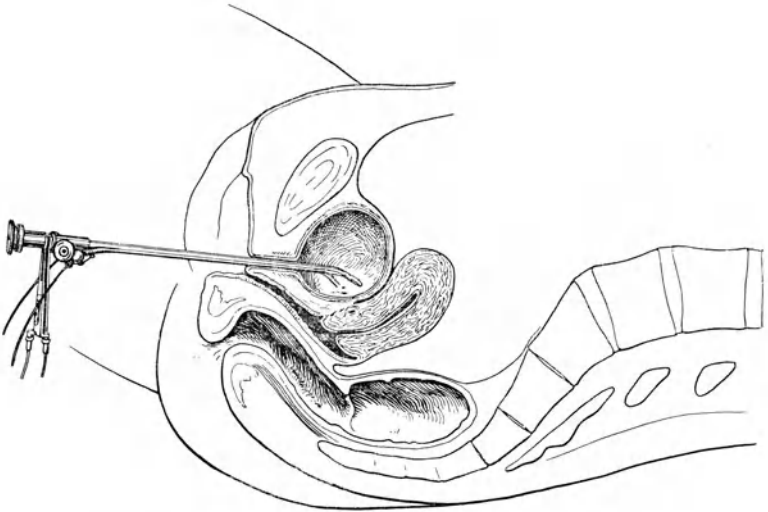


Abb. 44. Doppelläufiges Zystoskop in situ.

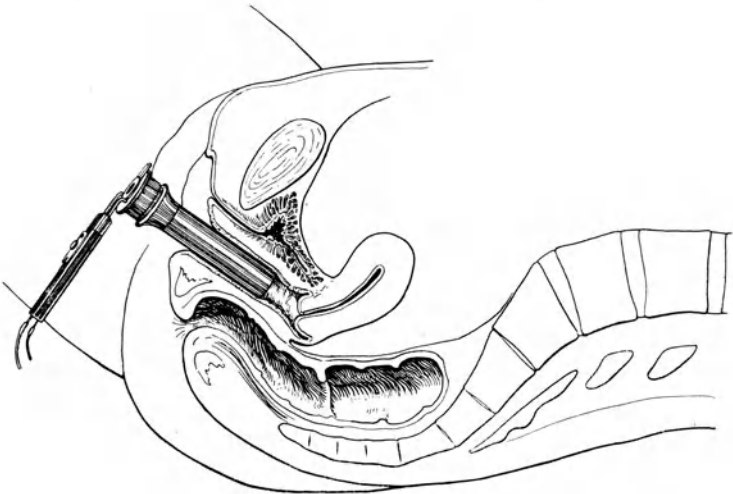


Abb. 45. Kolposkop in situ.

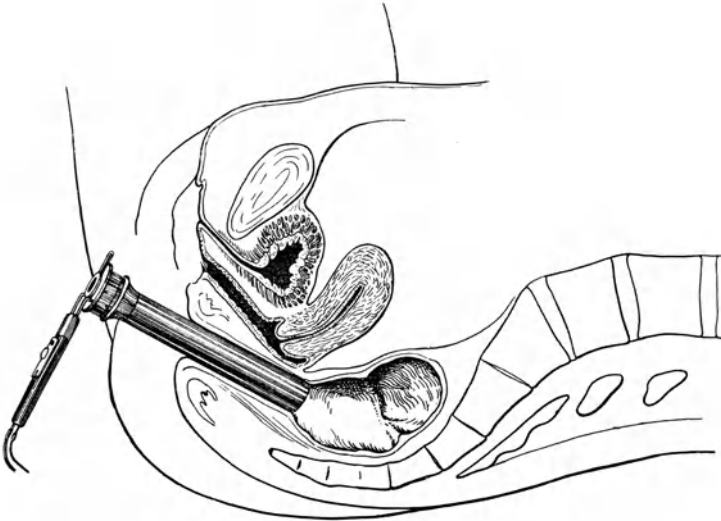
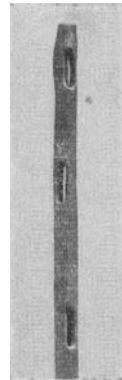


Abb. 46. Rektoskop in situ.

linke zur Einführung der Katheter verwendet werden. Die Abb. 44 zeigt ein *doppelläufiges Zystoskop in situ*. Es ist notwendig, die Harnblase mit etwa 150 bis 200 ccm zu füllen, um einen hinreichen-

Abb. 47.
PEZZER-
Katheter
in Ruhe.Abb. 48.
PEZZER-
Katheter
gestreckt.Abb. 49.
POUSSON-
Katheter
in Ruhe.Abb. 50.
POUSSON-
Katheter
gestreckt.

den Einblick in sie zu gewinnen und die Blasenschleimhaut nicht zu verbrennen. Ähnlich konstruiert ist das *Kolposkop* (Abb. 45), welches ermöglicht, die Scheidenwand zu besichtigen, und das *Rektoskop*, welches nur bei vollkommen entleertem Mastdarm verwendet werden kann (Abb. 46). Eine wertvolle Konstruktion stellen zwei Arten von *Verweilkathetern* dar, welche als Dauerkatheter in der Harnblase liegenbleiben. Das eine Modell ist der PEZZER-

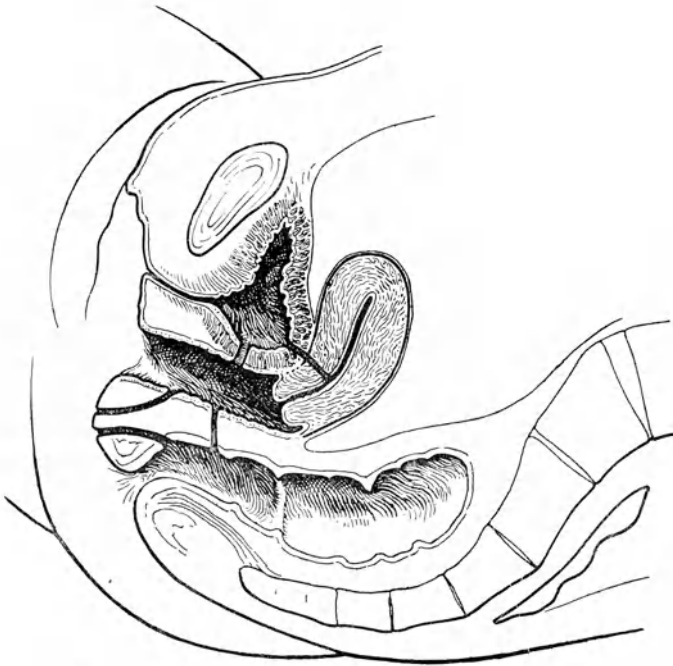


Abb. 51. Schema der Harn- und Stuhlfiistel.

Katheter (Abb. 47 u. 48), dessen Prinzip darin besteht, daß man ihn mit Hilfe einer langen, geknöpfen Metallsonde maximal streckt, ihn in diesem Zustande in die Blase einführt und die Sonde dann entfernt, was durch einen leichten Zug am Katheter bewerkstelligt werden kann. Das scheibenförmige Ende des entspannten Katheters verhindert ein Herausgleiten desselben. Das Prinzip eines anderen Modells (*Pousson-Katheter*, Abb. 49 u. 50)

besteht darin, daß der Spiralkatheter durch eine Sonde aufgerollt und dadurch gestreckt wird, worauf die Einführung des Katheters leicht gelingt. Sobald sich die ganze Spirale in der Blase befindet, wird die Sonde entfernt und das Katheterende schnurrt zur Spirale zusammen. Der Katheter läßt sich durch einen Zug leicht wieder aus der Blase entfernen.

Das beigegebene *Schema* (Abb. 51) zeigt die verschiedenen Möglichkeiten der häufigsten *Harn- und Stuhlfisteln*.

Dritter Abschnitt.

Die Erkrankungen des äußeren Genitales (Vulva).

In diesem Kapitel sollen die *Veränderungen der großen und kleinen Labien*, der *Klitoris*, des *Dammes*, des *Vestibulums* und des *Hymens* besprochen werden.

Bei *Nulliparis* ist der Vulvarspalt durch das Aneinanderliegen der Labien geschlossen, die kleinen Schamlippen sind von den großen ganz oder fast ganz gedeckt. Häufig finden sich die kleinen Labien elongiert, so daß sie zwischen den großen heraushängen, was vielfach auf onanistische Manipulationen zurückgeführt wird, manchmal aber auch angeboren sein kann. Ein Zurückbleiben in der Entwicklung der kleinen wie der großen Labien, sowie auch der Klitoris beobachtet man vielfach bei *Hypoplasie* des Genitales. Die *Labia minora* sind dann wegen der Dürftigkeit der *Labia majora* von diesen nicht gedeckt. Dabei ist außerdem die Schamspalte kurz, der Damm muldenförmig, der Introitus nischenartig eingezogen, die Behaarung des äußeren Genitales ist spärlich und es können sich auch am übrigen Körper Zeichen von *Hypoplasie* finden.

Der Hymen. Spreizt man die Labien auseinander, so kommt der Hymen (Abb. 52), bzw. seine Reste zur Ansicht. Ist er intakt, so stellt er in der großen Mehrzahl der Fälle einen kreisförmigen Saum mit mehr oder weniger zentraler Öffnung dar, welche meist für den Finger nicht durchgängig ist. Vor der *Defloration* zeigt der Saum nirgends eine Unterbrechung. Findet man aber radiäre Einrisse, so weist dies auf einen stattgefundenen Koitus hin. Das Fehlen derselben spricht jedoch keineswegs dagegen, da die Einführung des Penis bei einem nachgiebigen, dehnbaren und von

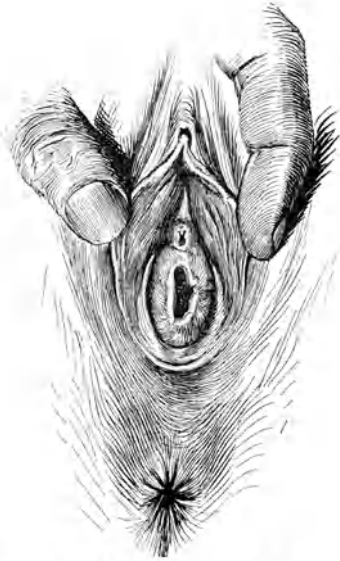

Abb. 52. Hymen virginis.

dieses entweder nach oben fortsetzen, so daß eine doppelte Vagina vorhanden ist, oder das Septum betrifft den Hymen allein

(*Hymen septus*; Abb. 54).

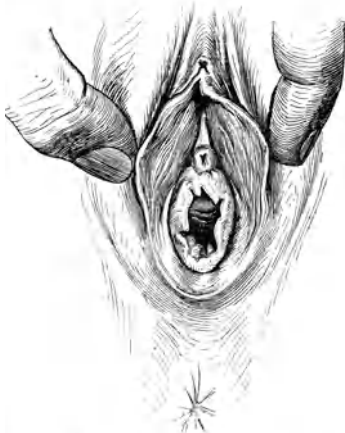

Abb. 53. Hymen defloratus.

Haus aus weiten Hymen ohne Einrisse desselben vor sich gehen kann. Wenn keine Defekte in der Zirkumferenz des Saumes bestehen, so handelt es sich um eine Nullipara. Sind aber Einrisse vorhanden (Abbildung 53), so daß der Hymen in vereinzelte zäpfchenförmige Reste zerlegt erscheint — *Carunculae myrtiformes* —, so darf man daraus auf eine vorausgegangene Geburt schließen und nach mehreren Geburten kann es geschehen, daß vom Hymen nur mehr kleine Reste stehen geblieben sind. Doch findet man auch manchmal bei Frauen, welche geboren haben, einen zwar eingerissenen, aber in seiner Zirkumferenz lückenlosen Hymen.

Ist der Hymen durch ein medianes Septum geteilt, so kann sich dieses entweder nach oben fortsetzen, so daß eine doppelte Vagina vorhanden ist, oder das

Sind durch vorausgegangene Geburten Muskulatur und Bindegewebe um den Scheideneingang herum erschlafft, bzw. eingerissen, so klafft der Vulvarspalt und man erblickt im Bereiche desselben Anteile der Scheidenwand. Drängt sich ein Stück der Vagina durch die Vulva vor, dann sprechen wir von einer *Senkung der Scheide*.

Der Damm einer Frau, welche noch nicht geboren hat, ist hoch und fest. Sind aber Geburten vorausgegangen so ist er niedriger und weniger stramm, manchmal ganz schlaff und dies im allgemeinen um so mehr, je öfter die Frau geboren hat

und je weitergehend Überdehnungen oder Zerreißen vor sich gegangen sind. Er erleidet dabei recht häufig Einrisse, besonders

bei Erstgebärenden und gelegentlich solcher Geburten, bei denen der Damm nicht genügend geschützt wurde oder wo wegen Mangel an Hilfe oder auch wegen Unkenntnis ein Dammschutz unterlassen wurde. Werden solche Verletzungen nicht exakt vernäht, so heilen sie schlecht und mit breiter Narbenbildung aus. Nach ganz schweren und mangelhaft verheilten Verletzungen mit tiefgreifenden Einrissen und unter Umständen mit vollkommener Durchreißung des Sphincter ani ist der Damm oft nur mehr angedeutet oder er ist vollkommen zerrissen, so daß eine Begrenzung der hinteren Scheidenwand nicht mehr existiert und das Lumen des Rektums zusammen mit den Schließmuskeln in medianer Richtung komplett aufgerissen erscheint. Geschieht das nur teilweise, etwa in der Form, daß bloß der äußere Schließmuskel lädiert wird, so spricht man von einem **inkompletten Dammriß** (Abb. 55), wobei die inneren Anteile der Ringmuskulatur erhalten bleiben, während die äußere Schicht mehr oder weniger ausgedehnte Verletzungen erleidet. Reicht aber die Verletzung der Ringmuskulatur bis zur Mucosa oder wird auch diese durchgerissen, so handelt es sich um einen **kompletten Dammriß** (Abb. 56). Diese Form des Dammrisses ist daran zu erkennen, daß die radiär angeordneten Analfalten nicht wie sonst in der ganzen Zirkumferenz des Anus, sondern nur in seiner hinteren Hälfte vorhanden sind. Nach vorne zu aber und zum Teil auch seitlich

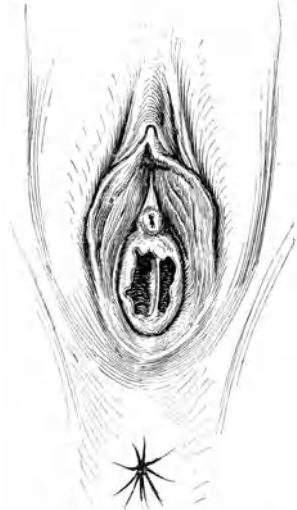

Abb. 54. Hymen septus.

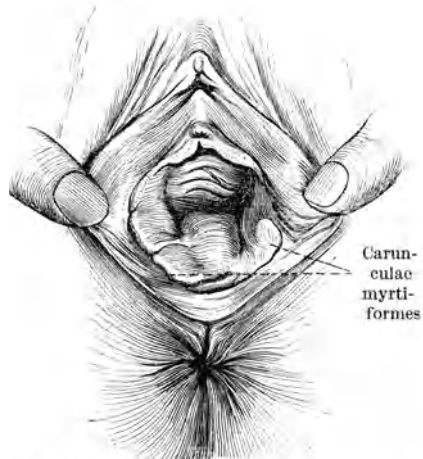


Abb. 55. Verheilter inkompletter Dammriß.

fehlen sie. Die retrahierten Enden des Sphinktermuskels markieren sich dabei seitlich vom Anus in Form zweier kleiner Grübchen, die sich bei der Innervierung des Muskels etwas vertiefen. Führt man den Finger ins Rektum ein und läßt die Patientin den Schließmuskel arbeiten, so spürt man bei zerrissenem Sphinkter keine oder fast keine Muskelkontraktion, während sich

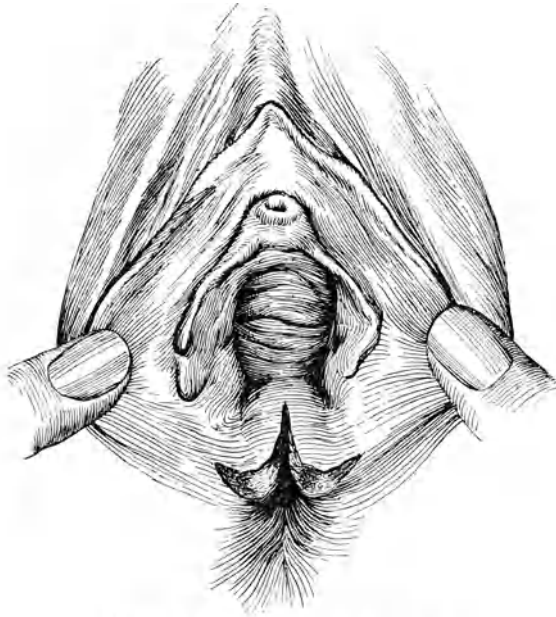


Abb. 56. Kompletter Dammriß.

der intakte Schließmuskel um den Finger zusammenzieht. Außerdem klagen solche Patientinnen darüber, daß sie den Stuhl nicht halten können. Manchmal ist diese *Incontinentia alvi* nur eine partielle; die Patientin vermag festen Stuhl zurückzuhalten, nicht aber flüssigen Stuhl und Gase. Das hängt vielfach damit zusammen, daß der Sphincter ani intern. nicht immer mitdurchgerissen ist und auch die Narbe für den Schließmuskel substituierend eintritt. Die Diagnose „kompletter Dammriß“ ist dann schon durch die Inspektion zu machen, wenn der vordere Abschluß des Anus vollständig fehlt und die Rektalschleimhaut auf eine Strecke hin bloßliegt. Dann ist der *M. sphincter ani* sicher durchgerissen, es besteht eine *Ruptura perineae completa*.

Am Mons veneris, in der Gegend des äußeren Leistenringes finden sich gelegentlich bis zu eigroße *Zysten*, welche mit dem Leistenkanal zusammenhängen. An derselben Stelle liegen die viel häufigeren *Inguinalhernien*, welche nach den in der Chirurgie gelehrtten Regeln diagnostiziert werden. Enthält das große Labium eine wenig umschriebene, weiche, kompressible Resistenz, welche auf Druck verschwindet und auf Pressen und Husten größer wird, so handelt es sich um eine *Inguinalhernie*, welche in das Labium hineinreicht.

Eine gut umschriebene, derbe Resistenz im großen Labium bedeutet ein **Fibrom** (Abb. 57). Fühlt sich die Geschwulst mehr lappig und weicher an, dann handelt es sich um ein **Lipom**. Diese Tumoren kommen auch mit langem Stiel am großen Labium hängend vor, **Lipoma (Fibroma) pendulum** genannt. Beide Erkrankungen sind selten, noch mehr das **Sarkom der Vulva**, welches einen weniger scharf umschriebenen, die Umgebung infiltrierenden Tumor darstellt.

Eine zirkumskripte, zystische Geschwulst medial vom Labium majus, in dieses manchmal hineinreichend, in der Höhe des Introitus vaginae und außerhalb des Hymenalsaumes gelegen, entspricht der **Bartholinischen Drüse** (*Glandula vestib. major.*). Ist sie schmerzhaft, die Haut, bzw. Schleimhaut darüber gerötet und verdünnt, so besteht eine *Entzündung dieser Drüse, bzw. ihres Ausführungsganges* (*Bartholinitis* genannt; Abb. 58), welche oft durch Gonorrhoe hervorgerufen wird. Die Verhältnisse werden durch das Auseinanderspreizen der Labien übersichtlicher gemacht.

Überall an der Vulva, sowohl an der Haut als auch an der Schleimhaut, im Introitus vaginae und oft weit in die Scheide hineinreichend, den Damm, die Umgebung des Anus, die großen oder auch die kleinen Labien einnehmend, können mehr oder weniger zahlreiche papilläre Wärzchen von weißlicher Farbe und verschiedener Größe auftreten, welche vereinzelt stehen oder so dicht nebeneinander gruppiert sein können, daß sie die betroffene

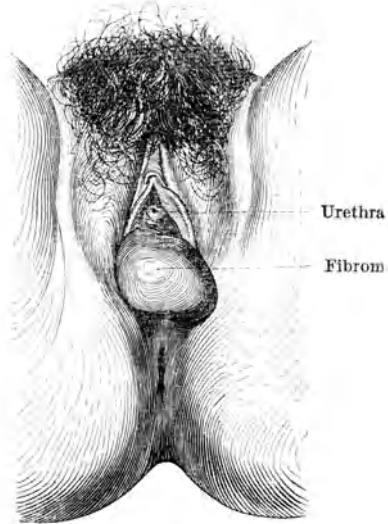

Abb. 57. Fibroma vaginae.

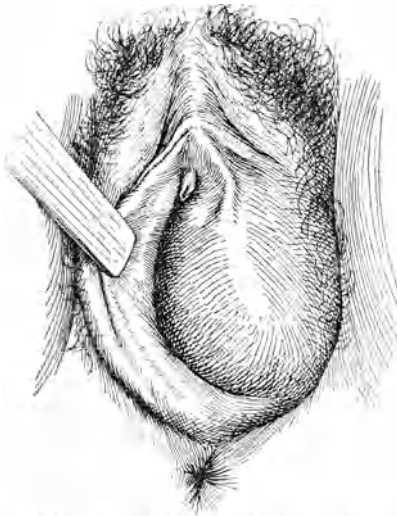


Abb. 58. Abszeß der Glandula vestibularis major.

Stelle wie mit einem Belag überziehen. Manchmal sind sie derartig gewuchert und gehäuft, daß förmliche „Tumoren“ von blumenkohlartigem Bau entstehen, welche bald flach, bald gestielt aufsitzen. Es sind dies die **Condylomata acuminata** — die **spitzen Kondylome** (Abb. 59), auf eitrige Katarrhe und vielfach auf Gonorrhoe zurückzuführen.

Davon zu unterscheiden sind die **breiten Kondylome** (**Condylomata lata**; Abb. 60), auch hypertrophische oder luxurierende Papeln genannt, welche nur auf der Haut vorkommen, auf infiltrierter Basis breit aufsitzen, eine braunröt-

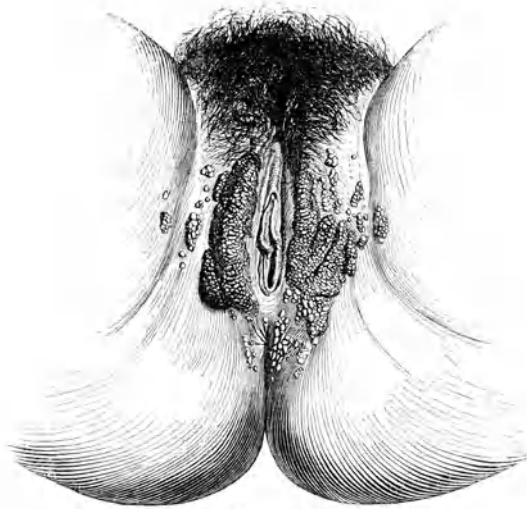


Abb. 59. Condylomata acuminata.

liche Farbe haben und zu diphtheroiden Belagbildungen neigen — eine *syphilitische Erkrankung*. Die Inguinaldrüsen sind dabei geschwollen, hart, spindelförmig und indolent (Skleradenitis).

Auch **syphilitische Primäraffekte** findet man an der Vulva. Sie können überall im Bereiche derselben vorkommen und stellen Substanzverluste mit indurierter Basis dar, zeigen scharfe Ränder, lackartigen Glanz und eine schmutzig-braunrote Farbe. In inguine finden sich schmerzlose, harte, spindelförmige Drüsen.

Demgegenüber ist das **Ulcus molle** ein schmerzhaftes, oft tiefgreifendes Geschwür mit starken Entzündungserscheinungen und Gewebszerfall, unterminierten Rändern und eitrigem Sekre-

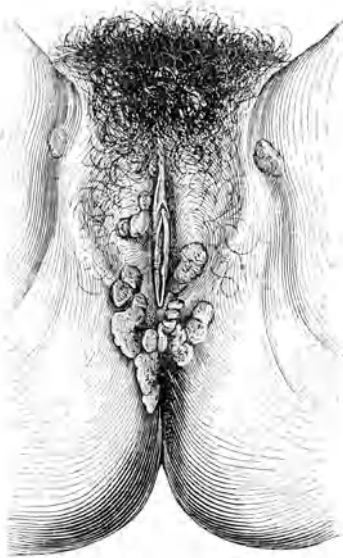


Abb. 60. Condylomata lata
(luxurierende Papeln).

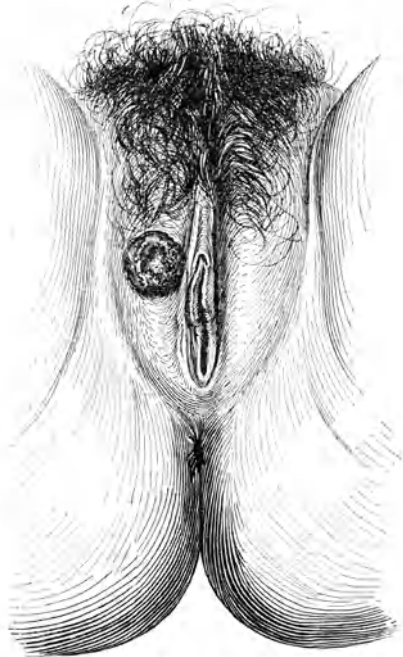

Abb. 61. Karzinomgeschwür
der Vulva I.

tion. Die Leistendrüsen sind geschwollen, schmerzhaft und neigen zur Vereiterung (Bubo).

Die **syphilitischen Papeln**, welche multipel am äußeren Genitale vorkommen, stellen über das Niveau der Haut und Schleimhaut vorragende Effloreszenzen dar, welche scharf umschrieben sind, durch Mazeration zum Nässen kommen und weiterwuchernd zu breiten Kondylomen werden.

Außer diesen kleinen Geschwüren kann man an der Vulva *Ulcerationen* sehen, welche unter Umständen beträchtliche Dimen-

sionen annehmen. Irgendwo an den Labien, an der Klitoris oder im Bereiche des Introitus vaginae zeigt sich ein hartes, flaches oder knotiges Geschwür, das rasch um sich greift, bald mehr flächenhaft, bald mehr in die Tiefe wachsend, das sich dann an der Unterlage fixiert und die Vulva schließlich ganz zerstören kann. Die Inguinaldrüsen sind dabei frühzeitig vergrößert, hart und rund, indolent und oft fixiert. In der großen Mehrzahl dieser

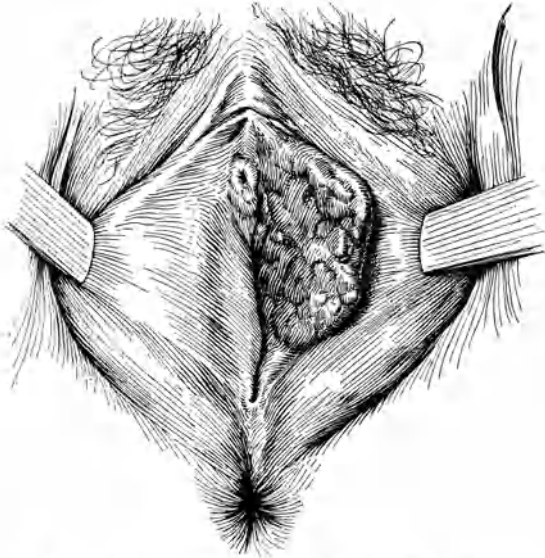


Abb. 62. Karzinomgeschwür der Vulva II.

Fälle handelt es sich um ein **Karzinom der Vulva** (Abb. 61 u. 62). Die mikroskopische Untersuchung stellt die Diagnose sicher.

Aber nicht jedes derartig um sich greifende Geschwür ist ein Karzinom, es kann auch ein sogenanntes *Ulcus rodens* (*Esthiomène*) vorliegen. Dieses beginnt meist an der hinteren Kommissur und geht sehr rasch in die Tiefe. Die Umgebung der Exulzeration ist infiltriert und überall hin erstrecken sich Fistelgänge, welche bis in die Nachbarorgane führen können. Diese Erkrankung ist sehr selten, ihre Ätiologie unklar, sie dürfte mit Karzinom und Lues nichts zu tun haben.

In sehr seltenen Fällen finden wir die ganze Vulva oder einzelne Teile derselben hart infiltriert, prall geschwollen, an der Oberfläche papillär gewuchert oder glatt, stellenweise in Form

von zirkumskripten Tumoren hypertrophiert. Man nennt eine derartige Krankheit **Elephantiasis vulvae** (Abb. 63).

Findet man in der Umgebung eines Geschwüres multiple Knötchen, ohne eine Infiltration um das Geschwür herum, so spricht das für **Tuberkulose**; es bestehen dann gewöhnlich auch andere für Tuberkulose charakteristische Zeichen. Solche Affektionen kommen sehr selten vor.

Ein anderes relativ seltenes Krankheitsbild zeigt die Vulva *geschrumpft* und Haut sowie Schleimhautpartien derselben in ein narbenähnliches, weißlich-glänzendes Gewebe umgewandelt. Die Labien können dann durch diesen Prozeß völlig verschwinden, die Klitoris ist kaum angedeutet, der Introitus verengt, manchmal so weitgehend, daß nicht einmal ein Finger passieren kann. Dabei besteht ein *heftiger Juckreiz* (Pruritus) und ein Gefühl schmerzhafter Spannung. Oberflächliche Kratzeffekte bezeugen den Juckreiz. Die Krankheit heißt **Kraurosis vulvae** (Abb. 64) und

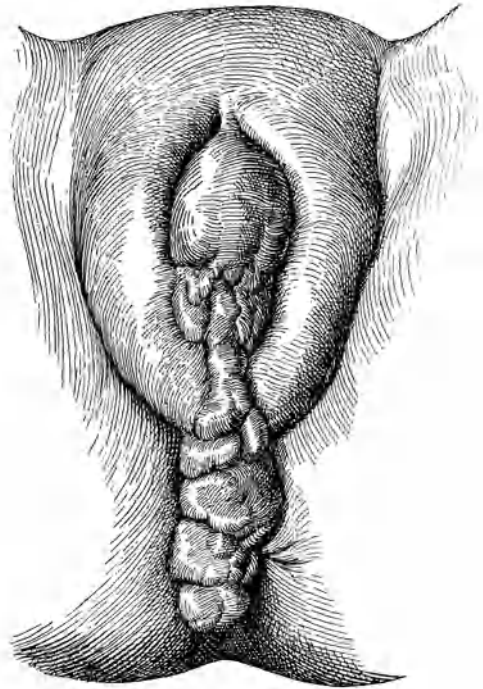


Abb. 63. Elephantiasis vulvae.

kommt meist erst im fortgeschrittenen Alter vor, doch findet man sie ausnahmsweise auch bei jungen Frauen, die dann über lokale Schmerzen, sowie Erschwerung, ja Unausführbarkeit des Koitus klagen. Dieses Leiden ist keine maligne Erkrankung, doch entwickelt sich manchmal auf ihrer Basis ein *Karzinom*.

Es gibt auch einen **Pruritus vulvae** ohne die eben geschilderten hochgradigen Veränderungen am äußeren Genitale. Die Haut der Vulva ist dann matt, verdickt und faltig, keineswegs gespannt wie bei der Kraurosis; es fehlen auch alle Schrumpfungerscheinungen an der Klitoris und an den Labien. Die Ursache des

Pruritus ist in solchen Fällen meist ein starker Fluor zufolge einer Entzündung im Bereiche der Vulva, Scheide oder des Uterus, nicht so selten auch ein *Diabetes*. Manchmal fehlt jedes nachweisbare Substrat für den Pruritus, der dann als eine Art *Neurose* betrachtet werden kann, welche besonders in hohem Alter auftritt.

Nicht zu verwechseln ist die **Kraurosis** mit der *senilen Atrophie* des äußeren Genitales, bei der auch eine

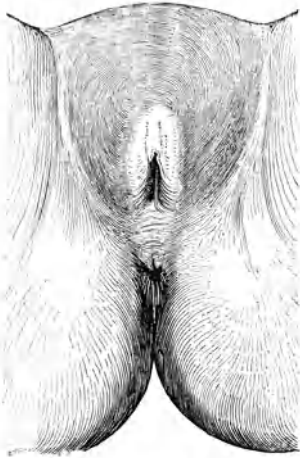

Abb. 64. Kraurosis vulvae.

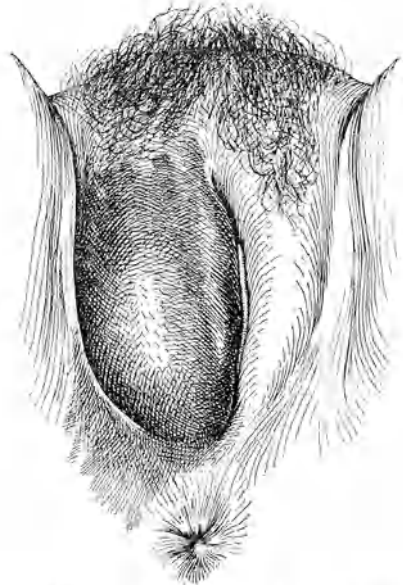


Abb. 65. Haematoma vulvae.

Schrumpfung und narbenartige Veränderung im Aussehen der Vulva, sowie eine Verengung des Introitus zu konstatieren ist. Das mattglänzende Aussehen und das Gefühl der Spannung und des Juckens im Gebiete der Vulva führen aber niemals zu so extremen Veränderungen, wie man es bei der Kraurosis sieht.

Zeigt sich die Schleimhaut des Introitus vaginae fleckig oder diffus gerötet und mit Sekret bedeckt, so diagnostizieren wir eine Entzündung — **Vulvitis**. Das Sekret kann schleimig, eitrig, dünnflüssig oder bröckelig sein. Die Ursache der Entzündung ist in vielen Fällen eine *Gonorrhoe (Tripper)*, in anderen liegt eine ganz harmlose Affektion vor. Eine bakteriologische Untersuchung bringt meist die Entscheidung, doch beweist, und dies besonders in chronischen Fällen, der negative Ausfall nichts gegen *Gonorrhoe*. Sagt uns die Anamnese, daß die Erkrankung im Anschluß

an einen Koitus akut aufgetreten ist, finden wir gleichzeitig eine starke Schwellung und Rötung der Schleimhaut des Introitus und ein eitriges Sekret, ist eventuell auch die Bartholinische Drüse mitaffiziert oder ist eine eitrigere Urethritis vorhanden, so erscheint der Fall außerordentlich verdächtig auf eine *Tripplerinfektion*. Bei der Besichtigung des Introitus fallen oft, und zwar auch im chronisch-entzündlichen Stadium, an der Mündungsstelle

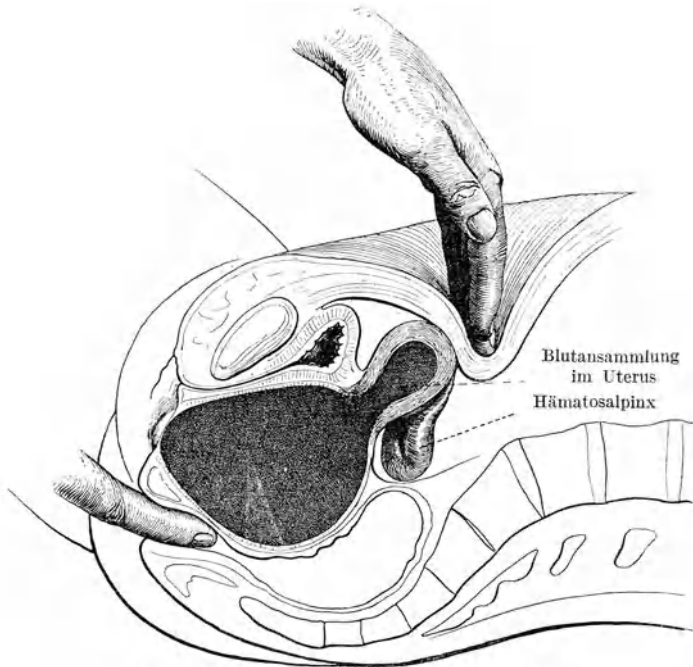


Abb. 66. Atresia hymenalis, Hämatokolpos.

der Ausführungsgänge der *Bartholinischen Drüsen*, außerhalb des Hymens, seitlich im Introitus vaginae liegend, kleine rötliche Flecken auf, welche nach SÄNGER „*Maculae gonorrhoeicae*“ genannt werden und auf eine Miterkrankung dieser Drüsen am Infektionsprozesse hinweisen.

Relativ selten ereignet es sich, daß durch einen Sturz auf das Gesäß die im Bereiche desselben liegenden Gefäße in der Tiefe des Gebietes der Vulva zerreißen, wodurch es zu subkutanem Blutaustritt im Bereiche der betroffenen Vulvahälfte kommt (*Haematoma vulvae*; Abb. 65).

In ganz vereinzelt Fällen kann man zwischen den Labien keine dem Scheideneingang entsprechende Öffnung auffinden. An Stelle derselben liegt dann eine Membran vor, welche bald schlaff, bald prall gespannt und oft vorgewölbt, manchmal papierdünn und bläulich durchschimmernd ist. Diese Membran ist der überdehnte Hymen, der keine Öffnung hat, über dem aber das *Scheidenrohr* meist völlig ausgebildet (*Atresia hymenalis*; Abb. 66) ist. Mit dem Einsetzen der menstruellen Tätigkeit staut sich dann das Blut in der Scheide. Vom Rektum aus fühlt man in solchen Fällen eine Resistenz, welche der mit Menstrualblut gefüllten Vagina entspricht — *Hämatokolpos*, bzw. *Hämatometra* genannt. Bei hochgradiger Blutstauung in der Korpushöhle, die manchmal auch bis in die Tuben hineinreicht, kann es zu einem Austreten von Blut in die Bauchhöhle kommen. Ein solcher Verschuß am Introitus wird gewöhnlich erst dann entdeckt, wenn im Pubertätsalter die erwartete Menstruation nicht in Erscheinung tritt. Man findet dann bei der Untersuchung vom Rektum aus eine beträchtliche Blutansammlung in der Vagina und im Uterus, ohne daß dabei Beschwerden bestehen müßten. Manchmal aber zeigen sich in drei- bis vierwöchentlichen Intervallen zur Zeit der Periode Krämpfe — *Molimina menstrualia* genannt, welche durch die Abflußbehinderung des aus dem Uterus ausgeschiedenen Menstrualblutes bedingt sind.

Vierter Abschnitt.

Die Erkrankungen der Scheide (Vagina).

Das vom Scheidenepithel abgesonderte Sekret ist ein Transsudat, welches aus den Gefäßen der Vaginalschleimhaut her stammt, mit Zervixsekret vermischt ist und sauer reagiert (Milchsäure). Die physiologische Flora der Vagina rührt von den sogenannten *DOEDERLEIN-Stäbchen* her, durch deren Tätigkeit aus dem Glykogen des sich abstoßenden Vaginalepithels Milchsäure entsteht, welche in der Scheide zur Vergärung kommt (Fluor albus, auch insons genannt). Die Ursachen können konstitutionell oder nervös-psychisch bedingt sein und auch mit dem mensuellen Zyklus zusammenhängen. Veränderungen im Endometrium, Erosionen, Polypen oder Fremdkörper können den Fluor beträchtlich steigern. Wandern Leukozyten ein, so nimmt das Sekret ein mehr oder weniger verändertes Aussehen an. Man spricht von vier Reinheitsgraden des Scheidensekretes.

Beim ersten Reinheitsgrad finden sich bloß die sogenannten

DOEDERLEIN-Stäbchen mit abgestoßenen Epithelpartien vermischt (Abb. 67). Der zweite Grad weist auch schon vereinzelt *Leukozyten* auf (Abb. 68), der dritte Grad (Abb. 69) zeigt eine beträchtliche Steigerung von *Kokken* und *Leukozyten*. Beim vierten Reinheitsgrad (Abb. 70) haben sich neben der Vermehrung der Leukozyten *Streptokokken* und öfters auch *Trichomonaden* dazu-

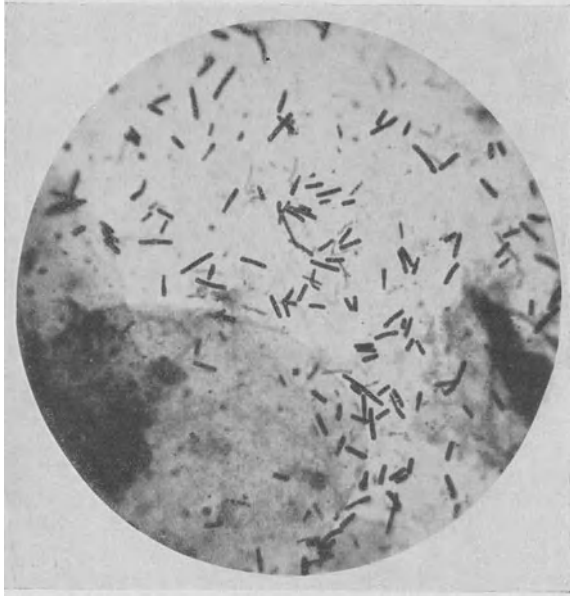


Abb. 67. Erster Reinheitsgrad des Scheidensekretes (DOEDERLEIN-Stäbchen).

gesellt. Diese Veränderungen des Scheidensekretes lösen einen mehr oder weniger starken Reiz auf die Scheidenmucosa aus.

Aus dem bisher vorhandenen „*Fluor albus*“ kommt es bei mangelhafter Reinigung zu einer Entzündung der Schleimhaut (*Kolpitis*) mit geröteter Scheidenwand und gesteigerten Entzündungszeichen. Bei der *Kolpitis granularis* zeigt sich die Scheidenwand von kleinen Erhebungen bedeckt, welche von Infiltraten gebildet werden. Bei der *Kolpitis cystica* sind diese Prominenzen kleine Bläschen mit klarem Inhalt, bei der *Kolpitis emphysematosa* sind sie gashaltig. *Soorbazillen* (Abb. 71) zeigen weißliche Auflagerungen und verursachen lebhaften Juckreiz. Auch *Gonokokken* (Abb. 72) können eine Infektion der Scheiden-

wand hervorrufen. In der Vagina finden sich auch *Streptokokken* (Abb. 73), *Staphylokokken* (Abb. 74) und das ubiquitäre *Bakterium coli* (Abb. 75). In der Scheide finden sich ferner auch Ulzerationen venerischer Natur, wie der **Primäraffekt**, das **Ulcus molle**, das **Ulcus vulvae acutum** und sehr selten das **Ulcus tuberculosum**, ferner auch *Papeln*. In der Vaginalwand können ferner auch **Zysten**, **Myome**, **Fibrome** und **Sarkome** beobachtet werden, von

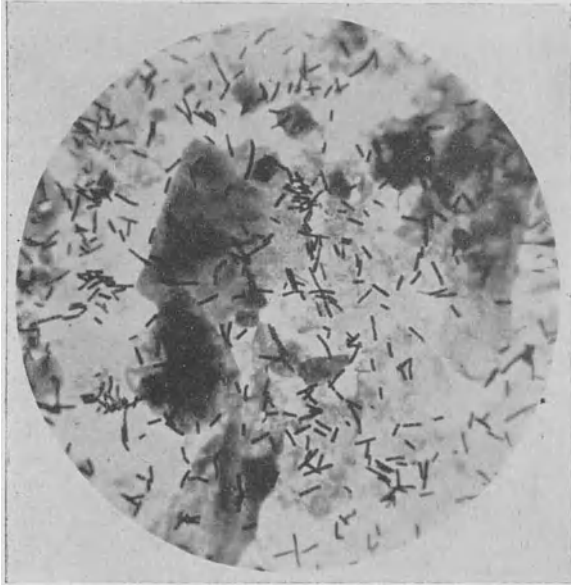


Abb. 68. Zweiter Reinheitsgrad des Scheidensekretes.

denen die letzteren lokal entstehen oder metastatisch auftreten. Man findet ferner *spitze* und *breite Kondylome* in der Scheide, ebenso wie am äußeren Genitale.

Die Scheidenwand einer alternden Frau ist leicht zerreilich und zeigt oft das Bild einer *Atrophie* mit mehr oder weniger starker *Schrumpfung*. Es kommen auch Traumen im Scheidenrohre fters vor, welche durch einen Geburtsakt, durch Koitus oder durch Dammrisse entstehen.

Von den *metastatischen Tumoren* ist besonders das **Chorionepitheliom** (Abb. 76) zu nennen, das auf retrogradem Wege Metastasen in der Vagina und in der Vulva setzt. Sie zeigen eine bluliche oder dusterrote Verfrbung und haben eine leicht zerreiliche Konsistenz.

Aber auch gutartige Geschwürsarten finden sich an der Scheidenwand, zum Teil als Druckfolge seitens schlecht liegender oder zu großer Pessare — **Dekubitusgeschwüre** — oder sie entstehen dadurch, daß vorgefallene Scheidenteile mechanisch irritiert oder durch Infiltration des darunterliegenden Gewebes zum Platzen gebracht werden — **Dehnungsgeschwüre** (nach KERMAUNER). Sie zeigen meist einen Belag oder sie sind schon

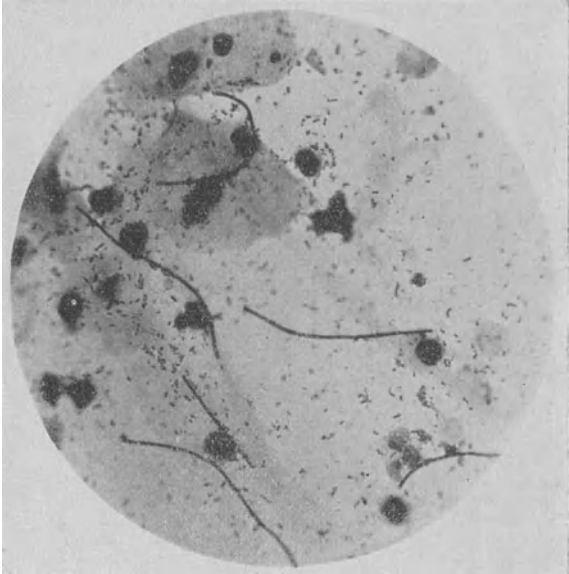


Abb. 69. Dritter Reinheitsgrad des Scheidensekretes.

gereinigt und weisen dann am Rande eine Epithelisierung auf. Die so veränderte Schleimhaut sezerniert mehr oder weniger stark.

Auch an der Scheidenwand können *spitze Kondylome* durch chemischen oder mechanischen Reiz hervorgerufen werden, welche bald einzeln stehen, bald einen rasenartigen Charakter zeigen. Das *Scheidensekret* ist in diesen Fällen stets eitrig.

Das Carcinoma vaginae (Abb. 77 u. 78). Außer den eben beschriebenen gutartigen Geschwüren gibt es in der Scheide auch *bösartige* Exulzerationen. Sie entstehen entweder primär oder sie sind *Metastasen*, überwiegend von einer Uterusneubildung herkommend. Fast an jeder Stelle der Scheide, vor allem aber im Fornix und an der Hinterwand kann es solche Geschwüre geben,

die entweder flach, beetartig, derb oder leicht brüchig sind, einen scharf umschriebenen, wallartigen Rand haben, stark in die Tiefe greifen und die Umgebung infiltrieren, seltener in Form eines derben Knotens submukös entwickelt sind, welcher gegen das Vaginallumen zu aufgebrochen ist. Eine derartige Wucherung kann die ganze Länge der Scheide einnehmen, auf die Portio vaginalis übergreifen, sie kann, zirkulär weiterwuchernd, schließ-

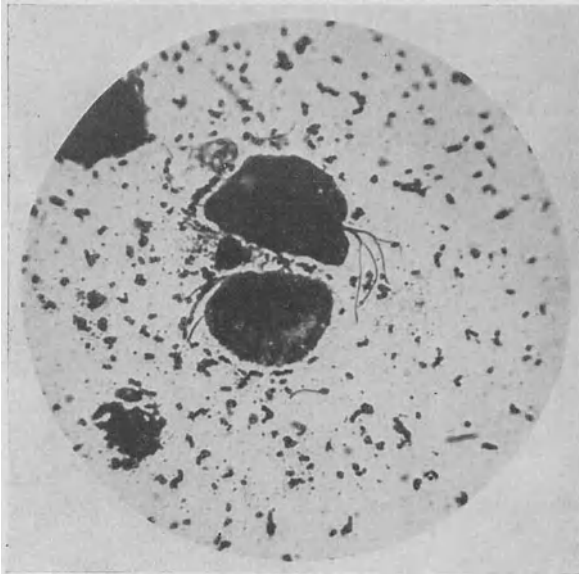


Abb. 70. Vierter Reinheitsgrad des Scheidensekretes (Trichomonaden).

lich die Scheide in ein starres, kaum mehr durchgängiges Rohr umwandeln. Die *Inguinaldrüsen* sind nicht immer, jedenfalls aber im fortgeschrittenen Stadium, hart, vergrößert und indolent. Ein Geschwür von dieser Beschaffenheit ist fast immer ein **Karzinom**, weitaus seltener ein **Sarkom**. Während jenes erst im vorgerückten Alter zu beobachten ist, kommt dieses auch schon im Kindesalter vor und hat dann manchmal, an der Vorderwand sitzend, einen traubigen Bau. Das *Sarkom* bei einer älteren Frau verhält sich dagegen in Aussehen und Lokalisation meist wie das *Karzinom* der Scheide. Eine Probeexzision macht die Diagnose sicher.

Hat man ein solches *malignes Ulkus* festgestellt, so sieht man nach, ob die Neubildung schon auf die Umgebung übergreifen

hat. Zu diesem Zwecke untersucht man per rectum, ob das paravaginale Gewebe weich oder hart, d. h. infiltriert ist, und fühlt bei einer an der hinteren Scheidenwand sitzenden Ulzeration nach, ob sich die Rektalschleimhaut darüber noch verschieben läßt, was dann nicht mehr möglich ist, wenn das Neoplasma die Wandung des Mastdarmes schon ergriffen hat. Die beim Karzinom oder Sarkom des oberen Anteiles der Scheide in einer Anzahl

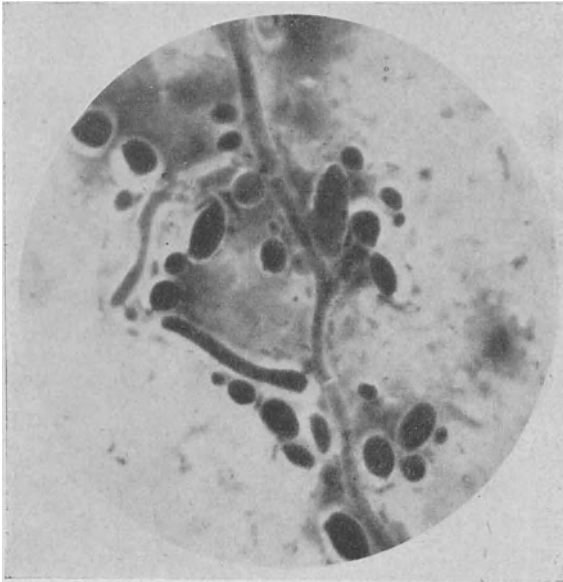


Abb. 71. Soorbazillen.

von Fällen miterkrankten *regionären Lymphdrüsen* sind ebenso wie beim Karzinom des Collum uteri die *iliakalen* und *hypogastrischen* Drüsen an der lateralen Beckenwand, von denen später noch gesprochen werden wird.

Weiterhin gibt es noch *Karzinom- und Sarkomgeschwüre der Scheide*, welche durch direkten Kontakt als Impfmetastasen von dem älteren Tumor der Scheide oder von der Portio vaginalis her entstehen. Es sei auch darauf hingewiesen, daß das Vorkommen von *luetischen Primäraffekten* und *Papeln* in der Scheide zu Verwechslungen mit einem Karzinom Anlaß geben kann. Die mikroskopische sowie die serologische Untersuchung werden die Stellung der richtigen Diagnose oft erleichtern.

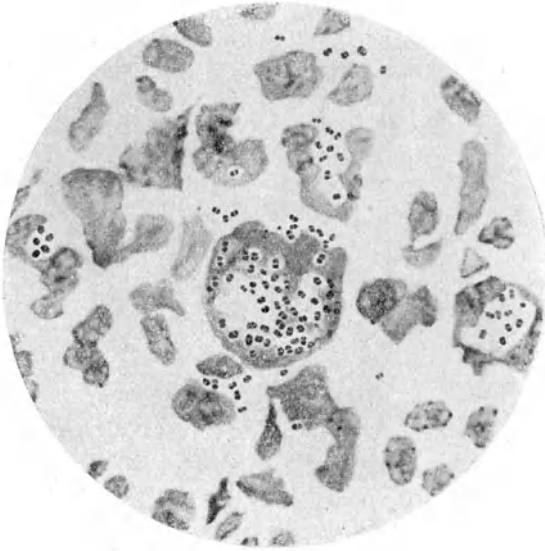


Abb. 72. Eiter aus der Urethra mit Gonokokken.

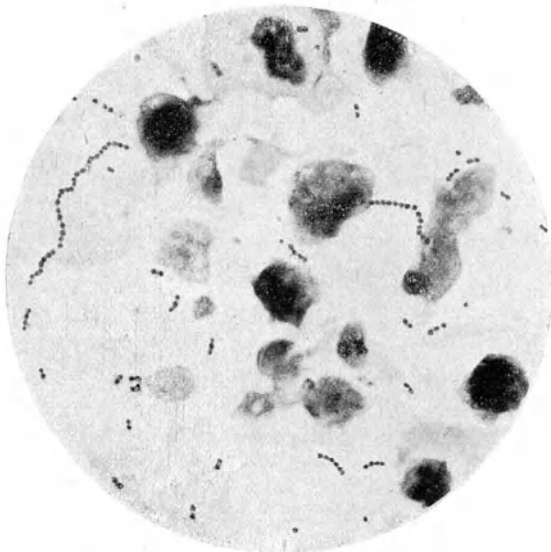


Abb. 73. Eiter mit Streptokokken.

Wenn man auch alle diese verschiedenen Geschwüre der Vagina mit dem tastenden Finger allein feststellen und diagnostizieren kann, so ist es doch angezeigt, sie mit dem Spiegel einzustellen und zu inspizieren. Im Zweifelsfalle unterläßt man es nicht, eine *Probeexzision* zu machen.

Narben in der Scheidenwand, welche der untersuchende Finger als derbe Stränge tastet, sind bald durch Verletzungen unter der

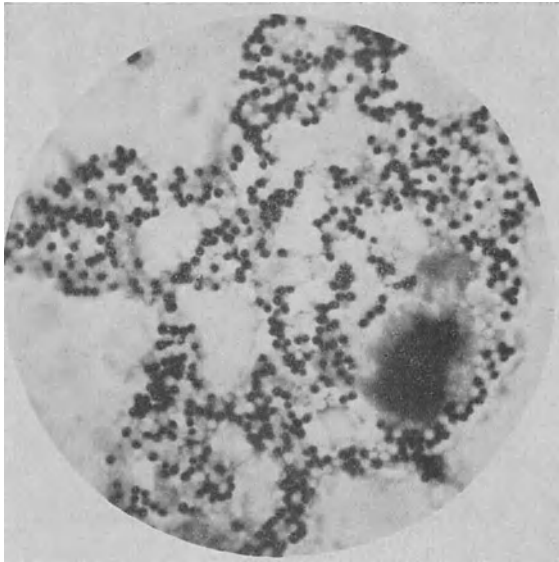


Abb. 74. Eiter mit Staphylokokken.

Geburt entstanden und verlaufen dann meist an der seitlichen Wand, häufig mit einer Laceration der Portio verbunden; bald sind es ausgeheilte *Dekubitusgeschwüre*, welche durch den Druck von Pessaren zustande gekommen sind, die in Form und Größe ungeeignet sind, bald sind sie durch *operative Eingriffe* verursacht, als quere Narben im vorderen und hinteren Scheidengewölbe nach Kolpocoeliotomien (Scheiden-Bauchschnitt), als Längsnarben an der vorderen und hinteren Scheidenwand nach Kolporrhaphien (plastische Operationen wegen Senkung) oder an der vorderen Wand nach Blasenfisteloperationen und Kolpocoeliotomien.

Urin fisteln. Wenn wir in der Anamnese hören, daß im An-

schluß an eine Geburt oder eine gynäkologische Operation oder bei Bestehen eines Scheiden- bzw. Uteruskarzinoms Harn unwillkürlich abgeht, so handelt es sich um eine Urinfistel (Blasen-, Harnröhren- oder Harnleiterfistel), vorausgesetzt, daß nicht eine Schwäche des Blaseschließmuskels vorliegt. Die letztere erkennt man daran, daß beim Pressen oder beim Auffüllen der Blase mit Flüssigkeit der Blaseninhalt durch die Urethra zurückquillt. Bei

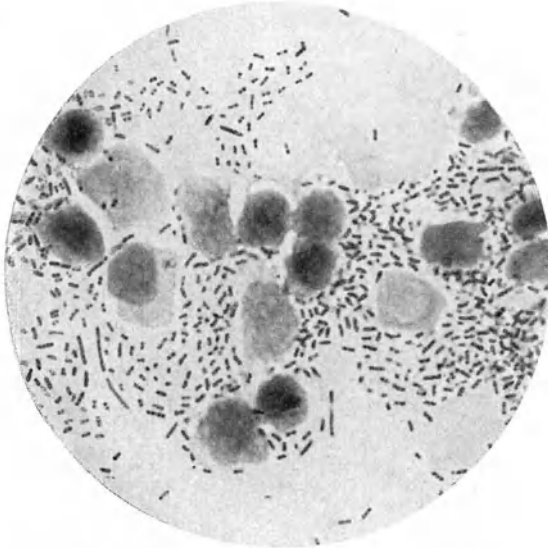


Abb. 75. Eiter mit Bakterium coli.

einer **größeren Blasenscheidenfistel** (siehe Abb. 51) fühlt der untersuchende Finger an der vorderen Vaginalwand einen Defekt, durch den er in das Blasen kavum eindringen kann, falls die Öffnung genügend weit ist. Dieses Loch kann so groß sein, daß von der vorderen Scheidenwand fast nichts mehr da ist. Die Ränder einer derartigen Fistelöffnung sind bald gut, bald wenig beweglich, oft an der seitlichen und vorderen Beckenwand durch starre Narben fixiert. Kleinere Fistelöffnungen können nicht immer getastet werden, man merkt oft nur eine leichte narbige Einziehung. In diesen Fällen ist die Fistel nur durch Inspektion und Sondierung festzustellen, welche entweder in **Steiß-Rückenlage** oder noch besser in **Knie-Ellbogenlage** (siehe Abb. 29 u. 30) vorgenommen wird. Man kann sich dabei ge-

nauestens von der Lage und Ausdehnung der Fistel überzeugen und mit feinen Haken die Beweglichkeit der Fistelränder überprüfen, was für die operative Schließung von großer Bedeutung ist. Es gibt auch *Blasen-Zervixfisteln*, bei denen der Harn durch den äußeren Muttermund herausfließt.

Auch bei den **Ureterscheidenfisteln** besteht ein ununterbrochener Harnabgang, doch fehlt jede Kommunikation zwischen

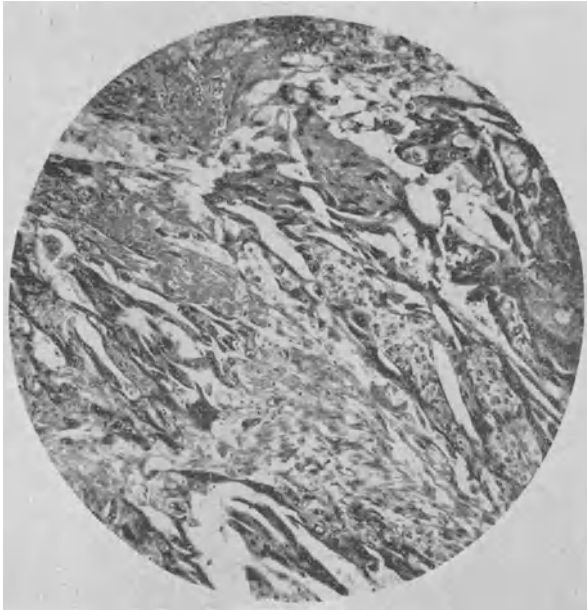


Abb. 76. Chorionepitheliom.

Blase und Scheide. Es ist dann, sei es daß der Uterus noch vorhanden ist oder exstirpiert wurde, am oberen Scheidenende eine kleine Lücke zu finden, aus der der Urin herausquillt. *Ureterscheidenfisteln* entstehen meist im Anschluß an Operationen, am häufigsten nach der erweiterten Karzinomoperation, welche eine weitgehende Freilegung der im Karzinom eingewachsenen Harnleiter notwendig macht.

Größere Blasenscheidenfisteln sind natürlich mit Leichtigkeit zu erkennen. Es gibt aber auch solche, die sehr klein sind und, im Scheidengewölbe liegend, mit einer *Ureterscheidenfistel* verwechselt werden können. Füllt man die Blase, so tritt bei der Blasenfistel

die Flüssigkeit durch diese in die Scheide aus, was besonders deutlich zu sehen ist, wenn man entweder Milch oder eine Methylenblaulösung dazu verwendet. Bleibt die Blase kontinent und tropft dabei aus der Fistelöffnung ungefärbter Harn in die Scheide, so darf man eine Ureterfistel annehmen. Führt man durch die Urethra eine Steinsonde und durch die Fistelöffnung von der Scheide aus eine Knopfsonde ein und treffen sich diese beiden Instrumente in der Blase — was man fühlen und manchmal auch hören kann —, so liegen beide Instrumente im Blasen-

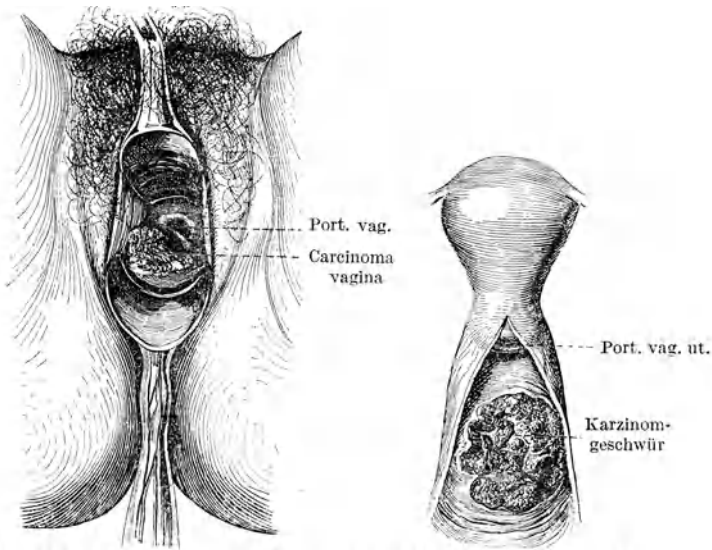


Abb. 77. Carcinoma vaginae. Abb. 78. Carcinoma vaginae.

lumen. Es handelt sich dann um eine *Blasenscheidenfistel*. Bei einer Ureterscheidenfistel können die beiden Sonden natürlich nicht zur Berührung gebracht werden.

Durch die **Zystoskopie**, d. h. die Besichtigung der Blaseninnenwand mittels des Zystoskops, verbunden mit Färbung des Harnes durch intramuskuläre Injektion von Indigokarminlösung — der tiefblaue Farbstoff wird unverändert durch die Niere ausgeschieden —, kann die Differentialdiagnose in einwandfreier Weise gemacht werden. Wird nämlich nur durch den einen Ureter blau gefärbter Harn in die Blase entleert, während der andere keine Funktion zeigt, so besteht bei gleichzeitigem Harnabgang durch die Scheide eine Ureterfistel. Der in den kranken

Ureter eingeführte Katheter bleibt an der Stelle der Fistel (Verengung) fast immer stecken.

Kotfisteln. Verliert die Patientin Stuhl und Gase und findet man den Sphincter ani kontinent, so muß man an eine *Rektovaginal-* oder an eine *Rektoperinealfistel* denken. Man sucht dann an der hinteren Scheidenwand oder am Damm nach der Fistelöffnung, von der aus man mit einer Sonde in das Lumen des Rektums gelangt und überzeugt sich durch die Einführung eines Fingers in den Mastdarm von der Lage des Sondenendes. Daß es nach Uterusexstirpationen unter bestimmten Umständen zu einer Kommunikation zwischen dem Scheidenstumpf und einer hier adhärennten partiell nekrotisch gewordenen Dünn- oder Dickdarmschlinge kommen kann, sei noch erwähnt.

Unter **Vaginismus** versteht man einen Krampfzustand in der Vaginalwand bei der Einführung des Penis, und zwar meist bei Bestehen eines beträchtlichen Mißverhältnisses — oder dann, wenn die Einführung des Penis Schmerzen macht. Der Krampf kann einen solchen Grad annehmen, daß eine Narkose dazu notwendig ist, um eine Lösung des Penis aus der Vagina zu erreichen (*Penis captivus*).

Fünfter Abschnitt.

Die krankhaften Veränderungen am Collum uteri.

Die *Portio vaginalis uteri* ist bei nulliparen Frauen ein konisches Zäpfchen von Halbfingergliedlänge. Veränderungen derselben können mit den tastenden Fingern gefühlt oder durch Inspektion festgestellt werden. Der äußere Muttermund stellt ein zartes, rundliches Grübchen dar. Bei Frauen, welche schon geboren haben, ist die Portio mehr zylindrisch, der äußere Muttermund ist ein querer Spalt mit Einkerbungen an seinen seitlichen Rändern. Manchmal gehen diese sehr tief und die Portio vaginalis ist dann seitlich aufgespalten, wobei die einzelnen Zapfen in Form und Größe ganz ungleich beschaffen sein können. Man nennt diesen Zustand „*Lazeration*“ — *Einriß* (Abb. 79), er ist intra partum entstanden. Die dadurch zustande gekommenen Verletzungen der Portio vaginalis können so beträchtlich sein, daß nur mehr einzelne Teile derselben bestehen bleiben und der Muttermund seitlich weit aufgerissen ist. Reicht die *Lazeration* weit in den Zervikalkanal hinein, dann stülpt sich die Zervixschleimhaut heraus und liegt häufig zutage. Man bezeichnet diesen Zustand als *Ektropium*.

Die *Konsistenz der Portio* ist gewöhnlich *derb*; bei Auflockerung derselben mit gleichzeitiger „weinhefeartiger Verfärbung“ ihres Epithelüberzuges, wie auch der Scheidenschleimhaut muß man an Schwangerschaft denken. Ist die Portio sehr hart und dick, so spricht das für eine vorausgegangene *Entzündung* oder es handelt sich um eine sogenannte *Metropathie*, eine Verdickung

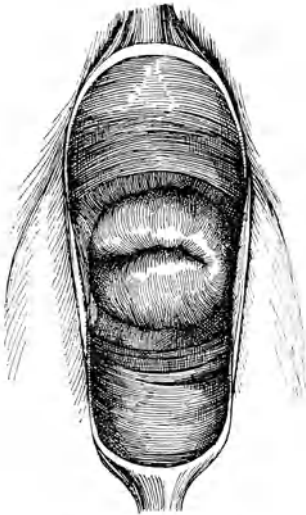


Abb. 79. Laceratio cervicis
(Zervixriß).

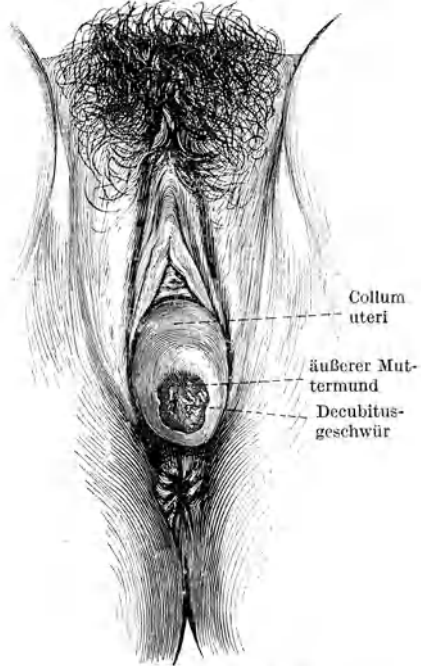


Abb. 80. Elongatio colli
mit Dehnungsgeschwür.

der Uteruswand in allen ihren Teilen und in allen Dimensionen, mit starker Verdickung der *Mucosa corporis uteri* verbunden. Dieser Zustand hat einen chronischen und bleibenden Charakter.

Bei frischer *Entzündung* (z. B. gonorrhöischer Infektion) des Uterus ist die Portio *angeschwellen* und auch *rötlich* verfärbt. Aus dem äußeren Muttermund quillt dicker, gelbgrüner Eiter hervor. Die mikroskopische Untersuchung stellt eine *eitrige Endometritis* fest.

Manchmal findet man beide oder auch nur die eine (häufiger die vordere) Portiolippe stark verlängert, *Elongatio colli* (Abb. 80). Ist nur die vordere Lippe verlängert, so spricht man von einem

Col tapyroid (Abb. 81). Wenn bei Prolaps die Portio längere Zeit vor der Vulva liegt, so treten Erscheinungen von chronischer Stauung und Hypertrophie auf, wodurch sie sich in allen Dimensionen vergrößert und verhärtet.

Während der Rückbildungsvorgänge im und nach dem Klimakterium *atrophiert auch die Portio* oft bis auf ein kleines Zäpfchen mit einem ganz unscheinbaren Grübchen, dem äußeren Muttermund entsprechend.

Erosion. Nicht immer ist die Portio vaginalis von normalem Epithel überzogen. Häufig sieht man in der Umgebung des äußeren Muttermundes eine hellrote, samtartige, manchmal feinkörnige, bei Berührung leicht blutende und gegen den normalen Epithelüberzug der Portio unscharf begrenzte Partie, welche den Eindruck eines gereinigten Geschwürs macht. Bei genauer Betrachtung und vor allem im Mikroskop zeigt sich jedoch, daß es sich hier nicht um einen Substanzverlust handelt, sondern um eine Umwandlung des Plattenepithels um den äußeren Muttermund herum in Zylinderepithel, das aus der Zervixhöhle herausgewachsen ist und das Plattenepithel ersetzt hat. Dieses Epithel hat oft einen feinkörnigen, samtartigen Charakter und blutet bei Berührung. Man nennt eine solche Veränderung eine **Erosion** (Abb. 82).

Manchmal prominieren über die Oberfläche der Portio kleine Zystchen, welche Haselnußgröße erreichen können und durch Retention von Schleim in den Zervix- oder Erosionsdrüsen entstehen. Sie führen den Namen *Ovula Nabothi*.

Es kommt nicht so selten vor, daß sich auf dem Boden einer *Erosion* ein Karzinom entwickelt, weshalb man, besonders im hohen Alter der Frau und dann, wenn die Anamnese Verdacht erregt, auch an ein beginnendes Karzinom denken muß. Die Diagnose ist durch Probeexzision mit mikroskopischer Untersuchung sicher zu stellen (Abb. 83).

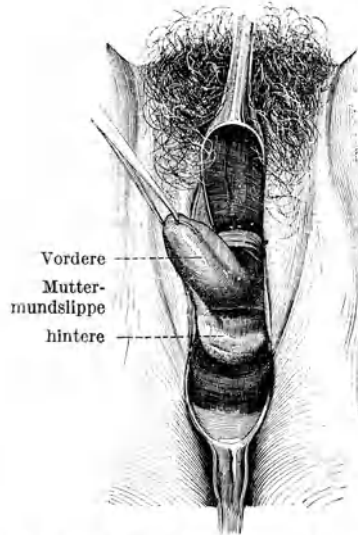


Abb. 81. Elongation der vorderen Portiolippe (*Col tapyroid*).

Findet man an der Portio ein Ulkus, so ist das meistens ein *Dehnungsgeschwür*, welches dadurch entsteht, daß sich bei übermäßig starker Stauung die oberflächliche Epithelschicht an vereinzelt Stellen der Portio vaginalis überdehnt und dann abstößt. Zur Sicherstellung der Diagnose muß in solchen Fällen eine *Probeexzision* gemacht und dann eine mikroskopische Untersuchung angeschlossen werden. Ein *Dekubitusgeschwür* kann in

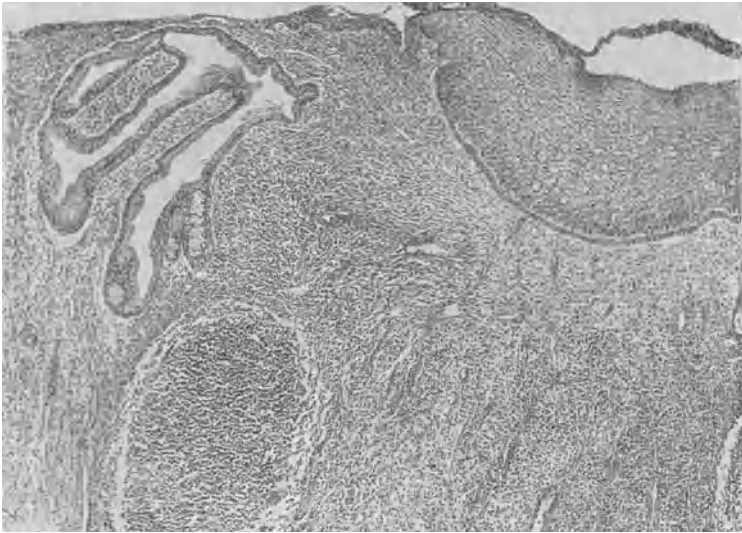


Abb. 82. Erosio portionis uteri. Links Drüsenschläuche, darüber fehlt das Epithel. Rechts Plattenepithel.

der Scheide dann entstehen, wenn ein *Pessar* oder eine *Okklusivkapsel* übermäßig lange liegen bleibt, ohne genügend häufig gereinigt zu werden.

Andere Geschwüre, welche an der Portio vaginalis entstehen, sind auf eine *luetische Affektion* zurückzuführen. Die Kennzeichen eines Primäraffektes sind bereits früher geschildert worden. Er sieht an der Portio ähnlich aus wie eine Erosion, hat aber einen scharfen Rand, eine infiltrierte Basis und eine intensiv braunrote Farbe. Der Gynäkologe begegnet einem Primäraffekt an der Portio vaginalis uteri relativ selten.

Das äußerst seltene **tuberkulöse Geschwür** erkennt man manchmal schon daran, daß die Basis desselben oder der zackige

Rand und seine Umgebung kleine Knötchen tragen. Meist bringt aber erst die mikroskopische Untersuchung die Entscheidung.

Das Carcinoma colli uteri. Wie schon erwähnt, ist die Erosion oftmals der Ausgangspunkt eines *Karzinoms*, welches sich aber viel häufiger auf ganz unvorbereitetem Boden, aus dem Plattenepithelüberzug der Portio entwickelt. Es kann im Beginn wie eine Erosion aussehen und stellt ein flaches beetartiges Geschwür

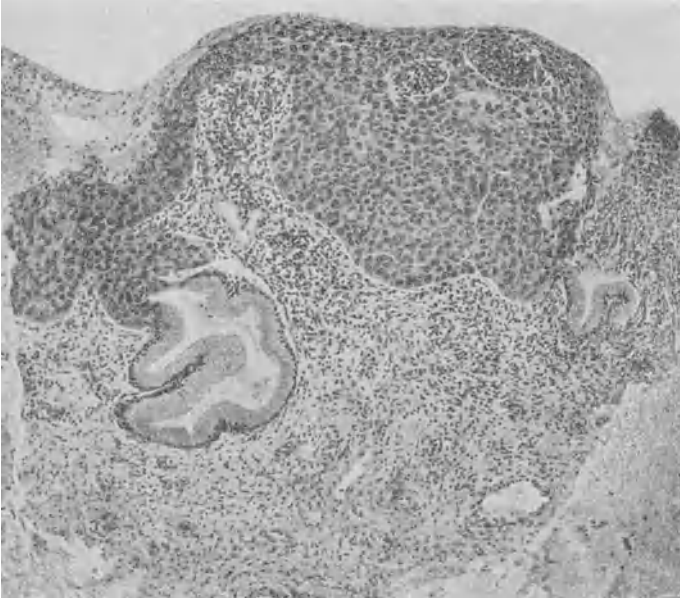


Abb. 83. Erosio portionis mit Einbruch von Plattenepithelkarzinom.

dar, das sich aber gegen die Umgebung schärfer abgrenzt als die Erosion und sehr bald eine für das Karzinom ungemein charakteristische Eigenschaft zeigt. Es bricht nämlich eine Knopfsonde, gegen die Geschwürfläche fest angedrückt, in ein krebziges Gewebe der Portio ein, während die Erosion oder ein harmloses Geschwür nichtkrebsiger Beschaffenheit hart ist und dem Instrument einen festen Widerstand leistet (CHROBAK; Abbildung 84). Das *Karzinomgeschwür* lokalisiert sich häufiger an der vorderen Lippe der Portio vaginalis (Abb. 85), es breitet sich nach allen Seiten hin aus und greift bald in die Tiefe. Der damit verbundene Zerfall schafft kraterförmige Substanzverluste an der

Portio (Abb. 86), wodurch diese schließlich ganz zerstört werden kann. Bald sitzt ein solcher Krater nur in einem Teil der Portio, während der Rest noch intakt ist, bald ist die Portio völlig verschwunden. An ihrer Stelle findet sich dann ein *Geschwürstrichter*, welcher eventuell das ganze Collum uteri einnimmt und sich im fortgeschrittenen Zustande der Krankheit in manchen Fällen mit seinen Randpartien auf die Scheide erstreckt. Vielfache

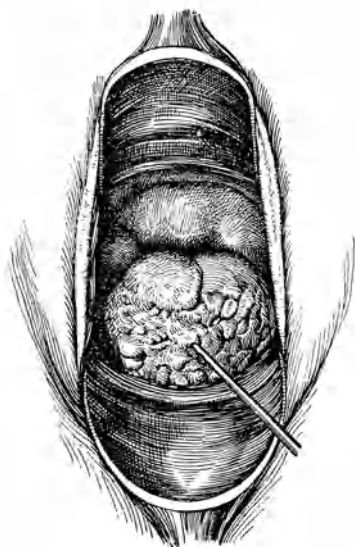

Abb. 84. CHROBAKScher Sondenversuch. Die Knopfsonde bricht in das zerfallende Blumenkohlgewebe ein.

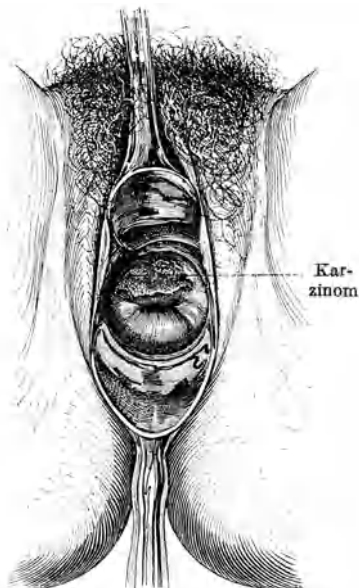


Abb. 85. Karzinomgeschwür der Portio vaginalis uteri (beginnend).

Anwendung findet die Einteilung des Kollumkarzinoms in vier Gruppen, was durchaus empfehlenswert erscheint.

Dem Vorschlage von WINTER, die Ausbreitung des Karzinoms durch römische Ziffern zu bezeichnen, wird gegenwärtig fast überall Folge geleistet, wobei gemeint ist, daß

- I auf das Kollum beschränkt ist,
- II den Übergang auf das Scheidengewölbe bedeutet,
- III das Übergreifen auf die Parametrien zum Ausdruck bringt und
- IV als inoperabel bezeichnet wird.

Die Neubildung entwickelt sich entweder vom Epithelüberzug der Portio, also vom Plattenepithel (Abb. 87, siehe auch Abb. 83),

oder vom Zylinderepithel einer Erosion aus oder sie entsteht in der Schleimhaut des Zervikalkanals. Ist der Fall etwas mehr fortgeschritten, hat die krebssige Infiltration das ganze Kollum durchsetzt oder finden wir einen Krater, der mit der Scheide in weiter Verbindung steht, so sind wir gewöhnlich nicht mehr in der Lage, zu bestimmen, von welchem Teil des Kollums das Karzinom seinen Ausgang nahm. Auch bei mikroskopischer Untersuchung läßt sich dies nicht immer sicher sagen, wiewohl es sich beim Zervixkarzinom um einen Drüsen- und beim reinen Portio-
 karzinom primär um einen Plattenepithelkrebs handelt. Denn einerseits hat das von einer Erosion der Portio ausgehende Karzinom ebenfalls einen drüsenartigen Bau und andererseits greift die Neubildung rasch vom Ausgangspunkt auf die Umgebung über, wodurch das histologische Bild bald vollkommen verwischt sein kann. Nur in einer geringen Zahl von Fällen ist ein Krebsgeschwür so situiert, daß man *sicher* behaupten kann, die Erkrankung sei von der Oberfläche der Portio beetartig ausgegangen (Abb. 88). Klinisch und anatomisch spricht man deshalb nicht von einem Karzinom der Portio vaginalis oder der Zervix, sondern gebraucht für beide besser die Bezeichnung „*Carcinoma colli uteri*“. Da aber in den meisten Fällen der Kollumkrebs unter dem klinischen Bilde eines Portio-
 karzinoms in Erscheinung tritt und deshalb schon bei der Untersuchung der Portio vaginalis als solcher erkannt wird, kommt er in diesem Kapitel zuerst zur Besprechung.

Es ist noch zu erwähnen, daß ein im Scheidengewölbe entstehender Krebs bald auf die Portio übergreift und umgekehrt, so daß es auch in dieser Beziehung schwer und vielfach unmöglich ist, den Ausgangspunkt eines solchen Karzinoms zu erkennen.

Ein *weiter Weg*, auf dem sich ein Karzinomgeschwür der Portio entwickeln kann, ist der Zerfall eines zentralen Kollumknotens, der entweder in den Zervikalkanal hinein oder an der Portio-

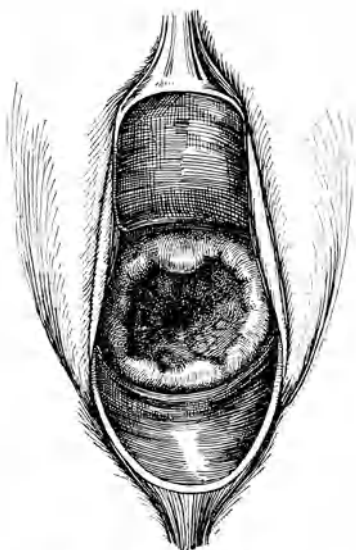


Abb. 86. Kraterförmiges
 Geschwür der vorderen
 Portiollippe.

oberfläche durchbricht (Abb. 89). Bei weiterem Fortschreiten des Zerfalles ist auch hier eine Unterscheidung nicht mehr möglich, wo der Aufbruch zuerst erfolgte.

Die *dritte* Form, in der ein Karzinom des Kollums wächst, ist eine tumorartige Wucherung, wobei sich an einer Stelle der Portio, breit aufsitzend, eine in das Scheidenumen hineinragende Geschwulst entwickelt, die häufig so groß wird, daß sie einen be-

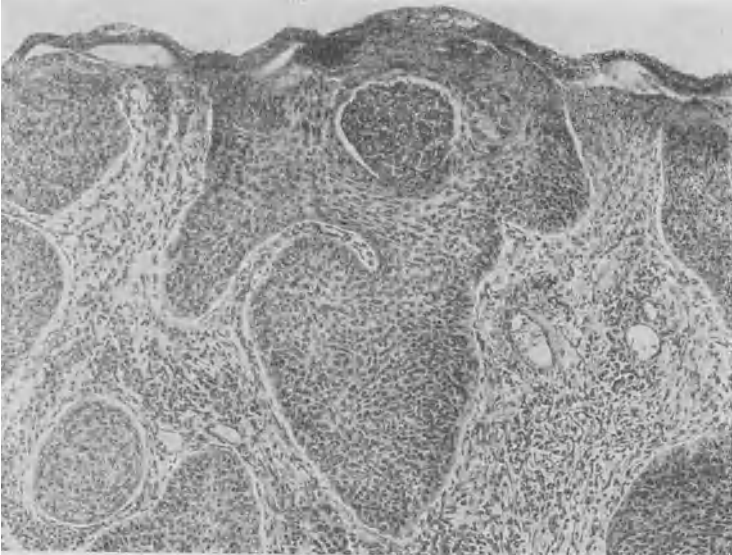


Abb. 87. Plattenepithelkarzinom der Portio vaginalis uteri.

trächtlichen Teil des Scheidenrohres ausfüllt. Die Oberfläche dieser Geschwulst ist höckerig und brüchig, das Aussehen dem eines Blumenkohls ähnlich, weshalb man auch von einer *Blumenkohlgeschwulst der Portio* (Abb. 90 bis 92) spricht. Ein derartiger Tumor kann auf die Portio beschränkt bleiben; in anderen Fällen greift er auf das Scheidengewölbe über und verwächst mit diesem breit. Eine solche Geschwulstmasse zerfällt dann, so daß sich im Blumenkohltumor stellenweise kraterförmige Defekte bilden. Schließlich kann auf diesem Wege fast der ganze Tumor verschwinden, so daß nur noch ein flaches oder höhlenartiges Geschwür übrigbleibt (Abb. 93).

Bei allen drei Möglichkeiten blutet die Karzinommasse leicht auf Berührung und liefert zufolge des Zerfalles einen „fleisch-

wasserartigen“ oder rein blutigen, mißfärbigen, übelriechenden Ausfluß.

Zur Sicherstellung der Diagnose ist es ratsam, auch in fortgeschrittenen Fällen, die nicht ganz einwandfrei als Karzinom zu betrachten sind, die *Probeexzision* zwecks mikroskopischer Untersuchung vorzunehmen. Die Besichtigung der Portio im Spiegel soll nicht unterlassen werden.

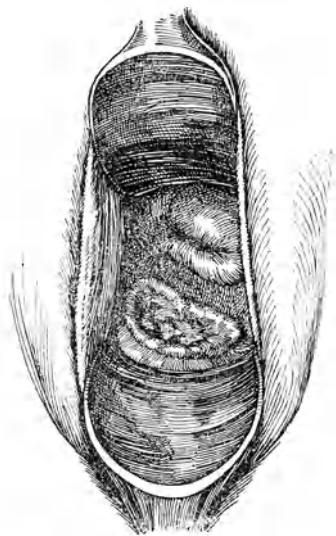


Abb. 88. Beetartiges Karzinomgeschwür der vorderen Portioliippe.

Polypen. Nicht so selten läßt sich bei Patientinnen, welche wegen Genitalblutungen zum Arzt kommen, durch die digitale Untersuchung sowohl, wie auch durch Besichtigung im Spiegel feststellen, daß im äußeren Muttermund eine Geschwulst sichtbar, bzw. fühlbar ist, welche oft in die Scheide hineinragt, durch einen mehr oder weniger dicken Stiel mit der Wand des Uteruskavums verbunden ist und alle möglichen Formen und Größen besitzen kann. Meist handelt es sich bloß um ein kleines Gebilde mit langsamem Wachstum verbunden mit Blutabgängen. Die Geschwulst liegt entweder gerade in dem sich öffnenden Muttermund, so daß man ihre untere Kuppe tasten und sehen kann oder sie hängt gestielt durch den Zervikalkanal hindurch in die Scheide hinein. Ein Myom- oder Fibrom*polyp* kann auch solche

Dimensionen annehmen, daß die Scheide dadurch ganz ausgefüllt wird. Durch Herabziehen desselben kann dann sein Stiel erreicht und umgriffen werden. Besteht der Polyp bloß aus gewuchertem Schleimhautgewebe, so spricht man von einem **Schleimhautpolypen** (Abb. 94 bis 96), fühlt er sich aber derb

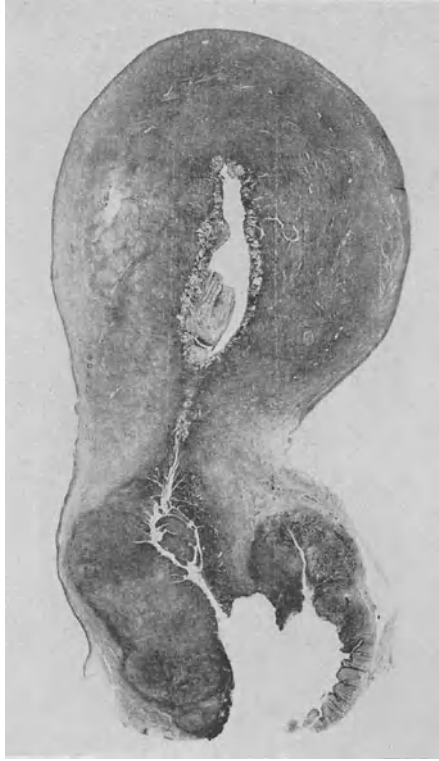


Abb. 89. Endophytisches Wachstum des Carcinoma colli uteri (Kraterbildung).

an, so wird er von *myomatösem* oder *fibrösem Gewebe* gebildet. Dieser letztere entsteht in der Weise, daß ein submuköses Myom oder Fibrom der Korpushöhle durch Kontraktionen des Uteruskörpers in die Scheide ausgetrieben wird, wobei sich die die Geschwulst umgebende Kapsel in einen Stiel auszieht. *Zu den markanten Symptomen aller dieser genannten Formen von*

Polyposis uteri gehört das Bestehen von unregelmäßigen Blutungen aus dem Uterus.

Ein submuköses Myom kann an seinem Schleimhautüberzug leicht nekrotisch werden. Im Scheidenspiegel sieht dann die

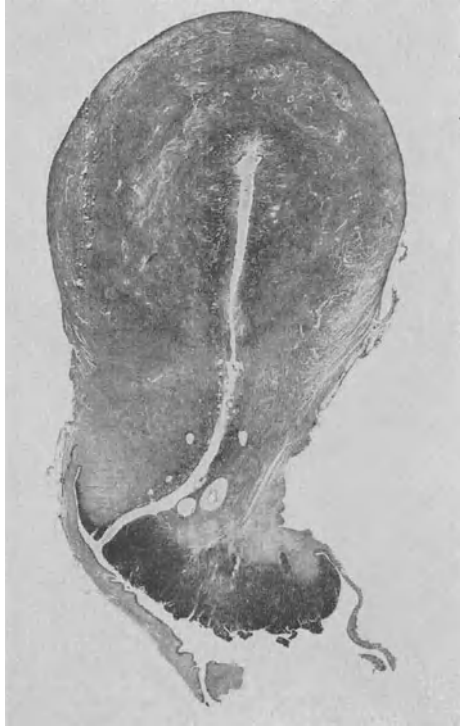

Abb. 90. Exophytisches Wachstum des Carcinoma colli uteri (Blumenkohlgeschwulst).

Geschwulstoberfläche grünlich oder schwarzbraun verfärbt aus, sie fühlt sich weich an und löst sich in Fetzen von der Unterlage ab. Ein reichlicher, übelriechender, serös-blutiger Ausfluß begleitet diese Nekrose. Hängt ein derartiger Polyp durch den äußeren Muttermund heraus, so kann er mit einem Blumenkohlkarcinom der Portio vaginalis verwechselt werden. Man erkennt aber die beiden Geschwulstarten daran, daß bei ersterem meist nur die Oberfläche zerfällt, die Hauptmasse des Tumors jedoch

derb ist und der angedrückten Sonde Widerstand leistet. Auch hat der Polyp einen Stiel, der in den Uterus hineinzieht. Der Karzinomtumor hingegen ist durchaus nachgiebig, die Sonde bricht tief ein und die breiten Zusammenhänge mit der Portio lassen keinen Zweifel an der Art der Geschwulst aufkommen.

Bei jedem polypösen Gebilde muß man an die Möglichkeit einer *malignen Degeneration* denken, und zwar entsteht im

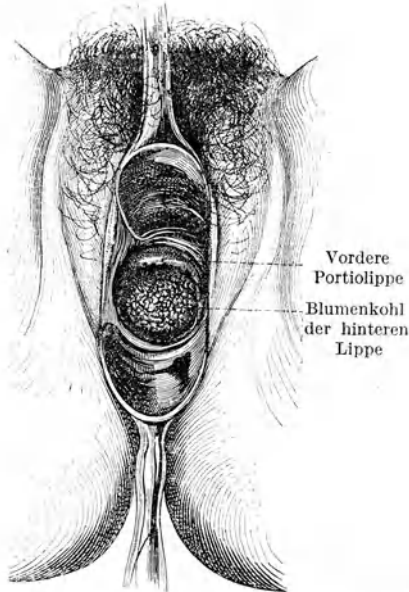


Abb. 91. Blumenkohlkarzinom der hinteren Portiollippe im Spiegelbild.

Schleimhautpolypen ein Karzinom, während ein Fibrom- (Myom-) Polyp sarkomatös degeneriert, ersteres fast nur im vorgerückten Lebensalter, während letzteres auch schon in jungen Jahren geschehen kann. Die Diagnose der *Malignität* läßt sich verlässlich nur durch das Mikroskop stellen.

Während zur Diagnose der bisher beschriebenen Erkrankungen die *Palpation* mit *einer Hand* genügt, ist für die Untersuchung des *Uteruskörpers*, der *Adnexe* und der *Parametrien* die schon früher geschilderte bimanuelle Tastung unbedingt erforderlich.

Sind irgendwelche Veränderungen in der Beschaffenheit des Uteruskörpers vor sich gegangen, so tritt bei der Untersuchung bald das eine, bald das andere Moment mehr hervor. Einmal ist es die *Vergrößerung* der Gebärmutter, ein anderes Mal ihre *Verlagerung* nach abwärts oder nach hinten zu, wieder ein anderes Mal die unregelmäßige Form oder die ungewöhnliche Konsistenz

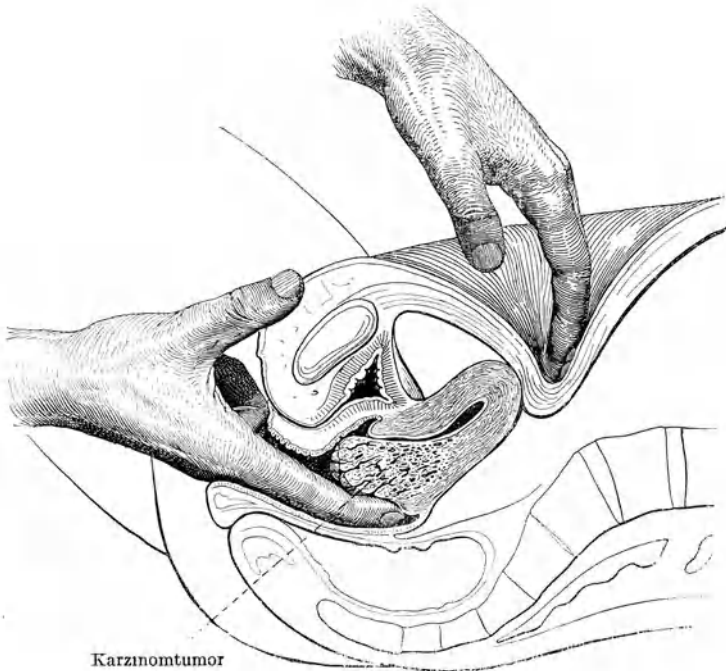


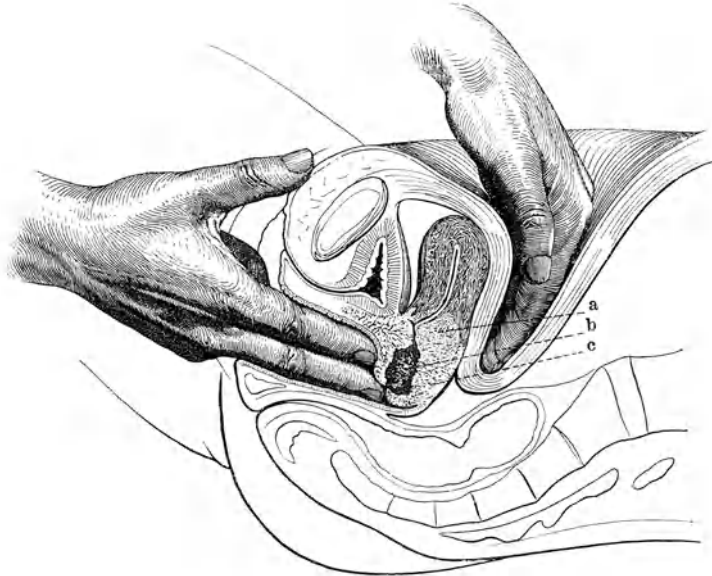Abb. 92. Blumenkohlkarzinom der hinteren Portiollippe.

derselben. Man geht daher bei der Untersuchung des Uteruskörpers nicht immer in einer bestimmten Reihenfolge vor, sondern beachtet vor allem das, was sich als auffälligste Anomalie präsentiert und vervollständigt dann die Untersuchung in den anderen Belangen. So orientiert man sich beispielsweise bei der *Größenbestimmung des Uterus* gleich auch über seine *Form*, bei der *Lagebestimmung* über seine *Beweglichkeit* usw.

Sechster Abschnitt.

Die krankhaften Veränderungen am Corpus uteri.

Hat man bei der bimanuellen Untersuchung den Uterus zwischen die beiden Hände gebracht und sich dadurch vor allem über seine Lage orientiert, so kann man dann auch den Stand seines Fundus bestimmen, sowie seine Breiten- und Tiefen-



a) Umschriebener Karzinomknoten der hinteren Kollumwand. b) Karzinomkrater in der Zervix. c) Karzinomatöses Infiltrat der Kollumwand.

Abb. 93. Kraterförmiges Geschwür der Portio vaginalis uteri.

entwicklung feststellen, wodurch man sich ein gutes Bild über die Größe und Form dieses Organs zu verschaffen vermag. Man informiert sich dabei auch gleichzeitig über seine Konsistenz und Beweglichkeit.

Endometritis (Abb. 97). Nicht jede Erkrankung des Uteruskörpers geht mit tastbaren Veränderungen an ihm einher, so beispielsweise die Entzündung des *Endometriums* — *Endometritis* genannt. Bei dieser ist der Uterus entweder gar nicht oder nur wenig vergrößert, und zwar finden wir bei den akuten Formen meist eine leichte Volumszunahme, eine weichere Konsistenz und gesteigerte Tastempfindlichkeit.

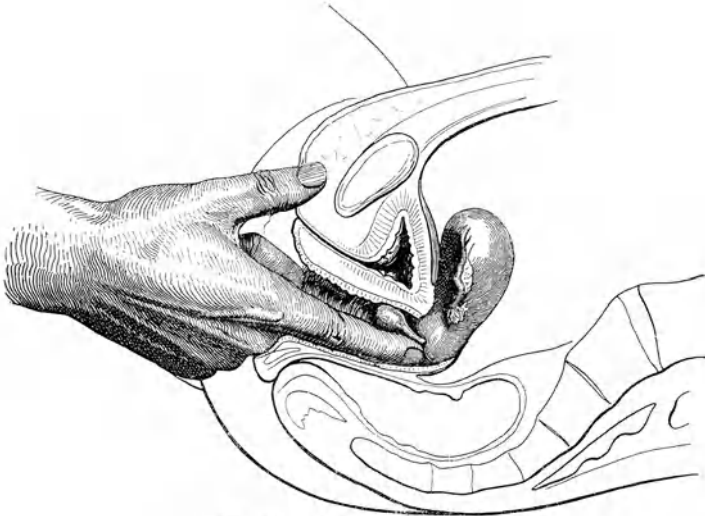

Abb. 94. Polypus cervicis.

Bei der *chronischen* Form ist die Gebärmutter bald normal groß, bald etwas vergrößert und fühlt sich derb an. An der Portio findet man oft *Erosionen*. Neben diesen geringfügigen Veränderungen des Tastbefundes, die aber auch vollständig fehlen können, manifestiert sich die Erkrankung stets in vermehrter Sekretion der Uterusschleimhaut und öfters auch in Anomalien der Menstruation. Die Symptome im akuten Stadium hängen vielfach von den Ursachen ab, durch welche die Endometritis entstanden ist.

Die häufigsten Ursachen sind **septische Infektionen** und **Gonorrhoe**. Zu ersteren kommt es meist gelegentlich eines Abortus oder einer Geburt; sie setzen unter Fieber und Schmerzen mit einer Anschwellung des Uterus ein. Das Sekret (Ausfluß) ist vermehrt, manchmal auch eitrig und übelriechend. Beim *akuten Gebärmuttertripper* ist der Uterus beträchtlich angeschwollen, das Sekret gelb-grüneitrig, im Spiegelbild er-

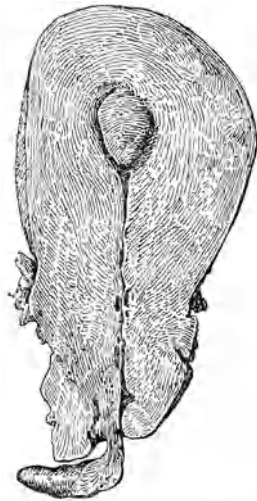


Abb. 95. Polyposis uteri.

scheint die Portio stark gerötet. Stärkere Schmerzen treten erst auf, wenn eine Entzündung des *Myometriums* (*Metritis*) und des *Perimetriums* (*Perimetritis*) hinzugekommen ist. Die Menstruation erscheint bei der Endometritis gewöhnlich in normalen Intervallen, die Blutabgänge können verstärkt sein.

Eine bakteriologische Untersuchung ist in diesen Fällen notwendig, um über die Ätiologie der Affektion Sicherheit zu be-

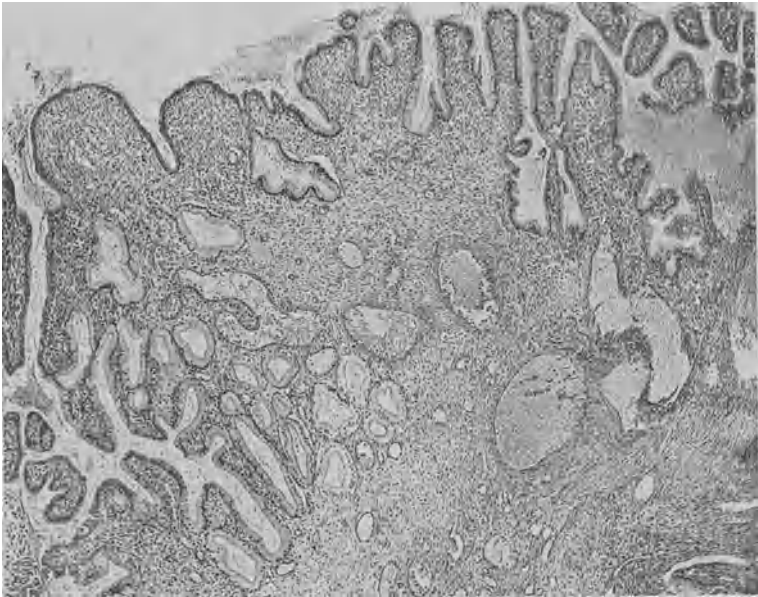


Abb. 96. Gutartiger Schleimhautpolyp des Uterus.

kommen. Das Sekret muß zu diesem Zwecke aus der Zervixhöhle mit einem Wattestäbchen entnommen werden oder man legt auf einige Stunden einen sogenannten *SCHULTZESchen Probetampon*, d. i. ein mit Gaze umwickeltes Stück Watte, vor die Portio. Nach Einführung eines röhrenförmigen oder zweier blattförmiger Spiegel und gründlicher Reinigung der Portio sowie des Scheidengewölbes, wird der Tampon mit einer Kornzange vor die Portio gelegt, wo er je nach der Menge des Sekretes einige Zeit liegen bleibt. Das aus der Zervix austretende Sekret sammelt sich auf dem Tampon an und kann der bakteriologischen Untersuchung zugeführt werden, nachdem der Tampon unter Ein-

stellung von Spateln vorsichtig wieder entfernt worden ist. Die Untersuchung des Scheidensekretes gibt oft unverlässliche Resultate, da Strepto-, Staphylokokken usw. auch in der Scheide gesunder Frauen häufig zu finden sind und anderseits die außer-

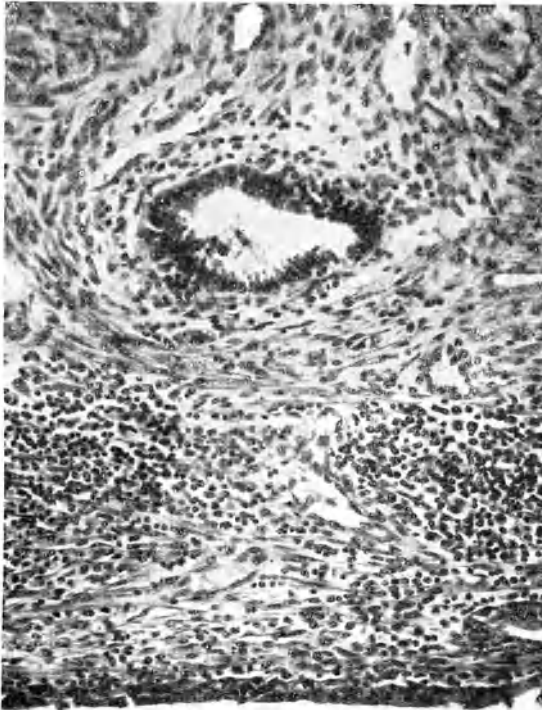

Abb. 97. Endometritis.

ordentlich reiche Bakterienflora der Vagina die Gonokokken völlig überwuchern kann. Bei *frischer Gonorrhoe* kann es dagegen gelingen, schon im Scheidensekret einen *positiven bakteriologischen Befund* zu erhalten.

Im *chronischen Stadium* finden wir bei der *Endometritis* bald ein serös-schleimiges, bald ein eitriges Sekret. Nach WINTER soll ein rein eitriges Sekret aus dem Korpus stammen, während das Sekret aus der Zervix und aus einer Erosion der Portio mehr schleimig

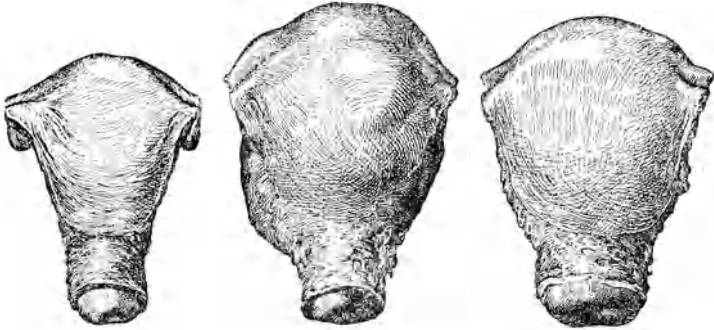

Abb. 98.

Abb. 99.

Abb. 100.

Normaler, myomatöser und metropathischer Uterus.

ist. Die Menstruation ist bald ganz in Ordnung, bald gibt es *Menorrhagien* und *Metrorrhagien*. Zur Zeit der Periode können

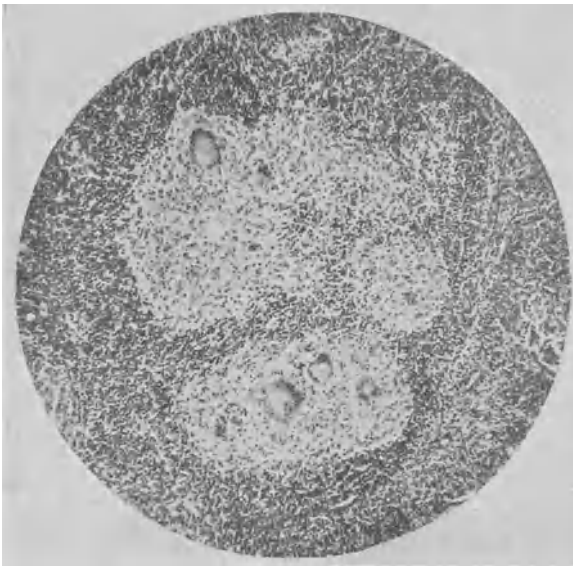


Abb. 101. Tuberkel im Gewebe.

Schmerzen in der Gebärmutter auftreten, was mit der Schwellung in der entzündeten Schleimhaut zusammenhängt, oft auch auf eine gleichzeitig bestehende *Metritis* zu beziehen ist. Ein auf-

fallendes Symptom ist der sogenannte Intermenstrual- oder *Mittelschmerz*, welcher ungefähr in der Mitte zwischen zwei Menstruationen beobachtet wird und mit der um diese Zeit herum stattfindenden Ovulation (Follikelsprung) zusammenhängen kann.

Durch *Sondierung* läßt sich außer einer eventuellen Vergrößerung des Uterus auch häufig eine besondere Empfindlich-

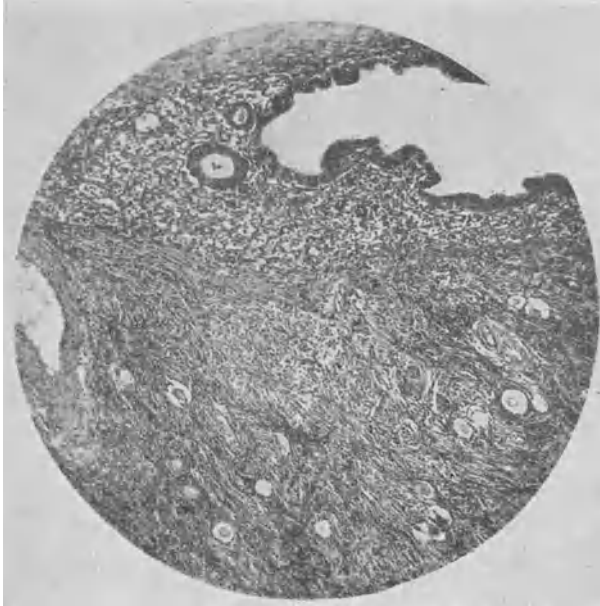

Abb. 102. Teerzyste.

keit der Schleimhaut bei Berührung mit dem Sondenknopf feststellen.

Unter *Endometritis post abortum* versteht man ein Krankheitsbild, dessen Symptome Blutungen sind, welche im Anschluß an einen Abortus auftreten und einen ganz unregelmäßigen Charakter haben können. Es handelt sich dabei meist um Retention kleiner oder größerer Plazentastückchen, welche die Blutung unterhalten oder um Deziduareste, ohne daß Entzündungserscheinungen bestehen müßten. Der sehr gebräuchliche Name trifft also vielfach nicht das Wesen der Erkrankung und man könnte besser von *Metrorrhagien post abortum*, bzw. *post partum* sprechen.

Eine *gleichmäßige Vergrößerung des Uterus* in dem Sinne, daß die Masse des ganzen Organs — *Collum* und *Corpus uteri* — nach allen Richtungen hin zugenommen haben, verbunden mit erhöhter Konsistenz, wird meist als eine „Metritis“ bezeichnet. In manchen Fällen trifft diese Bezeichnung zu, und zwar dann,

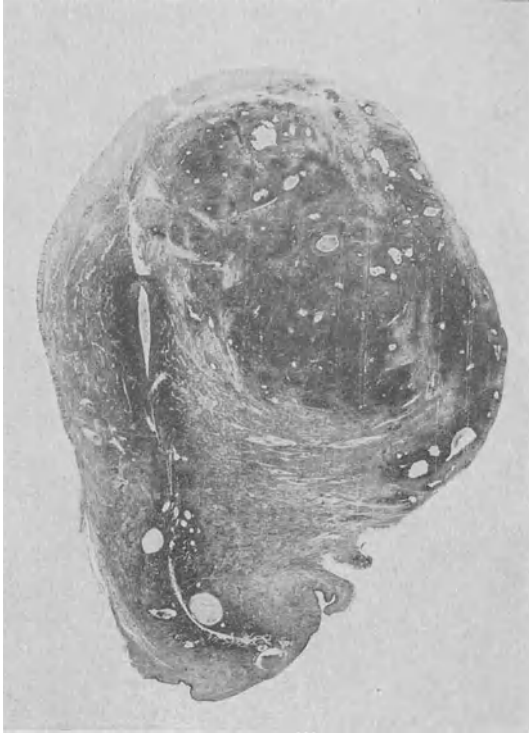

Abb. 103. Endometriose des Corpus uteri.

wenn nachweisbare Zeichen einer *Entzündung*, wie Anschwellung, Schmerzhaftigkeit und vermehrte Sekretion vorhanden sind, wenn es sich um ein *fiebrhaftes Puerperium* oder um eine *frische Gonorrhoe* handelt.

Diesem Krankheitsbild steht ein Zustand gegenüber, bei dem der Uterus beträchtlich vergrößert und *derb* ist (Abb. 98 bis 100). Seine Schleimhaut ist mächtig verdickt und *starke*, sowie langdauernde Blutungen in der Menstruationszeit begleiten das Bild,

welches den Namen „*Metropathia haemorrhagica*“ führt. Sie ist als eine hormonale Störung aufzufassen und von einer Persistenz der Eierstockfollikel begleitet, die mit einer zystischen Degeneration des Ovars einhergeht (*Hyperplasia glandularis*).

Ganz ähnliche Erscheinungen wie bei der **chronischen Endometritis** finden wir bei der *Tuberkulose der Uterismukosa* (Abb. 101). Der Uterus ist etwas oder auch gar nicht vergrößert, ja manchmal auffallend klein (hypoplastisch) und es kann eine Hypersekretion bestehen. Dabei wird von lange andauernden oder bald wieder vorübergehenden *Amenorrhöen* berichtet, seltener über *Menorrhagien* und *Metrorrhagien* geklagt. Zur Sicherstellung der Diagnose wird in solchen Fällen eine *Probeausschabung* mit nachfolgender mikroskopischer Untersuchung empfohlen. Sie bringt zwar ein verlässliches Resultat, ist aber kein gleichgültiger Eingriff, da sich daran eine Dissemination einer bis dahin verborgenen Tuberkulose anschließen kann.

Atypische und oft lange dauernde *Uterusblutungen* ohne tastbare Veränderungen an der Gebärmutter kommen sehr häufig im *Klimakterium*, seltener in der *Pubertät*, doch auch zu jedem Zeitpunkte dazwischen, d. h. im Stadium der geschlechtlichen Vollreife vor. Es sei kurz erwähnt, daß die Ursache für diese atypischen Blutungen nicht immer im Uterus selbst gelegen, sondern vielfach in Störungen der *innersekretorischen Funktionen* der *Ovarien* oder anderer endokriner Drüsen zu suchen ist.

Ist der Uterus abnorm klein, so ist er entweder im Wachstum zurückgeblieben oder atrophisch geworden. Er atrophiert im Klimakterium mit dem Aussetzen der Ovarialfunktion und wir finden dieselbe Erscheinung auch nach der Exstirpation der Ovarien (Kastration) am zurückgelassenen Uterus. Dieser ist in allen Teilen kleiner, was man schon an der flach und kurz

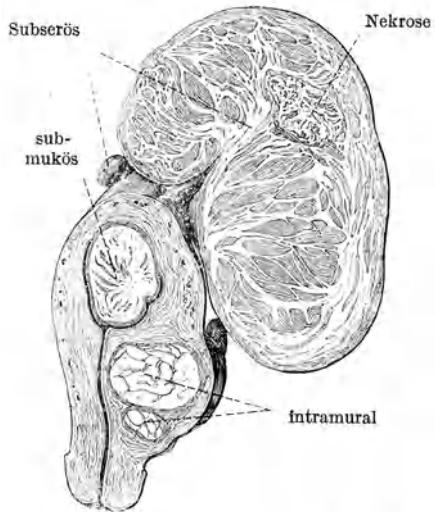


Abb. 104. Präparat mit intramuralen, subserösen und submukösen Myomen.

gewordenen Portio erkennen kann. Es gibt auch eine Atrophie infolge übermäßig starker puerperaler Involution, sich in der Stillzeit ausbildend, daher *Laktationsatrophie* genannt.

Ganz ähnlich fühlt sich der Uterus an, wenn sein Wachstum mit dem des übrigen Körpers nicht Schritt gehalten hat — eine

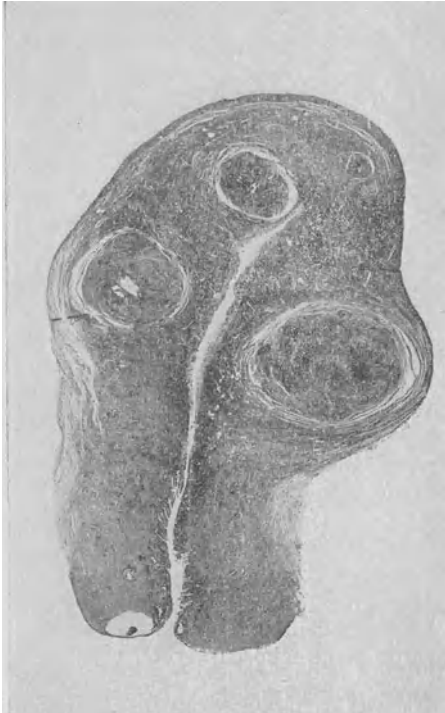

Abb. 105. Intramurales Myom.

Hypoplasie besteht. Er ist in allen Dimensionen kleiner als der normale Uterus, die Portio stellt ein schmales konisches Zäpfchen dar. Oft finden wir auch gleichzeitig eine *Hyperanteflexion*. Er unterscheidet sich vom *Uterus infantilis* dadurch, daß dieser die Form behalten hat, welche vor Eintritt in die Geschlechtsreife bestand. Es ist nämlich im Verhältnis zum Corpus das Collum uteri auffallend lang. Die Sondierung der Gebärmutter ist in diesen Fällen angezeigt, um eine richtige Vorstellung von der Länge des Uterus zu gewinnen.

Die Endometriose (Adenomyosis). Nicht so selten wächst das Endometrium unter Einwirkung von Ovarialhormonen

in die Tiefe, ein Vorgang, der als *Endometriosis interna* bezeichnet wird. Lösen sich kleine Partikel der Uterusmukosa von ihrem Mutterboden los, so kann es zur Verschleppung derselben durch die Blutbahnen oder auch auf dem Wege durch die Tuben kommen — *Endometriosis externa*. Schon makroskopisch lassen sich beim Abgang der Tuben aus dem Uterus knotenartige oder diffuse Auftreibungen erkennen.

Bei der *Endometriosis externa* kann man in den *Ovarien*, sowie in der *Uterusmuskulatur* zystische Hohlräume finden, welche von

einer teerartigen Masse erfüllt sind (altes, eingedicktes Blut) — **Teerzysten** genannt. Gleiche Veränderungen finden sich auch in den *Tuben*. Solche Herde können auch an den *Baucheingeweiden*, so an *Darm* und *Harnblase*, sowie im *Parametrium* und in den *Sakrouterinligamenten* gefunden werden. In selteneren Fällen liegt ein derartiger Knoten am *Nabel* oder *retrozervikal*.

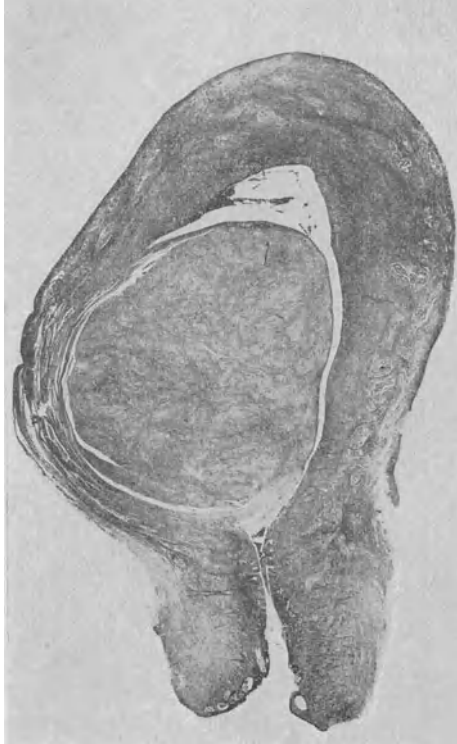

Abb. 106. Submuköses Myom.

Dysmenorrhoeen begleiten oft dieses Krankheitsbild. Es handelt sich bei der *Endometriose* stets um eine *durchaus gutartige Erscheinung*.

Das Myom (Fibrom) des Uterus.

Eine sehr häufige Ursache der Vergrößerung des Uteruskörpers ist eine Neubildung der Gebärmutterwand, welche den

Namen **Myom** (*Fibrom*) (Abb. 104) führt. Die Geschwulst liegt entweder, und zwar weitaus am häufigsten, in der Gebärmutterwand (**intramural**) (Abb. 105) oder sie entwickelt sich unter die Mucosa uteri (**submukös**) (Abb. 106) oder sie wächst zentrifugal unter die Serosa (**subserös**) (Abb. 107), wobei es zu einer ausgesprochenen Stielbildung kommen kann.

Bei der bimanuellen Untersuchung können sich folgende Befunde ergeben:

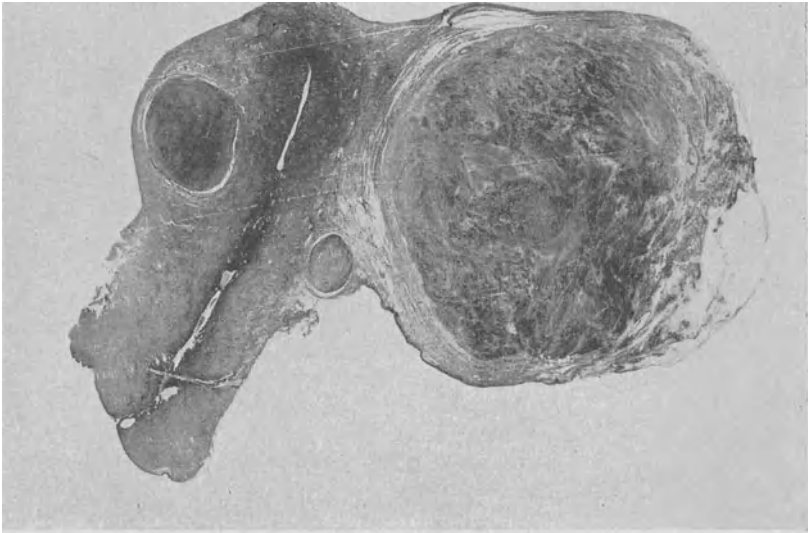


Abb. 107. Subseröses Myom.

Größe des Myoms. Der Uteruskörper ist immer vergrößert, wenn sich in ihm eine derartige Geschwulst entwickelt. Sein Umfang kann so bedeutend werden, daß der ganze Bauch dadurch ausgefüllt wird. Häufig tritt diese Geschwulstbildung multipel auf, so daß der Uterus oft höckerig wird und eine ganz unregelmäßige Form bekommt. Bei größeren Geschwülsten muß eine bestimmte Untersuchungstechnik angewendet werden, um zu erkennen, ob sie vom Uterus ausgehen. Man bewegt sie zu diesem Zwecke möglichst ausgiebig hin und her und führt, falls die Geschwulst aus dem kleinen Becken nach oben herausragt, die Finger der Außenhand über der Symphyse in die Tiefe, wobei man gleichzeitig die Geschwulst nach oben zu aus dem Becken

hinaufdrängt (Abb. 108 u. 109). Die Finger der Innenhand fühlen dann, wie beim Hochschieben der Geschwulst auch die Portio mit hinauf geht und nach oben zu entschwindet. Die Differentialdiagnose gegenüber einem *Ovarialtumor* wird in einem späteren Kapitel besprochen werden.

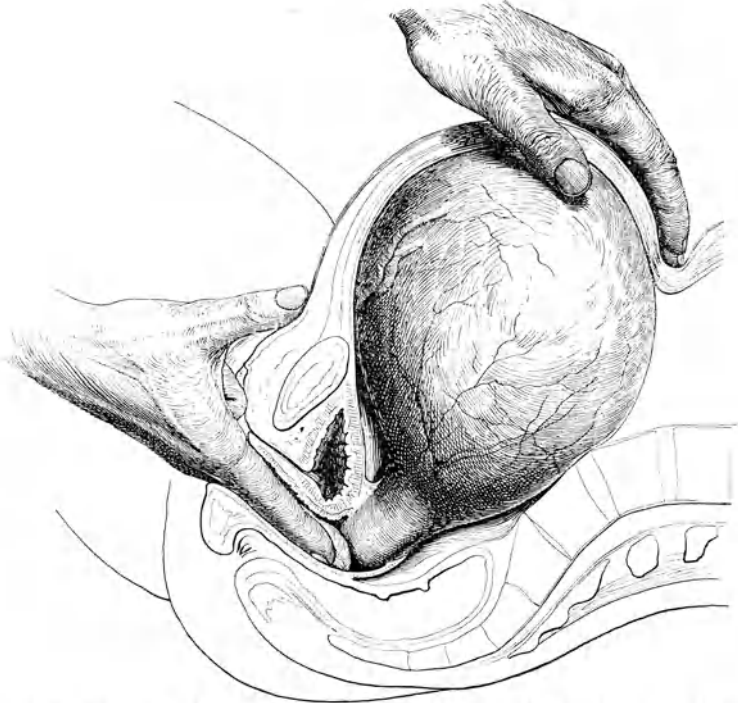


Abb. 108. Kugelmymom des Uterus. Diagnostischer Handgriff I.

Eine geringe, regelmäßige Vergrößerung des Uterus, welche durch ein intramurales oder submuköses Myom bedingt ist, bietet ein ähnliches Bild wie der schon früher beschriebene „metritische“ Uterus. Während aber bei ersterem die Größenzunahme nur das Corpus uteri betrifft, das Kollum hingegen meist schlank bleibt, ist bei der „Metritis“ der ganze Uterus, also auch das Kollum an der Vergrößerung beteiligt.

Die *Konsistenz der Myome* ist verschieden, meist härter als die des normalen Uterus und die *Fibrome* sind wieder härter als die *Myome*. Durch Einlagerung von Kalk können sie knochen-

hart werden, sie können durch ödematöse Durchtränkung, durch Nekrose oder zystische Degeneration erweichen, unter Umständen so beträchtlich, daß sie das Gefühl der Fluktuation geben.

Die Gestalt des myomatösen Uterus ist außer von der Form der Tumoren auch vielfach abhängig von ihrer Lokalisation. Während ein in der Korpushöhle liegendes submuköses Myom den Uterus

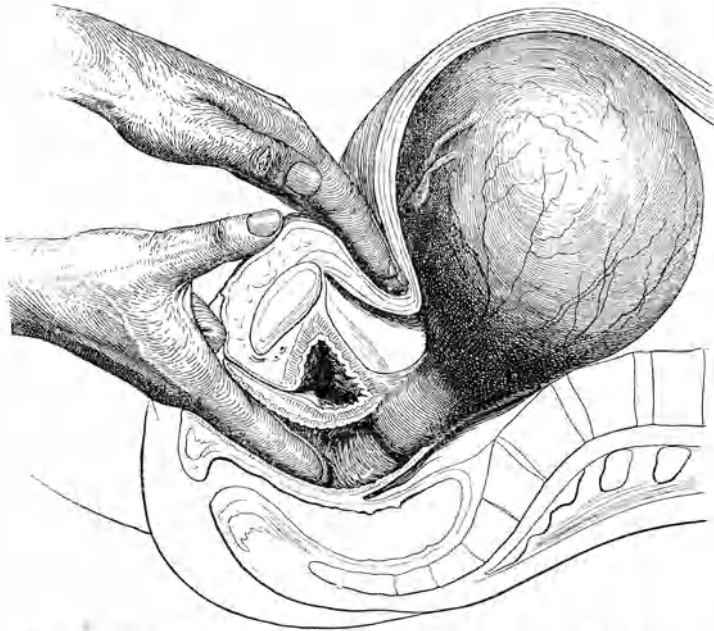


Abb. 109. Kugelmymom des Uterus. Diagnostischer Handgriff II.

immer mehr oder weniger gleichmäßig vergrößert, hängt die Form der Gebärmutter beim *intramuralen* Sitze von der Stelle der Wandung ab, in der der Tumor liegt sowie auch von der Größe und Art des Wachstums desselben. Entwickelt er sich nämlich mehr der Uterushöhle zu, so ist die Vergrößerung des Uterus eine gleichmäßige, wächst er aber mehr gegen die Serosa, so prominiert diese Partie über die anderen und zeichnet sich oft durch eine größere Deutlichkeit in seiner Abgrenzung aus. Der Uterus wird dadurch uneben und fühlt sich dann höckerig an, besonders wenn *mehrere* Knoten in der Wand sitzen. Bei einem größeren intramuralen oder submukösen Myom geht der Uterus in der Geschwulst mehr oder weniger auf, so daß man bei der bimanuellen

Untersuchung das Organ in seinen einzelnen Teilen oft kaum mehr differenzieren kann, sondern nur eine einheitliche, größere, mehr oder weniger regelmäßige, an der Oberfläche glatte Geschwulstmasse zwischen den Händen hat. Am meisten verändert wird die Form des Uterus durch die *subserösen Myome*, da diese über die Oberfläche oft stark prominieren. Sie können vereinzelt oder multipel auftreten und mit intramuralen Knoten kombiniert sein.

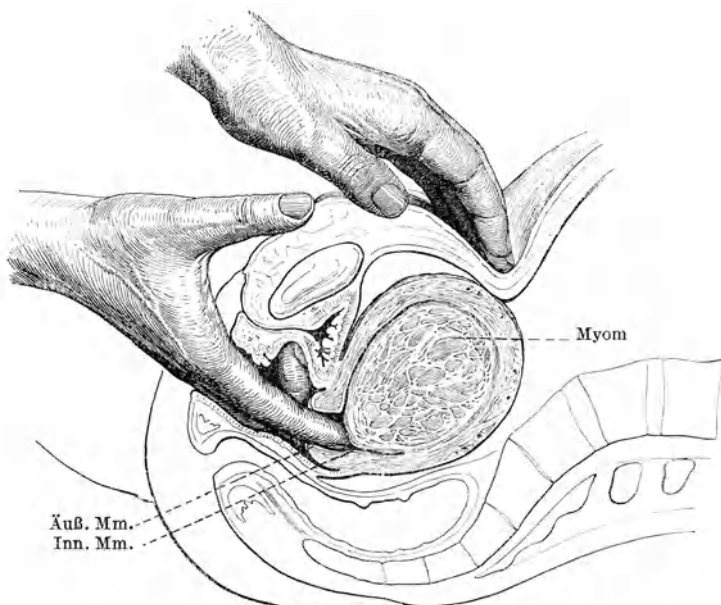


Abb. 110. Submuköses Myom des Uterus.

Sitzt ein subseröser Knoten der Gebärmutter mit schmalen Stiele auf, der der Gegend der Adnexabgänge entspricht, so kann er mit einem Ovarialtumor leicht verwechselt werden. Die Differentialdiagnose ist dann oft recht schwierig und läßt sich nur durch den Nachweis der Ovarien sicherstellen.

Submuköse Myome (Abb. 110). Die drei Formen, in denen sich die Uterusmyome entwickeln, sind also gewöhnlich leicht auseinanderzuerkennen. Ist der Uterus gleichmäßig vergrößert, so kann der Tumor *intramural* oder *submukös* liegen. Eine Entscheidung läßt sich hier nur treffen, wenn der Zervikalkanal offen und für den Finger durchgängig ist, so daß man durch eine

digitale Austastung der Uterushöhle die Lage der Geschwulst feststellen kann. Man findet dann im Corpus uteri einen an der Wand feststehenden, derben, rundlichen Tumor, welcher polypös ins Kavum hinein prominiert. Ein solcher Knoten ragt manchmal mit seinem unteren Pol in den erweiterten Zervikalkanal hinein oder die ganze Geschwulst wird von einer ballonartig auf-

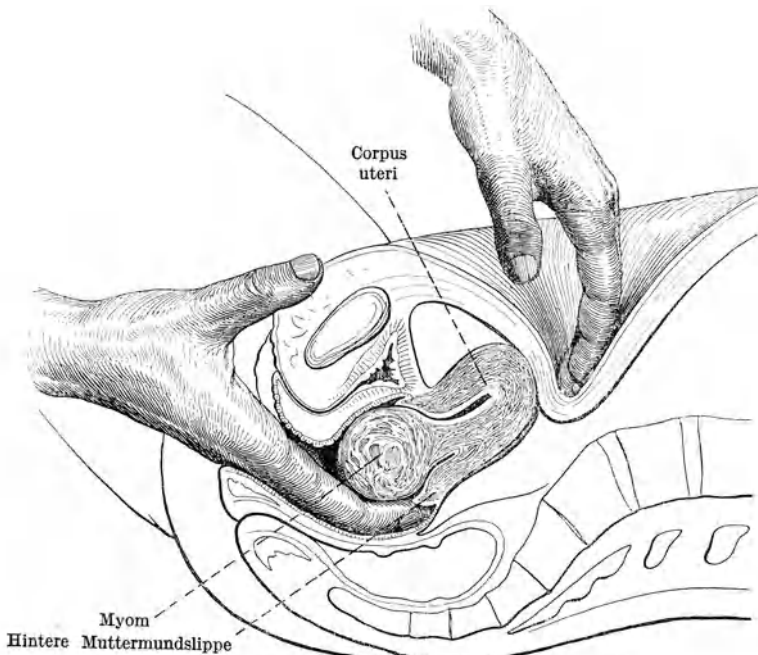


Abb. 111. Submuköses Myom (in der Scheide geboren).

getriebenen Zervixwand umschlossen, wobei der äußere Muttermund dünnsaumig werden kann, so wie in der Eröffnungsperiode der Geburt. Das im Uteruskavum liegende Myom wird dabei durch Kontraktionen der Wandmuskulatur wie bei einer Geburt unter Erweiterung und Verkürzung des Zervikalkanales ausgetrieben. Am Ende dieser wehenartigen Arbeit liegt der Tumor in der Scheide und hängt als polypöses Gebilde durch einen Stiel, der sich durch den klaffenden Zervikalkanal und den kontrahierten inneren Muttermund nach oben verfolgen läßt, mit der Korpuswand zusammen. Man spricht wegen der Ähnlichkeit mit einer Geburt von einem „*Myom in der Geburt*“, bzw. von einem „*in die Scheide geborenen Myom*“ (Abb. 111).

Differentialdiagnostisch kommt gegenüber dem submukösen Myom, das noch im Uterus steckt, ein *Plazentarpolyp* in Betracht, d. i. ein Stück retinierter Plazenta, die an der Uteruswand haftet und polypös in das Kavum hinein prominert. Sehr selten wird ein *malignes Neoplasma* (Sarkom) im Uteruskavum ein ähnliches Bild geben. Es ist weicher und papillär oder traubig gebaut. In ganz verlässlicher Weise läßt sich ein submuköses

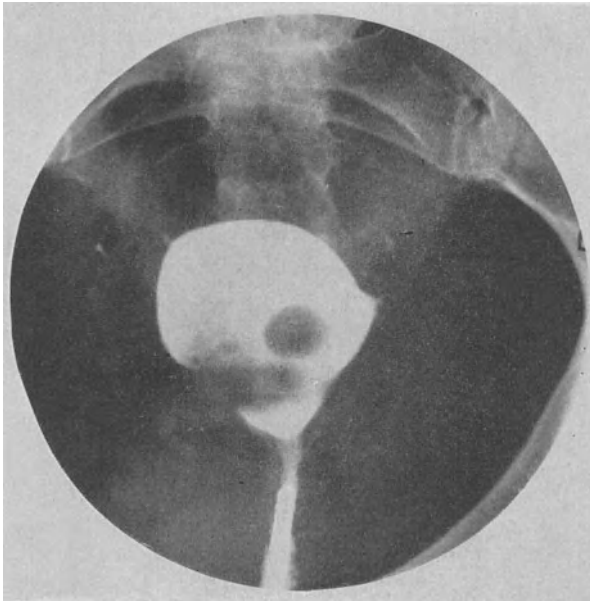


Abb. 112. Submuköses Myom (Röntgenbild).

Myom diagnostizieren, wenn die *Uterushöhle mit Lipojodol* (Abb. 112) ausgefüllt und röntgenographisch dargestellt wird. Man kann dann einen ausgesparten Fleck auf dem Bild klar und deutlich wahrnehmen, der dem Myomknoten entspricht.

Mit einem in die Scheide geborenen Myom kann unter Umständen ein *invertierter Uterus* verwechselt werden. Wenn sich der Uteruskörper durch den äußeren Muttermund in die Vagina hinaus umgestülpt hat, so stellt er einen kugeligen, mit Schleimhaut überzogenen Tumor dar, der das Scheidenlumen mehr oder weniger ausfüllt. Führt man den Finger zwischen dem Tumor und dem Muttermundrand nach oben, so fühlt man, wie sich die

Wandung der Geschwulst ringsum auf den Muttermund umschlägt (siehe Abb. 170).

Intramurale Myome sind weitaus häufiger als die *submukösen* und in der Mehrzahl der Fälle von Vergrößerung des Uterus ist dies durch einen oder mehrere in der Körperwand sitzende, also intramurale Knoten von ganz verschiedener Größe bedingt. Je mehr Knoten in die Wand eingelagert sind, um so unregelmäßiger wird die Form des Uterus, auch ohne daß die Tumoren über die Gebärmutteroberfläche stark prominieren müßten.

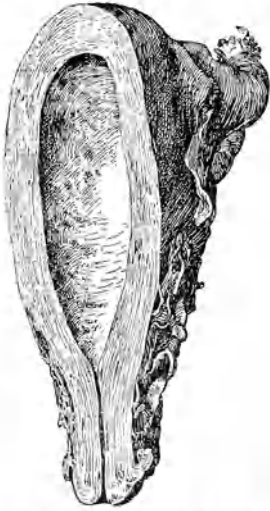

Abb. 113. Pyometra.

Ein sehr charakteristischer Befund wird erhoben, wenn sich ein Myom in der *Kollumwand* entwickelt hat. Die Portio ist dann an der einen Lippe des Kollums mächtig aufgetrieben und kugelig in die Scheide hinein vorgewölbt. Der übrige Teil der Portio aber stellt einen schmalen Saum dar, der äußere Muttermund ist sichelförmig und exzentrisch gelagert. Mit einem Myom darf eine **Pyometra** (Abb. 113) (Eiterverhaltung im Uterus, Abb. 114) nicht verwechselt werden.

Subseröse Myome. Knoten, welche flach und breit etwas über die Oberfläche des Uterus prominieren, können noch nicht als subseröses Myom bezeichnet werden, sondern sind noch den intramuralen zuzurechnen. Erst wenn sie stark vorspringen

und nur mehr mit einem kleineren Teil ihrer Zirkumferenz einen Zusammenhang mit dem Uterus haben, nennt man sie *subserös* (Abb. 114). Sie sind natürlich sehr leicht als solche zu diagnostizieren, da sie sich von der Uterusoberfläche gut absetzen und ihr breiter oder schmaler Zusammenhang mit ihm sich ohne Schwierigkeiten feststellen läßt. Sind sie multipel, so wandeln sie den Uteruskörper in einen oft ganz unregelmäßigen, mit zahlreichen glatten Tumoren reich versehenen Tumor um.

Liegt ein *subseröses Myom* tief im DOUGLASSchen Raum und wächst es hier zu beträchtlicher Größe an, so muß es den Uterus nach vorne oben verdrängen. Man findet in extremen Fällen die *Excavatio rectouterina* von einer glatten, rundlichen, harten, unbeweglichen Geschwulst ausgefüllt und ganz an der Symphyse, hoch hinaufgeschoben, die Portio vaginalis. Mit dieser im Zu-

sammenhang tastet man dann über der Symphyse den Uteruskörper, dessen Hinterfläche der Tumor breit anliegt.

Extraperitoneal gelegene Myome. Extrem sind die *Verschiebungen* der Gebärmutter auch dann, wenn ein aus ihrer Oberfläche herauswachsender Myomtumor sich nicht in der freien Bauchhöhle, sondern *subperitoneal* ausbreitet. Sitzt er dabei an

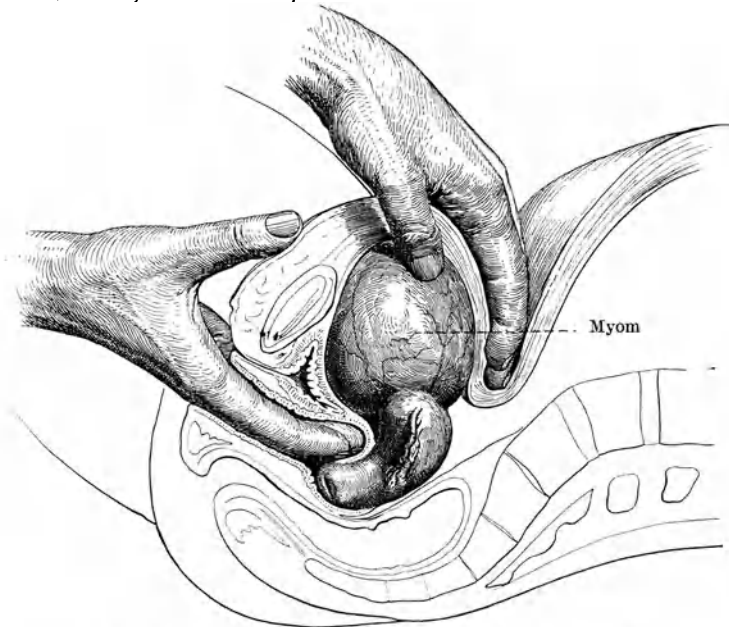


Abb. 114. Subseröses Myom des Fundus uteri.

der Seitenkante, so kommt er zwischen die beiden Blätter des Ligamentum latum zu liegen; man spricht dann von einem *intra-ligamentären* Sitze desselben. Daß sich *Myome*, welche am Collum uteri entspringen, vor allem subperitoneal entwickeln, erscheint aus anatomischen Gründen begreiflich. Gehen solche Tumoren von der Vorder- oder Hinterwand des Kollums aus, so wachsen sie zwischen Uterus und Harnblase bzw. Rektum in die Tiefe. Sitzen sie an der Seitenwand, so werden sie intra-ligamentär. Als subperitoneal entwickelt werden wir also ein Myom dann annehmen, wenn es tief im Becken liegt, unbeweglich ist und den Uterus nach der entgegengesetzten Seite verdrängt. Dabei haben wir nach dem oben Gesagten zu beachten, daß ein

rein *intraperitoneal entwickeltes*, im Douglas sitzendes, *subseröses Myom* ganz denselben Tastbefund geben kann, so daß ein Auseinanderkennen durch die klinische Untersuchung oft recht schwer ist, ja unmöglich sein kann (Abb. 115). Ein intraperitoneales Myom reicht aber nie so weit nach unten, wie ein extraperitoneales (subperitoneales), das sich weit in das Spatium rectovaginale hinein erstrecken kann und die vorne und seitlich

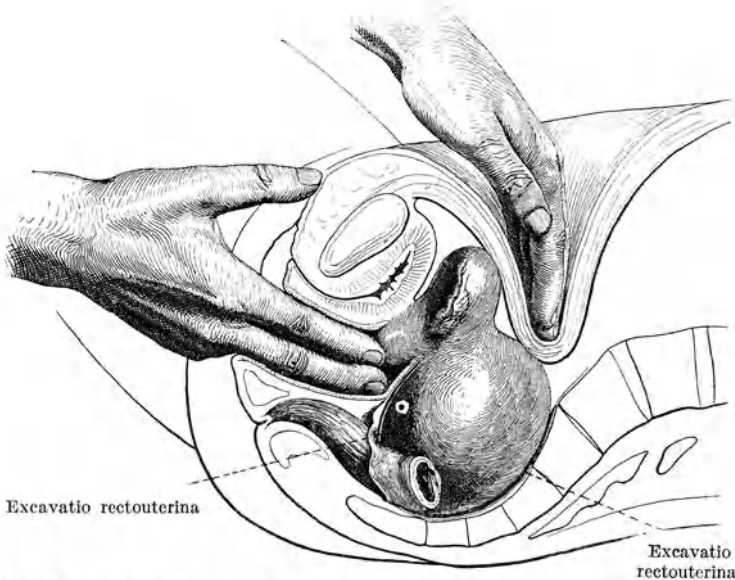


Abb. 115. Intraperitoneales Myom, von der hinteren Kollumwand ausgehend.

entspringenden intraperitoneal gelegenen Knoten verursachen keine beträchtliche Verdrängung des Uterus.

Differentialdiagnostisch kommen gegenüber den im Douglas liegenden *intra- und subperitoneal* entwickelten Myomen vor allem Ovarialtumoren in Betracht, von denen später noch die Rede sein wird, weiterhin der schwangere retroflektierte Uterus, ferner intraperitoneale Ansammlungen von geronnenem Blut (Hämatokete), entzündliche Exsudate und die sehr seltenen Beckenknochentumoren. Die Ovarialtumoren sind meist nicht so derb wie die Myome, zeigen, wenn sie zystisch sind, Fluktuation und es läßt sich der Uterus von ihnen fast immer separieren.

Der retroflektierte schwangere Uteruskörper hat eine weiche Konsistenz und geht in spitzem Winkel in das Kollum über. Hier tragen zur richtigen Diagnose die sonstigen Zeichen der Schwangerschaft und die Anamnese bei. Ovarialtumoren, Myome und der schwangere Uterus bilden gut umschriebene Resistenzen im DOUGLASSchen Raum. Die oben erwähnten Ansammlungen von Blut und Exsudatflüssigkeit stellen hingegen mehr diffuse Resistenzen dar, von denen später noch die Rede sein wird. Bei allen diesen im kleinen Becken wachsenden Geschwülsten kann es geschehen, daß das Collum uteri durch die im DOUGLASSchen Raum immer mehr und mehr wachsende Masse *eleviert* und gegen die Symphyse gedrängt wird. Dabei wird die Harnröhre in die Länge gezerrt und erleidet einen Druck, der zur völligen Behinderung des Harnabflusses führen kann. Wir hören dann in der Anamnese, daß die Harnentleerung allmählich erschwert und schließlich ganz unmöglich wurde. Dabei verliert aber die Patientin tropfenweise Harn, was so zu erklären ist, daß der Druck des in der Blase zurückgehaltenen Harnes schließlich so groß geworden ist, daß er die durch die Resistenz im Douglas hervorgerufene Kompression der Harnröhre überwindet. Man nennt diese Erscheinung *Ischuria paradoxa*, weil es sich dabei gleichzeitig um eine *Retentio* und um eine *Incontinentia urinae* handelt. Am häufigsten und deutlichsten beobachten wir dieses Phänomen bei der *Retroflexio uteri gravidæ incarcerata*. Siehe Abb. 157.

Die *Beweglichkeit* eines *myomatösen Uterus* interessiert uns besonders deshalb, weil sie für die Therapie von großer Bedeutung ist. Kommt eine Operation in Frage, so hängt der Weg und die Prognose des Eingriffes vielfach davon ab, ob der Uterus mit seinen Geschwülsten beweglich oder fixiert ist (Wahl des Operationsweges). Ein *Myom* kann *unbeweglich* erscheinen, weil es durch Verwachsungen seiner Oberfläche mit der Umgebung fixiert ist oder weil es sich subperitoneal oder intraligamentär entwickelt hat, ferner weil es, zwar subserös gewachsen, aber intraperitoneal gelegen, im Becken verkeilt ist und schließlich, weil es eine so beträchtliche Größe erreichte, daß es die Bauchhöhle fast gänzlich erfüllt und dadurch jede Exkursionsmöglichkeit ausgeschlossen ist.

Verwachsungen nimmt man an, wenn kleinere Myome, welche sonst gut beweglich sein müßten, wenig oder gar nicht verschieblich sind, wenn man zwischen Tumor und Beckenwand Stränge tastet, wenn eventuell Adnexveränderungen entzündlicher Natur gleichzeitig vorhanden sind und wenn Bewegungsversuche

Schmerzen auslösen. Daß ein Myom im Becken eingeklebt ist, erkennt man leicht durch die Feststellung der Lage, Größe und Unbeweglichkeit der Geschwulst.

Als wichtig für die Diagnose eines Myoms sei schließlich noch die *Anamnese* genannt. Es bestehen in der Mehrzahl der Fälle *Menorrhagien*, d. h. starke Blutverluste zur Zeit der regelmäßigen Menstruation, während die Intervalle frei von Blutungen sind.

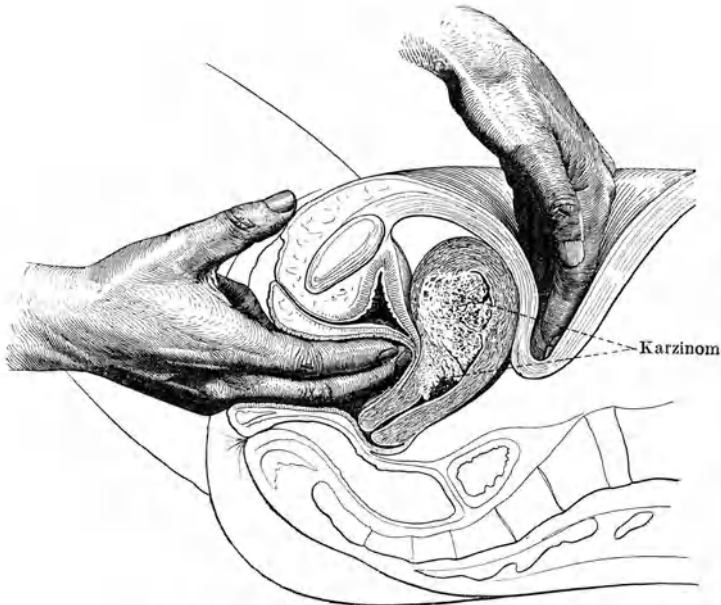


Abb. 116. Carcinoma corporis uteri.

Bei ausgesprochen subserösen Myomen finden wir meist keine Blutungsanomalien, während bei submukösen Myomen unregelmäßige Blutungen die Regel sind.

Das Sarkom des Uterus. Die *Myome* und *Fibrome* sind gutartige Geschwülste, sie können aber auch *maligne*, und zwar *sarkomatös* degenerieren. Diese relativ seltene Entartung kommt bei der bimanuellen Untersuchung höchstens in einer verdächtigen Weichheit der Geschwulst zum Ausdruck. Man ist daher darauf angewiesen, aus suspekten Momenten in der Anamnese und dem Allgemeinzustand — wie auffallend rasches Wachstum des Tumors, starke, unregelmäßige Blutungen, Gewichtsabnahme und kachektisches Aussehen — eine *maligne Degeneration* anzunehmen.

Außer in dieser Form treffen wir das **Sarkom des Uterus** auch als primäre Neubildung in der Schleimhaut an. Das Organ ist dann vergrößert und weich, es tritt als traubig-polypöse Wucherung auf oder wächst diffus infiltrierend. Die erstgenannte Form kommt vornehmlich bei jugendlichen Individuen vor, die letztere in dem für maligne Neubildungen besonders disponierten Alter. Das *Sarkom* ist eine viel seltenere Affektion des Uterus als das *Karzinom*. Die Diagnose durch digitale Untersuchung kann nur

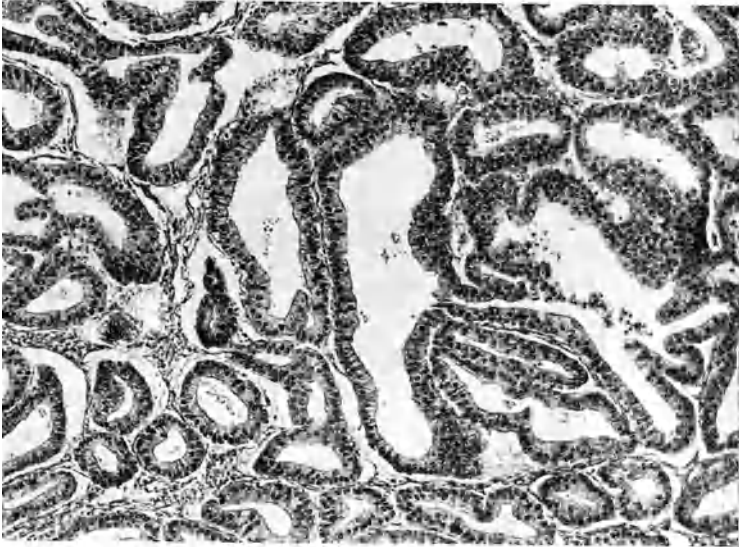


Abb. 117. Adenokarzinom der Mucosa uteri.

dann gemacht werden, wenn das Neoplasma aus dem Zervikalkanal herauswuchert oder der Finger durch den geöffneten Zervikalkanal eingeführt werden kann; aber auch dann bedarf es noch einer *mikroskopischen* Untersuchung, um sicher sagen zu können, daß es sich um ein *Sarkom* handelt.

Eine andere *maligne Erkrankung*, bei der man den Uteruskörper vergrößert findet, ist das **Chorionepitheliom**, welches sich aus zurückgebliebenen Chorionzottenteilen im Anschluß an einen Partus oder Abortus entwickelt. Eine *sichere Diagnose* ist nur durch die Probeausschabung mit mikroskopischer Untersuchung zu stellen. *Anamnestisch* ist zu berücksichtigen, daß eine Schwangerschaft vorausgegangen ist und dann starke, unregelmäßige

Blutungen auftreten, welche oft eine hochgradige Anämie herbeiführen. Ein sehr charakteristisches Aussehen haben die häufig vorhandenen *Metastasen* in der Scheide, welche blauviolette,

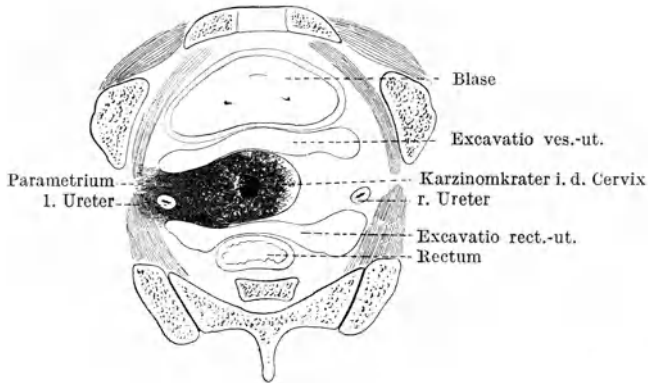


Abb. 118. Carcinoma colli uteri mit Infiltration des linken Parametriums.

prominierende Knoten darstellen. Auch in den Lungen und in zahlreichen anderen Organen sind solche Metastasen zu beobachten.

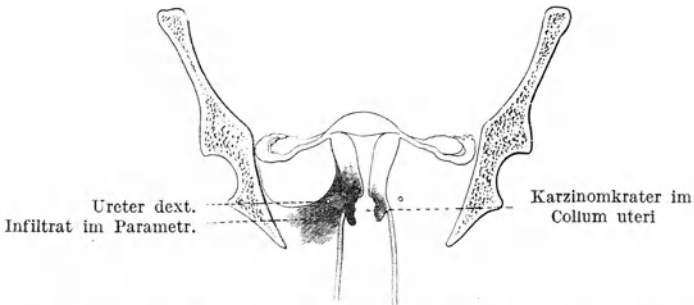


Abb. 119. Karzinomatöses Infiltrat des rechten Parametriums.

Recht selten treten bei Frauen, welche sich schon im postklimakterischen Zustande befinden, Blutungen auf, die den Verdacht erregen müssen, daß ein Korpuskarzinom vorliege. Die Revision der Uterushöhle zeigt aber, daß es sich um eine derbe, aus der Schleimhaut des Uterus hervorgegangene *Adenogeschwulst* handelt, welche wegen des späten Auftretens im vor-

gerückten Alter „*Matronenadenom*“ genannt wird. Es handelt sich hierbei um eine durchaus gutartige Geschwulstbildung.

Über das **Karzinom des Collum uteri** wurde schon früher gesprochen. Wesentlich anders gestalten sich die Verhältnisse beim **Karzinom des Uteruskörpers**. Es kommt viel seltener vor als der *Krebs des Kollums* und zeigt ein relativ langsames Wachstum. Die Symptome sind die gleichen wie beim Kollumkarzinom. Der Uteruskörper ist meist senil atrophisch, doch kann es auch geschehen, daß ein sich im Korpus ausbreitendes *Adenokarzinom* (Abb. 116 u. 117) denselben beträchtlich vergrößert und zu stärkeren Blutungen Anlaß gibt. Tritt eine solche Blutung einige Zeit nach der Menopause auf, so ist der Fall besonders verdächtig. Eine **Probeauskratzung** macht dann die Diagnose sicher. Das dabei gewonnene Karzinomgewebe stellt gelblichweißliche Gewebsbröckel dar, welche sich von einer hypertrophischen Mukosa

deutlich unterscheiden. In manchen Fällen ist die Feststellung, ob der Krankheitsherd im Korpus oder im Kollum lokalisiert ist, schwierig. Es kommt auch vor, daß der ganze Uterus vom Krebs betroffen wird. Man muß dann, um sicher Aufschluß darüber zu gewinnen, welche Teile des Uterus erkrankt sind, mit einem *scharfen Löffel*, bzw. mit einer *Kürette* eine *Probeausschabung* vornehmen. Das dabei gewonnene Gewebe ist bröckelig und leicht zerdrückbar. Klinisch und anatomisch zeigt das Kollumkarzinom ein vom Korpuskarzinom verschiedenes Verhalten. Während das viel seltenere Korpuskarzinom langsam wächst und sehr spät auf die Umgebung übergreift, sehen wir das Kollumkarzinom auch schon früher ins Parametrium hineinwuchern und die Nachbarorgane (Blase, Mastdarm und Parametrien) ergreifen.

Ist das Karzinom auf den Uterus beschränkt und das benachbarte Bindegewebe frei, so ist der Uterus beweglich und die Para-

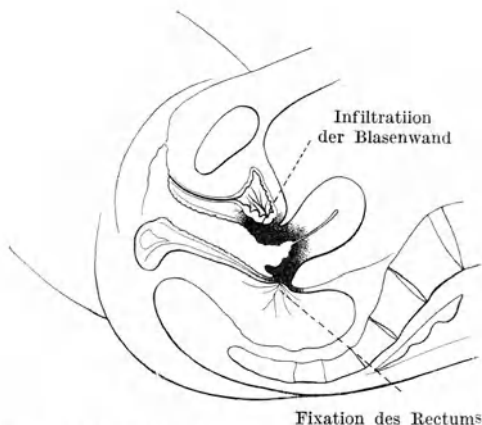


Abb. 120. Carcinoma coli uteri mit Infiltration des Parametrium ant. et post. und Fixation der Blase und des Rektums.

metrien fühlen sich weich an. So ist es meist beim *Korpuskarzinom*, falls dieses nicht schon sehr weit fortgeschritten ist und auf das Kollum übergegriffen hat. Tastet man aber neben dem Kollum, und zwar meist seitlich davon, in den Parametrien Verhärtungen, welche rasch zunehmen und der Uteruskante breit anliegen, wenig oder gar nicht druckschmerzhafte Resistenzen, die in manchen Fällen bis an die Beckenwand reichen und mit dieser breit verschmolzen sein können, fühlt sich das vordere Scheidengewölbe hart an, so schließen wir daraus, daß das Karzinom die Grenze des Uterus schon überschritten hat und auf das Beckenzellgewebe übergegangen ist.

Der Grad der Ausbreitung des Karzinoms auf die *seitlichen Parametrien* kann nur durch die *rektale Untersuchung* richtig erkannt werden (Abb. 118 bis 120), denn von der Vagina her lassen sich bloß die untersten Teile des infiltrierten Parametriums tasten und auch das Verhalten des Infiltrates gegenüber der Beckenwand ist vom Rektum aus besser zu beurteilen. Bei der rektalen Austastung orientieren wir uns auch gleich darüber, ob die Neubildung schon auf den Mastdarm übergegriffen hat. Ist dies der Fall, dann finden wir die Schleimhaut desselben nicht mehr frei verschieblich; in ganz fortgeschrittenen Fällen kann man in der Mastdarmwand eine Exulzeration an einer Stelle, wo das Karzinom schon eingebrochen ist, feststellen.

Schwieriger ist es, palpatorisch festzustellen, ob das Neoplasma die *Harnblase* bereits affiziert hat. Wohl lassen sich durch die bimanuelle Tastung Anhaltspunkte dafür gewinnen und man kann dann eine solche Komplikation mit Wahrscheinlichkeit annehmen, wenn man das Scheidengewölbe eingezogen und fixiert findet und dahinter eine derbe Resistenz spürt oder wenn das Karzinom die vordere Kollumwand, bzw. das vordere Scheidengewölbe ganz substituiert hat.

Verlässlicher hingegen läßt sich dies durch die *Zystoskopie* nachweisen — d. i. die Ableuchtung der Blaseninnenwand mit dem *Zystoskop*. Bei Übergreifen des Karzinoms auf die Harnblase findet man vor allem die dem Collum uteri anliegenden Blasenanteile verändert. Die Schleimhaut zeigt ein Ödem, sie ist in unbewegliche quere Falten gelegt; in ganz schweren Fällen ist das Karzinom schon in die Blase eingebrochen. Mittels der *Zystoskopie* und *Färbung* des Harnes durch intramuskuläre resp. intravenöse Injektion von Indigokarmin (*Chromozystoskopie*) kann auch die Funktion der Ureteren beobachtet und aus einer Behinderung oder Aufhebung derselben eine Kompression der Harnleiter durch das karzinomatöse Infiltrat im Parametrium mit Sicherheit an-

genommen werden. Diese Untersuchung läßt sich durch die *Sondierung der Ureteren* noch ergänzen, bei welcher Gelegenheit man Aufschlüsse über Hindernisse und Stauungen in den Harnleitern erhält.

Nicht jedes parametrane Infiltrat ist krebsiger Natur. Ein Blumenkohl oder ein Karzinomkrater beherbergt Unmengen von

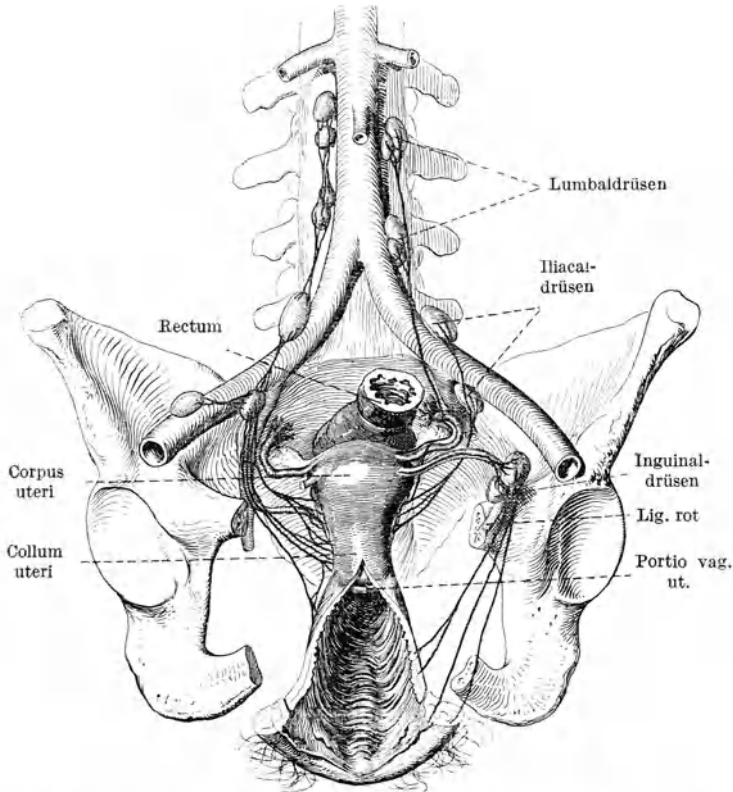


Abb. 121. Die regionären Drüsen und die Lymphbahnen des weiblichen Genitales.

Bakterien, durch welche recht häufig auf dem Wege der Lymphbahnen eine Infektion des Parametriums erfolgt. Das so entstandene *entzündliche und das krebsige parametrane Infiltrat* sind durch eine einmalige Untersuchung schwer auseinanderzuerkennen und nur dann läßt sich das erstere mit großer Wahrscheinlichkeit annehmen, wenn es sich unter Fieber entwickelt und bei der Be-

tastung schmerzhaft ist. Stellt man jedoch bei wiederholten Untersuchungen fest, daß sich das Infiltrat wieder zurückbildet, besonders unter Bettruhe und antiphlogistischer Behandlung, vor allem aber nach Reinigung des Karzinomherdes durch Auslöfflung und Verschorfung, so darf man annehmen, daß die Verhärtung im Parametrium durch *Entzündung* und nicht durch das *Karzinom* entstanden ist.

Regionäre Lymphdrüsen beim Carcinoma uteri.

Neben dem Übergreifen auf die Umgebung hat man beim *Carcinoma uteri* noch auf die Metastasierung in die *regionären Lymphdrüsen* (Abb. 121) zu achten. Durch die klinische Untersuchung sind Drüsenmetastasen an den Beckenwänden nur in seltenen und weit fortgeschrittenen Fällen nachzuweisen. Denn die dabei befallenen Drüsengruppen liegen retroperitoneal und vorwiegend sehr hoch, so an der A. hypogastrica (*hypogastrische Drüsen*), dann entlang der A. iliaca externa und communis (*iliacale Drüsen*) und schließlich noch höher hinauf bis zur Aorta und auch noch an dieser aufwärts (*lumbale Drüsen*). Auch die parametranen Drüsen neben und hinter dem Uterus sind oft von Karzinom befallen. Alle diese Drüsengruppen der verschiedenen Etappen können ergriffen sein, sowohl beim Karzinom des Kollums als auch bei dem des Corpus uteri, nur tritt bei letzterem die Metastasierung in die Drüsen später und seltener auf als beim *Carcinoma colli uteri*. Es bilden die lumbalen Drüsen die erste Etappe. Da vom Uteruskörper aus entlang dem Ligamentum rotundum Lymphbahnen zu den Inguinaldrüsen führen, kommt es beim *Carcinoma corporis uteri* oft auch zur krebsigen Affektion derselben.

Aus der *Lage* der *retroperitonealen regionären Lymphdrüsen* geht schon hervor, wie schwierig es ist, eine Vergrößerung derselben palpatorisch festzustellen. Bilden die Drüsen im Gefäßdreieck größere Tumoren, so lassen sich diese unter Umständen vom Rektum aus tasten und durch dünne Bauchdecken hindurch kann man sie an oder unter der Linea innominata nachweisen, wenn sie genügend groß sind. Harte, schmerzlose *Inguinaldrüsen* sprechen im Zweifelsfalle für ein fortgeschrittenes Korpuskarzinom. Es sei hier noch einmal erwähnt, daß wir die Inguinaldrüsen auch bei einem Karzinom des unteren Scheidendrittels und der Vulva krebsig verändert finden können.

Die genaue Untersuchung der *Nachbarschaft eines karzinomatösen Uterus* ist auch aus dem Grunde so wichtig, weil man daraus

wertvolle Schlüsse auf die *Operabilität* eines Krebsfalles ziehen kann. Die lokale Ausdehnung eines Karzinomherdes am Uterus selbst kommt für die Frage, ob es gelingen wird, radikal zu operieren, weniger in Betracht, als das Verhalten des Karzinoms gegenüber den Nachbarorganen, ferner der Grad der *Infiltration der Parametrien* und der *Drüsen*. Denn eine wirkliche Radikaloperation beim Gebärmutterkrebs beschränkt sich nicht auf die

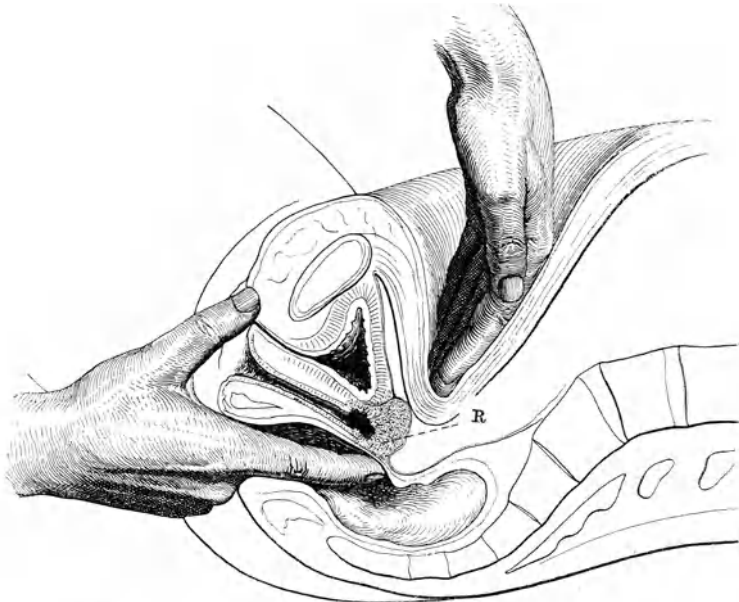


Abb. 122. Lokales Rezidiv (R) am Scheidenstumpf nach Karzinomoperation.

Entfernung des Uterus und der Adnexe, sie muß auch die möglichst vollständige Ausräumung der Parametrien und die Exstirpation der erkrankten regionären Lymphdrüsen in sich schließen. Reicht das Infiltrat in den Parametrien breit und massig ganz an die Beckenwand heran, so daß es wie angemauert am Knochen fest sitzt und man annehmen muß, die großen Gefäße seien hier schon vom Karzinom umschieden, ist die Blasenwand, bzw. das Rektum schon weit ergriffen, findet man bei der Zystoskopie die Ureteren komprimiert, die Blasenschleimhaut fixiert und ödematös, tastet man schon größere Drüsen an der Beckenwand, so sind die Chancen einer Radikaloperation äußerst gering geworden.

Die Beurteilung der *Operabilität* ist bei so fortgeschrittenen Fällen sehr schwierig, bedarf großer Erfahrung und verlangt auch noch die Berücksichtigung des Alters, des Kräftezustandes und des Befundes von Herz, Lunge und Nieren der Patientin, da die Radikaloperation ein lange dauernder und schwerer Eingriff ist.

Auch dem Erfahrenen bleibt in sehr fortgeschrittenen, den sogenannten *Grenzfällen*, in denen die Entscheidung, ob operabel oder nicht, durch die klinische Untersuchung schwer zu treffen ist, nur der Weg der **Probeparotomie** übrig. Man tastet dann vom offenen Bauch aus nach, wie weitgehend die Parametrien infiltriert, ob Blase und Mastdarm ergriffen, ob die Ureteren dilatiert und ob größere Lymphdrüsenpakete vorhanden sind, von welchen Fragen der Grad der Operabilität oft abhängig ist. Denn die Entfernung des Uterus allein mit Belassung der krebsigen Drüsen ist nur eine *Palliativ-*, aber nie eine *Radikaloperation*. An den kritischen Punkten — Blase, Ureteren, Mastdarm und Drüsen — werden Präparationsversuche gemacht und die Operation wird dann aufgegeben, wenn sich eine radikale Entfernung des Karzinomherdes als undurchführbar herausstellt.

Das *Korpuskarzinom* findet sich manchmal bei einem myomatösen Uterus, ohne daß deshalb ein ätiologischer Zusammenhang zwischen den beiden Neubildungen anzunehmen ist.

Das klinische Bild des *Carcinoma uteri* ist durch *unregelmäßige Blutungen* charakterisiert, während bei den Uterusmyomen über stärkere, aber regelmäßige Menstruationen geklagt wird. Hören wir nun bei einem myomatösen Uterus von unregelmäßigen Blutungen, so muß man auch an eine Kombination von Myom und Karzinom denken und darf auch die Möglichkeit einer sarkomatösen Entartung des Myoms nicht außer acht lassen. Daß sich ein *submuköses Myom* ohne maligne Degenerationserscheinungen in solcher Weise äußern kann, wurde schon an anderer Stelle gesagt. Natürlich kann es sich dabei immer auch um Blutungen handeln, welche mit einem Myom gar nichts zu tun haben. In seltenen Fällen sind Korpus und Kollum von einem Karzinom befallen (*Doppelkarzinom*).

Nach der Exstirpation des krebsigen Uterus kommt es in einem hohen Prozentsatz der Fälle zu **Rezidiven**. Diese sitzen entweder am Scheidenstumpf oder in den Resten der Parametrien — *lokale Rezidiven* (Abb. 122) — oder sie gehen von den Drüsen aus (Abb. 123). Im ersteren Falle tastet man einen derben, meist indolenten Knoten, bald gut umschrieben, bald sich diffus ausbreitend, der mit der Scheidennarbe eng zusammen-

hängt, der Blase oder dem Mastdarm eng anliegt oder lateral vom Scheidenstumpf, nahe der Beckenwand zu tasten ist; ein solcher Knoten ist nicht verschieblich. Ein *Rezidivtumor*, der mit der Scheide in enger Verbindung steht, kann auch in die Vagina durchbrechen. Dann zeigt sich ein blutendes, kraterförmiges Geschwür mit hart infiltrierter Umgebung.

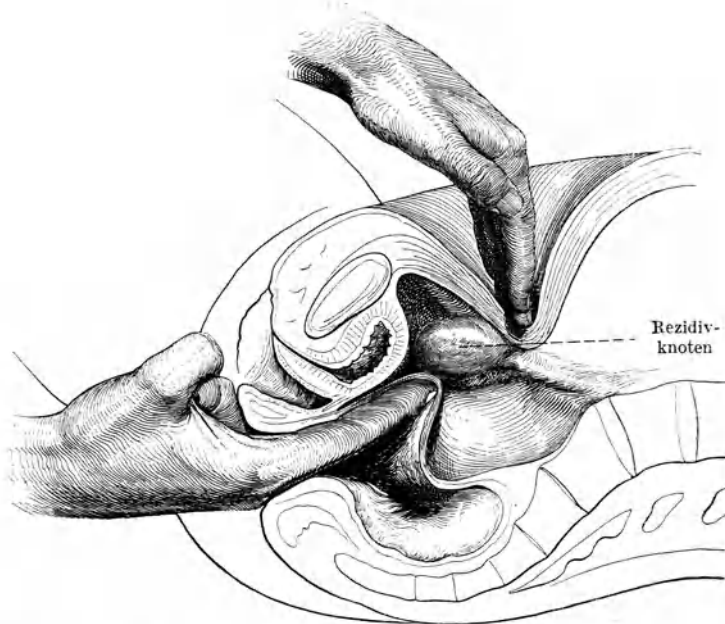


Abb. 123. Drüsenrezidivknoten nach Karzinomoperation.

Die *zweite Art von Rezidiven* geht von den *Drüsen an der Beckenwand aus*. Diese Tumoren sind immer unbeweglich, breit der Beckenwand aufgelagert, liegen ziemlich hoch an dieser, meist dem Verlauf der großen Gefäße entsprechend. Manchmal gelingt es, sie per rectum nachzuweisen. Ausnahmsweise und besonders bei schwer kachektischen, an Rezidiv erkrankten Frauen, kann man Drüsen durch die Bauchdecken tasten.

Zur Feststellung der *Rezidiven* muß man sich in jedem Falle der *rektalen Untersuchung* bedienen. Nur so gelingt es, verdächtige Resistenzen, die innerhalb der Reichweite des Fingers liegen, festzustellen und ihre Größe zu bestimmen. Man darf aber nicht unterlassen, auch von der Vagina aus zu explorieren.

Siebenter Abschnitt.

Schwangerschaft.

Bei jeder Vergrößerung des Uterus im geschlechtsreifen Alter muß der Arzt an die Möglichkeit einer *Schwangerschaft (Gravidität)* denken. Das Organ ist dabei teigig weich und die Portio aufgelockert. Manchmal fühlt man, wie sich während der Untersuchung die Konsistenz des Uterus ändert und er infolge von

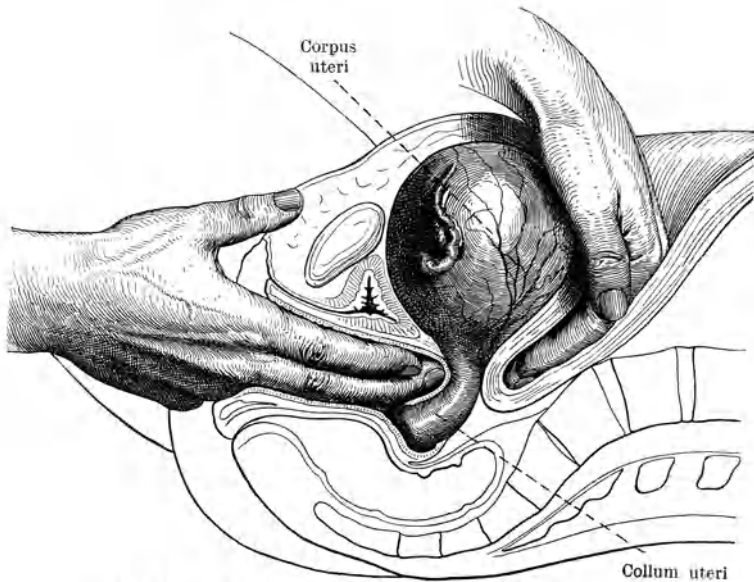


Abb. 124. HEGARSches Schwangerschaftszeichen.

Kontraktionen plötzlich härter wird. Außerdem finden wir meist das **HEGARSche Schwangerschaftszeichen** (Abb. 124), d. h. der supravaginale Anteil des Collum uteri (Isthmus) ist derartig aufgelockert, daß er hochgradig kompressibel wird. Legt der Untersucher zwei Finger in das vordere Scheidengewölbe und führt er die Außenhand hinter den Uteruskörper, zwischen diesem und dem Promontorium in die Tiefe, so bekommt er den am meisten aufgelockerten Abschnitt des Uterus zwischen die Finger und kann diese einander außerordentlich nahe bringen. Ist bei einem vergrößerten, weichen Uterus das HEGARSche Zeichen positiv, so spricht dies sehr für Gravidität. Doch darf dieser Befund bloß

als ein wahrscheinliches Zeichen für Schwangerschaft bezeichnet werden. Bei *positivem* HEGARSchen Zeichen gewinnt man infolge der hochgradigen Kompressibilität des Isthmus manchmal den Eindruck, als ob der das Ei bergende Teil des Uterus gar keinen Zusammenhang mit dem Kollum hätte, so daß sogar Verwechslungen mit einer Schwangerschaft in einem mißgebildeten Uterus, mit Extrauterin gravidität oder Adnexgeschwülsten vorkommen

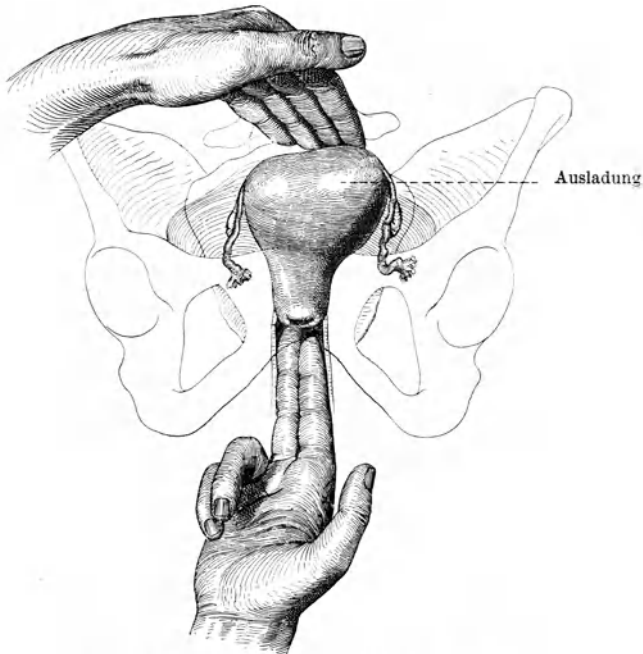


Abb. 125. PISKAČEKsche Ausladung.

können. Wie man sieht, erschwert also manchmal das HEGARSche Zeichen die Diagnose „Schwangerschaft“, und zwar um so mehr, je ausgesprochener es vorhanden ist.

Ein anderes wahrscheinliches Zeichen der jungen Schwangerschaft wurde von PISKAČEK beschrieben, die sogenannte „Ausladung“ des Uterus (Abb. 125), d. i. eine Unregelmäßigkeit in der Form desselben, wobei ein Uterushorn oder die Vorder- bzw. Hinterwand über den anderen Teil des Organs vorspringt. Die Deformität ist durch den Sitz der Plazenta an dieser Stelle bedingt. Auch dieses Zeichen verleitet manchmal zu einer falschen

Diagnose, da die Ausladung mit einer Extrauterinschwangerschaft oder mit einer Gravidität in einem mißgebildeten Uterus verwechselt werden kann.

Ein sehr wichtiges Moment in der Diagnose der jungen Schwangerschaft betrifft das Verhalten der Menstruation, denn fast immer bleibt die Periode nach erfolgter Konzeption aus. Manchmal aber tritt sie trotz erfolgter Befruchtung noch einige Male ein, was unter Umständen die Diagnosestellung erschwert. Das den Frauen in ihrer Bedeutung wohlbekannte Ausbleiben der Menstruation, sowie das ihnen ebenso geläufige Phänomen des Erbrechen — insbesondere in den Morgenstunden —, welches die ersten Schwangerschaftsmonate oft begleitet, ist häufig die Veranlassung, daß an den Arzt die Frage nach dem Bestehen einer Gravidität schon in frühen Stadien derselben gestellt wird. Unsicher ist die Diagnose derselben nur in den ersten Monaten und auch dann, wenn alle wahrscheinlichen Zeichen einer Schwangerschaft vorhanden sind, muß die Entscheidung manchmal offen gelassen werden. Man wird sicherer in der Diagnose, wenn die Zeit des Ausbleibens der Menstruation mit der Größe des Uterus zusammenstimmt. Darüber weiß man, daß der Uterus

im 1. Monat nur wenig vergrößert,

im 2. Monat etwa orangengroß ist, .

im 3. Monat die Größe des Kopfes eines neugeborenen Kindes hat und den oberen Symphysenrand eben überragt, daß

im 4. Monat sein Fundus zweifingerbreit über der Symphyse und

im 5. Monat zweifingerbreit unter dem Nabel steht.

Stimmt die Größe des Uterus und die Menstruationsanamnese überein, berücksichtigt man dann noch die Weichheit des Uterus, die Auflockerung der Portio, das HEGARSche und das PISKAČEKsche Zeichen, die „*weinhefeartige*“ *Verfärbung der Introitussehleimhaut*, erfährt man außerdem, daß mit dem Ausbleiben der Menstruation *Übelkeiten* und *Erbrechen* auftraten, ist *Kolostrum* in den Brüsten nachzuweisen, so kann man eine Schwangerschaft so gut wie sicher diagnostizieren, wobei es aber keinesfalls notwendig ist, alle diese „*Zeichen*“ festzustellen.

Durch die Entdeckung von ASCHHEIM und ZONDEK ist die Diagnose einer jungen Schwangerschaft bis auf wenige Procente genau zu stellen. Diese Probe wird so gemacht, daß man den Harn einer schwangeren Frau einer jungen Maus injiziert, das Tier dann nach vier Tagen tötet und sezziert. Dabei zeigt sich dann, daß sich der Uterus der Maus und seine Anhänge ganz beträchtlich vergrößert haben. Die Diagnose kann auf diese

Weise mit großer Sicherheit (etwa 2% Versager) gestellt werden.

Diagnostische Schwierigkeiten macht die Schwangerschaft fast nur in den ersten Monaten. Wenn aber einmal die genannten Zeichen einer solchen feststellbar sind, die fötalen Herztöne gehört und die Kindesbewegungen vom Arzt gefühlt werden können, so unterliegt die Diagnose keinem Zweifel mehr. Die Herztöne können unter günstigen Umständen (Dicke der Bauchdecken, Kindeslage, Menge des Fruchtwassers) schon im fünften Monat hörbar sein; sicher aber lassen sie sich im sechsten Monat nachweisen. Kindesbewegungen können schon von der Mitte der Schwangerschaft an gefühlt werden, bei wiederholter Schwangerschaft schon etwas früher. In fraglichen Fällen verhilft uns eine *Röntgenphotographie*, manchmal schon vom dritten bis vierten Monat ab, zur richtigen Diagnose.)

Molenschwangerschaft. Es kommt nicht so selten vor, daß ein Ei in den ersten Schwangerschaftsmonaten abstirbt, nichtsdestoweniger aber viele Monate im Uterus retiniert bleibt, wobei Veränderungen verschiedener Art in den einzelnen Teilen desselben auftreten. Die Menstruation stellt sich nicht mehr ein, so daß die Größe des Uterus mit der *Zeit der Amenorrhoe* nicht übereinstimmt. Man nennt ein derartig abgestorbenes und verändertes Ei eine *Mole*. Wenn es dabei zu Blutungen in das Plazentargewebe kommt, so spricht man von einer **Blutmole**, *Mola haematomata* (Abb. 126). Eine besondere Art ist die nach BREUS benannte Mole, welche ihr Entstehen subchorialen Blutungen verdankt. Der Embryo ist bei diesen Molen entweder sehr klein oder vollständig resorbiert worden. Bei der **Missed Abortion** (unterbliebene Fehlgeburt; Abb. 127) genannten Form der Molenschwangerschaft hat die Plazenta eine zirrhöse Beschaffenheit, das Fruchtwasser verschwindet fast völlig und der Fötus schrumpft und trocknet ein. Da bei den genannten Molenschwangerschaften das Ei in den ersten zwei bis drei Monaten abstirbt, erreicht der Uterus fast niemals mehr als Kleinf Faust-

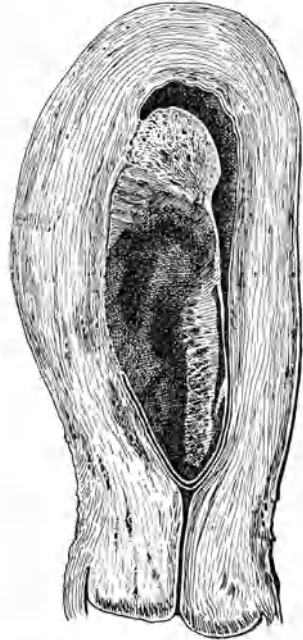


Abb. 126. Blutmole.

größe. Die Gebärmutter ist bei den genannten *Molenschwangerschaften* immer viel kleiner als es der Dauer der Amenorrhoezeit entspricht. Sie ist derber als der Uterus, welcher ein lebendes Ei enthält, und zwar bei der *Mola haematomatos*a wieder härter als bei der ersten Form, bei der sich manchmal noch das HEGARSche *Schwangerschaftszeichen* nachweisen läßt. Geringfügige, andauernde

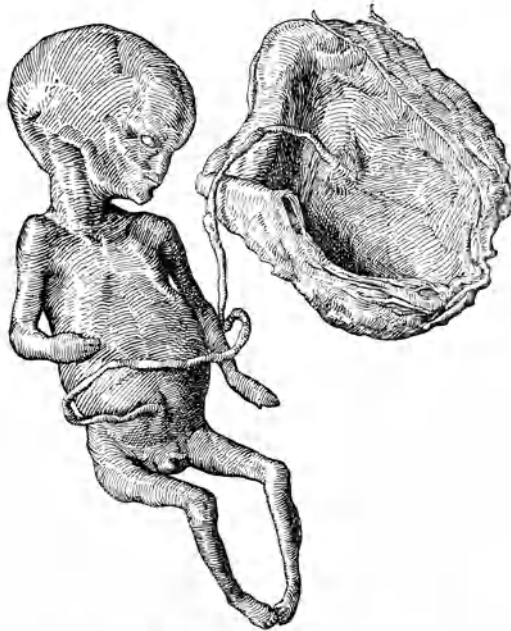


Abb. 127. Missed abortion.

oder kürzere wiederholte Blutungen aus dem Uterus und wehenartige Schmerzen fehlen selten und unterstützen die Diagnose einer *Mole*.

Ist der *Uterus viel größer* als er es nach der Zeit der letzten Menstruation sein sollte — sein Fundus reicht im dritten Monat z. B. schon bis zum Nabel, wobei man, da es gewöhnlich gar nicht zu einer halbwegs nennenswerten Entwicklung des Fötus kommt, keine fötalen Herztöne hört —, so denken wir an eine **Blasenmole** — *Mola hydatidosa* (Abb. 128), eine blasen- oder traubenartige Degeneration der Chorionzotten mit raschem Wachstum, wodurch eine ungewöhnliche Größenzunahme zustande kommt.

Abortus. Tritt während einer *Schwangerschaft* eine Blutung auf, welche meist mit kolikartigen Schmerzen im Unterleibe verbunden ist, so denken wir an eine Gefährdung der Schwangerschaft, welche sich in verschiedenen Formen und Graden äußert. Ein Abbruch der Gravidität bis zum Ende des siebenten Lunarmonates wird als *Abortus (Fehlgeburt)* bezeichnet. Findet die Beendigung der Schwangerschaft in den letzten drei Lunar-

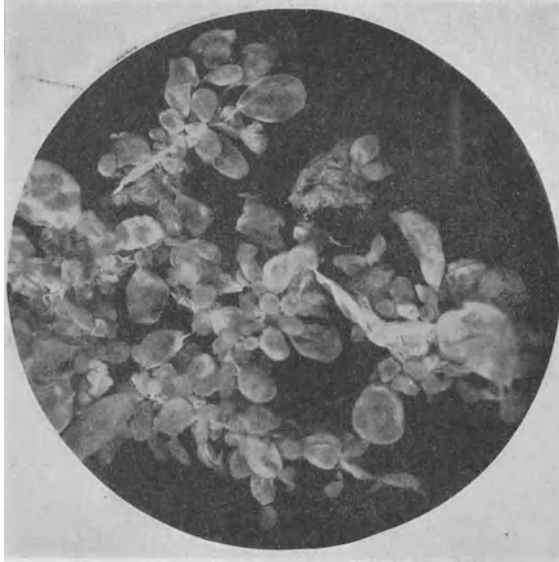


Abb. 128. Blasenmole.

monaten statt, so sprechen wir von einer *Frühgeburt (Partus praematurus)*. Tritt die Geburt ungefähr 40 Wochen nach der angenommenen Schwängerung ein, so ist sie als *termingerecht* zu bezeichnen. Bei der Berechnung des sogenannten *Geburtstermines* werden vom ersten Tage der zuletzt aufgetretenen Menstruation 280 Tage gerechnet. Natürlich ist damit nicht die Dauer der Schwangerschaft umschrieben, weil in diesen 280 Tagen auch die Tage der letzten Menstruation mit enthalten sind.

Die *regelmäßigen Monatsblutungen* können in den ersten zwei Monaten der Schwangerschaft in ungeschwächtem, viel häufiger allerdings bloß im verminderten Ausmaß auftreten. Wenn bei einer bestehenden Schwangerschaft Blutungen oder Wehen oder

beide Erscheinungen gleichzeitig auftreten, jedoch nur in geringem Grade und ohne daß sich der Zervikalkanal öffnet, so spricht man von einem *Abortus imminens* (drohender Abortus). Finden wir den Zervikalkanal schon geöffnet, so bedienen wir uns dafür der Bezeichnung *Abortus incipiens*, womit gesagt werden soll, daß sich untrügliche Zeichen des Beginnes eines Abortus bemerkbar machen (ausgiebigere Blutung und schmerzhaft Kontraktionen des Uterus). Der Zervikalkanal kann sich in diesem Stadium

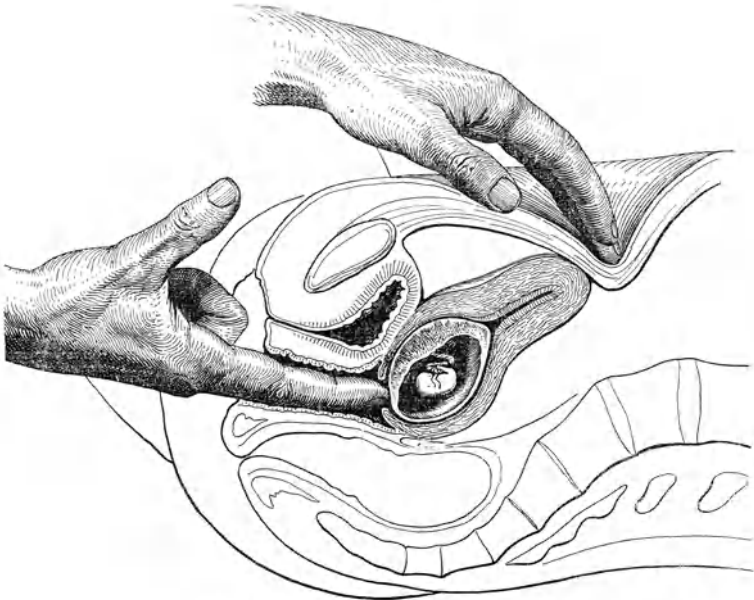


Abb. 129. Abortus cervicalis.

bereits öffnen und die Blutung wird stärker. Ist der Zervikalkanal bereits für den Finger durchgängig und nimmt die Blutung immer mehr zu, so ist der Abortus „im Gange“, was soviel heißt, als daß der Zervikalkanal noch weiter geworden ist und die *Fehlgeburt* nun unaufhaltsam weitergeht. Ein mehr oder weniger beträchtlicher Blutabgang aus dem Uterus fehlt dabei nie. Liegt das Ei schon im Zervikalkanal, der dadurch ballonartig aufgetrieben wird, während der äußere Muttermund noch zu wenig erweitert ist, um dem Ei den Durchtritt und Austritt zu gestatten, so sprechen wir von einem *Abortus cervicalis* (Abb. 129). Der äußere Muttermund ist dann dünnsaumig. Läßt er einen Finger passieren,

so tastet man das die Zervixhöhle ausfüllende Ei, welches meist digital oder mit einer breiten Faßzange entfernt wird.

Ist es unter dem Einflusse der Uteruskontraktionen zu einer Mobilisierung des Eies gekommen, wobei dieses zerreißt und stückweise abgeht, so spricht man von einem **inkompletten Abortus**. Hat aber das Ei *in toto* oder stückweise den Uterus ganz verlassen, so spricht man von einem **Abortus completus** oder **perfectus**. Die sichere Diagnose eines solchen kann nur dann ge-

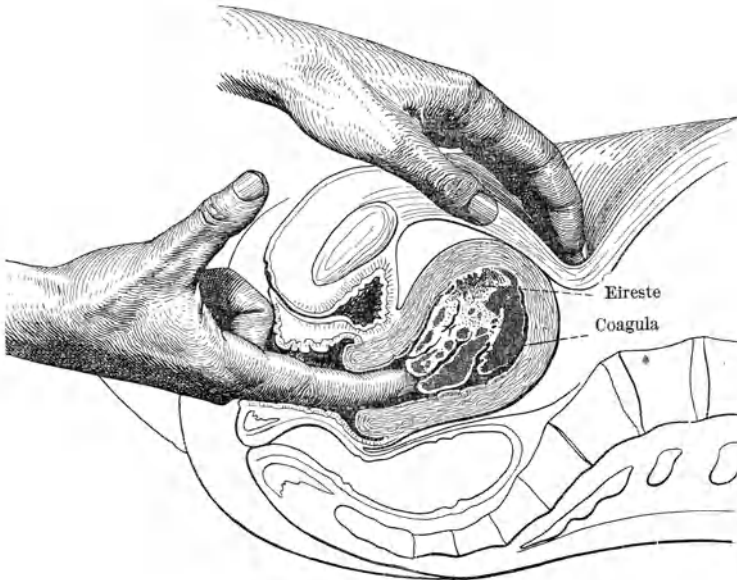


Abb. 130. Abortus incompletus.

macht werden, wenn es gelingt, mit dem Finger die ganze Uterushöhle auszutasten. Hat sich aber der Zervikalkanal wieder geschlossen, so kann man die Diagnose eines *kompletten* Abortus nur dann mit einer gewissen Wahrscheinlichkeit stellen, wenn die Blutung andauernd sistiert, der Uterus sich kontrahiert und entsprechend verkleinert. Hält aber die Blutung an, schließt sich der Zervikalkanal nicht völlig, fühlt man eventuell durch den Zervikalkanal hindurch im Uteruskörper oder in der Zervix Stücke des Eies, stellt man fest, daß nur der Fötus und außerdem höchstens Teile der Plazenta abgegangen sind, so handelt es sich um einen *inkompletten Abortus*. Die zurückgebliebenen Partien des Eies müssen dann mit dem Finger oder mit einer stumpfen

Zange aus dem Uterus entfernt und genau kontrolliert werden. Eine exakte Überwachung des Uterus post abortum ist stets notwendig.

Achter Abschnitt.

Die Mißbildungen des weiblichen Genitales.

In die Gruppe der Anomalien des Uterus gehören auch jene **Mißbildungen** desselben, welche dadurch entstehen, daß die Verschmelzung der beiden MÜLLERSchen Gänge nur unvollkommen

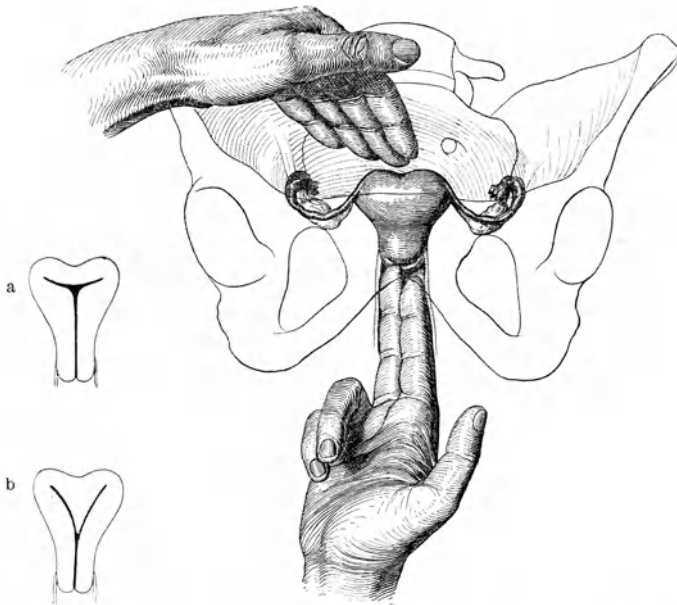


Abb. 131. Uterus arcuatus a) und subseptus b), äußerlich dieselbe Form zeigend.

eintritt oder vollständig ausbleibt. Daraus resultieren alle möglichen Grade von Deformationen des Uterus sowohl wie auch der Scheide, von einer einfachen Andeutung bis zur völligen Verdoppelung. Geringgradige Mißbildungen dieser Art, die sich bloß als Einsenkung in der Mitte des Fundus uteri oder in Form von mehr ausladenden Uterushörnern äußern, kann man an der Lebenden nur schwer und selten mit Sicherheit nachweisen, um

so mehr als in solchen Fällen auch an der Portio vaginalis und an der Vagina keine Zeichen vorhanden zu sein brauchen, die auf eine Mißbildung hinweisen. Einen Uterus mit leichter Einsenkung am Fundus und ungeteilter Kavität, also auch mit einfachem Orificium, nennt man *Uterus arcuatus* (Abb. 131). Weist bei derselben äußeren Form des Uterus (nämlich medianer Einsenkung am Fundus und weit ausladenden Uterushörnern) die Sonde ein

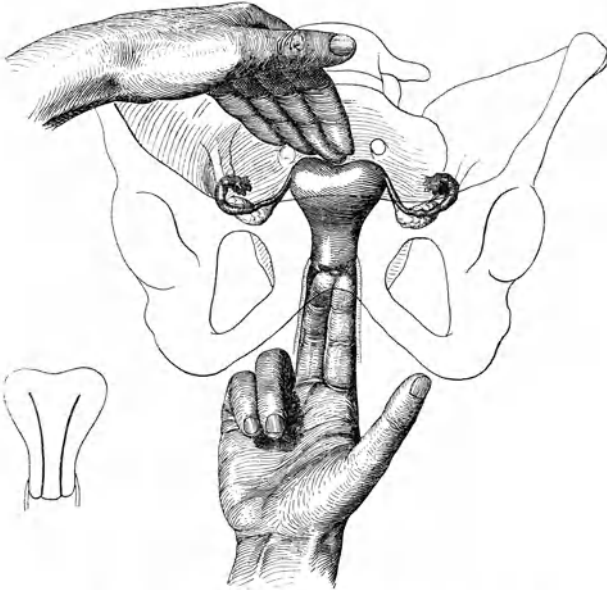


Abb. 132. Uterus septus (bilocularis).

medianes Septum nach, dann ist die Diagnose der Verdoppelung sichergestellt. Das Septum kann entweder die ganze Länge des Uterus — Korpus und Kollum — durchziehen, mithin einen doppelten Muttermund formen oder es ist nur die Körperhöhle geteilt und das Kollum ist ein einfacher Kanal. In ersterem Falle spricht man von einem *Uterus septus (bilocularis)*; (Abb. 132), im zweiten von einem *Uterus subseptus*.

Durch die Besichtigung des äußeren Muttermundes und die Sondierung des Uterus können wir also diese beiden Formen der Mißbildung voneinander, sowie vom *Uterus arcuatus* unterscheiden. Je tiefer die mediane Einsattelung im Fundus ist, um so mehr springen die Uterushörner vor, so daß man dann von einem

Uterus bicornis spricht, der sich bei der Palpation vom *Uterus arcuatus* durch die viel mehr ausgeprägte Zweihörnigkeit unterscheidet; die beiden Hörner oder Körper vereinigen sich nach unten zu. Setzt sich der an der Vereinigungsstelle vorhandene Sporn nach abwärts in Form eines Septums fort, so daß ein doppelter äußerer Muttermund da ist, so nennt man diesen Uterus einen *Uterus bicornis bicollis* (Abb. 133). Fehlt die Scheidenwand

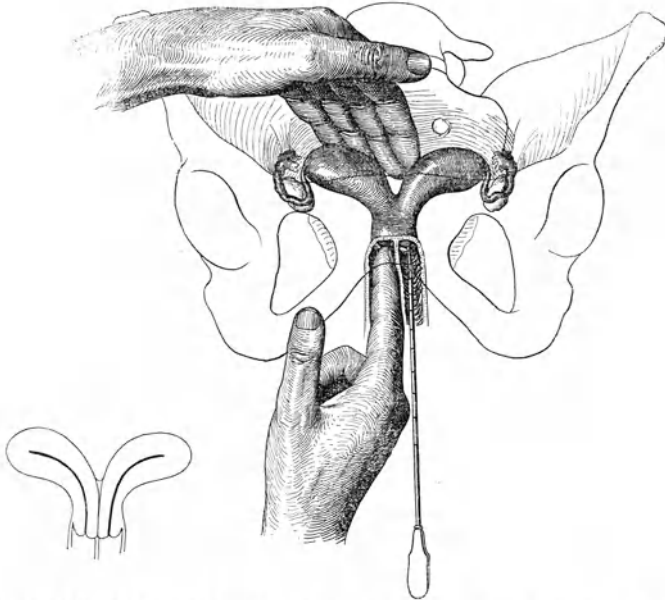

Abb. 133. *Uterus bicornis bicollis* mit Septum vaginae (Uterussonde im linken Zervikalkanal).

im Kollum — Orificium externum also einfach —, so ist es ein *Uterus bicornis unicollis* (Abb. 134). Die Diagnose wird wieder gestellt durch die Besichtigung des äußeren Muttermundes und durch Einführen einer Sonde.

In diesen genannten Fällen sind die beiden Uterushörner meist gleichmäßig entwickelt. Bleibt aber ein Horn rudimentär (Abb. 135), so tastet man neben dem gut ausgebildeten Horn ein kleineres, das oft einem Adnextumor zum Verwechseln ähnlich sieht. Die Sondierung führt selten zum Ziel, weil es schwer ist, den Verbindungskanal zwischen dem Kollum und der Höhle des Nebenhornes zu finden und dieser außerdem atretisch, d. h. ver-

ödet sein kann. Äußerer Muttermund und Zervikalkanal sind nur einfach vorhanden. Das rudimentäre Horn kann auch so klein sein, daß es sich dem palpatorischen Nachweise vollständig entzieht und man den Eindruck eines *Uterus unicornis* bekommt. Alle diese Mißbildungen des Uterus, mit Ausnahme des *Uterus arcuatus* sind selten. Von den höheren Graden der Duplizität begegnen wir am häufigsten dem *Uterus bicornis*. Es gibt noch

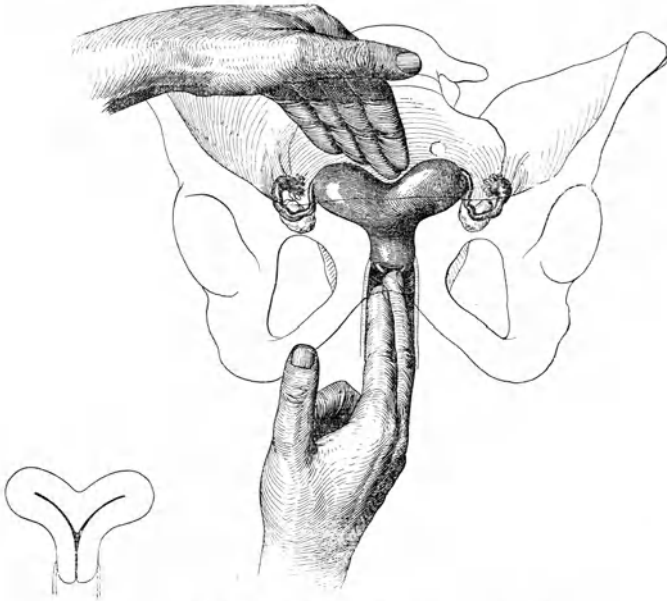


Abb. 134. Uterus bicornis unicollis.

andere Formen von Mißbildungen des Uterus, welche jedoch in viva durch Palpation, Sondierung und Inspektion nicht als solche verlässlich erkannt werden. Sehr wertvolle Aufklärungen über diese oft schwierig zu lösenden Fragen geben *Röntgenaufnahmen* an den in verschiedener Weise mißgebildeten Organen.

Differentialdiagnostisch kommen gegenüber den *Mißbildungen Myome* in Betracht, welche aber die Uterusform in anderer Weise, und zwar atypisch verändern und durch derbe Konsistenz auffallen. Es soll darauf hingewiesen werden, daß am Uterus Mißbildungen und Myome auch kombiniert vorkommen können. Man hüte sich vor Verwechslungen mit den *Ausladungen eines schwangeren Uterus*.

Komplizierter gestaltet sich die Diagnose der *Mißbildungen*, wenn die Trägerin eines *zweihörnigen Uterus schwanger wird*. Dann vergrößert sich natürlich das schwangere Horn entsprechend, aber auch das nichtschwangere nimmt etwas an Größe zu. Eine diagnostische Sondierung ist hier wegen der möglichen Gefahr einer Störung der Schwangerschaft nicht zulässig. Der Konsistenzunterschied zwischen dem graviden und dem leeren Horn

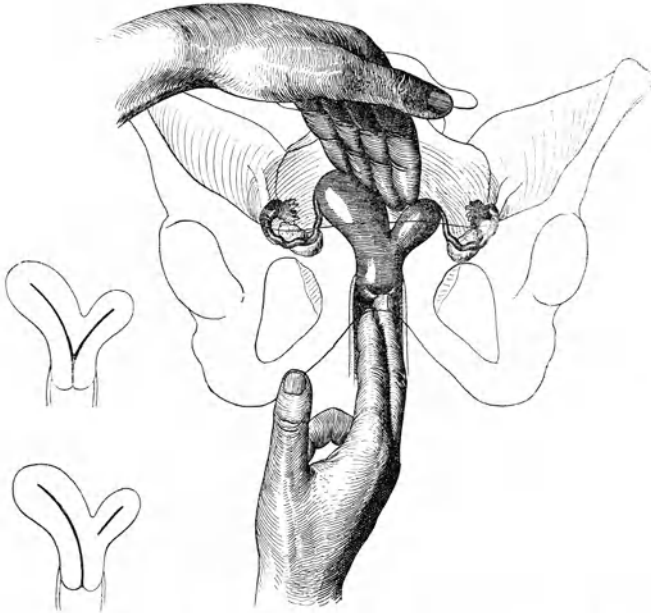


Abb. 135. Uterus bicornis mit rudimentärem Nebenhorn.

ist oft deutlich ausgesprochen. Verwechslungen mit **ektopischen Schwangerschaften** (außerhalb der Gebärmutter) sind leicht möglich.

Bei Mißbildungen des Uterus kann auch ein **Septum vaginae** vorhanden sein. Es verläuft entweder durch die ganze Scheide bis zum Introitus hinunter, ziemlich median gelegen, oder es ist nur im oberen bzw. unteren Abschnitt der Vagina vorhanden. Es handelt sich dabei um einen *Entwicklungsdefekt*.

Solche Septa können im ganzen Verlaufe der Scheide vorhanden sein — **Vagina septa** — oder nur im oberen bzw. im unteren Anteil derselben — **Vagina subseptata**.

Vielfach sind es die vaginalen Septen, welche auf die Diagnose einer Duplizität, und zwar auch in höher liegenden Partien des inneren Genitales der Frau aufmerksam machen. Durch Röntgenbilder wird die Situation meist klar.

Mißbildungen des Genitales des Weibes kommen auch in Form des **Hermaphroditismus** vor, dessen oft komplizierte Formen hier nicht besprochen werden können.

Neunter Abschnitt.

Die Lageveränderungen des Uterus.

1. Die Retrodeviationen.

(Rückwärtslagerungen des Uterus.)

Die normale Lage des *Uterus* (der Gebärmutter) ist die sogenannte *Anteversio-flexio* (Abb. 136). Die Gebärmutter ist dabei

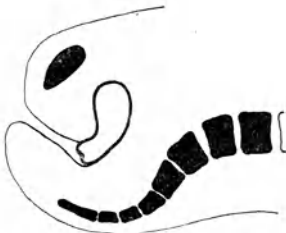

Abb. 136. Uterus in Anteversio-flexio.

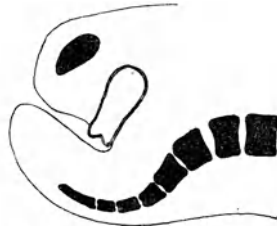

Abb. 137. Uterus in Anteversion.

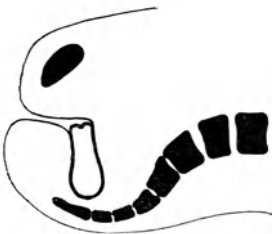

Abb. 138. Uterus in Retroversion.



Abb. 139. Uterus in Mittelstellung.

an der Grenze zwischen Corpus und Collum uteri leicht nach vorne gekrümmt. Der überwiegende Anteil des Uterus entfällt

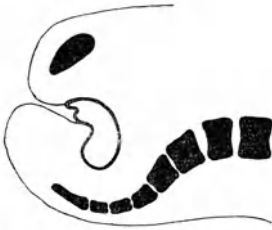


Abb. 140. Uterus in Retroversio-flexio (1).

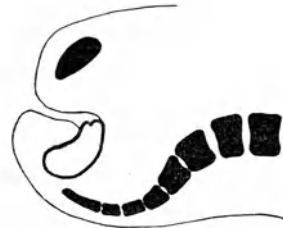

Abb. 141. Uterus in Retroversio-flexio (2).

auf seinen Körper. Während bei der Anteflexion der Uterus über seine Vorderfläche geknickt ist, gibt es in der Minderheit auch solche Fälle, bei denen die Krümmung (oder Knickung) an der

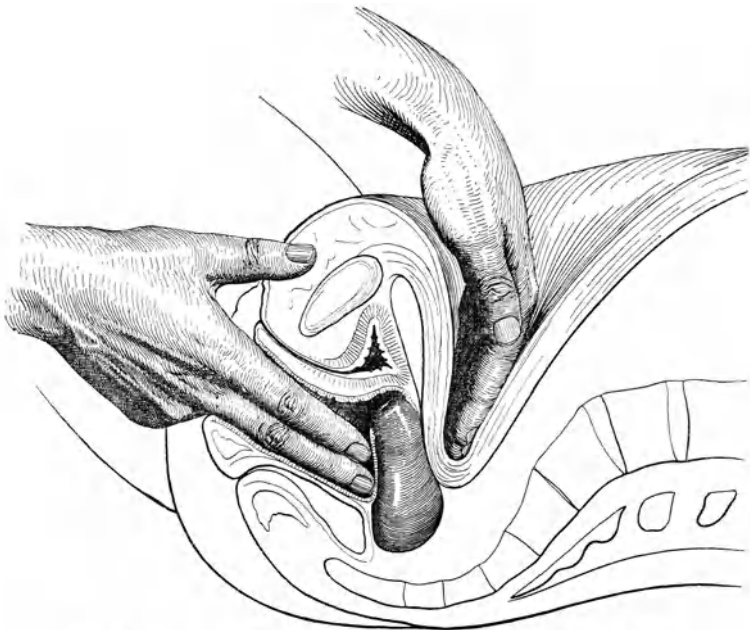

Abb. 142. Retroversio uteri (Tastung des Uteruskörpers).

Hinterfläche der Gebärmutter liegt — **Retrodeviation**. In beiden Fällen stoßen die Achsen des Corpus und des Collum uteri in der Gegend des inneren Muttermundes unter einem sehr variablen

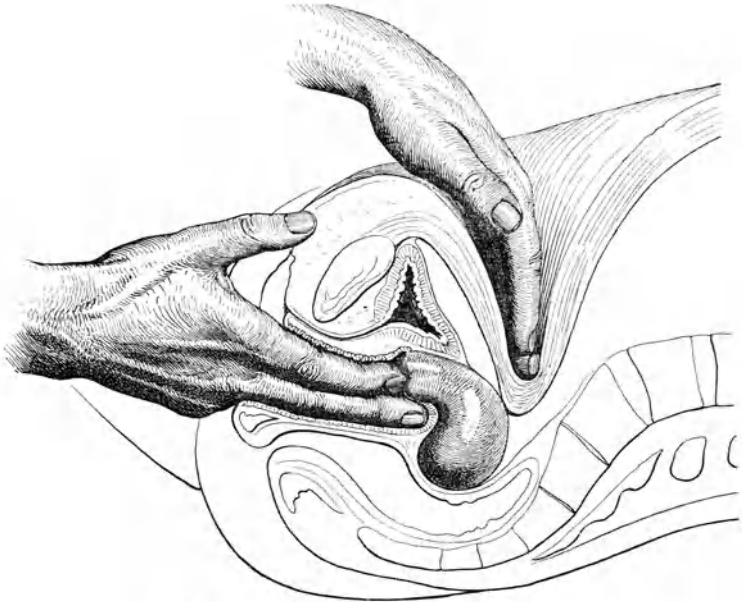


Abb. 143. Retroversio-flexio uteri (1).

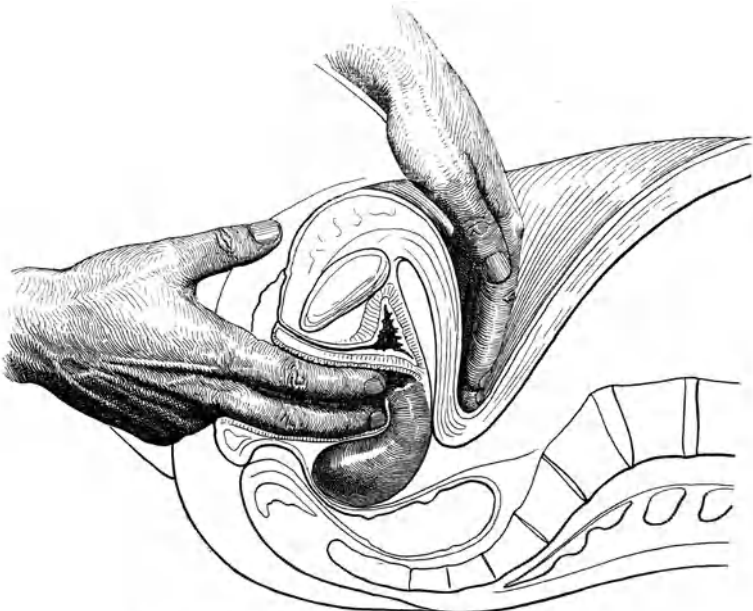


Abb. 144. Retroversio-flexio uteri (2).

Winkel zusammen. Fehlt dieser Winkel, dann sagt man: der Uterus ist *gestreckt*.

Wenn der Fundus uteri vorne liegt, d. h. vor der Beckenachsenführungslinie, dann sagt man, er befinde sich in *Anteversion* (Abb. 137), liegt er hinter derselben, dann besteht eine *Retroversion* (Abb. 138). Man spricht von einer *Mittelstellung*

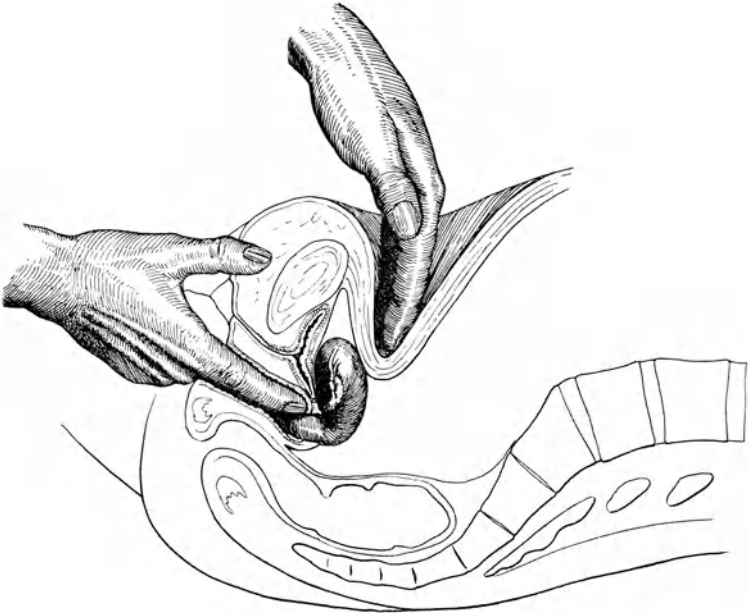


Abb. 145. Hyperanteflexion des Uterus.

(Abb. 139), wenn der Fundus in der Beckenachse liegt. Die Gestalt des Uterus und seine Stellung im Becken sind absolut auseinanderzuhalten. Der anteflektierte und der gestreckte Uterus können sich in *Anteversion* und in *Mittelstellung* befinden; der retroflektierte Uterus liegt immer auch in *Retroversion*, wobei sich je nach der Stellung der Portio zwei Varianten ergeben; welche aus der Stellung der Portio zur Scheidenachse resultieren.

Die *Diagnostik* dieser verschiedenen Gestalts- und Lageveränderungen der Gebärmutter vollzieht sich auf folgende Weise: Bekommt man bei der bimanuellen Untersuchung, während die in der Scheide liegenden Finger vom vorderen Scheidengewölbe aus palpieren und die Außenhand unmittelbar über der Symphyse

in den Beckenraum hineingreift, den Uteruskörper zwischen die beiden Hände und tastet man an der vorderen Uteruswand, entsprechend der Höhe des inneren Muttermundes, einen bald flacheren, bald mehr spitzen Winkel, so ist das eine **Anteversio** und **Anteflexion**, genannt **Anteversio-flexio**. Fehlt dieser Winkel, dann ist der Uterus **gestreckt** und es besteht eine reine **Anteversio**.

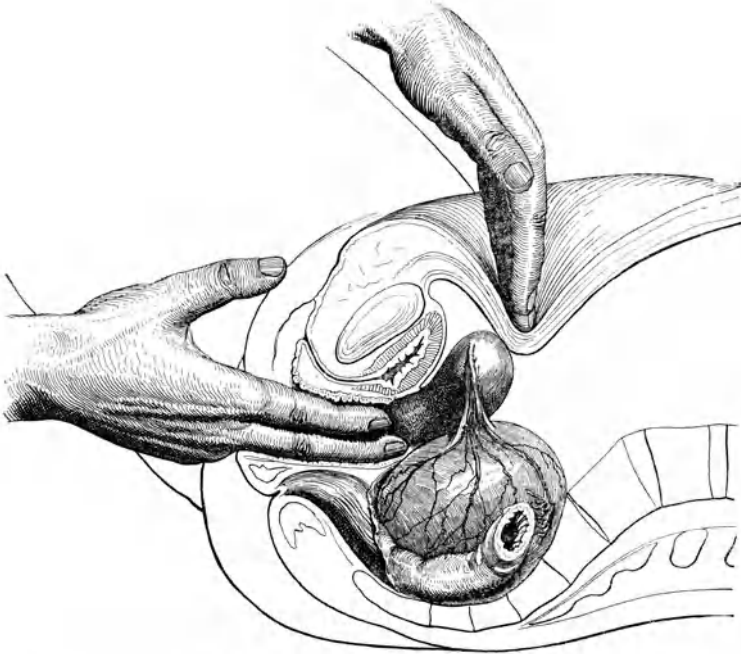


Abb. 146. Antepositio uteri (Ovarialzyste im DOUGLASSCHEN Raume).

Findet man aber bei der Anwendung dieses Handgriffes den Platz leer, wo unter normalen Verhältnissen der Uteruskörper sein sollte, so muß die Außenhand weiter nach rückwärts gehen. Der Fundus wird dann in der Beckenachse liegend gefunden und es ist nicht mehr möglich, den Uterus zwischen die beiden Hände zu bekommen. Die zwei inneren Finger ruhen auf der Portio vaginalis und die der Außenhand dem Fundus auf (*Mittelstellung*). Das Vorhandensein oder Fehlen eines Knickungswinkels entscheidet darüber, ob der Uterus *anteflektiert* oder *gestreckt* zu nennen ist.

Wird der Uterus auch in der *Mittelstellung nicht* angetroffen, so muß die Außenhand noch weiter nach rückwärts, entlang der vorderen Kreuzbeinfläche, in die Tiefe gehen, während sich gleichzeitig die inneren Finger in das hintere Scheidengewölbe begeben und von hier aus der anderen Hand entgegengeführt werden.

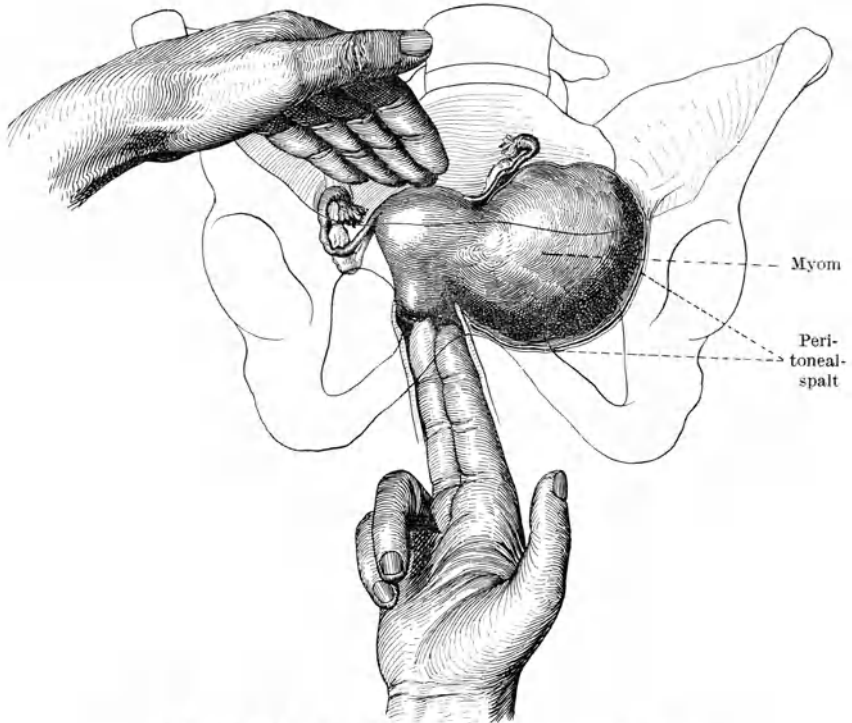


Abb. 147. Latero-positio uteri (subseröses Myom).

Fühlt man jetzt den Uteruskörper zwischen den beiden Händen, so besteht eine **Retroversio uteri**, denn der Uteruskörper liegt hinter der Beckenachse. Ist ein Knickungswinkel an der Hinterwand des Uterus zu tasten, so spricht man von einer **Retroversio-flexio uteri** (Abb. 140 u. 141), fehlt ein Knickungswinkel, so bezeichnet man das bloß als eine **Retroversion** (Abb. 142 bis 144).

Bei diesen verschiedenen Möglichkeiten der Gestalt und der Lage des Uterus hat natürlich die Portio vaginalis ganz und gar nicht immer dieselbe Richtung zum Scheidenrohr, bzw. zum Beckenraum und es ist naheliegend, daß man die verschiedenen

Stellungen der Portio neben der Lage des Körpers und dem Vorhandensein, bzw. dem Fehlen eines Knickungswinkels diagnostisch zu verwerthen trachtet. Liegt sie z. B. beiläufig in der Richtung des Scheidenrohres, so kann sich der Uterus in *Anteversio-flexio* oder in *Mittelstellung gestreckt* oder in *Mittelstellung anteflektiert* oder in *Retroversio-flexio* befinden. Ist die Portio nach hinten

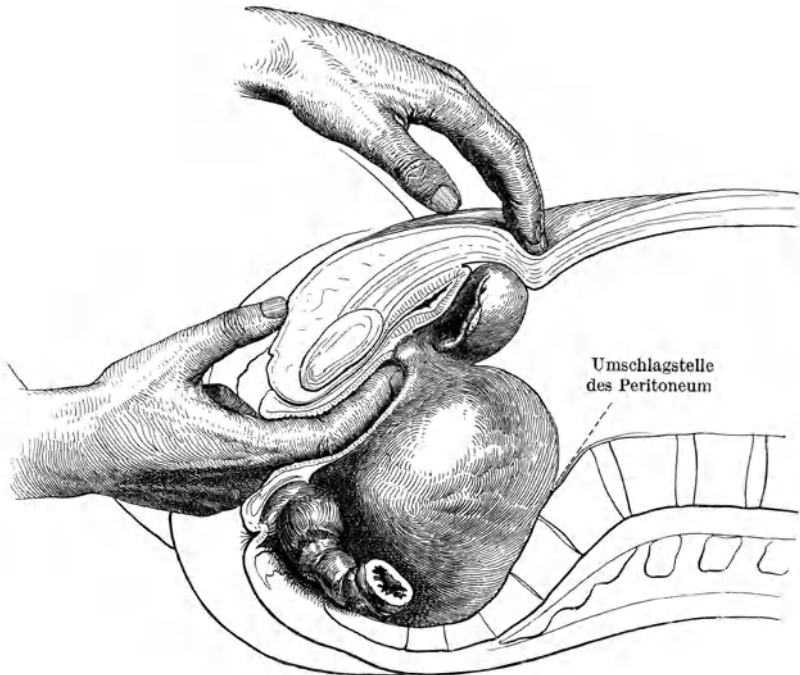


Abb. 148. Elevatio uteri.

unten gerichtet, so besteht eine *Anteversio*, liegt sie aber nach vorne zu, dann handelt es sich um eine *Retroversion* (mit oder ohne Flexion), welche dann ganz hochgradig sein muß, wenn die Portio nach vorne oben gerichtet ist. Ist die *Anteversio*, bzw. *Anteflexion* ungewöhnlich stark, so sprechen wir von **Hyperanteversio** und von **Hyperanteflexion** (Abb. 145).

Wenn man bei der bimanuellen Untersuchung den Uterus mit seinem Fundus aus der Mittellinie weg gegen die seitliche Beckenwand geneigt findet, so haben wir dafür die Bezeichnung **Lateroversion** (*Dextro-* oder *Sinistroversion*). Die Portio ist nach der entgegengesetzten Seite hin gerichtet, beispielsweise bei der

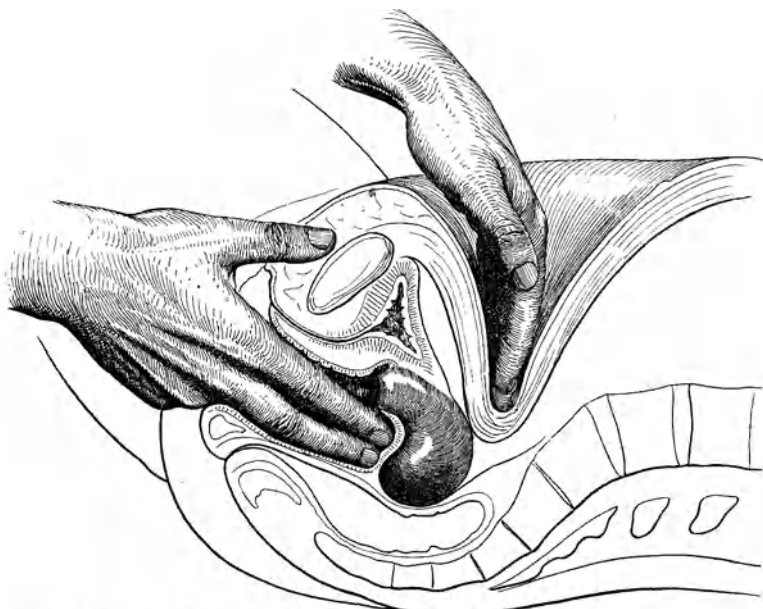


Abb. 149. Aufrichtung des retroflektierten Uterus nach SCHULTZE.
I. Akt.

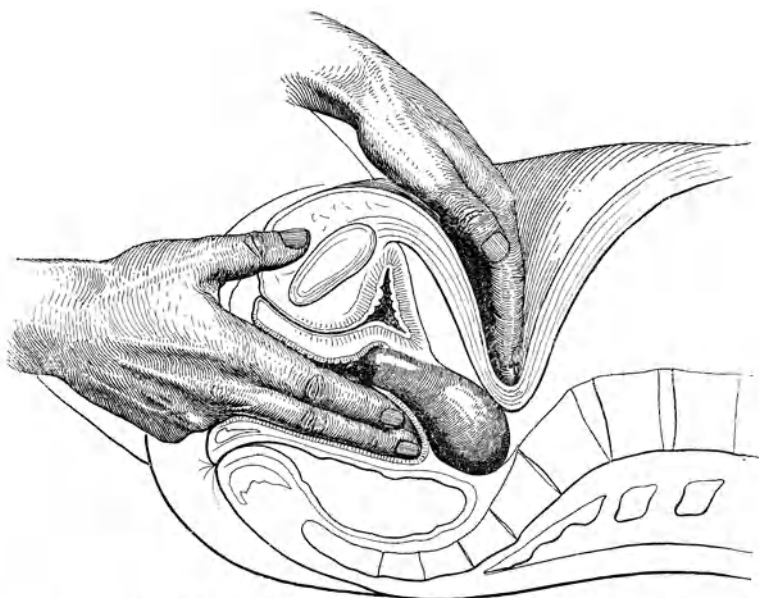


Abb. 150. Aufrichtung des retroflektierten Uterus nach SCHULTZE.
II. Akt.

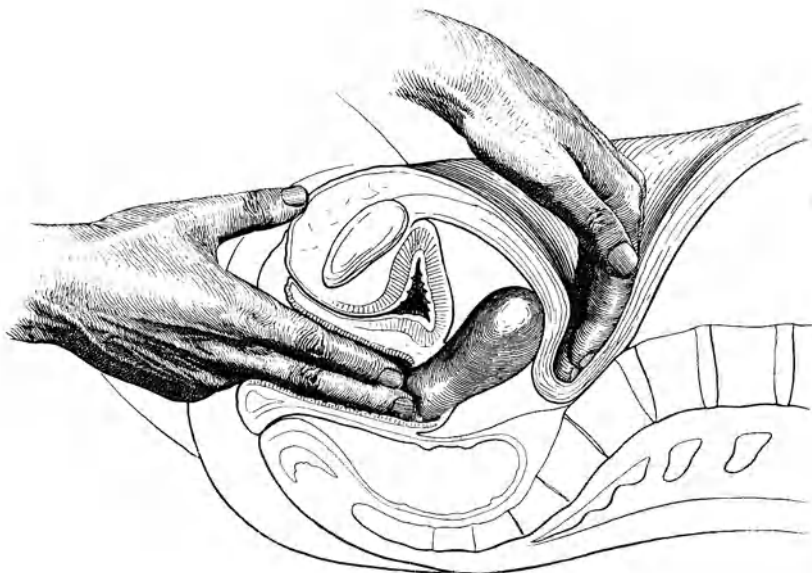


Abb. 151. Aufrichtung des retroflektierten Uterus nach SCHULTZE.
III. Akt.

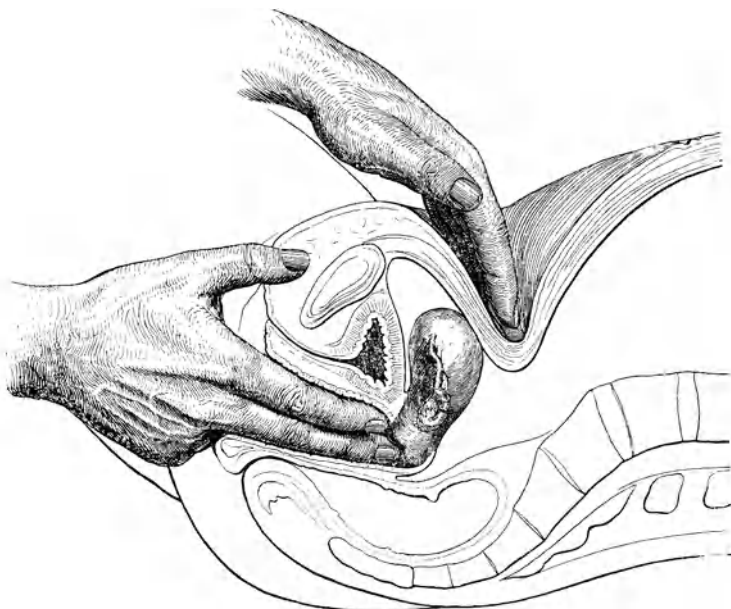

Abb. 152. Aufrichtung des retroflektierten Uterus nach SCHULTZE.
IV. Akt.

Dextroversio uteri nach links, während der Fundus rechts nahe an der Beckenwand liegt. Schließlich kann der Uterus, sei es durch Verziehung und narbige Fixation, sei es infolge Ver-

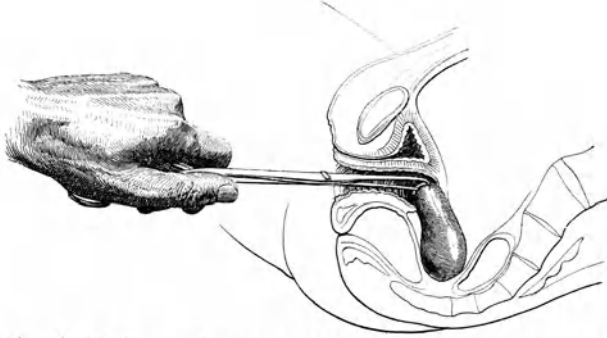


Abb. 153. Aufrichtung des retrovertierten Uterus nach KÜSTNER.
I. Akt.

drängung durch einen Tumor, so verlagert sein, daß er parallel zu seinem normalen Platz verschoben ist, bald gegen das Kreuzbein (**Retroposition**), bald gegen die Symphyse (**Anteposition**;

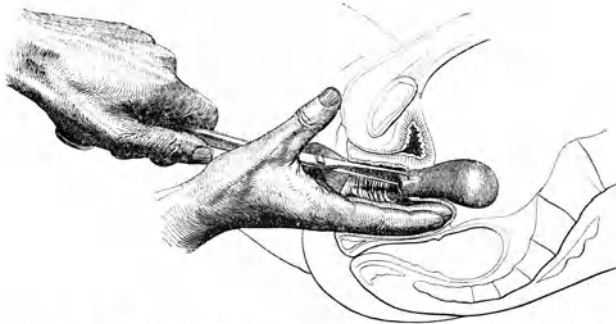

Abb. 154. Aufrichtung des retrovertierten Uterus nach KÜSTNER.
II. Akt.

Abb. 146), bald seitlich (**Lateroposition**; Abb. 147) oder in die Höhe gehoben und dies meist nach vorne, so daß sein Fundus über der Symphyse zu tasten ist (**Elevation**; Abb. 148). Ist der Uterus aber nach abwärts gerückt, dann sprechen wir von einem **Descensus uteri**. Unter **Torsion des Uterus** versteht man die Drehung des Uterus um seine Längsachse.

Die Differentialdiagnose aller dieser *Deviationen* des Uterus

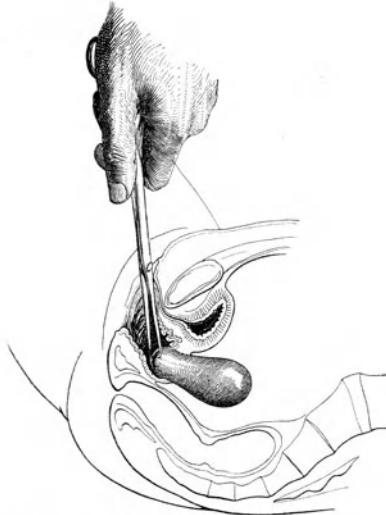


Abb. 155. Aufrichtung des retrovertierten Uterus nach KÜSTNER.
III. Akt.

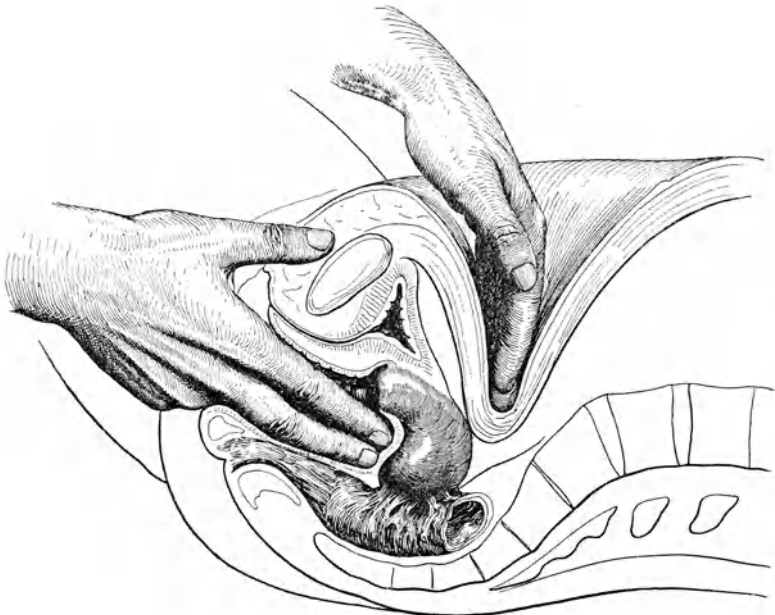


Abb. 156. Retroflexio uteri fixata.

ist durch die bimanuelle Untersuchung leicht zu stellen, wenn man den Uteruskörper einmal lokalisiert hat und auf die Lage und Stellung der Portio, bzw. des Uteruskörpers, sowie auf die Lage des Knickungswinkels achtet.

Bei allen Formen der *Retrodeviation* prüft man auch die Frage, ob der Uterus *frei beweglich* oder *fixiert* ist. Bei den *Retro-*

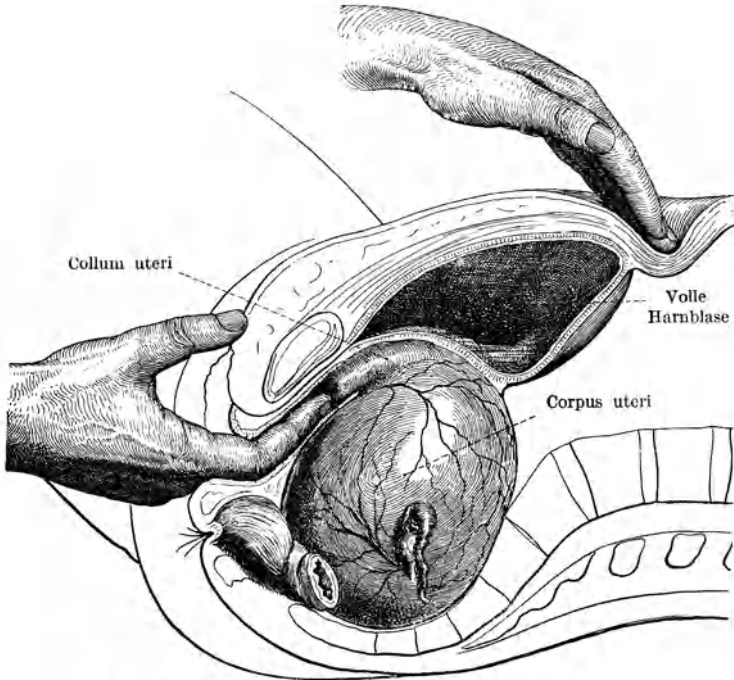


Abb. 157. Retroflexio uteri gravidi incarcerata.

deviationen, wo der Uteruskörper im DOUGLASSchen Raum liegt, versucht man die *Aufrichtung der Gebärmutter*, d. h. man trachtet, sie in die normale Anteversionsstellung zu bringen. Dazu werden eigene, von SCHULTZE präzisierete Handgriffe angewendet (Abb. 149 bis 152), die in folgendem bestehen: Die Innenfinger drücken vom hinteren Scheidengewölbe aus den in der Excavatio rectouterina liegenden Uteruskörper möglichst nach oben, begeben sich dann rasch an die Portio, drängen diese zuerst nach hinten und dann nach oben, wobei gleichzeitig die Außenhand, auf den Augenblick wartend, in dem der Uteruskörper vor dem Kreuzbein aufsteigt,

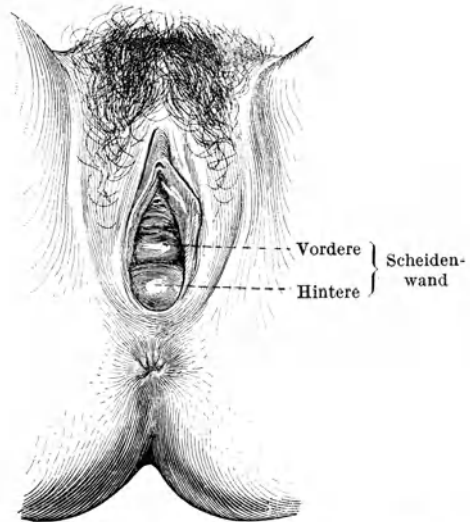


Abb. 158. Descensus vaginae mit inkomplettem Dammriß.

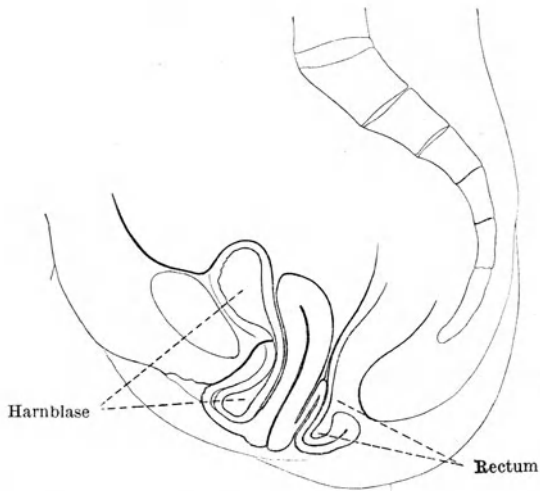


Abb. 159. Descensus vaginae (Zysto- und Rektokele) et uteri.

zwischen Promontorium und Uterus in die Tiefe geht und diesen nach vorne bringt.

Nicht immer gelingt die Aufrichtung mit Hilfe dieser Hand-

griffe, so besonders, wenn das unerläßliche Zusammenarbeiten der beiden Hände wegen Bauchdeckenspannung unmöglich ist oder eine kurze und schmale Portio zu wenig Halt für die Innenfinger bietet. Dann geht es oft auch mit folgender, von KÜSTNER angegebenen Methode, welche die Mitwirkung der Außenwand überflüssig macht und einen festen Angriffspunkt an der Portio schafft (Abb. 153 bis 155). Auf dem Untersuchungstisch wird

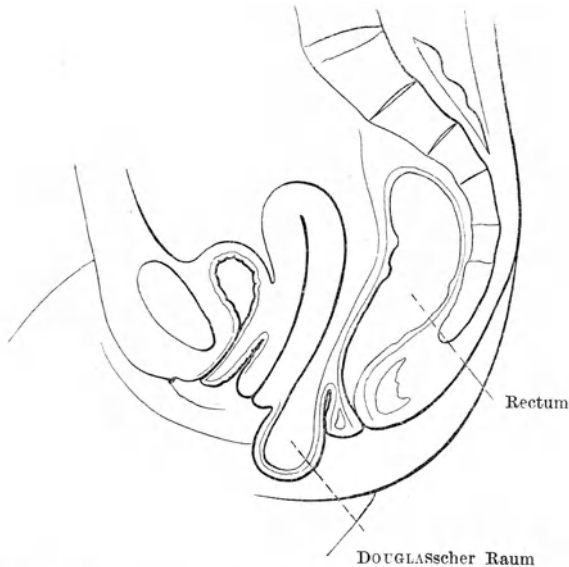


Abb. 160. Exkavation des DOUGLASSchen Raumes.

nach Einstellung mit Spiegeln die vordere Portiollippe mit einer Kugelzange gefaßt und in der Richtung der Scheidenachse nach abwärts gezogen, worauf man mit zwei Fingern der anderen Hand vom hinteren Scheidengewölbe aus den dort liegenden Uteruskörper nach oben schiebt. (Dieser Hilfsgriff ist für die erfolgreiche Ausführung der Aufrichtung nicht immer unbedingt erforderlich.) Hat man die Portio vaginalis maximal nach abwärts gezogen, so hebt man den Zangengriff hoch und drückt sodann die Portio nach hinten. Der Uteruskörper stellt sich dabei auf, dreht sich nach vorne und gelangt so in die normale Anteversionsstellung.

Manchmal gelingen diese Aufrichtungsmanöver nur teilweise. Der Uterus läßt sich wohl aus der Excavatio rectouterina heraus-

heben, doch spürt man dabei mit den Fingern bandartige Stränge, welche die Gebärmutter fixieren. Der Uterus kehrt sodann, sobald man ihn ausläßt, wieder in seine frühere Fixationsstellung zurück (**Retroversio-flexio fixata**; Abb. 156). Es gibt aber auch Fälle, bei denen der Uterus durch Verwachsungen breit und fest fixiert und dann ganz unbeweglich ist. Die Ursache der Fixation ist eine *Perimetritis*, von der später noch gesprochen werden wird.

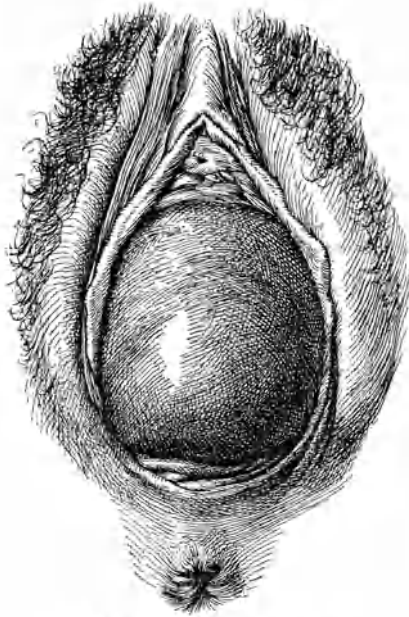

Abb. 161. Zystokele.

Nicht immer aber ist ein Uterus, der sich nicht ganz aufrichten läßt, durch Verwachsungen fixiert. Eine besondere Kürze und Straffheit der vorderen Scheidenwand, eine sehr kurze Portio, welche den andrückenden Fingern keinen Halt bietet, Spannung der Bauchdecken usw. können die Aufrichtung eines ganz frei beweglichen Uterus sehr erschweren, ja unmöglich machen.

Bei der Verlagerung des Uterus nach einer Seite hin, sowie auch nach vorne und oben zu ist die Beweglichkeit desselben immer eingeschränkt. Es handelt sich ja dabei meist um Folgeerscheinungen von Verwachsungen in der Nachbarschaft oder um Verdrängungen durch im Becken sich ausbreitende Tumoren.

Die Retroflexio uteri gravidi incarcerata.

Die *Retroflexio uteri* bekommt dann eine besondere Bedeutung, wenn gleichzeitig eine Schwangerschaft besteht. Liegt der Uterus dabei in Retroflexion, so benötigt er selbstverständlich immer mehr Raum im kleinen Becken (Abb. 157). In der Mehrheit dieser Fälle hebt sich mit zunehmender Größe der Gebärmutterkörper

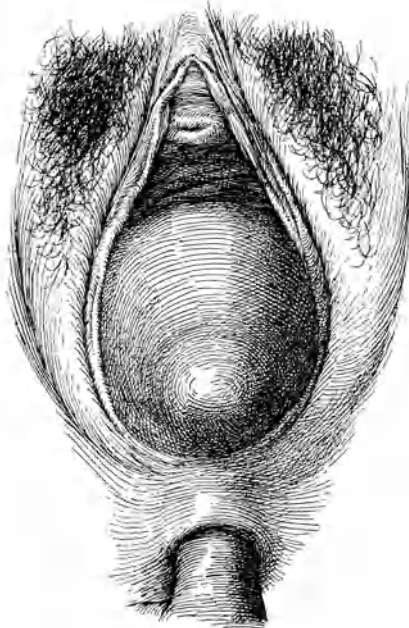

Abb. 162. Rektokele.

immer mehr aus dem kleinen Becken heraus und verläßt dann dasselbe — *Spontanaufrichtung des Uterus gravidus*. Nicht immer aber verläuft die Kombination von *Retroflexio uteri* und *Schwangerschaft* in dieser Weise und es kann vorkommen, daß sich der schwangere Uterus im kleinen Becken einklemmt, weil seine Dimensionen bereits übergroß geworden sind und er den Beckeneingang nicht mehr nach oben passieren kann. Aufrichtungsversuche haben dann keinen Erfolg mehr. Je größer der Fruchtalter wird, um so mehr drängt er die hochstehende Portio gegen die Symphyse und komprimiert dadurch die Gegend des Harnblasenhalses. Die Urethra wird dabei stark in die Länge gezogen.

In dieser Situation bleibt kein anderer Weg, als eine Laparotomie auszuführen und den schwangeren Uterus manuell herauszuheben. Man darf nicht vergessen, vor der Operation eine vollkommene Entleerung der Blase mit einem Gummikatheter durchzuführen, bevor man noch an die Aufrichtung des Uterus schreitet.

2. Die Senkung (Descensus) der Scheide und der Vorfall (Prolaps) des Uterus.

Man spricht von einer Senkung der Scheide (*Descensus*; Abb. 158 u. 159), wenn Anteile derselben tiefer treten, was vor

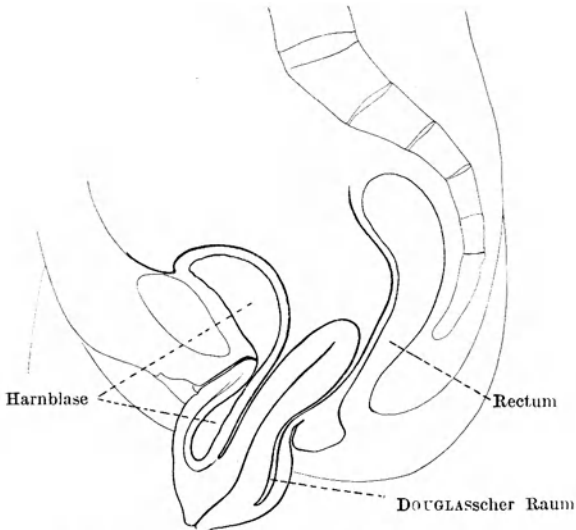


Abb. 163. Prolaps mit Elongation.

allem nach schweren Geburten beobachtet wird. Überdehnungen der Scheidenteile und besonders Einrisse im Bereiche des Damms prädestinieren zum Zustandekommen einer Senkung. Dabei kommt es häufig zu Schäden an der Hinterwand, insbesondere dann, wenn das Vaginalrohr eingerissen wird. Ein schlechter Dammschutz, eine Überdehnung oder Zerreiung des *Perineums* zeigen strende Folgen, insbesondere wenn schwere Geburten rasch aufeinanderfolgen und die Versorgung von Wunden am Beckenboden schlecht durchgefhrt wird oder ganz unterbleibt. Die Überdehnung des *M. levator ani* schwcht die Beckenboden-

muskulatur erheblich, was vor allem auf die schlechte Durchführung eines Dammschutzes oder gar die Unterlassung eines solchen zurückzuführen ist. Finden Geburten rasch hintereinander statt und werden diese unsachgemäß geleitet, so bleiben Schäden zurück, welche dann später unter Umständen zu einer operativen Korrektur derselben führen müssen. Versagt die muskuläre und die fasziale Stütze des *Beckenbodens*, so gleitet

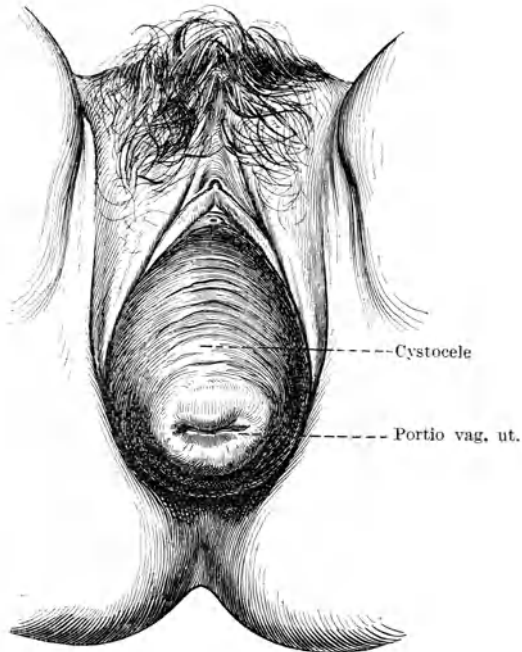


Abb. 164. Prolapsus uteri.

alles das, was auf ihm ruht, allmählich nach abwärts, es kommt zu einer *Senkung* der am meisten belasteten Abschnitte der Beckenmuskeln und faszien, sowie des zwischengelagerten Bindegewebes. Das Scheidenrohr verliert seine Unterlage und gleitet allmählich nach abwärts. Die Portio vaginalis nähert sich dabei dem Beckenboden, bei beträchtlicher Senkung liegt sie im Scheideneingang, wobei sie die Scheidenwand mit sich nach abwärts zieht — **Scheidensenkung (Descensus vaginae)**. Bei beträchtlicherer Senkung liegt die Portio vaginalis im Introitus vaginae. Weitere Fortschritte der Abwärtsbewegung der Scheide

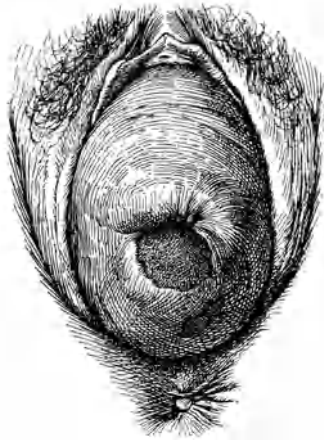

Abb. 165. Prolapsus uteri mit Dehnungsgeschwür.

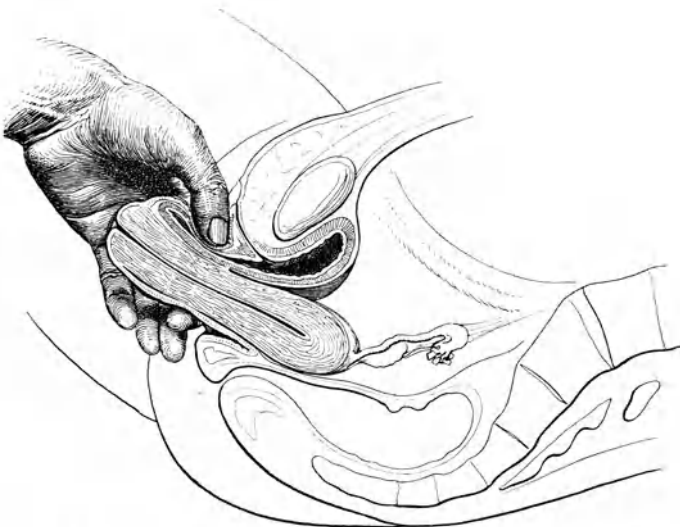


Abb. 166. Prolapsus uteri. Tastung des Collum uteri.

werden als **Vorfall (Prolaps) der Scheide** bezeichnet. Ein solcher Senkungsprozeß ist leicht zu erkennen: mehr oder weniger weitgehende Ausstülpung, viel häufiger der vorderen Scheidenwand — **Zystokele** —, wesentlich seltener an der hinteren Scheidenwand

und dann als **Rektokele** bezeichnet. In manchen Fällen reicht die *Excavatio rectovaginalis* in Form einer Aussackung hinter dem Uterus zwischen diesem und dem Rektum so tief nach unten, daß sie wie eine Hernie ausgestülpt erscheint — **Douglasokele** genannt (Abb. 160).

Tritt die Scheidenwand isoliert tiefer, wobei die Harnblase mitherabsteigt, so spricht man, wie schon erwähnt, von einer

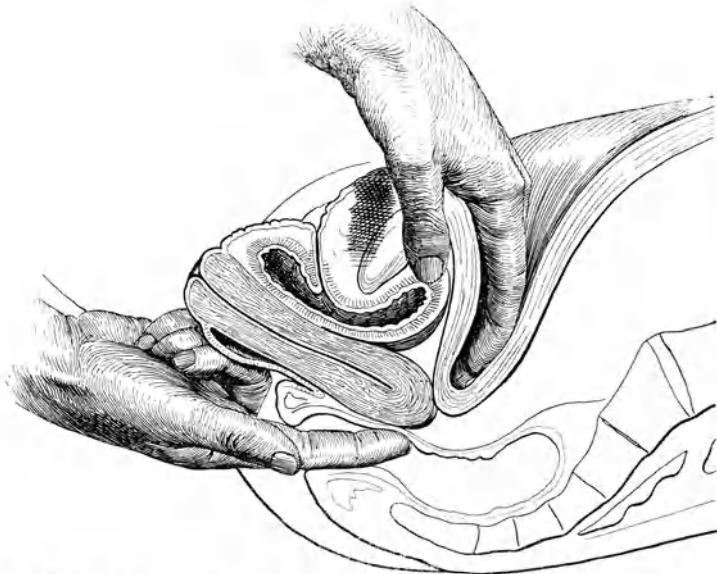


Abb. 167. Bimanuelle Untersuchung bei Prolapsus uteri et vaginae in situ per rectum.

Zystokele (Abb. 161), besteht aber eine Aussackung der hinteren Scheidenwand, von einer **Rektokele** (Abb. 162). In manchen Fällen tritt der untere Abschnitt eines vorgefallenen Collum uteri weit aus der Vulva heraus (*Prolaps mit einer Elongatio colli uteri*; (Abb. 162), wobei die Harnblase im Prolaps sack zum Teil enthalten sein kann. Die beiden folgenden Abbildungen zeigen einen fast totalen *Zystokelenprolaps* (Abb. 164). Der eine davon läßt zwei sogenannte *Dehnungsgeschwüre* erkennen, welche am unteren Pol des Prolaps sackes liegen (Abb. 165).

Eine Reihe von Abbildungen soll die Untersuchungstechnik zeigen, durch welche es gelingt, die verschiedenen Formen von

Genitalprolapsen richtig zu erkennen. Die Abb. 166 und 167 sollen zeigen, wie bei einem Genitalprolaps mit *Zystokele und Elongation des Collum uteri* durch Abtastung des prolabierte Abschnittes des Collum uteri das elongierte Kollum abgetastet werden kann. Will man über die Länge des Uterus in situ einen richtigen Überblick bekommen, so verhilft dazu eine bimanuelle Untersuchung vom Rektum aus. Die Abb. 168 zeigt ein Schema, nach dem es möglich ist, bei einer Frau mit *deszendiertem Uterus* nacheinander mit der Steinsonde die Harnblase und im Anschluß

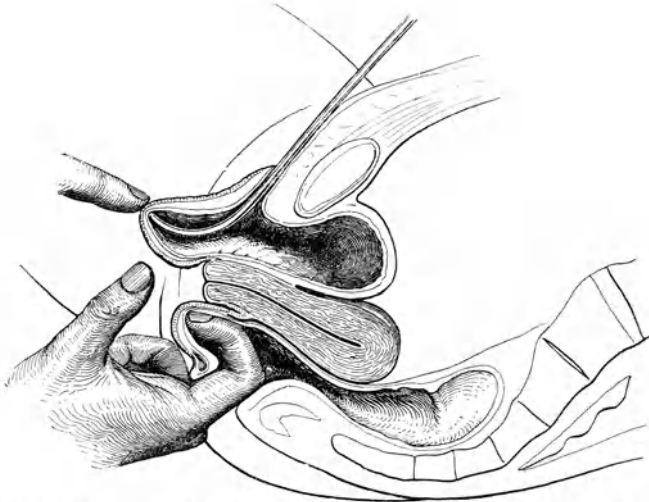


Abb. 168. Zysto- und Rektokele. Untersuchung mit der Steinsonde und rektale Exploration.

daran mit dem Finger vom Rektum aus zu untersuchen. Zwei Abbildungen (169 und 170) zeigen das Schema eines *Totalprolapses* einerseits und die uns dabei interessierende Anatomie andererseits. In dieses Kapitel wurde auch die Abb. 171 (nach BRAUN), welche die *Inversion eines puerperalen Uterus* darstellt, die anatomisch und differentialdiagnostisch von großem Interesse ist, aufgenommen. Eine ganz besondere Rarität stellt die Abbildung dar, welche die Kombination eines *Prolapses mit einem invertierten Uterus* betrifft (Abb. 172).

Eine Senkung ist leicht zu erkennen: mehr oder weniger weitgehende Ausstülpung der Scheide bis zur vollständigen Inversion des Vaginalsackes, die Portio und ein großer Teil der

Scheide liegen in verschiedener Ausdehnung unterhalb des Introitus vaginae. Beim Pressen vergrößert sich das Ausmaß der Senkung, bzw. des Vorfalles und manchmal, besonders wenn die Patientin einige Zeit vor der Untersuchung gelegen ist, kommt er überhaupt erst nach längerem Umhergehen oder bei stärkerem Pressen in hockender Stellung zum Vorschein. Mit Ausnahme eines weiten Klaffens der Vulva deutet in solchen Fällen oft nichts auf das Bestehen einer Senkung oder eines Prolapses hin und

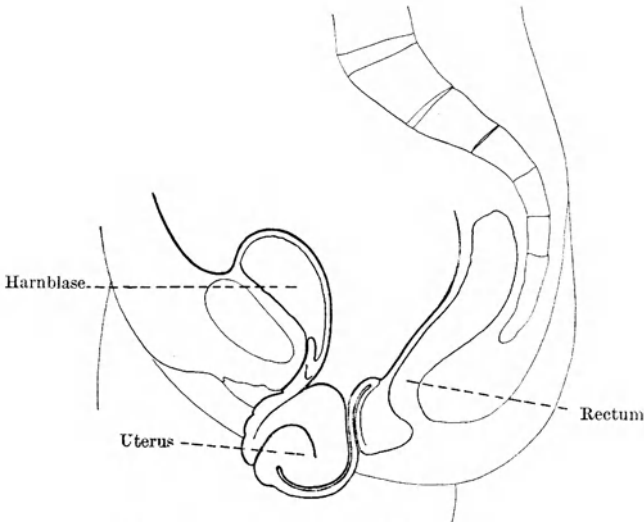


Abb. 169. Schema eines Totalprolapses.

man ist dann überrascht zu hören, daß sich bei schwerer Arbeit und starkem Pressen ein beträchtlicher Vorfall zeigt, dessen Auftreten oft von Kreuzschmerzen begleitet ist.

Größere Sondenlängen des Uterus zeigen an, daß das Collum uteri *elongiert* ist, und zwar betrifft die *Elongation* fast ausschließlich den supravaginalen Teil (Isthmus) desselben. Dabei müssen Blase und Rectum nicht tiefergetreten sein.

Die **himanuelle Untersuchung eines Prolapses** nimmt man sowohl *in situ* als auch nach ausgeführter *Reposition* vor. Bei der *Palpation* des *in situ* verbliebenen Prolapses muß die Untersuchung, abgesehen von der Betastung der vorgefallenen Teile, auch *per rectum* stattfinden. Der in den Mastdarm eingeführte Finger kann leicht den Inhalt des Scheidensackes feststellen.

Entweder es ist dies der verlängerte Uterus, der zum Teil oder in toto im ausgestülpten Vaginalsack liegt, oder man tastet das relativ schmale elongierte Kollum, welches nach oben in den meist retrovertierten oder retroflektierten Uteruskörper übergeht.

Die Frage, ob der prolabierte Uterus in toto im Scheidensack enthalten ist oder nicht, kann man bei in situ belassenem Prolaps auch dadurch beantworten, daß man den Sack knapp an der Vulva zwischen Daumen und Zeigefinger faßt und fest zusammen-

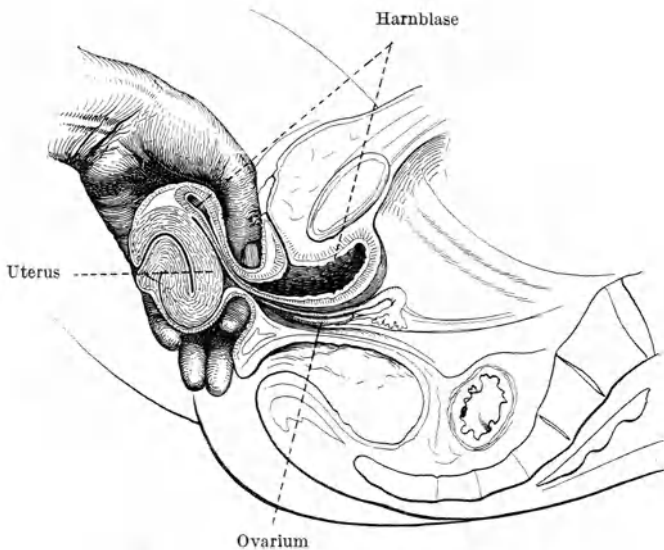


Abb. 170. Totalprolaps des Uterus.

drückt. Fühlt man dabei zwischen den Fingern nur die Scheidenwände, aber nichts vom Uterus, so handelt es sich um einen *Totalprolaps*. Bekommt man dabei das zylindrische Kollum oder einen höheren Anteil desselben zwischen die Finger, so ist der Prolaps des Uterus nur ein partieller und man stellt dann durch Messung der Uteruslänge fest, ob eine *Elongatio colli* oder ein Herabtreten des ganzen Uterus den Tiefstand der Portio verursacht.

Ein besseres und klareres Bild, vor allem für den Anfänger, ergibt aber die Palpation des *Prolapses in situ*. Ist eine Reposition nicht möglich oder nicht ratsam, dann bleibt nur die Untersuchung des in situ belassenen Prolapses über.

Die *Reposition* gelingt bei mäßiger Ausdehnung des Prolapses leicht, macht aber dann manchmal Schwierigkeiten, wenn es sich um einen Vorfall des Uterus handelt, der schon lange vor der Vulva liegt. Man nimmt sie in der Weise vor, daß man zuerst die peripheren Teile der Scheide und zum Schluß die Portio zurückschiebt. Dabei muß die Patientin ruhig atmen; Pressen

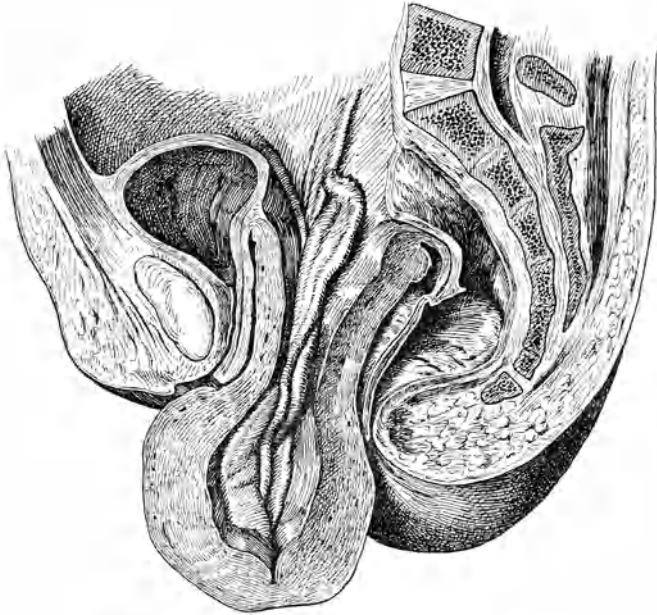


Abb. 171. Inversio uteri (nach C. BRAUN).

erschwert die Arbeit und macht sie manchmal unmöglich. Die meisten Frauen, welche einen Prolaps haben, sind imstande, sich denselben selbst zu reponieren und haben sich dafür ihre eigene Technik zurechtgelegt, welche es ihnen ermöglicht, oft da noch Erfolg zu haben, wo der Arzt auf beträchtliche Schwierigkeiten stößt. Darum wird dieser, wenn er mit seinen Versuchen nicht weiterkommt, gut tun, die Patientin zu veranlassen, die *Reposition* an sich selbst auszuführen, falls sie dazu imstande ist.

Wenn die Wandungen eines schon längere Zeit vorliegenden Prolapses entzündlich verändert und ödematös geworden sind, so kann die *Reposition unmöglich* werden. Versuche, sie zu erzwingen,

sind sehr gefährlich, da eine schwere Entzündung des Beckenzellgewebes, ja auch des Peritoneums die Folge sein könnte. Es muß in solchen Fällen unter strengster Bettruhe durch Hochlagern des Prolapssackes, durch feuchte Umschläge und Behandlung eventuell vorhandener Geschwüre das Zurückgehen der Entzündung abgewartet werden. Man gebraucht für eine solche Komplikation den Ausdruck „**Inkarzeration des Prolapses**“. Manchmal ist die *Reposition* auch durch ein abwartendes Verhalten *nicht* zu erreichen; dann muß sie auf operativem Wege erzielt werden.

Eine Einschränkung der Beweglichkeit des Uterus und damit eine Erschwerung, ja Unmöglichkeit der *Reposition* kann auch durch Verwachsung desselben mit seiner Umgebung (*Perimetritis*) oder durch Tumoren der Gebärmutter oder durch entzündliche Komplikationen bedingt sein.

Mit Hilfe der *Inspektion* und *Palpation* der prolabierten Teile, der *Sondierung* des Uterus, der *rektalen Untersuchung* bei Belassung des Prolapses *in situ*, sowie durch die *bimanuelle Untersuchung*

per vaginam oder *per rectum* sind wir also immer in der Lage, über die Beschaffenheit des Prolapses Aufklärung zu bekommen.

Eine häufige Begleiterscheinung des *Prolapses* sind die oben erwähnten *Geschwüre* an der Scheidenwand und an der Portio. Man erklärt ihr Zustandekommen durch mechanische Insulte, „**Dekubitus**“ — oder durch Platzen der überdehnten Schleimhaut — **Dehnungsgeschwüre**. Es muß betont werden, daß maligne Veränderungen an den prolabierten Teilen nur selten vorkommen.

In jedem Falle von *Prolaps* hat der Untersucher sein Augenmerk auch der Beschaffenheit des **Musculus levator ani** zuzuwenden. Diesem Beckenbodenmuskel und den ihm anliegenden Muskeln kommt in der Pathologie und Therapie des Prolapses eine wesentliche Bedeutung zu, wobei der sich senkende Uterus durch den „*Hiatus genitalis*“ genannten Spalt zwischen den medialen

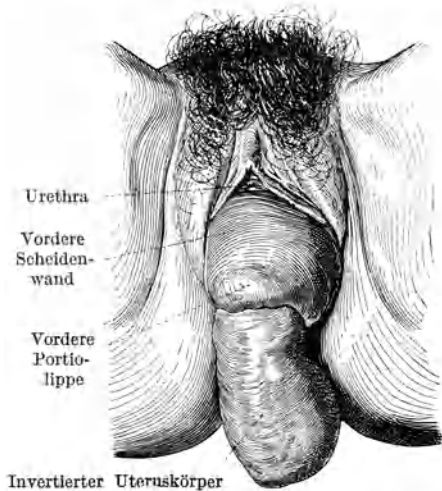


Abb. 172. Inversio uteri mit Prolaps des Uterus.

Rändern des paarigen Muskels aus dem Beckenraum austritt. Wir finden bei Fällen von Prolaps immer einen *schwachen und schlaffen Levatormuskel* und dementsprechend auch einen *weiten Hiatus genitalis*.

Die Beschaffenheit des *Musculus levator ani* wird so geprüft, daß der, bzw. die untersuchenden Finger, welche in der Vagina liegen, gekrümmt mit ihrer Volarfläche nach außen gekehrt, bald nachdem sie den Introitus passiert haben, gegen die seitliche Scheidenwand gedrückt werden und so direkt auf den Muskel zu

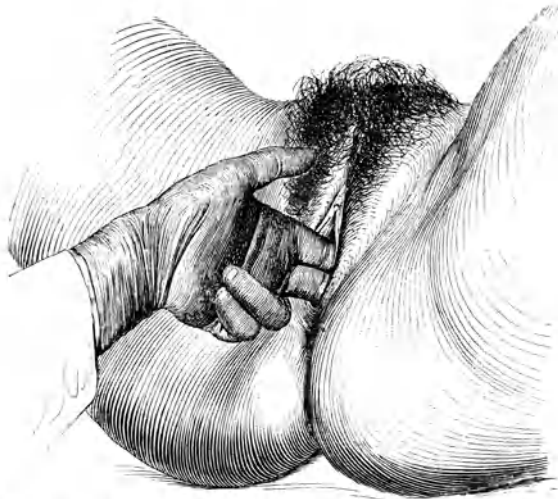

Abb. 173. Griff zur Untersuchung des *Musculus levator ani*.

liegen kommen (Abb. 173). In vielen Fällen ist man schon durch die einfache Betastung des im Ruhezustand befindlichen *Musculus levator ani* imstande, sich ein Urteil über die Beschaffenheit dieses Muskels zu bilden. Jedenfalls aber empfiehlt es sich — und das ist bei einigermaßen schwacher Muskulatur unerlässlich —, ihn zur Kontraktion anzuregen, was auf verschiedene Weise geschehen kann. Entweder man fordert die Patientin auf, den After fest zu schließen, oder man wendet die Methode der sogenannten *Knieteilung* an. Während die Patientin die Oberschenkel kräftig adduziert, bemüht sich gleichzeitig ein Assistent, dieselben auseinanderzudrängen. In beiden Fällen wird der *Musculus levator ani* kräftig innerviert und der in der Scheide oder im Mastdarm liegende Finger fühlt seitlich den Rand des kontrahierten Muskels, welcher von der Beckenwand her an das

Rektum heranzieht. Auch wenn die Patientin die *Bauchpresse* wirken läßt, kontrahiert sich gleichzeitig mit den Bauchmuskeln reflektorisch der *Musculus levator ani*.

Mit einem *Prolaps* kann ein Krankheitsbild verwechselt werden, welches dadurch zustande kommt, daß sich eine schlaffe Uteruswand, mit dem Fundus voraus, durch den auseinandergetriebenen Muttermund herausstülpt und bei vergrößertem Uterus schließlich vor der Vulva erscheint. Man nennt das eine „*Inversio uteri*“, Umstülpung des Uterus. Untersucht man per rectum, so findet man im Becken keinen Uterus oder nur die oberen Teile desselben und gelangt mit dem nach vorne und abwärts gekrümmten Finger in einen tiefen Trichter, dem umgestülpten Uterus entsprechend. Auch beim *Totalprolaps der Gebärmutter* kann der im Rektum liegende, untersuchende Finger den Uterus nirgends im Becken nachweisen. Doch gelingt es hier mit dem nach vorne gekrümmten Finger in den unterhalb der Vulva liegenden Scheidensack einzugehen, von wo aus dann der Uteruskörper festzustellen ist. Da der invertierte Uterus mit seiner Schleimhautfläche nach außen gewendet ist, so ist der aus dem Muttermund herausragende „Tumor“ mit Uterusmukosa überzogen, wogegen die invertierte Scheide beim Prolaps den ihr entsprechenden Epithelüberzug aufweist. Meist kann man auch am untersten Ende des Inversionstrichters seitlich zwei feine Grübchen wahrnehmen, welche den Tubenabgängen entsprechen. Die Portio vaginalis befindet sich beim *Prolaps* an der unteren Kuppe des umgestülpten Scheidensackes. Bei der *Inversio uteri* aber umschließt sie als ein wulstartiger Ring hoch oben eine flaschenhalsartig verengte Partie des vorgefallenen Sackes und hat, wenn nicht der Uterus außerdem noch prolapiert ist, ihre Lage im Becken nicht verlassen.

Zehnter Abschnitt.

Die Erkrankungen der Adnexe des Uterus.

1. Allgemeiner Teil.

Bevor wir in die *Diagnostik* dieser Erkrankungen eintreten, soll vorerst der Ausdruck „*Adnextumor*“ definiert werden. Wir verstehen darunter eine Erkrankung, welche vom *Ovarium* bzw. *Parovarium* oder von der *Tube* oder von *Tube und Ovarium* ausgeht. Die zusammenfassende Bezeichnung „*Adnextumor*“ entspringt einem praktischen Bedürfnis, da es keineswegs immer möglich ist zu sagen, in welcher Form *Ovarium* und *Tube* hierbei beteiligt sind. Das gilt insbesondere für die so außerordentlich häufigen *entzündlichen* „*Tumoren*“. Neben diesen gibt es eine zweite große Gruppe, die *neoplastischen* *Tumoren*, bei denen sich die Entstehung aus dem einen oder dem anderen Organe meist deutlicher feststellen läßt. An diese zwei Gruppen reiht sich noch die *Extrauterinschwangerschaft*, welche eine Vergrößerung des Eileiters, viel seltener des Eierstockes hervorruft.

Alle diese „*Tumoren*“ haben das Gemeinsame, daß sie vom Uterus mehr oder weniger separiert werden können. Man tastet bei der bimanuellen Untersuchung neben der Gebärmutter eine Resistenz, die meist seitlich von ihr, bald hinter, seltener vor ihr liegt, ihr entweder breit angelagert ist oder mit ihr durch eine verschmälerte Partie in Verbindung steht, welche auch die Form eines Stieles haben kann. Die Konturen des *Adnextumors* sind meist gut umschrieben, außer er ist von Exsudat, bzw. von adhärenten Nachbarorganen umgeben. Er zeigt bald eine kugelige oder ovoide oder wurstförmige, bald eine ganz unregelmäßige Konfiguration. Seine Konsistenz ist bald derb, bald weich, elastisch bis fluktuierend. Er kann vollkommen frei beweglich sein und eine Verschieblichkeit aufweisen, wie wir sie beispielsweise beim Uterus niemals finden oder die Beweglichkeit ist eingeschränkt oder der Tumor ist ganz unbeweglich. Eine solche Fixation des „*Adnextumors*“ kann durch die Größe der Geschwulst allein schon bedingt sein, wenn diese die ganze oder einen großen Teil der Bauchhöhle einnimmt und dadurch jede Verschieblichkeit ausgeschlossen ist. Auch dann, wenn die Geschwulst das kleine Becken so gut wie ganz ausfüllt, wie wir das bei den im DOUGLASSchen Raum eingekeilten *Tumoren* finden, gelingt es gewöhnlich nicht, sie aus dem Becken herauszuheben, da das vorspringende Promontorium ein Hindernis bildet. Entwickelt sich ein *Adnextumor* zwischen die beiden Blätter des

Ligamentum latum hinein, so spricht man von einem „intra-ligamentären“ Sitz des Tumors. Seine Beweglichkeit wird dadurch außerordentlich eingeschränkt und manchmal ganz aufgehoben. Auch Verwachsungen mit der Umgebung behindern die Verschieblichkeit der Geschwulst.

Um einen *Adnextumor* als solchen zu erkennen, ist es also im allgemeinen erforderlich, zuerst den Uterus neben ihm fest-

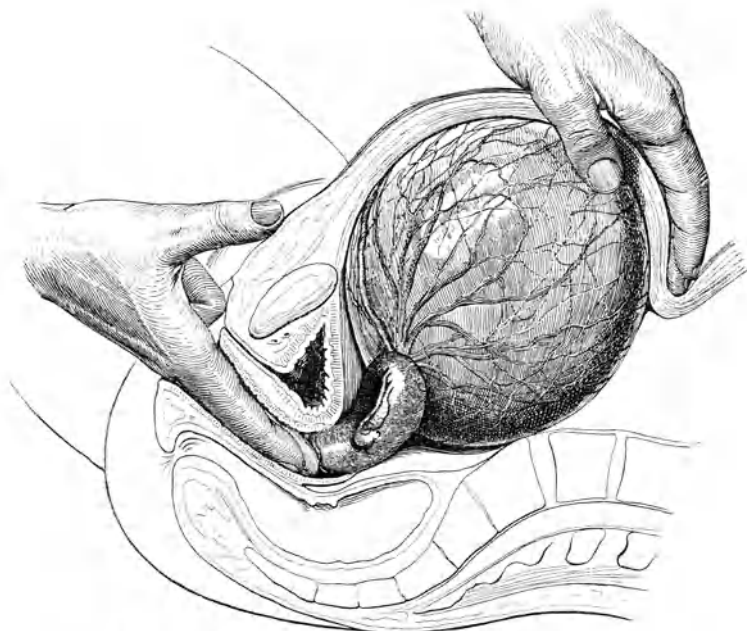


Abb. 174. Ovarialzyste, diagnostischer Handgriff a).

zustellen. Doch ist dies nicht immer notwendig und in vielen Fällen wird man an der Zugehörigkeit eines Tumors zu den Adnexen auch dann nicht zweifeln, wenn es nicht gelingt, den Uterus daneben aufzufinden. Das gilt vor allem dann, wenn der fragliche Tumor eine *zystische* Beschaffenheit hat. Denn die vom Uterus ausgehenden Neubildungen zeigen nur ganz ausnahmsweise eine Konsistenz, wie sie einer Zyste eigentümlich ist (z. B. ein nekrotisches oder ödematöses oder zystisch degeneriertes Myom). Auch dann, wenn die fragliche Geschwulst gar keinen Zusammenhang mit dem Kollum aufzuweisen scheint, wenn sie weit draußen an der Beckenwand liegt und besonders bei bilate-

raler Entwicklung, wird man öfters auch ohne Nachweis des Uteruskörpers die Diagnose *Adnextumor* machen dürfen.

Bei der Aufsuchung des Uterus ist zu beachten, daß dieser nicht selten durch die *Adnexgeschwülste* ganz beträchtliche *Dislokationen* erleidet. Die Verdrängung desselben durch einen Tumor der Adnexe (und vor allem bei Ovarialzysten) kann hochgradig sein, so daß man Mühe hat, ihn überhaupt aufzufinden. Ist er nach hinten verschoben, so wird er der bimanuellen Betastung schwerer zugänglich und kann dann unter Umständen nur per rectum zu palpieren sein.

Adnexgeschwülste, und zwar vornehmlich die entzündlichen, sind häufig dem Uterus so eng angelagert, daß es schwierig ist, sie vom letzteren abzugrenzen. Sind sie bilateral, so liegt der Uterus zwischen ihnen eingebettet, wodurch es noch schwerer wird, ihn aus der Tumormasse herauszutasten. In solchen Fällen gelingt die Abgrenzung der Gebärmutter am besten so, daß man die Außenhand, welche durch die Bauchdecken in die Tiefe greift, suchend über den Unterbauch führt und mit den inneren Fingern die Portio vaginalis seitlich oder in die Höhe verdrängt. Dort, wo dann die Außenhand an den Bauchdecken einen Gegendruck verspürt, liegt der Fundus uteri. Ist dieser aber nach hinten oder in die Tiefe des Beckens disloziert, so ist man vielfach darauf angewiesen, aus der Lage des Collum uteri auf die des Korpus schließen zu müssen.

Leichter wird die Abgrenzung zwischen Adnextumor und Uterus, wenn der erstere aus dem kleinen Becken über die Symphyse emporragt und man das schon bei der Diagnose des Myoma uteri geschilderte Manöver anwenden kann, welches es uns möglich macht, sicher zu sagen, daß der fragliche Tumor nicht dem Uterus, sondern den Adnexen angehört. Zu diesem Zwecke geht man mit der Außenhand zwischen Symphyse und Tumor in die Tiefe und versucht, den letzteren vom Becken weg nach oben zu drängen, während die Finger der Innenhand an der Portio vaginalis liegen. Handelt es sich um einen beweglichen Tumor der Adnexe, so verläßt die Geschwulst das Becken, der Uterus aber behält seine Lage unverändert bei (Abb. 174 u. 175). Gehört die Geschwulst jedoch dem Uterus an, so macht die Portio vaginalis alle Bewegungen derselben mit und entschwindet beim Hochdrängen des Tumors den in der Vagina liegenden Fingern. Besonders deutlich läßt sich dies feststellen, wenn das Abdrängen der Geschwulst von einem Assistenten vorgenommen wird und die Außenhand nun, dem unteren Geschwulstpol entlang in die Tiefe greifend, unbehindert einerseits den Uterus abtasten und

anderseits den „Stiel“ fühlen kann (Abb. 176). der sich von dem einen Uterushorn zum Tumor hin anspannt. Der Stiel setzt sich aus dem Ligamentum ovarii proprium, der Tube, dem Ligamentum latum und dem Ligamentum infundibulopelvicum zusammen. Die Voraussetzung für das Gelingen dieses Manövers ist natürlich eine genügende Beweglichkeit der Geschwulst. Es fällt um so

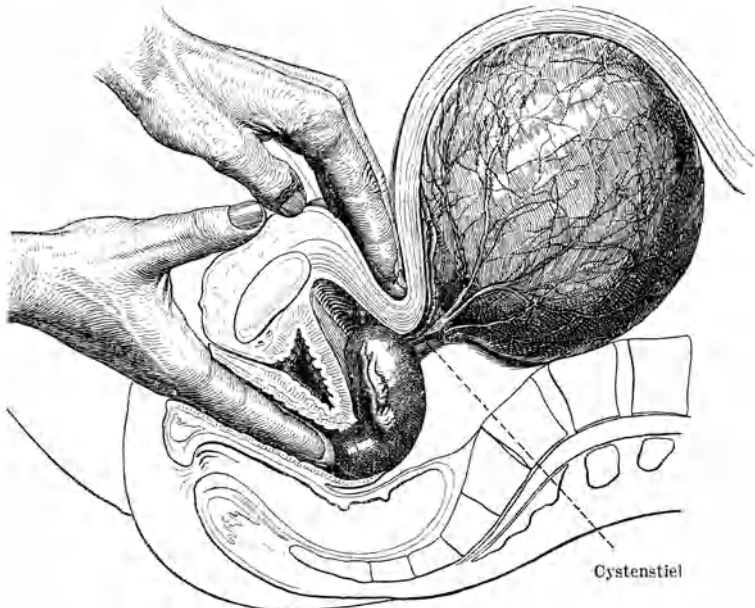


Abb. 175. Ovarialzyste, diagnostischer Handgriff b).

kurzen Stiel läßt sich die Geschwulst überhaupt nicht verdrängen oder der Uterus geht beim Hochschieben der Geschwulst mit hinauf und man ist dann oft nicht imstande zu sagen, welchem Organe sie angehört. Die zur erfolgreichen Anwendung dieser Untersuchungsmethode notwendige Länge des Stieles und Beweglichkeit der Geschwulst findet man fast nur bei den **Ovarial- und Parovarialtumoren**. Dieses Manöver eignet sich auch sehr gut dazu, um festzustellen, ob eine größere Uterus- oder Adnexgeschwulst frei beweglich oder ob ihre Beweglichkeit eingeschränkt ist. Gelingt es mit Hilfe dieser Untersuchungsmethode meist schon, wie erwähnt, den „Stiel“ zwischen Adnextumor und Uterus herauszupalpieren, so läßt sich das noch leichter durch die

bimanuelle Untersuchung per rectum erreichen. Man kann sich dabei den „Stiel“ besser zugänglich machen lassen, wenn ein Assistent die Portio mittels einer Kugelzange tief herunterzieht und mit der anderen Hand den Tumor nach oben drängt.

Ähnliche Palpationsbefunde wie bei den Adnextumoren erheben wir auch bei einer Reihe anderer Erkrankungen, welche differentialdiagnostisch in Frage kommen, so bei Exsudaten im

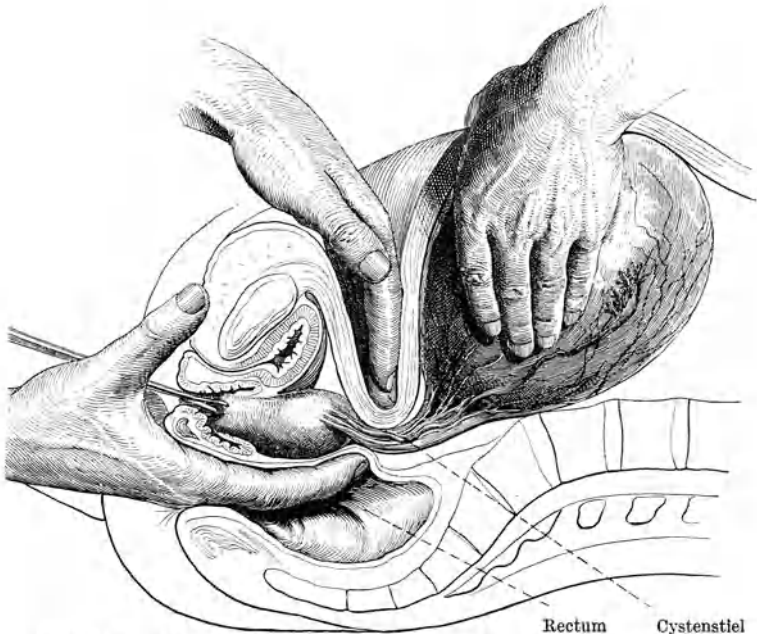


Abb. 176. Ovarialzyste, Handgriff zur Tastung des Stieles.

Beckenbindegewebe (*Parametritis*) oder Flüssigkeitsansammlungen in der Beckenhöhle (bei *Perimetritis*), Affektionen, welche später abgehandelt werden.

Aber auch Erkrankungen, welche mit dem Genitale nichts zu tun haben und im Becken lokalisiert sind, können Adnextumoren vortäuschen, so Geschwülste, welche von der Beckenwand ausgehen, wie *Osteome* und *Sarkome* oder eine *Wanderniere*. Wenn nicht schon ihre Lage, ihr breiter Sitz an der Beckenwand oder ihre Konsistenz die Entscheidung bringt, so wird es der Nachweis der normalen Adnexe oder eventuell auch ein Röntgenbild tun.

Volle **Dünndarmschlingen**, welche im kleinen Becken liegen, können unter Umständen für weiche Tumoren gehalten werden. Sie sind aber natürlich nicht so umschrieben wie die Geschwülste, haben eine schlaffweiche Konsistenz, lassen sich, besonders in Beckenhochlagerung, verdrängen und können bei einer späteren Untersuchung vielleicht nicht mehr gefunden werden. Man denke auch an Skybala im Darm, welche bei Obstipation eine harte Beschaffenheit haben können, und mache eine rektale Untersuchung, nachdem man vorher ein Klyisma vorgenommen hat.

So wie der **gefüllte Darm**, kann auch die **volle Harnblase** den Eindruck eines zystischen Tumors hervorrufen, worauf schon früher hingewiesen wurde.

Neoplasmen des Dünn- und Dickdarmes, vor allem des Rektums und Sigmoideums, können zu Verwechslungen mit Genitaltumoren Anlaß geben. Durch den palpatorischen Nachweis der normalen Adnexe und durch die *digitale* und *röntgenologische Untersuchung* kann die Diagnose meist sichergestellt werden. Auch Tumoren des Magens und des großen Netzes können gelegentlich die Diagnosestellung erschweren.

Wann immer wir eine auf der rechten Seite lokalisierte Erkrankung im Becken oder im Unterbauche vor uns haben, müssen wir an eine Affektion der **Appendix vermiformis** denken. Zwischen dieser und den rechten Adnexen bestehen enge anatomische Beziehungen und manchmal greift eine Entzündung der Appendix auf die Adnexe über und umgekehrt, wobei man gelegentlich auch eine Kombination der beiden Affektionen findet. Im allgemeinen liegt eine Resistenz, welche von der erkrankten Appendix ausgeht, höher, als dies bei den Adnexen der Fall ist. Natürlich kommen Senkungen eines appendizitischen Prozesses öfters vor und umgekehrt kann dann auch einmal ein Adnextumor abnorm hoch über dem kleinen Becken fixiert sein. Eine rechts über dem Ligamentum Poupartii tastbare Resistenz spricht mit Wahrscheinlichkeit dann für eine **Appendicitis**, wenn man bei bimanueller Untersuchung der rechten Adnexengegend daselbst eine starke Druckempfindlichkeit und außerdem noch Temperatursteigerungen feststellen kann (MACBURNEYScher Punkt).

Es soll ferner noch die **Nierendystopie** erwähnt werden, sei es die **Ren mobilis**, welche bis ins kleine Becken heruntersinken oder dort schon primär liegen kann, seien es *fixe Beckennieren* verschiedener Form. Der Nachweis der unveränderten Adnexe, ferner die *Zystoskopie mit Katheterismus der Ureteren und Auf-füllung der Nierenbecken mit einer röntgenshattengebenden Flüssigkeit* verhelfen uns hier zu einer sicheren Diagnose. Auch eine

Hydronephrose kann zur Verwechslung mit einer Adnexgeschwulst Anlaß geben. Über einer Nierengeschwulst findet man meist tympanitischen Schall, da sie retroperitoneal gelegen und von Darmschlingen überdeckt ist.

Differentialdiagnostisch kommen ferner gegenüber den Genitalerkrankungen noch *retroperitoneale Zysten* im Abdomen, und zwar speziell im Becken, sowie *Echinokokken* des Bindegewebes, bzw. der Leber in Betracht, die jedoch alle sehr selten sind.

2. Die Erkrankungen der Eierstöcke (Ovarien).

Der **Ovarialtumor** ist, wie erwähnt, bis auf seltene Ausnahmen immer wohl umschrieben, kugelig oder ovoid. Die Form des Tumors ist meist regelmäßig und seine Oberfläche glatt. Wenn das Ovarium etwas vergrößert ist und Unebenheiten zeigt, so handelt es sich gewöhnlich um die sogenannte *klein-zystische Degeneration* desselben. Die Ovarialgeschwulst liegt, so lange sie klein ist, gewöhnlich lateral vom Uterus, wird aber auch im DOUGLASSchen Raum gefunden, seltener liegt sie vor dem Uterus (relativ häufig bei Dermoidtumoren). Je größer aber die Zyste wird, um so mehr beeinträchtigt sie die Lage des Uterus, der dadurch in manchen Fällen eine extreme Dislokation erleiden kann. Mit zunehmender Größe entwickelt sie sich aus dem kleinen Becken heraus und wird über der Symphyse tastbar und sichtbar. Das Abdomen gibt, eine gewisse Größe des Ovarialtumors vorausgesetzt, die Form desselben wieder. Liegt er *median*, so springt der mittlere Anteil des Bauches vor, während die Flanken keine Vorwölbung aufweisen. Liegt er *lateral*, so ist die betroffene Seite mehr vorgetrieben. Eine unregelmäßige Konfiguration der Geschwulst läßt sich oft schon durch die Inspektion feststellen.

Ist der Ovarialtumor noch klein, so läßt sich über seine Konsistenz nicht viel sagen. Eine solche Zyste zeigt noch *keine Fluktuation*; je größer sie wird, um so deutlicher erscheint dieses Phänomen. Man nennt die zystischen Tumoren des Eierstockes **Kystome**. Dabei kann die Geschwulst aus einem einzigen, mit seröser Flüssigkeit gefüllten Sack bestehen — **unilokuläres Kystom**, auch **Cystoma serosum simplex** genannt, und dann ist die Fluktuation am deutlichsten nachzuweisen oder der Tumor besteht aus mehreren Zystenräumen (**multilokuläres Kystom**). Stellenweise kann die Geschwulstwand konsistent sein, wodurch das Gefühl der Fluktuation undeutlich wird oder ganz verloren geht. Der Untersucher gewinnt dann in solchen Fällen nicht immer den Eindruck, es mit einer zystischen Geschwulst zu tun

zu haben. Entsprechend der Zusammensetzung aus zystischen und soliden Anteilen ist ihre Konsistenz an den verschiedenen Stellen different. Auch bekommt ein derartiger Tumor oft eine *stark unregelmäßige Form*.

Von diesen unterscheidet sich das **Cystadenoma pseudomucinosum** und das **Cystadenoma papilliferum**. Die erstgenannte Ge-

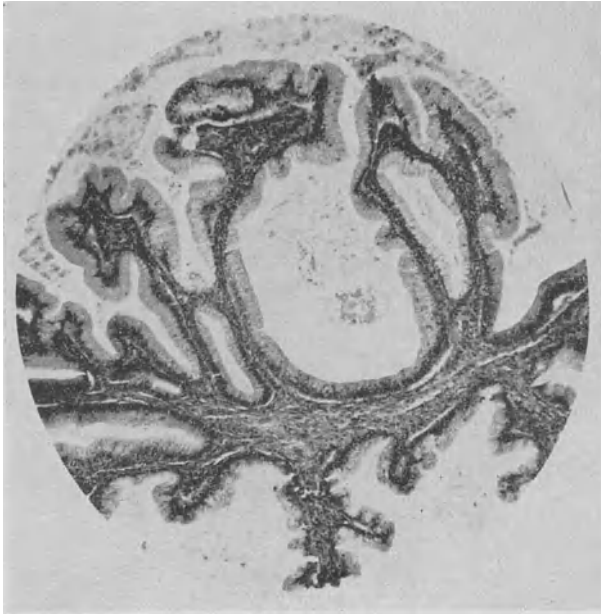

Abb. 177. Cystadenoma pseudomucinosum.

schwulstform ist an der Oberfläche glatt und mehr oder weniger regelmäßig gebaut. Solche Tumoren können sich aus mehreren Kammern zusammensetzen und haben einen schleimigen Inhalt — **Cystadenoma pseudomucinosum** (Abb. 177). Die zweite Form einer Ovarialgeschwulst führt den Namen **Cystadenoma papilliferum serosum** (Abb. 178). Ihre Außenwand hat anfänglich eine glatte Oberfläche und nur die Innenwand trägt papilläre Erhebungen, welche mit einer einschichtigen Epithellage überkleidet sind. Der Inhalt dieser Papillen besteht aus seröser Flüssigkeit. Diese Papillen durchbrechen beim Weiterwachsen die Wand des Tumors nach außen zu, auch wenn der Prozeß noch als gutartig zu be-

zeichnen ist. Die Bauchhöhle füllt sich dann mit seröser Flüssigkeit (*Aszites*). Wird nicht rechtzeitig mit einer Laparotomie eingegriffen, dann ist die Gefahr des Auftretens eines *bösartigen Prozesses* groß.

Zu den zystischen Ovarialtumoren gehören auch die **Dermoidzysten** (Abb. 179), deren Inhalt ein dicker, gelblicher, fetthaltiger, mit Haaren vermischter Brei ist. An ihrer Innenwand finden

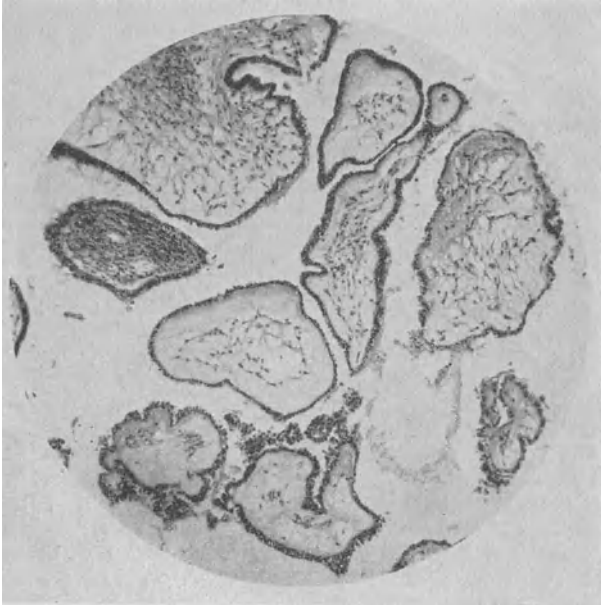


Abb. 178. Cystadenoma papilliferum.

sich oft völlig ausgewachsene Knochenstücke, Haarbüschel, Hautpartien und viele andere Gewebsgattungen als Abkömmlinge von allen drei Keimblättern (Abb. 179). Solche Geschwülste sind meist als gutartig zu bezeichnen und haben gewöhnlich eine freie Beweglichkeit. Sie liegen auffallend häufig in der Excavatio vesicouterina und zeigen eine derbe Konsistenz. Die Knochenstücke lassen sich in der Bauchhöhle durch die Bauchdecken hindurch röntgenographisch sichtbar machen, wodurch dann die Diagnose „Dermoidtumor“ sicher gestellt werden kann (Abb. 181).

Ein ausgesprochen solider Ovarialtumor ist entweder ein *Fibrom* oder er stellt ein *malignes Neoplasma* dar. Das erstere

hat eine regelmäßige, derbe Konsistenz, eine glatte oder kleinhöckerige Oberfläche, eine gute Beweglichkeit und ist in der Mehrzahl der Fälle einseitig. Bei den malignen Tumoren ist freie Flüssigkeit in der Bauchhöhle immer vorhanden.

Der *maligne Ovarialtumor* ist ein **Karzinom** oder ein **Sarkom**, wobei es sich entweder um eine primäre Neubildung im Eierstock oder um Metastasen von dem meist im Verdauungstrakt sitzenden

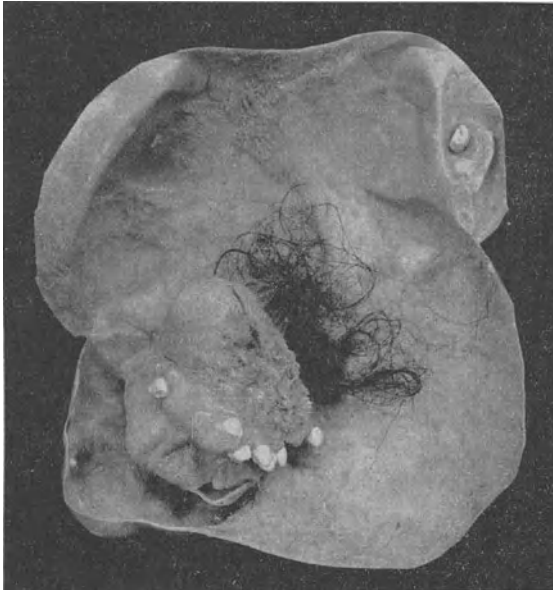


Abb. 179. Dermoidzyste.

Primärtumor handelt (*KRUKENBERG-Tumor*). Das *benigne* und das *karzinomatös degenerierte Kystadenom* können durch den Tastbefund kaum je voneinander differenziert werden (Übergreifen auf die Umgebung und Metastasierung bei letzterem). Das *Ovarialkarzinom* entwickelt sich entweder aus einem gesunden Eierstock heraus oder es entsteht auf dem Boden eines gutartigen Kystadenoms. Diese Geschwülste können eine beträchtliche Größe erreichen. Die *soliden Karzinome* des Eierstockes sind teils sehr derb (*szirrhöse Form*) und selten mehr als faustgroß oder ihre Konsistenz ist etwas weicher, ihr Bau medullär. Beide Arten stellen kugelige Geschwülste dar, von glatter oder leicht höckeriger Oberfläche.

Alle diese verschiedenen Arten von Karzinomtumoren kommen häufig doppelseitig vor. Sie sind fast ausnahmslos mit *Aszites* vergesellschaftet, zeigen, solange sie klein sind, eine gute Beweglichkeit, welche sie aber bald verlieren, wenn sie auf die Nachbarorgane (Darmtrakt, Uterus) übergreifen. Die *Differentialdiagnose* der einzelnen Formen der Ovarialtumoren untereinander ist nicht immer leicht zu stellen. Die Frage, ob es sich um *metastatische*

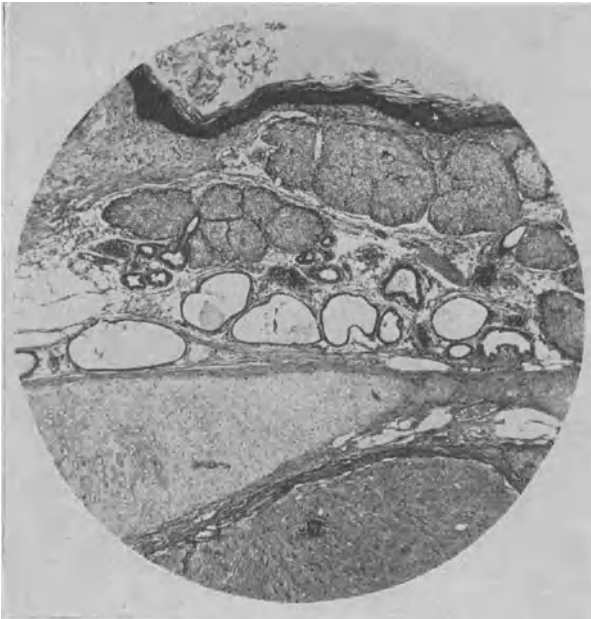

Abb. 180. Dermoidzyste (Epidermis, Talgdrüsen, Knorpel und Gehirn).

Tumoren handelt, kann oft erst intra operationem durch Feststellung des Primärtumors beantwortet werden.

Das *Sarkom des Ovariums* stellt einen *soliden*, eher weichen Tumor dar, der weniger Neigung zur Doppelseitigkeit hat als das *Karzinom*, eine gut umschriebene Form zeigt, beweglich und meist von *Aszites* begleitet ist. Es kann schon im frühen Kindesalter auftreten. Abgesehen von diesem Moment ist das *Sarkom* und das *Karzinom* des *Ovariums* *klinisch* nicht voneinander zu unterscheiden.

Die mit Aszitesflüssigkeit verbundenen Tumoren zeigen das ungemein charakteristische Bild des *Ballottements*, sie tanzen nämlich auf kurze Stöße mit den Fingerspitzen in der sie umgebenden Flüssigkeit hin und her. Es darf aber nicht übersehen werden, daß auch bei sicher gutartigen Ovarialtumoren, besonders bei solchen mit papillärem Bau, häufig Aszites vorhanden ist.

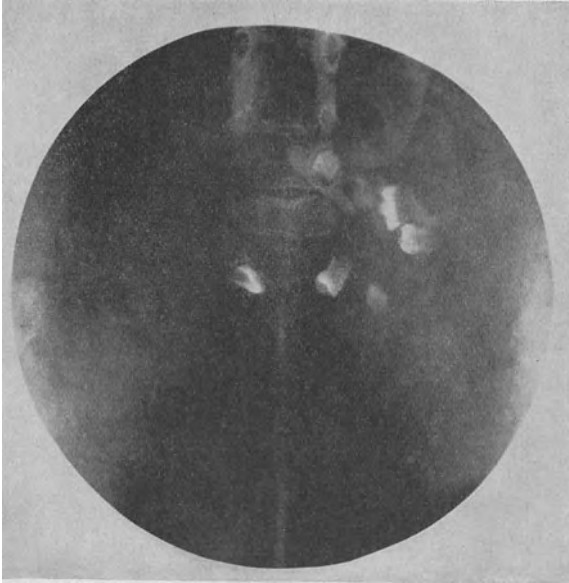


Abb. 181. Dermoidzyste (Röntgenbild).

Ein sicheres Zeichen der Malignität eines Ovarialtumors sind *Metastasen* am Bauchfell, vor allem im Becken, und zwar besonders im DOUGLASSchen Raum, in Form von flachen oder höckerigen Auflagerungen, welche überall am Peritoneum viscerales und parietale verstreut sind. Durch eine zunehmende Aussaat entstehen, besonders im Netz, mächtige, oft plattenförmige Tumoren, welche bei der Palpation des Abdomens als in der Aszitesflüssigkeit ballottierende Resistenzen gefühlt werden können. In vielen Fällen von malignen Ovarialgeschwülsten tastet man vom hinteren Scheidengewölbe aus im DOUGLASSchen Raum festsitzende, höckerige Resistenzen, die entweder als Gewebsbröckel aufzufassen sind, welche sich von der Oberfläche

der Eierstockgeschwülste abgelöst und am Peritoneum der Excavatio rectouterina *implantiert* haben, oder es sind *Metastasen*, welche durch retrograden Lymphtransport dorthin verschleppt wurden. Bei vaginaler und noch besser bei rektaler Untersuchung tastet man sie als höckerige, harte, multiple Auflagerungen hinter dem Uterus, den DOUGLASSchen Raum manch-

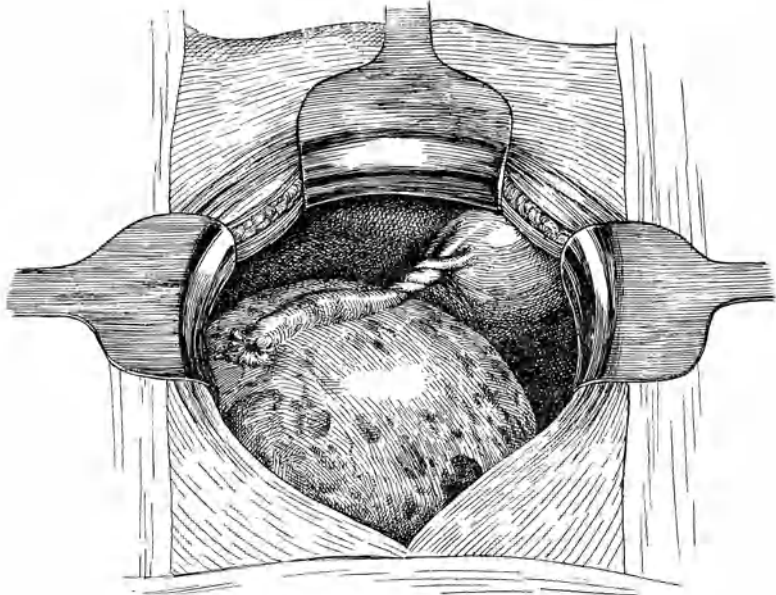


Abb. 182. Stielgedrehte Ovarialzyste.

mal ganz ausfüllend und auch sonst noch sich über das Peritoneum viscerale und parietale ausbreitend.

Außer den objektiven Zeichen der *Malignität*, wie Doppelseitigkeit, Aszites, Peritonealmetastasen und kachektischem Aussehen, sprechen für die *Bösartigkeit* auch noch andere Momente, wie Schmerzen, auffallend rasches Wachstum der Geschwülste, Abmagerung und Einsetzen atypischer Blutungen. Von geringerer Bedeutung für die Diagnose ist das Alter; denn nicht nur das *Sarkom*, sondern auch das *Karzinom* kann schon in jungen Jahren das Ovarium befallen.

Eine der charakteristischsten Situationen in der Pathologie der Ovarialerkrankungen stellt die sogenannte *Stieldrehung* (Abb. 182) dar. Bei der Aufnahme der Anamnese einer an Ovarialzyste

erkrankten Patientin hört man öfters berichten, daß ganz plötzlich ein *Anfall von lebhaftem Schmerz* aufgetreten sei. Er dauerte Stunden, ja manchmal auch Tage, war mit Erbrechen, Fieber und Auftreibung des Abdomens verbunden, Stuhl- und Gasabgang sistierten (Symptomenbild einer Peritonitis). Diese Erscheinungen können wieder verschwinden, um sich nach kürzerer oder längerer Zeit zu wiederholen.

Untersucht man die Patientin während eines solchen Anfalles, so findet man den aufgetriebenen Bauch sehr schmerzhaft. Man

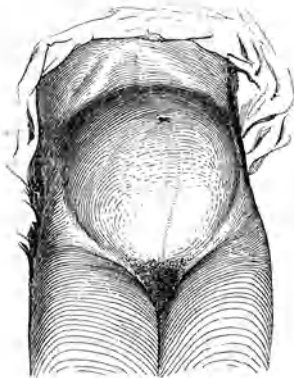


Abb. 183. Konfiguration des Bauches bei Ovarialzyste.

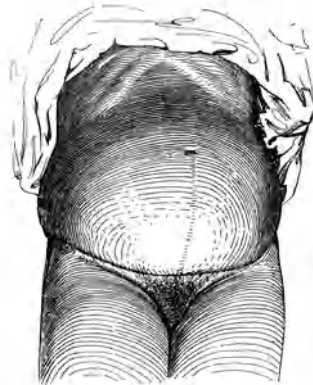


Abb. 184. Konfiguration des Bauches bei freier Aszitesflüssigkeit.

hat bei der Palpation wohl den Eindruck, daß ein Tumor in der Bauchhöhle da ist, ohne ihn aber wegen der großen Empfindlichkeit exakt abgrenzen zu können. Dabei nimmt die von außen untersuchende Hand öfters ein eigentümliches Gefühl des Reibens und Knitterns wahr, welches dadurch entsteht, daß die Serosflächen der Geschwulst und der Bauchwand infolge der entzündlichen Auflagerungen ihre Glätte verloren haben und sich aneinander reiben. Im anfallsfreien Stadium ist objektiv höchstens noch das Reiben und eine besondere Empfindlichkeit wahrnehmbar.

Diese eben geschilderten Erscheinungen sind die typischen Symptome der sogenannten „*Stieldrehung*“ eines Ovarialtumors. Es kann nämlich bei freier Beweglichkeit der Geschwulst und entsprechend langem Stiel derselben zu einer *Torsion* (Drehung) des Stieles kommen, welche eine Verengung, ja unter Umständen sogar einen völligen Verschuß der Venen im Stiele zur Folge hat.

Daraus resultiert eine starke Blutstauung im Tumor, die bald zu entzündlichen Veränderungen an seinem Serosaüberzug führt. Bei höchstgradiger Stieldrehung, wenn auch die Arterien zum

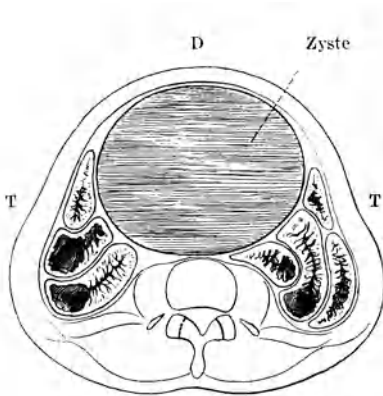


Abb. 185. Ovarialzyste (Querschnittsbild in Rückenlage).

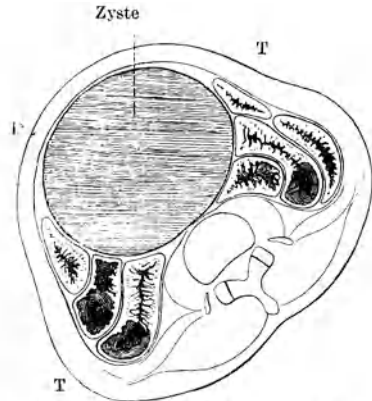


Abb. 186. Ovarialzyste (Querschnittsbild in Seitenlage).

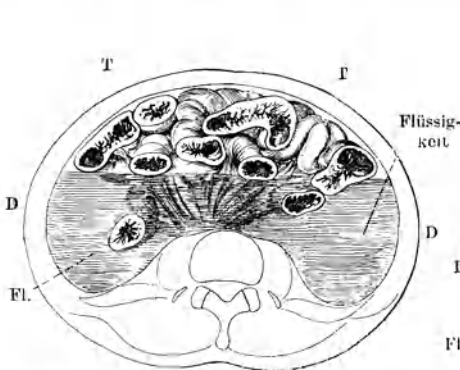


Abb. 187. Freier Aszites (Querschnittsbild in Rückenlage).

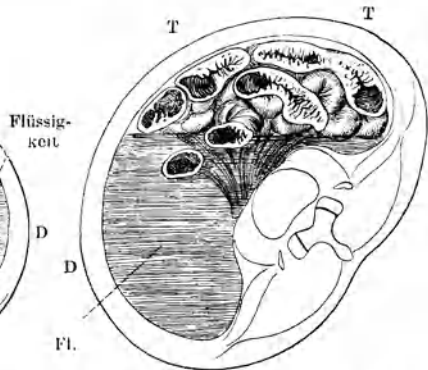


Abb. 188. Freier Aszites (Querschnittsbild in Seitenlage).

Verschluß kommen, tritt eine Gangrän der Geschwulst auf, von allgemeiner Peritonitis gefolgt. Solche Stieldrehungen können auch an subserösen *gestielten Myomen des Uterus* vorkommen und verursachen dann ganz analoge Erscheinungen, wie wir sie auch bei der *Achsendrehung* eines myomatösen Uterus finden.

Symptome wie bei Stieldrehung beobachten wir auch dann, wenn

es bei Ovarialgeschwülsten zu einer umschriebenen Peritonitis oder zur Vereiterung ihres Inhaltes kommt. Fieber, Schmerzhaftigkeit, Erbrechen und Auftreibung des Abdomens sind die klinischen Erscheinungen einer solchen Komplikation.

Wenn eine regelmäßig geformte *Ovarialzyste* (Abb. 183) den Bauchraum ausfüllt, so erscheint dieser halbkugelig vergrößert. Ein ganz ähnliches Bild sieht man bei der Ansammlung von freier Flüssigkeit in der Peritonealhöhle (*Aszites*; Abb. 184). Deutliche *Fluktuation* ist in beiden Fällen vorhanden. Während aber ein Tumor nur in jenen Teilen des Abdomens hervortritt,

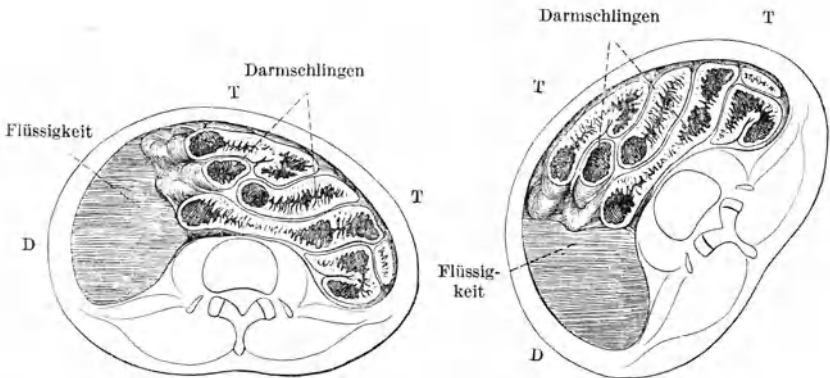


Abb. 189. Abgesackte Flüssigkeit (Querschnittsbild in Rückenlage).

Abb. 190. Abgesackte Flüssigkeit (Querschnittsbild in Seitenlage).

woselbst er lokalisiert ist und bei medianer Lage desselben die Flanken eingefallen sind, wölbt eine frei im Bauch angesammelte *Aszitesmasse* die *Flanken* am stärksten vor. Die *Perkussion* hilft uns, beide Erkrankungen voneinander zu unterscheiden. Im ersten Falle liegt die Dämpfung über dem Tumor und die Flanken klingen *tympanitisch*. Bei Seitenlage der Kranken ändert sich an den Dämpfungsgrenzen kaum etwas (Abb. 185 u. 186). Ist aber die Vortreibung des Bauches durch *freie Flüssigkeit* bedingt, so sind die Flanken gedämpft und die Kuppe zeigt Darmschall. Bringt man die Patienten in Seitenlage, so hellt sich der Schall über der höher gelegenen Flanke wieder auf, da die frei bewegliche Flüssigkeit nach der tiefer gelegenen Seite hin abfließt (Abb. 187 u. 188). Abweichungen von diesen einfachen und klaren Verhältnissen kommen dann vor, wenn die Aszitesflüssig-

keit nicht frei beweglich, sondern durch Darmverwachsungen abgesackt ist (Abb. 189 u. 190) oder wenn sich außer dem Aszites auch noch ansehnlichere Tumoren im Bauch befinden.

Ein großer fluktuierender Tumor im Bauch könnte auch mit einem **Hydramnios** (Gravidität mit ungewöhnlich viel Fruchtwasser) verwechselt werden, um so mehr als die fötalen Herztöne bei einer großen Flüssigkeitsansammlung nicht immer zu hören sind. Doch wird das Ausbleiben der Menstruation mit den übrigen Zeichen einer Schwangerschaft (auch *Röntgenbild!*), ferner die Unmöglichkeit, den Uteruskörper von der „zystischen Geschwulst“ zu isolieren, eventuell auch die Konstatierung von Kindesteilen den Untersucher auf die Diagnose einer *Gravidität* hinleiten.

Derbe Ovarialtumoren und subseröse, besonders gestielte Myome können miteinander leicht verwechselt werden, vor allem dann, wenn die Geschwülste einen dünnen Stiel haben und dieser nahe dem Uterus entspringt. Es bedarf in solchen Fällen der genauesten Abtastung des Uterus und der Geschwülste, um über den Abgang derselben klar zu werden. Man muß den Tumor ausgiebig hin- und herbewegen und darauf achten, ob der Uterus die Bewegungen mitmacht oder nicht. Auch wird man trachten, die Ovarien sicherzustellen; es ist aber oft schwer, ja manchmal unmöglich, zu bestimmen, von welchem Organ der Tumor ausgeht.

Schließlich soll noch als eine nicht so seltene *Affektion* des *Ovariums* die Entzündung desselben — **Oophoritis** — besprochen werden. Man diagnostiziert sie dann, wenn man das Ovarium vergrößert, druckschmerzhaft und oft auch fixiert findet. Die Krankheit ist im akuten Stadium fieberhaft.

Es sei darauf hingewiesen, daß man mit der Diagnose *Oophoritis* zurückhaltend sein muß. Oft ist der Eierstock vergrößert und druckschmerzhaft, ohne daß eine Entzündung besteht und viel zu oft wird eine *Oophoritis* statt der wesentlich häufigeren Entzündung der Tube — *Salpingitis* — diagnostiziert. Es hat allerdings das entzündete Ovarium eine mehr kugelige Form und keinen direkten Zusammenhang mit dem Uterus, während die geschwollene Tube einen länglichen, mehr unregelmäßigen Tumor bildet, welcher in das Uterushorn übergeht. Doch ist es bei der großen Empfindlichkeit der Organe während einer Entzündung derselben und der sich daraus ergebenden reflektorischen Bauchdeckenspannung meist ungemein schwierig, diese Details herauszutasten, so daß man sich in manchen Fällen einer wirklich *isolierten Oophoritis* wird begnügen müssen, von einer *entzünd-*

lichen *Adnexerkrankung* im *allgemeinen* zu sprechen. In der Mehrzahl der Fälle von Eierstockentzündungen ist auch die *Tube* mitaffiziert.

3. Die Erkrankungen der Tuben (Eileiter).

Gelingt es dem Untersucher einwandfrei, die *Tube* als gleichmäßig oder knotig verdickten Strang, bzw. als längliche, charakteristisch gekrümmte Schwellung, vom Uterushorn abgehend, zu

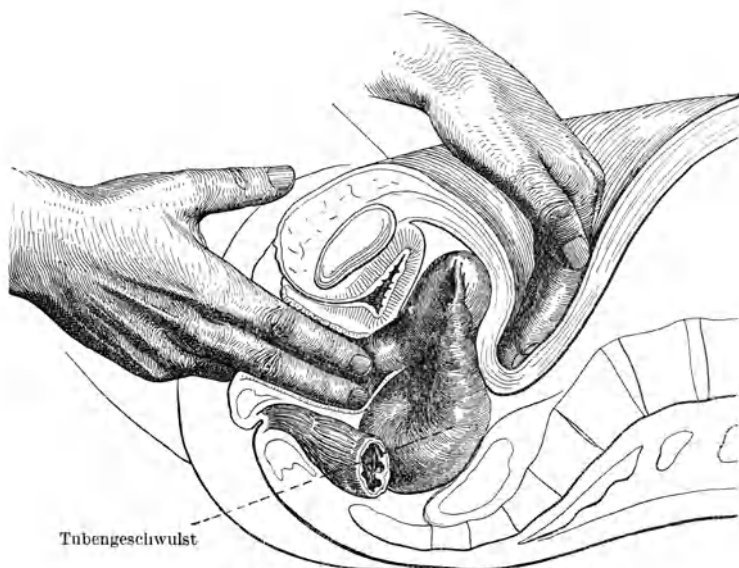


Abb. 191. Hydro- (Pyo-) Salpinx.

tasten und daneben das Ovarium zu palpieren, so kann man von einer *isolierten Affektion der Tube (Salpinx)* und bei vorhandenen Entzündungserscheinungen von einer *Salpingitis* sprechen.

Der akut entzündete *Eileiter* ist geschwollen, von weicher Konsistenz und schmerzhaft. Es nimmt die Druckempfindlichkeit desselben ab, wenn die Entzündung in das *chronische Stadium* getreten ist. Dann tastet man die *Eileiter* als harte und manchmal knotige Stränge, welche von den Uterushörnern aus gegen die laterale Beckenwand und in den Douglas hinabziehen und mit der Umgebung dann verwachsen sind, wenn die Entzündung, auf den Serosaüberzug des Eileiters übergreifend, zu einer *Perimetritis* geführt hat.

Häufig findet man bei den Entzündungen der Tube diese in einen „Tumor“ umgewandelt, der dadurch zustande kommt, daß sich im Eileiterlumen das von der Schleimhaut ausgeschiedene Sekret ansammelt und durch Verschuß des abdominalen Endes der Tube zur Dilatation derselben führt. Wie schon erwähnt, resultiert daraus eine sehr charakteristische Gestalt des Eileiters, die *posthornartig*, auch *retortenförmig* genannt wird. Je nachdem der Inhalt der Geschwulst serös oder eitrig ist, spricht man von einer **Hydro-** oder **Pyosalpinx** (Abb. 191). Bei der bimanuellen Untersuchung läßt sich ihre eigentümliche Krümmung in den Details natürlich nicht immer nachweisen, doch hat die so geschwollene Tube eine unregelmäßige Gestalt, die sich von der rundlichen, viel regelmäßigeren einer Ovarialzyste wohl unterscheidet.

Wir nehmen eine **Hydrosalpinx** an, wenn die Geschwulst dünnwandig und prall elastisch ist, wobei die Beweglichkeit fast immer eingeschränkt erscheint. Die **Pyosalpinx** dagegen hat eine dicke Wand, demgemäß auch eine derbere Konsistenz und ist immer fixiert, da die Entzündung auch den Serosaüberzug der Tube befällt, wodurch es zu Exsudatbildung und in der Folge auch zu Verwachsungen mit der Umgebung kommt.

Der Inhalt einer dilatierten Tube kann auch Blut sein und die „Geschwulst“ wird dann **Hämatosalpinx** genannt. Sie ist entweder das Resultat einer Rückstauung von Menstrualblut bei Atresie des Uterus, der Scheide oder des Hymens oder es kommt aus verschiedenen Ursachen zu Blutungen aus der Tubenwand in ihr Lumen hinein. Bei der Palpation ist sie von einer *Hydrosalpinx* nicht auseinanderzuerkennen.

Gegenüber den oben besprochenen Veränderungen der Tuben ist differentialdiagnostisch eine Affektion derselben von großer Bedeutung, welche durch die Einnistung und Weiterentwicklung eines befruchteten Eies im Eileiter zustande kommt. Bei der Untersuchung einer derartigen „**ektopischen (extrauterinen) Schwangerschaft**“ fühlt sich der vergrößerte Eileiter wie eine **Hämatosalpinx** an, von der er palpatorisch nicht unterschieden werden kann. Zur richtigen Diagnose trägt hier die *Anamnese* viel bei. Ist die Menstruation ganz ausgeblieben oder kam sie verspätet, um dann in unregelmäßige Blutungen überzugehen, sind die Blutabgänge von schmutzig-brauner Farbe oder teerartiger Beschaffenheit, so stellt das ein höchst verdächtiges Symptom dar. Man darf es nicht unterlassen, in jedem auf Extrauterinschwangerschaft suspekten Falle auch nach den gewöhnlichen Zeichen einer *Gravidität* zu suchen, da diese ebenso

auch bei der ektopischen Schwangerschaft vorhanden sein können. So finden wir manchmal *Kolostrum* in den Brüsten, eine *livide Verfärbung* der Schleimhaut des Introitus und in der Mehrzahl der Fälle auch eine leichte Vergrößerung und Konsistenzverminderung des Uterus, trotzdem dieser nicht das Ei beherbergt (*Entwicklung einer Decidua uterina*).

Komplizierter wird der Tastbefund, wenn die **Eileiterschwangerschaft** zum Abbruch kommt. Es geschieht dies entweder durch

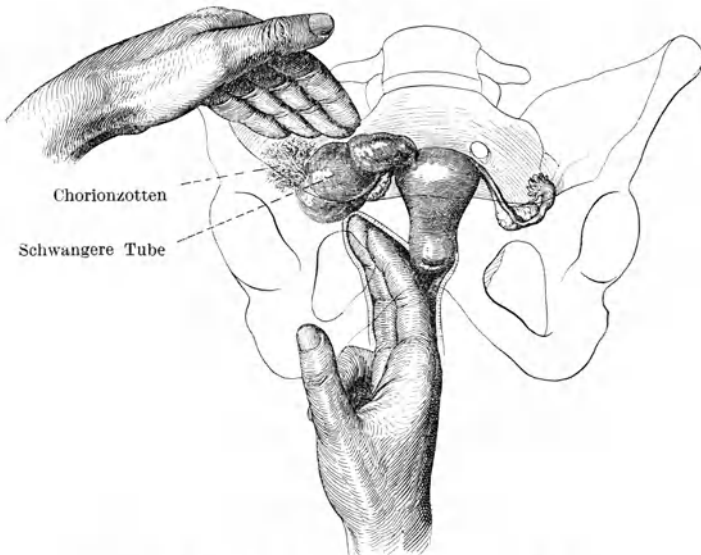


Abb. 192. Graviditas tubaria rupta.

einen **inneren Fruchtkapselaufbruch**, den **Tubarabortus**, oder durch einen **äußeren Fruchtkapselaufbruch**, die **Tubarruptur** (Abb. 192). Beide gehen mit Blutungen aus dem Uterus einher. Im ersteren Falle treten unter kolikartigen Schmerzen im Eileiter allmählich Blutabgänge aus der Tube durch das Ostium abdominale in die Beckenhöhle auf, woselbst das zusammenfließende Blut gerinnt. Diese Blutmasse umgibt sich mit einer aus dem Blut-fibrin ausgeschiedenen Kapsel und wird **Hämatokele** genannt. Sie hat zufolge der Lage des lateralen Tubenendes ihren Sitz meist im **DOUGLASSchen Raum**, viel seltener in der **Excavatio vesicouterina** oder rein seitlich.

Die Untersuchung bei *innerem Fruchtkapselaufbruch* ergibt demgemäß neben dem Uterus eine derbe, etwas unregelmäßige,

wurstförmige, der geschwollenen Tube entsprechende Resistenz, welche in eine weich elastische, oft fluktuierende Masse übergeht, die sich diffus in der Excavatio rectouterina ausbreitet und vornehmlich in der entsprechenden Beckenhälfte lokalisiert ist. Diese Blutmasse wird **Haematocele retrouterina** (Abb. 193) genannt, deren weiche Konsistenz in deutlichem Gegensatz zu der derben Beschaffenheit der das Ei beherbergenden, verdickten

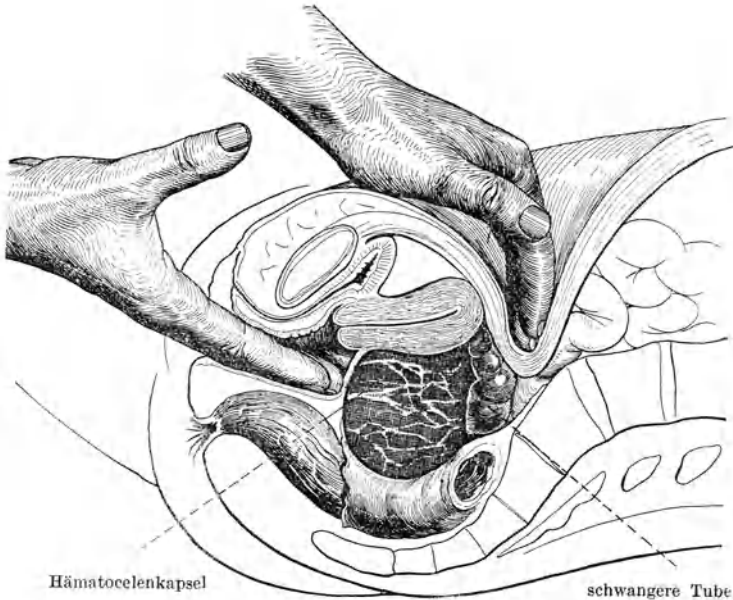


Abb. 193. Graviditas tubaria dextr. mit Haematocele retrouterina.

Tube steht, welche durch die sich retrouterin ausbreitende geronnene Blutmasse nicht selten auch nach vorne oder nach oben verdrängt wird.

Daß diese Blutansammlung hinter dem Uterus auch mit anderen Erkrankungen verwechselt werden kann, wird später besprochen werden; es soll aber schon hier darauf hingewiesen werden, daß man in der *Probepunktion* vom hinteren Scheidengewölbe aus ein einfaches Mittel besitzt, die *Hämatokele* als solche zu erkennen.

Anamnestic hören wir außer dem charakteristischen Verhalten der Genitalblutungen noch von *Koliken* auf der befallenen Körperseite, manchmal von *Ohnmachtsanfällen* begleitet.

Nicht selten wird auch berichtet, daß unter wehenartigen Krämpfen mit Blutabgängen ein hautähnliches Gebilde aus dem Uterus ausgestoßen wurde. Breitet man dieses aus oder läßt man es im Wasser flottieren, so erkennt man deutlich, daß es einen dreizipfeligen, rauhwandigen Sack darstellt, der von der Mucosa uteri gebildet wird. Es handelt sich hier um die abgegangene **Decidua uterina** (Abb. 194), welche auch bei der Extrauterinschwangerschaft zur Ausbildung kommt, sich von ihrer Unterlage löst und unter Krämpfen, oft in toto ausgestoßen wird.

Ganz anders als beim **Tubarabortus** (innerer Fruchtkapselaufbruch) ist das Bild der **Tubarruptur** (äußerer Fruchtkapselaufbruch). Hier kommt es zu einem Durchwachsen der Tubenwand durch die Chorionzotten, arterielle Gefäße werden dabei eröffnet, aus denen viel vehementere Blutergüsse erfolgen als beim Tubarabortus, wobei eine Gerinnung des Blutes fast ganz unterbleibt. Das flüssige Blut breitet sich überall zwischen den Darmschlingen aus und läßt sich oft als frei bewegliche Flüssigkeit perkutorisch durch Schallwechsel nachweisen.

Palpatorisch ist dabei an den Adnexen manchmal keine Veränderung zu konstatieren, da die Schwangerschaft meist noch jung, die Tube daher wenig geschwollen ist. Das hintere Scheidengewölbe erscheint durch das hinter dem Uterus angesammelte Blut herabgedrängt, die Excavatio retro-uterina ist mit Blut gefüllt, fast immer ist das Abdomen aufgetrieben und gespannt, wodurch die bimanuelle Untersuchung sehr erschwert wird. In manchen schon fortgeschrittenen Fällen läßt sich die geschwollene Tube aus der Blutflüssigkeit heraus tasten.

Die Diagnose wird hier weniger nach dem Lokalbefund als vielmehr aus den Symptomen der *inneren Blutung* gestellt, nämlich der hochgradigen Blässe, dem frequenten Puls, dem aufgetriebenen Bauch und dem Nachweis von freier Flüssigkeit (Blut) im Abdomen. Dazu kommt noch — anamnestic wichtig — eine verspätete oder ausgebliebene Periode. Wir hören auch, daß ein *schwerer Kollaps* mit zunehmender *Blässe der Haut* aufgetreten sei, der mit einem lebhaften, kurz dauernden *Schmerz* in der einen Bauchseite begonnen habe.

Bestehen Zweifel an der Diagnose, so muß eine *Probepunktion* bzw. *Inzision* vom hinteren Scheidengewölbe aus gemacht werden,

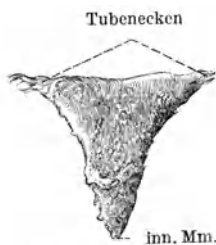


Abb. 194. Decidua-säckchen.

durch welche sich eine Ansammlung von Blut in der Beckenhöhle einwandfrei nachweisen läßt. Ein ähnliches Bild zeigt eine *Perforation* bei Appendicitis oder eine *geplatzte Pyosalpinx*. Die Punktion vom Douglas aus ergibt dann *Eiter* als Inhalt.

Die außerordentlich seltene *Ovarialschwangerschaft* ist von der *Tubarschwangerschaft* nur anatomisch auseinanderzukennen, bei der Palpation bieten beide Affektionen dasselbe Bild.

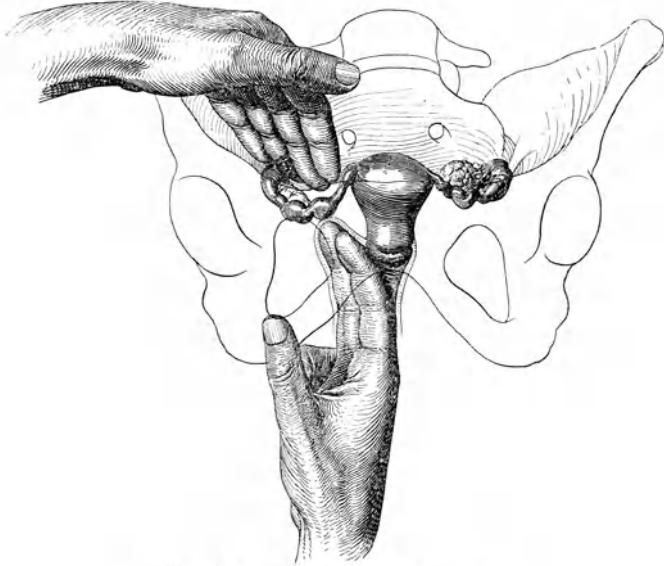


Abb. 195. Salpingitis bilateralis.

Eine *Verdickung der Tuben* bis zur Bildung kleiner Anschwellungen verdankt ihre Entstehung nicht so selten einer *tuberkulösen Erkrankung* derselben. Sie ist fast immer doppel­seitig, die Tuben enthalten häufig Eiter. Die Wand derselben ist verdickt, ihre Serosafläche trägt dann feine Knötchen, wenn gleichzeitig eine tuberkulöse Peritonitis vorhanden ist. Eine Mit­erkrankung des Bauchfelles mit massenhaften Knötchen, die über das Peritoneum verstreut sind, ist öfters zu beobachten. Diese Knötchen lassen sich manchmal vom Rektum aus tasten. Ein Aszites kann vorhanden sein, doch gibt es auch Fälle von *trockener tuberkulöser Peritonitis*. Die mehrfach vorgeschlagene *Curettag*e des Uterus zu diagnostischen Zwecken bringt beträch­tlche Gefahren mit sich, welche in einer Ausbreitung des tuber­kulösen Prozesses liegen.

An den Tubenecken können sich beiderseits knötchenartige Anschwellungen finden, welche mit der Tube selbst nichts zu tun haben, sondern ein Krankheitsbild darstellen, welches den Namen *Endometriose* führt. Die mikroskopische Untersuchung derselben zeigt drüsiges Gewebe, aus versprengtem Endometrium hervorgehend.

Derbe, plumpe, wurstförmige Tumoren finden wir bei Frauen mit **Karzinom der Tuben**. Solche Patientinnen befinden sich schon

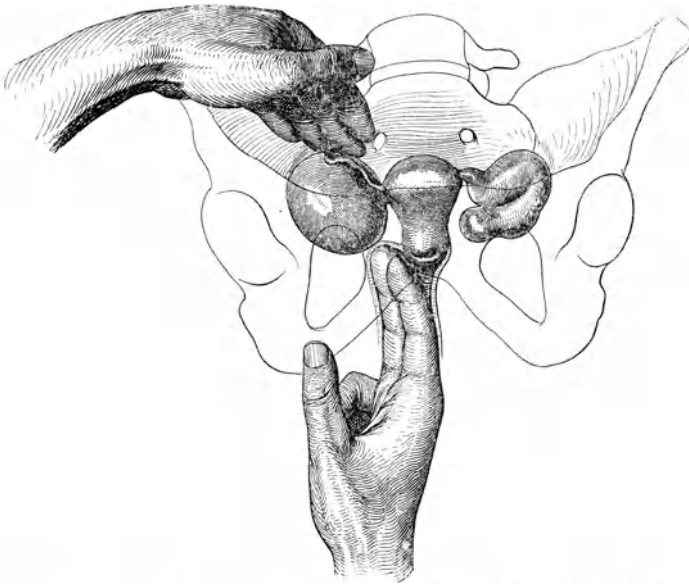


Abb. 196. Cystovarium dextr. und Hydrosalpinx sin.

in vorgerücktem Alter und sehen kachektisch aus. Uterusblutungen von unregelmäßigem Charakter können den Verlauf begleiten. Diese Karzinome sind *sehr selten* und *ungemein bösartig*.

Selbstverständlich gibt es auch *Kombinationen* von Eileiter- und Eierstockerkrankungen. So wie wir neben einer *Salpingitis* (Abb. 195) öfters auch eine *Oophoritis* finden, kann neben einer *Hydrosalpinx* (Abb. 196) auch eine *Ovarialzyste* vorkommen. Die *digitale* Differenzierung der beiden gleichzeitigen Erkrankungen ist sehr schwer und meist unsicher. Verschmelzen ein **Hydrosalpinx** und eine **Ovarialzyste** miteinander in der Weise, daß sich ihre Lumina zu einem gemeinsamen Zystenraum ver-

einigen, so spricht man von einer **Tuboovarialzyste**. Palpatorisch findet man dabei eine dünnwandige, zystische, unregelmäßig konfigurierte Adnexgeschwulst, die eine ansehnliche Größe erreichen kann. Ihre Beweglichkeit ist sehr gering. Sie ist klinisch von einer einfachen Hydrosalpinx nicht auseinanderzuhalten. Zeigt ein Adnextumor eine unregelmäßige Form, besteht eine beschränkte Beweglichkeit, ist die Wand relativ dünn, so spricht das für eine *Tuboovarialzyste* (Abb. 197).

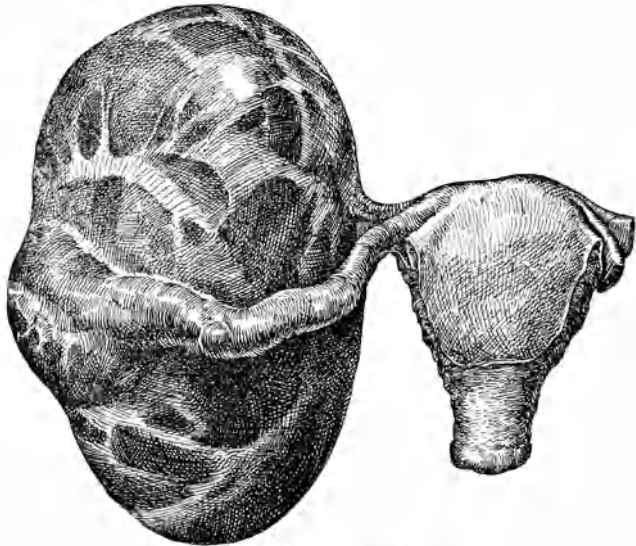


Abb. 197. Tuboovarialzyste.

4. Differentialdiagnose der Adnextumoren.

Hat man durch die bimanuelle Untersuchung eine Geschwulst als **Adnextumor** erkannt, so geht man daran, festzustellen, ob er der *Tube*, dem *Ovarium*, bzw. *Parovarium* angehört oder ob es sich um eine *Kombination* dieser Affektionen handelt, wobei man gleichzeitig ein genaues Bild über ihre Form, Größe, Konsistenz, Beweglichkeit und Druckempfindlichkeit zu gewinnen trachtet.

Die sichere klinische Diagnose eines **Parovarialtumors** ist so gut wie niemals zu stellen. Deshalb erscheint es angezeigt, die Ovarial- und Parovarialtumoren zusammen zu besprechen.

Ist der *Adnextumor* kugelig oder ovoid, von ziemlich regelmäßiger Form, läßt er sich von der Umgebung gut abgrenzen,

so liegt gewöhnlich ein Tumor des *Eierstockes* vor. Demgegenüber hat eine angeschwollene *Tube* meist eine längliche, sehr charakteristische Form, die man wegen ihres Aussehens als *posthornförmig* bezeichnet. Sie kommt zustande durch die Ausdehnung des mit Flüssigkeit gefüllten, im Becken mehrfach gekrümmt liegenden, an den verschiedenen Stellen ungleich weiten Eileiterrohres.

Die *Eileitergeschwülste* erreichen niemals eine so bedeutende Größe wie die *Tumoren des Eierstockes*. Man wird sie nur in seltenen Fällen über faustgroß finden, während die Ovarialtumoren so groß werden können, daß sie den Bauch zu einem enormen Umfang auftreiben.

Die meisten *Adnextumoren* enthalten Flüssigkeit. Sie sind daher teils prall und elastisch oder fluktuierend, so daß man von *zystischen Adnextumoren* sprechen kann. Je dünner die Wand einer solchen Geschwulst ist und je größer ihr Umfang, um so mehr erkennt man ihren *zystischen Charakter*. Ist die Wand sehr dick und von Exsudat umgeben, so fühlt sich die „Geschwulst“ derber an und nur der Erfahrene vermag dann zu sagen, ob sie Flüssigkeit enthält oder nicht. Ein *zystischer Tumor* kann der *Tube* oder dem *Eierstock* angehören; eine ausgeprägte *derbe, solide Geschwulst* dagegen hat so gut wie immer im *Eierstock* ihren Ausgangspunkt. Auch *Tubentumoren* weisen eine derbe Konsistenz auf, sie sind aber relativ klein und zeigen eine längliche, walzenförmige Gestalt (chronische *Salpingitis*, *Karzinom*, *Tuberkulose*).

Elfter Abschnitt.

Die Entzündungen des Beckenzellgewebes (Parametritis).

Es wurden schogelegentlich der Diagnose des *Uteruskarzinoms* davon gesprochen, wie man ein karzinomatöses Infiltrat im *Parametrium* erkennt, wobei auch erwähnt worden ist, daß es oft nicht möglich sei, eine derartige Infiltration von einer *entzündlichen*, „*Parametritis*“ genannt, auseinanderzuerkennen.

Man findet bei der *parametranen Infiltration* neben dem *Uterus* eine diffuse Resistenz, deren Konsistenz und Größe je nach der Ausdehnung und dem Stadium der Entzündung verschieden ist. Sie liegt dem *Uterus* ungemein eng an, so daß sie mit ihm zu verschmelzen scheint. Da nun der *Uterushals* fast ringsum von *Bindegewebe* umgeben ist, so können solche Exsudate bald seit-

lich, bald vor, bald hinter ihm liegen. Von ihrer Lokalisation hängt auch ihre Ausbreitung und ihre Form ab.

So reicht ein Infiltrat vor dem Uterus, das sich im *Spatium vesicouterinum* entwickelt, längs der vorderen Kollumwand hinab, das Scheidengewölbe abflachend, umgreift die Blase und wächst gegen die Symphyse zu — **Parametritis anterior**. Wenn sich die *Parametritis* hinter dem Uterus etabliert — **Parametritis posterior** —, dann wird das *Spatium rectovaginale* infiltriert, das

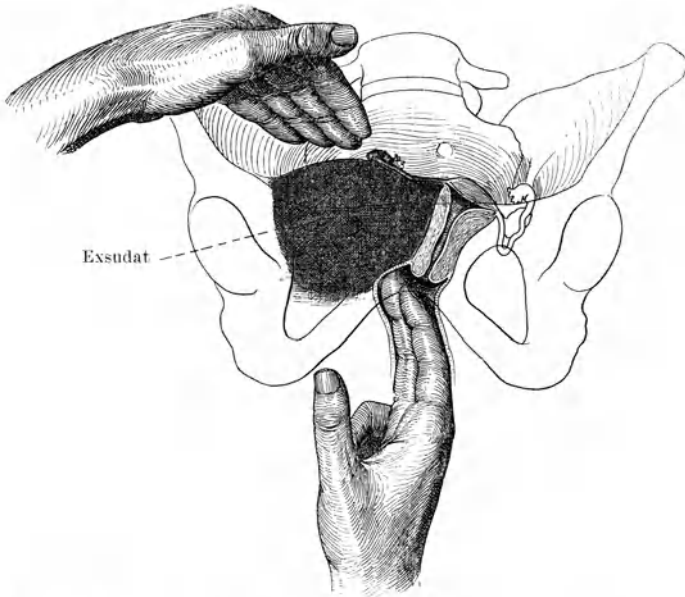


Abb. 198. Exsudatum parametranum dextrum (Frontalschnitt).

hintere Scheidengewölbe abgeflacht und die Scheidenwand vorgebaucht durch eine diffuse Masse, welche Scheide und Mastdarm auseinanderdrängt und schließlich bis nahe an den Introitus herunterreichen kann. Den Sakrouterinligamenten folgend, umgreift das Infiltrat das Rektum und kann sich bis an das Kreuzbein erstrecken, mit dessen Vorderfläche es dann breit und massig verschmilzt.

Die weitaus häufigste Lokalisation der *Beckenzellgewebsentzündung* ist aber die seitlich vom Uterus liegende — **Parametritis lateralis** (Abb. 198 u. 199). Das Infiltrat sitzt hier im Zellgewebe zwischen den beiden Blättern des *Ligamentum latum*.

An der Uteruskante beginnend, breitet es sich mehr und mehr lateralwärts aus, bis es die seitliche Beckenwand erreicht und mit dieser breit verwächst. Ist das *laterale* Parametrium bis tief hinunter infiltriert, so flacht sich das Scheidengewölbe dort ab und die Vaginalwand der betroffenen Seite wölbt sich gegen das Scheidenlumen zu vor, dasselbe mehr oder weniger einengend.

Jede dieser drei Formen der **Parametritis** ist natürlich nicht etwas in sich Abgeschlossenes, es zeigen sich auch Übergänge, was bei der kontinuierlichen Hülle von Bindegewebe, welches

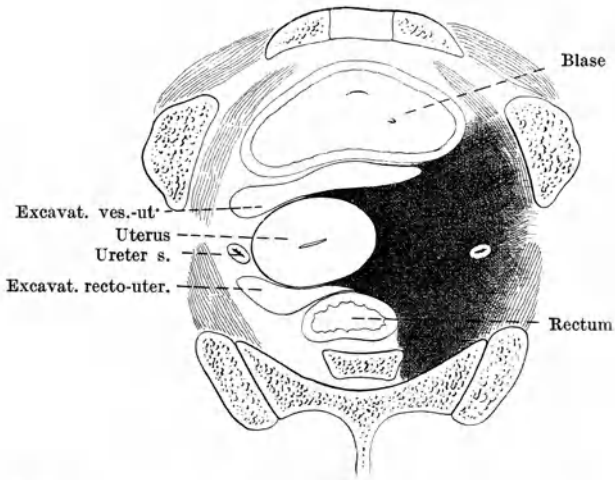


Abb. 199. Exsudatum parametranum dextrum (Horizontalschnitt).

den Uterushals überall umschließt, selbstverständlich ist. So infiltriert ein größeres, im lateralen Parametrium sitzendes Exsudat oft auch das Zellgewebe um die Blase herum oder es erstreckt sich nach hinten in das Sakrouterinligament hinein und die **Parametritis anterior und posterior** (Abb. 200 u. 201) greift bald auch auf das Bindegewebe seitlich vom Uterus über. In besonders schweren Fällen kann der Uterus vom Exsudat derart umwalit sein, daß es schwierig ist, ihn herauszutasten. Ist das Parametrium nur an einer Seite vom Infiltrat eingenommen, so wird der Uterus nach der entgegengesetzten Seite hin verdrängt, wobei er seine Beweglichkeit vollkommen verliert. Nur in seltenen Fällen hat das parametrane Exsudat keinen palpatorsch nachweisbaren Zusammenhang mit dem Uterus, sondern

liegt, von diesem durch weiches Bindegewebe getrennt, außen an der Beckenwand.

Was die *Konsistenz* des entzündlichen parametranen Infiltrates betrifft, finden wir es nur bei Beginn der Erkrankung weich. Die Resistenz fühlt sich dann nachgiebig, fast ödematös an und erst mit Zunahme der Infiltration wird sie härter. Verkleinert sie sich auf dem Wege der Resorption, so behält sie ihre derbe Konsistenz, bis sich der Rest aufgesaugt hat. In einer Anzahl von Fällen finden wir aber das Exsudat immer weicher werdend, bis man das deutliche Gefühl einer *Fluktuation* bekommt. Dies ist dann

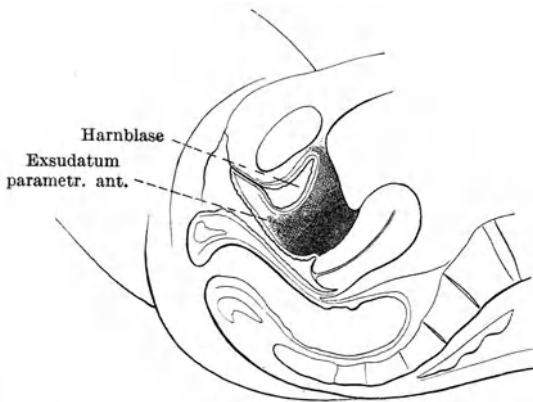


Abb. 200. Parametritis anterior (Medianschnitt).

ein Zeichen dafür, daß eine eitrige Einschmelzung der infiltrierten Partien vor sich geht, sich ein *parametraner Abszeß* entwickelt hat.

Zum Unterschied von der *krebsigen Infiltration* des Parametrium, welche relativ langsam zunimmt und einer beträchtlicheren Ausbreitung der Tod meist bald ein Ziel setzt, kann das entzündliche parametranen Infiltrat, vor allem wenn es zur *Abszedierung* kommt, eine ganz beträchtliche Ausdehnung gewinnen. Das Becken ist dann zum großen Teil ausgefüllt von einer unscharf begrenzten, harten Masse, welche den Uterus hochgradig verdrängt, über die *Linea innominata* hinaufsteigen, das *Ligamentum Pouparti* überragen, ja sogar über die *Spina anterior superior* emporwachsen kann.

Kommt es durch Resorption zur Ausheilung eines *parametranen Exsudates*, so schrumpft das erkrankte Parametrium zusammen und wird kürzer und derber als das der gesunden Seite. Der Uterus erscheint dann nach der kranken Seite hin

verzogen und hängt an der Beckenwand mehr oder weniger fest. Derbe, schwielige Reste eines Exsudates können auch noch viele Jahre nach dem Abheilen des Prozesses als flache, knotige Auflagerungen an der Beckenwand oder als derbe Narbenstränge

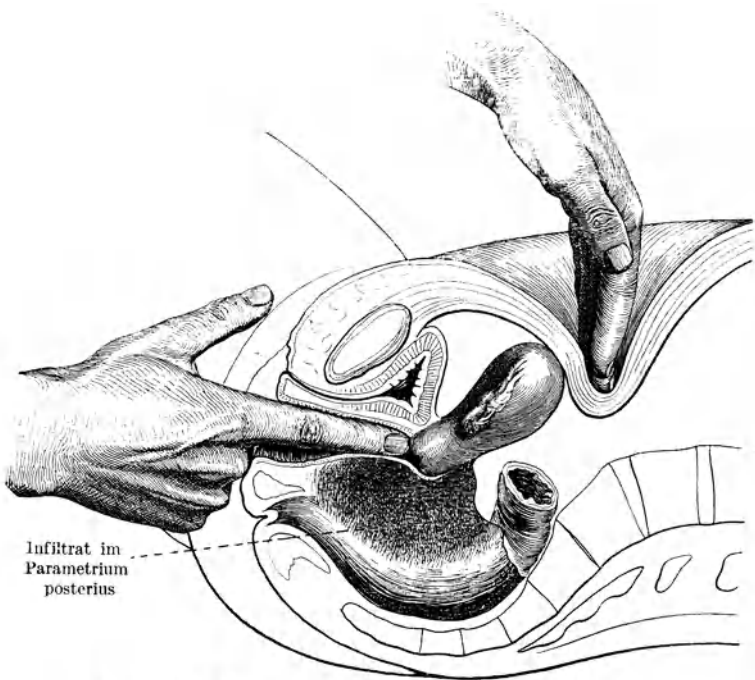


Abb. 201. Parametritis posterior (Medianschnitt).

nachgewiesen werden, die vom Uterus weg gegen die Beckenwand ziehen.

Der das Parametrium durchbrechende Ureter wird manchmal durch ein *krebsiges Infiltrat* komprimiert, wodurch *Harnstauungen im Ureter* und im *Nierenbecken* entstehen können.

Zwölfter Abschnitt.

Die Entzündungen des Beckenbauchfelles
(Perimetritis).

Schon gelegentlich der Diagnose der Hämatokele wurde davon gesprochen, daß sich im DOUGLASSchen Raum Flüssigkeit ansammeln kann, wobei der Untersucher hinter dem nach vorne gerückten Uterus eine weiche, prall elastische oder fluktuierende Resistenz tastet. Diese schließt sich der Hinterwand des Uterus

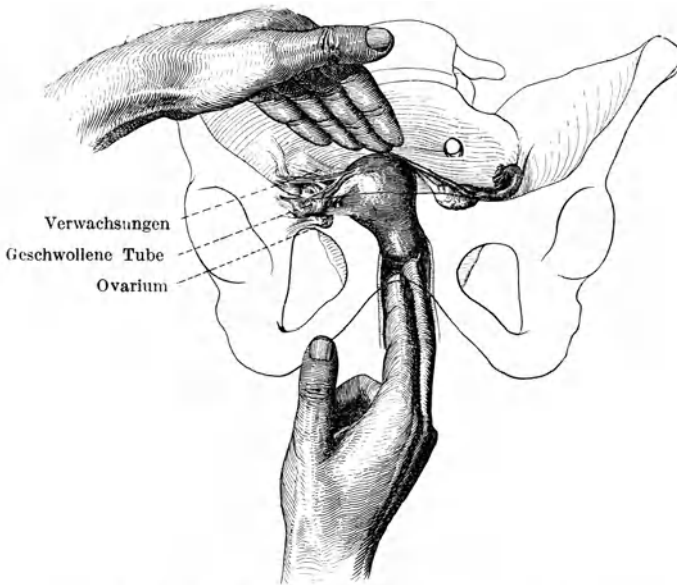


Abb. 202. Perimetritis (Lateroversio uteri).

eng an und endet nach unten zu, den anatomischen Verhältnissen entsprechend, ziemlich zirkumskript, erstreckt sich dagegen seitlich verschwimmend und undeutlicher werdend nach außen und kann nach oben zu meist überhaupt nicht abgegrenzt werden.

Ist eine solche Resistenz im DOUGLASSchen Raum nicht durch einen Bluterguß (Hämatokele) bedingt, so handelt es sich entweder um ein *seröses* oder um ein *eitriges Exsudat*, das Resultat einer Entzündung des Beckenperitoneums, Perimetritis genannt.

Da diese Erkrankung eine zirkumskripte Peritonitis ist, so bestehen im *akuten Stadium* derselben auch die Symptome einer

solchen, wie Temperatursteigerung, erhöhte Pulsfrequenz und Erbrechen; der Bauch ist aufgetrieben und schmerzhaft. Bei der inneren Untersuchung ruft besonders die Betastung des Bodens des DOUGLASSchen Raumes Schmerzen hervor. Auch Harn- und Defäkationsbeschwerden können vorhanden sein.

Aber nicht immer gibt sich die *akute Perimetritis* durch ein nachweisbar flüssiges Exsudat im Cavum Douglasi zu erkennen.

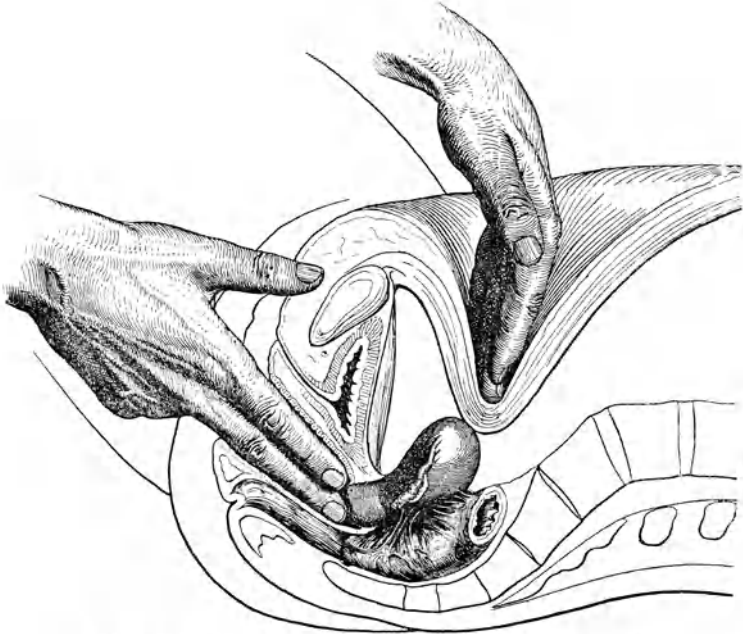


Abb. 203. Perimetritis (Retropositio uteri fixata).

Man findet auch Fälle, wo die Entzündung mehr fibrinösen Charakter hat und es zu Auflagerungen am Peritoneum und zu Verwachsungen des Serosaüberzuges des Uterus, der Adnexe und des Rektums mit mehr oder weniger Exsudation kommt. Diese Verwachsungen — **Adhäsionen** genannt — zwischen den einzelnen Beckenorganen können ganz zart und fein sein oder sie stellen breite und feste Verklebungen dar, welche alle möglichen Grade der Fixation des Uterus und der Adnexe zur Folge haben können (Abb. 202 u. 203). Auch nach Resorption flüssiger Beckenexsudate bleiben peritoneale Adhäsionen mit ihren Folgeerscheinungen zurück.

Sind die Verwachsungen zart und nur vereinzelt, so entgehen sie den tastenden Fingern gänzlich. Sind sie straffer und derber, so können sie als Stränge oder derbe Bänder gefühlt werden, welche sich zwischen Uterus und Adnexen ausspannen und deutlicher werden, wenn man den Uterus hin- und herzubewegen versucht. Am besten fühlt man sie im DOUGLASSchen Raum, wenn man die inneren Finger in das hintere Scheidengewölbe einlegt und den Uterus, am Fundus und an der Portio anfassend, mit beiden Händen nach vorne zu bringen versucht.

Das *perimetritische Exsudat* kann auch zu breiten Verwachsungen der Beckenorgane führen und dies besonders, wenn die Perimetritis eine eitrige Entzündung der Adnexe (*Pyosalpinx*) oder eine *Infiltration des Parametriums* begleitet. Dann finden wir den Uterus, bzw. die Adnextumoren durch eine derbe, diffuse Exsudatmasse breit fixiert. In jedem Falle führen die Verwachsungen zu einer Einschränkung der Beweglichkeit der betroffenen Organe und oft läßt sich daraus die Diagnose „*Verwachsungen*“, also abgelaufene **Perimetritis** stellen, ohne daß man die Adhäsionsstränge selbst immer zu tasten vermag, wobei aber zu beachten ist, daß eine Einschränkung der Beweglichkeit auch auf andere Ursachen zurückgehen kann, so auf das Größerwerden von Adnextumoren, nach einem vorausgegangenen entzündlichen Prozeß.

Liegt der Uterus in *Retrodeviation*, durch Adhäsionen fixiert, so gelingt es nur schwer oder gar nicht, ihn aufzurichten. Hebt man ihn etwas von der Umgebung ab, so kehrt er gleich wieder in seine ursprüngliche Stellung zurück. Die Adnexe erscheinen durch Verwachsungen an der seitlichen Beckenwand fixiert, manchmal locker, manchmal fest, wie angelötet. Tumoren des Uterus oder der Adnexe leiden natürlich ebenfalls in ihrer Beweglichkeit, wenn sich eine *Perimetritis* hinzugesellt. Die Verschieblichkeit einer Ovarialzyste hat aufgehört, ein myomatöser Uterus sitzt unbeweglich fest. Sind solche Verwachsungen sehr breit und fest, so sind sie imstande, auch Verziehungen des Uterus gegen die Beckenwand hin zu verursachen.

Man diagnostiziert also eine *frische (akute) Perimetritis* aus den oben angeführten Reizerscheinungen, aus der *lokalen Schmerzhaftigkeit* und *Exsudatbildung*, sowie aus Temperatursteigerungen; *abgelaufene* hingegen aus dem Vorhandensein von Exsudatresten, vor allem in Form von Adhäsionen, aus der Einschränkung der Beweglichkeit, insbesondere der Beckenorgane. Natürlich trägt hier die *Anamnese*, was die Entstehung und den Verlauf der Krankheit anlangt, zu der Diagnosenstellung sehr viel bei.

Differentialdiagnostisch kommt gegenüber einem im DOUGLAS-

schen Raum angesammelten perimetritischen Exsudate eine *Parametritis posterior* in Betracht, ferner eine *Haematocele retrouterina ex graviditate tubaria* und schließlich ein zystischer, im Douglas liegender Tumor der Adnexe. Letzterer hat natürlich eine viel schärfere Umgrenzung nach den Seiten und nach oben hin und zeigt eventuell noch Verschieblichkeit. Bei einer *Haematocele retrouterina* gibt die *Anamnese* vielfach den Ausschlag. Sicher wird die Diagnose durch die **Probepunktion** oder **Probeinzision**.

Es sei auch darauf hingewiesen, daß ein **appendizitischer Abszeß** sich in den DOUGLASSchen Raum hinabsenken und so ein „perimetritisches Exsudat“ vortäuschen kann. Die anamnestischen Symptome sind in beiden Fällen so ziemlich die gleichen und die Frage nach dem Ausgangspunkt der Eiterung, ob *Appendix* oder *Genitale* ist manchmal sehr schwer, ja auch gar nicht zu beantworten, besonders dann, wenn der Bauch stark gespannt ist und sich die Appendixgegend nicht ordentlich abtasten läßt. Von einem Abgrenzen der Adnexe kann in solchen Fällen, wo das Becken Eiter beinhaltet, begrifflicherweise keine Rede sein.

Die *Perimetritis* und die *Parametritis* zeigen klinisch einen ähnlichen Verlauf. Beide setzen mit Fieber, Schmerzhaftigkeit im Becken und Unterbauch und den sonstigen Symptomen einer *umschriebenen Peritonitis* ein. Im allgemeinen finden wir bei der *Parametritis* die peritonealen Erscheinungen nicht so sehr ausgeprägt als bei der *Perimetritis*, welche ja eine *Entzündung des Bauchfelles* darstellt. Der lokale Untersuchungsbefund bei diesen zwei Erkrankungen ist aber meist so eindeutig, daß eine Differentialdiagnose zwischen *Perimetritis* und *Parametritis* ohne große Schwierigkeiten zu stellen ist. Dabei kann man sich nach folgenden Gesichtspunkten richten:

Das frische *perimetritische* Exsudat ist immer weich oder fluktuierend, also niemals so derb wie ein parametranes Infiltrat sein kann. Wenn es schon länger besteht und besonders dann, wenn es Adnexerkrankungen begleitet, wird es viel konsistenter und fühlt sich manchmal sehr hart an. Es füllt die Buchten und Taschen im kleinen Becken aus und läßt sich am besten vom hinteren Scheidengewölbe aus tasten. Da es die *Excavatio rectouterina* einnimmt, ist es entsprechend der Begrenzung dieses Raumes, nach unten zu gut konfiguriert. Das *parametrane Exsudat* ist in der Mehrzahl der Fälle derb, seltener weich bis fluktuierend. Es ist am häufigsten seitlich vom Uterus lokalisiert. Wenn es hinter ihm sitzt, so reicht es in das *Spatium recto-*

vaginale hinab und erstreckt sich, allmählich auslaufend, oft auch in das seitliche Parametrium hinein. Das *perimetritische Exsudat* disloziert den Uterus wenig oder gar nicht, das *parametran* hingegen verursacht beträchtliche Verdrängungen der Gebärmutter, und zwar immer nach der dem Sitze der Erkrankung entgegengesetzten Seite.

Während der Konsistenzunterschied, sowie die Lokalisation meist allein schon eine *exakte Differentialdiagnose* zwischen dem

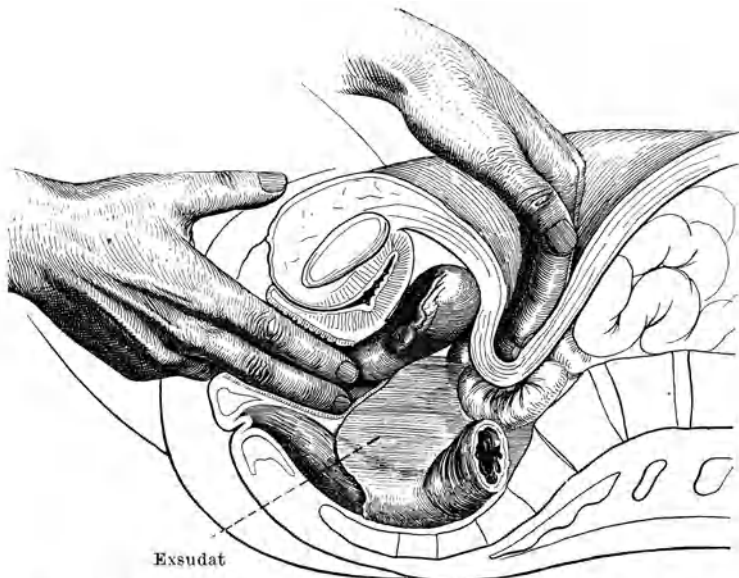


Abb. 204. Flüssigkeitsabsackung hinter dem Uterus bei Perimetritis.

perimetritischen und dem *parametranen* Exsudat zu machen gestattet, wird diese oft sehr schwierig, wenn man zu entscheiden hat, ob eine hinter dem Uterus gelegene, fluktuierende Resistenz, deren Inhalt durch Probepunktion als Eiter erwiesen wurde, intraperitoneal liegt, also ein eitriges *perimetritisches Exsudat* (Abb. 204) darstellt oder ein *parametraner Abszeß* ist. Finden wir, daß die fragliche Eiteransammlung von derben Exsudatmassen umgeben ist, welche sich diffus in das parametran Gewebe hinein erstrecken, die Fluktation bis ins Spatium rectovaginale hinunterreichen, wird der Uterus durch den Abszeß stark verdrängt, so spricht das für einen *parametranen Sitz der Erkrankung*.

Auch eine *Pyosalpinx*, die tief im Becken sitzt, macht ähnliche lokale und allgemeine Erscheinungen. Vom parametranen Abszeß unterscheidet sie sich durch ihre gut umschriebene Form; ihre Konturen sind auch nach oben und unten zu gegen den Uterus und die Beckenwand hin mehr oder weniger deutlich festzustellen. Der *parametrane Abszeß* ist diffus, von Infiltratmassen an der Peripherie umgeben und vom Uterus schwer oder gar nicht separierbar. Das *perimetritische Exsudat* zeigt nur nach unten zu eine gute Begrenzung, nicht aber seitlich und am wenigsten nach oben zu.

Parametritis und *Perimetritis* kommen häufig nebeneinander vor, da der Entzündungsprozeß vom Beckenbindegewebe bald auf die Serosabekleidung des Beckens und seiner Organe übergreift und Bindegewebe und Bauchfell von derselben Infektion auch gleichzeitig oft befallen werden können. Durch dieses kombinierte Auftreten der beiden Affektionen wird natürlich der Untersuchungsbefund komplizierter, wobei es oft schwer ist, zu sagen, was von den getasteten Veränderungen der einen oder der anderen Krankheit zugehörig erscheint.

Von allergrößter Bedeutung werden diese verschiedenen Krankheitszustände dann, wenn sich auf ihrem Boden eine **diffuse Peritonitis** entwickelt. Der Zustand wird dadurch außerordentlich ernst und nur ein sehr rasches Eingreifen kann die schwer erkrankte Frau vielleicht noch am Leben erhalten. Die *Peritonitis* setzt meist mit Erbrechen ein, die Zunge wird trocken, Atmung und Puls sind beschleunigt, die Temperatur ist beträchtlich erhöht, ein andauernder Singultus quält die Patientin sehr, Schweißausbrüche und Diarrhöen schwächen die Kranke ungemein. Der Bauch wird immer mehr druckempfindlich und seine Spannung nimmt rasch zu. Der Darm ist *paretisch* und wird immer mehr aufgetrieben. Das *Herz* ist durch diesen Zustand auf das Schwerste in Anspruch genommen, der *Puls* wird rascher und schwächer. Schließlich erschöpft sich die Widerstandskraft des Körpers, bis der Tod die Erlösung bringt. Bei der Einsichtnahme in die Bauchhöhle findet man dann massenhaft eitriges Sekret, das sich in den *Flanken* und vielfach auch *subphrenisch*, sowie in der *Excavatio rectouterina* lokalisiert. Durch das Zwerchfell hindurch kann sich die Infektion auch auf die *Thoraxhöhle* ausbreiten.

Sachverzeichnis.

- Abortus 2, 115.
— cervicalis 116.
— completus 117.
— im Gange 116.
— imminens 116.
— incipiens 116.
—, inkompletter 117.
— perfectus 117.
Abszeß, appendizitischer 183.
—, parametraner 178.
Achsendrehung des Uterus 164.
Adenokarzinom 35, 103.
Adenomyosis 88.
Adhäsionen 181.
Adnextumor 150.
Allgemeinzustand 8.
Amenorrhoe 1.
Anamnese 1.
Anteposition 132.
Anteversio-flexio 127, 129.
Anteversion 126, 129.
Appendicitis 155.
Appendix vermiformis 155.
ASCHHEIM-ZONDEK 112.
Aszites 11, 158, 165.
Atresia hymenalis 56.
Atrophie, senile, des äußeren
Genitales 54.
Aufrichtung der Gebärmutter
nach KÜSTNER 136.
— — nach SCHULTZE 134.
Ausfluß, fleischwasserartiger 74.
Austastung, digitale 38.
- Bacterium coli 58.
Balottement 161.
Bartholinische Drüse 49, 55.
- Bartholinitis 49.
Blasenfisteloperation 63.
Blasenmole 114.
Blasenscheidenfistel 64, 65, 66.
Blasen-Zervixfistel 65.
Blumenkohlgeschwulst 74, 77.
Blutkörperchensenkungsge-
schwindigkeit 8.
Blutmole 113.
Bubo 51.
- Carcinom, siehe auch Karzinom.
Carcinoma colli uteri 71.
Carcinoma vaginae 59.
Carunculae myrtiformis 46.
Chorionepitheliom 58, 101.
CHROBAKscher Sondenversuch 71.
Chromozystoskopie 104.
Col tapyroid 68, 69.
Collum uteri, die krankhaften
Veränderungen am 67.
Condylomata acuminata 50, 58,
59.
— lata 50, 58.
Corpus uteri, die krankhaften
Veränderungen am 80.
Curettag 36.
Cystadenoma papilliferum sero-
sum 157.
— pseudomucinosum 157.
Cystitis 7.
Cystoma serosum simplex 156.
- Damm 46.
Dammriß, inkomplett 47.
—, komplett 47.
Decidua uterina 169, 171.

- Defloration 45.
 Degeneration, klein-zystische 156.
 —, maligne 77, 100.
 Dehnungsgeschwüre 59, 70, 142, 147.
 Dekubitus 147.
 Dekubitusgeschwüre 59, 63, 70.
 Dermoidzyste 158.
 Descensus der Scheide 139.
 — uteri 139.
 Dextroversion 129.
 Diabetes 54.
 Differentialdiagnose der Adnextumoren 174.
 Dilatation 36.
 Dilatationsstift 37, 38.
 DÖDERLEIN-Stäbchen 56.
 Doppelkarzinom 108.
 Douglasokele 142.
 DOUGLASScher Raum 96.
 Drüsen, hypogastrische, iliacale, lumbale 106.
 Dysmenorrhoe 6, 89.
 Echinokokken 156.
 Eileiter, posthornartig 168.
 Ektropium 67.
 Elephantiasis vulvae 53.
 Elevation 132.
 Elongatio colli uteri 68, 142, 145.
 Endometriose 88, 173.
 Endometriosis externa 88.
 — interna 88.
 Endometritis 80.
 —, eitrig 68.
 — post abortum 85.
 Entartung, sarkomatöse 108.
 Entenschnabelspekulum 31, 32.
 Enteroptose 6.
 Entzündungen des Beckenbauchfelles 180.
 — des Beckenzellgewebes 175.
 Erkrankung, syphilitische 50.
 —, tuberkulöse, der Tuben 172.
 Erkrankungen der Adnexe des Uterus 150.
 — der Eierstöcke 156.
 Erkrankungen der Tuben (Eileiter) 167.
 — der Vulva 45.
 Erosion 35, 69, 81.
 Exploration, rektale 14.
 Extrauterinschwangerschaft 6, 150, 169, 171.
 Exulzeration 35.
 Fehlgeburt 2, 115, 116.
 Fibrom 49, 58, 89.
 Fibroma pendulum 49.
 Fibrompolyp 75.
 Fisteln, Harn-, Stuhl- 45.
 Flankendämpfung 165.
 Fluktuation 40, 92.
 Fluor albus 56, 57.
 Flüssigkeit, freie 165.
 Fruchtkapselaufbruch, äußerer 169, 171.
 —, innerer 169, 171.
 Frühgeburt 2, 115.
 Gebärmuttertripper 81.
 Geburt 2.
 Geburtstermin, Berechnung des 115.
 Geschwür, tuberkulös 70.
 Geschwürstrichter 72.
 Gewichtsabnahme 8.
 Gland. vest. maj. 49.
 Gonokokken 57.
 Gonorrhoe 49, 54, 81, 83, 86.
 Gravidität 110.
 Hämatokele 169.
 Haematoceleretrouterina 170, 183.
 — — ex graviditate tubaria 170, 183.
 Hämatokolpos 56.
 Haematoma vulvae 55.
 Hämatometra 56.
 Hämatosalpinx 168.
 Harnstauungen 179.
 HEGARSche Stifte 36, 37.
 HEGARSches Schwangerschaftszeichen 110, 114.
 Hermaphroditismus 123.
 Hernie 11.

- Herztöne 113.
 Hiatus genitalis 147, 148.
 Horn, rudimentäres 120.
 Hydramnios 166.
 Hydronephrose 156.
 Hydrosalpinx 168, 173.
 Hymen 45.
 — septus 46.
 Hyperanteflexion 88, 129.
 Hyperanteversion 129.
 Hypermenorrhoe 5.
 Hyperplasia glandularis 87.
 Hypomenorrhoe 5.
 Hypoplasie des Genitales 45.
 — des Uterus 34, 88.
 Incontinentia alvi 6, 48.
 — urinae 6, 99.
 Indigokarminlösung 66.
 Infiltration, parametranne 107,
 108, 178.
 Infiltrate der Bauchdecken 11.
 Infektion, septische 81.
 Inguinaldrüsen 50, 60, 106.
 Inguinalhernien 49.
 Inkarzeration des Prolapses 147.
 Instrumentarium, urologisches 41.
 Ischuria paradoxa 99.
 Inspektion des Abdomens 9.
 Inversion eines puerperalen Ute-
 rus 143.
 Inversio uteri 149.
 Inspektion des äußeren Genitales
 26, 41.
 Introitus vaginae 49.
 Kanüle, Glas-, Gummi- 40.
 Karzinom 8, 37, 53, 159, siehe
 auch Carcinoma.
 — des collum uteri 71, 103.
 — des corpus uteri 103, 104.
 — der Tuben 173.
 — der Vulva 52.
 Kastration 87.
 Katheterismus der Ureteren 41,
 155.
 Kindesbewegungen 113.
 Klimakterium 4, 87.
 Klitoris 45.
 Knie-Ellbogenlage 29, 64.
 Knopfsonde 71.
 Kollaps 171.
 Kolpitis 57.
 Kolostrum 112, 169.
 Kolpitis cystica 57.
 — emphysematosa 57.
 — granularis 57.
 Kolpocoeliotomie 63.
 Kolporrhaphie 63.
 Kolposkop 44.
 Kondylome, breite 50, 58.
 —, spitze 50, 58, 59.
 Kontaktblutungen 4.
 Kotfisteln 67.
 Kraurosis vulvae 53.
 KRUKENBERG-Tumor 159.
 Kugelzange 34.
 Kürette 37.
 Kystom 156.
 — multilokuläres 156.
 — unilokuläres 156.
 Labien, große, kleine 45.
 Lagerung der Patientin 26.
 Lageveränderungen 6.
 — der Scheide 6.
 — des Uterus 6, 123.
 Laktationsatrophie 88.
 Laminariastifte 37.
 Lateroposition 132.
 Lateroversion 129.
 Lazeration 67.
 Lipom 49.
 Lipoma pendulum 49.
 Löffel, scharf 35, 37.
 Löffelspatel 34.
 Lymphdrüsen 11.
 —, iliacaie 61.
 —, hypogastrische 61.
 —, regionäre 61, 106.
 MACBURNEYScher Punkt 155.
 Maculae gonorrhoeae 55.
 Malignität 78.
 Matronenadenom 103.
 Menarche 2.
 Menopause 4.

- Menorrhagie 3, 8, 84, 100.
 Menstruation 3.
 Menstruationsanomalien 4.
 Metastasen 102, 161.
 Metritis 82, 84, 86, 91.
 Metropathia haemorrhagica 68,
 87.
 Metrorrhagie 3, 8, 84.
 — post abortum 85.
 Mißbildungen des weiblichen
 Genitales 118.
 Missed abortion 113.
 Mittelschmerz 85.
 Mittelstellung 126, 127.
 —, anteflekt 129.
 —, gestreckt 129.
 Mola haematomatosa 113.
 — hydatidosa 114.
 Mole 113, 114.
 —, BREUS 113.
 Molenschwangerschaft 113.
 Molimina menstrualia 56.
 Mons veneris 49.
 MÜLLERSche Gänge 118.
 Musculus levator ani 139, 147,
 148.
 Myom 8, 58, 89.
 —, Differentialdiagnose 98.
 —, extraperitoneales 97.
 —, in der Geburt 94.
 —, intraligamentäres 97.
 —, intramurales 90, 93, 96.
 —, intraperitoneales 98.
 —, submucöses 93.
 —, subperitoneales 97.
 —, subseröses 90, 96.
 Myompolyp 75.

 Neubildungen der Bauchdecken
 11.
 Nierendystopie 155.
 Nullipara 2, 46.

Okklusivkapsel 70.
 Oligomenorrhoe 5.
 Oophoritis 166.
 Operabilität eines Krebsfalles
 107, 108.

 Osteom 154.
 Ovarialkarzinom, medulläres 159.
 —, scirröhöses 159.
 —, solides 159.
 Ovarialtumor 153, 156.
 Ovarialtumoren und Myome, sub-
 seröse 166.
 Ovula Nabothi 69.

Palliativoperation 108.
 Palpation 10, 78.
 —, bimanuelle 12.
 — des äußeren Genitales 26,
 41.
 Papeln 58.
 —, luxurierende 50.
 —, syphilitische 51.
 Parametritis 154, 175, 183.
 — anterior 176, 177.
 — lateralis 176.
 — posterior 176, 177.
 Parovarialtumor 153, 174.
 Partus praematurus 2, 115.
 Perforation des Uterus 36.
 Perimetritis 82, 137, 147, 154, 167,
 180.
 Peritonitis 165.
 —, diffuse 185.
 —, Symptomenbild 163.
 —, tuberkulöse 172.
 —, zirkumskripte 180.
 Perkussion 12.
 Pessar 63, 70.
 PEZZER-Katheter 44.
 PISKAČEKsche Ausladung 111.
 Plattenepithelkarzinom 36.
 Plazentarpolyp 95.
 Polymenorrhoe 5.
 Polypen 8, 74.
 Polyposis uteri 76.
 Portio vaginalis 67.
 POUSSON-Katheter 44.
 Primäraffekt 51, 58, 61.
 Probecurettage (Probeauskrat-
 zung, Probeausschabung) 36,
 41, 87, 103.
 Probeexzision 35, 41, 60, 63, 70,
 74.

- Probeinzision 171, 183.
 Probelaparotomie 108.
 Probepunktion 38, 40, 41, 170,
 171, 183.
 Probetampon, SCHULTZscher 38,
 82.
 Prolaps 149.
 — der Scheide 141.
 — des Uterus 139.
 Prominenz, polypöse 35.
 Pruritus 53.
 Pubertas praecox 5.
 — tarda 5.
 Pubertät 87.
 Pubertätsalter 4.
 Puerperium, fieberhaftes 86.
 Pyelitis 7.
 Pyometra 96.
 Pyosalpinx 168, 172, 182, 185.
- Quellstifte 36, 37.**
- Reinheitsgrade 56.
 Rektokele 142.
 Rektoperinealfistel 67.
 Rektoskop 44.
 Rektovaginalfistel 67.
 Ren mobilis 155.
 Reposition 146.
 Retrodeviation 123, 134, 182.
 Retroflexion des Uterus 35.
 Retroflexio uteri gravidi incar-
 cerata 99, 138.
 — — und Schwangerschaft 138.
 Retroposition 132.
 Retroversio-flexio fixata 137.
 — uteri 128, 129.
 Retroversion 126, 128, 129.
 Rezidive, Drüsen- 108.
 —, lokale 108.
 Rezidivtumoren 109.
 Rückwärtslagerung des Uterus
 123.
 Röhrenspekulum 31, 33.
 Ruptura perinei completa 48.
- Salpingitis 166, 167, 173.
 Sarkom 58, 60, 154, 159, 160.
- Sarkom des Uterus 100, 101.
 — der Vulva 49.
 Schamlippen 45.
 Schleimhautpolyp 75.
 Schwangerschaft 2, 110.
 —, ektopische 122, 168.
 Senkung 6.
 — der Scheide 46, 139, 140.
 Septum medianes 119.
 — vaginae 122.
 Sinistroversion 129.
 Skleradenitis 50.
 Sondierung der Ureteren 41, 105,
 155.
 — des Uterus 34, 41, 85.
 Soorbazillen 57.
 Spiegel nach HAMILTON 29.
 — — REITHER 29.
 Spiegeluntersuchung, Technik 31.
 Spina bifida 5.
 Spontanaufrichtung des Uterus
 gravidus 138.
 Staphylokokken 58.
 Steinsonde 41.
 Steiß-Rückenlage 64.
 Stieldrehung, Myom 164.
 —, Zyste 162, 163.
 Streptokokken 57, 58.
- Teerzyste 89.
 Torsion des Uterus 132.
 Totalprolaps 145.
 Trichomonaden 57.
 Tripper 54, 55.
 Tubarabortus 6, 169, 171.
 Tubarruptur 6, 169, 171.
 Tubarschwangerschaft 6.
 Tuboovarialzyste 174.
 Tuberkulose 53, 58, 172.
 — der Uterusmukosa 87.
 Tumor, intraligamentärer Sitz
 97, 151.
 Tupelo-Stifte 37.
 Tympanitisch 165.
- Ulcus molle 51, 58.
 — rodens (Esthiomène) 52.

- Ulcus tuberculosum 58.
 — vulvae acutum 58.
 Untersuchung, bakteriologische
 40.
 —, mikroskopische 35.
 —, rektal 22, 23, 25.
 Untersuchungstechnik 9.
 Ureterenkatheter 41.
 Ureterscheidenfistel 65.
 Urethroskop 41.
 Urinfisteln 63.
 Uterus arcuatus 119.
 Uterusaustastung 41.
 Uterus bicornis 120.
 — — bicollis 120.
 — — unicolis 120.
 — infantilis 88.
 —, invertierter 95, 149.
 —, retroflektierter, schwangerer
 99.
 — septus (bilocularis) 119.
 — subseptus 119.
 — unicornis 121.
 Uterussonde 34.
 Vagina septa 122.
 Vagina subsepta 122.
 Vaginismus 25, 67.
 Verfärbung, weinhefeartig, der
 Portio 68.
 — der Introitussehleimhaut 112.
 Verweilkatheter 44.
 Vestibulum 45.
 Vorfall der Scheide 141.
 — des Uterus 139.
 Vulva 45.
 Vulvarspalt 45.
 Vulvitis 54.
 Wanderniere 154.
 Zange, stumpfe 118.
 Zervixdilatation 36.
 Zervixkarzinom 72.
 Zervixspaltung 38.
 Zyste 11, 49, 58, 156.
 Zysten, retroperitoneale 156.
 Zystokele 141.
 Zystokelenprolaps 142.
 Zystoskop 41.
 —, doppelläufiges 43.
 Zystoskopie 41, 66, 104, 107.